



HAL
open science

Recommandations cliniques pour le traitement des lésions carieuses dans la littérature internationale

Kevin Kourdjee

► **To cite this version:**

Kevin Kourdjee. Recommandations cliniques pour le traitement des lésions carieuses dans la littérature internationale. Chirurgie. 2018. dumas-01950174

HAL Id: dumas-01950174

<https://dumas.ccsd.cnrs.fr/dumas-01950174>

Submitted on 10 Dec 2018

HAL is a multi-disciplinary open access archive for the deposit and dissemination of scientific research documents, whether they are published or not. The documents may come from teaching and research institutions in France or abroad, or from public or private research centers.

L'archive ouverte pluridisciplinaire **HAL**, est destinée au dépôt et à la diffusion de documents scientifiques de niveau recherche, publiés ou non, émanant des établissements d'enseignement et de recherche français ou étrangers, des laboratoires publics ou privés.



Distributed under a Creative Commons Attribution - NonCommercial - NoDerivatives 4.0 International License

Recommandations cliniques pour le traitement des lésions carieuses dans la littérature internationale

THESE

Présentée et publiquement soutenue devant la

Faculté d'Odontologie de Marseille
(Doyen : Monsieur le Professeur Jacques DEJOU)

Aix Marseille Université
(Président : Monsieur le Professeur Yvon BERLAND)

Le 20 novembre 2018

par

KOURDJEE KEVIN

né le 24 mai 1992
à MARSEILLE

Pour obtenir le Diplôme d'Etat de Docteur en Chirurgie Dentaire

EXAMINATEURS DE LA THESE :

Président : Monsieur le Professeur J-D. ORTHLIEB

Assesseurs : Monsieur le Professeur M. RUQUET

Monsieur le Docteur C. PIGNOLY

Monsieur le Docteur B. JACQUOT

Recommandations cliniques pour le traitement des lésions carieuses dans la littérature internationale

THESE

Présentée et publiquement soutenue devant la

Faculté d'Odontologie de Marseille
(Doyen : Monsieur le Professeur Jacques DEJOU)

Aix Marseille Université
(Président : Monsieur le Professeur Yvon BERLAND)

Le 20 novembre 2018

par

KOURDJEE KEVIN

né le 24 mai 1992
à MARSEILLE

Pour obtenir le Diplôme d'Etat de Docteur en Chirurgie Dentaire

EXAMINATEURS DE LA THESE :

Président : Monsieur le Professeur J-D. ORTHLIEB

Assesseurs : Monsieur le Professeur M. RUQUET

Monsieur le Docteur C. PIGNOLY

Monsieur le Docteur B. JACQUOT

ADMINISTRATION

Mise à jour : octobre 2018

DOYENS HONORAIRES	Professeur	R. SANGIUOLO
	Professeur	H. ZATTARA
	Professeur	A. SALVADORI
DOYEN	Professeur	J. DEJOU
VICE – DOYEN CHARGE DES ENSEIGNEMENTS DIRECTEUR DU DEPARTEMENT DE FORMATION INITIALE	Professeur	J.D. ORTHLIEB
VICE – DOYEN CHARGE DE LA RECHERCHE DIRECTEUR DU DEPARTEMENT DE LA RECHERCHE	Professeur	C. TARDIEU
DIRECTEUR DU DEPARTEMENT DE FORMATION CONTINUE	Professeur	V. MONNET-CORTI
CHARGES DE MISSION	Professeur	F. BUKIET
	Professeur	A. RASKIN
RESPONSABLE DES SERVICES ADMINISTRATIFS ET TECHNIQUES	Madame	K. LEONI
PROFESSEUR ÉMERITE	Professeur	O. HUE

LISTE DES ENSEIGNANTS

56^{ème} SECTION :
DEVELOPPEMENT, CROISSANCE ET PREVENTION

56.01 ODONTOLOGIE PÉDIATRIQUE ET ORTHOPÉDIE DENTO-FACIALE

ODONTOLOGIE PÉDIATRIQUE

<i>Professeur</i>	C. TARDIEU *	<i>Assistant</i>	H. AL AZAWI
<i>Maître de Conférences</i>	D. BANDON	<i>Assistant</i>	V. MAGNAN
<i>Maître de Conférences</i>	I. BLANCHET		
<i>Maître de Conférences</i>	A. CAMOIN		
<i>Maître de Conférences</i>	A. CHAFAIE		

ORTHOPÉDIE DENTO-FACIALE

<i>Maître de Conférences</i>	J. BOHAR	<i>Assistant</i>	I. CAMBON
<i>Maître de Conférences</i>	J. GAUBERT	<i>Assistant</i>	L. LEVY
<i>Maître de Conférences</i>	M. LE GALL *	<i>Assistant</i>	R. MATTERA
<i>Maître de Conférences</i>	C. PHILIP-ALLIEZ	<i>Assistant</i>	C. MITTLER
		<i>Assistant</i>	A. PATRIS-CHARRUET

56.02 PRÉVENTION - ÉPIDÉMIOLOGIE - ÉCONOMIE DE LA SANTÉ - ODONTOLOGIE LÉGALE

<i>Professeur</i>	B. FOTI *	<i>Assistant</i>	A. PORTAL
<i>Professeur</i>	D. TARDIVO		

57^{ème} SECTION :
CHIRURGIE ORALE ; PARODONTOLOGIE ; BIOLOGIE ORALE

57.01 CHIRURGIE ORALE ; PARODONTOLOGIE ; BIOLOGIE ORALE

PARODONTOLOGIE

<i>Professeur</i>	V. MONNET-CORTI *	<i>Assistant</i>	A. BOYER
		<i>Assistant</i>	C. DUMAS
		<i>Assistant</i>	V. MOLL

CHIRURGIE BUCCALE – PATHOLOGIE ET THÉRAPEUTIQUE - ANESTHÉSIOLOGIE – RÉANIMATION

<i>Maître de Conférences</i>	D. BELLONI	<i>Assistant</i>	E. QUINQUE
<i>Maître de Conférences</i>	F. CAMPANA		
<i>Maître de Conférences</i>	J. H. CATHERINE *		
<i>Maître de Conférences</i>	P. ROCHE-POGGI		

BIOLOGIE ORALE

<i>Maître de Conférences</i>	P. LAURENT	<i>Assistant</i>	C. LE FOURNIS
------------------------------	------------	------------------	---------------

65^{ÈME} SECTION : BIOLOGIE CELLULAIRE

<i>Professeur</i>	Imad ABOUT *		
	(Responsable de la Biologie orale)		

* Responsable de la discipline

58^{ème} SECTION :
REHABILITATION ORALE

58.01 RESTAURATRICE, ENDODONTIE, PROTHESES, FONCTION-DYSFONTION, IMAGERIE, BIOMATERIAUX

ODONTOLOGIE CONSERVATRICE, ENDODONTIE

<i>Professeur</i>	F. BUKIET *	<i>Assistant</i>	B. BALLESTER
<i>Professeur</i>	H. TASSERY	<i>Assistant</i>	H. DE BELENET
<i>Maître de Conférences</i>	G. ABOUDHARAM	<i>Assistant</i>	A. DEVICTOR
<i>Maître de Conférences</i>	M. GUIVARC'H	<i>Assistant</i>	S. MANSOUR
<i>Maître de Conférences</i>	C. PIGNOLY	<i>Assistant</i>	L. MICHEL-ROLLET
<i>Maître de Conférences</i>	L. POMMEL		
<i>Maître de Conférences</i>	E. TERRER		

PROTHÈSE

<i>Professeur</i>	M. RUQUET *	<i>Assistant</i>	N. CHAUDESAYGUES
<i>Maître de Conférences</i>	G. LABORDE	<i>Assistant</i>	M. DODDS
<i>Maître de Conférences</i>	M. LAURENT	<i>Assistant</i>	A. FERDANI
<i>Maître de Conférences</i>	G. MAILLE	<i>Assistant</i>	C. MENSE
<i>Maître de Conférences</i>	B.E. PRECKEL	<i>Assistant</i>	A. REPETTO
<i>Maître de Conférences</i>	G. STEPHAN	<i>Assistant</i>	A. SETTE
<i>Maître de Conférences</i>	P. TAVITIAN	<i>Assistant</i>	F. SILVESTRI
<i>Maître de Conférences</i>	A. TOSELLO		
<i>Maître de Conférences</i>	R. LAN		
<i>associé</i>			

SCIENCES ANATOMIQUES ET PHYSIOLOGIQUES OCCLUSODONTOLOGIE, BIOMATERIAUX, BIOPHYSIQUE, RADIOLOGIE

<i>Professeur</i>	J. DEJOU	<i>Assistant</i>	M. JEANY
<i>Professeur</i>	J. D. ORTHLIEB *		
<i>Professeur</i>	A. RASKIN		
<i>Maître de Conférences</i>	T. GIRAUD		
<i>Maître de Conférences</i>	A. GIRAUDEAU		
<i>Maître de Conférences</i>	B. JACQUOT		
<i>Maître de Conférences</i>	J. P. RÉ		

* Responsable de la discipline

A Monsieur le Professeur JEAN DANIEL ORTHLIEB,

Je vous remercie de l'honneur que vous me faites en acceptant la présidence de ce jury.

Je pense que votre implication envers les étudiants et votre engouement pour notre enseignement marqueront l'histoire de cette faculté. Votre attachement à votre discipline m'a encouragé à choisir l'occlusodontologie en option pour ma dernière année clinique, et m'a permis d'y être sensibilisé. Je vous remercie de la bienveillance que vous avez pu avoir envers moi au cours de ces 6 années d'études. Veuillez trouver dans ce travail l'expression de mon profond respect.

A Monsieur le Professeur MICHEL RUQUET,

Vous avez accepté sans hésitation de faire partie de ce jury malgré votre emploi du temps chargé, je vous suis très reconnaissant pour cela.

Par vos qualités humaines, votre extrême sympathie, votre disponibilité et votre richesse d'enseignement clinique, vous faites pour moi partie des meilleurs enseignants que j'ai eu la chance de rencontrer. Je vous remercie sincèrement pour ces années passées à vos côtés et vous témoigne ma plus grande estime et gratitude.

A Monsieur le Docteur CHRISTIAN PIGNOLY,

Je vous remercie de l'honneur que vous me faites en acceptant de faire partie de ce jury.

Votre constante bonne humeur, votre humour et votre gentillesse ont marqué mes années à la clinique, et me poussaient à chaque fois que j'avais besoin d'aide à venir vous solliciter. Votre attitude envers les étudiants a fait de vous un enseignant très apprécié et devrait servir d'exemple. Veuillez recevoir par ce travail, mes remerciements et ma sympathie les plus sincères.

A Monsieur le Docteur BRUNO JACQUOT,

Vous avez accepté la direction de cette thèse et y avez apporté un grand intérêt, c'est pour moi un honneur et je vous en remercie.

L'opportunité que j'ai eu de vous avoir en vacation clinique m'a permis de reconnaître votre rigueur, votre connaissance scientifique et votre attrait pour l'odontologie conservatrice. Ma pensée à vous pour conduire cette thèse était donc spontanée, et j'ai pu y apprécier votre sérieux, votre savoir et votre soutien. Je vous remercie pour votre aide et vous exprime ma sincère reconnaissance.

Recommandations cliniques pour le traitement des lésions carieuses dans la littérature internationale

Table des matières

INTRODUCTION.....	1
LES RECOMMANDATIONS DANS LA LITTERATURE	2
1. EXAMEN ET DIAGNOSTIC DES CARIES PRIMAIRES.....	5
1.1. LES CRITERES DEFINIS PAR L'ARTICLE : CLINICAL GUIDELINES FOR TREATING CARIES IN ADULTS FOLLOWING A MINIMAL INTERVENTION POLICY	5
1.1.1. Examens efficaces pour le diagnostic des caries occlusales.....	6
1.1.2. Examens efficaces pour le diagnostic des caries proximales.....	6
1.1.3. Quel stade de progression de la carie nécessite la préparation d'une cavité	6
1.2. ACTUALITES	7
2. ETENDUE DE L'EXCAVATION DES CARIES	8
2.1. LES CRITERES DEFINIS PAR L'ARTICLE : CLINICAL GUIDELINES FOR TREATING CARIES IN ADULTS FOLLOWING - A MINIMAL INTERVENTION POLICY	8
2.1.1. Critères de diagnostic basé sur la dureté et la couleur.....	8
2.1.2. Utilisation de colorants détecteurs de caries comme aide à l'excavation	9
2.2. ACTUALITES	10
3. LA CONCEPTION DES CAVITES	11
3.1. LES CRITERES DEFINIS PAR L'ARTICLE : GUIDANCE ON POSTERIOR RESIN COMPOSITES: ACADEMY OF OPERATIVE DENTISTRY - EUROPEAN SECTION	11
3.2. LES CRITERES DEFINIS PAR L'ARTICLE : THE TEACHING OF POSTERIOR RESIN COMPOSITES: PLANNING FOR THE FUTURE BASED ON 25 YEARS OF RESEARCH	12
3.3. LES CRITERES DEFINIS PAR L'ARTICLE : GUIDELINES FOR DIRECT ADHESIVE COMPOSITE RESTORATION	12
3.4. CONCORDANCE	13
3.5. ACTUALITES	13
4. UTILITE DES RESTAURATIONS DIRECTES EN RESINE COMPOSITE POUR LES DENTS POSTERIEURES	14
4.1. LES CRITERES DEFINIS PAR L'ARTICLE : CLINICAL GUIDELINES FOR TREATING CARIES IN ADULTS FOLLOWING A MINIMAL INTERVENTION POLICY	14
4.1.1. Différences entre les restaurations directes en résine composite et les restaurations en inlay métal pour les surfaces occlusales des dents postérieures.....	14
4.1.2. Différences entre les restaurations directes en résine composite et les restaurations en inlay métal pour les surfaces proximales des dents postérieures.....	15
4.2. LES CRITERES DEFINIS PAR L'ARTICLE : GUIDANCE ON POSTERIOR RESIN COMPOSITES : ACADEMY OF OPERATIVE DENTISTRY - EUROPEAN SECTION	15
4.3. LES CRITERES DEFINIS PAR L'ARTICLE : GUIDELINES FOR DIRECT ADHESIVE COMPOSITE RESTORATION	16
4.4. CONCORDANCE	16
4.5. ACTUALITES	16
5. UTILISATION D'UN LINER OU D'UN FOND CAVITE SUR LA DENTINE EXPOSEE	17
5.1. LES CRITERES DEFINIS PAR L'ARTICLE : CLINICAL GUIDELINES FOR TREATING CARIES IN ADULTS FOLLOWING A MINIMAL INTERVENTION POLICY	17
5.1.1. Protection de la dentine et de la pulpe	17
5.1.2. Utilisation d'un fond de cavité sous une restauration en résine composite	18
5.2. LES CRITERES DEFINIS PAR L'ARTICLE : GUIDANCE ON POSTERIOR RESIN COMPOSITES: ACADEMY OF OPERATIVE DENTISTRY - EUROPEAN SECTION	18
5.2.1. Utilisation d'un coffrage pulpaire.....	18
5.2.2. Choix du système adhésif	19
5.3. LES CRITERES DEFINIS PAR L'ARTICLE : THE TEACHING OF POSTERIOR RESIN COMPOSITES: PLANNING FOR THE FUTURE BASED ON 25 YEARS OF RESEARCH.....	20
5.4. CONCORDANCE	20
5.5. ACTUALITES	20

6. TRAITEMENTS DE CARIES PROFONDES AVEC UN RISQUE ELEVE D'EXPOSITION PULPAIRE ..	21
6.1. LES CRITERES DEFINIS PAR L'ARTICLE : CLINICAL GUIDELINES FOR TREATING CARIES IN ADULTS FOLLOWING A MINIMAL INTERVENTION POLICY	21
6.1.1. <i>Protocole d'excavation carieuse</i>	21
6.1.2. <i>Comment éviter l'exposition pulpaire ?</i>	22
6.1.3. <i>Matériaux de coiffage pulpaire appropriés pour l'excavation par étapes</i>	22
6.2. LES CRITERES DEFINIS PAR L'ARTICLE : GUIDELINES FOR DIRECT ADHESIVE COMPOSITE RESTORATION	23
6.3. CONCORDANCE	23
6.4. ACTUALITES	23
7. LES OPTIONS DE TRAITEMENT POUR LES CARIES DES SURFACES RADICULAIRES.....	25
LES CRITERES DEFINIS PAR L'ARTICLE : CLINICAL GUIDELINES FOR TREATING CARIES IN ADULTS FOLLOWING A MINIMAL INTERVENTION POLICY	25
7.1. TRAITEMENT NON INVASIF DES CARIES RADICULAIRES	25
7.2. TRAITEMENT INVASIF DES CARIES RADICULAIRES	25
7.3. ACTUALITES	26
8. RESTAURATION DES CONTOURS ET CONTACTS PROXIMAUX	27
8.1. LES CRITERES DEFINIS PAR L'ARTICLE : GUIDANCE ON POSTERIOR RESIN COMPOSITES: ACADEMY OF OPERATIVE DENTISTRY - EUROPEAN SECTION	27
8.2. LES CRITERES DEFINIS PAR L'ARTICLE : THE TEACHING OF POSTERIOR RESIN COMPOSITES : PLANNING FOR THE FUTURE BASED ON 25 YEARS OF RESEARCH	28
8.3. LES CRITERES DEFINIS PAR L'ARTICLE : GUIDELINES FOR DIRECT ADHESIVE COMPOSITE RESTORATION	29
8.4. CONCORDANCE	29
8.5. ACTUALITES	29
9. TECHNOLOGIES DE PHOTOPOLYMERISATION.....	30
9.1. LES CRITERES DEFINIS PAR L'ARTICLE : GUIDANCE ON POSTERIOR RESIN COMPOSITES : ACADEMY OF OPERATIVE DENTISTRY - EUROPEAN SECTION	30
9.2. LES CRITERES DEFINIS PAR L'ARTICLE : THE TEACHING OF POSTERIOR RESIN COMPOSITES: PLANNING FOR THE FUTURE BASED ON 25 YEARS OF RESEARCH	30
9.3. LES CRITERES DEFINIS PAR L'ARTICLE : GUIDELINES FOR DIRECT ADHESIVE COMPOSITE RESTORATION	31
9.4. CONCORDANCE	32
9.4. ACTUALITES	32
10. FINITIONS	33
10.1. LES CRITERES DEFINIS PAR L'ARTICLE : GUIDANCE ON POSTERIOR RESIN COMPOSITES: ACADEMY OF OPERATIVE DENTISTRY - EUROPEAN SECTION	33
10.2. LES CRITERES DEFINIS PAR L'ARTICLE : GUIDELINES FOR DIRECT ADHESIVE COMPOSITE RESTORATION	33
10.3. ACTUALITES	34
11. LA REPARATION ET LA REMISE EN ETAT- LES MERITES DE LA REPARATION.....	35
11.1. LES CRITERES DEFINIS PAR L'ARTICLE : CLINICAL GUIDELINES FOR TREATING CARIES IN ADULTS FOLLOWING A MINIMAL INTERVENTION POLICY	35
11.1.1. <i>Défauts ou décolorations de restaurations en résine composite</i>	35
11.1.2. <i>Carie secondaire sous une restauration composite</i>	35
11.2. LES CRITERES DEFINIS PAR L'ARTICLE : GUIDANCE ON POSTERIOR RESIN COMPOSITES: ACADEMY OF OPERATIVE DENTISTRY - EUROPEAN SECTION	35
11.3. CONCORDANCE	36
11.4. ACTUALITES	36
12. CONTRE-INDICATION DES RESTAURATIONS COMPOSITES POSTERIEURES	37
12.1. LES CRITERES DEFINIS PAR L'ARTICLE : GUIDANCE ON POSTERIOR RESIN COMPOSITES: ACADEMY OF OPERATIVE DENTISTRY - EUROPEAN SECTION	37
12.2. LES CRITERES DEFINIS PAR L'ARTICLE : THE TEACHING OF POSTERIOR RESIN COMPOSITES: PLANNING FOR THE FUTURE BASED ON 25 YEARS OF RESEARCH	37
12.3. ACTUALITES	38
CONCLUSION	39
BIBLIOGRAPHIE	a
ANNEXE DES FIGURES	i
ANNEXE DES TABLEAUX	ii

INTRODUCTION

Les étudiants et praticiens sont souvent confrontés à une incertitude en ce qui concerne les protocoles de restauration de la dent cariée. Ils utilisent ainsi souvent leur méthode habituelle, mais sans connaître spécifiquement les recommandations.

Les articles disponibles traitant du sujet sont tous en anglais, cette thèse permettra donc de rendre accessible les informations au public francophone.

L'objectif de ce travail est d'aider les étudiants et dentistes dans leur prise de décision concernant le traitement des caries dentaires, en regroupant de façon claire toutes les informations disponibles.

Pour les guider, cette thèse rassemble synthétiquement les revues de littérature donnant les recommandations en dentisterie restauratrice.

Nous allons donc voir dans cette thèse quelles sont les recommandations en dentisterie restauratrice et quel est leur niveau d'actualité.

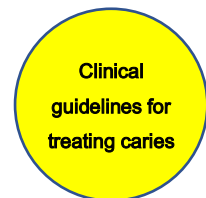Nous avons ajouté pour chaque recommandation les éventuelles modifications récentes postérieures aux articles analysés, dans une rubrique Actualités.

Les recommandations dans la littérature

Les recommandations en dentisterie restauratrice sont retrouvées dans quatre articles scientifiques. Ces articles ont été obtenus sur la base de recherches pubmed avec les mots clefs suivants : « guideline dental caries resin composite » et « teaching dental caries resin composite ».

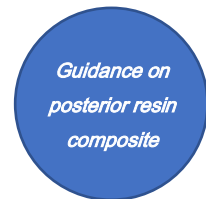
Pour une meilleure lecture de la thèse, un tableau récapitulatif des sources des différentes recommandations a été réalisé. De plus, les articles sont représentés par différents logos :

1/ Clinical guidelines for treating caries in adults following - a minimal intervention policy - Evidence and consensus based report ⁽¹⁾



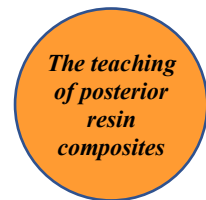2011

2/ Guidance on posterior resin composites : Academy of Operative Dentistry - European Section ⁽²⁾



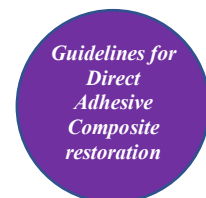2014

3/ The teaching of posterior resin composites : Planning for the future based on 25 years of research ⁽³⁾



2014

4/ Guidelines for Direct Adhesive Composite Restoration ⁽⁴⁾



2015

	<i>Clinical guidelines for treating caries in adults following - a minimal intervention policy</i>	<i>Guidance on posterior resin composite</i>	<i>The teaching of posterior resin composites: Planning for the future based on 25 years of research</i>	<i>Guidelines for Direct Adhesive Composite restoration</i>
1. Examen et diagnostic des caries primaires				
2. Étendue de l'excavation des caries				
3. La conception des cavités				
4. Utilité des restaurations directes en résine composite pour les dents postérieures				
5. Utilisation d'un liner ou d'un fond de cavité sur la dentine exposée				
6. Traitements de caries profondes avec un risque élevé d'exposition pulpaire				
7. Les options de traitement pour les caries des surfaces radiculaires				
8. Restauration des contours et contacts proximaux				
9. Technologies de photopolymérisation				
10. Finitions				
11. La réparation et la remise en état				
12. Contre-indication des restaurations composites postérieures				

Tableau 1 : Récapitulatif des recommandations cliniques pour chaque article

Dans l'article « Clinical guidelines for treating caries in adults following - a minimal intervention policy », les auteurs japonais appuient leurs recommandations sur le niveau de preuve scientifique et sur un classement par grade qu'ils ont eux-mêmes élaboré.

Niveaux de preuve scientifique :


- I. Revue systématique / méta-analyse d'essais cliniques randomisés
- II. Essais cliniques randomisés
- III. Essais cliniques non randomisés
- IV. Analyse, études épidémiologiques (étude de cohorte, étude cas - témoin, étude transversale)
- V. Les études descriptives (rapports de cas, de séries de cas)
- VI. Les opinions des experts et des groupes d'experts basés sur l'expérience plutôt que sur des données cliniques

Classement des recommandations en grade :

- Grade A : Fortement recommandé sur des preuves scientifiques (niveau II ou au-dessus)
- Grade B : Recommandé sur des preuves scientifiques (niveau III)
- Grade C1 : Recommandé malgré l'absence de preuves scientifiques de haut niveau
- Grade C2 : Non recommandé en raison de l'insuffisance de preuves scientifiques
- Grade D : Non recommandé compte tenu des effets inefficaces ou indésirables indiqués par des preuves scientifiques

1. Examen et diagnostic des caries primaires

1.1. Les critères définis par l'article : Clinical guidelines for treating caries in adults following a minimal intervention policy



Clinical
guidelines for
treating caries

Les réflexions et recommandations du groupe d'expert sont les suivantes :

Les propositions de l'ICDAS II (Système international de détection et d'évaluation des caries) mettent l'accent sur le diagnostic précoce des caries, et recommandent des modifications dans le traitement restaurateur standard.

Le diagnostic précoce des caries coronaires sur les dents permanentes est important, en particulier chez les patients âgés de 7 à 18 ans en raison de leur apparition fréquente et de la propagation rapide des lésions sur les dents en maturation. Cependant, il est souvent difficile de reconnaître les caries cachées sur les surfaces occlusales et pour les caries proximales initiales, les cliniciens ne sont pas toujours d'accord sur le moment et la façon d'intervenir chirurgicalement.

L'objectif est donc d'apporter des conseils et recommandations pour aider à une meilleure détection et une prise de décision pertinente d'un traitement restaurateur.

L'inspection visuelle, l'exploration par sondage, les radiographies bitewings, la conductivité électrique, la trans-illumination par fibre optique (FOTI), et le laser à fluorescence sont actuellement utilisés pour le diagnostic des caries. L'inspection visuelle et l'exploration par sondage sont efficaces pour la détection des lésions cavitaires avec une grande sensibilité. L'inspection visuelle combinée aux radiographies reste une approche validée pour la détection de lésions non cavitaires. La transillumination à l'aide d'une source de lumière est également efficace pour la détection de lésions proximales non cavitaires.

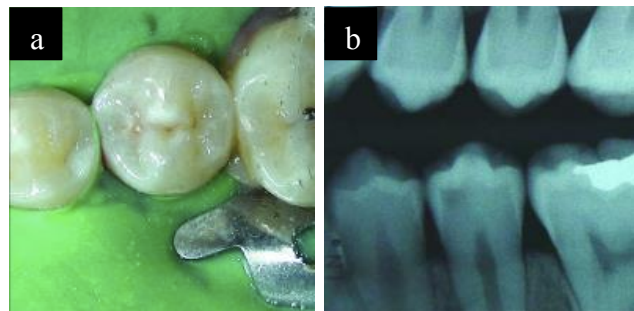
1.1.1. Examens efficaces pour le diagnostic des caries occlusales

Lorsqu'une cavité a clairement déjà été formée, l'examen visuel et le sondage sont efficaces. Dans les cas où il n'y a pas encore de cavité, y compris les dénommées caries cachées (référence aux lésions qui peuvent être négligées, même lorsque le champ opératoire est examiné très soigneusement après avoir été nettoyé et séché ; les rayons X peuvent révéler une vaste déminéralisation dentaire.), l'examen radiographique doit être utilisé. *(niveau I, grade de recommandation A)*

Figure 1 : carie cachée (5)

a : apparence clinique d'une 35 intacte

b : radiographie bitewing montrant une lésion carieuse sur 35



1.1.2. Examens efficaces pour le diagnostic des caries proximales

Lorsqu'une cavité est formée, l'examen visuel et le sondage sont efficaces. Dans les cas sans formation de cavité, un examen radiographique bitewing ou un test par transillumination sont efficaces. *(niveau I, grade de recommandation A)*

1.1.3. Quel stade de progression de la carie nécessite la préparation d'une cavité

La restauration est indiquée quand :

- Une cavité est détectée visuellement après le nettoyage et le séchage de la dent
- Il y a une douleur ou un inconfort à l'eau froide ou avec une impaction alimentaire
- Il y a une apparence inacceptable
- Les rayons X révèlent une lésion pénétrant de plus d'un tiers dans la dentine
- Le patient est à haut risque carieux

L'intervention doit être réalisée immédiatement lorsque plus d'un paramètre est répertorié. *(niveau VI, grade de recommandation B)*

1.2. Actualités

La littérature actuelle confirme les conclusions de l'article en définissant que l'inspection visuelle minutieuse et méthodique des dents propres et sèches, complétée par des vues radiographiques, reste la norme dans la détection et le diagnostic des caries. (6)

Une publication récente concernant la caméra SoproLife® analyse la sensibilité et la spécificité de cette technique pour la détection des lésions carieuses occlusales et met en évidence le manque d'investigations *in vivo* pour confirmer la validité de la caméra SoproLife® (7)

2. Étendue de l'excavation des caries

2.1. Les critères définis par l'article : Clinical guidelines for treating caries in adults following - a minimal intervention policy

Clinical
guidelines for
treating caries

Les recommandations du groupe d'experts sont les suivantes :

2.1.1. Critères de diagnostic basés sur la dureté et la couleur

Il faut faire la distinction entre la dentine infectée par la carie, qui doit être enlevée et la dentine qui est seulement affectée par la carie qui doit être préservée. Cependant, jusqu'à présent il n'y a pas eu de critères clairs de différenciation.

Il est convenu que, sur la base du tableau des couleurs (figure 2), les lésions colorées C et D ne doivent pas être retirées.




Figure 2 : Échantillons de couleurs de dentines cariées

L'utilité d'un excavateur avec un bord tranchant a été montré ⁽⁸⁾⁽⁹⁾ pour l'élimination sélective de la dentine cariée infectée tout en préservant la dentine cariée affectée. L'utilisation d'un excavateur tranchant laisse une dentine de dureté 24 ⁽⁹⁾ et la dureté de la dentine cariée infectée est inférieure à 20 sur l'échelle de dureté Knoop. ⁽⁸⁾

Le nombre de germes dans les cas de dentine cariée dure est significativement plus faible que dans la dentine cariée molle (*niveau V*). D'autre part, quand de la dentine cariée fortement décolorée est enlevée, une couche transparente sans infection microbienne, allant de l'ambre au blond est observée (*niveau V*). Par conséquent, il est recommandé de retirer la dentine cariée à l'aide d'un excavateur tranchant ou d'une fraise ronde à faible vitesse, en tenant compte à la fois de la dureté et de la couleur. (*grade de recommandation C1*)

2.1.2. Utilisation de colorants détecteurs de caries comme aide à l'excavation

Avec l'utilisation d'un colorant dans un solvant de propylène glycol, la dentine qui se colore faiblement est une couche décalcifiée sans infection microbienne qui doit être laissée pour empêcher le retrait excessif de la dentine cariée affectée ou en bonne santé. ⁽¹⁰⁾

Avec l'utilisation d'un colorant dans un solvant de polypropylène glycol, le colorant pénètre exclusivement dans la dentine cariée infectée, laquelle doit être complètement enlevée, en préservant la dentine sclérotique. ⁽¹¹⁾

Pour les auteurs, Il n'y a aucun critère de diagnostic objectif supérieur aux tests des colorants pour la distinction entre dentine infectée, qui devrait être enlevée, et dentine affectée, qui devrait être conservée.

En utilisant des colorants détecteurs de caries, la dentine infectée peut être retirée en toute sécurité, et la préparation excessive de la dent peut être évitée (*niveau V avec utilisation de 1% de solution de propylène glycol rouge acide ; niveau VI avec utilisation de 1% de solution de polypropylène glycol rouge acide*). Le groupe d'experts recommande donc l'utilisation de colorants détecteurs de carie pour le retrait de la dentine cariée. (*grade de recommandation B*)

La figure 2 montre la dentine colorée après l'utilisation d'un colorant contenant 1% de propylène glycol rouge acide. Le groupe d'experts a convenu d'un consensus pour l'excavation de la dentine cariée suite à l'utilisation de ce colorant. (figure 3).



Figure 3 : Dentine cariée à enlever ou à ne pas enlever après utilisation d'un colorant contenant 1% de propylène glycol rouge acide

2.2. Actualités

Les colorants ne doivent plus être utilisés car le risque de complications (exposition pulpaire ou échec de la restauration) augmente si on essaie de retirer toute la dentine ramollie ou colorée. (12)

De plus, il y a eu un changement de paradigme dans le traitement des caries profondes. On ne curette jamais une dentine cariée en zone pulpaire jusqu'à la dentine dure, mais uniquement la dentine périphérique. (voir chapitre 6)

La caméra Soprolife® pourrait également être une aide supplémentaire lors de l'excavation des caries mais cette technique manque de validation clinique. (7)

Avec cette caméra, la lésion carieuse est analysée sur la base de la variation de son autofluorescence par rapport à la zone saine de la même dent.

La couleur brune des caries en lumière du jour est parfaitement superposable avec la fluorescence rouge foncé détectée avec la Soprolife®. La dentine saine a une fluorescence verte et l'émail n'a pas de fluorescence, bien qu'une couleur bleuâtre soit souvent observée à partir de la diffusion de la lumière verte émise par la dentine. (13)

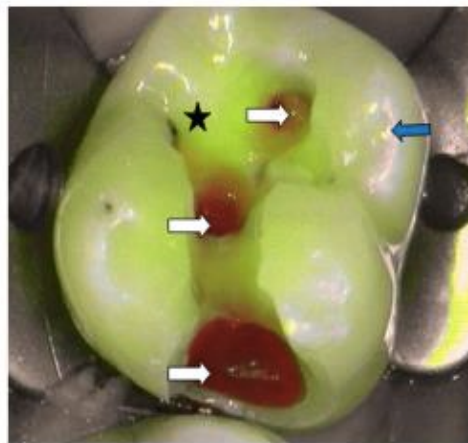



Figure 4 : Aspect d'une lésion carieuse (ICDAS : 5) avec la camera Soprolife® en mode traitement. L'étoile noire : dentine saine ; les flèches blanches : dentine cariée ; la flèche bleue : surface amélaire (13)

3. La conception des cavités

3.1. Les critères définis par l'article : Guidance on posterior resin composites: Academy of Operative Dentistry - European Section



Guidance on
posterior resin
composite

Les recommandations du groupe d'experts sont les suivantes :

- Dans le cas d'une lésion occlusale, après avoir enlevé la carie, il ne devrait pas être nécessaire d'élargir la préparation. Lors de la conception des cavités, il est judicieux d'identifier au préalable les contacts occlusaux avec un papier articulé. Une préparation ne devrait jamais être approfondie avec la conviction que cela permettrait d'améliorer les propriétés mécaniques de la restauration achevée. Toutes ces préparations de cavités inutiles sont iatrogènes et affaiblissent la structure de la dent. Contrairement aux techniques utilisées dans la mise en place des composites sur les dents antérieures, impliquant un biseautage de la limite, la préparation de la cavité pour une dent postérieure ne doit pas comprendre de biseautage. En plus des preuves discréditant le biseautage d'une cavité postérieure, ce procédé provoque la perte inutile, ou au moins endommage la dent. L'un des principaux avantages de l'utilisation d'un composite est d'adopter une approche d'intervention minimale pour la restauration d'une dent.

- Dans le cas d'une lésion proximale, l'intérêt d'un biseautage est moins clair. On peut penser que cela améliorerait l'adaptation marginale de la restauration. Cependant cela entraînerait la perte de l'émail déjà mince de la limite gingivale, et la création de fins excès de résine composite dans les zones proximales, difficiles d'accès lors de la finition de la restauration. Il est donc suggéré que la limite proximale devant être restaurée avec du composite soit polie et finie avec soin mais non biseautée.

3.2. Les critères définis par l'article : The teaching of posterior resin composites: Planning for the future based on 25 years of research

*The teaching
of posterior
resin
composites*

Dans cet article, les auteurs ont recueilli des informations concernant l'enseignement de l'utilisation des composites postérieurs dans le monde. Ils montrent que :

- les différences de conception de cavité enseignées pour les restaurations composites postérieures sont le non besoin d'extension pour la prévention (80 % des écoles dentaires) et l'utilisation de cavités « type slot » pour les restaurations occluso-proximales sans composante occlusale (59 % des écoles).
- le biseautage des limites occlusales ou proximales reste enseigné pour les préparations pour composites postérieurs (22 % et 43 % des écoles, respectivement).

3.3. Les critères définis par l'article : Guidelines for Direct Adhesive Composite Restoration

*Guidelines for
Direct
Adhesive
Composite
restoration*

D'après le groupe d'experts, les circonstances suivantes doivent être prises en considération :

- La rétention d'une restauration adhésive directe est basée principalement sur l'adhérence par collage. L'adhérence par collage augmente avec la surface de collage.
- Des formes de rétention supplémentaires pourraient aider à assurer une rétention de plus longue durée, mais une perte supplémentaire de structure dentaire saine pourrait être un inconvénient pour la résistance. Le pour et le contre doivent donc être soigneusement considérés.
- Une épaisseur appropriée de composite sur les zones porteuses pourrait éviter la fracture de la restauration,
- On peut garder de l'émail en surplomb,
- Le recouvrement des cuspidés par des restaurations est recommandé pour les dents traitées endodontiquement.

3.4. Concordance

Le point essentiel ressortant des trois articles concernant la conception des cavités est que les cavités ne doivent pas être surpréparées inutilement, ce qui affaiblirait la structure des dents. Concernant le biseutage des limites, le premier et le troisième article ne le recommandent pas et sont pour une préparation *a minima*. Mais, le second montre que le biseutage est toujours enseigné dans certaines écoles.

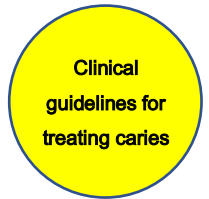3.5. Actualités

L'article de Soliman et coll. montre que même pour les grandes cavités de classe II, le biseutage ne permet pas d'améliorer la qualité du joint des restaurations composites et n'est donc pas recommandé. Cependant, l'émail infiltré doit être enlevé pour éviter les fractures de l'émail. ⁽¹⁴⁾

L'article de Laske et coll. montre que la problématique du retard de l'enseignement sur les guidelines est toujours d'actualité. Les dentistes du monde entier ont toujours tendance à intervenir à un stade précoce des caries, exceptés les Norvégiens. Comme la résine composite a presque complètement remplacé l'amalgame pour restaurer les lésions carieuses primaires, il serait donc important de mettre l'accent sur l'éducation et la formation des dentistes. ⁽¹⁵⁾

4. Utilité des restaurations directes en résine composite pour les dents postérieures

4.1. Les critères définis par l'article : Clinical guidelines for treating caries in adults following a minimal intervention policy



Les recommandations du groupe d'experts sont les suivantes :

- Si les procédures de collage et d'obturation composite peuvent être effectuées de manière fiable, la restauration des dents postérieures par un composite est recommandée. Il en est de même pour la restauration des faces proximales.
- La restauration directe est fortement recommandée pour les petites cavités avec un contact proximal, mais une cavité plus large comportant une arête proximale est plus difficile à réaliser (Figure 5).

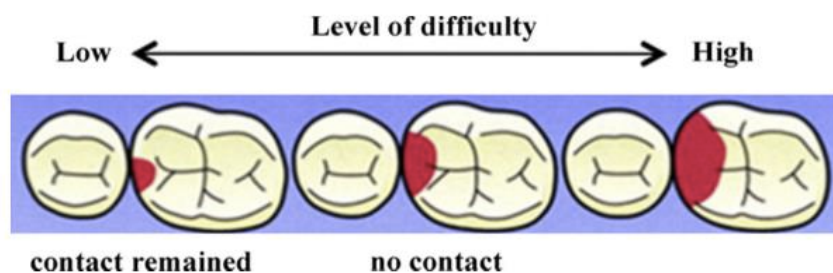


Figure 5 : Niveau de difficulté des restaurations composites en relation avec les formes de la cavité


4.1.1. Différences entre les restaurations directes en résine composite et les restaurations en inlay métal pour les surfaces occlusales des dents postérieures

Il n'y a pas de différences significatives dans les résultats cliniques entre les restaurations directes en composite et les restaurations en inlay métallique réalisées sur les surfaces occlusales des dents postérieures (*niveau V*)⁽¹⁶⁾⁽¹⁷⁾. Cependant, en restauration directe avec un composite, en associant le collage et une dentisterie *a minima*, une préservation plus importante de la structure dentaire est possible. De plus, on obtient des restaurations esthétiques. En conséquence, les restaurations directes en résine composite sont recommandées pour les surfaces occlusales. (*grade de recommandation B*)

4.1.2. Différences entre les restaurations directes en résine composite et les restaurations en inlay métal pour les surfaces proximales des dents postérieures

Il n'y a pas de différences significatives dans les résultats cliniques entre les restaurations composites et les restaurations par inlay métallique réalisées sur les surfaces proximales des dents postérieures (*niveau V*) ⁽¹⁶⁾⁽¹⁷⁾. Par conséquent, à condition qu'un collage fiable et qu'une procédure de remplissage soient effectués de manière adéquate, les restaurations directes en résine composite sont recommandées pour les surfaces proximales des dents postérieures. (*grade de recommandation C1*)

4.2. Les critères définis par l'article : Guidance on posterior resin composites : Academy of Operative Dentistry - European Section



Guidance on
posterior resin
composite

Le groupe d'experts montre que compte tenu des preuves disponibles, l'AODES (Academy of Operative Dentistry European Section) estime que les résines composites collées ont une composition et des propriétés appropriées pour être le matériau de choix dans une utilisation directe en intervention minimale pour la restauration des dents postérieures. L'AODES considère que l'utilisation des composites est appropriée sur les dents postérieures dans les cas cliniques suivants :

- Traitements des caries primaires,
- Remplacement d'une restauration directe défectueuse,
- Remplacement de la plupart des inlays,
- Réparation d'une restauration existante, directe et indirecte,
- Restauration d'une dent traitée endodontiquement ne nécessitant pas de protection extracoronaire,
- Restauration d'une dent fracturée et fêlée,
- Restauration d'une dent affectée par l'usure ou l'érosion.

4.3. Les critères définis par l'article : Guidelines for Direct Adhesive Composite Restoration

D'après le groupe d'experts, les indications pour l'utilisation de résine composite sont les suivantes :

- Restauration d'une carie dentaire ou d'autres défauts de la dent,
- Restauration esthétique de dents antérieures, y compris les dents avec pigmentation de tétracycline, fluorose dentaire, dents dépulpées décolorées, dents mal formées, dents en rotation, etc.
- Fermeture de petits espaces entre les dents antérieures,
- Couche principale servant de base à la restauration,
- Le remplacement des restaurations métalliques existantes.

4.4. Concordance

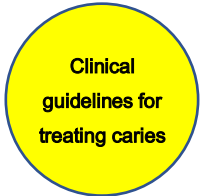Les trois articles concordent dans la préférence donnée à l'utilisation des composites pour les restaurations postérieures en intervention *a minima*.

4.5. Actualités

Les ciments verres ionomère de haute viscosité et les CVI recouverts de résine (plus récents) pourraient également être utilisés pour une dentisterie *a minima*, mais des études cliniques de haute qualité restent à réaliser. (18)

5. Utilisation d'un liner ou d'un fond cavité sur la dentine exposée

5.1. Les critères définis par l'article : Clinical guidelines for treating caries in adults following a minimal intervention policy



Les recommandations du groupe d'experts sont les suivantes :

5.1.1. Protection de la dentine et de la pulpe

Les innovations technologiques ont conduit à des améliorations qui permettent aux restaurations composites d'obtenir une forte adhérence et une excellente étanchéité marginale. Ces progrès ont démontré que l'origine de l'irritation pulpaire après restauration est essentiellement due à la micro-infiltration et à l'infection bactérienne ultérieure.

Certaines études ⁽¹⁹⁾⁽²⁰⁾ ont constaté que le coiffage direct de la pulpe avec des adhésifs peut permettre la guérison avec la formation d'un pont dentinaire. De plus, comme la biocompatibilité des systèmes adhésifs modernes est de plus en plus largement comprise, l'utilisation clinique des traditionnels liners et bases dans les restaurations adhésives a été considérablement réduite. Les adhésifs sont appliqués directement sur la dentine sans autre protection de la pulpe ou de coiffage pulpaire indirect.

Une étude clinique ⁽²¹⁾ sur les complications endodontiques après des restaurations composites a démontré que la protection de la dentine et de la pulpe par conditionnement et scellement avec des résines adhésives est aussi efficace que l'utilisation conventionnelle d'une couche d'hydroxyde de calcium.

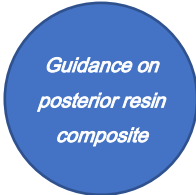
L'évaluation à court et long terme des restaurations composites utilisant des adhésifs auto-mordançants a montré que l'absence d'une couche de protection de type base ou liner n'est pas responsable des complications de la pulpe, même dans les cavités profondes.

5.1.2. Utilisation d'un fond de cavité sous une restauration en résine composite

Dans les cas de cavité profonde (qui se prolonge dans les deux tiers dentinaires sur une radiographie) sans exposition de la pulpe, la restauration avec une résine composite doit se faire avec un système de collage fiable (système de collage fiable fait référence aux systèmes de collage auto-mordançant récemment développés). La recherche ⁽²²⁾ a montré que de tels systèmes sont efficaces pour les restaurations composites si une bonne technique est utilisée (une excavation appropriée de la dentine cariée, l'isolation de la cavité par une digue, et un système de liaison précisément appliqué dans la cavité).

De plus, les experts ont montré que dans la restauration de caries profondes avec une résine composite, la présence d'un liner ou d'une base n'est pas nécessaire car ils ne modifient pas l'incidence des symptômes pulpaires post-opératoires. *(niveau III, grade de recommandation B)*

5.2. Les critères définis par l'article : Guidance on posterior resin composites: Academy of Operative Dentistry - European Section



Guidance on
posterior resin
composite

Les recommandations du groupe d'experts sont les suivantes :

5.2.1. Utilisation d'un coiffage pulpaire

De nombreux praticiens sont hésitants entre coller directement un composite sur la dentine exposée ou placer un fond de cavité.

La décision semble suivre les techniques traditionnelles utilisées dans le placement des amalgames. Comme les résines composites ne conduisent pas la chaleur de la même manière que les restaurations métalliques, il est avantageux de maximiser la surface de dentine disponible pour la liaison, et comme la présence d'un fond de cavité peut compromettre le comportement biomécanique de la dent restaurée, il semble logique d'éviter d'utiliser un fond de cavité. De plus, il existe des preuves montrant qu'il n'y a pas de différence de sensibilité post-opératoire dans les deux cas. ⁽²³⁾ Il y a aussi des preuves biologiques que le mordantage de la dentine exposée, suivie d'un collage peut conduire à la formation d'une nouvelle dentine, contribuant ainsi à protéger la pulpe. ⁽²⁴⁾⁽²⁵⁾

Dans les zones très proches de la pulpe (<0,5 mm), un coiffage pulpaire indirect peut être indiqué. Une étude récente sur les coiffages direct et indirect conclut que l'exposition de la pulpe vivante doit être évitée. ⁽²⁶⁾

S'il y a une exposition pulpaire, de nouvelles preuves suggèrent que le MTA est supérieur à l'hydroxyde de calcium. ⁽²⁷⁾ Les nouveaux produits tels que la Biodentine® ont une utilisation potentielle dans cette situation.

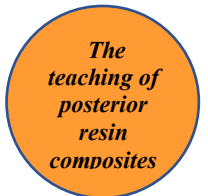5.2.2. Choix du système adhésif

Dans le choix du système adhésif pour le collage, il faut examiner la pertinence des différents systèmes disponibles pour le praticien. Une revue systématique basée sur le taux de rétention des restaurations cervicales a conclu que les systèmes auto-mordançant en 2 étapes, de préférence avec un mordançage, et les systèmes en trois étapes peuvent être actuellement considérés comme des matériaux « gold standard » pour le collage. ⁽²⁸⁾⁽²⁹⁾ Cette orientation clinique est considérée comme appropriée pour les restaurations composites postérieures.

Comme pour l'utilisation des différents systèmes composites, les préconisations des fabricants doivent être suivies attentivement, en particulier, pour limiter le risque de sensibilité post-opératoire.

Il faut noter que les systèmes adhésifs auto-mordançants causent plus de coloration marginale, donc dans les zones antérieures visibles avec des exigences esthétiques plus élevées, un mordançage amélaire supplémentaire avec de l'acide phosphorique est recommandé (mordançage sélectif de l'émail) lors de l'utilisation des systèmes auto-mordançants.

5.3. Les critères définis par l'article : The teaching of posterior resin composites: Planning for the future based on 25 years of research



Les auteurs ont recueilli les tendances dans l'enseignement de la gestion de la dentine exposée et les ont présentées dans le Tableau 2.

Les données suggèrent qu'après 2000, il y a eu une tendance accrue vers le collage seulement (c'est-à-dire sans placement de liner ou base) plutôt que le placement d'une base avant le composite.

Era	Country	Year	Number of respondent schools	Techniques taught for management of operatively exposed dentine (% , n)					
				Moderately deep (middle third of dentine)			Deep (inner third of dentine)		
				No liner/base	Ca(OH) ₂ & GIC	GIC only	No liner/base	Ca(OH) ₂ & GIC	GIC only
Late-00s	Spain	2009	15	87% (13)	0% (0)	0% (0)	47% (7)	13% (2)	40% (6)
	US & Canada	2009	49	49% (24)	2% (1)	49% (24)	12% (6)	49% (24)	61% (30)
	UK & Ireland	2009	17	76% (13)	0% (0)	18% (3)	41% (7)	41% (7)	24% (4)
	Iran	2008	18	22% (4)	0% (0)	78% (14)	11% (2)	94% (17)	28% (5)
	Japan	2007	23	91% (21)	0% (0)	13% (3)	35% (8)	48% (11)	48% (11)
Mid-00s	US	2005	47	70% (33)	0% (0)	36% (17)	10% (4)	64% (30)	45% (21)
	Canada	2005	10	70% (7)	0% (0)	40% (4)	30% (3)	30% (3)	60% (6)
	UK & Ireland	2004	15	40% (6)	0% (0)	67% (9)	20% (3)	73% (11)	73% (11)
Late 1990s	Brazil	1999	63	52% (33)	3% (2)	48% (30)	6% (4)	70% (44)	80% (50)
	Japan	1997	27	63% (17)	11% (3)	22% (6)	26% (7)	44% (12)	67% (18)
	Europe	1997	104	27% (28)	65% (68)	10% (10)	10% (10)	69% (72)	77% (80)
	US & Canada	1997	54	58% (31)	32% (17)	3% (2)	11% (6)	72% (39)	47% (25)

^a No information collected on this question in the 1986 survey.

Tableau 2 : Enseignement dans la gestion de la dentine exposée (profondeur modérée et profonde) ; Ca(OH)₂ = hydroxyde de calcium ; GIC = ciment verre ionomère

5.4. Concordance


Les trois articles se rejoignent dans la gestion de la dentine exposée après curetage. Ils préconisent une utilisation directe de composite avec un protocole de collage fiable et ne recommandent pas de placer de fond de cavité. Ils sont aussi en accord sur le fait que la sensibilité post-opératoire n'est pas différente qu'il y ait présence ou absence de liner ou de base. Le second article ajoute qu'il faut éviter à tout prix l'exposition pulpaire et recommande l'utilisation de MTA en cas d'exposition pulpaire.

5.5. Actualités

Schenkel et coll. en 2016 dans une revue Cochrane montrent que la non-utilisation d'un liner reste d'actualité. Ils ne montrent pas de différence dans la longévité des restaurations placées avec ou sans fond de cavité de type liner. (30)

6. Traitements de caries profondes avec un risque élevé d'exposition pulpaire

6.1. Les critères définis par l'article : Clinical guidelines for treating caries in adults following a minimal intervention policy



Clinical
guidelines for
treating caries

6.1.1. Protocole d'excavation carieuse

Certaines études cliniques récentes ont rapporté des résultats prometteurs lorsque la dentine cariée a été laissée dans les cavités profondes, les restaurations sont stables et l'exposition pulpaire a été évitée sans nécessité de réentrée. ⁽³¹⁾⁽³²⁾ Cependant, la quantité de dentine qui peut être laissée en toute sécurité dans les cavités n'a pas été discuté dans ces articles. Le consensus du groupe de travail sur cette question est le suivant : il faut éliminer complètement la dentine périphérique cariée, éliminer autant que possible les caries adjacentes à la pulpe et éviter l'exposition de la pulpe.

Éviter l'exposition de la pulpe est important car les études suggèrent que le pronostic du coiffage pulpaire direct est difficile à prévoir. ⁽³³⁾⁽³⁴⁾ Un coiffage direct de la pulpe serait recommandé après une exposition mécanique avec mise en place immédiate d'une restauration permanente, alors que le traitement du canal radiculaire serait le choix de traitement si l'exposition était due à la carie.⁽³⁴⁾

De plus, une dentine affectée et infectée par la carie a une adhérence inférieure avec les systèmes de collage par rapport une dentine saine. Par conséquent, le retrait de la dentine cariée périphérique et la réalisation d'une forte adhésion marginale est essentielle pour protéger la pulpe de l'invasion bactérienne et d'autres stimuli. Pour des restaurations pérennes après retrait d'une carie profonde, avoir une dentine marginale saine est très important car cela permet d'avoir une adhérence plus fiable aux matériaux de restauration.

6.1.2. Comment éviter l'exposition pulpaire ?

Dans les cas de carie profonde à proximité pulpaire, la recherche a montré que l'exposition pulpaire peut être évitée par l'excavation étape par étape, si la pulpe est cliniquement en bonne santé ou présente des symptômes de pulpite réversible ⁽³⁵⁾ (*niveau II*). Par conséquent, l'excavation étape par étape est recommandée. (*grade de recommandation B*)

De plus, il faut savoir que pour une carie profonde à proximité pulpaire, à condition que la pulpe soit cliniquement en bonne santé ou présente des symptômes de pulpite réversible, l'excavation étape par étape maintient les mêmes conditions pulpaires que dans les cas de l'élimination complète de la carie où la pulpe n'est pas exposée (*niveau II*).

6.1.3. Matériaux de coiffage pulpaire appropriés pour l'excavation par étapes

Dans les cas de carie profonde à proximité pulpaire, si la pulpe est cliniquement saine ou manifeste des symptômes de pulpite réversible, l'excavation par étapes avec utilisation d'un hydroxyde de calcium ou de ciment polycarboxylate contenant un mélange acide tannique / fluorure peut réduire les bactéries liées aux caries (*niveau III, grade de recommandation B*).

L'hydroxyde de calcium et le ciment polycarboxylate contenant un mélange acide tannique / fluorure sont des matériaux de coiffage pulpaire appropriés car ils réduisent les bactéries cariogènes et favorisent la reminéralisation, induisant un durcissement de la dentine molle laissée en place. Le durcissement de la dentine cariée se produit généralement au bout de trois à douze mois (*niveau V avec utilisation d'hydroxyde de calcium ; niveau III avec l'utilisation de ciment polycarboxylate*).

Par conséquent, lorsque l'excavation a été effectuée en utilisant un hydroxyde de calcium ou un ciment polycarboxylate contenant de l'acide tannique / fluorure, la nouvelle intervention est recommandée au bout de trois mois, au cours de laquelle la dentine infectée résiduelle doit être éliminée. (*grade de recommandation B*)

6.2. Les critères définis par l'article : Guidelines for Direct Adhesive Composite Restoration

Au sujet de la protection de la pulpe vitale, le groupe d'expert indique que de la dentine molle peut rester sous un matériau de coiffage indirect, ou être enlevés par une excavation étape par étape. La dentine molle peut se reminéraliser. Quand les signes d'atteinte pulpaire sont apparents, un traitement endodontique doit être prescrit.

Pour les pulpes vitales, en plus des mesures de protections mentionnées ci-dessus, les points suivants sont bien reconnus :

- les agents de collage auto-mordant, avec peu de stimulation de la pulpe, peuvent être directement appliqués sur la dentine proche de la pulpe.
- La technique de stratification progressive peut réduire les contraintes de contraction de polymérisation.
- L'application d'un matériau de coiffage pulpaire indirect comme l'hydroxyde de calcium peut promouvoir la formation de dentine tertiaire mais avec une faible force de collage aux tissus dentaires, donc la zone de coiffage doit être aussi petite que possible pour assurer une zone de collage maximale.

6.3. Concordance

Les deux articles s'accordent à dire que dans les cas de caries profondes avec proximité pulpaire, une excavation étape par étape est appropriée pour éviter l'exposition pulpaire. Il faut cependant éliminer complètement la dentine périphérique cariée, et autant que possible les caries adjacentes à la pulpe. L'hydroxyde de calcium et le ciment polycarboxylate contenant un mélange acide tannique / fluorure sont des matériaux de coiffage indirect appropriés. Les recommandations récentes rapportent que dans les cas de caries profondes, une élimination sélective de la dentine molle doit être effectuée pour préserver la pulpe d'une exposition.

6.4. Actualités ⁽³⁶⁾

L'excavation complète où seule la dentine dure est laissée en place est considérée comme du surtraitement et n'est plus préconisée.

L'élimination sélective jusqu'à la dentine ferme est le traitement de choix pour les deux dentures, dans les lésions dentinaires peu profondes ou moyennement profondes (c'est à dire les lésions à extension radiologiquement inférieure au tiers ou quart dentinaire). L'élimination sélective jusqu'à la dentine ferme laisse une dentine « cuir » sur les parois pulpaire ; il y a une sensation de résistance à l'excavation manuelle. Les bords de la cavité (la dentine périphérique) sont laissés durs.

Dans les lésions plus profondes (c'est à dire se prolongeant dans le tiers ou le quart dentinaire), l'élimination sélective jusqu'à la dentine ferme comporte des risques importants pour la pulpe, ce qui explique pourquoi d'autres stratégies sont envisagées. C'est l'élimination sélective jusqu'à la dentine molle qui est recommandée dans les lésions profondes. Les tissus mous cariés sont laissés au-dessus de la pulpe afin d'éviter l'exposition pulpaire et les contraintes iatrogènes du curetage, favorisant ainsi la santé pulpaire, alors que l'émail et la dentine périphérique sont laissés durs, pour permettre une bonne étanchéité et le placement d'une restauration durable. L'élimination sélective jusqu'à la dentine molle réduit le risque d'exposition pulpaire de manière significative par rapport à l'élimination non sélective visant à obtenir un tissu dur mais aussi par rapport à l'élimination sélective jusqu'à la dentine ferme.

Le traitement doit être réalisé de préférence en une séance plutôt qu'en deux car il y a des preuves que dans ces lésions profondes, la seconde étape d'excavation augmente les risques d'exposition pulpaire et est donc préjudiciable à la santé pulpaire.⁽³⁷⁾⁽³⁸⁾⁽³⁹⁾. La seconde étape ajoute également des coûts supplémentaires, du temps et un inconfort pour le patient.

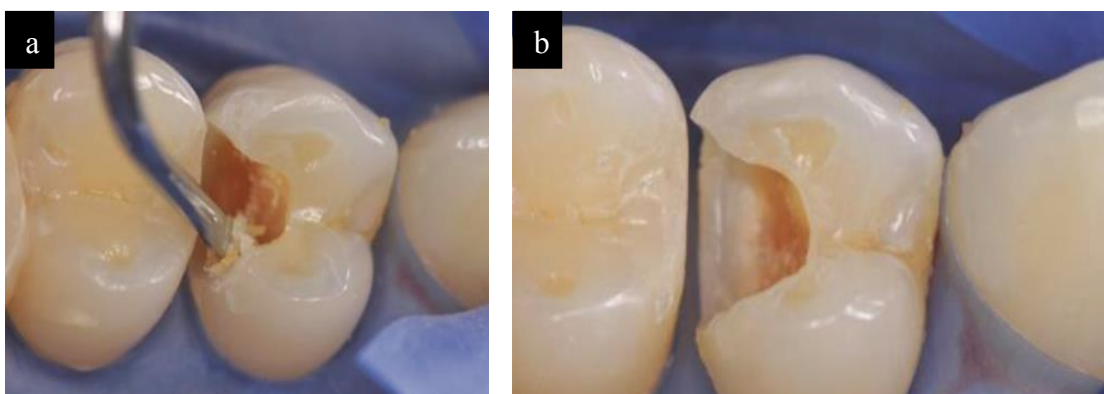


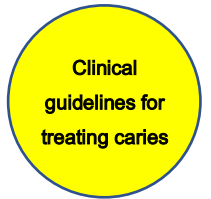Figure 6 : Retrait sélectif de la dentine molle ⁽⁴⁰⁾

a : Dans la périphérie, seule la dentine dure et l'émail sain sont laissés. Dans la périphérie, une dentine très molle est retirée avec un excavateur manuel

b : La dentine restante est « cuir », humide et colorée et sera scellée sous la restauration

7. Les options de traitement pour les caries des surfaces radiculaires

Les critères définis par l'article : Clinical guidelines for treating caries in adults following a minimal intervention policy



Le groupe d'experts recommandent les traitements suivants :

7.1. Traitement non invasif des caries radiculaires

En utilisant à la fois un dentifrice contenant du fluor et un bain de bouche contenant 0,05% de fluorure de sodium quotidiennement, les caries actives des surfaces radiculaires à un stade précoce peuvent être reminéralisées et devenir des caries inactives (*niveau II*)⁽⁴¹⁾. Lors d'une utilisation de dentifrice avec 1100 ppm ou plus de fluorures, si la profondeur d'érosion de la carie n'est pas supérieure à 0,5 mm, la reminéralisation est encore possible (*niveau III*)⁽⁴²⁾.

Par conséquent, en cas de caries actives des surfaces radiculaires à un stade précoce où le défaut est peu profond, il est recommandé que le traitement non-invasif employant des fluorures soit d'abord tenté pour promouvoir une reminéralisation et gérer la carie. (*grade de recommandation B*). Ce traitement est rentable, moins stressant pour le patient, et applicable même pour les personnes qui ont besoin de soins à domicile. Le suivi des lésions en combinaison avec une évaluation régulière du risque carieux peut assurer le bénéfice continu d'une telle approche non-chirurgicale. Un problème est que le succès dépend de l'assiduité des patients.

7.2. Traitement invasif des caries radiculaires

Les options de restauration des lésions carieuses à la surface des racines incluent l'obturation avec des composites ou des ciments verre ionomère (CVI). La restauration des caries des surfaces radiculaires peut être problématique dans de nombreux cas en raison de la proximité gingivale, rendant l'isolement complet et l'accès pour la mise en place des matériaux de restauration trop difficile. La restauration par des

composites utilisant les adhésifs dentinaires récents peut être considéré comme le premier choix lorsque l'isolation est possible. L'utilisation d'adhésifs auto-mordançants de manipulation simple qui peuvent empêcher la contamination de la cavité peut également améliorer le pronostic.

Concernant l'intégrité marginale ou les caries secondaires, aucune différence significative dans les résultats cliniques ne peut être notée après un an entre un composite et un CVI lorsqu'ils sont appliqués à la surface des racines (*niveau III*)⁽⁴³⁾.

Par conséquent, il est recommandé d'utiliser une résine composite dans les conditions qui permettent au système de collage de fonctionner efficacement. Un CVI est recommandé lorsque la carie est étendue à la zone sous-gingivale et que le contrôle de l'humidité est difficile. (*grade de recommandation C1*)

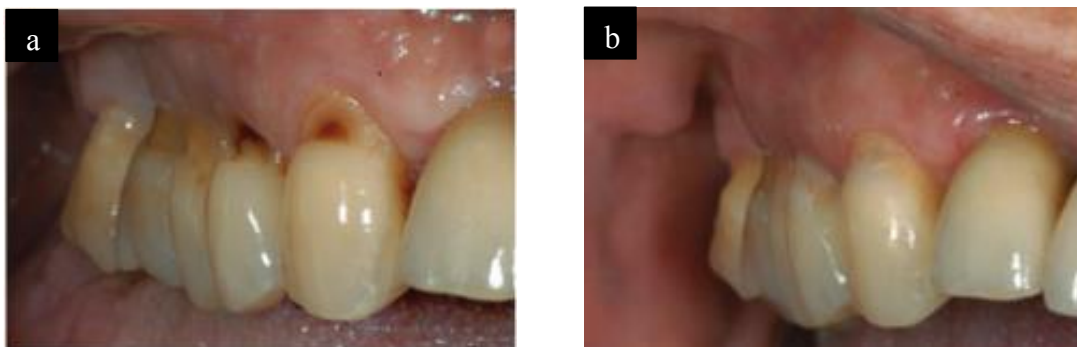



Figure 7 : traitement de caries radiculaires⁽⁴⁴⁾
a : vue des caries radiculaires avant restauration
b : vue après restaurations réalisées

7.3. Actualités

En 2017, Burrow et Stacey confirment cette philosophie de traitement pour les caries radiculaires. Lorsqu'une lésion peut être efficacement nettoyée avec un dentifrice à haute teneur en fluor et d'autres agents reminéralisants, cela devrait être le traitement de choix. Lorsque les lésions cavitaires ne peuvent pas être nettoyées efficacement, la gestion initiale devrait consister à appliquer des agents reminéralisants pendant un certain temps pour « renforcer » les limites des lésions. Cela réduirait ainsi potentiellement la préparation de la cavité ainsi que la taille de la restauration, et fournirait une meilleure définition des limites de la restauration pour la finition. La base de preuves actuelle pour la restauration des caries radiculaires est faible.⁽⁴⁵⁾

8. Restauration des contours et contacts proximaux

8.1. Les critères définis par l'article : Guidance on posterior resin composites: Academy of Operative Dentistry - European Section



Guidance on
posterior resin
composite

D'après le groupe d'experts, des bons points de contact et contours sont nécessaires pour éviter l'impaction alimentaire. De nombreux systèmes de matrice existent pour aider à la restauration de contours proximaux et les zones de contact.

Des matrices transparentes et des coins de transmission de lumière existent mais il est reconnu que ces matrices sont trop épaisses et peuvent entraîner des contacts proximaux ouverts. Les coins transmettant la lumière sont eux trop rigides pour permettre une adaptation efficace de la matrice à la limite gingivale, ce qui augmente donc la probabilité de formation de marche proximale. L'utilisation de matrices transparentes et de coins transmettant la lumière est maintenant contre-indiquée.

En revanche, les matrices métalliques sont plus minces que les transparentes, donc leur utilisation réduit le risque de mauvais contacts proximaux. L'utilisation d'un coin (en bois ou en plastique) avec une matrice métallique est capable de produire une bonne adaptation gingivale, ce qui limite le risque de formation d'un surplomb proximal. Les nouvelles matrices métalliques sectorielles sont considérées comme les plus efficaces pour les composites postérieurs. Ces systèmes peuvent comprendre des anneaux de séparation pour créer un écart interproximal supérieur à l'épaisseur de la matrice, participant à la création d'un contact proximal serré. Les matrices dans ces systèmes sont courbées, préformées, aidant à créer un contour proximal favorable, ce qui rend la restauration et surtout l'arête marginale moins sujette à la fracture. Il y a cependant des preuves d'augmentation de formation d'écailles lorsque les systèmes sectoriels sont utilisés ⁽⁴⁶⁾.

Dans l'ensemble, les preuves existantes indiquent que les systèmes à matrice métallique préformée et sectorielle, utilisés conjointement avec des coins flexibles (en bois ou en plastique) sont les mieux adaptés pour la réalisation de composites postérieurs. Les marges proximales de ces composites doivent être soigneusement évaluées et finies.

8.2. Les critères définis par l'article : The teaching of posterior resin composites : Planning for the future based on 25 years of research

*The teaching
of posterior
resin
composites*

Les auteurs montrent que l'utilisation d'un système matriciel métallique circonférentiel est la technique la plus populairement enseignée. Cependant il y a eu une augmentation de l'enseignement sur les systèmes de matrice sectorielle vers la fin des années 2000 : écoles américaines et canadiennes : 93 % ; écoles britanniques et irlandaises : 47 % ; écoles espagnoles : 46 % ; écoles iraniennes : 33 % ; écoles japonaises : 17 %).

Quant à l'utilisation des systèmes matriciels transparents, hélas elle est toujours enseignée.

Les auteurs présentent les informations sur les techniques enseignées pour la restauration des contours proximaux dans la figure 8.

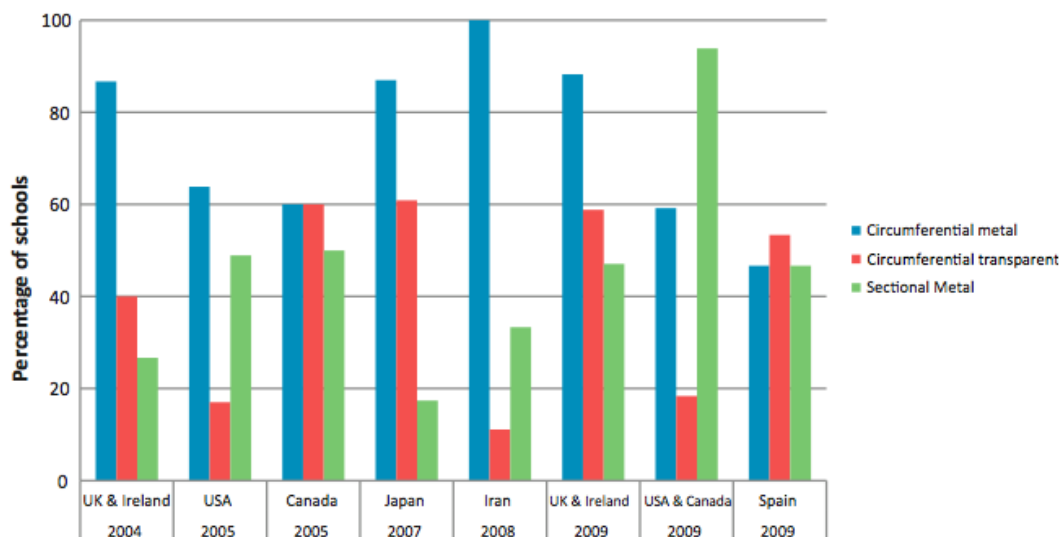


Figure 8 : Systèmes matriciels enseignés pour les restaurations occluso-proximales

8.3. Les critères définis par l'article : Guidelines for Direct Adhesive Composite Restoration

Le groupe d'experts recommande l'utilisation d'une bande matricielle avec un porte matrice et un coin pour la restauration des contours et contacts proximaux. Si la limite cervicale est recouverte par la gencive, une gingivectomie peut être prescrite.

Des systèmes matriciels sectoriels, des coins et des anneaux de séparation sont recommandés pour les restaurations postérieures. Le système aide à obtenir des bons contours et contacts proximaux.

8.4. Concordance

Les 3 articles sont concordants. La restauration des points de contact et contours proximaux nécessitent une utilisation conjointe de matrice et de coin de bois. Les systèmes à matrice métallique préformée et sectorielle, utilisés avec des coins flexibles seraient les mieux adaptés pour ces restaurations. L'utilisation supplémentaire d'anneaux de séparation serait aussi recommandée.

8.5. Actualités

Il existe des nouvelles matrices et coins avec des anneaux de séparation, permettant de créer des points de contact plus étroits et des contours anatomique de qualité. Il n'y a cependant pas encore de publication sur ces matrices.

On peut citer les systèmes matriciels Palodent et Garrison qui ont leurs coins spécifiques adaptés aux matrices.

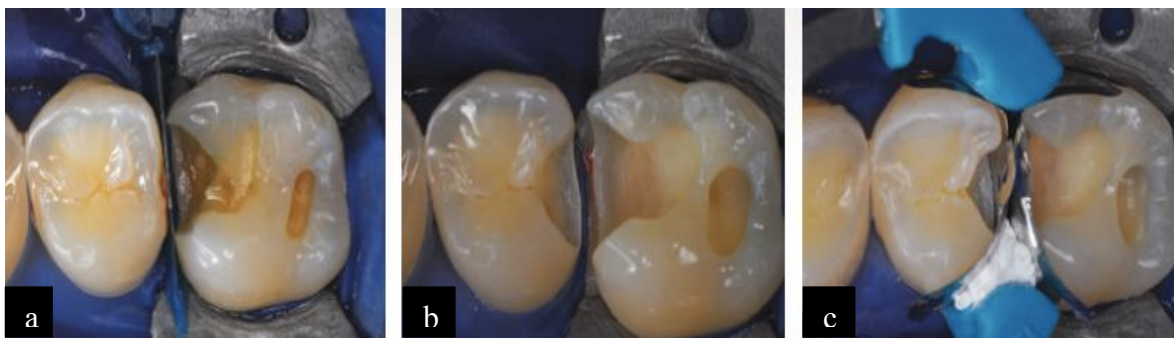

Figure 9 : exemple de matriçage ⁽⁴⁷⁾

a : Après la mise en place de la digue, un coin a été placé entre les deux dents pour protéger les tissus gingivaux des dommages iatrogènes

b : Vue finale des deux préparations

c : Deux matrices ont été placées et fixées avec des coins et un anneau universel. L'adaptation de la bande matricielle contre le bord de la cavité proximale palatine de la deuxième prémolaire maxillaire a été améliorée en plaçant un petit morceau de ruban PTFE entre la matrice et le plastique de l'anneau

9. Technologies de photopolymérisation

9.1. Les critères définis par l'article : Guidance on posterior resin composites : Academy of Operative Dentistry - European Section

*Guidance on
posterior resin
composite*

Actuellement, les technologies disponibles incluent les lampes halogènes à quartz tungstène (QTH) et les lampes à diodes électroluminescentes (LED).

Le groupe d'experts montre que les LED fournissent des résultats comparables aux QTH mais sont plus maniable et plus efficaces en énergie.

Les lampes QTH ont un spectre plus large en longueur d'onde et pourraient donc activer tous les photo-initiateurs utilisés, mais elles sont plus sensibles à la réduction en qualité et en intensité de lumière émise par rapport aux LED.

La puissance de sortie de toutes les lampes doit être vérifiée régulièrement avec un radiomètre approprié.

Un temps de photopolymérisation prolongé (> 10 s), avec une lampe maintenue aussi proche que possible du composite, est recommandé car de nombreux problèmes sont associés à une photopolymérisation insuffisante.

9.2. Les critères définis par l'article : The teaching of posterior resin composites: Planning for the future based on 25 years of research

*The teaching
of posterior
resin
composites*

Les enquêtes des auteurs au milieu des années 2000 ont indiqué que l'utilisation des lampes QTH était plus commune que l'utilisation des diodes électroluminescentes, mais les données des enquêtes conduites à partir de la fin des années 2000 indiquent que la situation s'inverse. Les données rassemblées sur l'enseignement des technologies de photopolymérisation sont récapitulées dans la figure 10.

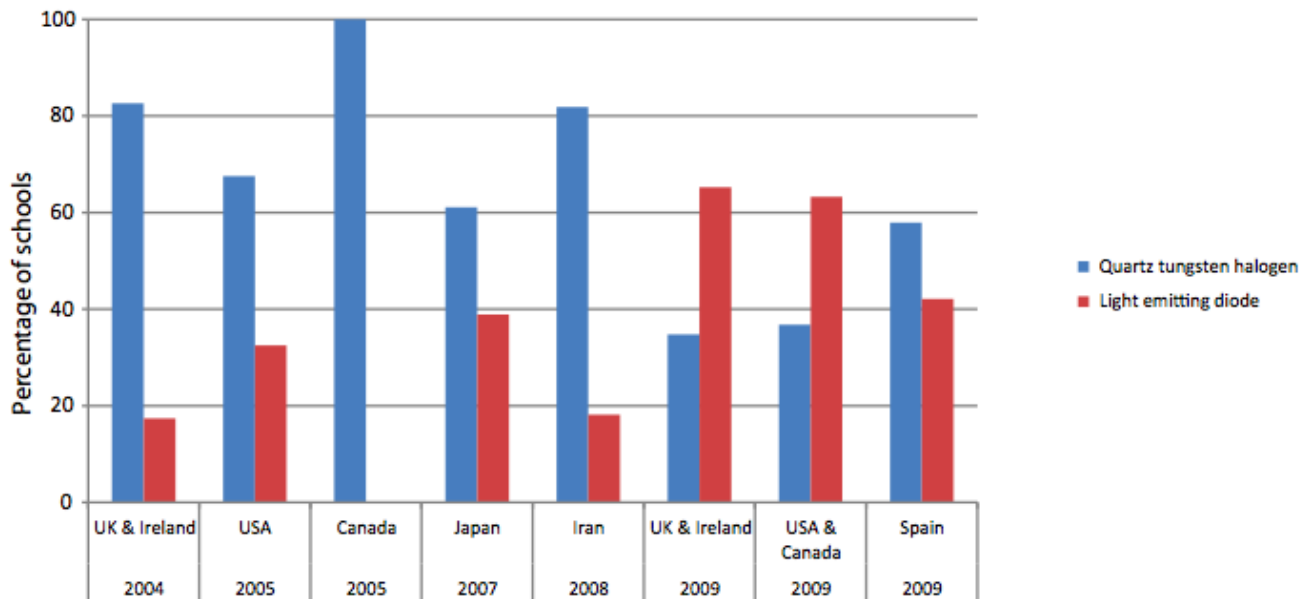
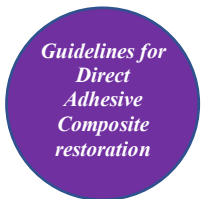

Figure 10 : Technologies de photopolymérisation enseignées

9.3. Les critères définis par l'article : Guidelines for Direct Adhesive Composite Restoration



Les recommandations du groupe d'experts sont les suivantes :

- Pour garantir des résultats cliniques performants lors de la photopolymérisation, la puissance de sortie des lampes doit être vérifiée et elles doivent être nettoyées régulièrement.
- La source de photopolymérisation doit être aussi proche que possible du matériau polymérisé, pour rendre la lumière disponible pour tous les matériaux photopolymérisés.
- Un temps de photopolymérisation suffisant et un angle correct d'application sont nécessaires pour une bonne polymérisation.
- Pour compléter une polymérisation insuffisante, une photopolymérisation supplémentaire dans la direction bucco-linguale est suggérée après la polymérisation initiale et le déplacement de la matrice.

9.4. Concordance

Selon les articles, la photopolymérisation doit être effectuée avec une lampe LED à proximité du composite durant un temps d'application prolongé, ce qui permettra d'éviter de nombreux échecs. De plus la puissance des lampes doit être vérifiée régulièrement.

9.5. Actualités

L'actualité va vers la Disparition des lampes QTH au profit des lampes LED.

10. Finitions

10.1. Les critères définis par l'article : Guidance on posterior resin composites: Academy of Operative Dentistry - European Section

*Guidance on
posterior resin
composite*

Le groupe d'experts recommande l'utilisation des instruments et techniques similaires à ceux utilisés pour les composites antérieurs. Cependant il faut essayer de rendre la restauration postérieure arrondie, avec une morphologie anatomiquement correcte et une surface aussi lisse que possible.

10.2. Les critères définis par l'article : Guidelines for Direct Adhesive Composite Restoration

*Guidelines for
Direct
Adhesive
Composite
restoration*

D'après le groupe d'experts, la finition des restaurations comprend différentes étapes :

- La reconstruction d'une morphologie anatomique incluant des cuspidés, des sillons, la convexité de la couronne et des embrasures.
- Le retrait des excès de matériau : après la mise en place et la polymérisation du composite, les excès doivent être retirés. Les excès peuvent être nuisibles pour la santé dentaire et parodontale.
- L'ajustement occlusal : la cuspide d'une dent égressée peut être ajustée selon la situation actuelle des arcades, pour regagner une occlusion équilibrée. Le consentement éclairé du patient devrait être obtenu avant l'ajustement.
- L'utilisation des fraises de finition selon une séquence stricte : le processus de finition doit être amorcé avec des fraises diamantées à moyens grains pour réaliser une forme de contour grossière, suivi par des fraises diamantées fines, pour la texture et la micro anatomie. Une bonne utilisation des fraises de finition augmente la vitesse et l'exactitude de la finition.
- Le polissage : des disques, des cupules de polissage et des pâtes à polir peuvent être utilisés pendant cette étape. Des bandes de polissage peuvent être utilisées pour les surfaces proximales. Il faut être plus attentif dans les zones proches de la gencive. Le polissage peut être réalisé immédiatement après la restauration ou dans une séance ultérieure.

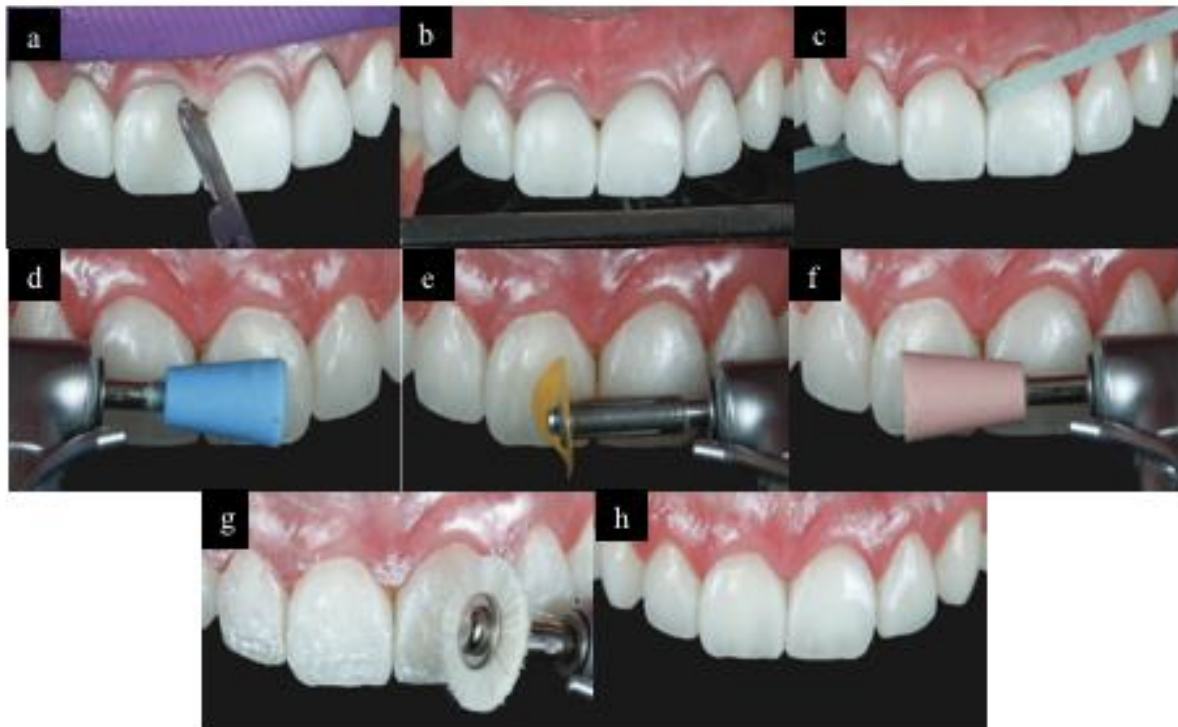


Figure 11 : cas clinique : finition et polissage (48)

- a : Enlèvement de l'excès de composite dans la région gingivale
- b : Ajustement occlusal
- c : Finition des surfaces proximales avec des bandes
- d : Finition avec une cupule en caoutchouc (grain moyen)
- e : Disque diamant fin utilisé pour le polissage de surface
- f : Cupule en caoutchouc diamanté (grain fin) en cours d'utilisation
- g : Disque en feutre appliqué avec une pâte de diamant pour la brillance finale
- h : Immédiatement après la fin de la finition et du polissage.

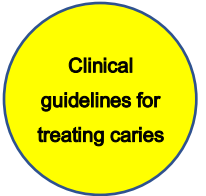10.3. Actualités

Tous ces concepts restent d'actualité.

Les restaurations doivent être finies et polies pour obtenir une surface la plus lisse possible et ainsi éviter l'accumulation bactérienne favorisant l'apparition de caries secondaires et d'inflammations parodontales. (49)

11. La réparation et la remise en état - Les mérites de la réparation

11.1. Les critères définis par l'article : Clinical guidelines for treating caries in adults following a minimal intervention policy



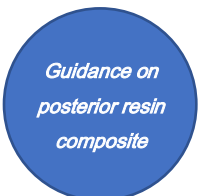11.1.1. Défauts ou décolorations de restaurations en résine composite

Dans ces situations, d'après le groupe d'experts, la réparation ou l'utilisation de sealant offrent une efficacité comparable au remplacement (*niveau III*)⁽⁵⁰⁾⁽⁵¹⁾. Aucun résultat pertinent n'a été obtenu en ce qui concerne les effets de la remise en état (*niveau III*)⁽⁵⁰⁾⁽⁵¹⁾. Cependant, elle peut valoir la peine d'être essayée car elle est peu invasive pour les dents. Par conséquent, la réparation est recommandée pour encourager la préservation de structure dentaire saine. (*grade de recommandation B*)

11.1.2. Carie secondaire sous une restauration composite

Dans les cas de caries secondaires sous les restaurations en composite, il y a peu de recherches cliniques sur l'efficacité de la réparation de la restauration. Cependant, le groupe de travail d'experts est parvenu au consensus suivant fondé sur l'expérience clinique approfondie de ses membres (*niveau VI*) : si les caries secondaires peuvent être complètement éliminées et la réparation peut être faite dans un environnement approprié, la réparation est recommandée non seulement du point de vue de la conservation des dents, mais aussi pour réduire le stress et le coût pour le patient (*grade de recommandation C1*).

11.2. Les critères définis par l'article : Guidance on posterior resin composites : Academy of Operative Dentistry - European Section



La gestion des restaurations défectueuses pose de nombreux problèmes ⁽⁵²⁾⁽⁵³⁾⁽⁵⁴⁾⁽⁵⁵⁾⁽⁵⁶⁾ avec des preuves suggérant que les dentistes passent plus de temps dans la gestion des restaurations défectueuses que dans le placement initial de

restaurations.⁽⁵⁷⁾ Beaucoup de restaurations peu détériorées peuvent être rénovées avec succès et les caries secondaires sur les bords de la restauration ne nécessitent pas toujours le remplacement de la restauration. Il est souvent possible d'enlever la carie et la portion défectueuse de la restauration et d'effectuer une réparation.

Bien qu'il n'existe pas encore de preuves de haute qualité sur la réparation des restaurations (58), il existe des preuves démontrant le succès de la réparation de restauration quand elle est réalisée de façon appropriée. ⁽⁵⁹⁾⁽⁶⁰⁾⁽⁶¹⁾

Le remplacement d'une restauration est contre-indiqué quand la majorité de la restauration est intacte et sans carie. Une réparation offre une approche d'intervention minimale efficace dans une telle situation.

11.3. Concordance

Les deux articles concordent pour prôner une réparation des restaurations quand cela est possible, plutôt qu'un remplacement des restaurations. La réparation offrant en effet la possibilité de préserver plus de structure dentaire saine.

11.4. Actualités

La réparation, plutôt que le remplacement total d'une restauration défectueuse, est une procédure de dentisterie *a minima* qui peut augmenter la survie de la restauration initiale, réduisant le risque de complications pulpaires et les coûts de traitement.

Les molaires, les restaurations multi-surfaces, la présence d'un traitement endodontique et d'une prothèse dentaire amovible ont été identifiés comme facteurs de risque d'échec. ⁽⁶²⁾

La réparation au lieu du remplacement des restaurations partiellement défectueuses est susceptible de maintenir les dents plus longtemps par rapport au remplacement complet, mais elle n'est pas forcément moins coûteuse. Lorsque l'on considère la rentabilité, la réparation du composite peut être recommandée plus fortement que la réparation des restaurations à l'amalgame. ⁽⁶³⁾

12. Contre-indication des restaurations composites postérieures

12.1. Les critères définis par l'article : Guidance on posterior resin composites: Academy of Operative Dentistry - European Section

*Guidance on
posterior resin
composite*

La principale contre-indication réside dans un environnement buccal où le contrôle de l'humidité ne pourrait être effectué, ce qui entraînerait un échec du collage. Cependant l'utilisation d'une digue est très efficace.

12.2. Les critères définis par l'article : The teaching of posterior resin composites: Planning for the future based on 25 years of research

*The teaching
of posterior
resin
composites*

Les cinq contre-indications les plus communes enseignées pour le placement de résine composite postérieure à la fin des années 2000 sont montrées dans le tableau 3.

Une réaction allergique aux résines composites reste la contre-indication la plus généralement enseignée.

À l'exception d'une région (le Japon), aucune des autres régions n'a inclus la taille de la cavité comme une contre-indication au placement de composite dans les cinq contre-indications les plus communes. Ceci révèle comment la taille de cavité a influencé l'enseignement du placement de résine composite postérieure.

Tandis que la restauration de petites cavités avec des composites n'a jamais semblé être une préoccupation, les données enregistrées révèlent des préoccupations par rapport au placement de composite dans des cavités plus grandes (c'est-à-dire, où la largeur bucco-linguale de la cavité excède la moitié de la largeur intercuspidienne de la dent), bien que moindre ces dernières années, comparées aux enquêtes précédentes.

Royaume unis / Irlande	États Unis / Canada	Espagne	Japon	Iran
Histoire d'allergie aux matériaux composites (88%)	Histoire d'allergie aux matériaux composites (94%)	Histoire d'allergie aux matériaux composites (87%)	Histoire d'allergie aux matériaux composites (95%)	Histoire d'allergie aux matériaux composites (89%)
Limites sous- gingivales (71%)	Impossibilité de mettre en place la digue (88%)	Impossibilité de mettre en place la digue (60%)	Largeur bucco- linguale de la portion occlusale > 2/3 de la largeur intercuspidienne (61%)	Faible coopération des patients (83%)
Faible coopération des patients (53%)	Limites sous- gingivales (82%)	Limites sous- gingivales (60%)	Remplacement d'un amalgame volumineux (39%)	Limites sous- gingivales (72%)
Impossibilité de mettre en place la digue (47%)	Haut risque cariex (70%)	Remplacement d'un amalgame volumineux (33%)	Faible coopération des patients (39%)	Faible hygiène orale (72%)
Faible hygiène orale (41%)	Remplacement d'un amalgame volumineux (67%)	Haut risque cariex (33%)	Faible hygiène orale (35%)	Usure pathologique (56%)

*Tableau 3 : Les cinq principales contre-indications au placement de composites postérieurs
(pourcentage d'écoles en accord)*

12.3. Actualités

Les restaurations indirectes comme les inlays-onlays sont de plus en plus utilisées. Elle présente en effet une forme anatomique de surface le plus souvent de qualité supérieure aux restaurations composites directes, et permettent de recréer des bons points de contact plus efficaces, notamment dans les restaurations de grandes étendues.

CONCLUSION

Pour exercer la médecine dentaire de façon professionnelle, et notamment la dentisterie restauratrice, l'étudiant et le chirurgien-dentiste doivent disposer de toutes les ressources théoriques disponibles.

Nous leur avons donc rappelé quelles sont les indications et contre-indications des restaurations à la résine composite.

Nous avons vu les différents moyens disponibles pour effectuer un diagnostic de carie : l'inspection visuelle, le sondage, les radiographies et les nouvelles technologies.

Nous nous sommes attardés sur l'utilisation de colorants détecteurs de caries et de caméras avec principe de fluorescence qui aident à définir les limites d'excavation carieuse et sur le fait que les cavités ne doivent pas être sur préparées inutilement.

La gestion de la dentine exposée a été abordée, ainsi que le traitement des caries profondes, qui passe par une excavation par étapes et une élimination sélective de dentine.

Des recommandations ont été émises sur le traitement des caries radiculaires qu'il soit invasif ou non invasif.

Nous n'avons pas oublié de traiter de la restauration des contacts proximaux en prônant l'utilisation du bon système de matriçage.

Une mise au point sur les différentes techniques de photopolymérisation et sur le procédé de finition des restaurations a aussi été faite.

Il a enfin été important de mentionner les techniques de réparation des restaurations composites qui peuvent souvent être suffisantes et éviter des pertes inutiles de structure dentaire.

A l'aide de toutes ces recommandations, les chirurgiens-dentistes auront toutes les informations actuelles pour réaliser de bonnes restaurations composites postérieures directes. Mais il ne faut pas oublier que selon les cas, il faudra souvent avoir recours à des techniques indirectes et que celles-ci possèdent leurs propres directives.

BIBLIOGRAPHIE

1. Momoi Y, Hayashi M, Fujitani M, Fukushima M, Imazato S, Kubo S, et al. Clinical guidelines for treating caries in adults following a minimal intervention policy— Evidence and consensus based report. *J Dent.* 2012;40(2):95-105.
2. Lynch CD, Opdam NJ, Hickel R, Brunton PA, Gurgan S, Kakaboura A, et al. Guidance on posterior resin composites: Academy of Operative Dentistry - European Section. *J Dent.* 2014;42(4):377-83.
3. Wilson NHF, Lynch CD. The teaching of posterior resin composites: Planning for the future based on 25 years of research. *J Dent.* 2014;42(5):503-16.
4. Society Of Cariology And Endodontology CSAC. Guidelines for Direct Adhesive Composite Restoration. *Chin J Dent Res Off J Sci Sect Chin Stomatol Assoc CSA.* 2015;18(4):217-20.
5. Zadik Y, Bechor R. Hidden Occlusal Caries: Challenge for the Dentist. *N Y State Dent J.* 2008;74(4):46-50.
6. Pretty IA, Ekstrand KR. Detection and monitoring of early caries lesions: a review. *Eur Arch Paediatr Dent Off J Eur Acad Paediatr Dent.* 2016;17(1):13-25.
7. Doméjean S, Rongier J, Muller-Bolla M. Detection of Occlusal Carious Lesion using the Soprolife® Camera: A Systematic Review. *J Contemp Dent Pract.* 2016;17(9):774-9.
8. Sano H. [Relationship between caries detector staining and structural characteristics of carious dentin]. *Kokubyo Gakkai Zasshi.* 1987;54(1):241-70.
9. Shimizu A, Torii Y. Studies on spoon excavators. Part 2. The relation between sharpness of cutting edge and ability of excavation. *Japanese Journal of Conservative Dentistry.* 1985;28:690-4.
10. Fukushima M. [Adhesive resin penetration into carious dentin (author's transl)]. *Kokubyo Gakkai Zasshi.* 1981;48(4):362-85.
11. Oikawa M, Kusunoki M, Itoh K, Hisamitsu H. An experimental carious detector to stain the carious infected dentin. *Dental Medicine Research* 2008;28:7-12.
12. Schwendicke F, Paris S, Tu Y-K. Effects of using different criteria for caries removal: a systematic review and network meta-analysis. *J Dent.* 2015;43(1):1-15.
13. Panayotov I, Terrer E, Salehi H, Tassery H, Yachouh J, Cuisinier FJG, et al. In vitro investigation of fluorescence of carious dentin observed with a Soprolife® camera. *Clin Oral Investig.* 2013;17(3):757-63.
14. Soliman S, Preidl R, Karl S, Hofmann N, Krastl G, Klaiber B. Influence of Cavity Margin Design and Restorative Material on Marginal Quality and Seal of Extended Class II Resin Composite Restorations In Vitro. *J Adhes Dent.* 2016;18(1):7-16.

15. Laske M, Opdam NJM, Bronkhorst EM, Braspenning JCC, van der Sanden WJM, Huysmans MCDNJM, et al. Minimally Invasive Intervention for Primary Caries Lesions: Are Dentists Implementing This Concept? *Caries Res.* 2018;53(2):204-16.
16. Aoyama T, Aida J, Takehara J, Morita M. Factors associated with the longevity of restorations in posterior teeth. *Journal of Dental Health.* 2008;58:16–24.
17. Kubo S, Nakasa R, Hayashi Y. Survival rates of resin composite and cast restorations. *Japanese Journal of Conservative Dentistry.* 2001;44:802–9.
18. Kielbassa AM, Glockner G, Wolgin M, Glockner K. Systematic review on highly viscous glass-ionomer cement/resin coating restorations (Part I): Do they merge Minamata Convention and minimum intervention dentistry? *Quintessence Int.* 2016;47(10):813-23.
19. Akimoto N, Momoi Y, Kohno A, Suzuki S, Otsuki M, Suzuki S, et al. Biocompatibility of Clearfil Liner Bond 2 and Clearfil AP-X system on nonexposed and exposed primate teeth. *Quintessence Int.* 1998;29(3):177-88.
20. Fujitani M, Shibata S, Van Meerbeek B, Yoshida Y, Shintani H. Direct adhesive pulp capping: pulpal healing and ultra-morphology of the resin-pulp interface. *Am J Dent.* 2002;15(6):395-402.
21. Whitworth JM, Myers PM, Smith J, Walls AWG, McCabe JF. Endodontic complications after plastic restorations in general practice. *Int Endod J.* 2005;38(6):409-16.
22. Unemori M, Matsuya Y, Hyakutake H, Matsuya S, Goto Y, Akamine A. Long-term follow-up of composite resin restorations with self-etching adhesives. *J Dent.* 2007;35(6):535-40.
23. Burrow MF, Banomyong D, Harnirattisai C, Messer HH. Effect of glass-ionomer cement lining on postoperative sensitivity in occlusal cavities restored with resin composite--a randomized clinical trial. *Oper Dent.* 2009;34(6):648-55.
24. Sadaghiani L, Gilmour ASM, Lynch CD, Sloan AJ. Effects of adhesive restorative agents on solubilising dentin matrix proteins. *Journal of Dental Research.* 2010;89(Special Issue B).abstract number 2957.
25. Sadaghiani L, Lynch CD, Sloan AJ. Extracted dentine matrix proteins and dental pulp stem cell differentiation. *Journal of Dental Research.* 2012;
26. Bjørndal L, Reit C, Bruun G, Markvart M, Kjaeldgaard M, Näsman P, et al. Treatment of deep caries lesions in adults: randomized clinical trials comparing stepwise vs. direct complete excavation, and direct pulp capping vs. partial pulpotomy. *Eur J Oral Sci.* 2010;118(3):290-7.
27. Hilton TJ, Ferracane JL, Mancl L, Northwest Practice-based Research Collaborative in Evidence-based Dentistry (NWP). Comparison of CaOH with MTA for direct pulp capping: a PBRN randomized clinical trial. *J Dent Res.* 2013;92(7 Suppl):16S-22S.

28. Van Meerbeek B, De Munck J, Yoshida Y, Inoue S, Vargas M, Vijay P, et al. Buonocore memorial lecture. Adhesion to enamel and dentin: current status and future challenges. *Oper Dent*. 2003;28(3):215-35.
29. Peumans M, Kanumilli P, De Munck J, Van Landuyt K, Lambrechts P, Van Meerbeek B. Clinical effectiveness of contemporary adhesives: a systematic review of current clinical trials. *Dent Mater*. 2005;21(9):864-81.
30. Schenkel AB, Peltz I, Veitz-Keenan A. Dental cavity liners for Class I and Class II resin-based composite restorations. *Cochrane Database Syst Rev*. 2016;10:CD010526.
31. Maltz M, Oliveira EF, Fontanella V, Carminatti G. Deep caries lesions after incomplete dentine caries removal: 40-month follow-up study. *Caries Res*. 2007;41(6):493-6.
32. Thompson V, Craig RG, Curro FA, Green WS, Ship JA. Treatment of deep carious lesions by complete excavation or partial removal: a critical review. *J Am Dent Assoc* 1939. 2008;139(6):705-12.
33. Barthel CR, Rosenkranz B, Leuenberg A, Roulet JF. Pulp capping of carious exposures: treatment outcome after 5 and 10 years: a retrospective study. *J Endod*. 2000;26(9):525-8.
34. Al-Hiyasat AS, Barrieshi-Nusair KM, Al-Omari MA. The radiographic outcomes of direct pulp-capping procedures performed by dental students: a retrospective study. *J Am Dent Assoc* 1939. 2006;137(12):1699-705.
35. Ricketts DNJ, Kidd E a. M, Innes N, Clarkson J. Complete or ultraconservative removal of decayed tissue in unfilled teeth. *Cochrane Database Syst Rev*. 2006;(3):CD003808.
36. Schwendicke F, Frencken JE, Bjørndal L, Maltz M, Manton DJ, Ricketts D, et al. Managing Carious Lesions. *Adv Dent Res*. 2016;28(2):58-67.
37. Maltz M, Garcia R, Jardim JJ, de Paula LM, Yamaguti PM, Moura MS, et al. Randomized trial of partial vs. stepwise caries removal: 3-year follow-up. *J Dent Res*. 2012;91(11):1026-31.
38. Ricketts D, Lamont T, Innes NPT, Kidd E, Clarkson JE. Operative caries management in adults and children. *Cochrane Database Syst Rev*. 2013;(3):CD003808.
39. Schwendicke F, Meyer-Lueckel H, Dörfer C, Paris S. Failure of incompletely excavated teeth--a systematic review. *J Dent*. 2013;41(7):569-80.
40. Schwendicke F, Innes N. Removal Strategies for Carious Tissues in Deep Lesions. In: Schwendicke F, éditeur. *Management of Deep Carious Lesions*. Cham: Springer International Publishing. 2018;p.15-35.
41. Petersson LG, Hakestam U, Baigi A, Lynch E. Remineralization of primary root caries lesions using an amine fluoride rinse and dentifrice twice a day. *Am J Dent*. 2007;20(2):93-6.

42. Baysan A, Lynch E, Ellwood R, Davies R, Petersson L, Borsboom P. Reversal of primary root caries using dentifrices containing 5,000 and 1,100 ppm fluoride. *Caries Res.* 2001;35(1):41-6.
43. Fukushima M. Clinical evaluation of the effects to inhibit secondary caries by fluoride-releasing restoratives in high caries- risk patients. Report for Comprehensive Study on Prevention of Oral Diseases using Fluoride supported by Ministry of Health, Labour and Welfare of Japan. 2005;149–59.
44. Bignozzi I, Crea A, Capri D, Littarru C, Lajolo C, Tatakis DN. Root caries: a periodontal perspective. *J Periodontal Res.* 2014;49(2):143-63.
45. Burrow MF, Stacey MA. Management of Cavitated Root Caries Lesions: Minimum Intervention and Alternatives. *Monogr Oral Sci.* 2017;26:106-14.
46. Loomans BAC, Opdam NJM, Roeters FJM, Bronkhorst EM, Huysmans MCDNJM. Restoration techniques and marginal overhang in Class II composite resin restorations. *J Dent.* 2009;37(9):712-7.
47. Van der Vyver P, Vorster M. New clinical innovations to ensure predictable Class II posterior composite resin restorations. *Int Dent South Afr.* 2017;7(6):14-36.
48. Kabbach W, Delbons Gedeon FB, Arita C. Finishing and polishing in composite resin restorations: from macro to micro. *J Clin Dent Res.* 2016;13(1):121-31.
49. Dutra D, Pereira G, Kantorski KZ, Valandro LF, Zanatta FB. Does Finishing and Polishing of Restorative Materials Affect Bacterial Adhesion and Biofilm Formation? A Systematic Review. *Oper Dent.* 2018;43(1):E37-52.
50. Gordan VV, Shen C, Riley J, Mjör IA. Two-year clinical evaluation of repair versus replacement of composite restorations. *J Esthet Restor Dent.* 2006;18(3):144-53.
51. Moncada G, Fernández E, Martín J, Arancibia C, Mjör IA, Gordan VV. Increasing the longevity of restorations by minimal intervention: a two-year clinical trial. *Oper Dent.* 2008;33(3):258-64.
52. Blum IR, Lynch CD, Wilson NHF. Teaching of direct composite restoration repair in undergraduate dental schools in the United Kingdom and Ireland. *Eur J Dent Educ.* 2012;16(1):e53-8.
53. Lynch CD, Blum IR, Frazier KB, Haisch LD, Wilson NHF. Repair or replacement of defective direct resin-based composite restorations: Contemporary teaching in U.S. and Canadian dental schools. *J Am Dent Assoc.* 2012;143(2):157-63.
54. Blum IR, Lynch CD, Wilson NHF. Teaching of the repair of defective composite restorations in Scandinavian dental schools. *J Oral Rehabil.* 2012;39(3):210-6.
55. Blum IR, Lynch CD, Schriever A, Heidemann D, Wilson NHF. Repair versus replacement of defective composite restorations in dental schools in Germany. *Eur J Prosthodont Restor Dent.* 2011;19(2):56-61.


56. Lynch CD, Hayashi M, Seow LL, Blum IR, Wilson NHF. The management of defective resin composite restorations: current trends in dental school teaching in Japan. *Oper Dent*. 2013;38(5):497-504.
57. Deligeorgi V, Mjör IA, Wilson NH. An overview of reasons for the placement and replacement of restorations. *Prim Dent Care*. 2001;8(1):5-11.
58. Sharif MO, Merry A, Catleugh M, Tickle M, Brunton P, Dunne SM, et al. Replacement versus repair of defective restorations in adults: amalgam. *Cochrane Database Syst Rev*. 2010;(2):CD005970.
59. Moncada G, Martin J, Fernández E, Hempel MC, Mjör IA, Gordan VV. Sealing, Refurbishment and Repair of Class I and Class II Defective Restorations. *J Am Dent Assoc*. 2009;140(4):425-32.
60. Martin J, Fernandez E, Estay J, Gordan VV, Mjör IA, Moncada G. Management of Class I and Class II Amalgam Restorations with Localized Defects: Five-Year Results. *Int J Dent*. 2013;2013:450260.
61. Opdam NJM, Bronkhorst EM, Loomans BAC, Huysmans M-CDNJM. Longevity of repaired restorations: A practice based study. *J Dent*. 2012;40(10):829-35.
62. Casagrande L, Laske M, Bronkhorst EM, Huysmans MCDNJM, Opdam NJM. Repair may increase survival of direct posterior restorations - A practice based study. *J Dent*. 2017;64:30-6.
63. Kanzow P, Wiegand A, Schwendicke F. Cost-effectiveness of repairing versus replacing composite or amalgam restorations. *J Dent*. 2016;54:41-7.

ANNEXE DES FIGURES

Figure 1 : Carie cachée.....	6
Figure 2 : Échantillons de couleurs de dentines cariées.....	8
Figure 3 : Dentine cariée à enlever ou à ne pas enlever après utilisation d'un colorant contenant 1% de propylène glycol rouge acide.....	9
Figure 4 : Aspect d'une lésion carieuse (ICDAS : 5) avec la camera Soprolife® en mode traitement.....	10
Figure 5 : Niveau de difficulté des restaurations composites en relation avec les formes de la cavité	14
Figure 6 : Retrait sélectif de la dentine molle dans une dent sensible	24
Figure 7 : Traitement de caries radiculaires.....	26
Figure 8 : Systèmes matriciels enseignés pour les restaurations occluso-proximales	28
Figure 9 : Exemple de matricage	29
Figure 10 : Technologies de photopolymérisation enseignées	31
Figure 11 : Cas clinique : finition et polissage	34

Annexe des tableaux

Tableau 1 : Récapitulatif des recommandations cliniques pour chaque article	3
Tableau 2 : Enseignement dans la gestion de la dentine exposée	20
Tableau 3 : Les cinq principales contre-indications au placement de composites postérieurs ...	38



SERMENT MEDICAL

En présence des Maîtres de cette Faculté, de mes chers condisciples, devant l'effigie d'HIPPOCRATE.

Je promets et je jure, d'être fidèle aux lois de l'honneur et de la probité dans l'exercice de la Médecine Dentaire.

Je donnerai mes soins à l'indigent et n'exigerai jamais un salaire au-dessus de mon travail, je ne participerai à aucun partage clandestin d'honoraires.

Je ne me laisserai pas influencer par la soif du gain ou la recherche de la gloire.

Admis dans l'intérieur des maisons, mes yeux ne verront pas ce qui s'y passe, ma langue taira les secrets qui me seront confiés et mon état ne servira pas à corrompre les mœurs ni à favoriser le crime.

Je ne permettrai pas que des considérations de religion, de nation, de race, de parti ou de classe sociale viennent s'interposer entre mon devoir et mon patient.

Même sous la menace, je n'admettrai pas de faire usage de mes connaissances médicales contre les lois de l'humanité.

J'informerai mes patients des décisions envisagées, de leurs raisons et de leurs conséquences. Je ne tromperai jamais leur confiance et n'exploiterai pas le pouvoir hérité des connaissances pour forcer les consciences.

Je préserverai l'indépendance nécessaire à l'accomplissement de ma mission. Je n'entreprendrai rien qui dépasse mes compétences. Je les entretiendrai et les perfectionnerai pour assurer au mieux les services qui me seront demandés.

Respectueux et reconnaissant envers mes Maîtres, je rendrai à leurs enfants l'instruction que j'ai reçue de leur père.

Que les hommes m'accordent leur estime si je suis fidèle à mes promesses.

Que je sois déshonoré et méprisé de mes confrères si j'y manque.

KOURDJEE Kevin – Recommandations cliniques pour le traitement des lésions carieuses dans la littérature internationale

Th. : Chir. dent. : Marseille : Aix –Marseille Université : 2018

Rubrique de classement : Odontologie Conservatrice

Résumé :

Les étudiants et praticiens sont souvent confrontés à une incertitude en ce qui concerne les protocoles de restauration de la dent cariée. Ils utilisent donc leur méthode habituelle, mais sans connaissance des recommandations publiées.

L'objectif de ce travail est d'aider les étudiants et dentistes dans leur prise de décision concernant le traitement des caries dentaires par les résines composites, en regroupant de façon claire toutes les informations disponibles.

Pour les guider, cette thèse rassemble synthétiquement les revues de littérature donnant les recommandations en dentisterie restauratrice.

Une rubrique « actualités » présente les modifications récentes postérieures aux articles analysés.

Mots clés : Recommandation, Lésion carieuse, Restauration directe, Intervention *a minima*, Revue

KOURDJEE Kevin – Clinical recommendations for the treatment of carious lesions in the international literature

Abstract:

Students and practitioners are often faced with uncertainty regarding decay restoration protocols. They use their usual method, but without knowledge of published recommendations.

The purpose of this work is to help students and dentists in their decision-making regarding the treatment of dental caries with resin composite by clearly grouping all available information.

To guide them, this thesis synthetically brings together literature reviews giving recommendations. A “news” section presents the recent modifications done after the articles analyzed.

MeSH: Recommendation, Carious lesion, Direct restoration, Minimal intervention, Review

Adresse de l'auteur :

118 chemin des prud'hommes
13010 MARSEILLE