



**HAL**  
open science

# Reconstruction isolée du ligament fémoro-patellaire médial dans le traitement des instabilités rotuliennes objectives chez l'enfant : résultats cliniques après un suivi minimum de 2 ans

Nicolas Brémond

► **To cite this version:**

Nicolas Brémond. Reconstruction isolée du ligament fémoro-patellaire médial dans le traitement des instabilités rotuliennes objectives chez l'enfant : résultats cliniques après un suivi minimum de 2 ans. Médecine humaine et pathologie. 2018. dumas-01958646

**HAL Id: dumas-01958646**

**<https://dumas.ccsd.cnrs.fr/dumas-01958646>**

Submitted on 18 Dec 2018

**HAL** is a multi-disciplinary open access archive for the deposit and dissemination of scientific research documents, whether they are published or not. The documents may come from teaching and research institutions in France or abroad, or from public or private research centers.

L'archive ouverte pluridisciplinaire **HAL**, est destinée au dépôt et à la diffusion de documents scientifiques de niveau recherche, publiés ou non, émanant des établissements d'enseignement et de recherche français ou étrangers, des laboratoires publics ou privés.



## AVERTISSEMENT

Ce document est le fruit d'un long travail approuvé par le jury de soutenance et mis à disposition de l'ensemble de la communauté universitaire élargie.

Il n'a pas été réévalué depuis la date de soutenance.

Il est soumis à la propriété intellectuelle de l'auteur. Ceci implique une obligation de citation et de référencement lors de l'utilisation de ce document.

D'autre part, toute contrefaçon, plagiat, reproduction illicite encourt une poursuite pénale.

Contact au SID de Grenoble :  
[bump-theses@univ-grenoble-alpes.fr](mailto:bump-theses@univ-grenoble-alpes.fr)

## LIENS

Code de la Propriété Intellectuelle. articles L 122. 4

Code de la Propriété Intellectuelle. articles L 335.2- L 335.10

<http://www.cfcopies.com/juridique/droit-auteur>

<http://www.culture.gouv.fr/culture/infos-pratiques/droits/protection.htm>



**UNIVERSITÉ GRENOBLE ALPES**  
**UFR DE MÉDECINE DE GRENOBLE**

Année : 2018

**RECONSTRUCTION ISOLEE DU LIGAMENT FEMORO PATELLAIRE MEDIAL  
DANS LE TRAITEMENT DES INSTABILITES ROTULIENNES OBJECTIVES CHEZ  
L'ENFANT : RESULTATS CLINIQUES APRES UN SUIVI MIMINUM DE 2 ANS .**

THÈSE  
PRÉSENTÉE POUR L'OBTENTION DU TITRE DE DOCTEUR EN MÉDECINE  
DIPLOME D'ÉTAT

Nicolas Bremond

[Données à caractère personnel]

THÈSE SOUTENUE PUBLIQUEMENT À LA FACULTÉ DE MÉDECINE DE GRENOBLE

Le 19/10 /2018

DEVANT LE JURY COMPOSÉ DE

Président du jury :

Monsieur le professeur Philippe MERLOZ

Directeur de thèse :

Monsieur le professeur Aurélien COURVOISIER

Membres :

Monsieur le professeur Franck CHOTEL

Monsieur le docteur Ahmad EID

Monsieur le docteur Sébastien RUATTI

*L'UFR de Médecine de Grenoble n'entend donner aucune approbation ni improbation aux opinions émises dans les thèses ; ces opinions sont considérées comme propres à leurs auteurs.*

Doyen de la Faculté : Pr. Patrice MORAND

Année 2018-2019

**ENSEIGNANTS DE L'UFR DE MEDECINE**

CORPS	NOM-PRENO	Discipline universitaire
PU-PH	ALBALADEJO Pierre	Anesthésiologie réanimation
PU-PH	APTEL Florent	Ophthalmologie
PU-PH	ARVIEUX-BARTHELEMY Catherine	Chirurgie générale
PU-PH	BAILLET Athan	Rhumatologie
PU-PH	BARONE-ROCHETTE Gilles	Cardiologie
PU-PH	BAYAT Sam	Physiologie
PU-PH	BENHAMOU Pierre Yves	Endocrinologie, diabète et maladies métaboliques
PU-PH	BERGER François	Biologie cellulaire
MCU-PH	BIDART-COUTTON Marie	Biologie cellulaire
MCU-PH	BOISSET Sandrine	Agents infectieux
PU-PH	BOLLA Michel	Cancérologie-Radiothérapie
PU-PH	BONAZ Bruno	Gastro-entérologie, hépatologie, addictologie
PU-PH	BONNETERRE Vincent	Médecine et santé au travail
PU-PH	BOREL Anne-Laure	Endocrinologie, diabète et maladies métaboliques
PU-PH	BOSSON Jean-Luc	Biostatistiques, informatique médicale et technologies de communication
MCU-PH	BOTTARI Serge	Biologie cellulaire
PU-PH	BOUGEROL Thierry	Psychiatrie d'adultes
PU-PH	BOUILLET Laurence	Médecine interne
PU-PH	BOUZAT Pierre	Réanimation
PU-PH	BRAMBILLA Christian	Pneumologie
PU-PH	BRAMBILLA Elisabeth	Anatomie et de Pathologie Cytologiques
MCU-PH	BRENIER-PINCHART Marie Pierre	Parasitologie et mycologie
PU-PH	BRICAULT Ivan	Radiologie et imagerie médicale
PU-PH	BRICHON Pierre-Yves	Chirurgie thoracique et cardio- vasculaire
MCU-PH	BRIOT Raphaël	Thérapeutique, médecine d'urgence
MCU-PH	BROUILLET Sophie	Biologie et médecine du développement et de la reproduction
PU-PH	CAHN Jean-Yves	Hématologie
PU-PH	CANALI-SCHWEBEL Carole	Réanimation médicale
PU-PH	CARPENTIER Françoise	Thérapeutique, médecine d'urgence
PU-PH	CARPENTIER Patrick	Chirurgie vasculaire, médecine vasculaire
PU-PH	CESBRON Jean-Yves	Immunologie
PU-PH	CHABARDES Stephan	Neurochirurgie
PU-PH	CHABRE Olivier	Endocrinologie, diabète et maladies métaboliques
PU-PH	CHAFFANJON Philippe	Anatomie
PU-PH	CHARLES Julie	Dermatologie
PU-PH	CHAVANON Olivier	Chirurgie thoracique et cardio- vasculaire
PU-PH	CHIQUET Christophe	Ophthalmologie

CORPS	NOM-PRENOM	Discipline universitaire
PU-PH	CHIRICA Mircea	Chirurgie générale
PU-PH	CINQUIN Philippe	Biostatistiques, informatique médicale et technologies de communication
MCU-PH	CLAVARINO Giovanna	Immunologie
PU-PH	COHEN Olivier	Biostatistiques, informatique médicale et technologies de communication
PU-PH	COURVOISIER Aurélien	Chirurgie infantile
PU-PH	COUTTON Charles	Génétique
PU-PH	COUTURIER Pascal	Gériatrie et biologie du vieillissement
PU-PH	CRACOWSKI Jean-Luc	Pharmacologie fondamentale, pharmacologie clinique
PU-PH	CURE Hervé	Oncologie
PU-PH	DEBATY Guillaume	Médecine d'Urgence
PU-PH	DEBILLON Thierry	Pédiatrie
PU-PH	DECAENS Thomas	Gastro-entérologie, Hépatologie
PU-PH	DEMATTEIS Maurice	Addictologie
PU-PH	DEMONGEOT Jacques	Biostatistiques, informatique médicale et technologies de communication
MCU-PH	DERANSART Colin	Physiologie
PU-PH	DESCOTES Jean-Luc	Urologie
PU-PH	DETANTE Olivier	Neurologie
MCU-PH	DIETERICH Klaus	Génétique et procréation
MCU-PH	DOUTRELEAU Stéphane	Physiologie
MCU-PH	DUMESTRE-PERARD Chantal	Immunologie
PU-PH	EPAULARD Olivier	Maladies Infectieuses et Tropicales
PU-PH	ESTEVE François	Biophysique et médecine nucléaire
MCU-PH	EYSSERIC Hélène	Médecine légale et droit de la santé
PU-PH	FAGRET Daniel	Biophysique et médecine nucléaire
PU-PH	FAUCHERON Jean-Luc	Chirurgie générale
MCU-PH	FAURE Julien	Biochimie et biologie moléculaire
PU-PH	FERRETTI Gilbert	Radiologie et imagerie médicale
PU-PH	FEUERSTEIN Claude	Physiologie
PU-PH	FONTAINE Éric	Nutrition
PU-PH	FRANCOIS Patrice	Epidémiologie, économie de la santé et prévention
MCU-MG	GABOREAU Yoann	Médecine Générale
PU-PH	GARBAN Frédéric	Hématologie, transfusion
PU-PH	GAUDIN Philippe	Rhumatologie
PU-PH	GAVAZZI Gaétan	Gériatrie et biologie du vieillissement
PU-PH	GAY Emmanuel	Neurochirurgie
MCU-PH	GILLOIS Pierre	Biostatistiques, informatique médicale et technologies de communication
PU-PH	GIOT Jean-Philippe	Chirurgie plastique, reconstructrice et esthétique
MCU-PH	GRAND Sylvie	Radiologie et imagerie médicale
PU-PH	GRIFFET Jacques	Chirurgie infantile
MCU-PH	GUZUN Rita	Endocrinologie, diabétologie, nutrition, éducation thérapeutique
PU-PH	HAINAUT Pierre	Biochimie, biologie moléculaire
PU-PH	HALIMI Serge	Nutrition
PU-PH	HENNEBICQ Sylviane	Génétique et procréation
PU-PH	HOFFMANN Pascale	Gynécologie obstétrique
PU-PH	HOMMEL Marc	Neurologie
PU-MG	IMBERT Patrick	Médecine Générale
PU-PH	JOUK Pierre-Simon	Génétique

CORPS	NOM-PRENOM	Discipline universitaire
PU-PH	JUVIN Robert	Rhumatologie
PU-PH	KAHANE Philippe	Physiologie
MCU-PH	KASTLER Adrian	Radiologie et imagerie médicale
PU-PH	KRAINIK Alexandre	Radiologie et imagerie médicale
PU-PH	LABARERE José	Epidémiologie ; Eco. de la Santé
MCU-PH	LABLANCHE Sandrine	Endocrinologie, diabète et maladies métaboliques
MCU-PH	LANDELLE Caroline	Bactériologie - virologie
MCU-PH	LARDY Bernard	Biochimie et biologie moléculaire
MCU - PH	LE PISSART Audrey	Biochimie et biologie moléculaire
PU-PH	LECCIA Marie-Thérèse	Dermato-vénérologie
PU-PH	LEROUX Dominique	Génétique
PU-PH	LEROY Vincent	Gastro-entérologie, hépatologie, addictologie
PU-PH	LETOUBLON Christian	Chirurgie digestive et viscérale
PU-PH	LEVY Patrick	Physiologie
PU-PH	LONG Jean-Alexandre	Urologie
MCU-PH	LUPO Julien	Virologie
PU-PH	MAGNE Jean-Luc	Chirurgie vasculaire
MCU-PH	MAIGNAN Maxime	Médecine d'urgence
PU-PH	MAITRE Anne	Médecine et santé au travail
MCU-PH	MALLARET Marie-Reine	Epidémiologie, économie de la santé et prévention
PU-PH	MALLION Jean-Michel	Cardiologie
MCU-PH	MARLU Raphaël	Hématologie, transfusion
MCU-PH	MAUBON Danièle	Parasitologie et mycologie
PU-PH	MAURIN Max	Bactériologie - virologie
MCU-PH	MC LEER Anne	Cytologie et histologie
PU-PH	MORAND Patrice	Bactériologie - virologie
PU-PH	MOREAU-GAUDRY Alexandre	Biostatistiques, informatique médicale et technologies de communication
PU-PH	MORO Elena	Neurologie
PU-PH	MORO-SIBLOT Denis	Pneumologie
PU-PH	MOUSSEAU Mireille	Cancérologie
PU-PH	MOUTET François	Chirurgie plastique, reconstructrice et esthétique ; brûlologie
MCU-PH	PACLET Marie-Hélène	Biochimie et biologie moléculaire
PU-PH	PALOMBI Olivier	Anatomie
PU-PH	PARK Sophie	Hémato - transfusion
PU-PH	PASSAGLIA Jean-Guy	Anatomie
PU-PH	PAYEN DE LA GARANDERIE Jean-François	Anesthésiologie réanimation
MCU-PH	PAYSANT François	Médecine légale et droit de la santé
MCU-PH	PELLETIER Laurent	Biologie cellulaire
PU-PH	PELLOUX Hervé	Parasitologie et mycologie
PU-PH	PEPIN Jean-Louis	Physiologie
PU-PH	PERENNOU Dominique	Médecine physique et de réadaptation
PU-PH	PERNOD Gilles	Médecine vasculaire
PU-PH	PIOLAT Christian	Chirurgie infantile
PU-PH	PISON Christophe	Pneumologie
PU-PH	PLANTAZ Dominique	Pédiatrie
PU-PH	POIGNARD Pascal	Virologie
PU-PH	POLACK Benoît	Hématologie

CORPS	NOM-PRENO	Discipline universitaire
PU-PH	POLOSAN Mircea	Psychiatrie d'adultes
PU-PH	PONS Jean-Claude	Gynécologie obstétrique
PU-PH	RAMBEAUD Jean-Jacques	Urologie
PU-PH	RAY Pierre	Biologie et médecine du développement et de la reproduction
MCU-PH	RENDU John	Biochimie et Biologie Moléculaire
MCU-PH	RIALLE Vincent	Biostatistiques, informatique médicale et technologies de communication
PU-PH	RIGHINI Christian	Oto-rhino-laryngologie
PU-PH	ROMANET Jean Paul	Ophthalmologie
PU-PH	ROSTAING Lionel	Néphrologie
MCU-PH	ROUSTIT Mathieu	Pharmacologie fondamentale, pharmaco clinique, addictologie
MCU-PH	ROUX-BUISSON Nathalie	Biochimie, toxicologie et pharmacologie
MCU-PH	RUBIO Amandine	Pédiatrie
PU-PH	SARAGAGLIA Dominique	Chirurgie orthopédique et traumatologie
MCU-PH	SATRE Véronique	Génétique
PU-PH	SAUDOU Frédéric	Biologie Cellulaire
PU-PH	SCHMERBER Sébastien	Oto-rhino-laryngologie
PU-PH	SCOLAN Virginie	Médecine légale et droit de la santé
MCU-PH	SEIGNEURIN Arnaud	Epidémiologie, économie de la santé et prévention
PU-PH	STAHL Jean-Paul	Maladies infectieuses, maladies tropicales
PU-PH	STANKE Françoise	Pharmacologie fondamentale
MCU-PH	STASIA Marie-José	Biochimie et biologie moléculaire
PU-PH	STURM Nathalie	Anatomie et cytologie pathologiques
PU-PH	TAMISIER Renaud	Physiologie
PU-PH	TERZI Nicolas	Réanimation
MCU-PH	TOFFART Anne-Claire	Pneumologie
PU-PH	TONETTI Jérôme	Chirurgie orthopédique et traumatologie
PU-PH	TOUSSAINT Bertrand	Biochimie et biologie moléculaire
PU-PH	VANZETTO Gérald	Cardiologie
PU-PH	VUILLEZ Jean-Philippe	Biophysique et médecine nucléaire
PU-PH	WEIL Georges	Epidémiologie, économie de la santé et prévention
PU-PH	ZAOUI Philippe	Néphrologie
PU-PH	ZARSKI Jean-Pierre	Gastro-entérologie, hépatologie, addictologie

**PU-PH** : Professeur des Universités et Praticiens Hospitaliers  
**MCU-PH** : Maître de Conférences des Universités et Praticiens Hospitaliers  
**PU-MG** : Professeur des Universités de Médecine Générale  
**MCU-MG** : Maître de Conférences des Universités de Médecine Générale

## **REMERCIEMENTS**

### **Aux membres du jury :**

Monsieur le Professeur Philippe MERLOZ, pour votre implication dans notre formation universitaire, pour les moments passés à vous assister au bloc opératoire et votre gentillesse.

A Monsieur le Professeur Aurélien COURVOISIER, pour votre implication et votre aide dans la réalisation de ce travail ainsi que dans mes autres travaux scientifiques ; dans ma formation en tant que chirurgien en orthopédie pédiatrique, pour votre bonne humeur et votre transmission chirurgicale. C'est un plaisir de travailler avec vous.

A Monsieur le Professeur Franck CHOTEL, pour votre présence à ma soutenance et dans la continuité de mon cursus.

A Monsieur le Docteur Ahmad EID, pour son implication dans ma formation d'interne et de futur assistant ; pour le partage de ses savoirs faire et être ; pour sa rigueur professionnelle et sa pédagogie ; pour ces nuits d'astreinte, toujours passées dans la bonne humeur et le calme. C'est un honneur de pouvoir travailler à vos côtés par la suite.

A Monsieur le Docteur Sébastien RUATTI, pour votre importance dans ma formation et mon intégration ; pour le soutien que vous m'avez apporté et pour votre capacité à travailler dans la bonne humeur et l'efficacité ; pour tous les conseils que vous avez pu me prodiguer et qui m'ont permis d'arriver là ; ainsi que pour notre amitié.

### **A ceux qui ont participé à ma formation :**

#### En orthopédie :

A Monsieur le Professeur Jérôme TONETTI, pour votre implication dans ma formation à la chirurgie orthopédique adulte.

A Monsieur le Professeur Dominique SARAGAGLIA, pour votre enseignement chirurgical et pour ma formation à la chirurgie orthopédique adulte.

A Monsieur le Docteur Sébastien RUATTI merci l'écolo « un écolooooogiiiiste bien suuur », pour toute la bonne humeur que tu apportais au 13ème. « Mais biiienn sshuur que jl'ai enlvé la cllla-vette » et pour ton professionnalisme !

A Monsieur le Docteur Gaël KERSCHBAUMER, pour son calme olympien et sa gentillesse. Et pour ces moments passés au bloc opératoire pleins de pédagogie et de bonne humeur. A ces moments passé dans le QG des assistants à regarder des vidéos incroyables de pêche, d'explosion, de « charriage » , et plus encore ...

A Monsieur le Docteur Mehdi BOUDISSA en tant que co-interne et chef. Toujours au top, motivé et pleins de folie. On passe de très bon moment en sa compagnie. C'est lui le véritable champion ! « Mais non je le dit tous les jours que c'est vous les champions AHAAH » Ce n'est pas mon medhi ça.



Au Docteur Michel MILAIRE pour sa participation à ma formation, toujours prêt à nous défendre on peut compter sur lui.

Au Docteur Lydie BOYOU GARNIER pour mes débuts en orthopédie avec toi, toujours très agréables, très content d'avoir pu travailler avec toi en arrivant dans l'usine NORD .

Au Docteur Séverine DAO LENA pour ces moments passé et ta gentillesse, tes conseils, et ta bonne humeur.

Au Docteur Aurélien ROUDET pour tout ce que tu m'as appris, et pour ta bonne humeur, tes conseils.

A Monsieur le Docteur Olivier SEURAT en tant que co-interne pour mon premier semestre, et chef et ami (j'en dis un peu plus en bas). Bienveillant et toujours là pour donner de bon conseils, ce fut un plaisir de travailler avec toi. Par contre un peu ronchon et pressé à ces heures perdues mais on aime bien quand même.

Au docteur Benoit MARQUES en tant que co-interne et chef. Toujours agréable de travailler avec toi . Tu es plein de bon conseils et on peut compter sur toi , pour ta gentillesse.

Au Docteur René Christopher ROUCHY pour ton énergie, ta pédagogie et ta pédaleogie (google traduction, souvenir souvenir ... ).

Au Docteur Roch MADER pour sa gentillesse et son apprentissage, pour sa bonne humeur et le temps pris à nous intégrer dans l'hôpital SUD.

Au Docteur Régis PAILHE pour sa gentillesse, pour son apprentissage, et les après-midi call of duty, c'est toujours sympathique et agréable de travailler avec toi.

Au Docteur Brice RUBENS DUVAL pour son apprentissage et sa gentillesse, je suis très content d'avoir pu travailler avec toi.

#### En pédiatrie :

Professeur Jacques GRIFFET : pour votre application dans ma formation, votre bienveillance et votre expérience ainsi que votre gentillesse.

Au Docteur Emeline BOURGEOIS qui compte beaucoup pour moi. Entrain énergie à nous former et dans la super bonne humeur ! soutien et écoute, pleins de bon conseils, les journées de travail sans toi (et y'en a peu !) c'est beaucoup moins bien, ça en est même presque triste... j'ai hâte de pouvoir travailler par la suite à tes cotés.

Au Docteur Nibal SADIER pour son amitié et pour ce qu'il a pu m'apporter dans ma formation, pour sa gentillesse et sa générosité.

Au Docteur Marco TURATI pour m'avoir fait faire de la planche à voile au travail, et pour ses conseils et sa bonne humeur.

Au professeur Christian PIOLAT pour sa gentillesse et son encadrement ainsi que sa sympathie.

Au Docteur Yoann ROBERT pour être présent quand on a besoin, sa gentillesse, et sa folie, pour sa bienveillance et pour tous ces moments passés ou l'on s'est rendu compte qu'on avait beaucoup de point commun ^^ , et pour les années à venir et les soirées ... ;).

Au Docteur Soizic ANTOINE pour sa gentillesse et pour le nombre d'appendicite compliqué qu'on a retiré ! Pour son ouverture d'esprit, on peut compter sur toi, et se fut un plaisir de travailler avec toi . (Même si tu as le plus gros bureau de tout l'hôpital ...)

Au Docteur Youssef TEKLALI pour ta pédagogie, ta gentillesse, et tout ce qu'on a pu partager.

Au Docteur Samir SIBAI pour ta gentillesse et ta tranquillité, pour tous ces moments passés ensemble.

Au Docteur Catherine JACQUIER pour ton esprit taquin et ta bonne humeur, (en même temps c'est normal quand on a un si grand bureau), pour les moments passés avec toi qui étaient toujours agréables.

#### En chirurgie de la main :

A Monsieur le Docteur Denis CORCELLA, pour ce semestre passé en chirurgie de la main, ce fut un plaisir de travailler à vos côtés.

Au Docteur Alexandra FORLI pour sa gentillesse, pour sa bonne humeur, sa rigueur. Les journées avec vous étaient très agréables.

Au Docteur Michael BOUYER pour toute son aide et son implication dans mes travaux scientifiques. Pour son travail de formation le lundi soir. Pour les moments passé au bloc opératoire. Merci « special guess ».

Au Docteur Billy CHEDAL BORNU pour les moments passé avec lui et pour sa gentillesse.

En ortho-gériatrique : pour leur gentillesse et leur persévérance à améliorer la qualité de soin des patients. Ce fut un plaisir de travailler avec vous.

Au Docteur Catherine BIOTEAU

Au Docteur Sabine DREVET

Au Docteur Thibault PARENT

En radiologie pédiatrique : Pour leur rigueur et leur disponibilité ce fut un plaisir de pouvoir travailler et compter sur eux.

Aux équipes hospitalières :

A tout le personnel du service .....

Aux urgentistes et aux internes de l'hôpital couple enfant et de l'hôpital nord,

Aux infirmières des différents services dans lesquels je suis passés : du 13<sup>ème</sup> , du 7<sup>ème</sup> de l'hôpital sud, du service de chirurgie pédiatrique, du bloc opératoire pédiatrique, de nord et de sud, des urgences pédiatrique et de nord, du service de chirurgie de la main.

Au secrétariat du 13eme , de Pédiatrie , merci pour tout ce que vous faites, vous le faites bien et dans la bonne humeur. C'est toujours un plaisir de venir vous voir.

Aux plâtriers du 13eme , toujours un plaisir de travailler avec eux, surtout le vendredi après-midi

...

Aux brancardiers et aides- soignants.

Aux kinésithérapeutes et ergothérapeutes.

Aux anesthésistes.

### **A mes co-internes :**

Clémentine CORBET, pour ces années passées ensemble pour le soutien que tu as pu m'apporter et pour ta bonne humeur et ta rigueur professionnelle. C'était très enrichissant, agréable et vraiment cool de travailler avec toi. Et pour tout ça tu mérites la place numéro 1 sur la liste.

*(je tiens à préciser que l'ordre des personnes suivantes n'a pas d'importance) ;)*

Benoit VIBERT pour ces années passées ensemble, pour sa gentillesse, on peut toujours compter sur lui.

Benoit ORFEUVRE depuis la fac on ne se quitte plus ! Merci pour ta gentillesse et ta sympathie.

Antonin BENTEJAC pour sa capacité à casser un mur, un clavier, un ascenseur, en deux deux ! et sa gentillesse.

Lilia BRAHIM pour tous les moments passés (stage, congrès, paris (Pompidou), Toulouse (desfoisse que) et pour les moments à venir. Pour sa joie de vivre, sa folie ( !)) et sa capacité à se mettre en rogne, se calmer, et à revenir à son état de base (!!!) .

Guillaume CAVALIER merci de m'avoir transmis la passion de « garde-la ... ». Pour les moments où l'on s'est bien marré.

Pierre Louis VEROT alias pierre loulou, pour sa gentillesse, pour le plaisir de travailler avec toi, pour ta joie de vivre et ton humour. Merci d'avoir été présent pour me permettre d'avoir du temps pour mes travaux.

Au Docteur Hussain ALHARBI pour avoir été ton co-interne et ton élève, pour ta gentillesse et ta sympathie. Pour tous ces moments partagés

Jean Charles GIUNTA pour ton sérieux, ta gentillesse, ton professionnalisme, et ton humour. Toujours très agréable de travailler à tes côtés. Merci en particulier pour ce semestre de chirurgie pédiatrique pour le temps que tu m'as laissé.

Benoit GAULIN (la gole), parce que avoir un co-interne et un ami qui porte ce nom là ça n'a pas de prix !

Emmanuel DEVANT alias Manu, un homme de confiance, toujours dans la bonne humeur, un plaisir de le côtoyer aussi bien au travail qu'en dehors.

Vincent VENCHIARUTTI au top, mon premier co-interne de viscéral !! pleins de souvenir d'Annecy. Un plaisir de travailler avec lui, un mec bien !

Margaux DELORD on aimerait tous avoir Margaux comme co-interne.

Marion ARIBERT pleines d'énergies, et tellement gentille. J'ai passé des supers moments avec toi à la main. Un jour j'arriverais à me motiver pour le kyte surf !... merci pour le semestre passé et ta bienveillance.

Camille TRONC au top

Thibault FORTANE le grimpeur,

Au Docteur Loic SIGWALT et Au Docteur Pierre GROBOST.

Sophie ma co-interne d'urologie à Annecy. Adorable .

A tous les autres :

Anne PERRUISSEAU CARRIER .

Florent FRANCONY

Gladys, Rhani, Sala, Marius, ...

Tous les internes de spécialités et des urgences que j'ai croisé.

## **A mes amis**

A Mathieu et Laura, Thomas, Auré et Marie, Stanislas (il se reconnaîtra), mes amis de toujours, mes confidents. Le temps passe vite, alors il faut le passer avec les bonnes personnes. Merci pour tout ce que vous avez fait pour moi dans les bons comme les mauvais moments. Vous avez toujours été de bons conseils. Vous voir est à chaque fois un plaisir. Je vous aime.

Au Docteur Thomas LETURC : merci de m'avoir accompagné pendant l'externat et par la suite, merci d'être mon meilleur ami et de savoir que je peux compter sur toi, l'internat à Grenoble nous a un peu éloigné géographiquement (les voyages autour du monde aussi ...) mais on va pouvoir rattraper le temps perdu maintenant que l'internat se termine. « Noooooon il risque de revenir squatter chez moi !! » On verra bien ... « oooooo » .

A Monsieur, Maître Mathieu PASTENE ~~ avocat du BBBBAAArreau messieurs dame : merci d'être mon meilleur ami, d'avoir été là et d'être toujours là quand il le faut. Une personne rare qu'il faut mieux avoir prêt de soi. (y'en a une qui l'a bien compris ! n'est-ce pas lauuura ? ). Pour vous deux, et votre gentillesse.

A toutes les vieilles mouilles : Florent et Elo, Clément et Gaëlle, Adèle, Sandy, Fiofio, Piero, Gaéтан et Yana, Alex, Aymeric et Clément, Gabriel et Hugo, Mathieu et Youri, Flo Je vous vois pas assez souvent mais je ne vous oublie pas. C'est un plaisir de vous voir à chaque fois.

Mes amis de Grenoble : Rodo et Manon, Gavouille et Mathilde, SEURAT et Léonie, la Bouillette (ouhouhououhououou ), François et Charlène, Margaux, Cyril et Lauriana , Romain , La gaule, Manu,

Rodo : El colocator, el amigos, el bargos del hospital de grenoblos, un ami sur qui je peux compter , qui pourra compter sur moi également. Un confident pleins de folies de gentillesse et de rigueurs, un ami en or.

Gavouille : Men , un ami, merci pour tout ce que tu as fait pour moi durant ces derniers mois et merci pour ta gentillesse et ton humour. Merci aussi d'avoir acheté un volant parce que s'est cool. « quiiiiii tout ça pour venir jouer cher moi avec mon volaant ! » Mais non men je rigole, tu fais partie des amis sur qui on peut compter et sa cela n'a pas de prix.(men)

Seeeeuurat : un ami bienveillant et très gentil, même si il fait semblant d'être méchant de temps en temps pour semer le doute. Je peux compter sur lui et il est toujours prêt à aider si besoin, un confident, il a su me motiver quand il fallait. Pour tout ça je vous souhaite pleins de bonheur à tous les 3 (Leo, ? , et toi) Merci.

Bouyette (ouuuuuuuuhouhouhouhouou) merci pour tout, un ami , qui râle beaucoup (même ça, ça va le faire rrrrraler !) merci pour ta gentillesse et ton humour et puis pour d'être fan de la chanson qui fait (ouuuuhouhouououhou) et de nous avoir remis dans les jeux de société, merci pour les stats et j'espère qu'on est qu'au début de notre amitié (men).

François et Charlène merci pour votre gentillesse et votre générosité dans tous les domaines, les moments passés avec vous sont toujours très agréable et vous êtes des personnes formidable, j'espère que notre amitié se poursuivra.

Margaux : merci pour ta gentillesse, ton sourire, ta bienveillance, aussi bien en tant que co-interne qu'amie. C'est toujours agréable d'être avec toi.

### **A ma famille :**

A mes parents, papa, maman, vous avez toujours été là pour moi. Pour votre investissement et votre générosité sans limite dans tous les domaines. Depuis l'école maternelle jusqu'à aujourd'hui vous avez dû faire beaucoup de sacrifice. . Vous avez été un soutien essentiel pour moi pour que j'en arrive là. Je vous aime.

A mes sœurs, Maude et Nabou, j'ai de la chance de vous avoir comme sœurs. Ses dernières années nous ne sommes pas trop vues, mais nous allons pouvoir rattraper le temps perdu. Je vous aime.

A Floflo Monsieur le Docteur Florent Franck qui rend ma sœur heureuse et que j'apprécie beaucoup.

A mes grands-parents, Gaston et Suzanne, Jeannot et Francine que j'aime très fort.

A tatie Pascale et mes cousines adorées (Caro, Julie, Christelle, Carine)

A tonton Roland

A tonton Jean Paul et tonton Pierre

A tous les petits cousins

A ma famille d'Ardèche, Clément, Cathy et Christian ; La Josse et Jean Marie ; Fanélie ; Fred et Johnny.

Sylvie et Thomas alias stan is las mon meilleur ami.

A Martine (ma NOUNOU ) et Michel.

A tous ceux que j'aurais pu oublier.

# SOMMAIRE

I.	Introduction .....	14
II.	Classification des instabilités rotuliennes de l'enfant .....	15
III.	Les facteurs favorisants de l'instabilité fémoro-patellaire .....	17
IV.	Anatomie du MPFL .....	22
V.	Principe biomécanique du MPFL.....	24
VI.	Les techniques chirurgicales .....	26
1.	Techniques « à la carte ».....	26
a)	L'abaissement de la tubérosité tibiale antérieure (TTA).....	27
b)	La ténodèse du tendon rotulien .....	27
c)	La médialisation de la TTA: ostéotomie d'Elmslie-Trillat .....	28
d)	La trochléoplastie de creusement .....	28
e)	La plastie du vaste interne.....	28
2.	Technique de reconstruction du MPFL.....	29
VII.	Contexte et justification de l'étude .....	32
VIII.	Matériel et méthode.....	36
IX.	Technique chirurgicale.....	39
a)	Prélèvement du transplant .....	39
b)	Abord de la face médiale de la rotule et préparation des tunnels rotuliens.....	39
c)	Abord du condyle médial .....	40
d)	Passage du greffon et fixation avec respect de l'isocinétisme .....	40
e)	Protocole post-opératoire .....	40
X.	Analyses statistiques .....	42
XI.	Résultats (Tableaux 2, 3 et 5).....	43
XII.	Discussion .....	47
XIII.	Conclusion .....	53
XIV.	Annexes.....	54
XV.	Glossaire.....	57
	REFERENCES BIBLIOGRAPHIQUES .....	58
	SERMENT D'HIPPOCRATE.....	64

## **I. Introduction**

L'instabilité patellaire est parmi les étiologies les plus répandues des plaintes de genou pendant la croissance. Une incidence annuelle de 43 cas sur 100 000 enfants de moins de 16 ans a été rapportée dans la population finlandaise (1). On sait que 69% des personnes présentant une luxation patellaire ont entre 10 et 19 ans (2) et que 60% et 70% de ces luxations traumatiques aiguës surviennent à la suite d'un incident sportif (3).

Sans intervention chirurgicale, la pathologie évolue (4). Nimon et al. ont rapporté, dans une longue étude de suivi après gestion non opératoire de l'instabilité patellaire, que 20% à 45% des patients continuaient à ressentir des douleurs après 2 ans de recul et 36% devaient restreindre leurs activités (5). Il a été rapporté récemment, que plus de 50% de tous les adolescents souffrant d'instabilité objective connaissent une récurrence et risques des complications à long terme. Telles que l'instabilité permanente, une douleur fémoro-patellaire, des lésions ostéochondrales jusqu'à l'arthrose fémoro-patellaire (6,7).

Depuis quelques années, le rôle anatomique et biomécanique du ligament fémoro-patellaire médial (MPFL) dans l'instabilité patellaire est de plus en plus évoqué (8). On sait que 90% des luxations patellaires entraînent des atteintes du MPFL (9,10, 11). Sa rupture lors du premier épisode de luxation serait la cause de l'instabilité résiduelle et expliquerait le nombre important de nouveaux épisodes (12). Il est largement reconnu comme la principale contrainte contre le déplacement rotulien latéral (3,8,13,14,15,16).

Dans cette logique, sa réparation devrait réduire sensiblement les récurrences. La prise en charge en urgence d'une rupture de ce ligament ne réduit pas le risque de nouvelles luxations et a donc été abandonnée (17). Toutefois, la reconstruction différée du MPFL commence à s'imposer dans la prise en charge de ces instabilités (18-34).



## II. Classification des instabilités rotuliennes de l'enfant

On différencie l'instabilité subjective (ou subluxation rotulienne) de l'instabilité rotulienne objective qui elle est définie par l'apparition d'au moins une luxation de rotule vraie authentifiée ou bien, d'une séquelle radiologique (fracture du versant interne de la rotule ou du condyle externe). Sous l'influence de D. Fithian, ce terme de luxation épisodique a remplacé l'appellation d'instabilité rotulienne objective ou luxation occasionnelle de la rotule. Une luxation suite à un traumatisme mineur survient sur un genou présentant des facteurs anatomiques d'instabilité. Dans la majorité des cas, il s'agit d'une luxation latérale. En cas de malformation congénitale, la rotule peut être luxée en permanence (luxation congénitale) ou se luxer à chaque flexion du genou (luxation habituelle) (2).

Historiquement, les luxations de la patella pédiatrique étaient simplement classées comme traumatisantes ou congénitales (34). En 2014, Chotel et al (35) se sont concentrés sur la classification de la luxation patellaire en examinant de manière approfondie les modèles anatomiques, biomécaniques, physiopathologiques et cliniques observés le plus souvent chez les enfants. Ils ont déterminé cinq catégories :

- La luxation congénitale,
- La luxation permanente,
- La luxation habituelle pendant la flexion du genou,
- La luxation habituelle pendant l'extension du genou,
- La luxation récidivante.

Les luxations congénitales sont une affection rare et se présentant généralement à la naissance. On peut les observer par exemple dans le syndrome d'Ehlers-Danlos, la paralysie cérébrale, la maladie de Marfan, ainsi que dans les syndromes de Down, Rubenstein-Taybi, Kabuki et Small patella (36,37,38,39).

La luxation permanente se manifeste généralement après l'apprentissage de la marche, avant l'âge de 5 ans. Le diagnostic est difficile avant 1 à 2 ans car la rotule est petite et non ossifiée. Les imageries par échographie et IRM sont les plus adaptées pour visualiser le cartilage de la trochlée. Il faut penser à l'évoquer devant un déficit de flexion qui se manifestera par des difficultés à l'accroupissement, la station assise.

Les deux variations de la luxation habituelle sont généralement présentes entre 5 et 8 ans. Première cause d'hémarthrose chez la fille (35), l'instabilité fémoro-patellaire fera parler d'elle durant la croissance. Chez le pré-adolescent ou l'adolescent, elle se présentera plutôt sous forme de luxation récidivante ou occasionnelle lors d'un traumatisme sportif.

D'autres équipes utilisent des méthodes différentes. Hiemstra et al. (40) ont modélisé un système de classification basé sur la classification traumatique. Ils ont alors défini un sous-ensemble par l'acronyme WARPS (faible, atraumatique, anatomie à risque, douleur et subluxation), et l'autre par STAID (fort, traumatique, anatomie normale, instabilité et luxation). Les patients classés par l'acronyme WARPS ont tendance à expérimenter l'apparition atraumatique de l'instabilité fémoro-patellaire. Ils possèdent des problèmes anatomiques qui augmentent cette instabilité. Ces problèmes anatomiques sous-jacents comprennent l'alignement du valgus, la laxité ligamentaire, les anomalies de rotation, la trochlée fémorale peu profonde et courte et la patella alta.

D'autre part, les patients atteints de STAID décrivent un événement de dislocation traumatique. Ils ne présentent pas d'anomalies anatomiques sous-jacentes qui les prédisposent à l'instabilité.

### **III. Les facteurs favorisant de l'instabilité fémoro-patellaire**

H. Dejour et G. Walch (41) ont classés les différents facteurs morphologiques. Ils ont mis en évidence l'existence de facteurs favorisant principaux aux nombres de quatre :

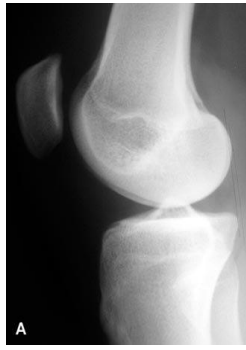- La dysplasie de trochlée,
- L'augmentation de la distance de la tubérosité tibiale antérieure et de la gorge de la trochlée,
- L'augmentation de la hauteur rotulienne,
- Le degré de bascule rotulienne.

Ils ont également déterminé que la dysplasie de trochlée était le facteur le plus souvent retrouvé dans les instabilités patellaires (42,43,44).

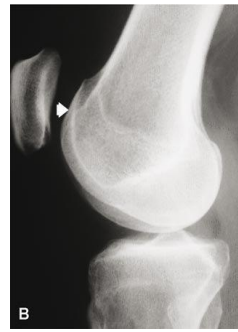#### **➤ La dysplasie de trochlée**

Elle se traduit par un comblement progressif du fond de la trochlée conduisant à un effacement plus ou moins marqué de la gorge trochléenne qui devient soit plate soit convexe. Pour en faire le diagnostic de nombreux signes radiologiques sont à rechercher. Il faut réaliser une radiographie du genou de profil strict et ainsi rechercher l'existence d'un signe du croisement, d'un éperon sus trochléen, d'un double contour, d'une saillie de la trochlée et d'un défaut de profondeur de la trochlée.

- Le signe du croisement est défini sur la radiographie de profil strict par le croisement de la ligne de fond de trochlée avec le bord antérieur des deux condyles. A ce point précis, et proximement, la trochlée est totalement plate (Figure 1 et 2)

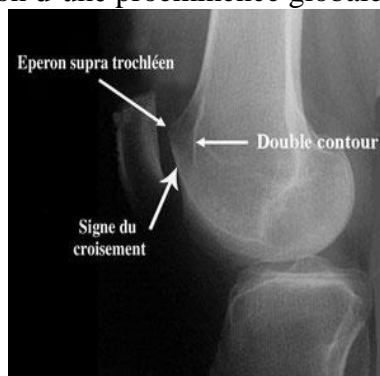

*Figure 1: Radiographie normale (42).*



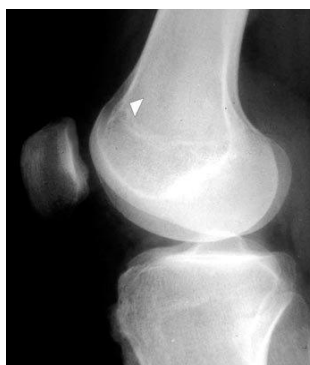*Figure 2 : Signe du croisement (42)*

- L'éperon sus-trochléen est caractérisé par la présence d'un spicule au-dessus de la trochlée. C'est la traduction d'une proéminence globale de la trochlée (Figure 3).



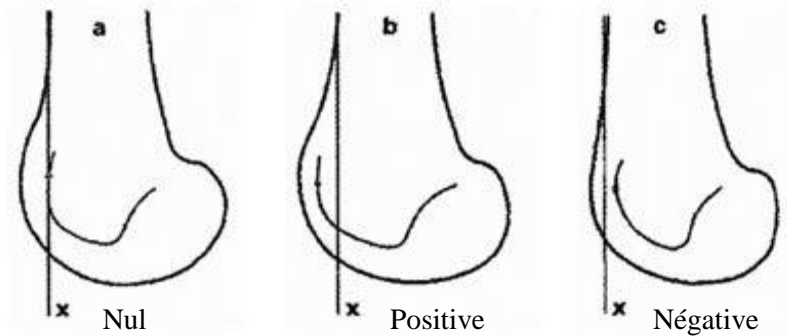
*Figure 3 : Radiographie montrant un éperon sus-trochléen (42)*

- Le double contour qui est la projection de l'os sous-chondral de la berge interne de la trochlée (Figure 4).



*Figure 4 : Radiographie montrant un double contour (42)*

- La saillie de la trochlée est mesurée par rapport à une droite tangente aux 10 derniers centimètres de la corticale antérieure du fémur. Le fond de la trochlée peut être en avant, en arrière ou à l'aplomb de cette corticale. La saillie peut être positive, nulle ou négative (Figure 5).

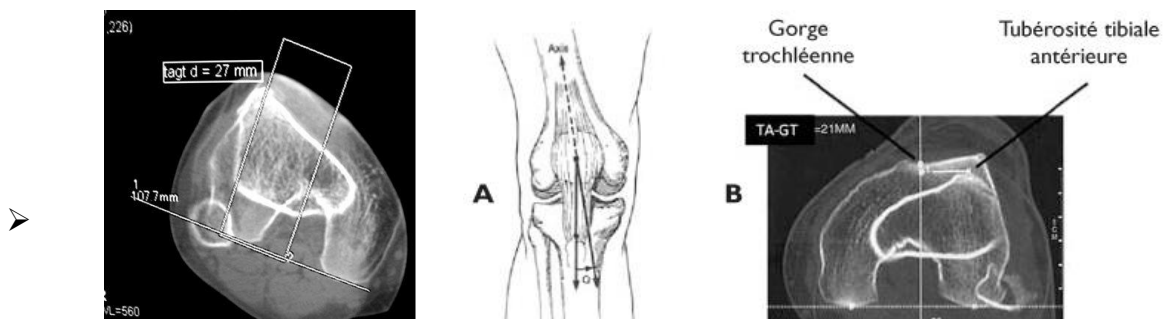


*Figure 5 : Saillie de la trochlée*

En ce qui concerne la profondeur de la trochlée son intérêt est surtout pronostic (44).

- **La distance entre tubérosité tibiale antérieure et la gorge de la trochlée (TAGT)** (Figures 6,7,8).

Cette distance est mesurée en superposant deux coupes tomodensitométriques (l'une passant par le fond de la gorge trochléenne là où l'échancrure a la forme d'une arche romane et l'autre par le milieu de la tubérosité tibiale dans le plan transversal) (45). La valeur normale est comprise entre 12 et 20 mm (16 mm +/- 4 mm).



*Figures 6,7,8 : Illustration et images scannographiques de la TAGT ( Rev Med Suisse 2011; volume 7. 2494-2499)*

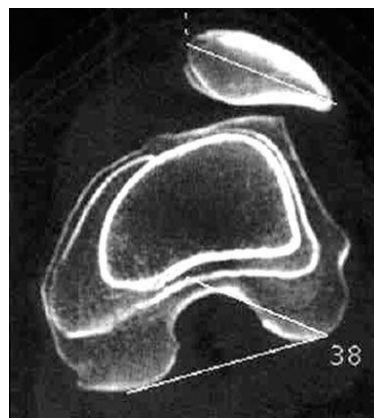
### ➤ **La hauteur rotulienne**

Ce facteur peut être observé de façon isolée dans une luxation épisodique de la rotule. Il explique aussi nombres de récurrences s'il est négligé. La rotule s'engage normalement dans la trochlée dès les premiers degrés de flexion. Elle se retrouve ainsi stabilisée. Si la rotule est trop haute par rapport à la trochlée, son engagement trochléen sera tardif avec un risque de luxation. L'index de Caton et Deschamps permet de définir une rotule haute ou normalement située. Un index normal est égal à 1, une rotule haute est définie par un rapport supérieur à 1,2. La longueur du tendon rotulien est mesurée sur les radiographies de profil. En cas de doute ou de mesure difficile, l'IRM ou le scanner (reconstruction 3D) permettent d'affirmer la mesure. Une valeur supérieure à 52 mm est anormale (46).

### ➤ **La bascule rotulienne**

Elle est mesurée par la superposition de deux coupes de scanner, l'une passant par le grand axe de la rotule, l'autre passant par la coupe de référence trochléenne (coupe où l'échancrure a la forme d'une arche romane). C'est l'angle que forme le grand axe de la rotule avec le plan bicondylien postérieur. C'est le reflet de la dysplasie du quadriceps (notamment du vaste médiale) mais également de la dysplasie de la trochlée. Une évaluation dynamique de la bascule rotulienne peut être réalisée lors d'un bilan d'instabilité pour cela des mesures sont faites quadriceps décontracté (sur acquisition spiralee) et quadriceps contracté (sur des coupes semi-épaisses réalisées secondairement). La valeur normale est comprise entre 10° et 20° (figure 9) (42).

*Figure 9 : Coupe axiale d'un genou au scanner, montrant une bascule rotulienne (42).*




### ➤ Les facteurs favorisants secondaires

Ils sont caractérisés par l'absence de valeur seuil. Ils sont représentés par un genu valgum, une antéversion fémorale excessive, un genu recurvatum, une rotation externe fémoro-tibiale élevée, la dysplasie de rotule.

Wiberg a classé la rotule en 3 types selon la vue axiale de rotule à 30° de flexion (47) (Figure 10) :

- Type 1 : la facette interne est concave et presque aussi longue que la facette externe.
- Type 2 : la facette interne est concave et courte.
- Type 3 : la facette interne est convexe et courte, ce qui correspond aux rotules dysplasiques.
- Type 4 (selon Baumgartl) : absence de crête médiale ou de facette interne.



*Figure 10 : Classification de Wiberg (47).*

Plus récemment, la dysplasie de la rotule a été étudiée par E. Servien (48) dans le plan sagittal avec l'analyse de la pointe de la rotule.

### ➤ Le ligament fémoro-patellaire médial

Le rôle anatomique et biomécanique du ligament fémoro-patellaire médial dans l'instabilité patellaire est de plus en plus évoqué (8). On sait que 90% des luxations patellaires entraînent des atteintes du MPFL (9,10, 11). Sa rupture lors du premier épisode de luxation serait la cause de l'instabilité résiduelle et expliquerait le nombre important de nouveaux épisodes (12). Il est largement reconnu comme la principale contrainte contre le déplacement rotulien latéral (3,8,13,14,15,16).

#### IV. Anatomie du MPFL

Dans la littérature française « l'aileron rotulien interne » est une dénomination assez imprécise qui désigne le plan capsulo-fibreux médial, étendu du vaste médial au tibia. Rouvière (49) en a fait une description anatomique précise, qui est celle d'un véritable ligament : L'aileron rotulien interne naît de la partie supérieure du bord interne de la rotule. Il se termine sur la tubérosité du condyle interne, en arrière de la surface d'insertion du ligament latéral interne . On peut démembrer cet aileron rotulien médial en deux constituants anatomiques différents :

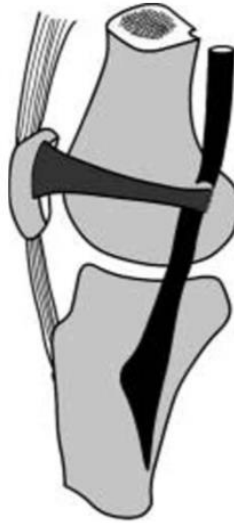D'une part, une formation fibreuse superficielle, tendue du bord médial de la patella au fémur en arrière. Elle est limitée en haut par le vaste médial et en bas par le tibia. Cela constitue le rétinaculum fémoro-patellaire médial.

D'autre part, un véritable ligament, individualisable dans le plan profond de cette formation, le ligament fémoro-patellaire médial. Il est tendu du bord médial de la patella à l'épicondyle médial, au contact de l'insertion fémorale du ligament collatéral médial.

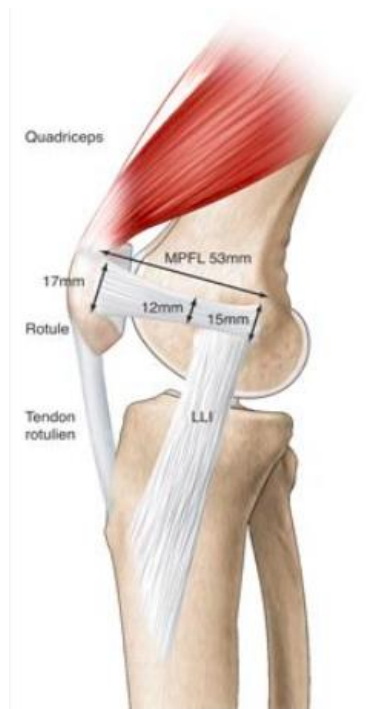Le MPFL permet de limiter la translation latérale de la patella. Les sites d'attachement fémoral et patellaire du MPFL ont été étudiés chez l'enfant. Les dissections cadavériques chez des spécimens âgés de 2 à 11 ans ont montré que l'attache rotulienne était d'une longueur moyenne de 12 mm et le point médian d'environ 5 mm plus haut que le pôle médian de la rotule. L'empreinte patellaire de l'insertion du MPFL représente en moyenne 41% de la longueur totale de la patella (Figure 11).(13,33,50).

En ce qui concerne la physe chez les enfants, le point médian de l'insertion du MPFL a été mesuré. Ces mesures représentent des moyennes, car des études cadavériques ont indiqué qu'une partie de l'insertion fémorale du MPFL se prolonge à proximité de la physe fémorale distale. (7)





*Figure 11 : Insertions du ligament fémoro-patellaire médial. En arrière, il s'insère sur l'épicondyle fémoral, ainsi que sur les fibres superficielles du ligament collatéral médial et sur le tubercule de l'adducteur. (19)*



*Figure 12 : Représentation anatomique du genou, et mesure du MPFL (43)*

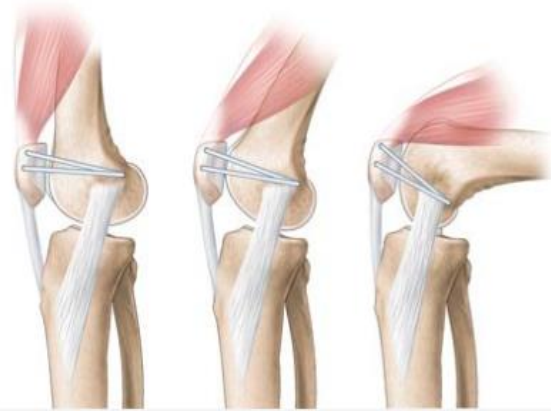## V. Principe biomécanique du MPFL

Lors de la flexion du genou, en raison de l'anatomie de la partie antérieure de l'extrémité distale du fémur, une force de déviation latérale est appliquée sur la patella, qui se retrouve projetée en dehors. Pour éviter cette translation, la partie distale du vaste médial qui s'étend du tendon du grand adducteur jusqu'à la partie supérieure de la patella et jusqu'au tendon du quadriceps, se contracte. Le MPFL est en tension lorsque le genou est en extension complète. Son rôle est primordial dans les premiers degrés de flexion puisqu'il va diriger la patella médialement à l'entrée de la trochlée. Il se détend alors, vers 20° de flexion, dans une trochlée normale. La stabilisation patellaire est alors assurée par le vaste médial et la congruence trochléenne.

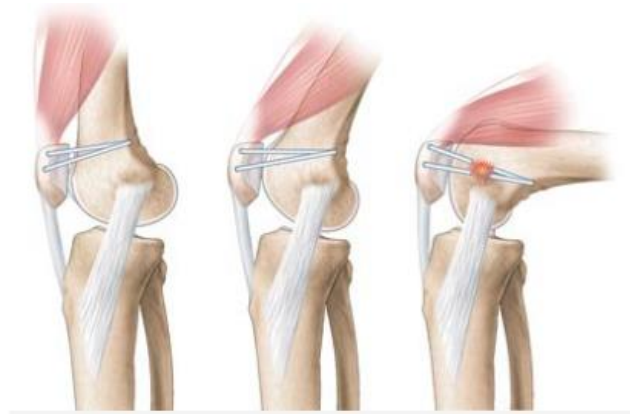Il faut donc veiller à ne pas trop tendre le greffon car contraindre la patella, tout au long de la flexion, risquerait d'entraîner des douleurs, des raideurs voir un échec de la plastie (7,51).

Alors que le positionnement patellaire fait l'unanimité, le positionnement fémoral idéal est difficile à obtenir. C'est précisément ce positionnement qui influe le plus sur l'isométrie du MPFL.

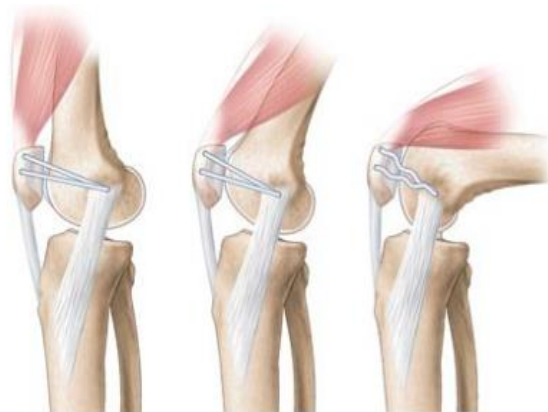Ainsi, deux théories prédominent actuellement ; la recherche d'une isométrie la plus parfaite possible et la théorie de l'anisométrie favorable où le ligament se tend en position d'extension et se détend avec la flexion. Dans les deux cas, la tension appliquée au ligament ne doit pas augmenter en flexion, ce qui laisse libre le travail de récupération précoce des amplitudes articulaires (Figure 13,14 et 15).



*Figure 13: Isométrie du MPFL au cours de la flexion (42)*



*Figure 14 : Anisométrie franche (42)*



*Figure 15: Anisométrie favorable (P Chambat) (42)*

## VI. Les techniques chirurgicales

### 1. Techniques « à la carte »

Pour la majorité des équipes chirurgicales, la seule indication de la chirurgie en urgence est la fracture de la rotule ou du fémur associée à la luxation. L'ablation d'un corps étranger intra-articulaire ou l'ostéosynthèse d'un gros fragment justifient une prise en charge chirurgicale.

En raison de son rôle dans la cinématique fémoro-patellaire, la reconstruction du MPFL est un point essentiel chez les patients souffrant d'instabilité fémoro-patellaire. Néanmoins, la nature de l'instabilité peut nécessiter d'autres procédures telles que l'abaissement et / ou la médialisation du tubercule tibial (en cas de patella alta et / ou TT-TG > 20 mm), la libération du rétinaculum latéral, la trochléoplastie d'élévation ou d'approfondissement de la rainure trochléenne (Dejour dysplasia grades B, C ou D)(42).

Un consensus s'est dégagé au fil du temps sur les indications de reconstruction du MPFL chez les patients présentant une instabilité patellaire chronique. La mise en place d'un traitement à la carte est largement recommandée (figure 16) (42).

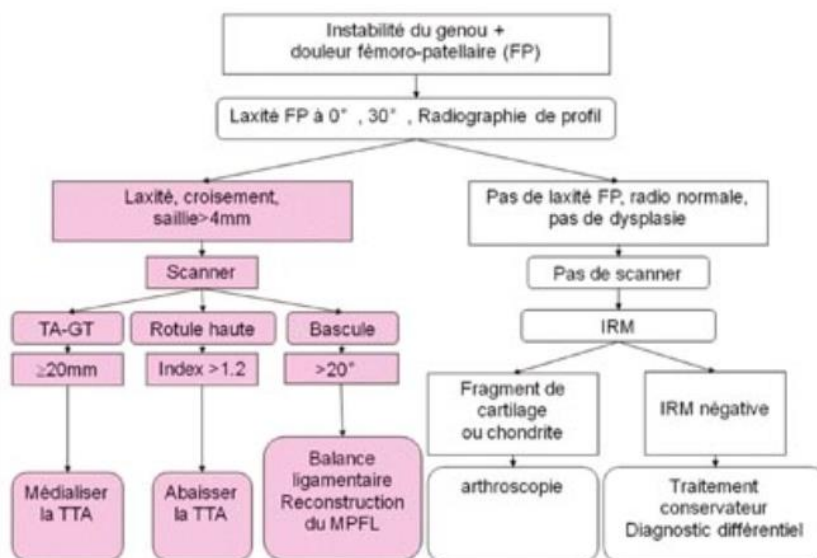
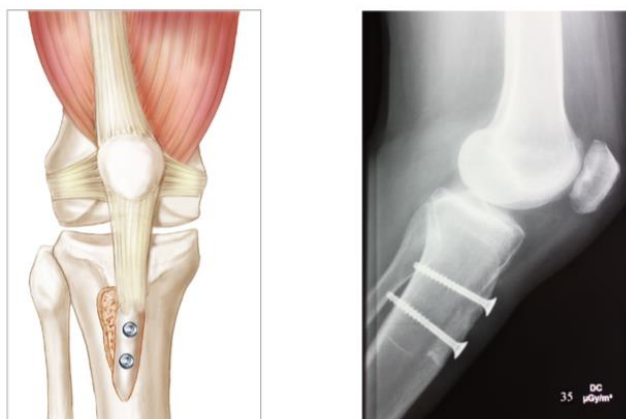


Figure 16 : D'après D. Fithian, Ph. Neyret. *Patellar Instability. The Lyon Experience* (42)

Ainsi, des gestes osseux et sur les parties molles peuvent être associés afin de rétablir une anatomie de l'appareil extenseur la plus physiologique possible.

**a) L'abaissement de la tubérosité tibiale antérieure (TTA)**

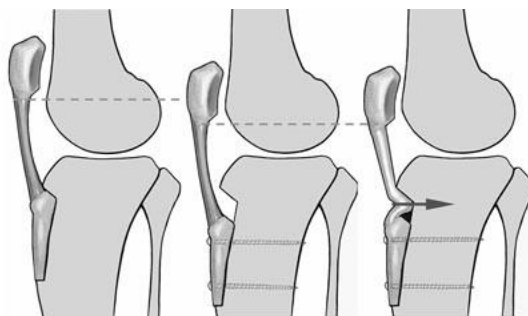
Cette technique est indiquée pour corriger une rotule haute. L'objectif est d'abaisser la TTA afin d'obtenir un indice de Caton-Deschamps proche de 1. Une rotule haute avec indice supérieur à 1.2 sera corrigée par un abaissement de la TTA jusqu'à l'obtention d'un indice compris entre 0.8 et 1.0. (figure 17).



*Figure 17: Abaissement de la TTA (42)*

**b) La ténodèse du tendon rotulien**

Une ténodèse du tendon rotulien peut être associée au geste d'abaissement. Dans le cas de tendon rotulien excessivement long, l'abaissement de la TTA ne permet pas de corriger la longueur du tendon avec notamment le risque d'un effet essuie-glace en présence d'une rotule hypermobile. La ténodèse doit être discutée lorsque la longueur du tendon est supérieure à 52 mm (Figure 18).



*Figure 18 : Abaissement de la TTA avec ou sans ténodèse du tendon rotulien.(42)*

**c) *La médialisation de la TTA : ostéotomie d'Elmslie-Trillat***

Ce geste est indiqué pour corriger une TAGT trop importante. L'objectif est de médialiser la TTA. La TAGT doit être diminuée jusqu'à une valeur moyenne de 12 mm. Par exemple, chez un patient avec une distance TAGT de 20 mm, il est nécessaire de réaliser une médialisation de 9 mm, ajoutant 1mm pour compenser une éventuelle perte de correction lors de la fixation. La portion distale de l'ostéotomie est laissée en continuité avec la corticale antérieure du tibia.

**d) *La trochléoplastie de creusement***

Ses principes furent établis en 1987 par H. Dejour et G. Walch. C'est un geste très efficace mais son indication reste exceptionnelle. La technique est exigeante et difficilement transmissible. Elle est indiquée en cas :

- de saillie de trochlée importante > 6 mm,
- de course rotulienne anormale
- d'un échec après chirurgie.

**e) *La plastie du vaste interne***

Cette technique est indiquée chez les patients avec une dysplasie du vaste interne, spécifiquement dans sa partie oblique, le vaste médiale oblique. Cette dysplasie participe à la bascule rotulienne mesurée au scanner supérieure à 20°. Elle est parfois associée à la section de l'aileron externe. Les gestes de la plastie isolée du vaste interne sont, dans notre expérience, insuffisants pour prévenir une luxation de la rotule. Nous l'associons toujours à un geste osseux (trochléoplastie ou transfert de la tubérosité tibiale antérieure).

## 2. Technique de reconstruction du MPFL.

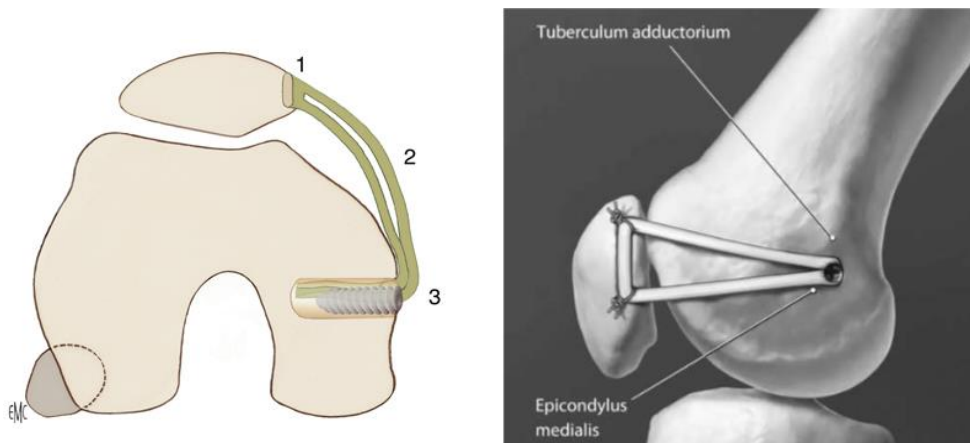
La ligamentoplastie du MPFL tend à remplacer la plastie du vaste interne afin de corriger la bascule rotulienne et surtout constitue un frein à la luxation ou translation externe de la rotule. De plus il semble que ce geste soit susceptible de diminuer ou abolir l'appréhension existante lors de la manœuvre de Smillie.

En ce qui concerne la ligamentoplastie du MPFL plusieurs techniques ont été décrites : (8 10,18-34).

### ➤ Reconstruction du MPFL avec fixation fémorale et patellaire osseuse

Cette technique utilise le tendon gracilis. Sa nouveauté réside dans le fait que l'insertion fémorale est localisée par fluoroscopie pour éviter de placer une tension excessive sur la greffe (24). La fixation rotulienne est effectuée d'abord en utilisant soit des ancrages vissés qui enfouissent chacune des extrémités de chacun des deux brins de manière indépendante, soit des ancrs percés.

La fixation fémorale est ensuite réalisée à l'aide d'une vis d'interférence après passage de la greffe dans un tunnel osseux aveugle. (Figure 19 et 20) La greffe est sécurisée avec le genou en flexion de 30 °. Selon cet auteur, la tension du greffon est satisfaisante lorsque le bord latéral de la rotule est aligné avec le bord latéral de la trochlée. La vis ne doit pas s'étendre au-delà du cortex fémoral latéral, car cela pourrait causer une douleur secondaire due à l'impact avec les tissus mous.



*Figure 19 et 20: Greffe de Gracilis à deux brins par Schöttle et al. (24)*

Des variantes de cette technique ont été décrites, notamment pour la fixation patellaire. Davis et Fithian (8) et Thaunat et Erasmus (26,27) ont proposé la fixation des deux brins dans des tunnels rotuliens transosseux. Ceci évite de placer du matériel dans la rotule, mais augmente le risque de fracture patellaire à partir de la sixième semaine postopératoire en raison de l'affaiblissement osseux secondaire au forage des deux tunnels.

➤ **Grefe de tendon du quadriceps avec fixation fémorale par vis d'interférence .**

Il s'agit d'une technique développée par Fink et al (28). Le tendon du quadriceps est prélevé par une courte incision transversale suprapatellaire. Le genou est placé en flexion à 90 ° pendant la récolte de la greffe. L'incision cutanée suprapatellaire transversale est de 2-3 cm de long, selon la morphologie du patient. La largeur du transplant est de 10-12 mm. La longueur minimale est de 8 cm et l'épaisseur de 2-3 mm. La greffe est pédiculée à la rotule et passée sous le périoste à l'insertion patellaire du MPFL. Il est fixé au périoste patellaire avec des sutures. La zone de fixation fémorale est trouvée en utilisant les techniques de Schöttle avec un forage osseux sous guidage fluoroscopique. Après l'insertion de la greffe dans le tunnel osseux fémoral aveugle, une vis d'interférence est utilisée pour fixer la greffe au genou en flexion de 20 ° et après une charge cyclique, pour éviter une tension excessive du greffon.

La technique peut être réalisée chez les adolescents avant la fin de la phase de croissance (29).

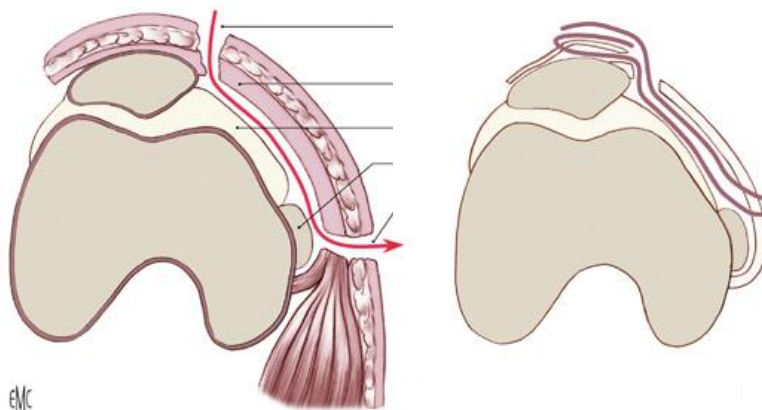
➤ **Grefe du tendon rotulien avec fixation osseuse fémorale par une vis d'interférence.**

C'est une technique développée par Camanho et al. (30). Une approche antéro médiale du genou est utilisée. Le tiers moyen du tendon patellaire (5 mm de largeur) est récolté avec le bloc osseux tibial correspondant. La dissection rotulienne sous-périostée est réalisée jusqu'au tiers supérieur de la patella, sans détacher le bloc osseux. Le périoste patellaire agit comme un simple point de fixation de la poulie et de la rotule sur la greffe. Un tunnel transosseux fémoral est réalisé. La greffe est passée à travers l'espace entre les structures tissulaires médiales habituelles. La fixation fémorale est réalisée à l'aide d'une d'interférence résorbables alors que le genou est en flexion de 30 °. La dernière étape consiste à suturer le vaste médial à la greffe.



➤ **Reconstruction MPLF avec fixation hybride (fixation patellaire rigide avec fixation fémorale sur tissus mous)**

Ces techniques sont souvent utilisées en pédiatrie (squelette immature) pour ne pas endommager la plaque de croissance fémorale (31) Les greffons utilisés sont les mêmes que chez les adultes (gracilis ou tendon semi-tendineux) (32). Il est important d'évaluer cette technique de reconstruction du MPFL afin de s'assurer que la fixation ligamentaire et l'absence de fixation transosseuse chez des patients au squelette immature donnent de bons résultats cliniques sur le nombre de récurrence de luxation de rotule. La fixation fémorale peut être réalisée en encerclant le tiers postérieur du ligament collatéral médial pour qu'il se comporte comme une simple poulie (32). Elle peut également être faite par ténodèse sur le tendon du grand adducteur (31) ou utiliser le rétinaculum médial comme dans la technique de Chassaing (19) (figure 21).



*Figure 21 : Technique de Chassaing (19)*

## **VII. Contexte et justification de l'étude**

Dans la littérature nous constatons que dans 90% des premiers épisodes de luxation de rotules, nous observons une lésion du MPFL (10, 11,23). Le MPFL est un stabilisateur important pour le genou, qui résiste principalement à la translation latérale de la rotule.

Au cours des dernières décennies, de nombreuses techniques de reconstruction du MPFL ont été développées pour rétablir un ligament avec la même cinématique que celui d'origine (11, 52,53). Mais, toutes ne sont pas adaptées à la pédiatrie. L'insertion du MPFL est très proche de la physe du condyle interne fémorale (54). Il existe une variation anatomique importante dans la proximité des insertions du MPFL avec la physe fémorale distale (10,55). Il est donc difficile de réaliser un traitement « à la carte » car certaines ne sont pas adaptées à des squelettes à physe ouverte entraînant des risques d'épiphysiodèses.

L'objectif de cette thèse est d'évaluer le risque de récurrence de la luxation après reconstruction du MPFL isolée, en première intention chez des patients aux squelettes immatures souffrant d'instabilité objective récurrente. Nous utilisons une technique de fixation fémorale sur les tissus mous, quel que soit l'âge, le mécanisme, et les déformations anatomiques. Nous avons réalisé une étude rétrospective monocentrique sur 20 patients au CHU de Grenoble.

### **➤ Les critères d'inclusion sont les critères des indications chirurgicales :**

- Une reconstruction primaire du MPFL isolée,
- Instabilité patellaire objective récurrente après échec du traitement non opératoire (au moins deux épisodes de luxation de rotules),
- Un squelette immature avec des physes ouvertes basées sur des images radiologiques,
- Un recul minimum de 2 ans.

### **➤ Les critères d'exclusion sont :**

- Des chirurgies concomitantes,
- Une lésion du genou multi-ligamentaire,
- Une laxité ligamentaire dans les syndromes tels que le syndrome de Down,
- Une luxation congénitale.

➤ **Critères de jugement principal**

Nous allons évaluer le risque de récurrence de luxation de rotule après fixation isolée du MPFL, chez des patients avec des critères morphologiques variés.

➤ **Critères de jugements secondaires**

• *Évaluation clinique préopératoire :*

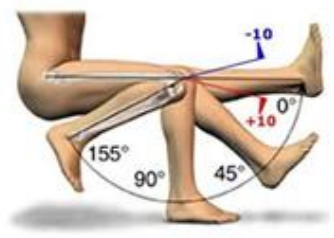
- Participation sportive préopératoire (échelle de niveau d'activité Tegner).(56)
- Score de Kujala. (57)
- Données démographiques (âge, sexe, IMC).
- Antécédent de traumatisme compatible avec une blessure MPFL.
- Nombre de luxation patellaires.
- Délai pour la chirurgie.

• *Évaluation radiographique préopératoire des facteurs de risque morphologiques :*

Radiographies de face et de profil du genou avec les condyles parfaitement superposés + vue axiale (Merchant) (45°).

➤ **Evaluation des objectifs secondaires cliniques en post-opératoire et comparaison avec les résultats en préopératoire.**

- Le score de Kujala (0-100, 100 étant un meilleur score)
- Score de douleur à l'échelle numérique (NRS) (0-10, 10 pire)
- Échelle de niveau d'activité TEGNER
- Mobilité articulaire (ROM) (figure 23)
- Complications rapportées : infection, instabilité patellaire latérale récurrente, raideur du mouvement du genou avec des déficits de flexion, fractures patellaires et réinterventions.



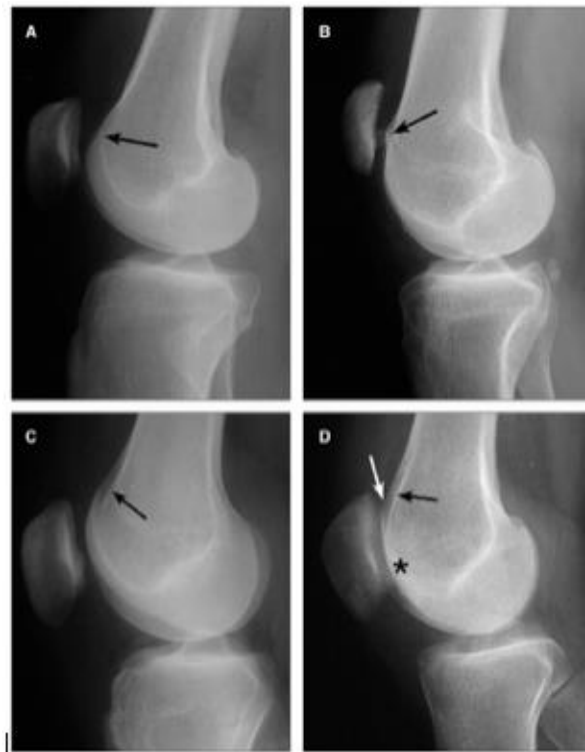
*Figure 23 : Représentation des amplitudes articulaires du genou.*

<https://bonesmart.org/forum/thread/rom-range-of-motion-information.3730/> vu le 10/09/2018.

- *Bilan radiographique :*

Évaluation des mêmes résultats de radiographies pré-opératoires (évaluation de la plaque de croissance, indice de Caton-Deschamps – angle de Sulcus - angle de congruence - dysplasie trochléaire).(figure 24,25,26)

-



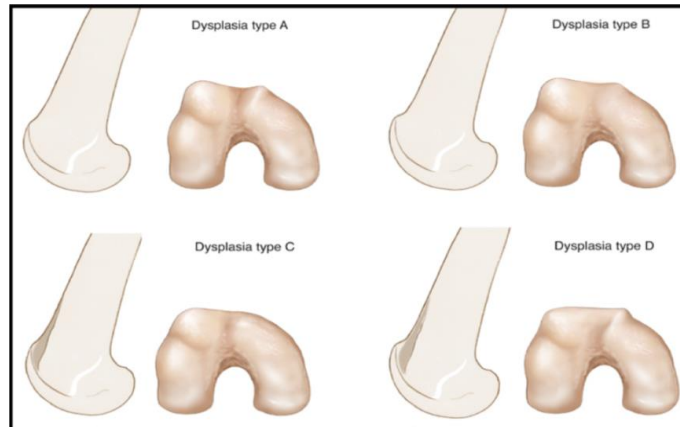
*Figure 24: classification de Dejour (42)*

*A : Dysplasie de grade A. Le "signe de passage" (flèche) est évident.*

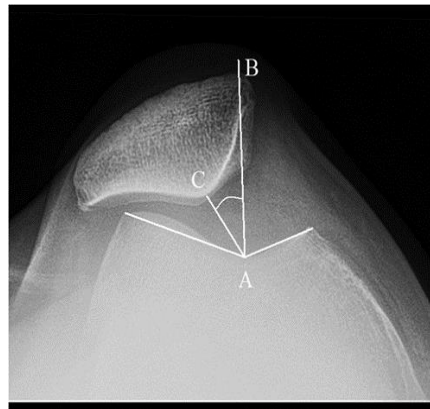
*B : Dysplasie de grade B. Preuve de signe de croisement et d'éperon supratrochléaire (flèche).*

*C : Dysplasie de grade C. Preuve de signe de croisement et double contour (flèche).*

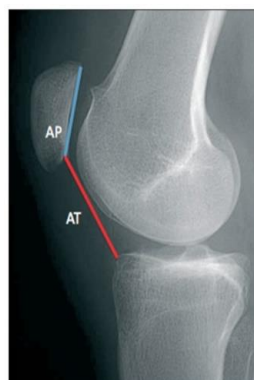
*D : Dysplasie de Grade D. Présence concomitante d'un signe de croisement (astérisque), d'un éperon supratrochléaire (flèche blanche) et d'un double contour (flèche noire).*



*Figure 25: Classification de Dejour (42)*



*Figure 26 : Radiographie axiale du genou chez une femme montrant l'angle du sulcus ainsi que l'angle de congruence (CAB), composé de la ligne bissectrice de l'angle du sulcus (BA) et de la ligne reliant la crête médiane patellaire au creux du sillon trochléaire (CA) (53)*



*Figure 27: Indice de Caton Deschamps ratio AT / AP (59)*

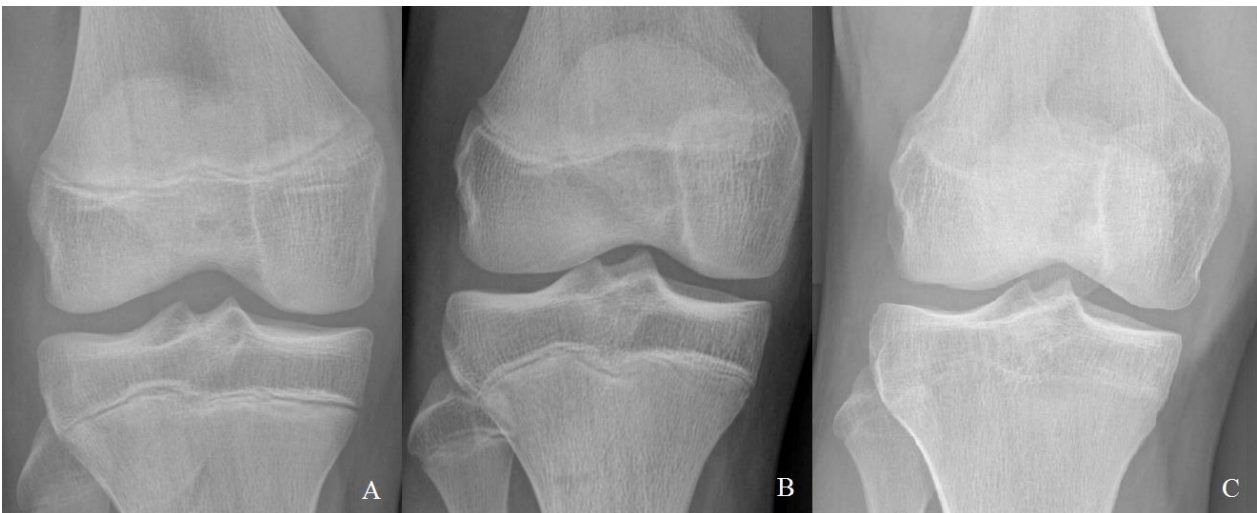
### VIII. Matériel et méthode

<u>Description de la population</u>					
Patients	Age	Sexe	Poids (Kg)	Taille (m)	BMI
1	15	F	59	1,57	23,93
2	15	F	56	1,55	22,93
3	16	F	85	1,72	28,73
4	13	F	48	1,53	20,50
5	14	F	58	1,63	21,82
6	12	F	46	1,48	21,18
7	13	F	62	1,63	22,63
8	12	M	68	1,70	23,52
9	13	M	55	1,62	20,52
10	15	M	63	1,68	22,32
11	16	M	61	1,66	21,53
12	15	M	66	1,74	21,79
13	14	F	47	1,58	18,82
14	13	F	47	1,56	19,31
15	16	M	54	1,60	21,09
16	12	F	51	1,67	18,28
17	13	M	45	1,61	17,36
18	15	F	56	1,67	20,93
19	15	F	54	1,64	21,43
20	15	F	48	1,65	17,63

*Tableau 1 : Description de la population*

➤ **Patients :**

Tous les cas ont été opérés à l'hôpital couple enfant du CHU de Grenoble (tableau 1). Nous avons suivi 20 patients (13 filles 65 % et 7 garçons 35 %) avec un âge compris entre 12 et 16 ans. La maturité de la plaque de croissance a été évaluée sur des radiographies du genou antéro-postérieures. Considérant la physe du fémur, les plaques de croissance ont été classées en trois types : ouvert, fermant et fermé (Figure 28). Une physe a été définie en fermant lorsque des zones de physe ouverte et fermée ont été observées sur les radiographies (58).



*Figure 28 : Classification de la maturation de la physe  
A- ouverte B-fermant C- fermée (58)*

La dysplasie trochléaire a été évaluée sur des radiographies du genou en utilisant la classification décrite par Dejour et al (41) (Figure 24 et 25). La hauteur rotulienne a été déterminée en utilisant l'index de Caton-Deschamps (figure 27) (59).

L'angle d'ouverture trochléenne (angle de Sulcus) a été mesuré à l'aide des lignes reliant les extrémités antérieures des condyles fémoraux au point le plus profond du sillon intercondylien. L'angle du sulcus moyen dans les genoux normaux varie de 138 ° à 142 °. Un plus grand angle (> 142°) suggère une dysplasie et un facteur de risque d'instabilité patellaire (Figure 26) (59).

L'angle de congruence est formé par une ligne bissectrice de l'angle du sulcus et une ligne tirée de l'arête médiane de la rotule jusqu'au point le plus profond du sillon intercondylien (plage normale de -17° à 5°, avec des valeurs supérieures à 5° impliquant une latéralisation patellaire) (Figure 26)(60). Ils présentaient en moyenne 2,3 luxation de rotule.

➤ **Indication :**

Ils ont tous subi une reconstruction primaire du MPFL avec une technique de fixation fé-morale transligamentaire, utilisant la technique de fixation hybride des tissus mous, en raison d'un deuxième épisode de luxation de rotule.

Le suivi moyen était de 26.7 mois (extrêmes 24-44) et a duré plus de 2,2 ans chez 55% des patients. Les résultats subjectifs ont été évalués à l'aide d'une échelle de rang numérique (NRS : allant de 0 à 10 ; 10 étant le plus mauvais) et du score de genou de Kujala en pré et post-opératoire.

Ils ont tous eu une évaluation de la participation sportive préopératoire à l'aide de l'échelle de niveau d'activité Tegner.

Lors du suivi, des informations ont été obtenues sur des antécédents de traumatismes compatibles avec une blessure MPFL, le nombre de luxations patellaires ainsi que le délai entre la date de la luxation et la chirurgie. Une analyse radiographique des facteurs d'instabilité patellaire a été réalisée. Les radiographies de face et de profil en charge du membre inférieur ont été effectuées à la recherche d'une dysplasie de trochlée et d'une augmentation de la hauteur rotulienne. les réinterventions ainsi que les amplitudes du mouvement du genou (ROM).



## **IX. Technique chirurgicale**

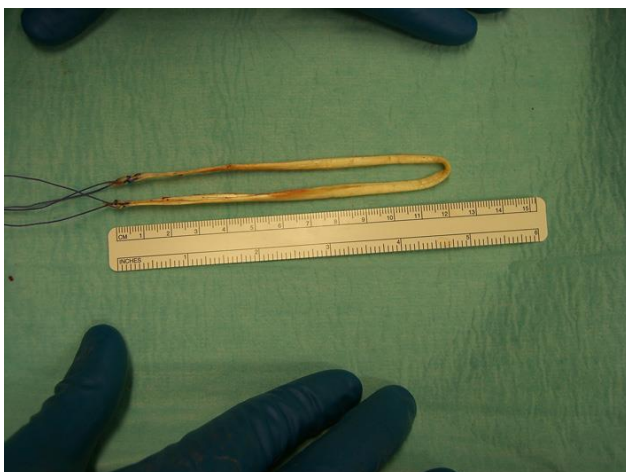
Tous les patients ont eu une anesthésie générale et ont été installés en décubitus dorsal en bout de table. Nous avons utilisé un garrot pneumatique en racine de cuisse et une cale sur la cuisse et en bout de table afin de maintenir une position de flexion de 30° du genou lors de la mise en tension du transplant.

### ***a) Prélèvement du transplant***

Le tendon du droit interne a été prélevé par une incision de 2 à 3 cm, à 3 travers de doigt en dessous et en dedans de la TTA. Nous avons préféré utiliser celui-ci pour la greffe de MPFL afin d'avoir un transplant qui pourrait facilement passer à travers les tunnels osseux patellaires tout en gardant sa solidité. Le greffon est d'abord nettoyé à la gouge et régularisé si besoin. Puis, nous l'équipons de point de suture au fil non résorbable à chaque extrémité en laissant des bruns longs pour qu'ils puissent servir de fils tracteur lors du passage des tunnels rotuliens.

### ***b) Abord de la face médiale de la rotule et préparation des tunnels rotuliens***

Le bord interne de la rotule a été exposé par une incision verticale médiale. Deux tunnels de 3,2 mm ont été forés dans la partie médiane de la moitié proximale de la patella. Les tunnels ont été forés à l'horizontale de 15 mm et de nouveaux tunnels ont été forés à partir du cortex antérieur de la rotule pour relier les premiers tunnels.



*Figure 29 : Photo d'une préparation du transplant droit interne (HCE le 14/07/2018)*

### ***c) Abord du condyle médial***

Par la suite, le condyle fémoral médial a été exposé par une autre incision verticale, et le tubercule adducteur a été identifié. Le point d'insertion naturel du MPFL a été identifié légèrement antérieur et distal au tubercule. On recherche alors le ligament collatéral médial que l'on met en évidence.

### ***d) Passage du greffon et fixation avec respect de l'isocinétisme***

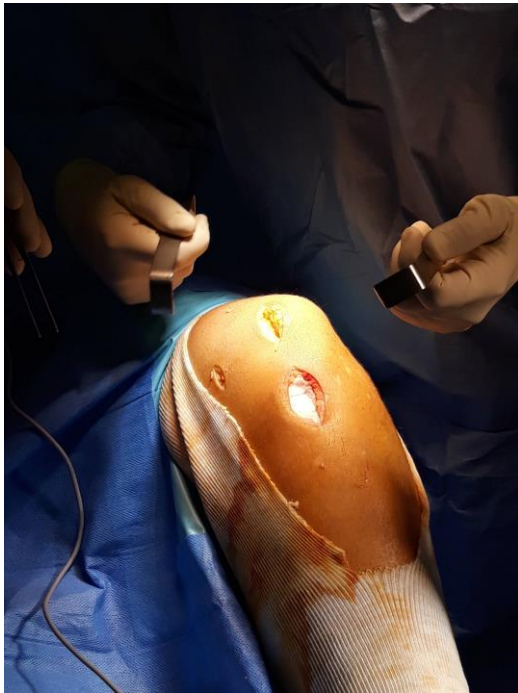
Le tendon du droit interne est ensuite passé à travers les fibres du ligament collatéral médial. Du côté médial, les extrémités libres du tendon ont été passées entre le fascia et la capsule afin d'assurer une zone de glissement naturelle jusqu'aux tunnels rotuliens. Ensuite, nous avons réalisé une suture sur eux même des deux extrémités libres du greffon.

Puis, la fixation du transplant a été exécutée tout en faisant attention de positionner le genou à 30 degrés de flexion afin de fixer la tension adéquate.

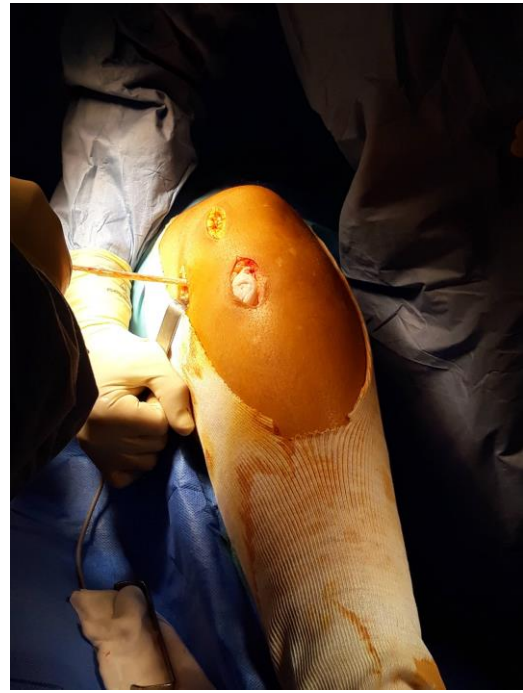La fermeture des trois incisions a été effectuée au fils résorbable par une fermeture sous cutanée et cutanée. Pour les suites post opératoires, les patients devront porter une attelle d'extension pendant une dizaine de jour le temps de la cicatrisation cutanée et débiteront une rééducation selon le protocole du service. Les patients sont ensuite revus en consultation à 15 jours, 6 semaines, 3 mois et tous les 6 mois.(figure 31, 32,33).

### ***e) Protocole post-opératoire***

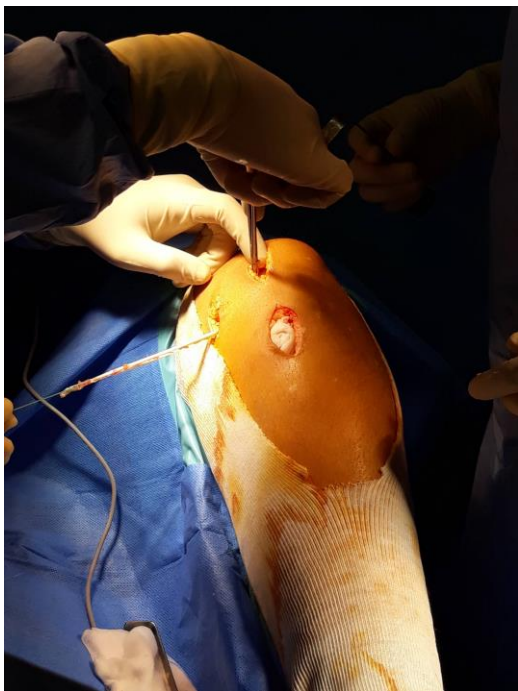
La mise en charge est immédiate sous couvert de cannes et d'une attelle en extension jusqu'à récupération d'un verrouillage satisfaisant du quadriceps. Le travail progressif des amplitudes articulaires est débuté immédiatement en respectant la douleur et en évitant les postures passives forcées. Un travail actif à faible charge entre 0° et 60° est débuté après la 6eme semaine. Le retour au sport est progressif entre le 3eme et le 6eme mois.



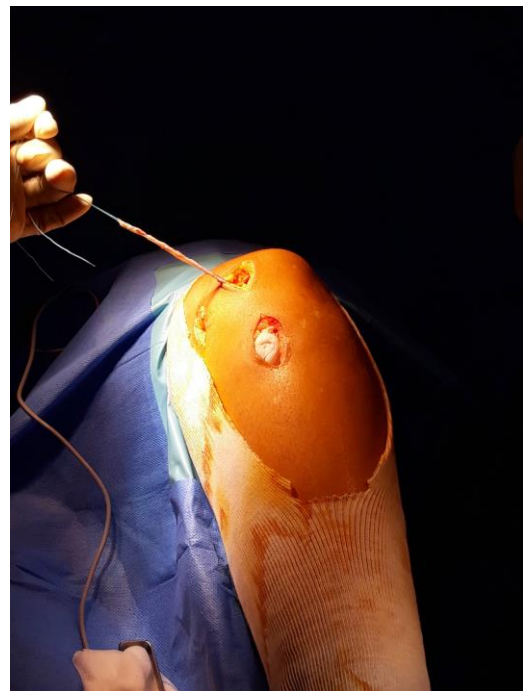
*Figure 30* : Photo représentant les différentes incisions (HCE le 20/09/2018)



*Figure 31* : Photo du passage du greffon autour du LCM (HCE le 20/09/2018)



*Figure 32* : Photo avec passage d'une pince kocher dans l'incision rotulienne (HCE le 20/09/2018)



*Figure 33* : Photo montrant la tension du greffon après passage dans les tunnels rotuliens (HCE le 20/09/2018)

## **X. Analyses statistiques**

L'objectif principal, était d'évaluer la survenue d'une nouvelle luxation sur une période de 2 ans.

Pour l'analyse des objectifs secondaires :

Le test de wilcoxon apparié a été utilisé pour comparer les scores de Kujala obtenus en préopératoire avec ceux obtenus lors du suivi. Nous avons utilisé un test non paramétrique car le test de shapiro nous dit que la distribution de l'échantillon ne suit pas une loi normale. Nous nous attendions à une amélioration minimale de 10 points du score de Kujala. Compte tenu de ces hypothèses, nous avons besoin de 33 patients dans la cohorte de l'étude pour démontrer une amélioration significative du score de Kujala.

Les comparaisons du score de douleur en pré-opératoire au suivi ont été réalisées avec le test de Mann-Whitney non paramétrique. Les comparaisons du score de Tegner, des mobilités articulaires (ROM), de l'indice de Caton-Deschamps, des angles de sulcus et des angles de congruences ont été réalisé par un test de wilcoxon apparié.

## **XI. Résultats (Tableaux 2 et 3 suivants et 5 en annexe)**

Cette étude a été menée sur 20 patients (13 filles 65 % et 7 garçons 35 %) avec un âge compris entre 12 et 17 ans (SD = 14.15 +/- 1.63 ans). La période de suivi moyenne était de 26.70 mois (extrêmes 24 - 44). Le mécanisme a été pour 30% (6/20) des patients d'origine traumatique, et pour 70% d'origine atraumatique (14/20). Le délai pour la chirurgie après la dernière luxation était de 8.9 mois (SD 8 mois).

En post opératoire on note 1 cas de récurrence de la luxation (5%, 1/20).

Le score pré-opératoire de Kujala avait varié de 65 à 94 points (médiane de 73 et quartil 67.75-81.25) et s'est amélioré pour être compris entre 71 et 100 points (médiane 83, quartil (76.5 -90), considéré comme hautement significatif (valeur  $p < 0.01$ ). (Graphique 1 en annexe).

Le score moyen de l'activité pré-opératoire de Tegner varie de 2 à 7 points (médiane 4,15 ; écart-type 1,66), en post-opératoire celui-ci est de 2 à 7 points. La plage reste la même tandis que la médiane s'améliore à 4,45 (écart type 1,54). Ce résultat n'a pas atteint la signification statistique (valeur  $p = 0,21$ ). Tous les patients ont retrouvé leurs activités pré interventionnelles.

Pour la hauteur patellaire l'indice de Caton-Deschamp varie entre 0.83 et 1,4 (moyenne 1,2 ; écart-type 0,89) en pré-opératoire, on note une différence significative entre le pré-opératoire et le post-opératoire, avec une valeur de différence moyenne de 0.19 ( $P < 0.01$ ). (Graphique 2)

L'angle de sulcus varie entre  $138^\circ$  et  $154^\circ$  (moyenne  $148,75^\circ$  SD 10,7) en pré-opératoire et de  $132^\circ$  à  $154^\circ$  (moyenne  $143,05$  SD 9.05) en post opératoire. On note une différence significative ( $P < 0.01$ ) avec une valeur de différence moyenne de 5.7 (Graphique 3) .

L'angle de congruence varie de  $-10^\circ$  à  $+30^\circ$  avec une médiane à -5 en préopératoire. En postopératoire il varie de  $-15^\circ$  à  $35^\circ$  avec une médiane a -1.65 et un quartile ne montrant pas de différence significative ( $P = 0.62$ ).

Pour la dysplasie trochléenne pré-opératoire, 40% (8/20) présentent une dysplasie de trochlée type A, 30% (6/20) de type B et 15% (3/20) de type C, on ne retient pas de dysplasie tro-

chléenne pour 15% (3/20) des patients. Le degré de dysplasie qu'elle soit légère ou modérée, n'a pas affecté les résultats.

Le score NRS pré-opératoire varie de 1 à 5 en pré-opératoire (médiane 2.8 SD 1.7) et de 1 à 3 en post- opératoire (médiane 2.1 SD 0.4) statistiquement significatif ( $P < 0.05$ ).

En dehors de la récurrence de la luxation, le taux de complications post-opératoire était de 15% (3/20) avec 10 % de douleurs antérieures du genou (2/20), 5% calcification périrotulienne (1/20).

Nous avons pu constater que pour 95% des patients, les résultats sont satisfaisants en termes d'absence de récurrence des luxations. Pour 80% le test d'appréhension est négatif et ne présentent aucune douleur. Le résultat clinique final a été jugé très satisfaisant (la fonction du genou a largement dépassé leur statut préopératoire) dans 16 cas et non satisfaisant pour 4 cas. Un patient a présenté un nouvel épisode de luxation. Deux patients décrivaient des douleurs du genou au dernier recul et un cas présentait une perte de flexion de 15°.

## EVALUATION PRE OPERATOIRE

Patients	TEGNER	KUJALA KNEE SCORE	Traumatique : Oui / Non	Nombre de luxation de rotule	Délai pour la chirurgie (mois)	Suivi (mois)	Coté	growth plate evaluation	Dysplasie de Trochlée	Caton–Deschamps ratio	sulcus angle= angle ouverture de trochlée	angle de congruence
1	3	68	Oui	2	12, 3	26	D	B	A	0,84	150	+15
2	6	75	Oui	2	12,5	26	G	B	A	1	157	+30
3	4	72	Oui	2	15,2	28	G	C	A	0,93	143	+ 10
4	3	65	Oui	2	2,6	27	D	B	A	1,14	148	+6
5	3	67	Oui	>2	4,6	25	D	C	B	1,27	155	28
6	6	75	Non	2	5,5	25	G	A	Pas de dysplasie	1,23	155	- 20
7	4	60	Oui	2	5,9	26	D	C	Pas de dysplasie	1,21	141	-4
8	2	58	Oui	2	24,9	24	D	B	B	1,32	164	-25
9	2	58	Oui	2	27,9	24	G	B	Pas de dysplasie	1,2	162	-23
10	7	90	Oui	2	12,2	23	G	A	C	1,33	165	-10
11	7	94	Oui	1	1,8	23	D	B	C	1,25	160	- 6
12	7	88	Non	2	2,1	26	D	C	A	1,06	148	-12
13	4	85	Oui	1	0,03	28	G	B	A	1,06	150	+ 20
14	5	80	Oui	3	12,1	30	D	A	B	1,04	153	-1 3
15	3	88	Non	2	6	31	D	C	B	1,27	157	2
16	4	77	Oui	1	10	22	D	A	A	1,37	145	-19
17	3	73	Oui	3	11	24	D	B	A	1,42	150	-4
18	4	73	Non	0	1	26	G	C	B	0,96	151	-7
19	4	73	Non	0	1	26	D	C	B	1,31	147	-5
20	2	70	non	2	4	44	D	B	B	1,35	154	10

*Tableau 2 : Description des critères préopératoires.*

### ***EVALUATION POST OPERATOIRE***

Patients	KUJALA	TEGNER	ROM	numeric rank scale (NRS) pain score	Reprise chirurgicale	complications	Dysplasie de trochlée	Caton-Deschamps ratio	angle de sulcus	angle de congruence
1	80	4	-5° /150°	1	0	0	A	0,9	144	2
2	93	6	-5° / 160 °	1	0	0	A	1,02	153	10
3	87	4	COMPLET	?	0	pain	A	1	140	40
4	75	4	-5 / 140	0	0	0	A	1,1	145	15
5	73	3	-10/160	1	0	0	B	1,05	147	6
6	85	6	COMPLET	0	0	calcification perirotulienne	no dysplasia	1,15	147	-7
7	86	4	-10°/160°	1	0	0	no dysplasia	1,12	142	-13
8	74	3	-10°/160°	1	0	0	B	1,25	154	-17
9	77	3	-10°/160°	1	0	pain	no dysplasia	1,14	158	3
10	100	7	COMPLET	0	0	0	C	1,28	160	-20
11	100	7	COMPLET	0	0	0	C	1,18	156	-10
12	100	7	COMPLET	0	0	0	A	0,93	137	-18
13	89	5	-0°/ 140°	3	0	0	A	1,06	140	-9
14	75	3	-10°/160°	3	0	0	B	1,02	145	-5,2
15	100	6	-5° / 160 °	0	0	0	B	1,12	146	2
16	71	3	-5° / 160 °	2	0	0	A	1,12	150	0
17	82	4	COMPLET	0	0	0	A	1,29	150	-3
18	79	4	COMPLET	0	0	0	B	0,96	148	1
19	79	4	COMPLET	0	0	0	B	1,17	136	-1
20	84	2	-5° / 160 °	1	0	nouvelle luxation	B	1,30	143	-2,3

*Tableau 3 : Description des critères post-opératoires.*



## **XII. Discussion**

L'objectif principal de cette étude se base sur un recul minimum de 2 ans. Elle a pour but de comparer notre technique chirurgicale aux différentes techniques actuelles sur la fréquence des récurrences d'une luxation de rotule chez des patients atteints d'instabilité fémoro patellaire objective.

Le traitement non chirurgical de la première luxation a un taux de récurrence de 14 à 44% (6, 7, 8, 12). Plusieurs auteurs ont décrit le rôle du ligament patello-fémoral médial en tant que principal moyen de retenue ligamentaire contre le déplacement latéral patellaire (2, 8, 13, 14, 15,16). Une déchirure du MPFL a été mise en évidence dans 90% des cas de première luxation de rotule (9,10,11). Davis et Fithian ont montré qu'une insuffisance du MPFL était un facteur critique pour qu'une patella asymptomatique devienne instable si une prédisposition était présente (8). En conséquence, Hautamaa a prouvé que la réparation du MPFL suffisait à rétablir la mobilité latérale dans les limites des valeurs normales (15).

La reconstruction du MPFL est devenue une technique populaire pour la prise en charge des cas d'instabilité patellaire récurrente. Différentes techniques ont été décrites pour la reconstruction du MPFL isolé chez les enfants (8,10, 12, 18-35) . Dans notre série, 95% des patients n'ont pas eu de récurrence dans les 2 ans post-opératoire.

On sait que la majorité des luxations récurrentes se produisent dans les 2 ans après l'opération comme décrit par Palmu et al. (61). Les procédures de réalignement distal et la libération rétinaculaire latérale pour le traitement de l'instabilité ont un taux de réussite de seulement 65% (62, 63,64,65). Le taux de réussite des procédures de restauration des contraintes médiales utilisant différents types de greffes et de techniques varie entre 83% et 93% (8,10, 12 ,18-35).

Nelitz et al. (28) ont décrit une technique utilisant une greffe de Gracilis libre bouclée dans la partie médiale de la rotule en perçant deux tunnels en forme de V et de nouveau fixés au fémur par une vis biorésorbable dans un tunnel aveugle médial. Leur score moyen à Kujala est passé de 72,9 en préopératoire à 92,8 en postopératoire. Une technique relativement proche a été décrite par Landenhaut et al. (32). Dans ce cas, trois tunnels ont été forés et trois vis ont été utilisées pour la fixation. À un suivi de 16 mois, ils n'avaient pas de taux de reluxation.

Howells et Eldridge (34) ont décrit la reconstruction du MPFL chez des patients squelettiquement immatures avec une laxité ligamentaire en utilisant le tendon semi-tendineux. Ils ont fixé le greff-

fon en utilisant le bouton d'extrémité et la vis d'interférence pour la fixation. Leur score de Kujala est passé d'une préopératoire moyenne de 46,6 à une moyenne postopératoire de 64,28. Il n'y avait pas de luxation récidivante, mais il y avait des symptômes postopératoires résiduels. Pour Lind (10) 20% de récurrences de luxations ont été observées.

La stratégie de reconstruction isolée du MPFL en première intention semble donc au moins aussi efficace que les autres séries de la littérature tant avec d'autres techniques que grâce à la reconstruction du MPFL. Nous observons une amélioration de 10 points des scores de Kujala post-op et une amélioration des douleurs avec l'échelle NRS. Sur la reprise des activités sportives on note une moyenne de 4.45 en post opératoire pour 4.15 en pré opératoire sur le score de Tegner. Ces résultats sont similaires aux autres séries pédiatriques. (Tableau 5) (8,10,12,18-35).

Nous utilisons des tunnels osseux patellaires et une fixation sur tissu mou autour du ligament collatéral médial à son insertion proximale pour l'extrémité fémorale. Ce type de fixation a plusieurs avantages : elle peut être réalisée à travers de petites incisions cutanées. C'est une procédure à faible coût car aucun implant spécifique n'est nécessaire pour la fixation. Elle offre une bonne solidité et souplesse, limitant ainsi le risque d'avoir une tension excessive du greffon. Ce qui entraînerait des douleurs chroniques par hyperpression du versant interne de la rotule. Il existe un faible risque de séquelles douloureuses notamment au niveau du fémur en raison de l'absence de geste osseux et de matériel.

Notre technique respecte la physe fémorale tout en respectant l'isocinétisme du genou. La relation entre la physe fémorale distale et le MPFL a montré une certaine variation anatomique. Comme l'ont montré plusieurs études cadavériques (Figure 34) (55, 66, 67, 68, 69), l'insertion fémorale du MPFL est proche de la physe fémorale médiale, mais le point médian du MPFL est, légèrement au-dessus, ou légèrement en-dessous de la physe. Des études antérieures basées sur l'image (70,55) (radiographies et IRM) ont montré une variation similaire dans l'attache fémorale du MPFL (Figure 35 et 36). Le point d'insertion fémorale du MPFL est projeté sur ou à proximité de la physe sur la vue latérale et distale par rapport à la physe sur la vue de face (Figure 37) (29). Suite à ces précédentes études, on comprend que vouloir rétablir une anatomie ligamentaire d'origine avec les techniques de fixations transosseuses ne semble pas adapté chez le jeune au squelette immature si l'on veut préserver au maximum la vie cellulaire intraphysaire et ainsi la croissance harmonieuse condylienne fémorale (4).

Les tunnels osseux réalisés sur la rotule peuvent entraîner des fractures de rotules et des atteintes du cartilage mais nous n'en avons pas eu dans notre série. Nos résultats post-opératoires sont comparables aux résultats obtenus dans la littérature, avec 5% de récurrence des luxations. Nous n'avons pas montré de relation entre la récurrence des luxations et la valeur de la hauteur rotulienne ou avec l'angle de sulcus et de congruence. Et nous n'avons pas montré de corrélation entre le risque de récurrence et le degré de dysplasie de trochlée.

La fréquence de récurrence de l'instabilité patellaire est à peu près homogène dans toutes les séries de la littérature, variant de 0 à 20 % après un recul de plus de deux ans (tableau 4). Aucune technique n'apparaît supérieure à une autre de manière évidente, d'autant que les indications de réparation du MPFL et les gestes osseux distaux réalisés ne sont pas identiques dans les différentes séries de la littérature. Cette disparité rend donc délicate une évaluation comparative.

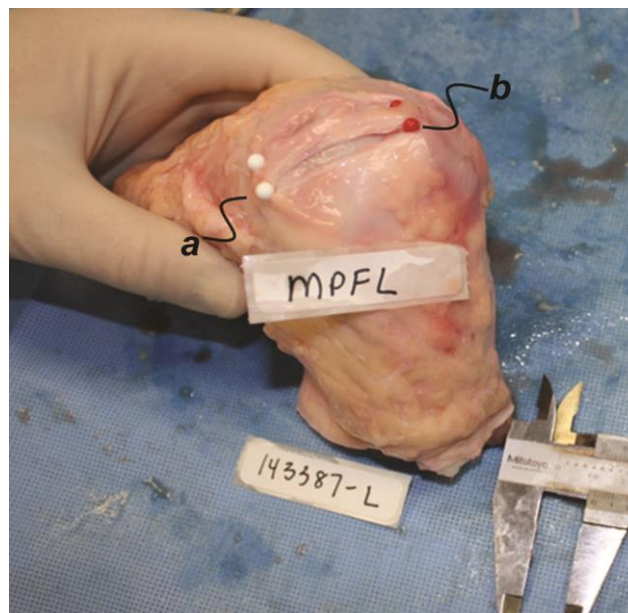
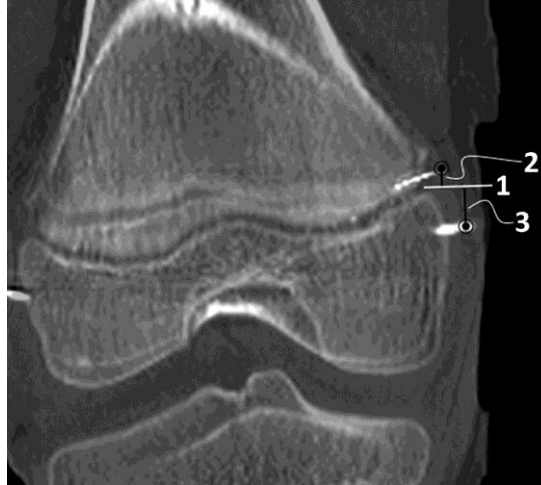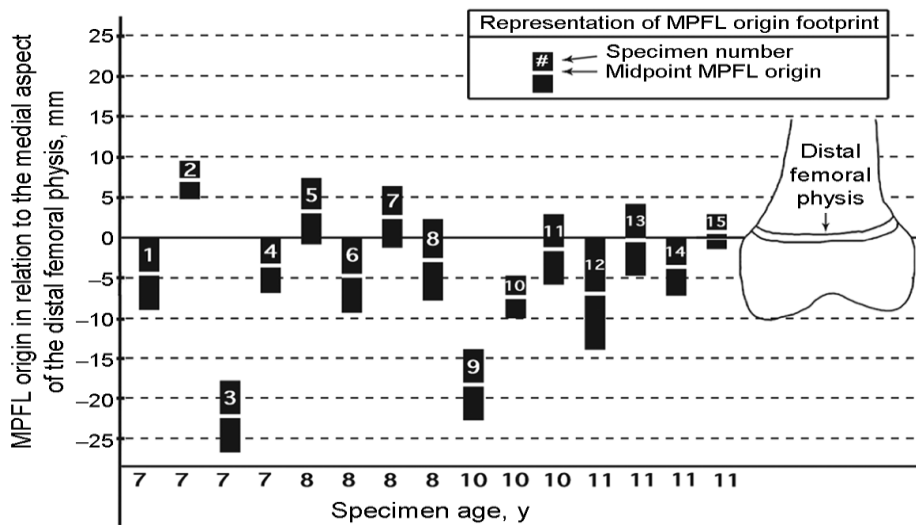


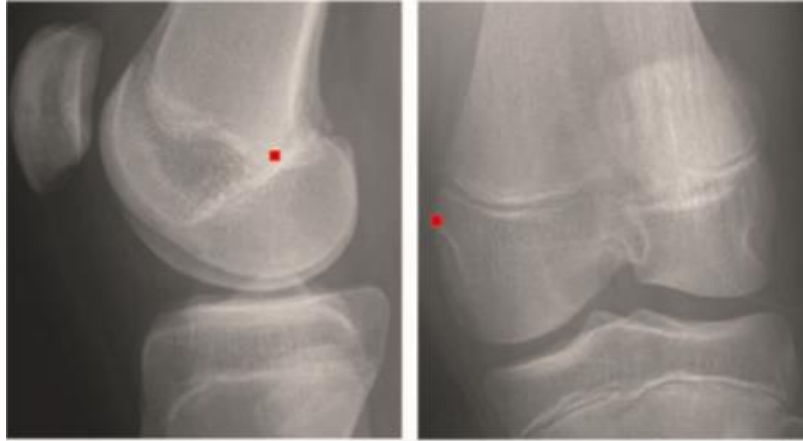Figure 34 : Photographie d'un genou gauche, Des broches ont été placées à l'extrémité proximale et distale des attaches du ligament fémoro-patellaire médial (MPFL) au niveau du fémur distal, a et rotule, b (59)



*Figure 35 : Technique de mesure, image de scanner de genou coupe coronale: 1, aspect le plus médial de la physe fémorale distale; 2, distance de l'étendue proximale de l'MPFL à la physe; et 3, distance de l'étendue distale de l'insertion MPFL à la physe insertion e (56).*



*Figure 36 : Le centre et la largeur de l'empreinte fémorale du ligament fémoro-patellaire médial (MPFL) par rapport à la physe fémorale distale. Chaque rectangle correspond à l'empreinte d'attachement fémoral MPFL d'un spécimen spécifique, le centre étant désigné par la ligne blanche horizontale. La longueur verticale de chaque rectangle correspond à la largeur de l'empreinte d'attachement fémorale. Relation des insertions MPFL à la physe fémorale distale : l'âge des patients augmente de gauche à droite (âge des spécimens 1-4, 7 ans, spécimens 5-8, 8 ans, spécimens 9-11, 10 ans, spécimens 12-15 ans) (66).*



*Figure 37 : Radiographie de genou de profil et de face (29)*

Auteurs	Nombres de genou	Suivi moyen (mois)	Greffons utilisé	Fixation fémorale	Taux de récurrence de la luxation	Score kujala post-opératoire (moyenne)
Avikainen (1993)	14	25	Gracilis	Vis d'interférence	1	/
Chassaing (2005)	145 genous (de 11 à 46 ans)	20	Section de l'aïeron rotulien externe Plastie du MPFL avec gracilis Suture en patelot de l'aïlerons internes	Amarage en « u » autour du LCM	4	/
Deie (2010)	31	114	Semie-tendineux	Autour du LCM.	0	94,5
Drez (2001)	19	20	Gracilis/semie tendineux/ facia-lata	Suture périostée sur le tubercule de l'adducteur et sur le tibia proximal	0	88,6
Nomura (2000)	27	72	artificielle	Tubercule adducteur agrafes	1	/
Nomura (2003)	24	46	gracilis	Tubercule adducteur	1	/
Pesenti S (2016)	26	25	Semie-tendineux	Ancre/ vis d'interférence	1	/
Schottle PB (2008)	15	47	Semie-tendineux	Vis d'interférence tubercule de l'adducteur	2	/
Thaunat (2007)	23	28	gracilis	Vis d'interférence	0	/
Fink C (2014)	17	12	Quadriceps	Vis d'interférence	0	89,2
Nelitz J (2012)	22	28	Tendon du quadriceps	Vis d'interférence	1	92,7
Camanho A (2007)	25	27	Tendon rotulien	Vis d'interférence	0	/
Ladenhauf (2013)	23	16	Gracilis/Semie tendineux	Vis d'interférence	0	/
Lind M (2016)	20	/	gracilis	Amarrage sur le tendon adducteur	4	81
Chotel F (2015)	14	10,5	Semie-tendineux	Amarrage sur le LCM	0	90,2

*Tableau 4 : Tableau représentant les différentes techniques de reconstruction du MPFL chez l'enfant*

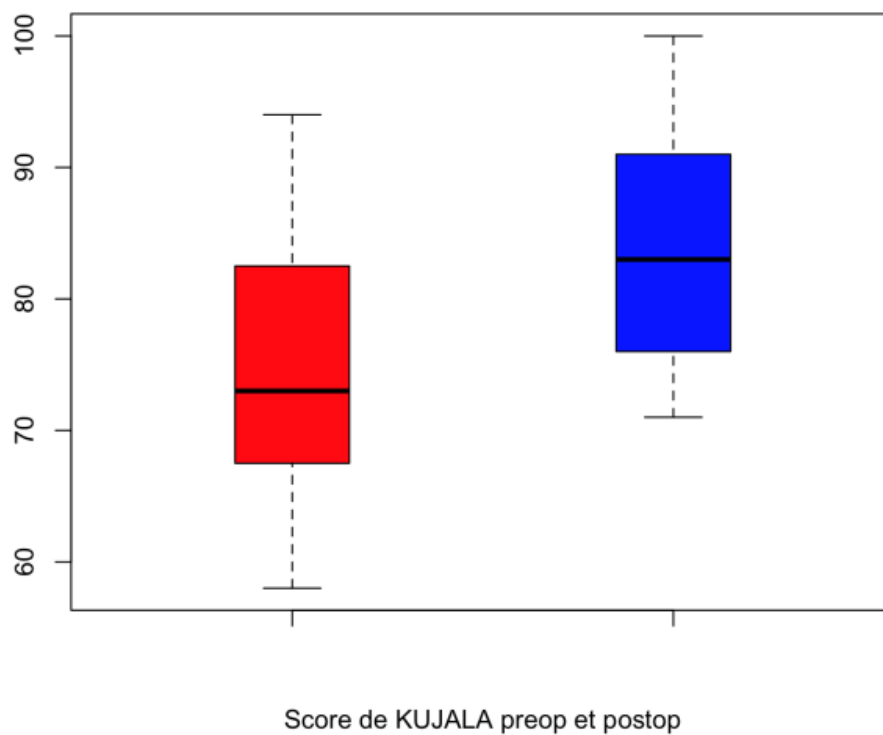
### **XIII. Conclusion**

La reconstruction anatomique du MPFL avec une technique chirurgicale qui respecte la physe fémorale distale semble être un traitement sûr et efficace dans le traitement de l'instabilité fémoro-patellaire chez les enfants. La procédure permet aux patients de retrouver leur niveau d'activité sportive sans récurrence de luxation. La reconstruction isolée du MPFL en première intention semble être une technique fiable et efficace sur la récurrence de luxation et sur les scores fonctionnels. Cette stratégie chirurgicale ne coupe pas les ponts d'une chirurgie ultérieure plus agressive en cas de récurrence. Mais elle permet une récupération et une réhabilitation très précoce et une morbidité moindre que les procédures nécessitant des gestes osseux. Un travail multicentrique est nécessaire pour conforter ces résultats préliminaires et préciser, à terme, les facteurs favorisant la récurrence après une reconstruction isolée du MPFL en première intention ce qui permettra d'ajuster d'emblée les indications chirurgicales.

**XIV. Annexes**

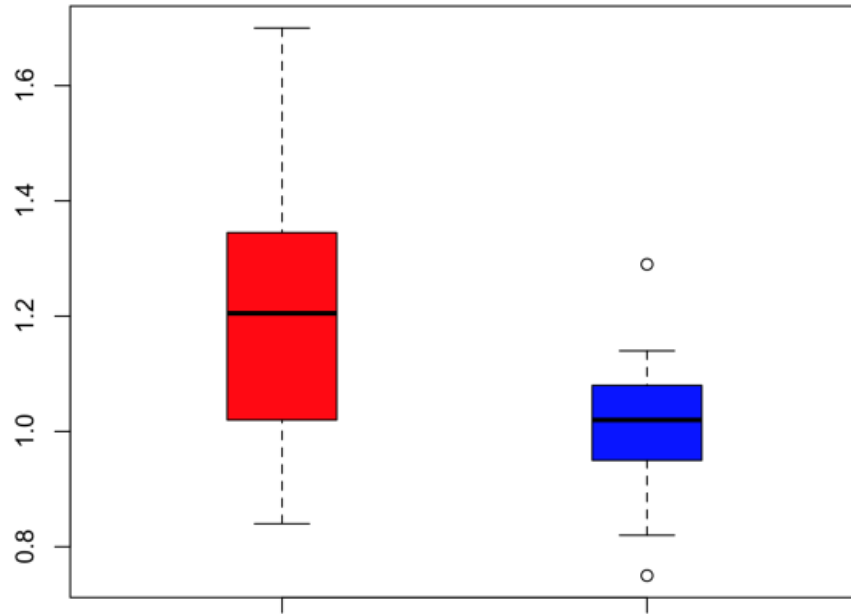
Sport de compétition - niveau national ou international : football	10
Sport de compétition - niveau inférieur : football, hockey sur glace, gymnastique	9
Sport de compétition - squash, badminton, athlétisme (saut), ski alpin	8
Sport de compétition - tennis, athlétisme (course à pied), motocross, speedway, hand-ball, basket ball	7
Sport de loisir - football, hockey sur glace, squash, athlétisme (saut), cross country	7
Sport de loisir - tennis, badminton, hand-ball, ski alpin, jogging 5 entraînements/semaine	6
Sport de compétition - cyclisme	5
Sport de loisir - jogging à raison de 2 entraînements par semaine sur sol irrégulier	5
Travail lourd - bâtiment	5
Sport de loisir - cyclisme, jogging à raison de 2 entraînements / semaine sur terrain plat	4
Travail d'activité moyenne - chauffeur routier, travail domestique éprouvant	4
Sport de compétition ou de loisir- natation, travail léger, marche en forêt possible	3
Travail léger, marche en forêt impossible	2
Travail sédentaire, marche terrain plat possible	1
Handicap professionnel	0

*Classification de TEGNER*



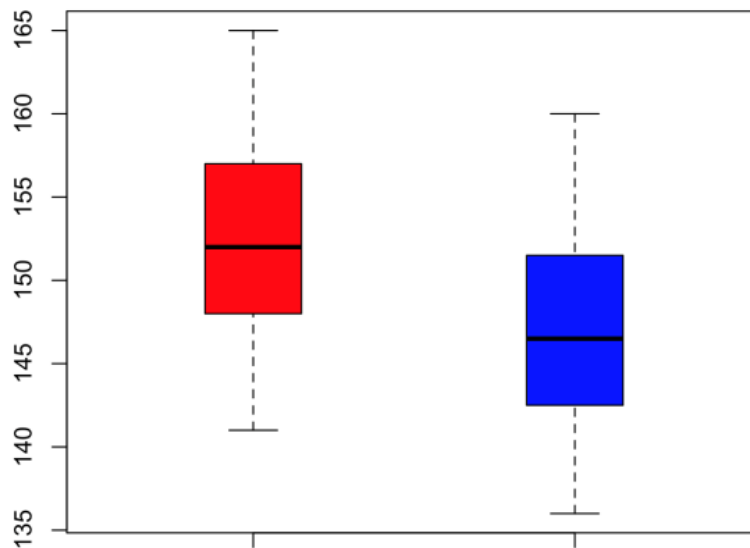
Graphique 1





Score de Caton Deschanmps preop et postop

Graphique 2



Sulcus angle preop et postop (°)

Graphique 3

	<b>Caton Deschamps</b>	<b>Sulcus</b>	<b>angle de congruence</b>	<b>Kujala</b>	<b>Tegner</b>	<b>NRS</b>
<b>P</b>	< 0.01	< 0,01	0,62	< 0,01	0,21	<0,05
<b>valeur de différence moyenne</b>	0.19	5,7	1,55	-10	-0,3	-0,4
<b>pré op (médiane (quartile))</b>	1.20	148,75	-5(-12,5-8)	73(67,75-81,25)	4(3-5,25)	2,8 (SD 1,7)
<b>post op (médiane (quartile))</b>	1.01	143,05	-1,65(-9,25-2,25)	83(76,5 -90)	4(3-6)	2,1(SD 0,4)

Tableau 5 : Résultats des évaluations post-opératoires

## **XV. Glossaire**

MPFL: Ligament fémoro patellaire fémorale

LCM : Ligament collatérale médiale

## REFERENCES BIBLIOGRAPHIQUES

1. Nietosvaara, Y., K. Aalto, and P.E. Kallio, Acute patellar dislocation in children: incidence and associated osteochondral fractures. *J Pediatr Orthop*, 1994. 14(4): p. 513-5.
2. Fithian, D.C., et al., Epidemiology and natural history of acute patellar dislocation. *Am J Sports Med*, 2004. 32(5): p. 1114-21.
3. Lewallen L, McIntosh A, Dahm D. First-time patellofemoral dislocation: risk factors for recurrent instability. *J Knee Surg*. 2015; 28(4):303-309.
4. Hasler, C.C. and D. Studer, Patella instability in children and adolescents. *EFORT Open Rev*, 2017. 1(5): p. 160-166.
5. Nimon, G., et al., Natural history of anterior knee pain: a 14- to 20-year follow-up of non-operative management. *J Pediatr Orthop*, 1998. 18(1): p. 118-22.
6. Clark, D., et al., Adolescent patellar instability: current concepts review. *Bone Joint J*, 2017. 99-B (2): p. 159-170.
7. Sean Keyes, DO Meghan Price, BS Daniel W. Green, MD and Shital N. Parikh, MDSpecial Considerations for Pediatric Patellar Instability Publish date: March 27, 2018
8. Davis DK, Fithian DC. Techniques of medial retinacular repair and reconstruction. *Clin Orthop* 2002; 402:38-52)
9. Nomura E, Horiuchi Y, Kihara M (2000) Medial patellofemoral ligament restraint in lateral patellar translation and reconstruction. *Knee* 7:121–127
10. Lind M., et al., Clinical outcome after reconstruction of the medial patellofemoral ligament in paediatric patients with recurrent patella instability. *Knee surgery, sports traumatology, arthroscopy*, 2016. 24(3): p. 666-671.
11. Sallay PI, Poggi J, Speer KP, Garrett WE. Acute dislocation of the patella. A correlative pathoanatomic study. *Am J Sports Med*. 1996; 24(1):52-60.
12. Andrish J. Surgical reconstruction of the medial patellofemoral ligament. *Techniques Knee Surgery* 2006; 5:121-7.
13. Amis AA, Firer P, Mountney J, Senavongse W, Thomas NP (2003) Anatomy and biomechanics of the medial patellofemoral ligament. *Knee* 10:215–220
14. Desio SM, Burks RT, Bachus KN (1998) Soft tissue restraints to lateral patellar translation in the human knee. *Am J Sports Med* 26:59–65

15. Hautamaa PV, Fithian DC, Kaufman KR, Daniel DM and Pohlmeier AM (1998) Medial soft tissue restraints in lateral patellar instability and repair. *Clin Orthop. Relat. Res.* (349): 174–182
16. Sandmeier RH, Burks RT, Bachus KN, Billings A (2000) The effect of reconstruction of the medial patellofemoral ligament on patellar tracking. *Am J Sports Med* 28:345–349
17. Buchner M, Baudendistel B, Sabo D, Schmitt H. Acute traumatic primary patellar dislocation. *Clin J Sport Med* 2005;15:62-6)
18. Avikainen VJ, Nikku RK, Seppanen-Lehmonen TK (1993) Adductor magnus tenodesis for patellar dislocation. Technique and preliminary results. *Clin Orthop Relat Res* (297)
19. Chassaing V, Tremoulet J (2005) Medial patellofemoral ligament reconstruction with gracilis autograft for patellar instability. *Rev Chir Orthop Reparatrice Appar Mot* 91:335–340
20. Deie M, Ochi M, Sumen Y, Adachi N, Kobayashi K, Yasumoto M (2005) A long-term follow-up study after medial patellofemoral ligament reconstruction using the transferred semitendinosus tendon for patellar dislocation. *Knee Surg Sports Traumatol Arthrosc* 13(7):522–528
21. Drez D Jr, Edwards TB, Williams CS (2001) Results of medial patello femoral ligament reconstruction in the treatment of patellar dislocation. *Arthroscopy* 17:298–306
22. Ellera Gomes JL, Stigler Marczyk LR, Cesar de Cesar P, Jungblut CF (2004) Medial patellofemoral ligament reconstruction with semitendinosus autograft for chronic patellar instability: a follow- up study. *Arthroscopy* 20:147–151
23. Nomura E, Inoue M (2003) Surgical technique and rationale for medial patellofemoral ligament reconstruction for recurrent patellar dislocation. *Arthroscopy* 19:E47
24. Schottle PB, Fucentese SF, Romero J (2005) Clinical and radiological outcome of medial patellofemoral ligament reconstruction with a semitendinosus autograft for patella instability. *Knee Surg Sports Traumatol Arthrosc* 13:516–521
25. Schöttle, PB J. Romero, A. Schmeling, A. Weiler Technical note: anatomical reconstruction of the medial patellofemoral ligament using a free gracilis autograft *Arch Orthop Trauma Surg*, 128 (5) (2008), pp. 479-484
26. Thauinat, P.J. Erasmus Recurrent patellar dislocation after medial patellofemoral ligament reconstruction *Knee Surg Sports Traumatol Arthrosc*, 16 (1) (2008), pp. 40-43
27. Thauinat, E. Dillon, P.J. Erasmus Reconstruction du ligament patella-fémoral médial dans les luxations récidivantes de rotule: influence des facteurs anatomiques sur le résultat fonctionnel *Rev Chir Orthop*, 93 (8 Suppl.) (2007), pp. 94-95

28. C. Fink, M. Veselko, M. Herbort, C. Hoser MPFL reconstruction using a quadriceps tendon graft: part 2: operative technique and short term clinical results *Knee*, 21 (6) (2014), pp. 1175-1179
29. Nelitz, J. Dreyhaupt, H. Reichel, J. Woelfle, S. Lippacher Anatomic reconstruction of the medial patellofemoral ligament in children and adolescents with open growth plates: surgical technique and clinical outcome
30. Camanho, A.C. Bitar, A.J. Hernandez, R. Olivi Medial patellofemoral ligament reconstruction: a novel technique using the patellar ligament *Arthroscopy*, 23 (1) (2007), pp. 108e1-108e4
31. Yercan, S. Erkan, G. Okcu, R.T. Ozalp A novel technique for reconstruction of the medial patellofemoral ligament in skeletally immature patients *Arch Orthop Trauma Surg*, 131 (8) (2011), pp. 1059-1065
32. Chotel F, A. Peltier, A. Viste, M.M. Chaker, J. Bérard Physal-sparing MPFL reconstruction in children: experience of the pediatric orthopaedic department of Lyon, in *La Patella*
33. Ladenhauf H, Bekres M, Green D (2013) Medial patellofemoral ligament reconstruction using hamstring autograft in children and adolescents. *Arthrosc Tech* 2:151–154
34. Howells NR, Eldridge JD (2012) Medial patellofemoral ligament reconstruction for patellar instability in patients with hypermobility. *J Bone Joint Surg Am* 94:1655–1659]
35. Chotel F, Bérard J, Raux S. Patellar instability in children and adolescents. *Orthop Traumatol Surg Res*. 2014; 100(suppl 1):125-137.
36. Ghanem I, Wattincourt L, Seringe R. Congenital dislocation of the patella. Part I: pathologic anatomy. *J Pediatr Orthop*. 2000;20(6):812-816.
37. Bongers E, Van Kampen A, Van Bokhoven H, Knoers N. Human syndromes with congenital patellar anomalies and the underlying gene defects. *Clin Genet*. 2005;68(4):302-319.
38. Beighton P, Horan F. Orthopaedic aspects of the Ehlers-Danlos syndrome. *J Bone Joint Surg Br*. 1969; 51(3):444-453.
39. Scott et Tahor *JBJS* 1979, Meier-Gorlin Syndrome Meier *Helv Paediatr Acta* 1959, Nail patella syndrome Isolated patella aplasia-hypoplasia.
40. Hiemstra LA, Kerslake S, Lafave M, Heard SM, Buchko GML. Introduction of a classification system for patients with patellofemoral instability (WARPS and STAID). *Knee Surg Sport Traumatol Arthrosc*. 2014;22(11):2776-2782.
41. Dejour, H., and Walch, G.: Pathologie fémoro-patellaire. 6ème journée lyonnaise de chirurgie du genou. Lyon, dec 1987 (monographie), Ameuso Editions, 1987.


42. G. Demey, E. Servien, R. Debarge, S. Lustig, T. Ait Si Selmi, Ph. Neyret (Prise en charge actuelle des luxations épisodiques de la rotule (place de la reconstruction du ligament fémoro-patellaire médial) dans la catégorie MISE AU POINT Centre
43. Sébastien Pesenti , Elie Choufani , Alexandre Baud ,Emilie Peltier , Franck Launay , Jean luc Jouve Timone enfants, 13005 Marseille, France MFPL reconstruction in immature patients with femoro-patellar instability
44. Maldague, B.; Malghem, J.; and Frot, B.: articulation fémoro-patellaire. Imagerie en orthopédie et traumatologie du genou. Cahiers d'enseignement de la SOFCOT. Expansion Scientifique Française, 29: 242-259, 1988.
45. Goutallier, D.; Bernageau, J.; and Lecudonnet, B.: [The measurement of the tibial tuberosity. Patella groove distanced technique and results (author's transl)]. Rev Chir Orthop Reparatrice Appar Mot, 64(5): 423-8, 1978.
46. Neyret, P.; Robinson, A. H.; Le Coultre, B.; Lapra, C.; and Chambat, P.: Patellar tendon length the factor in patellar instability? Knee, 9(1): 3-6, 2002.
47. Wiberg, G.: Roentgenographic and anatomic studies on the patellofemoral joint. Acta Orthop Scand, 12: 319-410, 1941
48. Servien, E.; Ait Si Selmi, T.; and Neyret, P.: [Study of the patellar apex in objective patellar dislocation]. Rev Chir Orthop Reparatrice Appar Mot, 89(7): 605-12, 2003.
49. Rouvière H. Anatomie humaine. Masson, Paris, 1962, 6e Edition, p. 304.
50. Tuxoe JI, TeirM, Winge S, Nielsen PL : The medial patellofemoral ligament: a dissection study. Knee Surg Sports Traumatol Arthrosc, 2002, 10, 138-141.
51. Steensen RN, Dopirak RM, McDonald WG 3rd (2004) The anatomy and isometry of the medial patellofemoral ligament: implications for reconstruction. Am J Sports Med 32:1509–1513
52. Farahmand F, Tahmasbi MN, Amis AA. Lateral force displacement behaviour of the human patella and its variation with knee flexion la biomechanical study in vitro. J Biomech. 1998; 31(12):1147-1152.
53. Heegaard J, Leyvraz PF, Van Kampen A, Rakotomanana L, Rubin PJ, Blankevoort L. Influence of soft structures on patellar 3-dimensional tracking. Clin Orthop Relat Res. 1994;(299): 235-243.
54. Nelitz, M., et al., The relation of the distal femoral physis and the medial patellofemoral ligament. Knee surgery, sports traumatology, arthroscopy, 2011. 19(12): p. 2067-2071

55. Shea KG, Grimm NL, Belzer J, Burks RT, Pfeiffer R. The relation of the femoral physis and the medial patellofemoral ligament. *Arthroscopy*. 2010;26(8):1083-1087
56. Briggs, K., et al., The reliability, validity, and responsiveness of the Lysholm score and Tegner activity scale for anterior cruciate ligament injuries of the knee: 25 years later. *American journal of sports medicine*, 2009. 37(5): p. 890-7.
57. Kujala, U.M., et al., Scoring of patellofemoral disorders. *Arthroscopy*, 1993. 9(2): p. 159-163.
58. Wall, E., et al., Novel radiographic feature classification of knee osteochondritis dissecans: a multicenter reliability study. *American journal of sports medicine*, 2015. 43(2): p. 303-309.
59. Thévenin Lemoine, C., et al., Is the Caton-Deschamps index a valuable ratio to investigate patellar height in children? *Journal of Bone & Joint Surgery*, 2011. 93(8): p. e35-e35.
60. Hinckel, B., et al., Are the osseous and tendinous cartilaginous tibial tuberosity-trochlear groove distances the same on CT and MRI? *Skeletal Radiology*, 2015. 44(8): p. 1085-1093
61. Palmu S, Kallio PE, Donell ST, Helenius I, Nietosvaara Y (2008) Acute patellar dislocation in children and adolescents: a randomized clinical trial. *Bone Joint Surg Am* 90:463–470. )
62. Noyes F, Barber-Westins S (2010) Operative options for extensor mechanism malalignment and patellar dislocation. In: Noyes FR (ed) *Knee disorders surgery, rehabilitation and clinical outcomes*, 1st edn. Saunders, Philadelphia, pp 995–1025
63. Aglietti P, Buzzi R, De Biase P, Giron F (1994) Surgical treatment of recurrent dislocation of the patella. *Clin Orthop* 308:8–17
64. Betz RR, Magill JT III, Lonergan RP (1987) The percutaneous lateral retinacular release. *Am J Sports Med* 15:477–482
65. Brown DE, Alexander AH, Lichtman DM (1984) The Elmslie-Trillat procedure: evaluation in patellar dislocation and subluxation. *Am J Sports Med* 12:104–109
66. Duppe K, Gustavsson N, Edmonds EW. Developmental morphology in childhood patellar instability: age-dependent differences on magnetic resonance imaging *Ju* 5, 2015. *J Pediatr Orthop*.
67. Edmonds EW, Bathen M, Bastrom TP. Normal parameters of the skeletally immature knee: developmental changes on magnetic resonance imaging. *J Pediatr Orthop*.2015; 35(7):712-720.
68. Decante C, L. Geffroy , S. Ploteau , O. Armstrong , R. Robert , O. Hamel , A. Hamel Children’s MPFL reconstruction: Anatomical justification of a femoral attach-



ment on the proximal insertion of the medial collateral ligament.

69. Shea KG, Polousky JD, Jacobs JC Jr, et al. The patellar insertion of the medial patellofemoral ligament in children: a cadaveric study [published online June 2015]. *J Pediatr Orthop*.
70. Kepler CK, Bogner EA, Hammoud S, Malcolmson G, Potter HG, Green DW. Zone of injury of the medial patellofemoral ligament after acute patellar dislocation in children and adolescents. *Am J Sports Med*. 2011; 39(7):1444-1449.



## **SERMENT D'HIPPOCRATE**

*En présence des Maîtres de cette Faculté, de mes chers condisciples et devant l'effigie d'HIPPOCRATE,*

*Je promets et je jure d'être fidèle aux lois de l'honneur et de la probité dans l'exercice de la Médecine.*

*Je donnerai mes soins gratuitement à l'indigent et n'exigerai jamais un salaire au dessus de mon travail. Je ne participerai à aucun partage clandestin d'honoraires.*

*Admis dans l'intimité des maisons, mes yeux n'y verront pas ce qui s'y passe ; ma langue taira les secrets qui me seront confiés et mon état ne servira pas à corrompre les mœurs, ni à favoriser le crime.*

*Je ne permettrai pas que des considérations de religion, de nation, de race, de parti ou de classe sociale viennent s'interposer entre mon devoir et mon patient.*

*Je garderai le respect absolu de la vie humaine.*

*Même sous la menace, je n'admettrai pas de faire usage de mes connaissances médicales contre les lois de l'humanité.*

*Respectueux et reconnaissant envers mes Maîtres, je rendrai à leurs enfants l'instruction que j'ai reçue de leurs pères.*

*Que les hommes m'accordent leur estime si je suis fidèle à mes promesses.*

*Que je sois couvert d'opprobre et méprisé de mes confrères si j'y manque.*

**Reconstruction isolée du ligament fémoro-patellaire médial dans le traitement des instabilités rotuliennes objectives chez l'enfant: résultats cliniques après un suivi minimum de 2 ans.**

RESUME :

La reconstruction du ligament fémoro-patellaire médial (MPFL) est une des options thérapeutiques pour traiter l'instabilité fémoro-patellaire. Classiquement, il est décrit un traitement « à la carte » des anomalies osseuses et ligamentaires. Cette option est difficilement réalisable chez l'enfant où les gestes osseux peuvent léser le cartilage de croissance fémoral et/ou tibial. Notre objectif est d'évaluer une stratégie de reconstruction isolée du MPFL dans le traitement des instabilités rotuliennes objectives chez l'enfant.

Matériel et Méthodes :

Nous avons réalisé une étude rétrospective sur 20 enfants et adolescents opérés d'un MPFL isolé pour une luxation patellaire récidivante avec un minimum de 2 ans de recul post-opératoire. Tous les patients ont eu une reconstruction primaire du MPFL avec une technique de fixation fémorale sous ligamentaire. Le critère de jugement principal était le nombre de récurrence de luxation patellaire dans les 2 ans post-opératoire. Les scores subjectifs, échelle de rang numérique (NRS) et Kujala, ont été calculés en préopératoire et au dernier suivi. La participation sportive a été évaluée à l'aide de l'échelle de niveau d'activité Tegner.

Résultats :

Un épisode de luxation post opératoire a été relevé soit 5% des patients. 85 % des patients étaient satisfaits sur les critères subjectifs, avec une amélioration de la qualité de vie qui se traduit par une augmentation moyenne de 10 points sur le score de Kujala, et sur la reprise des

opératoire sur le score de Tegner. Pour 2 patients on a noté des douleurs antérieures du genou au dernier recul et un patient présentait une perte de flexion de 15°.

Conclusion :

La reconstruction isolée du MPFL en première intention a permis dans notre série d'éviter une récurrence de la luxation fémoro-patellaire dans 95% des patients. Ce qui est similaire aux traitements conventionnels, qui montrent des séries avec un taux de 5 à 10% de récurrence de luxation.

Cette stratégie permet de proposer un geste simple en première intention et de ne réserver le traitement plus lourd dit « à la carte » aux patients présentant une récurrence post-MPFL.

Signature du Président du Jury

Pr MERLOZ Philippe :



Le Doyen de l'UFR de Médecine  
Pr. Patrice MORAND

le 4/10/18

Pour le Président  
et par délégation

Le Doyen de Médecine  
Pr. Patrice MORAND

# **Reconstruction isolée du ligament fémoro-patellaire médial dans le traitement des instabilités rotuliennes objectives chez l'enfant: Résultats cliniques après un suivi minimum de 2 ans.**

## **RESUME :**

La reconstruction du ligament fémoro-patellaire médial (MPFL) est une des options thérapeutiques pour traiter l'instabilité fémoro-patellaire. Classiquement, il est décrit un traitement « à la carte » des anomalies osseuses et ligamentaires. Cette option est difficilement réalisable chez l'enfant où les gestes osseux peuvent léser le cartilage de croissance fémoral et/ou tibial. Notre objectif est d'évaluer une stratégie de reconstruction isolée du MPFL dans le traitement des instabilités rotuliennes objectives chez l'enfant.

## **Matériel et Méthodes :**

Nous avons réalisé une étude rétrospective sur 20 enfants et adolescents opérés d'un MPFL isolé pour une luxation patellaire récidivante avec un minimum de 2 ans de recul post-opératoire. Tous les patients ont eu une reconstruction primaire du MPFL avec une technique de fixation fémorale sous ligamentaire. Le critère de jugement principal était le nombre de récurrence de luxation patellaire dans les 2 ans post-opératoire. Les scores subjectifs, échelle de rang numérique (NRS) et Kujala, ont été calculés en préopératoire et au dernier suivi. La participation sportive a été évaluée à l'aide de l'échelle de niveau d'activité Tegner.

## **Résultats**

Un épisode de luxation post opératoire a été relevé soit 5% des patients. 85 % des patients étaient satisfaits sur les critères subjectifs, avec une amélioration de la qualité de vie qui se traduit par une augmentation moyenne de 10 points sur le score de Kujala, et sur la reprise des activités sportives où l'on note une moyenne de 4.45 en post opératoire pour 4.15 en pré opératoire sur le score de Tegner . Pour 2 patients on a noté des douleurs antérieures du genou au dernier recul et un patient présentait une perte de flexion de 15°.

## **Conclusion :**

La reconstruction isolée du MPFL en première intention a permis dans notre série d'éviter une récurrence de la luxation fémoro-patellaire dans 95% des patients. Ce qui est similaire aux traitements conventionnels, qui montre des séries avec un taux de 0 à 20% de récurrence de luxation. Cette stratégie permet de proposer un geste simple en première intention et de ne réserver le traitement plus lourd dit « à la carte » aux patients présentant une récurrence post-MPFL.