



HAL
open science

Gestion de l'esthétique de la canine en position d'incisive latérale

Claire Martini

► **To cite this version:**

Claire Martini. Gestion de l'esthétique de la canine en position d'incisive latérale. Chirurgie. 2018.
dumas-01959299

HAL Id: dumas-01959299

<https://dumas.ccsd.cnrs.fr/dumas-01959299v1>

Submitted on 18 Dec 2018

HAL is a multi-disciplinary open access archive for the deposit and dissemination of scientific research documents, whether they are published or not. The documents may come from teaching and research institutions in France or abroad, or from public or private research centers.

L'archive ouverte pluridisciplinaire **HAL**, est destinée au dépôt et à la diffusion de documents scientifiques de niveau recherche, publiés ou non, émanant des établissements d'enseignement et de recherche français ou étrangers, des laboratoires publics ou privés.



Distributed under a Creative Commons Attribution - NonCommercial - NoDerivatives 4.0
International License

ACADEMIE d'AIX-MARSEILLE

Gestion de l'esthétique de la canine en position d'incisive latérale

THESE

Présentée et publiquement soutenue devant la

Faculté d'Odontologie de Marseille
(Doyen : Monsieur le Professeur Jacques DEJOU)

Aix Marseille Université
(Président : Monsieur le Professeur Yvon BERLAND)

Le 27/11/2018

par

MARTINI Claire

née le 19 mars 1993

à TOULON

Pour obtenir le Diplôme d'État de Docteur en Chirurgie Dentaire

EXAMINATEURS DE LA THESE :

Président	: Monsieur le Professeur	J. DEJOU
Asseseurs	: Monsieur le Professeur	M. RUQUET
	Monsieur le Docteur	P. TAVITIAN
	<u>Monsieur le Docteur</u>	<u>N. CHAUDESAYGUES</u>

ACADEMIE d'AIX-MARSEILLE

Gestion de l'esthétique de la canine en position d'incisive latérale

THESE

Présentée et publiquement soutenue devant la

Faculté d'Odontologie de Marseille
(Doyen : Monsieur le Professeur Jacques DEJOU)

Aix Marseille Université
(Président : Monsieur le Professeur Yvon BERLAND)

Le 27/11/2018

par

MARTINI Claire

née le 19 mars 1993

à TOULON

Pour obtenir le Diplôme d'État de Docteur en Chirurgie Dentaire

EXAMINATEURS DE LA THESE :

Président	: Monsieur le Professeur	J. DEJOU
Asseseurs	: Monsieur le Professeur	M. RUQUET
	Monsieur le Docteur	P. TAVITIAN
	<u>Monsieur le Docteur</u>	<u>N. CHAUDESAYGUES</u>

ADMINISTRATION

(mise à jour mars 2018)

DOYENS HONORAIRES	Professeur	R. SANGIUOLO
	Professeur	H. ZATTARA
	Professeur	A. SALVADORI
DOYEN	Professeur	J. DEJOU
VICE – DOYEN CHARGÉ DES ENSEIGNEMENTS DIRECTEUR DU DÉPARTEMENT DE FORMATION INITIALE	Professeur	J.D. ORTHLIEB
VICE – DOYEN CHARGÉ DE LA RECHERCHE DIRECTEUR DU DÉPARTEMENT DE LA RECHERCHE	Professeur	C. TARDIEU
DIRECTEUR DU DÉPARTEMENT DE FORMATION CONTINUE	Professeur	V. MONNET-CORTI
CHARGÉS DE MISSION	Professeur	F. BUKIET
	Professeur	A. RASKIN
RESPONSABLE DES SERVICES ADMINISTRATIFS ET TECHNIQUES	Madame	K. LEONI
PROFESSEUR ÉMÉRITE	Professeur	O. HUE

LISTE DES ENSEIGNANTS

56^{ème} SECTION : DEVELOPPEMENT, CROISSANCE ET PREVENTION

56.01 ODONTOLOGIE PÉDIATRIQUE ET ORTHOPÉDIE DENTO-FACIALE

ODONTOLOGIE PÉDIATRIQUE

Professeur	C. TARDIEU *	Assistant	H. AL AZAWI
Maître de Conférences	D. BANDON	Assistant	I. BLANCHET
Maître de Conférences	A. CHAFAIE	Assistant	V. MAGNAN
Maître de Conférences associé	A. CAMOIN		

ORTHOPÉDIE DENTO-FACIALE

Maître de Conférences	J. BOHAR	Assistant	I. CAMBON
Maître de Conférences	E. ERARD	Assistant	L. LEVY
Maître de Conférences	J. GAUBERT	Assistant	R. MATTERA
Maître de Conférences	M. LE GALL *	Assistant	C. MITTLER
Maître de Conférences	C. PHILIP-ALLIEZ	Assistant	A. PATRIS-CHARRUET

56.02 PRÉVENTION - ÉPIDÉMIOLOGIE - ÉCONOMIE DE LA SANTÉ - ODONTOLOGIE LÉGALE

Professeur	B. FOTI *	Assistant	J. SCIBILIA
Maître de Conférences	D. TARDIVO		

* Responsable de la discipline

57^{ème} SECTION :
CHIRURGIE ORALE ; PARODONTOLOGIE ; BIOLOGIE ORALE

57.01 CHIRURGIE ORALE ; PARODONTOLOGIE ; BIOLOGIE ORALE

PARODONTOLOGIE

Professeur	V. MONNET-CORTI *	Assistant	A. BOYER
		Assistant	C. DUMAS
		Assistant	V. MOLL
		Assistant	A. MOREAU

CHIRURGIE BUCCALE – PATHOLOGIE ET THÉRAPEUTIQUE - ANESTHÉSIOLOGIE – RÉANIMATION

Maître de Conférences	D. BELLONI	Assistant	E. QUINQUE
Maître de Conférences	J. H. CATHERINE *		
Maître de Conférences	P. ROCHE-POGGI		
Maître de Conférences associé	F. CAMPANA		

BIOLOGIE ORALE

Maître de Conférences	P. LAURENT	Assistant	C. LE FOURNIS
-----------------------	------------	-----------	---------------

65^{ème} SECTION : BIOLOGIE CELLULAIRE

Professeur	I. ABOUT *	(Responsable de la Biologie orale)
------------	------------	------------------------------------

58^{ème} SECTION :
REHABILITATION ORALE

58.01 RESTAURATRICE, ENDODONTIE, PROTHESES, FONCTION-DYSFONCTION, IMAGERIE, BIOMATÉRIAUX

ODONTOLOGIE CONSERVATRICE, ENDODONTIE

Professeur	F. BUKIET *	Assistant	B. BALLESTER
Professeur	H. TASSERY	Assistant	H. DE BELENET
Maître de Conférences	G. ABOUDHARAM	Assistant	A. DEVICTOR
Maître de Conférences	C. PIGNOLY	Assistant	A. FONTES
Maître de Conférences	L. POMMEL	Assistant	M. GLIKPO
Maître de Conférences	E. TERRER	Assistant	S. MANSOUR
Maître de Conférences associé	M. GUIVARC'H	Assistant	L. MICHEL-ROLLET

PROTHÈSE

Professeur	M. RUQUET *	Assistant	N. CHAUDESAYGUES
Maître de Conférences	G. LABORDE	Assistant	M. DODDS
Maître de Conférences	M. LAURENT	Assistant	A. FERDANI
Maître de Conférences	B.E. PRECKEL	Assistant	C. MENSE
Maître de Conférences	G. STEPHAN	Assistant	C. NIBOYET
Maître de Conférences	P. TAVITIAN	Assistant	A. REPETTO
Maître de Conférences	A. TOSELLO	Assistant	A. SETTE
Maître de Conférences associé	R. LAN	Assistant	F. SILVESTRI
Maître de Conférences associé	G. MAILLE		

SCIENCES ANATOMIQUES ET PHYSIOLOGIQUES OCCLUSODONTOLOGIE, BIOMATÉRIAUX, BIOPHYSIQUE, RADIOLOGIE

Professeur	J. DEJOU	Assistant	M. JEANY
Professeur	J. D. ORTHLIEB *		
Professeur	A. RASKIN		
Maître de Conférences	A. GIRAudeau		
Maître de Conférences	B. JACQUOT		
Maître de Conférences	J. P. RÉ		
Maître de Conférences associé	T. GIRAUD		

* Responsable de la discipline

A Monsieur le Professeur Jacques Déjou,

Merci de me faire l'honneur de
présider ce jury. Votre bonne humeur et
votre gentillesse accompagnent les
étudiants durant leur cursus universitaire.
Veuillez trouver dans ce travail
l'expression de ma reconnaissance et de
mon profond respect.

A Monsieur le Professeur Michel Ruquet,

Merci d'avoir accepté de faire
partie de mon jury. Votre bienveillance,
vos conseils et vos compétences cliniques
font de vous un grand enseignant.
Veuillez trouver ici le témoignage de ma
sincère considération.

A Monsieur le Docteur Patrick Tavitian,

Merci d'avoir pu vous rendre
disponible afin de siéger à mon jury.
Vous avez su nous faire découvrir
l'implantologie avec la sympathie qui
vous caractérise et je vous suis très
reconnaissante pour tout ce que vous avez
pu m'apporter durant ces années d'étude.

A Monsieur le Docteur Nicolas Chaudesaygues,

Merci d'avoir accepté de diriger ce travail. C'est un honneur pour moi d'être votre première thèse, et je vous suis très reconnaissante pour le temps et les conseils que vous m'avez accordés. Pouvoir apprendre à vos côtés est une chance, vos connaissances et votre pédagogie sont d'une aide précieuse pour les étudiants.

Table des matières

I.	Introduction	1
II.	Les agénésies : généralités	2
II.1	<u>Définition</u>	2
II.2	<u>Terminologie</u>	3
II.3	<u>Diagnostic</u>	3
II.3.1	<u>Anamnèse</u>	3
II.3.2	<u>Examen clinique</u>	3
II.3.3	<u>Examen radiologique</u>	4
II.3.4	<u>Diagnostic différentiel</u>	5
II.4	<u>Épidémiologie</u>	5
II.4.1	<u>Type de denture</u>	7
II.4.2	<u>Sexe</u>	7
II.4.3	<u>Ethnicité</u>	7
II.4.4	<u>Type d'arcade</u>	8
II.4.5	<u>Symétrie des agénésies</u>	8
II.4.6	<u>Type de dent</u>	9
II.5	<u>Étiologie des agénésies</u>	11
II.5.1	<u>Facteurs génétiques</u>	12
II.5.2	<u>Facteurs environnementaux</u>	14
II.6	<u>Anomalies associées aux agénésies</u>	15
III.	Rôles des incisives latérales	16
III.1	<u>Rôle esthétique</u>	16
III.2	<u>Rôle fonctionnel</u>	17
III.2.1	<u>La ventilation</u>	17
III.2.2	<u>La phonation et la déglutition</u>	17
III.2.3	<u>La mastication et l'occlusion</u>	18
III.3	<u>Rôle dans la croissance</u>	18

IV. Gestion thérapeutique de l'agénésie de l'incisive latérale maxillaire	20
IV.1 <u>Ouverture d'espace</u>	20
IV.1.1 <u>Indications</u>	21
IV.1.2 <u>Solutions thérapeutiques</u>	21
IV.1.2.1 <u>Solution implantaire</u>	21
IV.1.2.2 <u>Solutions prothétiques fixes</u>	23
IV.2 <u>Fermeture d'espace</u>	25
IV.2.1 <u>Indications</u>	26
IV.2.2 <u>Avantages</u>	27
IV.2.3 <u>Inconvénients</u>	29
V. Gestion de l'esthétique lors de la substitution canine	32
V.1 <u>Gestion de la forme</u>	33
V.1.1 <u>Remodelage dentaire : par addition et soustraction</u>	33
V.1.2 <u>Remodelage gingival</u>	36
V.2 <u>Gestion de la teinte</u>	38
VI. Cas cliniques	40
VI.1 <u>Cas n°1 : Remodelage dentaire après fermeture d'espace</u>	40
VI.2 <u>Cas n°2 : Remodelage dentaire avant fermeture d'espace</u>	42
VI.3 <u>Cas n°3 : Remodelage dentaire après fermeture d'espace, ingression et égression</u>	45
VII. Conclusion.....	48
Table des illustrations	I
Bibliographie	IV

I. Introduction :

Les agénésies dentaires représentent l'anomalie dentaire la plus fréquente chez l'homme et concernent environ 6% de la population. Cette pathologie constitue aujourd'hui un véritable motif de consultation chez le chirurgien-dentiste, et fait donc partie intégrante de la pratique courante d'un omnipraticien.

Nous nous intéresserons particulièrement au cas des agénésies des incisives latérales maxillaires, qu'elles soient uni ou bilatérales, après une fermeture d'espace orthodontique. En effet, l'apparence tient une place importante dans la société actuelle et la gestion de l'esthétique d'une canine en position d'incisive latérale est un réel enjeu esthétique, mais aussi fonctionnel et social.

Après avoir défini cette anomalie, précisé son diagnostic, son épidémiologie, ses étiologies, ainsi que les anomalies dentaires qui y sont associées, nous mettrons en évidence l'importance d'une incisive latérale, que ce soit sur le plan esthétique, fonctionnel et de la croissance.

Nous ferons le point sur la solution thérapeutique de fermeture d'espace, à savoir quels en sont les indications, avantages et limites ; ainsi que l'option d'ouverture d'espace pour laquelle une solution prothétique de remplacement de l'incisive latérale devra être envisagée : celle-ci pourra être implantaire, ou fixe par l'intermédiaire de bridges partiels, « cantilever » ou conventionnels.

Puis nous préciserons dans quelles mesures l'esthétique d'une canine en position d'incisive latérale peut être optimisée, au travers de cas cliniques, en s'arrêtant sur deux facteurs essentiels : la forme et la teinte de la dent.

II. Les agénésies : généralités

II.1. Définition

Une agénésie est définie comme une « absence totale ou partielle d'un tissu, d'un organe ou d'une structure dès la vie embryonnaire, due à une cause héréditaire » (Dictionnaire Larousse Médical).

Une agénésie dentaire est donc une anomalie du nombre dentaire par défaut, uni ou bilatéral et pouvant toucher les deux dentures. Elle se caractérise par l'absence d'une ou plusieurs dents sur l'arcade en relation avec l'absence du ou des germes associés.

La dentition humaine se développe au cours d'un processus de plusieurs années qui commence lors du deuxième mois de l'embryogenèse et se termine pendant l'adolescence lorsque les troisièmes molaires (« dents de sagesse ») font leur éruption (2).

Le processus de développement dentaire est un phénomène complexe impliquant des interactions épithélio-mésenchymateuses qui se produisent entre l'épithélium buccal et le mésenchyme sous-jacent.

On distingue différentes étapes : l'initiation (stade bourgeon), la prolifération (stade capuchon/cupule), l'histologie et la morpho-différenciation (stade de cloche), l'apposition (finalité du stade de cloche, formation de la couronne).

Une fois la formation de la couronne achevée, le processus de développement de la dent se poursuit par la formation des racines ainsi que la structuration des tissus de soutien (parodonte, périodonte) qui réalisent la fixation de la dent au niveau maxillaire.

L'agénésie est l'anomalie du développement dentaire la plus fréquente chez l'homme (1).

II.2. Terminologie

En fonction du nombre de dents manquantes, différents termes sont employés :

- **L'hypodontie** : se manifeste par l'absence d'une à six dents (3), synonyme du terme « agénésie » .
- **L'oligodontie** : signifie littéralement « peu de dents » (1), terme utilisé lorsqu'il y a au moins six dents manquantes (à l'exclusion des troisièmes molaires). On la retrouve souvent lors de syndromes systémiques associés.
- **L'anodontie** : expression extrême de l'oligodontie, dénote une absence complète de dents. Le terme anodontie partielle est fréquemment utilisé comme synonyme d'oligodontie (1). Ce type d'agénésie est exceptionnel.

II.3. Diagnostic

II.3.1. Anamnèse

Bien que de nombreux facteurs puissent contribuer à l'étiologie des agénésies dentaires (tels que des facteurs environnementaux), il existe des preuves convaincantes affirmant que les facteurs génétiques jouent un rôle prédominant dans la pathogénie de cette anomalie (4,5).

L'agénésie étant une pathologie héréditaire, le questionnaire médical a son importance. Il convient de demander au patient si ses parents ont eux-mêmes des agénésies, ou s'ils ont des dents riziformes. L'anamnèse permet donc de constater une prédisposition familiale et d'éliminer l'éventualité d'une extraction préalable (6).

II.3.2. Examen clinique

On peut également avoir un doute lorsqu'à l'examen endo-buccal, nous constatons la persistance de la dent temporaire, *sans malposition des dents voisines*, la dent homologue étant présente sur l'arcade (figure 1) ; une infra-position de la dent temporaire ; l'absence de la dent adulte après élimination provoquée de la dent temporaire (geste iatrogène) ; la persistance des deux dents temporaires, en cas d'agénésies bilatérales, après la date normale d'éruption des dents permanentes correspondantes, en tenant compte de l'âge dentaire du sujet (6).

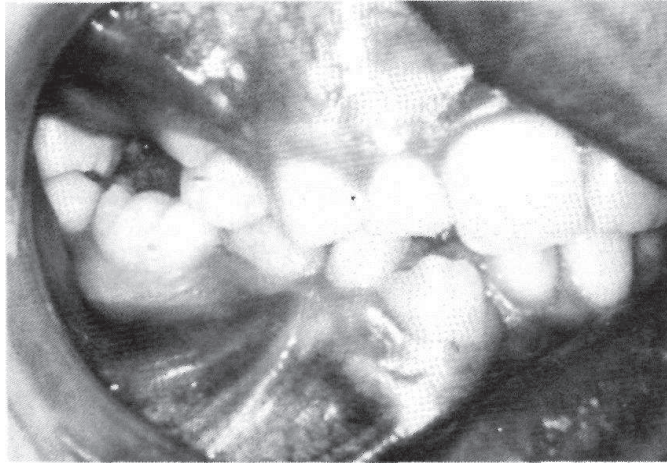


Figure 1 : Photographie d'une agénésie de 12, persistance de 53, et évolution de 53 (6).

II.3.3. Examen radiologique

L'anamnèse et l'examen clinique permettent d'établir une présomption d'agénésie. Mais l'affirmation du diagnostic se fait obligatoirement à l'aide d'une radiographie (panoramique ou rétro-alvéolaire), afin de confirmer l'absence du germe dentaire en question.

- La *radiographie panoramique* permet de constater l'absence du germe, après sa date normale d'apparition et d'apprécier l'état des racines des dents temporaires correspondantes : par exemple, l'élimination progressive ou non des incisives latérales supérieures temporaires par les germes des canines adultes.

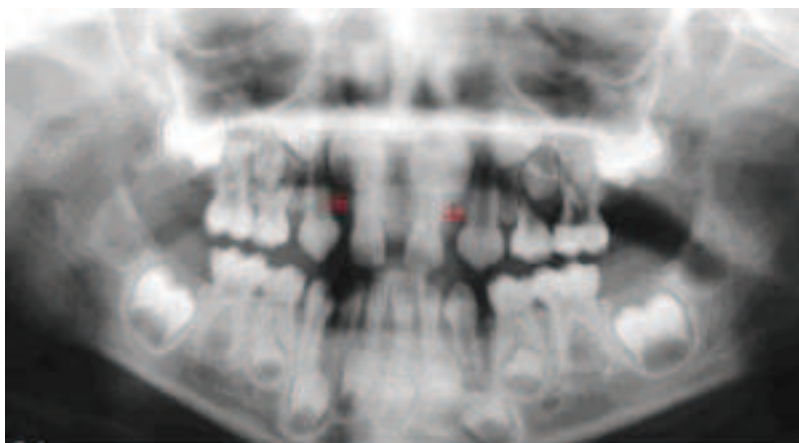


Figure 2 : Radiographie panoramique mettant en évidence les agénésies de 52 62 12 et 22.

- *Radios « long cône »* : confirment l'absence du germe et précisent le degré de rhizalyse de la dent temporaire (6).

II.3.4. Diagnostic différentiel

La dent n'est pas sur l'arcade, mais le germe est bien présent : il peut s'agir d'un retard d'éruption ou bien d'une inclusion.

II.4. Épidémiologie

L'hypodontie peut survenir à la fois comme forme non syndromique (agénésie familiale affectant uniquement la dentition) et comme manifestation d'un syndrome génétique : plus de 49 syndromes ont été associés à une ou plusieurs dents manquantes.

Les principales sont la dysplasie ectodermique hypo-hidrotique, l'incontinentia pigmenti, le syndrome de Down, la dysostose cranio-faciale et les syndromes associés à des anomalies de croissance et de développement (7–12).

L'hypodontie syndromique et non syndromique, bien qu'étiologiquement différentes, peuvent présenter des phénotypes dentaires très similaires comme nous pouvons le constater sur les photographies et radiographies ci-après.

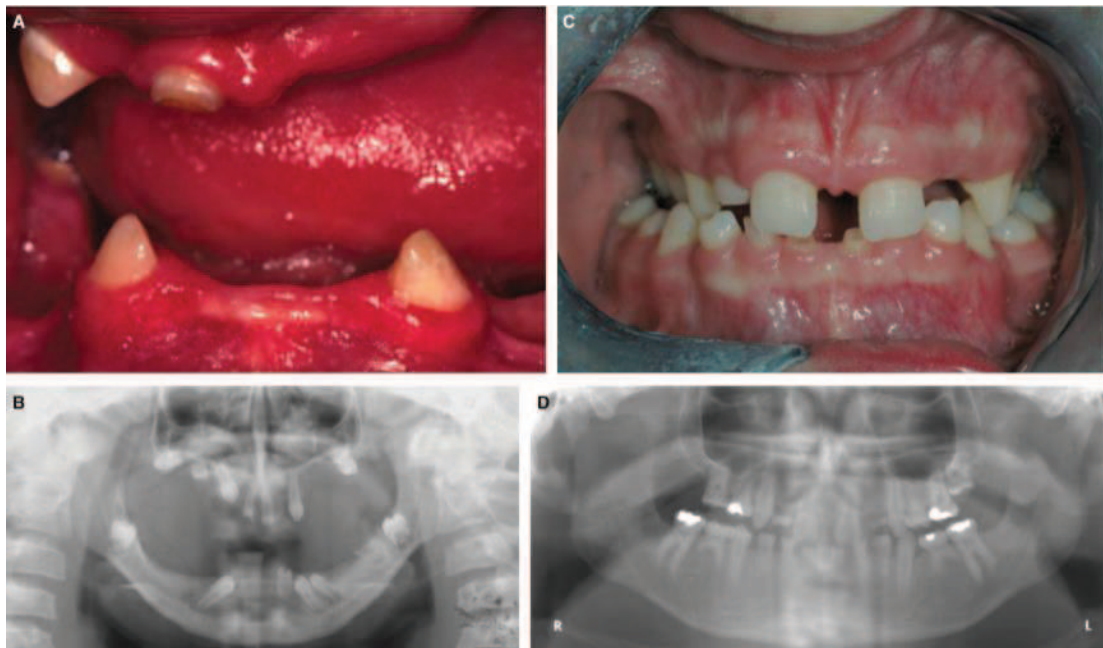


Figure 3 : (A, B) Agénésie de 22 dents permanentes chez une jeune femme adulte atteinte du syndrome lacrimo-auriculo-dento-digital (syndrome LADD, syndrome de Levy-Hollister). (C, D) Oligodontie non syndromique chez un jeune homme de 17 ans présentant une agénésie de 20 dents permanentes (13).

L'hypodontie peut être présente soit comme une forme sporadique ou une forme familiale avec plusieurs modèles d'hérédité (14,15).

Bien que l'agénésie dentaire soit l'anomalie la plus commune dans le développement de la dentition humaine, il n'y a pas d'accord sur sa prévalence. Il existe plutôt une gamme considérable de valeurs représentatives de la prévalence de cette anomalie (16) .

Le tableau ci-après fait apparaître la fréquence des agénésies selon différentes études, en fonction de la population étudiée et du nombre de sujets examinés. On constate alors que les pourcentages varient entre 1,6 et 14,2%.

AUTEURS, ANNEES	PAYS	Nombre de sujets examinés	Pourcentage des agénésies
DOLDER, 1937	Suisse	10000	3.4
WERTHER et ROTHENBERG, 1939	USA	1000	2.3
BYRD, 1943	USA	2835	2.8
BREKHUS, 1944	USA	11487	1.6
REITAN, 1953	-	-	9.3
GRAHNEN, 1956	Scandinavie	1006	6.1
BREDY, 1961	-	-	12.8
GYSEL, 1963	-	-	5.2
CASTALDI, 1966	Canada	457	4.1
ROSE, 1966	Angleterre	6000	4.3
AUGARD et GAYARD, 1968	-	2842	6.1
BORUCHOV et GREEN, 1968	-	738	5.7
DAVIES, 1968	Australie	2170	5.9
MONTEIL, 1968	France	-	7.7
MULLER, 1970	USA	13459	3.5
SANCHEZ	-	-	14.2
BOYADJIAN, 1985	France	-	5.6
AL EMRAN, 1990	Arabie Saoudite	500	4
BASSIGNY, 1991	France	-	3.4
DELAUNAY, 1996	France	1643	9.8
KOTSOMITIS, 1996	Australie	-	8.4
GOGUILLON, 1998	France	6163	7.8
THONGUDOMPORN, 1998	Australie	111	8.1
DIAGNE, 2000	Sénégal	1007	4.6

Tableau 1 : Fréquence des agénésies (à l'exclusion des troisièmes molaires) d'après différents auteurs (17).

En excluant les troisièmes molaires, les auteurs s'accordent pour dire que la prévalence de l'hypodontie déclarée oscille entre 1,6 à 9,6%, selon la population étudiée (3).

Ces pourcentages varient d'une étude à l'autre et dépendent de différents facteurs, à savoir : le type de denture, le sexe, l'ethnicité, le type d'arcade, la symétrie de l'agénésie, et le type de dent.

La prévalence de l'agénésie dentaire au cours des dernières décennies aurait augmenté. Cependant, il n'y a aucune preuve pour soutenir si cette augmentation apparente est due à un dépistage et un diagnostic plus avancés ou à d'autres facteurs (3,18).

II.4.1. Type de denture

Les agénésies sont beaucoup plus rares en denture temporaire qu'en denture permanente. Mais une association entre hypodontie de la dent temporaire et permanente a été mise en évidence (3,19,20).

II.4.2. Sexe

Il semble n'y avoir aucune différence significative de la prévalence entre les deux sexes concernant la denture temporaire. Une méta-analyse a cependant trouvé une différence significative s'agissant des dents permanentes : l'hypodontie étant 1,4 fois plus élevée chez les femmes que chez les hommes (3,21).

II.4.3. Ethnicité

La prévalence est plus importante chez les Mongoloïdes et chez les Européens. L'ethnicité pourrait affecter le site de l'agénésie : les Mongoloïdes auraient plus d'agénésies mandibulaires alors que les Caucasiens en auraient d'avantage au maxillaire (22).

D'après Thierry et al. (2007), la population chinoise est la plus atteinte par les agénésies.

	Hommes Men	Femmes Women	Total
Europe (leucodermes)	4,6 (4,5-4,8)	6,3 (6,1-6,5)	5,5 (5,3-5,6)
USA (leucodermes)	3,2 (2,9-3,5)	4,6 (4,2-4,9)	3,9 (3,7-4,1)
USA (Afro-Américains)	3,2 (2,2-4,1)	4,6 (3,5-5,8)	3,9 (3,1-4,6)
Australie (leucodermes)	5,5 (4,4-6,6)	7,6 (6,0-9,2)	6,3 (5,4-7,2)
Arabie saoudite (leucodermes)	2,7 (2,0-3,4)	2,2 (1,2-3,1)	2,5 (1,9-3,1)
Chinois (mongoloïdes)	6,1 (4,0-8,1)	7,7 (5,4-10,0)	6,9 (5,3-8,4)

Tableau 2 : Pourcentage des agénésies en fonction du sexe et des ethnicités (23).

II.4.4. Type d'arcade

Aucune différence significative n'a été mise en évidence concernant une prévalence supérieure des agénésies maxillaires par rapport aux agénésies mandibulaires (22).

II.4.5. Symétrie des agénésies

L'agénésie unilatérale est plus fréquente que l'agénésie bilatérale, à l'exception de l'incisive latérale maxillaire (12,21,24).

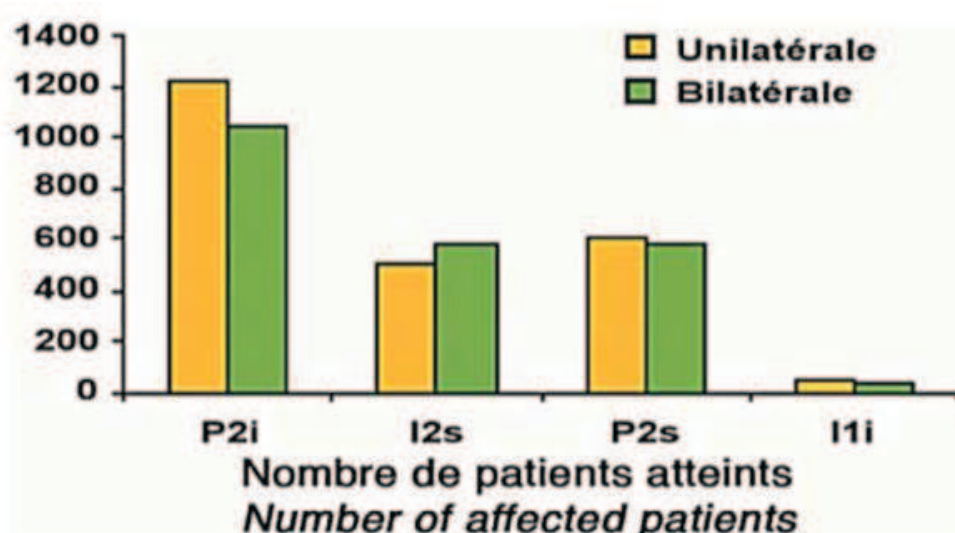


Figure 4 : Caractère unilatéral ou bilatéral des agénésies concernant les dents les plus atteintes : 2^{ème} prémolaire mandibulaire, incisive latérale supérieure, 2^{ème} prémolaire supérieure et incisive centrale inférieure (23).

II.4.6. Type de dent

Le secteur antérieur est plus touché. L'ethnicité pourrait être associée à l'atteinte antérieure/postérieure (comme c'est le cas des dents les plus fréquemment absentes) (22).

	Maxillaire	Mandibule
	Prévalence (I.C.* 95%)	Prévalence (I.C. 95%)
I1	0,00-0,01	0,25-0,35
I2	1,55-1,78	0,17-0,25
C	0,07-0,13	0,01-0,03
P1	0,17-0,25	0,10-0,17
P2	1,39-1,61	2,91-3,22
M1	0,02-0,05	0,00-0,02
M2	0,03-0,06	0,07-0,13

Tableau 3 : Prévalence des agénésies en fonction de la dent atteinte (calculée à partir de 10 études soit 48274 personnes) (23).

En dehors de la 3^{ème} molaire, c'est la 2^{ème} prémolaire mandibulaire qui est la dent la plus atteinte (41%), suivie de l'incisive latérale maxillaire (22,9%) et de la 2^{ème} prémolaire maxillaire (21,2%) (13,21,24).

On constate que ce sont les dents qui se développent le plus tard dans leur classe, qui sont les plus touchées (2).

- Les agénésies des troisièmes molaires concernent entre 9 et 30% de la population (25), au moins une personne sur 5 n'a pas de troisièmes molaires (3). En raison de leur forte prévalence, ces dents sont souvent exclues des études, afin de ne pas biaiser les résultats obtenus.

- Les agénésies des deuxièmes prémolaires mandibulaires sont plus importantes en denture permanente, chez les femmes, et sont plus souvent unilatérales que bilatérales (3,21). Des anomalies telles que les rotations de dents adjacentes aux deuxièmes prémolaires mandibulaires manquantes ou la présence de diastèmes sont également observées (3). Leur prévalence est comprise entre 3 et 4% (25).
- Les agénésies de l'incisive latérale maxillaire sont plus importantes en denture permanente, chez les femmes, et sont plus souvent bilatérales qu'unilatérales. Leur prévalence varie légèrement en fonction des populations étudiées entre 0,8 et 2,5% en denture permanente (2,16,21,26–30).
Lorsqu'elles sont unilatérales, il n'y a pas de différence significative entre le côté droit et le côté gauche, mais il est souvent observé une microdontie de la dent controlatérale (16).

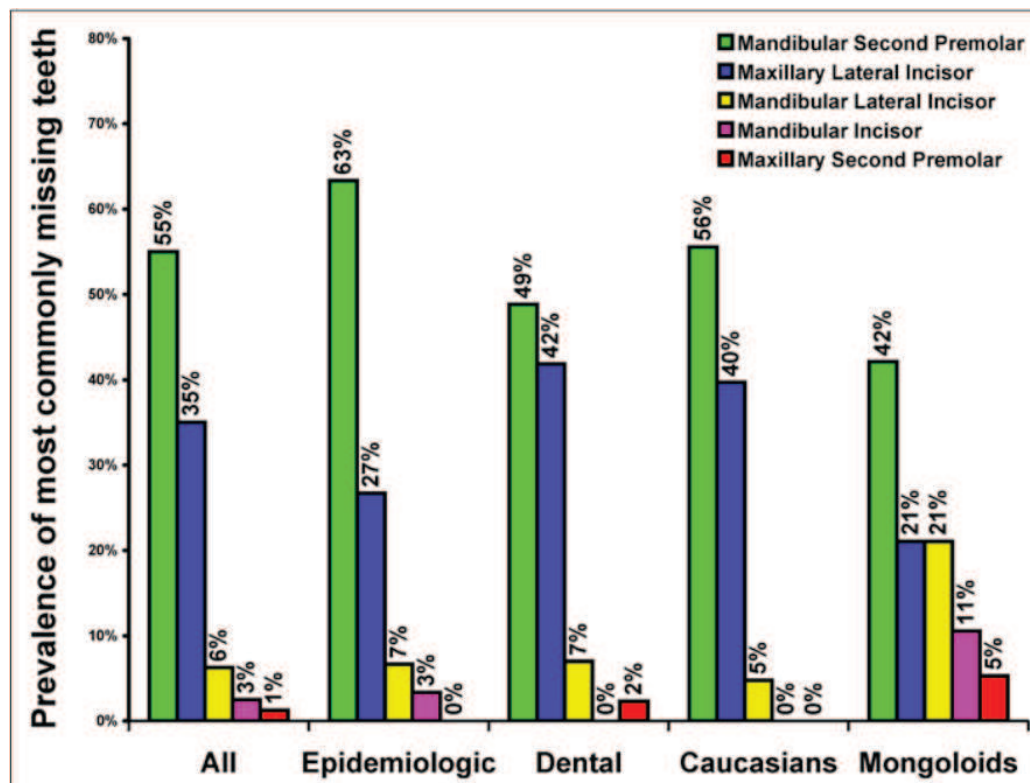


Figure 5 : Les dents les plus souvent manquantes dans un méta-échantillon et différents groupes (31).

Previous studies	Country (study sample, n)	Upper lateral incisor agenesis (%)
Aasheim and Øgaard [1]	Norway (1952)	2
Horowitz [15]	USA (1000)	1.11
Johannsdottir et al. [16]	Iceland (396)	0.8
Magnusson [19]	Iceland (1116)	0.95
Muller et al. [22]	USA (14,940)	1.65
Rølling [29]	Denmark (3325)	1.7
Tavajohi-Kermani et al. [33]	USA (1016)	1.28
Thilander and Myberg [34]	Sweden (5459)	1.2
Grahnén [11]	Sweden (1006)	1.6
Alvesalo and Portin [3]	Not available	2.5
Pinho et al. [26]	Portugal (16,771)	1.3
Polder et al. [27]	Meta-analysis (48,274)	1.55–1.78

Tableau 4 : Pourcentage de la prévalence de l'agénésie de l'incisive latérale maxillaire étudiée dans différents pays (16).

Distribution and comparisons of patients with maxillary lateral incisor agenesis.

Gender	Unilateral MLIA	Bilateral MLIA	Total	p Value
Males	5 (41.7%)	14 (35%)	19 (36.5%)	0.46
Females	7 (58.3%)	26 (65%)	33 (63.5%)	
Total	12 (23.1%)	40 (76.9)	52 (100%)	

Distribution and comparisons of patients with unilateral maxillary lateral incisor agenesis.

	Right MLIA	Left MLIA	p Value
Males (n = 5)	1 (12.5%)	4 (100%)	0.01
Females (n = 7)	7 (87.5%)	0 (0%)	
Total	8	4	

Tableau 5 : Distribution et comparaison de la prévalence de l'hypodontie de l'incisive latérale maxillaire chez une population de patients orthodontiques (1066 patients) (32).

II.5. Étiologies des agénésies

Bien que l'agénésie dentaire soit occasionnellement causée par des facteurs environnementaux, tels que les infections, les traumatismes, la chimiothérapie ou la radiothérapie, la majorité des cas sont dus à des facteurs génétiques (5).

L'hypodontie non syndromique est plus répandue que le type syndromique et est classée comme une forme sporadique ou familiale, héréditaire dans un mode autosomique dominant, autosomique récessif ou lié à l'X (5).

II.5.1. Facteurs génétiques

On définit l'hérédité comme un caractère pouvant être transmis au descendant. Une série d'interactions moléculaires successives génétiquement contrôlées sont impliquées dans le développement des dents (25,33). De nombreux facteurs, tels que ceux du fibroblast growth factor (Fgf), wingless related integration site (Wnt), des protéines osseuses morphogéniques (Bmp) et des familles Hedgehog (Hh), participent à la signalisation des interactions épithélio-mésenchymateuses dans le développement de la dent. Des altérations dans une ou plusieurs des voies de signalisation peuvent affecter le développement dentaire et peuvent jouer un rôle dans la survenue d'une affection telle que l'hypodontie (3).

La littérature met en évidence de nombreux gènes retrouvés lors de l'hypodontie non syndromique dont 4 majeurs : PAX9, MSX1, AXIN2, EDA.

- **PAX9 :**

C'est un facteur de transcription exprimé dans le mésenchyme dentaire au cours de la morphogenèse dentaire (34) ; des mutations de ce gène provoquent l'arrêt du développement dentaire au stade du bourgeon (3). Il a été découvert dans une famille chez qui l'hypodontie des secondes prémolaires et des incisives latérales était ségrégée de manière autosomique dominante (14). Plus récemment, une étude cas-témoin de 306 individus portugais non apparentés a montré que les polymorphismes mononucléotidiques du gène PAX9 étaient associés à un risque élevé d'agénésie des incisives latérales maxillaires (3,35).

- **MSX1 :**

C'est le premier gène identifié comme étant apparenté à une agénésie dentaire isolée. Le gène MSX1 a d'abord été décrit dans une famille avec une agénésie autosomique dominante des deuxièmes prémolaires et des troisièmes molaires (14).

C'est un membre des gènes homéobox et il est exprimé dans les régions de condensation de l'ectomésenchyme du germe dentaire (36). Les mutations du gène MSX1 ont été associées à une interruption prématurée du développement dentaire chez les animaux et à des formes sévères d'hypodontie chez l'homme (3).

- **AXIN2 :**

Ce gène est impliqué dans la croissance, la prolifération et la différenciation cellulaire. C'est un régulateur négatif de la voie de signalisation Wnt, associé à une agénésie des incisives inférieures (3,37). Il serait impliqué dans les agénésies dentaires familiales non syndromiques (14).

- **EDA :**

Plus récemment, on a découvert que l'**EDA** était impliquée dans l'hypodontie isolée. Les mutations de ce gène causent la dysplasie ectodermique hypo-hidrotique liée au chromosome X (HED), qui se caractérise par des poils clairsemés, des dents moins nombreuses et plus petites et un manque de glandes sudoripares. Le gène EDA code pour une protéine faisant partie de la famille des ligands du facteur de nécrose tumorale (TNF). Plusieurs études ont rapporté des cas d'hypodontie sporadique dans des familles affectées par des mutations des gènes EDA et des récepteurs EDA (3). L'EDA s'est également révélée impliquée dans des cas d'incisives latérales maxillaires manquantes (3,35).

Un autre gène, membre de la famille Wnt 10A (WNT10A), exprime une molécule de signalisation essentielle, sécrétée pour l'activation de la voie de signalisation Wnt. Ce gène a été associé à une dysplasie odonto-onycho-dermique avec hypodontie variable impliquant des incisives latérales et des prémolaires dans une famille américaine (14,38).

Récemment, les conclusions d'Alves -Ferreira et al. ont renforcé le rôle du gène PAX9 spécifiquement dans le développement des incisives latérales maxillaires ; sa mutation provoquant alors une agénésie de l'incisive latérale maxillaire (32,35).

Les auteurs s'accordent à dire que les gènes PAX9 et EDA sont impliqués dans les troubles du développement des incisives latérales maxillaires.

La composante génétique de l'agénésie est confirmée par une étude réalisée par McKeown et al. ayant examiné les dimensions des dents chez les membres d'une famille touchée par l'hypodontie et dans un groupe de contrôle. Ils ont découvert que les dents les plus petites étaient retrouvées chez les personnes atteintes d'hypodontie, tandis que les dents les plus grandes se trouvaient dans le groupe témoin. À partir de cette étude, il a été conclu que des signes mineurs, tels que des microdonties, doivent être notés afin de compléter le profil génétique (16,39).

II.5.2. Facteurs environnementaux

Plusieurs études ont suggéré que les conditions intra-utérines pourraient être impliquées dans l'étiologie de l'hypodontie, par exemple avec la thalidomide(3,40).

La thalidomide est un médicament utilisé durant les années 1950-1960 comme sédatif et anti-nauséeux chez les femmes enceintes. On découvrit plus tard qu'il provoquait des malformations congénitales.

Il a été rapporté que l'hypodontie était plus fréquente chez les enfants avec une embryopathie à la thalidomide (7,7%) que chez les enfants normaux (0,4%) (3,40).

Les traitements de chimiothérapie et de radiothérapie en petite enfance ont également été impliqués dans le développement de l'hypodontie. Selon certaines recherches, l'infection à la rubéole pendant la grossesse peut provoquer une hypodontie chez l'enfant en développement. Il est intéressant de noter que la santé maternelle pendant la grossesse n'a pas été associée à l'expression de l'hypodontie (3,11,41).

Les cellules de la crête neurale sont extrêmement sensibles aux niveaux élevés de stress oxydatif qui peut survenir en raison de facteurs génétiques et environnementaux. Il est généralement admis que le stress oxydatif sous forme de tabagisme, par exemple, joue un rôle central dans le développement des cellules de la crête neurale et dans l'étiologie des anomalies cranio-faciales (3).

Différents types de traumatismes dans la région dentaire tels que les fractures, les interventions chirurgicales sur les mâchoires et l'extraction de la dent temporaire sont mentionnés dans la littérature (16).

Les facteurs de risques environnementaux de l'hypodontie ont tout intérêt à être identifiés, de façon à prévenir autant que possible cette pathologie.

II.6. Anomalies associées aux agénésies

Nous avons vu précédemment que l'hypodontie est le résultat d'une perturbation précoce du processus de formation dentaire lors de l'initiation ou de la prolifération du bourgeon.

Les malformations dentaires résultent de perturbations ultérieures au cours des stades de différenciation du développement dentaire, et elles se manifestent le plus souvent par des variations de taille. D'autres anomalies dentaires fréquemment associées aux dents congénitalement manquantes comprennent : la microdontie, le développement dentaire retardé ou les inclusions, et certaines éruptions ectopiques.

En 2011, Pinho et al., ont découvert que la hauteur des dents antérieures maxillaires était significativement inférieure chez les adultes avec une agénésie de l'incisive maxillaire unilatérale par rapport à des adultes sans agénésie, avec ou sans lien de parenté avec les individus présentant une agénésie des incisives latérales supérieures (42).

Il existe une association significative entre l'agénésie des incisives latérales maxillaires et l'agénésie d'autres dents permanentes, ainsi qu'une augmentation de la microdontie de l'incisive latérale maxillaire controlatérale (en cas d'agénésie unilatérale), du déplacement palatin des canines et de l'angulation distale de la deuxième prémolaire mandibulaire (43–45).

Il a été suggéré que l'agénésie de l'incisive latérale maxillaire permanente pourrait jouer un rôle dans l'inclusion des canines maxillaires ; au moins deux théories ont été proposées pour expliquer cette condition :

- La théorie de l'éruption du guidage : proposant que l'agénésie, les anomalies de forme et de taille de l'incisive latérale maxillaire permanente, sont considérées comme des facteurs prédisposant à l'inclusion et sont des facteurs de déviation des canines maxillaires au cours de leur éruption.
- L'autre théorie souligne que les facteurs génétiques sont la principale cause des inclusions des canines maxillaires et de l'absence ou de la microdontie de l'incisive latérale maxillaire permanente et /ou des autres anomalies dentaires associées.(46)

III. Rôles des incisives latérales

L'agénésie dentaire peut provoquer un dysfonctionnement masticatoire, une altération de la parole, des problèmes esthétiques et une malocclusion (2,14).

III.1. Rôle esthétique

Il est largement admis dans la littérature que le sourire idéal comprend les incisives latérales maxillaires (47–49).

Celles-ci se situent dans un secteur stratégique esthétique et fonctionnel. De nombreux patients présentant ce type d'agénésie consultent pour une demande esthétique.

L'absence des incisives latérales pendant l'adolescence (période sensible de la vie) peut nuire à la confiance en soi et à la santé psychologique (50,51).

En effet, les incisives latérales maxillaires permettent de réaliser une transition douce en termes de formes et teintes avec les canines qui sont des dents avec un bombé vestibulaire important, une pointe canine, ainsi qu'un niveau de saturation plus élevé. Leur agénésie, uni ou bilatérale peut entraîner la présence de diastèmes, jugés inesthétiques par la société actuelle.

Dans une étude rétrospective portant sur 451 patients atteints d'hypodontie, les plaintes les plus fréquentes portaient sur l'espacement entre les dents, une mauvaise esthétique et la prise de conscience des dents manquantes (3).

Et lorsque les canines prennent la place des incisives latérales en cas de fermeture d'espace, l'harmonie du sourire est perturbée : on peut redouter un affaissement du sillon naso-génien par disparition de la bosse canine, une ouverture de l'angle naso-génien entraînant un aspect inesthétique du profil, plus rétrusif (30).

L'éminence canine ne disparaissant pas totalement avec la mésialisation, une « néo-bosse canine » peut être créée par le contrôle du torque prémolaire ; on peut parler de « stress visuel ».

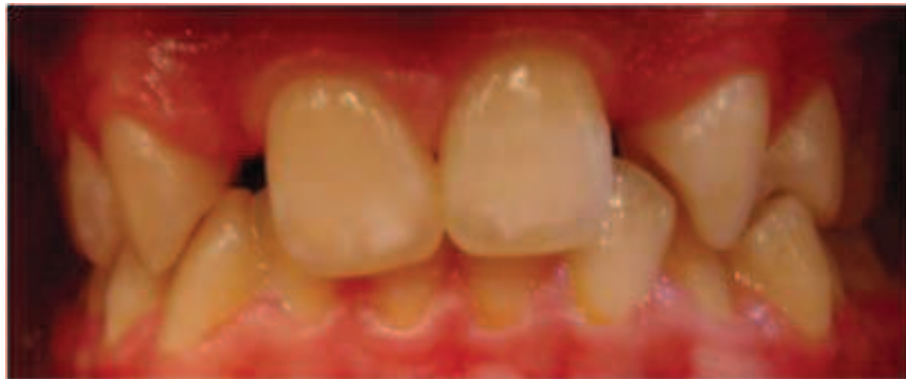

Figure 6 : Photographie d'une agénésie bilatérale d'incisives latérales maxillaire chez un patient de 14 ans.

III. 2. Rôle fonctionnel

III.2.1. La ventilation

La **ventilation** est une fonction adaptée à l'échange d'oxygène et de gaz carbonique entre l'organisme et le milieu ambiant et à la protection des variations climatiques et microbiologiques de l'atmosphère. Si la déglutition est la fonction vitale du fœtus, dès la naissance, la fonction ventilatoire est la fonction vitale la plus importante (6).

L'agénésie des incisives latérales maxillaires influençant la longueur de celui-ci (42), les fonctions ventilatoires peuvent en être perturbées.

III.2.2. La phonation et déglutition

La **phonation** est la production de sons à l'aide de phonèmes, c'est à dire d'éléments sonores d'un langage donné possédant des caractéristiques distinctives par rapport aux autres sons du langage. Lors de l'articulation des phonèmes consonantiques occlusaux T, D, N et constrictifs S, Z, C, H, J, F, V, I, la *phonation normale* est caractérisée par une *absence d'appui de la langue* sur les secteurs incisifs supérieur et inférieur et une *absence d'interposition* de la langue entre les arcades dentaires (6).

L'incisive latérale maxillaire a un rôle primordial lors de la phonation et la déglutition car c'est un rempart pour la langue. Leur absence est souvent à l'origine de diastèmes, pouvant perturber la prononciation de certains phonèmes.

La présence de diastèmes antérieurs peut également entraîner une **déglutition** infantile avec une interposition linguale et des difficultés fonctionnelles au niveau de la déglutition. Une perte de croissance du maxillaire est retrouvée face à des déglutitions infantiles.

III.2.3. La mastication et l'occlusion

Du point de vue de la **mastication**, les incisives participent à l'incision.

L'incision est liée à la présence de contacts incisifs ou tout au moins d'une distance horizontale minimum entre les bords libres des incisives supérieures et inférieures. On peut l'apparenter à l'action d'une paire de ciseaux (action sécante) (6).

D'un point de vue **occlusal**, elles participent au guide antérieur, assurant la désocclusion molaire ; en latéralité, elles permettent le dégagement de l'incisive inférieure.

La cinématique mandibulaire est assujettie à la fonction occlusale de guidage. Dans la dernière phase, les surfaces de guidage pilotent par anticipation l'élévation mandibulaire, à la manière d'un cône d'accès direct à une cible qu'est l'occlusion d'inter-cuspidie maximale (O.I.M.). Cette cible se doit d'être précise et unique. Ce pilotage évite les obstacles que constituent les faces occlusales. La morphologie dentaire induit la fonction occlusale de guidage ; et très souvent un traitement orthodontique chez l'adulte aura comme objectif et/ou comme conséquence de modifier cette fonction. Par rapport à l'incisive latérale maxillaire, la canine maxillaire est plus trapue, plus bombée, mais avec une pente linguale plus douce (52).

III.3. Rôle dans la croissance

Il n'y a aucun consensus concernant un rapport éventuel entre l'agénésie et les changements qui peuvent se produire pendant le développement du maxillaire. Néanmoins, plusieurs auteurs ont décrit une possible corrélation (42,53-55).

Les résultats d'une étude menée par Bassiouny et al. en 2016 ont montré une prévalence significativement plus élevée de classe III squelettique chez les sujets atteints d'agénésie d'incisives latérales maxillaires que dans les groupes contrôles. La littérature n'est pas encore claire sur l'association entre cette hypodontie et la position sagittale du maxillaire et de la mandibule. Mais un rétrognathisme maxillaire a été mis en évidence chez les patients souffrant d'hypodontie.

Plus tard, Woodworth et al., ayant étudié un échantillon de 43 patients présentant des incisives latérales maxillaires congénitalement absentes ont conclu à une association entre cette agénésie et une tendance squelettique de classe III (32,55).

En 2017, Al-Ani et al. appuie cette idée : les patients souffrant d'hypodontie ont tendance à présenter de plus petites longueurs maxillaires et mandibulaires et une tendance à la relation squelettique de classe III. Il a été rapporté qu'en plus de présenter une arcade supérieure plus courte, celle-ci était également plus rétrusive avec des incisives supérieures inclinées (3).

IV. Gestion thérapeutique de l'agénésie de l'incisive latérale

En cas d'agénésie des incisives latérales maxillaires, deux options peuvent être envisagées afin de rétablir la fonction et l'esthétique :

- **L'ouverture d'espace** : faisant intervenir une phase orthodontique afin de rétablir un espace suffisant pour la mise en place de l'incisive latérale ; la réhabilitation passera par une solution amovible ou fixe (restauration collée ou implantaire).
- **La fermeture d'espace** : faisant intervenir une phase orthodontique afin de placer la canine en position d'incisive latérale ; la réhabilitation pourra se faire par la suite via des coronoplasties, des ajouts de composites directs ou encore des facettes. Certains actes comme les coronoplasties et les composites peuvent être effectués avant le traitement orthodontique.

Chacun des traitements disponibles a ses propres avantages, inconvénients, indications et limitations, et de nombreux facteurs doivent être évalués, à savoir : l'âge du patient, l'anatomie des canines supérieures, la présence/ absence de malocclusion et le type, l'espace disponible pour la pose de prothèses et les attentes esthétiques du patient (50,56).

L'esthétique faciale est également à prendre en compte, notamment les critères suivants : rapport nez-lèvre-menton, volume des lèvres, type squelettique antéro-postérieur, type rotationnel de croissance, hauteur des étages faciaux.

IV.1. Ouverture d'espace

IV.1.1. Indications

Les facteurs favorisant l'ouverture de l'espace sont : l'absence de malocclusion, la malocclusion de classe III et un profil rétrognatique, l'espace dans la denture maxillaire, et une grande différence de taille entre les canines et les prémolaires (57,58).

Les patients ayant un profil modérément convexe avec une mandibule rétrusive et un contour du menton déficient peuvent ne pas être des candidats appropriés pour la fermeture orthodontique. Il serait plus approprié de choisir une option de traitement qui aborde non seulement la malocclusion dentaire mais aussi le profil facial. Avec les profils squelettiques de classe III, il est souvent plus sage de choisir l'ouverture de l'espace parce que la fermeture peut aggraver le profil facial de classe III (43,56).

Les extractions mandibulaires peuvent être indiquées dans certains cas pour soulager la déficience de la voûte palatine, réduire la protrusion dento-alvéolaire ou compenser une relation molaire de classe II. Le choix de l'extraction dépend de tous ces facteurs ainsi que des exigences d'ancrage pour la correction de la relation molaire (59).

Mettre une canine en position d'une incisive latérale posera toujours un problème fonctionnel et esthétique car nous perdons la fonction canine en latéralité ainsi que la bosse canine. De plus, l'œil fait face à un stress visuel évident de par la saturation plus importante ainsi que la face vestibulaire bombée de la canine.

IV.1.2 Solutions thérapeutiques

IV.1.2.1 Solution implantaire

L'avantage principal de la solution implantaire est qu'elle laisse les autres dents intactes. Mais sa mise en œuvre n'est pas sans contraintes. Sans l'éruption de l'incisive permanente, la crête osseuse dans cette zone ne se développe pas complètement et il est parfois nécessaire d'avoir recours à une greffe osseuse. Il faut vérifier qu'il y ait suffisamment de place au niveau coronaire pour placer l'implant mais il faut également évaluer l'espace inter-radiculaire entre la canine et l'incisive centrale (56)

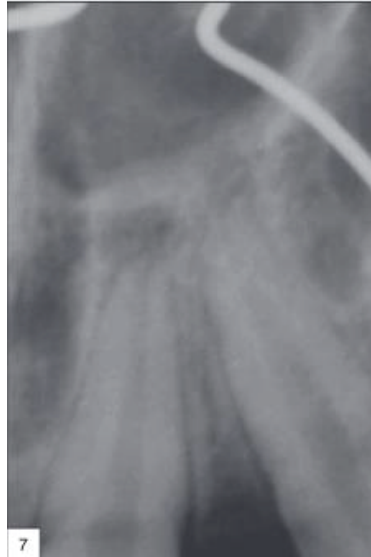

Figure 7 : Radiographie rétro-alvéolaire mettant en évidence la convergence des apex entre 21 et 23, contre-indiquant la pose d'un implant.

Des experts soulignant les avantages de la conservation de la fonction et de l'esthétique de la canine recommandent l'ouverture d'espace et le placement ultérieur d'implants dentaires pour remplacer les incisives latérales maxillaires absentes. Mais même si les données de survie pour les implants d'unités dentaires simples sont favorables, des problèmes majeurs peuvent se produire ultérieurement en relation avec leur emploi dans la zone esthétique (48,60,61) (l'infraclusion, la rétraction gingivale avec dénudation radiculaire et assombrissement de la gencive recouvrante en raison de la réabsorption du cortex vestibulaire) (48).

Aujourd'hui il n'est pas possible de prédire quand, dans quelle mesure, ou chez quels patients des changements de tissus mous et durs non esthétiques autour des couronnes en céramique implanto-portées dans le maxillaire antérieur se produiront (61–63).

Un sentiment de frustration peut naître chez les patients, lorsque le traitement orthodontique est terminé chez les adolescents et qu'une période d'attente de 5 ans ou plus est nécessaire avant de poser l'implant. Les restaurations temporaires avec des prothèses partielles fixées ou une plaque amovible avec des dents en résine sont rarement appréciées. De plus, les racines des dents adjacentes peuvent se déplacer pendant la période de temporisation, et il est parfois nécessaire de reprendre le traitement orthodontique (63,64).

Alors que la solution de fermeture d'espace permet de démarrer la réhabilitation pendant la phase de croissance, et de la terminer à la fin de l'adolescence (48,65).

IV.1.2.2. Solutions prothétiques fixes

De nombreuses options prothétiques fixées existent pour remplacer une incisive latérale maxillaire après une agénésie : bridges conventionnels, bridges collés partiels ou encore bridges cantilever. Chacune de ces options peut présenter de bons taux de réussite si elle est utilisée pour les bonnes indications. Le traitement de choix sera l'option la moins invasive répondant aux critères esthétique et fonctionnels. La prothèse fixe peut également être utilisée comme solution transitoire avant un traitement implantaire (56).

- **Bridges collés partiels**

C'est l'option la moins invasive car on prépare très peu les dents adjacentes. Le taux de réussite de ce type de restauration varie beaucoup, allant de 54% d'échecs échelonnés sur 11 mois à 10% d'échecs échelonnés sur 11 ans, le décollement étant la cause la plus fréquente d'échec. La position des dents en ce qui concerne l'occlusion verticale des incisives peut avoir un impact significatif sur les contraintes appliquées sur l'interface de collage ; la relation antérieure idéale pour ce type de prothèse étant une supraclusion (56).

Une mobilité des dents piliers est une contre-indication en raison de la contrainte exercée sur l'interface de liaison lorsque la rigidité de la prothèse empêche les dents de se déplacer sous une charge (56).

L'épaisseur et la translucidité des dents pilier peuvent également avoir un impact profond sur l'esthétique : lorsque les extensions métalliques remontent sur la partie coronaire, une dent avec un haut degré de translucidité peut paraître grisâtre (56).

Le candidat idéal pour un bridge partiel collé possède des dents pilier non mobiles, moyennement épaisses et dont la translucidité est principalement localisée dans le tiers incisal (56).

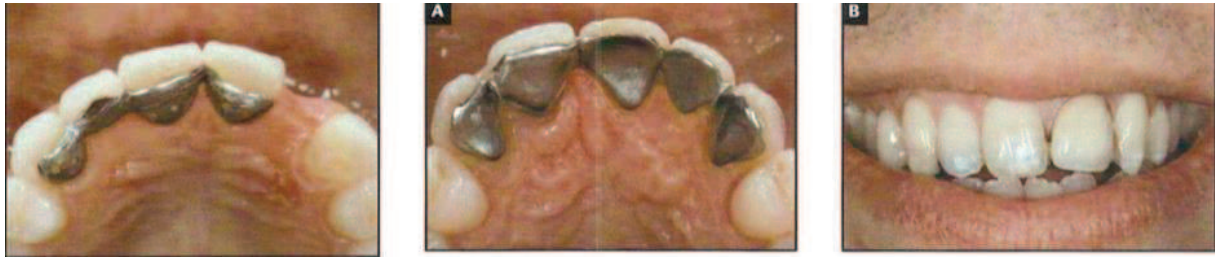

Figure 8 : Patient avec un bridge collé partiel ; on note la teinte plus grise due à la présence de métal (56).

- **Bridges collés cantilever :**

Étant donné sa longueur de racine et ses dimensions, la canine est un pilier idéal pour supporter un bridge cantilever. Contrairement au bridge partiel collé, le succès ne dépend pas du degré de supraclusion ou de la mobilité des dents pilier (56).

La clé du succès à long terme du bridge cantilever est la gestion de l'occlusion au niveau de la connexion : il est impératif que tous les contacts soient retirés en occlusion dynamique. Si ce n'est pas le cas, on risque un décollement de la prothèse, une migration du pilier, ou encore une fracture de la restauration (56).

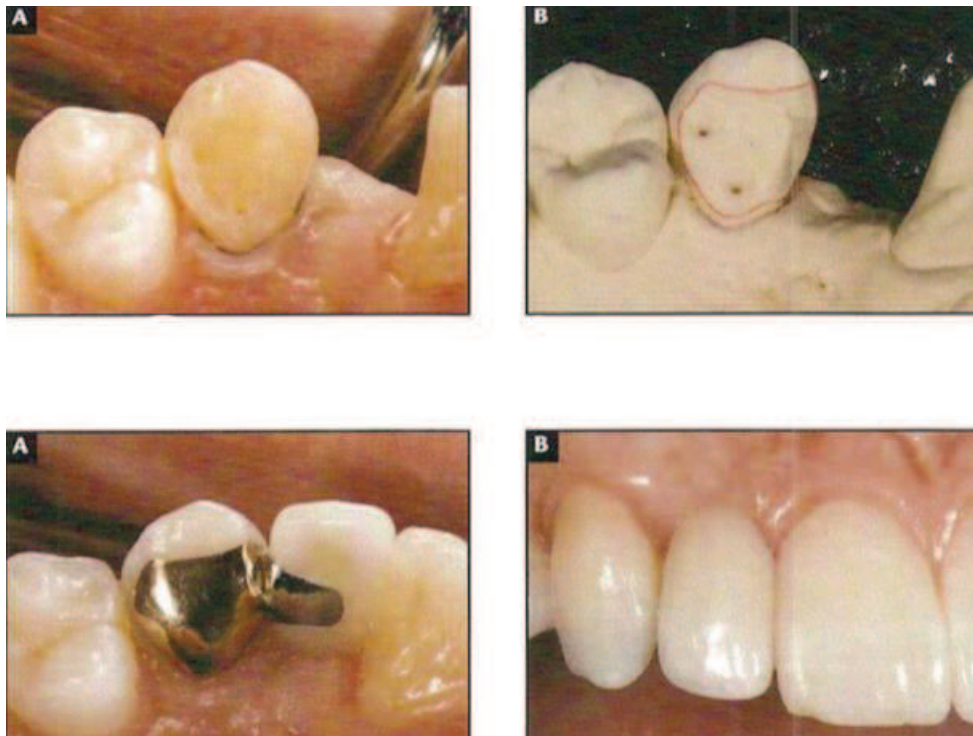


Figure 9 : Préparation et réalisation d'un bridge cantilever lié à une canine (56).

Des céramiques ayant une force suffisante ont donné des résultats prometteurs lorsqu'un bridge cantilever est lié à une canine (63).

Celui-ci peut également s'appuyer sur la face palatine d'une incisive centrale comme sur la photo ci-après.

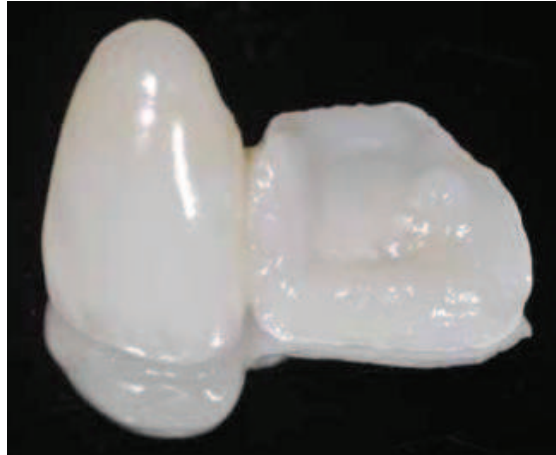

Figure 10 : Vue d'un bridge cantilever en Emax mordancé, silané et prêt à être collé (66).

- **Bridges conventionnels :**

Cette option est choisie lorsque les dents adjacentes nécessitent une restauration pour des raisons structurelles (carie, fracture) ou une modification de l'esthétique du visage. Mais étant donné l'importante réduction de tissu nécessaire à la préparation, ce n'est pas un traitement idéal chez de jeunes patients (56).

IV.2. Fermeture d'espace

Des critères spécifiques dentaires et faciaux doivent être évalués avant de choisir la fermeture d'espace et la substitution canine comme choix thérapeutiques : le profil, la présence de malocclusion, le recouvrement incisif, la forme et teinte des canines, le niveau des lèvres, et le contour gingival (43,56,67).

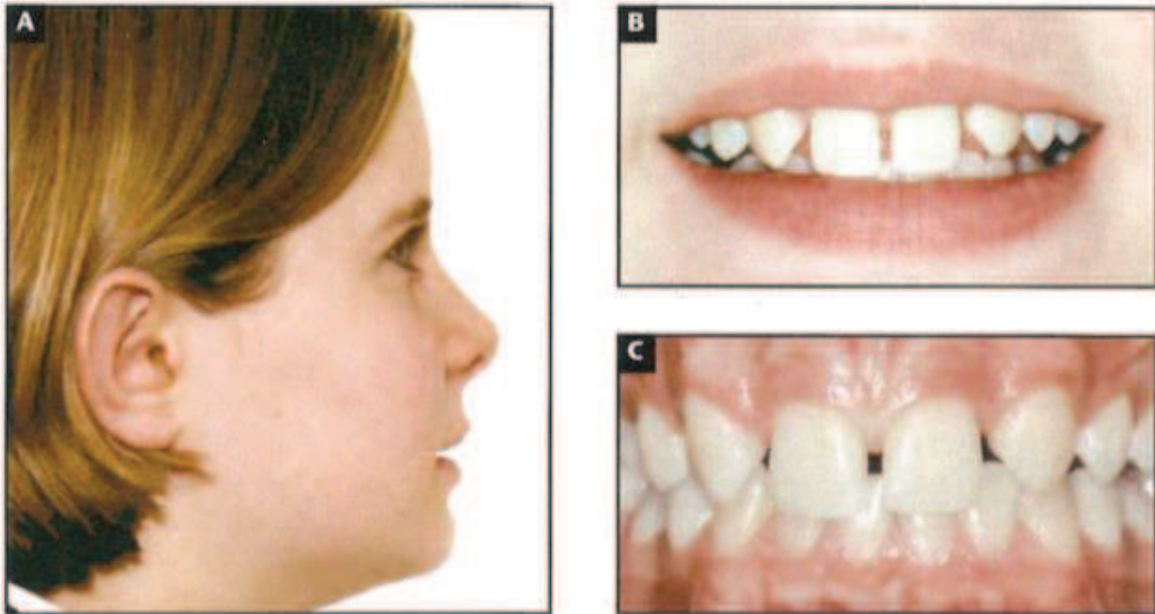


Figure 11 : Évaluation des critères spécifiques dentaires et faciaux nécessaires pour un traitement d'agénésies d'incisives latérales maxillaires par fermeture d'espace (56).

IV.2.1. Indications

Les facteurs favorisant la fermeture de l'espace incluent : une tendance vers un encombrement maxillaire chez un patient avec un bon profil, une malocclusion de classe II, des canines de taille similaire, une protrusion dentoalvéolaire, et une protubérance mandibulaire.

Concernant le profil squelettique, la fermeture d'espace peut être envisagée dans deux cas de figure :

- Dans le cas d'une malocclusion de classe II, la relation molaire reste en classe II, et une première prémolaire se situe dans la position d'une canine traditionnelle agissant comme une canine. En fermant l'espace, le surplomb antérieur est corrigé pour obtenir des relations inter-incisives optimales.
- L'alternative suivante est une malocclusion de classe I avec un encombrement sévère, qui nécessite une extraction dans l'arcade mandibulaire.

Dans ces 2 malocclusions, l'occlusion finale doit être conçue de manière à ce que les mouvements latéraux soient dans une fonction de groupe antérieure (43,68).

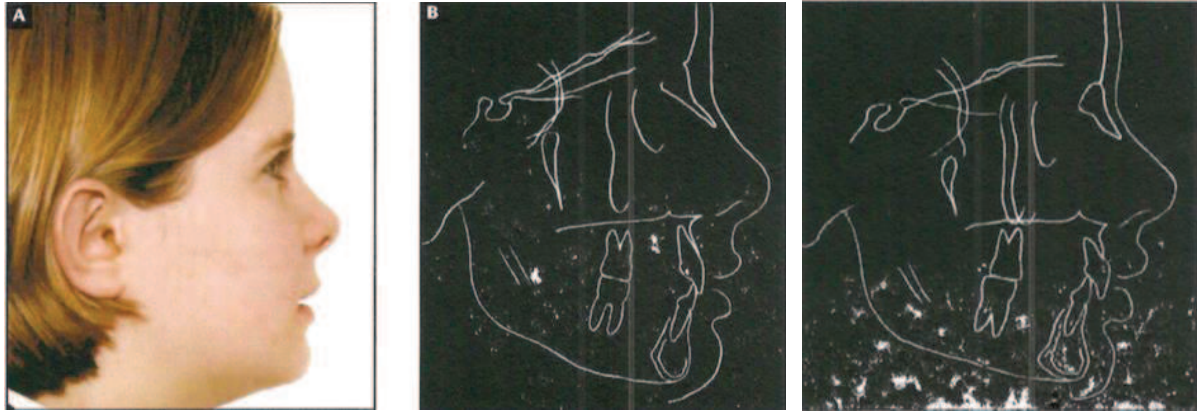


Figure 12 : Comparaison de deux profils : A et B, un profil facial équilibré idéal, puis un profil légèrement convexe toutefois acceptable (56).

V.2.2. Avantages

Certains auteurs préconisent la fermeture de l'espace antérieur en combinaison avec le remodelage dentaire et gingival de la canine et de la première prémolaire maxillaire. Ils affirment que cette technique possède des avantages, dont un résultat esthétique final obtenu dès l'adolescence et l'achèvement du traitement après l'intervention orthodontique (48,63,69).

Ce traitement permet de maintenir la hauteur de l'os alvéolaire dans la région actuelle par le mouvement mésial précoce de la canine. Les changements adaptatifs qui auront lieu après le traitement seront naturels (63).

Des études parodontales et occlusales à long terme ont montré que la fermeture de l'espace peut conduire à une relation fonctionnelle acceptable, avec une fonction de groupe modifiée du côté travaillant. Il a été constaté dans ce cas que les patients avaient un parodonte significativement plus sain (moins d'accumulation de plaque et de gingivite) que ceux ayant des incisives latérales prothétiques suite à une ouverture d'espace orthodontique.

Aucune différence dans l'adéquation de la fonction occlusale n'a été mise en évidence entre les deux groupes ; il n'y a aucune preuve à l'appui qu'une relation canine de classe I devrait être le mode de traitement préféré (63).

Il est également envisageable de fermer l'espace dans le secteur antérieur tout en laissant de la place en postérieur pour poser un implant au niveau des prémolaires.

C'est ce qui a été réalisé ci-après :

(A) agénésie bilatérale des incisives latérales chez un garçon présentant une tendance à la classe III et à l'open-bite. Le plan de traitement comprenait une fermeture de l'espace antérieur avec une ouverture de l'espace distal par rapport aux 2èmes prémolaires pour le placement de l'implant à cet endroit lorsque la croissance osseuse était terminée.

(B) Le traitement orthodontique a duré 2 ans et 2 mois incluant l'ingression des 1ères prémolaires (en remplacement des canines) et l'égression des canines (en remplacement des incisives latérales), ainsi que les corrections coronaires. Les lignes médianes supérieure et inférieure coïncidaient parfaitement avec le retrait de l'appareil, avec une inter-digitation adéquate postérieure. Après traitement, des facettes en céramique ont été réalisées sur 6 dents antérieures de la 1ère prémolaire droite à la 1ère prémolaire gauche. En raison de la déficience verticale, les facettes antérieures ont été allongées. Au cours de la période de 7 ans précédant la mise en place de l'implant, le patient a utilisé une plaque amovible pour retenir les espaces ouverts (63).

Comme il est presque impossible d'utiliser une plaque amovible consciencieusement pendant de nombreuses années, il y a eu une rechute dans le quadrant maxillaire gauche. L'espace pour l'implant est devenu insuffisant, et une déviation de la ligne médiane s'est produite, nécessitant un retraitement à l'âge de 22 ans. Rétrospectivement, un bridge collé aurait probablement été un mainteneur d'espace plus adapté (63).

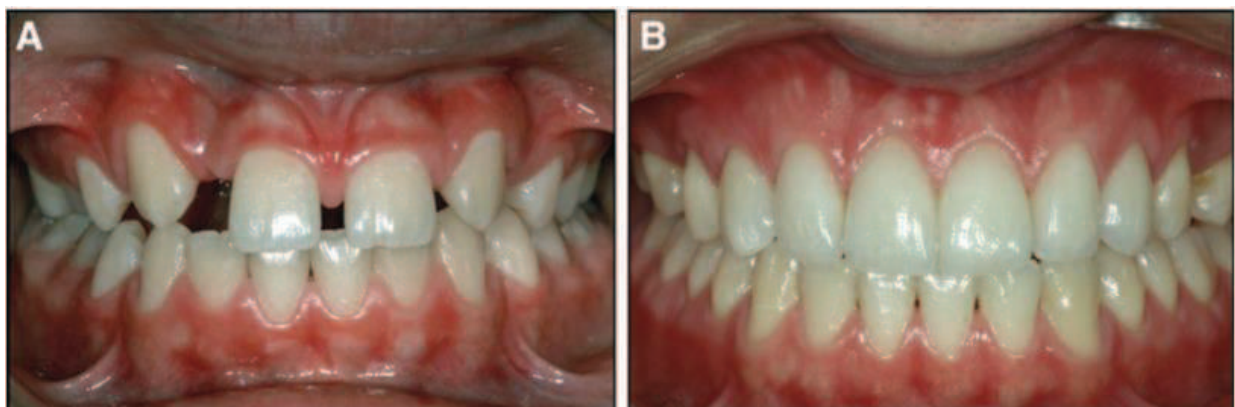

Figure 13 : Photographies d'une agénésie bilatérale avant/après traitement chez un garçon de 13 ans (63).

La fermeture d'espace orthodontique constitue une approche biologique viable pour remplacer des incisives du fait de la permanence des résultats obtenus au long cours, surtout chez les sujets en phase de croissance ; de plus c'est une solution dont le coût est inférieur à celui d'une réhabilitation après ouverture de l'espace (48,65).

IV.2.3. Inconvénients

En revanche, Mota et Pinho rapportent en 2016 qu'en refermant les espaces, le caractère naturel des dents est perdu en raison des multiples facettes pouvant être placées sur les dents antérieures. Par ailleurs, la réduction coronaire peut être excessive (47,48).

Chez les patients présentant une agénésie unilatérale, la fermeture de l'espace peut créer un problème de correspondance de la taille, de la forme et de la couleur. C'est parce que la canine est normalement plus longue et plus grande que l'incisive latérale qu'elle remplacera, et plus saturée. La première prémolaire est généralement plus courte et plus étroite que la canine controlatérale. Si ces différences ne sont pas compensées, le résultat esthétique sera compromis (63).

Nous pouvons noter dans le cas ci-après d'une agénésie unilatérale de l'incisive latérale droite supérieure, la déviation de la ligne médiane vers le côté de l'agénésie et la supraclusion profonde (A).

Le traitement de choix était la substitution canine du côté droit et l'extraction de la première prémolaire gauche. À la fin du traitement, des facettes en céramique ont été placées sur la première prémolaire ingressée (en remplacement de la canine) et la canine égressée (en remplacement de l'incisive latérale manquante), respectivement. La ligne médiane maxillaire a été intentionnellement légèrement corrigée par rapport aux dents mandibulaires (B). Les tailles, les formes et les couleurs des dents sont presque identiques des deux côtés. Le côté substitution canine peut sembler plus naturel que le côté gauche intact (63).

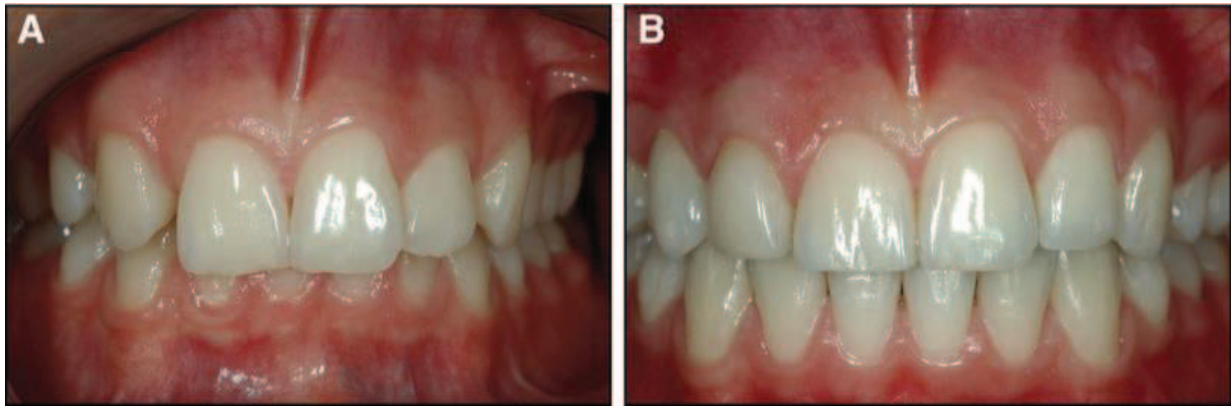


Figure 14 : Photographies avant/après traitement lors d'une agénésie unilatérale chez une fille de 14 ans (63).

Le succès esthétique dépend alors de la capacité des cliniciens à redonner leur anatomie aux canines et aux prémolaires (50,57,70). Alors que l'ouverture d'espace permet une approche plus conservatrice (préservant les caractéristiques morphologiques des canines et des premières prémolaires), mais aussi la préservation de l'inter-cuspidation, et le maintien d'un profil harmonieux (57,71).

D'autres inconvénients existent, à savoir : une difficulté de stabilisation du résultat orthodontique, parce que les espaces ont tendance à se rouvrir dans la région antérieure maxillaire après la fermeture ; une occlusion fonctionnelle potentiellement compromise : considérant qu'une occlusion fonctionnelle en protection canine n'est généralement pas réalisable ; un guidage de groupe latéral : habituellement réalisé sur les prémolaires maxillaires et les cuspides déplacées ; une abrasion potentielle sur les incisives latérales mandibulaires : en cas de contact excessif avec la canine maxillaire ; la présence de corridors buccaux indésirables dus à la réduction de la circonférence de la voûte (50,57,70).

Même si la solution de fermeture d'espace ne permet pas d'obtenir des rapports canine et molaire de classe I et implique des modifications postérieures pour un sourire plus harmonieux, c'est tout de même une solution simple (pas de traitements multidisciplinaires), rapide (pas de phase prothétique ou d'attente de la fin de la croissance, le traitement se limite aux mouvements orthodontiques) et peu coûteuse qui offre de très bons résultats à condition d'utiliser une gouttière de contention afin de stabiliser la situation obtenue.

	Fermeture d'espace
Indications	<ul style="list-style-type: none"> - Encombrement maxillaire avec un bon profil ou classe II - Protrusion dento-alvéolaire ou protubérance mandibulaire - Canines de taille similaire
Contre-indications	<ul style="list-style-type: none"> - Profil modérément convexe avec mandibule rétrusive - Classe III avec un profil rétrognatique - Absence de malocclusion - Beaucoup d'espace au maxillaire - Différence de taille entre canines et prémolaires
Avantages	<ul style="list-style-type: none"> - Possibilité de réalisation pendant la croissance, traitement rapide, sans attente, avec un résultat esthétique final obtenu dès l'adolescence - Maintien de la hauteur de l'os alvéolaire - Parodonte sain - Pas de problème futur lié à la pose d'implants - Coût moindre
Inconvénients	<ul style="list-style-type: none"> - Perte du caractère naturel des dents, réduction coronaire parfois excessive - Pas d'occlusion possible en fonction canine (fonction groupe) - Stabilisation difficile du traitement sans gouttière - Correspondance de taille, forme et teinte difficile - Abrasion potentielle des incisives latérales mandibulaires si contact excessif avec les canines maxillaires - Présence de corridors buccaux dus à la réduction de la circonférence de la voûte

Tableau 6 : Synthèse des indications/contre-indications, avantages/inconvénients de la solution thérapeutique de fermeture d'espace.

V. Gestion de l'esthétique lors de la substitution canine

La substitution canine lors d'agénésie des incisives latérales maxillaire consiste à remodeler les canines pour qu'elles ressemblent à des incisives latérales et à remodeler les premières prémolaires pour qu'elles ressemblent à des canines ; et ce à la fois sur le plan esthétique mais aussi et surtout sur le plan fonctionnel.

D'après une étude de Mota and Pinho en 2016, neuf images ont été modifiées numériquement à partir de la même photographie intraorale coronale afin de simuler les diverses options de traitement pour la fermeture d'espace en cas d'agénésies d'incisives latérales maxillaires.

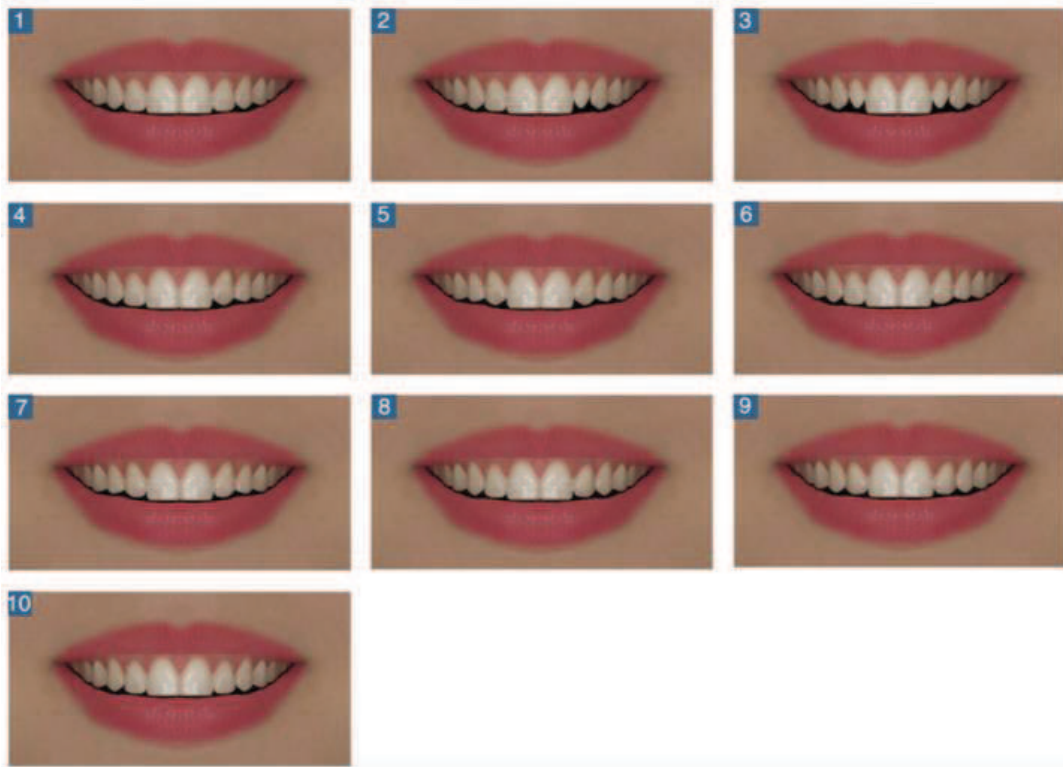


Figure 15 : Distribution des images numériques modifiées, montrées d'abord séparément, puis présentées en deux groupes d'images pour comparer l'agénésie unilatérale (image 4 vs image 6 vs image 8) et bilatérale (image 5 vs image 7 vs image 9).

Image 1 : sourire montrant les incisives latérales maxillaires. Image 6 : remodelage dentaire de la canine, unilatéral.

Image 2 : incisive latérale conoïde maxillaire, unilatérale. Image 7 : remodelage dentaire de la canine, bilatéral.

Image 3 : incisive latérale conoïde maxillaire, bilatérale. Image 8 : remodelage dentaire et gingival, unilatéral.

Image 4 : mésialisation non modifiée, unilatérale. Image 9 : remodelage dentaire et gingival, bilatéral.

Image 5 : mésialisation non modifiée, bilatérale. Image 10 : sourire montrant les incisives latérales maxillaires (contrôle) (48).

Les résultats obtenus lors de l'évaluation séparée des images, montrent que mises à part les vues montrant les incisives latérales maxillaires (images 1 et 10), l'image jugée la plus esthétique est celle montrant le remodelage dentaire et gingival unilatéral (image 8), suivie du remodelage uniquement dentaire unilatéral (image 6) (48).

D'après les images numériques de l'étude de Mota and Pinho de 2016, voici ce que l'on obtient après la mésialisation de la canine dans le cas d'une agénésie unilatérale (4) et bilatérale (5) des incisives latérales maxillaires :

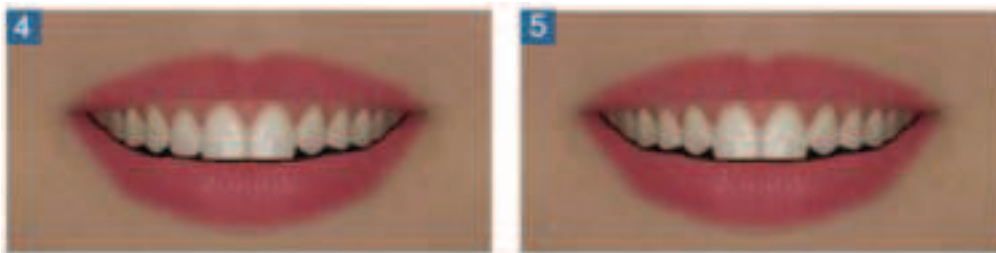

Figure 16 : Mésialisation non modifiée, unilatérale (4) et bilatérale (5) (48).

Les images perçues comme moins esthétiques sont celles qui montrent les incisives latérales conoïdes suivies de la mésialisation unilatérale non modifiée. La mésialisation sans remodelage dentaire et gingival de la canine et de la première prémolaire (images 4 et 5) n'a été jugée esthétique que par les non-praticiens, qui ont donné un score supérieur aux cas présentant une fermeture d'espace bilatérale (à savoir, symétrique). Les données dans la littérature montrent que des scores plus élevés sont accordés aux traitements symétriques par rapport aux traitements asymétriques (48,49).

V. 1. Gestion de la forme

V.1.1. Le remodelage dentaire : par addition et soustraction

La forme de la canine est un facteur important à considérer sur le plan esthétique pour remplacer une incisive latérale. Naturellement, la canine est une dent beaucoup plus grande que l'incisive latérale qu'elle remplace. Avec une couronne plus large et une surface vestibulaire plus convexe, un remodelage par soustraction est souvent nécessaire pour que le praticien obtienne une occlusion fonctionnelle et une esthétique acceptable (56).

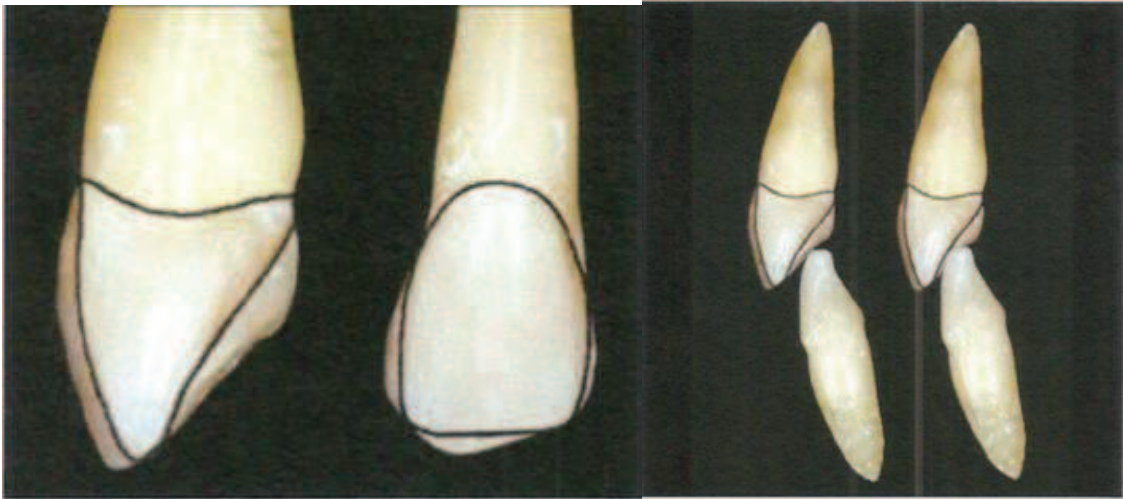


Figure 17 : Coronoplastie nécessaire pour obtenir une esthétique et une occlusion idéales (56).

Une réduction importante en incisif et en palatin est généralement requise pour que le praticien positionne verticalement la canine dans l'emplacement de l'incisive latérale appropriée. Malheureusement, cela expose la dentine, ce qui nécessite parfois une intervention restauratrice. Selon l'importance de l'usure du bord libre de la canine, il peut être nécessaire de restaurer également les bords mésio- incisaux et disto-incisaux pour recréer les contours latéraux idéaux (56,67,72).

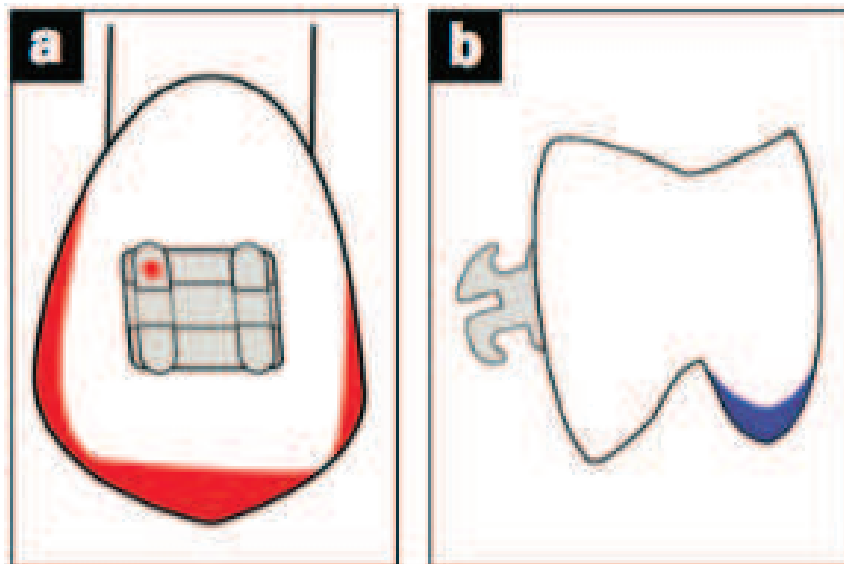


Figure 18 : (a) Remodelage (zone rouge) de la canine maxillaire pour simuler une incisive latérale. (b) Remodelage de l'émail (zone bleue) de la première prémolaire maxillaire pour la substitution canine (43).

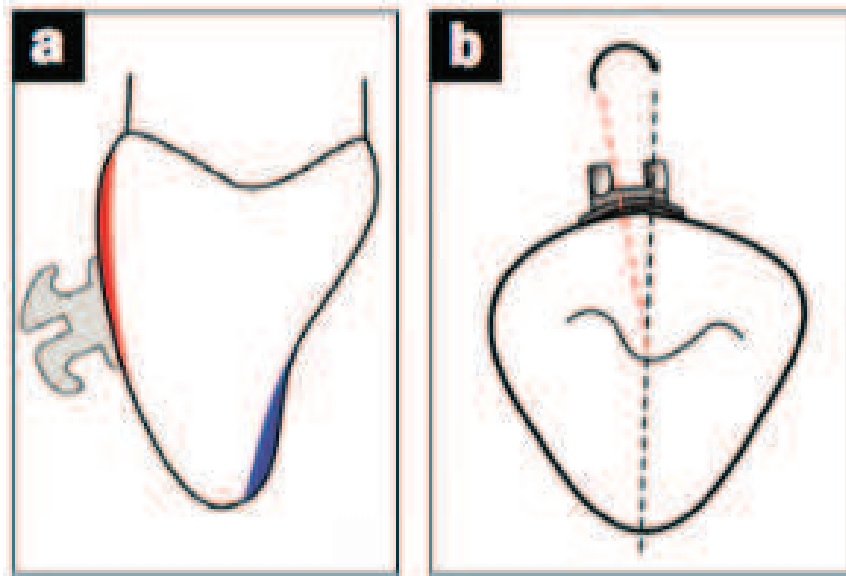


Figure 19 : (a) Remodelage (zone rouge) de la crête labiale proéminente d'une canine avant de coller un bracket. Pendant la phase de finition, la surface linguale est réduite (zone bleue) pour établir une occlusion équilibrée. (b) Pour faire paraître la canine moins incurvée et plus comme une incisive latérale, le support est positionné plus en distal (43).

Pour améliorer davantage l'esthétique, il est recommandé d'augmenter la longueur et la largeur des premières prémolaires ingressées avec des facettes en céramique ou des ajouts de résine composite (63).

De plus, lors d'agénésie des incisives latérales maxillaires, les incisives centrales sont souvent de petite taille : il peut être judicieux de réaliser des restaurations composites également sur les incisives centrales afin d'harmoniser le résultat (63).

La largeur de la couronne à la jonction émail - ciment doit être évaluée sur une radiographie péri-apicale lors du plan de traitement pour aider à déterminer le profil d'émergence final : une canine avec une largeur mésio-distale étroite à la jonction émail - ciment produit un profil d'émergence plus esthétique que celui avec une largeur importante (56).

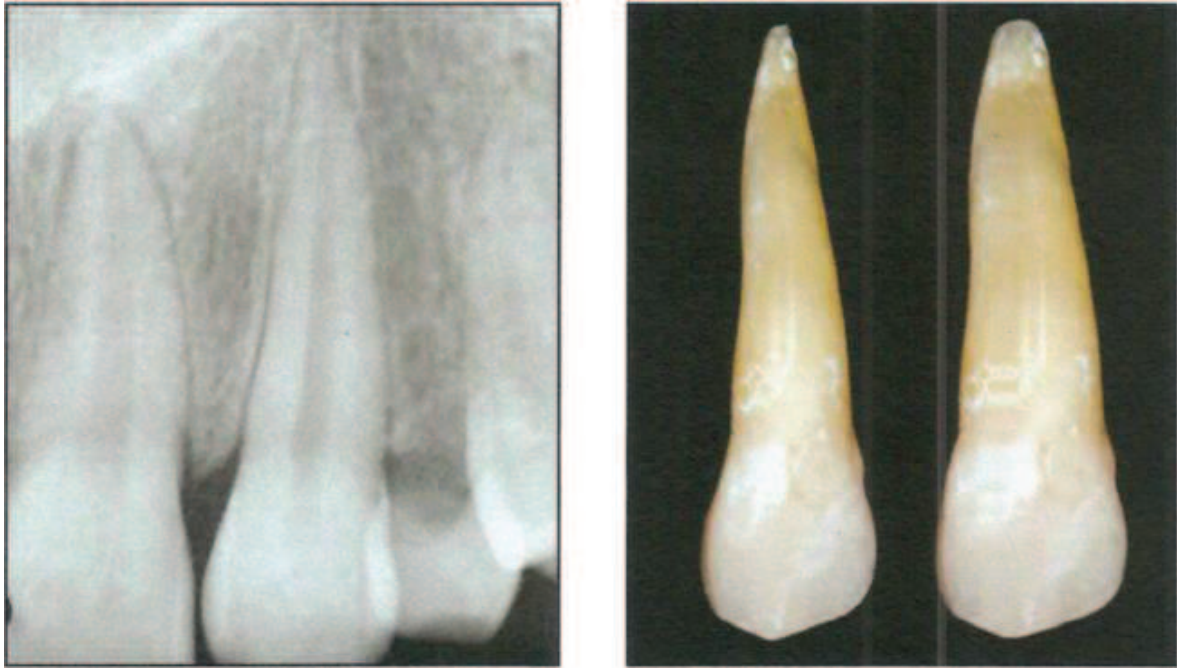


Figure 20 : Évaluation de la largeur de la couronne à la jonction émail – ciment pour évaluer le profil d'émergence (56).



Figure 21 : Images numériques après remodelage dentaire : agénésie unilatérale (6) et bilatérale (7) (48).

Le seul remodelage dentaire du bord mésial de la canine a été jugé esthétique par tous les groupes lorsque les participants évaluaient les images séparément (48).

V.1.2. Le remodelage gingival

L'exposition de la gencive a une influence significative sur la perception esthétique des sourires dans les cas de post-traitement orthodontique. Le sourire moyen montrant toutes les couronnes et une exposition gingivale modérée de moins de 3 mm, étant jugée comme le sourire le plus attractif (48).

Les canines maxillaires présentent fréquemment des contours gingivaux élevés, qui produisent des lignes du sourire inesthétiques. Cela provoque des irrégularités dans le contour gingival maxillaire. De plus, le contour gingival des canines est plus triangulaire que celui des incisives, le point de contact entre les incisives centrales maxillaires peut montrer des embrasures gingivales ouvertes (43,56).

Si un patient découvre sa gencive de façon excessive en souriant, les niveaux gingivaux seront alors plus visibles. Ceci peut être dû à un excès maxillaire vertical ou à une lèvre hyper mobile. Le contour gingival de la canine naturelle doit être légèrement coronaire par rapport à celui de l'incisive centrale, aidant à camoufler la canine substituée. Occasionnellement, une gingivectomie peut être nécessaire pour positionner correctement la gencive marginale (56).

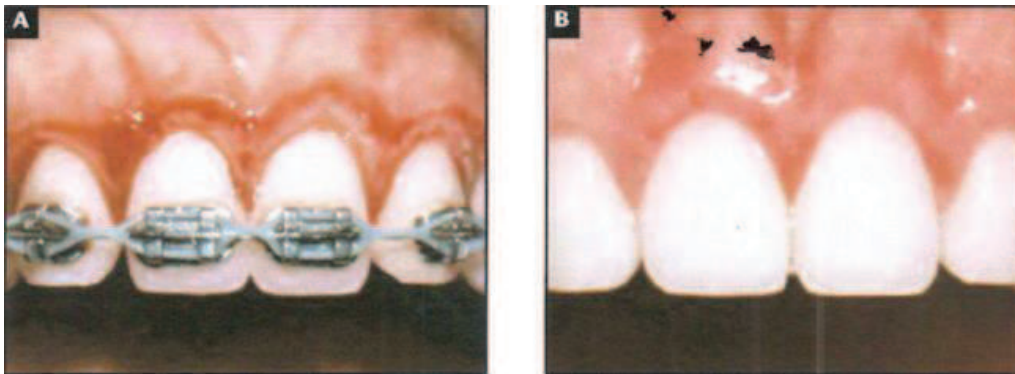


Figure 22 : Photographies d'une gingivectomie rétablissant des contours gingivaux esthétiques et son résultat un mois après (56).

Cependant, en cas de ligne du sourire haute révélant toute la couronne des dents antérieures et une bande continue de tissu gingival (de plus de 3 mm), pour lesquels la demande esthétique est encore plus forte, il est nécessaire de réaliser des mouvements orthodontiques dans le sens vertical en plus de la mésialisation, à savoir : l'égression de la canine, et l'ingression de la première prémolaire.

Cette opération rapproche le collet gingival de la canine du bord incisif et celle de la prémolaire de l'apex, reproduisant ainsi le contour gingival des dents qu'elles remplacent. Suite à cette modification orthodontique, les bords coronaires doivent être remodelés plus tard avec de la résine composite, en raison, respectivement, de l'égression et de l'ingression des couronnes de la canine et de la première prémolaire. Pour améliorer davantage l'esthétique, il est recommandé de placer des facettes sur la canine ou sur la première prémolaire (48,63,70).

Après l'égression des canines maxillaires, une retouche restauratrice est souvent nécessaire pour recréer un contour latéral incisif idéal. Les embrasures gingivales ouvertes sont influencées par la direction du mouvement des dents et par l'épaisseur labio-linguale de l'os de soutien et des tissus mous après un traitement orthodontique. Puisque le point de contact entre les incisives centrales maxillaires peut montrer des embrasures gingivales ouvertes, afin de les éliminer ou de les réduire, il est recommandé que le mouvement des racines des canines maxillaires substituées soit suffisant pour les faire converger après la fermeture de l'espace (43).

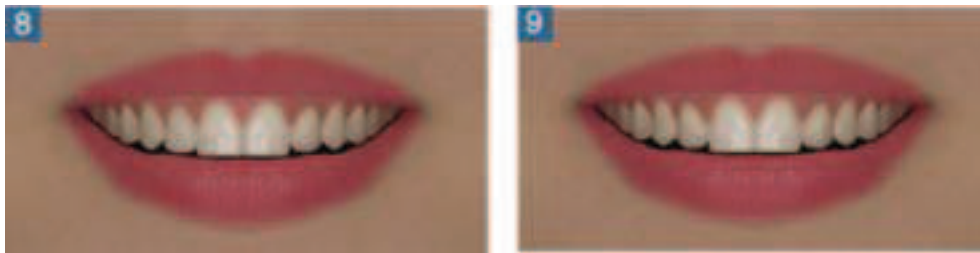

Figure 23 : Images numériques après remodelage dentaire et gingival : agénésie unilatérale (8) et bilatérale (9) (48).

Le remodelage seul du bord mésial de la cuspidé de la canine a été évalué comme égal à la canine qui montrait également un remodelage gingival par les non-praticiens. Cette opinion n'a pas été retrouvée parmi les groupes de professionnels dentaires (48).

V.2. Gestion de la teinte

Une fois les dents alignées et les canines remodelées, il est souvent nécessaire de recourir à un traitement de restauration pour recréer la couleur et les contours idéaux des incisives latérales. La teinte de la canine naturelle devrait se rapprocher de celle de l'incisive centrale. Cependant, il n'est pas rare que la canine soit plus saturée, ce qui donne une dent qui est une à deux nuances plus foncée que l'incisive centrale. Ceci peut être corrigé avec un blanchiment, de la résine composite ou une facette en céramique. Généralement, le traitement de choix est la restauration la plus conservatrice qui répond aux exigences esthétiques du patient (56).

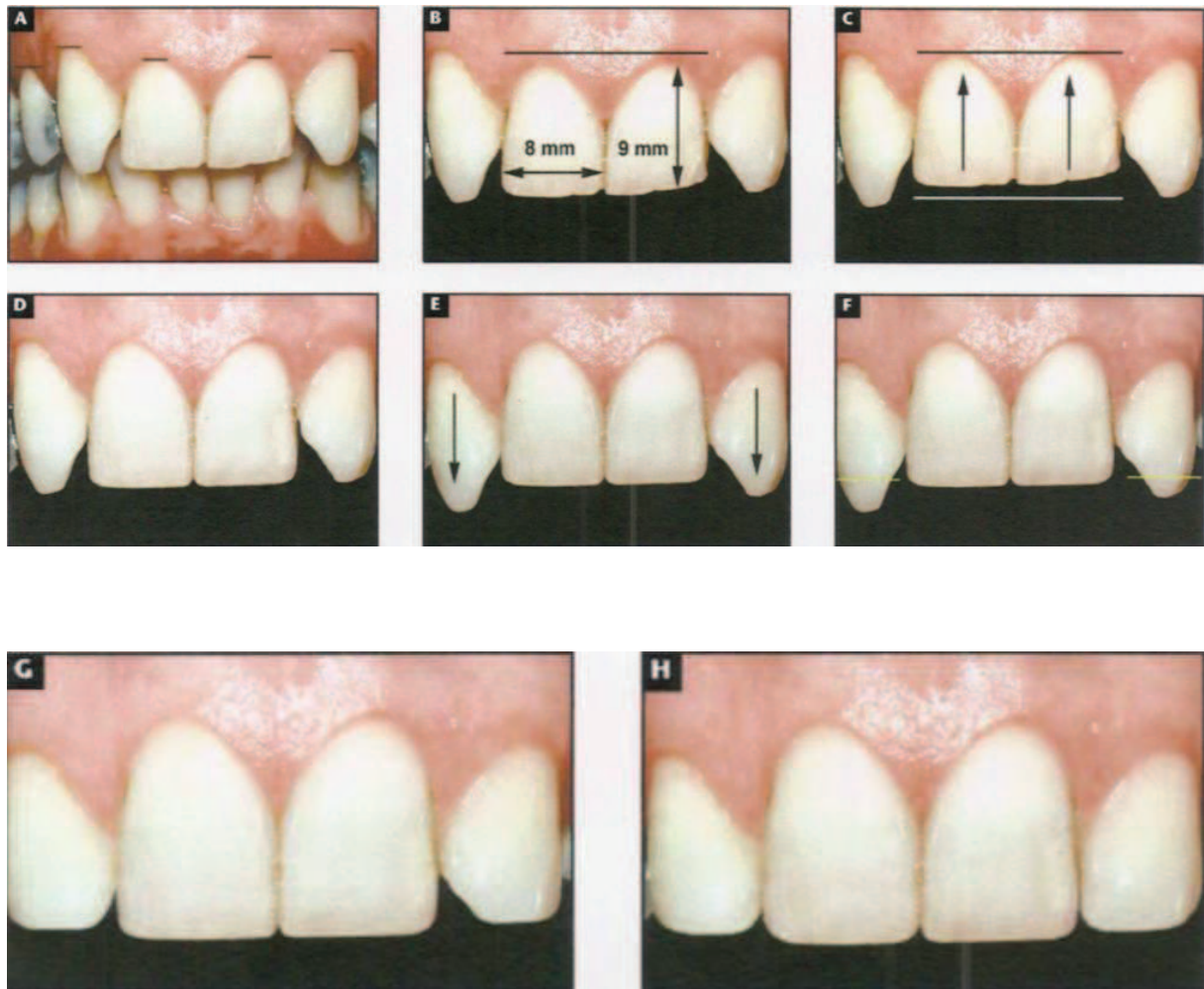


Figure 24 : Photographies de gingivectomies, mouvements orthodontiques, coronoplasties et restaurations directes : (A) Architecture gingival irrégulière, (B) Usure incisale affectant le rapport largeur-longueur de la couronne, (C) Ingression orthodontique nécessaire pour faciliter l'allongement réparateur des incisives centrales, (D) Restaurations composites provisoires terminées, (E) Égression orthodontique des canines, (F) Longueur idéale des canines comme incisives latérales, (G) Équilibration des cuspides, (H) Restaurations composites des angles mésiaux (56).

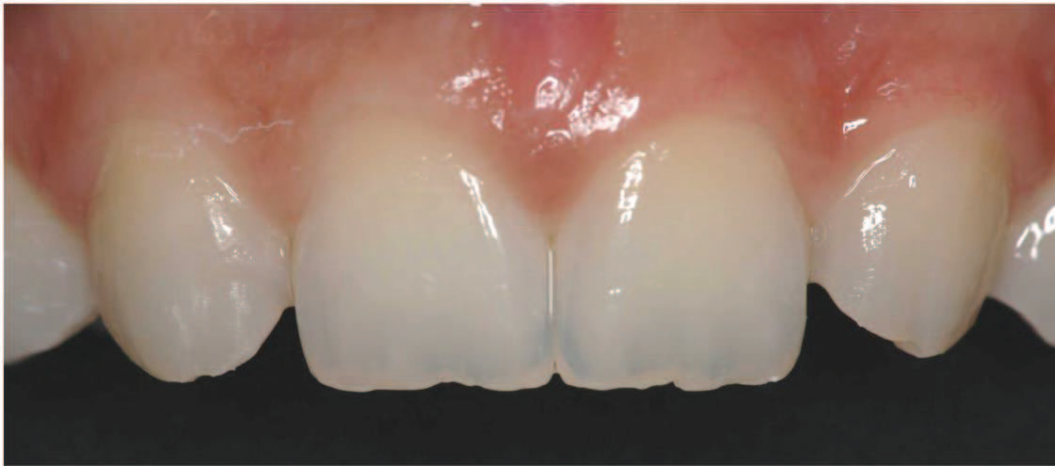VI. Cas cliniques

VI.1. Cas n°1 : Remodelage dentaire après fermeture d'espace

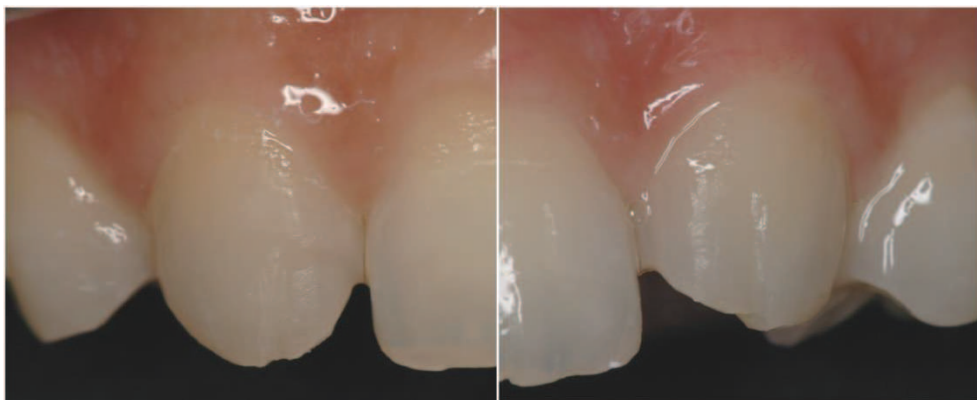
Cas clinique du Dr Gauthier WEISROCK

- **Situation initiale :**

Patiente de 27 ans présentant une agénésie des 12 et 22, la substitution canine a été réalisée pour ce cas-ci, après la fermeture de l'espace.

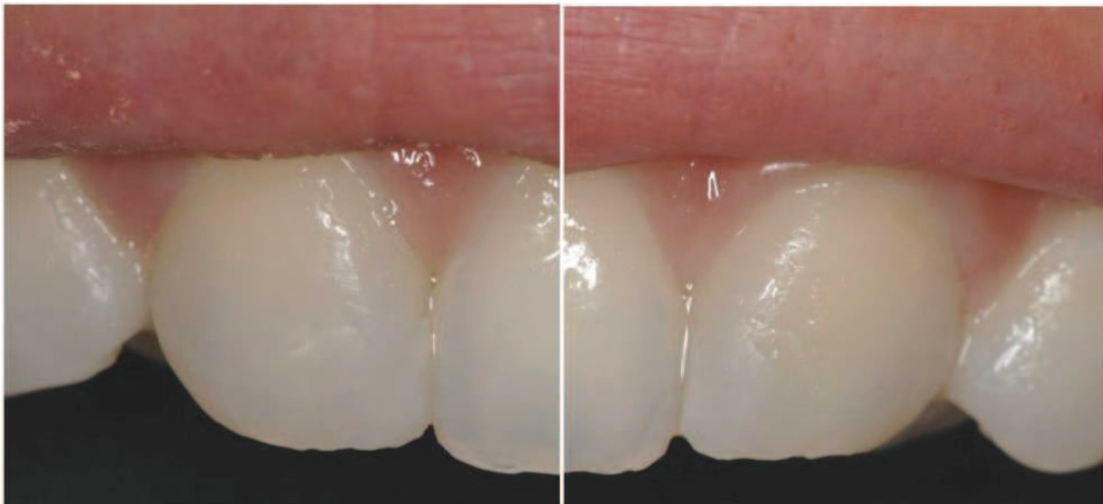
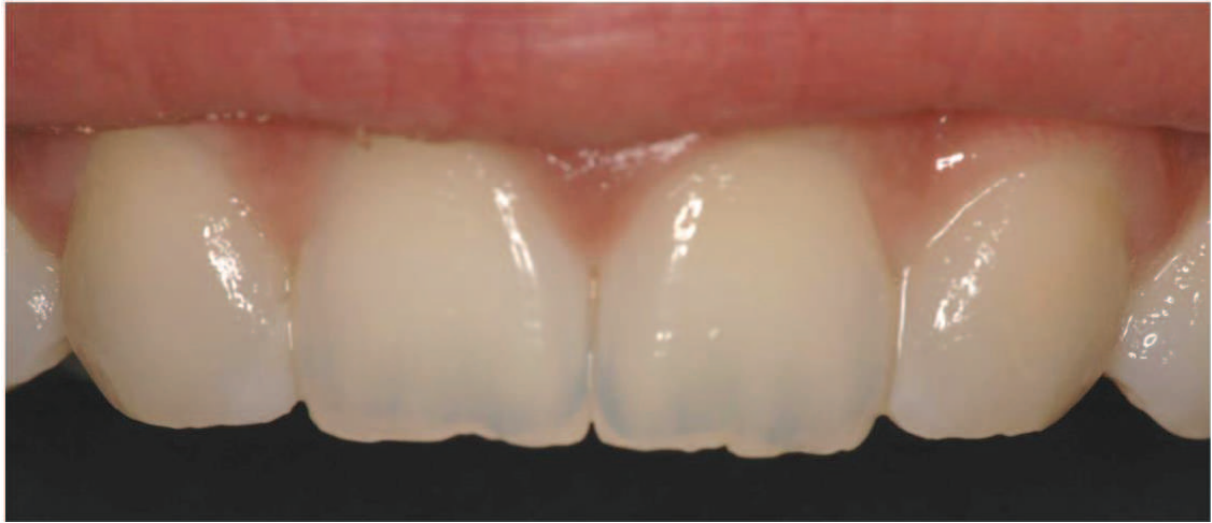
- **Coronoplasties des 13 et 23 :**



Un remodelage dentaire a été effectué afin de réduire la pointe canine et le bombé vestibulaire.

- **Situation finale :**



La morphologie des 13 et 23 a été modifiée à l'aide de restaurations composites indirectes réalisées par le laboratoire PERTOT et assemblées via une procédure de collage MR3.

VI.2. Cas n°2 : Remodelage dentaire avant fermeture d'espace

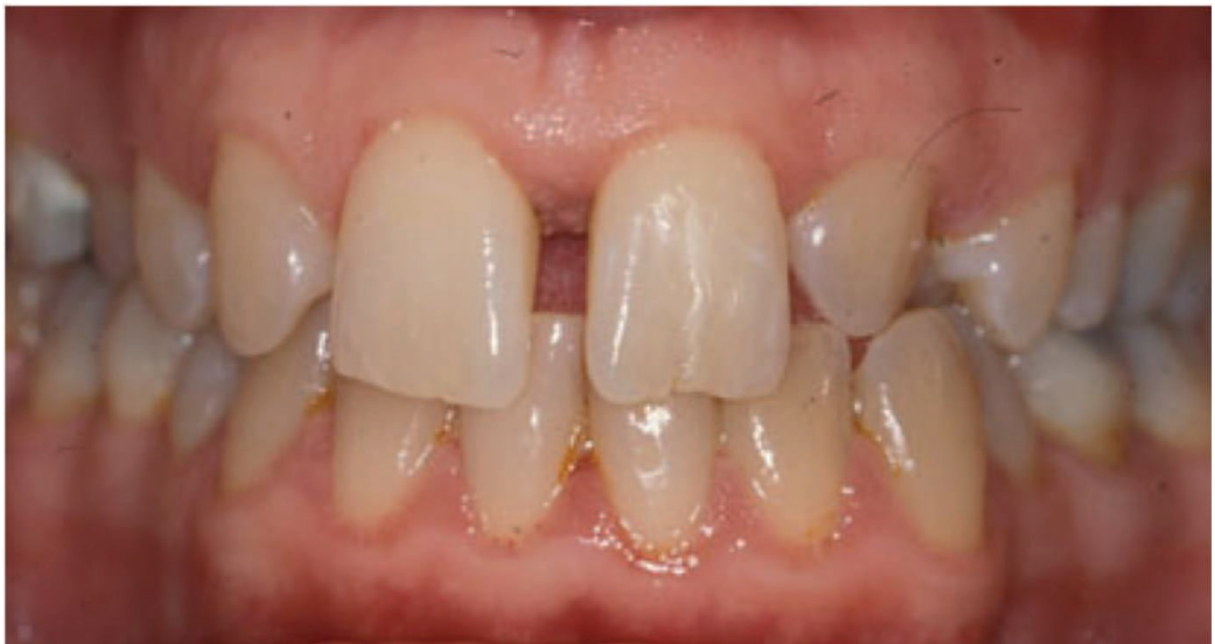Selon Tuverson, le remodelage dentaire de la canine doit se faire avant la fermeture de l'espace lorsque cela est possible (68).

Cette approche permet au praticien de donner plus facilement la forme qu'il souhaite à la future incisive latérale.

Cas clinique du Dr Gauthier WEISROCK

- **Situation initiale :**

Patient présentant une agénésie des 12 et 22 ainsi qu'un diastème inter-incisif.

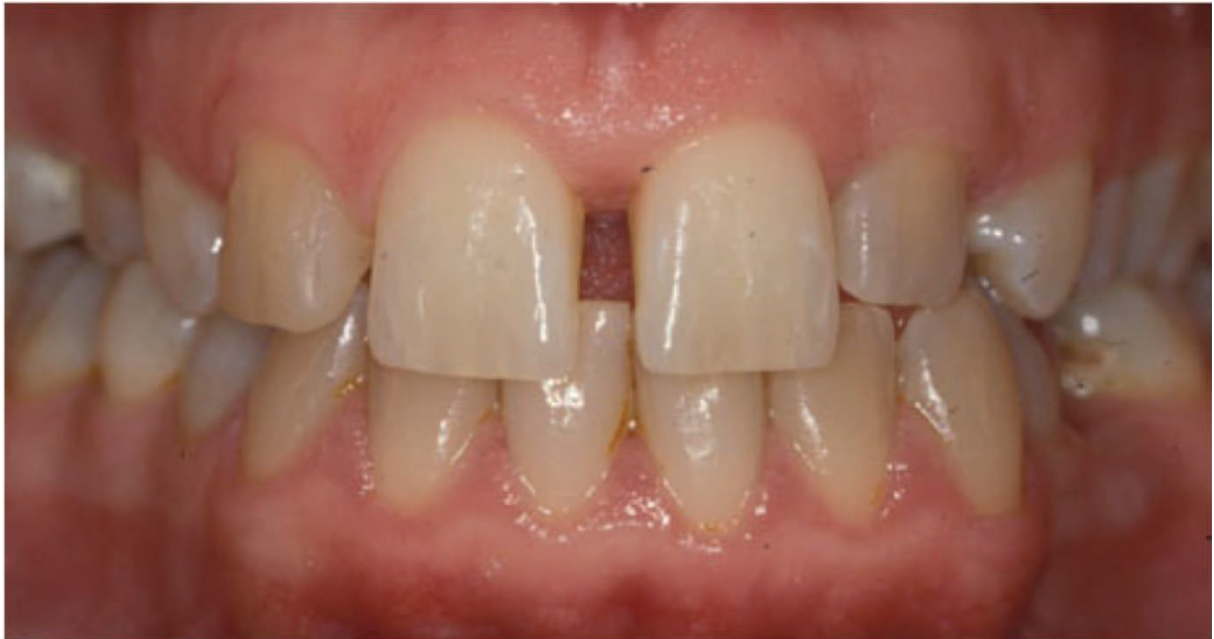

- **Coronoplasties des 13 et 23 :**

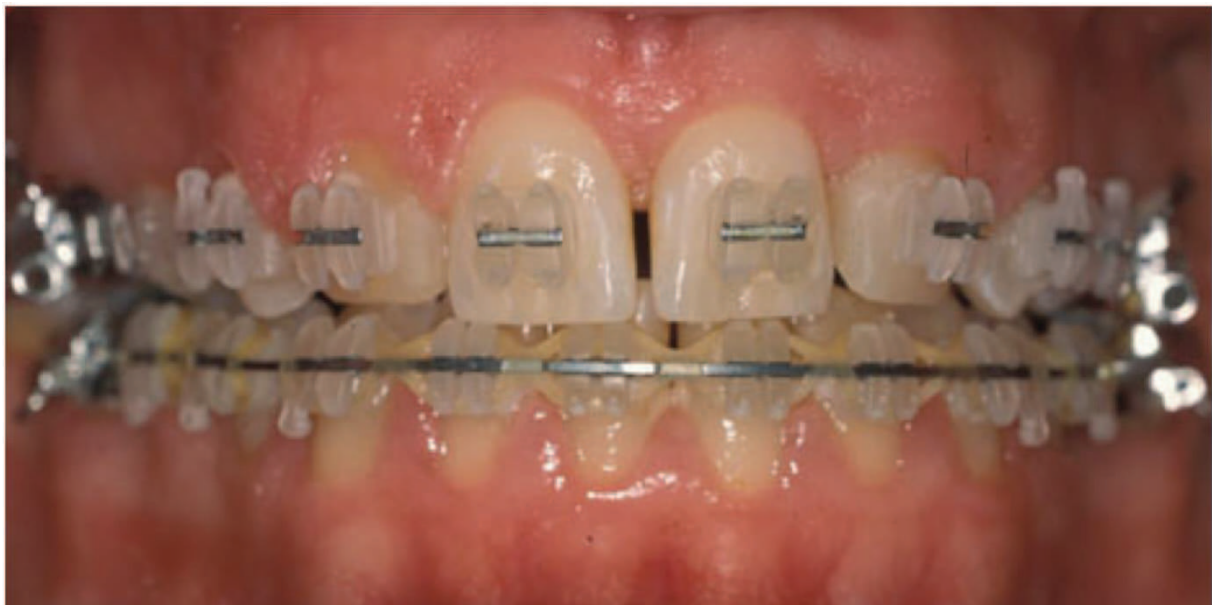Des coronoplasties ont été réalisées sur les 13 et 23 selon les principes de Tuverson, à savoir : élimination de la pointe canine pour créer un bord libre incisif, réduction du diamètre mésio-distal de la canine par meulage des faces proximales et en particulier au niveau distal afin de créer une surface de contact avec la prémolaire, arrondissement de l'angle distal, réduction du bombé vestibulaire, et meulage de la face palatine afin de la rendre concave et d'imiter la pente incisive de l'incisive centrale (68).

- **Composites directs sur 13 et 23 :**

Dans un second temps, des restaurations directes en résine composite ont été réalisées afin d'obtenir une morphologie d'incisive latérale.

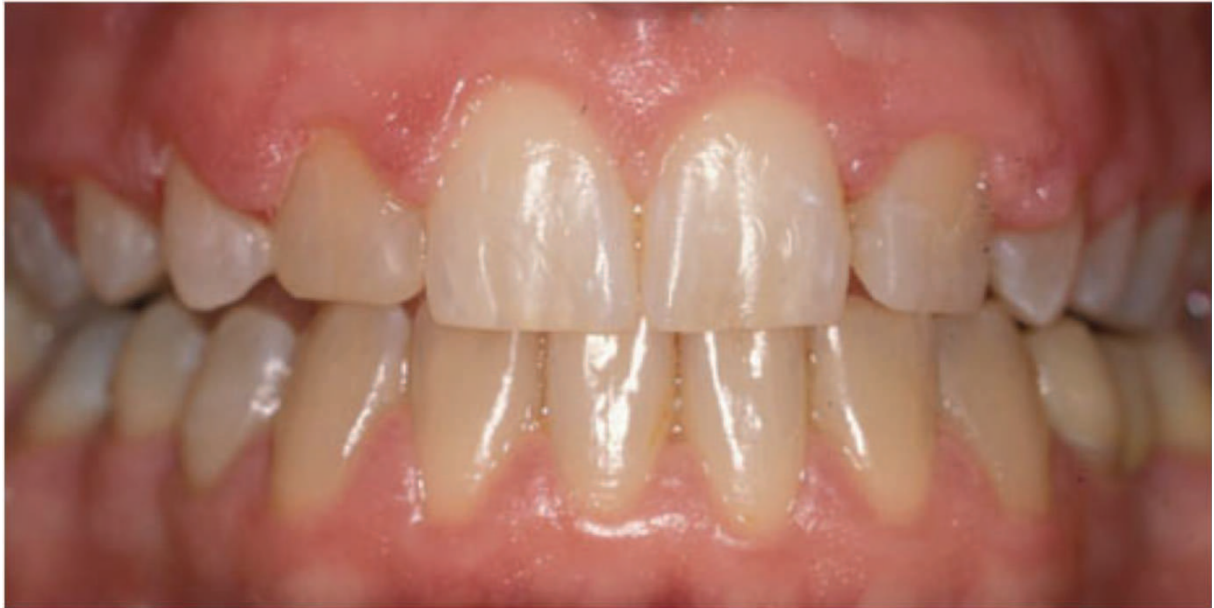

- **Phase orthodontique :**



Un traitement orthodontique par multibagues a été utilisé pour fermer l'espace, par le Dr Jean Stéphane Simon.

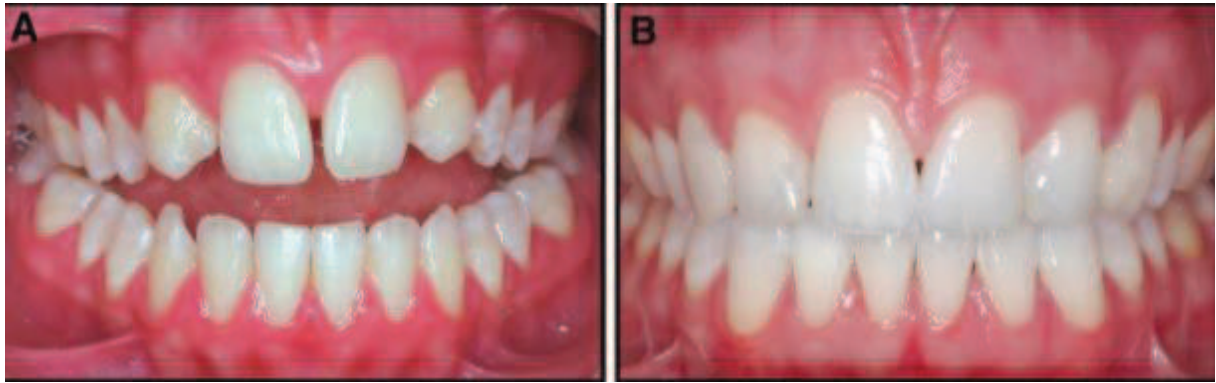- **Situation finale :**



Dans ces deux cas cliniques, les résultats obtenus quant à la morphologie de la dent et sa teinte sont satisfaisants. Néanmoins, chaque cas est perfectible et la gencive aurait pu être remodelée : un alignement des collets aurait permis un rendu plus harmonieux.

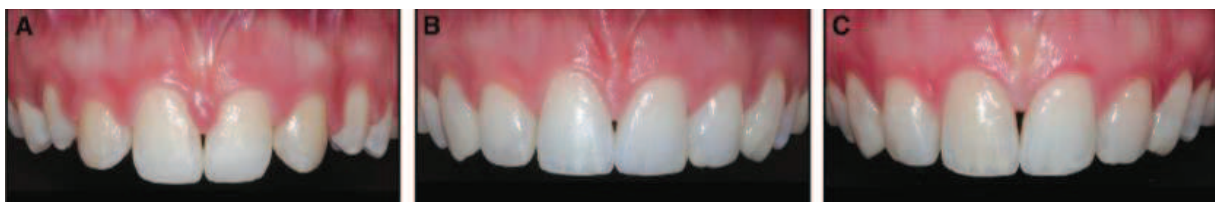VI.3. Cas n°3 : Remodelage dentaire après fermeture d'espace, ingression et égression

- Situation initiale :



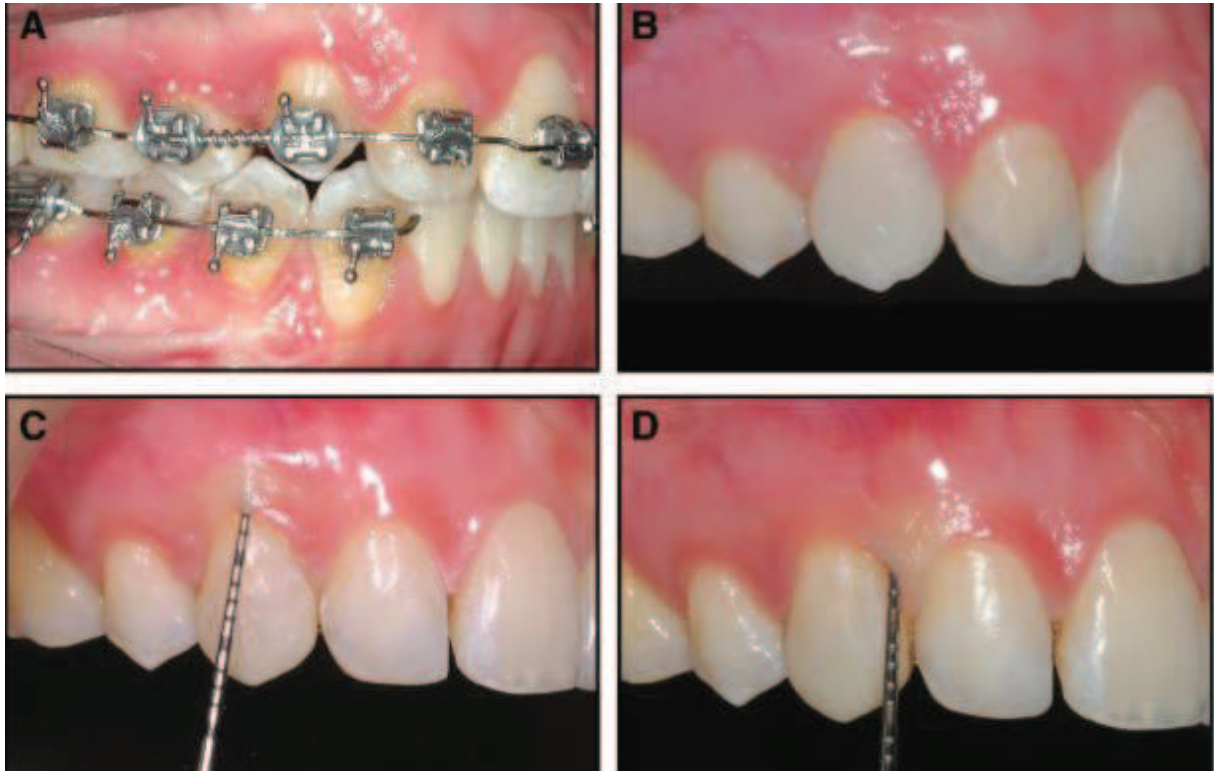
Vue intrabuccale de face. Patiente âgée de 19 ans, avec agénésie congénitale des deux incisives latérales. (A) Avant traitement. (B) En fin de traitement. Le traitement pluridisciplinaire consiste en une fermeture de l'espace et un remodelage de la gencive marginale par le déplacement orthodontique, une correction chirurgicale du décalage squelettique, un suivi de restaurations composites sur les canines égressées (remplaçant les incisives latérales) et sur les prémolaires ingressées en substitution des canines (58).

- Après traitement orthodontique et remodelage dentaire :



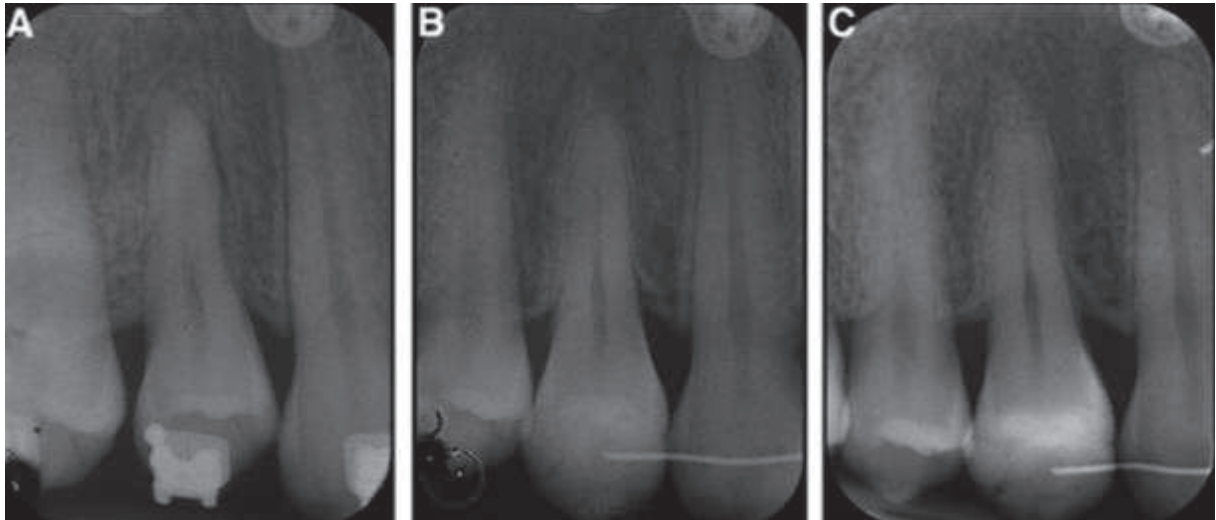
(A) Presqu'à la fin du traitement orthodontique. (B) Après restaurations composites. (C) Sept ans après la fin du traitement. L'apparence générale des six dents antérieures est naturelle, avec les canines en place des incisives latérales manquantes et les premières prémolaires remplaçant les canines. La nouvelle ligne du sourire créée orthodontiquement reste stable jusqu'à la fin du traitement (comparer A, B et C) (58).

- Évaluation parodontale :



(A) Presqu'à la fin du traitement orthodontique. (B) Après dépose des attaches et restaurations composites. (C et D) Sept ans après la fin de traitement lors de l'évaluation de la profondeur des poches. L'ingression de la première prémolaire et l'égression de la canine sont obtenues grâce au positionnement des attaches (notez le placement incisif de l'attache sur la première prémolaire et le placement gingival de l'attache sur la canine, ainsi que la courbure de l'arc. (A) L'apparence générale est « naturelle », l'harmonie de contour de la gencive marginale est obtenue grâce au traitement orthodontique (58).

- Évaluation radiologique :



Radiographies péri-apicales de la zone prémolaire-canine secteur 1 pour la même patiente que dans les figures 1–3. (A) Au dernier stade du traitement orthodontique. (B) Immédiatement après le traitement. (C) Six ans plus tard. Le fil de contention collé est toujours en place. Les contours des septa entre la première prémolaire ingressée et la canine égressée se sont apparemment nivelés par remodelage (comparez les aspects mésiaux de la première prémolaire en B et C) (58).

VII. Conclusion

Nous constatons que les agénésies dentaires sont loin d'être des anomalies isolées, et que les chirurgiens-dentistes risquent d'être de plus en plus sollicités face à cette pathologie. En effet, la prévalence des agénésies dentaires a augmenté durant ces dix dernières années : cela peut être expliqué par un dépistage et un diagnostic plus précoce (3,18), ou bien éventuellement par une adaptation de l'homme à son milieu et ses habitudes alimentaires ?

Cette pathologie a tout intérêt à être diagnostiquée au plus tôt, afin d'anticiper le traitement et de pouvoir proposer au patient la solution la plus adaptée à son cas. Pour ce faire, il est primordial d'identifier les facteurs environnementaux la favorisant. De plus, dans la mesure où l'hypodontie est une anomalie multifactorielle avec une composante génétique, il pourrait être intéressant d'essayer de prévenir ces anomalies par génie génétique. Sans oublier que le diagnostic de certitude reste l'examen radiologique.

Dans le cas des agénésies des incisives latérales maxillaires, les composantes esthétique et sociale s'ajoutent au fonctionnel et ceci représente un réel enjeu pour les praticiens.

Différentes options s'offrent au patient : ouvrir l'espace, le fermer, s'abstenir. Sachant que quelle que soit la solution retenue, il s'agira toujours d'un compromis. Chaque cas devra être examiné en prenant en compte tous les critères et l'option choisie devra être le résultat d'une réflexion pluridisciplinaire faisant intervenir l'occlusodontie, la parodontologie, l'ODF, la prothèse etc. Celle-ci sera à définir en accord avec le patient, en fonction de ses attentes et de ses moyens.

La solution de fermeture d'espace orthodontique semble être un compromis acceptable, puisque 93% des patients en sont satisfaits (versus 65% concernant l'ouverture d'espace). En revanche, la gestion de l'esthétique conditionne grandement le résultat. Pour cette raison, on considère que le pronostic est bon si le patient a été correctement informé, si toutes les options thérapeutiques prothétiques ont été envisagées, et si la contention est assurée de façon esthétique et fiable par le chirurgien-dentiste.

Table des illustrations :

Figure 1 : Photographie d'une agénésie de 12, persistance de 53, et évolution de 53 (6).

Figure 2 : Radiographie panoramique mettant en évidence les agénésies de 52 62 12 et 22.

Figure 3 : (A, B) Agénésie de 22 dents permanentes chez une jeune femme adulte atteinte du syndrome lacrimo-auriculo-dento-digital (syndrome LADD, syndrome de Levy-Hollister). (C, D) Oligodontie non syndromique chez un jeune homme de 17 ans présentant une agénésie de 20 dents permanentes (13).

Tableau 1 : Fréquence des agénésies (à l'exclusion des troisièmes molaires) d'après différents auteurs (17).

Tableau 2 : Pourcentage des agénésies en fonction du sexe et des ethnicités (23).

Figure 4 : Caractère unilatéral ou bilatéral des agénésies concernant les dents les plus atteintes : 2^{ème} prémolaire mandibulaire, incisive latérale supérieure, 2^{ème} prémolaire supérieure et incisive centrale inférieure (23).

Tableau 3 : Prévalence des agénésies en fonction de la dent atteinte (calculée à partir de 10 études soit 48274 personnes) (23).

Figure 5 : Les dents les plus souvent manquantes dans un méta-échantillon et différents groupes (31).

Tableau 4 : Pourcentage de la prévalence de l'agénésie de l'incisive latérale maxillaire étudiée dans différents pays (16).

Tableau 5 : Distribution et comparaison de la prévalence de l'hypodontie de l'incisive latérale maxillaire chez une population de patients orthodontiques (1066 patients) (32).

Figure 6 : Photographie d'une agénésie bilatérale d'incisives latérales maxillaires chez un patient de 14 ans.

Figure 7 : Radiographie rétro-alvéolaire mettant en évidence la convergence des apex entre 21 et 23, contre-indiquant la pose d'un implant.

Figure 8 : Patient avec un bridge collé partiel ; on note la teinte plus grise due à la présence de métal (56).

Figure 9 : Préparation et réalisation d'un bridge cantilever lié à une canine (56).

Figure 10 : Vue d'un bridge cantilever en Emax mordancé, silané et prêt à être collé (66).

Figure 11 : Évaluation des critères spécifiques dentaires et faciaux nécessaires pour un traitement d'agénésies d'incisives latérales maxillaires par fermeture d'espace (56).

Figure 12 : Comparaison de deux profils : A et B, un profil facial équilibré idéal, puis un profil légèrement convexe toutefois acceptable (56).

Figure 13 : Photographies avant/après traitement lors d'une agénésie bilatérale chez un garçon de 13 ans (63).

Figure 14 : Photographies avant/après traitement lors d'une agénésie unilatérale chez une jeune fille de 14 ans (63).

Tableau 6 : Synthèse des indications/contre-indications, avantages/inconvénients de la solution thérapeutique de fermeture d'espace.

Figure 15 : Distribution des images numériques modifiées, montrées d'abord séparément, puis présentées en deux groupes d'images pour comparer l'agénésie unilatérale (image 4 vs image 6 vs image 8) et bilatérale (image 5 vs image 7 vs image 9) (48).

Figure 16 : Images numérique d'une mésialisation non modifiée, unilatérale (4) et bilatérale (5) (48).

Figure 17 : Coronoplastie nécessaire pour obtenir une esthétique et une occlusion idéales (56).

Figure 18 : (a) Remodelage (zone rouge) de la canine maxillaire pour simuler une incisive latérale. (b) Remodelage de l'émail (zone bleue) de la première prémolaire maxillaire pour la substitution canine (43).

Figure 19 : (a) Remodelage (zone rouge) de la crête labiale proéminente d'une canine avant de coller une bracket. Pendant la phase de finition, la surface linguale est réduite (zone bleue) pour établir une occlusion équilibrée. (b) Pour faire paraître la canine moins incurvée et plus comme une incisive latérale, le support est positionné plus en distal (43).

Figure 20 : Évaluation de la largeur de la couronne à la jonction émail – ciment pour évaluer le profil d'émergence (56).

Figure 21 : Images numériques après remodelage dentaire : agénésie unilatérale (6) et bilatérale (7) (48).

Figure 22 : Photographies d'une gingivectomie rétablissant des contours gingivaux esthétiques et son résultat un mois après (56).

Figure 23 : Images numériques après remodelage dentaire et gingival : agénésie unilatérale (8) et bilatérale (9) (48).

Figure 24 : Photographies de gingivectomies, mouvements orthodontiques, coronoplasties et restaurations directes (56).

Références bibliographiques

1. **Vastardis H.** The genetics of human tooth agenesis: New discoveries for understanding dental anomalies. *Am J Orthod Dentofacial Orthop.* juin 2000;117(6):0650- 6.
2. **Nieminen P.** Genetic basis of tooth agenesis. *J Exp Zool B Mol Dev Evol.* 15 juin 2009;312B(4):320- 42.
3. **Al-Ani AH, Antoun JS, Thomson WM, Merriman TR, Farella M.** Hypodontia: An Update on Its Etiology, Classification, and Clinical Management. *BioMed Res Int.* 2017;2017:1- 9.
4. **Yu M, Wong S-W, Han D, Cai T.** Genetic analysis: Wnt and other pathways in non-syndromic tooth agenesis. *Oral Dis* [Internet]. 3 juill 2018 [cité 20 juill 2018]; Disponible sur: <http://doi.wiley.com/10.1111/odi.12931>
5. **Ye X, Attaie A.** Genetic Basis of Nonsyndromic and Syndromic Tooth Agensis. *J Pediatr Genet.* 26 sept 2016;05(04):198- 208.
6. **Bassigny F.** Manuel d'orthopédie dento-faciale. :211.
7. **Barberia E, Saavedra D, Arenas M, Maroto M.** Multiple agenesis and anhidrotic ectodermal dysplasia: a comparative longitudinal study of dental similarities and genetic differences in two groups of children. *Eur J Paediatr Dent.* :9.
8. **Bural C, Oztas E, Ozturk S, Bayraktar G.** Multidisciplinary treatment of non-syndromic oligodontia. *Eur J Dent.* 2012;9.
9. **Fekonja A.** Hypodontia in orthodontically treated children. *Eur J Orthod.* 1 oct 2005;27(5):457- 60.
10. **Gracco ALT, Zanatta S, Forin Valvecchi F, Bignotti D, Perri A, Baciliero F.** Prevalence of dental agenesis in a sample of Italian orthodontic patients: an epidemiological study. *Prog Orthod* [Internet]. déc 2017 [cité 4 déc 2017];18(1). Disponible sur: <http://progressinorthodontics.springeropen.com/articles/10.1186/s40510-017-0186-9>
11. **Parkin N, Elcock C, Smith RN, Griffin RC, Brook AH.** The aetiology of hypodontia: The prevalence, severity and location of hypodontia within families. *Arch Oral Biol.* déc 2009;54:S52- 6.
12. **Shimizu T, Maeda T.** Prevalence and genetic basis of tooth agenesis. *Jpn Dent Sci Rev.* mai 2009;45(1):52- 8.
13. **De Coster PJ, Marks LA, Martens LC, Huysseune A.** Dental agenesis: genetic and clinical perspectives: Dental agenesis. *J Oral Pathol Med.* 3 sept 2008;38(1):1- 17.


14. **Haddaji Mastouri M, De Coster P, Zaghabani A, Jammali F, Raouahi N, Ben Salem A, et al.** Genetic study of non-syndromic tooth agenesis through the screening of paired box 9, msh homeobox 1, axin 2, and Wnt family member 10A genes: a case-series. *Eur J Oral Sci* [Internet]. 8 nov 2017 [cité 4 déc 2017]; Disponible sur: <http://doi.wiley.com/10.1111/eos.12391>
15. **Yin W, Bian Z.** The Gene Network Underlying Hypodontia. *J Dent Res.* juill 2015;94(7):878- 85.
16. **Kabbani T, Abdullah N, Rsheadat Y, Hassan MIA.** Prevalence of isolated maxillary lateral incisor agenesis in Syrian adolescents. *J Orofac Orthop Fortschritte Kieferorthopädie.* janv 2017;78(1):62- 9.
17. **Raquet G, Versini D.** Anomalies dentaires de nombre et de forme. Classification et fréquence. *Rev. Orthop. Dento-Fac.,* 1973,1, 1, p.5-15
18. **Mattheeuws N.** Has hypodontia increased in Caucasians during the 20th century? A meta-analysis. *Eur J Orthod.* 1 févr 2004;26(1):99- 103.
19. **Arte S.** Phenotypic and genotypic features of familial hypodontia. [Helsinki]: [S. Arte]; 2001.
20. **Bailleul-Forestier I, Molla M, Verloes A, Berdal A.** The genetic basis of inherited anomalies of the teeth. *Eur J Med Genet.* juill 2008;51(4):273- 91.
21. **Polder BJ, Van't Hof MA, Van der Linden FPGM, Kuijpers-Jagtman AM.** A meta-analysis of the prevalence of dental agenesis of permanent teeth. *Community Dent Oral Epidemiol.* juin 2004;32(3):217- 26.
22. **Rakhshan V, Rakhshan A.** Systematic review and meta-analysis of congenitally missing permanent dentition: Sex dimorphism, occurrence patterns, associated factors and biasing factors. *Int Orthod.* sept 2016;14(3):273- 94.
23. **Thierry M, Granat J, Vermelin L.** Les agénésies dentaires : origine, évolution et orientations thérapeutiques. *Int Orthod.* 1 juin 2007;5(2):163- 82.
24. **Thierens LAM, Verhoeven B, Temmerman L, De Pauw GAM.** An esthetic evaluation of unilateral canine substitution for a missing maxillary lateral incisor: T HIERENS ET AL . *J Esthet Restor Dent* [Internet]. 31 août 2017 [cité 4 déc 2017]; Disponible sur: <http://doi.wiley.com/10.1111/jerd.12324>
25. **Galluccio G, Castellano M, La Monaca C.** Genetic basis of non-syndromic anomalies of human tooth number. *Arch Oral Biol.* juill 2012;57(7):918- 30.
26. **Aasheim B, Ögaard B.** Hypodontia in 9-year-old Norwegians related to need of orthodontic treatment. *Eur J Oral Sci.* oct 1993;101(5):257- 60.
27. **Iiokowi'i'z JM.** ApEasiaand malocclusion: A survey and appraisal. :14.

28. **Magnusson TE.** Prevalence of hypodontia and malformations of permanent teeth in Iceland. *Community Dent Oral Epidemiol.* août 1977;5(4):173 - 8.
29. **Pinho T, Tavares P, Maciel P, Pollmann C.** Developmental absence of maxillary lateral incisors in the Portuguese population. *Eur J Orthod.* 1 oct 2005;27(5):443 - 9.
30. **Tavajohi-Kermani H, Kapur R, Sciote JJ.** Tooth agenesis and craniofacial morphology in an orthodontic population. *Am J Orthod Dentofacial Orthop.* juill 2002;122(1):39- 47.
31. **Rakhshan V, Rakhshan H.** Meta-analysis of congenitally missing teeth in the permanent dentition: Prevalence, variations across ethnicities, regions and time. *Int Orthod.* sept 2015;13(3):261 - 73.
32. **Bassiouny DS, Afify AR, Baeshen HA, Birkhed D, Zawawi KH.** Prevalence of maxillary lateral incisor agenesis and associated skeletal characteristics in an orthodontic patient population. *Acta Odontol Scand.* 17 août 2016;74(6):456- 9.
33. **Thesleff I.** The genetic basis of tooth development and dental defects. *Am J Med Genet A.* 1 déc 2006;140A(23):2530- 5.
34. **Mitsui SN, Yasue A, Masuda K, Watanabe K, Horiuchi S, Imoto I, et al.** Novel PAX9 Mutations Cause Non-syndromic Tooth Agenesis. *J Dent Res.* mars 2014;93(3):245 - 9.
35. **Alves-Ferreira M, Pinho T, Sousa A, Sequeiros J, Lemos C, Alonso I.** Identification of Genetic Risk Factors for Maxillary Lateral Incisor Agenesis. *J Dent Res.* mai 2014;93(5):452 - 8.
36. **MacKenzie A, Ferguson MWJ, Sharpe PT.** Expression patterns of the homeobox gene, Hox-8, in the mouse embryo suggest a role in specifying tooth initiation and shape. :18.
37. **Callahan N, Modesto A, Meira R, Seymen F, Patir A, Vieira AR.** Axis inhibition protein 2 (AXIN2) polymorphisms and tooth agenesis. *Arch Oral Biol.* janv 2009;54(1):45 - 9.
38. **Kantaputra P, Sripathomsawat W.** WNT10A and isolated hypodontia. *Am J Med Genet A.* mai 2011;155(5):1119- 22.
39. **McKeown HF.** Tooth dimensions in hypodontia patients, their unaffected relatives and a control group measured by a new image analysis system. *Eur J Orthod.* 1 avr 2002;24(2):131 - 41.
40. **Brook AH.** Multilevel complex interactions between genetic, epigenetic and environmental factors in the aetiology of anomalies of dental development. *Arch Oral Biol.* déc 2009;54:S3 - 17.
41. **Nasman M, Forsberg C-M, Dahllof G.** Long-term dental development in children after treatment for malignant disease. *Eur J Orthod.* 1 avr 1997;19(2):151 - 9.
42. **Pinho T, Pollmann C, Calheiros-Lobo MJ, Sousa A, Lemos C.** Craniofacial repercussions in maxillary lateral incisors agenesis. *Int Orthod.* sept 2011;9(3):274 - 85.

43. **Cerp A.** A Peer-Reviewed CE Activity by. :14.
44. **Garib DG, Alencar BM, Lauris JRP, Baccetti T.** Agenesis of maxillary lateral incisors and associated dental anomalies. *Am J Orthod Dentofacial Orthop.* juin 2010;137(6):732.e1-732.e6.
45. **Peck S, Peck L, Kataja M.** Concomitant occurrence of canine malposition and tooth agenesis: Evidence of orofacial genetic fields. *Am J Orthod Dentofacial Orthop.* déc 2002;122(6):657- 60.
46. **Pinho T, Maciel P, Pollmann C.** Developmental disturbances associated with agenesis of the permanent maxillary lateral incisor. *Br Dent J.* déc 2009;207(12):E25 - E25.
47. **Kokich VO, Kinzer GA, Janakievski J.** Congenitally missing maxillary lateral incisors: Restorative replacement. *Am J Orthod Dentofacial Orthop.* avr 2011;139(4):435- 45.
48. **Mota A, Pinho T.** Esthetic perception of maxillary lateral incisor agenesis treatment by canine mesialization. *Int Orthod.* mars 2016;14(1):95- 107.
49. **Pinho T, Bellot-Arcís C, Montiel-Company JM, Neves M.** Esthetic Assessment of the Effect of Gingival Exposure in the Smile of Patients with Unilateral and Bilateral Maxillary Incisor Agenesis: Esthetics in Patients with MLIA. *J Prosthodont.* juill 2015;24(5):366- 72.
50. **Kavadia S.** Agenesis of maxillary lateral incisors: A global overview of the clinical problem. 2011;12(4):23.
51. **Robertsson S, Mohlin B.** The congenitally missing upper lateral incisor. A retrospective study of orthodontic space closure versus restorative treatment. :15.
52. **El zoghby A, Ré J-P, Perez C, Giraudeau A, Orthlieb J-D.** Canine et incisive maxillaires : mieux connaître la morphologie pour optimiser la fonction. *Rev Orthopédie Dento-Faciale.* mars 2010;44(1):47- 61.
53. **Ben-Bassat Y, Brin I.** Skeletal and dental patterns in patients with severe congenital absence of teeth. *Am J Orthod Dentofacial Orthop.* mars 2009;135(3):349- 56.
54. **Harris EF, Clark LL.** Hypodontia: An epidemiologic study of American black and white people. *Am J Orthod Dentofacial Orthop.* déc 2008;134(6):761- 7.
55. **Woodworth DA, Sinclair PM, Alexander RG.** Bilateral congenital absence of maxillary lateral incisors: A craniofacial and dental cast analysis. *Am J Orthod.* avr 1985;87(4):280- 93.
56. **V. O. Kokich Jr. and G. A. Kinzer.** Managing congenitally missing lateral incisors. *Journal of Esthetic and Restorative Dentistry*, vol. 17, no. 1, pp. 5–10, 2005.
57. **Meros GC, Shoji A, Suzuki S, Paranhos LR, Manfroï R, Claus J, et al.** An Alternative Approach for Space Opening in a Bilateral Maxillary Lateral Incisor Agenesis Patient using Miniplates. Patil S, éditeur. *J Contemp Dent Pract.* 2017;18(12):1198- 205.

58. **Rosa M, Lucchi P, Ferrari S, Zachrisson BU, Caprioglio A.** Agénésie congénitale des incisives latérales maxillaires : évaluation parodontale et fonctionnelle à long terme après fermeture orthodontique de l'espace avec ingression de la première prémolaire et égression de la canine. *Orthod Fr.* déc 2017;88(4):319- 32.
59. **Nilanjana S, Sumitra R, Navraj M, Sumit G.** Canines substitution for congenitally missing maxillary lateral incisors– An interdisciplinary case report. *Indian J Orthod Dentofac Res.* 20 mai 2017;3(2):114- 8.
60. **Bernard JP, Schatz JP, Christou P, Belser U, Kiliaridis S.** Long-term vertical changes of the anterior maxillary teeth adjacent to single implants in young and mature adults. A retrospective study. *J Clin Periodontol.* nov 2004;31(11):1024- 8.
61. **Jemt T, Bondevik O.** Changes of Anterior Clinical Crown Height in Patients Provided with Single-Implant Restorations After More Than 15 Years of Follow-up. 2005;19(5):8.
62. **Thilander B, Ödman J, Lekholm U.** Orthodontic aspects of the use of oral implants in adolescents: a 10-year follow-up study. :19.
63. **Zachrisson BU, Rosa M, Toreskog S.** Congenitally missing maxillary lateral incisors: Canine substitution. *Am J Orthod Dentofacial Orthop.* avr 2011;139(4):434- 44.
64. **Olsen TM, Kokich VG.** Postorthodontic root approximation after opening space for maxillary lateral incisor implants. *Am J Orthod Dentofacial Orthop.* févr 2010;137(2):158.e1-158.e8.
65. **Stenvik A, Zachrisson BU.** Missing anterior teeth: orthodontic closure and transplantation as viable options to conventional replacements. :10.
66. **Tirlet G, Attal J.** Les bridges collés cantilever en vitrocéramique renforcée au disilicate de lithium. *Réal Clin.* 26:12.
67. **Zachrisson BU.** Improving orthodontic results in cases with maxillary incisors missing. *Am J Orthod.* mars 1978;73(3):274- 89.
68. **Tuverson DL.** Orthodontic treatment using canines in place of missing maxillary lateral incisors. *Am J Orthod.* août 1970;58(2):109- 27.
69. **Rosa M, Zachrisson BU.** The Space-Closure Alternative for Missing Maxillary Lateral Incisors: An Update. 2010;(9):10.
70. **Rosa M, Zachrisson BU.** Integrating Esthetic Dentistry and Space Closure in Patients with Missing Maxillary Lateral Incisors. 2001;(4):14.
71. **Pavesi Pini NI, De Marchi LM, Corrêa Pascotto R.** Congenitally Missing Maxillary Lateral Incisors: Update on the Functional and Esthetic Parameters of Patients Treated with Implants or Space Closure and Teeth Recontouring. *Open Dent J.* 6 janv 2015;8(1):289- 94.

72. **Sabri R.** Management of missing maxillary lateral incisors. J Am Dent Assoc. janv 1999;130(1):80- 4.



SERMENT MEDICAL

En présence des Maîtres de cette Faculté, de mes chers condisciples, devant l'effigie d'HIPPOCRATE.

Je promets et je jure, d'être fidèle aux lois de l'honneur et de la probité dans l'exercice de la Médecine Dentaire.

Je donnerai mes soins à l'indigent et n'exigerai jamais un salaire au-dessus de mon travail, je ne participerai à aucun partage clandestin d'honoraires.

Je ne me laisserai pas influencer par la soif du gain ou la recherche de la gloire.

Admis dans l'intérieur des maisons, mes yeux ne verront pas ce qui s'y passe, ma langue taira les secrets qui me seront confiés et mon état ne servira pas à corrompre les mœurs ni à favoriser le crime.

Je ne permettrai pas que des considérations de religion, de nation, de race, de parti ou de classe sociale viennent s'interposer entre mon devoir et mon patient.

Même sous la menace, je n'admettrai pas de faire usage de mes connaissances médicales contre les lois de l'humanité.

J'informerai mes patients des décisions envisagées, de leurs raisons et de leurs conséquences. Je ne tromperai jamais leur confiance et n'exploiterai pas le pouvoir hérité des connaissances pour forcer les consciences.

Je préserverai l'indépendance nécessaire à l'accomplissement de ma mission. Je n'entreprendrai rien qui dépasse mes compétences. Je les entretiendrai et les perfectionnerai pour assurer au mieux les services qui me seront demandés.

Respectueux et reconnaissant envers mes Maîtres, je rendrai à leurs enfants l'instruction que j'ai reçue de leur père.

Que les hommes m'accordent leur estime si je suis fidèle à mes promesses.

Que je sois déshonoré et méprisé de mes confrères si j'y manque.

MARTINI Claire – Gestion de l'esthétique de la canine en position d'incisive latérale

Th. : Chir. dent. : Marseille : Aix-Marseille Université : 2018

Rubrique de classement : Odontologie Prothétique

Résumé :

Les agénésies des incisives latérales maxillaires concernent 2% de la population. Dans une société où l'apparence tient une place primordiale, elles représentent un motif de consultation grandissant. Outre la composante esthétique, les incisives latérales jouent un rôle fonctionnel et dans la croissance du maxillaire ; ces deux éléments devront être pris en compte lors de la réhabilitation. Nous nous intéresserons particulièrement à la réhabilitation de l'esthétique du sourire en cas d'agénésies des incisives latérales maxillaires après fermeture de l'espace. Deux paramètres fondamentaux devront être évalués et corrigés : la morphologie, qui pourra être modifiée par addition et/ou soustraction et qui pourra être complétée par un remodelage gingival ; et la teinte que l'on pourra redéfinir à l'aide d'un éclaircissement, ou bien par l'intermédiaire de restaurations partielles en céramique. Des cas cliniques viendront illustrer notre propos.

Mots clés : Agénésie des incisives latérales maxillaires - Fermeture d'espace orthodontique – Perception esthétique – Substitution canine – Approche pluridisciplinaire

MARTINI Claire – Management of the canine's esthetic in lateral incisor position

Abstract:

2% of the population are affected by maxillary lateral incisor agenesis. In a society where looks have a pride of place, this represents a growing consultation motive. Apart from the aesthetic part, the lateral incisors play a functional role and must be taken into account in maxillary growth during rehabilitation. We are particularly interested in the rehabilitation of smile aesthetics in cases of maxillary lateral incisor agenesis after the closure of the space. Two fundamental parameters must be evaluated and corrected: the morphology, which can be changed by adding or removing and can be completed by gum remodeling; and the color which we can redefine by a simple whitening or by partial ceramic restorations. Some clinical cases will be included for illustrative purposes.

MeSH: Maxillary Lateral Incisor Agenesis (MLIA) - Orthodontic Space Closure – Esthetic perception – Canine substitution – Multidisciplinary approach

Adresse de l'auteur :

1227 avenue Ganzin
83220 LE PRADET