



HAL
open science

Couronnes sur implants solidarisées ou unitaires : quelle solution adopter ?

Maureen Nkamgueu Simo

► **To cite this version:**

Maureen Nkamgueu Simo. Couronnes sur implants solidarisées ou unitaires : quelle solution adopter ?. Sciences du Vivant [q-bio]. 2018. dumas-01961266

HAL Id: dumas-01961266

<https://dumas.ccsd.cnrs.fr/dumas-01961266>

Submitted on 19 Dec 2018

HAL is a multi-disciplinary open access archive for the deposit and dissemination of scientific research documents, whether they are published or not. The documents may come from teaching and research institutions in France or abroad, or from public or private research centers.

L'archive ouverte pluridisciplinaire **HAL**, est destinée au dépôt et à la diffusion de documents scientifiques de niveau recherche, publiés ou non, émanant des établissements d'enseignement et de recherche français ou étrangers, des laboratoires publics ou privés.



Distributed under a Creative Commons Attribution - NonCommercial - NoDerivatives 4.0 International License

AVERTISSEMENT

Cette thèse d'exercice est le fruit d'un travail approuvé par le jury de soutenance et réalisé dans le but d'obtenir le diplôme d'État de docteur en chirurgie dentaire. Ce document est mis à disposition de l'ensemble de la communauté universitaire élargie.

Il est soumis à la propriété intellectuelle de l'auteur. Ceci implique une obligation de citation et de référencement lors de l'utilisation de ce document.

D'autre part, toute contrefaçon, plagiat, reproduction illicite encourt toute poursuite pénale.



UNIVERSITÉ
PARIS
DESCARTES

MEMBRE DE

U-PC
Université Sorbonne
Paris Cité

UNIVERSITÉ PARIS DESCARTES

FACULTÉ DE CHIRURGIE DENTAIRE

Année 2018

N° 057

THÈSE

POUR LE DIPLÔME D'ÉTAT DE DOCTEUR EN CHIRURGIE DENTAIRE

Présentée et soutenue publiquement le : 04 juillet 2018

Par

Maureen NKAMGUEU SIMO

Couronnes sur implants solidarisées ou unitaires : quelle solution adopter ?

Dirigée par M. le Docteur Jonathan Sellem

JURY

M. le Professeur Michel Postaire

Président

M. le Docteur Denis Bouter

Assesseur

Mme le Docteur Claudine Wulfman

Assesseur

M. le Docteur Jonathan Sellem

Assesseur

M. le Docteur Pierre Athouel

Invité

Tableau des enseignants de la Faculté

DÉPARTEMENTS	DISCIPLINES	PROFESSEURS DES UNIVERSITÉS	MAÎTRES DE CONFÉRENCES
1. DÉVELOPPEMENT, CROISSANCE ET PRÉVENTION	ODONTOLOGIE PÉDIATRIQUE	Mme DAVIT-BÉAL Mme VITAL	M. COURSON Mme DURSUN Mme JEGAT Mme SMAÏL-FAUGERON Mme VANDERZWALM
	ORTHOPÉDIE DENTO-FACIALE		Mme BENAHMED M. DUNGLAS Mme KAMOUN-GOLDRAT Mme LE NORCY
	PRÉVENTION, ÉPIDÉMIOLOGIE, ÉCONOMIE DE LA SANTÉ ET ODONTOLOGIE LÉGALE	Mme FOLLIGUET	Mme GERMA M. PIRNAY M. TAVERNIER
2. CHIRURGIE ORALE, PARODONTOLOGIE, BIOLOGIE ORALE	PARODONTOLOGIE	Mme COLOMBIER Mme GOSSET	M. BIOSSE DUPLAN M. GUEZ
	CHIRURGIE ORALE	M. MAMAN Mme RADOI	Mme EJEIL M. GAULTIER M. HADIDA M. MOREAU M. NGUYEN
	BIOLOGIE ORALE	Mme CHAUSSAIN M. GOGLY Mme SÉGUIER Mme POLIARD M. ROCHEFORT (PU associé)	M. ARRETO Mme BARDET (MCF) Mme CHARDIN Mme CHERIFI (MCU associée) M. FERRE M. LE MAY
3. RÉHABILITATION ORALE	DENTISTERIE RESTAURATRICE ENDODONTIE	Mme BOUKPESSI Mme CHEMLA	Mme BERÈS (MCU associée) Mme BESNAULT M. BONTE Mme COLLIGNON (MCU associée) M. DECUP Mme GAUCHER
	PROTHÈSES	M. POSTAIRE	M. CHEYLAN M. DAAS M. DOT M. EID Mme FOUILLOUX-PATEY Mme GORIN M. RENAULT M. RIGNON-BRET M. TIRLET M. TRAMBA Mme WULFMAN
	FONCTION-DYSFONCTION, IMAGERIE, BIOMATÉRIEAUX		M. ATTAL Mme BENBELAID Mme BENOÎT A LA GUILLAUME (MCF) M. BOUTER M. CHARRIER M. CHERRUAU M. FLEITER Mme FRON CHABOUIS Mme MANGIONE (MCU associée) M. SALMON Mme TILOTTA
	PROFESSEURS ÉMÉRITES	M. BÉRENHOLC Mme BRION M. LASFARGUES M. LAUTROU M. LEVY	M. PELLAT M. PIERRISNARD M. SAFFAR Mme WOLIKOW

Mise à jour le 18 décembre 2017

Remerciements

À M. le Professeur Michel Postaire

Docteur en Chirurgie dentaire

Docteur en Sciences odontologiques

Docteur d'État en Odontologie

Professeur des Universités, Faculté de Chirurgie dentaire Paris Descartes

Praticien Hospitalier, Assistance Publique-Hôpitaux de paris

Qui me fait l'honneur de présider le jury de cette thèse. Veuillez trouver ici le témoignage de ma sincère reconnaissance et de mon profond respect.

À M. le Docteur Denis Bouter

Docteur en Chirurgie dentaire

Docteur de l'Université Paris Descartes

Maître de Conférences des Universités, Faculté de Chirurgie dentaire Paris Dentaire

Praticien Hospitalier, Assistance Publique-Hôpitaux de Paris

Qui me fait l'honneur de participer au jury de cette thèse. Merci pour vos questions qui m'ont poussée à ne pas m'arrêter à la première information lue/apprise, mais à aller plus loin dans mes réflexions. Veuillez trouver ici le témoignage de ma sincère reconnaissance et de mon profond respect.

À Mme le Docteur Claudine Wulfman

Docteur en Chirurgie dentaire

Spécialiste qualifiée en Médecine bucco-dentaire

Ancien Interne des Hôpitaux

Docteur de l'Université Paris 13

Maître de Conférences des Universités, Faculté de Chirurgie dentaire Paris Descartes

Praticien Hospitalier, Assistance Publique-Hôpitaux de Paris

Qui me fait l'honneur de participer au jury de cette thèse. Merci de m'avoir appris que les choses simples pouvaient être les plus efficaces, merci pour la bonne ambiance des mercredis de D3. Veuillez trouver le témoignage de ma sincère reconnaissance et de mon profond respect.

À M. le Docteur Jonathan Sellem

Docteur en Chirurgie dentaire

Assistant Hospitalo-Universitaire, Faculté de Chirurgie dentaire Paris Descartes

Qui me fait l'honneur de diriger cette thèse. Je choisis de vous dire un grand et sincère Merci pour tout. Je pense que cela résume bien ces 3 années d'apprentissages avec vous. Veuillez trouver ici l'expression de ma gratitude et mon plus grand respect.

À M. le Docteur Pierre Athouel

Docteur en Chirurgie dentaire

Qui me fait l'honneur de participer au jury de cette thèse. Pour commencer, merci de m'avoir convaincue de choisir ce sujet. Ensuite, je vous remercie pour l'enseignement que vous m'avez apporté, notamment pour l'occlusion. Veuillez trouver ici mon profond respect.

Aux Dr. Gaucher, Dr. Roux, Dr. Comte, Dr. Orlu, Dr. Ghoul, Dr. Bensaid, Dr. Lemonnier, Dr. Troadec, un grand merci pour ces 3 années d'apprentissage avec vous. Merci de m'avoir poussée à donner le meilleur de moi et d'aller toujours chercher plus loin.

A mes parents, sans vous je n'en serais pas là. Merci de m'avoir toujours poussée à aller plus loin, à vouloir plus, à ne pas me contenter de la faciliter. Aucun mot ne sera suffisant pour quantifier ma reconnaissance face au travail que vous avez accompli.

Mention spéciale à toi, Maman qui a dû relire ce travail, un grand merci.

A Roséane, Eline et Chris-Elie, merci pour l'ambiance de FEU qu'il y a à la maison. J'espère pouvoir vous soutenir dans vos projets comme vous le faites pour les miens.

A mes grands-parents qui n'auront pas eu le temps de voir ce moment.

A Ronald, merci pour tout le soutien que tu m'apportes.

A Michelle, Maëva, Johana et Elise, merci pour ce que vous m'avez apporté depuis tout le temps qu'on se connaît maintenant. Je suis très fière d'avoir grandi avec vous et des femmes que vous êtes aujourd'hui. J'espère aussi vous rendre fière.

A Sophie, Mylène et Hélène, merci d'avoir été ma Team de révisions pendant ces 5 années, pour tous ces bons moments partager, pour tout ce que vous m'avez appris et que j'étais censée connaître. Je n'aurais jamais eu mon diplôme sans vous, j'en suis sûre.

A la série E, merci pour ces 5 années partager ensemble ! Il n'y a que de bons moments à retenir.

A la Canteam, merci pour l'ambiance des vendredis !

A tous ceux ont participé de près ou de très loin à ce travail, merci.

Table des matières

INTRODUCTION	2
1 : PRÉAMBULE	3
2 : COURONNES SOLIDARISÉES OU COURONNES UNITAIRES : COMPORTEMENT D'UN POINT DE VUE BIOMÉCANIQUE	4
2.1. RÉPARTITION DES CHARGES	4
2.1.1. <i>Analyse par corrélation d'images numériques</i>	6
2.1.2. <i>Analyse par éléments finis</i>	8
2.2. GESTION DU POINT DE CONTACT PROXIMAL ET SON INFLUENCE SUR LA PASSIVITÉ DE L'ARMATURE	13
2.2.1 <i>Difficulté d'ajustement du point de contact proximal</i>	13
2.2.2 <i>Adaptation passive de l'armature</i>	18
2.3. RATIO COURONNE-IMPLANT	22
3 : INFLUENCE SUR LE PARODONTE DU DESIGN PROTHÉTIQUE	25
3.1. COURONNES SOLIDARISÉES OU COURONNES INDIVIDUELLES : IMPACT SUR LE REMODELAGE ET LA PERTE OSSEUSE.....	25
3.2. QUE FAIRE FACE À UN PARODONTE RÉDUIT ?	31
3.3. GESTION DE L'ESTHÉTIQUE GINGIVALE EN FONCTION DU DESIGN PROTHÉTIQUE CHOISI	34
4 : EN CLINIQUE, QUELLE OPTION ADOPTER ? DANS QUELLE SITUATION ? ET POURQUOI ?	39
4.1. MAINTENANCE PROTHÉTIQUE.....	39
4.1.1. <i>Complications</i>	39
4.1.2. <i>Hygiène bucco-dentaire et ressenti du patient</i>	41
4.2. AU FAUTEUIL : NOTRE EXPÉRIENCE CLINIQUE	44
4.2.1. <i>Réglage du point de contact</i>	44
4.2.2. <i>Que faire en fonction du moyen de rétention (scellé ou vissé) ?</i>	45
4.3. ARBRE DÉCISIONNEL	50
CONCLUSION	51
BIBLIOGRAPHIE	52
TABLE DES FIGURES	57
TABLE DES TABLEAUX	58

Introduction

Lors de la réhabilitation prothétique d'un édentement partiel, la solution implantaire est une option qui s'est répandue au cours de ces dernières décennies.¹ Il s'agit d'un moyen thérapeutique avec un résultat d'une haute prédictibilité². Contrairement aux prothèses amovibles partielles, il s'agit d'une solution fixe, qui permet aux patients de récupérer un maximum de confort ainsi qu'une meilleure gestion esthétique de la situation. De plus, cette issue est préservatrice des tissus dentaires environnants, comparativement aux bridges conventionnels.

Si la solution implantaire est retenue, elle doit être guidée par un projet prothétique préalablement défini. C'est pourquoi, dans le cadre de ce travail, nous nous intéressons à une problématique clinique courante : que faut-il choisir entre des couronnes solidarisées ou des couronnes unitaires pour restaurer un édentement partiel de petite étendue où plusieurs implants ont été/doivent être placés ? Nous recherchons dans la littérature, s'il existe un consensus sur la question et si ce n'est pas le cas, une proposition de critères à mettre en avant dans la prise de décision est exposée.

Après avoir détaillé notre recherche bibliographique, le comportement biomécanique de ces couronnes sera étudié dans un premier temps, en fonction de leur design (solidarisées ou non) et de différents aspects. Quelle influence a le design des couronnes sur l'os péri-implantaire ? Celui-ci augmente-t-il le risque de complications, causées par une mauvaise répartition des contraintes au sein du module couronne/implant/os péri-implantaire ?

Puis, nous parlerons de l'incidence sur le parodonte des couronnes unies et non-unies.

Pour finir, nous établirons la liste des critères décisionnels importants à prendre en compte, afin de guider le clinicien dans sa pratique quotidienne.

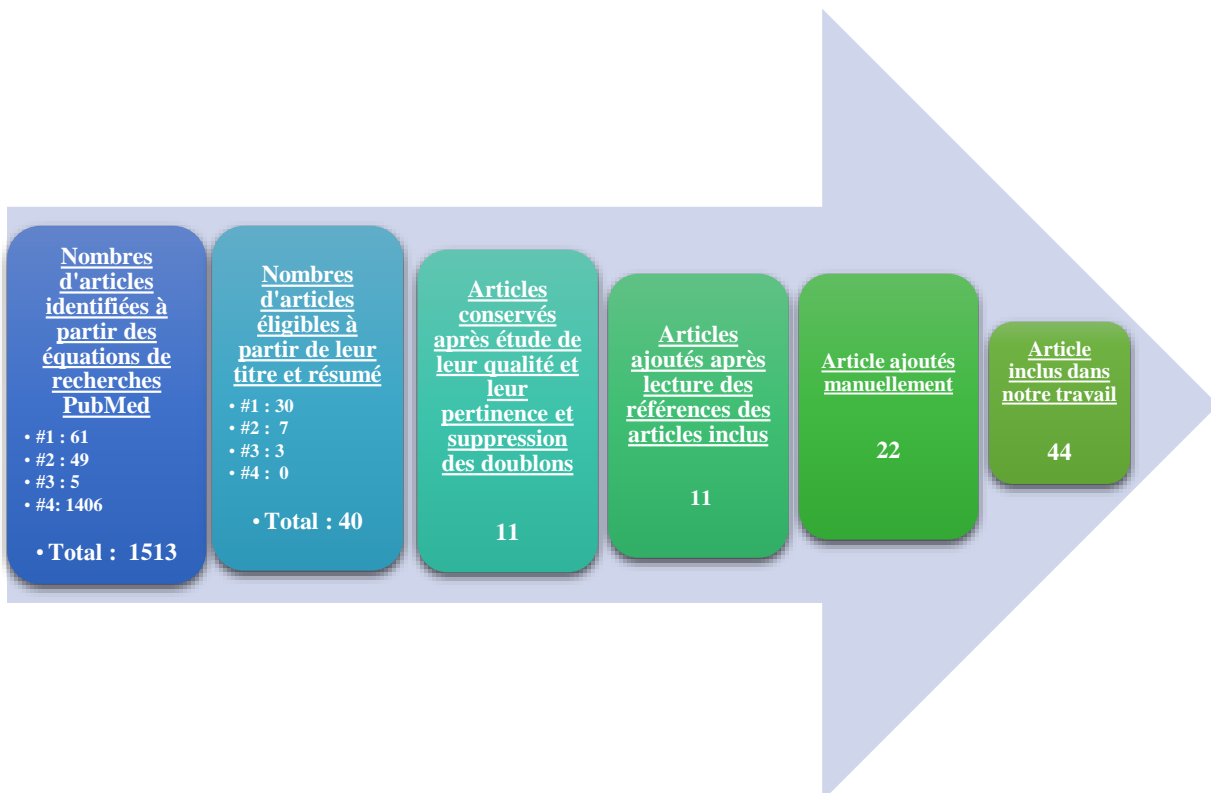
¹ Proussaefs et al., « Adjacent dental implants classification based on restorative design ».

² Weber et Sukotjo, « Does the type of implant prosthesis affect outcomes in the partially edentulous patient ? »

1 : Préambule

Pour mener à bien ce travail, une recherche PubMed est effectuée, jusqu'à la date du 21 Février 2018. La stratégie de recherche est la suivante : à partir des mots MeSH suivants « to splint », « dental protheses, implant-supported », « dental crown » et « fixed partial denture », les équations de recherche suivantes sont soumises au moteur de recherche PubMed :

- #1: Splinted crown [MeSH] and Implant-supported dental protheses [MeSH]
- #2: To splint [MeSH] and implant-supported dental protheses [MeSH]
- #3: Dental crown [MeSH] and Splint [MeSH] and implant-supported dental protheses [MeSH]
- #4: Fixed partial denture [MeSH] and implant supported dental protheses [MeSH] or dental crown [MeSH] and implant supported dental protheses [MeSH]



L'ensemble de ces articles a été lu dans son intégralité. Par la suite, ceux-ci ont été synthétisés et organisés en différentes sous-parties, en fonction de la thématique/problématique qu'ils abordent.

Nous rappelons que seuls les articles s'intéressant à deux ou trois couronnes sur implants solidarisées adjacentes ont été inclus dans ce travail. Nous ne nous intéresserons pas aux bridges implanto-portés. Aussi tous les types de plateformes implantaire ont été inclus.

2 : Couronnes solidarisées ou couronnes unitaires : comportement d'un point de vue biomécanique

A partir de notre recherche bibliographique, 21 articles s'intéressent au comportement biomécanique des couronnes sur implants solidarisées ou unitaires et les comparent. L'objectif de ces articles est d'évaluer quantitativement et qualitativement la répartition des charges obtenue avec l'un ou l'autre design prothétique.

Dans le cas de réhabilitation prothétique implanto-portée, une distribution optimale des contraintes entre les implants est recherchée, car en cas de surcharge occlusale des micro-fractures se créent dans l'os péri-implantaire. Cette destruction osseuse risque, à terme, d'entraîner la perte de l'implant. La répartition des charges est donc un facteur essentiel à prendre en compte. Elle est décrite dans plusieurs des études sélectionnées.

2.1. Répartition des charges

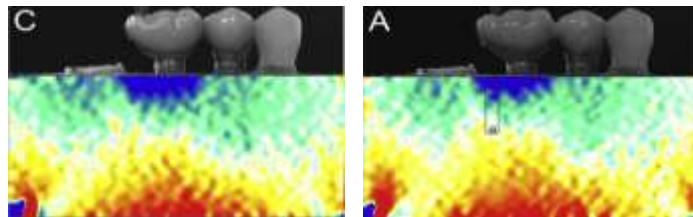
Empiriquement, les concepts de prothèses dento-portées sont extrapolées à la prothèse implanto-portées, c'est-à-dire qu'il est recommandé de solidariser les couronnes, pour obtenir une meilleure répartition des charges. Etant une composante cruciale de la thérapie occlusale sur les dents naturelles, le fait de connecter les restaurations coronaires va permettre d'augmenter la stabilité et la résistance de la restauration, alors assimilable à un bloc.³ Néanmoins, tous les auteurs ne sont pas en accord avec ce concept. De plus en plus, ce sujet semble controversé puisque plusieurs études suggèrent qu'il n'y a pas de différence entre l'un ou l'autre design prothétique.

³ Grossmann, Finger, et Block, « Indications for splinting implant restorations ».

Nous choisissons de nous intéresser uniquement aux études qui utilisent la corrélation d'images numériques 2D/3D ou les éléments finis comme méthode d'analyse.

- La corrélation d'images numériques (DIC): Il s'agit de mesurer sur un champ complet, la déformation de surface dans un matériaux, obtenue entre deux images. C'est une méthode d'analyse optique.

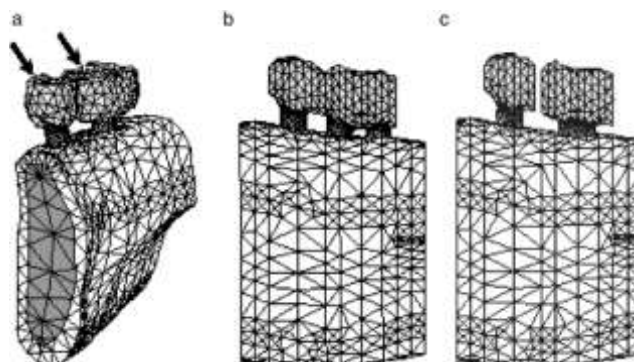
Figure 1 : Image issue de la corrélation d'image numérique



Source: Tiozzi et al., « Validation of finite element models for strain analysis of implant-supported prostheses using digital image correlation », 2013

- La méthode des éléments finis (FEM ou FEA): permet de calculer les déformations et contraintes causées par des chargements externes sur l'élément à analyser. Le matériau à analyser est découpé en petits éléments, la déformation de chaque maille (petit élément) est calculée grâce à une dérivée partielle linéaire. Et, un résultat global issu du système d'équations de chaque maille rassemblée est obtenu en sommant tous les calculs réalisés. Donc grâce à la méthode d'éléments finis est étudié le comportement du matériau aussi bien à sa surface, qu'en son sein.

Figure 2 : Image issue de la méthode des éléments finis



Source: Huang et al., « Effects of splinted prosthesis supported a wide implant or two implants: a three-dimensional finite element analysis », 2004

Ces deux méthodes d'analyse permettent :

- ✓ Une mesure des contraintes en plein champ de la surface du modèle étudié (quel que soit le type de matériau étudié, homogène ou hétérogène) pour la corrélation d'image numérique.
- ✓ De calculer les contraintes et tensions tissulaires plutôt que de les mesurer, pour l'analyse par élément fini. Ici, la répartition des charges au niveau de la zone de contact entre l'os et l'implant et sur l'ensemble du modèle va être prédit par un ensemble d'équations.

Nous choisissons de ne pas retenir les études avec analyse par jauges de contraintes ou analyses photo-élastiques, qui comme l'explique les études de Tiozzi et al.⁴, sont limitées à la localisation des jauges, la sensibilité aux vibrations environnantes et à la complexité des scénarios expérimentaux (os hétérogène, scénario avec une réalité clinique). D'après ces auteurs, ce type de méthode d'analyse n'est pas le plus performant pour l'analyse de la répartition des charges.

2.1.1. Analyse par corrélation d'images numériques

Dans les différentes études⁵ qui s'intéressent à la répartition de charges par corrélation d'images numériques. Les résultats concordent et sont les suivants :

Les différentes études sont succinctement décrites dans le tableau suivant :

Tableau 1 : Comparaison de la répartition de charge entre les couronnes solidarisées et unitaires par analyse de corrélation d'image numérique

M1 : Première molaire, M2 : Deuxième molaire, PM2 : Deuxième prémolaire.

⁴ Tiozzi et al., « Validation of finite element models for strain analysis of implant-supported prostheses using digital image correlation »; Tiozzi et al., « Comparison of the correlation of photoelasticity and digital imaging to characterize the load transfer of implant-supported restorations ».

⁵ Tiozzi et al., « Validation of finite element models for strain analysis of implant-supported prostheses using digital image correlation »; Clelland et al., « Comparison of strains for splinted and nonsplinted implant prostheses using three-dimensional image correlation »; Yilmaz et al., « Strain comparisons for splinted and nonsplinted cement-retained implant crowns »; Yilmaz et al., « Comparison of strains for splinted and nonsplinted screw-retained prostheses on short implants »; Tiozzi et al., « Validation of finite element models for strain analysis of implant-supported prostheses using digital image correlation ».

	Nb implant Longueur implant	Hauteur coronaire	Connectique implantaire	Rétention prothétique	Forces exercées	Résultats
Clelland⁶ 2010	2 implants M1 : 5x15 mm M2 : 5x11mm	Non précisée	Interne	Transvissée	- Forces verticales de 203 N. - Forces angulées de 20° en direction antérieure et postérieure de 203 N	Absence de différence significative.
Yilmaz⁷ 2011	2 implants M1 : 4x6 mm M2 : 4x6 mm	11 < X < 13 mm	Interne	Transvissée	- Forces bi-axiales de 400N dans des directions verticales et obliques de 20° en antérieur et en postérieur.	Absence de différence significative. Meilleure répartition des charges maximales pour les couronnes solidarisées, lorsque des forces obliques sont appliquées, (différence significative)
Yilmaz⁸ 2013	2 implants M1 : 4x6 mm M2 : 4x6 mm	11 < X < 13 mm	Interne	Scellée	- Forces bi-axiales de 400N dans des directions verticales et obliques de 20° en antérieur et en postérieur.	Absence de différence significative. Qualitativement répartition plus uniforme avec les couronnes solidarisées
Tiozzi⁹ 2013	2 implants PM2 : 3,75x11mm M1 : 3,75x11mm	Non précisée	Externe	Transvissée	- Forces verticales de 250N appliquées sur la molaire.	Absence de différence significative.
Tiozzi¹⁰ 2014	2 implants PM2 : 3,75x11mm M1 : 3,75x11mm	Non précisée	Externe	Transvissée	-Forces verticales de 50N	Absence de différence significative

Source : Auteur, 2018

⁶ Clelland et al., « Comparison of strains for splinted and nonsplinted implant prostheses using three-dimensional image correlation ».

⁷ Yilmaz et al., « Comparison of strains for splinted and nonsplinted screw-retained prostheses on short implants ».

⁸ Yilmaz et al., « Strain comparisons for splinted and nonsplinted cement-retained implant crowns ».

⁹ Tiozzi et al., « Validation of finite element models for strain analysis of implant-supported prostheses using digital image correlation ».

¹⁰ Tiozzi et al., « Comparison of the correlation of photoelasticity and digital imaging to characterize the load transfer of implant-supported restorations ».

- ✓ La **répartition des contraintes** au niveau de l'os péri-implantaire peut être considérée comme **équivalente au niveau quantitatif** pour les couronnes solidarisées et non solidarisées, car les études ne montrent pas de différence significative, sous des forces verticales et obliques. Même si les valeurs obtenues montrent de façon non significative qu'en unissant les couronnes, les contraintes sur l'os péri-implantaire sont plus faibles.
- ✓ Au niveau qualitatif, solidariser permet une répartition des charges plus uniforme, par rapport aux couronnes unitaires.
- ✓ Une **meilleure répartition** des charges est obtenue, dans le cadre de **couronnes solidarisées transvisées sur implant court**, avec une différence significative. Contrairement aux couronnes solidarisées scellées sur implant court, pour lesquelles, il n'y a pas de différence significative observée avec les couronnes individuelles.

Cependant, il faut prendre ces résultats avec circonspection car la corrélation d'image numérique (DIC) mesure uniquement les déformations en surface du matériau sans fournir d'information sur ce qui se passe au niveau de la surface os/implant.

2.1.2. Analyse par éléments finis

Dans les différentes études¹¹ qui s'intéressent à la répartition de charges par méthode d'éléments finis, les résultats suivant sont obtenus, *in vitro* :

Tableau 2 : Comparaison de la répartition de charge entre les couronnes solidarisées et unitaires par analyse d'éléments finis

M1 : première molaire, M2 : deuxième molaire, PM1 : première prémolaire, PM2 : deuxième prémolaire.

¹¹ Tiozzi et al., « Validation of finite element models for strain analysis of implant-supported prostheses using digital image correlation »; Toniollo et al., « A three-dimensional finite element analysis of the stress distribution generated by splinted and nonsplinted prostheses in the rehabilitation of various bony ridges with regular or short morse taper implants »; Toniollo et al., « Finite element analysis of bone stress in the posterior mandible using regular and short implants, in the same context, with splinted and nonsplinted prostheses »; Meimandi et al., « Comparison of stress and strain distribution around splinted and nonsplinted 6-mm short implants in posterior mandible : a finite element analysis study »; Huang et al., « Effects of splinted prosthesis supported a wide implant or two implants : a three-dimensional finite element analysis »; Behnaz et al., « The effect of implant angulation and splinting on stress distribution in implant body and supporting bone : a finite element analysis »; Chen et al., « Treatment planning of implants when 3 mandibular posterior teeth are missing: a 3-dimensional finite element analysis ».

	Longueur implant	Connectique implantaire	Rétention prothétique	Forces exercées	Résultats
Huang¹² 2005	2 implants voire 3 (3 situations) PM2 : 3,75x 12mm M1 : 3,75x12mm ou 5x12mm ou 2 implants de 3,75x12mm	Implant ITI	Transvissées	- Forces obliques de 45°, en direction vestibulaire, de 100 N	Absence de différence significative, dans la situation d'un implant par couronne. Amélioration de la répartition des contraintes sur l'os environnant, lorsque le support implantaire de la couronne M1 est différent de celui de la couronne en PM2 (implant standard ou 2 implants), avec une différence significative
Chen¹³ 2012	3 implants (2 situations) PM1: 4,1x10 mm PM2: 4,1x10mm M1: 4,1x10mm	Implant ITI	Non précisée	- Forces obliques de 45° orientées en direction linguale, de 100 N.	Absence de différence significative, seul l'implant central bénéficie de l'union des 3 couronnes
Tiozzi¹⁴ 2013	2 Implants PM1 : 3,75x11mm M1 : 3,75x11mm	Externe	Transvissée	- Forces verticales de 250N appliquées sur la molaire	Absence de différence significative.
Behnaz¹⁵ 2015	2 implants (3 situations) PM2 : 4,5x6mm M1 : 4,5x6mm - 2 implants parallèles - Implant PM2 angulé de 15° en mésial - 2 implants angulés de 15° en mésial mais parallèles entre eux	Interne	Non précisée	- Forces verticales de 300N chargées en trépied sur les 2 couronnes	Amélioration de la répartition des charges avec les couronnes solidarisées surtout lorsque la force n'a pas la même direction que l'axe de l'implant.
Toniollo¹⁶ 2017	3 implants (2 situations) PM2 : 4x11 mm M1 : 4x11 mm ou 4x5 mm M2 : 4x5 mm	Morse Taper	Non précisée	- Forces obliques de 45° en direction vestibulaire, de 200-365 N, sur la prémolaire et les molaires	Amélioration de la répartition des contraintes sur l'os environnant avec implants courts Augmentation des contraintes au niveau des implants (> 6 mm) quand les couronnes sont solidarisées
Toniollo¹⁷ 2017	3 implants (2 situations) PM2 : 4x11mm ou 4x5 mm M1 : 4x11mm ou 4x5 mm M2 : 4x11mm ou 4x5 mm	Morse Taper	Non précisée	- Forces obliques de 45° en direction vestibulaire, de 200-365 N, sur la prémolaire et les molaires	Absence de différence significative quel que soit le design prothétique pour des implant > 6mm Amélioration de la répartition des contraintes sur l'os environnant avec des couronnes solidarisées sur implants courts, avec différence significative
Meimandi¹⁸ 2018	3 implants (2 situations) PM1 : 4x6mm ou 5x6 mm M1 : 4x6mm ou 5x6 mm M2 : 4x6mm ou 5x6 mm	Interne	Non précisée	- Forces axiales de 100N - Forces obliques de 100N	Absence de différence significative

Source : Auteur, 2018

¹² Huang et al., « Effects of splinted prosthesis supported a wide implant or two implants : a three-dimensional finite element analysis ».

¹³ Chen et al., « Treatment planning of implants when 3 mandibular posterior teeth are missing: a 3-dimensional finite element analysis ».

¹⁴ Tiozzi et al., « Validation of finite element models for strain analysis of implant-supported prostheses using digital image correlation ».

¹⁵ Behnaz et al., « The effect of implant angulation and splinting on stress distribution in implant body and supporting bone : a finite element analysis ».

¹⁶ Toniollo et al., « Finite element analysis of bone stress in the posterior mandible using regular and short implants, in the same context, with splinted and nonsplinted prostheses ».

- ✓ Pour deux ou trois implants, il n'y a **aucun bénéfice** (absence de différence significative) à **solidariser les couronnes adjacentes lorsque les implants sont de diamètre et de longueur identique.**
- ✓ Lorsque les supports implantaire sont de **diamètres différents ou que le nombre d'implants varie** (2 implants pour une couronne), les auteurs suggèrent qu'il y a une différence significative à **solidariser les couronnes** pour une meilleure répartition des charges.
- ✓ Lorsque la **longueur** des implants n'est pas la même, **prendre en compte la situation implantaire** (le nombre d'implant et leur longueur) permet de choisir le design implantaire adapté. Ceci, dans la mesure où, lorsque les couronnes sont unies, les contraintes sont augmentées au niveau des implants les plus long (>6mm), et efficacement réparties autour des implants courts (≤ 6 mm).
- ✓ Pour deux ou trois **implants courts** (≤ 6 mm de longueur) la **solidarisation des restaurations permet une meilleure répartition des contraintes** au niveau de l'os péri-implantaire et des dents adjacentes. Surtout si les implants ne sont pas dans le même axe et/ou que les contraintes exercées ne sont pas parallèles à l'axe de l'implant.

Toutefois, dans l'étude de Chen et al.¹⁹, les conditions expérimentales dans lesquelles l'étude a été réalisée semblent comporter un biais ; les couronnes présentées ont une armature en titane pure avec une suprastructure en céramique, ce qui ne correspond pas à notre réalité clinique. En effet, les prothésistes ont plus d'habileté à réaliser des armatures en alliages non-précieux type Cobalt-Chrome, sur laquelle ils stratifient la céramique.

Lors de notre recherche, nous avons pu trouver une étude réalisée **in vivo**. Dans cette étude de Shigemitsu²⁰, qui évalue l'influence sur la distribution du stress au niveau de l'os péri-implantaire, de la solidarisation de deux couronnes adjacentes sur implant, sur une femme de soixante-sept ans. Ici, deux implants identiques de 4,1x12 mm sont placés en position de première molaire et deuxième molaire à la mandibule. La patiente étudiée réalise des mouvements de mastication active maximaux. Les contraintes exercées sur les couronnes qu'elles soient solidarisées ou non, sont retransmises via des transducteurs piézo-électriques, placés entre la couronne et le pilier implantaire. Ainsi, ces

¹⁷ Toniollo et al., « A three-dimensional finite element analysis of the stress distribution generated by splinted and nonsplinted prostheses in the rehabilitation of various bony ridges with regular or short morse taper implants ».

¹⁸ Meimandi et al., « Comparison of stress and strain distribution around splinted and nonsplinted 6-mm short implants in posterior mandible : a finite element analysis study ».

¹⁹ Chen et al., « Treatment planning of implants when 3 mandibular posterior teeth are missing: a 3-dimensional finite element analysis ».

²⁰ Shigemitsu et al., « Stress distribution in the peri-implant bone with splinted and non-splinted implants by in vivo loading data-based finite element analysis ».

données communiquées à un ordinateur permettent une analyse par élément fini des contraintes exercées sur les implants lors des mouvements de mastication extrême. La conclusion conclue :

- ✓ Les couronnes unies permettent une distribution plus efficace des contraintes.

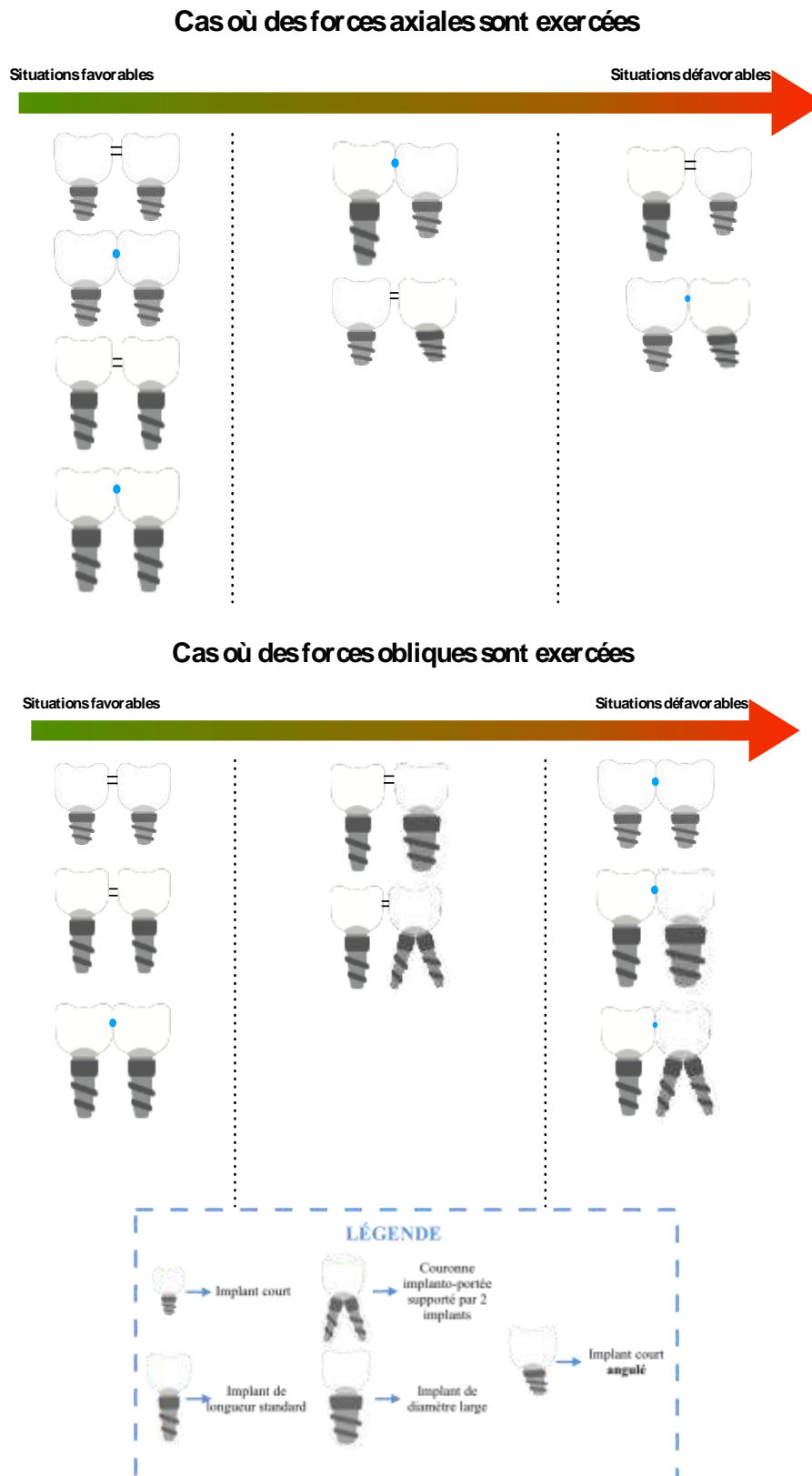
Néanmoins, il nous semble bon de préciser que cette étude *in vivo*, n'a été réalisée que sur un seul sujet, elle reste donc limitée. En outre, il s'agit de restaurations transvisées qui ont une passivité inférieure aux restaurations scellées.

Pour conclure, les différentes études *in vitro* décrites ci-dessus, nous permettent de dire que :

- ✚ En présence d'implants Regular (> 6 mm), il n'y a aucune amélioration de la répartition des contraintes à solidariser les couronnes. (Même si la distribution du stress reste plus homogène avec des couronnes unies et que l'étude *in vivo*, n'est pas en accord avec cette conclusion, nous choisissons de retenir celle-ci car l'étude *in vivo* n'a pas une cohorte suffisante).
- ✚ En présence d'implants courts, la solidarisation des restaurations permet une répartition des contraintes plus efficace. De surcroît, lorsque les implants ne sont pas parallèles ou que les forces appliquées sont obliques. Cependant, des études *in vivo* doivent être menées pour vérifier si cette conclusion est indépendante du moyen de rétention prothétique (transvisée ou scellée)
- ✚ En présence d'un support implantaire variable (les deux implants ne sont pas identiques en diamètre, ou en présence de deux implants pour une couronne), il semble préférable de solidariser les restaurations, pour un meilleur comportement biomécanique de cet ensemble.
- ✚ En présence de deux ou trois implants de longueur différente, il faut savoir que les contraintes seront bien réparties autour des implants < 6mm, mais accentués autour de ceux > 6mm. Ainsi, le nombre d'implants et la situation doivent-ils être bien étudiés avant de choisir le type de design prothétique.

Toutefois, il ne s'agit que de conclusions basées sur des résultats théoriques et non cliniques.

Figure 3 : Récapitulatif des conclusions évoquées sur la répartition des charges des couronnes solidarisées ou unitaires, par rapport à différentes situations expérimentales



Source : Auteur, 2018

2.2. Gestion du point de contact proximal et son influence sur la passivité de l'armature

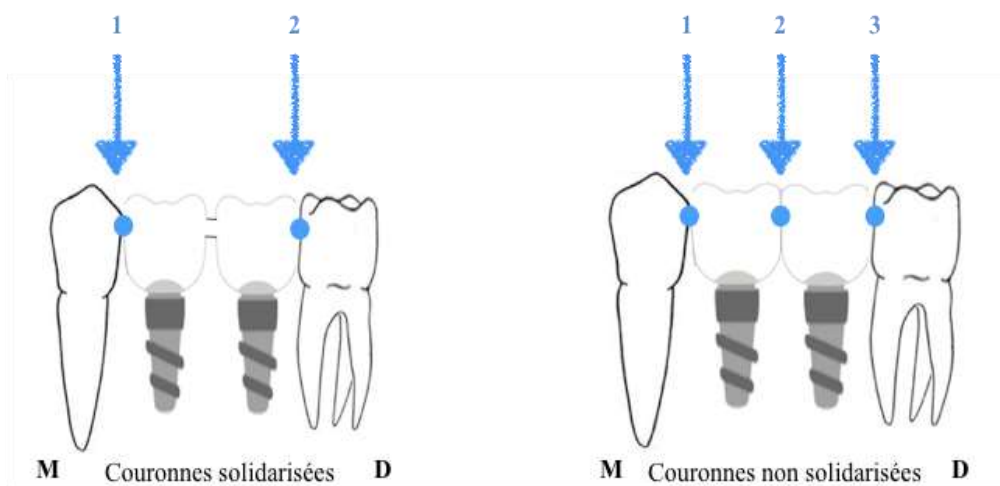
Par définition, l'adaptation passive d'armature signifie que la prothèse s'adapte parfaitement sur la plateforme implantaire.

La réalisation de couronnes solidarisées ne permet pas d'obtenir de manière reproductible une armature passive, et est technicien-dépendante. Or, une armature inadaptée peut causer une surcharge occlusale, qui à son tour peut entraîner une perte osseuse autour de l'implant. C'est dans ce contexte que prend place la fabrication de couronnes unitaires, qui permet une passivité d'armature augmentée par rapport aux couronnes solidarisées, bien que, l'ajustement du point de contact proximal doive être minutieux.²¹

2.2.1 Difficulté d'ajustement du point de contact proximal

L'ajustement du point de contact proximal est une tâche difficile à gérer pour le praticien, comme pour le prothésiste. De plus, il existe peu de références qui nous propose une méthode sur l'obtention d'un point de contact idéal. Lorsque deux couronnes sont solidarisées, il y a un point de contact en moins à gérer, comparé à deux couronnes unitaires.

Figure 4 : Nombre de contact en fonction du design prothétique



Source : Auteur, 2018

²¹ Guichet, Yoshinobu, et Caputo, « Effect of splinting and interproximal contact tightness on load transfer by implant restorations ».

L'étude de Guichet et al.²², qui évalue l'intensité du point de contact proximal sur la répartition des charges, démontre que plus le point de contact est **fort**, plus le stress autour de l'implant chargé sera important. Dans cette étude, les modèles avec couronnes individuelles avec des points de contact d'intensité différente sont comparés à des modèles avec couronnes solidarisiées à hauteur de liaison différente, par une analyse photo-élastique.

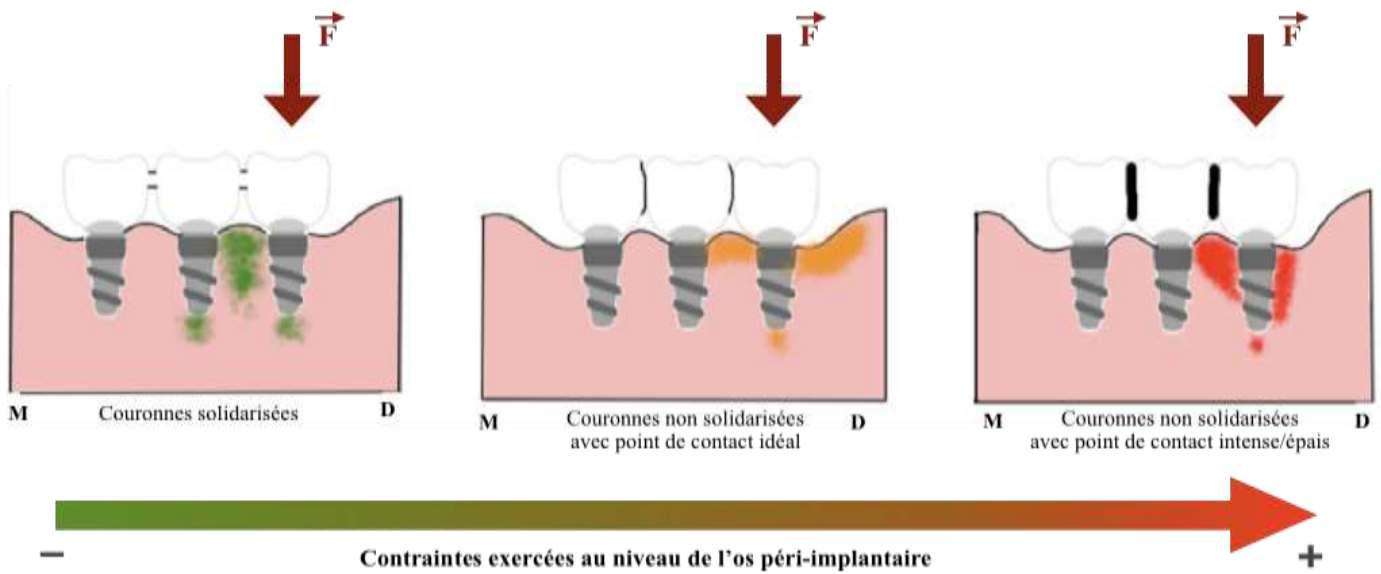
Les auteurs ont placé trois implants de 3,75x10 mm dans des modèles en résine photo-élastique, simulant la deuxième prémolaire, la première molaire et la deuxième molaire. Les implants sont recouverts soit par trois couronnes unitaires scellées, soit par trois couronnes solidarisiées scellées – FDP. Une charge verticale de 6,8 kilogrammes est appliquée sur chaque implant. La procédure de chargement et observation est reproduite deux fois pour s'assurer de la reproductibilité des résultats.

Les résultats montrent que la répartition des charges n'est pas équivalente en fonction de l'implant chargé :

- ✓ Lorsque les implants chargés sont les implants terminaux (antérieur et postérieur), la différence de répartition de charge est légère entre les couronnes unitaires et les FDPs, surtout dans les cas où le point de contact est ouvert ou considéré comme idéal – soit 8µm.
- ✓ Lorsque l'implant chargé est l'implant médian, solidariser les couronnes permet de diminuer significativement les contraintes sur l'os, comparativement aux couronnes unitaires. Effectivement, une meilleure répartition des charges est obtenue en unissant les restaurations, contrairement aux couronnes unitaires où le stress va se concentrer autour de l'implant chargé, surtout en mésial de celui-ci.

²² Guichet, Yoshinobu, et Caputo.

Figure 5 : Répartition des contraintes sur l'os péri-implantaire en fonction de l'intensité du point de contact



Source: Auteur, d'après Guichet et al, « Effect of splinting and interproximal contact tightness on load transfer by implant restorations», 2002

C'est aussi la conclusion d'une étude de Naves et al.²³, qui évalue l'effet sur l'os péri-implantaire de solidariser ou non les restaurations. Dans cette étude, trois implants, simulant la première prémolaire la deuxième prémolaire et la première molaire, sont placés dans trois modèles en résine photo-élastique avec une canine naturelle, correspondant à trois situations différentes.

- Dans la première, nous avons 3 couronnes unitaires séparées par un point de contact de 1,0 mm de diamètre.
- Dans la deuxième, nous avons trois couronnes unitaires séparées par une surface de contact de 3,0 mm de diamètre.
- Dans la troisième, nous avons trois couronnes solidarisées.

Chaque modèle subit trois types de forces appliquées :

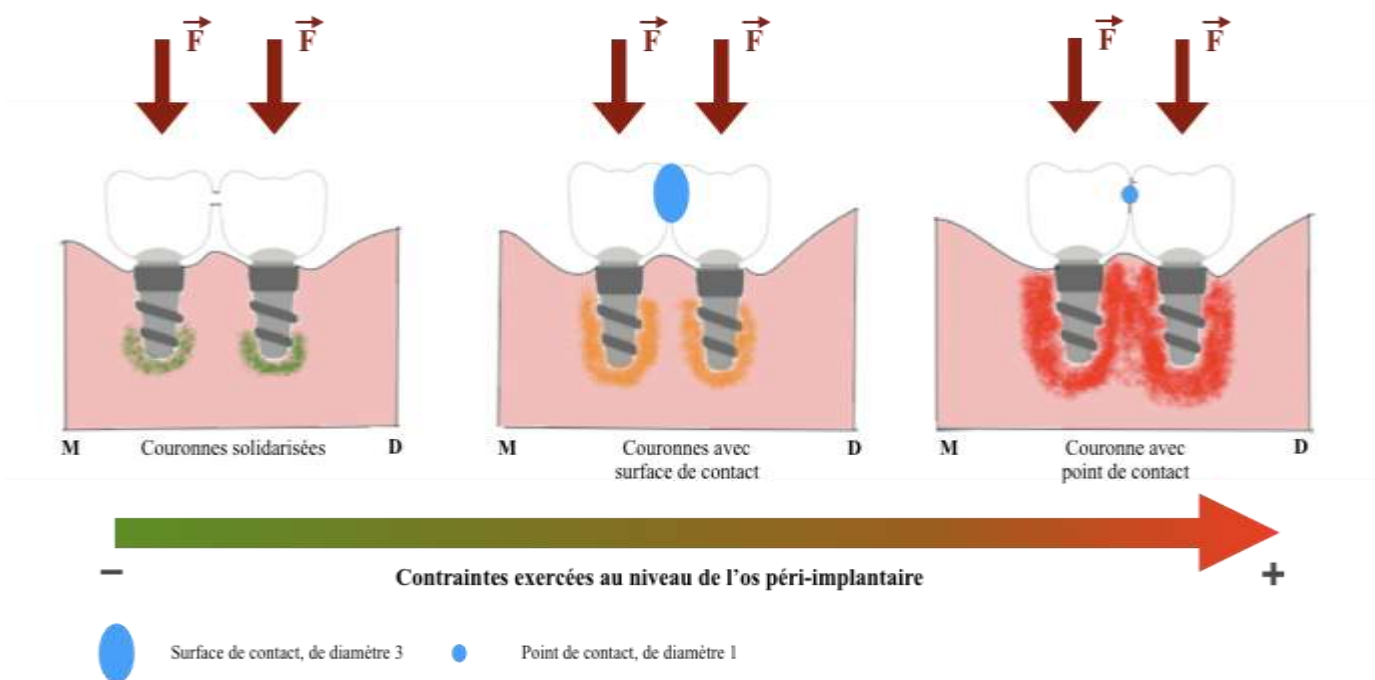
- Force axiale de 40 Newtons appliquée sur les trois implants simultanément
- Force de 10,8 Newtons angulée de 40 degré sur l'implant le plus distal
- Force axiale de 9,8 Newtons sur l'implant médian.

²³ Melo Naves et al., « The influence of interproximal contact on implant-supported fixed partial dentures in the posterior jaw: a photoelastic analysis ».

Les résultats suivants sont obtenus :

- ✓ Les couronnes solidarisées ont un meilleur comportement biomécanique que les couronnes unitaires avec surface de contact ou point de contact, comme vu dans l'étude précédente, quelle que soit la situation. Autrement dit, solidariser les couronnes permet de diminuer le stress qui se concentre autour des implants ; qui plus est lorsqu'une charge excentrique est appliquée.
- ✓ De plus, les forces excentriques entraînent une surcharge occlusale sur les implants dans le cas de couronnes unitaires, car cela crée des prématurités qui peuvent réduire la résistance de l'os environnant.
- ✓ L'étude suggère aussi qu'augmenter l'étendue du contact entre deux couronnes unitaires permet une meilleure répartition des charges, plus homogène, au niveau des implants adjacents. En effet, les couronnes avec **surfaces de contact** permettent une diminution de la concentration du stress autour des implants, par rapport à celles avec point de contact.

Figure 6 : Répartition des contraintes sur l'os péri-implantaire en fonction de la surface du point de contact



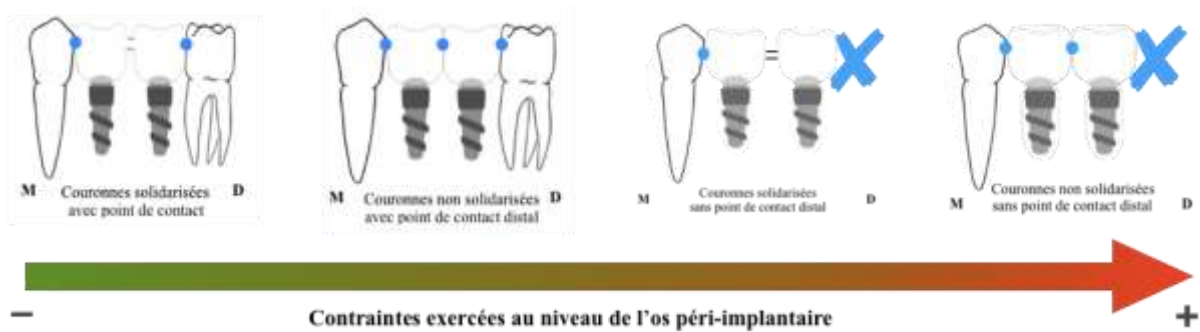
Source: Auteur, d'après Naves et al, « The influence of interproximal contact on implant-supported fixed partial dentures in the posterior Jaw: a photoelastic analysis », 2015

D'autres études²⁴ analysent l'importance de la présence d'un point de contact distal aux couronnes sur implants adjacents. Elles concluent que :

- ✓ La présence d'un point de contact distal permet de réduire les contraintes exercées sur l'os autour des implants sollicités, que ceux-ci supportent des couronnes solidarisiées ou non.
- ✓ De plus, la présence de ce point de contact va aussi avoir un rôle important sur la diminution des contraintes de cisaillement entre les deux implants, indépendamment de la solidarisation ou non des couronnes.

Ainsi, selon ces études, la solution la plus optimale est celle de deux couronnes solidarisiées avec une dent en distal, assurant un point de contact distal avec le deuxième implant. La solution, la plus défavorable, est celle de couronnes non solidarisiées sans point de contact en distal de l'édentement compensé.

Figure 7 : Répartition des contraintes sur l'os péri-implantaire par rapport à la présence d'une dent bordant l'édentement



Source: Auteur, d'après Aguiar Junior et al, « Importance of a distal proximal contact on load transfer by implant-supported single adjacent crowns in posterior region of the mandible », 2013

En conclusion, lorsque nous ne solidarisons pas les couronnes sur implants, il est essentiel :

- ✚ De bien régler l'intensité du point de contact car celui-ci a une importance sur le comportement biomécanique du module implant/couronne
- ✚ De veiller à avoir une surface de contact.
- ✚ La présence de dents bordant l'édentement est favorable pour l'intégration biomécanique de nos restaurations.

Nous aborderons, un peu plus loin, la problématique de gestion du point de contact.

²⁴ de Aguiar Junior et al., « Importance of a distal proximal contact on load transfer by implant-supported single adjacent crowns in posterior region of the mandible : a photoelastic study »; Tiozzi et al., « Digital image correlation analysis of the load transfer by implant-supported restorations ».

2.2.2 Adaptation passive de l'armature

2.2.2.1. Couronnes solidarisées

De par le processus de fabrication, il est compliqué pour le laboratoire de prothèse de produire des couronnes sur implants solidarisées avec une adaptation passive d'armature car à chaque étape de production des biais peuvent se glisser. Ces biais surviennent à chaque étape de la chaîne : empreinte, coulée du modèle, tolérance d'usinage des pièces prothétiques et précision des processus de laboratoire, dus aux différents coefficients de déformation des matériaux. Ainsi, il est difficile d'obtenir une armature de couronnes jointes avec une adaptation parfaite à la plateforme implantaire.²⁵ Cette inadaptation va se manifester visuellement par un espace entre la prothèse et la plateforme implantaire.

D'après les résultats de l'étude de Kunavisarut et al.²⁶, elle est la cause d'un pic de stress au niveau de l'ensemble couronne, implant et os environnant. Alors qu'avec une armature passive, nous obtenons une large distribution des contraintes au niveau du même ensemble. En outre, lorsque la structure ne présente pas une armature passive, les composants internes de l'implant subissent des contraintes plus importantes. Ainsi l'étude vise-t-elle à calculer par la méthode des éléments finis, la distribution des charges autour des composants implantaires et l'os environnant, lorsque les implants supportent une prothèse inadaptée. Dans cette étude, six situations différentes sont comparées mais uniquement trois d'entre elles nous intéressent. Les situations retenues sont celles où, dans un modèle standard d'élément fini deux implants sont placés en postérieur supportant deux couronnes unies transvissées sur implants. Les situations varient par rapport à l'espace que l'on crée entre la plateforme implantaire et la couronne mésiale ou distale.

- Situation 1 : absence d'espace
- Situation 2 : espace de 111µm au niveau de l'implant distal
- Situation 3 : espace de 111µm au niveau de l'implant mésial.

Des forces de 100 Newtons, avec une angulation de 15 degré, simulant les forces masticatoires sont appliquées sur les modèles, au niveau de la couronne distale.

Il faut cependant noter que dans cette étude, l'espace d'inadaptation entre la plateforme implantaire et la couronne est uniforme tout au long de la limite. Or, ce type d'inadaptation survient ponctuellement au niveau de la restauration en clinique. Il nous apparaît que ce biais n'est pas pris en compte dans cette étude.

²⁵ Kunavisarut et al., « Finite element analysis on dental implant-supported prostheses without passive fit ».

²⁶ Kunavisarut et al.

En outre, certains auteurs comme Karl et al.²⁷ suggèrent que les complications implantaïres, telles que le desserrage de vis ou encore la perte osseuse de l'os environnant l'implant ont une corrélation avec l'inadaptation de l'armature prothétique avec la plateforme implantaïre.

2.2.2.2. Couronnes non solidarïsées

Dans le but d'éviter le problème d'adaptation d'armature, une des solutions proposées est de ne pas solidarïser les couronnes adjacentes sur implant. Ainsi, une armature passive peut être obtenue sans méthode d'empreintes et techniques de laboratoire fastidieuses.²⁸ Cependant, il faut être vigilant au réglage du point de contact entre les deux couronnes unitaires. En effet, plus l'intensité du point de contact est augmentée, plus nous nous retrouvons dans une situation de non passivité de l'armature.²⁹

2.2.2.3. Discussion : mouvement anti-rotationnel et Conception et Fabrication Assistées par Ordinateur (CFAO)

Au cours de la lecture de ces articles, certains points qui ont à notre avis une influence sur les résultats ne sont pas évoqués ou pris en compte :

- ✓ L'utilisation de la CFAO lors de la réalisation des restaurations solidarïsées et unitaires, afin d'obtenir une adaptation passive de l'armature. En effet, il est difficile pour le prothésiste d'obtenir de manière reproductible des armatures de couronnes solidarïsées avec une adaptation passive optimale. Dans la mesure où, à chaque étape de laboratoire, la variation dimensionnelle de chaque matériau utilisé a une influence sur le résultat final. La CFAO permet de s'affranchir de ces matériaux, d'être extrêmement précis et d'obtenir des pièces de meilleure qualité.³⁰ Les résultats de l'étude de Araújo³¹ indiquent que les armatures conçues par CFAO permettent de diminuer le stress au niveau de l'os péri-implantaïre car elles ont une adaptation plus passive que les armatures réalisées par la méthode conventionnelle. Nous nous demandons donc si des couronnes solidarïsées qui seraient conçues et fabriquées par CFAO pourraient avoir une adaptation totalement passive.

²⁷ Karl et al., « Influence of fixation mode and superstructure span upon strain development of implant fixed partial dentures ».

²⁸ Karl et al.

²⁹ Guichet, Yoshinobu, et Caputo, « Effect of splinting and interproximal contact tightness on load transfer by implant restorations ».

³⁰ Marcelat, « Apport de la CFAO en prothèse implantaïre vissée »; Araújo et al., « Passivity of conventional and cad/cam fabricated implant frameworks ».

³¹ Araújo et al., « Passivity of conventional and cad/cam fabricated implant frameworks ».

- ✓ Le caractère anti-rotationnel ou non des piliers implantaire utilisés dans les différentes études : il est préférable, en général, d'utiliser un pilier non-engageant (de forme cylindrique) pour les couronnes solidarisées, dans le but de permettre une bonne insertion des deux couronnes sur l'implant. En effet, la forme cylindrique du pilier va empêcher les frictions entre la partie du pilier entrant dans l'implant et la connectique implantaire, ce qui permet alors d'insérer celui-ci au maximum. Alors que pour les couronnes unitaires, cette contrainte ne se pose pas et un pilier engageant (hexagonal) peut être utilisé. La friction entre la partie engageante du pilier et l'implant va être augmentée et une meilleure rétention de la couronne est obtenue. Il s'agit d'un facteur important à prendre en compte car l'absence de contact maximum entre le pilier et l'implant diminue la transmission des charges entre le module pilier-implant. L'effet de charge va donc être compensé par la vis de serrage. Quelle incidence cela a-t-il sur la résistance au stress du module couronne-implant ? Sur la répartition des charges au niveau de l'os péri-implantaire ?

Dans l'essentiel des études trouvées, la précision sur le caractère engageant ou non du pilier implantaire n'est pas faite, par conséquent nous ne savons pas si le design des deux types de couronnes sont comparées avec le même type de pilier.

Figure 8 : Description des piliers anti-rotationnels et rotationnels et schématisation de leur zone de friction avec la connexion implantaire



Source : Auteur, d'après les photographies réalisées par le Dr. Sellem, 2018

Ce schéma met en évidence que la zone de friction d'un pilier de forme hexagonale anti-rotationnel est augmentée par rapport à un pilier avec une extrémité circulaire non engageant. En effet, cette extrémité circulaire frictionne avec la connexion implantaire en six points uniquement ; il en résulte une adaptation inférieure à la connectique implantaire, comparativement à celle obtenue avec un pilier anti-rotationnel.

En conséquence, il apparaît que l'adaptation passive des prothèses implanto-portées soit un critère de pérennité de l'ostéo-intégration implantaire. Dans le cas contraire des complications peuvent survenir, comme une surcharge occlusale, à la source d'une perte osseuse de l'os environnant l'implant. En effet, l'absence de ligament parodontal autour de l'implant empêche l'absorption de l'excès de contraintes occlusales.³²

Une armature inadaptée est fréquemment rencontrée dans le cas de couronnes solidarisées. Pour pallier à ce problème, l'utilisation de couronnes unitaires s'est répandue, mais l'adaptation passive permise par l'individualisation des couronnes reste à contrebalancer avec un réglage du point de contact nécessairement idéal. Autrement, nous nous retrouvons dans la même situation qu'avec des couronnes unies, c'est-à-dire celle d'une armature prothétique non passive.

Ainsi la gestion du point de contact est-elle un point crucial dans la réalisation de couronnes unitaires sur implants, car en plus d'influencer la passivité de l'armature, elle impacte aussi sur la répartition des charges exercées sur l'implant et l'os environnant. En clinique quelques techniques, que nous aborderons plus tard dans cette thèse, peuvent être mise en place pour l'appréhender au mieux.

Ainsi, nous retenons essentiellement que :

- ✚ La gestion du point de contact est un critère crucial pour garantir une bonne répartition des charges au niveau de l'os péri-implantaire et une passivité d'armature des couronnes unitaires. Pour cela, il faut obtenir un point de contact idéal, soit de 8µm d'intensité. Si ce n'est pas le cas, il est préférable de solidariser les restaurations.
- ✚ Il semble préférable d'avoir une surface de contact entre les couronnes unitaires plutôt qu'un point de contact. La surface de distribution des charges est, en effet, augmentée de cette façon.
- ✚ La procédure de fabrication des couronnes solidarisées va avoir une influence sur la passivité d'armature. L'utilisation de la CFAO pourrait permettre d'éviter ce problème.

³² Guichet, Yoshinobu, et Caputo, « Effect of splinting and interproximal contact tightness on load transfer by implant restorations »; de Aguiar Junior et al., « Importance of a distal proximal contact on load transfer by implant-supported single adjacent crowns in posterior region of the mandible : a photoelastic study ».

2.3. Ratio couronne-implant

La question du rapport couronne-implant survient dans les cas d'édentements partiels, où la situation n'est pas nécessairement idéale. Parfois, les patients ont attendu avant d'être prêt et d'envisager la compensation de leur édentement, ou une autre option thérapeutique a été envisagée en première intention. Ceci ayant conduit à une résorption osseuse physiologique, suivant la résorption post-extractionnelle ; mais qui lorsqu'une réhabilitation prothétique avec des implants est envisagée complique les choses, car la hauteur osseuse est amoindrie. Dès lors, plusieurs solutions s'offrent aux praticiens et aux patients :

- Envisager une greffe osseuse ou une relocalisation des structures anatomique (canal du nerf alvéolaire inférieur)
- Utiliser des implants inclinés
- Utiliser des implants courts.³³

Dans le cas où les implants courts sont utilisés, la surface de contact entre l'os et l'implant est diminuée, le rapport couronne-implant augmenté, ce qui peut rendre la structure prothétique couronne-implant moins résistante aux sollicitations occlusales, sur le long terme. C'est pour cette raison qu'il est fréquemment envisagé, de manière empirique, de solidariser les couronnes sur implants, dans ce type de situation, dans le but de pallier à ce ratio couronne/implant défavorable.³⁴

Que ça soit dans l'étude de Bayraktar et al.³⁵ ou celle de Nissan et al.³⁶, les résultats sont similaires. Ces études évaluent respectivement : l'influence du rapport couronne-implant sur le stress péri-implantaire dans un édentement postérieur à la mandibule, et le rôle de la solidarisation des couronnes sur implants pour contrebalancer le rapport couronne-implant.

³³ Bayraktar et al., « Effect of crown to implant ratio and implant dimensions on periimplant stress of splinted implant-supported crowns : a finite element analysis ».

³⁴ Nissan et al., « The effect of splinting implant-supported restorations on stress distribution of different crown-implant ratios and crown height spaces ».

³⁵ Bayraktar et al., « Effect of crown to implant ratio and implant dimensions on periimplant stress of splinted implant-supported crowns : a finite element analysis ».

³⁶ Nissan et al., « The effect of splinting implant-supported restorations on stress distribution of different crown-implant ratios and crown height spaces ».

Dans la première étude, les couronnes sur implants sont solidarisiées. Nous observons que lorsque le rapport couronne-implant augmente, le stress autour de l'implant augmente. Mais le facteur influençant le plus le stress péri-implantaire est la hauteur de la couronne, bien plus que le ratio couronne-implant.

Dans la seconde étude, trois implants, de 3,8x12mm, sont placés dans un modèle photo-élastique. Quatre situations sont comparées :

- Trois couronnes solidarisiées avec un ratio couronne-implant de 1 :1
- Trois couronnes sur implants solidarisiées avec un ratio de 1 :1,5
- Trois couronnes solidarisiées avec un ratio de 1 :1,75
- Trois couronnes solidarisiées avec un ratio de 1 :2.

Des forces obliques de 20 kilogrammes angulée de 30 degré sont appliquées simultanément sur les trois couronnes à quinze reprises. Les jauges de déformation vont nous permettre d'obtenir les valeurs à analyser. Les résultats obtenus sont les suivants :

- ✓ Lorsque la hauteur de la couronne et le rapport couronne-implant augmente alors sont observées une augmentation du stress autour des implants, des échecs prothétiques (fracture de la vis du pilier, perte des couronnes). Le facteur le plus défavorable est là aussi la hauteur de la couronne.
- ✓ De plus, il faut bien noter que la solidarisation des couronnes n'empêche pas l'échec prothétique, ni les pics de stress au niveau de l'os crestal.

Par conséquent, nous voyons ici que dans les cas où, notre projet prothétique propose une couronne avec une hauteur trop importante **> 15 mm**³⁷ et un rapport couronne-implant défavorable (> 1 :1,75), alors le fait d'unir nos couronnes sur implant, ne nous permet pas d'éviter l'échec prothétique. Nissan ³⁸ suggère même que le fait de solidariser les couronnes risque de concentrer et augmenter les contraintes au niveau de l'os crestal, ce qui, à long terme, entraîne sa perte. Il faudra donc se tourner vers d'autres solutions. Par exemple, l'étude de Bayraktar³⁹ conclue que le fait d'augmenter le diamètre de l'implant, quel que soit sa longueur (que ça soit un implant court, un implant standard ou un implant long), a plus d'influence sur la diminution du stress péri-implantaire, qu'augmenter la longueur de l'implant. En effet, augmenter le diamètre de l'implant permet d'augmenter la surface de répartition des contraintes qui se concentre surtout autour du col implantaire. On obtient donc une meilleure répartition de ces contraintes avec un implant de diamètre augmenté.

³⁷ Nissan et al.

³⁸ Nissan et al.

³⁹ Bayraktar et al., « Effect of crown to implant ratio and implant dimensions on periimplant stress of splinted implant-supported crowns : a finite element analysis ».

Pour conclure, il est important de notifier que :

- ✚ Le critère à prendre en compte dans notre projet prothétique est l'espace de la hauteur coronaire, plutôt que le ratio couronne-implant. Celui-ci doit être **inférieur à 15mm**, pour éviter les échecs.
- ✚ Solidariser les couronnes sur implants n'empêche pas les échecs, en cas de rapport couronne-implant défavorable.

3 : Influence sur le parodonte du design prothétique

3.1. Couronnes solidarisées ou couronnes individuelles : impact sur le remodelage et la perte osseuse

L'un des objectifs de la thérapeutique implantaire est de maintenir un niveau osseux stable autour de l'implant car la survie de celui-ci en dépend. Cependant, les études ont montré que la perte osseuse péri-implantaire est d'origine multifactorielle. Donc plusieurs éléments sont à prendre en considération pour la limiter. Cette résorption osseuse marginale entraîne une modification du profil des tissus mous péri-implantaires et est définitive.⁴⁰ Comme nous l'avons abordé dans la deuxième partie de ce travail, des contraintes trop importantes exercées sur l'os péri-implantaire induisent sa perte. Nous avons aussi vu qu'en fonction du design prothétique (couronnes solidarisées ou couronnes unitaires), la répartition des charges n'était pas équivalente qualitativement. Alors nous nous demandons si cela peut-il avoir des répercussions sur le remodelage osseux autour de l'implant ? Et par conséquent sur le pronostic de l'implant.

Les études⁴¹ suivantes s'intéressent à cette problématique et essayent d'y répondre. Elles vont donc comparer le niveau osseux/la perte osseuse entre des couronnes solidarisées et des couronnes unitaires. Les résultats sont présentés dans le tableau suivant.

Tableau 3 : Résumé des articles comparant la perte osseuse autour des implants adjacents supportant des couronnes solidarisées ou non

⁴⁰ Vigolo et al., « Clinical evaluation of marginal bone level change around multiple adjacent implants restored with splinted and nonsplinted restorations : a 10-year randomized controlled trial ».

⁴¹ Naert et al., « Biologic outcome of implant-supported restorations in the treatment of partial edentulism. Part 2 : a longitudinal radiographic evaluation »; Koller, Pereira-Cenci, et Boscato, « Parameters associated with marginal bone loss around implant after prosthetic loading »; Fortin et al., « Impact de la solidarisation des couronnes implanto-portées sur le remodelage osseux péri-implantaire : étude clinique prospective avec suivi à 5 ans »; Hof et al., « Influence of prosthetic parameters on peri-implant bone resorption in the first year of loading : a multi-factorial analysis »; Vigolo et al., « Clinical evaluation of marginal bone level change around multiple adjacent implants restored with splinted and nonsplinted restorations : a 10-year randomized controlled trial »; Clelland et al., « Split-mouth comparison of splinted and nonsplinted prostheses on short implants : 3-year results ».

	Type étude	Cohorte	Durée du suivi	Nombre implant	Système de rétention	Mise en charge	Méthode d'évaluation du niveau osseux	Conclusion
Naert⁴² 2002	Longitudinale	660 patients	16 ans 2 RDVs/an	-235 implants supportant des couronnes unitaires - 1022 implants supportant des couronnes solidarisées	Externe	Non précisée	Radiographique	Absence de différence significative
Hof⁴³ 2015	Rétrospective	103 patients	1 an	200 implants : - 76 couronnes unitaires - 124 couronnes solidarisées	Interne	Mise en charge après 4 semaines	Radiographique	Absence différence significative
Vigolo⁴⁴ 2015	Essai contrôlé et randomisé	44 patients	10 ans	114 implants - 54 couronnes unitaires - 60 couronnes solidarisées	Externe	Mise en charge après 4 mois	Radiographique	Différence significative : perte osseuse autour couronnes non solidarisées est plus importante. Mais cliniquement ce n'est pas relevable. Perte osseuse équivalente quel que soit le design choisi.
Clelland⁴⁵ 2016	Prospective	15 patients	3 ans	60 implants - 30 couronnes solidarisées - 30 couronnes unitaires	Interne	Mise en charge après 3-5 mois	Radiographique	Absence de différence significative pour les implants > 6mm. Augmentation significative du niveau osseux pour les implants de 6 mm supportant des couronnes non solidarisées à 24 et 36 mois. Mais cliniquement non relevable
Fortin⁴⁶ 2016	Prospective	41 patients	5 ans 1 RDV/an	89 implants	Interne	4 mois après	Radiographique	Absence de différence significative (implants < 7 mm)
Koller⁴⁷ 2016	Transversale Rétrospective	82 patients	5,7 ± 3,2 ans	164 implants - 75 couronnes unitaires - 89 couronnes solidarisées	Externe	Mise en charge après 3-6 mois	Radiographique + - Evaluation parodontale (saignement au sondage, profondeur de poche,) - Evaluation prothétique - Evaluation occlusale	Différence significative : perte osseuse autour des couronnes solidarisées

Source : Auteur, 2018

⁴² Naert et al., « Biologic outcome of implant-supported restorations in the treatment of partial edentulism. Part 2 : a longitudinal radiographic evaluation ».

⁴³ Hof et al., « Influence of prosthetic parameters on peri-implant bone resorption in the first year of loading : a multi-factorial analysis ».

Et, les auteurs en concluent que :

- ✓ **Le design prothétique n'influe pas sur le remodelage osseux péri-implantaire de manière cliniquement significative.**
- ✓ Face à des implants de longueur de 6 mm, une augmentation significative du niveau osseux est observée lorsque ceux-ci supportent des couronnes non-solidarisées. Cependant, cette différence par rapport aux couronnes solidarisées n'est pas cliniquement parlante car il s'agit d'une augmentation de 0,5 mm.

L'étude de Vigolo⁴⁸ et al. peut être considérée comme « gold standard » car il s'agit d'une étude prospective, contrôlée et randomisée. Les biais sont donc ainsi limités. De plus, la période de suivi est de 10 ans, il s'agit donc d'une étude sur une longue période, ce qui augmente sa puissance. Cependant, la cohorte étudiée est faible par rapport aux autres études présentées ici. Néanmoins, nous choisissons de relever la conclusion de cette étude : même si la perte osseuse entre les 2 designs prothétiques est significativement différente et en faveur des couronnes solidarisées ; en clinique, cette différence n'est pas éloquente.

La conclusion de l'étude de Koller⁴⁹ et al. est la seule qui montre une différence significative avec une perte osseuse péri-implantaire plus importante pour les implants supportant des couronnes solidarisées. Cependant, il est important de relever qu'il s'agit d'une étude transversale rétrospective. Par conséquent, les biais sont plus importants, notamment parce qu'il n'y a qu'une séance de suivi, que les critères d'inclusion/d'exclusion ont été décidés à posteriori par rapport à la mise en place des implants. Ainsi, cette conclusion est à nuancer.

⁴⁴ Vigolo et al., « Clinical evaluation of marginal bone level change around multiple adjacent implants restored with splinted and nonsplinted restorations : a 10-year randomized controlled trial ».

⁴⁵ Clelland et al., « Split-mouth comparison of splinted and nonsplinted prostheses on short implants : 3-year results ».

⁴⁶ Fortin et al., « Impact de la solidarisation des couronnes implanto-portées sur le remodelage osseux péri-implantaire : étude clinique prospective avec suivi à 5 ans ».

⁴⁷ Koller, Pereira-Cenci, et Boscato, « Parameters associated with marginal bone loss around implant after prosthetic loading ».

⁴⁸ Vigolo et al., « Clinical evaluation of marginal bone level change around multiple adjacent implants restored with splinted and nonsplinted restorations : a 10-year randomized controlled trial ».

⁴⁹ Koller, Pereira-Cenci, et Boscato, « Parameters associated with marginal bone loss around implant after prosthetic loading ».

Clelland⁵⁰ et al. ont mené une étude prospective sur 5 ans, portant sur 20 patients, afin de comparer les couronnes solidarisées et les couronnes unitaires sur implant dans une même cavité buccale. Finalement, les données de quinze patients sont analysées. Sur chaque patients, quatre implants sont posés dans les secteurs postérieurs mandibulaires, deux à droite et deux à gauche. Des implants OsseoSpeed, Astra Tech sont placés, de longueur : 6, 8,9 et 11 mm, en fonction de la hauteur osseuse disponible chez les patients.

Figure 9 : Représentation d'un implant OsseoSpeed, Astra Tech



Source: Clelland et al., « Split-mouth comparison of splinted and nonsplinted prostheses on short implants », 2016

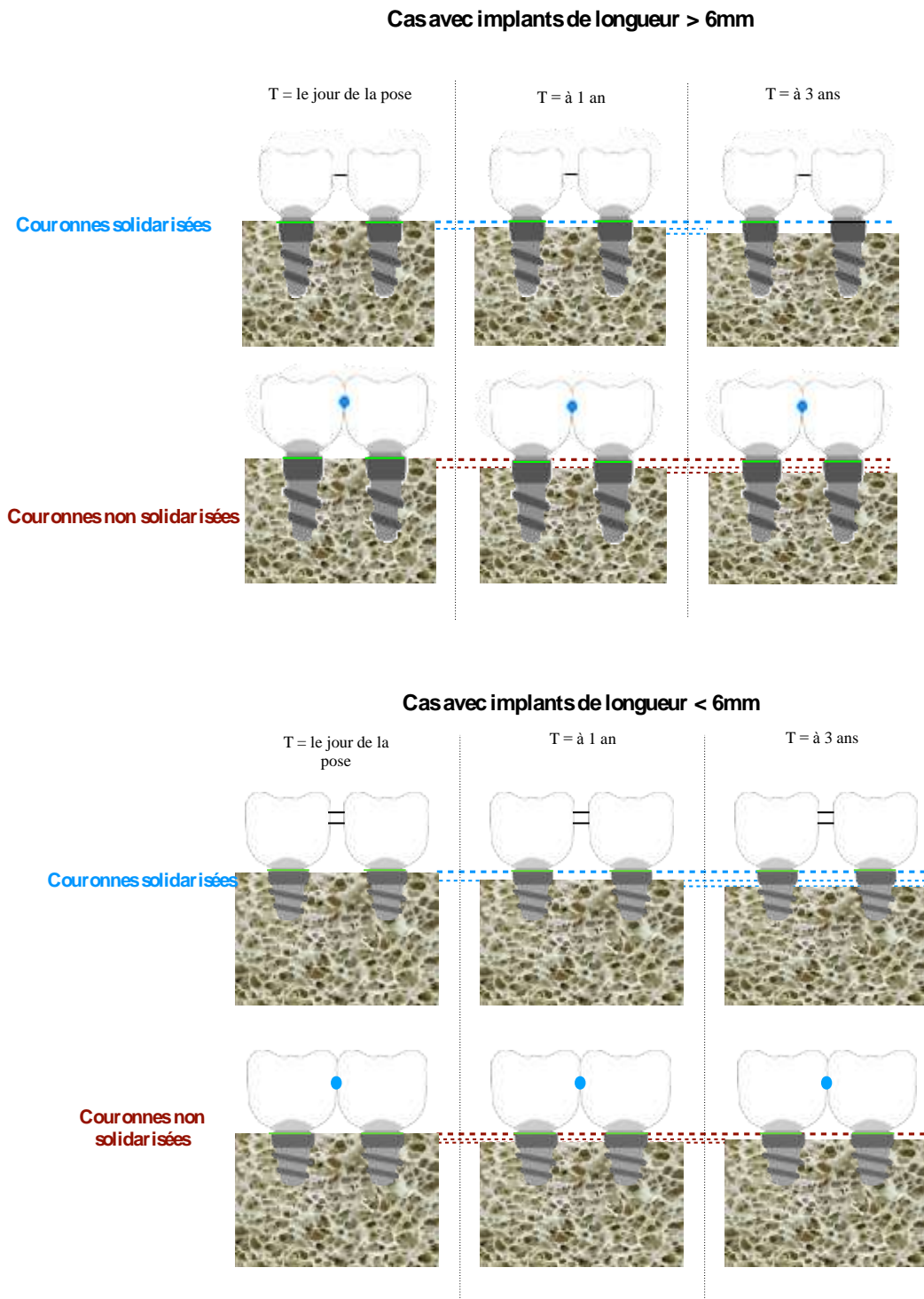
Après trois de mois d'ostéo-intégration, les implants sont mis en charge par deux couronnes solidarisées d'un côté, choisi au hasard, et deux couronnes unitaires du côté controlatéral.

Pour analyser le remodelage osseux autour des prothèses implanto-portées, des radiographies rétro-alvéolaires sont réalisées à différents temps du protocole de recherche, notamment à la pose des couronnes, pendant les premiers temps suivants la pose et ensuite à un an, deux ans et trois ans, après l'insertion des couronnes.

Il nous semble important de préciser que l'évaluation du niveau osseux se fait comparativement sur les mêmes patients, qui ont d'un côté deux couronnes solidarisées et de l'autre, deux couronnes unitaires. Les biais relatifs aux patients sont donc limités.

⁵⁰ Clelland et al., « Split-mouth comparison of splinted and nonsplinted prostheses on short implants : 3-year results ».

Figure 10 : Perte osseuse en fonction des années, en fonction de la solidarisation ou non des couronnes



Source: Auteur, d'après Clelland et al., « Split-mouth comparison of splinted and nonsplinted prostheses on short implants », 2016

En outre, Al Amri⁵¹ et al. ont publié une méta-analyse, en 2017, qui regroupe plusieurs études s'intéressant à la différence de perte osseuse autour des implants supportant des couronnes unies ou des couronnes individuelles. Les auteurs ont sélectionné les travaux qui répondent aux douze critères spécifiques du Critical Appraisals Skills Program. Ceux-ci garantissent une étude menée avec une méthodologie de qualité. En effet, les six études incluses ont un $9 < \text{CASP} < 11$.

Plus précisément, cette méta-analyse englobe :

- 1175 patients
- 2315 implants
- Des périodes de suivi allant de 1 an à plus de 22 ans, après la pose des restaurations
- L'analyse de la perte osseuse péri-implantaire se fait par le biais de radiographie rétro-alvéolaire, prise avec la technique des plans parallèles.

Les résultats obtenus sont les suivants, ils concordent pour cinq sur six des études retenues :

- ✓ La perte osseuse péri-implantaire est comparable quel que soit le design prothétique (couronnes unies ou couronnes individuelles).
- ✓ Le choix de solidariser ou non est celui du praticien, bien que d'autres facteurs soient à prendre en compte lors de la prise de décision.

Une des études a montré une différence significative entre les couronnes solidarisées et les couronnes non solidarisées, avec une perte osseuse augmentée pour les couronnes non unies. Mais cette différence de 0,2 mm, elle est jugée comme cliniquement non pertinente.

Néanmoins il est bon de noter que le moyen de rétention prothétique n'a pas été pris en compte dans cette méta-analyse, ce qui peut avoir une influence sur le remodelage osseux péri-implantaire ; dans la mesure où bien qu'une prothèse scellée soit plus passivement adaptée au pilier implantaire, les excès de ciment peuvent mettre en jeu la stabilité de l'espace biologique péri-implantaire.

Nous retenons de l'analyse de ces études menées *in vivo* que :

- ✚ Le type de restauration choisi (couronnes solidarisées ou non) n'a pas d'influence sur le parodonte et son environnement (tissus mous péri-implantaires), dans le cas de patient en bonne santé générale, non-fumeur ou qui fume moins de 10 cigarettes par jour.

⁵¹ Al Amri et Kellesarian, « Crestal bone loss around adjacent dental implants restored with splinted and nonsplinted fixed restorations : a systematic literature review ».

3.2. Que faire face à un parodonte réduit ?

La maladie parodontale est due à une altération de l'ensemble des tissus parodontaux : gencive, os, cément et desmodonte. D'après le rapport de l'ANAES de 2002, 10 à 69% de la population est atteint de maladie parodontale.⁵² Cette pathologie est notamment caractérisée par une résorption osseuse alvéolaire, qui si elle n'est pas stabilisée mène à la perte de l'organe dentaire. Aussi peut-elle être une cause d'édentement partiel, voire total, tout comme la maladie carieuse si aucun traitement n'est mis en œuvre.

Ainsi, dans les cas d'édentements partiels, sur un parodonte malade ayant été stabilisé, la solution implantaire reste une solution de choix si une bonne maintenance est assurée. En effet, dans ce type de cas, la hauteur osseuse est réduite et la flore bactérienne autour des dents restantes peut coloniser les implants, lors de leur mise en place. Donc la flore bactérienne péri-implantaire est similaire à celle des dents voisines, ce qui peut entraîner la présence de bactéries parodontopathogènes autour des implants. Ceci est donc préjudiciable si la maladie parodontale n'est pas contrôlée.

Dans le but d'assurer la pérennité de notre réhabilitation implantaire, la question du type de restaurations prothétiques à envisager se pose, dans le cas d'un parodonte réduit. Les couronnes sur implants adjacents doivent-elles être solidarisées ou unitaires, dans ce cas de figure fréquent au vu de la prévalence de la maladie parodontale dans la population générale.

⁵² Agence nationale d'accréditation et d'évaluation en santé, « Parodontopathies: diagnostic et traitements ».

L'étude de Wang et al⁵³ vise à répondre à cette problématique. Elle s'intéresse à l'effet sur l'os péri-implantaire du matériau de restauration choisi et surtout à l'effet de la solidarisation des restaurations sur un parodonte affaibli. Il s'agit d'une étude *in vitro* qui simule une partie de la mandibule avec un os de mauvaise qualité où : la première et la deuxième prémolaires sont restaurées par deux implants cylindriques de 4x10 mm, les couronnes sont restaurées dans trois matériaux différents (or, céramique, résine) et dans deux configurations distinctes (couronnes solidarisées ou non). Il en résulte six situations à étudier :

- Couronnes solidarisées en or
- Couronnes non solidarisées en or
- Couronnes solidarisées en céramique
- Couronnes non solidarisées en céramique
- Couronnes solidarisées en résine
- Couronnes non solidarisées en résine

Sur ces couronnes, des forces de 1 Newton verticales et horizontales en direction linguales sont exercées, sur le centre de la face occlusale de la couronne mésiale. Les données recueillies sont analysées par la méthode des éléments finis. Les résultats suivants sont obtenus :

- ✓ Absence de différence significative quel que soit le matériau de restauration utilisé pour les couronnes unitaires
- ✓ **Diminution significative du stress au niveau de l'os péri-implantaire, lorsque les couronnes sont solidarisées par rapport aux couronnes unitaires.**
- ✓ Augmentation du stress au niveau de l'os péri-implantaire a été remarquée pour les couronnes solidarisées en résine comparées aux couronnes solidarisées en or ou en céramique.

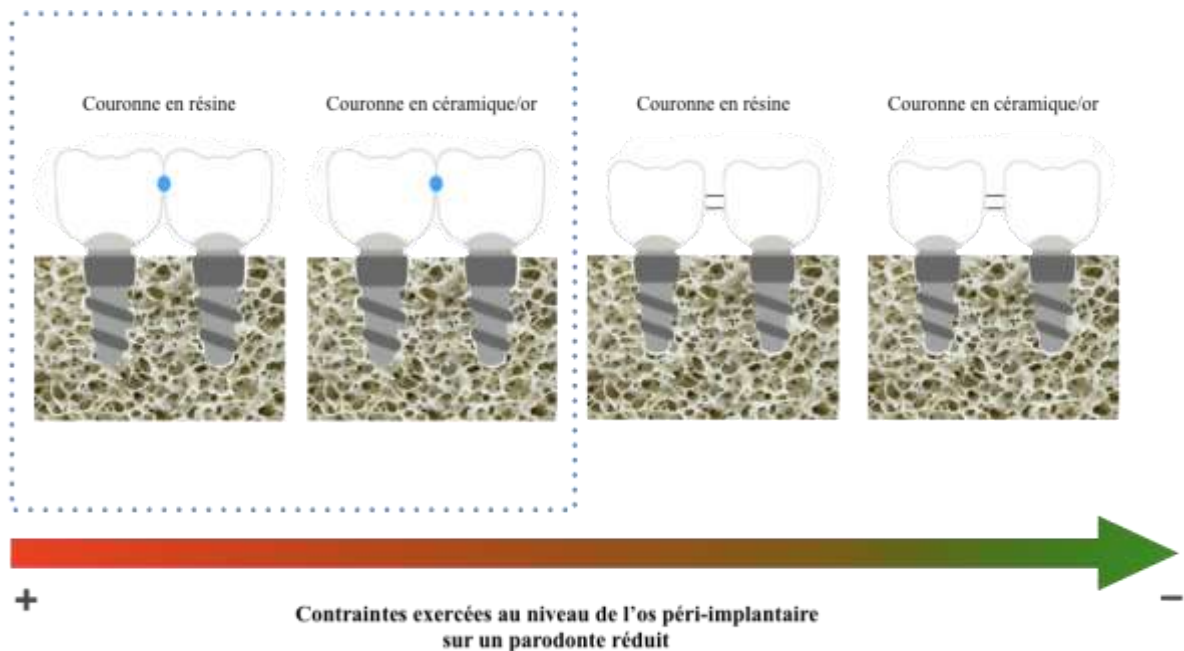
Toutefois, il est important de notifier que les forces exercées sur les couronnes implanto-portées sont de l'ordre de 1 Newton, ce qui ne correspond absolument pas à la réalité clinique.

⁵³ Wang et al., « Effects of prosthesis materials and prosthesis splinting on peri-implant bone stress around implants in poor-quality bone ».

Dans d'autres études⁵⁴, les conclusions de Wang et al. sont reprises pour appuyer que dans les cas d'os de mauvaise qualité, il est idéal de solidariser les restaurations prothétiques.

- ✚ En conclusion, les résultats de ces études nous indiquent qu'il est préférable de solidariser les couronnes avec un matériau de restauration rigide, dans les cas de parodonte réduit.

Figure 11 : Schéma des contraintes exercées sur l'os péri-implantaire, en fonction du type de restauration



Source: Auteur, d'après Wang et al., « Effects of prosthesis materials and prosthesis splinting on peri-implant bone stress around implants in poor-quality bone », 2002

⁵⁴ Gómez Polo et al., « Coronas implantosoportadas : ¿ individualizar o ferulizar ? »; Pellizzer et al., « Photoelastic stress analysis of splinted and unitary implant-supported prostheses ».

3.3. Gestion de l'esthétique gingivale en fonction du design prothétique choisi

Lors de la réalisation de couronnes adjacentes sur implants, plusieurs articles⁵⁵ suggèrent qu'un résultat avec une esthétique supérieure est obtenu avec des couronnes unitaires, comparée aux couronnes solidarisées. Pour autant, dans ces articles, ce principe est énoncé sans plus d'explications et de justifications, ce qui laisse notre question en suspens. En effet, la notion d'esthétique est de plus en plus ancrée dans les mœurs sociales. Et, les patients sont très demandeurs autant dans les secteurs antérieurs que dans les secteurs postérieurs.

D'après les résultats de l'étude de Tarnow⁵⁶ et al. de 1992 sur les effets de la distance point de contact-sommet inter-proximal alvéolaire et la présence d'une papille inter-dentaire. Nous sommes maintenant en mesure de prévoir la présence d'une papille inter-dentaire entre deux dents :

- ✓ Dans 100% des cas, lorsque la distance os alvéolaire-surface de contact est inférieure à 5 mm.
- ✓ Dans 56% des cas, lorsque la distance os alvéolaire-surface de contact est de 6 mm.
- ✓ Dans 27% des cas, lorsque la distance os alvéolaire-surface de contact est de 7 mm.
- ✓ Dans 10% des cas, lorsque la distance os alvéolaire-surface de contact est de 8 mm.

Ainsi, il s'avère que plus la distance entre la surface de contact et l'os alvéolaire est importante, plus la probabilité d'avoir une papille inter-dentaire diminue. Or, la présence d'une papille inter-dentaire correspond à l'un des critères du Pink Esthetic Score.

Afin d'appréhender la gestion de l'esthétique gingivale entre deux implants adjacents, des études⁵⁷ similaires ont été menées, dans les cas d'édentements partiels de petites étendues. Les résultats de ses études s'accordent sur les points suivants :

⁵⁵ de Aguiar Junior et al., « Importance of a distal proximal contact on load transfer by implant-supported single adjacent crowns in posterior region of the mandible : a photoelastic study »; Vigolo et al., « Clinical evaluation of marginal bone level change around multiple adjacent implants restored with splinted and nonsplinted restorations : a 10-year randomized controlled trial »; Proussaefs et al., « Adjacent dental implants classification based on restorative design ».

⁵⁶ Tarnow, Magner, et Fletcher, « The effect of the distance from the contact point to the crest of bone on the presence or absence of the interproximal dental papilla ».

⁵⁷ Tarnow et al., « Vertical distance from the crest of bone to the height of the interproximal papilla between adjacent implants »; Siqueira et al., « Evaluation of the effects of buccal-palatal bone width on the incidence and height of the interproximal papilla between adjacent implants in esthetic areas »; Gastaldo, Cury, et Sendyk, « Effect of the vertical and horizontal distances between adjacent implants and between a tooth and an implant on the incidence of interproximal papilla ».

Tableau 4 : Récapitulatif des articles traitant de la présence d'une papille inter-implantaire en fonction des dimensions péri-implantaires

	Type étude	Nombre zones étudiées/Type implant	Présence des couronnes sur implants	Sites implantaires	Critères de description papilles	Facteurs d'influence sur la papille	Conclusion
Tarnow⁵⁸ 2003	Rétrospective	136 zones inter-implantaires Type implants variables	Minimum 2 mois	Secteurs antérieur et postérieur	Hauteur papillaire	Non évalué	Hauteur papille moyenne : 3,4mm.
Gastaldo⁵⁹ 2004	Rétrospective	96 zones inter-implantaires Type implant non renseigné	6 mois à 6 ans	Secteurs antérieur et postérieur	Présence papille ou Absence papille	<ul style="list-style-type: none"> - Distance verticale entre le point de contact et la crête osseuse. - Distance inter-implantaire - Distance entre point de contact et la pointe papillaire (= triangle noir) - Gingival Index 	<p>Papille fréquemment présente si distance inter implantaire est compris entre $3 < x < 4$mm. Si < 3mm, alors absence papille dans 100% des cas.</p> <p>Distance verticale idéale de 3 mm pour assurer présence papille. Si distance 4 mm, alors papille ne remplit pas totalement espace</p> <p>Si cette distance > 5mm, papille absente dans 60% des cas</p> <p>Lorsque la distance inter implantaire est > 3mm, il y a une interaction entre la distance horizontale et verticale</p> <p>Gingival Index de 0 dans 94% des cas et de 1 dans 6% des cas.</p>
Siqueira Jr.⁶⁰ 2013	Rétrospective	29 zones inter-implantaires Implants type Brånemark	De 6 mois à 5 ans	Secteur antérieur maxillaire (jusqu'au PM)	Score 0 et 1 ⇔ absence de papille Score 2 et 3 : présence de papilles	<ul style="list-style-type: none"> - Distance verticale entre point de contact et la crête osseuse - Epaisseur alvéolaire - Triangle noir - Distance inter-implantaire - Biotype parodontal 	<p>Papille toujours présente sur distance verticale ≤ 5mm (indépendant de l'espace inter-implantaire ou de l'épaisseur alvéolaire)</p> <p>Triangle noir augmente avec la distance verticale</p> <p>Papille fréquemment présente si distance inter-implantaire ≥ 4 mm</p> <p>Hauteur papillaire ne dépend ni de l'épaisseur osseuse, ni du biotype parodontal</p>

Source : Auteur, 2018

⁵⁸ Tarnow et al., « Vertical distance from the crest of bone to the height of the interproximal papilla between adjacent implants ».

⁵⁹ Gastaldo, Cury, et Sendyk, « Effect of the vertical and horizontal distances between adjacent implants and between a tooth and an implant on the incidence of interproximal papilla ».

⁶⁰ Siqueira et al., « Evaluation of the effects of buccal–palatal bone width on the incidence and height of the interproximal papilla between adjacent implants in esthetic areas ».

- ✓ Indépendamment des secteurs étudiés, on retrouve en moyenne une **hauteur papillaire de 3,4 mm, entre deux implants.**
- ✓ Deux facteurs principaux vont avoir une influence sur la présence d'une papille inter-implantaire : la distance entre les deux implants et la distance entre le point de contact et la crête osseuse.
- ✓ Une papille inter-implantaire est fréquemment obtenue lorsque la distance inter-implantaire est ≥ 3 mm, indépendamment du site implantaire. Si cette distance est < 3 mm, aucune papille n'est présente.
- ✓ Une papille inter-implantaire est fréquemment obtenue lorsque la distance entre le point de contact est ≤ 3 mm, voire ≤ 5 mm dans les secteurs antérieurs.
- ✓ Si la distance verticale entre la base du point de contact et la crête osseuse est augmentée (> 5 mm), la hauteur papillaire n'augmente pas mais le triangle noir (espace entre le point de contact et la pointe papillaire) augmente. Et ce indépendamment de la distance entre les deux implants.
- ✓ La présence de papille inter-implantaire semble indépendante de la largeur alvéolaire et du biotype parodontal.

Il est important pour nous de préciser que dans l'étude de Siqueira Jr⁶¹ et al., uniquement les secteurs antérieurs sont étudiés. C'est pourquoi des différences de valeurs sont retrouvées avec l'étude de Tarnow⁶² et al., et de Gastaldo⁶³ et al..

Cette différence entre les valeurs provient également du fait que les critères descriptifs de la présence ou non de papilles sont différents :

- Siqueira Jr et al considèrent qu'une papille est présente lorsque celle-ci atteint plus de la moitié de l'embrasure inter-dentaire (score 2 et 3).
- Gastaldo et al., quant à eux, considèrent la papille présente dès qu'elle remplit totalement ou partiellement l'embrasure inter-dentaire.

⁶¹ Siqueira et al.

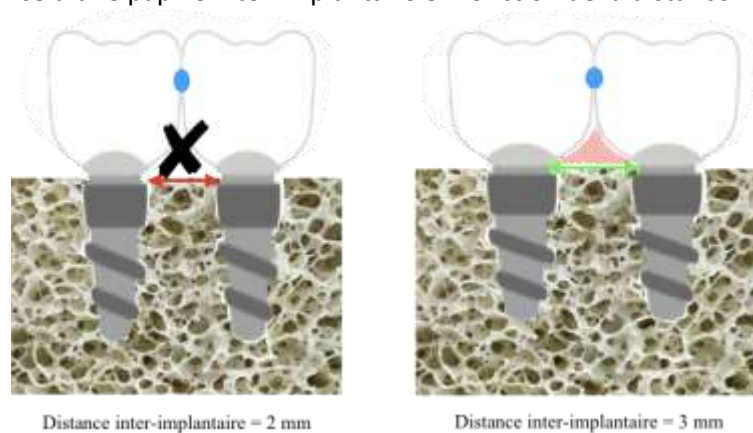
⁶² Tarnow et al., « Vertical distance from the crest of bone to the height of the interproximal papilla between adjacent implants ».

⁶³ Gastaldo, Cury, et Sendyk, « Effect of the vertical and horizontal distances between adjacent implants and between a tooth and an implant on the incidence of interproximal papilla ».

Ainsi, de la lecture des articles précédemment étudiés, la synthèse suivante est proposée :

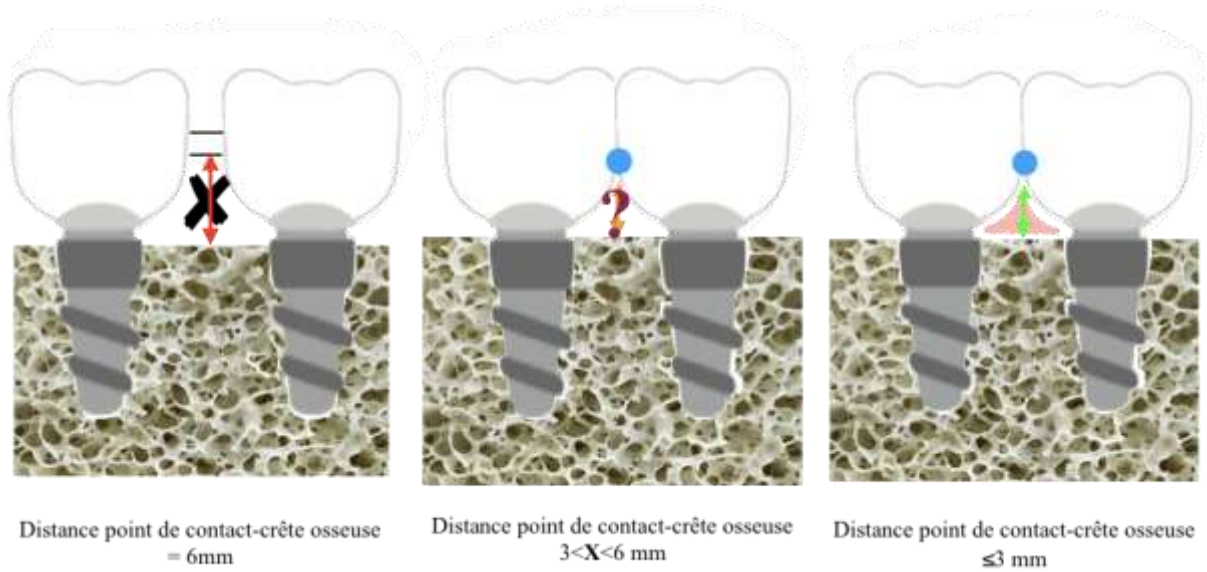
- ✚ Dans le cas de parodonte non affaibli, la littérature démontre qu'il n'y a pas une solution préférable entre les couronnes solidarisées et les couronnes unitaires car la perte osseuse est équivalente quel que soit le type de restauration envisagé. La distance entre l'os alvéolaire et la surface de contact sera faible (cas parodonte sain et non affaibli) donc quel que soit le design prothétique choisi, si la distance entre le point de contact et la crête osseuse est $\leq 3\text{mm}$, une papille inter-implantaire peut être espérée. Cependant, des couronnes individuelles auront un rendu plus naturel, plus biomimétique, ce qui peut être un critère esthétique important pour le patient.
- ✚ Dans le cas de parodonte affaibli, la littérature suggère qu'il est préférable de solidariser les restaurations afin de diminuer les contraintes mécaniques exercées sur l'os péri-implantaire. Dans ces cas, l'os inter-dentaire est diminué ainsi la distance os alvéolaire-surface de contact est augmentée. La probabilité que distance entre l'os et la surface de contact soit $> 3\text{mm}$ est importante. Par conséquent, il sera plus aléatoire qu'une papille s'engouffre au niveau de la liaison entre les deux couronnes unies. Cette absence de papille va diminuer l'esthétique du résultat final de notre thérapeutique, surtout dans les secteurs antérieurs. Il est donc primordial d'avoir bien pris en compte le sourire du patient avant la réalisation du traitement implantaire et prothétique. Néanmoins dans les cas de parodonte réduit, cette absence de papille ne constitue pas une fatalité dans le sens où, si des couronnes solidarisées sont mises en place, un accès pour les brossettes inter-dentaires sera « naturellement » aménagé.

Figure 12 : Présence d'une papille inter-implantaire en fonction de la distance inter-implantaire



Source : Auteur, 2018

Figure 13 : Présence d'une papille inter-implantaire, dans le secteur postérieur, en fonction de la distance point de contact-crête osseuse



Source : Auteur, 2018

En conclusion, il semble plus aisé d'obtenir une esthétique gingivale dans le cas de couronnes individuelles, car la distance point de contact-crête alvéolaire est faible (parodonte non affaibli). De plus, le praticien peut en accord avec le prothésiste, choisir d'abaisser le point de contact et donc augmenter la probabilité d'avoir une papille inter-implantaire.

Lors de la réalisation de couronnes solidarisées, à priori, un espace permettant l'hygiène inter-dentaire doit être demandé au prothésiste, ce qui d'emblée augmente la distance entre l'os et la surface de contact. Ainsi, la probabilité d'avoir une papille inter-dentaire est réduite.

Cependant, il est aussi important de considérer la distance inter-implant pour espérer la présence d'une papille. Il s'agit en effet, du deuxième facteur majeur influençant la présence d'une papille inter-implantaire

Pour conclure, nous retenons que :

- ✚ La perte osseuse péri-implantaire est équivalente quel que soit le type de restauration choisie (couronnes solidarisées ou couronnes unitaires)
- ✚ Face à un parodonte réduit, unir les couronnes est préférable pour diminuer les contraintes sur l'os péri-implantaire
- ✚ D'un point de vue esthétique gingivale, les couronnes individuelles peuvent avoir un rendu plus naturel, donc plus esthétique, du fait de la présence d'une papille inter-dentaire.

4 : En clinique, quelle option adopter ? Dans quelle situation ? Et pourquoi ?

4.1. Maintenance prothétique

La phase de maintenance est la dernière étape du plan de traitement. Elle a pour but de suivre les soins réalisés sur le patient, prévenir et anticiper toutes complications éventuelles, et répondre aux doléances de ce dernier. Cette phase est primordiale dans nos traitements car elle permet d'assurer la pérennité des soins effectués. Toutefois, si des incidents apparaissent fréquemment, il faut savoir que cette phase a aussi bien un coût temporel que financier pour le praticien, mais aussi un coût moral et économique pour le patient. De ce fait, celui-ci peut mettre en doute la confiance qu'il a en son praticien. C'est pourquoi dès le choix du type de restauration, il faut avoir pensé à la maintenance notamment à comment gérer les éventuelles complications et le niveau de compliance du patient quant aux mesures d'hygiène essentielles.

4.1.1. Complications

Pendant plusieurs années, les complications techniques survenues sur les prothèses sur implants ne sont pas considérées comme des échecs ou même mentionnées dans la littérature ; uniquement les complications biologiques sont évoquées. Cependant ces complications mécaniques (perte de vis, dévissage, fracture de céramique) peuvent survenir plus couramment, qu'exposées dans la littérature et sont même fréquemment lister à la fin des articles précédemment étudiés.⁶⁴ Dans cette partie, les complications survenant sur les couronnes solidarisées et sur les couronnes vont être exposées.

L'étude de Lee et al.⁶⁵ compare l'efficacité de la solidarisation des couronnes dans la région molaire postérieure ou d'y placer une seule couronne. Ainsi, sont placés 408 implants chez 234 patients qui sont répartis en deux groupes :

⁶⁴ Kreissl et al., « Technical complications of implant-supported fixed partial dentures in partially edentulous cases after an average observation period of 5 years »; Hsuan-Yu Wang et al., « A 5-year retrospective assay of implant treatments and complications in private practice: the restorative complications of single and short-span implant-supported fixed prostheses ».

⁶⁵ Lee et al., « The prognosis of splinted restoration of the most-distal implants in the posterior region ».

- Couronne unitaire (124 patients)
- Couronnes solidarisées (110 patients)

Après 40 mois (soit 3 ans et quelques mois) de mise en fonction, les évènements survenus durant cette période sont analysés. Les complications sont les suivantes :

- | | | |
|-----------------------------|---|---------------------------|
| - Perte de vis | } | Complications mécaniques |
| - Récidive de perte de vis | | |
| - Fracture de vis | | |
| - Fracture de la couronne | | |
| - Mucosite péri-implantaire | } | Complications biologiques |
| - Péri-implantite | | |

Bien que toutes ces complications surviennent aussi bien sur les couronnes individuelles que les couronnes solidarisées, les résultats de l'étude nous montrent que :

- ✓ Les couronnes unitaires subissent plus de complications mécaniques que les couronnes unies.
- ✓ Les pertes de vis sont les complications qui apparaissent significativement le plus fréquemment sur les couronnes unitaires.
- ✓ Les couronnes solidarisées induisent significativement plus de complications biologiques, avec une augmentation significative de la survenue des mucosites péri-implantaires et des péri-implantites.

Dans l'étude de Kreissl et al. ⁶⁶ qui s'intéresse à l'incidence des complications mécaniques sur les prothèses sur implant dans le cas d'édentement partiel, après 5 ans de mise en fonction, nous retrouvons des résultats similaires à l'étude de Lee et al. En effet, dans cette étude :

- ✓ Les complications d'ordre technique (perte de vis, fracture de vis, éclat de céramique, fracture d'armature) surviennent plus sur les couronnes unitaires que sur les couronnes solidarisées.
- ✓ **Le bruxisme apparaît comme un facteur significativement associé aux complications mécaniques.**

⁶⁶ Kreissl et al., « Technical complications of implant-supported fixed partial dentures in partially edentulous cases after an average observation period of 5 years ».

En conclusion, les données de la littérature nous indiquent que :

- ✚ Face à des couronnes solidarisées, nous serons plus souvent confrontés à des complications d'ordre biologique. Bien que moins fréquentes que les complications techniques, elles mettent en jeu la survie de l'implant et donc de la restauration.
- ✚ Face à des couronnes unitaires, les complications mécaniques sont les plus fréquentes. Elles sont la cause d'une augmentation du temps passé au fauteuil et du coût de laboratoire. Cependant, la ré-intervention, du moins la gestion de ces incidents peut apparaître plus aisée car l'intervention se situe sur un élément uniquement. Toute la prothèse n'est pas à démonter comme c'est le cas avec des couronnes solidarisées.
- ✚ Au vu de la banalité de la survenue complications mécaniques, il paraît essentiel de systématiquement informer le patient sur le besoin d'entretien nécessaire des restaurations et de la nécessité de séance de maintenance régulière, pour pallier à la survenue d'incidents.

4.1.2. Hygiène bucco-dentaire et ressenti du patient

Comme nous l'avons vu dans « la gestion de l'esthétique parodontale », le choix de solidariser ou non les restaurations va avoir une influence sur l'accès à l'hygiène pour le patient. En effet, si les couronnes sont unitaires, le patient pourra passer le fil dentaire entre chaque couronne pour pouvoir nettoyer les espaces inter-dentaires ou même des brossettes de petit diamètre, en fonction de l'ouverture de l'embrasure. Lorsque les couronnes sont solidarisées, un espace pour les brossettes inter-dentaires de plus gros diamètres doit avoir été aménagé, par le prothésiste, ou du superfloss doit être employé en passant la partie rigide du fil sous la liaison des deux restaurations.⁶⁷ Même si différents moyens de nettoyage inter-dentaire existent pour les couronnes solidarisées, il paraît plus aisé pour le patient que les couronnes soient unitaires, plus facilement assimilable à des dents naturelles quant à leur méthode de brossage.

Dans l'étude de Tey et al.⁶⁸, le ressenti des patients sur leur traitement implantaire est évalué 5 ans après la réalisation de celui-ci. L'étude est basée sur les réponses de 206 patients à un questionnaire de satisfaction avec réponse sur une échelle horizontale, comportant douze questions suivies d'une analyse. Les patients inclus sont porteurs de couronnes individuelles, de couronnes solidarisées et de bridge sur implant allant jusqu'à 5 éléments.

⁶⁷ Grossmann, Finger, et Block, « Indications for splinting implant restorations ».

⁶⁸ Tey, Phillips, et Tan, « Patient-related outcome measures with implant therapy after 5 years ».

Dans cette étude, quatre questions sur douze concernent l'hygiène bucco-dentaire :

- J'ai la capacité de très bien nettoyer mes implants.
- Il est plus facile pour moi de nettoyer mes implants que mes dents.
- J'ai besoin de plus de temps pour nettoyer : mes implants/mes dents/ pas de différence.
- Les tissus entourant mes implants saignent moins que ceux entourant mes dents.

Les résultats sont les suivants :

- ✓ Plus de 60% des patients pensent être en capacité de bien nettoyer leurs implants.
- ✓ Pour 68% des patients, les implants ne semblent pas plus faciles à nettoyer que les dents.
- ✓ 68% des patients ne font pas de différence entre le temps passé à nettoyer leurs dents et à nettoyer leurs implants. 25% eux estiment qu'il faut plus de temps pour nettoyer les implants.
- ✓ Les réponses sur le saignement des gencives sont plus mitigées ce qui montre que les patients n'ont que peu de connaissances sur l'état d'inflammation de leur gencive et donc de l'efficacité de leur moyen d'hygiène bucco-dentaire.

Ces résultats laissent à penser qu'il y a un réel déphasage entre le ressenti des patients et la réalité clinique. Dans le sens où, l'étude de Lee et al.⁶⁹ nous dit qu'en cas de négligence dans le maintien de l'hygiène orale, des complications biologiques surviennent plus fréquemment, quel que soit le type de restauration. Or les patients n'ont même pas conscience de l'inefficacité de leur méthode d'hygiène.

En effet, le suivi des 234 patients repartis en deux groupes dans les travaux de Lee et al.⁷⁰ révèle que :

- ✓ Les complications biologiques apparaissent avec une prévalence significativement plus élevée lorsque les couronnes sont solidarisées. Des péri-implantites et des mucosites péri-implantaires sont principalement relevées.
- ✓ Une augmentation des complications biologiques avec le temps (temps entre la mise en fonction de la prothèse et la date du RDV de suivi), car avec le temps, les RDV de suivi sont de plus en plus espacés, ce qui conduit à un relâchement de l'hygiène bucco-dentaire du patient, ce qui conduit à une accumulation de plaque dentaire et de tartre, causes de l'inflammation gingivale et ce qui s'en suit mucosite péri-implantaire voire péri-implantite.

⁶⁹ Lee et al., « The prognosis of splinted restoration of the most-distal implants in the posterior region ».

⁷⁰ Lee et al.

En conclusion, pour favoriser une hygiène orale satisfaisante au niveau des restaurations implanto-portées adjacentes, il est préférable de réaliser des couronnes individuelles, qui permettent un accès à l'hygiène plus aisé pour le patient. Si celles-ci ne sont pas indiquées, demander au prothésiste de ménager un espace au niveau de l'embrasure pour le passage des brossettes inter-dentaires. L'autre point primordial est la maintenance parodontale, pour éviter un désintérêt du patient pour son hygiène bucco-dentaire, des RDVs de suivis réguliers et rapprochés sont nécessaires.

Nous choisissons, ici, de retenir que :

- ✚ Les couronnes non unies sont principalement soumises à des complications d'ordre mécanique, de type perte de vis.
- ✚ Les couronnes unies sont-elles, principalement soumises à des complications d'ordre biologique, dues à un accès à l'hygiène peu commode.

L'étude de Clelland et al. ⁷¹ illustre très bien ce propos, puisque quinze patients y ont reçu les deux types de restaurations (d'un côté des couronnes solidarisées et de l'autre des couronnes unitaires). Au terme de l'étude, les patients qui ont préféré les couronnes unitaires se justifient par un accès à l'hygiène plus facile. Et ceux qui ont préféré les couronnes solidarisées, mettent en avant le fait qu'elles n'ont pas eu d'incidents type perte de vis comme au niveau de leurs couronnes unitaires. Sur les quinze patients incluent :

- ✓ Sept ont préféré les couronnes unitaires.
 - ✓ Quatre, les couronnes solidarisées.
 - ✓ Quatre n'ont pas de préférence.
-
- ✚ Les RDVs de suivi réguliers et fréquents sont essentiels pour prévenir toutes complications (mécaniques ou biologiques), étant donné que c'est avec le temps que les complications apparaissent ou que les patients sont perdus de vue. De plus, les patients ne sont pas au fait de l'état d'inflammation de leurs tissus péri-implantaires, donc des RDVs réguliers permettent d'intervenir avant que la situation ne soit irréversible.

⁷¹ Clelland et al., « Split-mouth comparison of splinted and nonsplinted prostheses on short implants : 3-year results ».

4.2. Au fauteuil : notre expérience clinique

Dans cette dernière partie, nous aborderons les différents points essentiels à prendre en compte, dans notre pratique clinique, pour réaliser au mieux l'un ou l'autre type de restauration prothétique. Aussi, les points abordés seront-ils surtout le fruit de notre expérience clinique et des situations auxquelles nous avons dues faire face.

4.2.1. Réglage du point de contact

Comme abordé dans la première partie de ce travail, le réglage des points de contact de nos restaurations est un facteur essentiel pour assurer une passivité d'armature aux prothèses, et donc diminuer les contraintes exercées sur l'os péri-implantaire.

Lorsque des couronnes solidarisées sont réalisées, il y a 2 points de contacts à régler, ceux entre les dents naturelles et les couronnes sur implants. Alors que, lorsque deux couronnes unitaires sont réalisées, 3 points de contacts sont à régler.

Dans le but d'obtenir un point de contact idéal :

- ✓ Réaliser l'empreinte la plus précise possible : solidariser les transferts quel que soit le design prothétique envisagé (solidarisée ou non).
- ✓ Dès l'envoi du travail au prothésiste, penser à lui demander :
 - Une double coulée de l'empreinte (2 jeux analogues par implant sont à prévoir)
 - De ne pas mettre en dye le modèle pour éviter le jeu des modèles positifs unitaires sur le socle du modèle en plâtre.
 - **De réaliser des surfaces de contact** pour une répartition des contraintes sur une aire plus importante par rapport à un point.
- ✓ A la réception du travail, pour tenter d'obtenir le point de contact le plus idéal (de l'ordre de 8µm), placer une feuille de papier articulé de 40µm au niveau des points de contact, et la tirer dans le sens vestibulo-lingual :
 - Si elle se déchire, le point de contact est trop fort, alors il faut l'adoucir avec une fraise bague rouge sur contra-angle bague rouge à l'endroit marqué par le papier.
 - Si elle passe sans se déchirer mais en frictionnant, c'est bon. Vérifier maintenant le point de contact en bouche.
 - Si elle passe avec trop de lâcheté, renvoyer le travail au prothésiste.

Par ce biais, on peut espérer obtenir des surfaces de contact d'une intensité idéale.

4.2.2. Que faire en fonction du moyen de rétention (scellé ou vissé) ?

Depuis le début de ce travail, nous comparons et évaluons les couronnes adjacentes sur implants en fonction de leur design (solidarisées ou non), indépendamment de leur mode de rétention (scellées ou vissées). Toutefois, on constate dans les études qu'en fonction du mode de rétention de la prothèse, les résultats ou même les complications observées ne sont pas identiques. Nous allons donc détailler, ce que nous pouvons escompter en clinique si l'on scelle ou si l'on visse nos restaurations unies ou non.

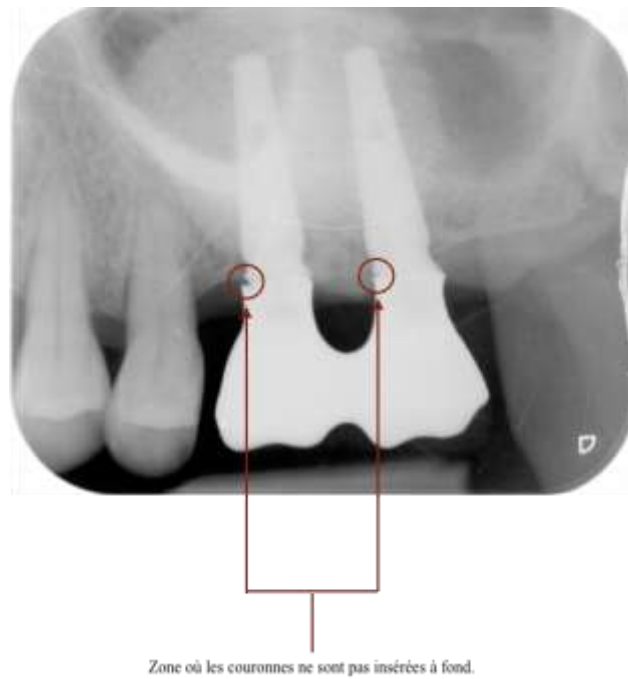
4.2.2.1. Couronnes solidarisées scellées

Lorsque des couronnes solidarisées scellées sont envisagées :

- ✓ Au moment de la réalisation du plan de traitement, cette option est envisagée pour : des raisons esthétiques, pour obtenir une passivité d'armature augmentée. Cependant, il faut avoir à disposition une hauteur prothétique suffisante et accepter que la ré-intervention soit difficile.⁷²
- ✓ Durant la communication avec le laboratoire de prothèse, plutôt opter pour des piliers anatomiques, réalisés par CFAO avec une limite infra-gingivale de 1mm en vestibulaire et juxta-gingivale en proximal et lingual/palatin, demander la conception de l'armature en CFAO idéalement, et ne pas oublier de demander l'aménagement d'une zone sous la liaison des deux couronnes pour l'accès aux brossettes inter-dentaires.
- ✓ Au moment du scellement, bien veiller à l'élimination des excès de ciment mais si le pilier respecte bien les côtes demandées, seule la région vestibulaire reste une zone critique car en sous-gingivale. Cela peut être gérable face à deux couronnes mais plus délicat lorsqu'il faut en sceller trois. Il s'agit d'un élément essentiel pour la pérennité des implants.
- ✓ Pendant la phase de maintenance, le praticien doit s'assurer que le patient peut aisément nettoyer les zones autour des couronnes.

⁷² Proussaefs et al., « Adjacent dental implants classification based on restorative design ».

Figure 14 : Cliché radiographique de deux armatures de couronnes solidarisées scellées qui ne sont pas insérées complètement



Source : Dr. Sellem, radiographie d'un patient, 2018

Ici des piliers du commerce ont été usinés par le laboratoire de prothèse. Du fait de la difficulté pour le prothésiste de positionner la limite au niveau gingival demandé (1mm sous-gingivale en vestibulaire et juxta-gingivale en proximal et en palatin/lingual), lors de l'essayage de l'armature, il est impossible pour le praticien d'avoir une visibilité parfaite de toutes les limites. Aussi existe-t-il des risques d'inadaptation des armatures. Une radio de contrôle est donc nécessaire, si ce n'est obligatoire dans ce type de situation.

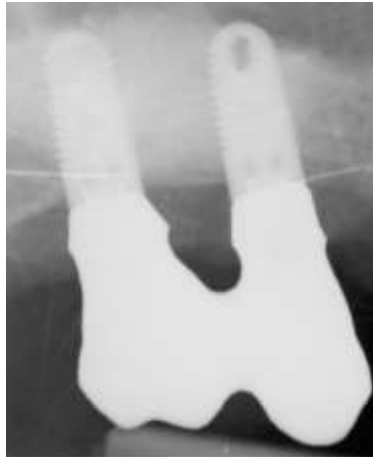4.2.2.2. Couronnes solidarisées transvissées

Lorsque des couronnes solidarisées transvissées sont envisagées :

- ✓ Pendant la phase de choix de la thérapeutique, les couronnes solidarisées transvissées sont retenues : pour permettre une ré-intervention aisée ou par manque d'hauteur prothétique. Toutefois, la passivité d'armature obtenue sera doublement diminuée car les couronnes transvissées sont moins passives que des couronnes scellées. De plus, comme nous l'avons vu précédemment, les techniques conventionnelles de réalisation de couronnes solidarisées ne permettent pas d'obtenir une armature passive. Selon les exigences esthétiques du patient, les couronnes transvissées peuvent aussi être jugées comme d'une moindre esthétique par rapport aux couronnes scellées du fait de l'émergence du puits de vissage obturé au composite au milieu de la face occlusale de la restauration.⁷³
- ✓ Lorsque le travail est demandé au laboratoire de prothèse : si possible demander à ce que la réalisation du travail soit faite par CFAO, ne pas oublier de demander l'aménagement d'une zone sous la liaison des deux couronnes pour l'accès aux brossettes inter-dentaires.
- ✓ Au fauteuil : l'une des difficultés va être de visser jusqu'à insertion complète les restaurations car plus on va visser, plus la friction au niveau de la connectique implantaire va augmenter et il sera difficile que les deux restaurations soient à fond simultanément. Pour pallier à cela, des piliers non engageants doivent être demandés au laboratoire, même si le risque de non passivité peut subsister contrairement à la prothèse plurale scellée où les piliers rotationnels pallient complètement au problème. De plus, il est préférable de visser les deux restaurations à la fois et non d'en visser une à fond, puis d'essayer de visser l'autre. Enfin, l'insertion complète des couronnes sera vérifiée par un cliché radiographique. L'autre difficulté, inhérente à la première, va être de régler les points de contact entre les dents et les couronnes, dans le sens où il est fastidieux de visser/dévisser les deux restaurations à la fois jusqu'à obtention de contacts idéaux. Le temps passé au fauteuil est donc plus long en comparaison à la réalisation de couronnes solidarisées scellée.
- ✓ Pendant la phase de maintenance, le praticien doit s'assurer que le patient peut aisément nettoyer les zones autour des couronnes.

⁷³ Proussaefs et al.

Figure 15 : Cliché radiographique de deux armatures de couronnes solidarisées transvissées



Source : Dr. Sellem, radiographie d'un patient, 2018

Ce cliché radiographique nous permet d'objectiver qu'il est nécessaire d'en réaliser un, dans le but de vérifier l'absence de friction excessive au niveau des piliers, même rotationnels, et ainsi s'assurer de l'insertion complète des pièces prothétiques.

4.2.2.3. Couronnes individuelles scellées

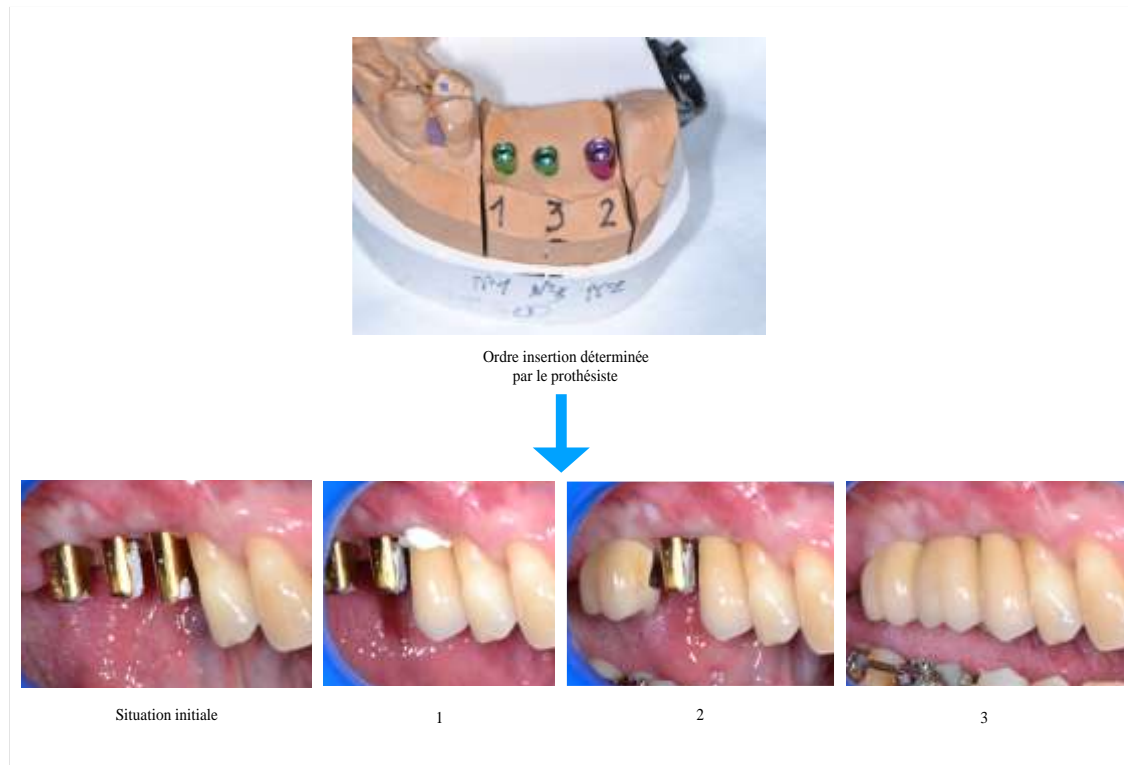
Lorsque des couronnes individuelles scellées sont envisagées :

- ✓ Au moment de la réalisation du plan de traitement, cette option est sélectionnée : pour des raisons esthétiques ainsi que pour obtenir une passivité d'armature augmentée. Néanmoins, il faut aussi avoir à disposition une hauteur prothétique suffisante et accepter que la ré-intervention peut être difficile.⁷⁴
- ✓ Durant la phase de communication avec le laboratoire de prothèse : plutôt opter pour des piliers anatomiques, réalisés par CFAO avec une limite infra-gingivale de 1mm en vestibulaire et juxta-gingivale en proximal et lingual/palatin, et **demandeur des surfaces de contact**. Pour faciliter le réglage des surfaces contact demander au prothésiste son ordre d'insertion des couronnes.
- ✓ Au fauteuil : le temps de travail en sera donc diminué. Au moment du scellement, bien veiller à l'élimination des excès de ciments.

⁷⁴ Proussaefs et al.

- ✓ Pendant la phase de maintenance : une hygiène satisfaisante est plus facilement assurée au niveau des restaurations, car l'accès au nettoyage est plus simple pour le patient. Cependant le praticien veillera à prévenir tout incident d'ordre technique (type dévissage, perte de vis ...).

Figure 16 : Photographies cliniques illustrant le rôle de l'ordre d'insertion des couronnes unitaires



Source: Dr. Sellem et Flottes, photographies d'un patient, 2018

4.2.2.4. Couronnes individuelles transvissées

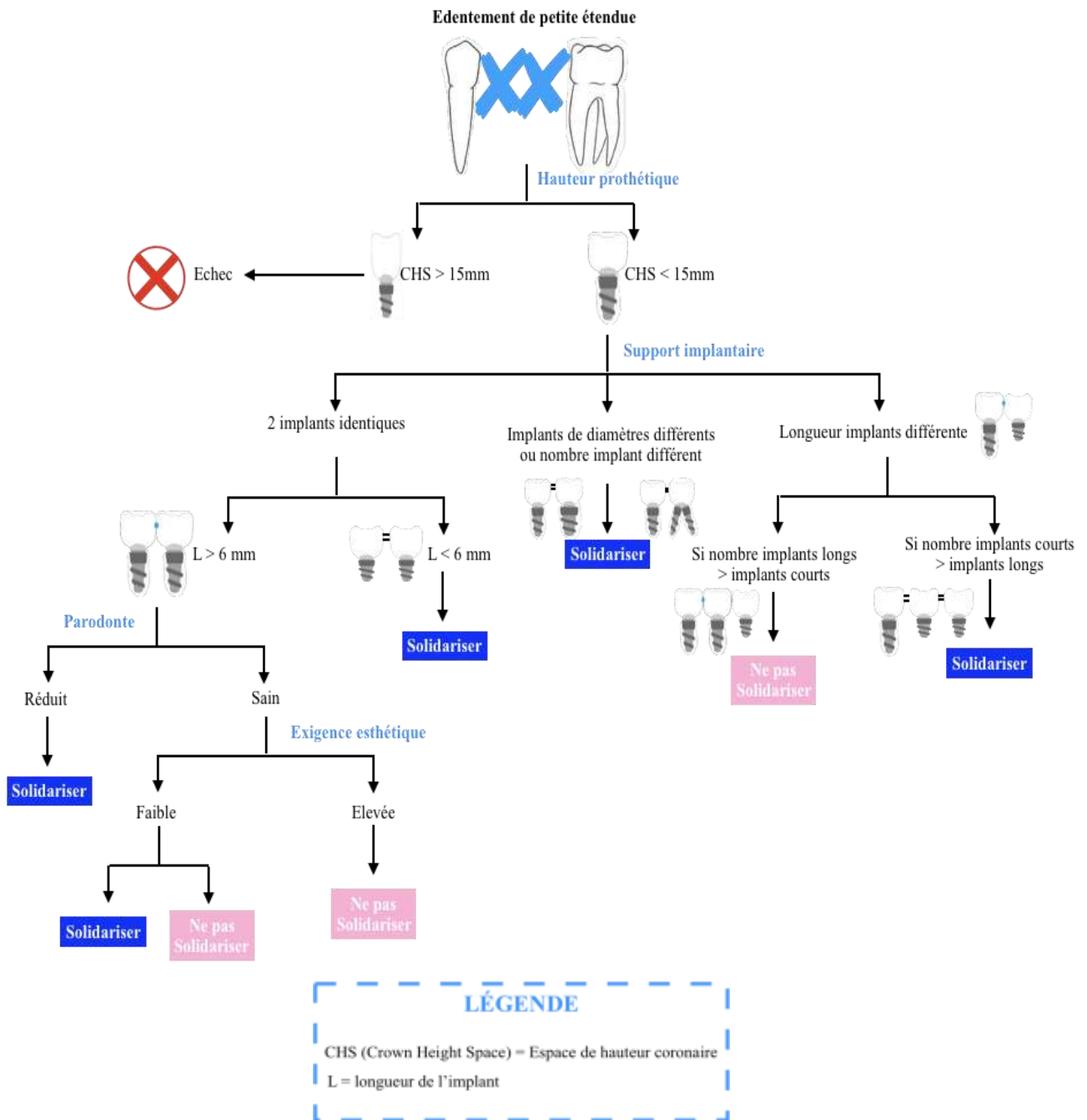
Bien que cette situation puisse présenter certains avantages comme la possibilité de ré-intervention, une passivité d'armature augmentée par rapport à des transvissées solidarisées⁷⁵, nous ne recommandons pas cette option. Dans la mesure où, le temps passé au fauteuil pour le réglage des points de contact constitue à lui seul un facteur rédhibitoire (nombre de points de contact à régler 3 voire 4, temps à visser/dévisser).

⁷⁵ Proussaefs et al.

4.3. Arbre décisionnel

Suite au présent travail et recherches effectuées, nous proposons l'arbre décisionnel suivant afin d'aider le praticien sur le choix du design prothétique à envisager, en fonction de critères scientifiques et cliniques exposés précédemment.

Figure 17 : Arbre décisionnel



Source : Auteur, 2018

Conclusion

Dans le cas de réhabilitation prothétique implanto-portée, une surcharge occlusale peut être la source de micro-fractures au niveau de l'os péri-implantaire, ce qui à terme peut entraîner la perte de l'implant. Le concept de solidariser les couronnes sur implants adjacentes prend donc son essence afin de répondre à cette problématique. Ainsi, de manière empirique, les praticiens ont tendance à solidariser les couronnes sur implants pour augmenter la répartition des contraintes au niveau de l'os péri-implantaire et éviter toutes surcharges. Cependant, il n'existe pas de consensus scientifique qui détermine la supériorité des couronnes solidarisées sur les couronnes unitaires.

Lorsque que les études analysées sont synthétisées, il apparaît que le choix du design prothétique doit s'effectuer en fonction de la situation clinique donc de chaque patient. En effet, la littérature ne prédéfinit aucun comportement donné à adopter. Ainsi sont à prendre en compte plusieurs critères pour prendre une décision, tels que : la hauteur coronaire disponible, le support implantaire des couronnes, la longueur implantaire, la gestion clinique des complications, l'état parodontal du patient, son état d'hygiène orale, sa compliance ainsi que ses exigences esthétiques. De plus, la communication avec le patient s'avère primordiale pour que celui-ci soit satisfait du traitement et ce quel que soit la solution choisie. Lorsqu'en amont, le patient a été informé sur : ce à quoi il peut s'attendre, les besoins en maintenance, l'implication qu'il doit fournir au niveau de l'hygiène et du suivi ; en général, il en ressort que le patient a un ressenti positif à l'issue du traitement.

Un arbre décisionnel est proposé pour guider le praticien dans sa pratique clinique, en synthèse de toutes les données collectées dans le cadre de ce travail.

Bibliographie

- Agence nationale d'accréditation et d'évaluation en santé. « Parodontopathies : diagnostic et traitements ». *Acta endoscopica* 28, n° 2 (2002) : 151-55. <https://doi.org/10.1007/BF03019434>.
- Aguiar Junior, F.A. de, R. Tiozzi, A.P. Macedo, M. da Gloria de Mattos, R.F. Ribeiro, et R.C.S. Rodrigues. « Importance of a distal proximal contact on load transfer by implant-supported single adjacent crowns in posterior region of the mandible : a photoelastic study ». *Journal of applied oral science* 21, n° 5 (2013) : 397-402. <https://doi.org/10.1590/1679-775720130049>.
- Al Amri, M.D., et S.V. Kellesarian. « Crestal bone loss around adjacent dental implants restored with splinted and nonsplinted fixed restorations : a systematic literature review ». *Journal of prosthodontics* 26, n° 6 (2017) : 495-501. <https://doi.org/10.1111/jopr.12556>.
- Araújo, G.M., D. G. Bernardo de França, J.P. Silva Neto, et G.A. Seabra Barbosa. « Passivity of conventional and cad/cam fabricated implant frameworks ». *Brazilian dental journal* 26, n° 3 (2015) : 277-83. <https://doi.org/10.1590/0103-6440201300145>.
- Bayraktar, M., B.A. Gultekin, S. Yalcin, et E. Mijiritsky. « Effect of crown to implant ratio and implant dimensions on periimplant stress of splinted implant-supported crowns : a finite element analysis ». *Implant dentistry* 22, n° 4 (2013) : 406-13. <https://doi.org/10.1097/ID.0b013e31829c224d>.
- Behnaz, E., M. Ramin, S. Abbasi, M. Ardestani Pouya, et F. Mahmood. « The effect of implant angulation and splinting on stress distribution in implant body and supporting bone : a finite element analysis ». *European journal of dentistry* 9, n° 3 (2015) : 311-18. <https://doi.org/10.4103/1305-7456.163235>.
- Chen, X.-Y., C.-Y. Zhang, E.-M. Nie, et M.-C. Zhang. « Treatment planning of implants when 3 mandibular posterior teeth are missing : a 3-dimensional finite element analysis ». *Implant dentistry* 21, n° 4 (2012) : 340-43. <https://doi.org/10.1097/ID.0b013e31825cbc67>.
- Clelland, N., J. Chaudhry, R.G. Rashid, et E. McGlumphy. « Split-mouth comparison of splinted and nonsplinted prostheses on short implants : 3-year results ». *International journal of oral & maxillofacial implants* 31, n° 5 (2016) : 1135-41. <https://doi.org/10.11607/jomi.4565>.
- Clelland, N.L., J.D. Seidt, L.G. Daroz, et E.A. McGlumphy. « Comparison of strains for splinted and nonsplinted implant prostheses using three-dimensional image correlation ». *The international journal of oral & maxillofacial implants* 25, n° 5 (2010) : 953-59.
- Fortin, T., M. Paris, S. Thoret, N. Rancon, C. Deschaume, et S. David-Tchouda. « Impact de la solidarisation des couronnes implanto-portées sur le remodelage osseux péri-implantaire : étude clinique prospective avec suivi à 5 ans ». *Médecine buccale chirurgie buccale* 22, n° 2 (2016) : 97-104.

<https://doi.org/10.1051/mbcb/2016005>.

Gastaldo, J. F., P. R. Cury, et W.R. Sendyk. « Effect of the vertical and horizontal distances between adjacent implants and between a tooth and an implant on the incidence of interproximal papilla ». *Journal of periodontology* 75, n° 9 (2004) : 1242-46. <https://doi.org/10.1902/jop.2004.75.9.1242>.

Gómez Polo, M., A. Celemín Viñuela, J. López Miranda, et J. Del Río Highsmith. « Coronas implantosoportadas : ¿ individualizar o ferulizar ? » *Avances en periodoncia e implantología oral* 19, n° 1 (2007) : 11-18.

Grossmann, Y., I.M. Finger, et M.S. Block. « Indications for splinting implant restorations ». *Journal of oral and maxillofacial surgery* 63, n° 11 (2005) : 1642-52. <https://doi.org/10.1016/j.joms.2005.05.149>.

Guichet, D.L., D. Yoshinobu, et A.A. Caputo. « Effect of splinting and interproximal contact tightness on load transfer by implant restorations ». *The journal of prosthetic dentistry* 87, n° 5 (2002) : 528-35. <https://doi.org/10.1067/mpr.2002.124589>.

Hof, M., B. Pommer, N. Zukic, C. Vasak, M. Lorenzoni, et W. Zechner. « Influence of prosthetic parameters on peri-implant bone resorption in the first year of loading : a multi-factorial analysis ». *Clinical implant dentistry & related research* 17 (2015) : e183-91. <https://doi.org/10.1111/cid.12153>.

Hsuan-Yu Wang, J., R. Judge, D. Bailey, et J.H. Y. Wang. « A 5-year retrospective assay of implant treatments and complications in private practice : the restorative complications of single and short-span implant-supported fixed prostheses ». *International journal of prosthodontics* 29, n° 5 (2016) : 435-44. <https://doi.org/10.11607/ijp.4794>.

Huang, H. L., J. S. Huang, C. C. Ko, J. T. Hsu, C. H. Chang, et M.Y.C. Chen. « Effects of splinted prosthesis supported a wide implant or two implants : a three-dimensional finite element analysis ». *Clinical oral implants research* 16, n° 4 (2005) : 466-72. <https://doi.org/10.1111/j.1600-0501.2005.01124.x>.

Karl, M., M.G. Wichmann, W. Winter, F. Graef, T.D. Taylor, et S.M. Heckmann. « Influence of fixation mode and superstructure span upon strain development of implant fixed partial dentures ». *Journal of prosthodontics* 17, n° 1 (2008) : 3-8. <https://doi.org/10.1111/j.1532-849X.2007.00236.x>.

Koller, C.D., T. Pereira-Cenci, et N. Boscatto. « Parameters associated with marginal bone loss around implant after prosthetic loading ». *Brazilian dental journal* 27, n° 3 (2016) : 292-97. <https://doi.org/10.1590/0103-6440201600874>.

Kreissl, M.E., T. Gerds, R. Muehe, G. Heydecke, et J.R. Strub. « Technical complications of implant-supported fixed partial dentures in partially edentulous cases after an average observation period of 5 years ». *Clinical oral implants research* 18, n° 6 (2007) : 720-26. <https://doi.org/10.1111/j.1600-0501.2007.01414.x>.

Kunavisarut, C., L.A. Lang, B.R. Stoner, et D.A. Felton. « Finite element analysis on dental implant-supported prostheses without passive fit ». *Journal of prosthodontics* 11, n° 1 (2002) : 30-40. <https://doi.org/10.1111/j.1532-849X.2002.00030.x>.

Lee, J. B., M. Y. Kim, C. S. Kim, et Y. T. Kim. « The prognosis of splinted restoration of the most-distal implants in the posterior region ». *The journal of advanced prosthodontics* 8, n° 6 (2016) : 494-503. <https://doi.org/10.4047/jap.2016.8.6.494>.

Marcelat, R. « Apport de la CFAO en prothèse implantaire vissée ». *Lefildentaire magazine dentaire* (blog), 2013. <https://www.lefildentaire.com/articles/clinique/implantologie/apport-de-la-cfao-en-prothese-implantaire-vissee/>.

Meimandi, M., M.R. Talebi Ardakani, R. Amid, A. Mahmoudi Motlagh, et S. Beheshti. « Comparison of stress and strain distribution around splinted and nonsplinted 6-mm short implants in posterior mandible : a finite element analysis study ». *Implant dentistry* 27, n° 1 (2018) : 74-80. <https://doi.org/10.1097/ID.0000000000000709>.

Melo Naves, M., H.H. Machado de Menezes, D. de Magalhães, C. Amaral de Araújo, et P.C. Simamoto Júnior. « The influence of interproximal contact on implant-supported fixed partial dentures in the posterior jaw: a photoelastic analysis ». *Journal of oral implantology* 41, n° 1 (2015) : 3-9. <https://doi.org/10.1563/AAID-JOI-D-12-00118>.

Naert, I., G. Koutsikakis, M. Quirynen, J. Duyck, D. Van Steenberghe, et R. Jacobs. « Biologic outcome of implant-supported restorations in the treatment of partial edentulism. Part 2 : a longitudinal radiographic evaluation ». *Clinical oral implants research* 13, n° 4 (2002) : 390-95. <https://doi.org/10.1034/j.1600-0501.2002.130407.x>.

Nissan, J., O. Gross, O. Ghelfan, I. Priel, M. Gross, et G. Chaushu. « The effect of splinting implant-supported restorations on stress distribution of different crown-implant ratios and crown height spaces ». *Journal of oral and maxillofacial surgery* 69, n° 12 (2011) : 2990-94. <https://doi.org/10.1016/j.joms.2011.06.210>.

Pellizzer, E.P., J. Ferreira Santiago Junior, L.M. Ribeiro Villa, V.E. de Souza Batista, C. Cantieri de Mello, D. de Faria Almeida, et H. Marques Honório. « Photoelastic stress analysis of splinted and unitary implant-supported prostheses ». *Applied physics b* 117, n° 1 (2014) : 235-44. <https://doi.org/10.1007/s00340-014-5827-9>.

Proussaefs, P., A. AlHelal, A. Taleb, et M.T. Kattadiyil. « Adjacent dental implants classification based on restorative design ». *Journal of oral implantology* 43, n° 5 (2017) : 405-9. <https://doi.org/10.1563/aaid-joi-D-17-00078>.

Shigemitsu, R., T. Ogawa, T. Matsumoto, N. Yoda, Y. Gunji, Y. Yamakawa, K. Ikeda, et K. Sasaki. « Stress distribution in the peri-implant bone with splinted and non-splinted implants by in vivo loading data-based finite element analysis ». *Odontology* 101, n° 2 (2013) : 222-26. <https://doi.org/10.1007/s10266-012-0077-y>.

Siqueira, S., S. P. Pimentel, R. V. Alves, W. Sendyk, et P. R. Cury. « Evaluation of the effects of buccal-palatal bone width on the incidence and height of the interproximal papilla between adjacent implants

in esthetic areas ». *Journal of periodontology* 84, n° 2 (2013) : 170-75. <https://doi.org/10.1902/jop.2012.110638>.

Tarnow, D., N. Elian, P. Fletcher, S. Froum, A. Magner, S.-C. Cho, M. Salama, et al. « Vertical distance from the crest of bone to the height of the interproximal papilla between adjacent implants ». *Journal of periodontology* 74, n° 12 (2003) : 1785-88. <https://doi.org/10.1902/jop.2003.74.12.1785>.

Tarnow, D. P., A. W. Magner, et P. Fletcher. « The effect of the distance from the contact point to the crest of bone on the presence or absence of the interproximal dental papilla ». *Journal periodontology* 63, n° 12 (1992) : 995-96.

Tey, V.H.S., R. Phillips, et K. Tan. « Patient-related outcome measures with implant therapy after 5 years ». *Clinical oral implants research* 28, n° 6 (2017) : 683-88. <https://doi.org/10.1111/clr.12862>.

Tiozzi, R., L. Lin, R.C. Rodrigues, Y.C. Heo, H.J. Conrad, M. da Gloria de Mattos, R.F. Ribeiro, et A.S.L. Fok. « Digital image correlation analysis of the load transfer by implant-supported restorations ». *Journal of biomechanics* 44, n° 6 (2011) : 1008-13. <https://doi.org/10.1016/j.jbiomech.2011.02.015>.

Tiozzi, R., E.M. de Torres, R.C.S. Rodrigues, H.J. Conrad, M. da Gloria de Mattos, A.S.L. Fok, et R.F. Ribeiro. « Comparison of the correlation of photoelasticity and digital imaging to characterize the load transfer of implant-supported restorations ». *The journal of prosthetic dentistry* 112, n° 2 (2014) : 276-84. <https://doi.org/10.1016/j.prosdent.2013.09.029>.

Tiozzi, R., M. A.A. Vasco, L. Lin, H. J. Conrad, O. L. Bezzon, Ricardo F. Ribeiro, et A. S. L. Fok. « Validation of finite element models for strain analysis of implant-supported prostheses using digital image correlation ». *Dental materials* 29, n° 7 (2013) : 788-96. <https://doi.org/10.1016/j.dental.2013.04.010>.

Toniollo, M.B., A.P. Macedo, R.C. Silveira Rodrigues, R. F. Ribeiro, et M. da Gloria Chiarello de Mattos. « A three-dimensional finite element analysis of the stress distribution generated by splinted and nonsplinted prostheses in the rehabilitation of various bony ridges with regular or short morse taper implants ». *International journal of oral & maxillofacial implants* 32, n° 2 (2017) : 372-76. <https://doi.org/10.11607/jomi.4696>.

Toniollo, M.B., P.A. Macedo, D. Pupim, D. Zapparoli, et M. da Gloria de Mattos. « Finite element analysis of bone stress in the posterior mandible using regular and short implants, in the same context, with splinted and nonsplinted prostheses ». *International journal of oral & maxillofacial implants* 32, n° 4 (2017) : e199-206. <https://doi.org/10.11607/jomi.5611>.

Vigolo, P., S. Mutinelli, M. Zaccaria, et E. Stellini. « Clinical evaluation of marginal bone level change around multiple adjacent implants restored with splinted and nonsplinted restorations : a 10-year randomized controlled trial ». *International journal of oral & maxillofacial implants* 30, n° 2 (2015) : 411-18. <https://doi.org/10.11607/jomi.3837>.

Wang, T. M., L. J. Leu, J. S. Wang, et L. D. Lin. « Effects of prosthesis materials and prosthesis splinting on peri-implant bone stress around implants in poor-quality bone: a numeric analysis ». *International*

journal of oral & maxillofacial implants 17, n° 2 (2002) : 231-37.

Weber, H. P., et C. Sukotjo. « Does the type of implant prosthesis affect outcomes in the partially edentulous patient ? » *International journal of oral & maxillofacial implants* 22, n° 7 (2007) : 140-77.

Yilmaz, B., J. Mess, J. Seidt, et N.L. Clelland. « Strain comparisons for splinted and nonsplinted cement-retained implant crowns ». *The international journal of prosthodontics* 26, n° 3 (2013) : 235-38.
<https://doi.org/10.11607/ijp.3254>.

Yilmaz, B., J.D. Seidt, E.A. McGlumphy, et N.L. Clelland. « Comparison of strains for splinted and nonsplinted screw-retained prostheses on short implants ». *International journal of oral & maxillofacial implants* 26, n° 6 (2011) : 1176-82.

Table des figures

Figure 1 : Image issue de la corrélation d'image numérique	5
Figure 2 : Image issue de la méthode des éléments finis.....	5
Figure 3 : Récapitulatif des conclusions évoquées sur la répartition des charges des couronnes solidarisées ou unitaires, par rapport à différentes situations expérimentales	12
Figure 4 : Nombre de contact en fonction du design prothétique	13
Figure 5 : Répartition des contraintes sur l'os péri-implantaire en fonction de l'intensité du point de contact.....	15
Figure 6 : Répartition des contraintes sur l'os péri-implantaire en fonction de la surface du point de contact.....	16
Figure 7 : Répartition des contraintes sur l'os péri-implantaire par rapport à la présence d'une dent bordant l'édentement.....	17
Figure 8 : Description des piliers anti-rotationnels et rotationnels et schématisation de leur zone de friction avec la connexion implantaire	20
Figure 9 : Représentation d'un implant OsseoSpeed, Astra Tech.....	28
Figure 10 : Perte osseuse en fonction des années, en fonction de la solidarisation ou non des couronnes	29
Figure 11 : Schéma des contraintes exercées sur l'os péri-implantaire, en fonction du type de restauration	33
Figure 12 : Présence d'une papille inter-implantaire en fonction de la distance inter-implantaire.....	37
Figure 13 : Présence d'une papille inter-implantaire, dans le secteur postérieur, en fonction de la distance point de contact-crête osseuse	38
Figure 14 : Cliché radiographique de deux armatures de couronnes solidarisées scellées qui ne sont pas insérées complètement.....	46
Figure 15 : Cliché radiographique de deux armatures de couronnes solidarisées transvissées.....	48
Figure 16 : Photographies cliniques illustrant le rôle de l'ordre d'insertion des couronnes unitaires .	49
Figure 17 : Arbre décisionnel.....	50

Table des tableaux

Tableau 1 : Comparaison de la répartition de charge entre les couronnes solidarisiées et unitaires par analyse de corrélation d'image numérique.....	6
Tableau 2 : Comparaison de la répartition de charge entre les couronnes solidarisiées et unitaires par analyse d'éléments finis	8
Tableau 3 : Résumé des articles comparant la perte osseuse autour des implants adjacents supportant des couronnes solidarisiées ou non	25
Tableau 4 : Récapitulatif des articles traitant de la présence d'une papille inter-implantaire en fonction des dimensions péri-implantaires	35

Vu, le Directeur de thèse

Vu, le Doyen de la Faculté de Chirurgie dentaire
de l'Université Paris Descartes

Docteur Jonathan SELLEM

Professeur Louis MAMAN

Vu, le Président de l'Université Paris Descartes

Professeur Frédéric DARDEL

Pour le Président et par délégation,

Le Doyen Louis MAMAN

Couronnes sur implants solidarisées ou unitaires : quelle solution adopter ?

Résumé :

Lors de la réhabilitation prothétique d'un édentement partiel, la solution implantaire est une option qui s'est largement répandue. Il s'agit d'un moyen thérapeutique avec un résultat d'une haute prédictibilité. Lorsqu'elle est mise en place, elle doit être guidée par un projet prothétique, préalablement défini. Dans le cadre de ce travail, nous nous intéressons à une problématique clinique courante : choisir entre des couronnes solidarisées ou des couronnes unitaires pour restaurer un édentement partiel de petite étendue où plusieurs implants ont été/doivent être placés. À partir d'une recherche bibliographique et de notre expérience clinique, nous allons essayer de répondre aux questions suivantes : Existe-t-il un consensus sur la question ? Y-a-t-il des critères à mettre en avant dans la prise de décision ? Quelle influence peut-avoir le design prothétique sur l'os péri-implantaire au niveau biomécanique ? Solidariser les couronnes permet-il une meilleure répartition des contraintes exercées sur l'os péri-implantaire ? Au niveau parodontal, y-a-t-il une perte osseuse péri-implantaire augmentée lorsque des couronnes unitaires sont réalisées ? En pratique, comment le clinicien doit gérer l'élaboration de l'un ou l'autre design prothétique ?

Discipline :

Prothèses dentaires

Mots clés fMesh et Rameau :

Couronne dentaire -- Dissertations universitaires ; Prothèse dentaire implanto-portée -- Dissertations universitaires ; Prothèses dentaires partielles fixées -- Thèses et écrits académiques

Université Paris Descartes
Faculté de Chirurgie dentaire
1, rue Maurice Arnoux
92120 Montrouge