



HAL
open science

Restaurations partielles indirectes collées : préparations et situation de la limite esthétique

Bichoy Matta

► **To cite this version:**

Bichoy Matta. Restaurations partielles indirectes collées : préparations et situation de la limite esthétique. Sciences du Vivant [q-bio]. 2018. dumas-01961282

HAL Id: dumas-01961282

<https://dumas.ccsd.cnrs.fr/dumas-01961282v1>

Submitted on 19 Dec 2018

HAL is a multi-disciplinary open access archive for the deposit and dissemination of scientific research documents, whether they are published or not. The documents may come from teaching and research institutions in France or abroad, or from public or private research centers.

L'archive ouverte pluridisciplinaire **HAL**, est destinée au dépôt et à la diffusion de documents scientifiques de niveau recherche, publiés ou non, émanant des établissements d'enseignement et de recherche français ou étrangers, des laboratoires publics ou privés.



Distributed under a Creative Commons Attribution - NonCommercial - NoDerivatives 4.0
International License

AVERTISSEMENT

Cette thèse d'exercice est le fruit d'un travail approuvé par le jury de soutenance et réalisé dans le but d'obtenir le diplôme d'État de docteur en chirurgie dentaire. Ce document est mis à disposition de l'ensemble de la communauté universitaire élargie.

Il est soumis à la propriété intellectuelle de l'auteur. Ceci implique une obligation de citation et de référencement lors de l'utilisation de ce document.

D'autre part, toute contrefaçon, plagiat, reproduction illicite encourt toute poursuite pénale.



UNIVERSITÉ
PARIS
DESCARTES

MEMBRE DE

U-PC
Université Sorbonne
Paris Cité

UNIVERSITÉ PARIS DESCARTES

FACULTÉ DE CHIRURGIE DENTAIRE

Année 2018

N° 066

THÈSE

POUR LE DIPLÔME D'ÉTAT DE DOCTEUR EN CHIRURGIE DENTAIRE

Présentée et soutenue publiquement le : 09 juillet 2018

Par

Bichoy MATTA

Restaurations partielles indirectes collées : préparations et situation de la limite esthétique.

Dirigée par Mme le Docteur Marie Carite

JURY

Mme le Professeur Catherine Chaussain

Président

M. le Docteur Jean-Claude Tavernier

Assesseur

M. le Docteur Éric Bonte

Assesseur

Mme le Docteur Marie Carite

Assesseur

M. le Docteur Philippe François

Invité



Tableau des enseignants de la Faculté

DÉPARTEMENTS	DISCIPLINES	PROFESSEURS DES UNIVERSITÉS	MAÎTRES DE CONFÉRENCES
1. DÉVELOPPEMENT, CROISSANCE ET PRÉVENTION	ODONTOLOGIE PÉDIATRIQUE	Mme DAVIT-BÉAL Mme VITAL	M. COURSON Mme DURSUN Mme JEGAT Mme SMAIL-FAUGERON Mme VANDERZWALM
	ORTHOPÉDIE DENTO-FACIALE		Mme BENAHMED M. DUNGLAS Mme KAMOUN-GOLDRAT Mme LE NORCY
	PRÉVENTION, ÉPIDÉMIOLOGIE, ÉCONOMIE DE LA SANTÉ ET ODONTOLOGIE LÉGALE	Mme FOLLIGUET	Mme GERMA M. PIRNAY M. TAVERNIER
2. CHIRURGIE ORALE, PARODONTOLOGIE, BIOLOGIE ORALE	PARODONTOLOGIE	Mme COLOMBIER Mme GOSSET	M. BIOSSE DUPLAN M. GUEZ
	CHIRURGIE ORALE	M. MAMAN Mme RADOI	Mme EJEIL M. GAULTIER M. HADIDA M. MOREAU M. NGUYEN
	BIOLOGIE ORALE	Mme CHAUSSAIN M. GOGLY Mme SÉGUIER Mme POLIARD M. ROCHEFORT (PU associé)	M. ARRETO Mme BARDET (MCF) Mme CHARDIN Mme CHERIFI (MCU associée) M. FERRE M. LE MAY
3. RÉHABILITATION ORALE	DENTISTERIE RESTAURATRICE ENDODONTIE	Mme BOUKPESSI Mme CHEMLA	Mme BERÈS (MCU associée) Mme BESNAULT M. BONTE Mme COLLIGNON (MCU associée) M. DECUP Mme GAUCHER
	PROTHÈSES	M. POSTAIRE	M. CHEYLAN M. DAAS M. DOT M. EID Mme FOUILLOUX-PATEY Mme GORIN M. RENAULT M. RIGNON-BRET M. TIRLET M. TRAMBA Mme WULFMAN
	FONCTION-DYSFONCTION, IMAGERIE, BIOMATÉRIAUX		M. ATTAL Mme BENBELAID Mme BENOÎT A LA GUILLAUME (MCF) M. BOUTER M. CHARRIER M. CHERRUAU M. FLEITER Mme FRON CHABOUIS Mme MANGIONE (MCU associée) M. SALMON Mme TILOTTA
	PROFESSEURS ÉMÉRITES	M. BÉRENHOLC Mme BRION M. LASFARGUES M. LAUTROU M. LEVY	M. PELLAT M. PIERRISNARD M. SAFFAR Mme WOLIKOW

Mise à jour le 18 décembre 2017

Remerciements

À Mme le Professeur Catherine Chaussain,

Docteur en Chirurgie dentaire

Docteur de l'Université Paris Descartes

Habilitée à Diriger des Recherches

Professeur des Universités, Faculté de Chirurgie dentaire Paris Descartes

Praticien Hospitalier, Assistance Publique-Hôpitaux de Paris

Qui me fait l'honneur de présider le jury de cette thèse.
Veuillez trouver ici l'expression de ma sincère reconnaissance.

À M. le Docteur Jean-Claude Tavernier

Docteur en Chirurgie dentaire

Docteur de l'Université Paris Descartes

Docteur en Sciences odontologiques

Maître de Conférences des Universités, Faculté de Chirurgie dentaire Paris Descartes

Praticien Hospitalier, Assistance Publique-Hôpitaux de Paris

Chevalier de l'ordre national du mérite

Officier de l'ordre des palmes académiques

Dont la gentillesse et l'écoute ont apporté à moi et mon entourage
soutien et encouragement.

Veillez trouver ici l'expression de ma sincère reconnaissance

À M. le Docteur Éric Bonte

Docteur en Chirurgie dentaire

Docteur de l'Université Paris Descartes

Docteur en Sciences odontologiques

Maître de Conférences des Universités, Faculté de Chirurgie dentaire Paris Descartes

Praticien Hospitalier, Assistance Publique-Hôpitaux de Paris

Dont le talent et la simplicité m'ont appris la modestie.

Merci de m'avoir donné goût à la discipline que vous incarnez.

Votre enseignement n'a eu d'effet que d'amplifier mon attrait pour
l'odontologie conservatrice.

Vous trouverez ici l'expression de ma sincère gratitude

À Mme le Docteur Marie Carite

Docteur en Chirurgie dentaire

Assistant Hospitalo-Universitaire, Faculté de Chirurgie dentaire Paris Descartes

Aux côtés de qui j'ai pu redécouvrir la discipline de prothèse.
Je ne saurai jamais assez te remercier pour ton investissement et ta disponibilité en tant qu'Assistante Hospitalo-Universitaire, puis en tant que Directrice de cette thèse.
La confiance que tu m'as accordée fut un soutien continu au cours de mes années de clinique.
Merci pour ta gentillesse et ta bonne humeur constante qui m'ont accompagné tout au long cette année.
Trouve ici l'expression de ma plus profonde reconnaissance.

À M. le Docteur Philippe François

Docteur en Chirurgie-Dentaire

La personne la plus sympathique et sincère que j'ai rencontrée au sein de mon cursus. Ton savoir-faire, ta pédagogie et ton amitié m'ont littéralement porté durant mon externat.

Merci de m'avoir donné, sans conditions, tes conseils et ton aide.

Trouve ici l'expression de mon admiration et de mes plus sincères remerciements.

Un remerciement particulier

A mes parents, pour m'avoir absolument tout donné : l'éducation, l'amour, l'envie, la bonté, le soutien et la motivation afin de m'emmener à ce moment précis. A ma mère, qui a dû supporter mes états d'âmes. A mon père, pour ses encouragements infinis.

A mes deux grands frères, pour m'avoir inculqué la rigueur et l'application lorsque nous étions jeunes, d'abord dans l'univers scolaire puis dans le monde du travail. Merci de m'avoir toujours soutenu et couvert devant les parents lol.

A ma petite sœur, pour toutes ces nuits où tu m'as soutenu et veillé avec moi lors de mes révisions. Puis, lorsque tu as grandi, à toutes ces heures de travail passées ensemble, je ne les comptes plus.

A mon meilleur ami et modèle, celui qui m'a initié à la voie de la santé, celui qui m'en a ouvert le chemin, celui qui m'a donné l'envie de soigner et d'aider autrui. A la personne qui a toujours répondu présent dans mes joies et mes peines. Kerolos, sans trop m'étaler, merci d'être là.

A l'équipe Maldives, ma deuxième famille. Votre folie, votre bonne humeur incessante et votre compagnie n'a fait qu'embellir mon parcours scolaire. Merci de ponctuer mes semaines par votre présence, elle seule suffit à me remonter le moral.

A Pierre, Farid et Nagui, mes amis et mes protégés. Ma scolarité a été plus qu'agréable grâce à vous, à nos délires en salle de TP, avec Mr. Chu, CireFarid, Naguicheur, Piewwe et Big Boss qui n'est pas mort. Une amitié forte s'est construite malgré notre séparation en D3. Que le temps ne nous sépare pas une seconde fois...

A mon Binôme, Pierre. Nos débuts en tant qu'équipe étaient laborieux mais le temps à réparer les choses. Merci pour tout ce que tu m'as appris et la complémentarité que tu as su m'apporter.

A la team gériatrie, Ronan, Lionel, Ben, Pierre, Salomé, Camille, Steph le roux. Merci pour tous ces bons moments partagés autour de ces dîners fabuleux.

A Nicolas et Cheikh, mes amis du lycée. 9 ans plus tard, je peux compter sur vous. Merci.

A Mickael, Mathieu, Sarah, l'équipe BULAC et **Mariam**, la relectrice officielle.

Enfin, **au Docteur Arreto**, qui a été pour moi un père au cours de mes années d'externat, dont la confiance, le soutien et la présence m'ont procuré de l'assurance. Sans vous, mon expérience au sein de l'hôpital Bretonneau aurait été bien différente.

Table des matières

PREAMBULE	3
INTRODUCTION	4
1 : RECHERCHE BIBLIOGRAPHIQUE	6
1.1 IDENTIFICATION DES INFORMATIONS	6
1.2 SELECTION DES ARTICLES A ETUDIER	7
1.2.1 Recherche informatique	7
1.2.2 Recherche manuelle	9
2 : LES CONTRAINTES ET IMPERATIFS BIOLOGIQUES LORS DE LA RESTAURATION PARTIELLE INDIRECTE COLLEE	10
2.1. LE RESPECT DU COMPLEXE DENTINO-PULPAIRE	12
2.2. LE SCHELLEMENT DENTINAIRE IMMEDIAT (IMMEDIATE DENTIN SEALING = IDS).....	14
2.3. LA BIOCAMPATIBILITE	15
2.3.1 La Biocompatibilité sur l'organisme	15
2.3.2 La Biocompatibilité sur les tissus environnants	18
3 : LES CONTRAINTES ET IMPERATIFS BIOMECANIQUES LORS DE LA RESTAURATION PARTIELLE INDIRECTE COLLEE	20
3.1. LES CONTRAINTES DES PREPARATIONS EN FONCTION D'UNE ANALYSE STATIQUE DE L'OCCLUSION	21
3.1.1 Absence de contacts au niveau du joint dent - restauration	21
3.1.2 Épaisseur de l'isthme central	22
3.1.3 Épaisseur des parois résiduelles	22
3.1.4 La quantité et la qualité de l'émail	22
3.1.5 Le rapport de l'épaisseur (E) sur la hauteur (H) des parois résiduelles	23
3.2. LES CONTRAINTES DES PREPARATIONS EN FONCTION D'UNE ANALYSE DYNAMIQUE DE L'OCCLUSION	24
3.2.1. Les dents mandibulaires	24
3.2.2. Les dents maxillaires.....	24
3.3. LES CONTRAINTES DES PREPARATIONS ET DES MATERIAUX	25
3.3.1. Les contraintes inhérentes à la préparation	25
3.3.2. Le choix du matériau de restauration.....	26
3.4. L'INFLUENCE DU DIAGNOSTIC	29
4 : L'HISTO-ANATOMIE : LE COMPROMIS ENTRE BIOLOGIE ET BIOMECANIQUE ?	33
4.1. ANALYSE DES DENTS POSTERIEURES MAXILLAIRES.....	34

4.1.1. <i>Considérations géométriques</i>	34
4.1.2. <i>Considérations structurelles</i>	35
4.2. ANALYSE DES DENTS POSTERIEURES MANDIBULAIRES	36
4.2.1. <i>Considérations géométriques</i>	36
4.2.2. <i>Considérations structurelles</i>	37
5 : LES DEFIS ESTHETIQUES DES RESTAURATIONS PARTIELLES INDIRECTES COLLEES	41
5.1 LA DYNAMIQUE DE LA REFLEXION DE LA LUMIERE SUR LA DENT NATURELLE.....	41
5.1.1 <i>Les caractéristiques de surface descriptibles</i>	42
5.1.2 <i>Les caractéristiques de couleur objectives</i>	43
5.1.3 <i>Les caractéristiques optiques subjectives</i>	44
5.2 LES RPIC SANS CONTRAINTES ESTHETIQUES.....	45
5.3 LES RPIC AVEC CONTRAINTES ESTHETIQUES.....	45
5.3.1 <i>Le choix de la teinte selon les caractéristiques optiques et colorimétriques</i>	45
5.3.2 <i>Le joint d'assemblage</i>	46
CONCLUSION	53
BIBLIOGRAPHIE	55
TABLE DES FIGURES.....	59
TABLE DES TABLEAUX.....	60

PREAMBULE

Après la première année commune aux études de santé, PACES, et l'obtention du concours, c'est avec grande impatience que je franchissais les portes de la faculté de chirurgie-dentaire. Désirant apprendre toujours d'avantage, je me suis retrouvé, sans réellement m'en rendre compte, passionné par notre métier que je considère le plus souvent comme un art.

Avec du recul j'ai réalisé qu'une passion a pu se développer en moi. J'ai eu la chance au sein de mon cursus et de ma formation à l'hôpital Bretonneau, d'être entouré par des professeurs et encadrants compétents ayant eu la gentillesse de m'accorder leur confiance, de partager leur savoir-faire. Cette passion a grandi au cours de mes années d'études, des différentes expériences cliniques, je les remercie et suis grandement reconnaissant.

Poussé par ces mêmes professeurs et ayant eu l'accès à l'UE Conception et Fabrication Assistée par Ordinateur (du Master Biomatériaux), mon attrait pour la discipline d'odontologie conservatrice ainsi que l'esthétisme, a pris une place de plus en plus conséquente dans la suite de ma formation.

Au cours de cette 6^{ème} année, avec l'équipe enseignante, nous avons pu traiter de nombreux cas par des restaurations partielles indirectes collées (afin de soulager la lecture, l'abréviation RPIC sera utilisée tout au long de cette thèse). Restaurer une dent de manière simple, rapide, avec des délabrements à minima pour les patients sont des critères qui m'ont largement plu. Je me suis donc intéressé de plus en plus à ce domaine.

J'ai eu l'occasion de traiter différents cas cliniques de restaurations partielles indirectes collées à Bretonneau ou lors de mes premières expériences en cabinet, avec différents matériaux, techniques d'empreinte (conventionnelle ou optique) et conceptions des pièces prothétiques (artisanale au laboratoire de prothèse ou usinée avec des machines type CEREC). Les résultats esthétiques n'étant pas toujours très convaincants, il s'est posé la question « d'où situer la limite esthétique dans les restaurations adhésives indirectes collées ? ».

Introduction

La situation de cette limite esthétique dans le cas de RPIC se posant systématiquement lors de la réalisation de la préparation avant la conception prothétique, nous avons décidé de réaliser une revue de littérature. Notre souhait étant de rechercher les éléments permettant de guider notre pratique quotidienne lorsque la limite d'une RPIC est esthétique et ne se trouve pas uniquement guidée par des contraintes et impératifs biologiques ou biomécaniques.

L'esthétique est souvent synonyme de ce qui se voit dans le rapport à autrui et le sourire en est une composante principale. Certaines limites, en particulier celles situées sur les faces vestibulaires des dents participant au sourire, peuvent être alors visible par le patient et son entourage.

Le praticien soucieux de la préservation tissulaire mais aussi du rendu esthétique des restaurations qu'il propose au patient, c'est ainsi que le sujet de cette thèse propose une réflexion sur les préparations et en particulier la situation de la limite esthétique dans les cas de RPIC. Existe-il un consensus ou un protocole unique à réaliser afin de pouvoir satisfaire toutes les demandes esthétiques ? Le praticien a-t-il à sa disposition des techniques, des matériaux ou des données pour obtenir une esthétique favorable tout en respectant les contraintes mécaniques et biologiques ?

Aujourd'hui, tous les praticiens sont amenés à réaliser des restaurations partielles indirectes collées. Ces restaurations sont simples à réaliser, le temps passé au fauteuil est réduit, en plus d'être esthétiquement acceptables et parfois moins chronophages que des restaurations directes. Cependant, ces techniques étant encore relativement récentes, il n'existe pas de consensus sur la manière de réaliser ces restaurations mais seulement des éléments de réponses dispersés au sein de diverses données et recherches cliniques.

En somme, le praticien est confronté à plusieurs choix qui sont interdépendants pour réaliser une RPIC fonctionnelle, biocompatible, favorable biomécaniquement et ayant une bonne intégration esthétique.

A la suite d'une recherche bibliographique, ces choix seront discutés au cours de ce travail. Dans un premier temps, nous aborderons les contraintes biologiques que devra respecter le praticien, puis dans une seconde partie nous analyserons les différentes contraintes biologiques s'exerçant sur l'unité dent-RPIC. Après avoir réalisé une préparation dans un cas de RPIC suivant les impératifs précédents,

se pose la question de la limite esthétique : comment associer toutes ces exigences biologiques et mécaniques tout en aboutissant à la meilleure intégration esthétique possible ?

Au cours de ce travail, nous avons fait le choix de nous intéresser aux restaurations unitaires et postérieures, dans un schéma occlusal complet et sans problème fonctionnel.

1 : Recherche bibliographique

1.1 Identification des informations

La recherche bibliographique, constituait dans un premier temps en l'étude de la faisabilité du sujet. En effet, en prothèse conjointe conventionnelle, les formes de préparation sont codifiées, reconnues et validées depuis un certain nombre d'années. En revanche, le manque de codification et de règle concernant les formes de préparation en restauration partielle indirecte collée et en parallèle, la progression dans le domaine du collage, comme l'apparition des adhésifs universels, il était possible qu'aucune étude ne se soit encore intéressée au sujet.

De plus, les axes de notre sujet étudiant la biomécanique, la biologie ainsi que l'esthétique, il a fallu trouver une problématique pouvant tous les regrouper.

Une fois la problématique bien définie, nous avons posé les critères d'inclusions suivants :

- restauration partielle indirecte collée
- recouvrement cuspidien
- esthétique
- dents cuspidées
- dents vivantes et dévitalisées
- schéma occlusal fonctionnel
- édentements unitaires ou de petites étendues
- schéma occlusal fonctionnel sans parafunctions ou troubles de l'occlusion

Aucun critère d'exclusion n'a été retenu étant donné que les RPIC sont en constante évolution (matériaux, techniques...) et pour obtenir un nombre d'articles à étudier suffisant, en se réservant le droit de les exclure ensuite.

Pour effectuer cette recherche, la limite de la langue a été définie, seules les recherches en anglais et en français ont été étudiées.

1.2 Sélection des articles à étudier

1.2.1 Recherche informatique

D'abord, nous avons identifié les mots clés Mesh en relation avec le sujet auxquels nous avons ajouté des mots libres :

- adhesive restoration
- indirect technique
- esthetic, dental
- posterior teeth
- design preparation
- cemented restoration

Avec ces mots clés, nous avons conduit une première recherche sur la base de données PubMed. L'équation de recherche était « adhesive restoration AND indirect technique » pour cibler le plus d'articles possibles sur le sujet. Le résultat de l'équation a fourni 84 articles.

Seulement 22 articles ont été retenus après une lecture des titres et résumés. Les articles ont été éliminés pour cause de doublon ou d'hors sujet.

Constatant que les formes de préparation n'étaient pas toujours précisées et que la notion d'esthétisme n'apparaissait que très peu après lecture des résumés des précédents articles, nous avons alors réalisé une deuxième recherche avec une nouvelle équation. Celle-ci était : « adhesive restoration AND design preparation AND esthetic ». Nous avons pu en tirer 8 nouveaux articles portant le résultat de la recherche à 30.

Sur les 30 articles, après une lecture détaillée, nous avons constaté que 6 étaient focalisés sur les préparations des dents antérieures et 2 n'apportaient aucune information sur le problème posé. Ils ont donc été considérés comme hors sujets.

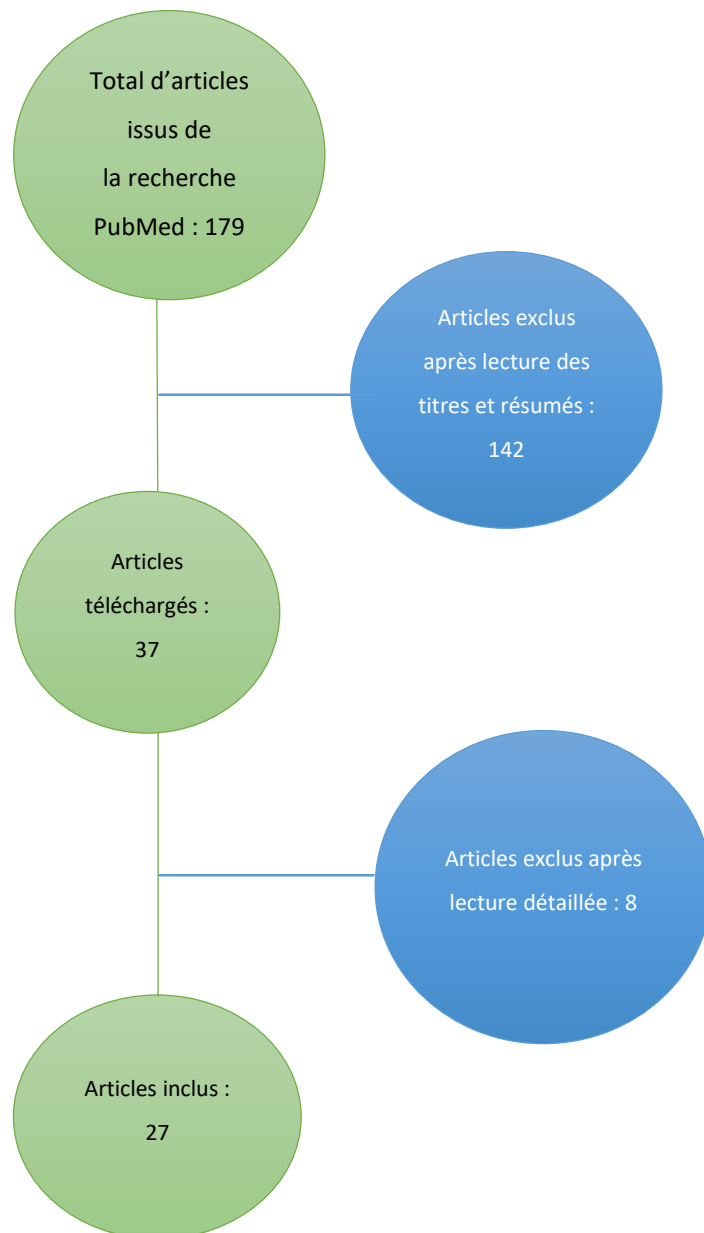
Nous avons voulu préciser la recherche et essayer une autre combinaison qui était : « adhesive restoration AND design preparation AND posterior teeth », notre sujet ne concernant que les dents postérieures, 4 autres articles pouvant répondre à la problématique de notre travail.

Enfin, au cours de la lecture des articles, nous nous sommes aperçus qu'un synonyme du terme « adhesive » était très souvent utilisé par la littérature. Supposant que des articles auraient pu nous

échapper, nous avons formulé une dernière combinaison sur la base de données PubMed en incluant ce dernier mot « cemented ». L'équation était : cemented restoration AND design preparation AND posterior teeth et nous avons identifié 3 autres articles répondant aux critères d'inclusion. Sur ces 7 derniers articles, 2 d'entre eux ont été abandonnés puisque les préparations proposées n'étaient pas partielles.

Au total, nous avons pu retenir 27 articles pouvant aider à la construction d'une réflexion autour du sujet de notre thèse.

Figure 1 : Etapes de la sélection des articles



Source : Auteur, 2018

1.2.2 Recherche manuelle

La recherche manuelle s'est faite sur des revues telles que les numéros de « Réalités Cliniques », vu que ces techniques sont nouvelles et en constante évolution.

D'autres ouvrages sont venus compléter ce travail comme « l'esthétique en odontologie », « restaurer la dent dépulpée », « restaurations esthétiques en céramique collée » ou encore « composites et céramique dans les traitements esthétiques des dents postérieures ».

Enfin, les cours magistraux de 4ème et 5ème année ainsi que les travaux pratiques ont aidé en partie à l'écriture de cette thèse.

2 : Les contraintes et impératifs biologiques lors de la restauration partielle indirecte collée

Les patients sont de plus en plus attentifs à l'esthétique et la fonctionnalité de leurs dents, en parallèle, les praticiens de plus en plus soucieux de la conservation tissulaire. Se pose alors le challenge de restaurer une dent de la manière la plus esthétique possible tout en étant le moins mutilant pour les tissus dentaires et environnants.

Aujourd'hui pour répondre à ces critères et grâce au développement des matériaux et technologies, les RPIC remplacent progressivement la prothèse conjointe conventionnelle.

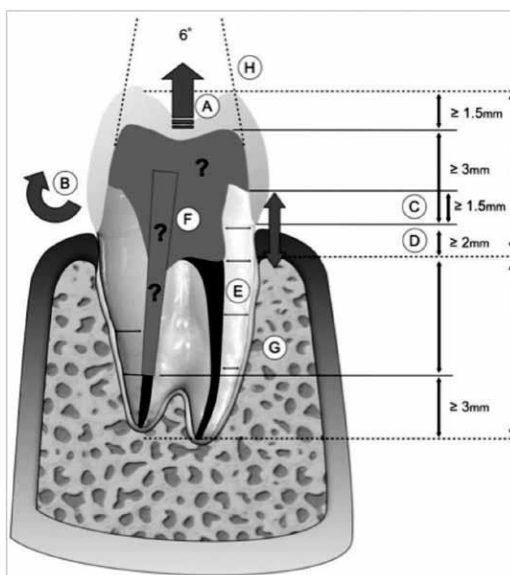
La prothèse conjointe conventionnelle définit des concepts de préparations essentiellement mécaniques¹ :

- profondeur d'encastrement des parois (3mm au minimum)
- convergence des parois opposées de 6°
- limites à angles internes arrondis ou épaulement
- obtenir un effet férule
- épaisseur de préparation en fonction du matériau de restauration
- limites juxta ou infra gingivales (en fonction de l'exigence esthétique notamment)
- éliminer les angles vifs
- réduction homothétique
- tenon intracanalair (pour les dents dépulpées)
- éléments de stabilisation auxiliaire : puits et rainures axiales.

Ces principes de préparations, largement approuvés par la communauté scientifique, sont ensuite appuyés par des côtes de préparation également bien définies. Le schéma ci-dessous reprend les éléments de préparation de prothèse fixée conventionnelle. Selon les matériaux de restauration utilisés, les côtes peuvent varier peu ou prou.

¹ Belser, « Changement de paradigmes en prothèse conjointe ».

Figure 2 : Paramètres d'évaluation d'une dent dévitalisée, en vue de son utilisation comme pilier de prothèse fixe (couronne unitaire ou pont)



Source : Belser, « Changement de paradigmes en prothèse conjointe », 2010

Ces préparations engendrent une perte de substance conséquente, non négligeable de l'organe dentaire, non acceptable sur le plan biologique et mécanique.

Seul le remplacement de couronnes déficientes ainsi que les délabrements coronaires ne présentant pas de supports dentaires suffisants et fiables mécaniquement pour un collage de qualité devraient rester les seules indications d'une couronne unitaire selon certains auteurs comme Belser ou Rich. Aujourd'hui, leurs indications sont très limitées et la restauration partielle indirecte collée reste un élément de choix d'après ces mêmes auteurs^{2,3}.

En parallèle, est arrivé le concept du biomimétisme en 2003, défini par Magne et Belser⁴, consistant à réaliser des restaurations à la fois biocompatibles, biomécaniques et esthétiques ayant pour but de mimer et restaurer le comportement physiologique de la dent en créant une nouvelle entité : dent-restauration. Son développement, sa compréhension et son application entraîne alors une diminution des dommages causés aux tissus dentaires par le biais de l'adhésion.

L'adhésion est l'ensemble des processus physico-chimiques et mécaniques contribuant à unir deux surfaces. Dans le cas des restaurations dites biomimétiques, il s'agit du collage qui est la liaison d'une

² Belser.

³ Rich et Goldstein, « New paradigms in prosthodontic treatment planning: a literature review ».

⁴ Magne, Belser, et Liger, *Restaurations adhésives en céramique sur dents antérieures : approche biomimétique*.

pièce prothétique ou d'un matériau au moyen d'une colle ou d'un adhésif approprié⁵.

C'est ainsi que les progrès en technique adhésive, l'importance accordée à l'esthétisme et le développement des biomatériaux en odontologie (composite et céramique notamment) sont un véritable tournant dans la prise en charge des patients, permettant des restaurations indirectes partielles collées et moins consommatrices de tissus.

La restauration adhésive indirecte devient logiquement la restauration de choix lorsqu'elle est possible car elle prévient de la mutilation dentaire excessive.

Au fil du temps, cette conservation tissulaire devient une nécessité, d'un point de vue éthique d'abord, puis d'un point de vue biologique puisqu'elle nous permettra de réaliser des restaurations de plus en plus biocompatibles, pour devenir enfin un véritable dogme. Les préparations pour restaurations indirectes adhésives doivent par conséquent respecter un certain nombre d'impératifs biologiques⁶.

2.1. Le respect du complexe dentino-pulpaire

Lors de la séance de préparation d'une dent à restaurer, le praticien doit éliminer le tissu délabré dans un premier temps puis dans un second temps, les tissus qu'il juge nécessaires pour l'insertion de la future pièce prothétique.

Cette préparation engendre une perte tissulaire pouvant créer des sensibilités dentinaires, une exposition pulpaire voire une perte de la vitalité dentaire⁷.

Pour pallier à cela, certains auteurs, dont Marco Vénéziani, propose de réaliser des préparations en limitant l'exposition dentinaire qu'il qualifie d'inutile car moins compatible avec l'idée de conservation tissulaire et de collage. Il limite l'exposition dentinaire en réalisant des préparations respectant un autre concept, appelé l'histo-anatomie de la dent^{8,9} :

⁵ Vailati et Belser, « Full-mouth adhesive rehabilitation of a severely eroded dentition: the three-step technique. part 3 ».

⁶ Tirlet et al., « Ceramic adhesive restorations and biomimetic dentistry: tissue preservation and adhesion ».

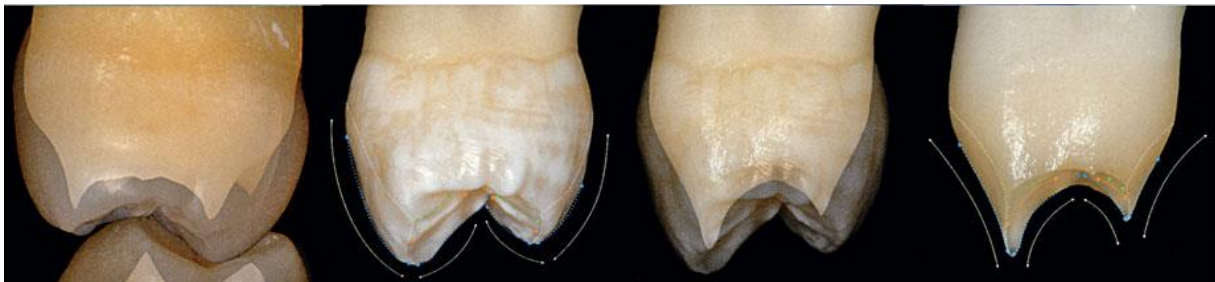⁷ Qanungo et al., « Immediate dentin sealing for indirect bonded restorations ».

⁸ Veneziani, « Posterior indirect adhesive restorations: updated indications and the morphology driven preparation technique ».

⁹ Magne, Belser, et Liger, *Restaurations adhésives en céramique sur dents antérieures : approche biomimétique*.

Suivant la dent et son délabrement, le tissu dentinaire se trouve en situation concave ou convexe à partir de la ligne de plus grand contour, tandis que le tissu amélaire est convexe de manière générale. Ainsi, en prenant compte l'anatomie dentaire et la destruction tissulaire, on pourrait diminuer l'exposition dentinaire et optimiser la surface amélaire.

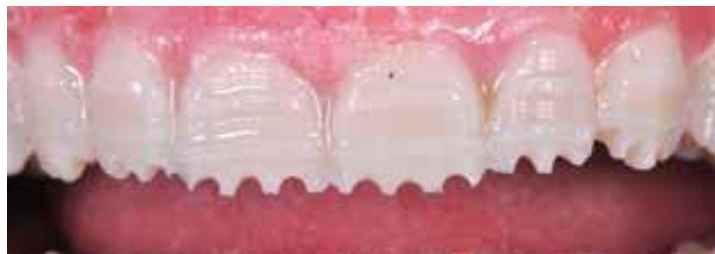Figure 3 : Considérations structurelles (pour les dents cuspidées maxillaire) suivant la technique de préparation basée sur la morphologie.



Source : Veneziani, « Posterior indirect adhesive restorations : updated indications and the morphology driven preparation technique ».

Les préparations pour facette vestibulaire par exemple, sont, de nos jours, parfaitement codifiées. Grâce au développement et l'utilisation de plus en plus fréquente du mock-up, servant de guide de préparation à l'aide de fraises calibrées. Le mock-up ainsi que ces fraises garantissent l'obtention de la réduction tissulaire nécessaire et suffisante, donc la plus conservatrice possible.

Figure 4 : Préparations pour facettes vestibulaire guidées par le mock up. L'épaisseur de réduction est ici calibrée à 0,5 mm.

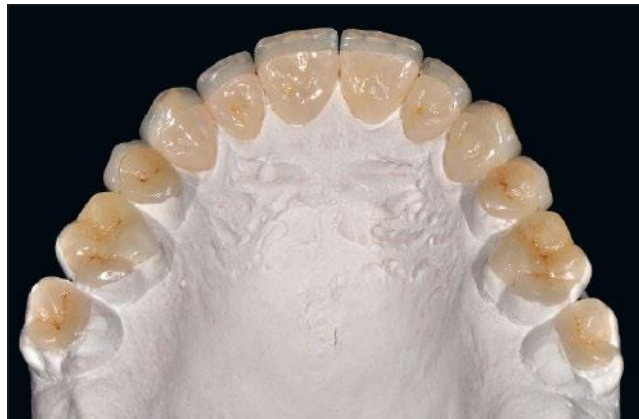

Source : Koubi et al., « Aspects cliniques et biomécaniques des restaurations partielles collées dans le traitement de l'usure : les tables tops », 2014.

De même, le full mock-up, permet de réaliser des préparations calibrées, moins mutilantes pour les tissus dentaires sains, également en postérieur grâce à la butée d'enfoncement des fraises calibrées.

Dans le cas des tables tops, les préparations ne devront pas empiéter les tissus proximaux afin de préserver les propriétés biologiques et biomécaniques des dents travaillées^{10,11}.

Figure 5 : Photographie des tables tops (IPS e.max) et des facettes palatines (IPS e.max) avant collage.



Source : Gürel, « Predictable, precise, and repeatable tooth preparation for porcelain laminate veneers ».

Les tables tops sont simplement pressés et colorés afin d'obtenir une bonne homogénéité et un effet mimétique idéal.

Cependant, la préparation d'une dent pour une RPIC, expose la plupart du temps la dentine, ainsi, la littérature propose de réaliser un parage de cette plaie dentinaire, appelé IDS.

2.2. Le Scellement Dentinaire Immédiat (Immediate Dentin Sealing = IDS)

Le Scellement dentinaire Immédiat ou l'Immediate Dentin Sealing (IDS) est une protection de la dentine une fois celle-ci exposée au cours de la préparation des tissus.

Il consiste en la réalisation d'une couche hybride immédiatement après la fin de la préparation dentaire, sur le même principe que l'hybridation en technique directe.

¹⁰ Koubi et al., « A simplified approach for restoration of worn dentition using the full mock-up concept: clinical case reports ».

¹¹ Gürel, « Predictable, precise, and repeatable tooth preparation for porcelain laminate veneers ».

L'IDS est décrit par la littérature comme un impératif pour réaliser un collage de qualité ^{12,13,14}:

- permet de coller sur une dentine dite « fraîche » : les fibres de collagène sont redressées, la dentine n'est pas polluée

- permet de diminuer les sensibilités post-opératoires¹⁵

- permet de travailler sans anesthésie à la séance de collage¹⁶

- isole la dentine de la contamination bactérienne

- augmente les valeurs d'adhérence¹⁷

- protection pulpaire : constitue une couche imperméable qui isole la dentine, par obturation des canalicules dentinaires ouvertes lors de la préparation¹⁸

Une fois la protection de la dentine réalisée, et après la dépose du champ opératoire, le praticien procède aux finitions de la préparation. Il doit ensuite effectuer une empreinte de la dent préparée afin de pouvoir compenser le volume tissulaire perdu.

Dans cette partie nous parlerons des matériaux mis à notre disposition pour remplacer le tissu détruit d'un point de vue biocompatible. L'aspect biomécanique sera développé dans le grand 3.

Pour des restaurations partielles indirectes collées ce sont les matériaux de la famille des composites et céramiques qui sont utilisés.

Le cahier des charges de ces matériaux mentionne de bonnes propriétés mécaniques et esthétiques, un coût raisonnable, mais surtout une simplicité de mise en œuvre et une biocompatibilité optimale.

2.3. La Biocompatibilité

2.3.1 La Biocompatibilité sur l'organisme

2.3.1.1 La biocompatibilité des matériaux utilisés

Les pièces prothétiques fabriquées par le prothésiste ou par la machine CFAO sont assemblées par le praticien à l'aide d'une colle qui contient de l'adhésif d'une part et du composite d'autre part. Les

¹² Qanungo et al., « Immediate dentin sealing for indirect bonded restorations ».

¹³ Ferraris, « Posterior indirect adhesive restorations (PIAR): preparation designs and adhesthetics clinical protocol ».

¹⁴ Nikaido et al., « Concept and clinical application of the resin-coating technique for indirect restorations ».

¹⁵ Swift, « Immediate dentin sealing for indirect bonded restorations ».

¹⁶ Decup, *Inlay onlay overlay...*

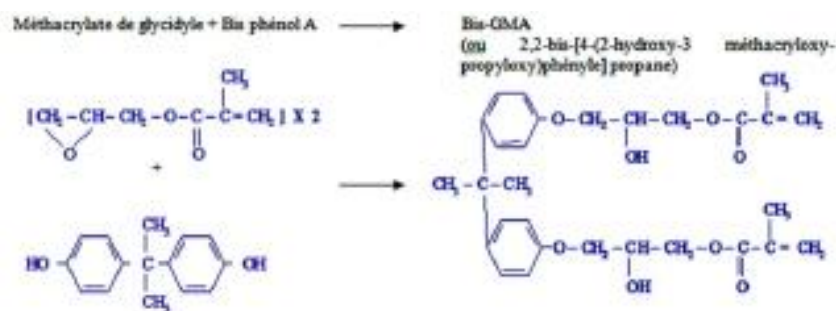
¹⁷ Magne et al., « Immediate dentin sealing improves bond strength of indirect restorations ».

¹⁸ Cox et al., « Biological basis for clinical success: pulp protection and the tooth-restoration interface ».

différentes classes de colle d'assemblage seront détaillées dans la cinquième partie de la thèse. Dans celle-ci nous nous intéressons uniquement à la compatibilité du matériau avec l'organe dentaire et les tissus environnants.

L'adhésif et le composite contiennent du Bis-GMA, c'est une molécule synthétisée à partir du Bisphénol A.

Figure 6 : Synthèse de la résine Bis-GMA (Cours Dr Attal DFGSO 3)



Source : Attal, Biomatériaux, 2014

Le Bisphénol A est également contenu dans les blocs de composite usinable par CFAO. Il est suspecté d'être toxique pour l'individu et d'être un perturbateur endocrinien¹⁹.

Le Bis-GMA est synthétisé à partir du Bisphénol A. En théorie, cette molécule ne devrait pas être toxique mais, en réalité, le Bis-GMA n'est pas stable dans le temps : l'usure du composite d'une part et l'hydrolyse de la couche hybride d'autre part, via les protéines salivaires, sont une source de relargage de Bisphénol A au sein de la cavité buccale²⁰.

De plus, la quantité de Bisphénol A relarguée dépend du degré de conversion du composite. Lorsque qu'un composite en technique directe est photopolymérisé, les chaînes de polymères possèdent un taux de conversion allant de 60 à 80%, laissant alors 20% à 40% de monomères libres²¹. Ces

¹⁹ Dursun et al., « Bisphenol a release: survey of the composition of dental composite resins ».

²⁰ Gonzalez-Bonet et al., « Preparation of dental resins resistant to enzymatic and hydrolytic degradation in oral environments ».

²¹ Xiaohong et al., « High performance dental resin composites with hydrolytically stable monomers ».

monomères sont donc dégradés beaucoup plus facilement relâchant alors une certaine quantité de Bisphénol A.

En technique indirecte, les blocs de composite gagnent un intérêt particulier en termes de biocompatibilité puisqu'il s'agit d'un composite déjà polymérisé sous vide, le degré de conversion atteint des taux supérieurs à 95%, ne laissant alors apparaître que des traces de Bisphénol A²².

Cependant, cette dernière notion est contrebalancée par les dernières études révélant la possibilité d'un « low-dose effect » du Bisphénol A. Ses effets sur l'organisme peuvent être inversement proportionnels à sa dose, si cette dernière est très faible²³.

D'autres paramètres influencent le relargage de Bisphénol A :

2.3.1.2 La qualité de la photopolymérisation

Cette dernière passe par des amorceurs radicalaires. En chimie, un amorceur radicalaire est une molécule capable de former des radicaux. Ces substances possèdent généralement des liaisons chimiques faibles, c'est-à-dire des liaisons qui ont une faible énergie de dissociation homolytique

Dans la polymérisation il y a trois étapes :

1. L'initiation de la polymérisation.
2. La réaction de propagation : plus la chaîne de polymérisation s'allonge, plus elle s'étend, moins les molécules peuvent bouger au sein de la matrice et plus le matériau devient rigide.
3. La terminaison de la polymérisation.

Au fur et à mesure que les molécules s'allongent, le matériau se gélifie et le radical ne peut plus rejoindre l'extrémité de la molécule de BisGMA suivante. Les radicaux ne peuvent plus se déplacer. Ainsi, il est impossible de photopolymériser complètement un matériau composite, une certaine quantité de monomères n'auront pas réagi.

Pour améliorer ce degré de conversion et diminuer le relargage de Bisphénol A, voici les autres paramètres à prendre en compte :

²² Mainjot et al., « From artisanal to CAD-CAM blocks: state of the art of indirect composites ».

²³ Huang et al., « Oral exposure of low-dose bisphenol A promotes proliferation of dorsolateral prostate and induces epithelial-mesenchymal transition in aged rats ».

- une lampe puissante et adaptée
- une bonne focalisation du faisceau de la lampe
- le faisceau doit être homogène et rectiligne pour avoir moins de dispersion de l'énergie
- une lampe à Diode Electroluminescente
- une quantité d'énergie donnée
- le degré de polymérisation doit être satisfaisant dans l'ensemble du matériau : L'énergie totale doit être équivalente
- photopolymérisation finale sous gel de glycérine
- polissage

Ces deux derniers paramètres permettent d'éliminer les monomères issus de la couche inhibée par l'oxygène et donc d'améliorer la biocompatibilité du matériau.

2.3.2 La Biocompatibilité sur les tissus environnants

Les praticiens peuvent parfois être confrontés à des cas extrêmes lors d'une restauration adhésive indirecte et doivent faire appel à une technique appelée la remontée de marge. Elle consiste en une relocalisation plus coronaire d'une limite étant juxta ou sous-gingivale afin de pouvoir, par la suite, poser un champ opératoire et isoler la dent des fluides oraux pour garantir un collage optimal²⁴.

Cette relocalisation se fait par insertion de matériaux de basse viscosité après un matriçage rigoureux tel que le composite flow.

Les Ciments Verres Ionomères ou CVI ne sont pas utilisés du fait de leur viscosité ou de leur faible propriété mécanique. Leur composition est en constante évolution et de meilleurs résultats sont obtenus, comme avec l'equia forte, mais ils ne sont toujours pas convenables pour les RPIC. Nous ne développerons pas plus le cas des CVI dans notre sujet.

Seulement, cette remontée de marge (en anglais Proximal Box Elevation) empiète parfois sur l'espace biologique de la dent, définit comme l'espace physiologique entre le fond du sillon gingivo-dentaire et le sommet de la crête osseuse.

Le non-respect de cet espace engendre selon les dernières études des inflammations gingivales et des récessions parodontales, pouvant être alors disgracieuses dans certains secteurs esthétiques mais surtout néfastes pour le parodonte²⁵.

²⁴ Dietschi et Spreafico, « Current clinical concepts for adhesive cementation of tooth-colored posterior restorations ».

²⁵ Ferrari et al., « Influence of cervical margin relocation (CMR) on periodontal health: 12-month results of a controlled trial ».

Cette première partie permet d'établir un bon nombre d'éléments biologiques que le praticien doit prendre en compte avant de réaliser une préparation pour une RPIC. Ces éléments ne sont pas les seuls puisque, sur l'entité dent-restauration, s'exerce aussi des mouvements et des forces. Ils ont lieu le plus souvent lors de la mastication.

Il convient de se demander si ces formes de préparations sont modifiées en fonction des contraintes biomécaniques.

3 : Les contraintes et impératifs biomécaniques lors de la restauration partielle indirecte collée

La biomécanique, c'est l'étude des propriétés mécaniques des organismes vivants. Elle étudie les relations existantes entre les structures anatomiques ou synthétiques et les fonctions qu'elles assurent.

En odontologie restauratrice, la biomécanique permet de comprendre les conséquences des sollicitations mécaniques sur l'organe dentaire intact, délabré ou restauré et donc, d'en déduire les formes de préparations idéales²⁶.

L'étude de la biomécanique des matériaux permet d'en déduire leur indication en fonction des restaurations à réaliser.

Avant de préparer une dent pour une RPIC, il est nécessaire d'analyser la situation de celle-ci en amont, car les formes de préparation peuvent varier en fonction des contraintes s'exerçant sur elle et ses parois résiduelles²⁷. Ces contraintes fluctuent en fonction :

- de l'arcade dentaire concernée : maxillaire ou mandibulaire²⁸
- de la position de la dent sur l'arcade (incisive, canine, prémolaire ou molaire)
- des contraintes mécaniques : en statique et en dynamique²⁹.
- des cuspidés fonctionnelles ou non-fonctionnelles
- du cahier des charges du matériau choisi³⁰
- du diagnostic (ici l'origine et l'importance du délabrement dentaire)
- de l'histo-anatomie de la dent.

Nous verrons au sein de la quatrième partie que ce dernier point devient le plus important concernant les RPIC.

Ces sollicitations mécaniques s'exercent sur les dents en compression et en flexion.

²⁶ Tirlet et al., « Ceramic adhesive restorations and biomimetic dentistry: tissue preservation and adhesion ».

²⁷ Ahlers et al., « Guidelines for the preparation of CAD/CAM ceramic inlays and partial crowns ».

²⁸ Veneziani, « Posterior indirect adhesive restorations: updated indications and the morphology driven preparation technique ».

²⁹ Vailati, Bruguera, et Belser, « Minimally invasive treatment of initial dental erosion using pressed lithium ».

³⁰ Ona et al., « Influence of preparation design on failure risks of ceramic inlays: a finite element analysis ».

3.1. Les contraintes des préparations en fonction d'une analyse statique de l'occlusion

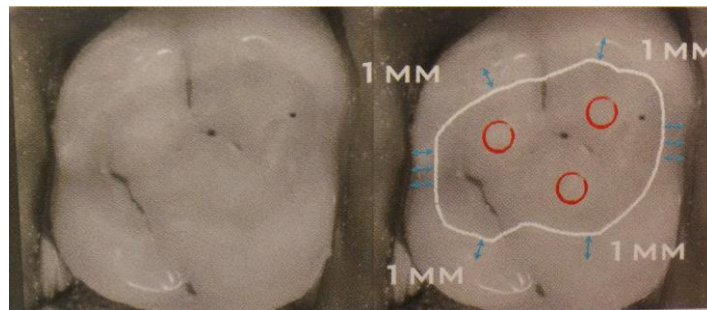
En statique, la dent ne travaille qu'en compression. Les forces qui s'exercent sur elle sont verticales. Pour assurer la pérennité de la restauration, il faudra veiller à certaines règles de préparation

3.1.1 Absence de contacts au niveau du joint dent - restauration

Les impacts de l'occlusion qui se situent au niveau du joint sont responsables de fracture du matériau et d'usure prématurée du joint³¹.

Prenons pour exemple les tablesps, ce sont des pièces prothétiques que l'on assimile à des veneerlays occlusaux, de très fines épaisseurs, que l'on colle sur de l'émail. Dans les cas où les points d'impacts occlusaux se situent au niveau du joint présumé de l'interface dent- restauration, le praticien devra décaler les limites de la restauration sur les faces vestibulaires ou linguales de la dent ;

Figure 7 : Géométrie cavitaire pour la réalisation de table top avec ici une préservation des crêtes marginales et des limites à distance des régions de stress.



Source : Koubi et al., « Aspects cliniques et biomécaniques des restaurations partielles collées dans le traitement de l'usure : les tablesps », 2014

³¹ Decup, *Inlay onlay overlay...*

3.1.2 Épaisseur de l'isthme central

Dans le cas des inlays ou d'onlays, l'isthme central devra être supérieur à deux millimètres, autrement, le matériau de restauration composite ou céramique devient trop fragile et cassant³².

3.1.3 Épaisseur des parois résiduelles

L'épaisseur des parois résiduelles, sur dents vivantes, doit être de deux, voire trois millimètres sur les secteurs postérieurs selon les travaux de Ferraris³³ et de trois millimètres également sur les dents traitées endodontiquement³⁴.

3.1.4 La quantité et la qualité de l'émail

La résistance mécanique d'une dent est aussi estimée en fonction de la qualité et la quantité de l'émail résiduel au niveau cervical :

- la qualité de l'émail est à jauger en fonction de son aspect : s'il reste blanc crayeux, l'émail est carié et donc moins minéralisé. L'émail doit être éprouvé au moyen d'une sonde³⁵
- de même, la présence de fêlure sur la limite cervicale ne permet pas un collage pérenne et de qualité³⁶
- la quantité d'émail s'évalue visuellement, ou avec des aides optiques.

Le cercle d'émail cervical est capable de supporter d'importantes forces de compression et de les transmettre horizontalement à la dentine via la jonction amélo-dentinaire³⁷, il devra être complètement sain afin de garantir le meilleur pronostic possible.

Concernant le collage sur une dent fêlée, il faudra discuter avec le patient de la balance coût-bénéfice-risque (fig 8). La fêlure est explorée et le pronostic de la dent dépend de la préparation au-delà de cette fêlure ou non et de son infiltration.

³² Filho et al., « Ceramic inlays and onlays: clinical procedures for predictable results ».

³³ (Ferraris 2017)

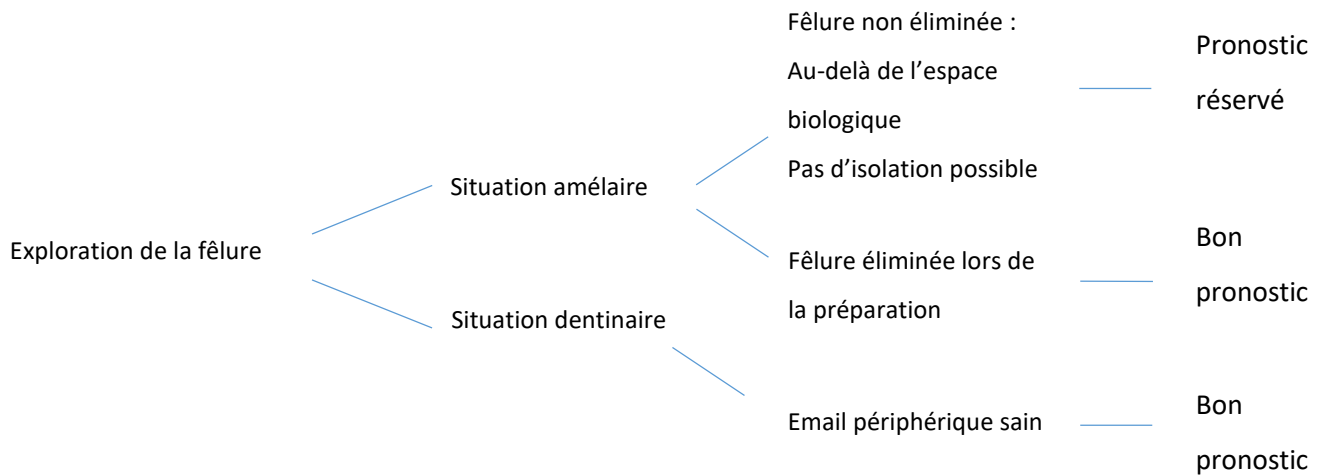
³⁴ (Veneziani 2017)

³⁵ Incau et Zunzarren, « Évolution des formes de préparation pour inlays/onlays postérieurs à la mandibule ».

³⁶ Decup, *Inlay onlay overlay...*

³⁷ (« Stress Distribution in Molars Restored with Inlays or Onlays with or without Endodontic Treatment: A Three-Dimensional Finite Element Analysis » 2010)

Figure 8 : Pronostic d'une restauration collée sur dent fêlée



Source : Auteur, 2018

3.1.5 Le rapport de l'épaisseur (E) sur la hauteur (H) des parois résiduelles :

Si le rapport E/H est supérieur à 1, il sera nécessaire de réaliser un recouvrement des cuspidés³⁸. Ce choix peut être pondéré par des facteurs positifs de la résistance mécanique de la dent, telle que les crêtes marginales, le pont d'émail ou encore le plafond pulpaire dans les cas de dents vivantes. Ces derniers éléments sont appelés « poutres de résistance de la dent ».

Le recouvrement des cuspidés, aussi appelé cerclage, a pour but d'éviter la fracture de la dent, qui le plus souvent, intervient alors sous la jonction amélo-cémentaire, synonyme d'une restauration plus délabrante voire d'extraction^{39,40}.

Ces premiers éléments en statique guident le praticien dans le choix de la forme de préparation. Elles sont à compléter avec des notions de contraintes dynamiques car la dent restaurée s'inscrit dans une fonction masticatoire, mais aussi la phonation et la déglutition appartenant à l'appareil manducateur.

³⁸ Krifka et al., « Influence of Different Cusp Coverage Methods for the Extension of Ceramic Inlays on Marginal Integrity and Enamel Crack Formation in Vitro ».

³⁹ Bazos et Magne

⁴⁰ Krifka et al.

3.2. Les contraintes des préparations en fonction d'une analyse dynamique de l'occlusion

3.2.1. Les dents mandibulaires

De par la nature des matériaux de restauration et l'anatomie dentaire, il existe une influence directe sur la répartition du stress au niveau des dents mandibulaires.

Pour les molaires mandibulaires sans restauration quelconque, les contraintes sont progressivement absorbées de la face occlusale vers le collet, par la dentine et la pulpe.

En revanche, elles augmentent dans la moitié cervicale de la couronne clinique au niveau de l'email⁴¹.

Tandis que sur les molaires mandibulaires présentant une perte de substance, une analyse en éléments finis montre que le stress se distribue au niveau du plancher des cavités et aux collets des dents⁴².

Lors de la mastication, le stress se répartit au niveau cervical des zones linguales, cette situation est moins favorable mécaniquement et le risque de fracture des cuspidés non fonctionnelles est majoré⁴³.

En effet, ces cuspidés linguales sont plus étroites que les cuspidés vestibulaires, elles possèdent donc une plus faible épaisseur d'émail et une inclinaison moindre⁴⁴.

Il faudra alors porter une attention plus particulière aux molaires et prémolaires mandibulaires lorsqu'une RPIC sera à envisager.

3.2.2. Les dents maxillaires

Au maxillaire, certains auteurs font le choix de ne pas prendre en compte l'occlusion comme critère prioritaire dans le design des formes de préparations, bien qu'il faille toutefois repérer les interférences ou les prématurités, une pente cuspidienne marquée ou encore une prise en charge excessive en diduction⁴⁵.

Suivant ces critères de préparation vus lors de l'analyse de l'occlusion d'une part statique puis

⁴¹Kaewsuriyathumrong et Soma

⁴² « Stress Distribution in Molars Restored with Inlays or Onlays with or without Endodontic Treatment: A Three-Dimensional Finite Element Analysis » 2010

⁴³(Patel et Burke

⁴⁴ Khera et al., « Anatomy of cusps of posterior teeth and their fracture potential ».

⁴⁵ Decup, *Inlay onlay overlay...*

dynamique d'autre part, un matériau de restauration sera collé en vue de restaurer la dent délabrée. Nous savons que les deux matériaux utilisés sont les composites et les céramiques. Le choix d'un de ces matériaux conditionnera aussi la préparation.

3.3. Les contraintes des préparations et des matériaux

3.3.1. Les contraintes inhérentes à la préparation

Lorsque qu'une dent était fragilisée, par une perte de substance volumineuse, un traitement endodontique ou une fêlure, sa restauration s'effectuait le plus souvent par une couronne prothétique, réalisée en technique indirecte, à l'aide ou non d'un ancrage radulaire.

Les principes mécaniques issues de la prothèse fixée conventionnelle ont défini des formes de préparations et des côtes à respecter afin de pouvoir ménager un espace suffisant pour les matériaux constituant la couronne prothétique et pouvoir maintenir une dent délabrée, fonctionnelle, le plus longtemps possible sur une arcade.

Au vu des principes biologiques précédemment cités dans la deuxième partie de cette thèse, ces côtes de préparation parfaitement définies, malgré leur taux de succès et leur bon recul clinique, ne peuvent plus être d'actualité.

Il existe un taux d'échec similaire entre les restaurations collées et scellées : 25 à 30%, cependant, seule 10% des restaurations collées ne peuvent être refaite contre 60% des restaurations scellées. Ainsi, traiter une dent RPIC permettrait de la garder le plus longtemps possible fonctionnelle sur l'arcade dentaire.

La couronne métallique par exemple, bien que nécessitant une épaisseur de préparation des plus fines par rapport aux couronnes plus esthétique en céramique, trouve son ancrage principalement, par sa profondeur d'encastrement de la paroi dentaire contre l'intrados de la pièce prothétique. Pour optimiser cet ancrage, les préparations doivent alors être, la plupart du temps, juxta-gingivale, surtout dans les secteurs postérieurs où la hauteur de couronne clinique est anatomiquement plus faible que les secteurs antérieurs.

De plus, afin de pouvoir restaurer une dent, le délabrement imposé par ces côtes nécessite de retirer une quantité importante de tissu en périphérie, dont l'émail, qui est éliminé en quasi-totalité : la dent devient alors une structure dont la flexibilité fait plus que doubler.

L'émail possède des structures anatomiques incontournables pour la cohésion de la dent comme le pont d'émail pour les molaires maxillaires et les crêtes marginales. L'élimination d'une crête marginale

cause la perte d'environ 46% de la rigidité de la dent. La destruction des deux crêtes marginales cause 63% de perte de rigidité.

La flexibilité devient importante dans les cas de cavités mésio-occluso-distale (MOD).

Cela signifie qu'il faudra conserver les crêtes marginales autant que possible pour minimiser la flexion cuspidienne et éviter toute dégradation amélaire inutile.

On comprend aisément que les restaurations par couronnes scellées sont délabrantes pour les tissus dentaires et que leurs indications aujourd'hui doivent être limitées dans les cas où un collage de qualité ne peut plus être envisagé.

En revanche, le concept des préparations pour restaurations collées, lui, n'est pas aussi bien défini, même si certains principes de préparation viennent directement des règles de prothèse fixée conventionnelle. De ces dernières, nous pouvons retenir et appliquer aux RPIC :

- des limites de restauration ne coïncidant pas avec des points d'impact occlusaux.
- des formes de préparation lisses, sans angles pointus fragilisant les matériaux de restauration.
- une largeur minimale des isthmes de 2mm
- une dépouille suffisante pour permettre l'écoulement de la colle.

Cette divergence provient du collage mais aussi, en partie, des matériaux de restauration eux-mêmes. Le composite et la céramique ont des comportements différents face aux contraintes biomécaniques que subit une dent.

3.3.2. Le choix du matériau de restauration

Le composite et la céramique sont capables d'imiter les propriétés mécaniques de l'email, et la liaison adhésive à la dent imite le comportement de la jonction amélo-cémentaire^{46,47}. Le choix de l'un ou l'autre matériau dépend de la compréhension de leur différent comportement biomécanique.

Le module d'élasticité de Young est une grandeur qui permet d'évaluer la capacité de déformation d'un matériau en fonction des contraintes qui s'exercent sur celui-ci.

⁴⁶ Decup.

⁴⁷ Attal, Le Goff, et Fron-Chabouis, « Les tissus dentaires à préserver lors de la réalisation des inlays/onlays : approche biomécanique ».

- La céramique possède un module d'élasticité élevé : 60 à 95 GPa lorsqu'elle est collée sur l'émail. Elle subit peu de déformation, donc elle est dite « rigide ». Ce module est proche de celui de l'émail qui est de 70 à 85 GPa.
- A l'inverse, les composites sont plus « souples », ils se déforment d'avantage car leur module de Young est moins élevé : 10 à 30 Gpa⁴⁸.

Ce comportement différent induit une répartition différente des contraintes en tension et compression, en occlusal et au niveau de l'interface dent - restauration⁴⁹.

La flexion cuspidienne aussi est modifiée en statique ou en dynamique, en fonction du matériau, ce qui peut induire des fêlures ou fractures⁵⁰.

3.3.2.1 Les céramiques

Les contraintes en tension sont importantes en surface ; mais plus la restauration est volumineuse et moins les tensions sont élevées. Ces dernières deviennent mêmes quasiment nulles pour les onlays et overlays à recouvrement total qui travaillent uniquement en compression : la flexion cuspidienne est diminuée^{51,52}

Le choix du matériau suscite un autre point essentiel : le ratio Céramique (CER) / Colle (COMP), les matériaux de collage utilisés sont les composites, qui seront détaillés dans la partie 4. Ce rapport devrait idéalement être supérieur à 3. Ceci est d'une grande importance en raison de la contraction des polymères dans le composite et des différences de dilatation thermique entre les deux matériaux. Ainsi, pour une densité de joint moyenne de 100 mm, la densité idéale du matériau doit être d'au moins 300 millimètres.

Un rapport inférieur au niveau critique de 3 aura des conséquences importantes en termes de taux de défaillances de la restauration (fissures et fêlures dans la restauration adhésive en céramique)^{53,54,55}.

⁴⁸ Dietschi, Spreafico, et Liger, *Restaurations esthétiques collées : composites et céramique dans les traitements esthétiques des dents postérieures*.

⁴⁹ « Restauration partielle indirecte : composite ou céramique ».

⁵⁰ Incau et Zunzarren, « Évolution des formes de préparation pour inlays/onlays postérieurs à la mandibule ».

⁵¹ Magne et Belser

⁵² Dejak, Mlotkowski, et Romanowicz, « Strength estimation of different designs of ceramic inlays and onlays in molars based on the Tsai-Wu failure criterion ».

⁵³ Bazos et Magne

⁵⁴ Vailati et Belser, « Full-mouth adhesive rehabilitation of a severely eroded dentition: the three-step technique. part 3 ».

⁵⁵ Ferraris, « Posterior indirect adhesive restorations (PIAR): preparation designs and adhesthetics clinical protocol ».

3.3.2.2 Les composites

Les contraintes en tension sont réduites en surface, mais au niveau de l'interface de collage, davantage de stress est transféré aux structures dentaires résiduelles et la flexion cuspidienne est légèrement plus importante qu'avec les céramiques^{56,57}.

En résumé, biomécaniquement, les composites sont moins fragiles et permettent une meilleure distribution des contraintes aux structures dentaires résiduelles, tandis que les céramiques permettent de diminuer la flexion cuspidienne et minimisent le risque de fracture.

Au vu des charges occlusales en postérieur, il paraît raisonnable d'avoir recours à un matériau de haute résistance d'une part mais aussi un excellent collage d'autre part. C'est pourquoi, la plupart du temps, ce sont les céramiques à base de Disilicate de lithium (E.max) ou de Silicate de Lithium et des nanocharges de Zircon (Celtra duo) cristallisées qui sont le plus utilisées lorsque qu'un recouvrement des cuspides est indiqué. Autrement, pour les onlays de faible volume ou les inlays, le composite est préconisé.

La valeur mécanique d'une dent préparée est à mettre en rapport avec sa charge occlusale spécifique. Ce dernier point est assez subjectif et difficile à évaluer⁵⁸.

Au cours de la mastication, les dents sont sollicitées mécaniquement. Les contraintes se transmettent alors aux différents tissus de la dent et au parodonte. Le ligament alvéolodentaire en premier lieu, puis l'émail, qui est le tissu dentaire le plus intéressant biomécaniquement et le plus important pour le collage, ensuite, la jonction email-dentine et enfin, le manteau dentinaire. Ces structures sont alors essentielles à conserver, autant que possible, au cours des préparations dentaires afin de conserver la capacité d'absorption de ces tissus. Donc si une préparation dans la dentine est nécessaire, il faudra réfléchir à l'épaisseur de matériaux nécessaire pour enlever le moins de tissus possibles en fonction des contraintes liées à la biomécanique de la dent, en occlusion statique et en dynamique⁵⁹.

⁵⁶ Magne et Belser, « Porcelain versus composite inlays/onlays: effects of mechanical loads on stress distribution, adhesion, and crown flexure ».

⁵⁷ Magne, « Efficient 3D finite element analysis of dental restorative procedures using micro-CT data - sciencedirect ».

⁵⁸ Decup, *Inlay onlay overlay...*

⁵⁹ Decup.

Tableau 1 : Épaisseur de préparation minimale des matériaux pour RPIC

		Occlusal	Proximal
Vitrocéramiques renforcées	e.max press	1 mm	1 mm
	Suprinity	1 mm	1 mm
Composites	Lava	1,5 mm	1,5 mm
	Ultimate		
	Cerasmart	1 à 1,5mm	1 à 1,5 mm
Hybrides	Enamic	1 mm	1 mm
Vitrocéramiques	Empress	1,5 à 2 mm	1,5 à 2 mm
Feldspathiques	Mark II	1,5 à 2mm	1,5 à 2mm

Source : Auteur, 2018

Ces côtes de préparation sont à nuancer avec les caractéristiques cliniques initiales. Il serait possible de définir une forme de préparation privilégiée en fonction de l'avancement du délabrement et de son origine, c'est le diagnostic de la dent

3.4. L'influence du diagnostic

Il est primordial de déterminer l'étiologie du délabrement. S'il est très modéré, entre 0,5 et 1 mm, seule son étiologie pourra déterminer la possibilité d'une préparation a *minima*, parfois en dessous des recommandations du fabricant⁶⁰.

Autrefois, le traitement de l'usure et de la perte de dimension verticale (DV) se faisait par la réalisation de couronnes périphériques. Ce moyen n'a plus sa place aujourd'hui au vu du délabrement tissulaire qu'il impose⁶¹.

Les techniques adhésives indirectes ont ensuite été proposées, comme les overlays en céramique ou composite. Les limites de la restauration sont localisées bien au-dessus de la jonction amélo-cémentaire ou de la gencive. L'inconvénient majeur de ces restaurations est la destruction des crêtes proximales pour respecter les recommandations des fabricant (1 à 1,5mm). De plus, à moyen et long

⁶⁰ Duminil et al., *Le bruxisme*.

⁶¹ « Les restaurations partielles collées dans le traitement de molaires dépulpées ».

terme, on observe une fracture du cosmétique ou du matériau (chipping)⁶².

La CFAO ou la technique de céramique pressée ont pu modifier ces lacunes mécaniques. Les blocs de céramique ou composite sont plus denses en matériau et ont recours non plus à une céramique d'émaillage mais d'un simple maquillage de surface.

Ceci rend possible la réalisation des préparations dites « *a minima* » afin de pouvoir conserver ces crêtes marginales d'une part et de pouvoir diminuer les épaisseurs de réduction préconisées par les fabricant.

En effet, conserver les crêtes marginales permet à la restauration de travailler uniquement en compression, ce qui est très bien toléré par les restaurations composite ou céramique⁶³.



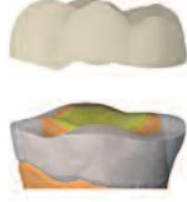

Ainsi, ces avancées technologiques ont permis une prise en charge moins délabrante dans le traitement de l'usure via les tables tops.

Lussi et coll, dans sa prise en charge des érosions, en fonction du délabrement, propose quatre formes de préparation en passant d'un délabrement modéré à sévère. Les faibles délabrements ne sont pas traités car une simple restauration au composite en méthode directe suffit.

⁶² Koubi et al., « Aspects cliniques et biomécaniques des restaurations partielles collées dans le traitement de l'usure : les tables tops ».

⁶³ Magne, Stanley, et Schlichting

Tableau 2 : Classification des formes d'overlays

Type Overlay	Caractéristiques	Avantages	Inconvénients	Indications	Contre-indications
 <p>TYPE I</p>	<p>Épaisseur : 0,5 – 1,5mm</p>	<p>Ultraconser- vateur</p>	<p>Fragile</p>	<p>Erosion modérée</p>	<p>Bruxisme</p>
 <p>TYPE II</p>	<p>Épaisseur : 1,5 – 4,0mm</p> <p>Collé sur les tissus dentinaires</p>	<p>Résistance Peut-être monolithique maquillé ou stratifié</p>	<p>Plus délabrant que le type I Limite esthétique visible en vestibulaire</p>	<p>Délabre- ment modéré (carie ou obturation préalable) Usure modérée</p>	<p>Néant</p>
 <p>TYPE III</p>	<p>Épaisseur : 1,5 – 4,0 mm</p> <p>Collé sur un substitut dentinaire central</p>	<p>Résistance Le substitut dentinaire assure un rôle amortisseur de contraintes Biomimétiques mécanique</p>	<p>Réalisation clinique plus longue et plus complexe Collage spécifique si épaisseur importante Limite esthétique visible en vestibulaire</p>	<p>Délabre- ment sévère Usure sévère</p>	<p>Délabrement modéré (par manque de place pour le substitut dentinaire)</p>
 <p>TYPE IV</p>	<p>Épaisseur : 1,5 – 4,0 mm</p> <p>Collé sur un substitut dentinaire central</p>	<p>Résistance Le substitut dentinaire assure un rôle amortisseur de contraintes Biomimétiques mécanique</p>	<p>Réalisation clinique plus longue et plus complexe Collage spécifique si épaisseur importante Limite esthétique visible en vestibulaire</p>	<p>Dent dépulpée</p>	<p>Esthétique si forte dyschromie de la portion coronaire résiduelle</p>

Source : Étienne et al., *Restaurations esthétiques en céramique collée*.

Ces indications de préparations sont donc à nuancer en fonction de l'étiologie du délabrement : Si le patient présente une usure rapide, cela lui causera une perte DVO. Le praticien pourra réaliser des préparations peu invasives.

Si l'usure est lente et progressive, le patient présente une égression compensatoire. Les préparations devront alors être plus invasives afin de compenser la hauteur perdue⁶⁴.

Enfin, si à cela, s'ajoute l'usure parafunctionnelle, le praticien devra envisager des préparations respectant parfaitement les instructions du fabricant pour éviter toute défaillance de la restauration⁶⁵.

L'occlusion ne semble pas être un critère prioritaire dans le choix du design des préparations. En revanche le praticien devra savoir repérer les interférences, les prises en charge excessive en diduction et propulsion ou les pentes cuspidiennes marquées⁶⁶.

Pour synthétiser, la réalisation d'une RPIC doit prendre en compte les impératifs biologiques et biomécaniques détaillés dans les deuxième et troisième partie pour aboutir à une restauration fonctionnelle.

A cela, une dernière contrainte technique intervient. L'espace entre deux dents adjacentes doit être assez suffisant pour réaliser une bonne empreinte, éliminer correctement les excès et ne pas coller sur un point de contact s'infiltrant quasi-systématiquement⁶⁷.

Le respect de ces conditions entraîne le praticien à placer les limites de la restauration, le plus souvent, en supra-gingival.

Ce dernier point constitue une réelle problématique. Dans les secteurs esthétiques, c'est-à-dire visible pour le patient, ce dernier exigera une intégration maximale de sa restauration au cours de ses interactions sociales.

Satisfaire aux conditions de préparation des matériaux, de leur épaisseur minimale et des contraintes qui s'exercent sur l'entité dent-restauration conduit certains praticiens à réfléchir sur d'autres formes de préparation.

De là, Marco Veneziani propose des préparations dites histo-anatomiques.

⁶⁴ Étienne et al., *Restaurations esthétiques en céramique collée*.

⁶⁵ Simeone et Gracis, « Eleven-year retrospective survival study of 275 veneered lithium disilicate single crowns ».

⁶⁶ Bazos et Magne

⁶⁷ Incau et Zunzarren, « Évolution des formes de préparation pour inlays/onlays postérieurs à la mandibule ».

4 : L'histo-anatomie : le compromis entre biologie et biomécanique ?

L'anatomie est la science qui a pour objet l'étude de la forme et de la structure des êtres organisés, et celle des rapports des organes qui les constituent.

Tandis que l'histologie (autrefois appelée anatomie microscopique) désigne la spécialité médicale ou biologique qui étudie au microscope la structure des tissus des êtres vivants. Elle permet de comprendre leur fonctionnement⁶⁸.

L'histo-anatomie permet l'analyse des différents tissus dentaires en trois dimensions en fonction de chaque dent du point de vue macroscopique et microscopique.

De manière générale, l'émail est convexe et la dentine est concave puis convexe dans une direction corono-apicale.

L'anatomie de la face occlusale de la dent est configurée pour résister aux forces qui s'y appliquent : les cuspides d'appui ont une épaisseur d'émail plus importante que les cuspides guides⁶⁹.

Certains auteurs proposent de recréer lors des préparations, les concavités dentinaires afin de laisser plus de place pour un matériau rigide comme la céramique.

Les préparations tissulaires sont imaginées et conceptualisées afin de pouvoir optimiser la surface de l'émail et diminuer l'exposition dentinaire. De cette manière les valeurs d'adhérence au collage augmentent à tel point qu'avec une quantité d'émail cervical suffisante, une simple reconstruction est possible pour réaliser un cerclage, sans ancrage radiculaire⁷⁰. En effet, les collages sur l'émail atteignent des valeurs d'adhésion globalement deux fois supérieures par rapport au collage sur la dentine⁷¹. Cependant, ces valeurs ne sont pas réellement comparables car elles varient d'une étude à l'autre.

De plus, le collage sur la dentine est en constante progression puisque les dernières études ont obtenu des valeurs maximales sur des collages purement dentinaires, sous la jonction amélo-cémentaire. Lors

⁶⁸ Koubi, Gurel, et Tassery, « Évolution des formes de préparation pour inlays/onlays postérieurs au maxillaire ».

⁶⁹ Kono, Suwa, et Toyohisa, « A three-dimensional analysis of enamel distribution patterns in human permanent first molars ».

⁷⁰ Ferraris

⁷¹ Fradeani, Barducci, et Bacherini, « Esthetic rehabilitation of a worn dentition with a minimally invasive prosthetic procedure (MIPP) ».

des tests de fracture, la dentine s'est fracturée. La progression scientifique soit se faire sur la pérennité du joint^{72,73}.

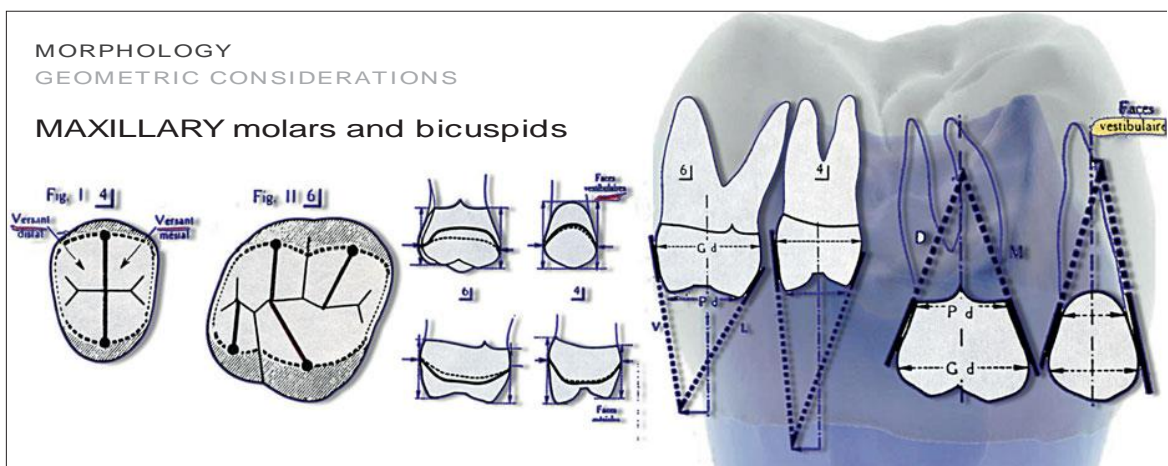
Les préparations proposées diffèrent en fonction de la géométrie, de la structure et de la position de la dent : maxillaire ou mandibulaire.

L'analyse de ces derniers éléments mènera l'auteur à proposer de nouvelles formes de préparation guidées par l'histo-anatomie.

4.1. Analyse des dents postérieures maxillaires

4.1.1. Considérations géométriques

Figure 9 : Considérations géométriques (pour les dents cuspidées maxillaires) suivant la technique de préparation basée sur la morphologie.



Source : Veneziani, « Posterior indirect adhesive restorations: updated indications and the morphology driven preparation technique ».

Les représentations graphiques tirées de Marseillier montrent que les dents postérieures maxillaires ont des parois vestibulaire et palatine nettement inclinées et convergentes en direction coronaire, au-dessus la ligne de plus grand contour^{74,75}.

⁷² Papageorgiou et al., « The effect of prosthetic margin location on caries susceptibility. a systematic review and meta-analysis ».

⁷³ Tjäderhane, « Dentin bonding: can we make it last? »

⁷⁴ Marseillier et Frison, *Les dents humaines : morphologie*.

⁷⁵ Vanherle et Smith, *International symposium on posterior composite resin dental restorative material*.

Si la dent nécessite un recouvrement des cuspidés, une préparation oblique, en chanfrein, produirait une coupe transversale des prismes d'émail. Une préparation en congé entraînerait une perte importante de tissu sain associée à une exposition dentinaire.

Il est évident que chaque fois que la limite est coronaire à la ligne de plus grand contour, une préparation de l'émail par un chanfrein concave est indiquée. Cette dernière s'adapte bien à l'inclinaison des parois axiales d'un point de vue géométrique et biologique.

En interproximal, la ligne de plus grand contour est positionnée dans le tiers occlusal et les parois convergent apicalement. Réaliser un chanfrein enfourait rapidement la limite en apical et réduirait la quantité d'émail cervical.

Il faudra donc réaliser une forme en congé ou en épaulement.

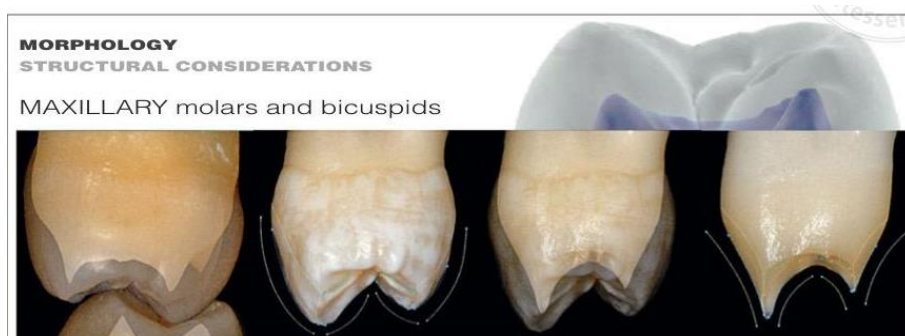
4.1.2. Considérations structurelles

A partir d'une analyse tridimensionnelle de la structure des dents humaines⁷⁶ on peut observer que les surfaces convexes de l'émail correspondent à des profils concaves de la dentine.

La concavité de la surface de la dentine est particulièrement marquée et topographiquement située entre le tiers coronaire et le tiers moyen de la ligne de plus grand contour.

Par conséquent, en se concentrant sur les surfaces vestibulaire et palatine, la préparation de référence est un chanfrein concave. Le chanfrein coupe la convexité de l'émail tout en suivant la concavité de la dentine. Le complexe dentino-pulpaire est préservé au maximum.

Figure 10 : Considérations structurelles (pour les dents cuspidées maxillaires) suivant la technique de préparation basée sur la morphologie.



Source : Veneziani.

⁷⁶ Bazos et Magne, « Bio-Emulation, biomimetically emulating nature utilizing a histoanatomic approach; visual synthesis ».

4.2. Analyse des dents postérieures mandibulaires

Des considérations similaires doivent être appliquées aux dents postérieures mandibulaires.

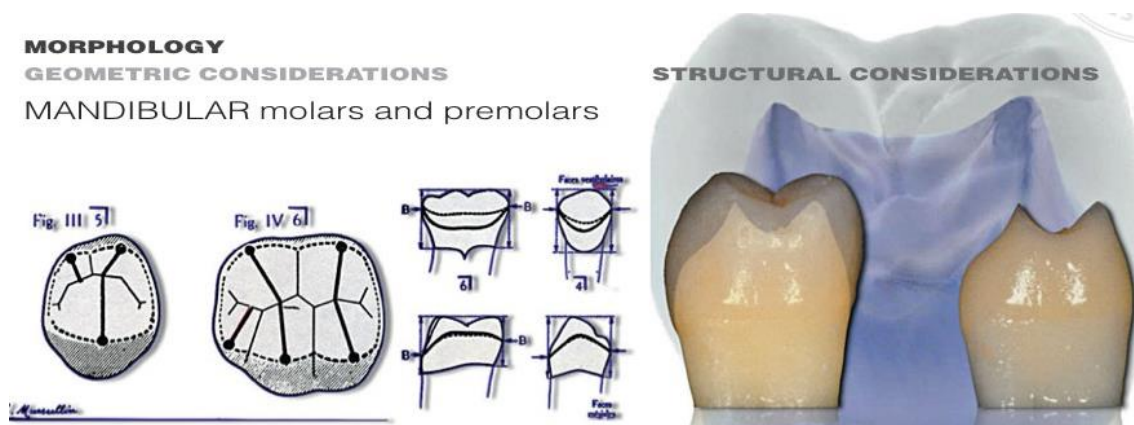
4.2.1. Considérations géométriques

Les surfaces vestibulaires sont inclinées, elles possèdent une convergence occlusale et une ligne de plus grand contour située au tiers cervical. Les surfaces linguales sont plus verticales, la ligne de plus grand contour se trouve au tiers occlusal.

Pour cette raison, la limite vestibulaire est fréquemment préparée par un chanfrein concave, à l'exception des cas où la perte tissulaire aurait atteint le tiers cervical.

En lingual, un congé ou un épaulement défini souvent la limite, car une perte de substance atteint fréquemment le tiers occlusal. La limite se trouve alors sous la ligne de plus grand contour.

Figure 11 : Considérations géométriques et structurales (pour les dents cuspidées mandibulaires) suivant la technique de préparation basée sur la morphologie



Source : Veneziani.

4.2.2. Considérations structurelles

D'un point de vue structurel, en vestibulaire, l'émail est convexe et la dentine fortement concave dans les tiers occlusaux et médians.

Du côté lingual, l'émail est légèrement convexe, ce qui correspond à une surface de dentine plus rectiligne. Par conséquent, le choix d'une limite en épaulement ou en congé est justifié du côté lingual. Une limite en chanfrein concave n'est envisagée en lingual uniquement si la perte tissulaire n'atteint pas la ligne de plus grand contour.

En somme, Marco Veneziani distingue deux situations en fonction de la hauteur des tissus résiduels selon qu'ils se situent au-dessus ou en-dessous de la ligne de plus grand contour et en déduit des nouvelles formes de préparation histo-anatomique :

Au maxillaire, si la dent nécessite un recouvrement total (overlay), les préparations idéales sont en biseau concave ou en chanfrein incliné.

En effet, les formes en épaulement ou angle interne arrondi sectionnent l'émail de manière longitudinale et sont plus consommatrice de tissus.

En interproximal, sous la ligne de plus grand contour, une préparation en angle interne arrondi est préconisée. Elle permet de conserver la limite supra gingivale et une bonne largeur amélaire.

A la mandibule, les dents cuspidées possèdent histo-anatomiquement plus d'émail en vestibulaire, donc la préparation se fera en biseau concave.

En lingual, l'épaisseur de l'émail est moins importante et les cuspides plus droites. Pour cercler la dent il faudra réaliser un épaulement car la ligne de plus grand contour est très haute, au niveau du premier tiers coronaire.

En résumé, les contraintes biomécaniques dépendent :

- de l'anatomie dentaire
- de la nature des matériaux de restauration
- du volume à restaurer
- des formes de préparation
- de la présence d'un traitement endodontique
- de la qualité et de la quantité d'émail




- des épaisseurs des parois résiduelles
- des surcharges occlusales, interférences, parafunctions et pentes cuspidiennes

A ce jour, il n'existe pas de classification claire dans la littérature concernant les types de préparation. Ce n'est plus la dent que l'on adapte à nos préparations, mais ce sont nos préparations que l'on adapte à la situation de la dent.

Ici est proposée une classification des préparations en fonction de l'expérience clinique des auteurs⁷⁷.



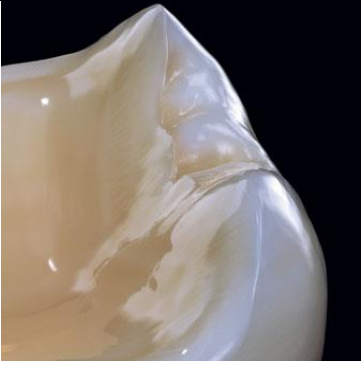

⁷⁷ Ferraris

Tableau 3 : Les formes de préparation axiale et leur indication

Forme de préparation axiale	Illustration de la préparation	Description de la forme de préparation	Indications
Angle droit		<ul style="list-style-type: none"> - préparation selon l'inclinaison du plan d'occlusion - plate, réalisée avec des fraises calibrées 	<ul style="list-style-type: none"> - réduction cuspidienne pour protéger la dent de la surcharge occlusale - fracture dans le tiers occlusal. - abrasion ou érosion
Chanfrein incliné		<ul style="list-style-type: none"> - préparation incliné à 45° ou plus - augmente la surface amélaire 	<ul style="list-style-type: none"> - meilleure transition esthétique. - augmenter les performances du collage - créer plus d'espace pour la restauration en proximal
Epaulement		<ul style="list-style-type: none"> - préparation en angle interne arrondi en périphérie - épaisseur 1 mm - obtention de la plus large épaisseur d'émail en cervical 	<ul style="list-style-type: none"> - fracture cuspidienne dans le tiers cervical - effet fêrule plus important nécessaire

Source: Ferraris, « Posterior indirect adhesive restorations (PIAR): preparation designs and adhesthetics clinical protocol », 2017.

Tableau 4 : Les formes de préparation proximale et leur indication

Forme de préparation proximale	Illustration de la préparation	Description de la forme de préparation	Indications
Boîte proximale		<ul style="list-style-type: none"> - épaulement en angle interne arrondi - épaisseur 1mm 	- après excavation d'une carie proximale.
Chanfrein		-Moins invasive que la boîte proximale	- points d'impacts de la restauration se situe sur le joint.
La crête marginale préservée		- crête marginale non préparée	- Conserver la structure intacte
La crête marginale préparée (variante)		-Légère finition de la crête marginale	- Conserver la structure intacte

Source: Ferraris, « Posterior indirect adhesive restorations (PIAR): preparation designs and adhesthetics clinical protocol », 2017.

5 : Les défis esthétiques des restaurations partielles indirectes collées

L'esthétique, en odontologie est ce qu'on pourrait appeler « un puzzle physiologique », constitué d'objectifs fonctionnels et esthétiques guidés par les aspects biologiques et biomécaniques : il s'agit de mimer et de se rapprocher du comportement physiologique de la dent naturelle correspondant respectivement au biomimétisme et bioémulation.

Les différents consensus des formes de préparations pour les RPIC, bien qu'ils ne soient pas clairement établis, semblent d'accord sur un point : chaque préparation est guidée par l'histo-anatomie de la dent ainsi que les tissus résiduels.

Les limites supra-gingivales de ces restaurations partielles posent alors un véritable challenge esthétique, notamment au niveau des prémolaires maxillaires, souvent visibles au sourire.

L'intégration esthétique d'une RPIC ne dépend plus uniquement de critères « classiques » comme le choix de la teinte, saturation et luminosité. Cette intégration, en plus de dépendre des dents adjacentes, est liée également de la dent restaurée en elle-même contrairement à la prothèse conventionnelle. En effet, la RPIC doit s'intégrer au sein de la dent naturelle à laquelle elle est associée. Il y'a donc une réelle transition esthétique à assurer au niveau de l'interface dent-restauration visible au sourire que l'on appellera la limite esthétique.

Avant de donner des éléments de réponse concernant le positionnement de cette limite, une réflexion autour des différents éléments conditionnant son intégration esthétique est proposée.

5.1 La dynamique de la réflexion de la lumière sur la dent naturelle

9 éléments sont à prendre en compte pour réaliser une restauration indirecte la plus esthétique possible selon Magne et Bazos. Ces derniers les décomposent en trois grandes caractéristiques dans leur article « Les neuf éléments de la synthèse visuelle »⁷⁸.

⁷⁸ B. et M.

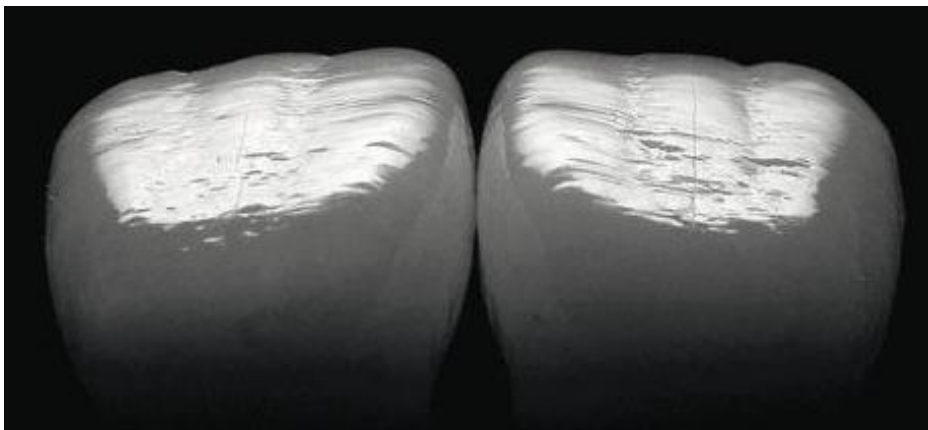
5.1.1 Les caractéristiques de surface descriptibles

1) La texture de la surface

C'est une description des caractéristiques physiques de la surface amélaire.

La technique d'illumination directe permet de les identifier plus facilement, elle est utilisée pour améliorer la sensation de topographie de surface. Par exemple, pour des incisives centrales maxillaires, une usure modérée est observée sur les lobes verticaux tandis que les dépressions concaves ont conservé une partie de leur anatomie structurale horizontale originale ; la lumière diffuse a été utilisée via un éclairage indirect pour améliorer la sensation de brillance et d'éclat.

Figure 12 : Illumination directe utilisée sur des incisives centrales maxillaires



Source: Bazos et Magne, « Bio-Emulation: biomimetically emulating nature utilizing a histoanatomic approach; visual synthesis », 2014

2) Le brillant :

C'est la perception visuelle de l'interaction de la lumière avec les caractéristiques physiques de la surface amélaire ou encore, la capacité de réflexion de la lumière par l'émail.

3) L'éclat :

Aussi appelé brillant de contraste ou satiné, c'est une corrélation quantitative entre la réflexion de la lumière et la surface amélaire, c'est un paramètre assez subjectif.

5.1.2 Les caractéristiques de couleur objectives

4) La teinte :

C'est une distinction entre une famille de couleur et une autre. C'est la gamme dominante d'une longueur d'onde au sein d'un spectre visible qui donne la couleur de la dent.

La dentine donne la teinte de base d'une dent.

On peut également assimiler la teinte à la qualité des pigments de la dent.

5) La saturation :


C'est la quantité de pigments. Elle donne une certaine qualité de la couleur que on l'appelle aussi l'intensité, ou la force de la teinte.

La teinte et la saturation sont donc deux paramètres interdépendants.

6) La luminosité ou luminance :

C'est le blanc ou le noir relatif d'une couleur obtenu en la comparant à un gris de luminosité similaire.

Figure 13 : Les caractéristiques de couleur objectives :



Source: Bazos et Magne, « Bio-Emulation: biomimetically emulating nature utilizing a histoanatomic approach; visual synthesis », 2014

Ces caractéristiques sont observées au niveau des tiers cervicaux (C), moyens (M) et incisifs (I) des incisives centrales et latérales et des canines maxillaires. Une multitude de teintes se trouve au tiers

incisif en raison des phénomènes d'opalescence. La luminosité est la plus élevée au tiers moyen, du fait que l'émail et la dentine présentent des rapports d'épaisseur équilibrés⁷⁹.

5.1.3 Les caractéristiques optiques subjectives

7) La translucidité :

C'est un gradient allant de l'opaque (réflexion complète de la lumière) jusqu'au complètement transparent (transmission totale de la lumière). Lors du choix de la teinte, une variation de la translucidité en fonction de l'humidité de la dent s'observe. Cette dernière est due à une différence de l'indice de réfraction de la lumière entre les prismes d'émail et le milieu environnant. Si la dent est asséchée, la translucidité diminue, et inversement.

8) L'opalescence :

C'est la diffusion des ondes selon le mode de Rayleigh. L'opalescence est causée par des particules diffusantes beaucoup plus petite que la longueur d'onde utilisée. En effet, l'émail présente des cristaux minéraux qui sont des sous unités des hydrocarbures. Elles réfléchissent les longueurs d'ondes bleues tandis qu'elles diffusent préférentiellement les longueurs d'ondes ambre.

9) La fluorescence :

C'est le phénomène de réémission de la lumière UV invisible en une longueur d'onde visible, moins énergétique, avec un léger décalage de 8 à 10 secondes. L'émail et la dentine possèdent tous deux des propriétés fluorescentes. La dentine présente généralement une intensité trois fois supérieure à celle de l'émail en section longitudinale, émettant une luminescence blanc-bleu après excitation, conférant une vitalité et une brillance supplémentaires à l'apparence naturelle des dents, dans les milieux riches en UV seulement.

En pratique, la prise de la teinte est un exercice difficile. Elle est multiple au niveau du tiers incisif due à l'opalescence. La saturation se prend au niveau du tiers cervical et la luminosité au niveau du tiers coronaire.

Il est proposé ici, au sein de notre travail de réaliser un compromis, en fonction de la ligne du sourire de chaque patient.

⁷⁹ Hasegawa, Ikeda, et Kawaguchi, « Color and translucency of in vivo natural central incisors ».

5.2 Les RPIC sans contraintes esthétiques

Lorsque la ligne du sourire du patient ne découvre pas jusqu'à la limite esthétique, la situation de cette dernière ne pose pas d'inconvénients.

Lors de la préparation, il conviendra au praticien de respecter les contraintes biologiques et mécaniques introduites précédemment afin d'assurer un rôle fonctionnel à la dent.

Par exemple, 2mm de recouvrement suffisent pour réaliser le cerclage d'une dent et obtenir un effet férule. Dans ce contexte le positionnement supra gingival au niveau du tiers occlusal n'engendrera pas de problèmes esthétiques.

5.3 Les RPIC avec contraintes esthétiques

Si le patient découvre au-delà de la limite esthétique, le praticien devra être particulièrement attentif à certains points, qui amélioreront la transition esthétique.

5.3.1 Le choix de la teinte selon les caractéristiques optiques et colorimétriques

La teinte de la dent est très difficile à reproduire en composite ou en céramique puisque dans une direction corono-apicale il existe un dégradé de teinte de la dent. L'esthétique dépend de son état de surface, de la réflexion de la lumière sur ce dernier, puis de sa teinte, sa saturation, son niveau de gris, sa translucidité, son opalescence et sa fluorescence.

La fabrication des RPIC peut être réalisée par deux techniques différentes :

- artisanale par le prothésiste au laboratoire de prothèse
- numérique par usinage d'un bloc dans une machine CFAO au cabinet dentaire ou au laboratoire de prothèse.

Si le choix de la conception se porte vers la technique numérique, le praticien aura la possibilité d'intervenir uniquement sur le choix de la teinte d'un bloc de composite ou céramique usinable. Celui-ci peut être mono-teinte ou posséder un dégradé de teinte pour certaines sous-classes de matériaux. La pièce, une fois usinée, est maquillée par le prothésiste ou le praticien en appliquant un liquide vitrifiable appelé glazure⁸⁰. Cependant, son effet esthétique est voué à disparaître assez rapidement du fait de l'usure de surface qui s'exerce dessus⁸¹.

⁸⁰ Brousseau et Levitte, « Technique de maquillage en CFAO directe ».

⁸¹ Abduo et Sambrook, « Longevity of ceramic onlays: a systematic review ».

Si le choix du praticien se porte vers une technique artisanale, le prothésiste pourra choisir la teinte, la saturation, la luminosité, la translucidité, l'opalescence et la fluorescence via des photographies, teintier, indications du praticien voire, prise de teinte au laboratoire.

Cependant, cette esthétique a un coût, pour un résultat harmonieux durable, le prothésiste doit réaliser le maquillage à l'aide d'une céramique feldspathique. Il faudra donc augmenter l'épaisseur de préparation.

Pour aider le praticien dans la sélection de la teinte, il existe des techniques numériques comme le spectrophotomètre. Cependant, son utilisation demeure encore controversée et son efficacité discutable.

5.3.2 Le joint d'assemblage

Ménagé par la machine en CFAO ou le prothésiste, c'est le lieu de tous les dangers en esthétique. Bien trop souvent, ce joint se rend visible, même si les teintes de la dent et de la restauration correspondent.

La maîtrise de l'esthétique passe par la maîtrise du joint. Celui-ci dépend de la colle utilisée, du respect de son protocole d'utilisation, des conditions d'isolation, de son polissage et de l'utilisation d'un gel de glycérine lors de la photopolymérisation finale ralentissant l'infiltration du joint^{82,83}. Ces paramètres influencent par conséquent l'esthétique.

5.3.2.1 La colle utilisée

Les matériaux utilisés pour réaliser l'assemblage des RPIC sont en réalité des composites. La plupart du temps ils sont à prise duale : photo et chémo-polymérisables. Lors de l'insertion de la restauration, il est possible que le composite en profondeur ne soit pas exposé à la lumière UV de la lampe à photopolymériser, la pièce prothétique ne pourra pas être liée correctement à la dent.

De plus, le mode de prise par la chaleur permet de réduire le stress de polymérisation dû à la rétraction. Ceci permet une meilleure longévité de la restauration, du joint et par conséquent, un meilleur rendu esthétique⁸⁴.

⁸² Dijken et Hasselrot, « A prospective 15-year evaluation of extensive dentin–enamel-bonded pressed ceramic coverages ».

⁸³ Manhart et al., « Buonocore memorial lecture. review of the clinical survival of direct and indirect restorations in posterior teeth of the permanent dentition ».

⁸⁴ Krämer, Lohbauer, et Frankenberger, « Adhesive luting of indirect restorations ».

Le composite est une combinaison tridimensionnelle d'au moins deux matériaux d'origine chimique différente. Ces deux composants ne se mélangent pas entre eux.

Un matériau composite est composé d'une phase organique à laquelle s'ajoute des charges, ce sont des particules minérales.

Les charges permettent de rendre le composite plus résistant lorsqu'elles sont liées à la phase organique. Le liant entre ces deux matériaux, agent de couplage, est le silane.

Le choix de la colle utilisée interfère dans le résultat esthétique de la restauration mais pas seulement. En effet, en fonction du composite de collage utilisé, les propriétés mécaniques peuvent être modifiées.

Pour comprendre l'importance du choix du composite, il faut s'attarder sur sa composition initiale constituée de :

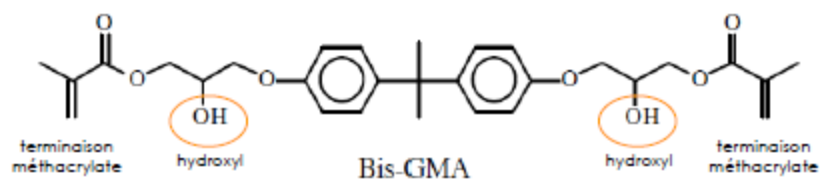
- La phase organique :

Elle comprend une résine matricielle formée par des monomères. Ces derniers assurent la plasticité du matériau avant polymérisation et sa cohésion après, en devenant des chaînes de polymères.

Les principaux monomères existants sont :

- Le Bis-GMA (bisphénol A-glycidyl methacrylate) : créé par BOWEN en 1962.

Figure 14 : Formule semi-développée du Bis-GMA



Source : Attal, Biomatériaux, 2014

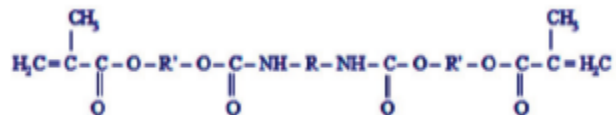
Il est composé de deux terminaisons méthacrylates aux extrémités de la molécule et au centre, on note la présence d'un bisphénol A avec 2 fonctions hydroxyles.

Sa formule chimique est le Diméthacrylate glycidique de bisphénol A.

Rappelons que l'utilisation du Bis-GMA est controversée par la présence de bisphénol A, c'est un composant toxique comme précisé dans la deuxième partie.

- L'UDMA (Uréthane diméthacrylate)

Figure 15 : Formule de Lewis de l'Uréthane Dymétacrylate



Source : Attal, Biomatériaux, 2014

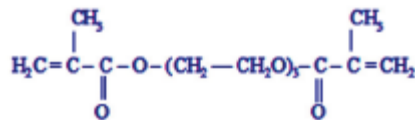
L'UDMA ne contenant pas de bisphénol A, il est de plus en plus utilisé car commercialement intéressant. En revanche, il n'est quasiment jamais utilisé sans Bis-GMA, l'UDMA seul induit une trop forte rétraction de prise.

Aujourd'hui, aucune alternative au Bis-GMA n'est commercialisée.

A ces principaux monomères, les fabricants peuvent y ajouter des abaisseurs de viscosité. Ces derniers sont des monomères de basses viscosités utilisés lorsque les composites sont trop visqueux afin d'améliorer leur facilité de mise en œuvre.

Le principal composant utilisé est le TriEthylène Glycol DiMéthAcrylate (TEGDMA)

Figure 16 : Formule de Lewis du TEGDMA



Source : Attal, Biomatériaux, 2014

- La phase chargée :

- Le quartz :

Le quartz était anciennement utilisé mais ne l'est plus car on observe avec le temps une usure de la dent antagoniste. Il est trop agressif.

- Les charges de silices colloïdales :

On utilise maintenant des charges de silices colloïdales qui sont des nanoparticules de 40nm (issues de la nanotechnologie, c'est-à-dire, inférieur à 100nm).

Idéalement, on aimerait incorporer 60 à 80% de charges pour augmenter la résistance du composite et augmenter ses propriétés biomécaniques. Cependant en mettre plus de 40% rendrait le composite trop visqueux.

- Les charges organo-minérales :

Les charges organo-minérales proviennent d'un composite que l'on concasse jusqu'à obtenir des particules très petites. Ces particules vont être utilisées comme charge pour le futur composite.

On parle de charges organo-minérales car le composite est un matériau à la fois organique et minéral. Par ce procédé, le pourcentage de charge est augmenté et leurs tailles diminuées. Elles permettent d'obtenir un meilleur état de surface, une bonne aptitude au polissage et donc d'augmenter considérablement les propriétés optiques, ce qui améliore l'esthétique.

- Les verres :

Ils sont nécessaires car ils donnent la radio-opacité à la restauration et à la colle lors de la prise du cliché radiographique de contrôle.

- L'agent liant :

Le silane est le MPTS (gamma-méthacryloxypropyl triméthoxy silane). Il est utilisé dans la structure du composite. Le silane permet de relier la matrice aux charges

- Les agents d'initiation à la polymérisation :

Ils permettent au matériau composite de polymériser et de durcir.

Il existe 3 initiateurs majeurs de photopolymérisation. Le plus utilisé et le plus connu est la Camphoroquinone.

Elle possède une longueur d'onde de 470 nm, ce qui explique sa couleur jaune.

Pour favoriser le rendu esthétique, elle pourra être substituée en partie par des matériaux plus clairs comme la Lucirin TPO (Triméthylbenzoyldiphénylphosphine oxide) ou le Phénylpropanedione.

- Les agents fluorescents

Ils permettent d'avoir un matériau esthétique, avec de bonnes propriétés optiques.

5.3.2.2 Le choix de la colle

C'est en fonction de cette composition initiale que le composite a pu être décliné en trois classes différentes de colle pour l'assemblage des RPIC.

Degrange et coll. a proposé une classification selon leur potentiel adhésif⁸⁵.

5.3.2.2.1 Les colles sans potentiel adhésif

Ce sont les colles les plus utilisées dans l'assemblage des restaurations partielles.

Ne possédant pas de monomères réactifs, ces colles nécessitent d'être associées à un agent de couplage (adhésif) et un traitement de surface spécifique de la surface dentaire et de la RPIC pour créer une couche microhybride (mordançage).

Elles ont de bonnes propriétés mécaniques, des valeurs d'adhérence élevées et un recul clinique satisfaisant. En revanche, le temps opératoire est plus long que d'autres colles.

Il est vivement recommandé d'utiliser les coffrets d'adhésif fourni avec la colle pour éviter tout problème d'incompatibilité.

L'exemple le plus connu est le Variolink® qui possède trois déclinaisons, chacune correspondant à une teinte différente permettant de jouer sur la teinte globale de la restauration afin d'obtenir un rendu esthétique meilleur.

Elles ne sont pas opaques, la teinte Warm peut augmenter la saturation de la pièce, la Light la diminuer tandis que la Neutral permet l'assemblage de la restauration sans modification. De la même manière, le joint de colle est mieux géré.

De plus, le coffret Variolink® contient des répliques de ces colles, appelées Try-in, qui permettent de tester les trois teintes avant le collage.

5.3.2.2.2 Les colles avec potentiel adhésif

Elles n'ont pas besoin de médiateur pour adhérer mais d'un traitement de surface. L'adhésion est spontanée après le mordançage.

⁸⁵ Cheron et Degrange, « Colles et ciments. S'y retrouver et choisir ».

Leur inconvénient réside dans le fait qu'elles possèdent un trop faible taux de charge voire inexistant défavorisant l'intégration esthétique de la RPIC et un temps opératoire très long.

Exemple : le Superbond®.

5.3.2.2.3 Les colles autoadhésives

Elles ont un vrai potentiel d'adhésion intrinsèque, possèdent des monomères fonctionnels et ne requièrent pas d'agents de couplage ni de traitements de surface spécifiques. Elles possèdent des composants auto-mordancants. Le temps passé au fauteuil est donc diminué.

Cependant, il faut prendre en compte le pourcentage de minéralisation de la surface à coller, si la surface dentaire est fortement minéralisée, l'attaque acide de la colle est insuffisante à la création d'une couche microhybride. Dans certains cas il faudra mordancer la surface dentaire.

Elles sont limitées au secteur postérieur car le vieillissement du joint est trop prématuré et devient inesthétique.

De plus, la ténacité et les propriétés rhéologiques de cette colle empêche leur utilisation dans les cas non rétentifs.

Exemple : RelyX Unicem® ou Multilink sprint®.

Au fil du temps, les techniques ont permis de réaliser le collage des RPIC via les mêmes composites de restauration en technique directe dont les propriétés biomécaniques et esthétiques ne sont plus à prouver. C'est pourquoi, le choix des auteurs se tourne de plus en plus vers le composite de restauration pour assembler les restaurations adhésives indirectes.

5.3.2.2.4 Le composite de restauration

Il permet d'améliorer l'esthétique en ralentissant le vieillissement du joint et son usure. Les propriétés biomécaniques sont améliorées.

Il permet un large choix de teinte puisque n'importe quel composite de restauration peut être utilisé même si l'expérience clinique se tourne actuellement vers l'Estelite Sigma Quick de Tokuyama pour sa facilité de mise en œuvre⁸⁶.

Cette dernière solution permet de garantir un résultat esthétique meilleur et plus durable au niveau du joint⁸⁷.

Ces composites permettent d'améliorer la transition esthétique entre la dent et la restauration.

⁸⁶ ilavyan, et al., « Les restaurations esthétiques indirectes collées postérieures ».

⁸⁷ Darr et Jacobsen, « Conversion of dual cure luting cements ».

Cependant, ils sont soumis à l'effet du temps, de l'usure et de l'infiltration, posant un problème particulier au niveau de cette limite esthétique.

Pour éviter toute coloration entraînant une disgrâce esthétique, le traitement du joint devra être soigneux.

5.3.2.3 Le polissage du joint

Rappelons tout d'abord que pour obtenir une longévité optimale du joint et donc un résultat esthétique durable, le collage de la pièce se fera impérativement sous champ opératoire⁸⁸.

Une fois la restauration collée, le praticien élimine rapidement et soigneusement les excès de colle.

Si un composite de restauration est utilisé, cette étape détient un temps de travail quasi-illimité⁸⁹.

Certains auteurs utilisent le bistouri lame 12 ou un détartreur manuel après une flash-polymérisation, d'autres encore utilisent les microbrush avant la flash-polymérisation^{90,91}.

Une fois s'être débarrassé des excès, le praticien devra assurer une certaine pérennité du résultat esthétique de la restauration et donc du joint de colle.

La photopolymérisation finale s'effectuera sous gel de glycérine, pendant 40 secondes à 1 minute par face⁹². Cette action a pour effet d'inhiber la couche d'oxygène qui se forme naturellement lors du durcissement du matériau et d'améliorer la longévité du joint.

Concernant le mode de photopolymérisation, le praticien pourra aussi choisir un mode progressif, « soft start », pour contrebalancer la contraction de polymérisation. L'effet recherché est la diminution du stress de polymérisation en diminuant la cinétique de prise. Par ce biais, il y'a une diminution des microleakages empêchant alors un vieillissement prématuré du joint^{93,94}.

Ensuite, le joint devra être poli afin d'éliminer les monomères inhibés par la couche d'oxygène. Ces derniers sont responsables d'une infiltration prématurée du joint.

Le polissage est réalisé avec des pointes silicones diamantées tandis qu'en proximale, il faudra s'aider de strips celluloïdes ou métalliques⁹⁵.

⁸⁸ Manhart et al., « Buonocore memorial lecture. review of the clinical survival of direct and indirect restorations in posterior teeth of the permanent dentition ».

⁸⁹ Rickman, Padipatvuthikul, et Chee, « Clinical applications of preheated hybrid resin composite ».

⁹⁰ Étienne et al., *Restaurations esthétiques en céramique collée*.

⁹¹ Gürel, « Predictable, precise, and repeatable tooth preparation for porcelain laminate veneers ».

⁹² « Les restaurations esthétiques indirectes collées postérieures ».

⁹³ Cornacchia et al., « Analysis of stresses during the polymerization shrinkage of self-curing resin cement in indirect restorations: a finite-element study ».

⁹⁴ Ilie, Jelen, et Hickel, « Is the soft-start polymerisation concept still relevant for modern curing units ? »

⁹⁵ « Les restaurations esthétiques indirectes collées postérieures ».

CONCLUSION

Bien que depuis les dix dernières années, Belser et coll. parlent de changement de paradigme de la prothèse conventionnelle à la RPIC, les progrès en termes de collage ont ouvert les portes à toutes sortes de possibilité. Ce qui rend la période de transition d'autant plus longue.

En effet, aucune étude ne permet de trancher sur les formes de préparation à réaliser pour les RPIC, laissant à chaque praticien une part d'imagination.

En revanche, les pionniers de l'adhésion semblent avoir leurs idées converger vers des préparations histo-anatomiques pouvant allier impératifs biologiques, contraintes mécaniques et satisfaction esthétique.

Ainsi, les formes en chanfrein seraient aussi efficaces que les formes en congés en terme biomécanique et amélioreraient l'esthétique, au-dessus de la ligne de plus grand contour de la dent restaurée. Elles permettraient une transition plus progressive entre la restauration et les limites de la préparation assurant un meilleur biomimétisme (Ferraris, Veneziani, Drossart et Bazos).

Déplacer la limite esthétique apicalement, au niveau du tiers cervical est une solution proposée par de nombreux auteurs tels que Marco Veneziani, Federico Ferraris, Maxime Drossart, Panaghiotis Bazos, David Gerdolle et d'autres.

Cependant une limite esthétique en juxta-gingival permet d'obtenir de meilleurs résultats esthétiques, évitant la gestion du joint et de la transition entre surface amélaire et RPIC. Dans ce cas, l'esthétique est satisfaisante pourvu que la teinte soit bien choisie en fonction des dents adjacentes seulement. Le joint de colle n'est pas visible, il n'y a pas de dégradé de teinte à anticiper, mis à part celui des dents adjacentes. Cependant, le travail du praticien demandera plus de technicité en terme préparation et d'isolation lors du collage. De plus, le compromis entre préservation tissulaire et esthétique devra être évalué, le coût biologique pris en compte et discuté avec le patient.

La discussion avec le patient devra aussi s'orienter en fonction de ses moyens financiers. Bien que ces techniques soient plus conservatrices pour les tissus dentaires, elles demeurent coûteuses et moins bien prises en charge par notre système de santé. Ce coût financier constitue le premier frein quant aux RPIC.

Le deuxième frein que ces restaurations peuvent rencontrer est la présence de Bis-GMA dans les

composites, relâchant du Bisphénol A lors de sa dégradation. Néanmoins, d'autres composites voient le jour, à base d'UDMA pour suppléer au Bis-GMA.

Le contexte de l'adhésion rend chaque situation clinique unique. A l'issue de ce travail, bien que de nombreuses études in vivo doivent encore être menées, proposons ici un consensus sur la situation et la préparation de la limite esthétique des RPIC :

- conservation des tissus dentaires suffisamment épais pour le collage (2 à 3mm)
- au-dessus de la ligne de plus grand contour : préparation en chanfrein
- en dessous de la ligne de plus grand contour : préparation en congé
- conservation des « poutres de résistance » : crêtes marginales, pont d'émail, plafond pulpaire
- situation de la limite esthétique en fonction de la conservation tissulaire, des impératifs biomécaniques et de l'exigence esthétique du patient :
 - o exigence maximale : veneerlay ou position de la limite esthétique en fonction de la ligne du sourire
 - o exigence modérée : 1/3 médian de la couronne clinique
 - o exigence faible : préparations soumises uniquement aux contraintes biologiques et biomécaniques

Enfin, jusqu'à maintenant, seule l'adhésion sur l'émail est prise en considération pour les cas de RPIC, définie comme l'unique garante de ces techniques. Les progrès de la science se tournent vers un collage dentinaire optimal. Les études de Tjäderhan et Papageorgiou et coll. montrent que placer la limite en sous ou sus-gingival ne permet pas d'objectiver une différence significative concernant la reprise de lésions carieuses. Cependant, il existe quoi qu'il arrive une dégradation de la couche hybride sur la dentine bien plus importante que sur l'émail. Une fois ce dernier écueil maîtrisé, les formes de préparation permettant d'augmenter la surface amélaire seront de nouveaux à réévaluer voire même peut être à oublier, entraînant une perte de substance moindre. Toutes ces avancées scientifiques nous permettront d'accroître la conservation tissulaire et les propriétés biomécaniques des restaurations partielles indirectes collées.

BIBLIOGRAPHIE

- Abduo, J., et R. J. Sambrook. « Longevity of ceramic onlays: a systematic review ». *Journal of esthetic and restorative dentistry*, 2018. <https://doi.org/10.1111/jerd.12384>.
- Ahlers, M. O., G. Mörig, U. Blunck, J. Hajtó, L. Pröbster, et R. Frankenberger. « Guidelines for the preparation of CAD/CAM ceramic inlays and partial crowns ». *International journal of computerized dentistry* 12, n° 4 (2009): 309- 25.
- Attal, J.-P., S. Le Goff, et H. Fron-Chabouis. « Les tissus dentaires à préserver lors de la réalisation des inlays/onlays : approche biomécanique ». *Réalités cliniques* 25, n° 4 (2014): 289- 96.
- Bazos, P., et P. Magne. « Bio-Emulation, biomimetically emulating nature utilizing a histoanatomic approach; visual synthesis ». *International journal of esthetic dentistry* 9, n° 3 (2014): 330.
- Belser, U. C. « Changement de paradigmes en prothèse conjointe ». *Réalités Cliniques* 21, n° 2 (2010): 79- 85.
- Bonnafous, D. « Les restaurations partielles collées dans le traitement de molaires dépulpées ». *Le fil dentaire*, n° 138 (2018) : 32-36.
- Brousseau J. , B. Levitte « Technique de maquillage en CFAO directe ». *Le fil dentaire N°103* (2015) : 24-27.
- Cheron, R., et M. Degrange. « Colles et ciments. s’y retrouver et choisir ». *I.D. L’information dentaire* 89, n° 18 (2007): 1- 8.
- Cornacchia, T. M., G. C. Silva, C. S. Magalhaes, N. Moreira, et E. B. Casas. « Analysis of stresses during the polymerization shrinkage of self-curing resin cement in indirect restorations: a finite-element study ». *Indian journal of dental research* 25, n° 6 (2014): 755. <https://doi.org/10.4103/0970-9290.152192>.
- Cox, C. F., A. A. Hafez, N. Akimoto, M. Otsuki, et J. C. Mills. « Biological basis for clinical success: pulp protection and the tooth-restoration interface ». *Practical periodontics and aesthetic dentistry* 11, n° 7 (1999): 819- 26.
- Darr, A. H., et P. H. Jacobsen. « Conversion of dual cure luting cements ». *Journal of oral rehabilitation* 22, n° 1 (1995): 43- 47.
- Decup, F., éd. *Inlay onlay overlay...* Paris : Edition Espace id, 2015.
- Dejak, B., A. Mlotkowski, et M. Romanowicz. « Strength estimation of different designs of ceramic inlays and onlays in molars based on the Tsai-Wu failure criterion ». *The journal of prosthetic dentistry* 98 (2007): 89- 100. [https://doi.org/10.1016/S0022-3913\(07\)60042-0](https://doi.org/10.1016/S0022-3913(07)60042-0).
- Dietschi, D., et R. Spreafico. « Current clinical concepts for adhesive cementation of tooth-colored posterior restorations ». *Practical periodontics and aesthetic dentistry* 10, n° 1 (1998): 47- 54.
- Dietschi, D., R. Spreafico, et F. Liger. *Restaurations esthétiques collées : composites et céramique dans les traitements esthétiques des dents postérieures*. Paris : Quintessence international, 1997.
- Dijken, J. W. V., et L. Hasselrot. « A prospective 15-year evaluation of extensive dentin–enamel-bonded pressed ceramic coverages ». *Dental materials* 26, n° 9 (2010): 929- 39. <https://doi.org/10.1016/j.dental.2010.05.008>.
- Duminil, G., J.-D. Orthlieb, M. Bolla, M. C. Carra, et M. Conio. *Le bruxisme*. Paris : Edition Espace id, 2015.
- Dursun, E., H. Fron-Chabouis, J.-P. Attal, et A. Raskin. « Bisphenol a release: survey of the composition of dental composite resins ». *The open dentistry journal* 10 (2016): 446- 53. <https://doi.org/10.2174/1874210601610010446>.
- Étienne, O., L. Anckenmann, D. Watzki, et C. Toledano. *Restaurations esthétiques en céramique collée*. Malakoff : Edition CdP, 2016.
- Koubi, S., G. Gurel, et H. Tassery. « Évolution des formes de préparation pour inlays/onlays postérieurs au maxillaire ». *Réalités cliniques* 25, n° 4 (2014): 327- 36.

- Ferrari, M., S. Koken, S. Grandini, E. Ferrari Cagidiaco, T. Joda, et N. Discepoli. « Influence of cervical margin relocation (CMR) on periodontal health: 12-month results of a controlled trial ». *Journal of dentistry* 69 (2018): 70- 76. <https://doi.org/10.1016/j.jdent.2017.10.008>.
- Ferraris, F. « Posterior indirect adhesive restorations (PIAR): preparation designs and adhesthetics clinical protocol ». *International journal of esthetic dentistry* 12, n° 4 (2017): 482- 502.
- Filho, A. M., L. C. C. Vieira, E. Araujo, L. N. Baratieri, et A. J. Raigrodski. « Ceramic inlays and onlays: clinical procedures for predictable results ». *Journal of esthetic & restorative dentistry* 15, n° 6 (2003): 338.
- Fradeani, M., G. Barducci, et L. Bacherini. « Esthetic rehabilitation of a worn dentition with a minimally invasive prosthetic procedure (MIPP) ». *The international journal of esthetic dentistry* 11, n° 1 (2016): 16- 35.
- Fron Chabaouis, H. , C. Prot, J. -P. Attal « Restauration partielle indirecte : composite ou céramique ». *Information Dentaire* 25, n° 4 (2014) : 297-305.
- Gonzalez-Bonet, A., G. Kaufman, Y. Yang, C. Wong, A. Jackson, G. Huyang, R. Bowen, et J. Sun. « Preparation of dental resins resistant to enzymatic and hydrolytic degradation in oral environments ». *Biomacromolecules* 16, n° 10 (2015): 3381- 88. <https://doi.org/10.1021/acs.biomac.5b01069>.
- Gürel, G. « Predictable, precise, and repeatable tooth preparation for porcelain laminate veneers ». *Practical procedures & aesthetic dentistry* 15, n° 1 (2003): 17- 24.
- Hasegawa, A., I. Ikeda, et S. Kawaguchi. « Color and translucency of in vivo natural central incisors ». *The journal of prosthetic dentistry* 83, n° 4 (2000): 418- 23.
- Huang, D.-Y., C.-C. Zheng, Q. Pan, S.-S. Wu, X. Su, L. Li, J.-H. Wu, et Z. Y. Sun. « Oral exposure of low-dose bisphenol A promotes proliferation of dorsolateral prostate and induces epithelial-mesenchymal transition in aged rats ». *Scientific reports* 8, n° 1 (2018): 490. <https://doi.org/10.1038/s41598-017-18869-8>.
- Ilie, N., E. Jelen, et R. Hickel. « Is the soft-start polymerisation concept still relevant for modern curing units ? ». *Clinical oral investigations* 15, n° 1 (2011): 21- 29. <https://doi.org/10.1007/s00784-009-0354-5>.
- Incau, E, et R Zunzarren. « Évolution des formes de préparation pour inlays/onlays postérieurs à la mandibule ». *Réalités Cliniques* 25, n° 4 (2014): 317-326.
- Khera, S. C., C. W. Carpenter, J. D. Vetter, et R. N. Staley. « Anatomy of cusps of posterior teeth and their fracture potential ». *The journal of prosthetic dentistry* 64, n° 2 (1990): 139- 47. [https://doi.org/10.1016/0022-3913\(90\)90168-C](https://doi.org/10.1016/0022-3913(90)90168-C).
- Kono, R., G. Suwa, et T. Toyohisa. « A three-dimensional analysis of enamel distribution patterns in human permanent first molars ». *Archives of oral biology* 47, n° 12 (2002): 867- 75.
- Koubi, S., G. Gurel, P. Margossian, M. Chabrand, R. Massihi, H. Kunday, et H. Tassery. « Aspects cliniques et biomécaniques des restaurations partielles collées dans le traitement de l'usure: les tables tops ». *Réalités cliniques* 25, n° 4 (2014): 327- 36.
- Koubi, S., G. Gurel, P. Margossian, R. Massihi, et H. Tassery. « A simplified approach for restoration of worn dentition using the full mock-up concept: clinical case reports ». *The international journal of periodontics & restorative dentistry* 38, n° 2 (2018): 189- 97.
- Krämer, N., U. Lohbauer, et R. Frankenberger. « Adhesive luting of indirect restorations ». *American Journal of Dentistry* 13, n° Spec No (2000): 60- 76.
- Krifka, S., M. Stangl, S. Wiesbauer, K.-A. Hiller, G. Schmalz, et M. Federlin. « Influence of Different Cusp Coverage Methods for the Extension of Ceramic Inlays on Marginal Integrity and Enamel Crack Formation in Vitro ». *Clinical oral investigations* 13, n° 3 (2009): 333- 41. <https://doi.org/10.1007/s00784-008-0239-z>.
- Magne, P. « Efficient 3D finite element analysis of dental restorative procedures using micro-CT data - sciencedirect ». *Dental materials* 23, n° 5 (2007): 539- 48. <https://doi.org/10.1016/j.dental.2006.03.013>.

- Magne, P., et U. C. Belser. « Porcelain versus composite inlays/onlays: effects of mechanical loads on stress distribution, adhesion, and crown flexure ». *International journal of periodontics & restorative dentistry* 23, n° 6 (2003): 542- 55.
- Magne, P., U. C. Belser, et F. Liger. *Restaurations adhésives en céramique sur dents antérieures : approche biomimétique*. Paris : Quintessence international, 2003.
- Magne, P., H. K. Tae, C. Domenico, et E. D. Terence. « Immediate dentin sealing improves bond strength of indirect restorations ». *The journal of prosthetic dentistry* 94, n° 6 (2005): 511- 19. <https://doi.org/10.1016/j.prosdent.2005.10.010>.
- Mainjot, A. K., N. M. Dupont, J. C. Oudkerk, T. Y. Dewael, et M. J. Sadoun. « From artisanal to CAD-CAM blocks: state of the art of indirect composites ». *Journal of dental research* 95, n° 5 (2016): 487- 95. <https://doi.org/10.1177/0022034516634286>.
- Manhart, J., H. Chen, G. Hamm, et R. Hickel. « Buonocore memorial lecture. review of the clinical survival of direct and indirect restorations in posterior teeth of the permanent dentition ». *Operative dentistry* 29, n° 5 (2004): 481- 508.
- Marseillier, É., et L. Frison. *Les dents humaines : morphologie*. Paris: Dunod, 2004.
- Nikaido, T., J. Tagami, H. Yatani, C. Ohkubo, T. Nihei, H. Koizumi, T. Maseki, et al. « Concept and clinical application of the resin-coating technique for indirect restorations ». *Dental materials journal* 37, n° 2 (2018): 192- 96. <https://doi.org/10.4012/dmj.2017-253>.
- Ona, M., C. Watanabe, Y. Igarashi, et N. Wakabayashi. « Influence of preparation design on failure risks of ceramic inlays: a finite element analysis ». *Journal of adhesive dentistry* 13, n° 4 (2011): 367. <https://doi.org/10.3290/j.jad.a19473>.
- Papageorgiou, S. N., A. P. Papadelli, P. T. Koidis, et H. P. Petridis. « The effect of prosthetic margin location on caries susceptibility. a systematic review and meta-analysis ». *British dental journal* 214, n° 12 (2013): 617- 24. <https://doi.org/10.1038/sj.bdj.2013.582>.
- Pilavyan, E., O. Etienne et C. Toledano « Les restaurations esthétiques indirectes collées postérieures ». *Le fil dentaire*, n° 127 (2017): 30-34.
- Qanungo, A., M. N. Aras, V. Chitre, A. Mysore, B. Amin, et S. R. Daswani. « Immediate dentin sealing for indirect bonded restorations ». *Journal of prosthodontic research* 60, n° 4 (2016): 240- 49. <https://doi.org/10.1016/j.jpjor.2016.04.001>.
- Rich, B., et G. R. Goldstein. « New paradigms in prosthodontic treatment planning: a literature review ». *The journal of prosthetic dentistry* 88, n° 2 (2002): 208- 14. <https://doi.org/10.1067/mpr.2002.127886>.
- Rickman, L. J., P. Padipatvuthikul, et B. Chee. « Clinical applications of preheated hybrid resin composite ». *British dental journal* 211, n° 2 (2011): 63- 67. <https://doi.org/10.1038/sj.bdj.2011.571>.
- Simeone, P., et S. Gracis. « Eleven-year retrospective survival study of 275 veneered lithium disilicate single crowns ». *The international journal of periodontics & restorative dentistry* 35, n° 5 (2015): 685- 94. <https://doi.org/10.11607/prd.2150>.
- Swift, E. J. « Immediate dentin sealing for indirect bonded restorations ». *Journal of esthetic and restorative dentistry* 21, n° 1 (2009): 62- 67. <https://doi.org/10.1111/j.1708-8240.2008.00232.x>.
- Tirlet, G., H. Crescenzo, D. Crescenzo, et P. Bazos. « Ceramic adhesive restorations and biomimetic dentistry: tissue preservation and adhesion ». *International journal of esthetic dentistry* 9, n° 3 (2014): 354.
- Tjäderhane, L. « Dentin bonding: can we make it last? » *Operative dentistry* 40, n° 1 (2015): 4- 18. <https://doi.org/10.2341/14-095-BL>.
- Vailati, F., et U. C. Belser. « Full-mouth adhesive rehabilitation of a severely eroded dentition: the three-step technique. part 3 ». *The european journal of esthetic dentistry* 3, n° 3 (2008): 236- 57.
- Vailati, F., A. Bruguera, et U. C. Belser. « Minimally invasive treatment of initial dental erosion using pressed lithium ». *Quintessence of dental technology* 35 (2012): p65-78.

- Vanherle, G., et D. C. Smith. *International symposium on posterior composite resin dental restorative material*. St. Paul : Minnesota Mining, 1985.
- Veneziani, M. « Posterior indirect adhesive restorations: updated indications and the morphology driven preparation technique ». *The international journal of esthetic dentistry* 12, n° 2 (2017): 204- 30.
- Xiaohong, W., H. Georges, P. Sri Vikram, L. Xiaohui, S. Drago, B. Carlos, B. Raphael, et S. Jiren. « High performance dental resin composites with hydrolytically stable monomers ». *Dental materials* 34, n° 2 (2018): 228- 37. <https://doi.org/10.1016/j.dental.2017.10.007>.

Table des figures

Figure 1 : Etapes de la sélection des articles.....	8
Figure 2 : Paramètres d'évaluation d'une dent dévitalisée, en vue de son utilisation comme pilier de prothèse fixe (couronne unitaire ou pont).....	11
Figure 3 : considérations structurelles (pour les dents cuspidées maxillaire) suivant la technique de préparation basée sur la morphologie.....	13
Figure 4 : Préparations pour facettes vestibulaire guidées par le mock up. L'épaisseur de réduction est ici calibrée à 0,5 mm.....	13
Figure 5 : Photographie des tables tops (IPS e.max) et des facettes palatines (IPS e.max) avant collage	14
Figure 6 : Synthèse de la résine Bis-GMA.....	16
Figure 7 : Géométrie cavitaire pour la réalisation de table top avec ici une préservation des crêtes marginales et des limites à distance des régions de stress.	21
Figure 8 : Pronostic d'une restauration collée sur dent fêlée	23
Figure 9 : Considérations géométriques (pour les dents cuspidées maxillaires) suivant la technique de préparation basée sur la morphologie.....	34
Figure 10 : Considérations structurelles (pour les dents cuspidées maxillaires) suivant la technique de préparation basée sur la morphologie.....	35
Figure 11 : Considérations géométriques et structurelles (pour les dents cuspidées mandibulaires) suivant la technique de préparation basée sur la morphologie	36
Figure 12 : Illumination directe utilisée sur des incisives centrales maxillaire	42
Figure 13 : Les caractéristiques de couleur objectifs :	43
Figure 14 : Formule semi-développée du Bis-GMA.....	47
Figure 15 : Formule de Lewis de l'Uréthane Dymétacrylate	48
Figure 16 : Formule de Lewis du TEGDMA.....	48

Table des tableaux

Tableau 1 : Epaisseur de préparation minimale des matériaux pour RPAC.....	29
Tableau 2 : Classification des formes d'overlays.....	31
Tableau 3 : Les formes de préparation axiale et leur indication.....	38
Tableau 4 : Les formes de préparation proximale et leur indication.....	40

Vu, le Directeur de thèse

Vu, le Doyen de la Faculté de Chirurgie dentaire
de l'Université Paris Descartes

Docteur Marie CARITE

Professeur Louis MAMAN

Vu, le Président de l'Université Paris Descartes
Professeur Frédéric DARDEL
Pour le Président et par délégation,

Le Doyen Louis MAMAN

Restaurations partielles indirectes collées : préparations et situation de la limite esthétique

Résumé :

Autrefois, la restauration indirecte était synonyme de couronne scellée prenant appui sur la dent au prix d'une préparation et donc d'une perte tissulaire importante puisque son seul moyen de rétention était mécanique, on parle de profondeur d'encastrement.

Le progrès constant en matière de collage d'une part ainsi que le devoir de conservation tissulaire d'autre part mènent les praticiens, de nos jours, à réaliser de plus en plus de restaurations partielles indirectes collées (RPIC).

La réalisation de ces restaurations est fonction de trois paramètres qui sont interdépendants : la biologie, la biomécanique et l'esthétique.

En effet, le dogme de préservation tissulaire, les sollicitations mécaniques de l'unité fonctionnelle dent-restauration, ainsi que l'attrait grandissant pour l'esthétique conditionnent les formes de préparations lors de la réalisation de ces RPIC.

Existe-il des formes de préparation capables, en même temps, de diminuer le coût tissulaire, assurer un comportement biomécanique optimal tout en ayant une esthétique maximum ?

Pour répondre à ces problématiques, cette thèse propose une réflexion autour des intérêts biologiques et biomécaniques des différentes positions et formes de la limite esthétique, ainsi que la transition esthétique de ces restaurations.

Discipline :

Odontologie conservatrice

Mots clés fMesh et Rameau :

Inlays -- Dissertations universitaires ; Préparation de cavité dentaire -- Dissertations universitaires ;

Odontostomatologie esthétique -- Thèses et écrits académiques ; Prémolaire-- Thèses et écrits académiques

Université Paris Descartes
Faculté de Chirurgie dentaire
1, rue Maurice Arnoux
92120 Montrouge