



**HAL**  
open science

# Apport des corticotomies alvéolaires dans les traitements orthodontiques par aligneurs : à propos d'un cas clinique

Albane Lescurat

## ► To cite this version:

Albane Lescurat. Apport des corticotomies alvéolaires dans les traitements orthodontiques par aligneurs : à propos d'un cas clinique. Sciences du Vivant [q-bio]. 2018. dumas-01973582

**HAL Id: dumas-01973582**

**<https://dumas.ccsd.cnrs.fr/dumas-01973582>**

Submitted on 8 Jan 2019

**HAL** is a multi-disciplinary open access archive for the deposit and dissemination of scientific research documents, whether they are published or not. The documents may come from teaching and research institutions in France or abroad, or from public or private research centers.

L'archive ouverte pluridisciplinaire **HAL**, est destinée au dépôt et à la diffusion de documents scientifiques de niveau recherche, publiés ou non, émanant des établissements d'enseignement et de recherche français ou étrangers, des laboratoires publics ou privés.

**U.F.R. D'ODONTOLOGIE**

Année 2018

Thèse n°75

THESE POUR L'OBTENTION DU

**DIPLOME d'ETAT de DOCTEUR EN CHIRURGIE  
DENTAIRE**

Présentée et soutenue publiquement

Par Albane LESCURAT

Née le 02 août 1993 à Pau (64)

Le 19 décembre 2018

**APPORT DES CORTICOTOMIES ALVEOLAIRES DANS LES  
TRAITEMENTS ORTHODONTIQUES PAR ALIGNEURS : A  
PROPOS D'UN CAS CLINIQUE**

Sous la direction de : Anaïs CAVARE

Membres du Jury :

Président	Mme. Marie-José BOILEAU	Professeur des Universités
Directeur	Mme. Anaïs CAVARE	Assistant Hospitalo-Universitaire
Rapporteur	M. François DARQUE	Maitre de conférence des universités
Assesseur	M. Jean Marie MARTEAU	Maitre de conférence des universités
Invité	M. Mathieu PITZ	Ancien assistant Hospitalo-Universitaire

# UNIVERSITE DE BORDEAUX

**Président** M. TUNON DE LARA Manuel

**Directeur de Collège des Sciences de la Santé** M. PELLEGRIN Jean-Luc

## **COLLEGE DES SCIENCES DE LA SANTE UNITE DE FORMATION ET DE RECHERCHE DES SCIENCES ODONTOLOGIQUES**

<b>Directrice</b>	Mme BERTRAND Caroline	58-01
<b>Directeur Adjoint à la Pédagogie</b>	Mr DELBOS Yves	56-01
<b>Directeur Adjoint – Chargé de la Recherche</b>	M. FRICAIN Jean-Christophe	57-01
<b>Directeur Adjoint – Chargé des Relations Internationales</b>	M. LASSERRE Jean-François	58-01

### **ENSEIGNANTS DE L'UFR**

#### **PROFESSEURS DES UNIVERSITES**

Mme Caroline	BERTRAND	Prothèse dentaire	58-01
Mme Marie-José	BOILEAU	Orthopédie dento-faciale	56-01
M Sylvain	CATROS	Chirurgie orale	57-01
M Raphaël	DEVILLARD	Odontologie restauratrice et endodontie	58-01
Mme Véronique	DUPUIS	Prothèse dentaire	58-01
M. Bruno	ELLA NGUEMA	Sciences anatomiques et physiologiques - Biomatériaux	58-01
M. Jean-Christophe	FRICAIN	Chirurgie buccale – Pathologie et thérapeutique	57-01

#### **MAITRES DE CONFERENCES DES UNIVERSITES**

Mme Elise	ARRIVÉ	Prévention épidémiologie – Economie de la santé – Odontologie légale	56-02
Mme Cécile	BADET	Sciences biologiques	57-01
M. Etienne	BARDINET	Orthopédie dento-faciale	56-01
M. Michel	BARTALA	Prothèse dentaire	58-01
M. Cédric	BAZERT	Orthopédie dento-faciale	56-01
M. Christophe	BOU	Prévention épidémiologie – Economie de la santé – Odontologie légale	56-02
Mme Sylvie	BRUNET	Chirurgie buccale – Pathologie et thérapeutique	57-01
M. Jacques	COLAT PARROS	Sciences anatomiques et physiologiques	58-01
M. Jean-Christophe	COUTANT	Sciences anatomiques et physiologiques	58-01
M. François	DARQUE	Orthopédie dento-faciale	56-01
M. François	DE BRONDEAU	Orthopédie dento-faciale	56-01
M. Yves	DELBOS	Odontologie pédiatrique	56-01
M. Emmanuel	D'INCAU	Prothèse dentaire	58-01
M. Dominique	GILLET	Odontologie conservatrice – Endodontie	58-01
M. Jean-François	LASSERRE	Prothèse dentaire	58-01
M. Yves	LAUVERJAT	Parodontologie	57-01
Mme Odile	LAVIOLE	Prothèse dentaire	58-01
M. Jean-Marie	MARTEAU	Chirurgie buccale – Pathologie et thérapeutique	57-01
Mme Javotte	NANCY	Odontologie pédiatrique	56-01
M. Adrien	NAVEAU	Prothèse dentaire	58-01
M. Jean-François	PELI	Odontologie restauratrice – Endodontie	58-01
M. Philippe	POISSON	Prévention épidémiologie – Economie de la santé – Odontologie légale	56-02

M.	Patrick	ROUAS	Odontologie pédiatrique	56-01
M.	Johan	SAMOT	Biologie Orale	57-01
Mme	Maud	SAMPEUR	Orthopédie dento-faciale	56-01
M.	Cyril	SEDARAT	Parodontologie	57-01
Mme	Noélie	THEBAUD	Sciences biologiques	57-01
M.	Eric	VACHEY	Odontologie conservatrice – Endodontie	58-01

### **AUTRES ENSEIGNANTS**

Mme	Audrey	AUSSEL	Sciences anatomiques et physiologiques	58-01
Mme	Elsa	GAROT	Odontologie pédiatrique	56-01

### **ASSISTANTS**

Mme	Mathilde	BOUDEAU	Odontologie conservatrice – Endodontie	58-01
M.	Wallid	BOUJEMAA AZZI	Odontologie conservatrice – Endodontie	58-01
Melle	Camille	BOULÉ-MONTPEZAT	Odontologie pédiatrique	56-01
Mlle	Anaïs	CAVARE	Orthopédie dento-faciale	56-01
M	Hubert	CHAUVEAU	Odontologie conservatrice – Endodontie	58-01
M,	Jean-Baptiste	CULOT	Fonctions/dysfonctions, imagerie, biomatériaux	58-01
M	Pierre-Hadrien	DECAUP	Fonctions/dysfonctions, imagerie, biomatériaux	58-01
Mme	Severine	DESCAZEUX	Odontologie conservatrice – Endodontie	58-01
M.	Cédric	FALLA	Prévention épidémiologie – Economie de la santé – Odontologie légale	56-02
Mme	Mathilde	FENELON	Chirurgie Orale	57-01
Mme	Agathe	GREMARE	Biologie orale	57-01
M	Mickaël	HYVERNAUD	Prothèse dentaire	58-01
Mme	Clémence	JAECK	Prothèse dentaire	58-01
Mme	Olivia	KEROUREDAN	Odontologie conservatrice – Endodontie	58-01
Mme	Claudine	KHOURY	Prévention épidémiologie – Economie de la santé – Odontologie légale	56-02
M	Adrien	LASTRADE	Prothèse dentaire	58-01
M.	Emmanuel	MASSON REGNAULT	Chirurgie Orale	57-01
Mme	Marie	MÉDIO	Orthopédie dento-faciale	56-01
Mme	Aude	MENARD	Prothèse dentaire	58-01
Mme	Meryem	MESFIOUI	Parodontologie	57-01
Mme	Chloé	PELOURDE	Orthopédie dento-faciale	56-01
M	Antoine	POPELUT	Parodontologie	57-01
M	Florian	PILEU	Prothèse dentaire	58-01
Mme	Noëlla	RAJONSON	Prévention épidémiologie – Economie de la santé – Odontologie légale	56-02
Mr	Thibaut	ROULLAND	Prothèse dentaire	58-01
M.	François	ROUZÉ L'ALZIT	Prothèse dentaire	58-01
Mme	Rawen	SMIRANI	Orthopédie dento-faciale	56-01
Mme	Sophia	ZIANE	Odontologie conservatrice – Endodontie	58-01

# REMERCIEMENTS

## **A notre Présidente de thèse,**

Madame le Professeur Marie-José BOILEAU,  
Professeur des Universités - Praticien Hospitalier  
Sous-section Orthopédie dento-faciale - 56-01

*Je vous remercie pour l'honneur que vous me faites en présidant ma thèse.*

*Je me souviendrai de la qualité de vos enseignements d'orthopédie dento-faciale.*

*Veillez trouver à travers ce travail, le témoignage de mon plus profond respect et de mon admiration.*

**A notre Directrice de thèse,**

Madame le Docteur Anaïs CAVARE,

Assistante Hospitalo-Universitaire

Sous-section Orthopédie dento-faciale – 56-01

*Cette thèse n'aurait pu être menée à bien sans aide, ni soutien.*

*J'adresse donc mes plus vifs remerciements à ma directrice de thèse, le Dr Anaïs CAVARE.*

*Pour la confiance que vous m'avez accordée en acceptant d'encadrer ce travail.*

*Je suis ravie d'avoir travaillé en votre compagnie ; outre vos connaissances théoriques et cliniques, vous avez toujours été à l'écoute et de très bon conseil au cours de l'élaboration de cette thèse.*

*Je vous remercie pour la gentillesse avec laquelle vous avez répondu à chacune de mes sollicitations, votre disponibilité permanente et votre réactivité.*

*Veillez trouver dans ces pages le témoignage de ma sincère reconnaissance et de ma plus profonde estime.*

**A notre Rapporteur de thèse,**

Monsieur le Docteur François DARQUE,

Maître de conférence des Universités - Praticien Hospitalier

Sous-section Orthopédie dento-faciale -56-01

*Je vous adresse mes remerciements les plus sincères pour l'honneur que vous me faites en acceptant de juger cette thèse.*

*Pour l'intérêt que vous avez manifesté à l'égard de cette recherche en vous engageant à être rapporteur.*

*Pour votre accueil chaleureux et pour avoir pris le temps de me recevoir sur votre lieu de travail.*

*Veillez trouver ici l'expression de toute ma sympathie et de mes sentiments respectueux.*

**A notre juge,**

Monsieur le Dr Jean-Marie MARTEAU

Maître de conférence des Universités - Praticien Hospitalier

Sous-section chirurgie orale - 57-01

*Je vous remercie d'avoir accepté de participer à ce jury de thèse.*

*Je tiens à vous témoigner ma plus grande admiration.*

*Pour la qualité de votre enseignement, pour votre investissement auprès des étudiants et pour l'environnement de travail très agréable que vous avez su créer au sein du centre hospitalier de Pellegrin.*

*Veillez trouver ici l'expression de toute ma considération et de toute ma sympathie.*



**A notre invité,**

Monsieur le Dr Mathieu Pitz,

Ancien Assistant Hospitalo-Universitaire

Sous-section Parodontologie

*Je souhaiterais vous exprimer ma gratitude, vous avez su m'inspirer le sujet de cette thèse et l'avez donc rendue possible.*

*Je vous remercie pour la qualité de votre enseignement, vos connaissances et votre sens clinique m'ont beaucoup apporté.*

*Je vous remercie également pour votre participation à l'élaboration de cette thèse et pour l'accueil chaleureux que vous m'avez réservé chaque fois que j'ai sollicité votre aide.*

*Je vous prie de trouver à travers ce travail toute mon estime et ma reconnaissance.*

## **A ma famille,**

Je dédie cette thèse à la mémoire de ma grand-mère qui nous a quitté aux prémices de ce travail.

A mes parents, pour votre amour et votre soutien indéfectible sans lequel rien n'aurait été possible. Pour l'immense fierté d'être votre fille. Merci d'avoir toujours été là pour moi et de m'avoir permis d'être ici aujourd'hui.

A mon frère, pour notre complicité.

A mes grands-pères Claude et Paul, à ma grand-mère Marie, à mes tantes et oncles, que je n'oublie pas.

## **A mes amis,**

A Sébastien, à ton amour, à tout le soutien et le réconfort que tu m'as donnés. Pour ta relecture enrichissante de cette thèse.

A mes amis *Dentaire*, « JB et ses bombasses » et tous les autres. Pour m'avoir entourée tout au long de ces études, pour tous les moments que nous avons passés au sein de la faculté, pour tous les moments que nous avons passés en dehors... Que nos souvenirs et nos liens demeurent intacts au fil des années !

A mes amies *Médecine*, que j'ai en grande partie rencontrées pendant l'année de concours d'entrée. Celle-ci a forgé des liens très forts entre nous et n'a été que le début d'une très longue amitié !

A mes amies les plus chères du lycée, qui se reconnaîtront, pour toutes ces années passées à mes côtés.

# TABLE DES MATIERES

<b>INTRODUCTION.....</b>	<b>12</b>
<b>1. Traitement orthodontique par aligneurs.....</b>	<b>13</b>
1.1 Généralités.....	13
1.2 Les étapes cliniques.....	14
1.3 Avantages.....	15
1.4 Inconvénients.....	16
1.5 Limites.....	16
<b>2. Les corticotomies alvéolaires en 2018.....</b>	<b>18</b>
2.1. Généralités.....	18
2.2. Les évolutions de cette technique.....	18
2.3. Phénomènes sous-jacents.....	19
2.4. Les bénéfices de cette technique.....	20
2.4.1. Accélération du mouvement et diminution du temps de traitement.....	20
2.4.2. Diminution du risque de résorptions radiculaires.....	20
2.4.3. Meilleure stabilité des résultats.....	21
2.4.4. Augmentation du champ de possibilités de traitement.....	21
<b>3. L'association des aligneurs et des corticotomies alvéolaires : revue systématique de la littérature.....</b>	<b>23</b>
3.1. Contexte.....	23
3.2. Objectifs.....	24
3.3. Matériels et méthodes.....	24
3.3.1. Critères d'inclusion.....	24
3.3.1.1. Types d'études.....	24
3.3.1.2. Types de participants.....	24
3.3.1.3. Types d'interventions.....	24
3.3.1.4. Critères de jugement.....	24
3.3.2. Méthode de recherche des études.....	25
3.3.3. Collecte des données et analyse.....	25
3.4. Résultats.....	26
3.4.1. Description des études incluses.....	26
3.4.2. Qualité des études incluses.....	26
3.4.3. Effets des interventions.....	27
3.5. Discussion.....	30
<b>4. Présentation d'un cas clinique.....</b>	<b>31</b>
4.1. Examen clinique.....	31
4.1.1. Anamnèse.....	31
4.1.2. Examen fonctionnel.....	31
4.1.2.1. Fonctions.....	31
4.1.2.2. Parafonctions.....	31
4.1.3. Examen exo-buccal.....	32
4.1.4. Examen endo-buccal.....	33
4.1.4.1. Examen dentaire et parodontal.....	33
4.1.4.2. Examen intra-arcade.....	34
4.1.4.3. Examen inter-arcade.....	34

4.1.4.4. Examens complémentaires.....	35
4.1.4.4.1. Radiographie panoramique.....	35
4.1.4.4.2. Téléradiographie de profil.....	36
4.2. Diagnostic.....	36
4.2.1. Squelettique.....	36
4.2.2. Dento alvéolaire et occlusal.....	37
4.2.3. Dentaire et parodontal.....	37
4.2.4. Esthétique.....	37
4.2.5. Fonctionnel.....	37
4.2.6. Evolutif : pronostic.....	37
4.3. Attitude thérapeutique.....	37
4.3.1. Objectif de traitement.....	37
4.3.2. Moyens thérapeutiques.....	38
4.3.2.1. Approche orthodontique.....	38
4.3.2.2. Augmentation du parodonte.....	40
4.4. Suivi du cas.....	43
4.5. Bilan / Résultats.....	46
<b>5. Discussion.....</b>	<b>52</b>
<b>CONCLUSION.....</b>	<b>54</b>
<b>ANNEXES.....</b>	<b>55</b>
<b>TABLE DES ILLUSTRATIONS.....</b>	<b>56</b>
<b>BIBLIOGRAPHIE.....</b>	<b>57</b>

# INTRODUCTION

L'impact social et relationnel que peuvent avoir une denture équilibrée et un sourire harmonieux ont participé à l'augmentation de la demande des traitements orthodontiques à l'âge adulte.

Au cours de la dernière décennie, un nouvel outil thérapeutique est apparu en orthodontie : les aligneurs amovibles et transparents. Plus esthétique et confortable, le traitement orthodontique par aligneurs est mieux accepté par les adultes.

Parallèlement, une nouvelle technique chirurgicale nommée « corticotomie alvéolaire » s'est développée. Le but de cette dernière est d'accélérer et de faciliter le déplacement dentaire provoqué en réalisant une décortication sélective. Grâce à cette décortication, combinée à une augmentation par greffe osseuse, l'enveloppe des mouvements possibles est étendue et le parodonte est renforcé par augmentation de l'épaisseur corticale.

L'objectif de cette thèse est d'étudier l'apport des corticotomies alvéolaires dans les traitements orthodontiques par aligneur. Leur association pourrait permettre d'améliorer les résultats obtenus.

Ce travail sera constitué de quatre parties.

La première partie consistera en une synthèse de données actuelles sur les traitements orthodontiques par aligneurs.

La deuxième partie traitera des corticotomies alvéolaires permettant une accélération et une facilitation des déplacements dentaires.

La troisième partie sera une revue systématique de la littérature sur l'association des corticotomies alvéolaires et des traitements par aligneurs.

Enfin, la quatrième partie permettra, au travers de l'analyse d'un cas clinique traité au cours de l'année 2016, d'étudier cette technique combinant les corticotomies alvéolaires aux traitements par aligneurs.

# 1. Traitement orthodontique par aligneur.

## 1.1. Généralités

Si le critère « esthétique » et la notion de « confort » ont été des arguments majeurs dans l'utilisation des aligneurs, au détriment des limites de la technique, l'évolution des matériaux et l'apport des technologies numériques ont relancé l'utilisation de cette orthodontie. Ces nouveaux moyens thérapeutiques en orthodontie, initialement conçus par Sheridan, se sont fortement développés au cours de la dernière décennie avec l'essor d'Invisalign®, développé par Align Technology en 1999, et depuis 2001 en France (1).

Ce traitement orthodontique par aligneurs amovibles et transparents, plus esthétiques et confortables, est mieux accepté par les patients adultes. Les gouttières transparentes sont notamment préconisées en cas de dents mal alignées, d'encombrement, d'espacement, d'articulés croisés, de supraclusions ou de sous occlusion.

Il s'agit de gouttières en polycarbonates le plus souvent, thermoformées et individualisées, avec une conception assistée par ordinateur, grâce au logiciel de set-up (« le Clin Check » chez Invisalign®). Ce dernier est un logiciel de planification virtuelle de traitement 3D qui permet de simuler les étapes thérapeutiques et de visualiser les mouvements dentaires à chaque étape de traitement. Cet outil est un moyen pour le praticien de visualiser le déplacement demandé et de modifier ses objectifs thérapeutiques ; il permet en outre une meilleure visualisation et compréhension du traitement par le patient.

Les gouttières doivent être portées 22h par jour et changées tous les 15 jours, bien que de nouvelles recommandations soient apparues et permettent un changement à 1 semaine pour Invisalign® et à 3 semaines pour Orthocaps® (2).

Ces gouttières vont engendrer des forces légères et progressives. A la fin de chaque période, un autre jeu de gouttière prend la relève. Il faut compter entre 6 à 24 mois - ou plus -, pour obtenir l'alignement souhaité. Le nombre de gouttières est fonction de la complexité et de l'importance des déplacements dentaires programmés.

Les conditions biomécaniques des gouttières induisent le déplacement dentaire c'est-à-dire les forces délivrées aux dents par les points de compression de la gouttière, qui va permettre leur alignement sur l'arcade. La quantité de déplacement est située entre 0,25 et 1mm, et dépend des propriétés du matériau. Le choix des attachements est effectué en fonction de la biomécanique.

Il existe différents types de gouttières, les plus connues étant les gouttières Invisalign® et DentoSmile® de Biotech.

D'autres fabricants ont toutefois pu apparaître progressivement et constituer de sérieux concurrents, parmi lesquels Clear Aligner®, Orthocaps® et ClearCorrect®.

## 1.2. Les étapes cliniques

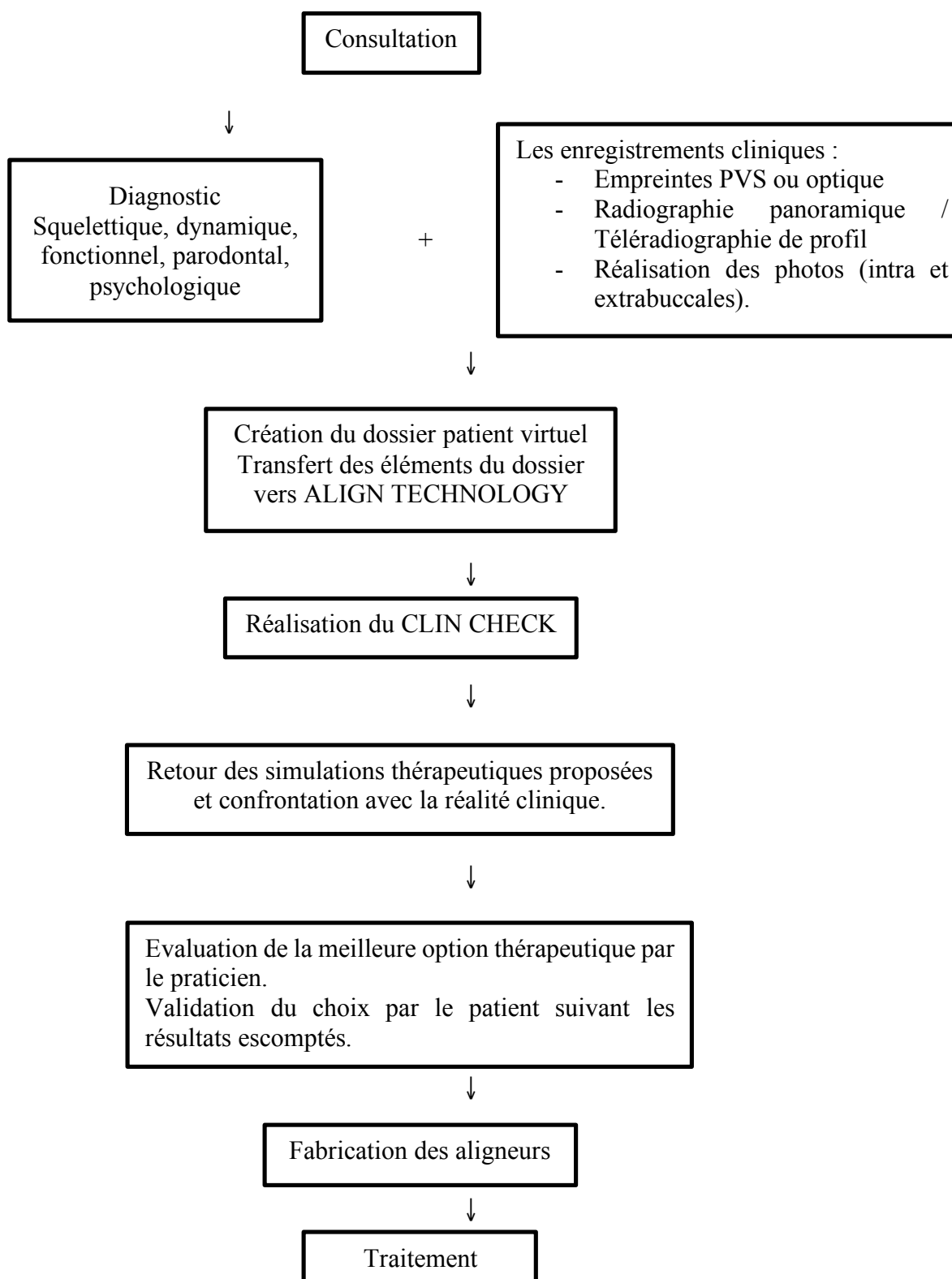


Figure 1 : Etapes cliniques.

### 1.3. Avantages (3,4)

- Invisibilité : très discret, moins gênant socialement, attire de nouveaux type de patients qui refusaient des traitements classiques.
- Une meilleure compréhension du traitement : le Clin Check est un outil de communication efficace. Il s'agit d'une conception graphique assistée par ordinateur. Un traitement virtuel dans son intégralité nous est proposé avec la durée, le type de mouvement à effectuer, le nombre d'aligneurs nécessaires, les éventuels taquets et RIP à adjoindre à la conception de la gouttière.
- La simplicité : les rendez-vous sont, de fait, plus courts.
- Le confort : fait sur mesure, peu encombrant. L'application des forces est douce, quasi continue pendant 22 heures et leur intensité diminue rapidement, ce qui facilite l'adaptation parodontale. Absence de bague et de fil métallique qui peuvent irriter les gencives.
- L'amovibilité : possibilité de les retirer lors des repas / les aliments ne se coincent pas.
- L'hygiène : maintenance facilitée de l'hygiène bucco-dentaire et de la santé parodontale / possibilité de les retirer pour se brosser les dents.

Les aligneurs présentent également des avantages pour le praticien :

- Il s'agit d'un autre exercice avec un temps de traitement au fauteuil fortement réduit.
- Planification virtuelle avec un résultat final plus prédictible.
- Une meilleure communication / compréhension.
- Une observation des différentes options thérapeutiques par le set up (extraction, stripping) permettant d'analyser la faisabilité des déplacements dentaires.
- Accord du patient sur le rendu esthétique final.
- Choix de l'application des mouvements dentaires : peut être centré au niveau des secteurs antérieurs grâce à l'utilisation de gouttières avec mouvements de canine à canine.
- Peu ou pas de complications associées, contrairement à un appareil fixe où des effets secondaires tels que l'apparition de déminéralisation amélaire sous les brackets, de blessures muqueuses ou d'inflammation gingivale sont possibles.
- Moins de difficultés liées au collage sur des surfaces dentaires modifiées.
- Forces principalement appliquées sur les dents à déplacer (déterminées lors du Clin Check), les autres servant d'ancrages, ce qui limite les risques de souffrances tissulaires et présente un avantage majeur pour les contextes parodontaux faibles.



## 1.4. Inconvénients

L'amovibilité des aligneurs peut devenir un inconvénient en l'absence de collaboration du patient. Il est indispensable de les changer sans intervertir l'ordre d'utilisation. Il est par ailleurs primordial d'avoir une coopération totale du patient et de l'inciter à une rigueur absolue dans l'exécution de son traitement.

L'élocution peut également être perturbée et une production excessive de salive peut être occasionnée par le port de la gouttière.

Enfin, des mouvements parasites peuvent apparaître, tels qu'une légère innocclusion postérieure liée à l'épaisseur des aligneurs (souvent temporaire). On doit cependant prendre garde à l'établissement d'une dysfonction avec interposition linguale latérale pouvant entretenir cette béance et empêcher sa correction (1).

## 1.5. Limites

Initialement réservées à des corrections limitées, les indications sont toujours poussées un peu plus loin. Leurs résultats sont variables et leur prévision reste délicate.

Des différences ont été objectivées entre les déplacements prévus et les déplacements effectués. Dans l'étude de Djeu et al, les résultats montrent que la précision a été significativement réduite pour les rotations prédites supérieures à 15 °, ainsi que pour les rotations avec une mise en scène planifiée > 1,5 ° / aligneur. L'étude rapporte une efficacité totale de 41,8% pour les dérotations prémolaires avec un échelonnement <1,5 ° / aligneur, alors qu'avec une mise en scène > 1,5 ° / aligneur, la précision a diminué à 23,2% avec un écart type de 0,24 (5). Globalement, la quantité de dérotation influe de manière significative sur la précision.

Ces résultats sont conformes à ceux de Kravitz (6) qui rapporte une efficacité moyenne de 41% avec des difficultés particulières pour l'égression, la mésialisation et les rotations importantes.

Sans l'utilisation d'auxiliaires, les aligneurs sont incapables d'atteindre un mouvement programmé avec une prédictibilité de 100%. Avec les auxiliaires, ce taux augmente selon les mouvements pour se rapprocher des 100%.

Lombardo et al ont montré que le mouvement le plus prévisible était la version mésiodistale atteignant une précision moyenne de 82,5% ; le torque et la rotation vestibulolinguale atteignaient respectivement 72,9% et 66,8% du mouvement prescrit. Dans sa revue systématique, Rossini (7) a montré que leur efficacité restait limitée pour certains mouvements (extrusion, torque, rotation).

Bien que les mouvements de version mésiodistale aient été efficacement réalisés au niveau des molaires supérieures et des prémolaires inférieures (respectivement 93,4% et 96,7%), la rotation des canines inférieures reste un mouvement imprévisible (54,2%) (8). La morphologie de la dent joue donc un rôle important dans l'efficacité des gouttières ; plus celle-ci est petite et conique, moins le traitement par aligneur est efficace.

Certains cas vont impliquer l'utilisation d'auxiliaires de traitement pour combler les difficultés du système (boutons, taquets à différentes géométries, élastiques).

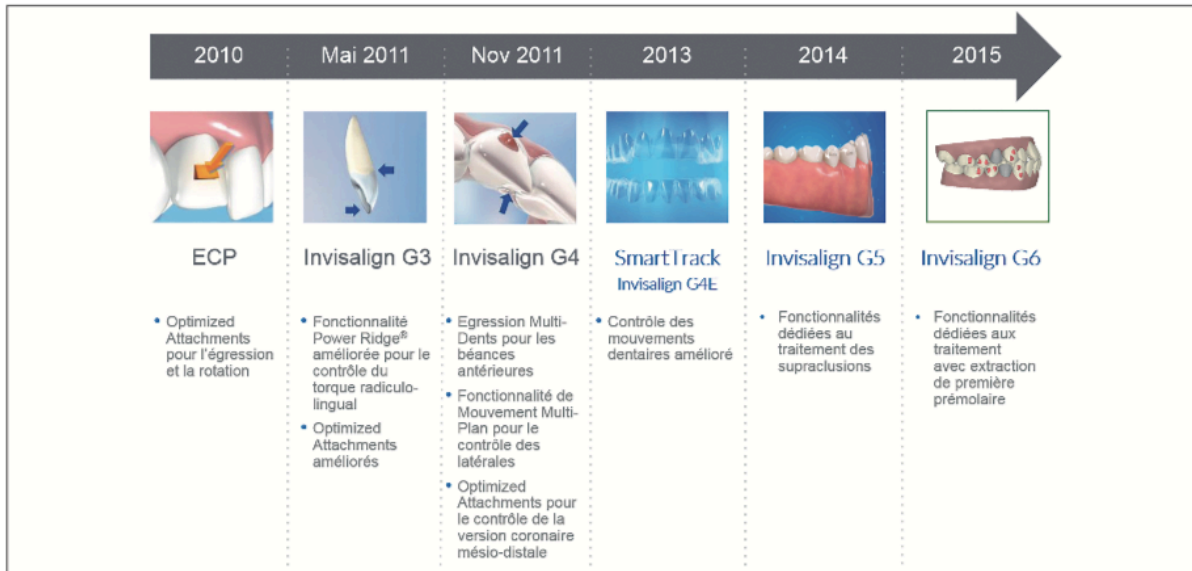

Tableau 2 : Evolution technologique (1).

Cependant, cette alternative est en perpétuel renouvellement ; Align technology a ainsi introduit, avec la version G4 d'Invisalign, un nouveau polymère censé délivrer une force constante sans décroissance d'intensité avec le temps, avec une meilleure élasticité et une insertion/désinsertion facilitée des aligneurs. Une étude sur 1015 patients traités montre une amélioration significative de contrôle des mouvements de rotation et d'extrusion avec ce nouveau matériau (9).

Il y a d'ores et déjà des innovations telles que le matériau Smart Track, introduit en 2013, améliorant le contrôle et la prédictibilité des mouvements dentaires. Ces nouvelles gouttières appliquent des forces inférieures uniformément sur des périodes plus longues et optimisent la vitesse de déplacement. Elles ont été testées et offrent un meilleur confort, une manipulation plus facile, et moins de douleur à la pression et à l'insertion/désinsertion. Elles sont toutefois plus visibles et sujettes à l'abrasion (10).

Ce matériau Smart Track a été développé dans le but d'acquérir un contrôle plus précis des mouvements orthodontiques. Selon l'étude du Dr Tim Wheeler à l'AOO en 2010, ils obtiennent un déplacement dentaire plus important, de l'ordre de 57%, avec un délai plus court qu'avec l'EX30 (ancien matériau utilisé dans la conception des aligneurs) (1). A présent, une amélioration notable de la prédictibilité des déplacements dentaires est à souligner.

On assiste donc à une évolution permanente des traitements par aligneurs qui est une véritable alternative aux traitements multi-attaches.

## 2. Les corticotomies alvéolaires en 2018.

### 2.1. Généralités.

Parallèlement, une nouvelle technique chirurgicale nommée « corticotomie alvéolaire » s'est développée. Le but est d'accélérer et de faciliter le déplacement dentaire provoqué en réalisant une décortication alvéolaire sélective.

C'est Kole (11), en 1959, qui introduit pour la première fois le concept de mouvement dentaire rapide associé à une corticotomie alvéolaire.

Il suggère que l'os cortical est un obstacle majeur aux déplacements dentaires. Pour pallier cela, il décide de pratiquer des corticotomies segmentaires interdentaires à travers l'os cortical mais ne pénétrant que superficiellement l'os médullaire, associées à une ostéotomie sous apicale horizontale traversant la totalité de l'os cortical et de l'os spongieux permettant d'individualiser des blocs osseux reliés entre eux uniquement par de l'os médullaire de moindre densité. Ce faisant, les blocs osseux sont mobilisés. Ce « concept des blocs osseux » nécessite d'employer des forces relativement lourdes.

La technique initiale des corticotomies alvéolaires consistait en une chirurgie invasive par une élévation de lambeau pleine épaisseur, pouvant causer des inconforts et des complications post-chirurgie, qui se traduisaient par une réticence du patient.

Par la suite, Generson (12) modifie le concept des blocs osseux de Kole en supprimant l'ostéotomie sous apicale et n'effectuant que des traits de corticotomie interradiculaires limités à la corticale.

### 2.2. Les évolutions de cette technique.

Une approche plus récente a été introduite par Wilcko et al en 2001 (13), combinant une augmentation par greffe osseuse aux incisions de la corticale alvéolaire. L'objectif était d'étendre les possibilités de corrections orthodontiques.

Cette technique nommée « Periodontally Accelerated Osteogenic Orthodontics ou PAOO » serait due à un phénomène de décalcification-recalcification (14).

Wilcko et al (13) ont émis l'hypothèse que l'accélération du mouvement dentaire résultait d'une augmentation de l'activité ostéoclastique suite à la lésion chirurgicale, et non d'une perturbation mécanique du cortex alvéolaire comme le prétendait la thèse du « mouvement par bloc osseux ».

Cette technique permet, pour eux, de rétablir un bon environnement tissulaire autour des dents, avec un parodonte renforcé par augmentation de l'épaisseur de l'os alvéolaire, cela afin de prévenir le risque de déhiscence et de fenestration tout en augmentant l'enveloppe des mouvements dentaires possibles (15).

Ils ont également rapporté que l'apport de biomatériaux améliorait la stabilité dentaire en augmentant le volume osseux et l'épaisseur de la corticale osseuse.

En 2007, Vercelotti et Podesta (16) introduisent la piezochirurgie : les incisions alvéolaires sont réalisées à l'aide d'un piezotome au lieu d'une large fraise. Ils observent une réduction du temps de traitement de 60 à 70% après avoir effectué des corticotomies à l'aide d'une micro-scie

piézochirurgicale. Le lambeau lingual est supprimé ; l'élévation d'un lambeau préalable aux corticotomies vestibulaires reste cependant indispensable (17).

Il s'agit d'une technique de dislocation dentaire et de distraction ligamentaire mono-corticale (MTDLD) combinant deux mouvements dentaires différents se produisant indépendamment mais simultanément sur les surfaces radiculaires opposées.

Sur la surface radiculaire côté mouvement, l'application immédiate de forces entraîne une luxation de l'ensemble (racine + os cortical). Sur la surface opposée, la force produit une distraction des fibres ligamentaires suivi d'un processus de cicatrisation ostéogénique.

En 2009, Kim et Park (18) introduisent la « corticision », une alternative sans levée de lambeau. Les incisions corticales sont effectuées à travers la gencive à l'aide d'un bistouri et d'un maillet chirurgical. L'intervention chirurgicale est plus rapide, moins invasive, et permet d'obtenir un phénomène d'accélération régionale (PAR) avec une facilitation des mouvements orthodontiques. Elle reste cependant traumatisante et rend impossible la greffe de tissus durs et mous pour corriger des insuffisances et renforcer le parodonte.

Vient ensuite le concept de « piezocision » de Dibart et al (17,19). Celui-ci implique une instrumentation moins invasive et a l'avantage de permettre des greffes de tissus osseux et gingival via une tunnelisation sélective pour prévenir ou corriger les affections parodontales préexistantes, les récessions gingivales et les déficiences osseuses.

Les incisions sont minimales, juste assez pour donner accès au piezotome et créer une décortication alvéolaire à travers la gencive ouverte sur une profondeur alvéolaire d'environ 3 mm.

Il s'agit d'un concept plus prometteur en application clinique.

Plus récemment, Milano et al (20) combinent la piezocision à l'utilisation de la tomographie : on réalise au préalable une planification 3D d'un guide chirurgical avec la profondeur et la localisation des corticotomies. Cette association permet de diminuer le temps de chirurgie et le risque d'occasionner des dommages au niveau des structures anatomiques.

De nos jours, le système propel est apparu ; un dispositif réalisant des micro ostéoperforations à travers la gencive.

### 2.3. Phénomènes sous-jacents.

La corticotomie est une blessure intentionnelle de l'os cortical qui initie et potentialise un processus de guérison. Le PAR est une réponse locale à un stimulus qui décrit un processus où les tissus se forment plus rapidement que le processus de régénération normal. Il rend la guérison 2 à 10 fois plus rapide que la guérison physiologique. Il commence quelques jours après la blessure occasionnée et dure généralement de 4 à 6 mois.

C'est dans les années 1980 que Frost (21), un orthopédiste, découvre par l'observation des foyers fracturaires sur des os longs que toute agression chirurgicale de tissus mous ou osseux provoque, à proximité immédiate du site d'intervention, un phénomène de cicatrisation physiologique qu'il nomme « Phénomène d'Accélération Régional » ou PAR.

Cette méthode permet d'obtenir une réorganisation dans l'os avec une diminution de la densité osseuse (rendant l'os plus malléable et facilitant le mouvement dentaire), et une augmentation de l'activité ostéoclastique (se traduisant par un turnover cellulaire accru). Cet état ostéopénique est transitoire. Il est limité à la région immédiatement adjacente au site chirurgical et est d'autant plus marqué que l'agression chirurgicale est importante. Il est observé une hyalinisation moins importante du ligament parodontal qui explique des déplacements dentaires plus rapides.

Sebaoun cite Frost et définit les corticotomies comme une chirurgie de scarification de la corticale alvéolaire (22). Il note l'ouverture d'une « fenêtre d'opportunité spatio-temporelle localisée » (23).

Quelques jours après l'intervention, il constate une augmentation de la vitesse de renouvellement de l'os. Les forces orthodontiques sont appliquées directement après la chirurgie ou dans un délai maximum de 2 semaines après la chirurgie. A défaut, les avantages du phénomène régional d'accélération peuvent être perdus.

## 2.4. Les bénéfices de cette technique.

### 2.4.1. Accélération du mouvement et diminution du temps de traitement.

La vitesse du mouvement dentaire prend approximativement un tiers de temps de moins qu'un traitement conventionnel (15).

Les travaux de Fisher (24) portant sur la rétraction de la canine incluse en position palatine constituent un bon exemple. Ce dernier compare l'intérêt des corticotomies dans la mise en place des canines incluses sur l'arcade. Sur six individus, il réalise le protocole standard d'un côté, et de l'autre, une corticotomie est ajoutée. La traction commence simultanément pour les deux canines. Il observe que les canines ayant bénéficié d'une corticotomie sont mises en place 28 à 33% plus vite que celles du côté témoin. On constate une vitesse moyenne d'évolution côté témoin de 0,75mm/mois, et de 1,06mm/mois avec la corticotomie, sans différence significative au niveau de l'état parodontal final.

Le PAR est passager ; on note ainsi une accélération du déplacement dentaire pendant une période limitée, jusqu'au 56ème jour. Cependant la stimulation mécanique continue exercée sur les dents prolongera l'effet ostéopénique induit par la décortication chirurgicale pendant 4 à 6 mois. Il est donc essentiel pour potentialiser au mieux cette période, d'augmenter la fréquence des ajustements orthodontiques à toutes les semaines ou à toutes les deux semaines.

### 2.4.2. Diminution du risque de résorptions radiculaires.

La corticotomie présente comme autre avantage la réduction du risque de résorption radiculaire lors du déplacement dentaire orthodontique.

Il faut savoir que lors de l'application d'une force orthodontique, une pression faible limite la circulation sanguine - qui reste cependant possible-, et permet une mise en place rapide des phénomènes de résorption. Une pression forte, à l'inverse, empêche toute vascularisation et peut entraîner nécrose et dégénérescence cellulaire. Reitan a nommé cette zone, « la zone hyaline ». Le déplacement dentaire est freiné par cette phase de hyalinisation et le remodelage ne peut s'organiser au sein de cette zone : ce n'est qu'une fois résorbée que la dent pourra se déplacer (25).

Il est important de souligner que la présence d'un ligament alvéolo dentaire hyalinisé est à mettre en relation avec la résorption radiculaire pendant le traitement orthodontique. Avec l'aide des corticotomies, des forces moins importantes sont appliquées sur une période moins longue et cette hyalinisation de ce fait semble limitée.

Dans leur étude, Machado et al (26) constatent une légère diminution (1,1mm) de la résorption radiculaire. Ces résultats ont été observés après évaluation d'incisives centrales maxillaires.

Lino et al (27) ont quant à eux relevé dans leurs travaux chez le chien beagle une réduction de la hyalinisation du ligament alvéolo dentaire à la suite d'une corticotomie, grâce à l'apparition précoce de macrophages supprimant les zones de hyalinisation (en seulement 1 semaine coté corticotomies et 4 semaines coté témoin), et à une moindre hyalinisation du ligament alvéolo dentaire. De plus, aucune résorption radiculaire n'a été observée coté expérimentale mais elle a été observée coté témoin.

Les corticotomies induisent donc une hyalinisation plus rapide permettant d'obtenir des déplacements dentaires accélérés moins iatrogènes.

### 2.4.3. Meilleure stabilité des résultats.

La stabilité du traitement orthodontique faisant suite à une corticotomie associée à une greffe osseuse concomitante reste à prouver.

Wilcko et al. (13), en prenant appui sur les travaux de Rothe, et al. (28), montrent que la finesse alvéolaire est un facteur de risque de récurrence. A partir de cette observation, Sebaoun et Wilcko démontrent que l'épaississement alvéolaire permis par cette technique augmenterait donc la stabilité des traitements (29).

Cependant, cet avis reste controversé ; sur la base des données scientifiques disponibles, il n'existe pas de preuve dans la littérature que la greffe osseuse alvéolaire améliore la stabilité du résultat orthodontique. Des travaux effectués sur le porc (J.B Charrier et M. Steve) ainsi que plusieurs études laissent penser au potentiel ostéogénique des corticotomies. Il est possible que la technique des corticotomies en elle-même suffise à induire cette réaction d'ostéogénèse (30).

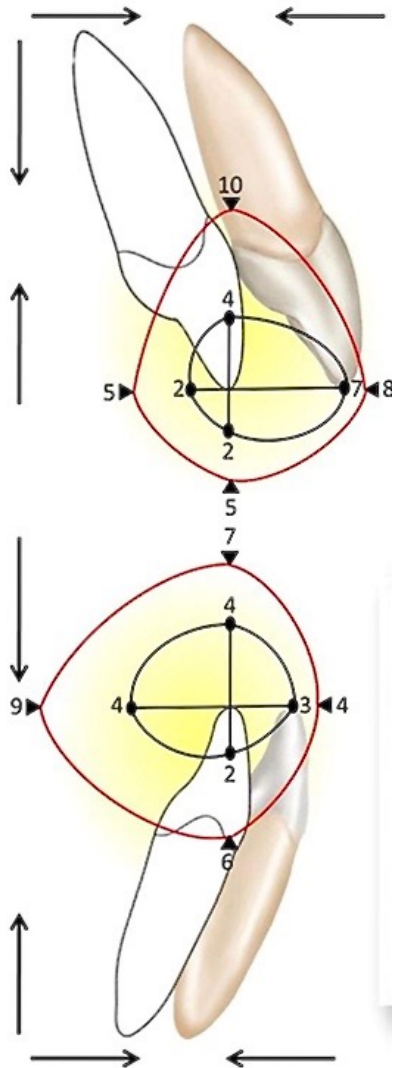
On peut également ajouter qu'il existe une mémoire de position dentaire et une tendance à la récurrence. Cependant, la fibrotomie partielle représente un avantage majeur : elle perturbe passagèrement la mémoire positionnelle physique des dents et participe donc à augmenter la stabilité.

Ferguson et al. ont par ailleurs suggéré que la stabilité accrue apportée par PAOO pourrait être obtenue grâce à « la perte de mémoire tissulaire due au renouvellement tissulaire élevé du parodonte, ainsi qu'à l'augmentation de l'épaisseur des cortex alvéolaires résultant de la greffe d'augmentation »

La connectivité fibreuse et cellulaire entre les dents adjacentes et entre les dents et la gencive marginale a pu être interrompue. Ce n'est que pendant la contention qu'une connectivité biologique et physique est régénérée, donnant naissance à ce que l'on peut appeler une « nouvelle mémoire positionnelle » au niveau de l'arcade (31).

### 2.4.4. Augmentation du champ de possibilités de traitement.

Pour Sebaoun et al.(23), les possibilités de traitement orthodontique sont augmentées à la suite des incisions par corticotomie associée à une greffe osseuse : les limites des mouvements dentaires chez l'adulte décrites par Proffit (soit la protraction, la rétraction, l'ingression et l'égression des incisives) sont au moins doublées (32).



<b>Enveloppe de mouvements dentaires</b>		
<b>MAXILLAIRE</b>	<b>Proffit</b>	<b>PAOO</b>
Rétraction	7	8
Protraction	2	5
Intrusion	2	4
Extrusion	4	10

<b>Enveloppe de mouvements dentaires</b>		
<b>MANDIBULE</b>	<b>Proffit</b>	<b>PAOO</b>
Rétraction	3	4
Protraction	5	9
Intrusion	4	7
Extrusion	2	6

Figure 3 : Limites du mouvement des dents orthodontiques suggérées par « l'enveloppe de mouvement » de Proffit représentée par le cercle intérieur noir et les limites du PAOO représentées par le cercle rouge. Les deux cercles sont également documentés en millimètres pour la rétraction, la protraction, l'intrusion et l'extrusion des incisives centrales dans le maxillaire et la mandibule (33).

Ce schéma a pour objectif de comparer les limites du traitement PAOO avec « l'enveloppe de mouvement » de Proffit. Les limites de traitement des incisives associées à la PAOO dépassent en général de deux à trois fois les limites des mouvements décrits par Proffit dans toutes les dimensions de l'espace (sauf pour la rétraction). Selon Wilcko, le mouvement de rétraction est généralement limité parce que le RAP s'est dissipé et que la guérison a progressé avant la fermeture de l'espace (33). Cependant, si l'on réalise une corticotomie au moment de l'activation des premières forces orthodontiques, il y a la possibilité d'augmenter la rétraction.

La possibilité d'un gain de hauteur de gencive kératinisée et d'une ostéogenèse spontanée ou liée à un apport osseux concomitant, ouvre de nouvelles perspectives de traitement pour les patients présentant un support parodontal réduit (34). Des études menées par Wilcko et Ferguson montrent que la thérapie orthodontique combinée à la décortication alvéolaire et à l'augmentation de la greffe osseuse entraîne une augmentation significative de la hauteur de tissu gingival kératinisé (de 0,78 mm dans les groupes avec PAOO contre une diminution de 0,38 mm dans les autres groupes) et compense les problèmes de proclinaison orthodontique ou

d'expansion des incisives mandibulaires (35). Elle permet ainsi de traiter des encombrements modérés sans extraction.

Par ailleurs, cette technique offre une solution alternative pour le traitement de cas chirurgico-orthognatiques limites. Elle ne se prête pas, néanmoins, au traitement de malocclusions squelettiques où l'ensemble de la base osseuse doit être repositionnée.

Des études supplémentaires seront nécessaires pour évaluer rigoureusement et précisément le gain osseux potentiel avec ces techniques, afin d'en améliorer les indications et leur mise en œuvre.

La corticotomie alvéolaire est donc une technique chirurgicale sûre, efficace et prévisible.

Cependant les patients sont réticents à y recourir, principalement en raison de son caractère invasif, de l'inconfort postopératoire et des complications possibles. Dorénavant, ils recourent à une chirurgie novatrice, minimalement invasive, « la piezocision » comme alternative aux corticotomies conventionnelles. La technique ultrasonique permet une meilleure précision de coupe et diminue le risque d'endommager les tissus mous. S'il n'est plus nécessaire de lever un lambeau, cette méthode permet, avec la même efficacité, de réduire l'inconfort du patient et le temps de l'intervention chirurgicale, ainsi que d'augmenter la sécurité parodontale. Tous ces éléments vont faciliter l'acceptation du patient.

La corticotomie alvéolaire semble particulièrement indiquée chez les adultes avec des récessions gingivales et un faible biotype gingival (14,17).

Elle ne requiert pas forcément de greffe osseuse ou gingivale, mais celles-ci sont réalisables par tunnelisation. Elle permet d'obtenir des résultats orthodontiques rapides et stables.

### **3. L'association des aligneurs et des corticotomies alvéolaires : revue systématique de la littérature.**

#### **3.1. Contexte**

L'orthodontie chez l'adulte doit s'adapter à certaines particularités notamment liées à la diminution ou à l'absence de croissance, ainsi qu'à la prévalence des atteintes parodontales au sein de cette population.

La durée moyenne d'un traitement orthodontique varie en moyenne de 12 à 30 mois selon la sévérité du cas, le plan de traitement et les caractéristiques individuelles. Prolonger le traitement peut augmenter le risque d'apparition de leucomes (dans le cadre des traitements orthodontiques fixes avec brackets), de rhizolyse, ou de maladies parodontales. Dans l'intérêt des patients, souhaitant être traités le plus rapidement possible, il convient donc de diminuer le temps de traitement.

Comme nous avons pu l'étudier dans les deux premières parties de ce travail, deux techniques innovantes se sont développées au sein de l'orthodontie. D'une part les aligneurs invisibles, qui semblent représenter un traitement tout aussi efficace qu'un traitement conventionnel par brackets et répondent à une demande esthétique. D'autre part les corticotomies alvéolaires, qui permettent une diminution du temps de traitement ainsi qu'une augmentation de l'enveloppe des mouvements réalisables orthodontiquement.

L'association des aligneurs et des corticotomies alvéolaires permet d'améliorer les résultats



obtenus par aligneurs seuls dans les mouvements plus complexes.

Peu de publications existent à ce jour concernant l'association de ces deux techniques mais Cassetta (36) a toutefois pu décrire le traitement d'une classe I avec dysharmonie dento-arcade en seulement 2 mois.

Il était donc souhaitable de réaliser une revue systématique de la littérature concernant l'emploi concomitant des aligneurs et des corticotomies alvéolaires.

## 3.2. Objectifs

Cette revue de la littérature a pour objectif d'évaluer les effets des corticotomies alvéolaires combinées aux traitements orthodontiques par aligneur sur l'accélération ou la facilitation des déplacements dentaires, et d'étudier leur impact sur les tissus parodontaux.

## 3.3. Matériel et méthodes.

### 3.3.1. Critères d'inclusion

#### 3.3.1.1. Types d'études

Toutes les publications concernant l'association d'une chirurgie par corticotomie alvéolaire à un traitement orthodontique par aligneur ont été incluses : études cliniques randomisées contrôlées, études cliniques contrôlées prospectives ou rétrospectives, séries de cas, rapports de cas, thèses ou mémoires. Les recherches ont été restreintes aux publications en langue anglaise ou française concernant exclusivement des sujets humains.

#### 3.3.1.2. Types de participants

Les participants sont des patients adolescents ou adultes en denture permanente, sans distinction de sexe, en bonne santé et nécessitant l'utilisation d'aligneur en association avec des corticotomies alvéolaires. Les études animales ont été exclues.

#### 3.3.1.3. Types d'interventions.

Tous les types de corticotomies alvéolaires sont inclus dans cette revue (PAOO, corticision, piezocision). Sont exclues les corticotomies avec un trait d'incision horizontal au-dessus de l'apex, les ostéotomies traversant toute l'épaisseur de l'os cortical et médullaire, ou les ostéotomies en lingual.

Tous les types d'aligneurs sont inclus (DentoSmile, Invisalign, OrthoCaps...). Les autres traitements orthodontiques type brackets vestibulaires ou linguales sont exclus.

#### 3.3.1.4. Critères de jugement

Les critères de jugements principaux sont le temps de traitement orthodontique en mois et la quantité de déplacement en mm. L'épaisseur de l'os alvéolaire est un critère de jugement

secondaire.

### 3.3.2. Méthode de recherche des études

Une recherche électronique a été entreprise en utilisant les bases de données suivantes :

- Pubmed (de 2001 à 2018)
- Embase
- Cochrane

Les mots clés utilisés :

N° Mots clés

- 1 Corticotomy
- 2 Piezocision
- 3 Aligner
- 4 Orthodontics
- 5 Tooth Movement
- 6 Periodontum
- 7 [#1) OR (#2)]AND (#3) AND [(#4) OR (#5)]  
(#6) AND (#1) AND (#4)

Les références bibliographiques des articles originaux ont été recoupées afin d'identifier et de sélectionner des études supplémentaires. Des recherches manuelles ont été réalisées sur les revues suivantes : International Orthodontics, Journal of Clinical Orthodontics, American Journal of Orthodontics.

### 3.3.3. Collecte des données et analyse

Une première lecture a été effectuée en sélectionnant un certain nombre d'études sur leurs titres et leurs résumés ; les articles identifiés comme pertinents ont été retenus. Cette recherche a par la suite été affinée en fonction du contenu des études ; celles ne répondant pas aux critères d'inclusion ou présentant un critère d'exclusion ont été rejetées.

Le niveau de preuve des études incluses a été évalué et un rang GRaDE leur a été attribué selon les recommandations de la Haute Autorité de Santé (H.A.S.) d'avril 2013.

Les informations collectées dans les articles sont :

- Date de publication
- Type d'étude
- Taille de l'échantillon, âge
- Type d'intervention
- Durée de l'étude
- Résultats

## 3.4. Résultats

### 3.4.1. Descriptions des études

La recherche initiale a identifié 224 études. Parmi toutes ces études, 57 ont été sélectionnées après lecture des titres et des résumés. Après lecture de leur contenu, 52 études ont été exclues et 5 ont été incluses.

Les cinq études incluses sont :

- **Owen, 2001 : (37)**

Type d'étude : rapport de cas

Participants : Lui-même

Interventions : PAOO

Durée : 2 mois

- **Keser et al, 2011 : (38)**

Type d'étude : Rapport de cas

Participants : Femme de 28 ans

Interventions : Piezocision

Durée : 4 mois et demi ou 18 semaines

- **Casseta, Giansanti, Mambro, Calasso, Barbato, 2016 : (39)**

Type d'étude : séries de cas

Participants : 10 patients

Interventions : Piezocision avec l'aide d'un guide chirurgical

Durée : Moyenne de 10 mois

- **Casseta Altieri, Barbato, 2016 : (36)**

Type d'étude : Rapport de cas

Participants : Femme de 12 ans

Interventions : Corticotomies avec levée de lambeau d'épaisseur totale

Durée : 2 mois

- **Casseta, Altieri, Pandolfi, Giansanti, 2017 : (40)**

Type d'étude : Rapport de cas

Participants : Femme de 23 ans

Interventions : Piezocisions avec l'aide d'un guide chirurgical

Durée : 8 mois

Toutes les études ont montré que les corticotomies facilitent et accélèrent temporairement le mouvement orthodontique des dents, avec un minimum de complications. Aucune lésion parodontale, perte de vitalité pulpaire ou résorption radiculaire sévère n'ont été rapportées.

### 3.4.2. Qualité des études incluses

L'étude de Keser/Dibart ne rapporte aucune mesure que ce soit sur le temps de traitement ou les indices parodontaux, et l'étude d'Owen reste très générale quant aux résultats parodontaux. Ce sont donc des études d'un faible niveau de preuve, hors catégorie, ne pouvant donc pas être associées à une classification.

Seuls trois des cinq articles présentent des résultats chiffrés pré et post traitement concernant le temps de traitement et l'état parodontal.

L'étude Cassetta, Giansanti, Mambro, Barbato est une série de cas, elle constitue donc une étude de GradeC, ce qui équivaut à un faible niveau de preuve scientifique.

Ces études présentent pour la plupart des rapports ou des séries de cas sans groupe contrôle ; elles se sont donc vues attribuer un niveau de preuve faible ou nul. Il ne sera par conséquent pas possible de faire une méta-analyse à partir de ces données.

### 3.4.3. Effets des interventions

Etude	A. Owen	I. Keser, S. Dibart	M. Cassetta, M. Giansanti, A. Di Mambro, S. Calasso, E. Barbato	M. Cassetta, F. Altieri, E. Barbato	M. Cassetta, F. Altieri, S. Pandolfi, M. Giansanti
<b>Patients</b>	Auto-traitement	Femme de 28 ans	10 patients (moyenne d'âge 21 ans)	Femme de 12 ans	Femme de 23 ans
<b>Empreintes</b>	Manuelles puis scannées	Polyvinyl siloxane	Polyvinyl siloxane	Polyvinyl siloxane	Polyvinyl siloxane
<b>Occlusion</b>	Classe I molaire	Classe I canine et molaire, avec un décalage vers la droite de la ligne médiane inférieure	Classe I molaire	Classe I molaire avec la ligne médiane md déviée de 1,5mm sur la droite de celle au maxillaire	Classe II molaire Classe III canine côté droit Et classe I canine côté gauche
<b>Encombrement</b>	Mineur (avec un décalage de la ligne médiane)	Mineur à la mandibule. Rotation des incisives antérieures Max	Sévère (> 4mm)	Modéré (Max: 5mm, Md: 6mm)	Modéré (Max: 5mm, Md: 6mm)
<b>Marque des aligneurs</b>	Invisalign		Smile Tech		Smile Tech
<b>Aligneurs</b>	Placés 10j après la chirurgie.  Changés tous les 3j	Placés 1 semaine avant la chirurgie.  Changés toutes les semaines	Placés immédiatement après la chirurgie.  Changés tous les 5j	Placés immédiatement après la chirurgie.  Changés tous les 5j	Placés immédiatement après la chirurgie.  Changés tous les 5j

<b>Technique utilisée pour les corticotomies</b>	PAOO procédure de canine à canine	Simple piezocisions	Piezocision avec guide chirurgical (CAD/CAM)	Corticotomies avec levée de lambeau d'épaisseur totale	Piezocision à l'aide d'un guide chirurgical 3D par conception assistée par ordinateur
<b>Temps de traitement</b>	8 semaines (Align technology avec Invisalign seul projetait le traitement sur 14 mois) Traitement 3 à 4 fois plus rapide.		Moyenne de 10 mois	2 mois (6 à 8 mois avec aligneurs seuls ou appareil fixe) Prend 1/3 du temps nécessaire avec un traitement conventionnel	8 mois
<b>Indexes parodontaux</b>	Pas de rhizalyse observée en fin de traitement Pas de poche parodontale.		mGI (index gingival modifié): T0 : 0,15 Tf : 0,10 PPD : T0: 1,93 Tf : 1,68  OHRQoL mesurée à l'aide du OHIP-14 s'est détériorée de T1 (8,67) à T2 (17,33) et les valeurs se sont presque totalement rétablies le 7ème jour (7,67). Aucune rhizalyse n'a été enregistrée	PPD (mm)(profond eur de poche au sondage): Max: T0: 1,7 T2: 1,6 Md: T0: 1,7 T2: 1,2  BOP (%) (saignement au sondage): Max: T0: 10,4 T2: 4,2 Md: T0: 14,6 T2: 6,3 Détérioration de OHRQoL limitée aux trois premiers jours, et améliorée après la correction de l'encombrement.	PPD: Max:T0: 2,1 T2:1,8 Md: T0: 1,7 T2: 1,6  BOP: Max: T0: 19,7 T2:16,6 Md: T0: 24,2 T2: 18,3  Pas de rhizalyse, pas de réduction de l'os crestal.
<b>Stabilité de traitement</b>					A 2 ans, l'alignement est stable.

Tableau 4 : Synthèse des résultats

Owen (37) émet l'hypothèse selon laquelle l'approche Invisalign devrait être utilisée durant la fenêtre d'accélération du mouvement dentaire induite par la décortication alvéolaire. Il souhaite donc combiner ces deux approches. Il ne pouvait présenter ce traitement à ses patients avant d'avoir prouvé sa sûreté et son efficacité. Il décide donc de se traiter lui-même.

Owen a un encombrement antérieur mandibulaire, un décalage de la ligne médiane et une rotation d'une incisive latérale. Il subit une PAOO de canine à canine et choisit de changer ses gouttières tous les 3 jours. Il obtient un alignement en seulement 2 mois, alors qu'Align Technology projetait son traitement sur les quatorze prochains mois si les aligneurs avaient été utilisés seuls et changés tous les 14 jours.

Ces résultats ont été obtenus sans entraver les tissus environnants qui restent inchangés. Aucune sensibilité dentaire, de poche parodontale ou de rhizalysse ne sont apparues.

Cassetta et al. (39) réalise en 2016 une étude prospective visant à évaluer l'efficacité d'une procédure innovante, minimalement invasive et associant une corticotomie sans levée de lambeau à des aligneurs. Pour ce faire, 10 patients ont été sélectionnés sur 200. 188 d'entre eux ont été évalués comme non éligibles car ne répondant pas aux critères d'inclusion. La moyenne d'âge des patients sélectionnés pour recevoir ce traitement est de 21 ans (entre 17 et 28 ans). Tous présentent une Classe I avec un encombrement sévère. Une étude prospective de cohorte a été conduite entre novembre 2013 et juillet 2015.

Les résultats attendus étaient une réduction du temps de traitement total, une amélioration ou du moins une stabilité des indices parodontaux, et une diminution du degré de résorption radiculaire. Ont également été évalués la perception des patients sur la méthode utilisée et l'apparition éventuelle de complications chirurgicales. Tous les patients ont été traités par le même opérateur. Le protocole d'intervention combine une chirurgie piézoélectrique avec l'aide d'un guide de chirurgie 3D par conception assistée par ordinateur. Les aligneurs Smiletech ont été mis en place quelques jours après la chirurgie et sont changés tous les 5 jours. Tous les patients ont terminé leur traitement en environ 300 jours, ce qui correspond donc à un temps de traitement réduit par deux ou trois en moyenne par rapport à un traitement conventionnel.

Des radiographies panoramiques initiale et finale ont été comparées afin d'évaluer l'apparition de résorption radiculaire ; aucune rhizalysse et aucun dommage radiculaire n'ont été constatés. Deux opérateurs ont relevé les indices parodontaux pour réduire la source de biais. Dans la présente étude, la procédure de corticotomie sans lambeau minimalement invasive n'a pas modifié significativement les indices parodontaux et les scores initiaux OHIP-14 au suivi de 3 ou 7 jours (cf. tableau). Aucune complication chirurgicale ou événement inattendu n'ont été observés. Les résultats indiquent que la procédure est sûre et qu'elle accélère le mouvement dentaire sans complication parodontale ou inconfort.

Cassetta, décrit en 2016, un traitement d'une classe I avec dysharmonie dento arcade en seulement deux mois, combinant une approche esthétique (aligneurs) et une chirurgie (corticotomies avec levée de lambeau d'épaisseur totale).

Les objectifs de traitement, à savoir la réduction du temps de traitement, l'élimination de l'encombrement et l'établissement d'une occlusion fonctionnelle, ont été obtenus avec une nette amélioration des indices parodontaux (cf. tableau).

En 2017, Cassetta constate un alignement obtenu en 8 mois chez une patiente présentant une classe II molaire et un encombrement modéré, avec des piezocisions réalisées à l'aide d'un guide de chirurgie 3D par conception assistée par ordinateur pour éviter une élévation de lambeau d'épaisseur totale.

Il observe une amélioration significative des indices parodontaux, et après deux ans de suivi, la stabilité de traitement est excellente.

### 3.5. Discussion

L'absence de résultats dans l'étude de Keser et Dibart dénote un niveau de preuve nul. Un unique cas est traité dans les études d'Owen, de Casseta et Barbato (2016) et de Casseta et Giansanti (2017) ; on ne peut donc pas porter de conclusion à partir d'un seul individu. Seule l'étude de Casseta et al (2016) décrit une série de cas de 10 patients faisant état de résultats cohérents. Ces mesures ont été effectuées à l'aide de méthodes fiables. Cependant, il est possible de déplorer l'absence de groupe contrôle/témoin permettant de comparer les résultats obtenus.

On peut observer que les classes I, présentant un encombrement modéré à sévère, sont des indications idéales. On obtient également de bons résultats dans le traitement des classes II.

Cette combinaison d'aligneur et de corticotomies alvéolaires semble particulièrement indiquée chez les adultes avec des récessions gingivales et présentant un faible biotype gingival. Toutefois, les personnes traitées ne doivent en aucun cas être sujettes à une parodontopathie active et leur état parodontal doit être stable.

En ce qui concerne les limites de ces études, il existe une source de biais éventuelle avec une difficulté à déterminer la présence de lésions radiculaires sur les radiographies panoramiques traditionnelles. Dans la mesure où l'imagerie radiographique utilisée est bidimensionnelle, la précision d'interprétation est moindre et cette complication pourrait être sous-estimée.

Quand on compare les différentes études, on observe des résultats concordants quant à la réduction du temps de traitement d'un tiers par rapport à un traitement conventionnel. La combinaison des aligneurs aux corticotomies alvéolaires est une technique sûre, associée à une diminution des résorptions radiculaires et à une amélioration/stabilisation des indices parodontaux. Nous ne connaissons pas l'évolution de cette stabilité sur le long terme sauf dans le cas de Casseta (2017) où l'on a un recul à 2 ans.

En termes d'échelles axées sur le patient, seules deux études sur la perception de la qualité de vie des patients et les facteurs de risque d'inconfort sévère après corticotomie pour accélérer le mouvement dentaire orthodontique ont été trouvées dans la littérature.

D'autres études cliniques prospectives randomisées sont nécessaires pour analyser plus précisément la diminution du temps de traitement global, l'amélioration du soutien parodontal et la stabilité du traitement orthodontique à long terme après les corticotomies alvéolaires.

Les implications cliniques et les résultats attendus en pratique sont :

- Une diminution du temps de traitement avec une accélération du mouvement (2 à 3 fois plus rapide) par rapport au temps estimé dans le ClinCheck® initial.
- Les forces orthodontiques sont appliquées immédiatement sur les dents après la chirurgie.
- Les aligneurs sont changés tous les 5 jours (versus 15 jours avec un traitement classique par aligneur seul).
  - Faire concorder au mieux le résultat virtuel amené par la 3D du plan de traitement ClinCheck et la réalité du résultat clinique.
  - Une augmentation du champ de possibilités de traitement (avec une correction facilitée des rotations et du torque) et de prise en charge de patients contre indiqués.
  - Une augmentation de l'épaisseur de la corticale vestibulaire. Une greffe osseuse associée permet un renforcement du parodonte après la correction de l'encombrement et est aussi utilisée pour traiter ou prévenir l'apparition des fenestrations et des déhiscences.
  - Une meilleure stabilité des résultats.

- Une évolution des indices parodontaux (saignement au sondage, profondeur de poche, de récession, indice de plaque : qualité de l'hygiène orale) : améliorés ou restent indemnes.
- Une diminution du risque de résorption radiculaire.

En conclusion, la détérioration limitée de la qualité de vie liée à la santé bucco-dentaire postopératoire et l'efficacité de cette technique chirurgicale de corticotomie minimalement invasive devraient encourager les cliniciens à utiliser cette méthode plus fréquemment. Cependant, il faut souligner que l'efficacité de l'utilisation combinée de ces techniques doit être confirmée par des essais cliniques contrôlés et que peu d'études sont disponibles à ce jour.

## **4. Présentation d'un cas clinique (patient adulte en denture définitive)**

Orthodontiste : Dr François Darqué  
Chirurgien/ Parodontiste : Dr Mathieu Pitz

### **4.1 Examen clinique le 11.02.2016**

#### **4.1.1. Anamnèse :**

Age, sexe : homme de 63 ans (né le 25/01/1953).  
Motif de consultation : demande esthétique, souhaite aligner ses dents.  
Antécédents médico-chirurgicaux : RAS

#### **4.1.2. Examen fonctionnel :**

##### **4.1.2.1. Fonctions :**

Respiration nasale, bon sommeil, absence de faciès adénoïdien  
Déglutition normale  
Phonation normale  
Mastication unilatérale alternée

##### **4.1.2.2. Parafonctions :**

Pas de symptomatologie à l'examen des ATM et dynamique mandibulaire (chemin de fermeture).



### 4.1.3. Examen exo-buccal :



Figure 5 : Photographies exo buccale avant traitement

#### **De face**

##### **Dans le sens transversal :**

Ligne sagittale médiane rectiligne  
Développement symétrique des hémifaces  
Parallélisme des lignes horizontales

##### **Dans le sens vertical :**

Egalité des étages faciaux  
Plis faciaux +/- marqués lié à l'âge  
Occlusion labiale : obtenue sans effort, léger pincement.  
Signes d'une respiration buccale : RAS

#### **De profil :**

##### **Dans le sens sagittal :**

Forme général du profil : plat  
Type de profil : transfrontal  
Position relative du maxillaire et de la mandibule : classe I  
Angle naso-labial : légèrement ouvert, inversion des rapports labiaux  
Profil sous nasal : plat avec une lèvre supérieure plus charnue  
Distance cervico-mentonnaire et forme de la symphyse : symphyse marquée

##### **Dans le sens vertical :**

Egalité des étages  
Plis faciaux normaux  
Inclinaison du bord mandibulaire et forme de l'angle goniale : normodivergent

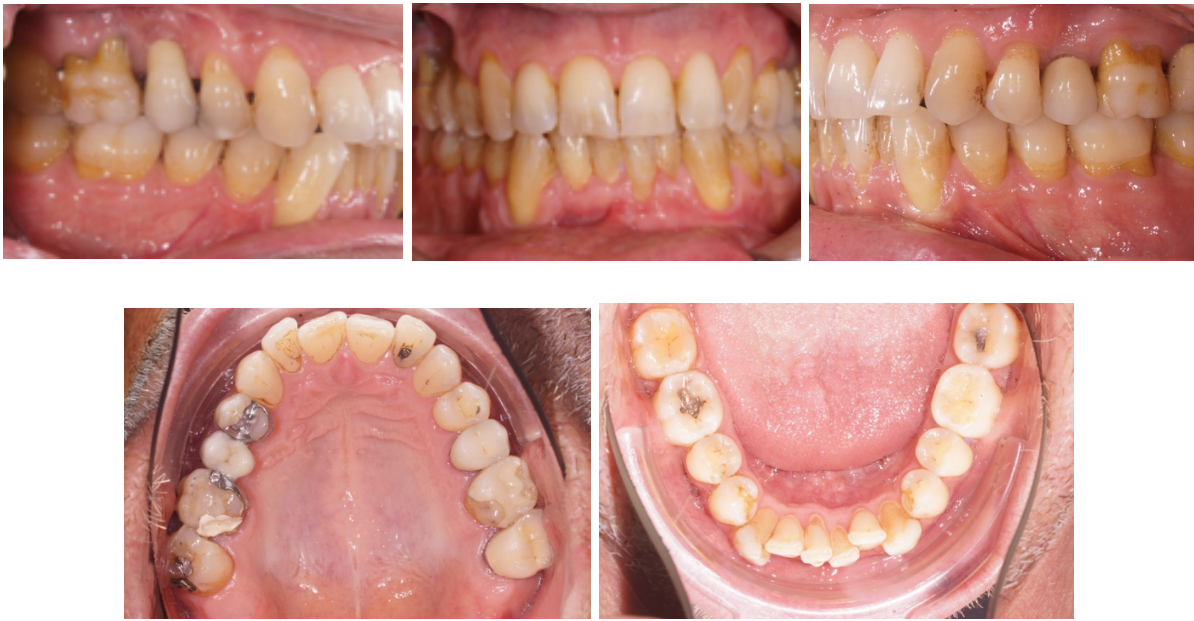#### **Examen du sourire**

Le sourire du patient offre une visibilité des incisives maxillaires et ne révèle pas les dents mandibulaires (absence d'exposition).

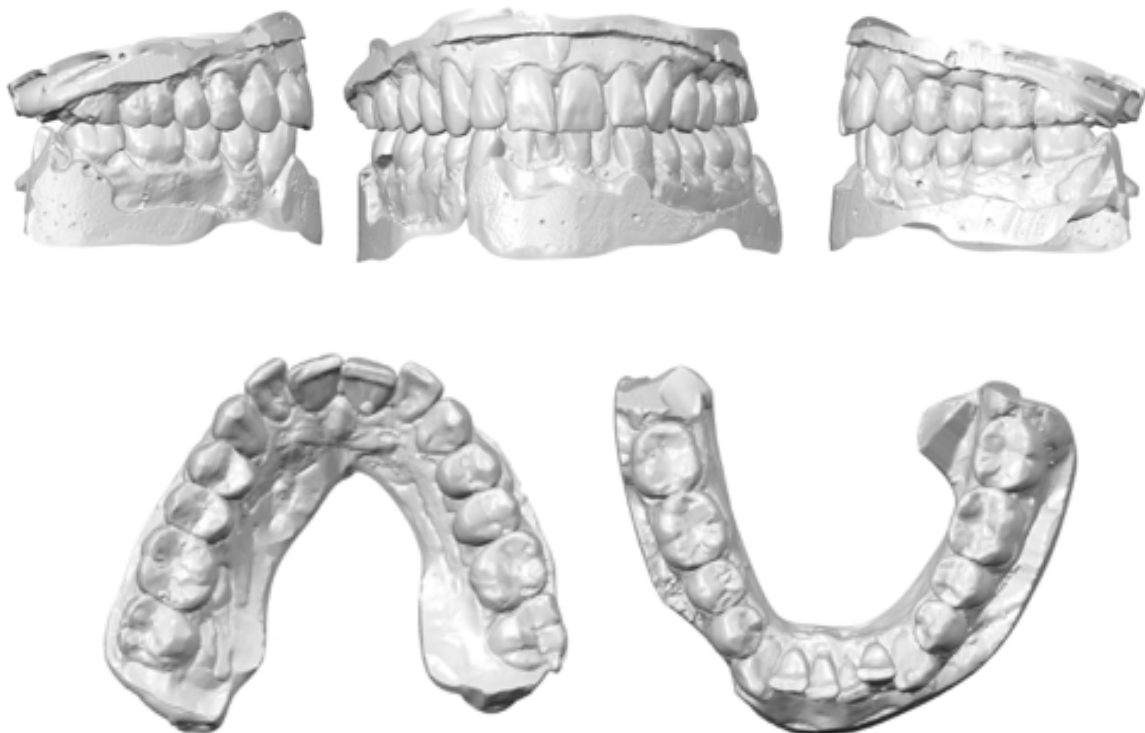Le patient a un sourire large et les arcades dentaires remplissent le corridor bucal. La position de la ligne du sourire est normale ; elle suit la courbure de la lèvre inférieure. Les collets sont alignés.

Il est également possible de noter une concordance du point inter-incisif avec le plan sagittal médian, ainsi qu'un alignement du menton, philtrum et du point bipupillaire.

#### 4.1.4 Examen endobuccal :



*Figure 6 : Photographies endo buccales avant traitement*



*Figure 7 : Modèles d'études avant traitement*

##### 4.1.4.1. Examen dentaire et parodontal

Hygiène buccale : correcte mais présence d'un peu de tartre et de taches dues au tabac.

Etat du parodonte et des muqueuses : parodonte fin avec de nombreuses récessions gingivales.

Au maxillaire : - Classe 1 de Miller sur 13, 23, 24 et 26.

- Classe 3 de Miller sur 16 avec atteinte de la furcation.

A la mandibule : - Classe 1 de Miller sur 36 et 46.  
- Classe 2 de Miller sur 31 et sur les canines 33 et 43.

Formule dentaire et stade de denture : denture permanente avec absence des dents de sagesse et de la 15, remplacée par un pontique en expansion provisoirement, en attente d'une greffe autogène pour retrouver de l'os et pouvoir poser un implant.

Soins dentaires : présence d'amalgames sur 17, 14, 22, 37 et 46, d'obturations au composite sur 26, 36, et 47 et de couronnes céramo-métalliques sur 16, 25 et 27 qui sont traitées endodontiquement. Présence de triangles noirs inter-dentaires, dus à une perte des tissus parodontaux proximaux : ils sont une indication pour le stripping inter-dentaire.

#### 4.1.4.2. Examen intra-arcade

Forme de l'arcade : elliptique

Profondeur de la voute palatine normale

Symétrie de l'arcade

Encombrement antérieur incisif : modéré à la mandibule, > 5mm.

Rotation des dents antérieures au maxillaire.

Dystopies : position vestibulaire de 33 et 43.

Courbes de compensations : correctes

Les photos ont été prises après les empreintes en silicone, d'où les traces rouges au niveau du palais et les restes de silicone en inter-dentaire.

#### 4.1.4.3. Examen inter-arcade

[Dans le sens transversal](#)

Secteur antérieur : concordance des points inter-incisifs

[Dans le sens sagittal](#)

Classe molaire d'angle : classe I

Classe canine : classe I

Surplomb incisif : normal mais vestibulo version des incisives latérales maxillaires.

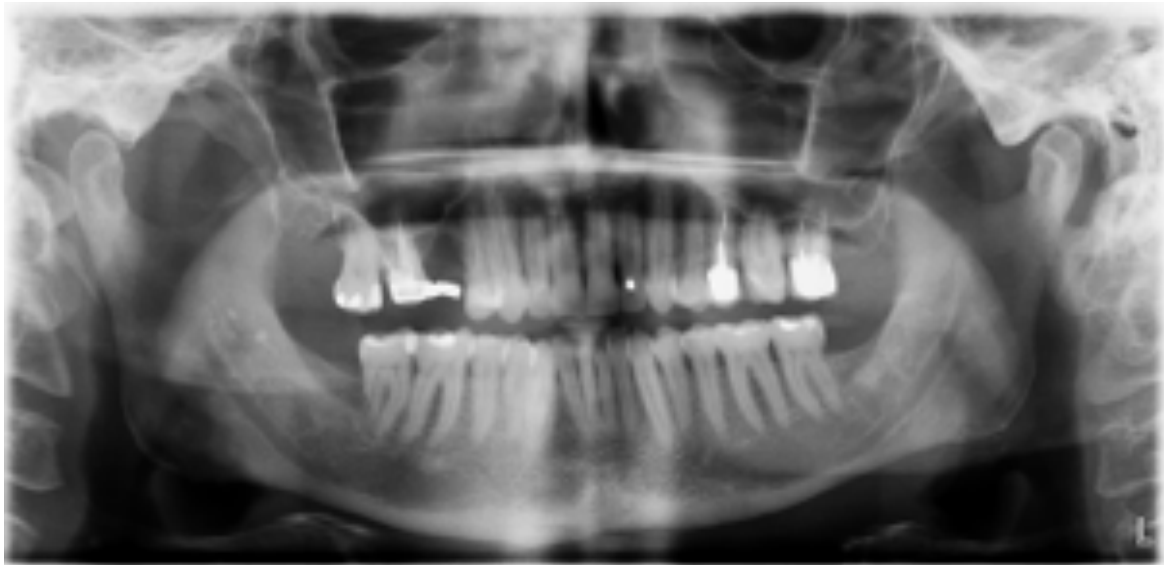[Dans le sens vertical](#)

Secteurs latéraux : bon recouvrement

Recouvrement incisif d'1/3 : normal

#### 4.1.4.4. Les examens complémentaires :

##### 4.1.4.4.1. Orthopantomogramme



*Figure 8 : Radiographie panoramique (15/04/2016).*

Cet examen de dépistage fournit une vision globale des arcades dentaires et structures environnantes.

On peut observer une clarté sinusienne et au niveau des fosses nasales l'absence de déviation de la cloison nasale.

Les articulations temporo mandibulaires sont symétriques et les condyles présentent une morphologie normale.

Une dissymétrie des deux héli-mandibules est relevée, avec une branche montante plus large à droite.

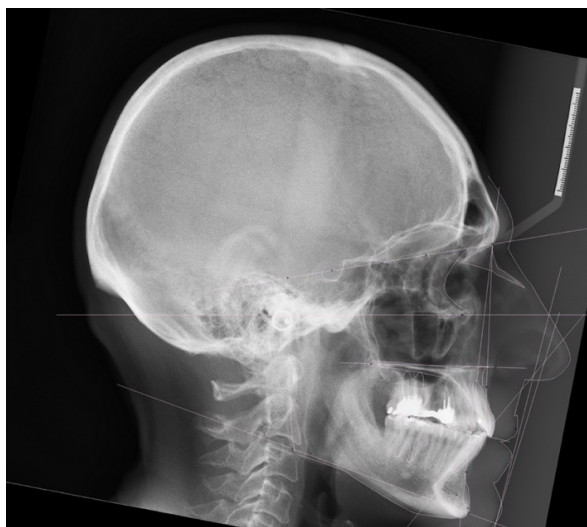
La radiographie panoramique témoigne d'une formule dentaire incomplète avec l'absence des dents de sagesse, et de la deuxième prémolaire en haut à droite (15), remplacée par une couronne provisoire en pontique.

On note la présence d'obturations à l'amalgame (au vu de la radio opacité) sur 17, 14, 22, 37 et 46, d'obturations au composite sur 26, 36, et 47 et de couronnes céramo-métalliques sur 16, 25 et 27 qui sont traitées endodontiquement, une absence de lésion carieuse et une légère parodontite généralisée.

Cet examen révèle également une résection apicale sur la racine distale de la 47 qui a peut-être été causée par un kyste avant son exérèse, ou par une résorption occasionnée par la 48 avant son extraction.

Il n'y a donc pas beaucoup d'ancrage en postérieur, ce qui peut poser un problème dans le plan de traitement orthodontique. Le fait de réaliser des corticotomies dans la région antérieure mandibulaire seulement va permettre un meilleur ancrage postérieur par affaiblissement relatif de l'ancrage antérieur. En effet, selon Dibart et al (41), la valeur relative d'ancrage des dents éloignées du site chirurgical reste élevée, alors que la valeur d'ancrage des dents adjacentes au site est faible. Dans le cas présent, cela reste discutable dans la mesure où le sujet est en classe I et qu'aucune extraction postérieure n'est réalisée ; l'ancrage postérieure reste donc suffisant. Cependant, l'ajout de biomatériaux simultanément aux corticotomies aura pour effet de limiter le risque de fenestration des racines des incisives, la corticale osseuse vestibulaire étant très fine.

#### 4.1.4.4.2. Téléradiographie de profil



Céphalo	Normes	15/04/2016
SNA	82°+/-2°	78,3°
SNB	80°+/-2°	74,1°
SND	76°+/-2°	72,5°
ANB	2°+/-2°	4,3°
AoBo	0 à 1mm+/-1mm	-0,2mm
SE	22mm	20,3mm
SL	51mm	42,9mm
GoGn/SN	32°+/-5°	29,5°
FMA	25°+/-3°	20,1°
I/NA	22°+/-2°	18,3°
I to NA	4mm+/-1mm	4,4mm
i/NB	25°+/-2°	33,2°
i to NB	4mm+/-1mm	6,8mm
IMPA	87°	109,7°
Occ/SN	14°+/-3°	23,1°
I/i	131°+/-5°	124,2°

Figure 9 : Téléradiographie de profil et analyse céphalométrique avant traitement

Relations squelettiques antéro-postérieures et verticales :

L'analyse céphalométrique montre une classe I squelettique à tendance classe II (ANB=4,3°) définie par l'analyse de Steiner. Cependant AoBo, est plus fiable que ANB et fait d'état d'une classe I squelettique à tendance classe III, avec une rétrognathie maxillaire et mandibulaire.

Le patient a un profil mésodivergent (GoGn/Sn=29,5°) à tendance hypodivergent. Mais Occ/Sn=23,1°, et on sait que sa valeur est augmentée chez l'hyperdivergent. Selon l'analyse de Tweed, la mandibule est peu inclinée (avec un FMA<22°), ce qui démontre donc un profil mésodivergent à tendance hypodivergent.

Relations dentosquelettiques et dentodentaires :

Une classe 1 molaire avec une vestibulo position (I to NB= 6,8) et une vestibulo version (I/NB=33,2°) des incisives mandibulaires, il convient donc de parler de pro alvéolie mandibulaire. L'IMPA (d'une valeur de 109,7) confirme cette proalvéolie mandibulaire.

L'angle interincisif (I/i=124,2°) est légèrement fermé en raison de l'inclinaison des incisives.

Les lèvres sont légèrement en arrière de la ligne esthétique de Steiner, on a donc une légère rétrochélié.

Plus le FMA est petit (11°>FMA>23°) plus le pronostic est favorable du fait de la croissance horizontale ; le pronostic de ce patient est donc ici très favorable.

## 4.2. Diagnostic

### 4.2.1. Diagnostic squelettique

Classe I squelettique

Divergence faciale : Hypodivergent

Pas d'insuffisance transversale maxillaire

## 4.2.2. Diagnostic dento-alvéolaire et occlusal

Occlusion dans les trois sens de l'espace

Inclinaison dento-alvéolaire : proalvéolie des incisives mandibulaires

## 4.2.3. Diagnostic dentaire et parodontal :

Il a été diagnostiqué une dysharmonie dento-arcade principalement à l'arcade mandibulaire avec un encombrement localisé au niveau antérieur. Le parodonte est fin avec une faible hauteur de gencive attachée. De nombreuses récessions gingivales sont visibles, notamment au niveau des canines mandibulaires, où il faudra réaliser un aménagement gingival en vue d'un renforcement du parodonte, avant de réaliser des mouvements orthodontiques qui aggraveraient la situation.

On a un faible ancrage postérieur, avec une perte osseuse horizontale, des récessions visibles au niveau des molaires, et une résorption radiculaire au niveau de 47. De ce fait, les corticotomies localisées au niveau antérieur vont permettre un mouvement facilité, tout en permettant de conserver une classe 1 molaire.

Il est important de souligner que les procédures sectorielles sont spécialement indiquées dans ce cas précis, à savoir un simple encombrement antérieur avec des rapports postérieurs de classe I (22).

## 4.2.4. Diagnostic esthétique

Défaut esthétique.

## 4.2.5. Diagnostic fonctionnel

Déglutition, respiration et phonation normales.

## 4.2.6. Diagnostic évolutif

Pronostic favorable. Classe I avec un encombrement antérieur modéré.

## 4.3. Attitude thérapeutique

### 4.3.1. Objectifs de traitement

Esthétique : aligner les dents, sans augmenter les récessions gingivales disgracieuses.

Dento-alvéolaire : - conserver des rapports occlusaux de classe 1.

- établir une bonne occlusion, fonctionnelle et stable.

- levée de l'encombrement sans aggraver la pro-alvéolie.

- remplacer la dent manquante.

Squelettique : conserver une classe I squelettique.

Parodontologique : améliorer les récessions.

### 4.3.2. Moyens thérapeutiques

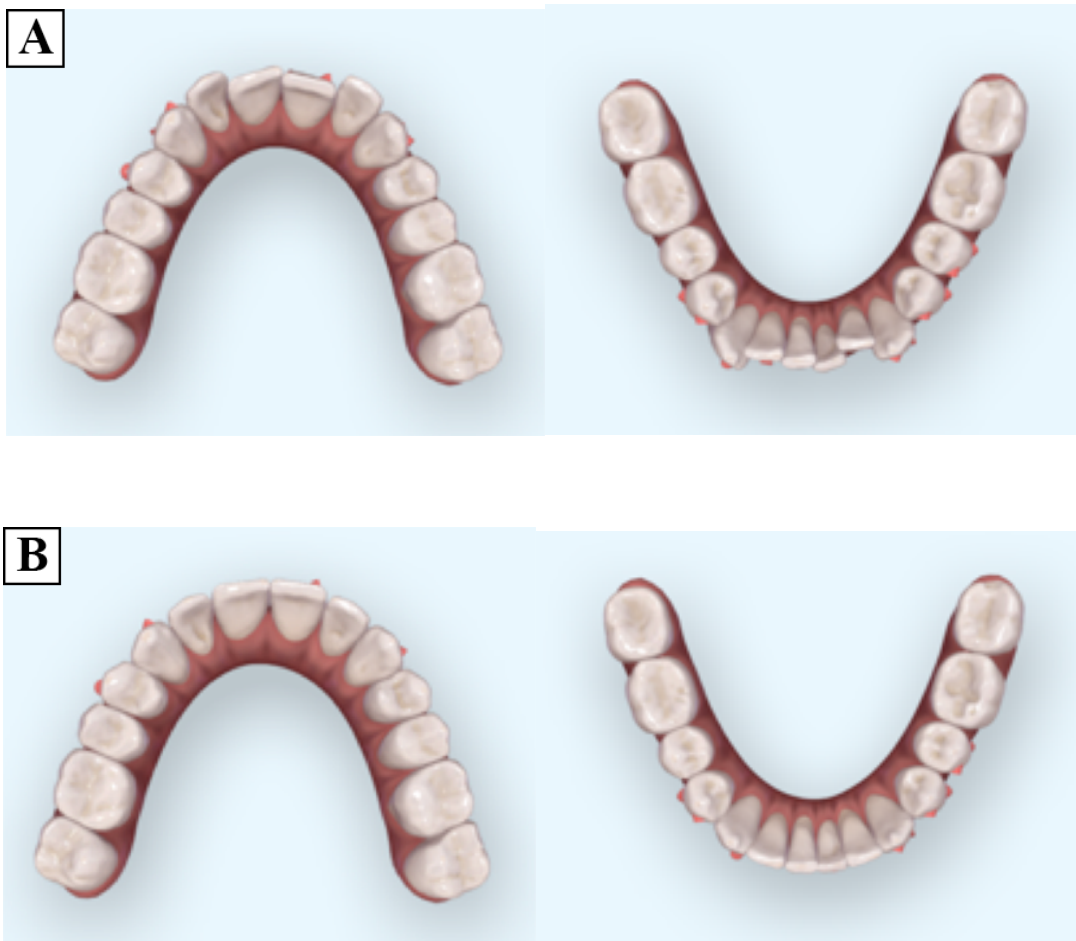
Il s'agit d'un traitement pluridisciplinaire, avec une prise en charge orthodontico-chirurgicale.

L'étude en amont par le ClinCheck permet, grâce aux différents set up proposés, d'appréhender au mieux le traitement et de trouver la meilleure solution de traitement apportée en termes de résultats et de temps de traitement.

Après l'élaboration d'un bilan orthodontique, l'établissement du plan de traitement et la validation du set-up (ClinCheck), la chirurgie est planifiée après réception du matériel orthodontique.

#### 4.3.2.1. Approche orthodontique.

La numérisation des modèles et leur superposition permet d'évaluer les mouvements réalisés entre l'instant initial ( $t_0$ ) et l'instant final ( $t_f$ ) et de les comparer au set-up initial (ClinCheck).



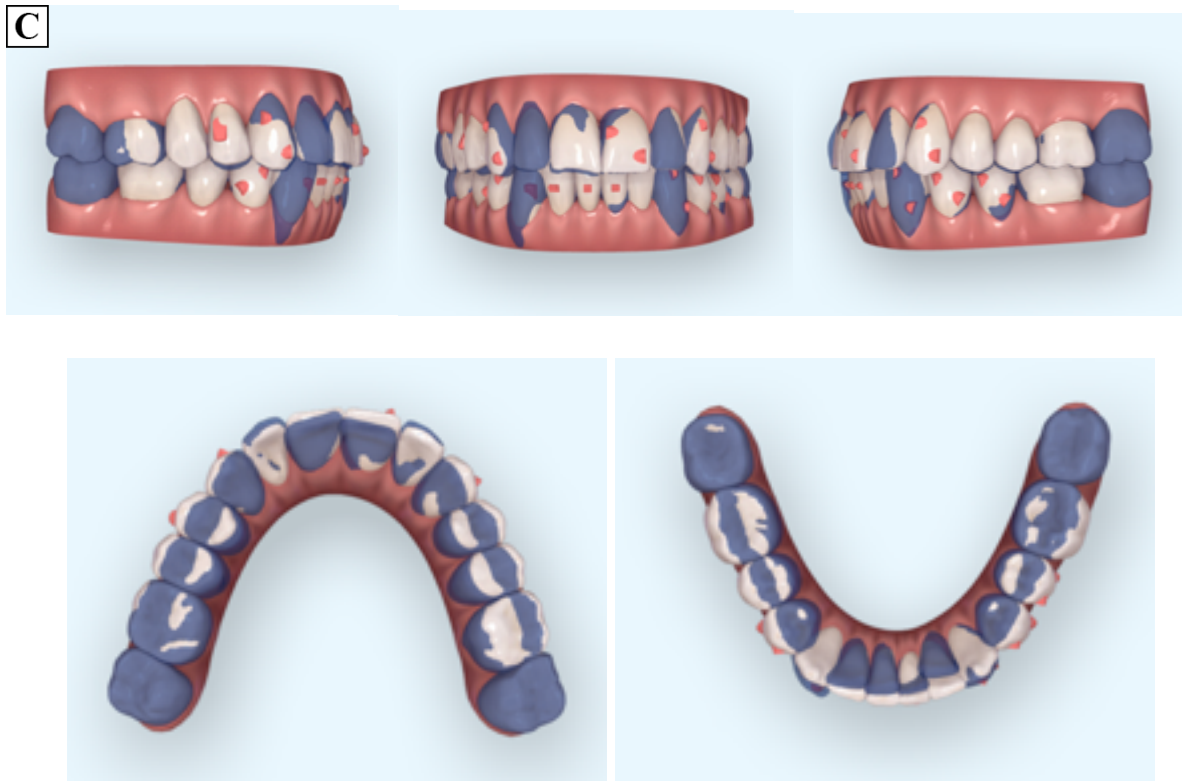


Figure 10 : Résultats de la simulation Clincheck a- situation initiale (t0) b-situation finale (tf) c- superpositions de la situation initiale au maxillaire et à la mandibule. En bleu, positions dentaires initiales ; en blanc, positions dentaires finales.

Les superpositions montrent la quantité d'expansion transversales planifiée et l'inclinaison vestibulaire et palatine pour 12-22 requise pour l'alignement sur l'arcade.

Dans l'impossibilité d'utiliser l'échelle du logiciel Invisalign®, nous n'avons pu quantifier l'étendue des mouvements orthodontiques réalisés par le ClinCheck.

De ce fait, nous avons mesuré les dents à taille réelle (distances Vestibulo palatine/linguale et mésio distale), puis nous avons procédé de la même manière sur le ClinCheck, à un fort grossissement pour davantage de précision. La valeur recherchée en taille réelle a été obtenue par calcul des proportions à partir du ClinCheck. Le processus, approximatif mais sans alternative, a été répété pour obtenir l'ensemble des mesures souhaitées.

Une expansion transversale est ainsi relevée au niveau maxillaire ; de 1,5 mm de largeur intermolaire ; de 3 mm de largeur inter canines ; antero-postérieure au niveau incisives de 0,66 mm au niveau de 11 ; de 1,33 mm en distal avec une rotation disto vestibulaire ; de 1,66 et 2 mm en distal avec une rotation disto vestibulaire au niveau de 21 ; et une rétraction incisive de 0,5 mm au niveau de 12 et 22.

A la mandibule, il est possible d'observer une expansion de 2 mm au niveau molaire ; une rétraction canine de 1,8 mm au niveau de 43 et de 0,6 mm au niveau de 33. Au niveau incisif, on constate une avancée vestibulaire de 1,83 mm au niveau de 42, 41 et 31 ; de 2,2 mm au niveau de 32 ; et de 3,3 mm en mésial avec une mesovestibulo rotation.

L'analyse du ClinCheck Invisalign® révèle que le patient a besoin de 10 gouttières actives au maxillaire, et 21 gouttières à la mandibule pour atteindre les résultats souhaités soit 42 semaines de traitement selon le clin-check initial.



Pour traiter l'encombrement, nous n'aurons pas recours à des extractions. Nous envisageons d'obtenir un gain d'espace par stripping avec une réduction amélaire inter-proximales de 2,4 mm au total et au niveau des incisives mandibulaires principalement, par vestibulo version et par une expansion de l'arcade.

Après évaluation et discussion des différentes solutions établies par le ClinCheck avec le patient, le plan de traitement le plus efficace est sélectionné. Les gouttières sont commandées et reçues en quelques semaines.

La gouttière Invisalign® seule présente quelques limites à la réalisation de certains mouvements ; nous aurons donc recours à certaines fonctionnalités Invisalign®. Des attachements sont mis en place au préalable lors de la confection de la gouttière pour que le patient puisse porter la première gouttière juste après son intervention. Des corticotomies alvéolaires associées à une greffe osseuse seront réalisées afin de renforcer le parodonte, de renforcer l'ancrage postérieur qui était faible et d'accélérer le mouvement.

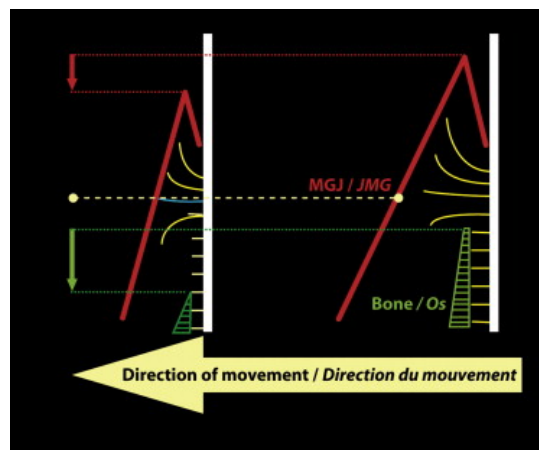


Figure 11 : Récession gingivale et orthodontie de l'adulte (42).

Il faut prendre en considération la direction du mouvement orthodontique : dans le cas présent, l'expansion vestibulaire va affiner le parodonte. Il est nécessaire de réaliser une chirurgie parodontale de renforcement ainsi que des corticotomies alvéolaires qui vont permettre d'augmenter l'enveloppe des mouvements dentaires.

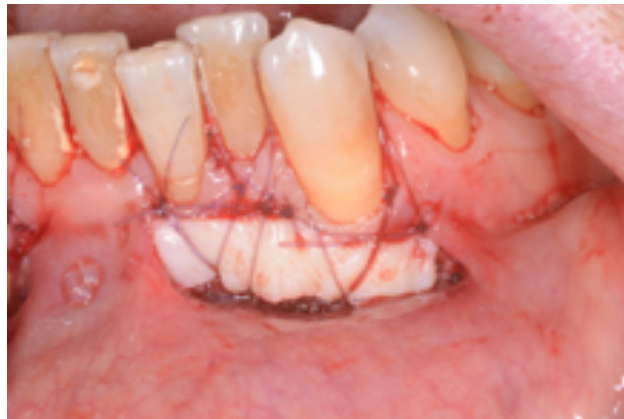#### 4.3.2.2. Augmentation du parodonte.

Nous sommes en présence d'un faible parodonte, avec des récessions notamment au niveau des canines (33, 43) et de 31.

Nous souhaitons vestibuler les incisives ; cela comporte donc un risque de déhiscences, de fenestrations, ou de récessions gingivales.

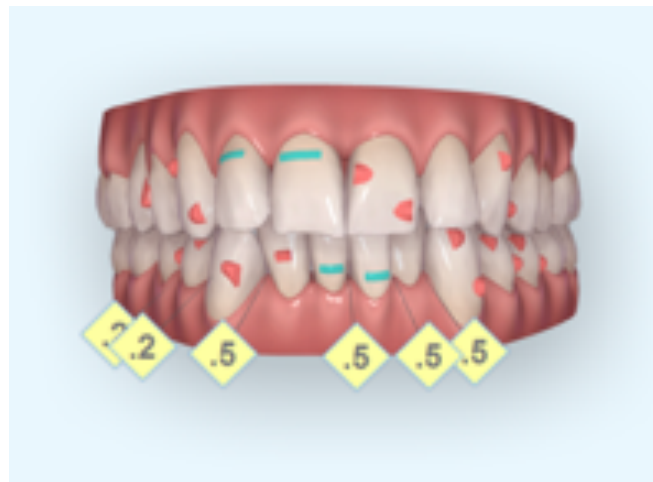
Le patient a donc bénéficié, le 22.03.2016, d'une greffe gingivale au niveau du secteur antérieur mandibulaire pour renforcer son parodonte et augmenter la hauteur de gencive attachée. Le patient est revu deux semaines plus tard, le 04.04.2016, au moment de l'ablation des points de suture et pour contrôler l'obtention d'une bonne cicatrisation gingivale. Un détartrage a été réalisé ce jour-là.

Greffe gingivale :



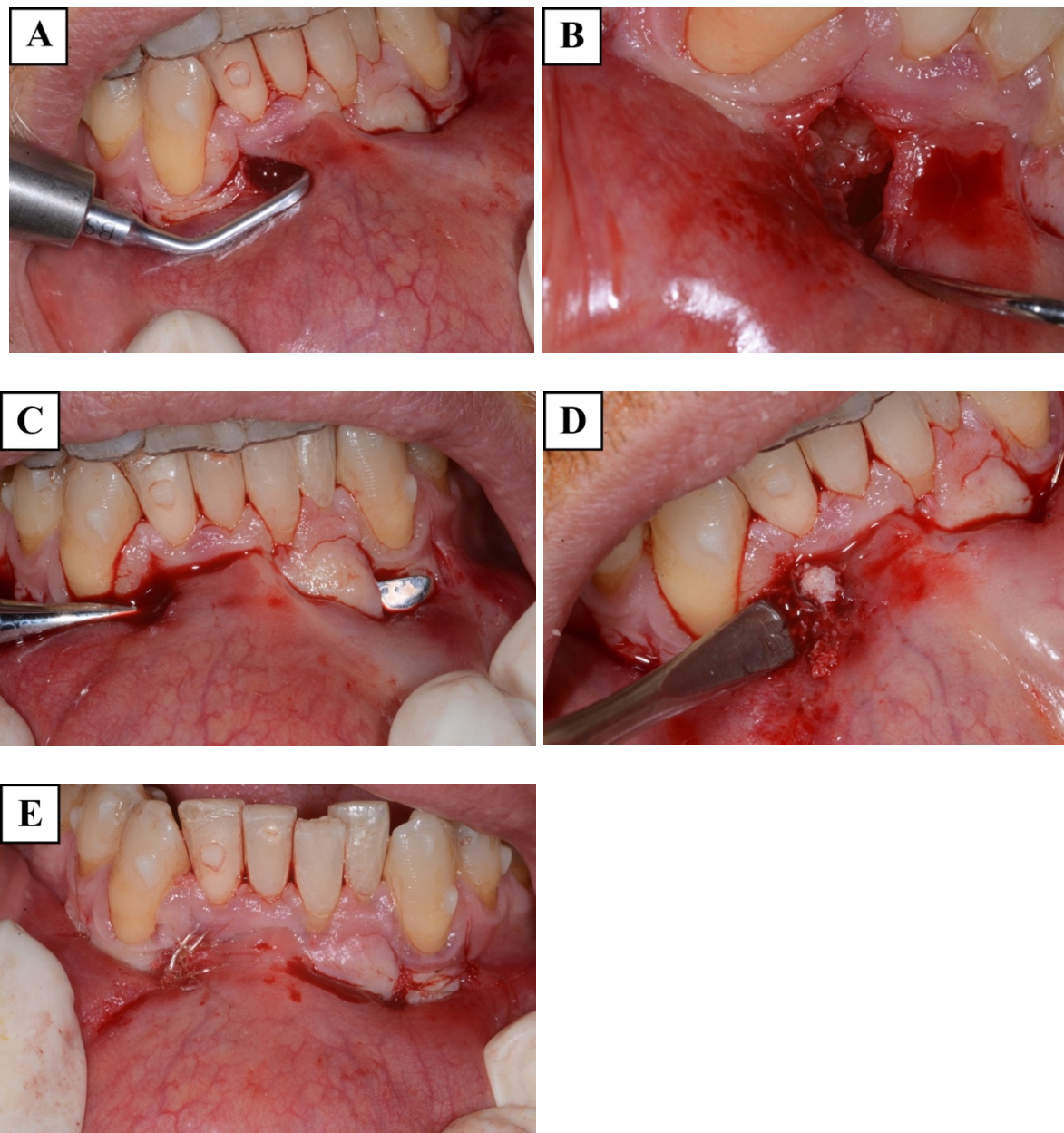
*Figure 12 : Greffe épithélio-conjonctive, avec mise en place du greffon prélevé au palais sur le site receveur préparé au préalable. Sutures matelassées pour bien plaquer le greffon.  
Courtoisie du Dr Pitz, parodontiste*

Le 10.06.2016, le patient a rendez-vous chez le Dr Darque, qui réalise le collage des taquets sur 13, 14, 21, 23, 33, 34, 35, 42, 43 et 44 et les réductions amélaire inter proximales (=stripping) au niveau du secteur antérieur mandibulaire (de 0,5 entre 41,31 ; 31,32 ; 32,33 et 42,43 et de 0,2 entre 43,44 ; 44,45 et 45,46).



*Figure 13 : Planification et ajustements réalisés avec le ClinCheck*

## Piézocision et adjonction de Bio Oss :



*Figure 14 : Réalisation de piézocision en vue d'une correction de l'encombrement antérieur. A- Trait de piézocision à travers l'incision gingivale ; B- Visibilité du défaut osseux à combler ; C- Décollement à l'élevateur ; D- Adjonction de bio oss par tunnelisation ; E- Suture des incisions*

*(Courtoisie du Dr Pitz, parodontiste, et du Dr Darqué, orthodontiste)*

Le patient est revu le 13.06.2016, pour les piézocisions et l'adjonction de biomatériaux. Les corticotomies ont été faites deux mois après la greffe gingivale, car un délai d'au moins deux mois est nécessaire avant toute nouvelle intervention chirurgicale.

L'intervention, pratiquée sous anesthésie locale, consiste en des incisions interproximales verticales circonscrivant les racines de canine à canine (en distal), excepté entre 31 et 32 où le Dr Pitz a estimé que l'écart entre les racines était trop étroit, présentant un risque de léser une des deux racines et d'entraîner des complications éventuelles (nécrose osseuse). Celles-ci sont réalisées sans interruption et s'arrêtant à 2 à 3 mm du septum inter-dentaire car elles pourraient

provoquer une rupture de la vascularisation de la partie la plus coronaire du parodonte, responsable d'une nécrose papillaire avec perte du septum osseux, d'une dénudation radiculaire et d'une disparition des papilles inter-dentaires. Ces incisions sont minimales, juste suffisantes pour permettre l'accès au piezotome, qui est utilisé dans le but d'inciser à travers la corticale alvéolaire et pénétrant à peine l'os médullaire sur une profondeur de 3mm.

À la suite de la phase de décortication, une augmentation par apposition de Bio Oss est réalisée sur l'os cortical en vestibulaire. Entre deux incisions, on procède au décolllement de la gencive et à l'adjonction de biomatériaux par « tunnelisation ». Un élévateur est inséré entre deux incisions gingivales, ce qui va permettre de créer un espace suffisant pour recevoir du bio oss (de 0,5 à 1 ml par dent). Le matériel de greffe est placé là où il semble nécessaire, notamment dans les zones présentant des risques de déhiscences ou fenestrations. Enfin, on vient suturer ces incisions afin de maintenir le tissu osseux greffé.

A présent, les greffes allogéniques sont privilégiées. Ces dernières présentent des propriétés ostéoconductrices, contrairement à la xéno greffe sans membrane qui n'est qu'ostéo-inductrice et qui forme du tissu fibreux.

Comme le décrit Sebaoun, les matériaux de greffe consistent en un mélange d'allogreffe d'os lyophilisé déminéralisée et de xéno greffe osseuse bovine anorganique dans un rapport respectif de

2 :1. Le mélange a été préalablement réhydraté. Il est recommandé 0,5 à 1 cc de matériaux de greffe par dent à déplacer, surtout dans les régions présentant des signes de fenestrations ou de déhiscences et aux endroits où une expansion dentaire importante est prévue. Il est important de maintenir l'intégrité des tissus mous, car toute perturbation pourrait compromettre la greffe osseuse et la cicatrisation. Les patients ayant un biotype mince doivent donc faire l'objet d'une attention toute particulière (23).

Suite à la corticotomie, il faut activer immédiatement les mouvements, ou dans un délai d'une semaine maximum, car l'on dispose d'une fenêtre de 4 à 6 mois au cours de laquelle le mouvement est accéléré. La première gouttière est donc placée immédiatement après les piézocisions.

Le patient se voit alors prescrit des anti-inflammatoires et des bains de bouche.

#### 4.4. Suivi du cas

Les corticotomies alvéolaires associées à la greffe osseuse sont réalisées le jour de la mise en place de la première gouttière. Celle-ci est ensuite changée une fois par semaine au lieu de tous les 14 jours. Un intervalle de deux semaines maximum est recommandé entre les activations, ce afin d'entretenir le stimulus mécanique sur l'os et de prolonger ainsi la période de PAR. Pour ce cas de 2016, le changement de gouttière a été possible toutes les semaines, mais on pourrait aujourd'hui envisager un changement de gouttière toutes les semaines avec les aligneurs seuls et les nouveaux matériaux Smart Track, et tous les 2 ou 3 jours en association avec les corticotomies alvéolaires.

Le patient est suivi orthodontiquement toutes les deux semaines. A cette occasion, un contrôle est effectué et les deux lots de gouttières qui suivent sont remis au patient.

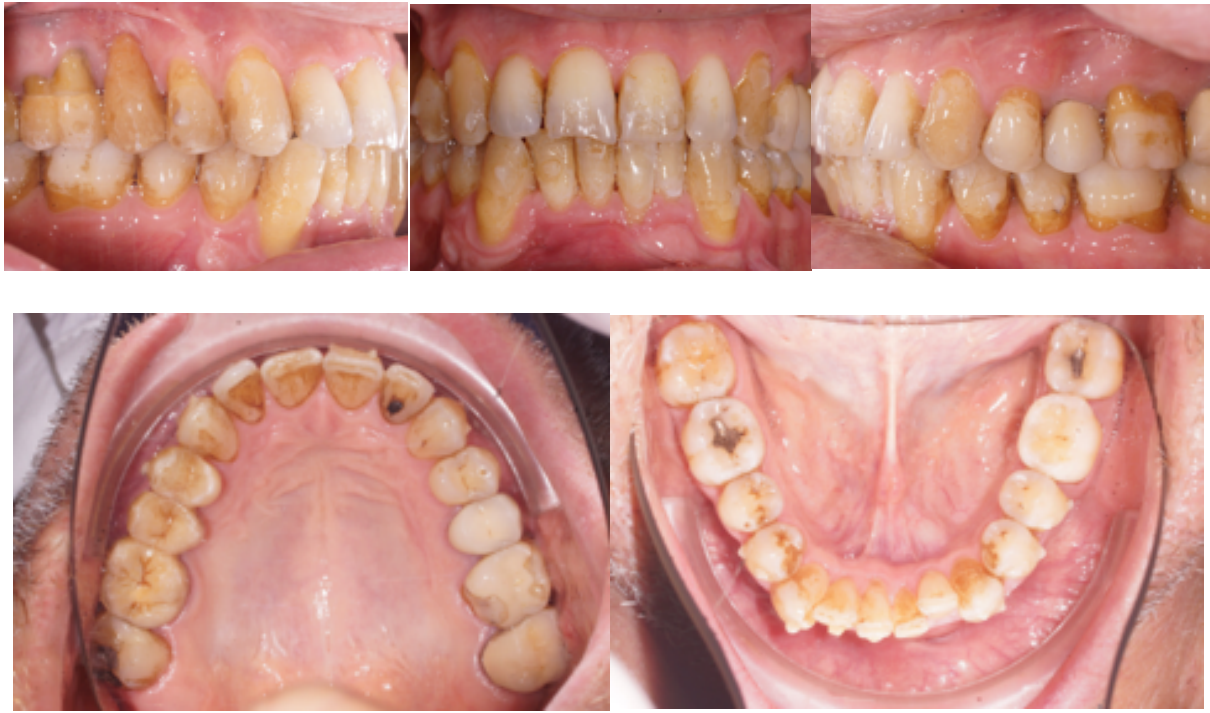

Figure 15 : Photographies intra-buccales en cours de traitement (le 13.07.2016 : gouttière n°8)

Un nouveau contrôle parodontal est réalisé 3 mois après les corticotomies par le Dr Pitz, le 5.09.2016. Un détartrage est réalisé à nouveau (6 mois plus tard) pour assurer le suivi au niveau de l'assainissement parodontal.

L'examen exo buccal révèle une amélioration esthétique avec un profil harmonieux et un sourire équilibré.

Un alignement au maxillaire et à la mandibule est obtenu, avec une expansion des arcades ainsi qu'une correction des rotations des incisives antérieures supérieures et de l'encombrement antérieur mandibulaire. Cependant, le résultat n'est pas tout à fait satisfaisant : il y a un encombrement résiduel à la mandibule et une rotation de 22 qui persiste. Une phase de finition est donc entamée à l'aide de quelques gouttières supplémentaires.



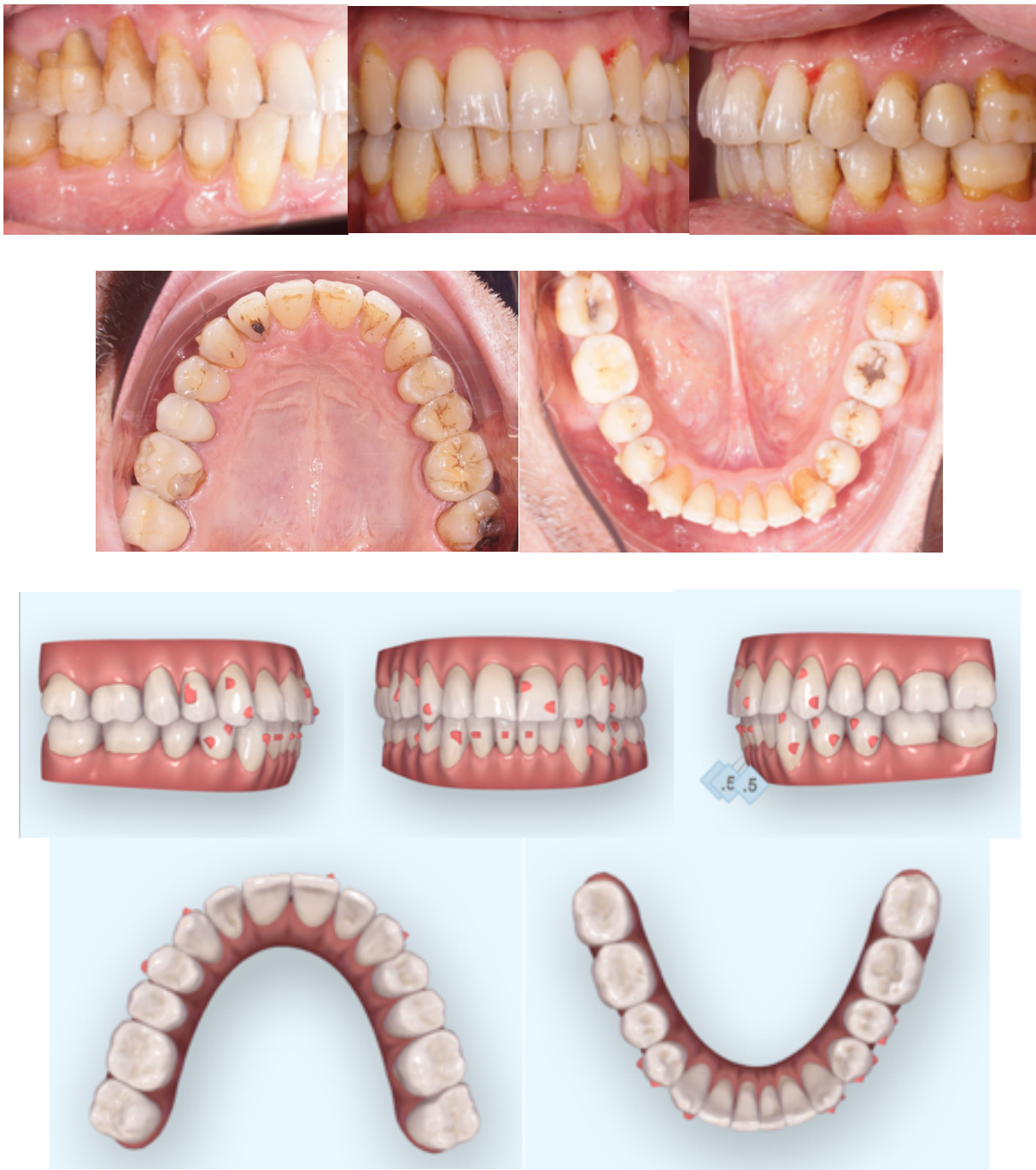
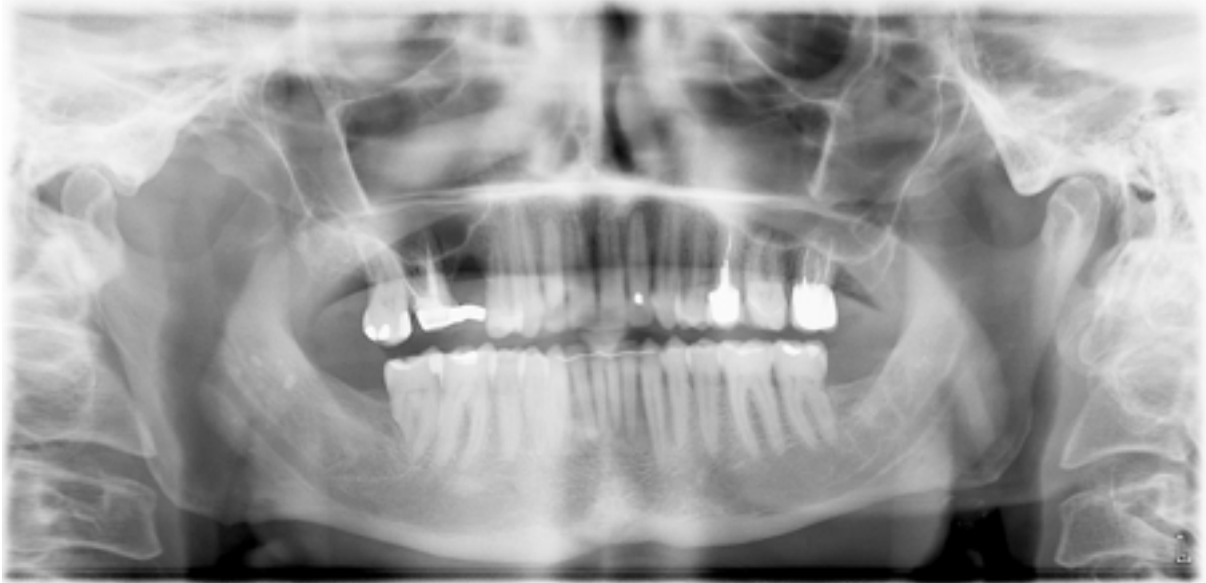
Figure 16 : Photographies exo et endobuccales lors de la réévaluation/ clincheck.

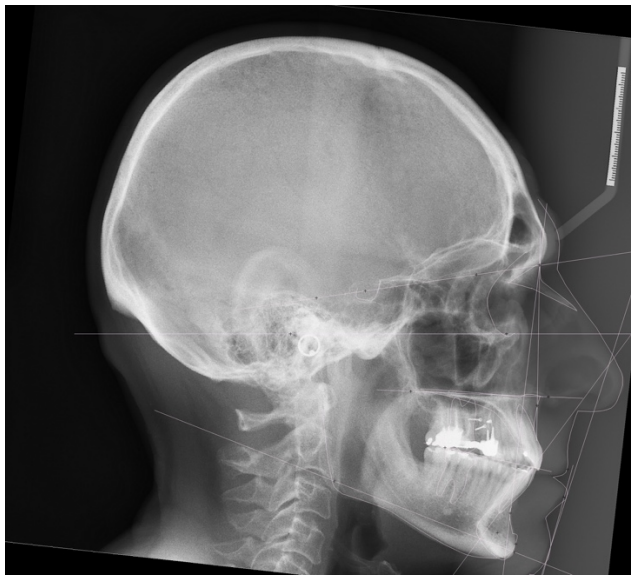
## 4.5. Bilan / Résultats

L'examen panoramique ne laisse apparaître aucun signe radiologique de résorptions radiculaire. Les racines sont bien alignées et parallèles.



*Figure 17 : Radiographie panoramique après traitement (15/12/2016).*

Il est possible d'observer un défaut osseux au niveau de la 15 : une régénération osseuse guidée (ROG) par greffe d'un bloc osseux autogène prélevé au niveau de la branche mandibulaire sera réalisée, en vue de la mise en place d'un implant après obtention d'une intégration osseuse.



Céphalo	Normes	15/04/2016	15/12/2016
SNA	82°+/-2°	78,3°	80,7°
SNB	80°+/-2°	74,1°	74,9°
SND	76°+/-2°	72,5°	72,7°
ANB	2°+/-2°	4,3°	5,8°
AoBo	0 à 1mm+/-1mm	-0,2mm	1,2mm
SE	22 mm	20,3mm	20,5mm
SL	51 mm	42,9mm	46,5mm
GoGn/SN	32°+/-5°	29,5°	29,8°
FMA	25°+/-3°	20,1°	21,5°
I/NA	22°+/-2°	18,3°	17,3°
I to NA	4 mm+/-1mm	4,4mm	2,1mm
i/NB	25°+/-2°	33,2°	29,8 °
i to NB	4 mm+/-1mm	6,8mm	7,4mm
IMPA	87°	109,7°	105,1°
Occ/SN	14°+/-3°	23,1°	21°
I/i	131°+/-5°	124,2°	127,1°

Figure 18 : Téléradiographie de profil et analyse céphalométrique en fin de traitement.

Relations squelettiques antéro-postérieures et verticales :

L'analyse céphalométrique montre une conservation de classe I squelettique.

Le patient présente un profil mésodivergent (Go/Gn=29,8°).

Relations dento-squelettiques et dento-dentaire :

Une classe 1 molaire avec une palato version des incisives latérales maxillaires (I/Na (Ti) = 18,3° vs I/Na (Tf)= 17,3°), et une proalvéolie mandibulaire toujours présente. Celle-ci est cependant plus légère qu'en début de traitement avec un IMPA(Tf)= 105,1° au lieu d'un IMPA(Ti)= 109,7° et à une vestibulo version moins importante des incisives mandibulaires (i/NB(Ti)= 33,2° vs i/NB(Tf)=29,8°)

L'angle inter-incisif (I/i (Ti)=124,2° vs I/i (Tf)=127,1°) s'est légèrement ouvert grâce à un redressement des incisives par stripping.



- Durée de traitement de la 1ère phase : 4 mois, du 10/06/2016 au 06/10/2016 au lieu des 42 semaines prévues au clin check.

Aligneurs utilisés : - arcade maxillaire : 10 gouttières  
- arcade mandibulaire : 21 gouttières

Les gouttières sont changées toutes les semaines.

Lors d'une réévaluation, le Docteur Mathieu Pitz a fait un lambeau déplacé latéralement le 10.10.16 car il restait un défaut minime de gencive attachée qu'il a souhaité corriger.

- Phase de finition : 1 mois et demi, du 26/10/2016 au 15/12/2016 au lieu des 28 semaines prévues au ClinCheck.

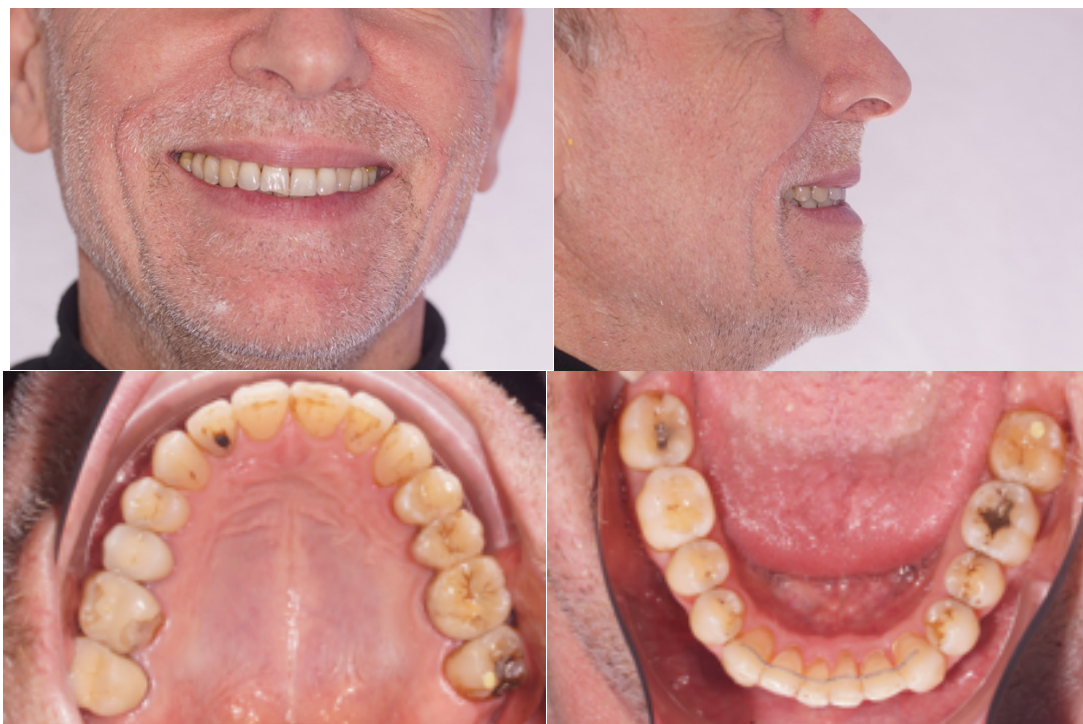Objectifs : corriger l'encombrement mandibulaire résiduel et la rotation de la 22.  
- Arcade maxillaire et mandibulaire : 14 gouttières de finition

Les gouttières sont changées tous les 4 jours.

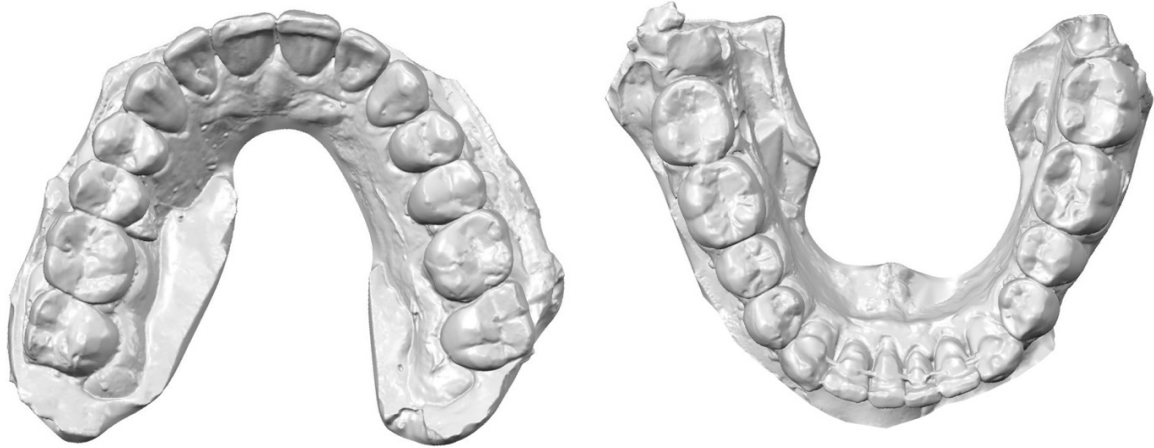
Afin d'arriver à la situation prévue, une étape de finition a été cependant requise. En effet, la première phase incluant 21 aligneurs a dû être complétée par 14 aligneurs supplémentaires. Il a été possible de lever complètement l'encombrement en réalisant des RIP limitées grâce à la phase d'expansion associée.

- Phase de contention : un fil collé pour le bas et une gouttière thermoformée avec port nocturne pour le haut.

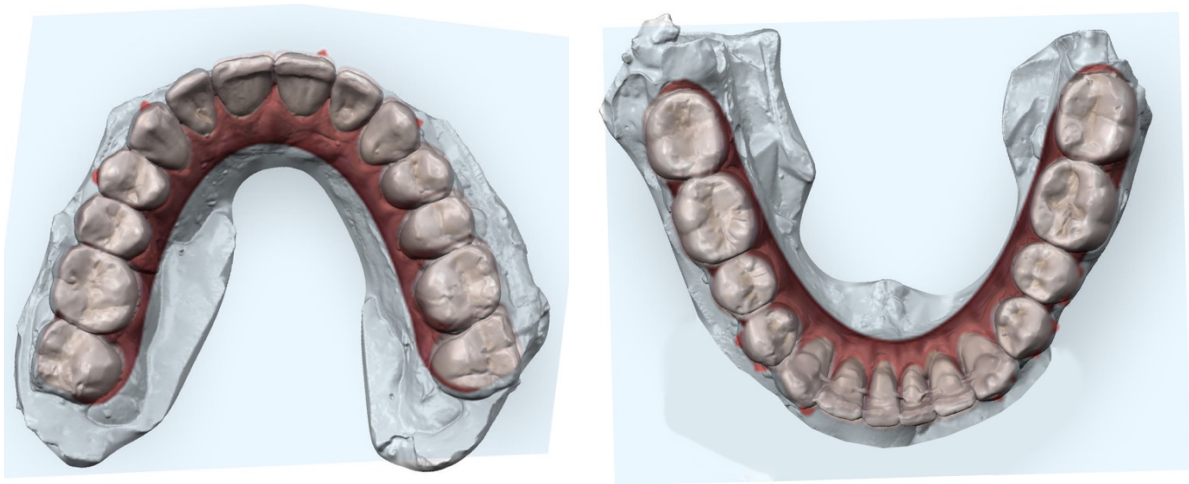
En fin de traitement, l'examen exo-buccal résulte en un profil plus harmonieux et confirme l'amélioration esthétique du sourire. L'effet du traitement est particulièrement visible sur les incisives latérales, mieux intégrées dans le sourire.



*Figure 19 : Photographie exo et endo buccales en fin de traitement*



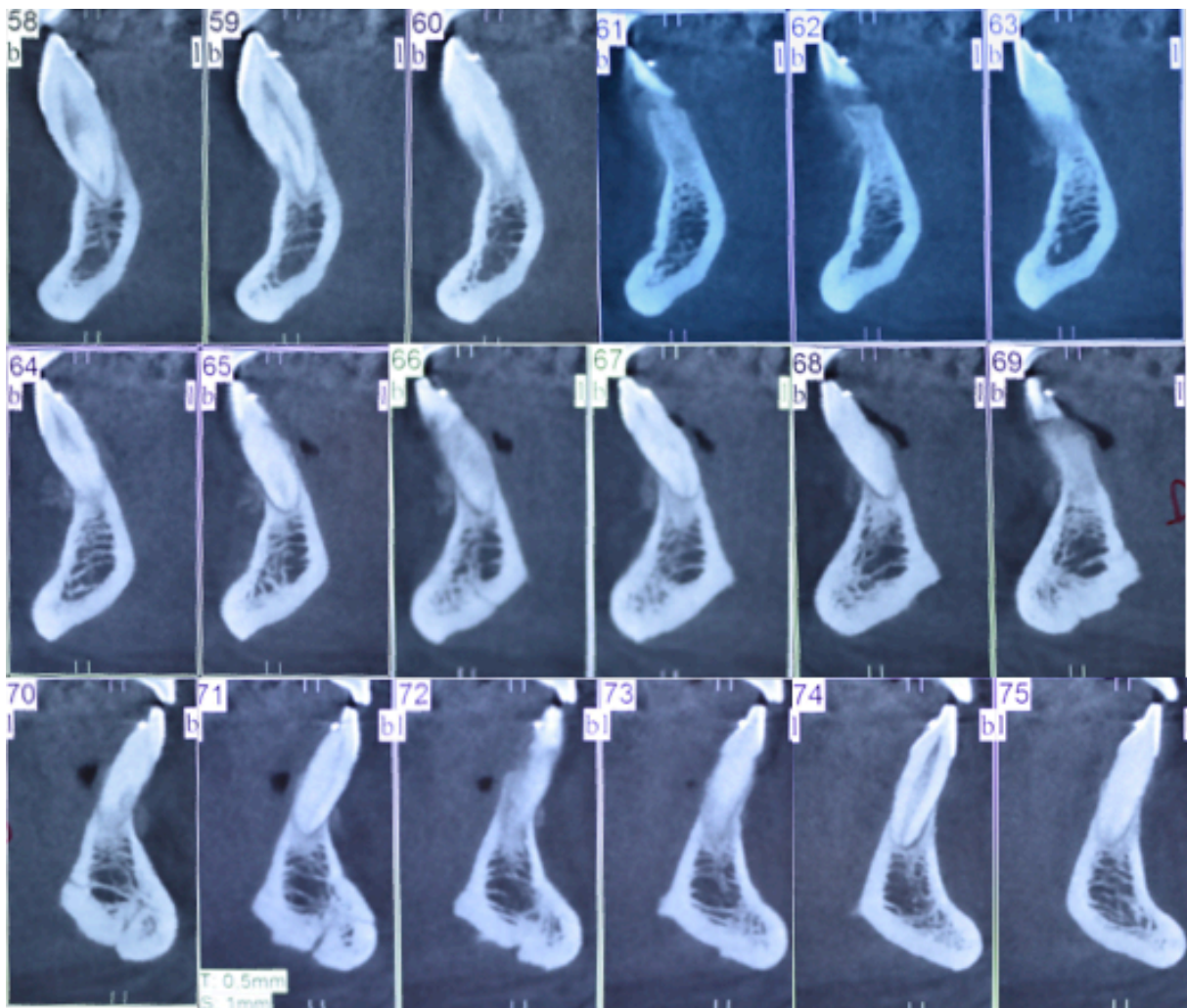
*Figure 20 : Modèles d'étude après traitement.*



*Figure 21 : Superposition ClinCheck/ modèles d'étude*

Si l'on superpose le ClinCheck (qui correspond à ce que l'on souhaitait obtenir) aux modèles d'études (qui représentent ce que l'on a réellement obtenu à la fin du traitement), il est possible d'observer que les deux simulations se confondent globalement ; cela est signe d'un traitement accompli avec succès.

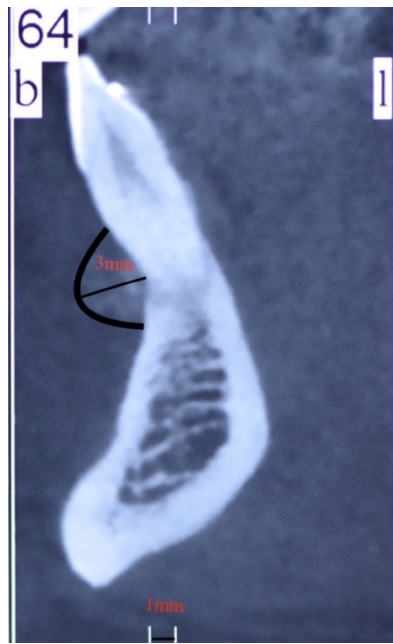
Un cone beam a été réalisé après traitement (tf) pour visualiser le gain d'épaisseur osseuse. Celui-ci fait état d'une étendue de l'enveloppe des corrections orthodontiques réalisables.



*Figure 22 : Cone beam post traitement : réalisé le 17/05/2017*

L'adjonction de biomatériaux est faite dans le même temps que la corticotomie afin de prévenir le risque de déhiscence en créant une barrière supplémentaire. Aucune membrane n'est apposée, ce qui occasionne davantage une fibrose qu'un épaissement de la corticale.

Il est possible d'observer, sur la tomographie, le tissu osseux greffé qui a permis d'augmenter l'enveloppe des mouvements orthodontiques possibles.



*Figure 23 : Interprétation du cone beam*

Grâce à l'échelle de 1 mm présente sur le cone beam, on a pu mesurer l'ajout de Bio Oss sur la coupe 64 qui correspond à l'incisive latérale mandibulaire droite (42).

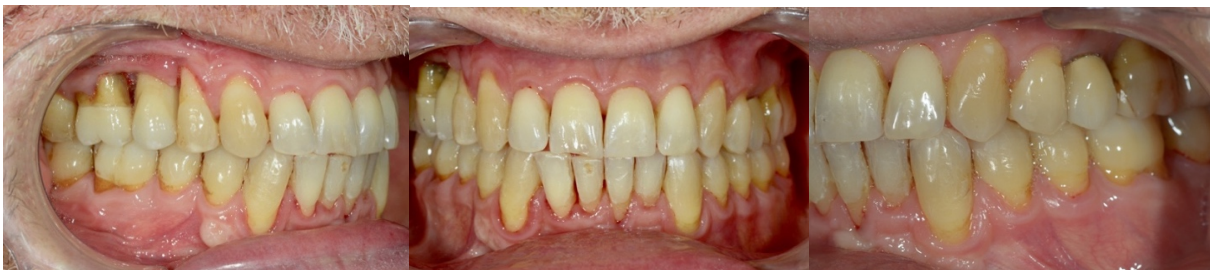Le même protocole est suivi pour trouver les différentes mesures.

Ainsi, l'épaisseur du Bio Oss sur les versants vestibulaires est de 0,5 mm en regard de 32, de 1 à 2 mm en regard de 31, de 2 mm en regard de 41 et de 3 mm en regard de 42.

Il est également possible de noter qu'il n'y a pas eu de réelle intégration du tissu greffé, ni de réelle augmentation de l'épaisseur de la corticale. Le volume osseux ajouté, observable sur les coupes radiographiques, correspond en réalité davantage à du matériel fibreux à l'extérieur de la corticale osseuse, avec une densité osseuse insuffisante.

Le protocole a évolué : dorénavant, l'os allogénique est privilégié pour éviter cette fibro-intégration et favoriser la formation osseuse sans membrane.

Le patient est revu deux ans après, on note une stabilité de traitement.



*Figure 24 : Photos endobuccales à 2 ans post traitement (14/09/2018).  
Courtoisie du Dr Pitz*

## 5. Discussion

Les corticotomies alvéolaires - en complément des traitements orthodontiques -, se sont développées dans le but de réduire le temps de traitement. Mais cette association ne présente pas que des avantages sur la durée : mouvement plus rapide des dents, expansion plus sûre des arcs rétrécis, amélioration de la stabilité post-orthodontique et extension de l'enveloppe du mouvement dentaire comptent également parmi les intérêts de la méthode.

Le nombre d'aligneurs dépend de la complexité du cas et de l'étendue des mouvements requise. Si celui-ci est élevé, il peut être judicieux d'y associer les corticotomies alvéolaires. La sélection des cas est une étape importante pour assurer le succès des traitements Invisalign® ; tous ne peuvent pas être traités de cette manière, une évaluation pointue du plan de traitement est donc impérative.

En ce qui concerne le cas présenté dans cette thèse, le degré de malocclusion est modéré et peut être résolu en combinant Invisalign® et les piezocisions. C'est d'autant plus vrai que les classes I présentant un encombrement modéré à sévère sont des indications idéales.

Toutefois, si le patient aurait pu être traité de manière satisfaisante par les aligneurs seuls, nous avons tenu compte de sa demande principale qui était d'être traité par des appareils esthétiques sur une courte durée.

De plus, le patient présente un faible support parodontal : en effet, la présence de récessions gingivales avant un traitement orthodontique pose un véritable problème, la corticotomie alvéolaire permettant de protéger le parodonte lors de mouvements dentaires expansifs. Comme l'a évoqué Charrier (30), elle permet également, en association avec le mouvement, d'apporter de l'os et donc un renforcement muqueux et osseux (même s'il est vrai que, dans le cas présent, ce gain osseux n'est pas forcément mis en évidence).

Les résultats obtenus après 21 semaines sont très acceptables pour le patient. Même si cela a dû nécessiter une phase de finition avec quelques gouttières supplémentaires, le temps de traitement a été divisé par deux voire trois lors de cette période.

L'efficacité de cette association doit-elle justifier un recours systématique pour autant ?

Il y a très peu de rapports avec des échantillons de patients dans la littérature qui combinent une procédure d'accélération du mouvement dentaire par corticotomie et les aligneurs. Il s'agit tout au plus de *case report* (cf 3. Revue littérature).

Les décisions de traitement sont basées sur certaines considérations telles que la sévérité de la malocclusion, les déficiences alvéolaires pré-existantes, l'existence ou l'absence du protocole d'extraction, et les attentes du patient (39). Cette association peut permettre dans certains cas de repousser le recours à la chirurgie orthognatique.

La motivation et la demande d'une durée réduite de traitement sont donc des facteurs décisifs de l'indication.

L'accord du patient pour ce type de chirurgie n'est par ailleurs pas des plus faciles. L'utilisation d'un piezotome joue en faveur de cette acceptation, en permettant de simplifier l'intervention chirurgicale, de la rendre moins invasive et de réduire l'inconfort post-opératoire (17).

Dans le cas présent, le patient n'a pas eu d'inconfort suite à la chirurgie. Mais cette dernière n'est pas sans risque, et des complications post-chirurgicales (œdèmes, ecchymoses) restent possibles.

Cette technique innovante permet la correction orthodontique de malocclusions sévères en moins d'un semestre, sans présenter les inconvénients des approches chirurgicales extensives et traumatiques des corticotomies alvéolaires classiques. Elle offre un temps chirurgical réduit, des suites post-opératoires minimales, une grande tolérance chez les patients, ainsi qu'un

parodonte amélioré.

Faut-il systématiquement réaliser une greffe osseuse ? Comme il a été relevé précisé précédemment dans cette thèse, les données de la littérature sont controversées à ce sujet. Il n'y a pas de preuve réelle que la greffe osseuse améliore la stabilité des résultats orthodontiques. Le gain de stabilité pourrait être lié à l'élargissement alvéolaire apporté par la greffe, mais cela reste à prouver. En ce sens, plusieurs cas faisant état d'une technique par piézocision, sans greffe osseuse, ont été réalisés avec succès. Cependant, il est vrai que le taux de récurrence est plus élevé chez l'adulte que chez l'adolescent, notamment en raison de l'épaisseur de l'os cortical et de la moindre vascularisation. De plus, la greffe osseuse réduit le risque de déhiscences ou de fenestrations dans les secteurs encombrés nécessitant de l'expansion. L'augmentation du volume osseux joue un rôle en élargissant l'enveloppe osseuse des arcades - et donc l'enveloppe des mouvements possibles-, donnant de cette manière plus de sécurité à la thérapeutique. Selon plusieurs auteurs (29), notamment Sebaoun, elle serait ainsi responsable de la stabilité observée après corticotomie alvéolaire.

Le coût supplémentaire du guide 3D n'est pas justifié dans certains cas ; la décortication alvéolaire peut être réalisée directement suivant l'expérience du praticien, grâce au sens tactile des concavités inter-dentaires entre les racines. Il est conseillé d'y avoir recours si les racines sont très proches les unes des autres, si elles sont convexes, ou encore si leur angulation n'est pas habituelle pour maximiser la sécurité de l'intervention.

Il y a également des limites à ce que l'orthodontie facilitée par corticotomies peut offrir. Difficile de prétendre que les dents ankylosées puissent être déplacées de manière fiable. Nous avons en effet vu que le déplacement dentaire accéléré associé aux corticotomies était dû à une augmentation du remodelage osseux, celui-ci nécessitant l'intégrité du ligament parodontal. Il est de plus contre indiqué d'user des corticotomies chez un patient présentant une parodontopathie active non traitée, une cardiopathie à haut risque d'endocardite infectieuse, des antécédents d'irradiation cervico-faciale ou une pathologie osseuse. Cela est valable également en cas de prise régulière de biphosphonates, d'immunosuppresseurs, ou chez les gros fumeurs (43).

Concernant le présent cas clinique de 2016, nous nous sommes rendu compte que la durée d'application est maximale le premier jour du port, décroît de moitié le deuxième jour et reste stationnaire jusqu'à J14.

Rappelons que c'est l'effet synergique de la piézocision et du mouvement des dents qui permet cette « extension de l'effet biologique dans le temps et dans l'espace ». Le PAR est transitoire mais peut être prolongé par une stimulation continue des dents et de l'os (41).

Il est important de noter que de nos jours, les nouveaux matériaux permettent à présent de changer les gouttières toutes les semaines avec Invisalign® seul. Il est donc tout à fait possible d'imaginer ce même cas traité en 2018 avec le nouveau protocole associant Smart Track et des corticotomies alvéolaires, avec un changement de gouttières tous les 2 ou 3 jours, soit une réduction encore de moitié du temps de traitement. Si les résultats étaient avérés, le traitement d'une classe I avec DDM modéré pourrait passer de 12 à 18 mois en moyenne, à seulement 2 ou 3 mois.

Aujourd'hui, les possibilités de traitement par gouttières thermoformées individualisées sont de plus en plus importantes, et offrent des résultats de plus en plus précis et prédictibles.

## CONCLUSION

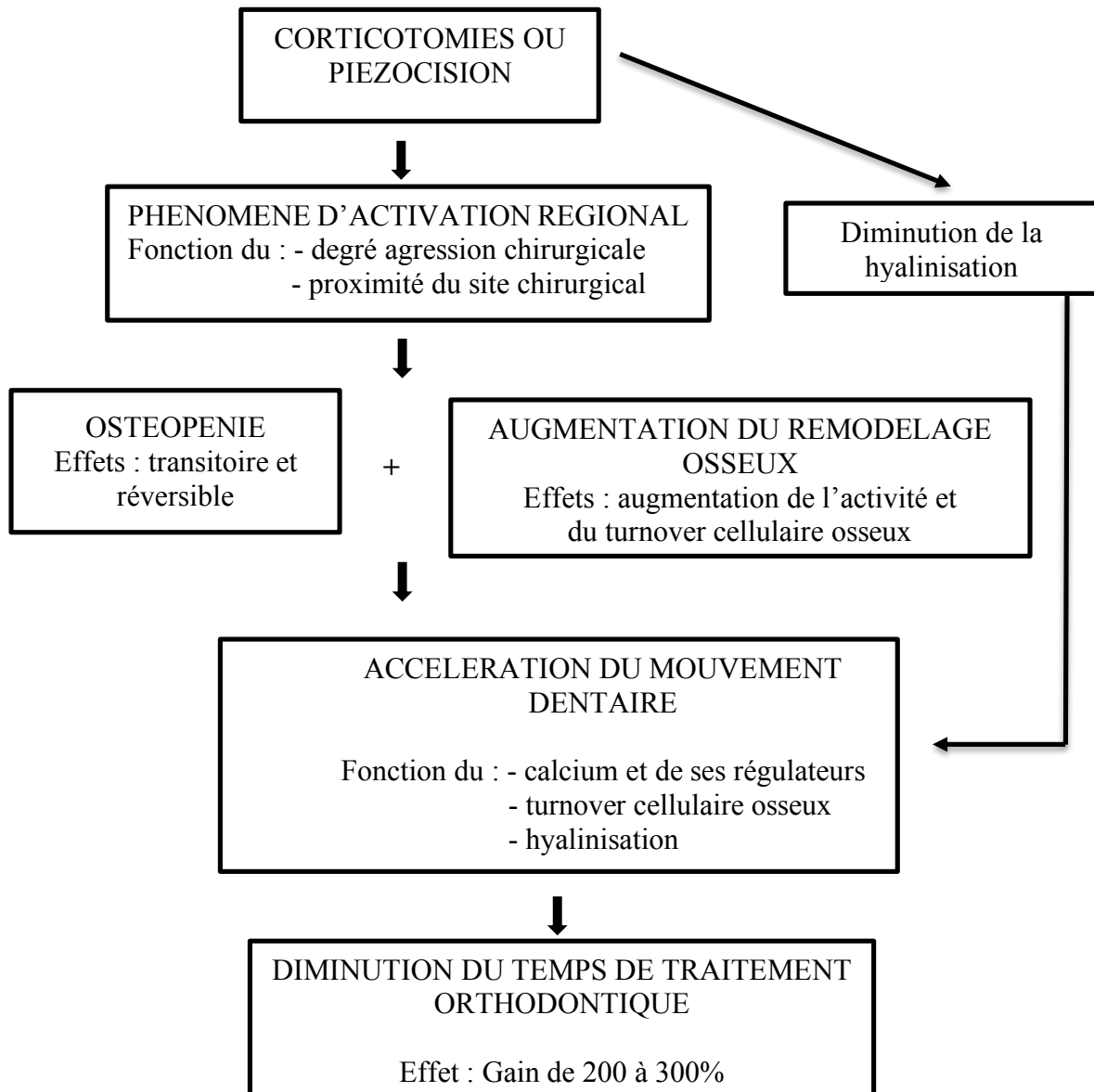
Les corticotomies alvéolaires gagnent en popularité auprès des patients et des praticiens. En raison des temps de traitement beaucoup plus courts, mais aussi de l'éventail accru des capacités et des possibilités de traitement offertes.

La méthode peut souvent rendre le traitement des malocclusions dentaires sévères plus pratique, tout en réduisant la durée de traitement pour les patients d'un tiers à un quart du temps généralement requis pour traiter la plupart des malocclusions dentaires. De plus, le volume alvéolaire peut être augmenté pour aider à soutenir les dents, tout en corrigeant les déhiscences préexistantes et les fenestrations lorsqu'il y a une surface radiculaire vitale. Cette technique appartient à un domaine de spécialité dans lequel les orthodontistes et les parodontistes travaillent ensemble, depuis le diagnostic jusqu'au traitement et à la contention.

À ce jour, plusieurs nouvelles modalités ont été signalées pour accélérer le mouvement des dents orthodontiques. Parmi elles, la thérapie au laser à basse intensité, les champs électromagnétiques pulsés, les courants électriques, l'ostéogenèse de distraction, les vibrations mécaniques (ultrasons pulsés de faible intensité), les injections locales de biomodulateurs ou encore la thérapie génique ; cette dernière sera applicable dans un proche avenir. Ces méthodes ont pour but d'améliorer ou d'inhiber le recrutement, la différenciation et / ou l'activation des cellules osseuses, d'accélérer ou de réduire le temps de traitement orthodontique, d'augmenter la stabilité des résultats orthodontiques et d'aider à prévenir la résorption radiculaire.

A l'avenir, il pourrait être intéressant d'appliquer le principe d'accélération du traitement orthodontique par aligneurs avec un autre outil thérapeutique, comme la biomodulation par laser à basse intensité.

# ANNEXES



*Schéma du concept biologique du déplacement dentaire accéléré par corticotomies selon Strippoli et al (43).*



## TABLE DES ILLUSTRATIONS

<i>Figure 1 : Etapes cliniques.....</i>	<i>14</i>
<i>Figure 2 : Limites du mouvement des dents orthodontiques suggérées par «l'enveloppe de mouvement» de Proffit représentée par le cercle intérieur noir et les limites du PAOO représentées par le cercle rouge. Les deux cercles visuels sont également documentés en millimètres pour la rétraction, la protraction, l'intrusion et l'extrusion des mouvements des incisives centrales dans le maxillaire et la mandibule (Ferguson, Wilcko, Makki, 2015).....</i>	<i>17</i>
<i>Tableau 3 : Evolution technologique (Chazalon 2016).....</i>	<i>22</i>
<i>Tableau 4 : Synthèse des résultats (Lescurat).....</i>	<i>27- 28</i>
<i>Figure 5 : Photographies exo buccale avant traitement (Dr Darqué).....</i>	<i>32</i>
<i>Figure 6 : Photographies endo buccale avant traitement (Dr Darqué).....</i>	<i>33</i>
<i>Figure 7 : Modèles d'études avant traitement.....</i>	<i>33</i>
<i>Figure 8 : Radiographie panoramique.....</i>	<i>35</i>
<i>Figure 9 : Téléradiographie de profil et analyse céphalométrique avant traitement.....</i>	<i>36</i>
<i>Figure 10 : : Résultats de la simulation Clincheck a- situation initiale (t0) b-situation finale (tf) c- superpositions de la situation initiale au maxillaire et à la mandibule. En bleu, positions dentaires initiales ; en blanc, positions dentaires finales.....</i>	<i>38-39</i>
<i>Figure 11 : Récession gingivale et orthodontie de l'adulte (Dersot, 2012).....</i>	<i>40</i>
<i>Figure 12 : Greffe épithélio-conjonctive, avec mise en place du greffon prélevé au palais sur le site receveur préparé au préalable. Sutures matelassées pour bien plaquer le greffon (Dr Pitz.....</i>	<i>41</i>
<i>Figure 13 : Planification et ajustements réalisés avec le Clin Check.....</i>	<i>41</i>
<i>Figure 14 : Réalisation de piézocision en vue d'une correction de l'encombrement antérieur (Dr Pitz /Darqué).....</i>	<i>42</i>
<i>Figure 15 : Photographies intrabuccales en cours de traitement (Dr Darqué).....</i>	<i>44</i>
<i>Figure 16 : Photographies exo et endobuccales lors de la réévaluation/ clincheck (Dr Darqué).....</i>	<i>45</i>
<i>Figure 17 : Radiographie panoramique après traitement.....</i>	<i>46</i>
<i>Figure 18 : Téléradiographie de profil et analyse céphalométrique en fin de traitement.....</i>	<i>47</i>
<i>Figure 19 : Photographie exo et endo buccales en fin de traitement.....</i>	<i>48</i>
<i>Figure 20 : Modèles d'étude après traitement.....</i>	<i>49</i>
<i>Figure 21 : Superposition ClinCheck/ modèles d'étude.....</i>	<i>49</i>
<i>Figure 22 : Cone beam post traitement : réalisé le 17/05/2017.....</i>	<i>50</i>
<i>Figure 23 : Interprétation du cone beam.....</i>	<i>51</i>
<i>Figure 24 : Photos endobuccales à 2 ans post traitement (14/09/2018) (Dr Pitz).....</i>	<i>51</i>

## BIBLIOGRAPHIE

1. Chazalon J-F. Invisalign®, 15 ans après, est-il devenu une véritable alternative au traitement multi-attaches ? *Rev Orthop Dento Faciale*. 1 juin 2016;50(3):275-301.
2. Khan W. New concepts in aligner therapy with the orthocaps system. *Orthod Fr*. sept 2014;85(3):253-64.
3. Bouchez R. Les traitements orthodontiques Invisalign. Quintessence International; 2009. 142 p. (Réussir).
4. Werner Schupp JH. Les aligneurs en Orthodontie. Diagnostic, biomécanique, plan de traitement. Quintessence International; 2017. 358 p.
5. Simon M, Keilig L, Schwarze J, Jung BA, Bourauel C. Treatment outcome and efficacy of an aligner technique--regarding incisor torque, premolar derotation and molar distalization. *BMC Oral Health*. 11 juin 2014;14:68.
6. Kravitz ND, Kusnoto B, BeGole E, Obrez A, Agran B. How well does Invisalign work? A prospective clinical study evaluating the efficacy of tooth movement with Invisalign. *Am J Orthod Dentofacial Orthop*. janv 2009;135(1):27-35.
7. Rossini G, Parrini S, Castroflorio T, Deregibus A, Debernardi CL. Efficacy of clear aligners in controlling orthodontic tooth movement: a systematic review. *Angle Orthod*. sept 2015;85(5):881-9.
8. Lombardo L, Arreghini A, Ramina F, Huanca Ghislanzoni LT, Siciliani G. Predictability of orthodontic movement with orthodontic aligners: a retrospective study. *Prog Orthod*. 2017.
9. Baron P. Invisible and almost invisible orthodontic appliances. *Orthod Fr*. mars 2014;85(1):59-91.
10. Bräscher A-K, Zuran D, Feldmann RE, Benrath J. Patient survey on Invisalign® treatment compared the SmartTrack® material to the previous aligner material. *J Orofac Orthop*. nov 2016;77(6):432-8.
11. Kole H. Surgical operations on the alveolar ridge to correct occlusal abnormalities. *Oral Surg Oral Med Oral Pathol*. mai 1959;12(5):515-529.
12. Generson R, Porter J, Zell A. Combined surgical and orthodontic management of anterior open bite using corticotomy. *Journal of Oral Surgery*. 1978;36:216-9.
13. Wilcko WM, Wilcko T, Bouquot JE, Ferguson DJ. Rapid orthodontics with alveolar reshaping: two case reports of decrowding. *Int J Periodontics Restorative Dent*. févr 2001;21(1):9-19.
14. Wilcko W, Wilcko MT. Accelerating tooth movement: the case for corticotomy-induced orthodontics. *Am J Orthod Dentofacial Orthop*. juill 2013;144(1):4-12.
15. Wilcko MT, Wilcko WM, Pulver JJ, Bissada NF, Bouquot JE. Accelerated osteogenic orthodontics technique: a 1-stage surgically facilitated rapid orthodontic technique with

alveolar augmentation. *J Oral Maxillofac Surg.* oct 2009;67(10):2149-59.

16. Vercellotti T, Podesta A. Orthodontic microsurgery: a new surgically guided technique for dental movement. *Int J Periodontics Restorative Dent.* août 2007;27(4):325-31.

17. Sebaoun J-DM, Surmenian J, Dibart S. Traitements orthodontiques accélérés par piézocision : une alternative mini-invasive aux corticotomies alvéolaires. *Orthod Fr.* 1 déc 2011;82(4):311-9.

18. Kim S-J, Park Y-G, Kang S-G. Effects of Corticision on paradental remodeling in orthodontic tooth movement. *Angle Orthod.* mars 2009;79(2):284-91.

19. Keser EI, Dibart S. Sequential piezocision: a novel approach to accelerated orthodontic treatment. *Am J Orthod Dentofacial Orthop.* déc 2013;144(6):879-89.

20. Milano F, Dibart S, Montesani L, Guerra L. Computer-guided surgery using the piezocision technique. *Int J Periodontics Restorative Dent.* août 2014;34(4):523-9.

21. Frost H. The biology of fracture healing: An overview for clinicians. Part I. *Clin Orthop Rel Res.* 1989;248:283-93.

22. Sebaoun J-D, Weissenbach O. La corticotomie alvéolaire une technique accélérant les déplacements dentaires en orthodontie. *Rev Orthop Dento-Faciale.* 1 mars 2009;43(1):89-98.

23. Sebaoun J-D, Surmenian J, Ferguson DJ, Dibart S. Accélération du mouvement dentaire orthodontique suite à une décortication alvéolaire sélective : justification biologique et résultat d'une technique novatrice d'ingénierie tissulaire. *International Orthodontics.* 1 sept 2008;6(3):235-49.

24. Fischer TJ. Orthodontic Treatment Acceleration with Corticotomy-assisted Exposure of Palatally Impacted Canines. *The Angle Orthodontist.* 1 mai 2007;77(3):417-20.

25. Boileau M-J. Orthodontie de l'enfant et du jeune adulte. Traitement des dysmorphies et malocclusions -Tome 2. MASSON. 2012. 312 p.

26. Machado IM, Ferguson D, Wilcko T, Wilcko WM. Reabsorción radicular después del tratamiento ortodóncico con o sin corticotomía alveolar. *Rev Ven Ort.* 1 janv 2002;19:647-53.

27. Iino S, Sakoda S, Ito G, Nishimori T, Ikeda T, Miyawaki S. Acceleration of orthodontic tooth movement by alveolar corticotomy in the dog. *Am J Orthod Dentofacial Orthop.* avr 2007;131(4):448.e1-8.

28. Rothe LE, Bollen A-M, Little RM, Herring SW, Chaison JB, Chen CS-K, et al. Trabecular and cortical bone as risk factors for orthodontic relapse. *Am J Orthod Dentofacial Orthop.* oct 2006;130(4):476-84.

29. Sebaoun J-DM, Ferguson DJ, Wilcko MT, Wilcko WM. Corticotomie alvéolaire et traitements orthodontiques rapides. *Orthod Fr.* 1 sept 2007;78(3):217-25.

30. Charrier J-B, Thierry M. Les corticotomies alvéolaires : principes et applications cliniques. *International Orthodontics.* 1 déc 2008;6(4):343-54.

31. Binderman. Commentary on: Periodontally accelerated osteogenic orthodontics (PAOO) – a clinical dilemma. *International Orthodontics*. 1 sept 2010;8(3):268-77.
32. Proffit W, Henry W, Fields. *Contemporary orthodontics*. 3<sup>e</sup> éd. Mosby; 2000. 742 p.
33. Ferguson DJ, Wilcko MT, Wilcko WM, Makki L. Scope of treatment with periodontally accelerated osteogenic orthodontics therapy. *Seminars in Orthodontics*. sept 2015;21(3):176-86.
34. Moreau N, Charrier J-B. Bone formation and corticotomy-induced accelerated bone remodeling: can alveolar corticotomy induce bone formation?. *Orthod Fr*. mars 2015;86(1):113-20.
35. Wilcko MT, Ferguson DJ, Makki L, Wilcko WM. Keratinized Gingiva Height Increases After Alveolar Corticotomy and Augmentation Bone Grafting. *J Periodontol*. oct 2015;86(10):1107-15.
36. Cassetta M, Altieri F, Barbato E. The combined use of corticotomy and clear aligners: A case report. *The Angle Orthodontist*. 25 nov 2015;86(5):862-70.
37. Owen AH. Accelerated Invisalign treatment. *J Clin Orthod*. juin 2001;35(6):381-5.
38. Keser EI, Dibart S. Piezocision-assisted Invisalign treatment. *Compend Contin Educ Dent*. mars 2011;32(2):46-8, 50-1.
39. Cassetta M, Giansanti M, Di Mambro A, Calasso S, Barbato E. Minimally invasive corticotomy in orthodontics using a three-dimensional printed CAD/CAM surgical guide. *Int J Oral Maxillofac Surg*. sept 2016;45(9):1059-64.
40. Cassetta M, Altieri F, Pandolfi S, Giansanti M. The combined use of computer-guided, minimally invasive, flapless corticotomy and clear aligners as a novel approach to moderate crowding: A case report. *Korean J Orthod*. mars 2017;47(2):130-41.
41. Dibart S, Yee C, Surmenian J, Sebaoun JD, Baloul S, Goguet-Surmenian E, et al. Tissue response during Piezocision-assisted tooth movement: a histological study in rats. *Eur J Orthod*. août 2014;36(4):457-64.
42. Dersot J-M. Récession gingivale et orthodontie de l'adulte. Propositions thérapeutiques fondées sur les preuves cliniques. *International Orthodontics*. 1 mars 2012;10(1):29-42.
43. Strippoli J, Aknin J-J. Le concept du déplacement dentaire accéléré par corticotomie ou par piézocision. *Orthod Fr*. 1 juin 2012;83(2):155-64.

Vu, Le Président du Jury,

Date, Signature :

Vu, la Directrice de l'UFR des Sciences Odontologiques,

Date, Signature :

Vu, le Président de l'Université de Bordeaux,

Date, Signature :

## **Apport des corticotomies alvéolaires aux traitements orthodontiques par aligneurs : à propos d'un cas clinique.**

**Résumé :** Au cours de la dernière décennie, un nouveau moyen thérapeutique est apparu en orthodontie : les aligneurs amovibles et transparents. Plus esthétique et confortable, le traitement orthodontique par aligneurs est mieux accepté par les patients adultes. Cependant, dans sa revue systématique, Rossini (1) a montré que leur efficacité restait limitée pour certains mouvements (extrusion, torque, rotation).

Parallèlement, une nouvelle technique chirurgicale nommée « corticotomie alvéolaire » s'est développée. Le but est d'accélérer et faciliter le déplacement dentaire provoqué en réalisant une décortication alvéolaire sélective. Grâce à cette décortication combinée à une augmentation par greffe osseuse, l'enveloppe des mouvements possibles est étendue et le parodonte est renforcé par augmentation de l'épaisseur corticale (2).

L'association des aligneurs et des corticotomies alvéolaires pourrait permettre d'améliorer les résultats obtenus par aligneurs. Peu de publications sur cette association ont été publiées dans la littérature mais Casseta (3) décrit un traitement d'une classe I avec dysharmonie dento-arcade en seulement 2 mois.

**Mots clés :** Thérapie par aligneur ; corticotomies alvéolaires ; appareils orthodontiques ; mouvement dentaire.

---

## **Contribution of alveolar corticotomy for orthodontic treatment with aligners : about a clinical case.**

**Abstract:** Over the last decade, a new therapeutic method has emerged in orthodontics : removable and transparent aligners. More aesthetic and comfortable, orthodontic treatment with aligners is better accepted by adult patients. However, in his systematic review, Rossini (1) showed that their efficiency remained limited for some movements (extrusion, torque, rotation).

At the same time, a new surgical technique called "alveolar corticotomy" has been developed. Its goal is to accelerate and to facilitate the dental movement induced by performing a selective alveolar decortication. Thanks to this decortication, combined with an increase by bone grafting, the envelope of the possible movements is extended and the periodontium is reinforced by increasing the cortical thickness (2).

The combination of aligners and alveolar corticotomies could improve the results achieved by aligners. Few publications on this combination have been published in the literature but Casseta (3) describes a treatment of a class I with dento-arcade disharmony in only 2 months.

**Keywords :** Aligner therapy ; Alveolar corticotomy ; Orthodontics appliances ; Tooth movement.