



HAL
open science

Réhabilitation complète par prothèse fixée implanto-portée : obstacles anatomiques et axes implantaires

Gary Lambert

► **To cite this version:**

Gary Lambert. Réhabilitation complète par prothèse fixée implanto-portée : obstacles anatomiques et axes implantaires. Médecine humaine et pathologie. 2018. dumas-01978372

HAL Id: dumas-01978372

<https://dumas.ccsd.cnrs.fr/dumas-01978372v1>

Submitted on 11 Jan 2019

HAL is a multi-disciplinary open access archive for the deposit and dissemination of scientific research documents, whether they are published or not. The documents may come from teaching and research institutions in France or abroad, or from public or private research centers.

L'archive ouverte pluridisciplinaire **HAL**, est destinée au dépôt et à la diffusion de documents scientifiques de niveau recherche, publiés ou non, émanant des établissements d'enseignement et de recherche français ou étrangers, des laboratoires publics ou privés.

RÉHABILITATION COMPLÈTE PAR PROTHÈSE FIXÉE IMPLANTO-PORTÉE : OBSTACLES ANATOMIQUES ET AXES IMPLANTAIRES

Année 2018

Thèse n°47-57-18-12

THÈSE

Présentée et publiquement soutenue devant
la Faculté de Chirurgie Dentaire de Nice
Le jeudi 7 juin 2018 Par

Monsieur Gary LAMBERT

Né le 7 avril 1993 à Grasse
Pour obtenir le grade de :

DOCTEUR EN CHIRURGIE DENTAIRE (Diplôme d'État)

Examineurs :

Madame le Professeur
Monsieur le Docteur
Monsieur le Docteur
Monsieur le Docteur
Madame le Docteur

C.LASSAUZAY
P.COCHAIS
O.LAPLANCHE
T.GEMMI-MORKOWSKI
L.CERETTI

Président du jury
Assesseur
Assesseur
Directeur de Thèse
Membre invité

CORPS ENSEIGNANT

56^{ème} section : DEVELOPPEMENT, CROISSANCE ET PREVENTION

Sous-section 01 : ODONTOLOGIE PEDIATRIQUE ET ORTHOPEDIE DENTO-FACIALE

Professeur des Universités : Mme MANIERE-EZVAN Armelle

Professeur des Universités : Mme MULLER-BOLLA Michèle

Maître de Conférences des Universités : Mme JOSEPH Clara

Assistant Hospitalier Universitaire : M. BUSSON Floriant

Assistant Hospitalier Universitaire : Mme PIERRE Audrey

Assistante Associée-Praticien Associé : Mme OUEISS Arlette

Sous-section 02 : PREVENTION, EPIDEMIOLOGIE, ECONOMIE DE LA SANTE, ODONTOLOGIE LEGALE

Professeur des Universités : Mme LUPI-PEGURIER Laurence

Assistant Hospitalier Universitaire : Mme SOSTHE Anne Laure

Assistant Hospitalier Universitaire : Mme BORSA Leslie

57^{ème} section : CHIRURGIE ORALE ; PARODONTOLOGIE ; BIOLOGIE ORALE

Sous-section 01 : CHIRURGIE ORALE ; PARODONTOLOGIE ; BIOLOGIE ORALE

Professeur des Universités : Mme PRECHEUR-SABLAYROLLES Isabelle

Professeur Associé des Universités : Mme MERIGO Elisabetta

Maître de Conférences des Universités : M. COCHAIS Patrice

Maître de Conférences des Universités : Mme DRIDI Sophie Myriam

Maître de Conférences des Universités : Mme RAYBAUD Hélène

Maître de Conférences des Universités : M. SAVOLDELLI Charles

Maître de Conférences des Universités : Mme VINCENT-BUGNAS Séverine

Maître de Conférences des Universités : Mme VOHA Christine

Assistant Hospitalier Universitaire : M. BORIE Gwenaël

Assistant Hospitalier Universitaire : M. CHARBIT Mathieu

58^{ème} section : REHABILITATION ORALE

Sous-section 01 : REHABILITATION ORALE

Professeur des Universités : Mme BERTRAND Marie-France

Professeur des Universités : M. BOLLA Marc

Professeur des Universités : Mme LASSAUZAY Claire

Professeur des Universités : M. MAHLER Patrick

Professeur des Universités : M. MEDIONI Etienne

Professeur Emérite : M. ROCCA Jean-Paul

Maître de Conférences des Universités : M. ALLARD Yves

Maître de Conférences des Universités : Mme BRULAT-BOUCHARD Nathalie

Maître de Conférences Associé des Universités : M. CEINOS Romain

Maître de Conférences des Universités : Mme EHRMANN Elodie

Maître de Conférences des Universités : M. LAPLANCHE Olivier

Maître de Conférences des Universités : M. LEFORESTIER Eric

Maître de Conférences des Universités : Mme POUYSSEGUR-ROUGIER Valérie

Assistant Hospitalier Universitaire : Mme AZAN Cindy

Assistant Hospitalier Universitaire : Mme CERETTI Léonor

Assistant Hospitalier Universitaire : Mme DEMARTY Laure

Assistant Hospitalier Universitaire : Mme DUVERNEUIL Laura

Assistant Hospitalier Universitaire : M. GANDJIZADEH GHOUCHANI Mir-Payam

Assistant Hospitalier Universitaire : M. MORKOWSKI-GEMMI Thomas

Assistant Hospitalier Universitaire : M. PARNOT Maximilien

Assistant Hospitalier Universitaire : Mme PETITTI-MASSIERA Marine

Remerciements

À Madame le Professeur Claire Lassauzay

Docteur en Chirurgie Dentaire - Professeur des Universités - Praticien Hospitalier

Merci de me faire l'honneur de présider ce jury. Je suis reconnaissant de l'enseignement et de la méthode de travail que vous m'avez apporté durant l'ensemble de mon cursus. Je suis heureux d'avoir pu mieux vous connaître au cours de cette année. Je vous remercie pour votre soutien et votre bienveillance.

À Monsieur le Docteur Patrice Cochais

Docteur en Chirurgie Dentaire - Maître de Conférence des Universités - Praticien Hospitalier

Je suis honoré de votre présence dans ce jury. Vos enseignements de chirurgie, votre savoir médical mais aussi votre sens de la rigueur ont été fondamentaux dans mon apprentissage. Je tâcherai d'appliquer au mieux ces enseignements.

À Monsieur le Docteur Olivier Laplanche

Docteur en Chirurgie Dentaire - Maître de Conférence des Universités - Praticien Hospitalier

Je vous remercie d'avoir accepté de siéger dans ce jury. Grâce à votre implication dans la formation théorique et clinique, vos remarques et vos conseils avisés et accessibles, j'ai pu affiner ma démarche diagnostique et thérapeutique.

À Monsieur le Docteur Thomas Gemmi-Morkowski

Docteur en Chirurgie Dentaire - Assistant Hospitalier Universitaire

Il me tenait à cœur que tu diriges ce travail. Bien sûr parce que ton implication et ta détermination m'ont permis de me saisir de ce projet, d'effacer les doutes et d'avancer dans la bonne direction. Également parce que j'ai passé de très beaux moments en ta compagnie et que mes vacances avec toi ont toujours été un plaisir et une occasion d'apprendre. Mais surtout parce que cette thèse est l'aboutissement de mon cursus et qu'il m'était indispensable de t'y associer. J'ai découvert il y a maintenant quelques années une bienveillance réelle pour tes étudiants et ta volonté profonde de les élever. Tu as envie de transmettre et tu m'as donné cette envie. Merci.

À Madame le Docteur Léonor Ceretti

Docteur en Chirurgie Dentaire - Assistant Hospitalier Universitaire

Ta présence au sein de ce jury était pour moi essentielle et je te remercie d'avoir accepté de juger ce travail. Merci de m'avoir accompagné tout au long de mon cursus et en particulier lors de mes premières vacances cliniques, durant lesquelles j'ai pu compter sur ton enthousiasme, ta disponibilité et ta franchise. Je n'ai que de bons souvenirs des moments passés avec toi au centre de soins, mais aussi à la faculté avec toute l'équipe de travaux pratiques. Merci pour ta gentillesse et ta générosité.

TABLE DES MATIÈRES

INTRODUCTION	1
1. LE PATIENT TOTALEMENT ÉDENTÉ : BASES FONDAMENTALES	3
1.1. Généralités	4
1.2. Épidémiologie.....	4
1.2.1. Données statistiques	4
1.2.2. Facteurs de risque	4
1.3. Étiologies	5
1.3.1. Facteurs d'origine bucco-dentaire	5
1.3.1.1. Lésions carieuses	5
1.3.1.2. Maladie parodontale.....	5
1.3.1.3. Lésions endodontiques	5
1.3.1.4. Traumatismes dentaires et alvéolo-dentaires	5
1.3.1.5. Extractions thérapeutiques	5
1.3.1.6. Anodontie totale	5
1.3.2. Avulsions liées à une pathologie générale.....	5
1.4. Conséquences de l'édentement total	6
1.4.1. Conséquences fonctionnelles	6
1.4.2. Conséquences esthétiques.....	7
1.4.3. Conséquences sur la qualité de vie orale.....	7
1.5. Modifications de l'os alvéolaire	7
1.5.1. Généralités	7
1.5.2. Résorption osseuse	8
1.5.2.1. Remaniement osseux	8
1.5.2.2. Résorption postextractionnelle.....	9
1.5.2.3. Classification.....	10
1.5.3. Modification des rapports anatomiques.....	10
1.5.3.1. Position relative des crêtes maxillaires et mandibulaires.....	10
1.5.3.2. Zones anatomiques à risque	11

1.5.3.2.1. Mandibule	11
1.5.3.2.2. Maxillaire	11
2. ALTERNATIVES THÉRAPEUTIQUES.....	13
2.1. Objectifs thérapeutiques.....	13
2.2. Prothèse amovible muco-portée	13
2.2.1. Prothèse Amovible Complète « conventionnelle »	13
2.2.1.1. Principes de réalisation clinique et prothétique.....	13
2.2.1.2. Indications de la PAC.....	14
2.2.1.3. Contre-indications de la PAC.....	14
2.2.1.4. Avantages de la PAC.....	14
2.2.1.5. Inconvénients de la PAC.....	14
2.2.2. Prothèse Amovible Complète Implanto-Retenue (PACIR).....	15
2.2.2.1. Indications de la PACIR.....	15
2.2.2.2. Contre-indications de la PACIR.....	15
2.2.2.2.1. Contre-indications générales	15
2.2.2.2.1.1. Contre-indications absolues.....	15
2.2.2.2.1.2. Contre-indications relatives	16
2.2.2.2.2. Contre-indications locales.....	16
2.2.2.3. Plan de traitement prothétique	16
2.2.2.3.1. Conception d'une nouvelle prothèse.....	17
2.2.2.3.2. Adaptation d'une prothèse existante	17
2.2.2.4. Nombre et position des implants.....	17
2.2.2.4.1. À la mandibule.....	17
2.2.2.4.2. Au maxillaire.....	18
2.2.2.5. Les systèmes d'attachement.....	18
2.2.2.5.1. Les attachements « bouton-pression ».....	18
2.2.2.5.2. Les barres de jonction	18
2.2.2.5.3. Les attachements magnétiques	18
2.2.2.5.4. Critères de choix d'un système d'attachements.....	19

2.2.2.6. Avantages et inconvénients	19
2.3. Prothèse fixée implanto-portée	19
2.3.1. Plan de traitement prothétique	19
2.3.1.1. Bridge complet implanto-porté.....	20
2.3.1.1.1. Indications	20
2.3.1.1.2. Contre-indications.....	20
2.3.1.1.3. Prothèse scellée	20
2.3.1.1.4. Prothèse transvissée	21
2.3.1.1.5. Avantages et inconvénients	22
2.3.1.2. Prothèse totale fixée implanto-portée / Prothèse sur pilotis.....	22
2.3.1.2.1. Indications	22
2.3.1.2.2. Contre-indications.....	22
2.3.1.2.3. Avantages et inconvénients	22
2.3.2. Considérations chirurgicales	23
2.3.2.1. Nombre d'interventions.....	23
2.3.2.1.1. Protocole en deux temps chirurgicaux	23
2.3.2.1.1.1. Premier temps chirurgical	23
2.3.2.1.1.2. Deuxième temps chirurgical	23
2.3.2.1.2. Protocole en un temps chirurgical	23
2.3.2.2. Délai de mise en charge	23
2.3.2.2.1. Mise en charge standard et mise en charge précoce	23
2.3.2.2.2. Mise en charge immédiate.....	23
2.3.2.3. Considérations implantaires	24
2.3.2.3.1. Position des implants	24
2.3.2.3.2. Nombre d'implants	24
2.3.2.4. Aménagements chirurgicaux pré-implantaires.....	24
2.3.2.4.1. Aménagements osseux au maxillaire.....	24
2.3.2.4.1.1. Augmentation par voie crestale	25
2.3.2.4.1.2. Augmentation par voie latérale	25

2.3.2.4.1.3. Intérêts et inconvénients	25
2.3.2.4.2. Aménagements osseux à la mandibule.....	25
2.3.2.4.2.1. Greffe d'apposition osseuse	25
2.3.2.4.2.2. Régénération osseuse guidée (ROG).....	26
2.3.2.4.2.3. Ostéotomie verticale.....	26
2.3.2.4.2.4. Intérêts et inconvénients	26
2.3.2.5. Alternatives non chirurgicales.....	26
2.3.2.5.1. Implants courts.....	26
2.3.2.5.1.1. Intérêts des implants courts	26
2.3.2.5.1.2. Inconvénients des implants courts	27
2.3.2.5.2. Implants ptérygoïdiens.....	27
2.3.2.5.2.1. Intérêts des implants ptérygoïdiens	27
2.3.2.5.2.2. Inconvénients des implants ptérygoïdiens	27
2.3.2.5.3. Concept All-on-6 / All-on-4	27
3. ALL-ON-4 / ALL-ON-6	29
3.1. Généralités	29
3.1.1. Concept All-on-4.....	29
3.1.2. Considérations implantaire	29
3.1.2.1. Position des implants	29
3.1.2.2. Nombre d'implants	29
3.1.2.3. Dimensions des implants	30
3.1.2.4. Inclinaison des implants	30
3.1.2.4.1. Intérêts	30
3.1.2.4.2. Biomécanique.....	30
3.2. Bilan pré-implantaire.....	31
3.2.1. Questionnaire médical	31
3.2.1.1. État de santé général	31
3.2.1.2. Anamnèse.....	31
3.2.1.2.1. Étiologie de l'édentement.....	31

3.2.1.2.2. Analyse des prothèses existantes	31
3.2.2. Examen clinique	32
3.2.2.1. Examen exo-buccal.....	32
3.2.2.1.1. Examen visuel.....	32
3.2.2.1.2. Palpation	32
3.2.2.2. Examen endo-buccal	33
3.2.2.2.1. Bilan parodontal	33
3.2.2.2.2. Examen des muqueuses.....	33
3.2.2.2.3. Examen des crêtes alvéolaires	33
3.2.3. Examens complémentaires	33
3.2.3.1. Examens radiographiques	33
3.2.3.1.1. Imagerie bidimensionnelle.....	33
3.2.3.1.2. Imagerie tridimensionnelle	34
3.2.3.2. Examens biologiques.....	34
3.2.3.3. Photographies	35
3.2.3.4. Modèles d'étude et montage directeur.....	35
3.2.4. Choix du projet prothétique.....	35
3.2.5. Guides radiologique et chirurgical	36
3.2.5.1. Guide radiologique	36
3.2.5.2. Guide chirurgical	36
3.2.5.2.1. Guide réalisé au laboratoire de prothèse	36
3.2.5.2.2. Guide réalisé par CFAO	37
3.2.5.2.3. Guide « universel ».....	37
3.3. Piliers implantaires : trois concepts	38
3.3.1. Piliers angulés pour prothèse transvissée.....	38
3.3.1.1. Piliers en une pièce	38
3.3.1.2. Piliers en deux pièces	39
3.3.2. Connexions intégrées à la prothèse : InLink d'Anthogyr®	39
3.3.3. Coiffes télescopiques	42

3.4. Spécificités du protocole chirurgical et prothétique.....	43
3.4.1. Protocole chirurgical	43
3.4.1.1. Utilisation d'un guide chirurgical	43
3.4.1.2. Séquence instrumentale	44
3.4.1.3. Optimisation de la stabilité primaire	44
3.4.1.4. Risques anatomiques	45
3.4.1.4.1. Maxillaire	45
3.4.1.4.2. Mandibule	45
3.4.2. Protocole prothétique.....	46
3.4.2.1. Prothèse immédiate	46
3.4.2.1.1. Bridge provisoire	46
3.4.2.1.2. Rebasage d'une prothèse existante.....	47
3.4.2.1.3. Prothèse immédiate CFAO	47
3.4.2.1.4. Méthode indirecte	47
3.4.2.1.5. Recommandations	48
3.4.2.2. Prothèse d'usage	48
CONCLUSION.....	51

INTRODUCTION

INTRODUCTION

L'édentement total, le résultat de la perte de toutes les dents, constitue un handicap : les dysfonctions de l'appareil manducateur causées par l'absence de dents ont des répercussions sur la santé générale mais aussi sur la qualité de vie orale. [1]

La prévention et l'essor de la dentisterie restauratrice à minima ont permis l'amélioration de la santé bucco-dentaire de la population générale. Cependant, la connaissance des différents moyens de réhabilitation totale demeure indispensable : les patients âgés, plus affectés par l'édentement total, représentent une part croissante de la population. [2]

Les prothèses amovibles complètes conventionnelles permettent une réhabilitation fonctionnelle limitée, en particulier à la mandibule. En effet, la capacité masticatoire est faible, la stabilité et la rétention sont souvent peu satisfaisantes. En 2002, le consensus de McGill recommande la réalisation de prothèses implanto-retenues par deux implants symphysaires comme thérapeutique minimale d'un édentement total mandibulaire. [3]

L'implantologie permet également de réaliser des prothèses complètes fixées. Comme pour toute réhabilitation implantaire, l'analyse des impératifs chirurgicaux et prothétiques est primordiale. La position tridimensionnelle des implants, limitée par le volume osseux disponible, doit être compatible avec la confection d'une prothèse fonctionnelle, esthétique, confortable et durable.

Bien souvent, les modifications anatomiques consécutives à l'édentement ne permettent pas la mise en place d'implants dans les secteurs postérieurs : la résorption osseuse conduit à une modification des rapports anatomiques avec les éléments à risque, principalement les sinus maxillaires et les nerfs alvéolaires inférieurs à la mandibule. [4]

Différentes techniques chirurgicales ont été développées pour augmenter le volume osseux disponible et permettre la chirurgie implantaire dans les secteurs résorbés. Ces interventions, souvent complexes, nécessitent un plateau technique adapté et représentent une phase d'attente et un coût supplémentaire pour le patient. Les suites postopératoires et les éventuelles complications sont d'autres désavantages de ces techniques chirurgicales. Par ailleurs, l'état de santé de certains patients peut contre-indiquer ces interventions et donc empêcher la mise en place d'implants dans les régions molaires et prémolaires. [5, 6]

Maló (2003) propose comme alternative une réhabilitation transvissée sur un nombre réduit d'implants : c'est le concept « All-on-4 ». Quatre implants placés dans la région parasymphysaire permettent de contourner les zones anatomiques à risque sans augmentation osseuse. L'inclinaison des implants distaux et l'utilisation de piliers angulés assurent un support suffisant pour la confection d'une prothèse complète mandibulaire transvissée. Ce concept, adapté par la suite au maxillaire, est aujourd'hui bien documenté. Le développement de la dentisterie numérique et les innovations des fabricants de matériel implantaire ont permis d'envisager différentes solutions d'accastillage implanto-prothétique afin d'optimiser les axes prothétiques en dépit d'un volume osseux résorbé. [7]

Cette thèse développera les alternatives thérapeutiques réalisées à l'aide d'implants endo-osseux conventionnels.

**LE PATIENT TOTALEMENT ÉDENTÉ :
BASES FONDAMENTALES**

1. LE PATIENT TOTALEMENT ÉDENTÉ : BASES FONDAMENTALES

1.1. Généralités

L'extraction ou la perte de toutes les dents est le reflet de l'échec ou de l'absence des thérapeutiques conservatrices. Si les conséquences sur la fonction masticatoire paraissent évidentes, les répercussions de l'édentement total sont multiples et définissent **les objectifs des solutions prothétiques** que le chirurgien-dentiste pourra proposer.

L'édentement total est bi-maxillaire si toutes les dents sont absentes de la cavité buccale, uni-maxillaire si seulement une arcade est totalement édentée.

1.2. Épidémiologie

1.2.1. Données statistiques

Le recueil des données épidémiologiques met en avant d'importantes disparités dans la prévalence (nombre de cas à un instant précis) et l'incidence (nombre de nouveaux cas pendant une durée donnée) de l'édentement total. [2]

Une enquête réalisée en 2013 dans 14 pays européens estime à 9,1 % la proportion de Français âgés de 65 à 74 ans totalement édentés contre 16,3 % en 1995. [8, 9]

Une revue de littérature en 2004 a permis de collecter les statistiques de trois pays (Royaume-Uni, Finlande, Suède) présentant des données fiables et de proposer une projection de la prévalence d'édentés totaux dans les prochaines décennies. [10] Si ces trois pays européens montrent une diminution nette, les États-Unis devraient connaître une augmentation du nombre d'édentés totaux. [2] Pourtant, des années 1970 à 2000, le taux de patients totalement édentés a chuté en moyenne de 10 % tous les 10 ans pour chaque tranche d'âge. L'augmentation du nombre brut est due au vieillissement de la population : durant la même période, la population des plus de 55 ans a augmenté de 79 %. [11] **De 1991 à 2020, le nombre de personnes âgées de 75 à 84 ans aura augmenté de 6 % chaque année.** [12]

1.2.2. Facteurs de risque [13]

L'âge est un facteur déterminant dans la prévalence de l'édentement total. Les populations les plus âgées sont en effet les plus affectées. De manière globale, la prévalence augmente avec l'âge mais diminue avec le temps. En France, les plus de 60 ans représenteront un tiers de la population en 2050, alors qu'ils n'en représentaient qu'un cinquième en 2005. [14]

De plus, il existe de nombreuses disparités dans le monde et dans un même pays : l'accès aux soins dentaires est très variable d'une région à l'autre. En 1998 au Royaume-Uni, 10 % des habitants du sud de l'Angleterre étaient totalement édentés contre 17 % en Ecosse. [15] Ainsi le système d'assurance santé, le niveau socio-économique ou encore la densité de chirurgiens-dentistes sont des facteurs déterminants dans la prévalence et l'incidence de l'édentement total.

Enfin, le style de vie est également à l'origine de différences statistiques. Les habitudes nocives telles que la consommation de tabac, d'alcool ou de produits sucrés sont statistiquement liées à une plus mauvaise santé bucco-dentaire et à un plus grand nombre de dents perdues. [16]

1.3. Étiologies [13, 17]

Les causes de l'édentation d'un patient doivent être recueillies lors de l'anamnèse. Elles orientent le praticien sur les objectifs du traitement, les attentes et la motivation du patient et sur les éventuelles contre-indications.

1.3.1. Facteurs d'origine bucco-dentaire

1.3.1.1. Lésions carieuses

En l'absence de soins conservateurs et de contrôles réguliers, les lésions carieuses ne peuvent qu'évoluer vers un délabrement de la dent de plus en plus volumineux. L'avulsion est réalisée si le volume résiduel sain ne permet pas de réhabilitation prothétique.

1.3.1.2. Maladie parodontale

L'inflammation continue du parodonte provoque la destruction des tissus de soutien de la dent. En l'absence de traitement adéquat, la maladie parodontale peut atteindre son stade terminal : une résorption de l'os alvéolaire sévère et une mobilité extrême des dents peuvent indiquer leur avulsion.

1.3.1.3. Lésions endodontiques

La persistance d'une lésion apicale symptomatique après un traitement endodontique ou un retraitement endodontique réalisé selon les données acquises de la science (échec du traitement par voie orthograde et rétrograde) indique l'extraction de la dent causale.

1.3.1.4. Traumatismes dentaires et alvéolo-dentaires

Les chocs reçus au niveau des dents peuvent provoquer une fracture des tissus dentaires, de l'os alvéolaire ou une luxation des dents.

La localisation et l'orientation de la fracture sont déterminantes dans le pronostic des dents concernées. Une fracture au niveau cervical ou une fracture verticale ont un pronostic très défavorable pour la conservation des dents sur l'arcade. Une dent expulsée peut ne pas être retrouvée, ou peut être réimplantée trop tardivement pour envisager une conservation à long terme.

1.3.1.5. Extractions thérapeutiques

La réalisation d'un traitement orthodontique peut nécessiter l'avulsion de dents conservables dans certains cas de dysharmonie dento-maxillaires ou de décalage antéro-postérieur des arcades. Certaines dents peuvent également être extraites si elles compromettent la bonne réalisation d'une prothèse.

1.3.1.6. Anodontie totale

Cette malformation se définit par l'absence congénitale de toutes les dents. Elle serait d'origine génétique ou due à l'exposition à des facteurs environnementaux pendant le développement dentaire.

1.3.2. Avulsions liées à une pathologie générale

Certaines pathologies requièrent l'élimination de tous les foyers infectieux pour éviter une aggravation de l'état de santé général.

Chez les patients à haut risque d'endocardite infectieuse, la présence de foyers infectieux d'origine dentaire indique systématiquement l'avulsion des dents affectées.

Les patients en attente de greffe, de radiothérapie, de chimiothérapie ou de traitement par bisphosphonates doivent réaliser un bilan bucco-dentaire pour éliminer les foyers infectieux. Si le temps, la compliance ou la motivation du patient ne permettent pas de réaliser de traitements conservateurs, les dents seront extraites.

1.4. Conséquences de l'édentement total [1, 18, 19]

Les conséquences de l'édentement total sont multiples et amènent le patient à consulter. La connaissance de ces répercussions permet de répondre aux attentes du patient et de poser les limites des traitements disponibles.

1.4.1. Conséquences fonctionnelles

La perte d'un organe entraîne la perte des fonctions qui lui sont associées. Ainsi, la perte des dents a une répercussion sur de nombreuses fonctions physiologiques :

- Mastication : la formation du bol alimentaire est altérée par l'incapacité à couper, déchiqueter et broyer les aliments. La disparition des récepteurs parodontaux de proprioception provoque une hypotonie musculaire qui est également responsable de difficultés à la mastication. Les particules ingérées sont plus grosses et le nombre de cycles masticatoires est augmenté.
- Déglutition : directement liée aux fonctions de mastication et de salivation, la déglutition est donc elle aussi modifiée. L'ingestion d'aliments volumineux, peu imprégnés de salive est plus longue.
- Phonation : la perte des dents et de l'os alvéolaire rend la prononciation de certains phonèmes difficile.

L'alimentation est donc altérée. La difficulté à former un bol alimentaire impose une modification des repas : les aliments mous, le plus souvent gras et sucrés permettent une meilleure déglutition chez les patients totalement édentés. Par ailleurs, l'allongement de la durée de mastication entraîne une diminution des apports.

Ainsi les sujets édentés sont souvent malnutris ou dénutris. La dénutrition est le huitième facteur de mortalité dans le monde et les personnes âgées sont particulièrement sensibles à une sous-alimentation. C'est également un facteur de comorbidité : la diminution de la masse musculaire est directement corrélée à un risque de chute et de fracture plus important. Dans les cas les plus sévères ou en association à d'autres facteurs, il existe une perte d'autonomie des sujets dénutris.

1.4.2. Conséquences esthétiques

Les dents et le sourire, constituants essentiels de l'esthétique du visage, disparaissent avec l'édentation.

Par ailleurs, l'absence des dents ne permet plus le soutien des lèvres et l'hypotonie musculaire provoque l'affaissement des tissus péri-buccaux et l'apparition de rides.

La perte de calage postérieur est responsable d'une diminution de la hauteur de l'étage inférieur de la face et d'un pro-glissement mandibulaire. Ce dernier point, associé à la résorption osseuse centrifuge de la mandibule, provoque une protrusion mandibulaire. Les patients totalement édentés présentent donc un profil caractéristique, en « coup de hache ».

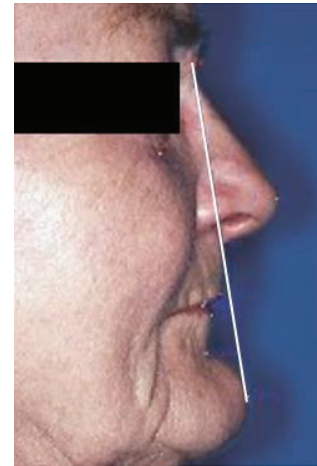

Figure 1 : Patient édenté total de profil

1.4.3. Conséquences sur la qualité de vie orale [20]

L'édentation totale peut être à l'origine d'un bouleversement psychologique. La perte des dents représente une mutilation et est associée symboliquement au vieillissement.

L'altération des fonctions physiologiques de la cavité buccale et les modifications de l'esthétique du visage peuvent avoir une influence comportementale et sociale :

- Les difficultés d'élocution, la honte ou la gêne ressentie par ces difficultés défavorisent la communication avec autrui.
- La modification des habitudes alimentaires provoque un sentiment de privation. Le sujet totalement édenté peut également refuser de manger accompagné.
- Le sourire perdu entrave également la communication et l'expression des sentiments.
- La modification du visage avec un vieillissement apparent peut causer une perte d'identité.

Le passage d'une situation dentée à une bouche totalement édentée peut donc avoir des répercussions psychologiques lourdes et représenter un handicap social : la honte d'apparaître diminué et la modification de l'image de soi entraînent un repli et un retrait des activités sociales.

Le chirurgien-dentiste a donc un rôle primordial dans l'accompagnement psychologique du patient qui va être édenté. C'est lui qui le « mute » et qui peut lui restaurer un sourire par la suite. Les alternatives thérapeutiques doivent être exposées clairement lors des premières consultations et plus particulièrement les limites de chaque traitement. Les attentes des patients peuvent en effet se heurter aux réalités cliniques. Le manque d'explications du praticien peut alors être à l'origine d'une déception, voire d'un rejet des futures prothèses.

1.5. Modifications de l'os alvéolaire

1.5.1. Généralités [21]

Les processus alvéolaires sont situés sur le rebord inférieur de la portion orale de la base de l'os maxillaire et sur le rebord supérieur du corpus mandibulaire.

La formation de l'os alvéolaire est conjointe à l'édification radulaire et à la formation du desmodonte.

Il est le support des dents et s'articule avec elles grâce au ligament alvéolo-dentaire. Les fibres desmodontales s'insèrent dans la lamina dura, corticale interne des alvéoles dentaires. La corticale externe est recouverte d'une couche fibreuse, la lamina propria, adhérente à la gencive.

De l'os spongieux est présent entre les corticales interne et externe.

La répartition d'os cortical et d'os spongieux et les différences d'épaisseur des tissus donnent une densité ou une qualité d'os variable. La classification de Lekholm et Zarb distingue quatre catégories [22] :

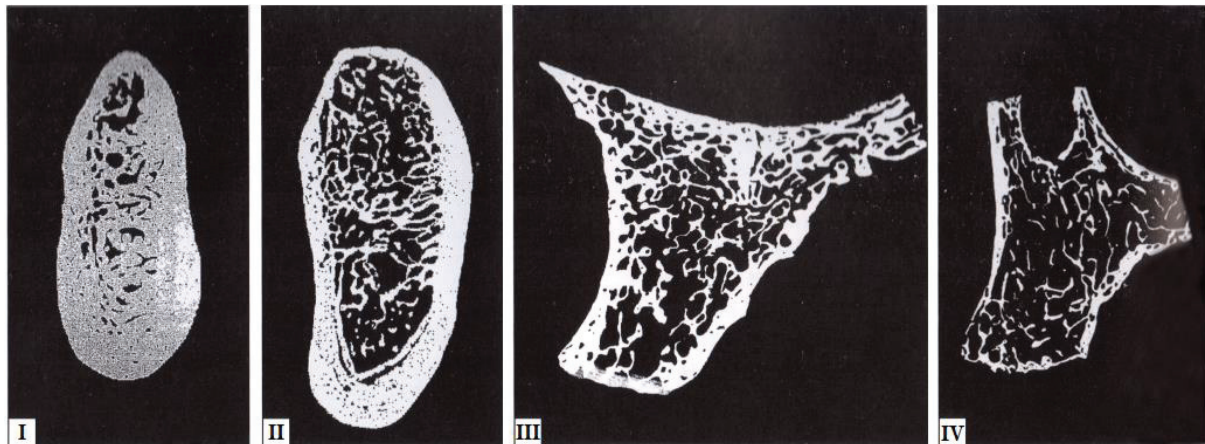


Figure 2 : Sections d'os mandibulaire et maxillaire et typologies osseuses

- Type I : presque intégralement composé d'os cortical
- Type II : noyau d'os spongieux dense entouré d'une couche épaisse d'os cortical
- Type III : noyau d'os spongieux dense entouré d'une fine couche d'os cortical
- Type IV : noyau d'os spongieux de faible densité entouré d'une fine couche d'os cortical

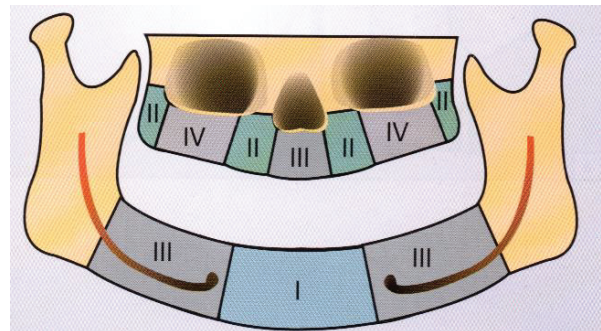


Figure 3 : Typologie osseuse selon les régions anatomiques

1.5.2. Résorption osseuse

1.5.2.1. Remaniement osseux [23]

Tous les tissus osseux de l'organisme sont soumis à un remaniement permanent : l'apposition et la résorption d'os permettent un renouvellement des tissus. Ce mécanisme est décrit en plusieurs étapes :

- Activation : l'action de facteurs ostéo-résorbants ou de contraintes mécaniques permet l'accès des ostéoclastes à la matrice osseuse. Ces cellules sont responsables de la résorption.

- Résorption : les ostéoclastes, fixés à la matrice osseuse, vont dans un premier temps dissoudre la phase minérale en acidifiant le milieu puis dégrader la trame organique à l'aide d'enzymes protéolytiques. À ce stade, les ostéoclastes ont formé des lacunes dans le tissu osseux.
- Inversion : l'apoptose des ostéoclastes précède le recrutement de macrophages dont le rôle est de lisser le fond des lacunes.
- Apposition : la résorption provoque la différenciation des cellules ostéoprogénitrices en ostéoblastes. Dans un premier temps, ces cellules synthétisent un tissu ostéoïde, non minéralisé pour combler la lacune. Ce tissu sera minéralisé dans un second temps grâce aux ions phosphate et calcium.
- Quiescence : c'est une phase d'inactivité avant une nouvelle activation d'ostéoclastes.

Le remaniement osseux est un processus physiologique qui intervient tout au long de la vie. Il permet par exemple d'accompagner les dents lors de migrations ou de mouvements orthodontiques. Certaines affections locales sont à l'origine d'une perte d'os alvéolaire : les parodontopathies non soignées provoquent une inflammation continue des tissus de soutien de la dent et donc une résorption osseuse augmentée. Les traumatismes alvéolo-dentaires ou encore les parodontites apicales peuvent causer une destruction d'os alvéolaire.

1.5.2.2. Résorption postextractionnelle [24]

L'avulsion d'une dent provoque un traumatisme de l'os alvéolaire et engendre une résorption accrue, à l'origine de la diminution du volume osseux alvéolaire à court et long terme.

En effet, immédiatement après l'avulsion, le processus de cicatrisation de l'os débute :

- La première semaine, le caillot sanguin formé après l'extraction laisse place à un tissu de granulation, peu à peu recouvert d'épithélium gingival. Un tissu ostéoïde est formé au fond de l'alvéole tandis que l'activité ostéoclastique résorbe les rebords de l'alvéole.
- De la deuxième à la cinquième semaine, le tissu de granulation est totalement remplacé par du tissu conjonctif. Les trabécules osseux se minéralisent depuis le fond de l'alvéole. Au niveau muqueux, l'épithélium a rejoint les berges d'extraction.
- Le volume de tissu conjonctif diminue progressivement alors que le fond de minéralisation se poursuit. Le tissu osseux devient mature et comble l'alvéole entre 12 et 16 semaines.

La diminution est de l'ordre de 50 % du volume initial durant la première année après extraction. Les deux tiers de cette résorption ont lieu durant les trois premiers mois. [25]

La disparition de la dent et du desmodonte provoque une diminution des contraintes mécaniques : la formation osseuse n'est plus stimulée et c'est l'activité de résorption qui prédomine dans le remodelage osseux. La réponse de l'os alvéolaire dépend de l'intensité et de la fréquence des contraintes : l'application régulière de forces modérées favorise la conservation du volume osseux. **L'os alvéolaire vit et meurt avec la dent.** [26, 27]

La présence de facteurs généraux (troubles du métabolisme osseux) et locaux (anatomie initiale défavorable, port de prothèse inadaptée) peut accélérer et aggraver la résorption. [4, 28] Une extraction traumatique ou des insertions freinales ou musculaires hautes sont des facteurs aggravant la résorption. Selon Leriche et Policard, une hypervascularisation ou une hypovascularisation du site favorise également la résorption. [29]

1.5.2.3. Classification [30]

Cawood et Howell classent la résorption en six degrés selon le volume résiduel et la morphologie de crête associée :

- Classe 1 : dent présente
- Classe 2 : immédiatement après extraction
- Classe 3 : crête arrondie, hauteur et épaisseur peu diminuées
- Classe 4 : crête en forme de lame, épaisseur diminuée
- Classe 5 : crête aplatie, hauteur et épaisseur très diminuées
- Classe 6 : résorption terminale, crête plate ou concave

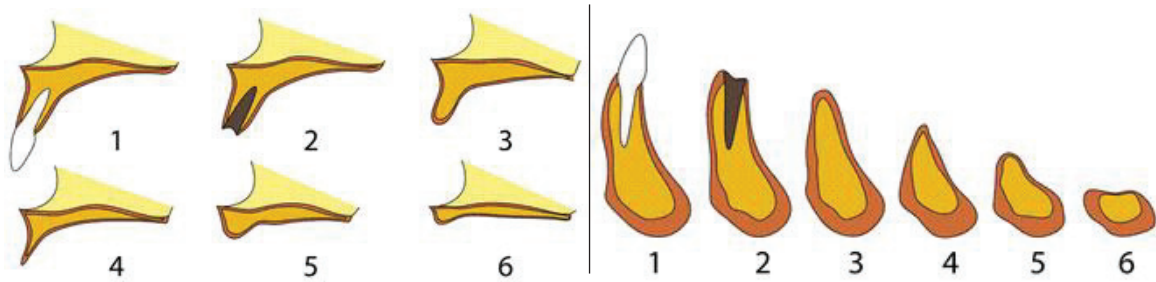


Figure 4 : Classification de Cawood et Howell au maxillaire et à la mandibule

1.5.3. Modification des rapports anatomiques

1.5.3.1. Position relative des crêtes maxillaires et mandibulaires [31]

Le phénomène de résorption est différent entre l'arcade maxillaire et l'arcade mandibulaire. Au maxillaire, dans le sens horizontal, la direction de résorption est centripète : la résorption est plus marquée en vestibulaire et à terme la crête semble se déplacer en palatin. C'est l'inverse qui se produit à la mandibule : la résorption, centrifuge semble faire avancer la crête.

Physiologiquement, les crêtes se font face mais une résorption avancée objective un décalage des deux arcades à cause de leur sens opposé de résorption.

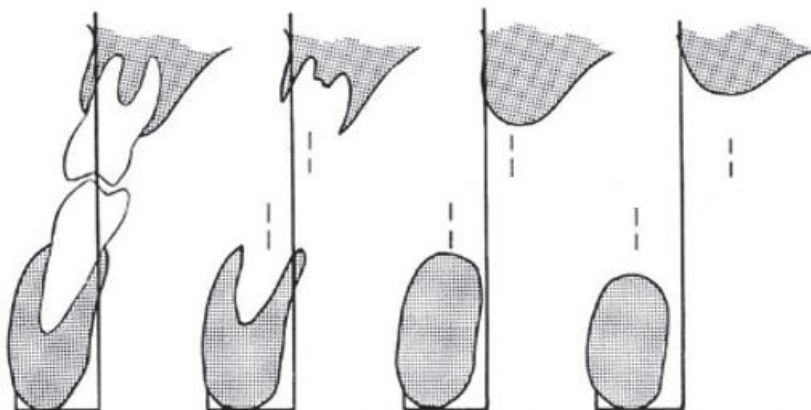


Figure 5 : Progression du décalage antéro-postérieur des arcades

1.5.3.2. Zones anatomiques à risque

1.5.3.2.1. Mandibule

A la mandibule, la diminution du volume osseux dans le sens vertical modifie la position du canal mandibulaire et du foramen mentonnier relativement au sommet de la crête. Dans une situation physiologique, avec une cavité buccale dentée, le foramen mentonnier se situe à mi-hauteur de la face externe du corps de la mandibule, le plus souvent au niveau des prémolaires. [32] La résorption postextractionnelle intéresse l'os alvéolaire et donc la partie supérieure du corpus mandibulaire. Ainsi, au fur et à mesure de la résorption, le rebord alvéolaire se rapproche du foramen mentonnier. Dans les cas les plus avancés, l'émergence du nerf alvéolaire inférieur se fait directement sur le sommet de la crête.

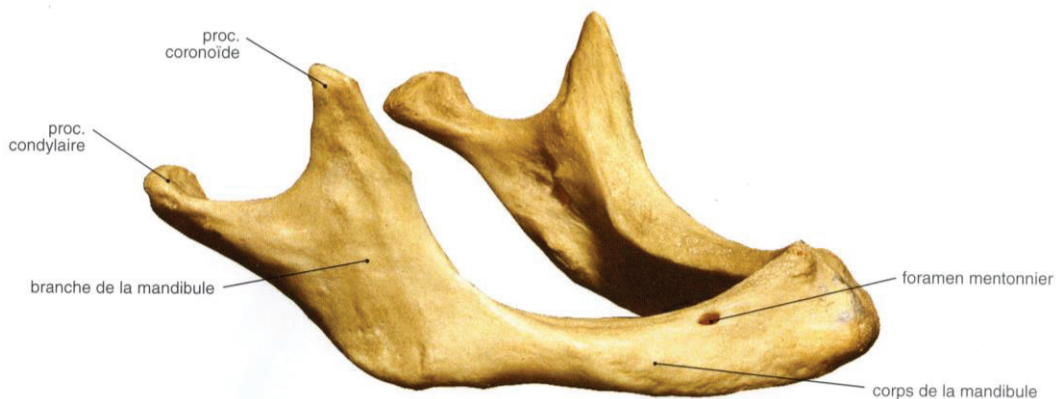

Figure 6 : Os mandibulaire fortement résorbé

1.5.3.2.2. Maxillaire

La direction centripète de la résorption et la diminution de la hauteur de la crête réduisent la distance avec l'artère grande palatine. Sa position physiologique par rapport à la gencive marginale est en moyenne de 12 mm au niveau canin et de 15 mm au niveau molaire en direction palatine. [33]

L'avulsion de prémolaires et de molaires est à l'origine d'une pneumatisation des sinus maxillaires. [34] Associé à la résorption alvéolaire, ce phénomène est à l'origine de la diminution du volume osseux sous sinusien.

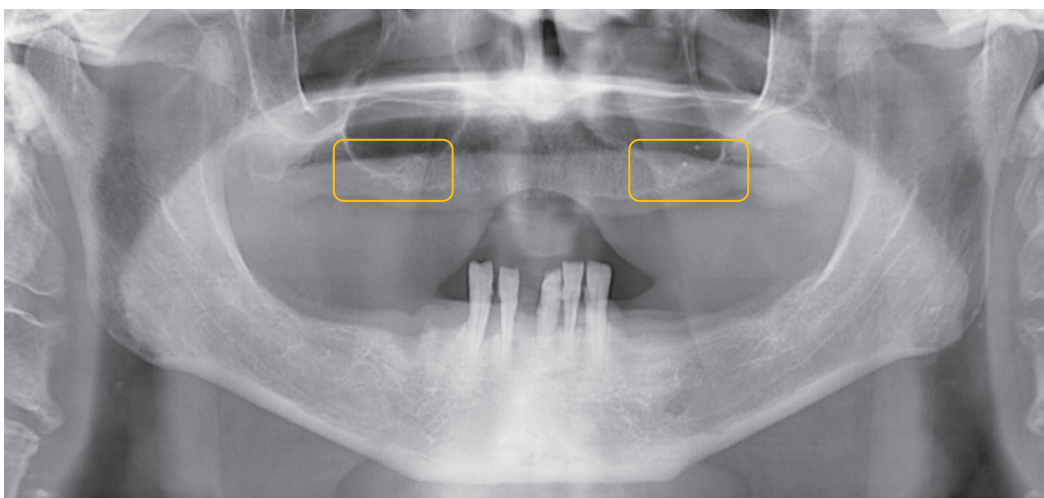


Figure 7 : Résorption avancée de la crête maxillaire et pneumatisation des sinus

ALTERNATIVES THÉRAPEUTIQUES

2. ALTERNATIVES THÉRAPEUTIQUES

2.1. Objectifs thérapeutiques

La réhabilitation du patient édenté total représente un enjeu fonctionnel, esthétique et psychologique.

Les options prothétiques disponibles doivent être évaluées au cas par cas par le praticien. Quelle que soit la thérapeutique envisagée, elle devra correspondre aux mêmes critères :

- Restaurer une occlusion fonctionnelle et améliorer les capacités masticatoires.
- Restaurer un sourire esthétique.
- Assurer le soutien des tissus péri-buccaux.
- Rétablir la phonation.
- Conserver le volume osseux alvéolaire.
- Permettre une maintenance personnelle quotidienne.

2.2. Prothèse amovible muco-portée

2.2.1. Prothèse Amovible Complète « conventionnelle »

La Prothèse Amovible Complète, ou PAC, est la réhabilitation historique de l'édentement total. Elle est constituée d'une base à appui muqueux et de dents prothétiques montées sur cette base. Différents matériaux ont été utilisés pour sa conception au fur et à mesure des innovations technologiques et de l'évolution des techniques cliniques et de laboratoire. Aujourd'hui, on utilise le plus souvent des dents en résine, parfois en céramique, montées sur une base en résine polyacrylique. La plaque base peut également être confectionnée en alliage de chrome-cobalt ou en titane. [35]

2.2.1.1. Principes de réalisation clinique et prothétique [36–38]

La réalisation d'une PAC repose sur le respect de la triade de Housset :

- La **stabilisation** s'oppose aux mouvements de translation horizontale et de rotation de la prothèse.
- La **réttention** s'oppose aux forces de traction et permet de conserver le contact avec les tissus de support.
- La **sustentation** s'oppose aux forces d'enfoncement de la prothèse.

Les matériaux d'empreinte doivent permettre l'enregistrement du jeu de la musculature périphérique, de l'anatomie des muqueuses et des insertions ligamentaires et ne doivent pas être compressifs afin d'éviter une surextension au niveau périphérique ou une compression des muqueuses.

Le concept occlusal est déterminant pour la stabilité et la rétention prothétique : le montage des dents doit parvenir à une **Occlusion Totale Equilibrée** (OTE). Ainsi, dans une position statique correspondant à la position de Relation Centrée (RC) du patient, il existe un maximum de contacts cuspide-fosse ou cuspide-embrasure au niveau des molaires et prémolaires. En antérieur, le recouvrement est nul et le surplomb compris entre 1 et 2 mm. En propulsion, les dents antérieures sont en bout à bout et la prothèse est stabilisée avec au moins un couple bilatéral de contacts postérieurs. En diduction, l'équilibration est réalisée grâce aux contacts

des cuspides vestibulaires maxillaires et mandibulaires du côté travaillant et des cuspides palatines maxillaires avec les cuspides vestibulaires mandibulaires du côté équilibrant.

2.2.1.2. Indications de la PAC [39]

Une Prothèse Amovible Complète peut être réalisée chez tous les patients édentés ou à édenté. On peut dans ce dernier cas réaliser une PAC immédiate.

Il convient toutefois d'analyser les facteurs favorables à la bonne réalisation de la prothèse : Des crêtes peu résorbées, avec des parois parallèles favorisent une meilleure rétention et une meilleure stabilisation. Une distance inter-crête régulière et suffisante, sans décalage des bases osseuses permet un montage des dents prothétiques adéquat et facilite l'équilibration occlusale. Une muqueuse ferme et adhérente, sans lésion, est favorable à une bonne sustentation et un port de la prothèse sans douleur. Au maxillaire, un palais plat est un élément favorable à la sustentation tandis qu'un palais profond favorise la rétention.

2.2.1.3. Contre-indications de la PAC [39]

Il n'existe pas de contre-indications absolues à la réalisation d'une PAC. Cependant, son acceptation repose sur l'analyse des données cliniques de chaque patient, sur une réalisation en accord avec les données acquises de la science et également sur la prise en charge psychologique et l'accompagnement du patient.

Des crêtes fortement résorbées, la présence de contre-dépouilles, d'exostoses osseuses, d'une muqueuse flottante ou lésée sont autant de facteurs défavorables à la bonne réalisation d'une PAC.

Des aménagements chirurgicaux préprothétiques permettent de corriger ces facteurs : exérèse des crêtes flottantes, des tori osseux, régularisation de crête, approfondissement vestibulaire. Ces interventions ne pourront être réalisées qu'en l'absence de contre-indication à la chirurgie.

2.2.1.4. Avantages de la PAC

La PAC représente le traitement conventionnel de l'édentement maxillaire. Elle permet de restaurer l'esthétique du sourire et les fonctions de la cavité buccale en un temps court. Sa réalisation n'implique pas nécessairement de chirurgie préprothétique. Les prothèses confectionnées intégralement en résine peuvent être rebasées ou réparées aisément. De la même façon, l'équilibration occlusale par meulage et polissage des dents prothétiques est facilitée. L'enregistrement des relations inter-maxillaires et le montage des dents permettent de compenser un éventuel décalage des crêtes alvéolaires. L'entretien est aisé et peut être réalisé par un tiers chez le patient ayant des troubles de la vision ou de dextérité.

2.2.1.5. Inconvénients de la PAC

L'efficacité masticatoire demeure largement inférieure à une situation dentée ou une réhabilitation fixée.

La résine polyacrylique connaît des modifications volumiques à long terme, son état de surface se détériore et permet l'adhésion de plaque. Enfin elle est sujette aux fractures et aux fêlures.

Une prothèse amovible est perçue comme un corps étranger encombrant dans la cavité buccale, moins acceptée qu'une solution fixe.

Par ailleurs, la PAC mandibulaire est souvent peu satisfaisante. La surface d'appui moins importante qu'au maxillaire et la dynamique des muscles périphériques, notamment de la langue sont à l'origine de prothèses peu rétentives et peu stables. Elle n'est plus le traitement de première intention de l'édentement mandibulaire selon le consensus de McGill de 2002 qui préconise la pose de deux implants symphysaires de stabilisation. [34]

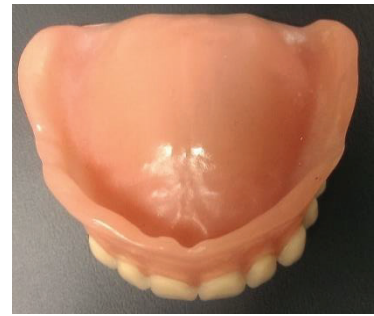

Figure 8 : Intrados d'une PAC maxillaire

2.2.2. Prothèse Amovible Complète Implanto-Retenue (PACIR)

Au même titre que des attachements axiaux supra-radicaux, la mise en place d'implants permet de stabiliser une PAC et d'améliorer le confort et l'efficacité masticatoire.

La PACIR est majoritairement réalisée à la mandibule et doit être proposée en traitement minimum de l'édentement total. [34] En effet, le complément de rétention et de stabilité par rapport à une PAC conventionnelle permet une amélioration des capacités masticatoires, du confort et plus globalement de la satisfaction des patients. [40, 41] Deux à quatre implants sont suffisants à la mandibule. Au maxillaire, la PAC conventionnelle est satisfaisante dans la quasi-totalité des cas. [42] L'échec de cette thérapeutique et l'impossibilité de réaliser une prothèse fixée indiquent l'utilisation d'attachements implanto-portés au maxillaire. Il convient alors de mettre en place quatre à six implants, en raison de la densité plus faible de l'os alvéolaire. [43]

2.2.2.1. Indications de la PACIR

La PACIR représente **le traitement de première intention de la mandibule totalement édentée**. Cette thérapeutique est d'autant plus indiquée si l'édentement est ancien : la dynamique des muscles périphériques déstabilise la prothèse et la résorption alvéolaire avancée n'offre qu'une surface d'appui limitée. Une prothèse instable ou peu rétentive peut bénéficier de la mise en place d'implants après sa confection si elle a été correctement réalisée au préalable.

2.2.2.2. Contre-indications de la PACIR [31, 44]

Les contre-indications majeures sont celles de la chirurgie implantaire.

2.2.2.2.1. Contre-indications générales

Les contre-indications générales sont liées à un état pathologique ou physiologique modifié.

2.2.2.2.1.1. Contre-indications absolues

- Cardiopathies à haut risque d'endocardite infectieuse
- Infarctus récent
- Insuffisance cardiaque sévère
- Déficit immunitaire congénital ou acquis sévère
- Patient sous immunosuppresseur ou corticothérapie au long cours
- Hémopathie
- Leucémie
- Affection nécessitant une transplantation d'organe

- Affection du métabolisme osseux
- Cancer évolutif
- Pathologies systémiques non contrôlées : diabète, hyperparathyroïdie, troubles de l'hémostase
- Bisphosphonates par voie intraveineuse
- Troubles psychologiques majeurs

2.2.2.2.1.2. Contre-indications relatives

Certaines pathologies ou l'évolution d'un état physiologique peuvent contre-indiquer la pose d'implants transitoirement et leur amélioration permettra la chirurgie après évaluation du rapport bénéfice/risque en coopération avec le médecin traitant :

- Ostéoporose (évaluation de la densité osseuse nécessaire)
- Diabète
- Grossesse
- Insuffisance coronarienne
- Traitements anticoagulants
- Déficit immunitaire modéré
- Tabagisme
- Toxicomanie
- Alcoolisme
- Irradiation cervico-faciale
- Bisphosphonates per os

2.2.2.2.2. Contre-indications locales

Des affections ou des modifications anatomiques de la cavité buccale peuvent compromettre les phases chirurgicale ou prothétique :

- Proximité avec les zones anatomiques à risque : sinus maxillaires, fosses nasales, foramen naso-palatin au maxillaire ; nerf alvéolaire inférieur, foramen mentonnier, artères sublinguales et submentales à la mandibule
- Distance inter-occlusale insuffisante
- Epaisseur et hauteur de gencive kératinisée faibles
- Amplitude d'ouverture buccale limitée, ne permettant pas le passage instrumental
- Hygiène bucco-dentaire déficiente (absence de motivation ou trouble de la mobilité), absence de maintenance personnelle
- Muqueuse buccale pathologique : candidose, lichen plan, érosions, ulcérations...
- Parodontite non traitée ou présentant une absence de réponse au traitement : contamination de l'implant, risque élevé de mucosites et péri-implantites, surcharge occlusale de la structure implantaire due aux mobilités dentaires
- Bruxisme : surcharges occlusales entraînant dévissage, descellement, fracture des composants implantaires
- Malocclusion
- Lésions proches du site à implanter : kystes résiduels, pathologies sinusiennes, dents incluses

2.2.2.3. Plan de traitement prothétique [45]

Les attachements implanto-portés sont des **compléments de rétention et de stabilisation** des prothèses **et non un support**. Ils ne peuvent se substituer à la bonne réalisation de la PAC

décrite précédemment. Les prothèses stabilisées sur implants sont muco-portées et leur confection répond aux exigences de la PAC.

2.2.2.3.1. Conception d'une nouvelle prothèse

La réalisation d'une prothèse stabilisée sur implants constitue le traitement de première intention de la mandibule édentée. Ainsi, le projet thérapeutique comprend initialement la phase chirurgicale et l'intégration du système d'attache à la prothèse.

La première étape du traitement est la réalisation d'une PAC répondant aux critères fondamentaux. La prothèse est dupliquée au laboratoire afin de servir dans un premier temps de guide radiologique pour la planification implantaire, de guide chirurgical pour la mise en place des implants et enfin de porte-empreinte occluso-adapté.

Après l'ostéointégration des implants, la prothèse initiale peut être rebasée pour intégrer les attachements ou une nouvelle prothèse peut être réalisée. Le patient aura alors une prothèse de remplacement lors de la maintenance de la PACIR.

2.2.2.3.2. Adaptation d'une prothèse existante

Les attachements supra-implantaires peuvent également être intégrés à une prothèse existante si le patient se plaint d'un manque d'efficacité masticatoire ou d'inconfort. Avant d'entreprendre la modification de la prothèse, le praticien doit s'assurer de sa bonne réalisation. Après la phase chirurgicale et l'ostéointégration des implants, l'intrados de la prothèse est évidé en regard des émergences implantaires et rebasé pour intégrer les attachements et correspondre à la morphologie ostéo-muqueuse péri-implantaire.

2.2.2.4. Nombre et position des implants

La confection d'un guide radiologique permet de planifier la phase chirurgicale en fonction de la morphologie osseuse du patient et du projet prothétique.

2.2.2.4.1. À la mandibule [46, 47]

Les implants sont idéalement mis en place de façon parallèle et symétrique dans la région parasymphysaire.

- Deux implants : positionnés au niveau des canines.
- Quatre implants : ils permettent d'améliorer la rétention par rapport à deux implants. D'autre part, ils limitent la rotation distale de la prothèse et répartissent donc d'avantage les appuis sur la muqueuse. La résorption alvéolaire des zones postérieures est donc moins importante.
- Trois implants : ils doivent être alignés afin de ne pas surcharger l'implant central lors des mouvements de rotation antéro-postérieure de la prothèse. Cette alternative ne peut être envisagée qu'en présence d'une crête parasymphysaire rectiligne.

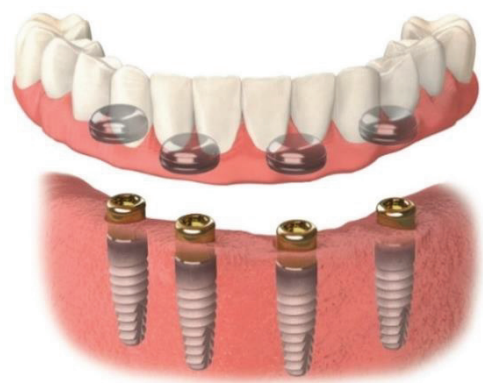

Figure 9 : PACIR mandibulaire avec quatre attachements de type « bouton-pression »

2.2.2.4.2. Au maxillaire [48]

Quatre implants sont mis en place au minimum. Les deux implants mésiaux sont placés au niveau des canines ou des incisives latérales et les implants distaux en avant des sinus maxillaires. On peut également mettre en place six implants si le volume osseux est suffisant. Au maxillaire, seule la réalisation de barres de jonction est validée cliniquement. D'autres dessins ou attachements peuvent être utilisés mais le niveau de preuve est actuellement insatisfaisant.

2.2.2.5. Les systèmes d'attachement [49]

Il existe trois grands types de connexion entre l'implant et la prothèse amovible. Elles sont composées d'une partie implantaire et d'une contre-partie intégrée à l'intrados prothétique. Les dessins de ces attachements varient selon les différents fabricants.

2.2.2.5.1. Les attachements « bouton-pression »

La partie mâle de ce type d'attachements est le plus souvent vissée dans l'implant et la partie femelle adaptée à la prothèse. L'insertion de la prothèse permet alors la connexion des deux parties de l'attachement. Le dispositif de rétention, situé dans la partie femelle, est constitué d'ailettes métalliques, d'anneaux ou de capsules en caoutchouc ou nylon.

Ce dispositif peut être réglé pour obtenir une résistance à la désinsertion plus ou moins élevée, qui sera fonction de la force et de la dextérité du patient ainsi que des axes implantaires. Le jeu vertical et rotationnel des attachements permet de diminuer les contraintes exercées sur les implants et de les limiter à leur seul rôle de stabilisation et de rétention.

2.2.2.5.2. Les barres de jonction

Une barre métallique est réalisée au laboratoire grâce à des préformes calcinables ou par Conception et Fabrication Assistée par Ordinateur (CFAO). Elle est transvissée sur les implants directement ou à l'aide de pièce intermédiaires, selon l'espace prothétique disponible. Un ou plusieurs cavaliers sont insérés dans l'intrados pour permettre l'adaptation de la prothèse sur la barre de jonction.

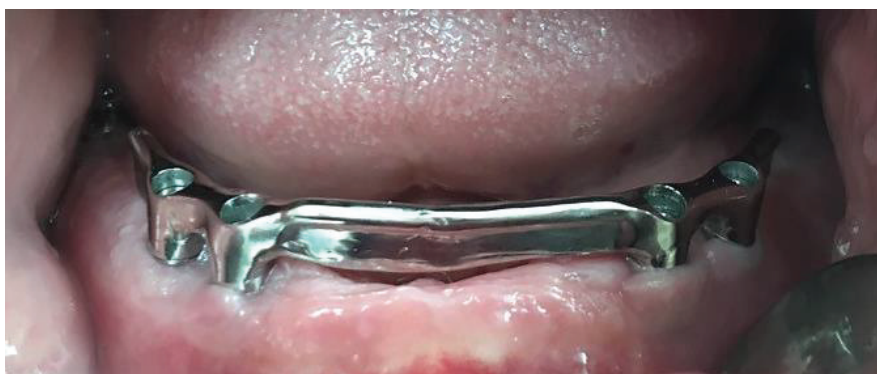

Figure 10 : Barre de jonction supportée par quatre implants

2.2.2.5.3. Les attachements magnétiques [49, 50]

La liaison des deux parties de l'attachement est uniquement assurée par la force magnétique d'un aimant, situé dans l'intrados prothétique, et d'un alliage ferromagnétique. Ce type d'attachement est peu utilisé en raison de ses inconvénients par rapport aux systèmes mécaniques : efficacité moindre, corrosion, usure par glissement des aimants.

2.2.2.5.4. Critères de choix d'un système d'attache

Le choix d'un type d'attache est évalué selon des critères généraux et locaux :

	Attache axiaux	Barre de jonction	Attache magnétiques
Force de rétention	++	+++	+
Maxillaire	+	+++	-
Mandibule	+++	+++	+
Distance inter-crêtes réduite	+++	+	-
Arcade curviligne ou triangulaire	+++	+	+
Arcade trapézoïdale	++	+++	+
Distance inter-implantaire < 8 mm	++	-	-
Faible qualité osseuse	++	+++	-
Défaut de parallélisme implantaire	+	++	+
Facilité d'entretien	+++	+/-	+

Figure 11 : Critères de choix d'un système d'attache

2.2.2.6. Avantages et inconvénients

Les principaux avantages s'observent à la mandibule : l'efficacité masticatoire, la rétention, la stabilité et le confort sont statistiquement supérieurs à la PAC mandibulaire conventionnelle.

En revanche, la mise en place d'implants impose un temps de traitement allongé, un ou deux temps chirurgicaux et d'éventuelles complications associées. La maintenance professionnelle est primordiale à la survie des implants à long terme. La phase prothétique est également plus longue. L'entretien demande le nettoyage des parties intégrées à l'intrados prothétique et des parties fixées en bouche. [51] L'usure des éléments de rétention des attache demande une réactivation ou un changement régulier. [52, 53]

2.3. Prothèse fixée implanto-portée [31]

L'implantologie a permis de développer des alternatives fixées pour la réhabilitation de l'édenté total. Les implants peuvent en effet être utilisés comme **supports de prothèse** et non plus comme seuls éléments de rétention. Le praticien pose l'indication d'un traitement implanto-porté selon les données physiologiques, anatomiques et psychologiques du patient et **en accord avec les objectifs prothétiques** cités précédemment.

2.3.1. Plan de traitement prothétique

L'objectif de la chirurgie implantaire est la réhabilitation prothétique. Le bilan pré-implantaire et la planification doivent donc prendre en compte les objectifs à atteindre et pas seulement la « faisabilité » chirurgicale.

2.3.1.1. Bridge complet implanto-porté

Le dessin d'un bridge implanto-porté est similaire à celui d'un bridge dento-porté : les implants et les piliers implantaire « remplacent » les piliers dentaires support de bridge. La confection au laboratoire est également similaire : dans un premier temps, une armature est réalisée en alliage métallique, titane ou en zircone. Après validation clinique, le technicien de laboratoire monte la céramique cosmétique. Il convient de réaliser un essayage final fonctionnel, esthétique et phonétique avant la mise en place de la prothèse.

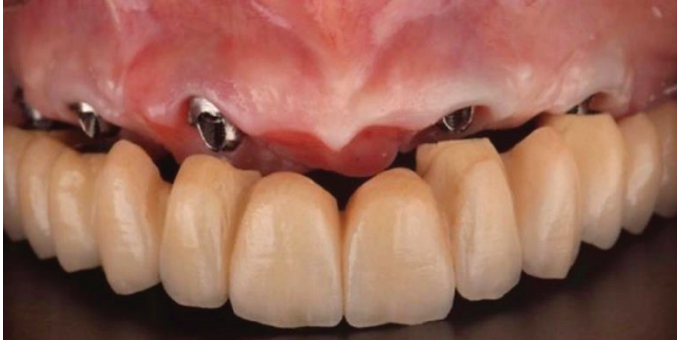

Figure 12 : Bridge complet implanto-porté avec armature zircone

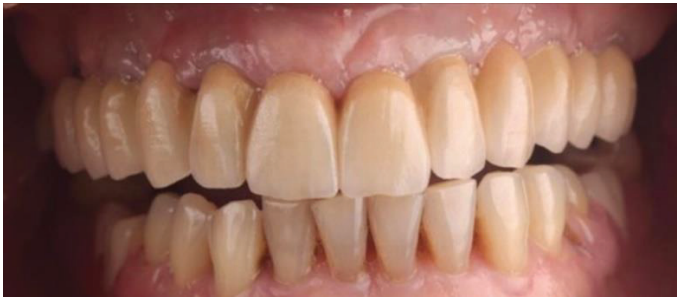

Figure 13 : Bridge en place

Le praticien dispose de deux moyens d'assemblage pour assurer la connexion en entre les implants et la prothèse : le bridge implanto-porté peut être scellé ou transvissé.

2.3.1.1.1. Indications

Le traitement implantaire est indiqué chez le patient édenté total en attente d'une réhabilitation fixée, refusant une prothèse amovible ou déjà porteur d'une prothèse jugée instable, inconfortable, ou avec une capacité masticatoire insuffisante.

La conception d'un bridge implanto-porté limite ses indications. Ainsi, cette alternative peut être envisagée si l'édentation est récente et la résorption alvéolaire peu évoluée : la distance inter-arcades verticale ne doit pas être trop importante afin de réaliser des dents prothétiques esthétiques tout en restaurant une Dimension Verticale d'Occlusion physiologique. Le décalage horizontal doit être faible ou inexistant pour assurer une occlusion fonctionnelle et éviter béances ou inversés d'occlusion.

2.3.1.1.2. Contre-indications

Un édentement ancien, associé à une résorption avancée, contre-indique donc la réalisation d'un bridge complet implanto-porté.

Les contre-indications chirurgicales sont identiques à celles citées précédemment.

2.3.1.1.3. Prothèse scellée

L'assemblage est réalisé sur les piliers implantaire à l'aide d'un ciment, permettant de faciliter le démontage ultérieur de la prothèse. Les piliers utilisés peuvent être vissés (piliers pleins) ou

transvissés sur les implants. L'accès à la vis des piliers transvissés doit être obturé avant scellement.

Le choix des piliers peut être fait par le praticien ou par le prothésiste. Dans le premier cas, des piliers standardisés sont mis en place cliniquement et éventuellement retouchés par le praticien avant la prise d'empreinte, de la même façon que pour la préparation d'un bridge conventionnel. Si le praticien souhaite laisser le choix des piliers au prothésiste, le modèle de travail devra retranscrire **la position des implants**. Le technicien peut alors utiliser et adapter des piliers standards ou bien confectionner des piliers anatomiques par surcoulée ou par CFAO.

La réalisation d'une prothèse scellée permet donc de corriger les axes d'émergence des implants aisément et son élaboration est similaire à celle d'un bridge dento-porté.

De fait, l'espace prothétique disponible doit permettre l'utilisation de piliers assurant la stabilité et la rétention de la prothèse.

L'utilisation d'un ciment de scellement peut rendre la réintervention difficile voire risquée. Le ciment peut fuser dans le sulcus implantaire lors de la pose de la prothèse. S'il n'est pas éliminé, il sera alors à l'origine de péri-implantites.

2.3.1.1.4. Prothèse transvissée

L'accastillage implantaire permet un assemblage mécanique du bridge à son support. La prothèse peut être « verrouillée » soit sur les piliers implantaires soit directement sur les implants.

L'espace prothétique, même réduit, n'a pas d'influence sur la rétention de la prothèse. Le contrôle de la passivité de l'armature est également plus aisé (test de Sheffield). La prothèse transvissée a un intérêt considérable pour les réhabilitations complètes : la dépose et le remontage facilités des différentes pièces de l'accastillage implanto-prothétique permet de gérer efficacement les problèmes de dévissage ou de fracture de la suprastructure sans mettre en péril l'ensemble de la restauration. En effet, en cas de dévissage d'un pilier support d'une prothèse scellée, la dépose de l'ensemble de la structure est complexe, voire impossible sans endommager la prothèse, et peut donc nécessiter sa réfection intégrale.

Le principal inconvénient des prothèses transvissées est la présence de puits d'accès aux vis de prothèse : ils représentent des zones de fragilité de la suprastructure et leur obturation peut être inesthétique et sujette à l'usure par contrainte fonctionnelle ou dégradation du joint avec la prothèse. Les vis de la prothèse peuvent également s'user ou se dévisser.

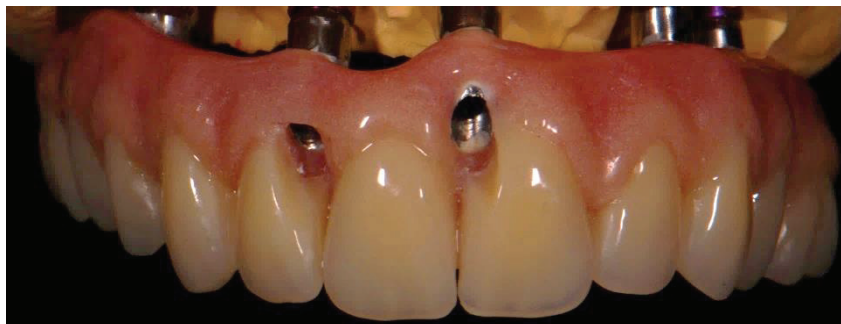

Figure 14 : Puits d'accès apparents en vestibulaire

2.3.1.1.5. Avantages et inconvénients

Quel que soit le moyen d'assemblage utilisé, le bridge implanto-porté présente un confort et un accès à l'hygiène excellents, similaires à un bridge dento-porté. Les dents prothétiques en céramique sont très esthétiques et l'efficacité masticatoire est supérieure à une réhabilitation amovible.

Cependant, le soutien des tissus péri-buccaux et la gestion des tissus gingivaux est difficile à bien réaliser. Une fausse gencive en céramique peut corriger partiellement ces inconvénients.

2.3.1.2. Prothèse totale fixée implanto-portée / Prothèse sur pilotis

La prothèse totale fixée implanto-portée est constituée de dents et de gencives prothétiques en résine montées sur une armature métallique. D'autres matériaux sont parfois utilisés : dents en céramique, armature en zircone. La prothèse n'est pas en contact avec la gencive d'où l'appellation « sur pilotis ».

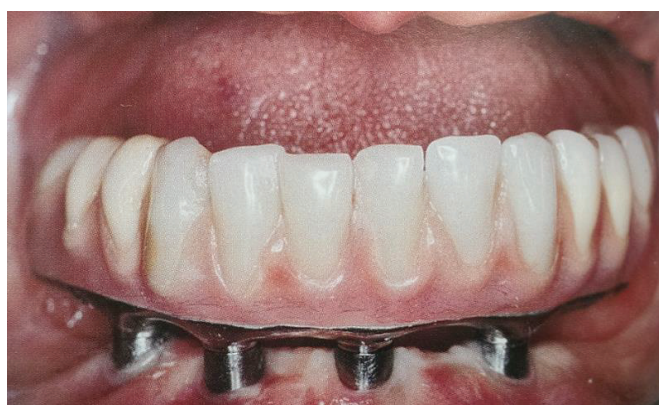

Figure 15 : Prothèse totale mandibulaire sur pilotis

2.3.1.2.1. Indications

La prothèse totale fixée-implanto-portée est indiquée lorsqu'un bridge implanto-porté ne peut être réalisé. En effet, ce type de réhabilitation permet de compenser un décalage des bases osseuses grâce au montage des dents prothétiques.

2.3.1.2.2. Contre-indications

Les contre-indications sont essentiellement chirurgicales. D'autre part, ce type de prothèse permet de compenser un décalage inter-arcade modéré et n'est pas indiqué dans les cas les plus sévères.

2.3.1.2.3. Avantages et inconvénients

Les prothèses sur pilotis présentent les avantages des réhabilitations fixes : confort et efficacité masticatoire. Les matériaux utilisés le plus souvent peuvent être réparés par le praticien au fauteuil. L'utilisation de fausse gencive en résine permet une restauration esthétique si la ligne du sourire est moyenne ou basse.

Un sourire gingival peut en effet laisser apparaître l'armature. L'espace entre la prothèse et la gencive rend l'hygiène plus difficile et peut provoquer des problèmes phonétiques.

2.3.2. Considérations chirurgicales

L'examen clinique et les examens d'imagerie permettent la planification de la phase chirurgicale : le nombre, la dimension, la position des implants doivent être déterminés en fonction du volume osseux disponible et de la réhabilitation prothétique choisie. Le chirurgien-dentiste planifie également les éventuels aménagements tissulaires à réaliser et la durée des différentes phases du traitement.

2.3.2.1. Nombre d'interventions

2.3.2.1.1. Protocole en deux temps chirurgicaux

2.3.2.1.1.1. Premier temps chirurgical

Le premier temps chirurgical correspond à la chirurgie implantaire. Les implants sont mis en place selon la planification réalisée au préalable puis mis en nourrice : le chirurgien met en place des vis de couverture sur les implants et les recouvre avec le lambeau muqueux afin de les protéger de toute contrainte fonctionnelle. Les implants sont donc enfouis pendant toute la durée d'ostéointégration.

2.3.2.1.1.2. Deuxième temps chirurgical

Au terme de l'ostéointégration, les émergences des implants sont dégagées par une incision de la muqueuse et les vis de couverture sont remplacées par des vis de cicatrisation. Leur rôle est de mettre en condition la gencive péri-implantaire pour permettre la prise d'empreinte implantaire et l'adaptation fonctionnelle et esthétique de la prothèse supra-implantaire.

2.3.2.1.2. Protocole en un temps chirurgical

Ce protocole permet une cicatrisation simultanée des tissus durs et des tissus mous. Le chirurgien met en place des implants dont le col est juxta-muqueux (Implant Tissue Level) et laisse donc l'implant apparaître en bouche après le repositionnement du lambeau. Il est aussi possible de mettre en place des implants juxta-osseux (Implant Bone Level) dans lesquels seront vissés des piliers transgingivaux.

2.3.2.2. Délai de mise en charge

La mise en charge est définie par l'application de contraintes sur l'implant, transmises par une restauration prothétique en occlusion. Elle est à distinguer de la mise en esthétique dont le seul objectif est une réhabilitation esthétique transitoire, sans application de contraintes.

2.3.2.2.1. Mise en charge standard et mise en charge précoce

La durée entre la chirurgie implantaire et la mise en charge prothétique a été définie par Brånemark : trois mois à la mandibule et cinq à six mois au maxillaire. Cette durée a été déterminée empiriquement sur des implants à surface lisse et correspond au temps d'ostéointégration de ces implants. Une mise en charge avant cette période est définie comme précoce.

L'évolution des dessins implantaires et le traitement de leur surface a permis de réduire la durée d'ostéointégration en augmentant l'aire de contact entre implants et os.

2.3.2.2.2. Mise en charge immédiate

La mise en charge immédiate correspond à une mise en occlusion des prothèses implanto-portées immédiatement après la chirurgie implantaire et jusqu'à 72 heures après. Elle permet au patient une restauration esthétique et fonctionnelle rapide et ainsi une acceptation psychologique de la solution implantaire plus aisée. Le praticien en bénéficie également par la réduction du nombre de séances au fauteuil.

La mise en charge immédiate répond aux mêmes exigences que la mise en charge différée. L'ostéointégration, la réhabilitation esthétique et fonctionnelle doivent être équivalentes.

Les contraintes subies par les implants mis en charge doivent rester inférieures à un seuil de mouvements de 100 micromètres. Au-delà de ce seuil, l'ostéointégration est compromise. Ainsi la mise en charge immédiate repose sur **l'optimisation de la stabilité primaire** et sur la **diminution des contraintes**, obtenue en augmentant le nombre d'implants, la rigidité et la passivité de leur liaison et une équilibrage occlusale de la prothèse immédiate.

2.3.2.3. Considérations implantaires

2.3.2.3.1. Position des implants

L'imagerie volumique permet de déterminer la longueur et le diamètre des implants. Le volume osseux doit être évalué dans les trois plans de l'espace :

- Plan apico-coronaire : la hauteur de la crête alvéolaire doit permettre la pose d'implants d'au moins 8 mm. Les zones anatomiques à risque doivent être évitées, notamment les sinus maxillaires et les nerfs alvéolaires inférieurs à la mandibule. Il convient de ménager un espace de 2 mm entre la limite apicale de l'implant et le nerf alvéolaire inférieur.
- Plan méso-distal : la longueur méso-distale de l'arcade détermine le nombre d'implants qui peuvent être mis en place. Ils devront être espacés d'au moins 3 mm pour préserver la muqueuse péri-implantaire.
- Plan vestibulo-lingual : la largeur de la crête doit permettre de préserver au moins 1 mm en vestibulaire et en lingual ou palatin. Ainsi, pour un implant de diamètre standard (4 mm), la crête alvéolaire doit avoir une largeur minimale de 6 mm.

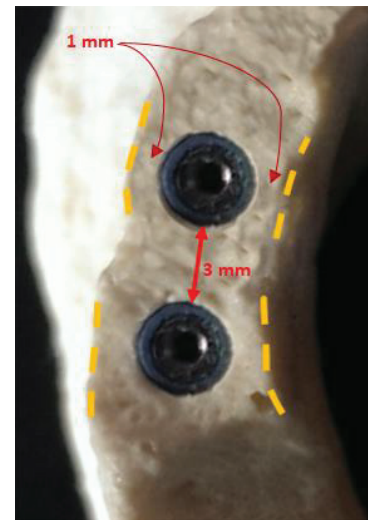


Figure 16 : Position vestibulo-linguale et distance inter-implantaire

2.3.2.3.2. Nombre d'implants

Une augmentation du nombre d'implant permet d'**augmenter la surface d'ancrage osseux**. Ainsi, pour la réalisation d'un bridge implanto-porté, chaque site peut potentiellement être implanté : jusqu'à 14 implants peuvent être posés. Cependant, le respect de la distance inter-implants et surtout le volume osseux disponible limitent souvent le nombre d'implants. Des protocoles avec un minimum de quatre implants ont été décrits pour la réalisation de bridge implanto-porté ou de prothèse sur pilotis.

2.3.2.4. Aménagements chirurgicaux pré-implantaires

La résorption du volume osseux postérieur limite parfois la pose d'implants dans les sites molaires et prémolaires. Des techniques d'aménagement osseux ont été développées afin d'augmenter le volume osseux disponible pour l'implantation.

2.3.2.4.1. Aménagements osseux au maxillaire

Le volume osseux sous-sinusal diminue avec la résorption alvéolaire et la pneumatisation des sinus. Selon la hauteur d'os entre le sommet de la crête alvéolaire et la paroi sinusienne, différentes thérapeutiques peuvent être proposées. L'augmentation du volume osseux pourra être réalisée par voie crestale ou par voie latérale.

2.3.2.4.1.1. Augmentation par voie crestale [54]

Cette technique est réalisée lors de la chirurgie implantaire. Après une préparation initiale à 1 mm de la paroi sinusienne, un ostéotome est utilisé pour la fracturer. La membrane sinusienne est ainsi refoulée et l'espace ménagé est **éventuellement** comblé par l'apport d'un biomatériau. L'implant peut alors être mis en place.

2.3.2.4.1.2. Augmentation par voie latérale [55, 56]

Un lambeau de pleine épaisseur est élevé en vestibulaire en regard du sinus afin de mettre en évidence sa paroi latérale. Un volet osseux est découpé afin d'accéder à la membrane sinusienne et la décoller pour ménager un volume supplémentaire, éventuellement comblé par un biomatériau. L'implantation peut avoir lieu dans la même séance si la hauteur osseuse sous-sinusienne avant l'intervention est suffisante. Dans le cas contraire, la chirurgie implantaire sera réalisée après cicatrisation.

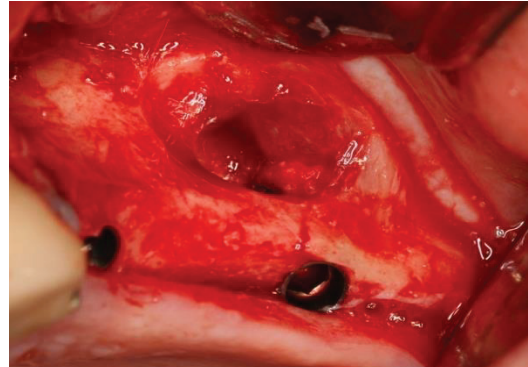


Figure 17 : Abord latéral du sinus maxillaire et implantation simultanée

2.3.2.4.1.3. Intérêts et inconvénients [57]

Ces techniques permettent de rétablir un volume osseux sous-sinusal propice à l'implantation. Les cas de résorption avancée sont traités par abord latéral.

Ce protocole provoque des suites postopératoires : œdème facial fréquent parfois associé à un hématome et douleurs ; le patient doit également veiller à éviter les barotraumatismes. Plus rarement, on peut observer l'apparition de vertiges positionnels paroxystiques. [58] Des complications peuvent également survenir lors de l'intervention : **perforation de la membrane sinusienne**, lésion de l'artère alvéolo-antrale, de l'artère grande palatine, migration du matériau de comblement voire de l'implant dans le sinus. [54]

Certaines affections locales telles que les sinusites aiguës ou chroniques, la présence de kystes ou de tumeurs maxillaires, l'hypoplasie ou l'aplasie des sinus, ou encore les communications bucco-sinusiennes, contre-indiquent la chirurgie sinusienne.

2.3.2.4.2. Aménagements osseux à la mandibule [55]

La proximité avec le nerf alvéolaire inférieur impose une augmentation de la hauteur osseuse.

2.3.2.4.2.1. Greffe d'apposition osseuse

La greffe d'apposition a pour objectif de combler le volume osseux résorbé par transfert d'un bloc (onlay) d'origine autogène, allogène ou xénogène.

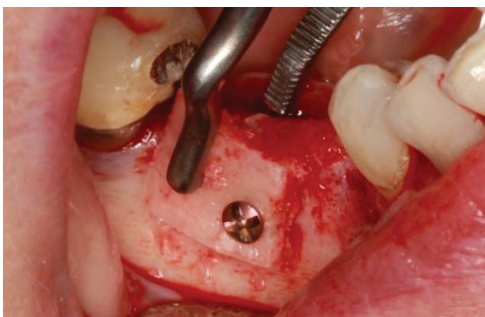


Figure 18 : Augmentation horizontale par apposition d'un bloc

2.3.2.4.2.2. Régénération osseuse guidée (ROG)

Le principe de la régénération osseuse guidée repose sur le potentiel de cicatrisation osseuse physiologique. L'apposition d'une membrane permet de maintenir un espace de régénération et de favoriser la prolifération de cellules ostéoprogénitrices en isolant le site des cellules épithéliales et conjonctives.

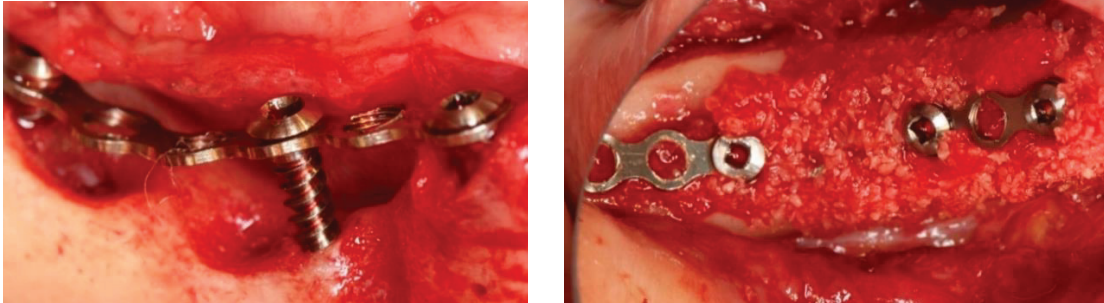


Figure 19 : ROG à l'aide d'un guide en titane fixé par vis d'ostéosynthèse (Fast System)

2.3.2.4.2.3. Ostéotomie verticale

Cette technique consiste à réaliser une fracture horizontale du corpus mandibulaire pour déplacer la partie crestale verticalement et ainsi augmenter sa hauteur.

2.3.2.4.2.4. Intérêts et inconvénients [57, 59]

Ces aménagements permettent de restaurer un volume osseux dans les régions mandibulaires postérieures compatible avec l'implantation. La greffe d'apposition osseuse et l'ostéotomie verticale permettent de régénérer un volume plus important que la ROG mais sont plus complexes à mettre en œuvre et requièrent un plateau technique approprié. L'utilisation d'un bloc requiert une anatomie du site receveur favorable à leur coaptation. Les implants sont mis en place après cicatrisation : une phase de temporisation et une deuxième intervention chirurgicale sont nécessaires. Il existe un **risque de paresthésie** par lésion du nerf alvéolaire inférieur.

2.3.2.5. Alternatives non chirurgicales

Les techniques précédemment décrites ont pour objectif de restaurer un volume osseux compatible avec la mise en place d'implants dans les sites résorbés. Cependant, les progrès technologiques permettent aujourd'hui dans certains cas de réhabiliter les secteurs postérieurs résorbés sans chirurgie pré-implantaire.

2.3.2.5.1. Implants courts [60]

L'utilisation d'implants dits « courts » représente une alternative logique à un volume osseux résorbé. Il n'existe pas de consensus sur la longueur des implants courts. Certains auteurs considèrent les implants d'une longueur inférieure à 10 millimètres comme courts. Pour d'autres, l'amélioration des designs et des surfaces implantaire ayant abouti à une utilisation d'implants de plus en plus courts, ils considèrent un implant comme court **si sa longueur n'excède pas 8 millimètres**.

2.3.2.5.1.1. Intérêts des implants courts

L'utilisation d'implants courts permet de ne pas avoir recours aux différentes techniques d'aménagement osseux. En effet l'analyse du volume osseux permet au praticien de sélectionner la longueur d'implant en fonction de la hauteur d'os résiduel. Les réhabilitations totales fixées peuvent être supportées par 8 implants au maxillaire et 6 implants à la mandibule.

2.3.2.5.1.2. Inconvénients des implants courts

Dans les cas de résorption sévère, la hauteur d'os résiduel peut ne pas permettre l'utilisation des implants les plus courts ; la largeur de la crête peut également empêcher leur mise en place.

Malgré une amélioration des états de surfaces, la mise en charge immédiate n'est pas recommandée sur des implants « ultra-courts » (longueur inférieure à 6 mm). [61]



Figure 20 : Implant de 4 mm (Straumann®)

2.3.2.5.2. Implants ptérygoïdiens [62, 63]

Également nommés implants ptérygo-maxillaires ou implants tubérositaires, ils sont insérés dans le processus ptérygoïde de l'os sphénoïde au travers de la tubérosité maxillaire. De fait cette technique permet d'éviter le sinus maxillaire et d'utiliser le volume osseux rétromolaire. Les implants sont angulés d'environ 45° par rapport à l'arcade maxillaire et de 20 à 30° dans le plan horizontal. Les piliers implantaires permettent de corriger cette angulation.

2.3.2.5.2.1. Intérêts des implants ptérygoïdiens

L'intérêt principal des implants ptérygoïdiens est de placer des implants dans les secteurs postérieurs sans avoir recours à une augmentation du volume osseux sous-sinusien. Les patients peuvent ainsi bénéficier de réhabilitations totales sans extension distale en cantilever.

2.3.2.5.2.2. Inconvénients des implants ptérygoïdiens

L'accès au site d'implantation est responsable de plusieurs difficultés : lors de la chirurgie, la pose est réalisée « en aveugle », la proximité de l'artère grande palatine et de l'artère maxillaire interne présente un risque hémorragique ; l'accès instrumental (phase chirurgicale et prothétique) requiert une ouverture buccale de grande amplitude ; la densité osseuse dans la région tubérositaire est faible, généralement de type III ou IV ; enfin en postopératoire, la maintenance par le patient est difficile et le contrôle radiologique par le praticien ne permet pas un suivi précis du niveau osseux péri-implantaire.

2.3.2.5.3. Concept All-on-6 / All-on-4 [61]

Afin d'éviter les zones à risque, une autre possibilité consiste à positionner les implants seulement dans les parties antérieures des maxillaires, moins résorbées. La mise en place axiale de six implants au maxillaire, quatre à la mandibule permet une réhabilitation fixée en arcade raccourcie ou une réhabilitation amovible. En effet la position des implants distaux ne permet pas la réalisation de prothèses totales fixées en raison d'un porte-à-faux distal trop important.

Pour réduire ce porte-à-faux et permettre une extension distale de la prothèse, les implants distaux peuvent être angulés : les éléments à risque sont contournés pour obtenir un ancrage apical mésial et une émergence implantaire distale. L'utilisation de piliers spécifiques permet de paralléliser les axes prothétiques aux axes des implants antérieurs. Ainsi, la confection des prothèses supra-implantaires et leur insertion est facilitée. Le parallélisme des axes des piliers permet la confection de puits de vissage courts et non apparents en vestibulaire.

ALL-ON-4 / ALL-ON-6

3. ALL-ON-4 / ALL-ON-6

3.1. Généralités

3.1.1. Concept All-on-4

En 1995, Brånemark publie une étude sur le taux de survie à 10 ans de prothèses complètes fixées sur quatre ou six implants. Les résultats obtenus lui permettent alors de conclure : « **la tendance actuelle de certains cliniciens à installer autant d'implants que possible chez les édentés complets devrait donc être sérieusement remise en question** ». [64]

Paulo Maló propose un protocole pour la mise en charge immédiate de prothèses complètes mandibulaires transvissées sur quatre implants afin de diminuer le temps de traitement global, éviter les aménagements chirurgicaux et limiter le coût de la réhabilitation. Les implants les plus distaux sont mis en place avec une angulation d'environ 30°. Dans une étude rétrospective publiée en 2003, à trois ans, le taux de survie implantaire était de 96,7 % et le taux de survie prothétique de 100 %. [61]

3.1.2. Considérations implantaires

3.1.2.1. Position des implants

La réduction du nombre d'implants permet de proposer une alternative aux aménagements chirurgicaux pré-implantaires en cas de volume osseux postérieur insuffisant. Les implants sont mis en place de façon à éviter les zones anatomiques à risque : à la mandibule, ils sont placés dans la région para-symphysaire, en avant des foramina mentonniers ; au maxillaire, ils sont placés en avant des parois antéro-latérales des sinus maxillaires. Ces zones correspondent aux sites des premières ou deuxièmes prémolaires. Les prothèses seront donc réalisées avec des **extensions distales** pour remplacer les premières molaires.

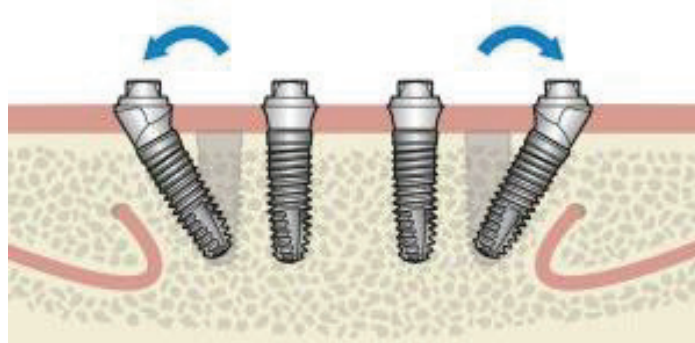


Figure 21 : Inclinaison des implants distaux pour contourner les foramina mentonniers

3.1.2.2. Nombre d'implants

L'espace disponible au maxillaire entre les deux sinus est plus grand que l'espace entre les deux foramina mentonniers à la mandibule et permet la mise en place de six implants. Certains auteurs rapportent des taux de survie implantaire et prothétique similaires entre les deux arcades pour quatre implants. Il faut néanmoins tenir compte d'un éventuel biais de sélection de ces études et évaluer cas par cas la densité osseuse de l'os alvéolaire maxillaire. Le **contexte articulaire, musculaire et occlusal** doit également être considéré pour déterminer le nombre d'implants à utiliser. En 2009, une revue de la littérature rapporte un taux d'échec prothétique plus important pour des réhabilitations maxillaires supportées par moins de six implants. [65]

Un article de revue publié en 2014 reporte la mise en place de quatre à six implants dans une majorité de cas d'édentement complet traités sans chirurgie pré-implantaire avec un taux de survie prothétique et implantaire similaire à des prothèses supportées par huit implants ou plus. [66] Par analogie au All-on-4 proposé par Maló, le terme « All-on-6 » est utilisé pour désigner les réhabilitations transvissées sur six implants avec une inclinaison des implants distaux.

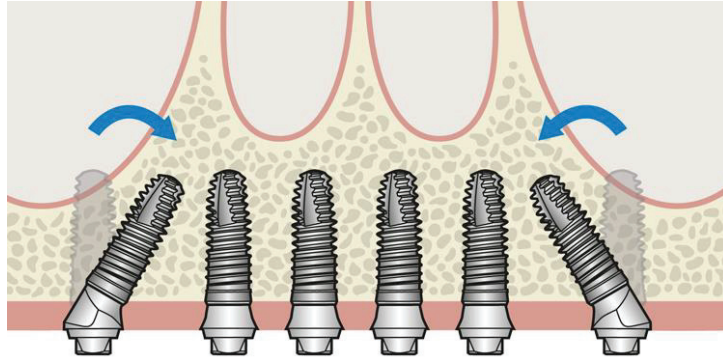


Figure 22 : Inclinaison des implants distaux pour contourner les sinus maxillaires

3.1.2.3. Dimensions des implants

Selon la conférence de consensus de Quintanilla de 2017, les sites d'implantation déterminés lors de la planification doivent permettre la mise en place d'implants de 4 mm de diamètre, d'une longueur d'au moins 10 mm pour les implants axiaux et d'au moins 11,5 mm pour les implants inclinés. [67, 68] La surface de contact implant-os alvéolaire est alors compatible avec une mise en charge immédiate et une survie à long terme, en particulier dans les sites de faible densité osseuse. [69]

3.1.2.4. Inclinaison des implants

3.1.2.4.1. Intérêts

L'inclinaison des implants les plus distaux permet un meilleur ancrage : des implants plus longs peuvent être mis en place (par rapport à un implant axial sur le même site), dans un os dense. Les cols implantaire sont situés plus postérieurement : la distance inter-implantaire est augmentée et la longueur des extensions distales de la prothèse est réduite. L'utilisation de piliers spécifiques permet de réaliser une prothèse transvissée en compensant l'angulation des implants.

3.1.2.4.2. Biomécanique

La réalisation d'une prothèse complète implanto-portée sur quatre ou six implants implique la présence de cantilevers distaux et la mise en place de deux implants distaux inclinés.

Contrairement aux racines des dents naturelles, il n'existe pas de ligament à l'interface implant-os. Les contraintes occlusales appliquées au niveau de la prothèse implanto-portée sont directement transmises à l'os péri-implantaire et se concentrent dans la région cervicale. [70]

Un implant incliné isolé transmet davantage de contraintes qu'un implant axial. [71, 72] L'utilisation de piliers angulés modifie également la distribution des forces : certains auteurs observent une concentration des contraintes au niveau cortical alors que d'autres analyses décrivent une diminution au niveau implantaire et alvéolaire dans les cas d'implants inclinés.

[73, 74] Cliniquement, l'utilisation de piliers angulés jusqu'à 45° ne semble pas avoir d'influence négative sur le taux de survie implantaire. [75] De plus, la connexion rigide de plusieurs implants permet de répartir les contraintes sur tous les implants et donc de diminuer les forces transmises au seul site d'application des forces occlusales. Dans une analyse en éléments finis, Zampelis observe des contraintes similaires au niveau de la région cervicale pour des implants inclinés ou axiaux s'il existe une connexion rigide entre deux implants. [76]

En présence d'une extension distale de l'armature, les contraintes transmises augmentent mais restent comparables entre les deux modèles. Des contraintes occlusales trop importantes au niveau de l'extension favorisent une résorption de l'os en regard des implants distaux. [77] La position plus distale d'un implant incliné permet de **réduire la longueur de l'extension** : le bras de levier distal est réduit et les contraintes sont nettement inférieures par rapport à une armature fixée sur des implants axiaux. L'inclinaison des implants permet de choisir une longueur d'implants plus importante, favorable à une diminution des contraintes transmises à l'os. [71, 76]

3.2. Bilan pré-implantaire

La réalisation d'un bilan est indispensable avant de débiter tout traitement implantaire. En effet, les impératifs biologiques, matériels, techniques, financiers demandent un recueil consciencieux et une analyse précise des données cliniques et des examens complémentaires.

L'interrogatoire médical et l'anamnèse permettent au praticien de poser les indications d'un tel traitement et éventuellement les contre-indications empêchant sa mise en œuvre.

3.2.1. Questionnaire médical

3.2.1.1. État de santé général

Un des objectifs du questionnaire médical est d'évaluer l'état de santé général. Les éventuelles contre-indications absolues ou relatives doivent être posées d'emblée pour déterminer si un traitement implantaire peut être envisagé.

3.2.1.2. Anamnèse

Le recueil des antécédents pathologiques et prothétiques oriente la prise en charge du patient.

3.2.1.2.1. Étiologie de l'édentement

L'analyse des causes de l'édentement apporte plusieurs renseignements. Elles peuvent être corrélées à des habitudes alimentaires ou comportementales néfastes : le bruxisme, une hygiène bucco-dentaire insuffisante, la consommation de tabac sont des facteurs défavorables aux traitements implantaires. Le volume de résorption alvéolaire est lié à l'ancienneté de l'édentement. [13, 28]

Des antécédents de parodontite peuvent indiquer une résorption osseuse particulièrement avancée. Les parodontopathies non soignées sont statistiquement liées à un risque plus élevé de péri-implantite. [78, 79]

3.2.1.2.2. Analyse des prothèses existantes

Les attentes des patients appareillés sont dépendantes de la prothèse existante et motivent la demande d'une réhabilitation implanto-portée. Les qualités et les défauts de ces prothèses et les doléances du patient doivent permettre d'évaluer les causes du rejet de la prothèse.

L'examen de l'intrados prothétique et de son adaptation au support ostéo-muqueux peut rendre compte d'éventuelles lésions muqueuses ou d'une résorption osseuse iatrogène dans le cas de prothèses trop compressives.

3.2.2. Examen clinique [31, 38, 39]

L'examen visuel et la palpation des tissus extra et intra-oraux sont des prérequis indispensables au diagnostic et donc à la thérapeutique de chaque patient. Les données recueillies orientent le praticien vers les alternatives qu'il pourra proposer.

3.2.2.1. Examen exo-buccal

3.2.2.1.1. Examen visuel

Il est réalisé de face et de profil afin d'observer :

- La symétrie faciale, par rapport à la ligne médiane verticalement et à la ligne bipupillaire horizontalement.
- Le parallélisme des lignes bipupillaire et bicommissurale.
- L'harmonie des trois étages de la face : l'étage supérieur, moyen et inférieur divisent la face en trois parties normalement égales. L'analyse de l'étage inférieur permet d'évaluer la dimension verticale. Elle est réduite chez les patients édentés totaux à cause de l'absence d'un calage par les dents postérieures. Si le patient est déjà porteur d'une prothèse, l'analyse de l'étage inférieur peut valider ou invalider la dimension verticale restaurée par la prothèse existante.
- Le profil sous nasal et la morphologie des lèvres : l'édentation et la résorption alvéolaire impliquent une absence de soutien des tissus péri-buccaux, le profil sous nasal présente alors une forte concavité et les lèvres apparaissent affinées.
- La ligne du sourire haute, moyenne ou basse selon la hauteur de gencive apparente lorsque le patient sourit.

L'analyse de ces éléments permet d'appréhender les caractéristiques de la future prothèse : les dimensions et la position des dents prothétiques, la confection éventuelle d'une fausse gencive et son angulation par rapport aux crêtes alvéolaires ont pour objectif de restaurer une esthétique harmonieuse en étant adaptées et intégrées au visage du patient et doivent permettre le soutien des tissus péri-buccaux.

3.2.2.1.2. Palpation

La palpation de la face et du cou est indispensable pour détecter d'éventuelles pathologies inconnues du patient qui pourraient compromettre le traitement envisagé voire sa santé générale.

- Parties molles du visage et du cou : aires ganglionnaires pour détecter des adénopathies, liées à un processus infectieux, inflammatoire ou tumoral ; muscles masticateurs à la recherche de faiblesses ou de contractures musculaires.
- Articulations temporo-mandibulaires à la recherche de bruits articulaires. Le clinicien doit également observer le trajet d'ouverture et de fermeture buccale ainsi que l'amplitude d'ouverture. Ces examens permettent de mettre en évidence une éventuelle pathologie articulaire et de s'assurer que le passage instrumental est possible.

3.2.2.2. Examen endo-buccal

3.2.2.2.1. Bilan parodontal

Pour le patient édenté unimaxillaire ou le patient à édenter, la présence de parodontopathie est un facteur de risque pour le traitement implantaire. L'assainissement parodontal est réalisé avant d'envisager la suite des soins. Le praticien évalue l'hygiène bucco-dentaire et contrôle son amélioration et la motivation du patient si elle est insuffisante.

3.2.2.2.2. Examen des muqueuses

L'observation et la palpation de la muqueuse buccale au niveau du vestibule, des joues, du palais, de la langue et du plancher buccal permet de dépister d'éventuelles lésions en rapport avec une pathologie bénigne ou maligne.

Il existe des lésions caractéristiques chez l'édenté total : une diminution de la dimension verticale peut provoquer une chéilite angulaire ; des prothèses amovibles mal adaptées peuvent être à l'origine de lésions iatrogènes telles que des stomatites prothétiques ou des lésions traumatiques (hyperplasie fibreuse, épulis « en feuillet de livre », ulcérations).

Le traitement implantaire débute après la guérison de ces lésions.

3.2.2.2.3. Examen des crêtes alvéolaires

L'examen clinique des crêtes donne une première indication du volume osseux résiduel, du décalage des bases maxillaire et mandibulaire et de leur symétrie par rapport au plan médian. Le seul examen visuel est insuffisant pour analyser ces différents éléments. Un examen d'imagerie permettra de connaître précisément le volume disponible. Le décalage sera objectivé grâce au montage sur articulateur des modèles d'étude.

3.2.3. Examens complémentaires

L'examen clinique initial apporte les premières données nécessaires au bilan pré-implantaire et prothétique. L'état de santé, les motivations et les attentes du patient sont évalués pour écarter toute contre-indication à la thérapeutique implantaire. Des examens complémentaires sont réalisés pour finaliser le projet prothétique et planifier la chirurgie implantaire.

3.2.3.1. Examens radiographiques [80]

Les examens d'imageries ont pour objectif de déterminer le volume osseux résiduel pour valider sa compatibilité avec le projet prothétique envisagé. Ils permettent au chirurgien de choisir le nombre, les dimensions et la position des implants.

3.2.3.1.1. Imagerie bidimensionnelle

L'orthopantomogramme ou radiographie panoramique permet de visualiser les crêtes alvéolaires, les articulations temporo-mandibulaires, les sinus maxillaires, les fosses nasales, le foramen naso-palatin, les nerfs alvéolaires inférieurs, les foramens mentonniers. Ainsi le praticien peut appréhender la hauteur d'os résiduel au niveau des sites édentés, les pathologies dentaires et osseuses et les rapports avec les éléments anatomiques à risque. Cependant, l'image obtenue ne renseigne que dans le plan mésio-distal et corono-apical et est déformée : agrandissement variable (1,1 à 1,4), distorsion volumétrique de 50 à 70 % dans le sens horizontal et de 10 à 32 % dans le sens vertical.

Les radiographies intra-buccales sont utilisées pendant la chirurgie implantaire pour contrôler l'axe d'implantation ; lors des différentes étapes prothétiques pour contrôler l'ajustement des pièces implantaires et prothétiques ; pour le suivi et le contrôle après la pose de la prothèse.

3.2.3.1.2. Imagerie tridimensionnelle

L'imagerie en trois dimensions permet d'apprécier les volumes osseux et tissulaires ainsi que leur densité afin d'évaluer le positionnement des implants dans le sens mésio-distal, coronal et vestibulo-lingual. Les rapports avec les éléments à risque sont déterminés plus précisément qu'avec une imagerie en deux dimensions en raison d'une déformation moins importante et de l'analyse du plan vestibulo-lingual. Deux technologies sont utilisées en implantologie pour l'acquisition d'images tridimensionnelles :

- La tomодensitométrie (TDM), développée depuis les années 1970 permet l'acquisition d'images en deux ou trois dimensions après balayage de faisceaux de rayons X. L'absorption des rayons X par les tissus est mesurée par ordinateur, des coupes axiales sont numérisées et utilisées pour reconstruire des volumes et des coupes frontales et sagittales. Cet examen est très irradiant (ensemble de faisceaux) mais a pour avantage d'offrir de très faibles déformations, une très bonne résolution et un très bon contraste. Outre, la qualité de l'image obtenue, la tomодensitométrie permet d'analyser la densité tissulaire d'une plus grande région grâce à un champ d'exposition plus large.
- L'imagerie volumique par faisceau conique, appelée également Cone Beam Computed Tomography (CBCT) est une technique plus récente (utilisée depuis la fin des années 1990) et beaucoup moins irradiante que la tomодensitométrie. Un faisceau conique de rayons X pivote autour de la tête du patient pour acquérir un ensemble d'images qui pourront permettre de reconstruire des volumes ou des images en coupes. L'image obtenue présente moins de contraste qu'une image obtenue par TDM, les tissus mous et la densité tissulaire sont donc plus difficiles à évaluer. Le champ d'acquisition est plus réduit, permettant une réduction plus importante de l'irradiation.

3.2.3.2. Examens biologiques [44]

La réalisation d'examens biologiques est indispensable avant toute chirurgie pour les patients à risque infectieux ou hémorragique. Le chirurgien-dentiste adapte, reporte ou annule le traitement selon les résultats des examens.

L'hémogramme (numération et formule sanguine) renseigne le praticien sur le taux de lymphocytes totaux (lymphopénie si $<1500/\text{mm}^3$) et de polynucléaires neutrophiles (agranulocytose si $<500/\text{mm}^3$) qui reflètent une éventuelle immunodépression. Le taux de lymphocytes CD4 est mesuré pour évaluer le statut immunologique des patients porteurs du VIH (immunodépression sévère si $<200/\text{mm}^3$). Le patient diabétique présente un risque infectieux si son diabète est mal équilibré. Il doit donc être évalué à l'aide du taux d'hémoglobine glyquée. Le diabète est considéré comme déséquilibré pour une HbA1c supérieur à 7 %. Cette mesure est à évaluer avec le médecin traitant selon la valeur cible du patient et son état de santé général.

Le taux de plaquettes peut révéler une thrombopénie et donc un trouble de l'hémostase primaire. La coagulation plasmatique est évaluée grâce à l'INR (International Normalized Ratio) et au Temps de Céphaline Activée (TCA). Cet examen est demandé pour les patients sous antivitamine K et doit être réalisé idéalement 24 heures avant l'intervention chirurgicale.

En cas d'INR supérieur à 4 ou de dosage insuffisant par rapport à la pathologie traitée, la séance est reportée et le chirurgien informe le médecin traitant.

Joseph Choukroun propose l'exploration systématique du taux de vitamine D sérique et de cholestérol LDL (basse densité) chez les patients allergiques, diabétiques ou hypertendus et en cas d'échec d'ostéointégration. **Une carence en vitamine D (<30ng/ml) et un taux trop élevé de cholestérol LDL (>1,40) réduisent le métabolisme osseux et altèrent l'ostéointégration.** [81]

3.2.3.3. Photographies

Les photographies exo et endo-buccales permettent d'enregistrer les caractéristiques esthétiques du patient et de suivre l'évolution du traitement à chaque étape. Le praticien peut les utiliser pour la planification esthétique de la future prothèse. Elles représentent un excellent moyen de communication avec le prothésiste et peuvent éventuellement permettre une planification assistée par ordinateur. Les photographies réalisées avant, pendant et après le traitement chirurgical et prothétique peuvent également démontrer le respect de l'obligation de moyens et l'amélioration de la situation initiale en cas de litige entre le patient et le praticien.

3.2.3.4. Modèles d'étude et montage directeur

Les modèles d'étude sont montés sur articulateur pour objectiver le décalage inter-arcades et l'espace prothétique disponible. Dans les cas d'édentement unimaxillaire, les perturbations du plan d'occlusion de l'arcade dentée sont évaluées pour éventuellement indiquer des modifications avant le traitement implantaire.

Le prothésiste réalise un montage directeur qui préfigure les caractéristiques esthétiques et fonctionnelles de la future prothèse. Le choix des dents, la dimension verticale, le soutien des tissus péri-buccaux sont validés cliniquement par le praticien et le patient.

3.2.4. Choix du projet prothétique [31, 82]

L'analyse des données cliniques et du montage directeur permet de poser l'indication du type de prothèse à réaliser. Seul un décalage des bases osseuses minime indique la réalisation d'un bridge implanto-porté. Les décalages plus prononcés seront réhabilités avec une prothèse sur pilotis.

D'autre part, l'analyse esthétique est déterminante dans le choix du projet prothétique : un bridge transvissé est réalisé si le soutien des tissus péri-buccaux est satisfaisant sans fausse gencive. Dans le cas contraire, une prothèse sur pilotis permet un résultat plus esthétique. Si la fausse gencive doit être orientée de plus de 45° par rapport à la table osseuse vestibulaire, et si la hauteur d'os résiduel le permet, une ostéotomie verticale peut être réalisée pour réduire cette angulation, compensée par une augmentation de la hauteur de fausse gencive.

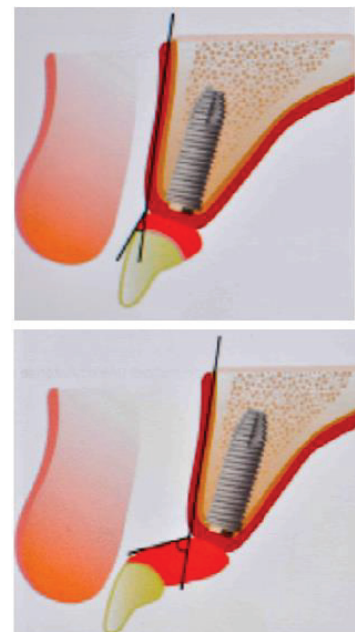


Figure 23 : Angle formé par la table osseuse vestibulaire et la fausse gencive

La ligne du sourire doit également être évaluée à l'examen clinique : si les crêtes édentées du patient sont visibles lorsqu'il sourit, la mise en place d'une prothèse sur pilotis laissera apparaître la ligne de transition avec la gencive du patient. On peut donc dans ce cas aussi réaliser une ostéotomie verticale.

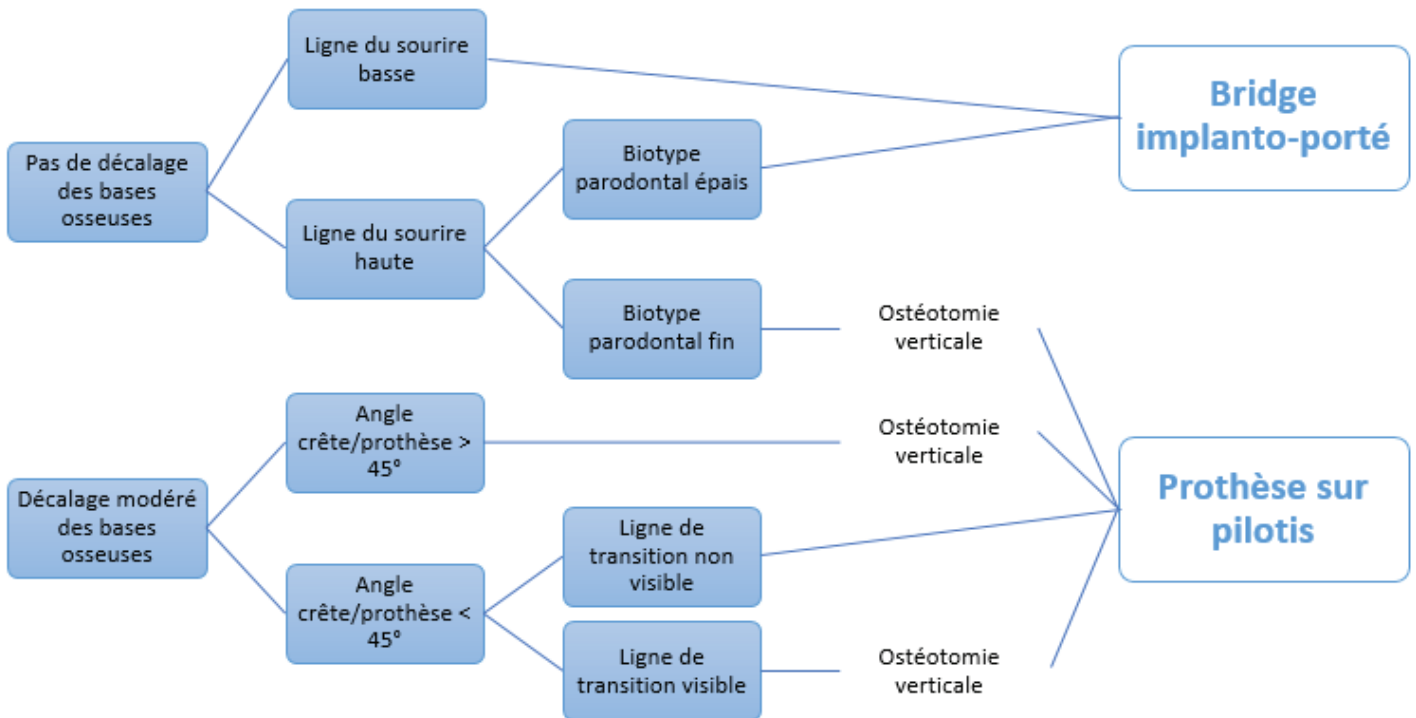


Figure 24 : Critères de choix du concept prothétique

3.2.5. Guides radiologique et chirurgical [83]

3.2.5.1. Guide radiologique

Un guide radiologique peut être confectionné à partir du montage directeur. Il s'agit le plus souvent d'une plaque de résine dans laquelle des tranchées suivant l'axe prothétique idéal sont percées et comblées avec un matériau radio-opaque (gutta-percha, titane, sulfate de baryum). Une autre technique consiste à monter des dents du commerce radio-opaques sur une plaque. Un examen d'imagerie est réalisé avec le guide radiologique en bouche pour visualiser la position des dents prothétiques et la morphologie osseuse du patient. Le chirurgien-dentiste peut alors planifier avec précision la position des implants en fonction du volume osseux disponible.

3.2.5.2. Guide chirurgical

Le praticien peut demander la confection d'un guide chirurgical pour l'aider à placer les implants selon la planification précédemment réalisée.

3.2.5.2.1. Guide réalisé au laboratoire de prothèse

Le prothésiste transforme le guide radiologique en guide chirurgical en remplaçant le matériau radio-opaque par un tube métallique. Leur emplacement dépend de la planification réalisée avec le guide radiologique. Le guide peut être stabilisé sur les dents à extraire pour ne pas bouger lors de la chirurgie. Si le patient est déjà totalement édenté, l'appui du guide est uniquement muqueux et potentiellement mobile lors du passage instrumental. Ce type de guide permet de déterminer le point d'émergence et l'axe des implants.

3.2.5.2.2. Guide réalisé par CFAO [84, 85]

La simulation du projet thérapeutique assistée par ordinateur permet d'associer l'imagerie du volume osseux du patient et la planification implantaire et prothétique pour réaliser un guide chirurgical en laboratoire spécialisé. Ces guides extrêmement précis peuvent être à appui muqueux, osseux, dentaire ou mixte et dirigent toute la séquence chirurgicale du foret pilote à la mise en place des implants. Les guides confectionnés pour une arcade totalement édentée sont stabilisés grâce à des **vis de fixation**. Ils permettent éventuellement de mettre en place les implants sans élévation de lambeau (chirurgie « flapless »).

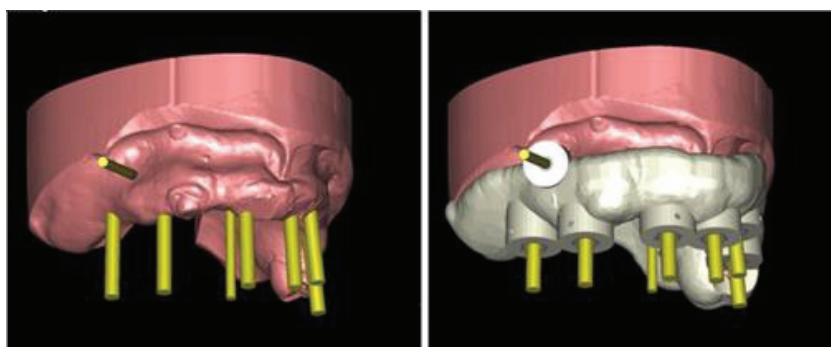


Figure 25 : Modélisation du guide chirurgical en fonction des axes implantaires et des vis de fixation

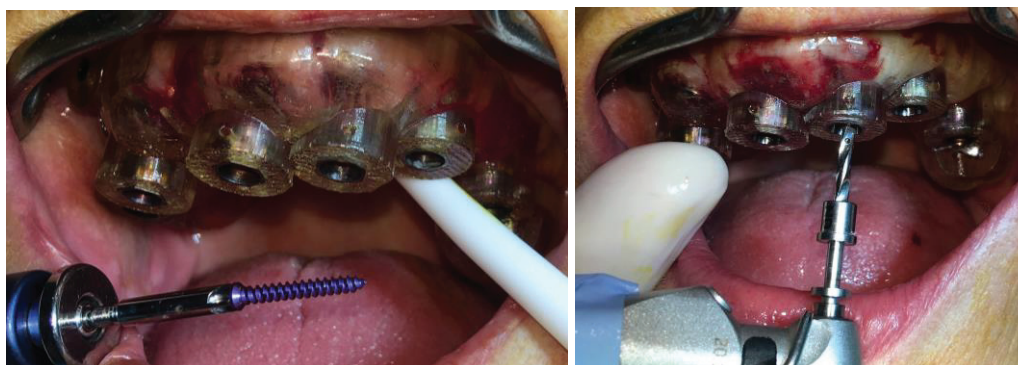


Figure 26 : Fixation du guide réalisé par CFAO/Forage dans un pertuis du guide

3.2.5.2.3. Guide « universel »

Certains fabricants de matériel implantaire proposent un guide spécifique à la mise en place d'implants inclinés. Une bandelette métallique souple est mise en place grâce à une tige positionnée dans l'os alvéolaire et sa courbure est adaptée à celle de l'arcade à implanter. Des traits obliques de différentes angulations et des traits verticaux permettent d'incliner les implants distaux.

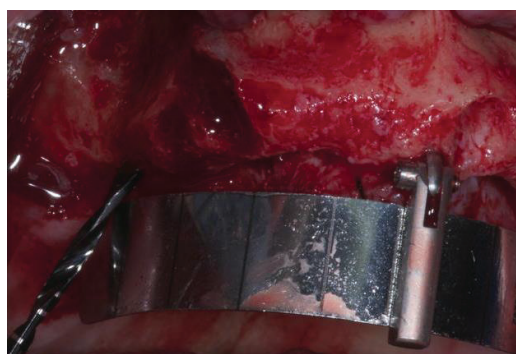


Figure 27 : Guide « All-on-4 »

3.3. Piliers implantaires : trois concepts

Le contrôle de l'émergence du puits d'accès est l'une des difficultés principales rencontrées lors de la réalisation de prothèses transvissées sur implants. Il est par ailleurs recommandé de mettre en place les implants de façon parallèle pour favoriser une insertion passive et précise de la prothèse implanto-portée.

Les fabricants de matériel implantaire ont donc dû développer de nouvelles pièces de connexion pour permettre la réalisation de ces prothèses sur des implants inclinés.

3.3.1. Piliers angulés pour prothèse transvissée

Dans les cas de réhabilitations scellées, il est possible d'utiliser des piliers angulés pour compenser un axe implantaire incompatible avec l'axe prothétique.

Les sociétés implantaire ont donc développé des piliers angulés permettant la réalisation de prothèses transvissées, particulièrement utilisés dans les réhabilitations sur quatre ou six implants.

3.3.1.1. Piliers en une pièce

Les piliers de type Multi-Unit existent en plusieurs angulations (17° et 30° chez Nobel Biocare®) et différentes hauteurs. On peut les décomposer en deux étages. La première, le « corps » du pilier est angulé et directement en contact avec le col implantaire. Un puits permet le transvissage à l'implant. La deuxième partie, « tête » du pilier est conique et droite, d'un diamètre plus petit que le corps. Un second puits permet de transvisser la prothèse à la tête du pilier. Il existe donc un épaulement qui permet de placer avec précision la prothèse implanto-portée et de vérifier aisément son ajustage. Si la connexion à l'implant n'est pas indexée, la rotation du pilier permet de modifier l'axe vestibulo-lingual de sa tête. La hauteur réduite de cette dernière permet de réhabiliter des patients avec une hauteur prothétique réduite. La conicité des parois permet une divergence de l'axe des piliers de l'ordre de 30° sans compromettre l'insertion passive de la prothèse.

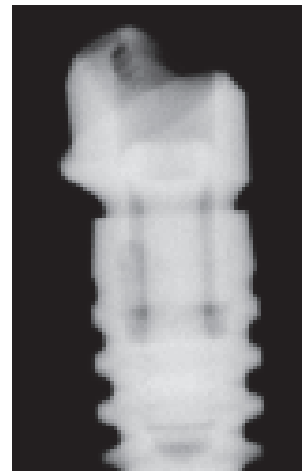


Figure 28 : Pilier Multi-Unit transvissé dans un implant

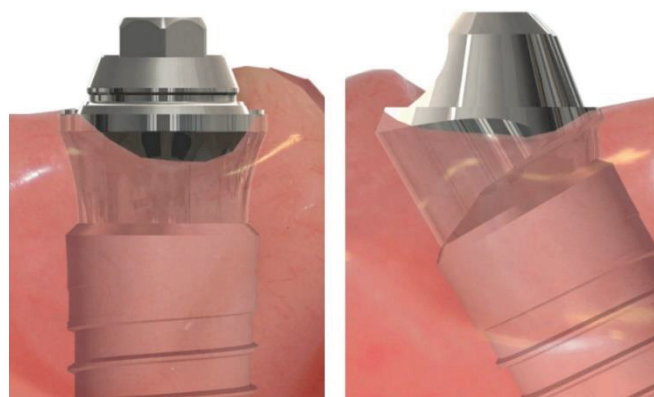


Figure 29 : Piliers Multi-Unit (Dyna®) droit et angulé à 30° ; l'axe prothétique est identique malgré la divergence des axes implantaires

3.3.1.2. Piliers en deux pièces

À la différence des piliers Multi-Unit en une pièce, le corps et la tête du piliers sont deux pièces distinctes assemblées par le praticien à la mise en place des piliers. L'instrument de pose permet ici aussi de paralléliser l'axe des piliers angulés à celui des piliers droits : le corps du pilier est transvissé dans l'implant puis la tête est vissée dans le corps. La structure de l'ensemble a une morphologie similaire au pilier Multi-Unit en une pièce. Seul le puits de vissage prothétique est apparent.

Le pilier est donc plus résistant et moins sujet aux fractures : la vis du corps ne traverse pas la tête. Cependant, la structure en deux parties augmente le temps de mise en place et pose le risque de dévissage de la tête et du corps.

Les piliers droits utilisés par ces systèmes sont fabriqués en une seule pièce.



Figure 30 : Pilier Multibase (Astra® ; concept Smartfix)

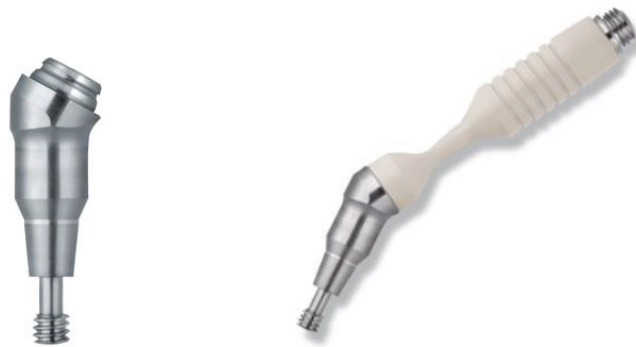

Figure 31 : Pilier Balance Base (Ankylos®) assemblé et instrument de pose

3.3.2. Connexions intégrées à la prothèse : InLink d'Anthogyr®

La société Anthogyr® commercialise depuis 2017 un moyen d'assemblage des prothèses implanto-portées sans scellement et sans manipulation de vis. Les **connexions intégrées à la prothèse** sont verrouillées sur les implants grâce à une clé sphérique. Ce système n'utilise donc pas de vis de prothèse mais peut donc s'apparenter à une réhabilitation transvissée. Le verrou est enclenché directement dans l'implant (Axiom® Tissue Level) ou dans un pilier supra-implantaire (Axiom® Bone Level et pilier InLink).



Figure 32 : Verrou standard, verrou guidant et ancillaire sphérique

Ce système de connexion présente plusieurs avantages :

- L'interface entre la plateforme de l'implant ou du pilier et le verrou est plane, les divergences d'axes implantaire ne doivent pas être rectifiées par des piliers angulés : le verrouillage se fait à plat. Un ou plusieurs verrous guidant sont utilisés pour faciliter le bon positionnement de la prothèse.

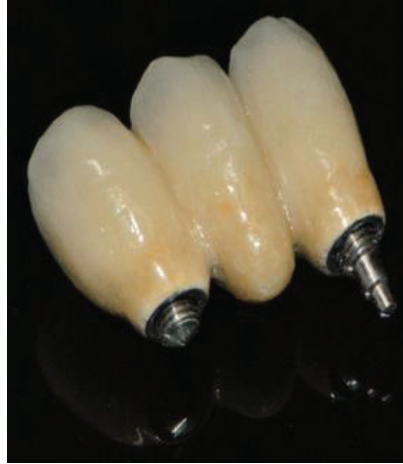

Figure 33 : Réhabilitation partielle avec verrou standard et verrou guidant

- L'absence de vis de prothèse pouvant s'user ou se fracturer. La manipulation est aussi plus rapide. Les puits d'accès sont de taille réduite par rapport à une prothèse transvissée (seul un espace pour la clé sphérique est ménagé) et peuvent être angulés jusqu'à 25° par rapport à l'axe du verrou. La prothèse peut être démontée aussi aisément qu'une prothèse transvissée.

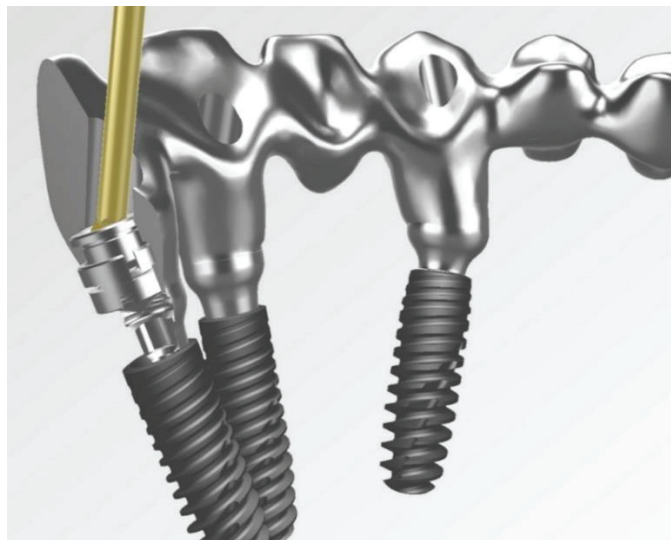

Figure 34 : Représentation en coupe de l'angulation du puits d'accès

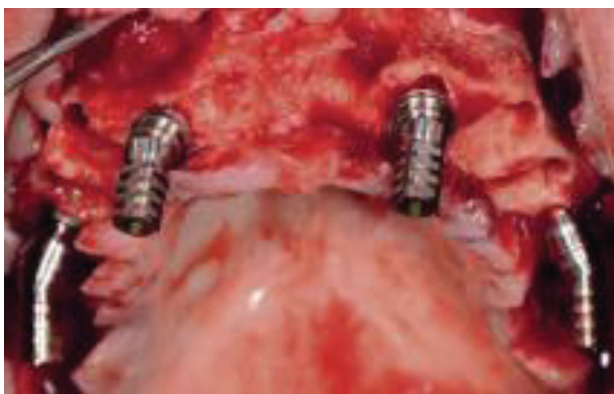

Figure 35 : Piliers provisoires angulés pour prothèse immédiate

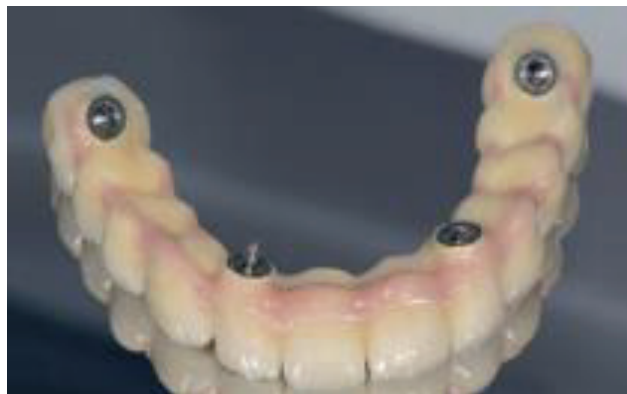

Figure 36 : Prothèse d'usage avec connexions InLink intégrées

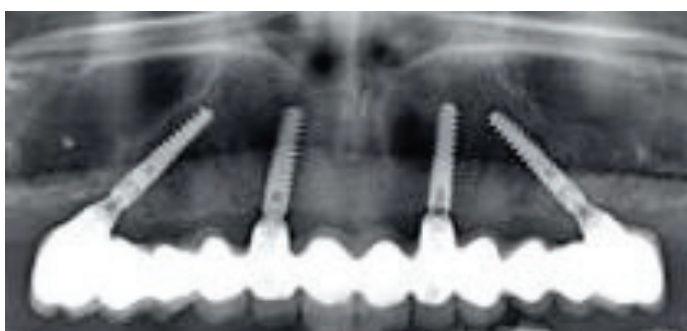

Figure 38 : Orthopantomogramme de la prothèse d'usage

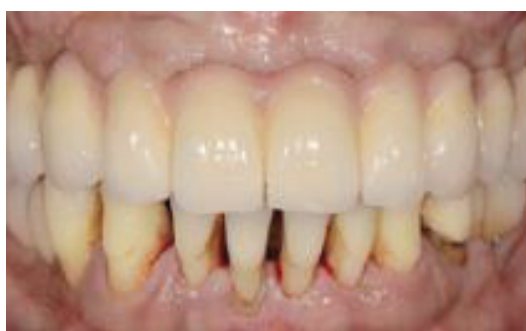

Figure 37 : Vue endo-buccale de la prothèse d'usage

Les résultats des études préliminaires semblent excellents mais doivent être observés avec précaution : 100 % de prothèses stables, une survie implantaire de 99 % sur 132 prothèses dont 66 complètes et 546 implants sur une durée d'un an. Le recul clinique actuel est donc insuffisant pour évaluer la pérennité de ce système. Par ailleurs, le montage du verrou n'est possible que dans un logement spécifique aux armatures réalisées en CFAO.



Figure 39 : Usinage d'armature en CFAO

3.3.3. Coiffes télescopiques

Les prothèses implanto-portées réalisées sur coiffes télescopiques peuvent être qualifiées « d'inamovo-amovibles ». En effet, ce système peut s'apparenter à une prothèse implanto-retenue car elle peut être retirée par le patient et n'est pas scellée ni transvissée. Néanmoins, la conception prothétique requiert une armature rigide et permet une mise en charge immédiate.




Figure 41 : L'armature est réalisée sur les coiffes SynCone

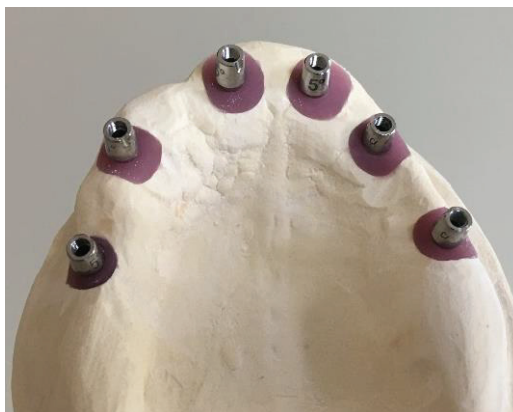

Figure 40 : Modèle de travail avec piliers SynCone

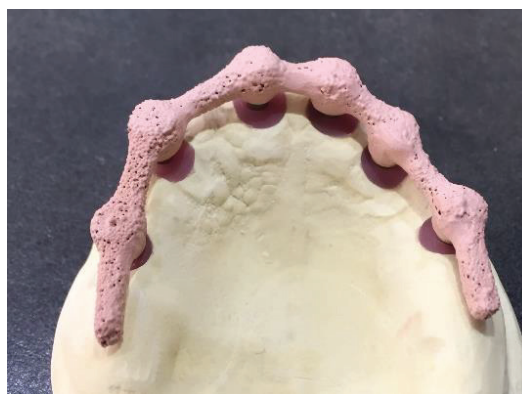

Figure 42 : Application d'une couche d'opaque

Le système SynCone d'Ankylos® est constitué d'un pilier transvissé et d'une coiffe télescopique intégrée à la prothèse. Les deux éléments ont une conicité de 5° qui assure la rétention par friction. Les piliers commercialisés sont droits ou angulés à 7,5°, 22,5° et 30° degrés et sont donc compatibles avec la mise en place d'implants inclinés.



Figure 43 : Piliers SynCone (7,5° ; 22,5° ; 30°) et coiffes coniques avec et sans rétention

Pour assurer la passivité de l'armature, c'est le praticien qui réalise le collage des coiffes coniques dans l'armature directement en bouche.

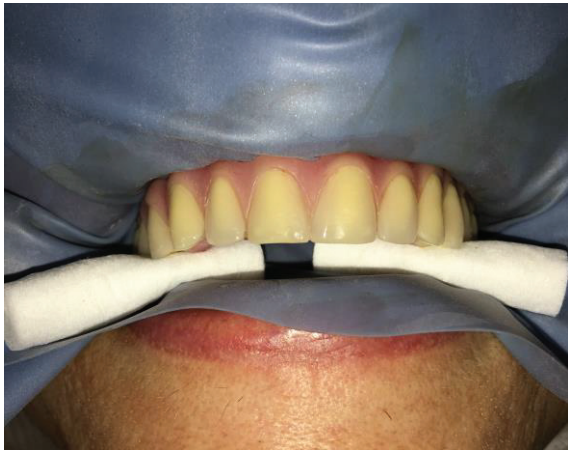

Figure 45 : Collage des coiffes dans l'armature

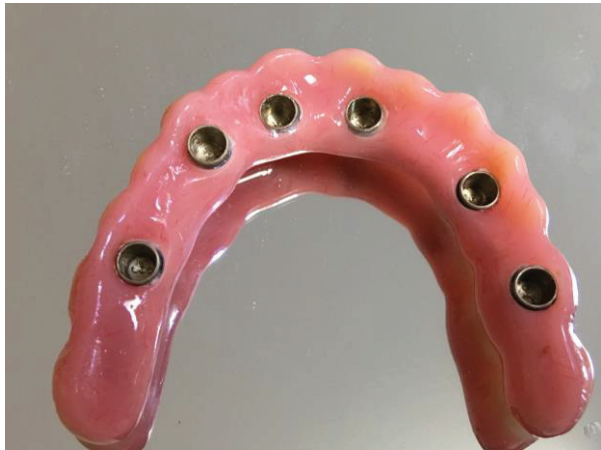

Figure 44 : Coiffes SynCone intégrées à l'intrados prothétique

La CFAO permet un parallélisme parfait des axes prothétiques grâce à l'usinage de piliers personnalisés (Atlantis Conus®). L'axe, l'angulation et la hauteur transgingivale de chaque pilier sont déterminés en fonction de la position des implants, du montage directeur et de l'épaisseur de gencive. Ce système permet la réalisation de bridges sans fausse gencive, retenus par friction : comme pour un bridge scellé ou transvissé, l'émergence des implants doit alors correspondre rigoureusement à la position des dents prothétiques.

3.4. Spécificités du protocole chirurgical et prothétique

La mise en œuvre du protocole All-on-4/6 est similaire à la réalisation d'une prothèse complète transvissée conventionnelle.

3.4.1. Protocole chirurgical

Les particularités du All-on-4/6 résident dans l'utilisation d'un guide chirurgical et dans la mise en place d'implants distaux inclinés.

3.4.1.1. Utilisation d'un guide chirurgical

L'utilisation d'un guide chirurgical n'est pas limitée au All-on-4/6 mais est conseillée pour un positionnement optimal des implants. Quel que soit le type de guide utilisé, le praticien doit s'assurer de sa **stabilité** avant d'entamer la séquence de forage. Le moindre décalage a une répercussion directe sur la position des implants et peut donc léser un élément anatomique à risque ou empêcher la pose de la prothèse immédiate, si celle-ci a été réalisée par CFAO.

Afin de s'assurer de la stabilité sur une arcade totalement édentée, des pertuis sont présents au niveau latéral ou crestal (voire au palais au maxillaire) pour fixer le guide en bouche à l'aide de broches.

Si le praticien décide d'utiliser un guide réalisé au laboratoire de prothèse, le guide spécifique au protocole All-on-4/6 ou ne souhaite pas utiliser de guide, l'élévation d'un lambeau est indispensable pour mettre en évidence les zones anatomiques à risque. À la mandibule, le décollement du lambeau permet de visualiser le foramen et le nerf mentonnier. L'analyse de l'imagerie volumique pré-implantaire aura permis d'identifier une éventuelle boucle antérieure du canal mentonnier. [32]

Au maxillaire, certains auteurs préconisent l'ouverture d'une fenêtre dans la paroi du sinus pour permettre d'évaluer la position la plus distale possible des implants distaux. Cette technique pouvant être responsable de perforations de la membrane sinusienne, **elle apparaît contraire aux intérêts du protocole All-on-4/6, à savoir le contournement des risques anatomiques.**

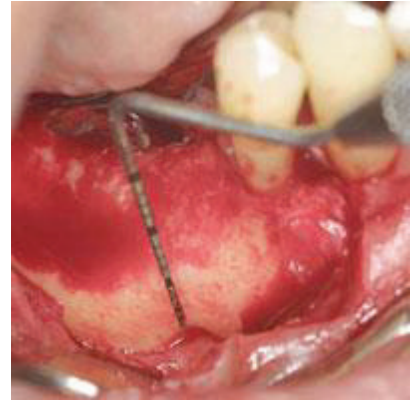

Figure 46 : Mise en évidence du foramen mentonnier

3.4.1.2. Séquence instrumentale

Si le chirurgien n'utilise pas de guide CFAO, il est conseillé de mettre en place les implants axiaux dans un premier temps qui serviront alors de référence pour l'inclinaison des implants distaux.

Il convient d'utiliser un trépan pour réaliser une légère ostéotomie en distal des implants inclinés. En effet, leur angulation par rapport au sommet de crête a pour conséquence le sur-enfouissement de la partie distale du col implantaire. L'accès au col est dégagé pour permettre la connexion des piliers.

3.4.1.3. Optimisation de la stabilité primaire [31, 68]

La stabilité primaire des implants est indispensable à la mise en charge immédiate. La planification et la technique chirurgicale employée permettent de l'optimiser :

- La morphologie implantaire : les implants coniques et cylindro-coniques favorisent la stabilité primaire.
- La dimension des implants : l'augmentation de la longueur et du diamètre des implants augmente la surface de contact avec l'os et donc l'ancrage primaire.
- La densité osseuse : un os alvéolaire dense est favorable à la stabilité primaire. L'inclinaison des implants permet d'optimiser le site d'implantation en fonction de la densité osseuse.
- La technique chirurgicale : le chirurgien-dentiste termine la séquence d'ostéotomie avec un foret de diamètre légèrement inférieur à l'implant. L'insertion dans un site sous-préparé favorise également la stabilité primaire.

L'insertion d'un implant dans un os dense (type I de Lekholm et Zarb) sous-préparé peut être à l'origine d'une ischémie et compromettre l'ostéointégration. Il est donc nécessaire d'évaluer la densité osseuse afin d'adapter la séquence d'ostéotomie.

La **mise en charge immédiate sur quatre implants** est possible si tous ont été insérés avec un moment de force (torque) d'au moins **35 Ncm**. [67]

3.4.1.4. Risques anatomiques

Les sites d'implantations pour un protocole All-on-4/6 diminuent le risque de perforation de la membrane sinusienne ou de lésion du nerf alvéolaire inférieur. Cependant, les régions antérieures du maxillaire et de la mandibule présentent également des zones anatomiques à risque.

3.4.1.4.1. Maxillaire

- Le foramen incisif ou naso-palatin est situé sur la suture des deux os maxillaires en arrière des incisives centrales. [86] La lésion des vaisseaux palatins descendants et des nerfs naso-palatins peut être à l'origine d'une hémorragie peropératoire. Le contenu du canal naso-palatin peut être déplacé voire énucléé afin d'éviter toute complication chirurgicale, sans conséquences postopératoires : il existe d'autres apports nerveux et vasculaires pour ce site. [87]
- Les fosses nasales représentent un obstacle anatomique dans la région antérieure et devront être évitées. En cas d'effraction, une inflammation de la muqueuse nasale peut apparaître et provoquer une rhinite ou une rhinosinusite chronique. [88] Un barotraumatisme peut provoquer l'expulsion de l'implant dans la fosse nasale.

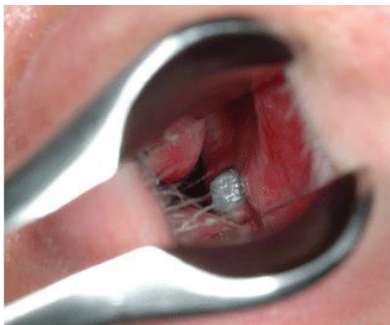

Figure 47 : Apex implantaire vu en rhinoscopie

3.4.1.4.2. Mandibule

- Le canal incisif mandibulaire atteint le tiers antérieur du corps de la mandibule, dans la continuité du canal mandibulaire. La lésion du paquet vasculo-nerveux peut être à l'origine de troubles sensitifs dans la région antérieure de la mandibule. Juodzbalys recommande de respecter un espace de 4 mm en avant du foramen mentonnier. [89]

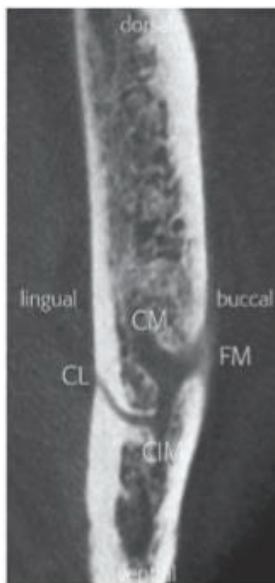


Figure 48 : Région du foramen mentonnier (FM) en coupe axiale de CBCT : mise en évidence du canal mandibulaire (CM), du canal incisif mandibulaire (CIM) et d'un canal lingual (CL)

- Le foramen lingual, situé sur la ligne médiane de la face interne du corps de la mandibule, contient l'anastomose des artères sublinguales, et présente donc un risque hémorragique. Les artères submentale et sublinguale représentent le risque hémorragique le plus élevé à la mandibule dans les cas d'effraction de la corticale linguale. L'hématome contenu dans le plancher buccal peut déplacer la langue en arrière et obstruer les voies respiratoires. Cette complication peut survenir immédiatement lors de la chirurgie ou se déclarer quelques jours après l'intervention. En cas de détresse respiratoire, le patient doit être adressé dans un service hospitalier en urgence pour un drainage de l'hématome puis une coagulation ou une ligature de l'artère lésée. [90, 91]

3.4.2. Protocole prothétique

3.4.2.1. Prothèse immédiate [82, 92]

Le protocole All-on-4/6 permet la mise en charge immédiate le jour de la chirurgie, directement après la mise en place des implants. La prothèse transitoire immédiate est réalisée au laboratoire à partir du montage directeur ou en rebasant une prothèse existante adaptée.

Les **avantages de la prothèse transvissée** sont particulièrement intéressants dans les cas de mise en charge immédiate : elle offre un meilleur contrôle de la passivité, peut être démontée aisément et ne provoque pas de fusée de ciment. D'autre part, les tissus, tuméfiés et hémorragiques après la chirurgie, compliquent le scellement d'une prothèse.

3.4.2.1.1. Bridge provisoire

Dans les cas de réhabilitation par bridge transvissé, le praticien peut demander la confection d'un bridge provisoire en résine. Il est réalisé au laboratoire de prothèse grâce au montage directeur validé en bouche lors du bilan pré-prothétique.

Idéalement, il est perforé au niveau de quatre ou six faces occlusales, selon le nombre d'implants mis en place, pour proposer une réhabilitation esthétique en regard des embrasures. Ceci implique une parfaite correspondance des émergences implantaire avec les dents prothétiques. Le bridge provisoire peut être solidarisé à une plaque base lors de sa conception au laboratoire et ainsi être utilisé comme guide chirurgical pour assurer la correspondance des axes implantaire et prothétique. La plaque base sera alors supprimée après la chirurgie. En cas d'aléas chirurgical, le praticien peut modifier la position planifiée d'un ou plusieurs implants et empêcher l'utilisation de ce type de prothèse immédiate.

Des piliers provisoires cylindriques sont transvissés dans les piliers supra-implantaires. Le bridge provisoire est mis en place et éventuellement ajusté. La hauteur des piliers provisoires est réduite si elle risque de provoquer des suroccusions et les têtes de vis sont protégées à l'aide de cire ou de boulettes de coton. La prothèse est alors rebasée en bouche avec une résine autopolymérisable. Après la prise, le praticien ébarbe les excès, règle l'occlusion et polit le bridge transitoire avant de le transvisser.



Figure 49 : Le pilier Multi-Unit Plus (Nobel Biocare®) permet de « clipser » le pilier provisoire pour faciliter l'essayage

3.4.2.1.2. Rebasage d'une prothèse existante [93]

Les prothèses amovibles existantes peuvent être utilisées comme prothèses transitoires transvissées si elles ont été validées à l'examen initial sur le plan esthétique et fonctionnel.

Avant la mise en place des piliers provisoires, la prothèse existante est chargée de silicone dans son intrados et insérée en bouche. Au retrait de la prothèse, le praticien perfore la prothèse au niveau des émergences implantaire marquées sur le silicone.

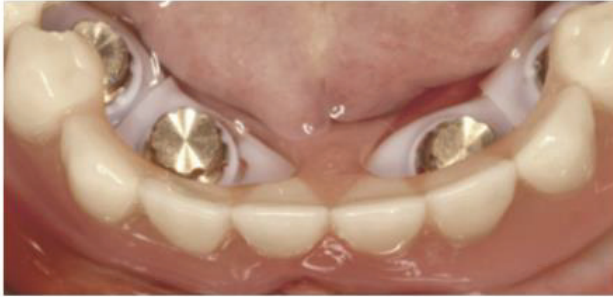

Figure 50 : Manchettes d'isolement sur piliers SynCone

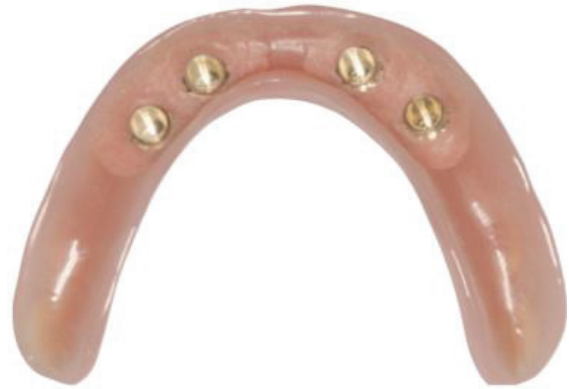

Figure 51 : Prothèse rebasée avec intégration des coiffes SynCone

Le protocole de rebasage est ensuite identique à celui du bridge provisoire transvissé. Les zones périphériques et le palais sont supprimés.

3.4.2.1.3. Prothèse immédiate CFAO

Les prothèses immédiates peuvent être confectionnées grâce à un guide chirurgical CFAO. La position des implants étant déterminée avant la chirurgie, le prothésiste peut positionner les analogues d'implants grâce au guide chirurgical et simuler la position planifiée des implants. Les dents et la fausse gencive sont montées grâce à une clé en silicone du montage directeur et du modèle réalisé pour confectionner la prothèse immédiate.

Le prothésiste peut alors perfore la prothèse au niveau des émergences implantaire pour un rebasage en bouche ou y intégrer les piliers provisoires. Dans ce cas, le chirurgien-dentiste n'a pas à rebaser la prothèse et peut la transvisser directement après la pose d'implants.



Figure 52 : Collage d'analogues d'implants à l'aide d'un guide chirurgical

3.4.2.1.4. Méthode indirecte

La prothèse transitoire peut également être confectionnée et mise en place quelques heures ou quelques jours après la chirurgie, selon les délais du laboratoire. Une empreinte des piliers Multi-Unit est réalisée à la fin de l'intervention : le modèle de travail obtenu rend alors compte de leur position réelle et non de celle planifiée par le guide chirurgical. On peut donc réaliser une prothèse transitoire avec une armature métallique. Par ailleurs, la méthode indirecte offre des finitions et un polissage de meilleure qualité que la méthode directe.

3.4.2.1.5. Recommandations [67]

Un délai de six mois est recommandé avant la réalisation de la prothèse d'usage afin d'obtenir l'ostéointégration des implants et la cicatrisation des tissus mous pour permettre une réhabilitation pérenne et esthétique. La prothèse provisoire permet de valider le montage directeur et d'effectuer d'éventuelles modifications avant de réaliser la prothèse d'usage. Dans les cas de bridge sans fausse gencive, la confection des pontiques et des embrasures de la prothèse provisoire doit permettre de sculpter les papilles gingivales. Le bridge provisoire est d'autant plus compressif qu'il est mis en place sur une muqueuse tuméfiée dans les heures qui suivent la chirurgie. L'attente de quelques jours postopératoires (4 à 5 jours) permet de pallier ce problème. Lors de la mise en place, une anesthésie de la gencive peut être réalisée si la compression est douloureuse. Un contrôle est effectué à une et deux semaines puis à un mois pour resserrer les vis de prothèse.

Les matériaux utilisés doivent être suffisamment rigides pour **répartir les charges occlusales** à tous les implants et donc réduire les micromouvements. L'utilisation de résine acrylique n'est pas déconseillée mais l'ajout d'un renfort métallique est recommandé. Son rôle n'est pas de rigidifier la prothèse transitoire mais de la renforcer afin d'éviter des déposes trop fréquentes pour cause de fracture.

Les prothèses provisoires ne doivent pas présenter d'extensions distales. Les forces exercées en cantilever sont en effet néfastes pour l'ostéointégration des implants. **Une occlusion totalement équilibrée est indispensable pour répartir les charges occlusales.**

3.4.2.2. Prothèse d'usage [67, 94–96]

L'utilisation de piliers angulés permet de compenser les axes des implants inclinés pour rétablir un axe prothétique favorable à la réalisation d'une prothèse complète transvissée. Le protocole clinique et de laboratoire est donc identique à la confection d'une prothèse transvissée sur 8 implants ou plus.

Il n'existe pas de recommandations quant à la longueur maximale de l'extension distale. Le praticien doit prendre en compte le contexte occlusal, articulaire et musculaire ainsi que la forme de l'arcade implantée. **Certains auteurs** préconisent en effet de réaliser des extensions d'une **longueur maximale** de 1,5 fois la distance entre l'implant le plus distal et le plus mésial dans le sens antéro-postérieur. [31]

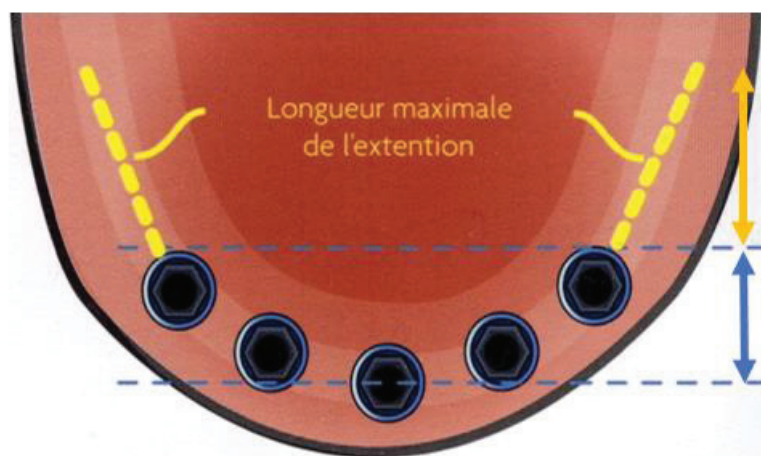


Figure 53 : Évaluation de la longueur des extensions distales

Cependant il est préférable de limiter les extensions aux premières molaires. En effet, il n'existe pas de différence statistiquement significative pour l'efficacité masticatoire, le confort ou la prévalence de dysfonctions de l'appareil manducateur entre les prothèses fixées de 12 ou 14 dents. Les études de survie implantaire et prothétique et le consensus de Quintanilla préconisent la confection de prothèses de 12 dents en occlusion de groupe ou en occlusion totalement équilibrée si l'arcade antagoniste est réhabilitée par prothèse amovible complète. La réduction des forces appliquées sur l'extension distale favorise ainsi la mise en charge immédiate, l'ostéointégration et la pérennité de la réhabilitation implanto-portée. Les contacts occlusaux sont décalés en palatin ou en lingual sur les prothèses sur pilotis pour se rapprocher des émergences implantaires et donc réduire le cantilever antéro-postérieur.

La confection d'une suprastructure en résine est conseillée : les qualités esthétiques, bien qu'inférieures aux céramiques, sont souvent satisfaisantes. Les résines acryliques permettent une réparation aisée en cas de fracture prothétique.

Les principes de maintenance personnelle et professionnelle des prothèses implanto-portées s'appliquent également au protocole All-on-4/6. Les séances de contrôle ont lieu à six mois et un an, puis une fois par an tous les ans. L'évaluation du sulcus implantaire et du niveau osseux est indispensable pour intercepter une éventuelle inflammation des tissus péri-implantaires. L'occlusion est équilibrée en fonction de l'usure de la prothèse et de son antagoniste. Le nombre réduit des implants facilite l'hygiène du patient et les contrôles cliniques et radiographiques du praticien.

CONCLUSION

CONCLUSION

Le protocole All-on-4/6 représente une alternative thérapeutique fiable et reproductible pour la réhabilitation du patient édenté total. Si les études publiées à ce jour décrivent d'excellents résultats implantaires et prothétiques pour des prothèses transvissées maxillaires et mandibulaires sur quatre implants, le nombre d'implants supports doit être évalué au cas par cas, en analysant notamment le contexte occlusal et la densité osseuse. Si les données recueillies permettent la planification chirurgicale du traitement, **c'est la prothèse envisagée qui prime dans le choix thérapeutique.**

L'implantologie est en effet **un moyen** dans la réhabilitation d'un édentement qui ne pourra pas être utilisé dans toutes les situations : outre les contre-indications absolues à la chirurgie implantaire, l'examen du volume osseux et du rapport inter-arcades peut limiter les indications d'un traitement implantaire. D'autre part les attentes et les motivations du patient doivent être écoutées et raisonnées avant d'entreprendre toute thérapeutique. Les alternatives prothétiques amovibles, stabilisées par implant et implanto-portées doivent être proposées au patient pour aboutir au **choix de la réhabilitation appropriée.**

L'utilisation d'implants inclinés et de piliers angulés ou de verrous intégrés à la prothèse permet de **respecter les impératifs chirurgicaux et prothétiques** : le contournement des zones anatomiques à risque est possible sans chirurgie pré-implantaire même en cas de résorption alvéolaire avancée. Ces systèmes de connexion implanto-prothétique permettent de tirer profit des avantages de la prothèse transvissée tout en réduisant ses inconvénients majeurs liés à la divergence des implants et aux émergences des puits de vissage. Il est donc possible de rattraper des divergences très importantes entre les axes implantaires et prothétiques. Cependant, la faisabilité technique ne doit pas éclipser la réalité physiologique et biomécanique : la planification du diamètre, de la longueur, de la position des implants et la réduction des contraintes au niveau des extensions distales de la prothèse sont des éléments déterminants pour ne pas compromettre l'ostéointégration implantaire et la pérennité de la réhabilitation.

La dentisterie numérique offre de nouveaux outils au praticien et au prothésiste, et requiert donc une formation appropriée. La planification et la chirurgie assistée par ordinateur pourraient vraisemblablement occuper une place de plus en plus importante dans les thérapeutiques implantaires mais ne peuvent en aucun cas se substituer aux **compétences médicales, diagnostiques et techniques du chirurgien-dentiste.** Le praticien doit également considérer le coût supplémentaire qu'un tel traitement représente. L'établissement d'un plan de traitement chirurgical et prothétique, qu'il soit assisté numériquement ou non, demeure un préalable indispensable au succès d'une réhabilitation implanto-portée.

Le concept All-on-4/6 a donc un intérêt certain dans les cas de résorption alvéolaire modérée ou avancée. Le nombre réduit d'implants et leur inclinaison, théoriquement moins favorable d'un point de vue biomécanique, permet néanmoins d'assurer un taux de survie implantaire et prothétique similaire aux prothèses réalisées sur huit implants ou plus.

Le protocole chirurgical est accessible aux praticiens non formés aux chirurgies d'augmentation osseuse ou ne disposant pas d'un plateau technique approprié. Outre l'utilisation de piliers spécifiques, la phase prothétique est semblable à celle d'une prothèse transvissée sur des implants parallèles et peut donc être réalisée par tout omnipraticien formé à la prothèse implanto-portée.

RÉFÉRENCES BIBLIOGRAPHIQUES

RÉFÉRENCES BIBLIOGRAPHIQUES

1. Emami E, Souza RF de, Kabawat M, Feine JS (2013) The Impact of Edentulism on Oral and General Health. *International Journal of Dentistry*, epub 8 mai 2013
2. Müller F, Naharro M, Carlsson GE (2007) What are the prevalence and incidence of tooth loss in the adult and elderly population in Europe? *Clin Oral Implants Res* 18:2–14
3. Feine JS, Carlsson GE, Awad MA, Chehade A, Duncan WJ, Gizani S, Head T, Heydecke G, Lund JP, MacEntee M (2002) The McGill consensus statement on overdentures. Mandibular two-implant overdentures as first choice standard of care for edentulous patients. *Gerodontology* 19:3
4. Sobolik CF (1960) Alveolar bone resorption. *J Prosthet Dent* 10:612–619
5. Katranji A, Fotek P, Wang H (2008) Sinus Augmentation Complications: Etiology and Treatment. *Implant Dent* 17:339–349
6. Toti P, Marchionni S, Menchini-Fabris GB, Marconcini S, Covani U, Barone A (2017) Surgical techniques used in the rehabilitation of partially edentulous patients with atrophic posterior mandibles: A systematic review and meta-analysis of randomized controlled clinical trials. *J Cranio-Maxillo-fac Surg Off Publ Eur Assoc Cranio-Maxillo-fac Surg* 45:1236–1245
7. Maló P, Rangert B, Nobre M (2003) “All-on-Four” Immediate-Function Concept with Brånemark System® Implants for Completely Edentulous Mandibles: A Retrospective Clinical Study. *Clin Implant Dent Relat Res* 5:2–9
8. Stock C, Jürges H, Shen J, Bozorgmehr K, Listl S (2016) A comparison of tooth retention and replacement across 15 countries in the over-50s. *Community Dent Oral Epidemiol* 44:223–231
9. Bourgeois D, Berger P, Hescot P, Leclercq MH, Doury J (1999) Oral health status in 65-74 years old adults in France, 1995. *Rev Epidemiol Sante Publique* 47:55–59
10. Mojon P, Thomason JM, Walls AWG (2004) The impact of falling rates of edentulism. *Int J Prosthodont* 17:434–440
11. Douglass CW, Shih A, Ostry L (2002) Will there be a need for complete dentures in the United States in 2020? *J Prosthet Dent* 87:5–8
12. Colby SL, Ortma JM (2015) Projections of the Size and Composition of the U.S. Population: 2014 to 2060, Population Estimates and Projections, Current Population Reports 25–1143
13. Hassel AJ, Safaltin V, Grill S, Schröder J, Wahl H-W, Klotz A-L, Habibi E, Rammelsberg P, Zenthöfer A (2018) Risk factors for tooth loss in middle and older age after up to 10 years: An observational cohort study. *Arch Oral Biol* 86:7–12

14. Robert-Bobée I (2006) Projections de population pour la France métropolitaine à l'horizon 2050. Insee Première n°1089, juillet 2006.
15. Steele JG, Treasure E, Pitts NB, Morris J, Bradnock G (2000) Adult dental health survey: Total tooth loss in the United Kingdom in 1998 and implications for the future. *Br Dent J* 189:598
16. Holm G (2012) Smoking as an Additional Risk for Tooth Loss. *J Periodontol* 65:996–1001
17. Petersen PE, Bourgeois D, Ogawa H, Estupinan-Day S, Ndiaye C (2005) The global burden of oral diseases and risks to oral health. *Bull World Health Organ* 83:661–669
18. Bert E, Bodineau-Mobarak A (2010) Importance de l'état bucco-dentaire dans l'alimentation des personnes âgées. *Gérontologie et Société*, Éditeur : Fondation Nationale de Gérontologie vol. 33 / n° 134:73–86
19. Séguier S, Bodineau A, Giacobbi A, Tavernier JC, Folliguet M (2009) Pathologies bucco-dentaires du sujet âgé: répercussions sur la nutrition et la qualité de vie. Rapport Commission de Santé Publique 2009; *Bulletin de l'Académie Nationale de chirurgie dentaire*
20. Sisco L, Broder HL (2011) Oral Health-related Quality of Life. *J Dent Res* 90:1264–1270
21. Saffar J-L, Lasfargues J-J, Cherruau M (1997) Alveolar bone and the alveolar process: the socket that is never stable. *Periodontology* 2000 13:76–90
22. Lekholm U, Zarb GA (1985) In: Patient selection and preparation. Tissue integrated prostheses: osseointegration in clinical dentistry. Branemark PI, Zarb GA, Albrektsson T, editor. Chicago: Quintessence Publishing Company; p. 199–209
23. Sodek J, Mckee MD (2000) Molecular and cellular biology of alveolar bone. *Periodontology* 2000 24:99–126
24. Araújo MG, Silva CO, Misawa M, Sukekava F (2015) Alveolar socket healing: what can we learn? *Periodontology* 2000 68:122–134
25. Schropp L, Wenzel A, Kostopoulos L, Karring T (2003) Bone healing and soft tissue contour changes following single-tooth extraction: a clinical and radiographic 12-month prospective study. *Int J Periodontics Restorative Dent* 23:313–323
26. Hansson S, Halldin A (2012) Alveolar ridge resorption after tooth extraction: A consequence of a fundamental principle of bone physiology. *Journal of Dental Biomechanics*, epub 16 août 2012.
27. Frost HM (1994) Wolff's Law and bone's structural adaptations to mechanical usage: an overview for clinicians. *Angle Orthod* 64:175–188
28. Atwood DA (1962) Some clinical factors related to rate of resorption of residual ridges. *J Prosthet Dent* 12:441–450

29. Jones W, Roberts RE (1933) Pathological Calcification and Ossification in Relation to Leriche and Policard's Theory. *Proc R Soc Med* 26:853–859
30. Cawood JI, Howell RA (1988) A classification of the edentulous jaws. *Int J Oral Maxillofac Surg* 17:232–236
31. Davarpanah M, Demurashvili SS-M Philippe Rajzbaum, Keyvan Davarpanah, Georgy (2015) Manuel d'implantologie clinique. 3e édition - Editions CdP: Concepts, intégration des protocoles et esquisses de nouveaux paradigmes. Initiatives Sante
32. von Arx T, Friedli M, Sendi P, Lozanoff S, Bornstein MM (2013) Location and dimensions of the mental foramen: a radiographic analysis by using cone-beam computed tomography. *J Endod* 39:1522–1528
33. Monnet-Corti V, Santini A, Glise J-M, Fouque-Deruelle C, Dillier F-L, Liébart M-F, Borghetti A (2006) Connective Tissue Graft for Gingival Recession Treatment: Assessment of the Maximum Graft Dimensions at the Palatal Vault as a Donor Site. *J Periodontol* 77:899–902
34. Sharan A, Madjar D (2008) Maxillary sinus pneumatization following extractions: a radiographic study. *Int J Oral Maxillofac Implants* 23:48–56
35. Takahashi T, Gonda T, Mizuno Y, Fujinami Y, Maeda Y (2017) Reinforcement in removable prosthodontics: a literature review. *J Oral Rehabil* 44:133–143
37. Helfer M, Bemer J, Louis JP (2010) Equilibration occlusale en prothèse amovible complète. *Strat Prothétique* 3:215–224
38. Pompignoli M, Doukhan J-Y, Raux D (2005) Prothèse complète: clinique et laboratoire. Wolters Kluwer France
39. Fajri L, Berrada S, Abdedine A (2008) Clinical examination contributing to selection and orientation of prosthodontic treatments in completely edentulous patients. *Rev Odontostomatol-PARIS-* 37:91
40. Awad MA, Rashid F, Feine JS, Overdenture Effectiveness Study Team Consortium (2014) The effect of mandibular 2-implant overdentures on oral health-related quality of life: an international multicentre study. *Clin Oral Implants Res* 25:46–51
41. Heydecke G, Locker D, Awad MA, Lund JP, Feine JS (2003) Oral and general health-related quality of life with conventional and implant dentures. *Community Dent Oral Epidemiol* 31:161–168
42. Thalji G, McGraw K, Cooper LF (2016) Maxillary Complete Denture Outcomes: A Systematic Review of Patient-Based Outcomes. *Int J Oral Maxillofac Implants* 31:169-181
43. Stephan G, Ringot O, Mariani P (2003) Prothèse complète maxillaire à complément de rétention implantaire. *Réal Clin* 14:213–223

44. Commission des dispositifs médicaux (2013) Risques médicaux: guide de prise en charge par le chirurgien-dentiste. ADF Association dentaire française
45. Toquet T, Briot M, Exbrayat P (2010) La prothèse adjointe complète supra-implantaire mandibulaire : données actuelles et protocole de réalisation. LEFILDENTAIRE Mag. Dent. 9 août 2010
46. Visser A, Raghoobar GM, Meijer HJA, Batenburg RHK, Vissink A (2005) Mandibular overdentures supported by two or four endosseous implants. A 5-year prospective study. Clin Oral Implants Res 16:19–25
47. Lee J-Y, Kim H-Y, Shin S-W, Bryant SR (2012) Number of implants for mandibular implant overdentures: a systematic review. J Adv Prosthodont 4:204–209
48. Raghoobar GM, Meijer HJA, Slot W, Slater JJR, Vissink A (2014) A systematic review of implant-supported overdentures in the edentulous maxilla, compared to the mandible: how many implants? Eur J Oral Implantol 7 Suppl 2:S191-201
49. Charrier M, de Valbray R (2011) Prothèse supra-implantaire stabilisée : critères de choix des systèmes d'attachement. LEFILDENTAIRE Mag. Dent. 16 avril 2011
50. Antoniacomi G (2007) Réhabilitation de l'édenté total par prothèse implanto-muco portée. Thèse d'exercice, Université de Lorraine
51. Walton JN, MacEntee MI (1993) A retrospective study on the maintenance and repair of implant-supported prostheses. Int J Prosthodont 6:451–455
52. Cehreli MC, Karasoy D, Kokat AM, Akca K, Eckert SE (2010) Systematic review of prosthetic maintenance requirements for implant-supported overdentures. Int J Oral Maxillofac Implants 25:163–180
53. Fromentin O, Lassauzay C, Nader SA, Feine J, de Albuquerque RF (2011) Clinical wear of overdenture ball attachments after 1, 3 and 8 years. Clin Oral Implants Res 22:1270–1274
54. Summers RB (1995) The osteotome technique: Part 4--Future site development. Compend Contin Educ Dent Jamesburg NJ 1995 16:1090, 1092 passim; 1094–1096, 1098, quiz 1099
55. Riben C, Thor A (2012) The Maxillary Sinus Membrane Elevation Procedure: Augmentation of Bone around Dental Implants without Grafts—A Review of a Surgical Technique. International Journal of Dentistry, 18 juin 2012
56. Handschel J, Simonowska M, Naujoks C, Depprich RA, Ommerborn MA, Meyer U, Kübler NR (2009) A histomorphometric meta-analysis of sinus elevation with various grafting materials. Head Face Med 5:12
57. Chiapasco M, Zaniboni M, Boisco M (2006) Augmentation procedures for the rehabilitation of deficient edentulous ridges with oral implants. Clin Oral Implants Res 17:136–159

58. Di Girolamo M, Napolitano B, Arullani CA, Bruno E, Di Girolamo S (2005) Paroxysmal positional vertigo as a complication of osteotome sinus floor elevation. *Eur Arch Oto-Rhino-Laryngol Off J Eur Fed Oto-Rhino-Laryngol Soc EUFOS Affil Ger Soc Oto-Rhino-Laryngol - Head Neck Surg* 262:631–633
59. Elnayef B, Monje A, Gargallo-Albiol J, Galindo-Moreno P, Wang H-L, Hernández-Alfaro F (2017) Vertical Ridge Augmentation in the Atrophic Mandible: A Systematic Review and Meta-Analysis. *Int J Oral Maxillofac Implants* 32:291–312
60. Lee S-A, Lee C-T, Fu MM, Elmisalati W, Chuang S-K (2013) Clinical Success of Short Dental Implants: Systematic Review and Meta-Analysis on Randomized Controlled Trials. *J Oral Maxillofac Surg* 71:12–13
61. Neugebauer J, Nickenig H-J, Zöller JE, Bolz W, Bowen A, Deporter D, Ewers DdR, Fairbairn P, Felino A, Fortin T (2016) Guidelines 2016 Update on short, angulated and diameter reduced implants. 11th European Consensus Conference (EuCC) 2016 in Cologne
62. Bidra AS, Huynh-Ba G (2011) Implants in the pterygoid region: a systematic review of the literature. *Int J Oral Maxillofac Surg* 40:773–781
63. Candell E, Peñarrocha D, Peñarrocha M (2011) Rehabilitation of the Atrophic Posterior Maxilla With Pterygoid Implants: A Review. *J Oral Implantol* 38:461–466
64. Brånemark PI, Svensson B, van Steenberghe D (1995) Ten-year survival rates of fixed prostheses on four or six implants ad modum Brånemark in full edentulism. *Clin Oral Implants Res* 6:227–231
65. Lambert FE, Weber H-P, Susarla SM, Belser UC, Gallucci GO (2009) Descriptive analysis of implant and prosthodontic survival rates with fixed implant-supported rehabilitations in the edentulous maxilla. *J Periodontol* 80:1220–1230
66. Mericske-Stern R, Worni A (2014) Optimal number of oral implants for fixed reconstructions: a review of the literature. *Eur J Oral Implantol* 7 Suppl 2:S133-153
67. Penarrocha-Diago M, Penarrocha-Diago M, Zaragoza-Alonso R, Soto-Penalosa D, On Behalf Of The Ticare Consensus M (2017) Consensus statements and clinical recommendations on treatment indications, surgical procedures, prosthetic protocols and complications following All-On-4 standard treatment. 9th Mozo-Grau Ticare Conference in Quintanilla, Spain. *J Clin Exp Dent* 9:712–715
68. Gallucci GO, Benic GI, Eckert SE, Papaspyridakos P, Schimmel M, Schrott A, Weber H-P (2014) Consensus statements and clinical recommendations for implant loading protocols. *Int J Oral Maxillofac Implants* 29 Suppl:287–290
69. Li T, Hu K, Cheng L, Ding Y, Ding Y, Shao J, Kong L (2011) Optimum selection of the dental implant diameter and length in the posterior mandible with poor bone quality – A 3D finite element analysis. *Appl Math Model* 35:446–456

70. Himmlová L, Dostálová T, Kácovský A, Konvicková S (2004) Influence of implant length and diameter on stress distribution: a finite element analysis. *J Prosthet Dent* 91:20–25
71. Bevilacqua M, Tealdo T, Menini M, Pera F, Mossolov A, Drago C, Pera P (2011) The influence of cantilever length and implant inclination on stress distribution in maxillary implant-supported fixed dentures. *J Prosthet Dent* 105:5–13
72. Lin C-L, Wang J-C, Ramp LC, Liu P-R (2008) Biomechanical response of implant systems placed in the maxillary posterior region under various conditions of angulation, bone density, and loading. *Int J Oral Maxillofac Implants* 23:57–64
73. Arun Kumar G, Mahesh B, George D (2013) Three dimensional finite element analysis of stress distribution around implant with straight and angled abutments in different bone qualities. *J Indian Prosthodont Soc* 13:466–472
74. Behnaz E, Ramin M, Abbasi S, Pouya MA, Mahmood F (2015) The effect of implant angulation and splinting on stress distribution in implant body and supporting bone: A finite element analysis. *Eur J Dent* 9:311–318
75. Sethi A, Kaus T, Sochor P (2000) The use of angulated abutments in implant dentistry: five-year clinical results of an ongoing prospective study. *Int J Oral Maxillofac Implants* 15:801–810
76. Zampelis A, Rangert B, Heijl L (2007) Tilting of splinted implants for improved prosthodontic support: a two-dimensional finite element analysis. *J Prosthet Dent* 97:S35-43
77. White SN, Caputo AA, Anderkvist T (1994) Effect of cantilever length on stress transfer by implant-supported prostheses. *J Prosthet Dent* 71:493–499
78. van Winkelhoff AJ, Wolf JW (2000) *Actinobacillus actinomycetemcomitans*-associated peri-implantitis in an edentulous patient. A case report. *J Clin Periodontol* 27:531–535
79. Karoussis IK, Müller S, Salvi GE, Heitz-Mayfield LJA, Brägger U, Lang NP (2004) Association between periodontal and peri-implant conditions: a 10-year prospective study. *Clin Oral Implants Res* 15:1–7
80. Nagarajan A, Perumalsamy R, Thyagarajan R, Namasivayam A (2014) Diagnostic Imaging for Dental Implant Therapy. *J Clin Imaging Sci.* 27 Octobre 2014;4(Suppl 2)
81. Choukroun J, Khoury G, Khoury F, Russe P, Testori T, Komiyama Y, Sammartino G, Palacci P, Tunali M, Choukroun E (2014) Two neglected biologic risk factors in bone grafting and implantology: high low-density lipoprotein cholesterol and low serum vitamin D. *J Oral Implantol* 40:110–114
82. Bruere S (2012) Prothèse immédiate complète sur quatre ou six implants. Thèse d'exercice, Université de Nantes
83. Goudot P, Lacoste J-P (2013) Guide pratique d'implantologie. Elsevier Health Sciences, 73-86

84. D'haese Jan, Van De Velde Tommie, Elaut Lucien, De Bruyn Hugo (2009) A Prospective Study on the Accuracy of Mucosally Supported Stereolithographic Surgical Guides in Fully Edentulous Maxillae. *Clin Implant Dent Relat Res* 14:293–303
85. Jung RE, Schneider D, Ganeles J, Wismeijer D, Zwahlen M, Hämmerle CHF, Tahmaseb A (2009) Computer technology applications in surgical implant dentistry: a systematic review. *Int J Oral Maxillofac Implants* 24 Suppl:92–109
86. Thakur AR, Burde K, Guttal K, Naikmasur VG (2013) Anatomy and morphology of the nasopalatine canal using cone-beam computed tomography. *Imaging Sci Dent* 43:273–281
87. Rosenquist JB, Nyström E (1992) Occlusion of the incisal canal with bone chips. A procedure to facilitate insertion of implants in the anterior maxilla. *Int J Oral Maxillofac Surg* 21:210–211
88. Raghoobar GM, van Weissenbruch R, Vissink A (2004) Rhino-sinusitis related to endosseous implants extending into the nasal cavity. *Int J Oral Maxillofac Surg* 33:312–314
89. Juodzbaly G, Wang H-L, Sabalys G (2010) Anatomy of Mandibular Vital Structures. Part II: Mandibular Incisive Canal, Mental Foramen and Associated Neurovascular Bundles in Relation with Dental Implantology. 1 avril 2010
90. Mason ME, Gilbert Triplett R, Alfonso WF (1990) Life-threatening hemorrhage from placement of a dental implant. *J Oral Maxillofac Surg* 48:201–204
91. Kalpidis Christos D.R., Setayesh Reza M. (2004) Hemorrhaging Associated With Endosseous Implant Placement in the Anterior Mandible: A Review of the Literature. *J Periodontol* 75:631–645
92. Diss A (2011) Le bridge transitoire dans le traitement implantaire de l'édenté complet en mise en charge immédiate. *LEFILDENTAIRE Mag. Dent.* 16 avril 2011
93. Misch CM (2004) Immediate loading of definitive implants in the edentulous mandible using a fixed provisional prosthesis: The denture conversion technique. *J Oral Maxillofac Surg Off J Am Assoc Oral Maxillofac Surg* 62:106–115
94. Agliardi E, Panigatti S, Clericò M, Villa C, Malò P (2010) Immediate rehabilitation of the edentulous jaws with full fixed prostheses supported by four implants: interim results of a single cohort prospective study. *Clin Oral Implants Res* 21:459–465
95. Kanno T, Carlsson GE (2006) A review of the shortened dental arch concept focusing on the work by the Käyser/Nijmegen group. *J Oral Rehabil* 33:850–862
96. Testori T, Galli F, Fumagalli L, Capelli M, Zuffetti F, Deflorian M, Parenti A, Del Fabbro M (2017) Assessment of Long-Term Survival of Immediately Loaded Tilted Implants Supporting a Maxillary Full-Arch Fixed Prosthesis. *Int J Oral Maxillofac Implants* 32:904–911

Figures

FIGURES

- Figure 1 : Neugebauer J (2003) International Poster Journal of Dentistry and Oral Medicine. In: Int. Congr. Reconstr. Preprosthetic Surg. Jt. Meet. Calif. Assoc. Oral Maxillofac. Surg. Palm SpringsCaliforniaUSA
- Figure 2 : Ulm C, Kneissel M, Hahn M, Solar P, Matejka M, Donath K (1997-1999) Characteristics of the cancellous bone of edentulous mandibles. Characteristic features of trabecular bone in edentulous maxillae Clin Oral Implants Res 8:125–30/ Res 10:459–467
- Figures 3,15,24,53 : Davarpanah M, Demurashvili SS-M Philippe Rajzbaum, Keyvan Davarpanah, Georgy (2015) Manuel d'implantologie clinique. 3e édition - Editions CdP: Concepts, intégration des protocoles et esquisses de nouveaux paradigmes. Initiatives Sante
- Figure 4 : www.myimplants.ru
- Figure 5 : www.indiandentalacademy.com
- Figure 6 : Sobotta J, Putz R Atlas d'anatomie humaine Tome 1: Tête, cou, membre supérieur
- Figure 7 : Orthopantomogramme réalisé au centre de soins dentaires de Nice
- Figure 8 : Prothèse Amovible Complète confectionnée par J.Cocco
- Figure 9 : <http://implantdenturecare.com>
- Figure 10 : Photographie du Dr Gemmi-Morkowski
- Figure 11 : Tableau réalisé à partir de : Charrier M, de Valbray R (2011) Prothèse supra-implantaire stabilisée : critères de choix des systèmes d'attachement. LEFILDENTAIRE Mag. Dent
- Figures 12,13 : www.dayodental.com
- Figure 14 : www.pridedental.co.uk
- Figure 16 : Schéma réalisé à partir d'un modèle pédagogique
- Figures 17,18,19 : Photographies du Dr Surmenian
- Figure 20 : www.straumann.com
- Figures 21,22,30,31 : Brochure Dentsply Concept Smartfix
- Figure 23 : Dada K, Daas M Esthétique et implants pour l'édenté complet maxillaire

- Figure 24 : Arbre décisionnel réalisé à partir de : Davarpanah M, Demurashvili SS-M Philippe Rajzbaum, Keyvan Davarpanah, Georgy (2015) Manuel d'implantologie clinique. 3e édition - Editions CdP: Concepts, intégration des protocoles et esquisses de nouveaux paradigmes. Initiatives Sante
- Figure 25 : Planification chirurgicale du Dr Bouyssou
- Figures 26,40,41,42,44,45,52 : Photographies du Dr Bouyssou
- Figure 27 : www.for.org
- Figure 28 : www.utahvalleydentallab.com
- Figure 29 : www.dynadental.com
- Figures 32,34 : Dossier de validation Axiom® Multi Level®
- Figures 33,39 : Photographies Dental Concept Méditerranée
- Figures 35,36,37,38 : Revue clinique Anthogyr : photographies du Dr Bailly
- Figures 43,50,51 : Brochure Dentsply Concept SynCone
- Figure 46 : Greenstein G, Tarnow D (2006) The Mental Foramen and Nerve: Clinical and Anatomical Factors Related to Dental Implant Placement: A Literature Review. J Periodontol 77:1933–1943
- Figure 47 : Wolff J, Karagozolu KH, Bretschneider JH, Forouzanfar T, Schulten EAJM (2016) Altered nasal airflow: an unusual complication following implant surgery in the anterior maxilla. Int J Implant Dent. doi: 10.1186/s40729-016-0045-3
- Figure 48 : von Arx T (2013) Le foramen mentonnier, «carrefour de la mandibule». Rev Mens Suisse Odontostomatol Vol 123
- Figure 49 : www.nobelbiocare.com

Approbation – Improbation

Les opinions émises par les dissertations présentées, doivent être considérées comme propres à leurs auteurs, sans aucune approbation ou improbation de la Faculté de Chirurgie dentaire (1).

Lu et approuvé,

Vu,
Nice, le

Le Président du jury,

Le Doyen de la Faculté de
Chirurgie Dentaire de l'UNS

Professeur

Professeur Laurence LUPI

(1) Les exemplaires destinés à la bibliothèque doivent être obligatoirement signés par le Doyen et par le Président du Jury.

Serment d'Hippocrate

En présence des Maîtres de cette Faculté, de mes chers condisciples, devant l'effigie d'Hippocrate,

Je promets et je jure, au nom de l'Être Suprême, d'être fidèle aux lois de l'Honneur et de la probité dans l'exercice de La Médecine Dentaire.

Je donnerai mes soins gratuits à l'indigent et n'exigerai jamais un salaire au-dessus de mon travail, je ne participerai à aucun partage clandestin d'honoraires.

Admis dans l'intérieur des maisons, mes yeux ne verront pas ce qui se passe, ma langue taira les secrets qui me seront confiés et mon état ne servira pas à corrompre les mœurs ni à favoriser le crime.

Je ne permettrai pas que des considérations de religion, de nation, de race, de parti ou de classe sociale viennent s'interposer entre mon Devoir et mon patient.

Je garderai le respect absolu de la vie humaine dès sa conception.

Même sous la menace, je n'admettrai pas de faire usage de mes connaissances médicales contre les lois de l'Humanité.

Respectueux et reconnaissant envers les Maîtres, je rendrai à leurs enfants l'instruction que j'ai reçue de leurs pères.

Que les hommes m'accordent leur estime si je suis fidèle à mes promesses,

Que je sois couvert d'opprobre et méprisé de mes confrères si j'y manque.