

PLANIFICATION PROTHETICO-CHIRURGICALE AU CHU DE NICE : UN OUTIL PEDAGOGIQUE

Année 2018

Thèse n°42-57-18-35

THÈSE

Présentée et publiquement soutenue devant
la Faculté de Chirurgie Dentaire de Nice
Le 14 décembre 2018 Par

Tara PAKDAMAN

Née le 16 janvier 1993 à Sèvres
Pour obtenir le grade de :

DOCTEUR EN CHIRURGIE DENTAIRE (Diplôme d'État)

Examineurs :

Monsieur le Professeur Etienne MEDIONI
Madame le Docteur Séverine VINCENT-BUGNAS
Monsieur le Docteur Olivier LAPLANCHE
Monsieur le Docteur Mathieu CHARBIT

Président du jury
Directrice de thèse
Assesseur
Assesseur

CORPS ENSEIGNANTS

56ème section : DEVELOPPEMENT, CROISSANCE ET PREVENTION

Sous-section 01 : ODONTOLOGIE PEDIATRIQUE ET ORTHOPEDIE DENTO-FACIALE

Professeur des Universités : Mme MANIERE-EZVAN Armelle
Professeur des Universités : Mme MULLER-BOLLA Michèle
Maître de Conférences des Universités : Mme JOSEPH Clara
Assistant Hospitalier Universitaire : M. BUSSON Floriant
Assistant Hospitalier Universitaire : Mme PIERRE Audrey
Assistante Associée-Praticien Associé : Mme OUEISS Arlette

Sous-section 02 : PREVENTION, EPIDEMIOLOGIE, ECONOMIE DE LA SANTE, ODONTOLOGIE LEGALE

Professeur des Universités : Mme LUPI-PEGURIER Laurence
Assistant Hospitalier Universitaire : Mme BORSA Leslie
Assistant Hospitalier Universitaire : Mme MERIGO Elisabetta

57ème section : CHIRURGIE ORALE ; PARODONTOLOGIE ; BIOLOGIE ORALE

Sous-section 01 : CHIRURGIE ORALE ; PARODONTOLOGIE ; BIOLOGIE ORALE

Professeur des Universités : Mme PRECHEUR-SABLAYROLLES Isabelle
Maître de Conférences des Universités : M. COCHAIS Patrice
Maître de Conférences des Universités : Mme DRIDI Sophie Myriam
Maître de Conférences des Universités : Mme RAYBAUD Hélène
Maître de Conférences des Universités : Mme VINCENT-BUGNAS Séverine
Maître de Conférences des Universités : Mme VOHA Christine
Assistant Hospitalier Universitaire : M. BORIE Gwenaél
Assistant Hospitalier Universitaire : M. CHARBIT Mathieu
Assistant Hospitalier Universitaire : Mme FISTES Elene-Maria

58ème section : REHABILITATION ORALE

Sous-section 01 : REHABILITATION ORALE

Professeur des Universités : Mme BERTRAND Marie-France
Professeur des Universités : M. BOLLA Marc
Professeur des Universités : Mme LASSAUZAY Claire
Professeur des Universités : M. MAHLER Patrick
Professeur des Universités : M. MEDIONI Etienne
Professeur Emérite : M. ROCCA Jean-Paul
Maître de Conférences des Universités : M. ALLARD Yves
Maître de Conférences des Universités : Mme BRULAT-BOUCHARD Nathalie
Maître de Conférences Associé des Universités : M. CEINOS Romain
Maître de Conférences des Universités : Mme EHRMANN Elodie
Maître de Conférences des Universités : M. LAPLANCHE Olivier
Maître de Conférences des Universités : M. LEFORESTIER Eric
Maître de Conférences des Universités : Mme POUYSSEGUR-ROUGIER Valérie
Assistant Hospitalier Universitaire : Mme AZAN Cindy
Assistant Hospitalier Universitaire : Mme DEMARTY Laure
Assistant Hospitalier Universitaire : Mme DEMARTY Laure
Assistant Hospitalier Universitaire : Mr LAMBERT Gary
Assistant Hospitalier Universitaire : M. MORKOWSKI-GEMMI Thomas
Assistant Hospitalier Universitaire : M. PARNOT Maximilien
Assistant Hospitalier Universitaire : Mme PETITTI-MASSIERA Marine
Assistant Hospitalier Universitaire : Mme SOSTHE Anne-Laure

Table des matières

INTRODUCTION.....	4
<u>PARTIE I</u> : QUESTIONNAIRE AUX ETUDIANTS DE FIN DE 5 ^{ème} ANNEE DE L'UFR ODONTOLOGIE DE NICE.....	5
<u>PARTIE II</u> : LES ETAPES DE LA PLANIFICATION NUMERIQUE PROTHETICO-CHIRURGICALE EN IMPLANTOLOGIE : FICHES PEDAGOGIQUES POUR LES ETUDIANTS.....	9
FICHE 1 : ANALYSE ESTHETICO-FONCTIONNELLE EN IMPLANTOLOGIE.....	9
1 - Entretien et anamnèse, examen clinique du patient (analyse esthétique et fonctionnelle)...	9
1.1. L'analyse esthétique.....	10
1.2. L'analyse fonctionnelle.....	12
FICHE 2 : PROJET PROTHETIQUE ET ANALYSE RADIOLOGIQUE.....	17
1 - Caractéristiques du projet prothétique.....	17
2. Conception du guide radiologique, duplicata du projet prothétique.....	17
3. Obtention du projet prothétique numérisé (format STL).....	17
4. Obtention du volume osseux du patient (format DICOM).....	18
5. Superposition du projet prothétique numérisé (format STL) et du volume osseux (format DICOM) : obtention du modèle de travail virtuel.....	18
FICHE 3 : LA PLANIFICATION IMPLANTAIRE.....	22
FICHE 4 : CONCEPTION, IMPRESSION ET TRAITEMENT DU GUIDE CHIRURGICAL.....	25
1. Les guides dits conventionnels.....	25
2. Les guides issus de la CFAO.....	25
2. 1. Les guides chirurgicaux.....	25
A. Guide chirurgical à appui dentaire.....	26
B. Guide chirurgical à appui muqueux.....	26
C. Guide chirurgical à appui osseux.....	26
2. 2. Les cuillères.....	26
FICHE 5 : CHIRURGIE IMPLANTAIRE GUIDÉE.....	30
FICHE 6 : ETAPES PROTHETIQUES.....	34
<u>PARTIE III</u> : QUESTIONNAIRE AUX ETUDIANTS DE DEBUT DE 6 ^{ème} ANNEE DE L'UFR ODONTOLOGIE DE NICE APRES INTEGRATION DES FICHES PEDAGOGIQUES	37
DISCUSSION ET CONCLUSION.....	40
REFERENCES BIBLIOGRAPHIQUES.....	41
FIGURES.....	44

INTRODUCTION

L'implantologie est une discipline récente devenue courante de la dentisterie moderne, et qui permet au patient de remplacer ses dents absentes. Son réel essor s'est produit à la fin du XX^{ème} siècle, grâce notamment aux travaux de Brånemark, et repose aujourd'hui sur des bases solides et scientifiquement établies.

Avec l'augmentation du taux de succès de l'ostéo-intégration, et la codification des protocoles chirurgicaux et prothétiques, les indications des traitements implantaire se sont élargies.

La thérapeutique implantaire fait maintenant partie de l'arsenal thérapeutique qui doit être proposé au patient, en fonction de sa demande (confort, fonction, esthétique), afin qu'il ne subisse pas de « perte de chance ».

Cependant, l'implant doit être considéré comme un outil au service de la prothèse et non l'inverse. Il faut donc valider l'ensemble de la thérapeutique avant la pose des implants.

Cette étape de planification est définie comme une étape permettant d'anticiper, en plus des contraintes anatomiques, les écueils prothétiques liés à la pose de l'implant.

Cependant c'est cette étape de planification qui est la plus difficile à aborder pour les étudiants lors de leur enseignement universitaire, et c'est pourquoi nous avons, au travers de ce travail, tenté d'améliorer leur compréhension.

Après avoir mis en évidence les difficultés de compréhension des étudiants de Nice de 5^{ème} année de l'UFR Odontologie de Nice, sur l'apprentissage de l'implantologie en général puis sur le flux « tout » numérique, nous avons mis en place 6 fiches pédagogiques de synthèse sur l'année 2018, afin de faciliter la compréhension des enseignements.

In fine, nous avons questionnés les étudiants initialement sondés et désormais en 6^{ème} année, sur l'intérêt pédagogique de ces fiches, afin de savoir si elles ont permis une amélioration de la compréhension des étapes du plan de traitement implantaire.

Ce travail s'articulera comme suit :

Une première partie met en évidence les lacunes et les besoins des étudiants au travers des réponses au questionnaire distribué en fin de leur 5^{ème} année d'étude en odontologie.

Une deuxième partie décrit l'élaboration de fiches pédagogiques à partir d'un protocole standardisé de planification prothético-chirurgicale comme outil à destination des étudiants de 5^{ème} année.

Enfin, une dernière partie décrit le retour des étudiants sur cet outil pédagogique.

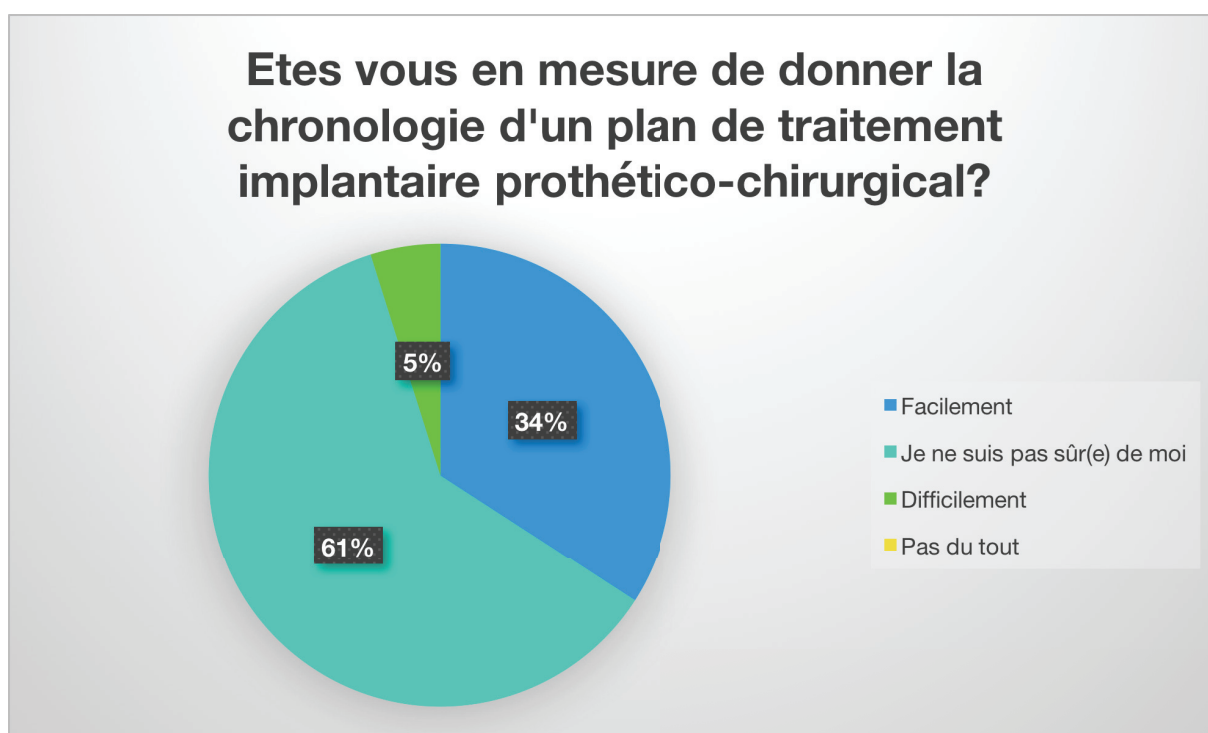
PARTIE I : QUESTIONNAIRE AUX ETUDIANTS DE FIN DE 5^{ème} ANNEE DE L'UFR ODONTOLOGIE DE NICE

L'objectif a été de d'évaluer le niveau de compréhension des étudiants de fin de 5^{ème} année de l'UFR Odontologie de Nice, après que ceux-ci aient bénéficié de l'enseignement du module théorique d'implantologie chirurgicale et prothétique.

Nous avons donc soumis en Juin 2018, aux 51 étudiants de 5^{ème} année, un questionnaire anonyme composé de 5 questions afin qu'ils s'auto-évaluent dans le domaine de l'implantologie.

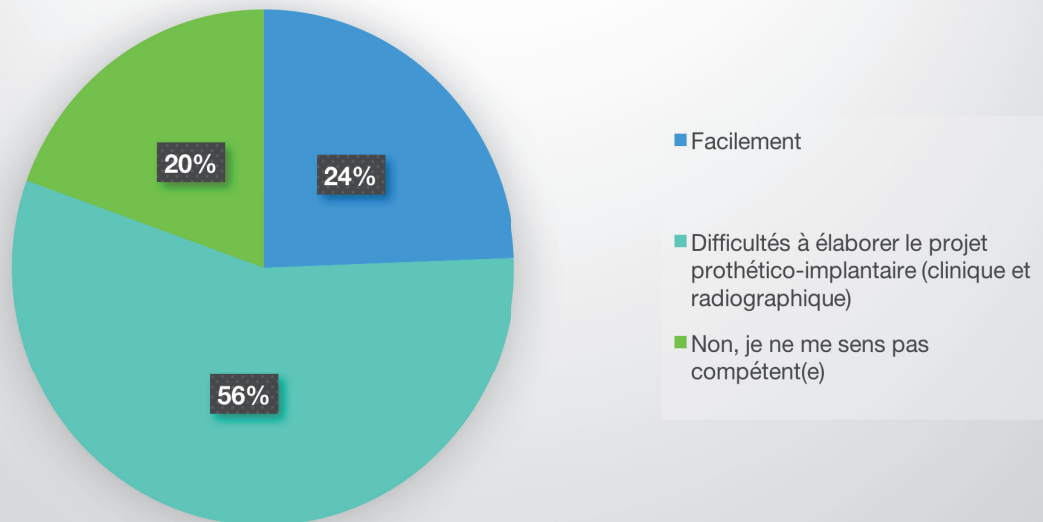
Cela nous a permis de déterminer quelles étaient les notions à approfondir.

Voici les résultats obtenus :



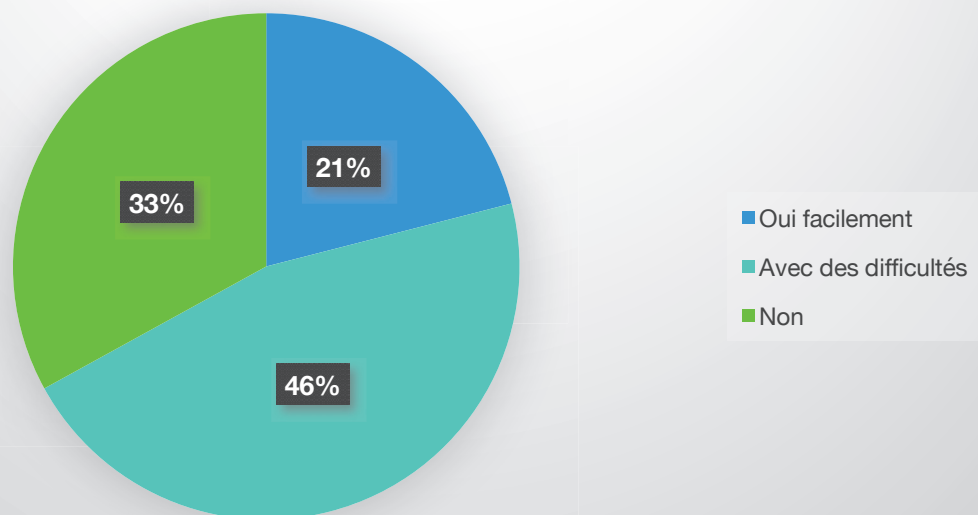
→ 61% des étudiants ne sont pas certains de connaître la chronologie d'un plan de traitement prothético-chirurgical.

Vous sentez-vous prêt(e) à réaliser seul(e) une 1ère consultation avec un patient désireux de se faire poser des implants? (analyse clinique et radiographique).



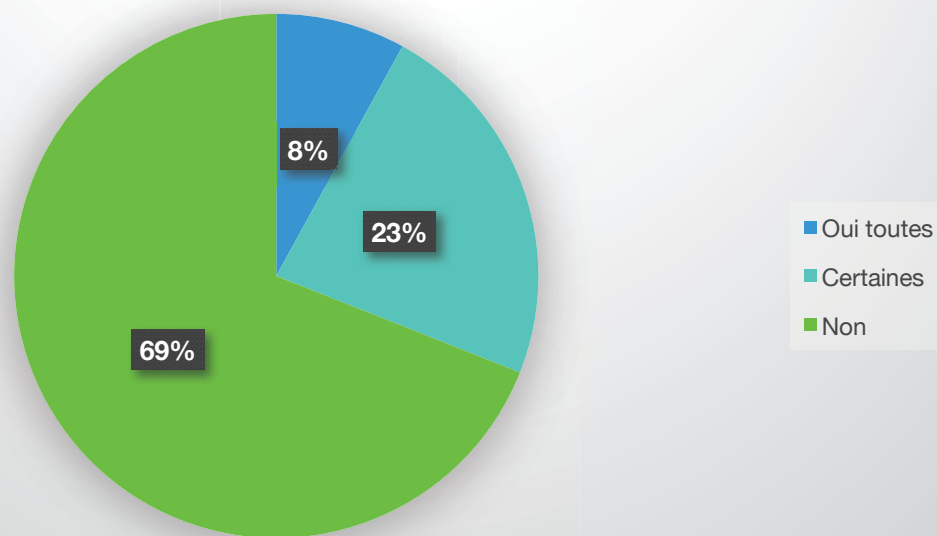
→ 56% des étudiants ont des difficultés à élaborer un projet prothético-implantaire.

Savez vous énumérer facilement toutes les étapes de préparation en amont d'une chirurgie implantaire ?



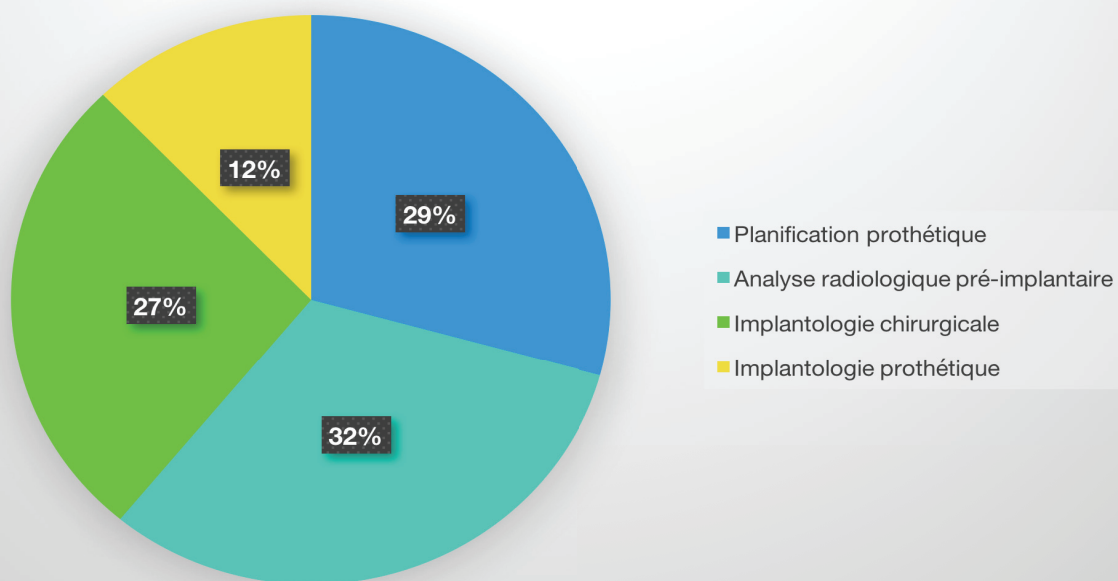
→ 46% des étudiants ont des difficultés à énumérer les étapes de préparation en amont d'une chirurgie implantaire, et 33% disent ne pas y parvenir.

Connaissez-vous les séquences qui constituent le flux « tout » numérique dans la planification implantaire d'un cas donné ?



→ 69% des étudiants ne connaissent pas les séquences qui constituent le flux tout numérique dans la planification implantaire d'un cas donné.

Selon vous, sur quel domaine vous manque-t-il le plus de connaissances ?



→ Les lacunes en implantologie, pour les étudiants de fin de 5^{ème} année de l'UFR Odontologie de Nice sont réparties de manière sensiblement identique.

Ces données issues du questionnaire mettent en évidence que pour la majorité des étudiants interrogés, qui, il faut le préciser sont à même de réaliser des remplacements en cabinet (fin de 5^{ème} année, titulaires du Certificat de synthèse clinique et Thérapeutique : CSCT) les différentes étapes du plan de traitement implantaire ne sont pas acquises.

Egalement, plus de la moitié ont des difficultés à élaborer un projet prothético-implantaire.

Le problème vient surtout du manque de vision claire de toutes les étapes en amont de la phase chirurgicale.

Enfin, même si le passage au numérique dans leur pratique quotidienne sera de mise pour ces étudiants, ceux-ci ont beaucoup de mal à appréhender le recours au « flux tout numérique (total digital workflow) » en implantologie.

Nous sommes donc partis de ces résultats, pour concevoir des fiches de synthèse, à visée pédagogique, dont le but est de constituer une sorte de « check list » à vérifier dans la prise en charge de chaque patient, de l'analyse pré-implantaire, à la conception et la validation du projet prothétique, puis à la pose des implants et enfin à la réalisation de la prothèse d'usage.

Sur un plan pédagogique, nous avons articulé ce travail autour de la planification numérique pour répondre à la nécessité de rigueur indispensable à chaque étape de cette démarche.

PARTIE II – LES ETAPES DE LA PLANIFICATION NUMERIQUE PROTHETICO-CHIRURGICALE EN IMPLANTOLOGIE : FICHES PEDAGOGIQUES POUR LES ETUDIANTS

FICHE 1 : ANALYSE ESTHETICO-FONCTIONNELLE EN IMPLANTOLOGIE

Selon Armand et al., la planification numérique permet d'appréhender les différents paramètres nécessaires à l'acte chirurgical et comprend [1] :

- la détermination et le marquage des éléments anatomiques,
- la densité et le volume osseux tridimensionnel,
- la détermination de la position des implants sur les coupes axiales, coronales et panoramiques,
- la modélisation tridimensionnelle qui permet de déterminer les axes implantaire idéaux en fonction du projet occluso-prothétique,
- la mesure des espaces entre les implants et les structures à risque (dents restantes ou obstacles anatomiques).

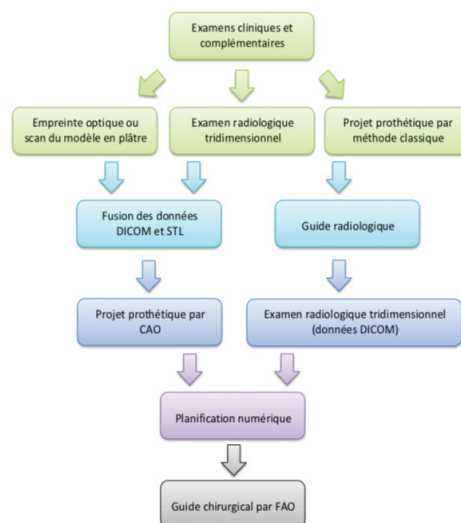


Figure 1 : Comparaison des méthodes de planification implantaire

1 - Entretien et anamnèse, examen clinique du patient (analyse esthétique et fonctionnelle)

La première consultation constitue une étape importante du traitement du patient, tant sur le plan relationnel que médical puisque patient et praticien se rencontrent pour la première fois. Ils doivent mettre en place une relation de confiance et d'entente afin d'assurer le bon déroulement du traitement. Celle-ci débute par un entretien avec le patient, se poursuit par le bilan médical, et enfin se termine par l'examen clinique.

L'une des clés du succès d'un traitement prothétique, quel qu'il soit, est l'identification de la demande du patient, ses motivations. Cette demande peut être fonctionnelle et/ou esthétique. Dans tous les cas, il faut prendre du temps pour connaître les motivations réelles du patient et éliminer toutes demandes « irréalistes », et en particulier esthétiques. Il est indispensable d'évoquer les possibilités, mais également les limites d'un traitement implantaire donné. Enfin, il faut essayer de faire participer le patient dans le choix de son plan de traitement, il sera ainsi plus coopérant tout au long de son traitement.

Le bilan médical est effectué pour déterminer l'existence d'éventuelles contre-indications d'ordre local ou général à l'implantologie ainsi que l'hygiène de vie des patients. Par exemple, un patient fumeur a environ 10 % de chances en moins de voir son implant s'ostéointégrer s'il présente une ou plusieurs contre-indications relatives. (Dada et al., 2011, [2]) La frontière entre contre-indication absolue et relative est souvent fine et le praticien doit alors faire appel à son bon sens et à son expérience pour trouver le bon rapport entre bénéfice escompté et sécurité. En revanche, toute contre-indication absolue doit faire abandonner dès le stade de l'entretien clinique le traitement par prothèse implanto-portée.

Durant l'entretien avec le patient, il est important de lui demander l'étiologie de son édentement. La réponse à cette question (pathologie carieuse, restaurations iatrogènes, pathologie parodontale, traumatisme occlusal, hypo-voire anodontie...) nous apporte des informations importantes quant au mode de vie du patient, son hygiène et son passé dentaire. Par ailleurs, une analyse de la littérature montre que le risque de perte d'implant est beaucoup moins élevé si la perte des dents est due à une pathologie carieuse ou à un accident que si elle est la conséquence d'une parodontite. Dans ce dernier cas, le risque d'infection péri-implantaire est plus élevé même chez les patients complètement édentés. (Wismeijer et al., 2010, [3], Karoussis et al., 2004, [4], Heitz-Mayfield, 2008, [5])

L'analyse et l'évaluation des prothèses existantes reste également une étape primordiale. Elle est riche en enseignement pour le praticien et lui permet de comprendre les raisons de l'échec prothétique actuel.

Puis vient l'examen clinique du patient, ce qui correspond à une analyse esthétique et à une analyse fonctionnelle.

1.1 - L'analyse esthétique

Il s'agit, au terme de cette phase, d'obtenir la meilleure adéquation possible entre les désirs du patient, les capacités du praticien, et les possibilités anatomiques, médicales et prothétiques. De grandes divergences de perception de la beauté existent entre les patients et les praticiens. Ces exigences esthétiques peuvent constituer une réelle contre-indication. [6]

Avant de focaliser l'attention sur les dents, ce qui réduit considérablement le champ d'investigation, il est nécessaire d'évaluer les éléments qui constituent la composition du visage.

Des examens de face, et de profil, comprenant l'analyse de la position des yeux, du menton, et des lèvres, permettent d'identifier les points et les lignes de référence indispensables à une réhabilitation esthétique, la réalisation de photographies endobuccales et exobuccales s'avère indispensable pour cela.

Il est important de réévaluer notre idée de la thérapeutique que l'on veut proposer au patient en la soumettant à une « check-list » esthétique à chaque étape majeure du traitement : réfection d'une nouvelle prothèse amovible, mise en charge immédiate d'une prothèse implanto-portée transitoire, et séances d'essayage de la prothèse définitive implanto-portée. (Paris et al., 2004, [7])

Cette « check list » esthétique se compose de huit éléments à analyser systématiquement : [8]

- la ligne du sourire
- la symétrie dentaire
- la symétrie du sourire
- la symétrie faciale
- le plan d'occlusion
- le support des lèvres
- le contour et la morphologie gingivale
- intégrité et position des dents voisines

Il existe trois critères esthétiques de réussite implantaire en secteur esthétique :

- l'alignement des collets
- le profil d'émergence
- l'obtention de nouvelles papilles

L'obtention de l'*alignement des collets* n'est pas une donnée spécifique à la prothèse sur implant, elle en est aussi une pour la prothèse sur dent naturelle ; elle est juste différente à obtenir.

Entre l'épithélium jonctionnel et la crête osseuse, un tissu conjonctif est directement au contact de la dent ou de l'implant. L'orientation des fibres de collagène est différente dans les deux cas. Des fibres de collagènes perpendiculaires avec fixation cimentaire existent sur la dent naturelle; elles n'existent pas sur l'implant. D'où un épithélium jonctionnel augmenté sur l'implant et par conséquent, un espace biologique plus grand d'environ 1 mm. C'est cette différence qui pose souvent un décalage des collets sur l'implant unitaire antérieure par rapport à la dent naturelle adjacente.

Pour une situation esthétique optimale, on souhaite donc obtenir une progression du contour gingival de l'incisive centrale aux canines. [9]

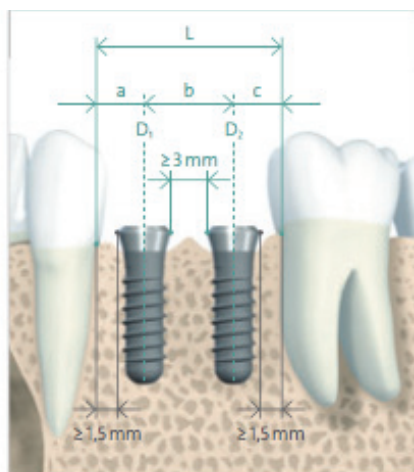
Le *profil d'émergence* correspond à la forme du pilier ou de l'implant. Ce dernier permet dans sa partie transgingivale la transition entre le diamètre de l'implant et celui de la couronne et ainsi de reproduire le diamètre de la dent naturelle manquante. [10]

Le profil d'émergence (col implantaire, élément intermédiaire et couronne) soutient les tissus mous et pérennise la santé de la gencive. Il participe à l'esthétique de la restauration mais permet aussi l'auto-nettoyage, un bon contrôle de plaque et un maintien des papilles. Le profil d'émergence prothétique idéal se confond avec le profil d'émergence de la dent naturelle correspondante.

La *papille* est une structure gingivale pyramidale qui occupe l'espace entre deux dents adjacentes et qui est limitée en occlusal par le point de contact, en apical par le septum osseux et latéralement par la gencive marginale mésiale et distale des dents adjacentes. Dans le secteur antérieur, la présence des papilles est cruciale et représente un défi de taille. Leur perte apporte deux problèmes : un problème esthétique et un problème fonctionnel.

Trois paramètres conditionnent la présence de papille :

- La distance entre le point de contact et le niveau osseux de la dent adjacente (idéal : 5 mm)
- La distance entre le point de contact et le niveau osseux proximal autour de l'implant (toujours un peu plus enlevée que l'espace entre le point de contact et le niveau osseux de la dent adjacente)
- L'espace mésio-distal entre l'implant et la dent adjacente (idéal : 1,5mm) ou entre 2 implants (idéal : 2mm) selon le principe de Tarnow et al., 2000 [11]



Diamètre de l'épaulement D1 (mm)	Diamètre de l'épaulement D2 (mm)	a _{min} (mm)	b _{min} (mm)	c _{min} (mm)	L _{min} (mm)
∅ 3,5 (NNC)	∅ 3,5 (NNC)	3	6,5	3	12,5
∅ 3,5 (NNC)	∅ 4,8 (RN)	3	7	4	14
∅ 3,5 (NNC)	∅ 6,5 (WN)	3	8	5	16
∅ 4,8 (RN)	∅ 4,8 (RN)	4	8	4	16
∅ 4,8 (RN)	∅ 6,5 (WN)	4	8,5	5	17,5
∅ 6,5 (WN)	∅ 6,5 (WN)	5	9,5	5	19,5

Figure 2 : Espace mésio-distal nécessaire entre 2 implants ou entre une dent et un implant.

Si la papille comble à plus de 50% l'espace inter-dentaire, le résultat est considéré comme satisfaisant. [12]

Toute l'analyse esthétique doit se faire en collaboration avec le patient afin de déterminer les changements souhaités et surtout de définir les changements possibles. C'est de la confrontation entre ce qui est voulu et ce qui est possible que va naître la décision thérapeutique.

1.2 - L'analyse fonctionnelle

Pour Boghanim et al. il faut évaluer plusieurs paramètres au niveau du site implantaire, tels que le parodonte, l'occlusion, l'espace prothétique disponible dans les trois sens de l'espace ainsi que le volume osseux. [13]

La réalisation d'empreintes d'étude et de photographies s'avère indispensable.

L'étude du parodonte passe par l'évaluation du biotype parodontal ainsi que de la quantité de gencive kératinisée. Le rôle de la muqueuse péri-implantaire est de protéger la jonction os-implant et de donner un aspect esthétique naturel. Idéalement, elle doit être kératinisée et si possible épaisse. [11]

Seibert et Lindhe (1989) ont mis en place une classification des biotypes gingivaux qui tient compte de l'os alvéolaire sous jacent :

- type plat et épais : celui qui résiste le mieux à l'agression bactérienne, chirurgicale et prothétique.
- type fin et festonné : sa fragilité devant une agression tissulaire peut se manifester par l'apparition d'une récession. L'apport d'épaisseur tissulaire par des techniques chirurgicales permet de renforcer ce biotype. (Une greffe de conjonctif enfoui avec lambeau positionné coronairement selon la technique de Langer et Langer constitue le gold standard actuel en chirurgie plastique parodontale pré-implantaire idéalement)

L'occlusion et la détection des para-fonctions (bruxisme et dysfonctions temporo-mandibulaires) ainsi que l'ouverture buccale qui doit permettre l'introduction du contre-angle lors de la chirurgie. Le rapport couronne clinique/implant idéal est 1/2.

En-dessous de ce rapport, un os de mauvaise qualité et/ou des forces occlusales trop importantes pourraient largement compromettre l'avenir de l'implant. Cependant, il serait possible d'envisager un taux de survie satisfaisant des implants courts dans le secteur postérieur avec donc, un rapport couronne clinique / implant inférieur à 1/2 selon Renouard F. et Nisand D. [14]

L'étude des relations intra-arcades : [15]

- la forme
- l'alignement dentaire
- la continuité de l'arcade
- l'orientation des bords libres et des tables occlusales
- les courbes de Spee et de Wilson

Elle nécessite une analyse précise au niveau du secteur antérieur. La largeur mésio-distale est souvent trop faible au niveau des incisives mandibulaires ainsi qu'au niveau des incisives latérales maxillaires ; un résultat esthétique est alors impossible avec un implant standard. [16]

Pour les dents postérieures et les incisives centrales maxillaires, les implants à col large offrent un profil d'émergence adapté.

L'étude des relations inter-arcades des bases osseuses en occlusion d'intercuspidie maximale (OIM) et en dimension verticale d'occlusion (DVO) nous permet d'établir :

- le recouvrement vertical et surplomb horizontal
- la béance ou la supraclusion antérieure
- le nombre, répartition et intensité des contacts
- la stabilité de l'OIM

Elle doit tenir compte notamment de la hauteur occlusale prothétiquement utilisable (HOPU) qui correspond à la distance entre le col de l'implant et la face occlusale des dents antagonistes en occlusion d'intercuspidie maximale. Une hauteur minimale de 7 mm est préconisée pour la réalisation d'une prothèse fixée. Il faut rester vigilant face aux édentements anciens car les dents antagonistes s'égressent. Dans ce cas, des mesures seront à prévoir : une coronoplastie, une réhabilitation prothétique des dents antagonistes ou une ingression orthodontique.

Afin de réaliser des fiches pédagogiques plus didactiques pour les étudiants, nous nous sommes appuyés sur un cas clinique traité par le Dr S. Vincent-Bugnas, au CHU de Nice, pôle Odontologie (Pr Médioni), dans l'Unité Fonctionnelle de Parodontologie.

Les 6 fiches ont pour but d'appréhender étape après étape un cas d'implantation planifié et réalisé grâce à la chirurgie guidée, avec une mise en charge immédiate, de la 12 à la 22.

L'analyse esthétique-fonctionnelle en implantologie

L'entretien

Nom : O.
Prénom : M.
Sexe : Femme
Âge : 77 ans



Personnalité : Introvertie Equilibrée Extravertie



Physique : Fort Athlétique Mince



Demande : Esthétique Fonctionnelle



Exigences : Faibles Moyennes Elevées Irréalistes



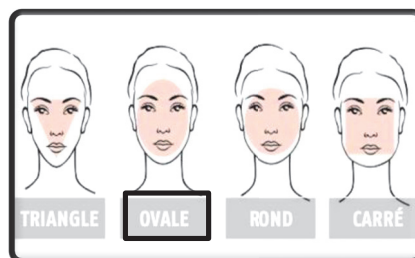
Fumeur : Oui Non

Contre-indications à la chirurgie implantaire : Aucune
Relatives :
Absolues :



Le visage

Forme du visage :



Equilibre regard/sourire: Prédominance sourire Prédominance regard Equilibre

Orientation du plan occlusal esthétique : Parallèle Divergent

Harmonie des 3 étages : Equilibre Déséquilibre (préciser)

Profil : Convexe Droit Concave

Soutien labial : Normal Déficient (préciser) Excessif (préciser)

Le sourire

Ligne du sourire : Haute (*Si le patient est porteur d'une prothèse amovible, la crête édentée est elle visible lors du sourire?*)

Moyenne

Basse

Plan occlusal esthétique :



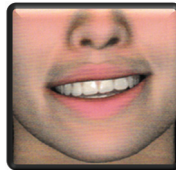Haut



Moyen



Bas



Divergent

Forme des dents : Rectangulaires

Teinte des dents : B3

Milieu inter-incisif : Concorde avec le PSM Dévié (préciser à droite ou à gauche)

Le parodonte

Biotype parodontal : Fin Normal Epais

Hygiène : Correcte Moyenne Insuffisante

Santé parodontale : Correcte Signe d'inflammation ATCD parodontopathies

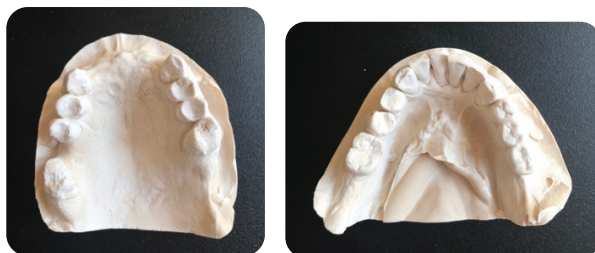Qualité de crête : Résorbée (préciser verticalement ou horizontalement)

Crête flottante

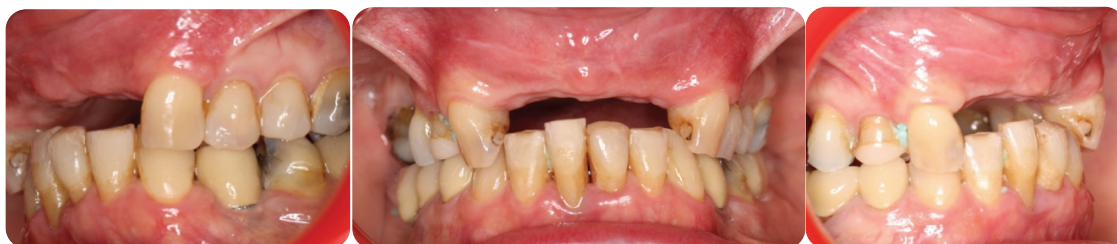Correcte

L'occlusion

Etude intra-arcades :



Etude inter-arcades :



Ouverture buccale : ● Suffisante à l'introduction CA + implant ○ Insuffisante

Parafonctions et dysfonctions : ○ Bruxisme ○ Onychophagie ○ Autre :

Zones douloureuses : ○ Musculaire ○ Articulaire

Bruits articulaires : ○ ATM droite ○ ATM gauche

Position de référence : ● OIM ○ ORC

DVO : ● Correcte ○ Insuffisante ○ Excessive

Hauteur occlusale prothétiquement utilisable : ○ <7mm ● >7mm

Classe squelettique : ○ Classe 1 ● Classe 2 ○ Classe 3

Le bilan radiographique initial

Présence de foyers infectieux : ○ Oui (préciser) ● Non

Qualité osseuse disponible : ○ Mauvaise ● Moyenne ○ Bonne

Si le patient souhaite joindre une photographie de son sourire lorsqu'il avait des dents, cela peut servir de guide pour le praticien et le prothésiste. Cependant cela ne constitue en rien une garantie du résultat esthétique à la fin du traitement.

FICHE 2 : PROJET PROTHÉTIQUE ET ANALYSE RADIOLOGIQUE

1 - Caractéristiques du projet prothétique

Le projet prothétique sert de point de repère tout au long de la thérapeutique implantaire, c'est celui que l'on doit retrouver en bouche, une fois le traitement fini. C'est pour cela qu'il doit répondre à certains critères :

- il doit rendre compte de la position des dents, leurs dimensions et leurs rapports avec les dents antagonistes,
- il permet d'objectiver le soutien labial, la dimension verticale et l'esthétique,
- il donne au patient une première impression et permet de valider avec lui le projet prothétique pour passer à la suite du traitement. [17]

Le montage directeur est réalisé par la méthode traditionnelle (montade de dents, wax up) ou alors, numériquement grâce à la Conception et Fabrication Assistée par Ordinateur (CFAO). Cependant, s'il existe une prothèse existante adaptée au projet prothétique, elle peut servir de guide pour la suite de la thérapeutique.

Lors de l'essayage, on vérifie que le projet prothétique réponde aux exigences cliniques. Cette étape permet au patient de valider les choix esthétiques discutés auparavant avec le praticien lors de la consultation et de l'analyse fonctionnelle et esthétique initiales.

Si le praticien ou le patient ne valide pas le travail du prothésiste, il est nécessaire d'identifier les problèmes de manière claire et précise afin de communiquer au prothésiste les modifications à réaliser. Grâce à l'outil numérique, il est facile et rapide de retoucher ou de reprendre l'ensemble du projet prothétique.

2. Conception du guide radiologique, duplicata du projet prothétique

- S'il s'agit d'un édentement partiel, la présence de dents résiduelles permet le repérage et la superposition des données issues du projet prothétique et des bases osseuses, donc le recours aux repères radio-opaques n'est pas indispensable.
- S'il s'agit d'un édentement complet, des repères radio-opaques positionnés sur le projet prothétique seront nécessaires (pour pouvoir effectuer la superposition entre les données issues du projet prothétique et les bases osseuses).

3. Obtention du projet prothétique numérisé (format STL)

Il existe deux méthodes pour obtenir le modèle virtuel :

- La méthode directe (ou empreinte optique) se fait à l'aide d'une caméra intrabuccale. Un rayon laser est émis et se réfléchit sur l'objet jusqu'au capteur ; grâce au principe de triangulation, la distance à l'objet est mesurée et enregistrée. Elle a l'avantage d'être en couleur et d'apporter des informations sur les tissus mous (ligne muco-gingivale, aspect de la gencive, biotype parodontal) qu'il est impossible d'avoir sur un modèle en plâtre.
- La méthode indirecte se fait à l'aide d'un scanner optique de laboratoire. La prise d'empreinte est réalisée de manière conventionnelle avec un matériau classique, puis un modèle en plâtre est coulé à partir de celle-ci. Le modèle est ensuite scanné pour restituer le modèle virtuel sur l'ordinateur. [18]

➔ On obtient alors le projet prothétique au format STL.

4. Obtention du volume osseux du patient (format DICOM)

Le cône beam doit être effectué avec le projet prothétique validé en bouche.

Cet examen radiographique permettra d'évaluer avec précision le volume osseux disponible mais aussi d'en déterminer correctement la densité et donc la valeur qualitative.

Il est en effet aisé de mesurer les zones édentées et d'objectiver la hauteur et la largeur de crête osseuse disponible. Le praticien a une vision plus précise des sites opératoires et peut donc placer les implants dans un espace qu'il n'exploiterait pas forcément. [19]

La densité osseuse se mesure en unité Hounsfield, l'échelle Hounsfield allant de -1000 (densité de l'air) à +1000 (os cortical très dense).

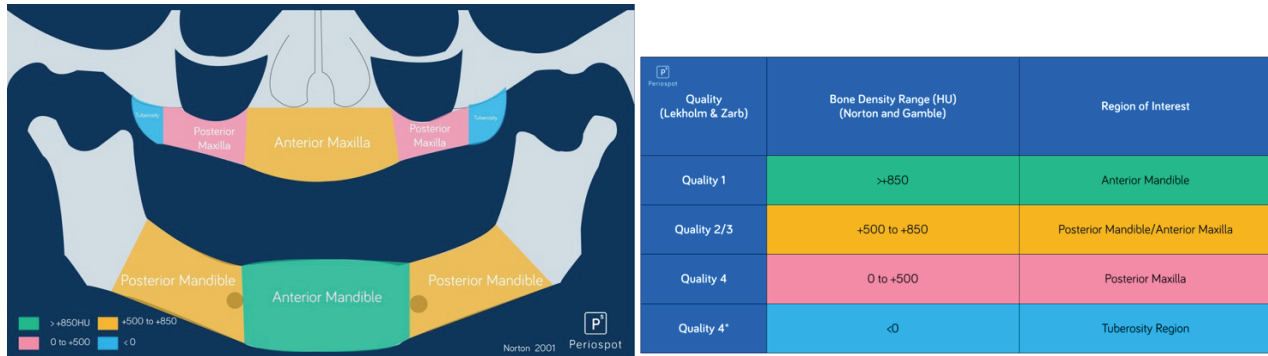

Figure 3 : Répartition de la qualité osseuse selon la classification de Lekholm et Zarb (1985)

Au niveau clinique, connaître la densité osseuse est intéressant pour plusieurs raisons.

Tout d'abord, la densité de l'os influence la séquence de forage ainsi que la forme de l'implant à choisir. Pour un os dense, le praticien se tournera plutôt vers un implant cylindrique alors que dans un os plus spongieux il choisira un implant conique ou cylindro-conique.

Ensuite, un os moins dense est un os spongieux, donc mieux vascularisé. Il présente un risque de nécrose post-opératoire plus faible comparé à un os dense peu vascularisé.

Enfin, suite à une greffe osseuse pré-implantaire, l'analyse de la densité osseuse permet d'évaluer la qualité de la greffe.

Le praticien pourra écarter directement les projets prothétiques irréalisables ou informer le patient si celui-ci nécessite une augmentation du volume osseux.

➔ **On obtient alors un fichier DICOM**

5. Superposition du projet prothétique numérisé (format STL) et du volume osseux (format DICOM) : obtention du modèle de travail virtuel.

Grâce à la méthode numérique, il est possible de fusionner les images radiographiques déjà obtenues avec le projet prothétique validé (en fusionnant les données DICOM et STL).

Les images issues du cône beam sont toutes convertibles en fichiers DICOM, elles sont donc toutes exploitables par les logiciels d'implantologie assistée par ordinateur. La qualité des images acquises par le cône beam ainsi que la faible irradiation du patient promettent un essor rapide de cette technique dans le cadre de l'établissement d'un bilan pré-implantaire. [20]

Au CHU de Nice, nous possédons le logiciel de planification CoDiagnostiX® de Dental Wings. Celui-ci permet, après importation du fichier STL et du fichier DICOM, d'effectuer la superposition (ou matching) des deux fichiers.

Pour cela, le praticien détermine des points repérables facilement (les sommets cuspidiens par exemple s'il reste des dents) sur les deux types de données et la fusion se fait par calcul informatique. [21]

Nous avons une information plus précise sur la hauteur des tissus mous au niveau de la région implantaire et de ce fait une meilleure idée sur :

- l'axe idéal de l'implant en fonction du projet prothétique,
- la nécessité d'une augmentation des tissus mous,
- la dimension du pilier de cicatrisation à utiliser,
- le pronostic de cicatrisation et le résultat esthétique.

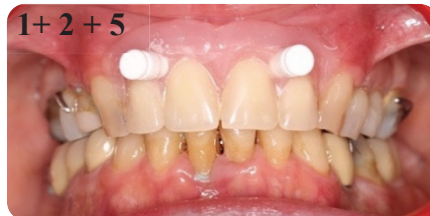S'il n'y a plus de points de repères dentaires, la superposition des deux fichiers se fait grâce aux pin's radio-opaques qui ont été positionnés sur le guide radiologique.

In fine, on obtient grâce au logiciel de planification un **modèle de travail virtuel** qui permet d'objectiver :

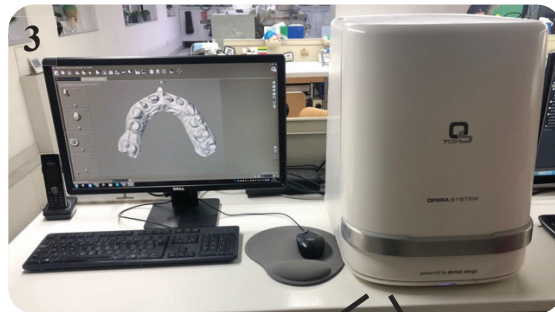- le volume osseux
- le volume du projet prothétique
- l'épaisseur de la gencive

PROJET PROTHETIQUE ET ANALYSE RADIOLOGIQUE

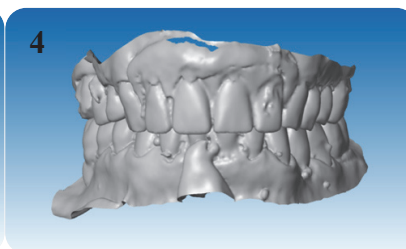
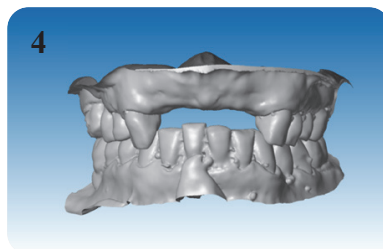
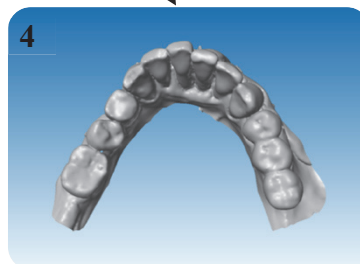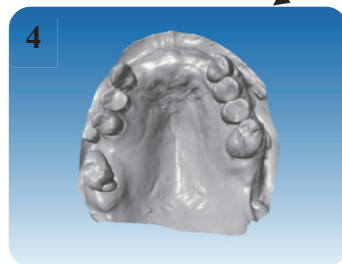
- 1) Réalisation du projet prothétique : wax up / montage directeur / prothèse provisoire
- 2) Validation en bouche du projet prothétique.



- 3) Numérisation du projet prothétique (scanner de laboratoire / caméra intra-buccale).



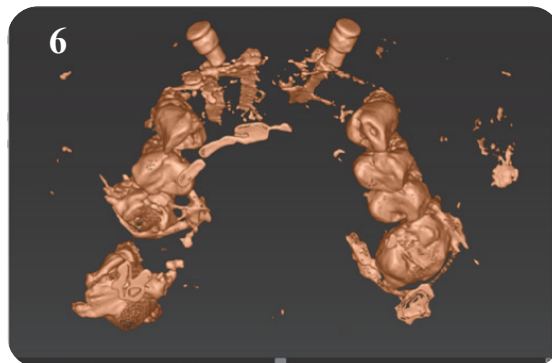
- 4) Obtention du projet prothétique numérisé au Format STL.



5) Examen Cône beam avec projet prothétique en bouche :

- Si édentement complet : 3 repères radio-opaques uniformément répartis.
- Si édentement partiel : repères radio-opaques facultatifs.

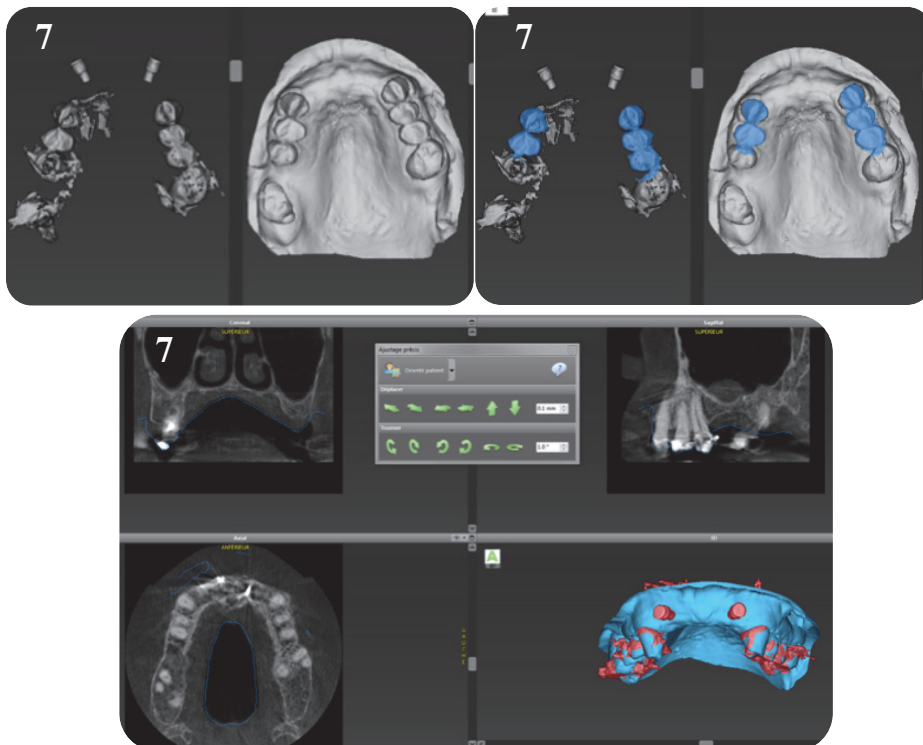
6) Obtention de l'image des bases osseuses du patient au format DICOM : on cherche à conserver uniquement les éléments intéressants en tant que repères pour pouvoir effectuer la superposition (ici les dents et les repères radio-opaques sur la prothèse amovible). Pour cela on fait varier la densité (en Unités Hounsfields) à l'aide d'un curseur sur le logiciel.



7) Superposition du projet prothétique numérisé (STL) et des bases osseuses (DICOM) :

Sélection des éléments anatomiques (ou des pin's si édentement complet) servant de repères pour la superposition des deux fichiers.

➔ **Obtention du modèle de travail virtuel**



FICHE 3 : LA PLANIFICATION IMPLANTAIRE

Le choix de la position et du type d'implant se fait selon plusieurs critères :

- Le point d'émergence de l'implant est positionné en regard de la future couronne.
- L'axe de l'implant doit se rapprocher le plus possible de l'axe de la future dent. (Une légère correction sera possible grâce aux piliers angulés.)
- L'implant est entouré d'1 mm d'os au minimum.
- Deux implants sont séparés par 3 mm d'os.
- Si la hauteur osseuse disponible est faible, on multiplie le nombre d'implants.
- Le diamètre de l'implant s'assimile au diamètre de la dent qu'il remplace.

Lors de la planification, le logiciel alerte si les paramètres de bon positionnement d'un implant ne sont pas respectés. Le praticien évalue alors la nécessité ou non d'un aménagement osseux pré- ou per-implantaire dans le sens transversal ou vertical (greffe osseuse, régénération osseuse guidée ou « sinus lift »).

La bibliothèque implantaire met un large panel d'implants de différentes marques, longueurs et diamètres à disposition afin de respecter les critères conformes aux exigences en implantologie.

Le positionnement tridimensionnel idéal de l'implant dans un secteur esthétique correspond :

Dans l'axe mésio-distal

L'implant est orienté parallèlement à l'axe des dents adjacentes naturelles.

On ménage 1,5 mm entre le col implantaire et les racines de dents naturelles adjacentes.

Il faut prévoir des incisions qui préservent la gencive kératinisée et les papilles interdentaires.

Au niveau du col de l'implant, la partie vestibulaire du col sera située en retrait, en vue occlusale, d'une ligne virtuelle passant par les bords incisifs des dents adjacentes. L'implant sera donc placé dans une position plus palatine.

Dans l'axe vestibulo-lingual

L'implant doit être placé dans un axe qui est un compromis entre celui de la crête et l'axe d'émergence idéal de la future couronne.

L'implant sera entouré d'1 mm d'os.

Si l'on obtient un profil d'émergence défectueux, on pourra utiliser des piliers angulés. Mais cette correction d'axe implantaire n'est pas parfaite. L'esthétique est compromise, le pilier implantaire est fragilisé et des récessions gingivales secondaires peuvent apparaître. En conséquence, le remodelage chirurgical est préférable à la modification mécanique des piliers supra-implantaires. [22]

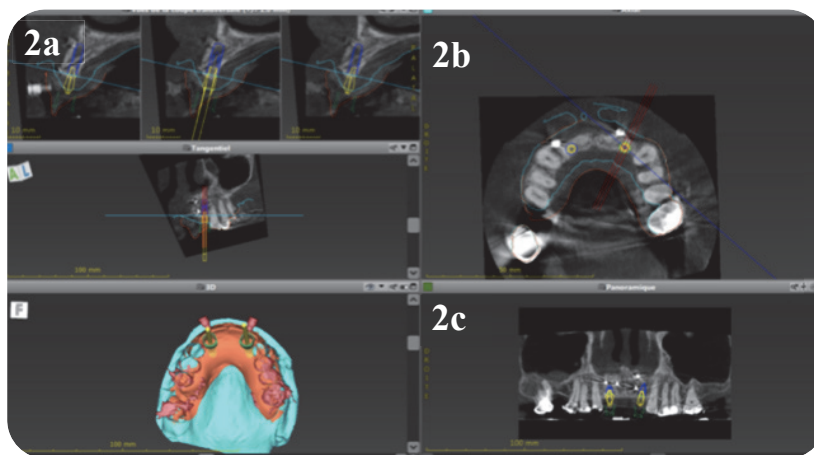
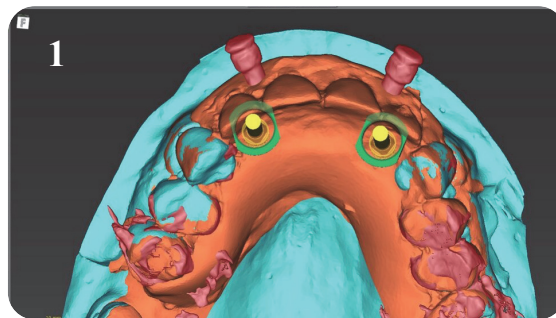
Dans l'axe apico-coronaire

Le positionnement vertical de l'implant détermine le niveau de trois tissus : l'os, le tissu conjonctif et l'épithélium, c'est-à-dire l'espace biologique. Nous avons vu précédemment que cet espace est augmenté autour de l'implant. L'espace biologique autour de la dent naturelle adjacente mesure 2 mm et celui autour de l'implant 3mm. [23, 24, 25]

Le positionnement vertical prend en compte cette différence. Un résultat esthétique au long terme s'obtient grâce à l'alignement des collets, la présence de papilles et la non-visibilité du col implantaire. [26]

La planification de la chirurgie par le praticien avec le logiciel CoDiagnostiX®

- 1) Choix de l'implant dans la bibliothèque (marque, diamètre, longueur)
- 2) Placement de l'implant sur le modèle de travail virtuel en fonction des règles de positionnement.



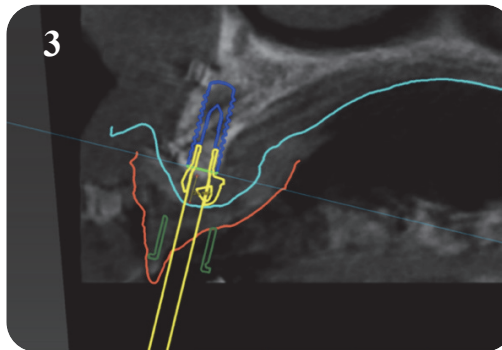
- a) Coupe transversale
- b) Coupe axiale
- c) Coupe frontale

Etapes de la planification :

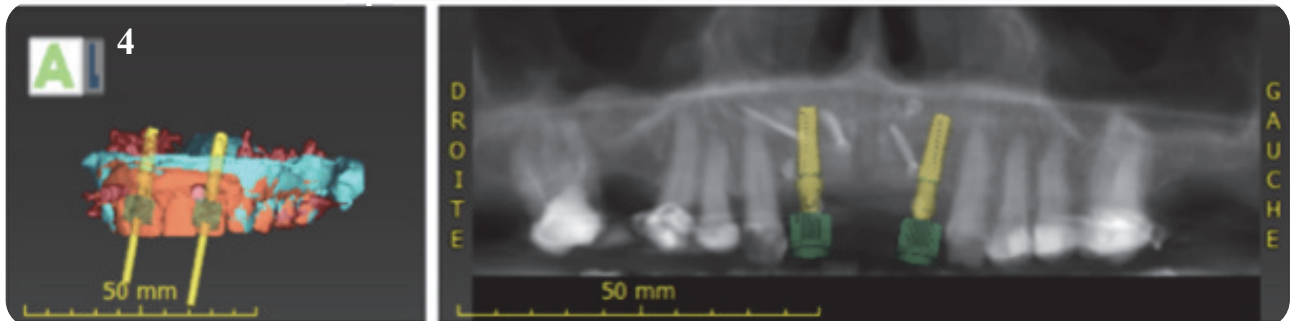
- Choix du plan de référence : le plan d'occlusion.
- Choix de l'échelle de reconstruction et de l'espacement des coupes coronales.
- Choix des coupes d'intérêt.
- Repérage des structures à risque (une sécurité de 2mm est à respecter).
- Evaluation de la densité osseuse
- Choix de la longueur et du diamètre de l'implant.
- Choix de l'axe de l'implant.

Lorsque l'on fait varier la position ou les valeurs sur une coupe, les paramètres sont modifiés sur les autres coupes. Cela permet de voir l'implant et ses rapports aux structures dans les trois dimensions de l'espace.

3) On peut éventuellement effectuer le choix des piliers implantaires (en jaune sur la photo).



4) On obtient la planification implantaire, à partir du projet prothétique initialement validé.



FICHE 4 : CONCEPTION, IMPRESSION ET TRAITEMENT DU GUIDE CHIRURGICAL

Le guide chirurgical matérialise le projet prothétique au stade de la chirurgie, les données de l'intrados prothétique (prothèse servant de guide d'imagerie, guide radiologique ou projet prothétique virtuel) auxquelles sont ajoutées celles de la planification implantaire réalisée grâce au logiciel sont converties en un guide chirurgical qui va permettre le passage d'un projet virtuel à une réalité chirurgicale. [27]

Plusieurs types de guides existent et sont notamment caractérisés par le procédé mis en jeu lors de leur fabrication ainsi que le type d'appui qu'ils présentent. Indépendamment de cela, leurs objectifs sont les mêmes : ils doivent être capables d'intégrer les différents paramètres déterminés lors de la planification rigoureuse ayant précédé leur élaboration, autorisant ensuite son transfert précis et le moins invasif possible au niveau du site implantaire retenu.

À partir de la planification assistée par ordinateur qu'il a réalisé, le praticien peut faire fabriquer un guide chirurgical sur mesure intégrant toutes les données de la simulation implantaire. [28]

1. Les guides dits conventionnels

D'abord créés à partir d'un duplicata du projet prothétique, leurs principaux objectifs étaient la mise en place d'implants lors d'une chirurgie « prothético-consciente » ainsi que l'optimisation du résultat esthétique en découlant [29]. Ils peuvent être obtenus en perforant les couronnes du duplicata ou en évitant largement ces dernières en vestibulaire et n'indiquent alors qu'une « direction générale » de forage.

2. Les guides issus de la CFAO

L'introduction de la CFAO en implantologie a permis la mise au point de guides chirurgicaux sophistiqués et précis, élaborés à partir de données cliniques informatiquement reconstituées. Ces guides autorisent aujourd'hui le passage de tous les forêts ainsi que la pose elle-même des implants à travers une chirurgie guidée, gage d'un positionnement implantaire optimisé et précis.

Les techniques de CFAO actuelles, associées à l'évolution de l'informatique, ont rendu possible le lien entre le diagnostic numérique et la réalité clinique. [30]

2. 1. Les guides chirurgicaux

La majorité de ces guides chirurgicaux sont fabriqués selon ce procédé exploité par l'industrie depuis la fin des années 1980. [30]

Cette technique fait partie des procédés de prototypage rapide les plus évolués, c'est à dire une fabrication couche par couche qui consiste à rajouter de la matière. [31]

C'est cette technologie qui est employée au CHU de Nice avec l'imprimante 3D FormLab2® (société Formlabs).

Elle peut également être définie comme un procédé d'impression en 3 dimensions, équivalent à une « photocopieuse 3D » ou à un dispositif de copie d'écran 3D. [2]

La méthode repose sur le durcissement localisé d'un liquide organique (monomère) par photo-polymérisation à l'aide d'un faisceau laser ultra-violet dont le déplacement est contrôlé par ordinateur en fonction des coordonnées spatiales de l'objet virtuel que l'on souhaite reproduire. Le passage piloté de ce faisceau à l'intérieur du bain de résine va solidifier celle-ci et former au sein du bain liquide un modèle tridimensionnel solide.

A. Guide chirurgical à appui dentaire

Il est le plus stable et le plus précis, notamment en présence d'un édentement encastré lui conférant une position unique d'autant plus stable et reproductible. Des déviations plus importantes ont été mesurées dans le cas d'un édentement terminal (liées à un enfoncement du guide en distal).

B. Guide chirurgical à appui muqueux

Ce type de guide peut être envisagé chez l'édenté total et repose sur une muqueuse (surface dépressible) qui peut atteindre 3 à 4 mm d'épaisseur. Afin de le stabiliser, des clavettes transosseuses ou encore des vis de stabilisation (dont le positionnement est défini lors de la planification virtuelle) doivent être utilisées.

Le positionnement du guide à appui muqueux doit par ailleurs se faire à l'aide d'une clé occlusale rigide avant sa stabilisation afin que ce dernier se trouve dans une position correcte durant la chirurgie. En effet, cela évite les contraintes asymétriques susceptibles de le faire basculer dans une direction donnée et le positionnement implantaire non souhaité qui en découlerait.

C. Guide chirurgical à appui osseux

Même si l'appui osseux est non déformable, il est également préférable de bloquer ce type de guide impliquant la levée d'un lambeau avec des vis d'ostéosynthèse.

2. 2. Les cuillères

Ces outils permettent d'utiliser le même guide chirurgical pour passer successivement l'ensemble des forets de la séquence chirurgicale sans changer la position initiale du guide. Elles présentent à leurs deux extrémités des œillets venant recevoir des forets de diamètres croissants. Le diamètre externe de leur extrémité est constant, seul le diamètre interne varie afin de s'adapter aux divers diamètres des forets. La profondeur de pénétration de la cuillère dans le canon de guidage est de 5 mm et correspond également à la hauteur de ce dernier.

Le jeu entre le canon de guidage et les cuillères qui y sont introduites est extrêmement faible et inférieur au dixième de millimètre. [32] Dans le sens vertical, la présence d'une butée sur les forets heurtant l'œillet de la cuillère garantit la précision et la sécurité de la profondeur de forage.


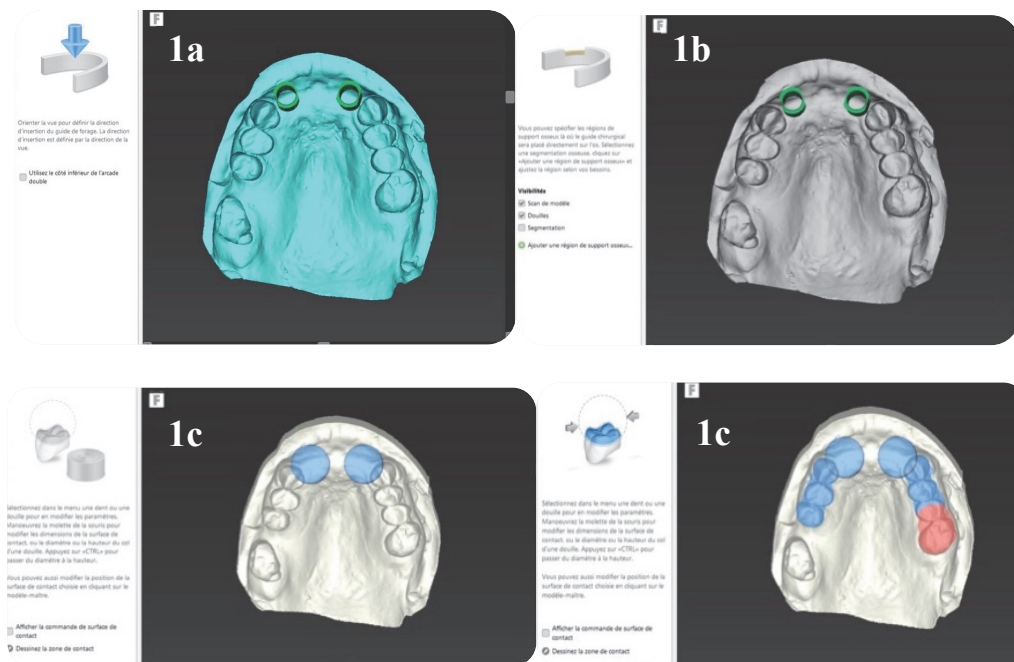


Figure 4 : Cuillère de chirurgie guidée Straumann®

Conception, impression et traitement du guide chirurgical

I - Conception du guide chirurgical

1) Choix de l'axe d'insertion du guide de forage (a), du diamètre et de la hauteur des cols de douille (b), des zones de support dentaires du guide (c), rajout de tiges de maintien qui rigidifient le guide chirurgical afin d'éviter qu'il ne se déforme durant son impression.

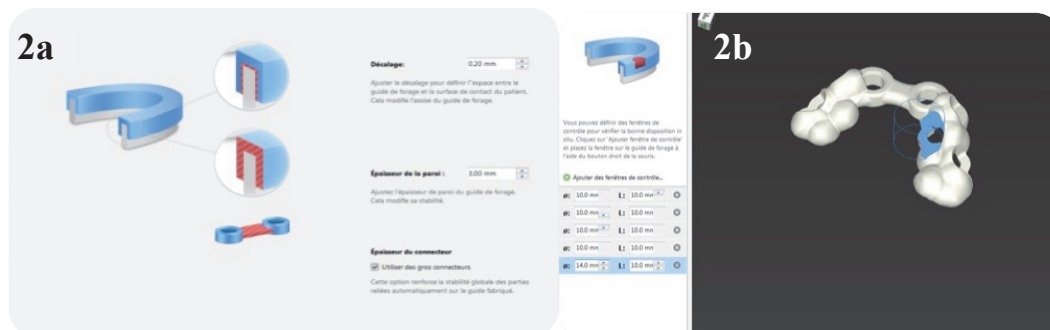

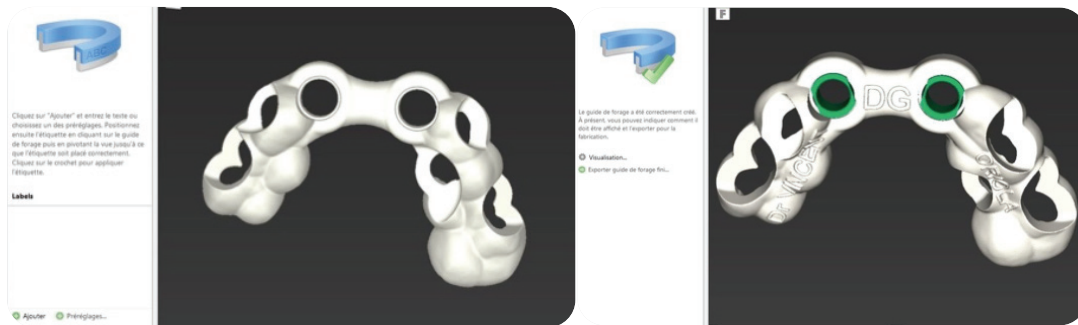
2) Ajustage de l'épaisseur du guide (3mm) (2a)

Ajout de fenêtres de contrôle pour vérifier le bon positionnement du guide durant la chirurgie (2b)

Ajout d'étiquettes personnalisées (2c)

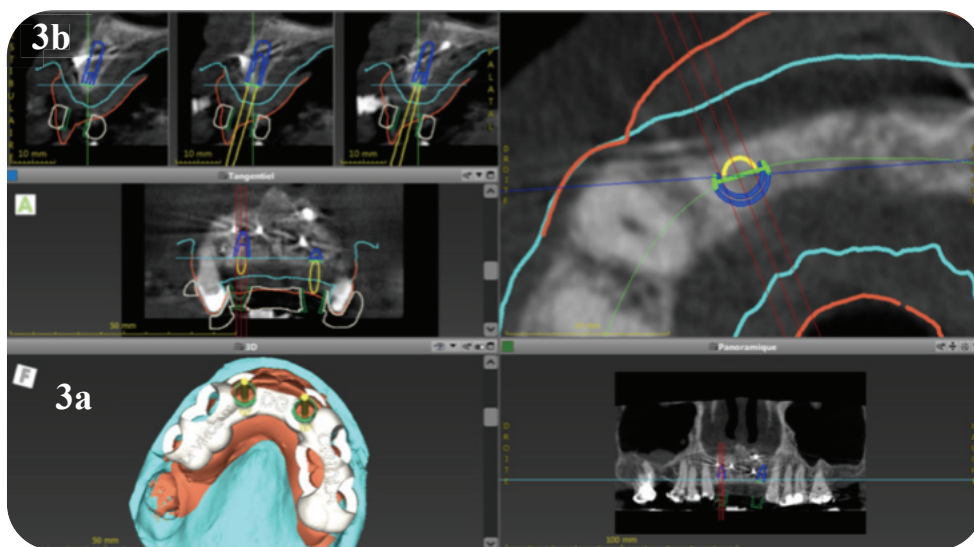
Sélection des douilles en fonction du diamètre de forage (en vert) (2d)





3a) Guide positionné sur le modèle virtuel de travail

3b) Validation de la planification globale : implant (bleu foncé), axe du pilier (jaune), épaisseur gingivale (bleu clair), future dent prothétique (rouge)



4) Exportation de la planification globale pour confectionner le guide chirurgical :

- directement vers une imprimante 3D
- vers un laboratoire de prothèse


II - Impression du guide chirurgical au CHU de Nice avec l'imprimante 3D FormLabs 2® : obtention du guide chirurgical.



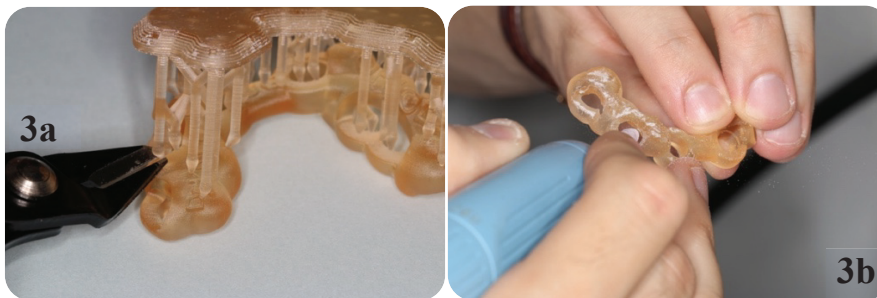III - Traitement du guide chirurgical.

1) Trempage du guide dans de l'alcool isopropylique pendant 15 minutes (bac de gauche) et rinçage (bac de droite).

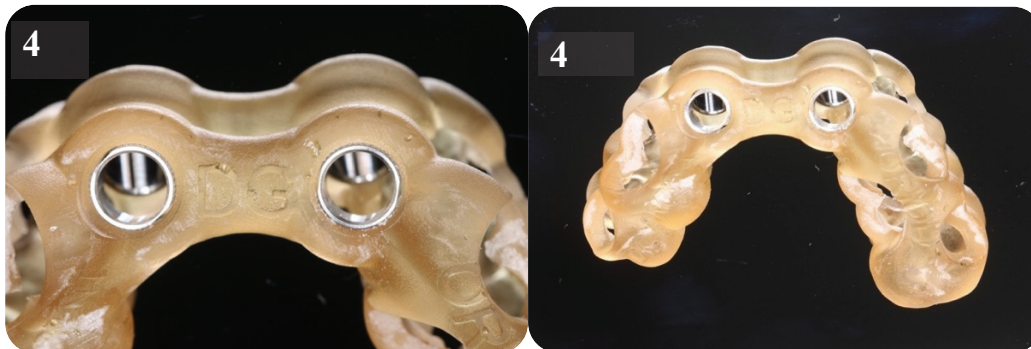
2) Polymérisation du guide au four (FormCure de la société FormLab®) à une longueur d'onde de 405nm pendant 60 minutes.



3) Finitions du guide chirurgical : découpage des tiges de maintien (a) et polissage du guide chirurgical (b).



4) Mise en place des douilles (friction/collage) : le guide chirurgical est terminé.



FICHE 5 : CHIRURGIE IMPLANTAIRE GUIDÉE

Lors de la mise en place du guide chirurgical celui-ci doit être totalement stable.

Pour cela, dans une configuration d'édentement complet il est fixé avec des vis d'ostéosynthèse, il est fixé sur les dents si l'édentement est encastré.







Il est possible de vérifier son bon positionnement grâce à l'arcade antagoniste via un mordru d'occlusion ou également grâce à des fenêtres réalisées sur le guide pour permettre d'évaluer sa profondeur d'enfoncement.

L'utilisation de guides chirurgicaux augmente l'échauffement de l'os lors du forage [33]. Le guide diminue le potentiel de refroidissement de l'irrigation, en recouvrant le site opératoire et une partie du forêt. La friction des forêts en rotation dans les futs de guidage peut être responsable d'un réchauffement supplémentaire, surtout si les axes de forage ne sont pas bien respectés.

Dans leur étude Eriksson et al. précisent, qu'il ne faut jamais dépasser 47 degrés Celsius pendant une minute lors du forage.

Plus l'os sera dense, plus son échauffement peut être important. Cela peut entraîner un défaut de vascularisation et mauvaise ostéo-intégration de l'implant [34]. Il faut donc bien suivre les précautions recommandées par Missika et Bert [35], à savoir, le fraisage en quelques secondes, une durée du fraisage réduite et un temps de refroidissement rallongé.

Il faut choisir une longueur de forêt et une hauteur de cuillère indiqués précisément par la synthèse de planification obtenue dans un *tableau récapitulatif de la séquence de chirurgie édité par le logiciel (figure 5)* :

Douille Straumann® Guided Surgery									
Position	Fraise	Forêt pilote	Forêt guidé	Forêt guidé	Forêt guidé	Forêt profilé	Taraud	Implant	Arrêt de profondeur
12	Ø 2.8 	Ø 2.2 	Ø 2.8 			Ø 3.3 BL H6	Ø 3.3 BL/TE T1-T2 H6	021.2210G BL NC Ø 3.3 10 mm SLActive	H6
22	Ø 2.8 	Ø 2.2 	Ø 2.8 			Ø 3.3 BL H6	Ø 3.3 BL/TE T1-T2 H6	021.2210G BL NC Ø 3.3 10 mm SLActive	H6

En fonction de la situation clinique, le praticien peut décider ou non de réaliser une mise en esthétique immédiate : il s'agira de mettre en place une prothèse provisoire sur les implants, réalisée en amont de la chirurgie à partir du projet prothétique initial.

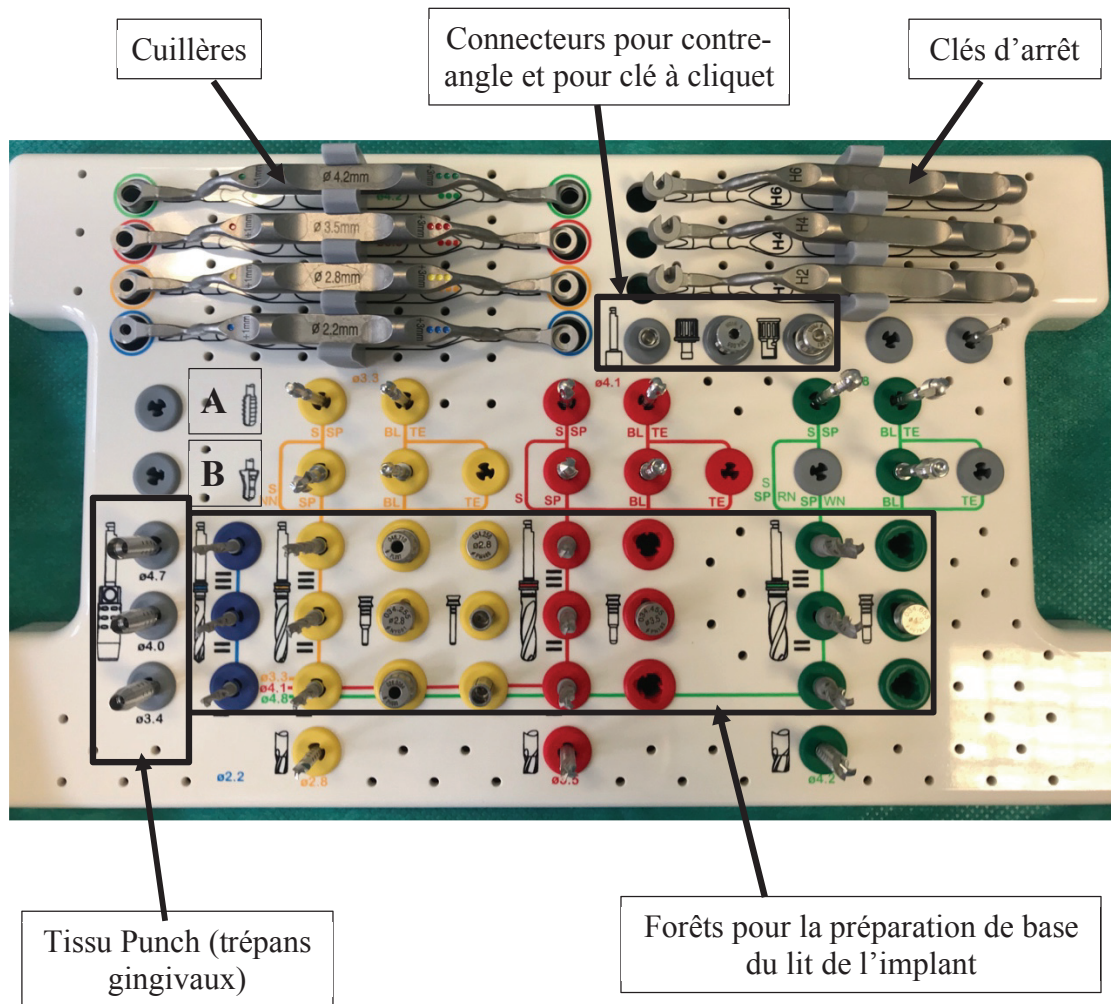
C'est la solution qui a été choisie dans le cas clinique réalisé au CHU de Nice par le Dr Vincent-Bugnas et qui illustre ce travail.

Le protocole chirurgical

Le jour de l'intervention chirurgicale le matériel implantaire est préparé avant l'installation du patient au bloc opératoire. Le patient est habillé en tenue stérile et une désinfection buccale est nécessaire au préalable.

1) Préparation du matériel et du patient.

Mise en place du matériel chirurgical sur champ stérile, avec une cassette de chirurgie guidée contenant des forêts, des cuillères, des porte-implants :

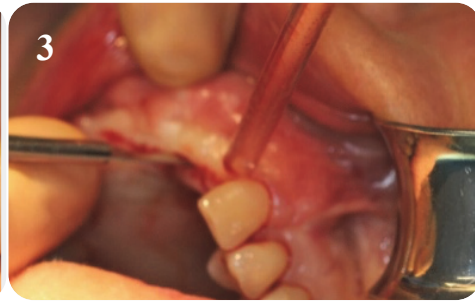
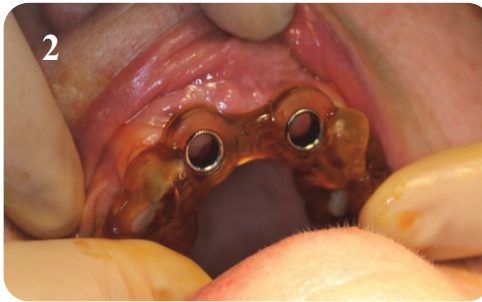

Ligne A : Tarauds

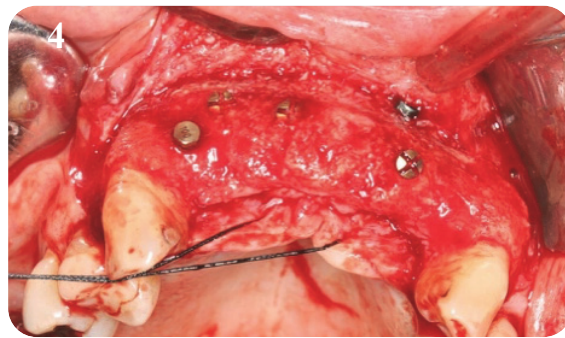
Ligne B : Fraises profilées

2) Essayage du guide chirurgical (ici à appui dentaire) et anesthésie locale crestale et des dents adjacentes à l'édentement.

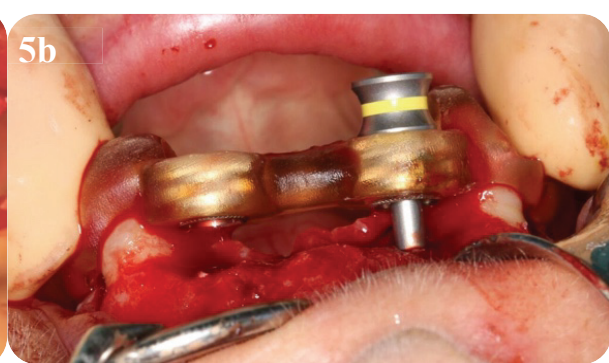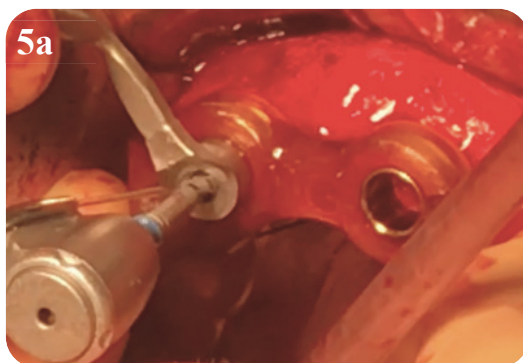
3) Incisions crestales, incisions de décharge et sulculaires des dents bordant l'édentement, puis décollement muco-périosté.



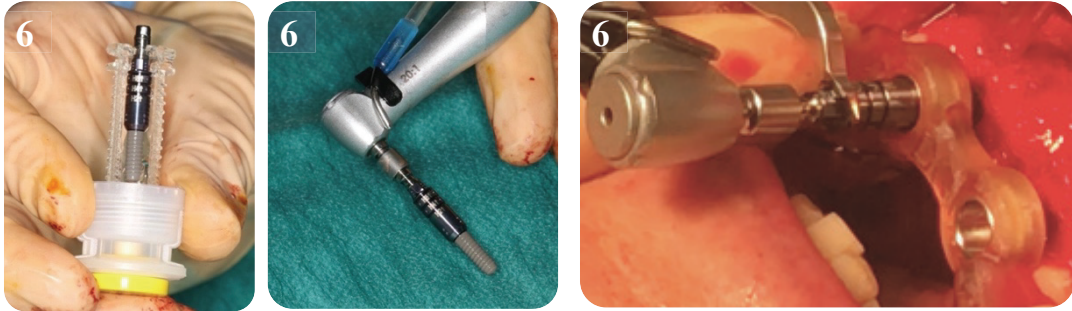
4) Retrait des vis d'ostéo-synthèse placées lors de la reconstruction osseuse réalisée 6 mois auparavant.



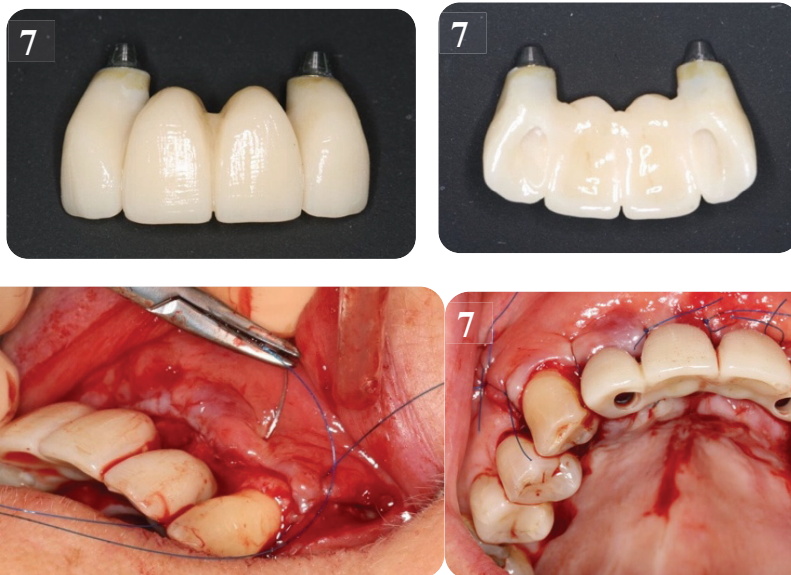
5) Positionnement du guide et forage séquentiel à grande vitesse (1500 à 2000 tours/min) : passage de forêts de diamètres croissants (5a) à travers les cuillères correspondant au protocole édité par le logiciel. Vérification du bon positionnement implantaire avec une jauge (5b).



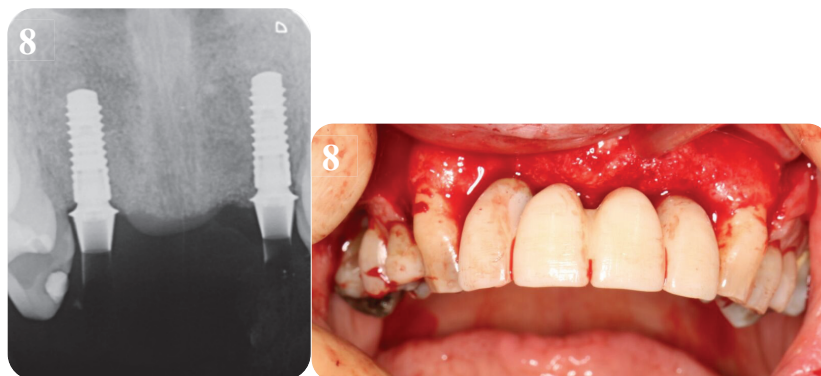
6) Mise en place de l'implant à basse vitesse (15 tours/min) : en fonction des hauteurs indiquées dans le tableau récapitulatif édité par le logiciel (cf figure 5).



7) Essayage et mise en esthétique du bridge provisoire.
Sutures étanches sans tension et points simples en passant par les espaces inter-dentaires.



8) Radiographie de contrôle post-opératoire, vérification de l'occlusion (OIM et latéralités).



9) Conseils et médication post-opératoires.

FICHE 6 : ETAPES PROTHETIQUES

Lors de la conception de la prothèse d'usage, deux techniques peuvent être utilisées pour servir de repère à sa réalisation :

- Soit l'utilisation de la prothèse transitoire : dans les cas où la prothèse transitoire a donné entière satisfaction au patient ainsi qu'au praticien durant la phase d'ostéo-intégration, La prothèse d'usage sera réalisée à partir du fichier numérisé que le laboratoire de prothèse détient dans son ordinateur.

Cette technique est intéressante car elle permet une mise en esthétique immédiate, de plus le patient est à même d'émettre des suggestions esthétiques et de soumettre les éventuels défauts fonctionnels rencontrés lors du port de sa prothèse provisoire. Ce sont des indications précieuses pour la réussite et la pérennité de la prothèse définitive.

C'est la solution qui a été choisie dans le cas clinique qui illustre ce travail.

- Soit dans le cas où on a détecté des modifications sont à apporter à cette prothèse durant la phase d'ostéo-intégration, tous les éléments-clés doivent être revalidés : Dimension Verticale d'Occlusion, et Relation Centrée ou OIM, longueur et position des dents, ligne inter-incisive.

1. Réalisation de la prothèse provisoire dans les cas de mise en charge ou de mise en esthétique immédiate

Quelle qu'en soit la forme, la présence d'une prothèse provisoire permet dans un premier temps, de par les forces fonctionnelles exercées sur la crête, de rétablir la balance du métabolisme osseux et d'assurer une stimulation continue de l'ostéogenèse. Egalement la mise en place d'un provisoire adapté et retouché notamment au niveau des points de contact permettra une préservation des papilles inter-dentaires et donc ainsi de l'esthétique en prothèse par aménagement des tissus mous péri-implantaires.

2. Empreinte

Une des principales conditions de succès des restaurations prothétiques supra-implantaires est l'adaptation passive lors de leur mise en place. [36]

En dehors des cas de mises en charge immédiates, l'empreinte est prise après confirmation de l'ostéo-intégration des implants (à 3 mois environ).

De manière conventionnelle il existe 2 techniques d'empreinte sur implants :

- l'empreinte à ciel fermé (transferts d'empreinte vissés = « twist-lock » ou clipés = « snap-on »)
- l'empreinte à ciel ouvert (technique « pick-up »), c'est cette technique qui a été employée ici.

3. Réalisation de la prothèse d'usage

Lors de la **pose de la prothèse d'usage** il faudra veiller à ce que :

- Les piliers soient serrés avec une clé dynamométrique à 35 Ncm puis la prothèse est mise en place et vissée à 15 Ncm.
- Un contrôle radiographique est effectué pour vérifier que la prothèse soit bien insérée.
- L'occlusion est vérifiée et une équilibration est réalisée selon les critères classiques de prothèse fixée ou amovible.

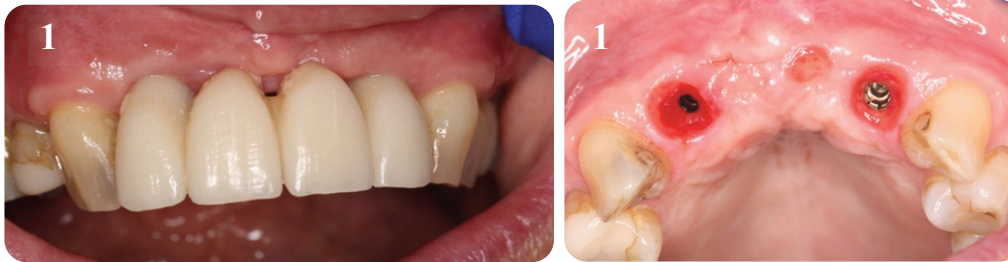4. Suivi et maintenance

La maintenance constitue une phase indispensable qui permet de préserver un environnement implantaire sain pour garantir la pérennité thérapeutique de la restauration implanto-portée.

Les étapes prothétiques

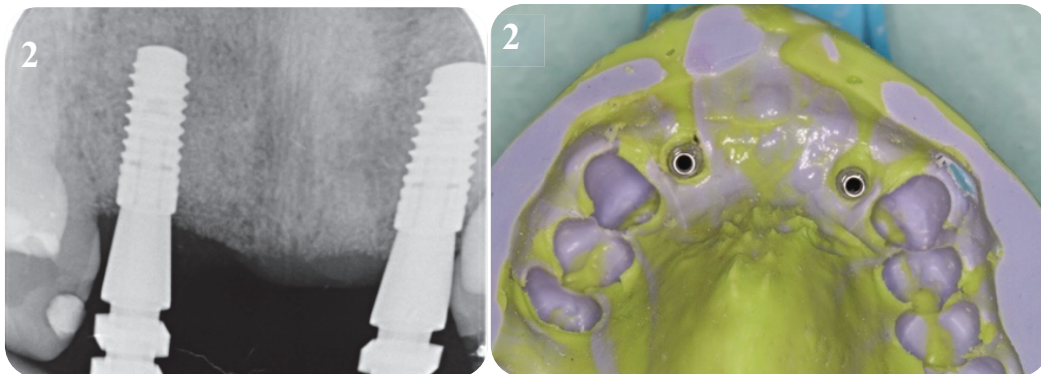
Trois mois d'attente sont nécessaires après la chirurgie afin d'obtenir une cicatrisation muqueuse et une ostéo-intégration optimale, la phase prothétique peut alors débuter.

1) Contrôle de la bonne ostéo-intégration des implants et de la cicatrisation des tissus mous (sondage, radiographie, son à la percussion).

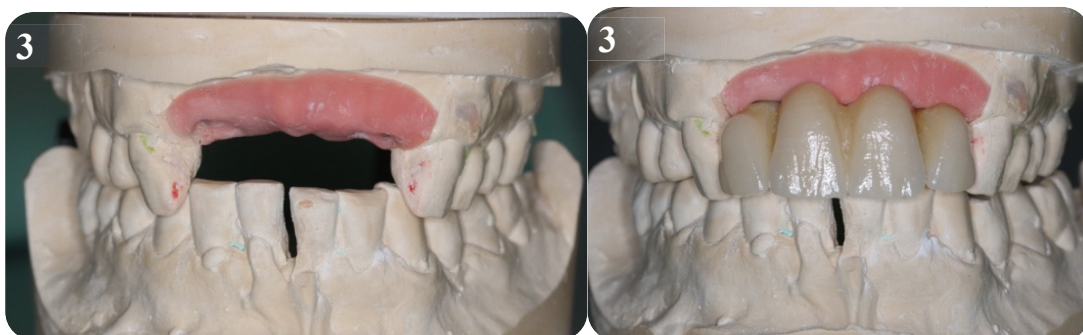


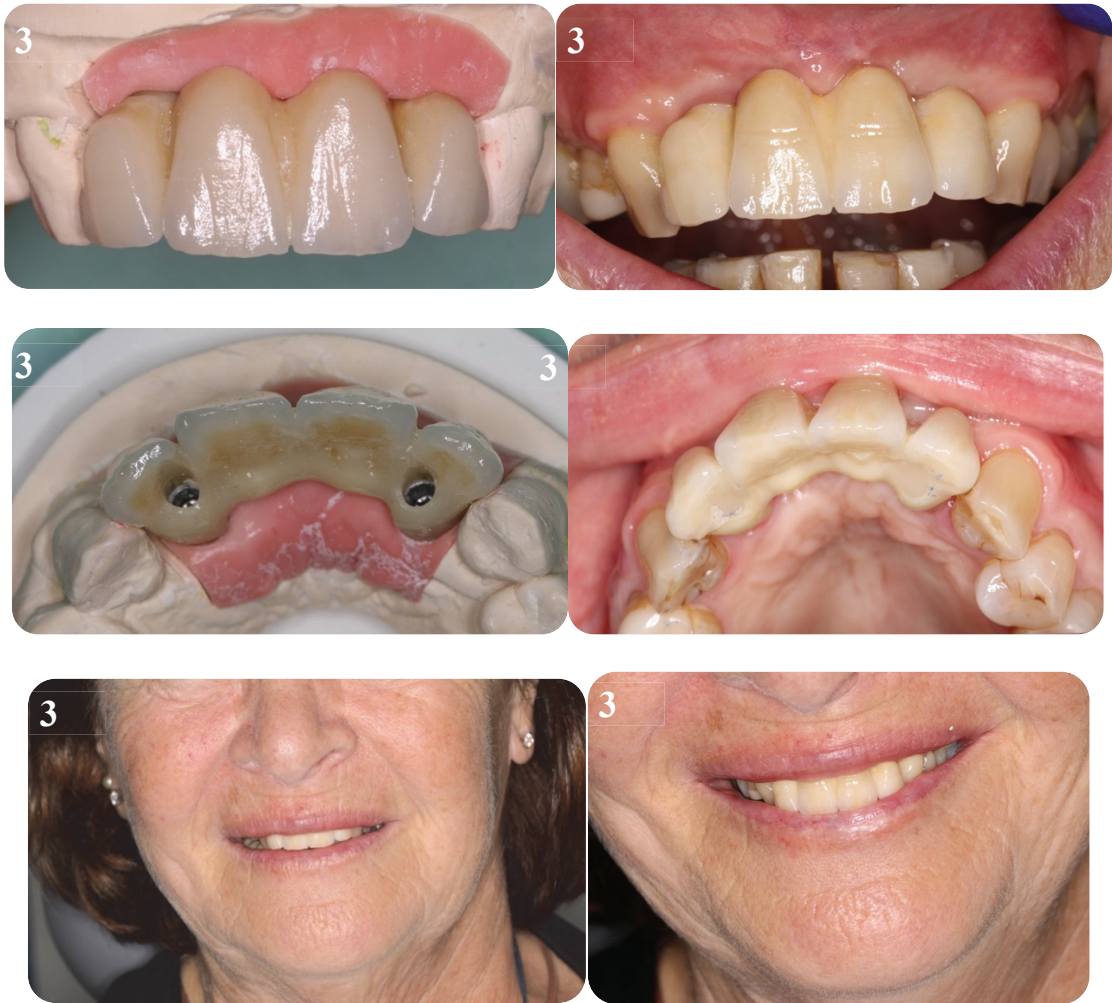2) Empreinte supra-implantaire :

- mise en place des transferts transvisés et contrôle radiographique.
- empreinte avec un silicone par addition en double mélange en technique « pick-up ».



3) Réalisation de la prothèse définitive : bridge transvisé 12 à 22.

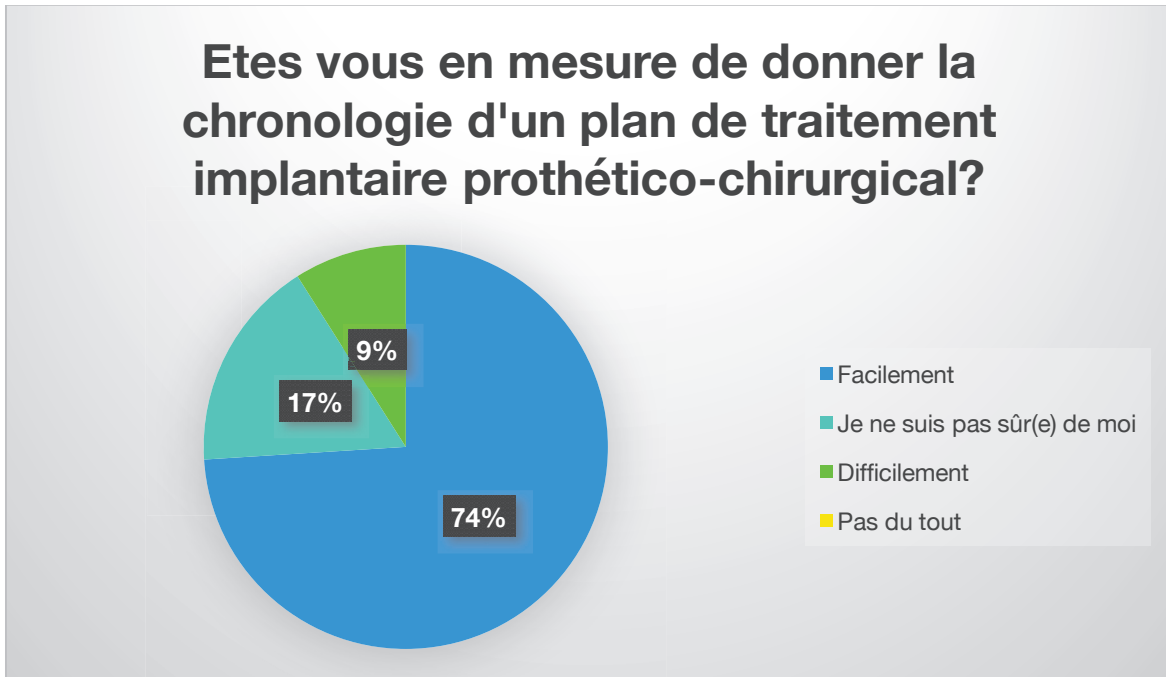




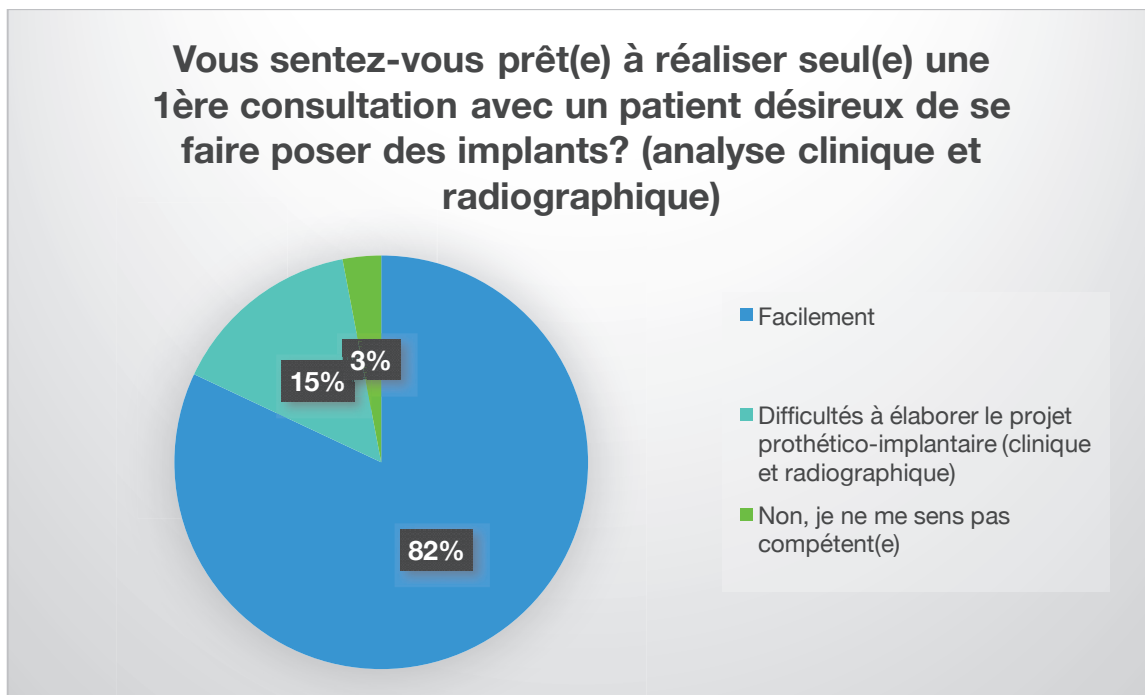
4) Conseils d'hygiène et de maintenance implantaire.

PARTIE III : QUESTIONNAIRE AUPRES DES ETUDIANTS DE DEBUT DE 6^{ème} ANNEE DE L'UFR ODONTOLOGIE DE NICE APRES INTEGRATION DES FICHES PEDAGOGIQUES

Cinq mois plus tard le même questionnaire a été distribué aux mêmes étudiants (n'ayant pas reçu de formation supplémentaire en implantologie depuis le 1^{er} questionnaire) afin de comparer les résultats obtenus, et ainsi d'évaluer le bénéfice apporté après lecture et intégration de ces fiches pédagogiques. Les résultats obtenus sont les suivants :

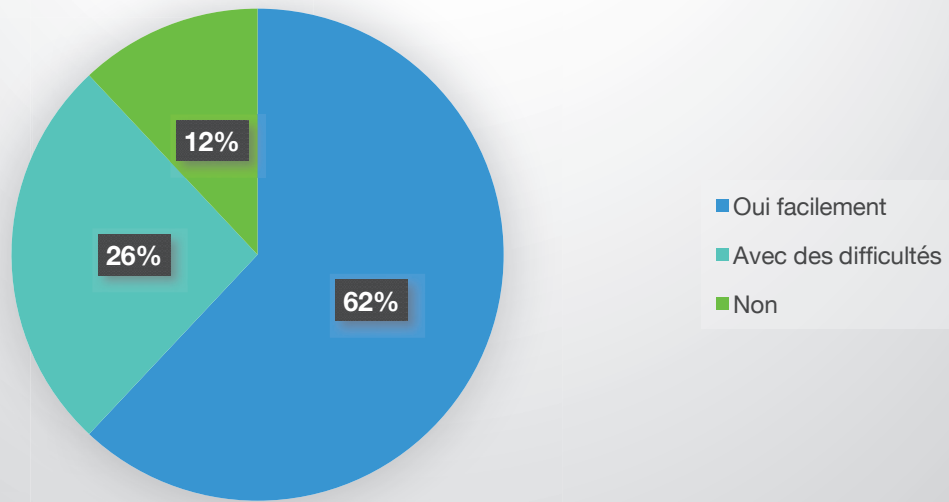


→ 74% des étudiants se sentent prêt à donner la chronologie facilement, contre 34% auparavant.



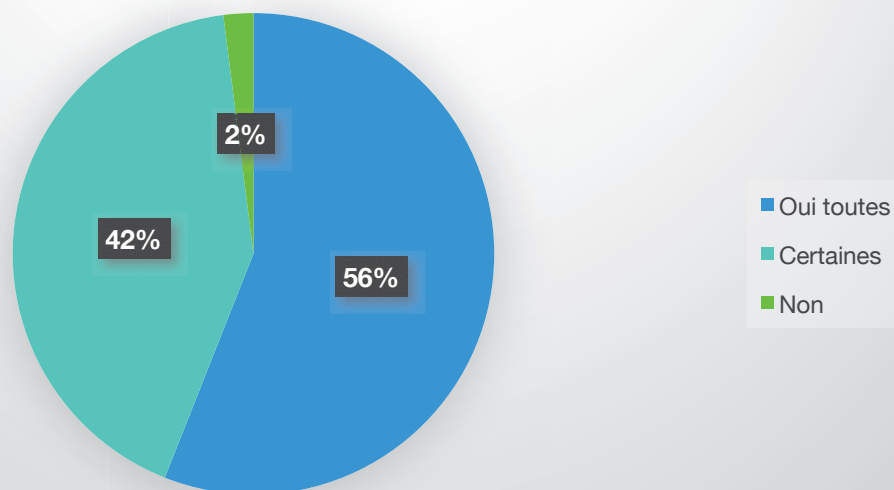
→ 82% des étudiants se sentent prêts à mener une 1^{ère} consultation pour de l'implantologie facilement contre 24% auparavant.

Savez-vous énumérer facilement toutes les étapes de préparation en amont d'une chirurgie implantaire ?



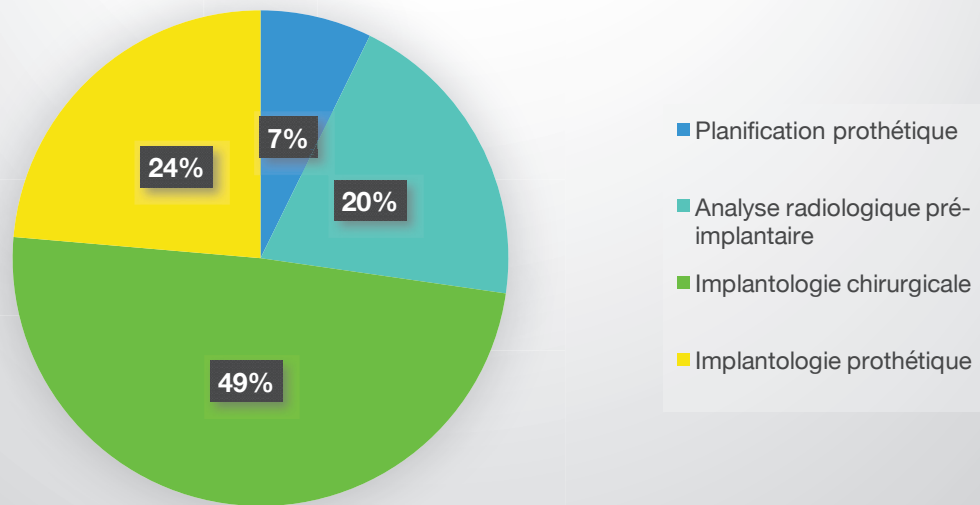
→ 62% des étudiants savent facilement énumérer les étapes de préparation en amont d'une chirurgie implantaire, contre 21% auparavant.

Connaissez-vous les séquences qui constituent le flux « tout » numérique dans la planification implantaire d'un cas donné ?



→ 56% des étudiants connaissent les séquences qui constituent le flux « tout » numérique dans la planification implantaire d'un cas donné, contre 8% auparavant.

Selon vous, sur quel domaine vous manque-t-il le plus de connaissances ?



→ La proportion d'étudiants ayant des lacunes en planification prothético-implantaire passe de 29% à 7%. Le domaine de l'implantologie chirurgicale reste encore mal compris pour la moitié d'entre eux.

DISCUSSION - CONCLUSION

La planification implantaire est l'élément central de la réflexion et donc de l'acte implantaire. Il est donc fondamental que son intégration soit parfaite avant tout début de traitement en implantologie. Elle naît de la synthèse de l'ensemble des données recueillies par le praticien : interrogatoire, examen clinique et examens complémentaires. Elle débouchera sur la proposition d'un plan de traitement et sa discussion avec le patient pour obtenir son consentement libre et éclairé au plan de traitement.

Tout praticien souhaitant pratiquer de la chirurgie implantaire ou de la prothèse sur implants doit être à même de réaliser un plan de traitement correct, cette planification constitue donc la base de l'apprentissage de l'implantologie.

Depuis ces dernières années, les programmes d'enseignement ont évolué, particulièrement dans le domaine de l'implantologie. L'essor de cette discipline, et son accessibilité croissante aux jeunes diplômés, pour des cas simples, oblige désormais les étudiants en chirurgie dentaire à maîtriser les indications, les alternatives thérapeutiques et la chronologie de réalisation des cas d'implantologie.

La planification numérique, qui appartient au flux « tout » numérique ou « total digital workflow » est certainement l'avenir de l'implantologie moderne, même s'il faut garder à l'esprit que ces méthodes de chirurgie guidée s'adressent à des praticiens expérimentés, qui à tout moment de la chirurgie sont en capacité de « reprendre » le travail planifié, mais à main levée.

Il semblerait que les 6 fiches réalisées dans ce travail aient permis aux étudiants de mieux appréhender les difficultés auxquelles ils faisaient face à la fin de leur 5^{ème} année d'étude. En effet, comparé au début de leur 6^{ème} année on observe une nette amélioration des résultats au questionnaire.

On peut donc estimer que ces fiches pédagogiques ont eu un intérêt dans l'aide à la compréhension de la chronologie et de l'intérêt des étapes de la planification prothético-implantaire.

La planification numérique est l'avenir de l'implantologie moderne.

Bien que la mise en pratique de la chirurgie guidée soit adressée à des praticiens expérimentés, l'apprentissage de ses principes reste accessible et intéressant à comprendre pour des étudiants en fin de cursus scolaire. Il était donc nécessaire de s'équiper de cette technologie au CHU de Nice afin de rester à la page et de pouvoir l'enseigner dans les meilleures conditions aux futurs praticiens en odontologie.

Un projet serait alors d'étendre ces fiches à d'autres facettes de l'implantologie encore assez incomprises par les étudiants de l'UFR Odontologie de Nice et particulièrement la phase chirurgicale implantaire, qui d'après notre sondage reste encore le domaine où les notions enseignées n'ont pas été intégrées par la moitié des étudiants de fin de 5^{ème} année.

REFERENCES BIBLIOGRAPHIQUES

1. Armand S, Le Gac O, Mir J, Allard Y. Chirurgie implantaire sans lambeau, intérêts de la robotique passive système Robodent®. Réalités cliniques 2009, vol. 20 n°4, p 277-290.
2. Dada K, Daas M, Malò P. Esthétique et implants pour l'édenté complet maxillaire. ed Quintessence Inter. 2011 ;1 : 250.
3. Wismeijer D, Casentini P, Gallucci G, Chiapasco M. ITI Treatment Guide. Protocoles de mise en charge en implantologie dentaire. Patients édentés. Ed D. Wismeijer, D Buser, U. Belser Quintessence Publishing. Vol 4, 2010, 233.
4. Karoussis IK, Müller S, Salvi GE, Heitz-Mayfield LJ, Brägger U. Lang NP. Association Between periodontal and peri-implant conditions : a 10-year prospective study. Clin Oral Implants Res, 2004 ; 15(1) : 1-7
5. Heitz-Mayfield LJ. Peri-implant diseases : diagnosis and risk indicators. J Clin Periodontol 2008 Sept ; 35 (8) : 292-304.
6. Armand S. Une restauration unitaire antérieure en implantologie. Quintessence International, Paris, 2008.
7. Paris JC, Faucher AJ. Le guide esthétique. Comment réussir le sourire de vos patients. Quintessence International. Paris, 2004.
8. Baudoin C, Bennani V. Un projet prothétique en implantologie 2013, p51.
9. Ke XP, Wang CW, Sun HQ, Yang Y, Luo XY, Liu TS. A quantitative research on clinical parameters of gingival contour for anterior teeth esthetic analysis and design. 2018 Oct 29 (1):131-22.
10. Chiche F, Davarpanah M, Martinez H. Le système 3I-implant innovations et la chirurgie esthétique implantaire : les raisons d'un choix. J Paro Implant Oral 2002 ; 21 (2) : 137-52.
11. Martinez H, Renault P. Les implants : chirurgie et prothèse. J Paro Implant Oral ; 2008, p119.
12. Ryser MR. Correlation of papilla to crestal bone levels around single tooth implants in immediate or delayed crown protocols. J Paro Maxillo fac Surg. 2005 ; 63 : 1184-95.
13. Boghanim P, Armand S, Campan P, Gayrard LP, Gineste L, Le Gac O. Observation du site implantaire : conséquences cliniques. Stratégie prothétique, avril 2008 vol. 8 n° 2, p 113- 123.
14. Rosenstiel S, Land M, and Fujimoto J. Contemporary fixed prosthodontics, vol. 29, Elsevier, STL, MO, USA, 2014.
15. Orthlieb JD, Laplanche O, Preckel EB. La fonction occlusale et ses dysfonctionnements. Real Clin 1998 ; 7 : 131-146

16. Davarpanah M. Implants unitaires : impératifs chirurgicaux et prothétiques. *J Parodontol Implant Oral* 1995 ; 14 : 423-34.
17. Rulliere J. Intérêts des logiciels de planification et de la chirurgie guidée. Thèse Chir. Dent. Lyon 2013.
18. Chotard K. Critères de choix des matériaux à utiliser dans le cadre d'une réhabilitation conjointe en CFAO. Thèse Chir. Dent. Toulouse 2013.
19. Fortin T, Isidori M, Bouchet H. Placement of posterior maxillary implants in partially edentulous patients with severe bone deficiency using CAD/CAM guidance to avoid sinus grafting: a clinical report of procedure. *Int J Oral Maxillofac Implants*. 2009, vol. 24 p 96-102.
20. Nedir R, Bischof M, Briaux JM, Beyer S, Szmukler-Moncler S, Bernard JP. A 7-year life table analysis from a prospective study on ITI implants with special emphasis on the use of short implants. Results from a private practice. *Clin Oral Implants Res* 2004 ; 15 : 150-157.
21. Lee C, Ganz S, Wong N, Suzuki JB. Use of Cone Beam Computed Tomography and a Laser Intraoral Scanner in Virtual Dental Implant Surgery: Part 1. 2012, vol. 21 n°4, p 265–271.
22. Thoma DS, Buranawat B, Hämmerle CH, Held U, Jung RE. Efficacy of soft tissue augmentation around dental implants and in partially edentulous areas: a systematic review. *J Clin Periodontol* 2014 Apr;41 Suppl 15:S77-91
23. Boynueğri D, Nemli SK, Kasko YA. Significance of keratinized mucosa around dental implants: a prospective comparative study. *Clin Oral Implant Res* 2013 Aug;24(8):928-33.
24. Brägger U, Burgin WB, Hämmerle CH, Lang NP. Associations between clinical parameters assessed around implants and teeth. *Clin Oral Implants Res* 1997;8:412- 421.
25. Mombelli A, Muhle T, Brägger U, Lang NP, Burgin WB. Comparison of periodontal and peri-implant probing by depth-force pattern analysis. *Clin Oral Implants Res* 1997;8:448-454.
26. Siebert C, Rieder D, Eggert J, Wichmann MG, Heckmann SM
Long-Term Esthetic Outcome of Tissue-Level and Bone-Level Implants in the Anterior Maxilla. *Int J Oral Maxillofac Implants*. 2018 Jul/Aug;33(4):905-912.
27. Davarpanah M, Szmukler-Moncler S, Davarpanah K, Rajzbaum P. *Implantologie assistée par ordinateur*. 2011. Editions CdP © Wolters Kluwer France.
28. Fuster-Torres MA, Albalat-Estela S, Alcañiz-Raya M, Peñarrocha-Diago M. CAD / CAM dental systems in implant dentistry: update. *Med Oral Patol Oral Cir Bucal*. mars 2009;14(3):E141-145.
29. Szmukler-Moncler S, Davarpanah K, Davarpanah M. *Implantologie assistée par ordinateur*. Rueil-Malmaison: Éd. CdP; 2010.
30. Chrcanovic BR, Oliveira DR, Custódio AL. Accuracy evaluation of computed tomography-derived stereolithographic surgical guides in zygomatic implant placement in human cadavers. *J Oral Implantol*. 2010; 36(5):345-355.
31. Van Assche N, Vercruyssen M, Coucke W, Teughels W, Jacobs R, Quirynen M. Accuracy of computer-aided implant placement. *Clin Oral Implants Res*. 2012 ; 23 Suppl 6:112-123.

32. Nedir R, Bischof M, Briaux JM, Beyer S, Szmukler-Moncler S, Bernard JP. A 7-year life table analysis from a prospective study on ITI implants with special emphasis on the use of short implants. Results from a private practice. *Clin Oral Implants Res* 2004 ; 15 : 150-157.
33. Ferhat M. Effect of Surgical Drill Guide on Heat Generated from Implants Drilling 2009. *J Oral Maxillofac Surgery*, 67, p: 2663-2668.
34. Möhlhenrich SC, Modabber A, Steiner T, Mitchell DA, Hölzle F
Heat generation and drill wear during dental implant site preparation: systematic review. *Br J Oral Maxillofac Surg*. 2015 Nov;55(9):985-986.
35. Chauhan CJ, Shah DN, Suturia FB
Various bio-mechanical factors affecting heat generation during osteotomy preparation: A systematic review 2018 Jan-Feb;29(1):81-92.
36. Karl M, Taylor TD
Bone Adaptation Induced by Non-Passively Fitting Implant Superstructures: A Randomized Clinical Trial. *Int J Oral Maxillofac Implants*. 2016 Mar-Apr;31(2):369-75.

FIGURES

Figure 1 : Comparaison des méthodes de planification implantaire.

Figure 2 : Espace mésio-distal nécessaire entre 2 implants ou entre une dent et un implant, schéma extrait du guide des procédures chirurgicales Straumann®.

Figure 3 : Répartition de la qualité osseuse selon la classification de Lekholm et Zarb (1985).

Figure 4 : Cuillère de chirurgie guidée Straumann®

Figure 5 : Tableau récapitulatif de la séquence de chirurgie édité par le logiciel.

Serment d'Hippocrate

En présence des Maîtres de cette Faculté, de mes chers condisciples, devant l'effigie d'Hippocrate,

Je promets et je jure, au nom de l'Être Suprême, d'être fidèle aux lois de l'Honneur et de la probité dans l'exercice de La Médecine Dentaire.

Je donnerai mes soins gratuits à l'indigent et n'exigerai jamais un salaire au-dessus de mon travail, je ne participerai à aucun partage clandestin d'honoraires.

Admis dans l'intérieur des maisons, mes yeux ne verront pas ce qui se passe, ma langue taira les secrets qui me seront confiés et mon état ne servira pas à corrompre les mœurs ni à favoriser le crime.

Je ne permettrai pas que des considérations de religion, de nation, de race, de parti ou de classe sociale viennent s'interposer entre mon Devoir et mon patient.

Je garderai le respect absolu de la vie humaine dès sa conception.

Même sous la menace, je n'admettrai pas de faire usage de mes connaissances médicales contre les lois de l'Humanité.

Respectueux et reconnaissant envers les Maîtres, je rendrai à leurs enfants l'instruction que j'ai reçue de leurs pères.

Que les hommes m'accordent leur estime si je suis fidèle à mes promesses,

Que je sois couvert d'opprobre et méprisé de mes confrères si j'y manque.

Approbation – Improbation

Les opinions émises par les dissertations présentées, doivent être considérées comme propres à leurs auteurs, sans aucune approbation ou improbation de la Faculté de Chirurgie dentaire (1).

Lu et approuvé,

Vu,
Nice, le

Le Président du jury,

Le Doyen de la Faculté de
Chirurgie Dentaire de l'UNS

Professeur

Professeur Laurence LUPI

(1) Les exemplaires destinés à la bibliothèque doivent être obligatoirement signés par le Doyen et par le Président du Jury.

Tara PAKDAMAN

PLANIFICATION PROTHETICO- CHIRURGICALE AU CHU DE NICE : UN OUTIL PEDAGOGIQUE

Thèse : Chirurgie Dentaire, Nice, 2018, n°

Directeur de thèse : Dr Séverine VINCENT

Mots-clés : Planification implantaire, prothèse implanto-portée, guide chirurgical

Résumé :

La planification prothético-chirurgicale est une étape indispensable à la thérapeutique implantaire. L'implant est tributaire de la prothèse qu'il supporte et c'est pourquoi l'étude de chaque cas clinique doit être réalisée au cas par cas, de façon standardisée afin de ne pas omettre aucun élément nécessaire à la bonne réalisation du traitement.

Suite à la réalisation d'un questionnaire adressé aux étudiants de cinquième année en odontologie au CHU de Nice, les résultats ont démontré qu'un grand nombre de ces étudiants ne maîtrisait pas correctement la chronologie d'un plan de traitement en implantologie.

Des fiches pédagogiques illustrées par un cas clinique réalisé au CHU de Nice ont été réalisées de manière ciblée afin de palier aux lacunes des étudiants et de les aider à mieux appréhender un cas clinique en implantologie. Après distribution de ces fiches, le même questionnaire a été adressé aux mêmes étudiants cinq mois plus tard afin de réévaluer leurs capacités à prendre en charge un patient candidat à l'implantologie. Une amélioration significative a été mise en évidence puisque la quasi totalité (91%) de ces étudiants se sentent à présent prêts à donner la chronologie d'un plan de traitement en implantologie, et 82% d'entre eux se sentent prêts à faire de la prothèse sur implant à la sortie de leurs études.