



HAL
open science

Critères architecturaux de reconstruction des dents antéro-mandibulaires

Jean-Hugues Dorgal

► **To cite this version:**

Jean-Hugues Dorgal. Critères architecturaux de reconstruction des dents antéro-mandibulaires. Chirurgie. 2018. dumas-01990961

HAL Id: dumas-01990961

<https://dumas.ccsd.cnrs.fr/dumas-01990961v1>

Submitted on 23 Jan 2019

HAL is a multi-disciplinary open access archive for the deposit and dissemination of scientific research documents, whether they are published or not. The documents may come from teaching and research institutions in France or abroad, or from public or private research centers.

L'archive ouverte pluridisciplinaire **HAL**, est destinée au dépôt et à la diffusion de documents scientifiques de niveau recherche, publiés ou non, émanant des établissements d'enseignement et de recherche français ou étrangers, des laboratoires publics ou privés.



Distributed under a Creative Commons Attribution - NonCommercial - NoDerivatives 4.0
International License

Critères architecturaux de reconstruction des dents antéro-mandibulaires

THESE

Présentée et publiquement soutenue devant la
Faculté d'Odontologie de Marseille
(Doyen : Monsieur le Professeur Jacques DEJOU)

Aix Marseille Université
(Président : Monsieur le Professeur Yvon BERLAND)

Le 06 décembre 2018

par

DORGAL Jean-Hugues

né le 11 juin 1988
à AIX-EN-PROVENCE

Pour obtenir le Diplôme d'Etat de Docteur en Chirurgie Dentaire

EXAMINATEURS DE LA THESE :

Président : Monsieur le Professeur J.D. ORTHLIEB

Assesseurs : Monsieur le Professeur B. FOTI

Monsieur le Docteur J.P. RÉ

Monsieur le Docteur A. DEVICTOR

Critères architecturaux de reconstruction des dents antéro-mandibulaires

THESE

Présentée et publiquement soutenue devant la
Faculté d'Odontologie de Marseille
(Doyen : Monsieur le Professeur Jacques DEJOU)

Aix Marseille Université
(Président : Monsieur le Professeur Yvon BERLAND)

Le 06 décembre 2018

par

DORGAL Jean-Hugues

né le 11 juin 1988
à AIX-EN-PROVENCE

Pour obtenir le Diplôme d'Etat de Docteur en Chirurgie Dentaire

EXAMINATEURS DE LA THESE :

Président : Monsieur le Professeur J.D. ORTHLIEB

Assesseurs : Monsieur le Professeur B. FOTI

Monsieur le Docteur J.P. RÉ

Monsieur le Docteur A. DEVICTOR

ADMINISTRATION

Mise à jour : octobre 2018

DOYENS HONORAIRES	Professeur	R. SANGIUOLO
	Professeur	H. ZATTARA
	Professeur	A. SALVADORI
DOYEN	Professeur	J. DEJOU
VICE – DOYEN CHARGE DES ENSEIGNEMENTS DIRECTEUR DU DEPARTEMENT DE FORMATION INITIALE	Professeur	J.D. ORTHLIEB
VICE – DOYEN CHARGE DE LA RECHERCHE DIRECTEUR DU DEPARTEMENT DE LA RECHERCHE	Professeur	C. TARDIEU
DIRECTEUR DU DEPARTEMENT DE FORMATION CONTINUE	Professeur	V. MONNET-CORTI
CHARGES DE MISSION	Professeur	F. BUKIET
	Professeur	A. RASKIN
RESPONSABLE DES SERVICES ADMINISTRATIFS ET TECHNIQUES	Madame	K. LEONI
PROFESSEUR ÉMERITE	Professeur	O. HUE

LISTE DES ENSEIGNANTS

56^{ème} SECTION :
DEVELOPPEMENT, CROISSANCE ET PREVENTION

56.01 ODONTOLOGIE PÉDIATRIQUE ET ORTHOPÉDIE DENTO-FACIALE

ODONTOLOGIE PÉDIATRIQUE

<i>Professeur</i>	C. TARDIEU *	<i>Assistant</i>	H. AL AZAWI
<i>Maître de Conférences</i>	D. BANDON	<i>Assistant</i>	V. MAGNAN
<i>Maître de Conférences</i>	I. BLANCHET		
<i>Maître de Conférences</i>	A. CAMOIN		
<i>Maître de Conférences</i>	A. CHAFAIE		

ORTHOPÉDIE DENTO-FACIALE

<i>Maître de Conférences</i>	J. BOHAR	<i>Assistant</i>	I. CAMBON
<i>Maître de Conférences</i>	J. GAUBERT	<i>Assistant</i>	L. LEVY
<i>Maître de Conférences</i>	M. LE GALL *	<i>Assistant</i>	R. MATTERA
<i>Maître de Conférences</i>	C. PHILIP-ALLIEZ	<i>Assistant</i>	C. MITTLER
		<i>Assistant</i>	A. PATRIS-CHARRUET

56.02 PRÉVENTION - ÉPIDÉMIOLOGIE - ÉCONOMIE DE LA SANTÉ - ODONTOLOGIE LÉGALE

<i>Professeur</i>	B. FOTI *	<i>Assistant</i>	A. PORTAL
<i>Professeur</i>	D. TARDIVO		

57^{ème} SECTION :
CHIRURGIE ORALE ; PARODONTOLOGIE ; BIOLOGIE ORALE

57.01 CHIRURGIE ORALE ; PARODONTOLOGIE ; BIOLOGIE ORALE

PARODONTOLOGIE

<i>Professeur</i>	V. MONNET-CORTI *	<i>Assistant</i>	A. BOYER
		<i>Assistant</i>	C. DUMAS
		<i>Assistant</i>	V. MOLL

CHIRURGIE BUCCALE – PATHOLOGIE ET THÉRAPEUTIQUE - ANESTHÉSIOLOGIE – RÉANIMATION

<i>Maître de Conférences</i>	D. BELLONI	<i>Assistant</i>	E. QUINQUE
<i>Maître de Conférences</i>	F. CAMPANA		
<i>Maître de Conférences</i>	J. H. CATHERINE *		
<i>Maître de Conférences</i>	P. ROCHE-POGGI		

BIOLOGIE ORALE

<i>Maître de Conférences</i>	P. LAURENT	<i>Assistant</i>	C. LE FOURNIS
------------------------------	------------	------------------	---------------

65^{ÈME} SECTION : BIOLOGIE CELLULAIRE

<i>Professeur</i>	Imad ABOUT *		
	(Responsable de la Biologie orale)		

58^{ème} SECTION : REHABILITATION ORALE
--

58.01 RESTAURATRICE, ENDODONTIE, PROTHESES, FONCTION-DYSFONTION, IMAGERIE, BIOMATERIAUX

ODONTOLOGIE CONSERVATRICE, ENDODONTIE

<i>Professeur</i>	F. BUKIET *	<i>Assistant</i>	B. BALLESTER
<i>Professeur</i>	H. TASSERY	<i>Assistant</i>	H. DE BELENET
<i>Maître de Conférences</i>	G. ABOUDHARAM	<i>Assistant</i>	A. DEVICTOR
<i>Maître de Conférences</i>	M. GUIVARC'H	<i>Assistant</i>	S. MANSOUR
<i>Maître de Conférences</i>	C. PIGNOLY	<i>Assistant</i>	L. MICHEL-ROLLET
<i>Maître de Conférences</i>	L. POMMEL		
<i>Maître de Conférences</i>	E. TERRER		

PROTHÈSE

<i>Professeur</i>	M. RUQUET *	<i>Assistant</i>	N. CHAUDESAYGUES
<i>Maître de Conférences</i>	G. LABORDE	<i>Assistant</i>	M. DODDS
<i>Maître de Conférences</i>	M. LAURENT	<i>Assistant</i>	A. FERDANI
<i>Maître de Conférences</i>	G. MAILLE	<i>Assistant</i>	C. MENSE
<i>Maître de Conférences</i>	B.E. PRECKEL	<i>Assistant</i>	A. REPETTO
<i>Maître de Conférences</i>	G. STEPHAN	<i>Assistant</i>	A. SETTE
<i>Maître de Conférences</i>	P. TAVITIAN	<i>Assistant</i>	F. SILVESTRI
<i>Maître de Conférences</i>	A. TOSELLO		
<i>Maître de Conférences</i>	R. LAN		
<i>associé</i>			

SCIENCES ANATOMIQUES ET PHYSIOLOGIQUES OCCLUSODONTOLOGIE, BIOMATERIAUX, BIOPHYSIQUE, RADIOLOGIE

<i>Professeur</i>	J. DEJOU	<i>Assistant</i>	M. JEANY
<i>Professeur</i>	J. D. ORTHLIEB *		
<i>Professeur</i>	A. RASKIN		
<i>Maître de Conférences</i>	T. GIRAUD		
<i>Maître de Conférences</i>	A. GIRAUDEAU		
<i>Maître de Conférences</i>	B. JACQUOT		
<i>Maître de Conférences</i>	J. P. RÉ		

* Responsable de la discipline

A Monsieur le Professeur Jean-Daniel Orthlieb,

Vice-Doyen de la Faculté d'odontologie de Marseille

Merci de me faire l'honneur de présider ce jury. Votre passion, votre humour et votre sagesse vous honore. Soyez assuré de ma gratitude et de mon plus grand respect

A Monsieur le Docteur Jean-Philippe Ré,

Maître de Conférences des Universités

Merci d'avoir accepté de diriger ma thèse avec patience, disponibilité et complicité. Vos qualités humaines et intellectuelles ont joué un grand rôle dans ma motivation, ma rigueur et mon intérêt tout au long de mes études. Veuillez recevoir par ce travail mes remerciements les plus sincères, l'assurance de mon estime, de mon profond respect et de mon amitié.

A Monsieur le Professeur Bruno Foti.

Professeur des Universités

Merci de me faire le plaisir d'accepter de siéger dans mon jury de thèse. Je vous remercie de votre bonne humeur, votre disponibilité et votre sagacité. Soyez assuré de ma reconnaissance et de mon plus grand respect.

A Monsieur le Docteur Alix Devictor .

Assistant Hospitalo-Universitaire

Merci d'avoir accepté de siéger dans mon jury de thèse. Votre talent , votre enthousiasme et votre perfectionnisme sont source d'inspiration pour nous tous. Mes remerciements les plus sincères, avec toute mon amitié.

Table des matières

Introduction.....	1
1: PARTICULARITES ANATOMIQUES ET FONCTIONNELLES DES DENTS ANTERO-MANDIBULAIRES.....	2
1.1 SPECIFICITES ANATOMIQUES	2
1.1.1. <i>Incisives</i>	2
1.1.1.1 <i>Centrales</i>	2
1.1.1.2 <i>Latérales</i>	4
1.1.2. <i>Canines</i>	5
1.2 ENVIRONNEMENT MUSCULAIRE	8
1.2.1 <i>les muscles éleveurs</i>	8
1.2.1.1 <i>le masséter</i>	8
1.2.1.2 <i>Le temporal</i>	9
1.2.1.3 <i>Le ptérygoïdien latéral</i>	10
1.2.1.4 <i>le ptérygoïdien médial</i>	10
1.2.2 <i>les muscles abaisseurs</i>	11
1.2.2.1 <i>Le genyio-hyoïdien</i>	11
1.2.2.2 <i>Le digastrique</i>	12
1.2.2.3 <i>Le mylo-hyoïdien</i>	13
1.3. SPECIFICITES FONCTIONNELLES	14
1.3.1 <i>Canines</i>	14
1.3.2 <i>Incisives</i>	16
2 : CRITERES ARCHITECTURAUX DES GRANDES RECONSTRUCTIONS	19
2.1. PRESENTATION DES OCTAS	19
2.2. OCTA 0	19
2.3 OCTA 1.....	21
2.4. OCTA 2	22
2.5. OCTA 3	26
2.6. OCTA 4	27
2.7. OCTA 5.....	28
2.8. OCTA 6.....	29
2.9. OCTA 7.....	31

3 : CRITERES DE POSITIONNEMENTS DES DENTS ANTERO-MANDIBULAIRES	33
3.1. INCLINAISON DU GRAND AXE DE LA DENT	33
3.1.1. <i>Incisives</i>	33
3.1.2. <i>Canines</i>	34
3.2. POSITION VERTICALE DU BORD LIBRE	35
3.2.1. <i>Critères esthétiques, recouvrement et surplomb</i>	35
3.2.2. <i>Analyse céphalométrique et reconstruction de la coube de Spee</i>	37
4 : ELABORATION DE LA SIMULATION PROTHETIQUE DES DENTS ANTERO-MANDIBULAIRES	40
4.1. MATERIELS	40
4.2. ELABORATION DE LA SIMULATION	42
4.2.1. PRISE D'EMPREINTE ET COULEE DES MODELES	42
4.2.2. MONTAGE SUR ARTICULATEUR	43
4.2.3. SIMULATION PROTHETIQUE	44
4.3. AUTRES MOYEN DE SIMULATION	45
5 : EXEMPLES	46
5.1. En prothèse fixée	46
5.2. En prothèse amovible	50
5.3. En implantologie	51
CONCLUSION.....	54

Introduction

Il y existe de nombreuses méthodes pouvant aider à reconstruire l'architecture des dents antéro-mandibulaire dans un but esthétique et fonctionnel. Si la reproduction de la forme dentaire est un facteur important, l'axe et la position du bord libre en sont aussi.

Quelles sont les règles biomécaniques permettant de reconstruire au mieux le secteur antéro mandibulaire afin qu'il permette les fonctions occlusales tout en gardant ses spécificités esthétiques ?

Comment adapter pour chaque patient, et donc à différentes morphologies, les techniques de reconstructions permettant de s'approcher au mieux de l'organisation naturelle optimale des dents antérieures ?

À l'aide de principes biomécaniques et physiologiques, il apparaît que ces reconstructions nécessitent une rigueur scientifique qui étape après étape autorise la reconstruction du secteur antérieur, tout en respectant le cahier des charges fonctionnel et esthétique.

Après un rappel anatomique des dents antéro-mandibulaires et de leurs environnements musculaires, il sera vu comment l'OCTA peut aider a reconstruire ce secteur , mais aussi comment placer le grand axe ainsi que le bord libre des dents antéro-mandibulaires ainsi que les règles à suivre pour un montage correct des moulages en articulateur.

1. Particularités anatomiques et fonctionnelles des dents antéro-mandibulaires

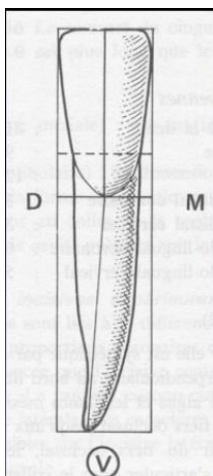
1.1 Spécificités anatomiques

1.1.1. Incisives

1.1.1.1. Centrales [1 ,2,3,]

Rappels :

- Début de calcification : 3-4 mois
- Age d'éruption : 6-7 ans
- Racine achevée a 9 ans
- Hauteur totale moyenne : 21,5 (9 mm pour la couronne, et 12,5 pour la racine)
- Diamètre mésio-distal coronaire : 5 mm
- Diamètre vestibulo lingual coronaire : 6 mm

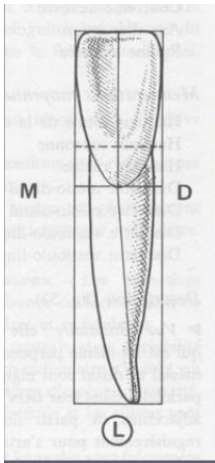


En vue Vestibulaire on observe une symétrie par rapport au grand axe de la dent qui est lui-même perpendiculaire au bord libre.

Les contours radiculaires mésial et distal sont alignés avec le contour coronaire, L'apex est distalé.

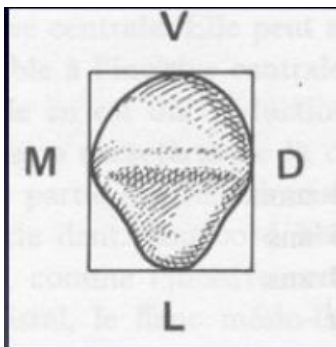
On observe des crénelures du bord libre à l'éruption qui s'érodent avec le temps. Le bord libre devient alors de plus en plus oblique de bas en haut dans le sens mésio-distal, le bord distal devient donc plus long que le bord mésial.

Fig. 1 : vue vestibulaire d'une incisive mandibulaire (Schéma du Dr Proust)



La vue linguale montre une face lisse avec des concavités plus ou moins marquées entre les crêtes marginales et le cingulum (qui est d'ailleurs quasi inexistant sur les incisives mandibulaires). Les limites entre concavité centrale et convexités périphériques ne sont pas forcément nettes.

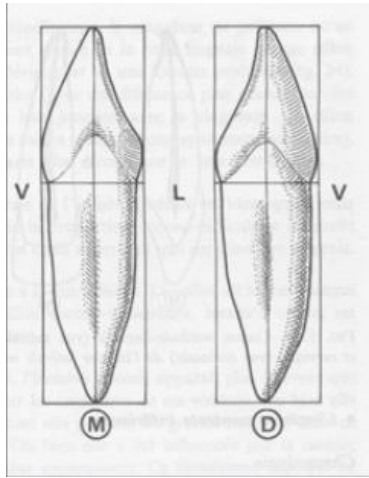
Fig. 2 : vue linguale d'une incisive mandibulaire (Schéma du Dr Proust)



La vue occlusale nous montre une symétrie mésio-distale.
Le bord libre est perpendiculaire à l'axe de la dent.

Fig. 3 : vue occlusale d'une incisive mandibulaire (Schéma du Dr Proust)

On observe un contour vestibulaire fortement convexe dans le quart cervical et s'aplatit du sommet vestibulaire au bord libre.



Le contour lingual forme de « S », passage de convexité cervicale à concavité centrale se fait régulièrement par une zone de transition.

La couronne a une surface fortement convexe et arrondie dans son tiers occlusal, les deux tiers cervicaux sont aplatis.

Les contours radiculaires sont pratiquement parallèles dans les deux tiers cervicaux et convergents dans le tiers apical.

La surface est plate, avec souvent présence d'une dépression marquée à la jonction tiers apical tiers moyen jusqu'au tiers cervical ou elle s'atténue.

Fig. 4 : vues proximales d'une incisive mandibulaire (Schéma du Dr Proust)

1.1.1.2 Latérales

Rappels [1,2,3,] :

- Début de calcification : 3-4 mois
- Age d'éruption : 7-8 ans
- Racine achevée a 10 ans
- Hauteur totale moyenne : 23,5 (9,5 mm pour la couronne, et 14 pour la racine)
- Diamètre mésio-distal coronaire : 5,5 mm
- Diamètre Vestibulo lingual coronaire : 6,5 mm

On remarque donc un volume qui est légèrement plus grand que celui de l'incisive centrale.

Les deux dents sont néanmoins quasiment identiques à quelques détails près principalement du côté distal là où l'incisive latérale amorce la courbure de l'arcade :

- Le bord proximal distal de la couronne est plus arrondi que celui de la centrale
- Le point de contact distal est plus cervical que le point de contact mésial.

1.1.2. Canines

Rappels [1,2,3,] :

Début de calcification : 4-5 mois

Age d'éruption : entre 9 et 11 ans

Calcification complète : 13-14 ans

- Hauteur totale moyenne : 35 (9 mm pour la couronne, et 26 pour la racine)

- Diamètre mésio-distal coronaire moyen : 6.8 mm

-Diamètre vestibulo-lingual coronaire moyen : 7.4mm

M D



La ligne mésiale est droite de la ligne cervicale jusqu'au point de contact puis légèrement courbe en direction distale.

La ligne distale est concave dans le tiers cervical, puis convexe dans le tiers incisal.

La pente de la cuspide forme un angle plus obtus que l'angle de la canine maxillaire.

La pente mésiale de la cuspide est plus courte que la distale.

La ligne cervicale est convexe par rapport à la racine.

La cuspide est généralement alignée par rapport au centre de la racine.

Fig. 5 vue vestibulaire d'une canine mandibulaire

M D



La couronne est plus étroite lingualement que vestibulairement.

Le cingulum n'est pas très marqué.

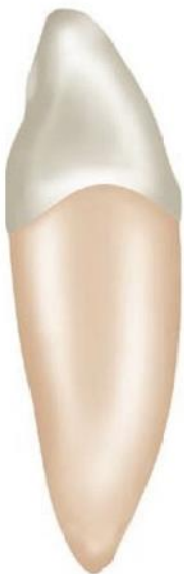Les crêtes marginales ne sont pas très développées.

La crête marginale mésiale est plus longue et droite que la crête marginale distale qui est courte et courbe.

La pointe de la cuspide est déportée du côté mésial

Fig. 6 Vue linguale d'une canine mandibulaire

L V



La pointe de la cuspide est localisée légèrement vestibulairement par rapport à l'axe de la racine.

Le contour vestibulaire est moins courbé que la canine maxillaire, avec une courbe débutant directement en dessus de la ligne cervicale.

Le contour lingual est similaire à celui de la canine maxillaire avec un contour convexe dans le tiers cervical puis concave dans le tiers médian. Les angles sont

Moins prononcés et le cingulum est moins marqué.

Fig. 7 vue proximale d'une canine mandibulaire



La pointe de la cuspide est plus généralement inclinée lingualement.
Le contour mésio-vestibulaire est plus convexe tandis que le contour disto-vestibulaire est plus plat voire concave.

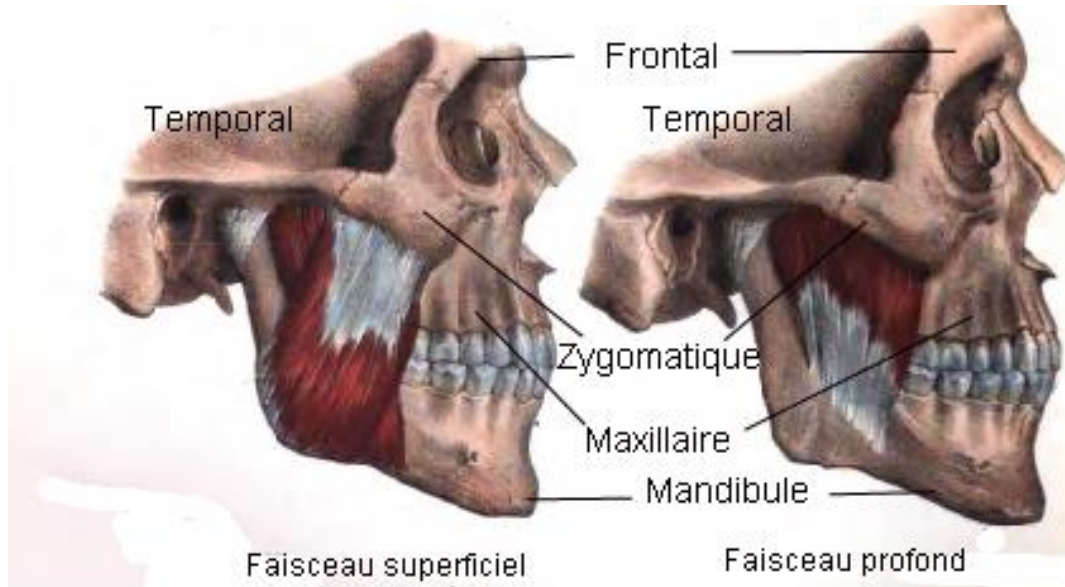
La pente distale de la cuspide est dirigée légèrement lingualement à partir de l'extrémité de la cuspide, ce qui donne à la partie incisale de la couronne une torsion disto-linguale.

Fig. 8 Vue occlusale d'une canine mandibulaire

1.2 Environnement musculaire

1.2.1 Les muscles élévateurs

1.2.1.1 Le muscle masséter



Muscle masséter (vue latérale droite)

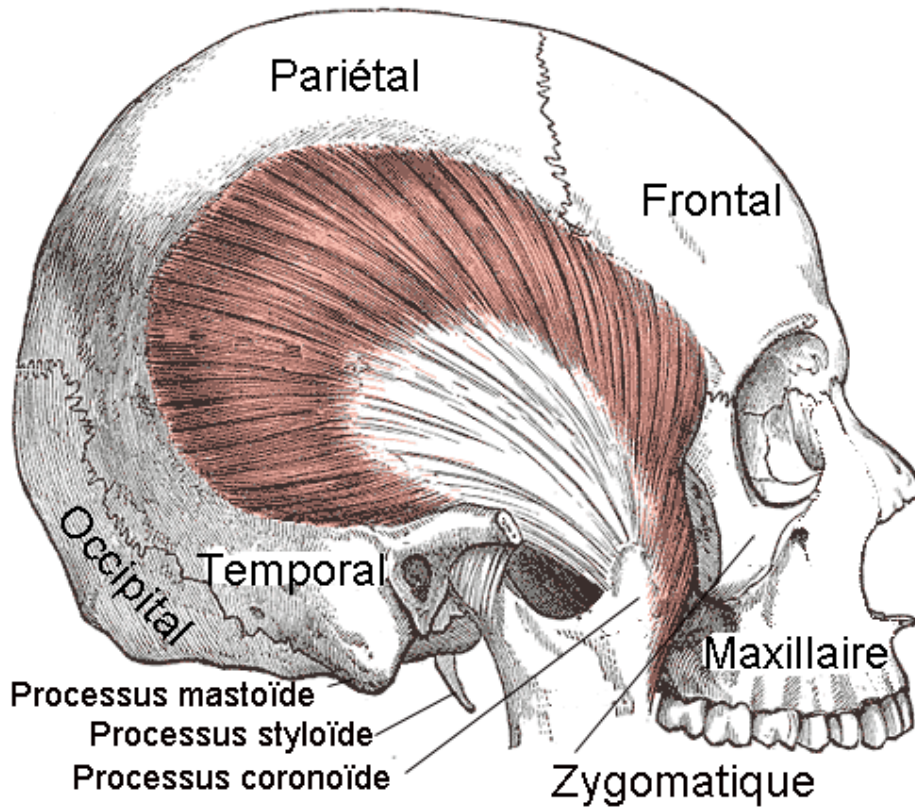
Fig.9vue latérale droite du masséter.Gray H[34]

Il Effectue une élévation de la mandibule grâce à sa composante oblique.

Il peut donner une antépulsion à la mandibule pour positionner les incisives inférieures en avant par rapport aux incisives supérieures , grâce à sa composante horizontale.

En pathologie, il présente des contractures avec impossibilité d'ouvrir la bouche appelé trismus, rencontré dans le tétanos, dans des inflammations locales comme celles dues aux dents de sagesse, aux infections, dans les fractures de la mandibule, dans des suites d'anesthésie à l'épine de spix, ou lors de la prise de drogue (MDMA ; cocaïne).

1.2.1.2 Le muscle temporal



Muscle temporal

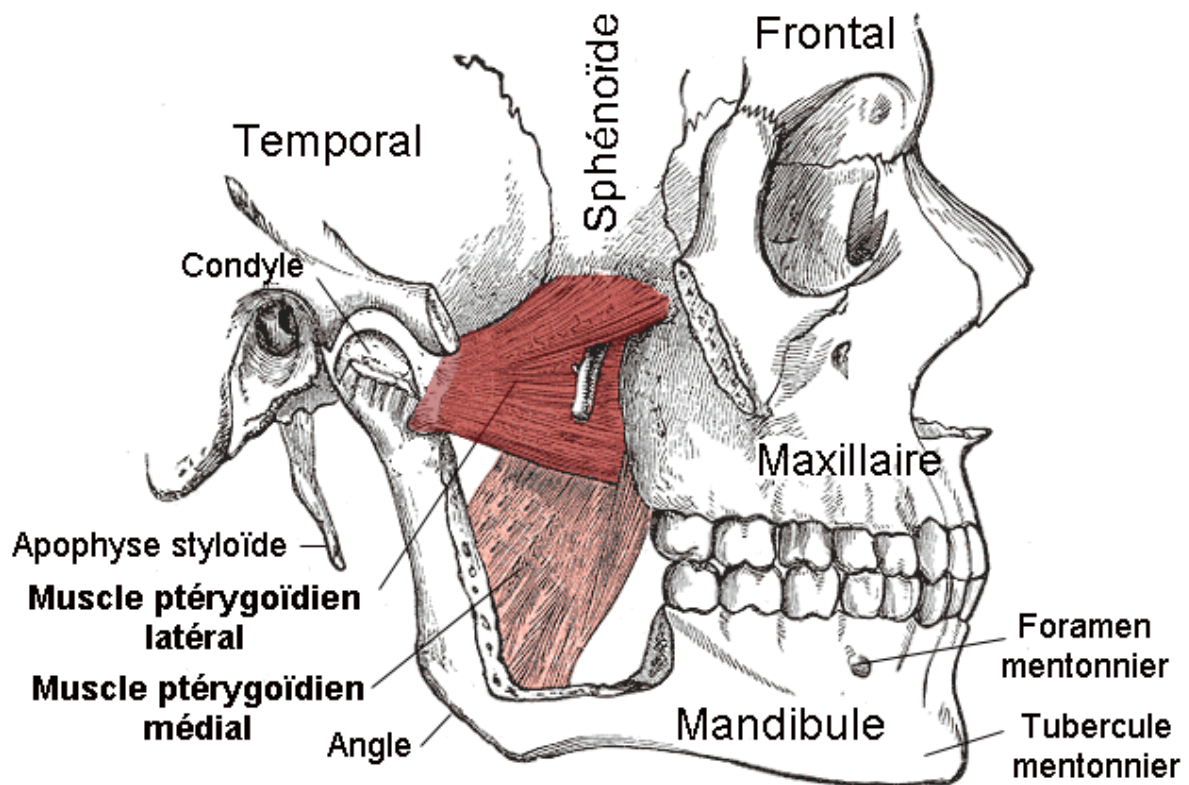
(Vue latérale droite du crâne,
arcade zygomatique réséquée)

Fig.10 vue latérale droite du temporal.Gray H[34]

Son action consiste à attirer la mandibule vers le haut et l'arrière en refermant la mâchoire.

Il permet un ajustement de la position du disque articulaire temporo mandibulaire grâce aux insertions postérieures lors des mouvements de la mandibule.

1.2.1.3 Le muscle ptérygoïdien latéral



**Muscles ptérygoïdiens
(vue latérale droite du crâne;
l'arcade zygomatique et une partie de la mandibule sont réséquées)**

Fig.11vue latérale droite des ptérygoïdiens Gray H[34]

Sa contraction bilatérale provoque une propulsion mandibulaire.

Sa contraction unilatérale provoque une diduction controlatérale.

1.2.1.4 Le muscle ptérygoïdien médial

Il est élévateur de la mandibule, participe à la propulsion de la mandibule (contraction bilatérale) et participe aussi au mouvement de diduction controlatérale (contraction unilatérale).

1.2.3. Les muscles abaisseurs

1.2.3.1 LE genyo-hyoïdien

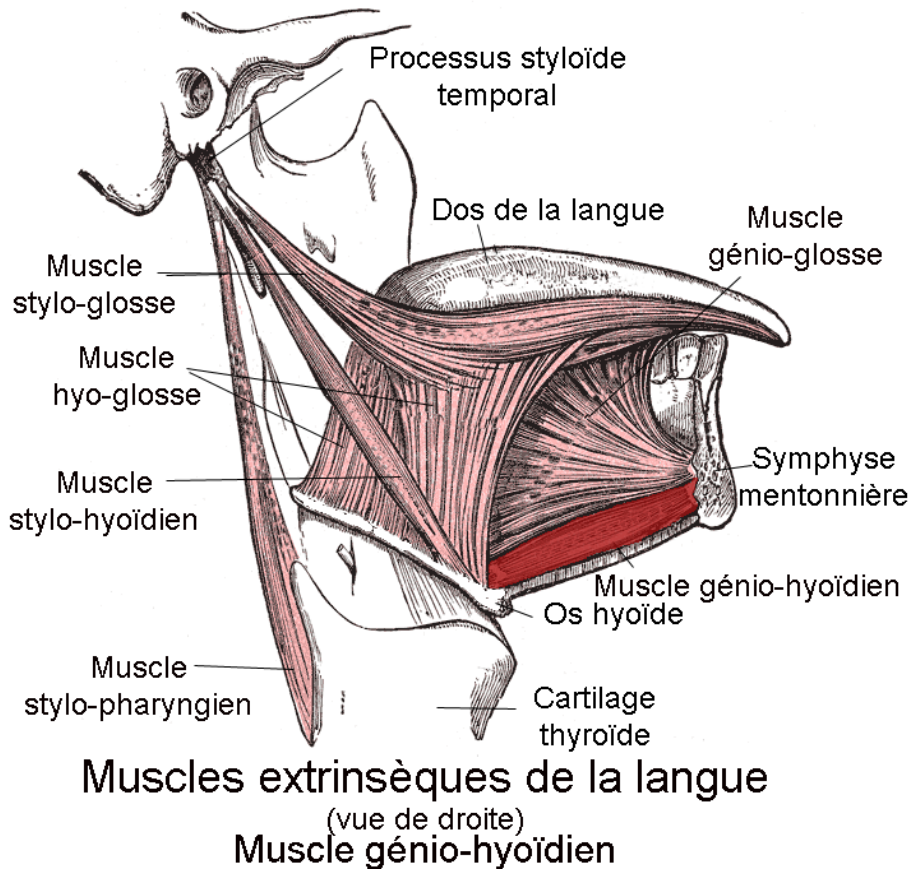
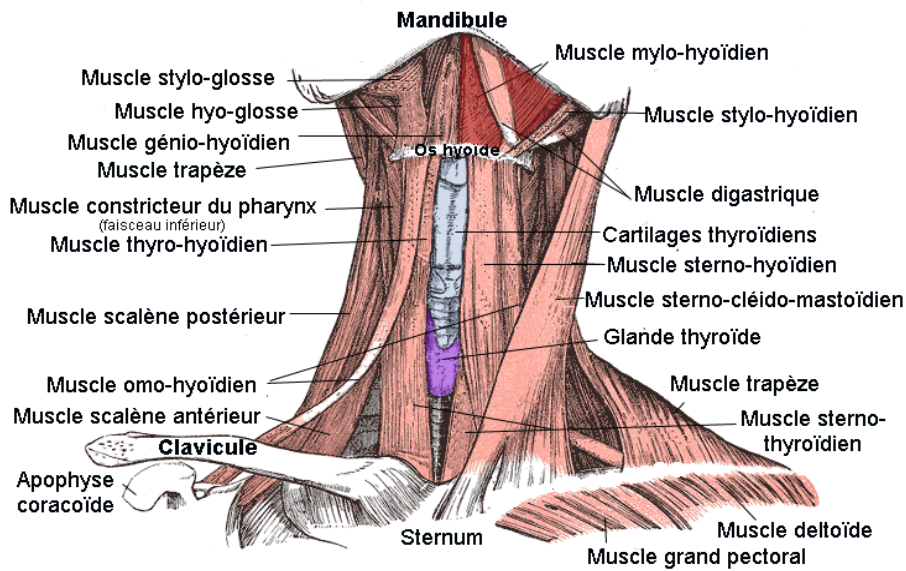


Fig.12 vue droite du génio-hyoïdien .Gray H[34]

Il abaisse la mandibule l'orsque l'os hyoïde est fixe et élève et avance l'os hyoïde quand la mandibule est fixe

1.2.3.3le muscle Mylo-hyoïdien



Muscles du cou Face ventrale Muscle mylo-hyoïdien

Fig.14 face ventrale du mylo-hyoïdien.Gray H[34]

Il provoque l'ascension de l'os hyoïde lorsque la mandibule est fixe et l'abaissement de la mandibule quand l'os hyoïde est fixe.

1.3. Spécificités fonctionnelles

Dans le règne animal si les incisives ont un rôle de préhension et de section des aliments, les canines ont en plus de ce rôle une fonction de déchiquetage, d'intimidation et de défense.

Ces caractères d'intimidation et de défense encore présent chez nos plus proches voisins les singes et notamment les gorilles, se sont perdus chez l'homme dont les canines ont diminué en taille et ont perdu leurs prééminences ce qui a permis le développement de fonction beaucoup plus fine comme nous allons le voir. [5]

1.3.1 Canines

La canine chez l'homme est la dent la plus longue et si nous nous en tenons à un point de vue architectural pur, nous pouvons comparer la canine à un pilier d'angle servant à protéger les autres dents des forces transversales. [6]

La canine possède un rôle proprioceptif particulier dans la position de la mandibule au cours de sa fermeture [6].

Lors d'une fermeture en fonction canine, la mandibule qui s'élève dans une situation excentrée latérale entre en contact avec le maxillaire par le biais d'un contact canin. Ces dents, grâce au système proprioceptif, vont transmettre l'information neurosensitive qui conduit à la rectification de la trajectoire pour amener la mandibule en occlusion précise myocentrée. [6]

Grace à un système assuré par de nombreuses terminaisons proprioceptives dans le desmodonte la canine se voit attribuer le rôle de guide sensoriel de l'occlusion, ou plus communément guide canin (ou fonction canine). [6]

On observera également que lors d'un mouvement de diduction, la fonction canine permet immédiatement une désocclusion, et donc une protection, des dents postérieurs d'environ 1 mm côté travaillant et 2 mm côté non travaillant. [48]

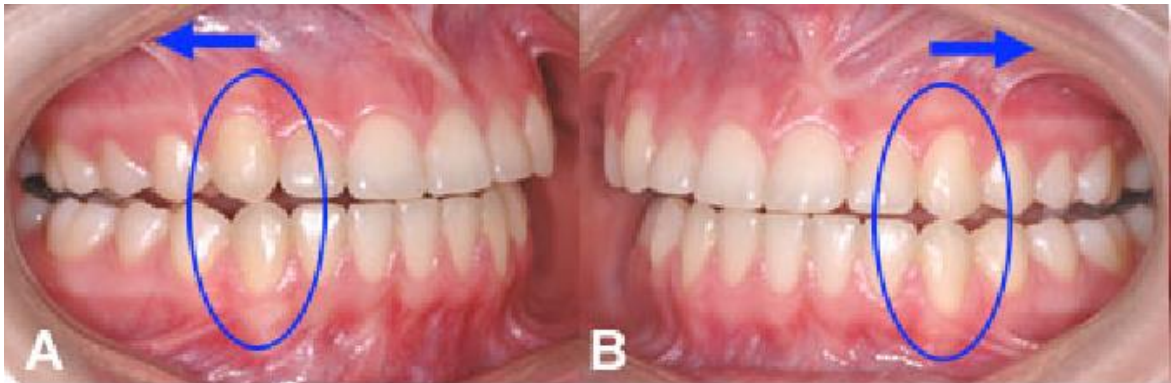

Fig. 15 Contacts canins lors de la diduction à droite (A) et à gauche (B) de la mandibule. [Courtoisie du Pr Orhtlieb JD]

Si plusieurs dents (postérieures et/ou antérieures) autres que les canines rentrent en action c'est une fonction de groupe.

En l'absence de canine, ce sont principalement les cuspidés vestibulaires des prémolaires qui prennent le relais, mais on constate alors, souvent, que le patient adopte une mastication préférentielle unilatérale sur le côté opposé, où il bénéficie de sa protection canine. [7,9]

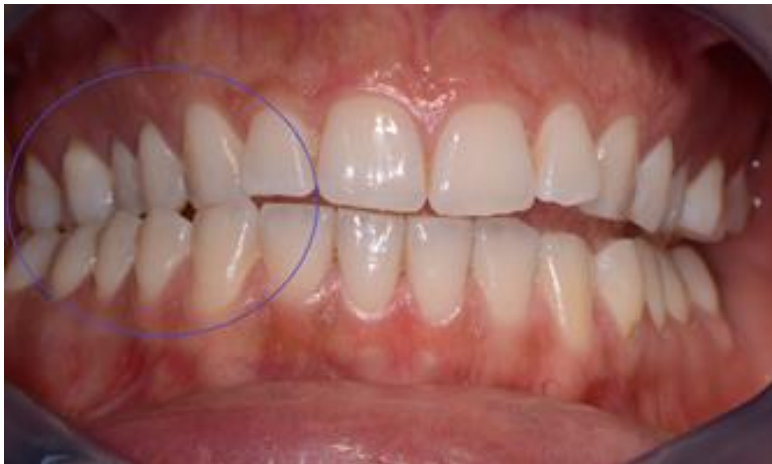

Fig.16 contacts de groupe lors de la diduction de la mandibule [Courtoisie du Dr Ré JP]

Il existe une 3^{ème} fonction entre la fonction canine et celle de groupe qui est le désengrènement retardé des groupes cuspidés. [6]

Cette fonction assure les premiers millimètres du mouvement latéral par une fonction de groupe (canines et prémolaires) puis le mouvement augmentant, les canines prennent à elles seule le relai.

C'est une fonction qu'on ne trouve très peu en denture naturelle contrairement au guidage canin ou de groupe mais qui peut avoir son utilité en prothèse, notamment dans les limitations d'indications de la fonction canine pure qui sont [6] :

- Bruxisme horizontal avec grincement
- Fragilité du support parodontal de la canine
- Existence de déhiscences sur les faces vestibulaires des canines en raison d'une éxo-alvéolie.

1.3.2 Incisives

Si les canines sont le guide des mouvements en diduction, ce sont les incisives qui prennent le relai en propulsion, assurant la prise en charge des excursions mandibulaires et la désocclusion du secteur postérieur. [10]

Le guidage antérieur est le mouvement réalisé lors de la cinématique mandibulaire passant de la position d'OIM vers le bout à bout incisif. Il correspond à un glissement des faces vestibulaires des incisives mandibulaires sur les faces palatines des incisives maxillaires. Le guidage assure la désocclusion postérieure par une prise en charge continue et reproductible du déplacement, sur toutes les dents antérieures ou par relais, linéaire et selon des contacts localisés aux crêtes marginales (économie des structures) [8 ,9].

D'un point de vue strictement mécanique le système masticateur est un levier de 3^{ème} genre, c'est-à-dire que la force (les dents postérieures) se situe entre la résistance (les dents antérieures) et le point d'appui (l'articulation temporo-mandibulaire) [10].

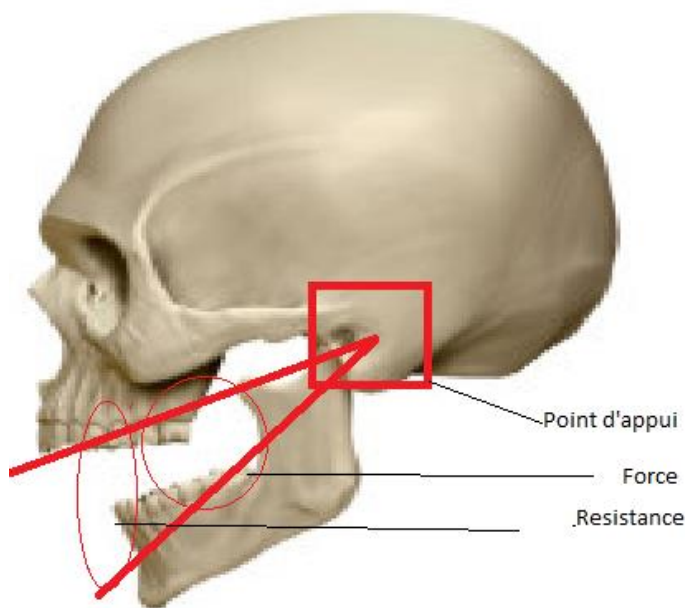


Fig.17 Schéma d'un levier mandibulaire

Cela implique que plus les contacts sont situés antérieurement, plus faible est la charge transmise aux éléments biologiques, dentaires et parodontaux et inversement.

Cette notion a permis à Dawson [11] d'affirmer que même si le parodonte antérieur est affaibli, il est préférable de lui faire assurer la fonction de désocclusion postérieure car cela réduirait la contraction musculaire soulageant les dents antérieures.

Les travaux de Manns et coll. [12] montrent que la désocclusion des dents cuspidées implique une diminution de pression au niveau des dents antérieures, de plus il y aurait une moindre activité des muscles élévateurs.

D'un point de vue anatomique (racine gracile, orientations défavorables, tissus de soutien fragile), les dents antérieures ne supporteraient pas les contraintes occlusales uniquement grâce à leurs propriétés mécaniques. Il faut donc intégrer une notion de captation plus fine des informations.

Selon Orthlieb [13] : « à la vision mécaniste du guidage dentaire doit s'ajouter la composante proprioceptive »

La qualité de proprioception des dents décroît de l'incisive centrale à la molaire. De plus le seuil de détection des forces en direction horizontale est plus bas, ce qui permet aux dents antérieures d'avoir le rôle de palpeurs extéroceptifs. [48]

Ces contacts permettent au système nerveux central de programmer ou reprogrammer l'amplitude des mouvements mandibulaires et la vitesse d'impact selon des trajectoires libres de tout obstacle préservant les structures dentaires, parodontales, musculaires et articulaires contre les contraintes excessives. [10]

2 : Critères architecturaux des grandes reconstructions

2.1 Présentation de l'OCTA

Le projet prothétique est généralement matérialisé par une maquette mimant la future restauration. Cette maquette étant le plus souvent en cire et montée sur articulateur ou occluseur. Pour que la simulation soit le plus proche de la réalité clinique il faut établir des règles et des critères de construction qui nous donneront des repères quantitatifs guidant le modelage : Il s'agit de L'OCTA .

L'OCTA est une liste constituée d'un préalable et de sept critères ; soit huit items occlusaux de reconstruction qui permettent de structurer un plan de traitement. D'un point de vue architectural ils sont donc le véritable « plan de traitement » [14].

2.2 OCTA 0 : Plan de référence.

Que ce soit pour une évaluation ou une construction, un plan de référence unique est primordial car il permettra, à travers un repère orthonormé (axe perpendiculaires, graduation identique sur les axes) a 3 dimensions, de reconstruire ou d'évaluer dans un cadre aux données quantifiables, modifiables et reproductibles lors des différents montages. [14]

. Historiquement le plan de francfort est utilisé, mais dans la pratique les articulateurs utilisent le PAO ou plan axio orbitaire qui est le plan passant par les points condyliens, cutanés ou osseux, et le point infra orbitaire gauche, qui est le point le plus déclive du rebord antéro-inférieur de la cavité orbitaire [14].

Alors que le plan de francfort passe antérieurement par le plancher de l'orbite et postérieurement au-dessus du méat acoustique externe.

Les points condyliens lors de l'enregistrement du PAO sont déterminés par localisation réelle de l'axe charnière ou par palpation du vertex condylien.

Le choix du plan axio orbitaire découle de la plus grande facilité pour l'enregistrement de ce plan par rapport à celui de francfort.

Celui-ci répond à plusieurs besoins : simplicité de l'enregistrement à l'arc facial, accessibilité, concordance anatomique osseuse et cutanée.

Il est à noter que le plan occlusal, utilisé par les occluseurs, ne permet pas une précision suffisante pour des reconstructions complexes et/ou pluri-cuspidés. Un occluseur ne permet de construire des rapports occlusaux que dans une seule position : l'intercuspidie maximale, déterminée le plus souvent par le simple affrontement des cuspidés antagonistes. Ces constructions sont à l'origine de nombreuses erreurs lors des mouvements de la mandibule car ces mouvements ne peuvent pas être simulés avec un occluseur.

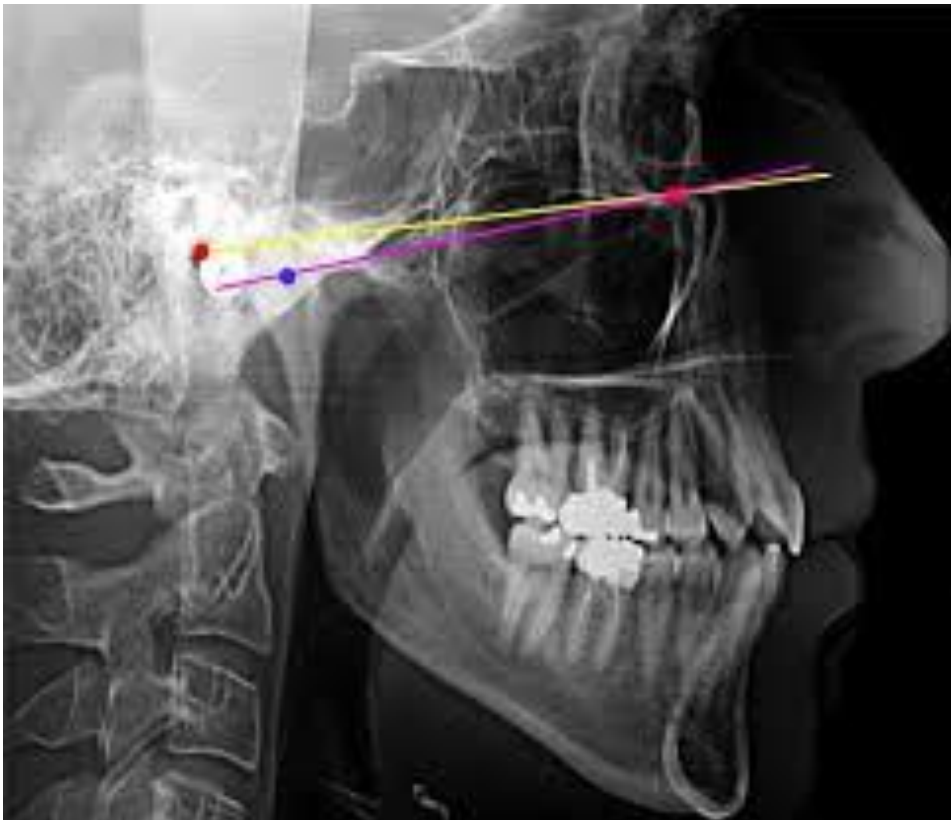

Fig.18 : Plan axio orbitaire (mauve) et plan de francfort (jaune)

2.3 OCTA 1 : Position de référence et position thérapeutique.

Si l'occlusion d'intercuspidie maximale (OIM) constitue la position occlusale de référence, la Relation centrée (RC) constitue la position articulaire de référence.

Il s'agit les deux positions de références.

Il est à préciser que les positions mandibulaires définies par un référentiel uniquement musculaire (position de repos, déglutition, EMG, TENS, test énergétique) sont considérées comme non reproductibles et donc non recommandées comme positions de références [15,16]

. La relation centrée étant la position articulaire de référence qui est indépendante des dents, indispensable lors de reconstruction prothétique de grande envergure car dans ce genre de cas nous perdons toute référence occlusale.

Une position articulaire de référence a les caractéristiques suivantes.

Elle est :

- non dentaire, c'est-à-dire indépendante de l'occlusion ;
- physiologiquement acceptable ;
- techniquement enregistrable ;
- reproductible en clinique ou au laboratoire

« La relation centrée est la situation condylienne de référence correspondant à une coaptation bilatérale condylo-disco-temporale haute, simultanée, obtenue par contrôle non forcé. Elle est réitérative dans un temps donné et pour une posture corporelle donnée et enregistrable à partir d'un mouvement de rotation mandibulaire » (Collège National d'Occlusodontologie, 2001)

Dans les cas de restaurations ou plusieurs couples de pluricuspidés sont présent (3 réparties des deux côtés) on pourra utiliser l'OIM comme position de référence pour nos futures restaurations à condition que la position soit aussi stable et centrée.

Pour Escure (2000) on peut définir l'OIM comme étant la position de la mandibule pour laquelle l'engrènement et le nombre de contacts occlusaux sont maximaux.

Cette Relation est donc guidée par les contacts dento-dentaires du patient

Pour Orthlieb et Coll. (2000) L'OIM permet :

- La stabilité de chaque organe dentaire par tripodisme.
- Une large répartition de contacts simultanés (qui entraîne une diminution de la charge supportée par chaque élément)
- Une position stable, symétrique en déglutition.
- Une protection des dents antérieures par les dents postérieures.
- Une position mandibulaire unique, reproductible et stable.
- Une protection des articulations temporo-mandibulaires en phase de crispation musculaire

La position thérapeutique est la position que l'on souhaite donner à la mandibule. Elle vise un traitement le moins invasif possible, fondé sur des données cliniques contrôlées et des données scientifiques les plus validées possibles [15].

Il existe 3 positions thérapeutiques :

- lorsque l'OIM est présente, stable (avec au moins trois couples répartis de dents pluricuspidées) et centrée, elle sera choisie comme position de référence et comme position thérapeutique.
- lorsque l'OIM est absente ou présente mais non conforme aux données précédemment énoncées, elle sera modifiée en vue d'obtenir une nouvelle OIM, à partir de la position de référence qui sera la RC.
- lorsque l'OIM est absente ou présente mais non conforme aux données précédemment énoncées, et que la RC est non fonctionnelle ou que le cas présente des difficultés d'équilibration en RC le praticien créera une nouvelle OIM, vraisemblablement en antéposition.

2.4 OCTA 2 : Dimension verticale d'occlusion (DVO)

La dimension verticale d'occlusion (ou DVO) se définit avec quelques nuances :

Selon Chaput et Tabet : « La D.V.O. correspond à la position terminale habituelle d'intercuspidation. La D.V., elle, intéresse toute la hauteur de la face, par convention cependant on désigne ainsi la hauteur de l'étage inférieur de la face, ou plus précisément, la distance qui sépare le point sous nasal du gnathion ».

Pour Lejoyeux : « La D.V.O. est la hauteur de l'étage inférieur de la face, ou, plus simplement, la distance qui sépare le point sous-nasal du gnathion, pendant la phase d'occlusion ».

Pour Orthlieb : « La dimension verticale d'occlusion (DVO) correspond à la hauteur de l'étage inférieur de la face mesurée entre deux repères (par exemple : point sous nasal, gnathion) lorsque les arcades sont en OIM »

Selon Palla, la détermination de la DVO doit répondre aux critères suivants :

- La présence d'un espace d'inocclusion en position posturale de repos
- Une absence de contact entre les arcades dentaires durant l'activité phonétique
- Une apparence agréable de l'étage inférieur de la face en occlusion

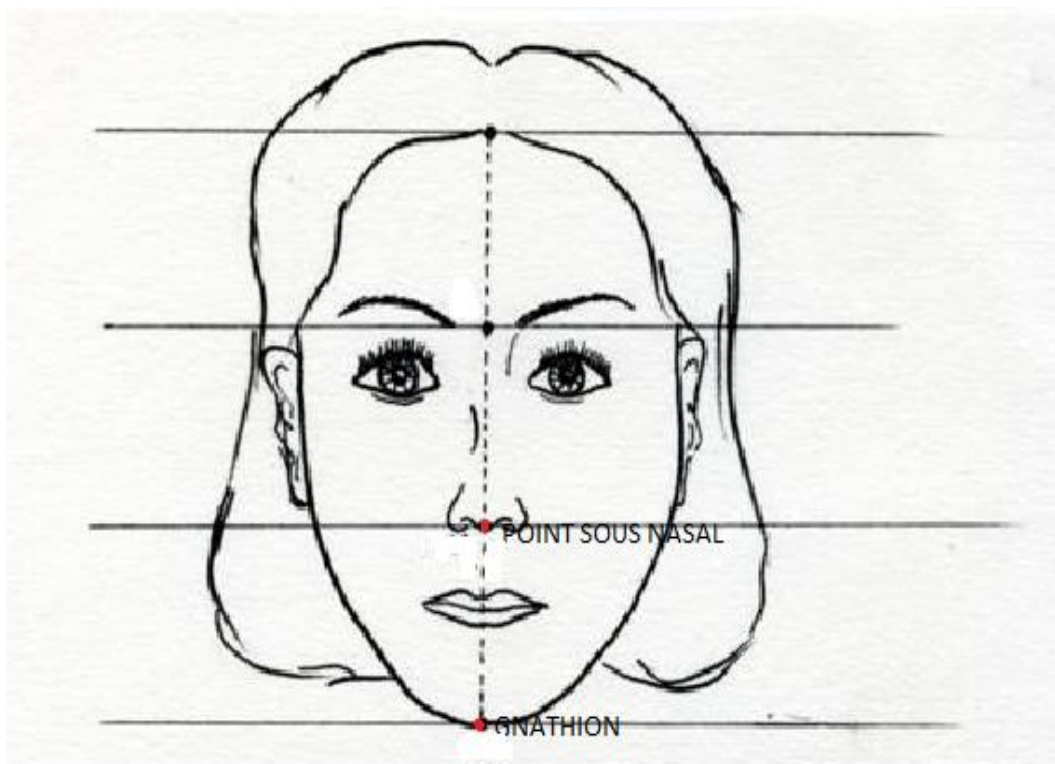


Fig.19 : Schéma point sous nasal /gnathion. [44]

La modification de la DVO se traduit par une rotation mandibulaire autour des Articulations Temporo-Mandibulaires (ATM) [17] ce qui n'entraîne pas, pour des variations inférieures à 5 mm au niveau incisal, de contraintes articulaires ou de modification esthétique car c'est un mouvement physiologique.

Selon WIRTH pour une taille d'arcade moyenne : distance axe charnière-deuxième molaire = 42 mm et distance axe charnière-incisive centrale = 80 mm, en utilisant un articulateur semi-adaptable et avec une distance axe charnière-tige incisive = 125 mm le condyle mandibulaire peut être assimilé à un cercle de 36 mm de diamètre, un cercle faisant 360°, l'abaissement de 1° représente donc une rotation de seulement 0,1 mm de l'interface condyle disque (règle des tiers) [19].

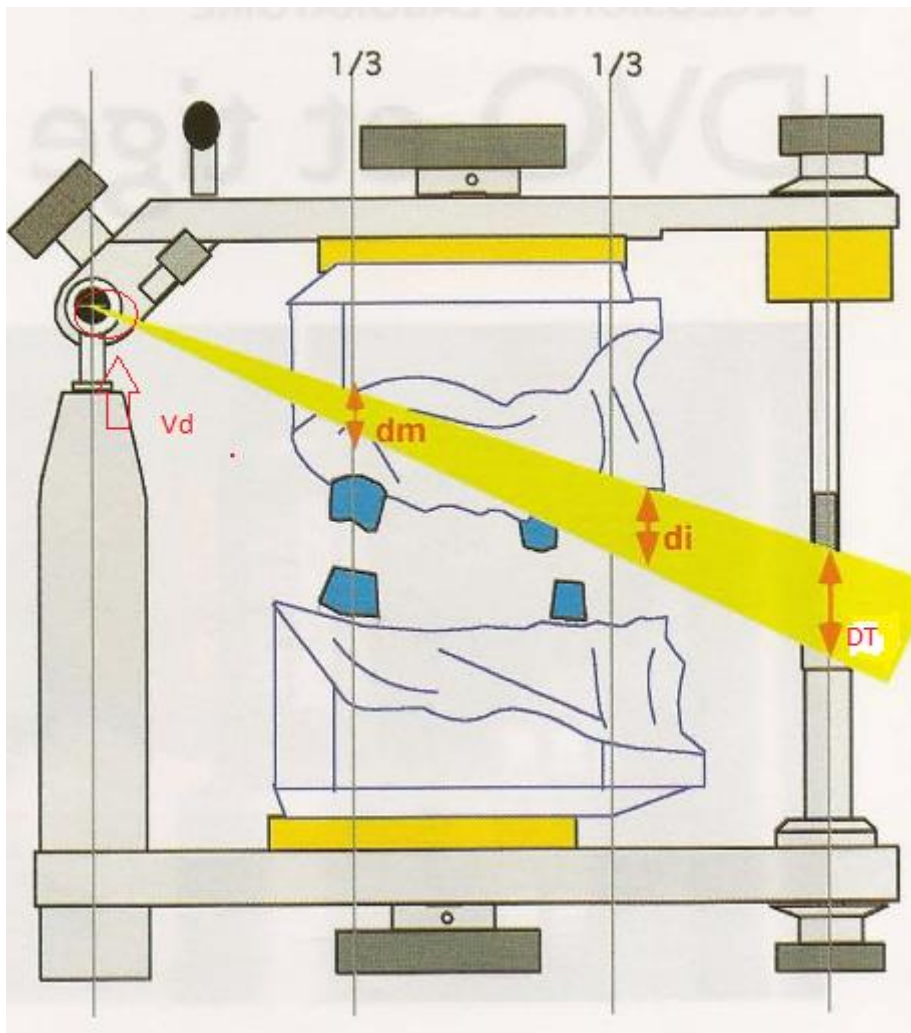


Fig.20 : schéma de la règle des tiers lors d'un montage en articulateur. Wirth [19]

Soit D_m la variation verticale en mm au niveau molaire, D_i au niveau incisal et D_t au niveau de la tige incisive, V_d l'augmentation en degré de l'ouverture de l'angle mandibulaire.

Selon la règle des tiers pour une même augmentation de DVO de l'étage inférieur de la face, $D_t=3D_m$ et $D_i=2D_m$.

Il est à noter que pour les valeurs moyennes précédemment énoncées une modification de 2° entraîne une augmentation de D_i de 2 mm, de D_m de 1mm et de D_t de 3mm.

L'analyse céphalométrique peut être utilisée pour définir le type squelettique du patient, afin d'améliorer une hypo ou hyper divergence. Une augmentation de la DVO compensera une classe III squelettique, mais amplifiera une classe II, et inversement pour une diminution de la DVO. [18]

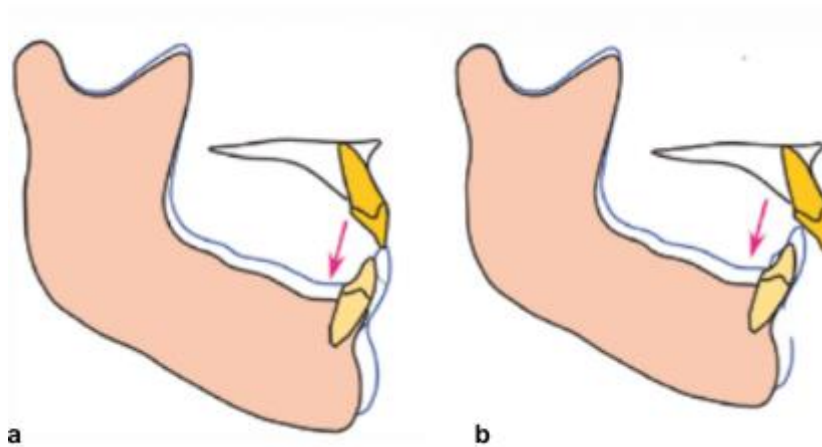


Fig. 21 DVO et typologie. A : une augmentation de la dvo compensera une classe III, augmentera le surplomb mais diminuera le recouvrement B : une augmentation de la dvo aggravera une classe II . JD.Orhtlieb[18].

Le recouvrement et le surplomb des dents antérieures sont également pris en compte. Le recouvrement est en moyenne de 3 à 4 mm et le surplomb de 2 à 3 mm La diminution de la DVO entraîne une augmentation de recouvrement incisif et une diminution du surplomb. [19]

Il apparaît que l'on peut donc modifier la DVO si on en connaît les règles, avantages et inconvénients.

AUGMENTATION de DVO	
Avantages	Inconvénients
Augmente l'espace prothétique	Pénalise le rapport couronne racine
Allonge le visage	Risque de gêner la fermeture labiale
Compense une classe III squelettique	Aggrave une classe II squelettique
Compense une hypodivergence	Aggrave une hyperdivergence
Augmente un surplomb antérieur insuffisant	Aggrave un surplomb excessif
Diminue le recouvrement antérieur excessif	Risque de diminuer/supprimer le guidage
Compense des égressions	Impose une reconstruction étendue

Tableau 1 résumé avantages/inconvénients lors de l'augmentation de la DVO JD. Orthlieb [18]

2.5 OCTA 3 : Groupe incisivo-canin mandibulaire

A ce stade, tous les éléments squelettiques sont en place et définissent la relation maxillo-mandibulaire en occlusion.

On peut à présent situer les éléments dentaires. Le premier est le groupe incisivo-canin mandibulaire en utilisant des critères cliniques (esthétique, fonctionnel) et céphalométriques. Le choix de placer en premier le groupe incisivo canin mandibulaire se fait pour 4 raisons selon Orthlieb [36 ,14 ;16] :

- il constitue un ensemble homogène, cohésif, simple à analyser par rapport à des critères cliniques et céphalométriques fiables
- les canines mandibulaires sont les dents les plus souvent conservées,
- à partir de leurs situations dans le cadre squelettique il est possible de guider la construction des autres éléments dentaires.
- mimétisme de la nature qui place en premier les incisives mandibulaires dans la cavité buccale d'un enfant.

Il jouera un rôle important dans le profil du visage, notamment dans le soutien des lèvres.

La situation de l'incisive mandibulaire est définie par un point cervical vestibulaire et la position du bord libre. [14] Une attention particulière doit être portée à son inclinaison dans un but de pérennisation de la reconstruction et d'optimisation de la fonction de guidage.

L'axe de l'incisive mandibulaire selon entre autres, Slavicek, mc Horris, Sutart, Page, et Gysi [21 ;22 ;23 ;24] doit être perpendiculaire au rayon de fermeture passant par le bord libre. L'organisation sagittale de l'ensemble des dents mandibulaire est régi par la loi de la tangente (Page ; Orthlieb). [20] Ces notions seront développées dans le chapitre sur le choix des axes dentaires et du placement du bord libre.

2.6 OCTA 4 : Groupe incisivo-canin maxillaire

Le positionnement du groupe incisivo-canin maxillaire se fait selon des critères [14] esthétiques pour la face vestibulaire, et selon des critères fonctionnels pour la face linguale qui seront développés dans L'Octa numéro 6.

La difficulté par rapport à l'incisive mandibulaire est que l'incisive maxillaire présente une grande variabilité morphologique, un positionnement axial défavorable en rapport aux forces occlusales de fermeture et propulsion, et une grande variabilité de positionnement. [49]

La construction ou reconstruction des incisives maxillaires se fait à partir de la ligne esthétique de la ligne des collets et du bombé vestibulaire. Le bloc incisivo-canin maxillaire tout comme le bloc incisivo-canin mandibulaire assure le soutien des lèvres. Il joue également un rôle prépondérant dans la phonation du patient. [50]

Les rapports entre incisive mandibulaire et maxillaire vont déterminer les valeurs de recouvrement et de surplomb, valeurs qui interviendront dans l'efficacité du guidage antérieur.

Le surplomb est la distance horizontale entre le bord libre des incisives supérieures et inférieures, sa valeur moyenne est de 3 mm [26].

Le recouvrement est la distance verticale entre le bord libre des incisives supérieures et inférieures, sa valeur moyenne oscille entre 3,5 et 4 mm [26].

2.7 OCTA 5 : Courbe de Spee et plan d'occlusion

La courbe de Spee est définie par le Collège national d'occlusodontologie comme « *une courbe sagittale à concavité supérieure issue du sommet de la cuspide canine mandibulaire et qui suit la ligne des pointes cuspidiennes vestibulaires des prémolaires et molaires mandibulaires, le bord de l'incisive mandibulaire doit être dans sa continuité* ».

Dans une étude sur 475 sujets, le rayon moyen est de 83,5 mm avec un écart-type de 22 soulignant une grande diversité dans la population [20].

En Pratique le rayon de la courbe de Spee peut être estimé de plusieurs façon qui relèvent plus de l'empirisme que de la rigueur scientifique comme par exemple :

- Une valeur standardisée de 104 mm (Dawson 1977)
- d'une valeur de rayon empiriquement choisi dans une fourchette de valeur étroite (Valentin 1984)
- d'une méthode de transfert du rayon au compas peu précise.

La technique actuelle la plus fiable et la plus simple semble être à l'aide d'une analyse céphalométrique (Cf chapitre 3.1) [38 ;39]

La courbe de Spee permet une optimisation des contraintes verticales subies par les dents en OIM et contribue à un rapprochement fonctionnel harmonieux des tables occlusales antagonistes lors de la mastication. Sa matérialisation permet de positionner la première molaire mandibulaire.

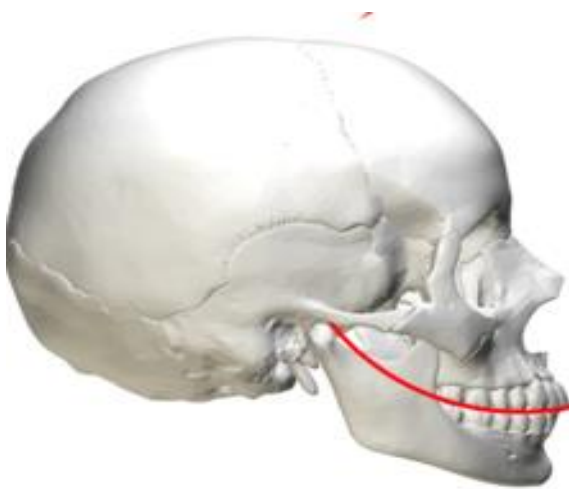


Fig. 22 courbe de spee. [43 : Meyerson A .Lateral view of human skull and curve of spee .2015]

Le plan d'occlusion «PO » est la surface idéale selon laquelle les faces occlusales des dents doivent se rencontrer [34]

Pour Murphy il se définit comme tel : *champ d'affrontement des dents antagonistes, une surface virtuelle, un plan imaginaire, tangent aux bords incisifs, aux pointes cuspidiennes des prémolaires et molaires de chaque mâchoire. Ce plan a une forme d'hélice*

Pour Lautrou : *champ d'affrontement des 2 arcades dentaires antagonistes en articulation dento-dentaire*

Pour Slavicek : *le plan d'occlusion est déterminé par le point incisal inférieur et les cuspidés distales des M1.*

Et pour Posselt : *le plan d'occlusion est la corde de la courbe d'occlusion, surface tangentielle composée de pointes cuspidiennes et de bords libres.*

En réalité, le plan d'occlusion n'est pas une surface plane. Il est composé d'une série de courbes (les courbes de compensations en prothèse totale). On distingue une courbe antérieure frontale ; et deux courbes postérieures, la courbe de SPEE dans le plan sagittal et la courbe de WILSON ou de MONSON dans le plan frontal. Il existe des méthodes pour l'enregistrement physiologique du plan d'occlusion tel que la méthode de Paterson [35,37]

2.8 OCTA 6 : Pente incisive

La pente incisive est l'inclinaison dans le plan sagittal de la face linguale des incisives centrales maxillaires par rapport au plan axio orbitaire.

PAO : plan axio-orbitaire
 PC : pente condylienne
 PCR : pente condylienne relative
 PI : pente incisive
 PIR : pente incisive relative
 PO : plan d'occlusion (incision-cuspide disto-vestibulaire de la première mandibulaire)

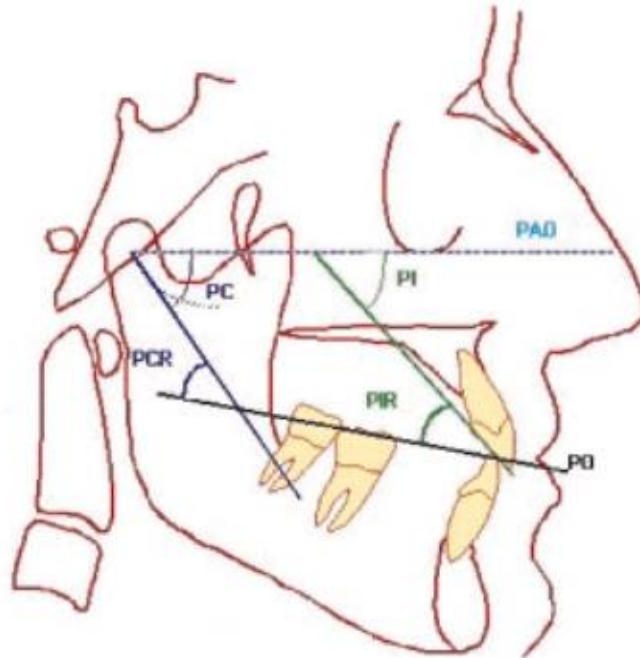


Fig.23 : schéma pente incisive (P) [46 :<https://image.slidesharecdn.com/cenimatique-100515083344-phpapp02/95/cenimatique-42-638.jpg?cb=1422656216>]

L'inclinaison de la pente de guidage doit induire une désocclusion postérieure minimale sans interférence et en harmonie avec la pente condylienne. Le contrôle occlusal des mouvements mandibulaires sera préférentiellement assuré par les faces linguales des dents antéro maxillaires. L'objectif principal de ce guidage est d'éviter tout contact postérieur en propulsion et de créer une désocclusion minimale sans interférence en diduction.

La situation et la forme du plan d'occlusion est donc un déterminant majeur de cet objectif de désocclusion postérieure.

C'est la raison pour laquelle la détermination de la pente de guidage n'est possible qu'après détermination de la courbe de Spee.

Pour la reconstitution de la pente de guidage, il existe 7 points de construction à définir :

- les 3 premiers (cervical vestibulaire, bombé vestibulaire, bord libre vestibulaire) sont décrits dans l'octa 4
- le point cervical lingual, il est au niveau de la limite cervicale de la préparation périphérique (ou au bord du pilier implantaire)
- le cingulum, il protège le bord gingival et ne doit pas être trop convexe (phonation et hygiène)
- le point d'intercuspédie maximale, il est situé au niveau des crêtes proximales
- l'angle lingual du bord libre, il marque la limite vestibulaire de la trajectoire du mouvement de retour vers l'OIM.

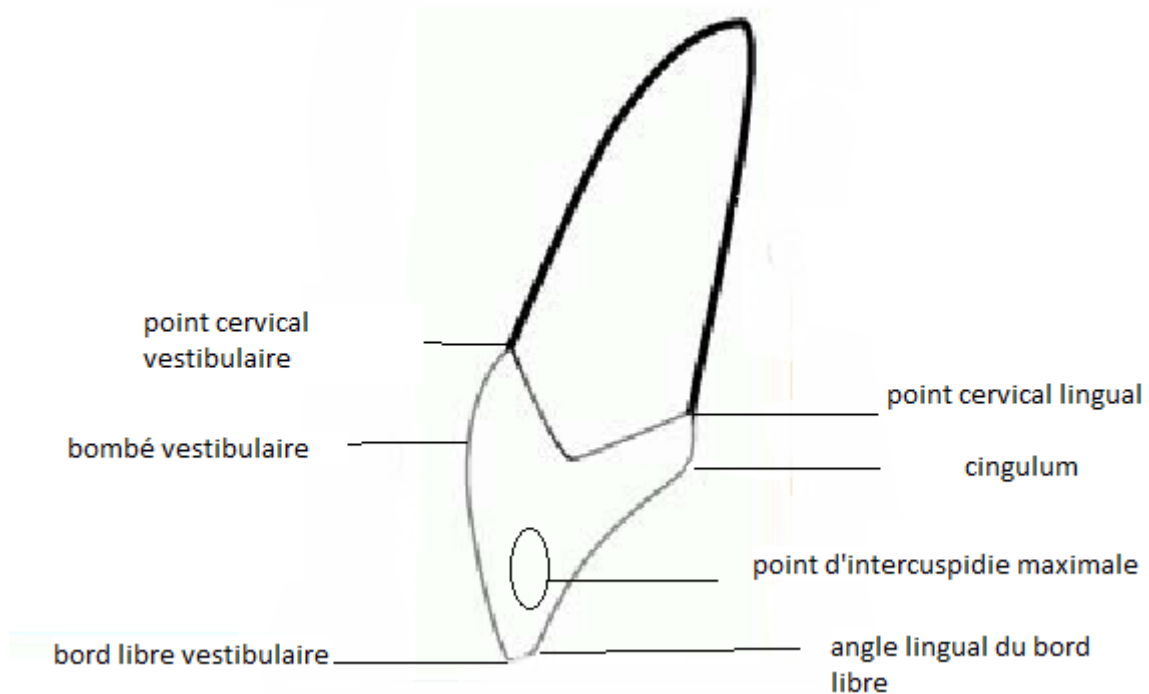


Fig.24 : points de construction

2.9 OCTA 7 : hauteur cuspidienne et courbe de Wilson.

La courbe de Wilson est l'ensemble des courbes reliant les cuspidés vestibulaire et linguales des deux dents homologues d'une même arcade. Elle se situe donc dans le plan frontal

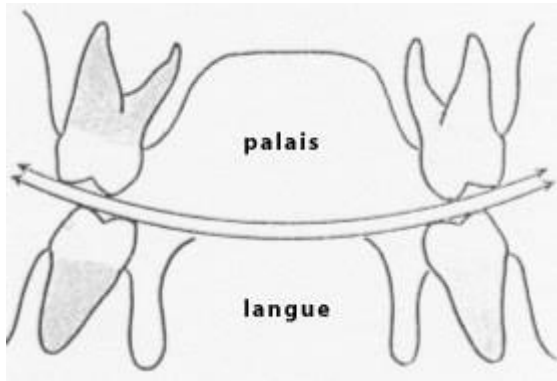


Fig.25 : courbe de Wilson. [45 : Hauteville. A. Courbe de spee et courbe de wilson . 2014. <https://conseildentaire.com/courbe-de-spee-courbe-de-wilson/>]

On Remarque alors pour les dents maxillaires une calotte sphérique convexe, et pour les dents mandibulaires une calotte sphérique concave.

Cette courbe permet le rapprochement homogène des tables occlusales et l'absence d'interférences. Nous ne disposons que de peu de données scientifiques permettant de guider la construction des courbes de Wilson. Dans l'état actuel des connaissances, on créera au niveau des premières molaires mandibulaires une courbe de Wilson dont le rayon est égal à la courbe de Spee choisie [14].

Dans la majorité des cas il sera préférable d'utiliser un guidage canin car il permet une meilleure économie d'énergie et de structure tout en optimisant l'efficacité masticatoire et c'est également plus facile à réaliser prothétiquement.

L'intégration d'une fonction groupe reste délicate en demandant un contrôle des surfaces de guidage très attentif sans effacer les contacts de calage. C'est la raison majeure pour laquelle, on privilégiera la fonction canine dès que possible : simplicité rimant généralement avec efficacité non risquée. [51]

La désocclusion minimale et homogène du guidage c anin assure une protection articulaire par possibilités de contacts postérieurs lors de mouvement brusque ou forcé.

Si toutes ces notions nous permettent d'envisager des reconstructions dans un cadre structuré et rigoureusement scientifique, l'approfondissement des critères de positionnement du secteur incisivo canin mandibulaire nous sera d'une aide précieuse dans la pérennisation de la reconstruction, notamment dans l'optimisation des contraintes et la protection dentaire.

3. Critères de positionnements des dents antéro-mandibulaires

Les dents présentent un arrangement anatomique correspondant à une disposition fonctionnelle idéale caractérisé par une organisation curviligne.

La question est de comprendre quelles sont les règles de construction permettant de se rapprocher au maximum de l'organisation naturelle idéale des dents.

3.1 Inclinaison du grand axe de la dent

3.1.1 incisives

Page [23] a proposé une interprétation géométrique du positionnement sagittal des dents mandibulaires, et particulièrement de l'incisive mandibulaire : c'est la loi de la tangente Celle-ci a été abondamment reprise par Orthlieb ou encore Slaviceck [21,24, 42]

Son principe est le suivant :

Lors d'un mouvement de fermeture la mandibule est en rotation autour de l'axe charnière bicondylien. Au moment de l'impact occlusal la force est dirigée selon la tangente au cercle de fermeture. [20 ;42]

Le rayon de fermeture étant représenté par une droite passant par l'axe bicondylien et le point d'impact occlusal.

La tangente est perpendiculaire au rayon de fermeture. Si le grand axe de l'incisive mandibulaire forme un angle de 90° avec le rayon de fermeture alors la dent est dans une condition mécanique idéale. [20,42]

Le grand axe de l'incisive devient superposable a cette tangente. D'où le nom de loi de la tangente

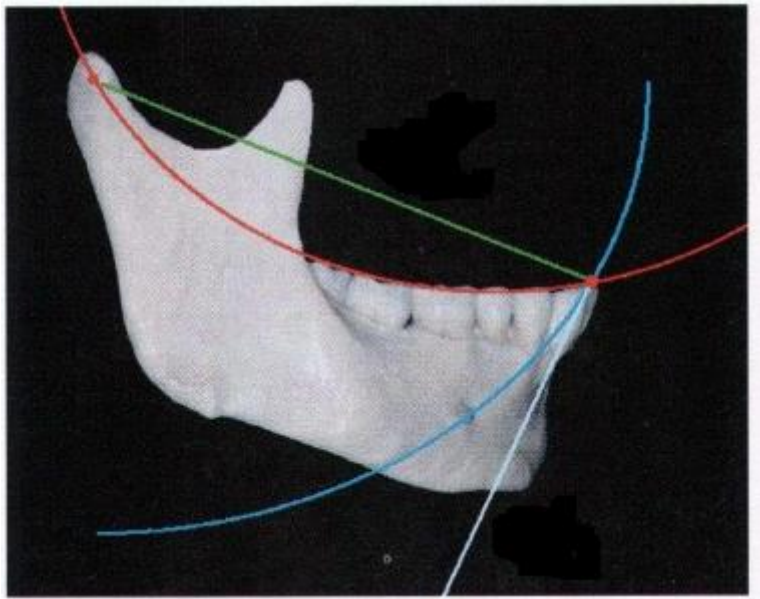


Fig.26 : modèle de la loi de la tangente . Orthlieb JD[20]

En bleu le cercle de fermeture, en vert le rayon de fermeture, en rouge la courbe de spee et en blanc la tangente au rayon de fermeture.

Ce principe biomécanique nous permet donc de placer facilement le grand axe de l'incisive mandibulaire en appliquant uniquement la règle suivante : L'axe de l'incisive mandibulaire doit être perpendiculaire au rayon de fermeture passant par le bord libre de l'incisive.

3.1.2 Canines

L'application du concept de la loi de la tangente est aussi valable pour le positionnement de la canine [27] le grand axe de la canine doit faire un angle de 90° avec le rayon de fermeture.

Les études [20,27,42,36], ont montré une légère différence entre l'inclinaison du grand axe de l'incisive mandibulaire ($89.38^\circ \pm 1.77$) et celui de la canine ($90.98^\circ \pm 1.13$) [27] mais la règle de la tangente reste applicable.

3.2. Position verticale du bord Libre

Pour le positionnement du bord occlusal 3 points sont à prendre en compte :

- La courbe de Spee et l'analyse céphalométrique de Ricketts.
- les valeurs de surplomb et recouvrement
- la composante esthétique.

3.2.1 critères esthétiques, recouvrement et surplomb.

Dans la notion d'esthétisme, on parle principalement du rôle des incisives maxillaire, de coïncidence du milieu inter incisif, de santé gingivale et de ligne du sourire.

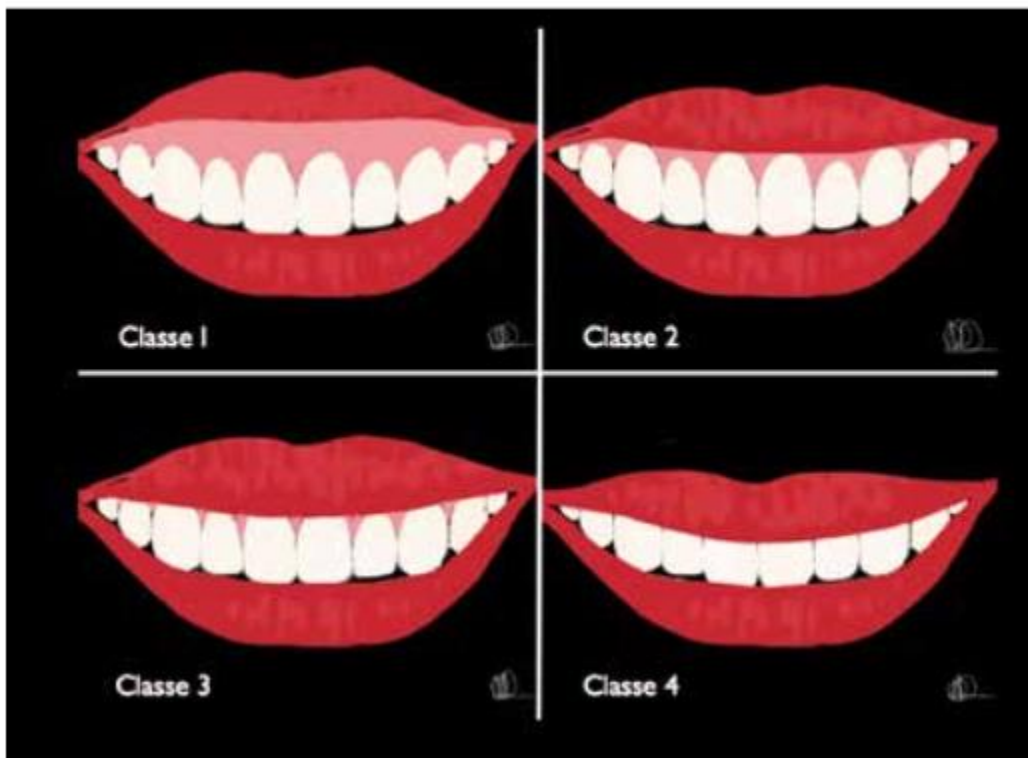


Fig. 28 classification de la ligne du sourire par Béliart

Cette classification nous montre que le sourire idéal nécessite que la ligne de la lèvre inférieure doit coïncider avec la ligne des bords libres maxillaires, ainsi, des contacts proximaux et des bords libres bien agencés, forment avec la lèvre inférieure des lignes parallèles, révélatrices d'une situation harmonieuse [41].

Le principal critère esthétique (en dehors des critères anatomiques pur comme vu précédemment, de teinte, et d'alignement inter-incisif) sera donc le soutien correct de la lèvre inférieure s'intégrant dans un sourire harmonieux.

Les dents mandibulaires doivent affleurer la lèvre inférieure au repos ; tout en n'étant pas dévoilées ou a minima lors du sourire.

Le rôle esthétique des incisives mandibulaire à une place secondaire notamment chez les patients les plus jeunes, mais il est a noté qu'avec l'âge le sourire dévoile aussi les dents mandibulaires. En effet suite à la ptose des tissus péri-buccaux le niveau des lèvres chute et les incisives supérieures sont alors moins apparentes au repos et lors du sourire. Il est estimé [42] qu'à l'âge de 60 ans la proportion des incisives mandibulaire découverte est à peu près égale à celle des incisives maxillaires.

Le corolaire de ce fait est qu'un sourire aura l'air plus vieux, donc moins attrayant, si les incisives mandibulaires sont trop dévoilées et inversement. Cette notion de rajeunissement du sourire nous permettra donc un meilleur placement esthétique des dents mandibulaires.

En ce qui concerne le recouvrement et le surplomb (notions abordées précédemment) leurs valeurs doivent se situer aux alentours de 3 Mm pour le surplomb et entre 3.5 et 4 mm pour le recouvrement [26].

3.2.2. L'analyse céphalométrique et la reconstruction de la courbe de Spee

L'analyse de Ricketts donne une première aide pour situer le bord libre verticalement ; En normoposition, le bord libre de l'incisive mandibulaire affleure la ligne joignant la commissure labiale au point Xi de Ricketts en passant par la première molaire mandibulaire. Le point Xi correspond au centre géométrique de la branche montante.

Dans l'analyse de Ricketts, la position plus ou moins en avant de l'incisive mandibulaire est analysée par la distance horizontale en mm entre le bord libre de l'incisive mandibulaire et la ligne A-Pogonion (reliant le point le plus en arrière du rebord alvéolaire maxillaire - point A - au point le plus en avant de la saillie mentonnière ou Pogonion). Valeur positive si le bord libre est en avant de la ligne A-Pogonion). La valeur moyenne standard de Ricketts est de $1\text{mm} \pm 2$. (36)

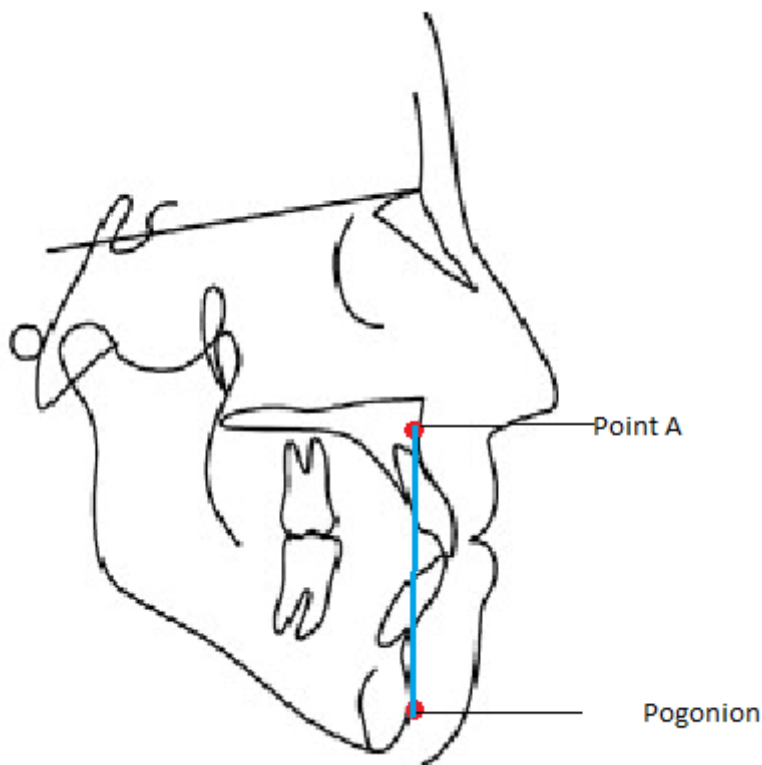


Fig.44 : schéma ligne point A- Pogonion.

La courbe de Spee ayant des variabilités propres aux individus une reconstruction de celle-ci doit se faire selon une méthode prenant en compte les structures dento-squelettiques du patient.

La méthode se passe en deux temps : détermination du rayon de la courbe de Spee puis transfert de celui-ci sur l'articulateur.

Cela peut se faire à l'aide d'une radiographie céphalométrique qui est la méthode la plus simple et permettant l'exploration des relations spatiales entre les structures crâniennes superficielles, profondes et les structures dentaires. Cette peu invasive et non destructrice produit un champ d'information riche pour un coût physiologique faible (Jacobson 1995).

2 points sont à positionner sur la radiographie [39] :

- Le bord libre de l'incisive inférieure (si celui-ci est absent ou en malposition, il sera temporairement reconstruit en fonction des critères anatomiques et esthétiques classiques, et sera matérialisé par un repère radio opaque)
- Une localisation cinétique de l'axe charnière (ou au milieu géométrique des condyles si la localisation cinétique est impossible). Il sera aussi matérialisé sur la radio grâce à un repère radio-opaque.

Il sera également nécessaire de déterminer le schéma occlusal postérieur, la dimension verticale et la position de référence avant d'établir le rayon optimal (cf. octa).

Une fois les points positionnés et la radio prise, un patron avec différents rayons de courbe sera appliqué par-dessus nous permettant de trouver le rayon le plus adéquat au patient. [39]

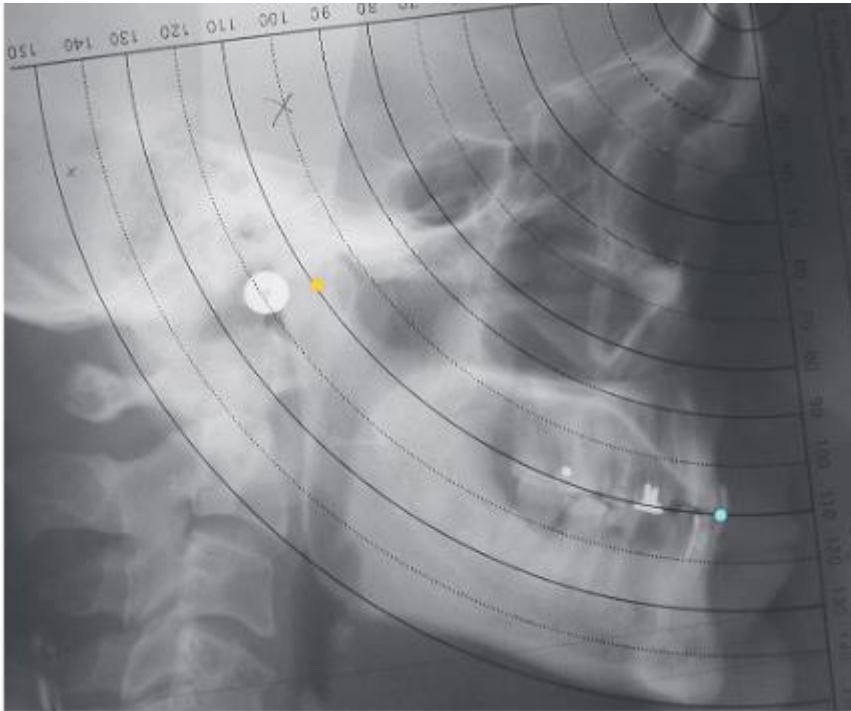


Fig. 29 : radiographie céphalométrique, Point jaune : axe charnière, Point bleu : bord libre de l'incisive mandibulaire. Ré JP[39]

Une fois le rayon choisi nous utiliserons un patron en plastique a la valeur retenue. [39]

Bien évidemment, le montage avec arc facial et articulateur semi adaptable aura été fait conformément au chapitre 4.

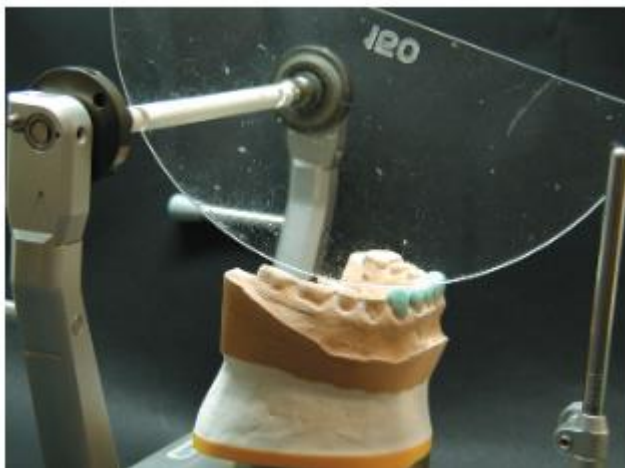

Figure 30 Patron sélectionné et en position entre l'axe charnière et la canine .Ré JP [39]

Il devient donc facile à l'aide d'un wax up d'établir un positionnement vertical du bord libre correct en suivant le patron de la courbe de Spee [38,36]

4 Elaboration de la simulation des dents prothétiques antéro-mandibulaires

La précision nécessaire à la réhabilitation prothétique nécessite une simulation de l'occlusion (calage et centrage) et des mouvements mandibulaires (guidage) afin d'optimiser le projet prothétique et de prévoir les éventuels problèmes inhérents à ce type de reconstruction.

4.1 Matériels

Lors d'une réhabilitation de grande étendue, ou bien lorsque les fonctions de guidage rentrent en jeu, il est indispensable de pouvoir simuler les mouvements mandibulaires et de pouvoir placer les moulages maxillaire et mandibulaire dans la position la plus anatomiquement proche du patient.

Pour ce faire nous excluons les occluseurs qui ne sont que de simple charnière ne permettant ni les mouvements de guidage, ni la modification de la dvo, et ne pouvant être utilisé qu'en occlusion de ce fait nous choisirons donc un articulateur [28,29].

Les articulateurs sont aussi des charnières simples mais répondent en plus a 3 critères supplémentaires :

-Analogie : La relation spatiale de l'axe de rotation du simulateur par rapport aux arcades dentaires est proche de celle du patient. Grâce à cette analogie, l'articulateur peut simuler le mouvement d'abaissement-élévation de la mandibule (à partir de l'ORC et ne pouvant simuler que de légères variations de la DVO)

-butée antérieure : association de la table antérieure et de la tige incisive, qui permet de modifier la DVO(cf. règle des tiers précédemment) ainsi que de diminuer l'usure des modèles en plâtres.

-Cinématique : C'est la capacité de l'articulateur à simuler les mouvements de propulsion et de diduction. La finesse de cette simulation dépendra du choix de l'articulateur. Certains peuvent également simuler le mouvement de rétraction (Reverse®)

Il existe 2 types d'articulateurs utilisable pour des reconstructions de précision :

-Les semis adaptable. Cependant il est a noté que si les premières générations d'articulateurs semi-adaptables permettent l'individualisation de la pente condylienne et de l'angle de Bennet ainsi que des trajectoires condyliennes rectiligne, la réalisation des trajectoires condylienne curviligne n'arrive qu'avec la deuxième génération, et la possibilité d'individualiser les mouvements de rétractions avec la troisième génération.

-Les adaptables : Ce sont les plus précis, en plus des réglages décrit pour les trois générations d'articulateurs semi-adaptable ils permettent l'ajustement de la distance inter condylienne, et reproduisent le détail des mouvements limites, y compris les déplacements latéraux initiaux et progressif, ainsi que la courbure et la direction du trajet condylien.

Cependant il est a noter qu'un articulateur semi adaptable est suffisant pour une utilisation quotidienne de travaux prothétique de restaurations, les articulateurs adaptables seront réservés à des travaux de reconstruction globale [28].

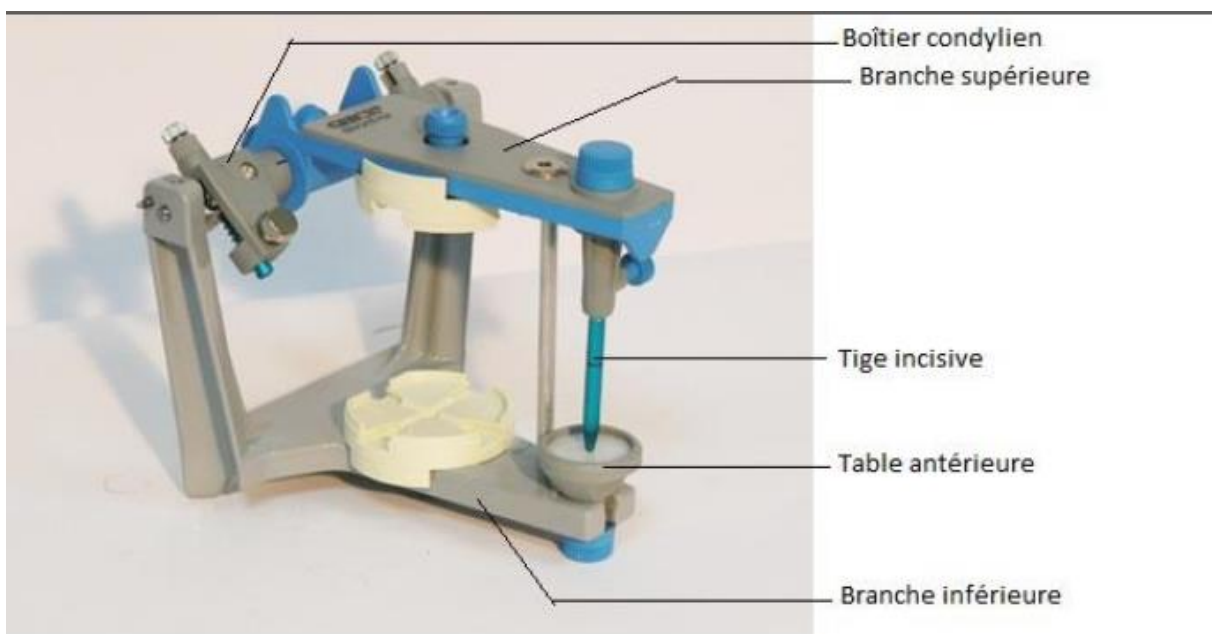


Fig. 31 : Articulateur semi adaptable quick master TM®©

L'autre élément indissociable d'un articulateur est l'arc facial. Celui-ci permettra l'enregistrement de la position du maxillaire dans l'espace ainsi que son transfert sur l'articulateur. Chaque articulateur

dispose de son propre arc facial, il est conçu de telle sorte que son plan soit superposable a un plan de référence, généralement le plan axio-orbitaire.




Figure .32 : Arc facial pour articulateur Quick master TM©

4.2 élaboration de la simulation

4.2.1 Prise d’empreinte et coulée des moulages

La première étape consistera à l’enregistrement rigoureux des arcades à l’aide d’un hydro colloïde irréversible (type alginate) ou bien si l’enregistrement nécessite une plus grande précision (notamment s’il y’a des préparations) à l’aide d’un élastomère de silicone [28]

Puis les moulages seront coulés avec un choix de plâtre différents selon leurs utilisations :

-Le plâtre dentaire Iso II (type plâtre blanc) : pour les montages sur articulateurs ou pour les moulages primaires en prothèse amovible complète.

-Le plâtre dentaire Iso III (plâtre dur) : pour les moulages d’études, les modèles de travail pour réalisation de prothèse amovible, les antagonistes et les réparations.

-Le plâtre dentaire Iso IV (plâtre extra dur) : Pour les moulages positif unitaire dans le but de réaliser des coiffes ou des restaurations adhésives en céramique et également pour les châssis métalliques.

Ensuite les socles seront coulés selon 3 façons :

- Socle solidarisé : n'apporte pas de plus-value, il assure juste la liaison moulage-articulateur
- Socle a double base engrenés ou split-cast : Il octroie la possibilité, par un système d'encoche, de désolidariser le moulage de l'articulateur. Ce qui permet la vérification de la reproductibilité des cires de relations centrée ainsi que la comparaison entre l'OIM et l'ORC.
- Socle postérieur mandibulaire démontable : Le moulage est préparé de tel sorte qu'il puisse être segmenté en 3 parties, les secteurs prémolo-molaires sont amovibles et stabilisés par un système de pins. Cela permet une appréciation de la dimension verticale et des possibilités de protection antérieure.

4.2.2 montage sur articulateur

La première étape consiste à enregistrer la position du maxillaire dans l'espace à l'aide de l'arc facial et de le transférer sur l'articulateur.

La deuxième étape consiste à placer le moulage mandibulaire soit dans une position d'OIM soit en position de RC (cf. chapitre 2.3), et cela grâce à l'utilisation de cires de mordu (3 couples de cires sont nécessaires pour vérifier le montage en split cast)

En revanche la cire utilisée pour le montage en OIM ne peut être utilisé que dans les édentements et en aucun cas ne doit être interposée entre les faces occlusales.

Pour diminuer les étapes de réalisation et pour éviter toute imprécision il est fortement conseillé de réaliser soit même ces étapes au cabinet et de valider chacune d'elle avant de passer à la suivante.

Comme vu précédemment, certains articulateurs permettent de d'individualiser l'angulation de la pente condylienne, la totalité de l'angle de Bennet, et le mouvement de Bennet. Ces valeurs peuvent être réglées à l'aide d'enregistrement intra occlusaux (check-bites ou clés intra occlusale) ou à l'aide d'enregistrements extrabuccaux (axiographie, pantographie)

4.2.3. Simulation prothétique

L'objectif de cette simulation est d'obtenir, dans cette nouvelle position condylienne, une optimisation des fonctions occlusales (calage, centrage, guidage) mais également d'apprécier l'efficacité du guidage antérieur, de visualiser les possibles interférences occlusales et si besoin de simuler, à l'aide de cire ajoutée, la réalisation de futurs contacts occlusaux supplémentaires.

La simulation est indispensable afin d'avoir la certitude de l'atteinte des objectifs et d'une faisabilité économe des tissus dentaires en cas de soustraction.

L'équilibration occlusale, qu'elle soit à visée thérapeutique ou pré-prothétique, doit impérativement être simulée sur un articulateur.

Il est possible de :

- modifier le bloc incisivo-canin par des techniques de soustractions ou d'additions :
- modifier des valeurs telle que la DVO permettant de faire varier le surplomb et/ou le recouvrement.
- réaliser une équilibration occlusale par création, modification ou suppression de point de contact.

Exemple de protocole lors d'une simulation :

1- Les traces colorées générées, à l'aide de ruban marqueur (environ 10 µm), lors de la fermeture de l'articulateur, verrouillé en Relation Centrée, permettent de visualiser les prématurités occlusales.

Ces contacts occlusaux, gênant pour l'obtention d'une nouvelle OIM, doivent être éliminés à l'aide d'une lame de bistouri en privilégiant cette coronoplastie soustractive sur les reconstructions existantes, les dents en malpositions (version, rotation, égression) ou les dents présentant des interférences (visualisées après avoir déverrouillé l'articulateur).

2- Le principe général est de favoriser l'intercuspidie, donc de creuser la face occlusale au contraire de l'aplatir.

3- Une fois l'équilibration occlusale du calage-centrage obtenue, l'articulateur est déverrouillé afin de contrôler les mouvements excentrés. Le guidage doit être le plus antérieur possible et sans interférence.

4- Enfin, l'équilibration occlusale n'est pas que soustractive mais aussi additive. Ainsi, une simulation peut être réalisée avec de la cire afin d'optimiser les fonctions occlusales et visualiser ce qui serait souhaitable de transformer en composite, en restauration adhésive en céramique (RAC) ou en coiffe.

Cela permettra au praticien de prendre le temps de la réflexion en vue de proposer le traitement le plus adapté au patient ainsi que d'anticiper les éventuelles difficultés.

Le moulage servira aussi de support explicatif au patient dans le but de l'informer au mieux du déroulement des soins et du rendu final.

4.3. Autre méthode de simulation prothétique

Les avancées technologiques nous offrent de nouveaux outils tel que les articulateurs virtuels. Ce sont des programmes informatiques qui permettent comme les simulateurs mécaniques, de positionner les modèles dans l'espace et de simuler les relations occlusales statiques et dynamiques permettant ainsi d'évaluer les modifications occlusales à réaliser lors de la phase de CAO (conception assistée par ordinateur).

Il existe des occluseurs virtuels, tout comme leurs homologues mécaniques ils ne seront utilisés que pour des restaurations de faibles étendues ne participant pas à la fonction.

Dans les cas de restauration de grande étendue et/ou si la fonction participe un articulateur virtuel sera nécessaire.

Les articulateurs virtuels sont développés de deux manières

A) Par simulation mathématique :

-Soit à partir d'un algorithme mathématique permettant d'animer une structure virtuelle.

-Soit à partir d'un articulateur mécanique dont la totalité de la surface aura été scannée auparavant.

Ce sont les simulateurs virtuels mathématique adaptables.

Ce type d'articulateur est basé sur une simulation mathématique des mouvements d'un articulateur. Les articulateurs virtuels mathématiques sont capables de reproduire les mouvements d'un articulateur (31,32,33)

B) Par numérisation (à l'aide d'un pantographe numérique) de la cinématique du patient couplé aux modèles virtuels : ce sont les articulateurs virtuels adaptable ou complètement adaptable.

5 Exemples de cas clinique.

5.1 en prothèse fixe.

Cas n°1. Exemple de reconstruction (Dr Ré JP)

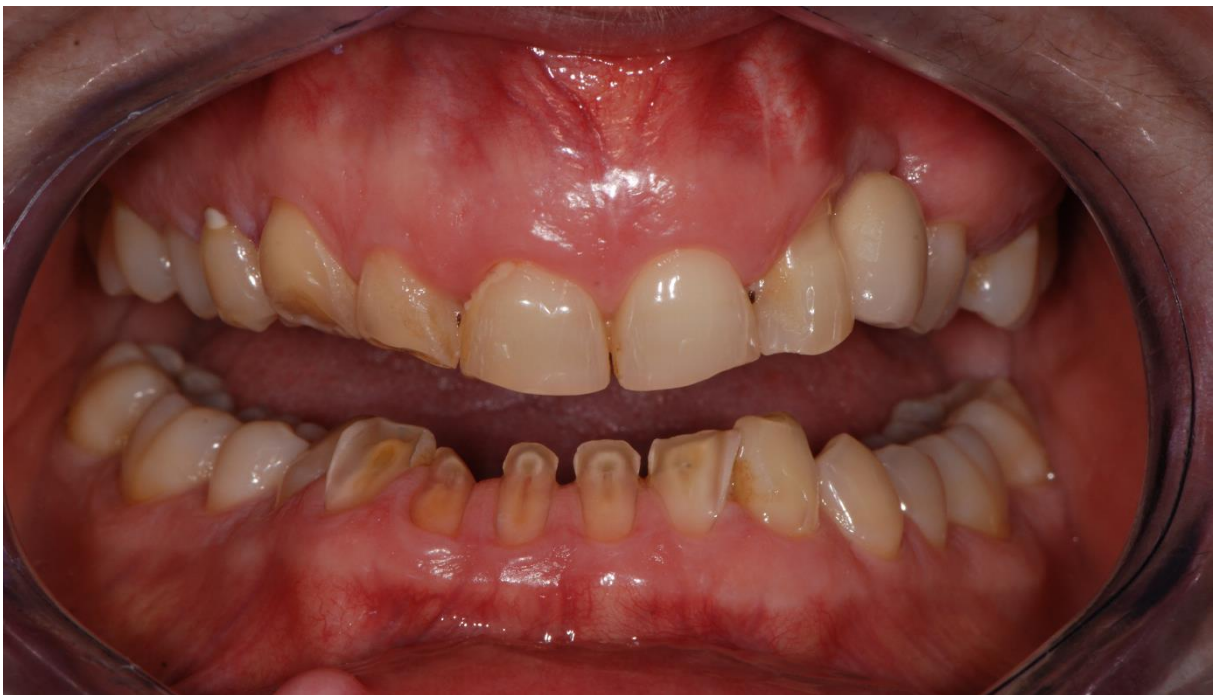

Fig.33 : état initial

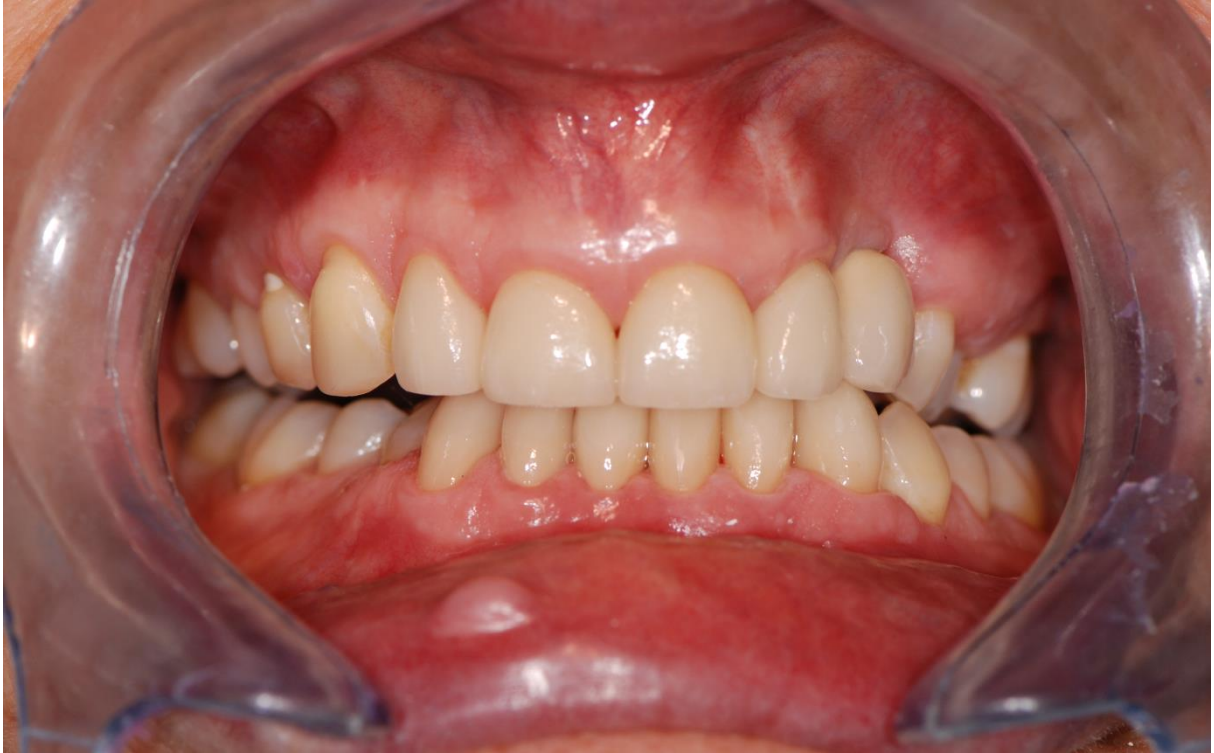

Fig. 34 : Fin de traitement.

Cas n° 2 : exemple de reconstruction (Dr Devictor A)

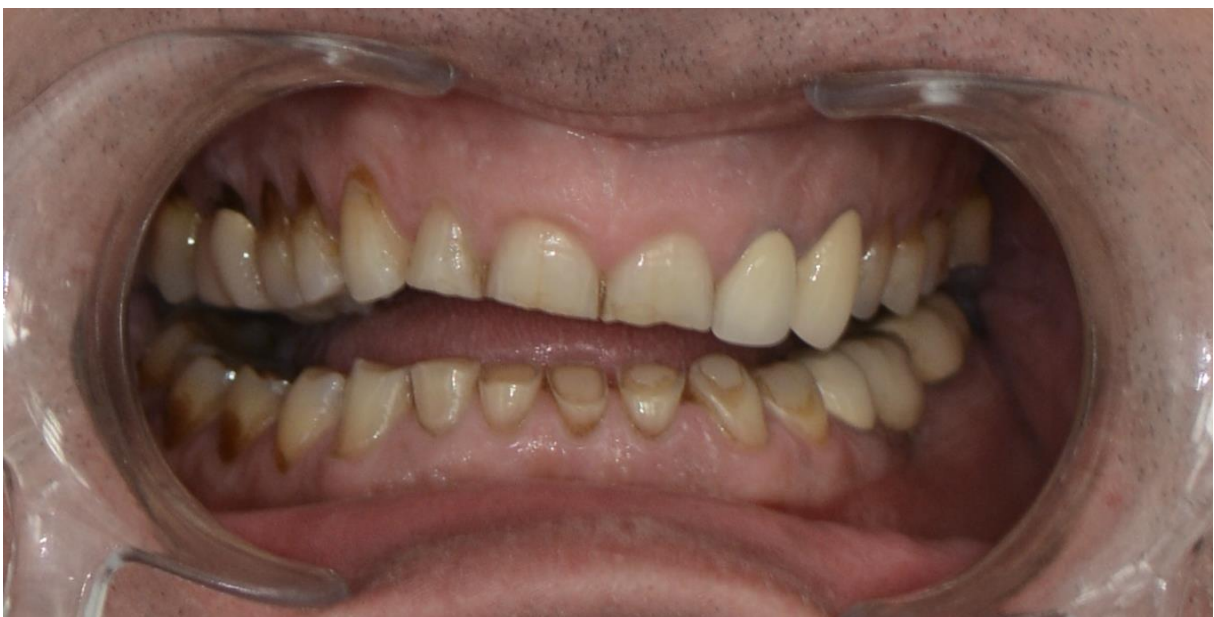

Fig. 35 : Photo état initial.

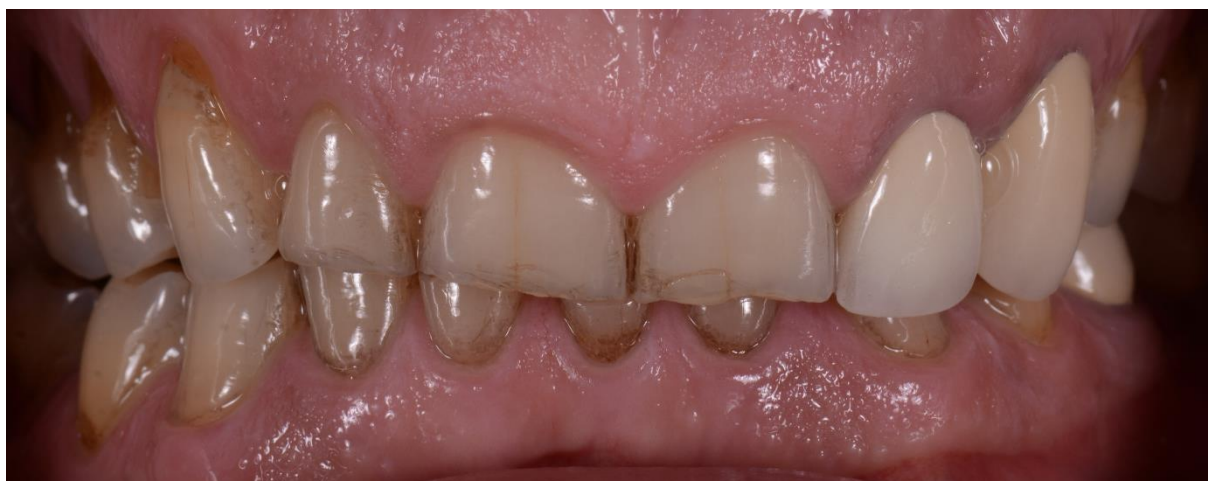

Fig. 36 : Occlusion initiale, vue de face

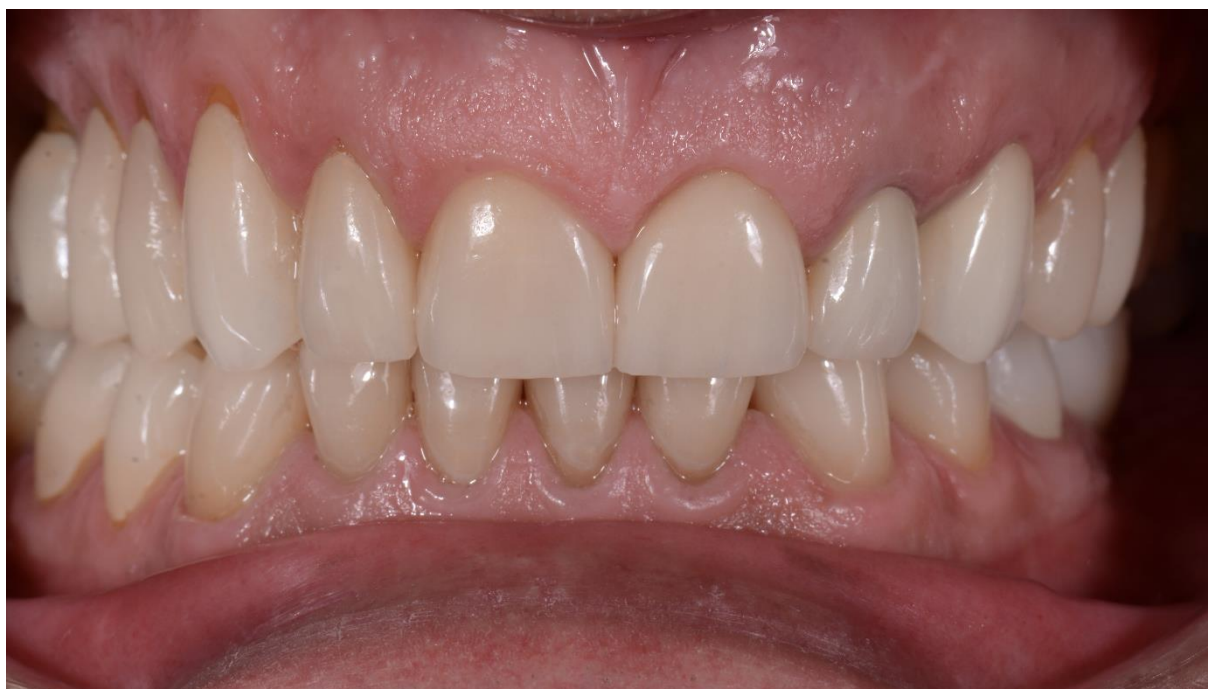

Fig. 37 : Fin de traitement,

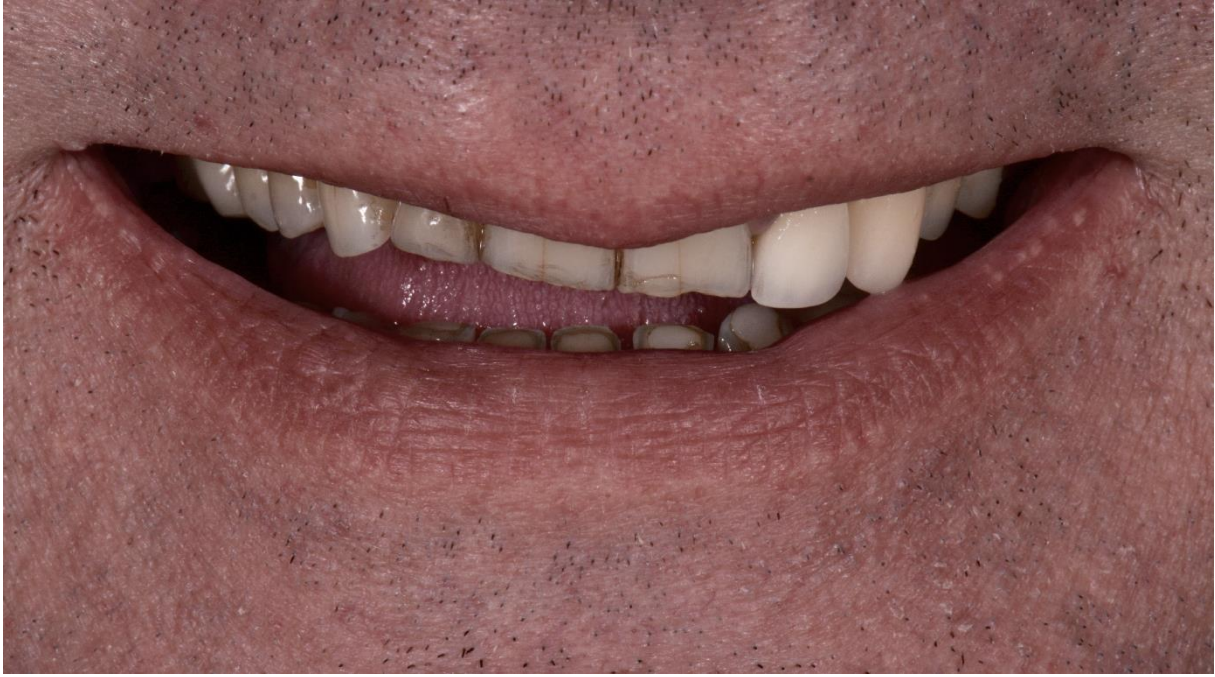

Fig. 38 : Sourire avant traitement

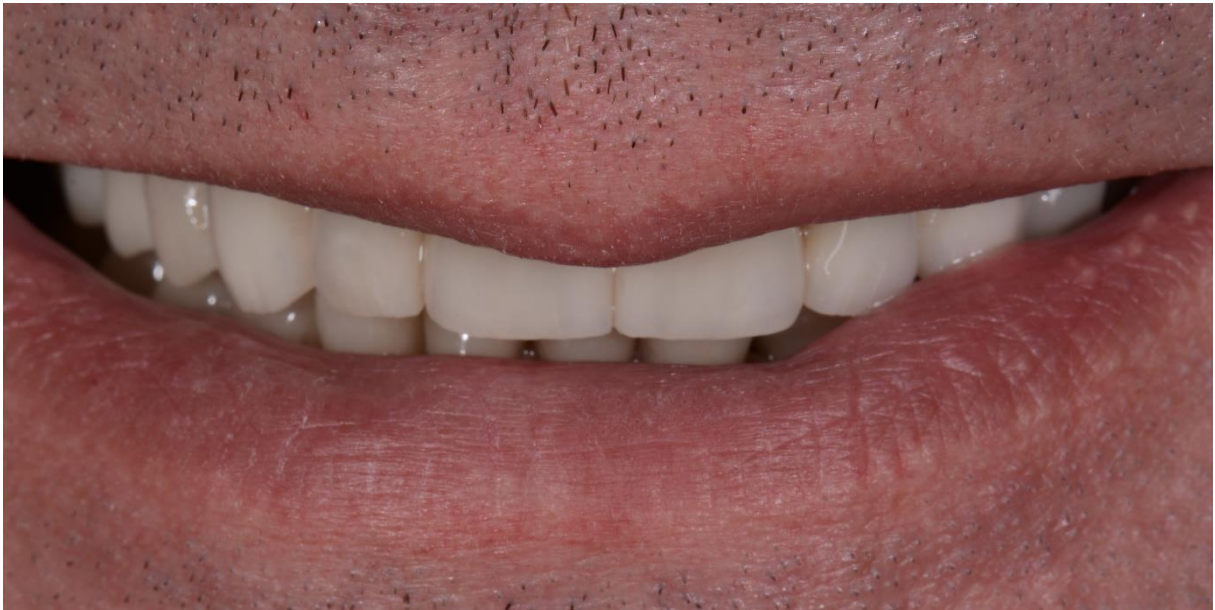

Fig. 39 : sourire après traitement, malgré l'asymétrie initiale, la ligne des bords libre maxillaire suit maintenant le contour de la lèvre inférieure

5.2 en prothèse amovible.

Cas N 3 : Appareillage pour remplacement 31-32.

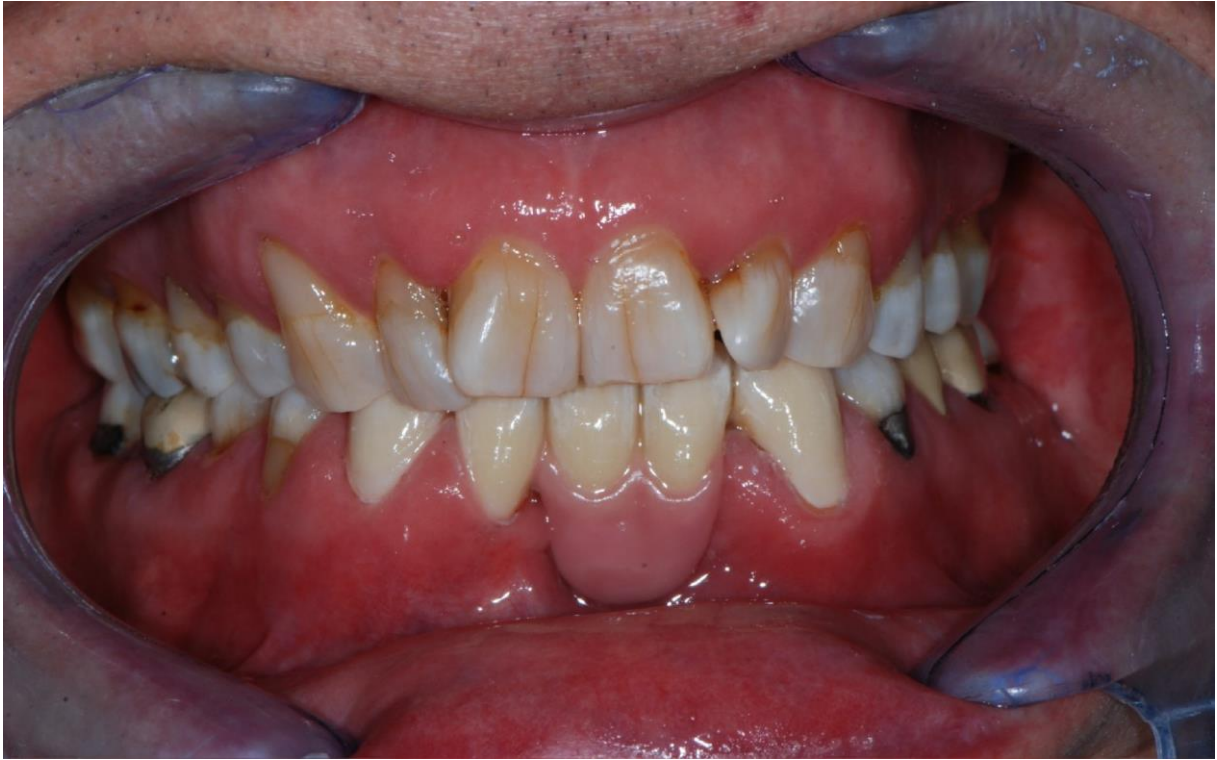

Fig. 40 ; appareillage 31-32 en situation occlusale, vue de face.

5.3 en implantologie.

Cas n 4, Bridge implanto-porté 31-32-41-42 (Dr Michelin P)

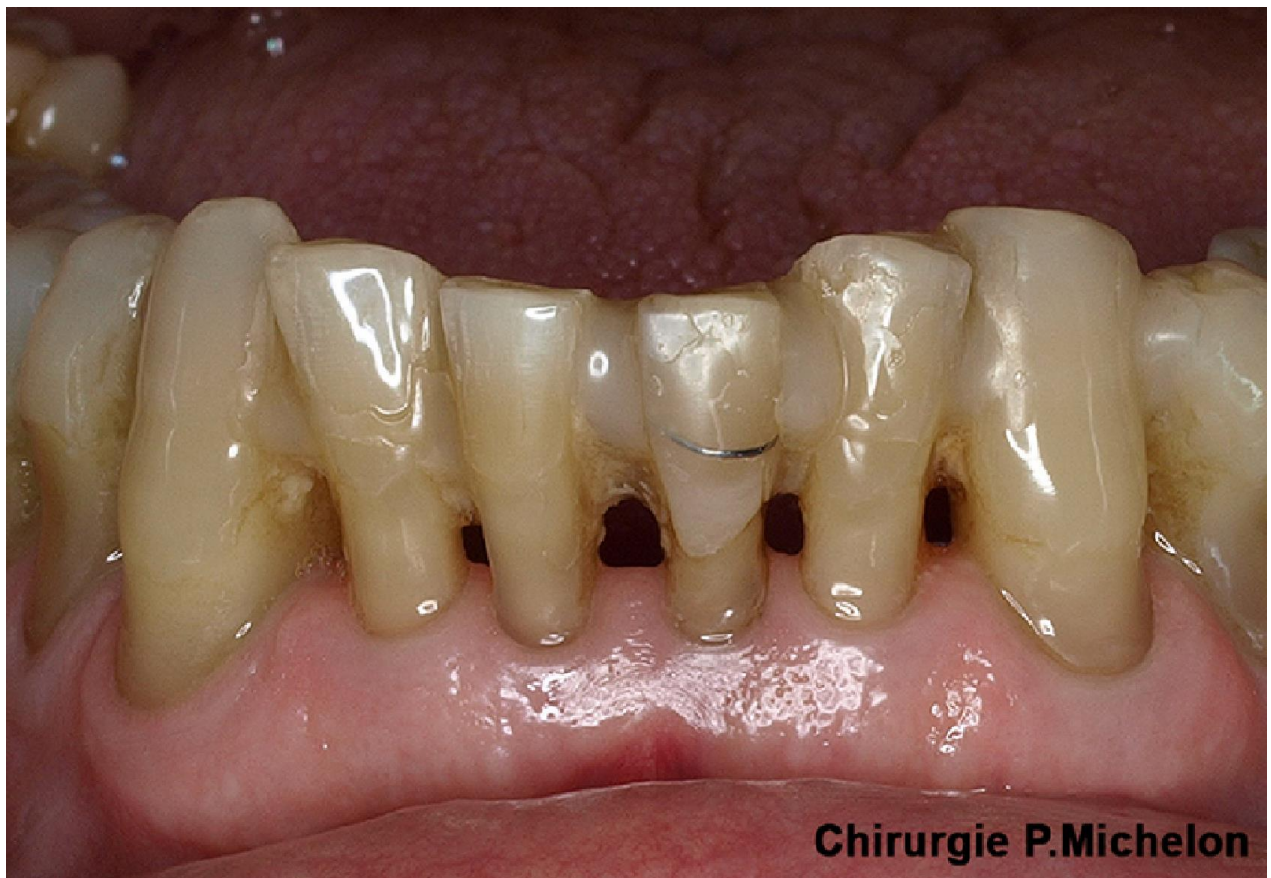

Fig.41 : état initial, une contention permettait le maintien provisoire des incisives

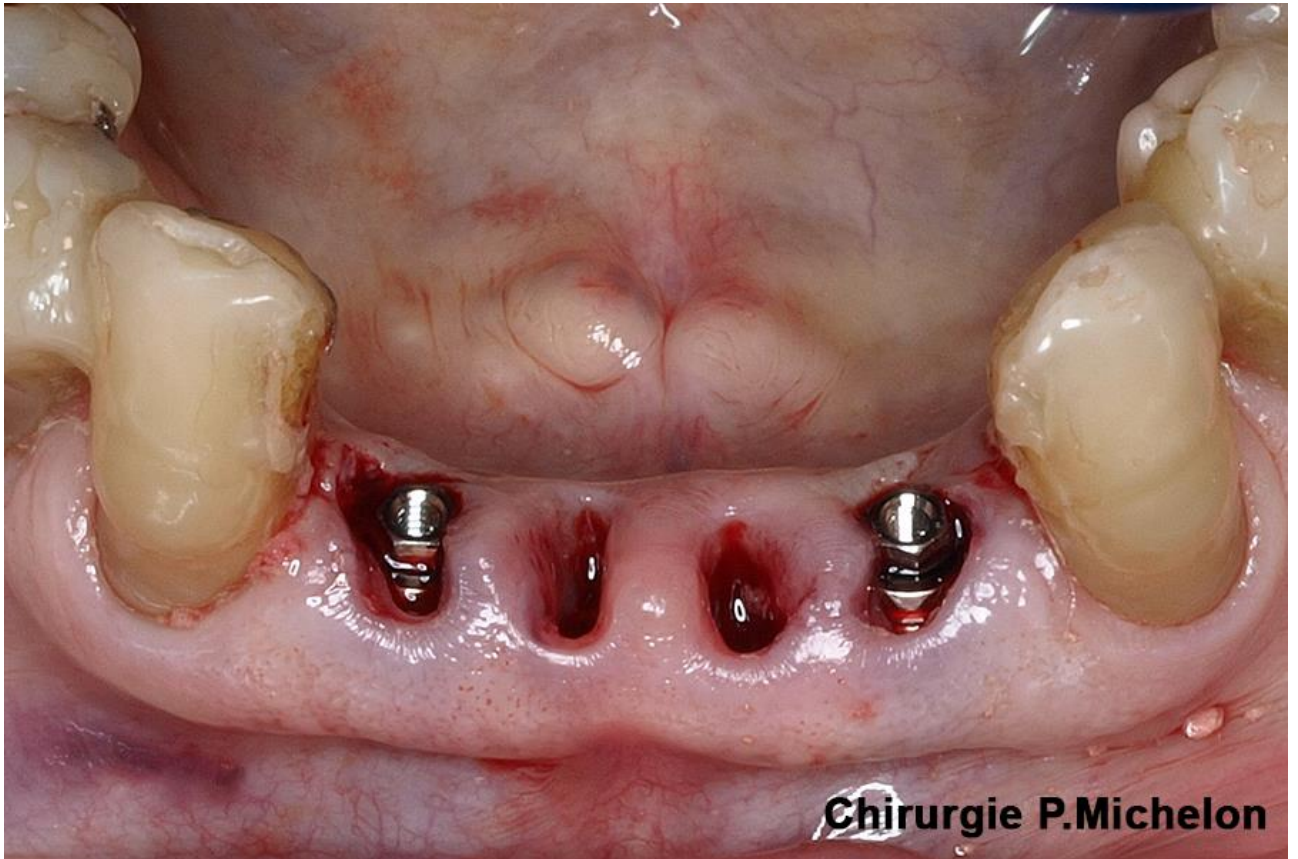


Fig. 42 : extraction, puis implantation immédiate des piliers en position de 42-32.

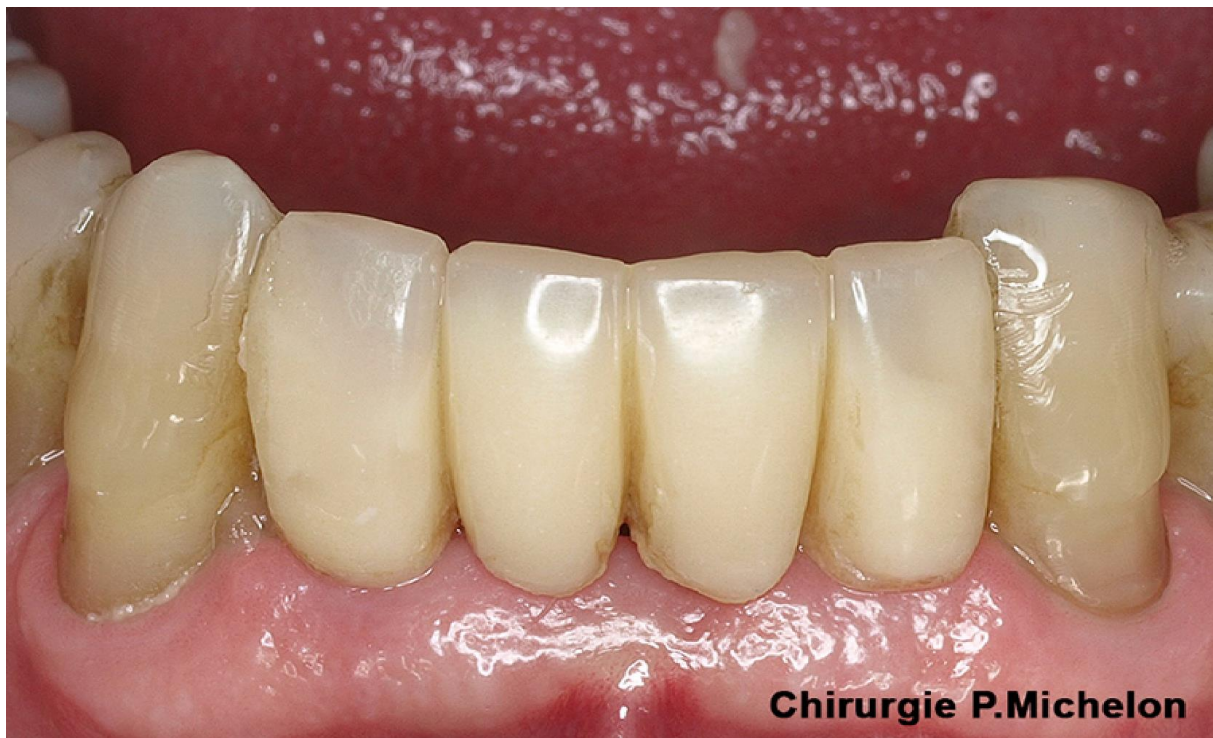

Fig. 43 : mise en place du provisoire.

Conclusion

Le groupe incisivo-canin mandibulaire est la première étape lors d'une reconstruction. D'où son importance en raison de son rôle de guide pour la construction des autres secteurs dentaire.

Le groupe incisivo-canin constitue un ensemble homogène simple dans son anatomie, en comparaison avec le groupe maxillaire, et dans son analyse par rapport aux critères céphalométriques, cliniques et esthétiques.

Si les critères esthétiques comme le soutien des lèvres ou l'affleurement de la ligne de la lèvre au repos nous offrent une aide basique pour le positionnement des dents, les éléments les plus importants nous permettant de positionner les dents antéro-mandibulaires dépendent des principes biomécaniques suivants :

-Position de l'axe principal selon la loi de la tangente afin de favoriser l'optimisation des contraintes.

-Positionnement du bord libre en s'aidant de la reconstruction de la courbe de Spee et de son prolongement antérieur.

-Position sagittale 1 mm en avant par rapport à la ligne A-Pogonion donnée par l'analyse de Ricketts

Ces trois principes sont les éléments paraissant les plus fiables permettant le positionnement des dents antéro-mandibulaires.


Aisé à transposer sur un articulateur, ils seront le socle des reconstructions à venir.

Bibliographie

- 1: Crêtot M. Arcade dentaire humaine. Paris: Édition cdp, 2015.
- 2: Lautrou A. Anatomie dentaire. Paris: Broché, 2004.
- 3: Nelson SJ. Wheeler's dental anatomy, physiology and occlusion. Philadelphia: Saunders; 2014.
- 4: Moses KP, Banks JC, avia PB, Petersen DK. Grand manuel illustré d'anatomie générale et clinique. Paris: Elsevier Masson, 2015.
- 5: Brabant H. L'évolution de l'appareil masticateur humain, du paléolithique à nos jours. Revue Stomatolo Odontologique du Nord de la France 1964; 334: 232-235.
- 6: Casteyde JP. The occlusion of the canine. Importance, adjustment options, risks and precautions, Actualités Odonto-Stomatologiques 2008; 244: 352-366.
- 7: Dawson PE. L'occlusion clinique: Evaluation, Diagnostic, Traitement. Paris: édition Cdp, 1992.
- 8: Orthlieb JD, El Zoghby A, Kordi M, Perez C. La fonction de guidage : un modèle biomécanique pour un concept thérapeutique. Cah Prothèse 2004; 128: 43-53.
- 9: Laplanche O, Pedoutour P, Laurent M. Mahler P, Orthlieb JD. Le guide antérieur et ses anomalies Incidence sur la cinématique condylienne. Cah Prothèse 2002; 117: 43-45.
- 10: Iraqui O, Berrada S, merzouk N, Abdedin A. Anterior guide, physiological requirements and prosthetic restoration. Actualités Odonto-Stomatologiques 2009; 245: 83-98.
- 11: Dawson PE. Les problèmes de l'occlusion clinique. Paris : Edition Cdp, 1992.
- 12: Ainamo J, Alcoforado G, Borgetti A, Guyot JF. Reconstruction du guide antérieur sur parodonte réduit. Actualités Odonto-stomat 1996; 194: 275-287.
- 13: Laurent M, Orthlieb JD. Approche occlusale d'une restauration des incisives maxillaires. Cah Prothèse 1997; 99: 11-19.
- 14: Orthlieb JD, Bezzina JS, Preckel EB. le plan de traitement et les 8 critères occlusaux de reconstruction. Synergie prothétique 2001; 3: 87-97.
- 15: Laurent M, Laplanche O, Laborde G, Orthlieb JD. Critères d'enregistrement clinique de la position occlusale de référence. Synergie prothétique 2000; 2: 247-259.
- 16: Laurent M, Orthlieb JD. Choix de la position de référence en occlusodontie pratique. Paris: CdP, 2000.

- 17: Valentin C, Yakhou O. Reconstruction du guide antérieur par des artifices de prothèse conjointe. *Réal clinique* 1993; 4: 163-176.
- 18: Orthlieb JD, Ehrmann E. Déterminants du choix de la position thérapeutique. *Réal clinique* 2013; 24: 133-138.
- 19: Orthlieb JD, Rebibo M, Mantout M. La dimension verticale d'occlusion en prothèse fixée. *Les cahiers de prothèse* 2002; 120: 67-78.
- 20: Laurent M, Orthlieb JD. Influence de l'inclinaison sagittale des dents mandibulaires et de l'orientation du plan d'occlusion sur la dérive mésiale des arcades. *Orthod Fr* 2000; 71: 287-294.
- 21: Mchorris WH. Occlusion with particular emphasis on the fonctionnal and parafunctionnal rôle of anterior teeth. *J Clin Orthod* 1979; 13: 606-620.
- 22: Stuart CE. Good occlusion for natural teeth. *J prosthet dent* 1964; 14: 716-724.
- 23: Page H. The occlusal curve. *dental digest* 1952; 1: 19-21.
- 24: Slavicek R. Les principes de l'occlusion. *rev orthop dent faciale* 1983; 14: 449-490.
- 25: Fukoe H, Basili C, Slavicek R, Sato S, Akimoto S. Three dimensional analysis of the mandible and the occlusal architecture of mandibular dentition. *J Stomat. Occ. Med* 2012; 5: 119-129.
- 26: Lacroix P, Laurent M, Laplanche O. Le surplomb et le recouvrement incisif dans l'évolution du guide antérieur. *Information Dentaire* 2000; 40: 3473-78.
- 27: Ré JP, Giraudeau A, Orthlieb JD, Zoghby AE. Inclination of mandibular canine in relation to the condylo-occlusal line. *J. stomat. Occ. Med* 2008; 1: 16-20.
- 28: Renault P, Pierrisnard L. Occlusion et prothèse fixée : démarche décisionnelle et principes du plan de traitement. *Les cahiers de prothèse* 2000; 112: 63-81.
- 29: Pompignoly M, Doukhan JY, Raux D. Prothèse complète : Clinique et laboratoire. Tome 2. Paris : Editions CdP 2005.
- 30: Ré J-P. Restaurations prothétiques scellées en occlusion d'intercuspidie maximale. *L'information dentaire* 2010; 33: 72-74.
- 31: Ruge S, Kordass B. Initial results from computerized visualisation of dynamic occlusion. *Int J Comput Dent* 2008; 11: 9-19.
- 32: Singh N, Dandekeri S, Shenoy K, Bhat V. Digital articulators: a promising technology of the future . *International journal of dental and medical research* 2014; 1: 98-102.

- 33: Lahori M, Siddhart h, Chakraborty DS. Virtual articulators : changing trends in prosthodontics. *Guident* 2013; 6: 10-28.
- 34: Gray H. *Anatomy of the human body*. New york : édition Léa and Febiger, 1918.
- 35: Paterson AH. Construction of artificial dentures. *The dental cosmos* 1923; 65: 679-89.
- 36: Orthlieb JD. *Gnathologie fonctionnelle, volume 2* Paris : édition CDP, 2011.
- 37: Paterson AH. Influences of mandibular movements on balanced occlusion. *The Journal of American Dental Association* 1928; 15: 1118-23.
- 38: Orthlieb JD. La reconstruction prothétique de la courbe de spee en prothèse fixée. 1986: 11; 69-80.
- 39: Ré JP, Perez C, Giraudeau A, Ager P, El Zoghby AE, Orthlieb JD. Reconstuction of the curve of Spee. *J stomat* 2008; 105: 29-32.
- 40: Dodds M, Laborde G, Devictor A, maille G, Sette A , Margossian P . Les références esthétiques la pertinence du diagnostic au traitement. *Stratégie prothétique* 2014; 14: 1 -8.
- 41: Zachrisson BU. Esthetic factors involved in anterior tooth displayand the smile ; vertical dimension. *J Clin Orthod* 1998; 32: 432-44.
- 42: Orthlieb JD. La relation incisive: analyse fonctionnelle. *Cahier du CNO* 1989. 19-27.
- 44: Landouzi JM, Ferri J, Jacques C, Donazzan M, Hamme G, Fenart R. la dimension verticale ; le monde dentaire 1997; 84: 1-6.
- 47: Gilroy A. *Atlas d'anatomie*, Paris: édition Maloine, 2014 .
- 48 : Orthlieb JD, Darmouni L, Pardinielli A, Darmouni J . Fonctions occlusales : aspects physiologiques de l'occlusion dentaire humaine. *EMC chirurgie orale et maxillo-faciale* 2014; 9: 1-11.
- 49: Bayzelon L. Gestion de l'occlusion dans la réhabilitation antérieure avec prothèse conjointe fixe : illustration par un cas clinique. Thèse : *Chir. Dent Lyon* 2015; 1: 2-39.
- 50: Margraff L. Optimisation de la forme des dents en prothèse fixée : concepts et préceptes: *Chir.Dent: Nancy* 2012: ;195 :36.
- 51: Ré JP, Orthlieb JD, Lan R. L'occlusion dans les restaurations prothétiques dento-portées. *L'information dentaire*. 2018; 23: 30-37.



SERMENT MEDICAL

En présence des Maîtres de cette Faculté, de mes chers condisciples, devant l'effigie d'HIPPOCRATE.

Je promets et je jure, d'être fidèle aux lois de l'honneur et de la probité dans l'exercice de la Médecine Dentaire.

Je donnerai mes soins à l'indigent et n'exigerai jamais un salaire au-dessus de mon travail, je ne participerai à aucun partage clandestin d'honoraires.

Je ne me laisserai pas influencer par la soif du gain ou la recherche de la gloire.

Admis dans l'intérieur des maisons, mes yeux ne verront pas ce qui s'y passe, ma langue taira les secrets qui me seront confiés et mon état ne servira pas à corrompre les mœurs ni à favoriser le crime.

Je ne permettrai pas que des considérations de religion, de nation, de race, de parti ou de classe sociale viennent s'interposer entre mon devoir et mon patient.

Même sous la menace, je n'admettrai pas de faire usage de mes connaissances médicales contre les lois de l'humanité.

J'informerai mes patients des décisions envisagées, de leurs raisons et de leurs conséquences. Je ne tromperai jamais leur confiance et n'exploiterai pas le pouvoir hérité des connaissances pour forcer les consciences.

Je préserverai l'indépendance nécessaire à l'accomplissement de ma mission. Je n'entreprendrai rien qui dépasse mes compétences. Je les entretiendrai et les perfectionnerai pour assurer au mieux les services qui me seront demandés.

Respectueux et reconnaissant envers mes Maîtres, je rendrai à leurs enfants l'instruction que j'ai reçue de leur père.

Que les hommes m'accordent leur estime si je suis fidèle à mes promesses.

Que je sois déshonoré et méprisé de mes confrères si j'y manque.

DORGAL Jean-Hugues - Critères architecturaux de reconstruction des dents antéro-mandibulaires

Th. : Chir. dent. : Marseille : Aix-Marseille Université : 2018

Rubrique de classement : Occlusodontologie

Résumé : Cette thèse a pour objectif la synthèse des connaissances sur la reconstruction des dents antéromandibulaires. La première partie rappelle les bases anatomiques des dents antéro-mandibulaires et leur environnement musculaire. Les deuxième et troisième partie traitent les concepts cliniques et biomécaniques permettant l'optimisation de la reconstruction des dents antéro-mandibulaires. La dernière partie concerne la mise en œuvre, à l'aide de divers outils, de la simulation prothétique.

Mots clés: Incisive mandibulaire - Canine mandibulaire - Biomécanique mandibulaire - Prothèse mandibulaire Reconstruction prothétique dentaire

DORGAL Jean-Hugues – Architectural criteria for antéro-mandibular reconstruction

Abstract: The main objective of this thesis is to synthesize knowledge concerning the architectural criteria for the reconstruction of antero-mandibular teeth. The first part of the thesis refers to some scientific background of the anterior mandibular teeth's basic anatomy and their muscular environment. The second and third parts deal with clinical and biomechanical concepts aiming to optimize the reconstruction of the anteromandibular teeth. Finally, the last part encompasses the implementation of this reconstruction, using prosthetic simulator devices.

MeSH : mandibular incisor - mandibular canine - mandibular biomechanics - mandibular prosthesis - dental prosthetic reconstruction

Adresse de l'auteur :

38 chemin Saint Jean du Désert
13005 MARSEILLE