



HAL
open science

Apports et limites des traitements par aligneurs en orthopédie dento-faciale

Valentin Becar

► **To cite this version:**

Valentin Becar. Apports et limites des traitements par aligneurs en orthopédie dento-faciale. Chirurgie. 2018. dumas-02000732

HAL Id: dumas-02000732

<https://dumas.ccsd.cnrs.fr/dumas-02000732v1>

Submitted on 31 Jan 2019

HAL is a multi-disciplinary open access archive for the deposit and dissemination of scientific research documents, whether they are published or not. The documents may come from teaching and research institutions in France or abroad, or from public or private research centers.

L'archive ouverte pluridisciplinaire **HAL**, est destinée au dépôt et à la diffusion de documents scientifiques de niveau recherche, publiés ou non, émanant des établissements d'enseignement et de recherche français ou étrangers, des laboratoires publics ou privés.



Distributed under a Creative Commons Attribution - NonCommercial - NoDerivatives 4.0 International License

Apports et limites des traitements par aligneurs en orthopédie dento-faciale

THESE

Présentée et publiquement soutenue devant la
Faculté d'Odontologie de Marseille
(Doyen : Monsieur le Professeur Jacques DEJOU)

Aix Marseille Université
(Président : Monsieur le Professeur Yvon BERLAND)

Le 10 décembre 2018

par

BECAR Valentin

né le 07 avril 1988

à MARSEILLE

Pour obtenir le Diplôme d'Etat de Docteur en Chirurgie Dentaire

EXAMINATEURS DE LA THESE :

Président : Monsieur le Professeur M. RUQUET

Assesseurs : Monsieur le Docteur J. GAUBERT

Monsieur le Docteur P. ROCHE-POGGI

Madame le Docteur A. PORTAL

Invité : Monsieur le Docteur D. COUCHAT

Apports et limites des traitements par aligneurs en orthopédie dento-faciale

THESE

Présentée et publiquement soutenue devant la
Faculté d'Odontologie de Marseille
(Doyen : Monsieur le Professeur Jacques DEJOU)

Aix Marseille Université
(Président : Monsieur le Professeur Yvon BERLAND)

Le 10 décembre 2018

par

BECAR Valentin

né le 07 avril 1988

à MARSEILLE

Pour obtenir le Diplôme d'Etat de Docteur en Chirurgie Dentaire

EXAMINATEURS DE LA THESE :

Président : Monsieur le Professeur M. RUQUET

Assesseurs : Monsieur le Docteur J. GAUBERT

Monsieur le Docteur P. ROCHE-POGGI

Madame le Docteur A. PORTAL

Invité : Monsieur le Docteur D. COUCHAT

ADMINISTRATION

Mise à jour : octobre 2018

DOYENS HONORAIRES	Professeur	R. SANGIUOLO
	Professeur	H. ZATTARA
	Professeur	A. SALVADORI
DOYEN	Professeur	J. DEJOU
VICE – DOYEN CHARGE DES ENSEIGNEMENTS DIRECTEUR DU DEPARTEMENT DE FORMATION INITIALE	Professeur	J.D. ORTHLIEB
VICE – DOYEN CHARGE DE LA RECHERCHE DIRECTEUR DU DEPARTEMENT DE LA RECHERCHE	Professeur	C. TARDIEU
DIRECTEUR DU DEPARTEMENT DE FORMATION CONTINUE	Professeur	V. MONNET-CORTI
CHARGES DE MISSION	Professeur	F. BUKIET
	Professeur	A. RASKIN
RESPONSABLE DES SERVICES ADMINISTRATIFS ET TECHNIQUES	Madame	K. LEONI
PROFESSEUR ÉMÉRITE	Professeur	O. HUE

LISTE DES ENSEIGNANTS

56^{ème} SECTION : DEVELOPPEMENT, CROISSANCE ET PREVENTION

56.01 ODONTOLOGIE PÉDIATRIQUE ET ORTHOPÉDIE DENTO-FACIALE

ODONTOLOGIE PÉDIATRIQUE

<i>Professeur</i>	C. TARDIEU *	<i>Assistant</i>	H. AL AZAWI
<i>Maître de Conférences</i>	D. BANDON	<i>Assistant</i>	V. MAGNAN
<i>Maître de Conférences</i>	A. CAMOIN		
<i>Maître de Conférences</i>	A. CHAFAIE		
<i>Maître de Conférences associé</i>	I. BLANCHET		

ORTHOPÉDIE DENTO-FACIALE

<i>Maître de Conférences</i>	J. BOHAR	<i>Assistant</i>	I. CAMBON
<i>Maître de Conférences</i>	J. GAUBERT	<i>Assistant</i>	L. LEVY
<i>Maître de Conférences</i>	M. LE GALL *	<i>Assistant</i>	R. MATTERA
<i>Maître de Conférences</i>	C. PHILIP-ALLIEZ	<i>Assistant</i>	C. MITTLER
		<i>Assistant</i>	A. PATRIS-CHARRUET

56.02 PRÉVENTION - ÉPIDÉMIOLOGIE - ÉCONOMIE DE LA SANTÉ - ODONTOLOGIE LÉGALE

<i>Professeur</i>	B. FOTI *	<i>Assistant</i>	A. PORTAL
<i>Professeur</i>	D. TARDIVO		

57^{ème} SECTION : CHIRURGIE ORALE ; PARODONTOLOGIE ; BIOLOGIE ORALE

57.01 CHIRURGIE ORALE ; PARODONTOLOGIE ; BIOLOGIE ORALE

PARODONTOLOGIE

<i>Professeur</i>	V. MONNET-CORTI *	<i>Assistant</i>	A. BOYER
		<i>Assistant</i>	C. DUMAS
		<i>Assistant</i>	V. MOLL

CHIRURGIE BUCCALE – PATHOLOGIE ET THÉRAPEUTIQUE - ANESTHÉSIOLOGIE – RÉANIMATION

<i>Maître de Conférences</i>	D. BELLONI	<i>Assistant</i>	E. QUINQUE
<i>Maître de Conférences</i>	F. CAMPANA		
<i>Maître de Conférences</i>	J. H. CATHERINE *		
<i>Maître de Conférences</i>	P. ROCHE-POGGI		

BIOLOGIE ORALE

<i>Maître de Conférences</i>	P. LAURENT	<i>Assistant</i>	C. LE FOURNIS
------------------------------	------------	------------------	---------------

65^{ÈME} SECTION : BIOLOGIE CELLULAIRE

<i>Professeur</i>	Imad ABOUT *
	(Responsable de la Biologie orale)

* Responsable de la discipline

58^{ème} SECTION : REHABILITATION ORALE
--

58.01 RESTAURATRICE, ENDODONTIE, PROTHESES, FONCTION-DYSFONTION, IMAGERIE, BIOMATÉRIAUX

ODONTOLOGIE CONSERVATRICE, ENDODONTIE

<i>Professeur</i>	F. BUKIET *	<i>Assistant</i>	B. BALLESTER
<i>Professeur</i>	H. TASSERY	<i>Assistant</i>	H. DE BELENET
<i>Maître de Conférences</i>	G. ABOUDHARAM	<i>Assistant</i>	A. DEVICTOR
<i>Maître de Conférences</i>	M. GUIVARC'H	<i>Assistant</i>	S. MANSOUR
<i>Maître de Conférences</i>	C. PIGNOLY	<i>Assistant</i>	L. MICHEL-ROLLET
<i>Maître de Conférences</i>	L. POMMEL		
<i>Maître de Conférences</i>	E. TERRER		

PROTHÈSE

<i>Professeur</i>	M. RUQUET *	<i>Assistant</i>	N. CHAUDESAYGUES
<i>Maître de Conférences</i>	G. LABORDE	<i>Assistant</i>	M. DODDS
<i>Maître de Conférences</i>	M. LAURENT	<i>Assistant</i>	A. FERDANI
<i>Maître de Conférences</i>	G. MAILLE	<i>Assistant</i>	C. MENSE
<i>Maître de Conférences</i>	B.E. PRECKEL	<i>Assistant</i>	A. REPETTO
<i>Maître de Conférences</i>	G. STEPHAN	<i>Assistant</i>	A. SETTE
<i>Maître de Conférences</i>	P. TAVITIAN	<i>Assistant</i>	F. SILVESTRI
<i>Maître de Conférences</i>	A. TOSELLO		
<i>Maître de Conférences associé</i>	R. LAN		

SCIENCES ANATOMIQUES ET PHYSIOLOGIQUES OCCLUSODONTOLOGIE, BIOMATÉRIAUX, BIOPHYSIQUE, RADIOLOGIE

<i>Professeur</i>	J. DEJOU	<i>Assistant</i>	M. JEANY
<i>Professeur</i>	J. D. ORTHLIEB *		
<i>Professeur</i>	A. RASKIN		
<i>Maître de Conférences</i>	T. GIRAUD		
<i>Maître de Conférences</i>	A. GIRAUDEAU		
<i>Maître de Conférences</i>	B. JACQUOT		
<i>Maître de Conférences</i>	J. P. RÉ		

* Responsable de la discipline

REMERCIEMENTS AUX MEMBRES DU JURY

A Monsieur le Professeur Michel RUQUET,

C'était inconcevable de ne pas vous proposer de présider ma thèse.

Merci d'avoir accepté et de me faire cet immense honneur.

Au delà de vos qualités d'enseignant vous êtes avant tout une personne extrêmement généreuse avec des qualités humaines remarquables qui font l'unanimité auprès des étudiants.

Vous avez été avant et tout au long de mes études un professeur sur qui je pouvais toujours compter, me conseillant à chaque fois le meilleur notamment quand j'avais des doutes, me permettant ainsi de faire les bons choix.

Quelques lignes de remerciements ne suffisent malheureusement pas pour exprimer toute l'estime que j'ai pour vous.

A Madame le Docteur Camille PHILIP-ALLIEZ,

Je vous remercie d'avoir accepté que je travaille sur ce sujet de thèse qui me passionne.

Merci pour la qualité de votre enseignement en orthodontie, vous avez l'art de la pédagogie et la passion pour transmettre vos connaissances.
Vos cours m'ont donné envie de pratiquer cette belle spécialité.

A Monsieur le Docteur Jacques GAUBERT,

Je vous remercie d'avoir repris la direction de mon travail en urgence.
Vous avez su être réactif, à l'écoute, et m'avez apporté votre expérience pour l'élaboration de cette thèse.

J'apprécie votre disponibilité et votre investissement pour les étudiants.
Même si je ne fais pas parti de vos élèves vous m'avez considéré comme tel.

Les circonstances m'ont permis de vous rencontrer et d'apprécier vos compétences d'enseignant et de spécialiste.

A Monsieur le Docteur Philippe ROCHE-POGGI,

Je vous remercie de me faire l'honneur de participer à cette fin de cycle d'études.

J'ai apprécié au cours de mon cursus votre pédagogie ainsi que votre bienveillance envers les étudiants.

Ce fut un plaisir d'avoir pu faire partie de vos vacances cliniques au cours desquelles vous m'avez transmis vos valeurs de précision et de rigueur dans le travail, toujours dans la bonne humeur et avec un grand sens de l'humour.

Merci de dégager ces qualités dans votre exercice de la chirurgie.

A Madame le Docteur Alicia PORTAL,

Je vous remercie infiniment de prendre part dans mon jury de thèse.

Je suis admiratif devant votre facilité à être première de promotion sans forcer. Vous êtes tout simplement très brillante en odontologie et un modèle pour tous les étudiants de la faculté d'odontologie de Marseille, tout en restant toujours très humble.

J'ai été très heureux de partager mes années d'études avec vous.

A Monsieur le Docteur David COUCHAT,

Plus qu'un honneur de faire partie de mon jury, c'est un hommage que je vous rends.

Je ne vous remercierais jamais assez d'avoir été le premier à m'avoir donné la chance de pouvoir exercer l'orthodontie.

Je vous remercie d'avoir cru en moi et de m'avoir fait confiance de pouvoir être à la hauteur des responsabilités et des exigences techniques de votre cabinet d'orthodontie exclusive.

Je vous remercie de m'avoir transmis et de me transmettre chaque jour un peu plus de vos connaissances en orthodontie.

C'est un plaisir de travailler avec un « mentor » comme vous.

SOMMAIRE

I. Introduction	1
II. Principe des aligneurs en ODF	
II.1 Prescription	2
II.2 Set up informatique	4
II.3 Fabrication	6
III. Avantages des traitements par aligneurs en ODF	
III.1 Invisibilité presque invisible	7
III.2 Douleurs	9
III.3 Urgences.....	10
III.4 Hygiène bucco-dentaire	13
III.5 Communication	14
III.6 Durée des traitements	15
III.7 Informations orthodontiques	16
III.8 Biomécanique	16
III.9 Bruxisme	17
III.10 Eclaircissement dentaire	17
III.11 Activités quotidiennes	18
III.12 Elargissement des indications	18
IV. Inconvénients des traitements par aligneurs en ODF	
IV.1 Coût.....	27
IV.2 Logiciel-dépendant	27
IV.3 Elocution	28
IV.4 Mouvements parasites	28
IV.5 Stripping	29
IV.6 Esthétique	30

IV.7 Difficultés de corrections alvéolo-dentaires suivant les morphologies dentaires	33
IV.8 Difficultés de corrections alvéolo-dentaires suivant les types de mouvements	
1. Egressions	34
2. Ingressions	35
3. Rotations.....	37
4. Versions	38
5. Distalisations	41
6. Mésialisations	43
7. Autres translations	47
8. Torque.....	48
9. Expansion	49
10. Orientation du plan d'occlusion	50
IV.9 Récessions gingivales	51
IV.10 Coopération	52

V. Conclusion	54
----------------------------	-----------

Bibliographie

I. Introduction

Le concept des aligneurs en orthodontie a débuté en 1945 avec Harold KESLING (1) qui a expérimenté la fabrication consécutive de « Tooth Positionner » en caoutchouc à partir de set up issus de modèles en plâtre.

Cette première expérimentation permettait à l'époque de réaliser des déplacements dentaires uniquement très minimes (1).

Avec le développement des nouvelles technologies de laboratoire, le concept des aligneurs orthodontiques est aujourd'hui une réalité clinique avec un nombre croissant de patients traités par ce système.

Les aligneurs se sont ainsi progressivement intégrés dans l'arsenal thérapeutique de l'orthodontie du 21^{ème} siècle.

Malgré un taux important d'orthodontistes à utiliser cette technique innovante, il demeure actuellement un certain nombre de praticiens qui restent réticents à choisir cette option thérapeutique.

Cette thèse a pour objet de faire le point sur les aligneurs orthodontiques en 2018 en faisant ressortir les avantages ainsi que les inconvénients et limites de ces appareillages.

Ce travail s'appuie sur des références bibliographiques désormais de plus en plus nombreuses relatives à ces traitements orthodontiques par gouttières, mais aussi sur l'expérience professionnelle que j'ai pu vivre jusqu'à présent à travers un grand nombre de patients traités par aligneurs au sein du cabinet d'orthodontie exclusive du Dr. David COUCHAT.

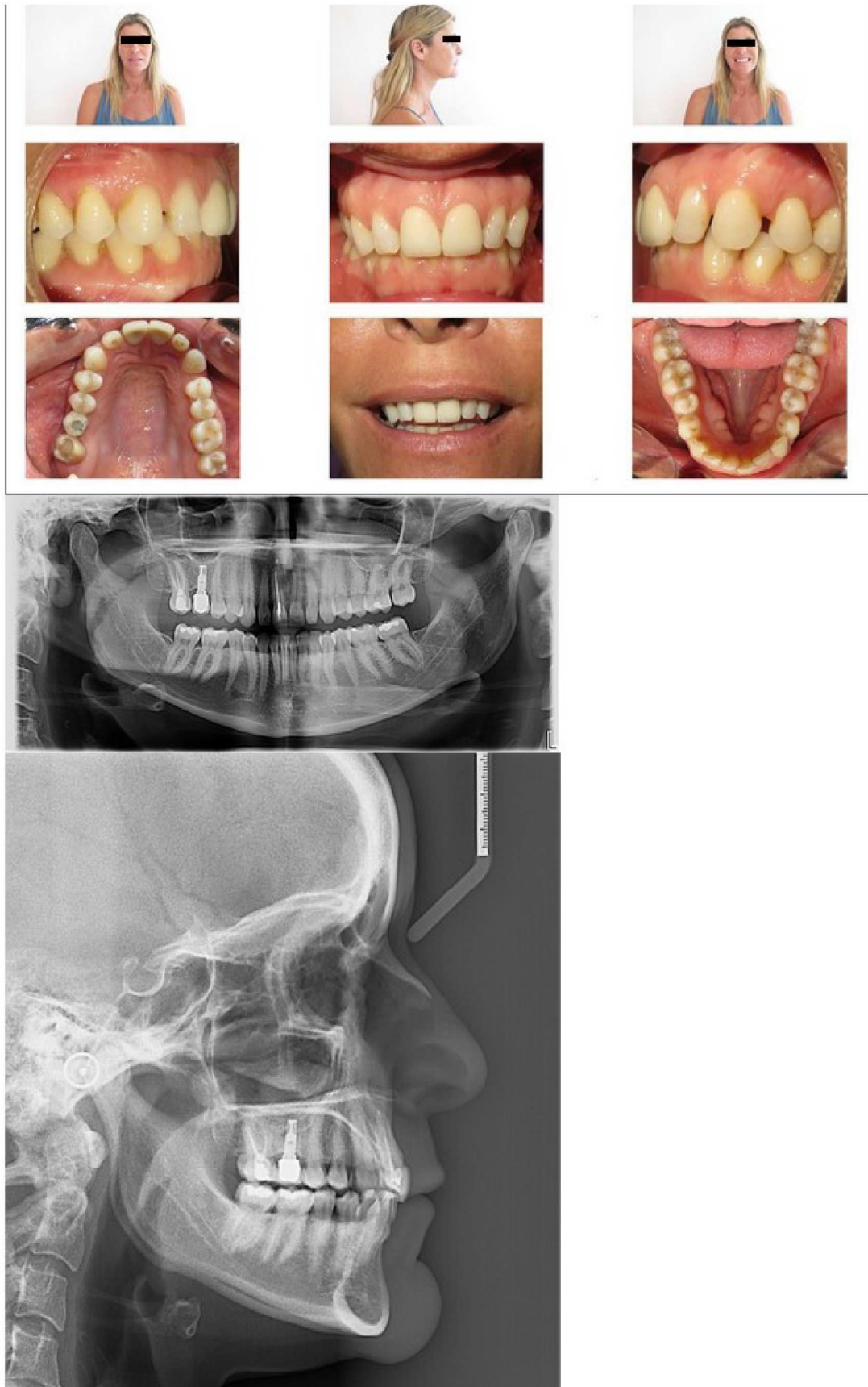
II. Principes des aligneurs en ODF

II.1 Prescription

Suite à la 1^{ère} consultation, des examens complémentaires (radiographie panoramique + téléradiographie de profil +/- radiographies rétro-alvéolaires +/- cone beam si besoin + photos exobuccales + photos intrabuccales + empreinte optique ou empreinte au silicone) sont menés et introduits dans une prescription indiquant les objectifs et spécificités de traitement.

Ci-dessous voici un exemple de prescription faite au cabinet du Dr. David COUCHAT.

ARCADE(S) À TRAITER AVEC LES ALIGNERS INVISALIGN	Les deux
RESTRICTIONS DES MOUVEMENTS DENTAIRES	Ne pas déplacer ces dents Dent(s) # 1.6
TAQUETS	Ne pas placer de taquets sur ces dents Dent(s) # 1.6
RAPPORT A-P	DROITE: Maintenir GAUCHE: Maintenir
SURPLOMB	Améliorer le surplomb créé par RIP
RECouvreMENT	Corriger la supraclusion Ingression des dents antérieures uniquement: Mandibule
RAMPES D'OCCLUSION	Placer des Rampes d'Occlusion sur la face palatine de ces dents maxillaires Incisives: Centrales, Latérales
MILIEU	Maintenir le milieu d'origine (RIP peut être nécessaire)
ARTICULÉ CROISÉ POSTÉRIEUR	Ne pas corriger
ESPACEMENT & ENCOMBREMENT (DDM)	
ESPACEMENT	Fermer tous les espaces
ENCOMBREMENT	Haut Expansion Vestibuloversion RIP-Antérieur RIP-Postérieur droit RIP-Postérieur gauche Bas Expansion Vestibuloversion RIP-Antérieur RIP-Postérieur droit RIP-Postérieur gauche
	En premier Si nécessaire Aucune Aucune Aucune Aucune En premier Si nécessaire Aucune Aucune Aucune
EXTRACTIONS	Aucune
INSTRUCTIONS SPÉCIALES	HELLO PLEASE NOTE TO LEAVE 0.2 MM EACH SIDES OF THE UPPER LATERALS IN ORDER TO MAKE FUTURE VEENEERS ON THEM !! I WILL REVIEW AND THEN ADVSIE THANKS

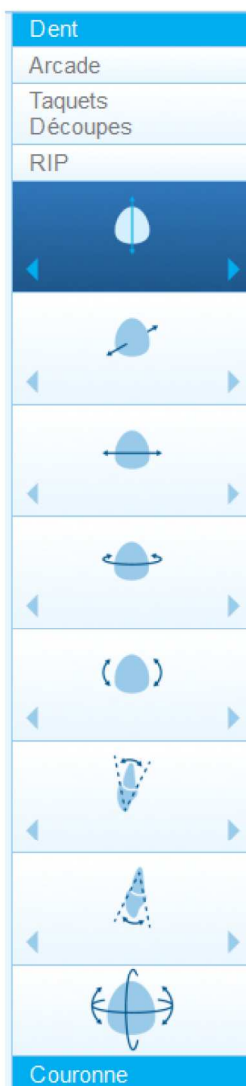

La prescription est alors envoyée au laboratoire de fabrication affilié à la marque d'aligneurs choisie qui va pouvoir élaborer un set up informatique.


II.2 Set up informatique

Il s'agit d'un séquençage virtuel animé du plan de traitement modélisé grâce à la CFAO (Conception et Fabrication Assistée par Ordinateur) et conforme à la prescription décidée par le praticien.

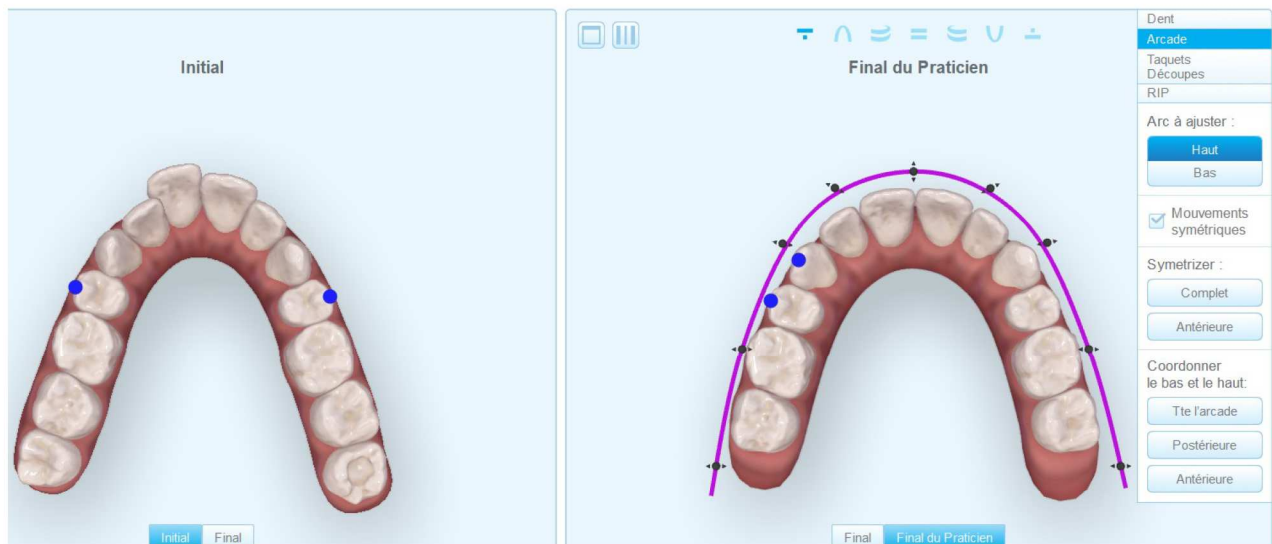
Ce dernier a la main sur cette simulation de traitement grâce à un grand nombre d'outils informatiques mis à sa disposition sur le logiciel de conception assisté par ordinateur spécifique à la marque d'aligneur choisie : positionnement + forme + épaisseur des taquets, positionnement + type des découpes, quantification + positionnement + étapes de traitement pour lesquelles on souhaite réaliser le stripping si des réductions dentaires inter-proximales sont souhaitées, déplacements dentaires unitaires quantifiés tels que égression / ingression / translation vestibulaire-linguale / translation mésiale-distale / rotation / angulation mésiale-distale / torque corono-radulaire vestibulaire-lingual, possibilités d'expansion dento-alvéolaire supérieure et/ou inférieure, superpositions dentaires entre l'état initial et l'état final, grilles de mesures en mm, position et intensité des points de contacts inter-dentaires, ...



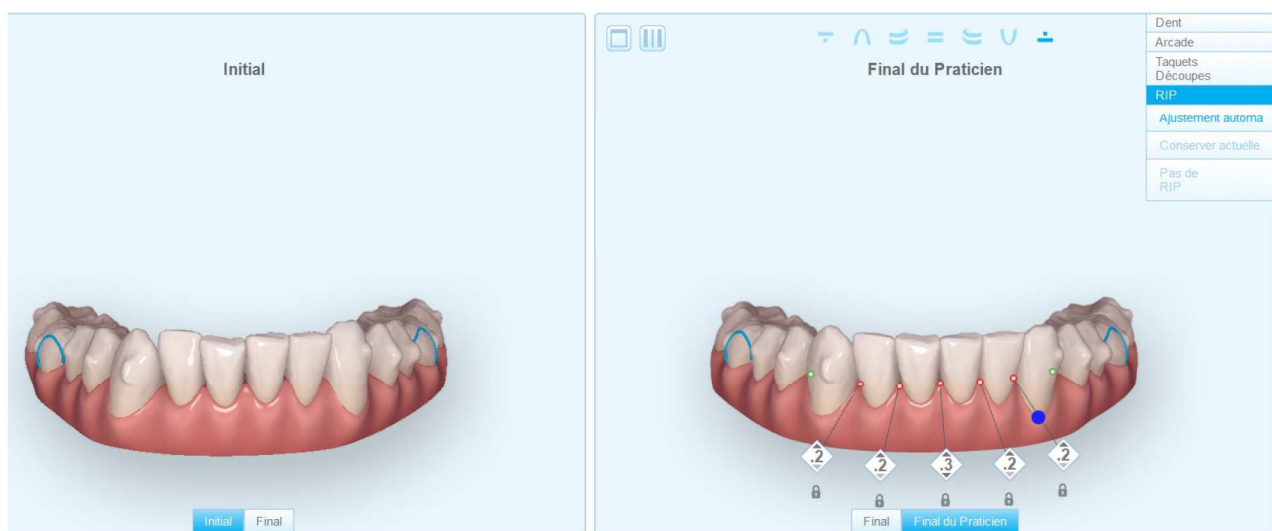
Barre d'outils des déplacements dentaires avec le logiciel Clincheck Pro® de la marque Invisalign®



Barre d'outils des différents taquets et découpes avec le logiciel Clincheck Pro® de la marque Invisalign®



(outil d'expansion d'arcade dento-alvéolaire dans la dimension transversale avec le logiciel Clincheck Pro® de la marque Invisalign®)



(outil de stripping avec le logiciel Clincheck Pro® de la marque Invisalign®)


La simulation informatique des déplacements dentaires nécessite des modifications plus ou moins nombreuses en fonction des cas cliniques.

La validation du set up virtuel à la fois par le praticien et le patient va permettre d'enclencher la fabrication de la totalité de la série des aligneurs conforme au séquençage des mouvements dentaires prévu dans la simulation thérapeutique.

II.3 Fabrication

Après validation du set up informatique, un prototypage rapide d'impression 3D par stéréolithographie va avoir pour rôle de transformer les modèles virtuels en modèles réels en résine et ceci pour chaque étape de déplacements dentaires souhaités (2).

Ainsi pour chaque modèle réel créé, un thermoformage d'une plaque de polycarbonate est entrepris permettant la fabrication des différents aligneurs successifs correspondants aux différentes séquences de mouvements dentaires prévues dans la simulation thérapeutique (2). Ensuite, la découpe des aligneurs se réalise de manière robotisée (2).



(machine de thermoformage des aligneurs) (découpe robotisée des aligneurs)
(photos extraites de l'ouvrage du Dr. Richard BOUCHEZ « Les traitements orthodontiques Invisalign® ») (2)

Il s'agit d'un procédé de fabrication industriel appliqué actuellement par les grandes sociétés de production d'aligneurs.

III. Avantages des traitements par aligneurs en ODF

III.1 Invisibilité presque invisible

Les aligneurs sont conçus pour être plus compatibles avec une vie sociale et professionnelle par rapport aux multibagues classiques en position corono-vestibulaire (3).

La transparence des aligneurs permet en effet de les rendre plus ou moins indétectables à distance sociale.

Il est même possible d'avoir une amélioration esthétique du sourire de nos patients dès la pose de chaque nouvelle gouttière en rapport avec la brillance due à la réflexion de la lumière sur les dents recouvertes par la gouttière (4).

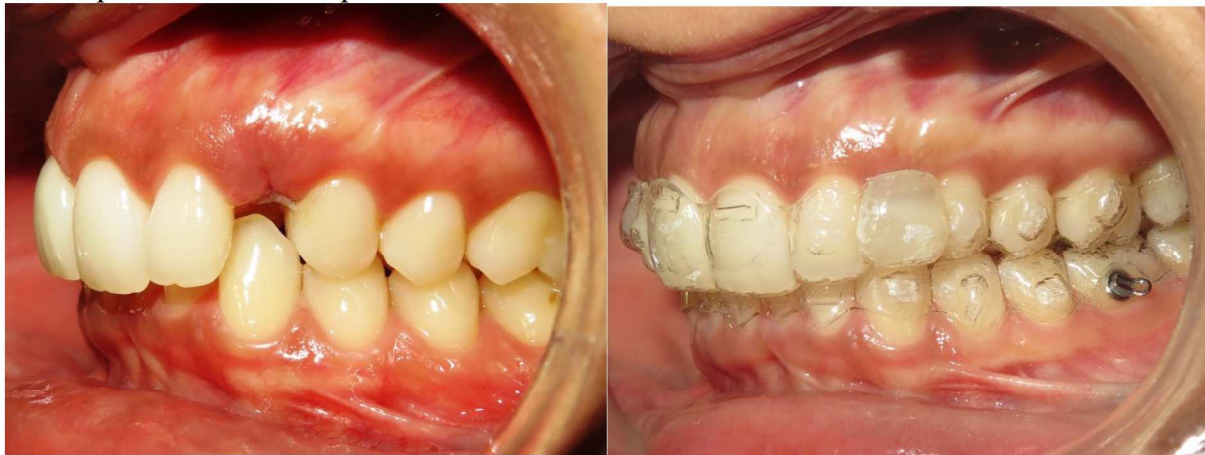Le caractère discret des aligneurs présenterait alors l'avantage de pouvoir convenir plus spécifiquement à une patientèle adulte de plus en plus nombreuse et particulièrement soucieuse de conserver son apparence durant les traitements orthodontiques (3).

Néanmoins, il faut prendre en considération les taquets collés sur les dents antérieures maxillaires au niveau vestibulaire qui peuvent être plus ou moins visibles surtout lorsque le patient enlève ses aligneurs au moment des repas.

Le Dr. Waddah SABOUNI préconise lors de ses conférences, de placer les taquets antérieurs des incisives supérieures sur les faces palatines de ces dents lorsque l'exigence esthétique de certains patients est requise. Notons à cet égard qu'il est impossible d'avoir des cales rétro-incisives intégrées aux aligneurs si des taquets sont déjà positionnés en palatin des incisives maxillaires. Par conséquent, la possibilité de placer des taquets derrière les incisives maxillaires pour des raisons esthétiques se trouve limité pour les cas de supraclusion incisive dans un contexte squelettique d'hypodivergence mandibulaire.

Par ailleurs, les appareillages orthodontiques par aligneurs permettent de gérer les cas d'extraction(s) ou d'agénésie(s) plus confortablement sur le plan esthétique car la ou les dent(s) manquante(s) pourra être intégrée(s) par un « Pontique » rempli de composite ou de cire esthétique permettant de masquer plus ou moins le préjudice esthétique par une ou des dent(s) artificielle(s) (2).

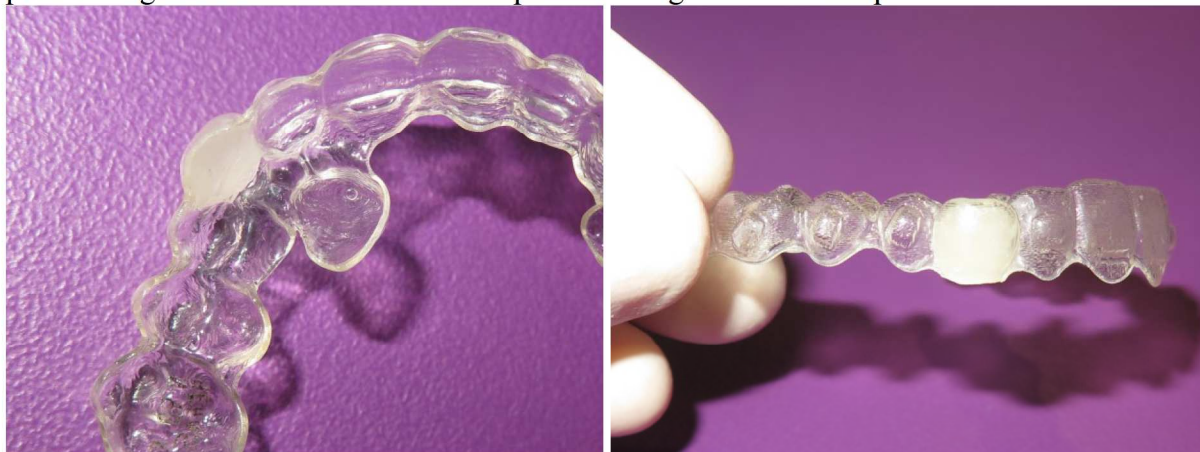Ci-dessous le cas d'une jeune patiente ayant la 23 en position palatine. Après l'avulsion de la 63, l'espace vacant a été « masqué » dès la pose des premiers aligneurs par de la cire esthétique dans le « Pontique » de la 23.



(photos intrabuccales avec et sans gouttière d'une de mes patientes actuellement en cours de traitement orthodontique par aligneurs)

Il est donc indispensable dans ce type de cas cliniques de demander préalablement dans les prescriptions de nos simulations informatiques d'intégrer un « Pontique » dès les premiers aligneurs.

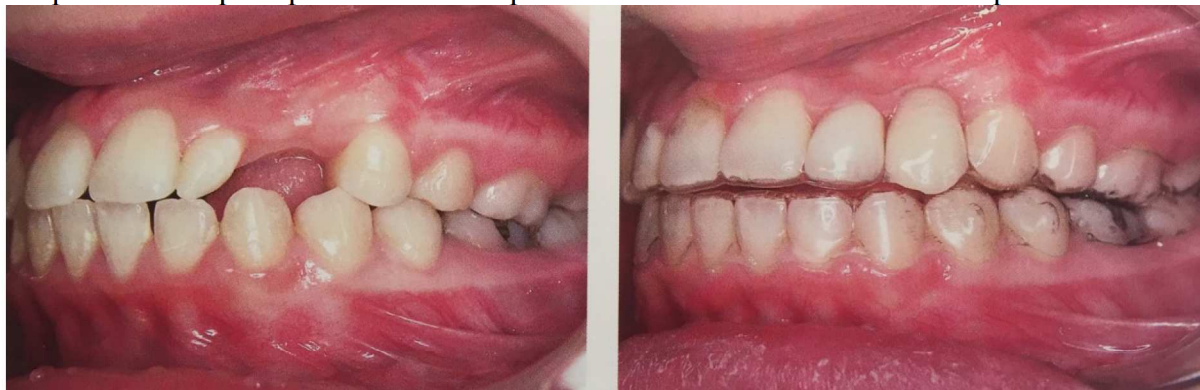De plus pour cette patiente, l'extraction de la 63 a été réalisée le jour même de la pose des premières gouttières afin d'éviter un important désagrément esthétique.



(photos de l'aligneur maxillaire avec l'espace « Pontique » de la 23 rempli de cire esthétique)

Les patients peuvent alors eux-mêmes remplir de cire l'intrados des « Pontiques » successifs à chaque nouveau changement d'aligneur.

De façon à améliorer encore plus l'esthétique de ces situations cliniques particulières, l'espace « Pontique » peut être comblé par une dent artificielle en résine composite.



(photos intrabuccales du Dr. Richard BOUCHEZ extraites de son livre « Les Traitements Orthodontiques Invisalign® ») (2)

L'inconvénient de la résine composite par rapport à la cire est la nécessité d'élaborer préalablement tous les composites correspondants respectivement à tous les « Pontiques » des différents aligneurs successifs lorsque des ouvertures ou des fermetures de l'espace relatif au « Pontique » sont prévues dans les séquences de traitement.

III.2 Douleurs

Les traitements orthodontiques par aligneurs peuvent engendrer des douleurs mais ces dernières sont généralement d'intensité faible à modérée (5).

Cette perception douloureuse subjective varie suivant les patients qui peuvent la décrire comme une sensation de « compression », de « serrement », d'« étirement » ou encore de « tiraillement » (5).

Ces douleurs durent habituellement 2 à 3 jours après l'insertion de la 1^{ère} gouttière (5).

Plus précisément, les douleurs atteignent leur pallier le plus élevé entre 5 et 24h après la mise en bouche du 1^{er} aligneur (6).

Il est important de souligner que ces douleurs diminuent en intensité et en durée à chaque nouvelle étape de traitement c'est-à-dire à chaque nouvelle gouttière (6), ce qui suppose une relative accoutumance des patients au fur et à mesure de la succession des aligneurs.

Si l'on compare cette notion de « douleur » entre les thérapeutiques orthodontiques par aligneurs de celles par multi-attaches, on note qu'elle serait ressentie inférieure pour les gouttières par rapport aux multi-bagues (6).

Une équipe Japonaise s'est intéressée au seuil de douleurs en technique multi-attaches « Edgwise » versus technique aligneurs « Invisalign® », et il apparaît de manière significative un « ressenti » douloureux plus important en technique « Edgwise » qu'en technique « Invisalign® » (7).

Cette constatation serait en rapport notamment avec des irritations des tissus mous (gencive, lèvres, joues...) moindre en technique par aligneurs comparé à la technique par boîtiers fixes (6).

De plus, il est à noter que les patients traités par multi-attaches consommeraient plus d'antalgiques durant leurs traitements que ceux traités par aligneurs (8).

En outre, il est important de rappeler que les urgences des traitements multi-bagues peuvent parfois atteindre des échelles de douleurs élevées (par exemple arcs orthodontiques sortis des tubes pouvant causer des blessures importantes des muqueuses jugales...).

Les traitements par aligneurs permettent d'éviter ce type d'urgence lié aux arcs orthodontiques et de s'affranchir de ces douleurs élevées.

Rappelons également que la plupart des aligneurs sont fabriqués de façon industrielle et robotisée ce qui permet d'atteindre une précision suffisante pour éviter les irritations pouvant être créées par les défauts et ébarbures des gouttières fabriquées au laboratoire de façon artisanale (2).

III.3 Urgences

Les urgences orthodontiques seraient moins nombreuses pour les traitements avec aligneurs par rapport aux traitements avec multi-attaches (4).

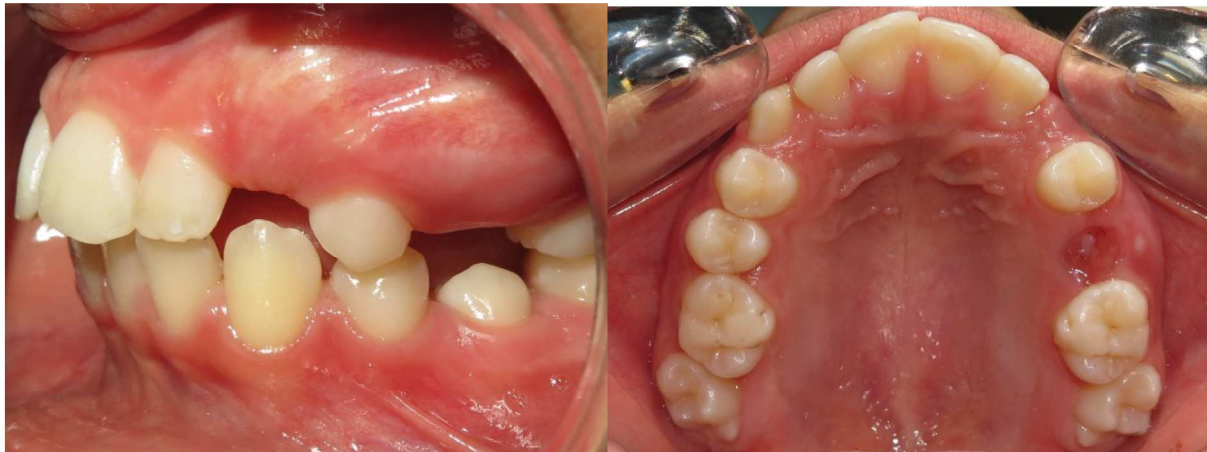Il est vrai que les urgences des traitements orthodontiques par gouttières semblent être limitées en écartant celles que l'on peut rencontrer classiquement en multi-bagues telles que les décollages de brackets, arcs orthodontiques sortis des tubes, ligatures métalliques cassées...

De plus, comme cela a été mentionné dans le paragraphe précédent, les urgences des traitements multi-bagues peuvent prendre des échelles de douleurs élevées, ce qui semble être moins probable avec celles des traitements par aligneurs.

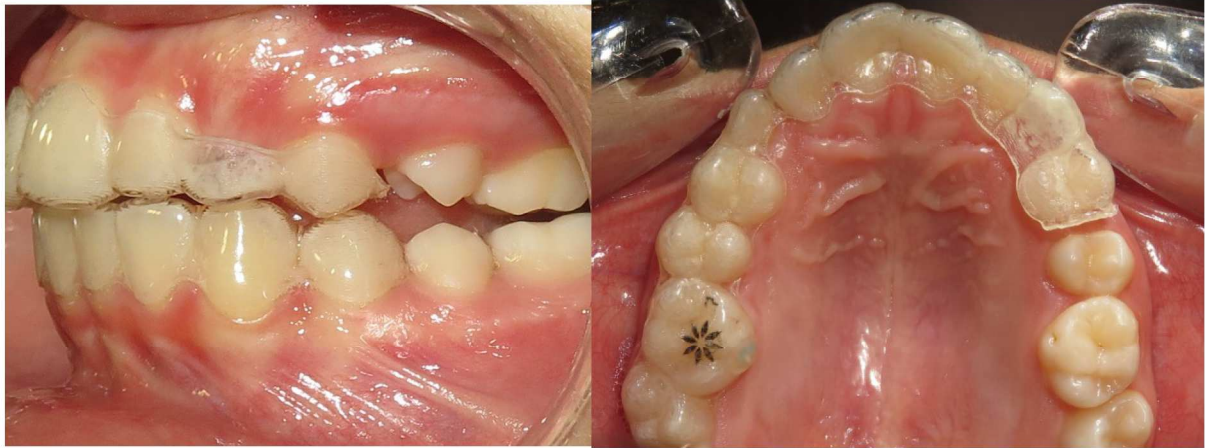La plupart des urgences que nous avons pu avoir sur les patients traités en aligneurs sont généralement des décollements de taquets ou encore des fêlures ou cassures de gouttières mais ces événements restent rares et bien souvent non douloureux.

En ce qui concerne les décollements de taquets, cet écueil se constate souvent sur des dents présentant des couronnes céramiques ou métalliques, ceci s'expliquant par des capacités de collage inférieures sur ce type de surfaces par rapport à des surfaces amélaire.

En ce qui concerne les fêlures et fractures de gouttières, c'est souvent sur des patients enfants et adolescents que cela se produit, ceci pouvant s'expliquer par le fait que ces jeunes patients présentent un certain nombre de dents permanentes en évolution ou encore non évoluées sur arcade, ce qui crée des zones de fragilité où les aligneurs n'englobent pas de dents pouvant être à l'origine de potentiels points de ruptures des gouttières comme l'illustre le cas clinique présenté ci-dessous.



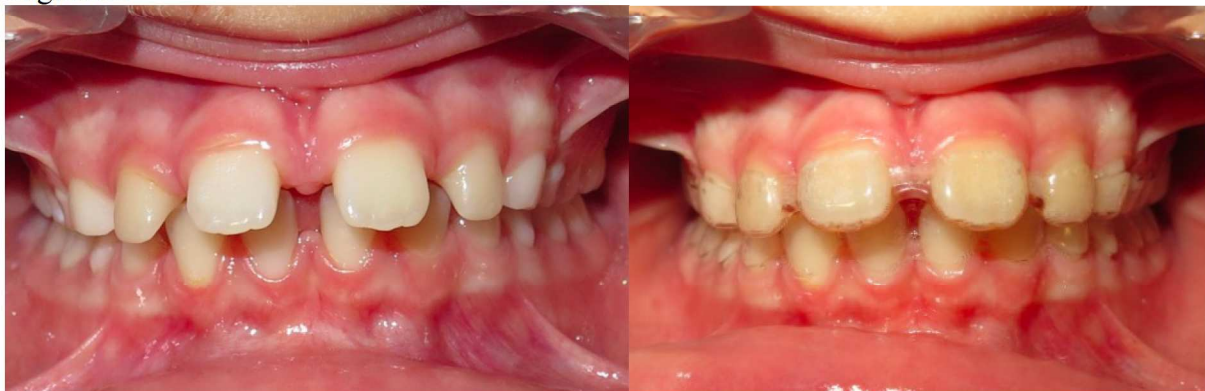(photos intrabucales montrant la situation clinique initiale avec 23 et 25 non encore évoluées sur arcade)



(photos intrabuccales avec aligneurs en cours de traitement montrant une situation clinique où le patient est venu en urgence pour une fracture d'un de ses aligneurs maxillaires survenue secteur 2 en distal de la 24 en lien étroit avec l'évolution de la 25)

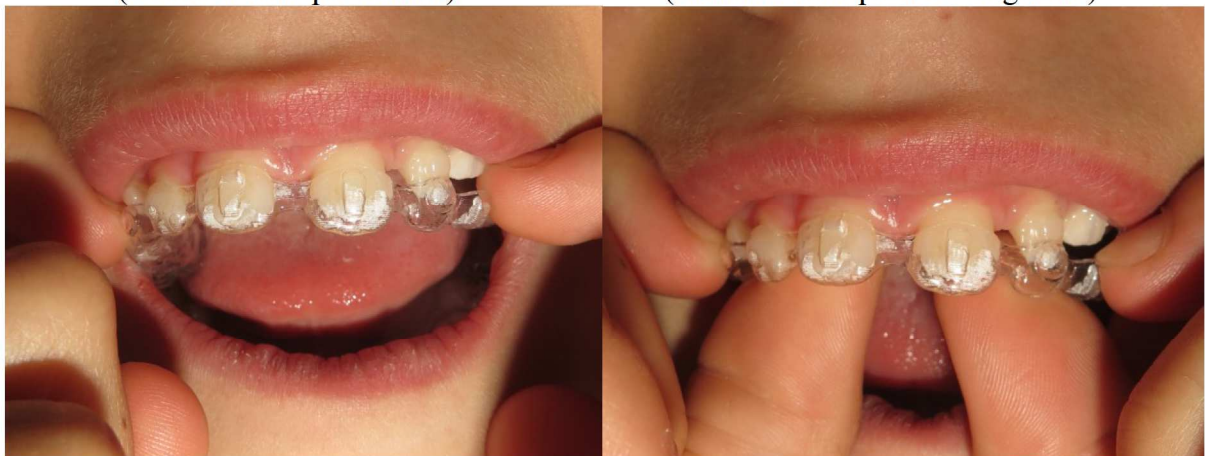De plus, une mauvaise technique de désinsertion des aligneurs par ces jeunes patients pourrait provoquer ce type d'écueils.

Ci-dessous le cas d'une autre jeune patiente présentant une dysharmonie dento-maxillaire par microdentie relative. Les diastèmes inter-dentaires engendrent des zones de fragilité des aligneurs.



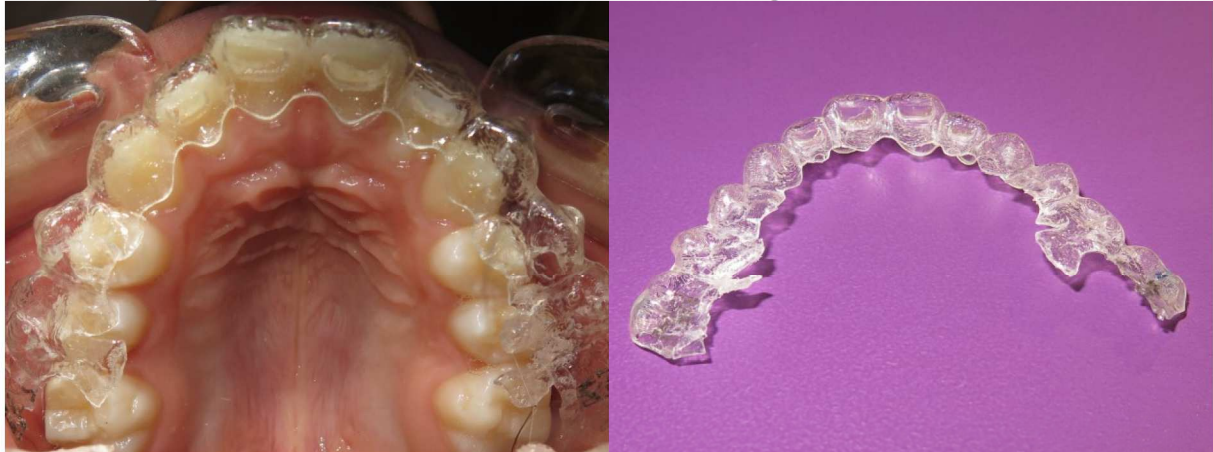(situation clinique initiale)

(situation clinique avec aligneurs)



(situations cliniques au moment de la désinsertion des aligneurs évoquant des plausibles fêlures ou fractures des aligneurs d'autant plus si la technique de désinsertion est mauvaise)

Une autre explication pourrait venir aussi du fait qu'un certain nombre de jeunes patients ont tendance à prendre la mauvaise habitude de mordiller leurs gouttières.

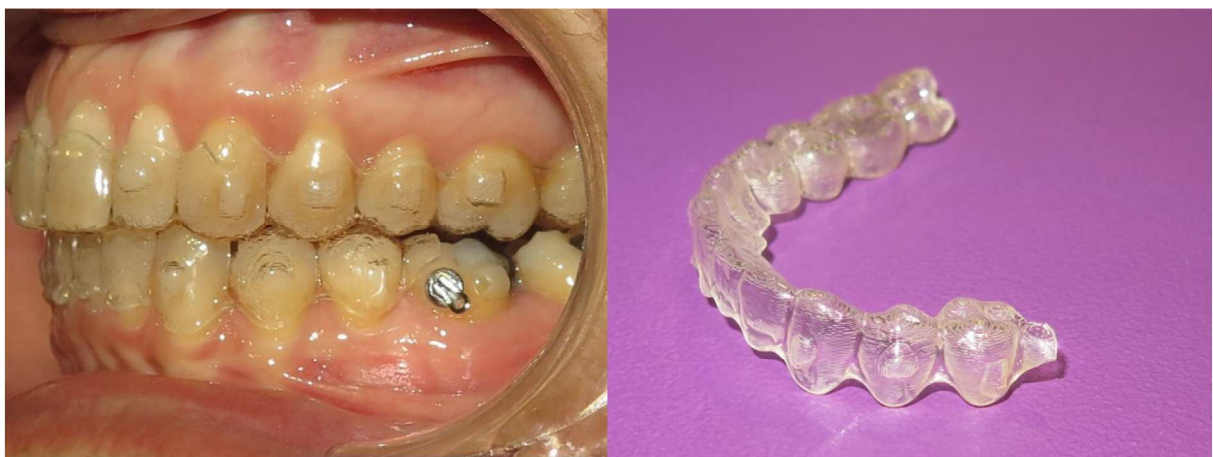

(Situation clinique d'urgence d'un jeune patient traité par aligneurs qui a « machouillé » de manière conséquente un de ses aligneurs maxillaires. Ceci est en partie dû à l'évolution des prémolaires secteurs 1 et 2)

Il peut être judicieux d'augmenter la fréquence de changements des aligneurs pour éviter ce genre d'inconvénient spécifique à cette tranche d'âge de patients dans la mesure du raisonnable (par exemple changement d'aligneurs tous les 5 jours) et à condition que les déplacements dentaires prévus ne soient pas classés comme difficilement prévisibles avec les aligneurs.

Il est à noter que cette mauvaise habitude de « mordre » les aligneurs peut tout aussi bien se manifester chez des patients adultes car les aligneurs lorsqu'ils sont portés en bouche ne permettent pas vraiment une occlusion stable et il est arrivé d'avoir un certain nombre de patients de tout âge se plaignant d'avoir envie de « mâcher » leurs gouttières en permanence, ce qui pourrait engendrer des fêlures voir des fractures des aligneurs.

Néanmoins les fractures d'aligneurs chez les adultes restent exceptionnelles mais tout à fait possible comme l'illustre la situation clinique ci-dessous.



(trait de fracture de l'aligneur mandibulaire situé au niveau de la 36)

III.4 Hygiène bucco-dentaire

Un grand nombre d'études s'accordent à dire que les patients traités orthodontiquement par aligneurs présenteraient une meilleure santé parodontale que ceux traités par multi-attaches conventionnels placés sur les faces vestibulaires des dents (9) (10) et ceci étant également affirmé pour les appareillages linguaux fixes (11).

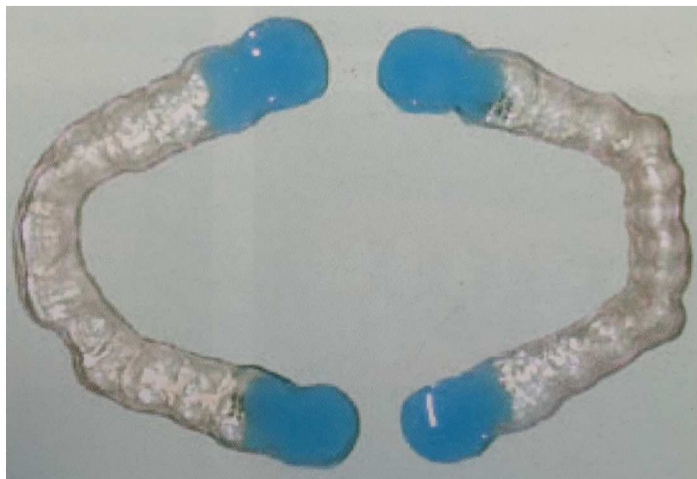En ce qui concerne plus spécifiquement la tranche d'âge des adolescents qui serait la période la plus critique et la plus problématique en terme d'hygiène bucco-dentaire au cours des traitements orthodontiques, les adolescents traités orthodontiquement avec des aligneurs auraient durant leurs traitements moins de plaque dentaire et moins de réactions inflammatoires gingivales que les adolescents traités orthodontiquement avec des appareils multi-attaches (12).

La maintenance parodontale s'effectuerait donc plus efficacement avec l'option thérapeutique par aligneurs grâce à la dépose de ces derniers au moment des brossages dentaires (13) avec notamment la possibilité de passage du fil inter-dentaire sans contraintes.

De ce point de vue, le choix d'un appareillage orthodontique par aligneurs peut représenter une bonne option orthodontique pour les traitements de patients ayant des risques de développer des maladies parodontales et plus spécifiquement des parodontites.

Par ailleurs comme le préconise le parodontiste Jacques CHARON, les gouttières orthodontiques peuvent servir de diffuseurs de médicaments parodontaux chez des patients à risque de développer des maladies parodontales (2).

Ainsi pour cette catégorie de patients le risque parodontal peut être réduit au cours des traitements orthodontiques en déposant dans l'intrados des gouttières au niveau molaire une goutte de gel de Chlorhexidine qui diffusera sur la totalité des surfaces des aligneurs lorsqu'ils seront insérés en bouche (2).



(photo du Dr. Jacques CHARON extraite du livre du Dr. Richard BOUCHEZ « Les Traitements Orthodontiques Invisalign® ») (2)

De plus, l'optimisation de l'hygiène bucco-dentaire permise par les aligneurs permettrait de mieux contrôler le risque carieux au cours de ces traitements orthodontiques (13).

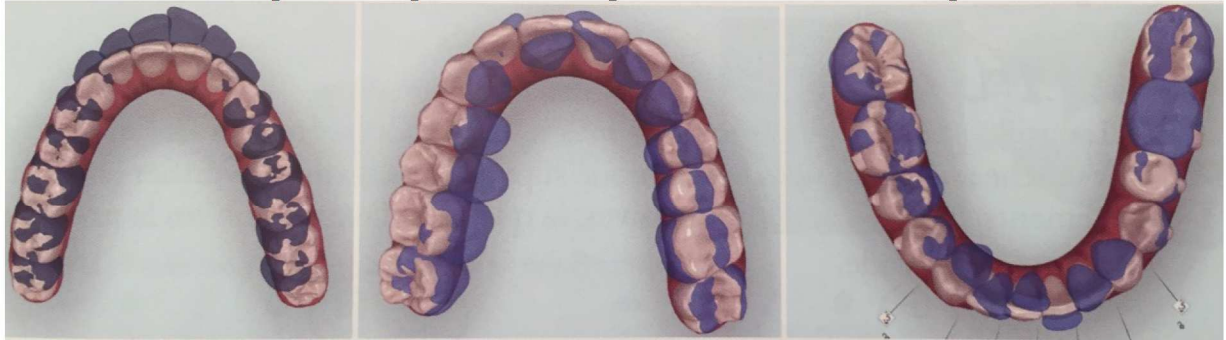
Ainsi les décalcifications dentaires pouvant être présentes autour des boîtiers fixes des systèmes multi-attaches pourraient être moins nombreuses avec les techniques orthodontiques par aligneurs (13).

III.5 Communication

La simulation virtuelle en 3 dimensions du set up informatique représente un excellent outil de communication avec les patients (2) (13).

En effet par ce concept de rétro-planification des traitements orthodontiques par aligneurs, le patient peut visualiser le déroulé de son plan de traitement ainsi que le résultat final dans les 3 sens de l'espace.

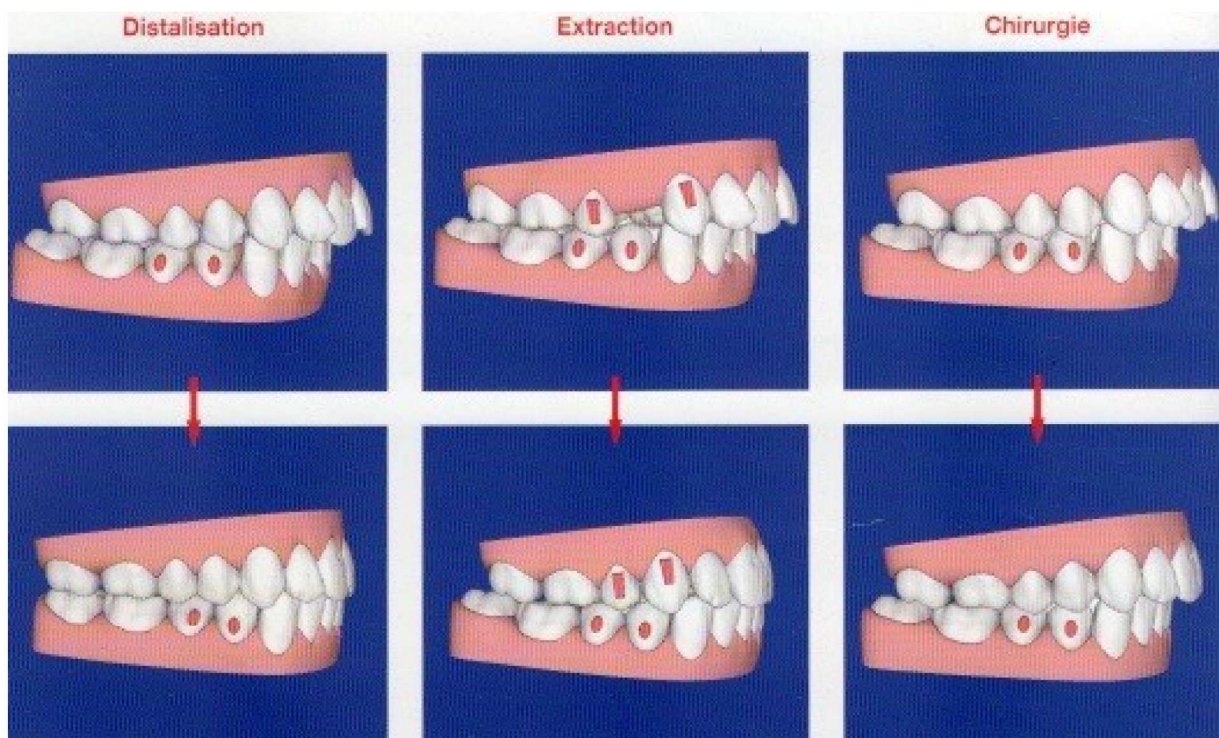
Les outils de superpositions dentaires intégrés au set up virtuel permettent aux patients de mieux se rendre compte de l'importance des déplacements dentaires entrepris.



(fonctionnalité « superpositions dentaires » permettant de visualiser en bleu la position initiale et en blanc la position finale) (14)

Les orthodontistes peuvent par l'intermédiaire de cette technologie informatique exposer aux patients de manière plus explicite les différentes exigences thérapeutiques (stripping, élastiques, cales rétro-incisives, morphologie et épaisseur des taquets...)

De plus, les praticiens ont l'opportunité de faire visionner à un même patient plusieurs set up virtuels correspondants à des plans de traitements différents (par exemple une simulation avec extraction de prémolaires et une autre sans).



(illustrations de 3 options de simulations thérapeutiques pour un même patient) (2)

La planification virtuelle constitue donc un outil didactique intéressant qui améliore la compréhension des thérapeutiques par les patients qui valident ou invalident la situation clinique finale prévue.

Les patients prennent ainsi part de manière plus objective à la décision thérapeutique et par conséquent le consentement éclairé qui en découle est facilité (2).

D'autre part, la planification informatique des déplacements dentaires permet d'améliorer la communication et la coordination entre praticiens de spécialités différentes en odontologie chez des patients nécessitant une prise en charge pluridisciplinaire (13).

III.6 Durée des traitements

Une étude datant de 2005 avait déjà émise des suggestions à propos du fait que la durée des traitements orthodontiques par aligneurs serait plus courte que celle des traitements par multi-attaches (15).

Cette notion a été confortée plus récemment par l'American Journal of Orthodontics and Dento-Facial Orthopedic (16).

Le Dr. Richard BOUCHEZ explique que cette rapidité de traitement avec aligneurs serait en lien avec la programmation préalable en 3 dimensions des déplacements dentaires par le set up virtuel (2).

En effet, les praticiens ont la capacité avec les set up informatisés des mouvements dentaires de bien contrôler les mouvements parasites et ainsi de limiter le nombre des déplacements dentaires aux seuls nécessaires (2).

Ainsi, les phases de nivellement bien souvent nécessaires en technique multi-attaches peuvent être plus ou moins éliminées en technique par aligneurs (2).

Effectivement, la technologie 3D rend possible des déplacements dentaires immédiats par les aligneurs sans avoir besoin préalablement de niveler la courbe de « Spee » comme cela peut être le cas en techniques orthodontiques par appareillages fixes (4).

Ceci pourrait expliquer en partie la réduction de la durée globale des traitements orthodontiques par gouttières énoncée ci-dessus par un certain nombre d'auteurs.

Néanmoins cette réduction de la durée globale des thérapeutiques orthodontiques par aligneurs est à relativiser car bien souvent des finitions orthodontiques sont nécessaires à la fin de la série d'aligneurs, ce qui peut allonger considérablement ces traitements.

Au-delà de la durée globale des traitements par aligneurs qui seraient moindre, c'est aussi le temps de travail clinique qui serait diminué en raison notamment d'actes manuels au fauteuil relativement moins difficiles avec la technique par aligneurs comparés à celles par multi-attaches.

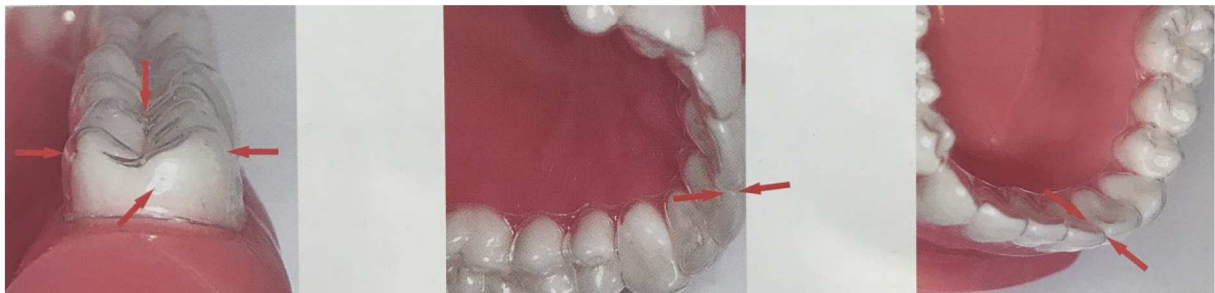
Cependant il est important d'ajouter à cela que le travail en amont des simulations thérapeutiques par l'orthodontiste prend un temps conséquent, et le gain de temps relatif lors des séances cliniques est très largement perdu par le temps utilisé à l'élaboration du ou des set up informatiques.

III.7 Informations orthodontiques

En ce qui concerne les traitements multi-attaches, pour se rapprocher de la physiologie osseuse les arcs orthodontiques sont la plupart du temps sous-dimensionnés par rapport aux gorges des brackets, ce qui a pour conséquence une complexification du protocole thérapeutique.

En revanche dans les traitements par aligneurs, les gouttières sont moulées sur mesure au niveau des couronnes dentaires (2).

Ainsi, la transmission des informations orthodontiques dans les 3 ordres serait plus complète avec des pertes de contrôle des mouvements dentaires relativement plus faible, et ceci grâce au contact intime entre l'intrados des aligneurs et les couronnes dentaires ainsi qu'à l'élasticité des gouttières (2).



(Aligneur sur typodont illustrant la totalité des surfaces dentaires disponibles « moulées » sur mesure par la gouttière permettant de transmettre au mieux les informations thérapeutiques) (2)

III.8 Biomécanique

Les techniques orthodontiques par aligneurs semblent présenter un avantage biomécanique du fait que les intensités des forces appliquées au niveau des dents lors de la pose de chaque nouvelle gouttière décroissent rapidement (2).

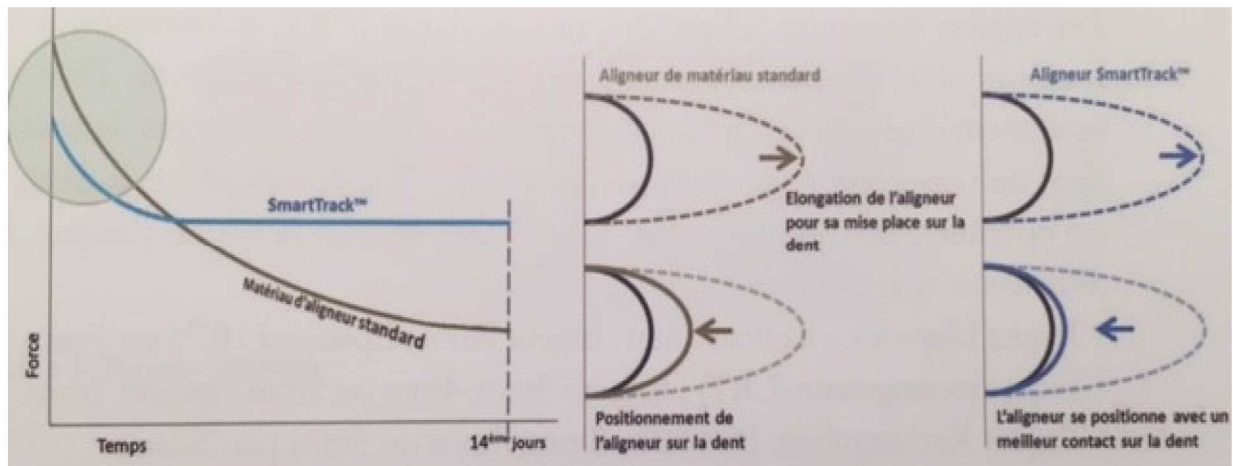
Effectivement, l'intensité des forces appliquée est maximale le 1^{er} jour de port, décroît au 2^{ème} jour puis reste stationnaire jusqu'au 15^{ème} jour (5).

Ainsi, ces forces intermittentes permettent de longues périodes de repos tissulaire d'autant plus que les patients enlèvent leurs aligneurs minimum 2 heures / jour afin de manger et se brosser les dents.

Cette discontinuité des forces orthodontiques limiterait ainsi les risques de souffrance des tissus dentaires et parodontaux lors des déplacements dentaires par aligneurs (2) (13), ce qui se rapproche de l'idéal recherché par les orthodontistes.

Il est important de préciser que les nouveaux matériaux présents actuellement dans les gouttières orthodontiques (comme par exemple le matériau « SmartTrack® » de la société « Invisalign® ») engendrent après chaque cycle de désinsertion / ré-insertion des aligneurs qu'une très faible élongation de ces derniers, ce qui permet de conserver des contacts

optimum avec les dents après chacun de ces cycles et donc une efficacité constante des gouttières (13).



(Courbe relaxation de contraintes et d'élasticité du matériau « SmartTrack® » extrait de l'ouvrage du Dr. Patrice BERGEYRON illustrant la très faible elongation des aligneurs lors des cycles désinsertion / ré-insertion de ces derniers) (14)

De surcroît, l'intensité des forces créées par les gouttières orthodontiques peut être réduite en prévoyant un séquençage des mouvements dentaires plus important sur la simulation thérapeutique (2) (13).

Cette possibilité de prévoir un nombre plus important d'aligneurs offre à l'orthodontiste un atout intéressant pour appliquer des forces plus douces dans des situations cliniques particulières notamment chez des patients au parodonte réduit (13).

III.9 Bruxisme

Le recouvrement des surfaces occlusales par les aligneurs peut être considéré comme un bon moyen de protection des dents des patients présentant des parafunctions telles que le bruxisme et devant être traités orthodontiquement (13).

Par conséquent, le choix d'un traitement par aligneurs chez les patients bruxomanes peut être particulièrement judicieux par la réduction des influences des pressions occlusales ainsi que la réduction des influences des pressions musculaires environnantes qu'entraînent le port des gouttières (2) (4).

III.10 Eclaircissement dentaire

Un avantage supplémentaire des aligneurs est celui de pouvoir les utiliser comme diffuseur de produits d'éclaircissement dentaire généralement à la fin du traitement orthodontique (2).

III.11 Activités quotidiennes

Les traitements orthodontiques par aligneurs ne semblent pas avoir d'impacts sur les activités quotidiennes des patients en particulier pour les activités sportives ou les activités musicales comme le chant ou encore celles usant d'un instrument sollicitant la bouche (13).

En effet, les aligneurs présentent l'avantage d'être amovible et ainsi de pouvoir être retirés pour la pratique de ces activités.

III.12 Elargissement des indications

En 2018, les indications des thérapeutiques orthodontiques par aligneurs ne se limitent pas aux traitements des petits encombrements et des alignements antérieurs.

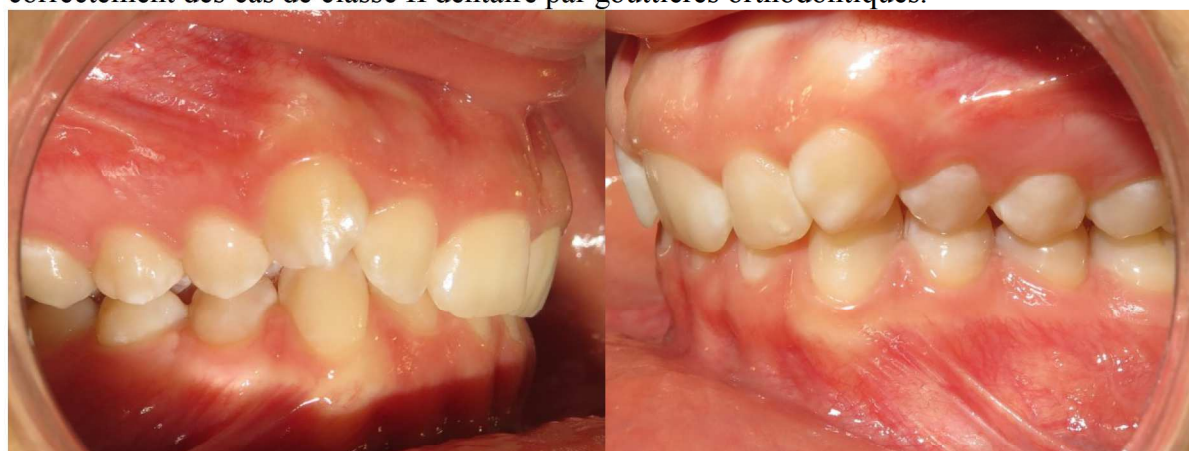En effet, l'éventail des différentes malocclusions pouvant être résolues par aligneurs s'est considérablement étendu au cours de ces dernières années en raison notamment de l'évolution des matériaux composant les gouttières orthodontiques (comme par exemple le matériau « SmartTrack® » de la société « Invisalign® »,) et de celle des attaches (comme par exemple la nouvelle génération « G4 Invisalign® » de taquets optimisés, ...) mais aussi grâce aux nouvelles fonctionnalités pouvant être intégrées directement aux aligneurs (tels que les « Power Ridge® » et les « Bite-Ramps® » de la firme « Invisalign® »,).

Néanmoins l'élargissement des indications par aligneurs va de pair avec les grandes difficultés que pourra rencontrer l'orthodontiste pour les cas plus complexes.

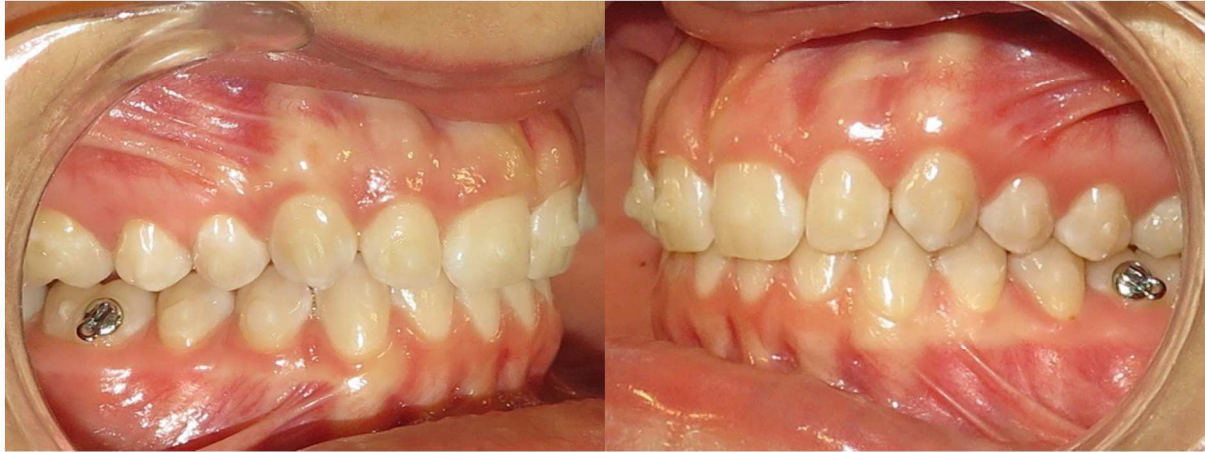Ainsi des connaissances poussées dans la spécialité orthodontique sont absolument indispensables pour pouvoir espérer résoudre la majorité des malocclusions avec aligneurs.

Une grande partie des patients que l'on traite par aligneurs avec le Dr. David COUCHAT sont des adolescents ayant des malocclusions de classe II.

Ci-dessous voici le cas d'une patiente de 15 ans présentant une malocclusion de classe II division 2 que l'on a traité par aligneurs qui illustre bien la possibilité de résoudre correctement des cas de classe II dentaire par gouttières orthodontiques.



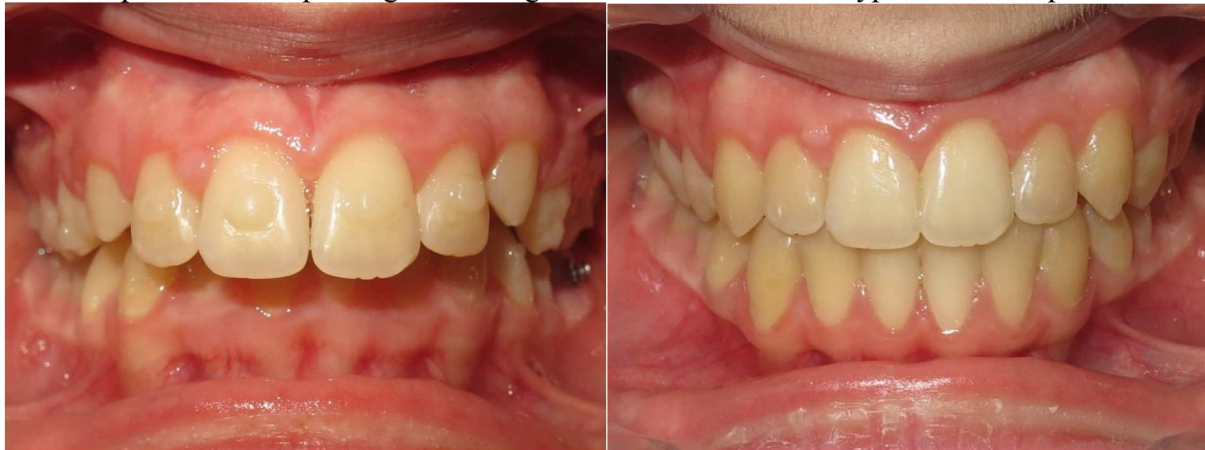(photos intrabuccales avant traitement)



(photos intrabuccales pendant le traitement qui est actuellement toujours en cours)

Les indications se sont également élargies aux traitements des supraclusions notamment grâce au développement des cales rétro-incisives directement intégrées aux gouttières (« Bite-Ramps® ») pour le système « Invisalign® »)

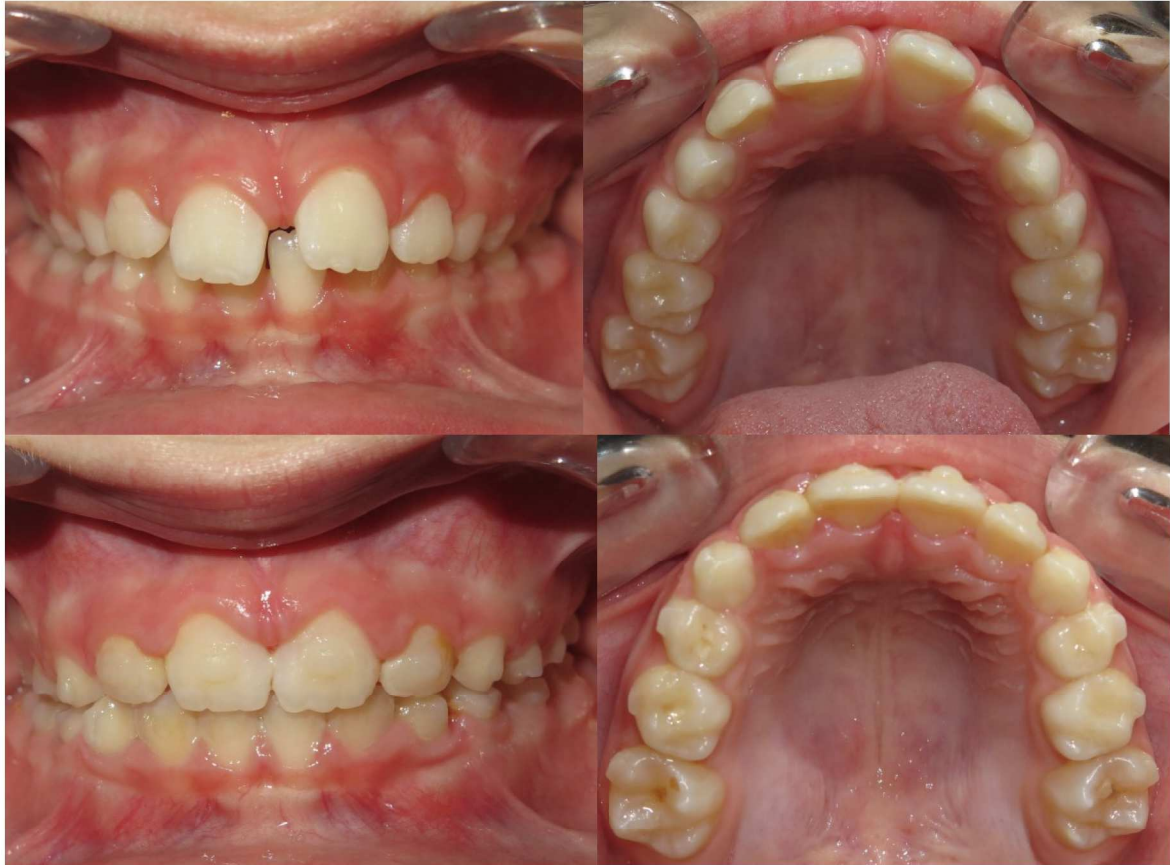Ci-dessous le cas d'une patiente adolescente ayant initialement une importante supraclusion incisive qui a été traité par aligneurs intégrant des fonctionnalités type « Bite-ramps® ».



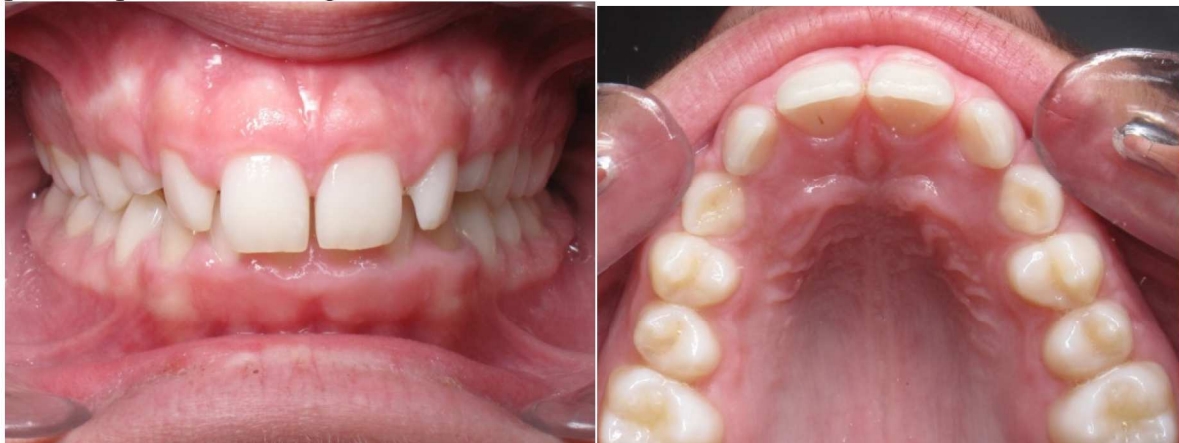En 2018, Align Technology® a lancé une nouvelle option thérapeutique « Teen First® » destiné aux interceptions essentiellement de la dimension transversale pour les enfants entre 6 et 9 ans.

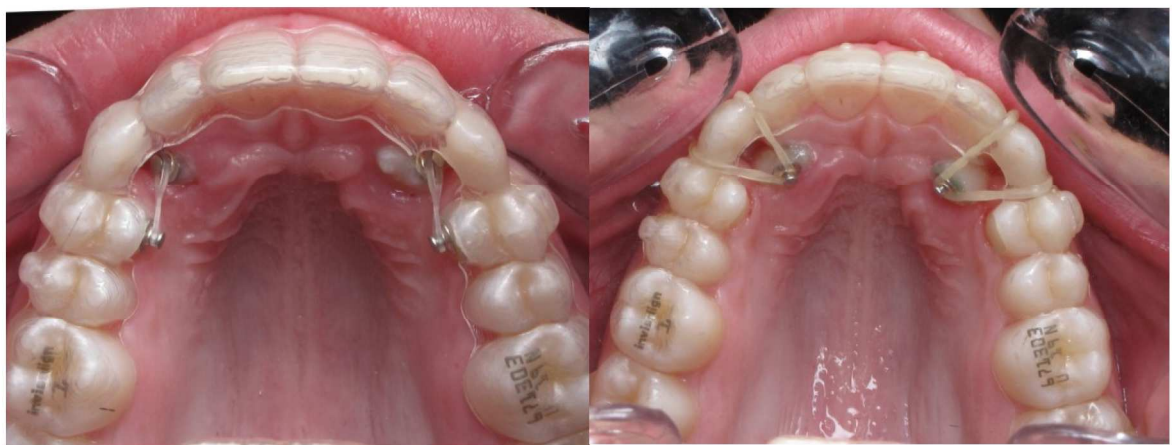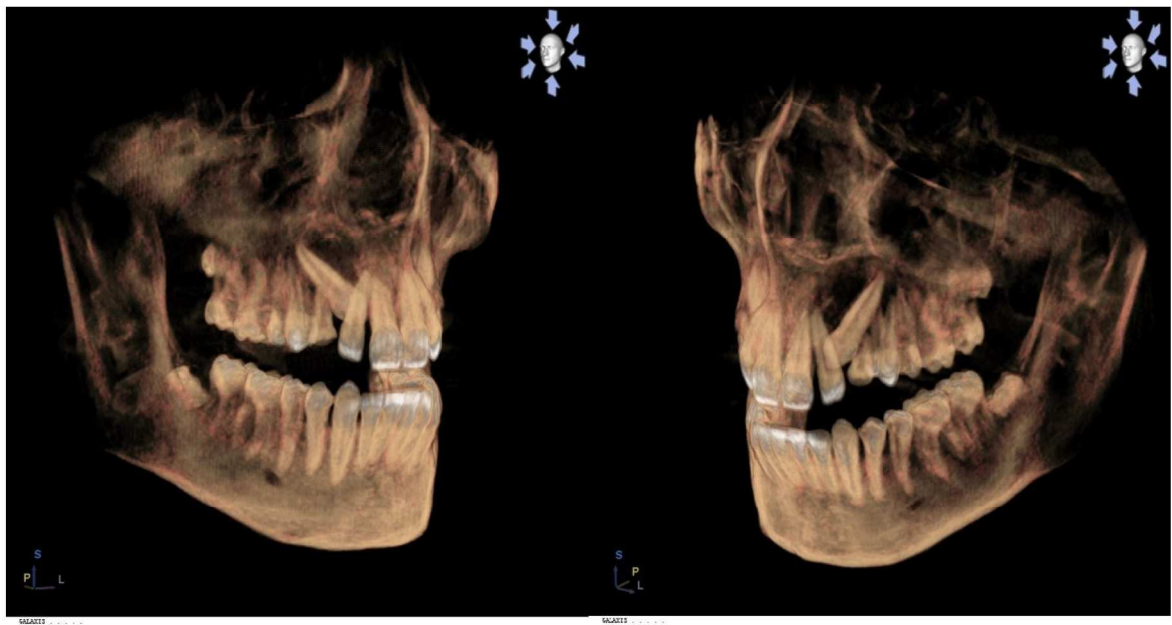
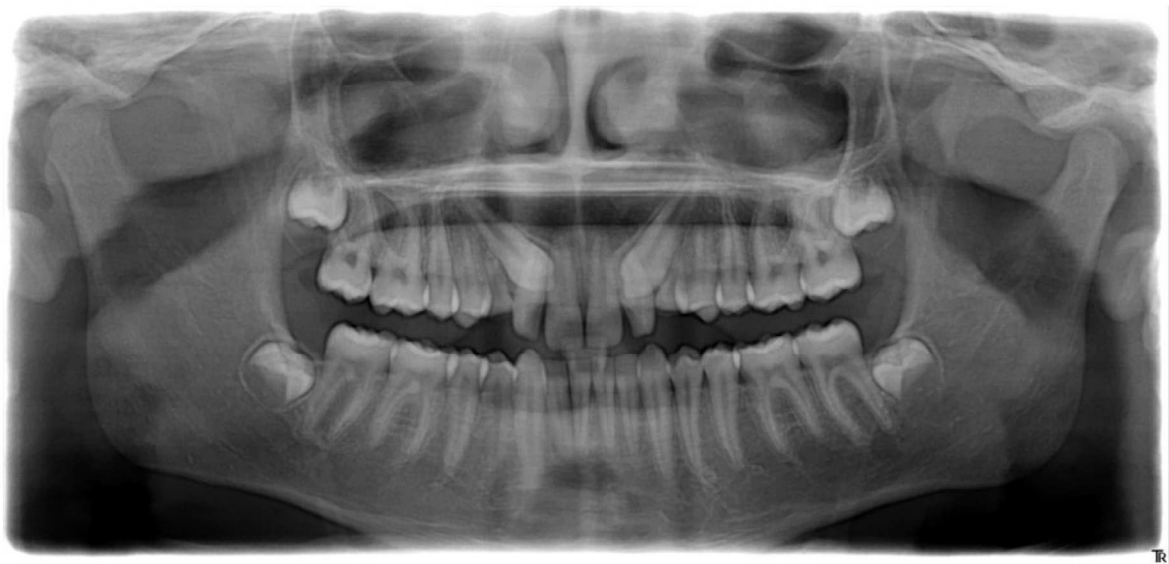Les « Teen First® » sont une alternative de traitement aux « Quad Helix » (QH) mais le recul clinique de ce nouveau type de traitement est trop faible pour juger de son efficacité par rapport aux QH.

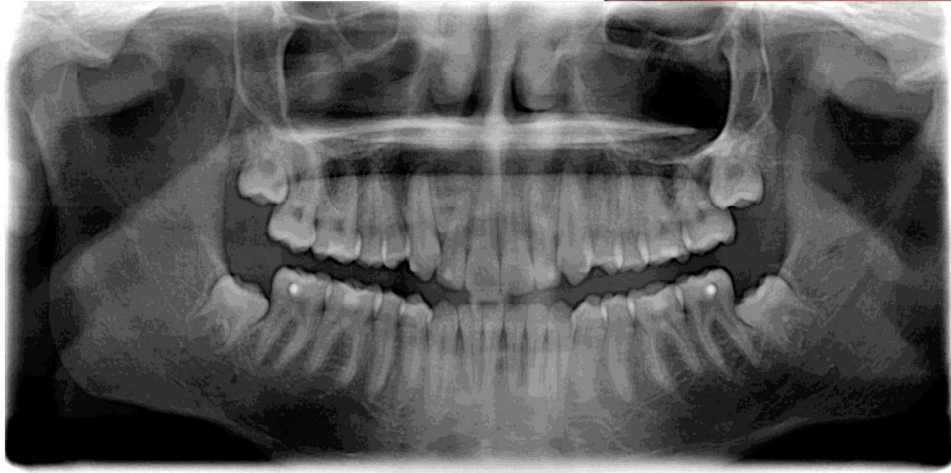
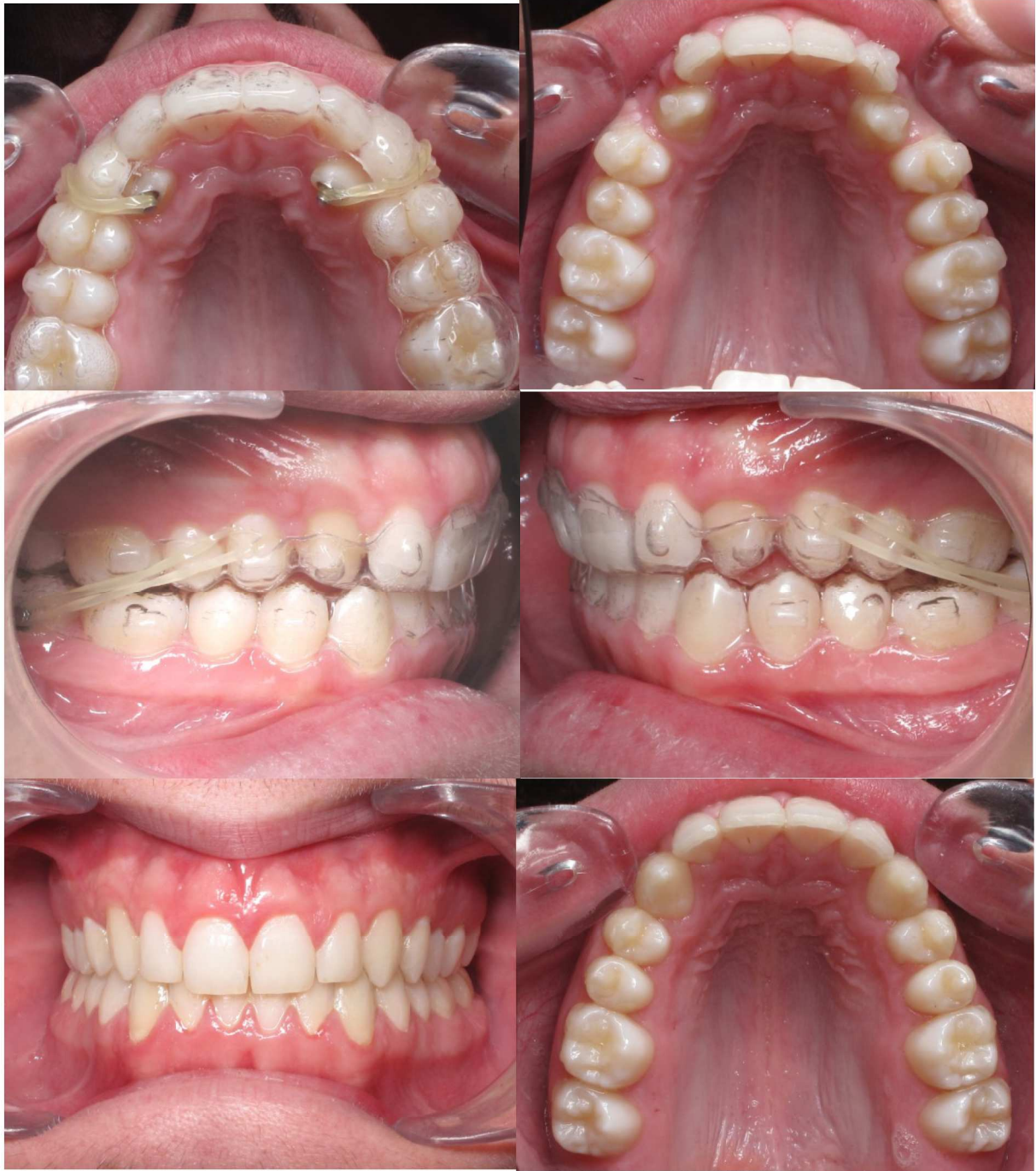Ci-dessous est présenté le cas d'un enfant en cours de traitement « First® » ayant initialement une endoalvéolie maxillaire avec mésiorotation coronaires de 16 et 26.



De plus, les cas de canines incluses demeurent tout fait possibles à entreprendre avec aligneurs comme l'illustre le traitement de ce patient de 15 ans ayant 13 et 23 incluses en position palatine avec angulations mésio-cornaires.



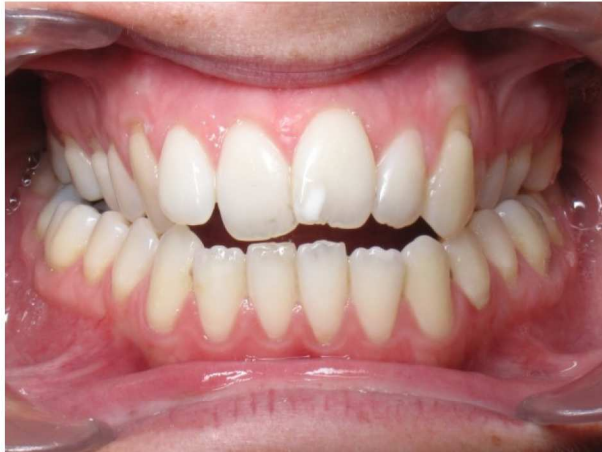



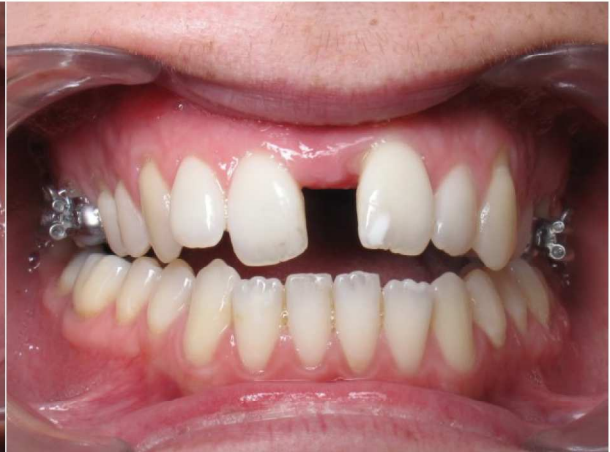De surcroît, il est tout à fait possible de gérer les phases orthodontiques des cas chirurgicaux par aligneurs.

Pour exemple voici le cas d'une patiente adulte présentant une occlusion inversée postérieure bilatérale dans un contexte squelettique d'endognathie maxillaire.

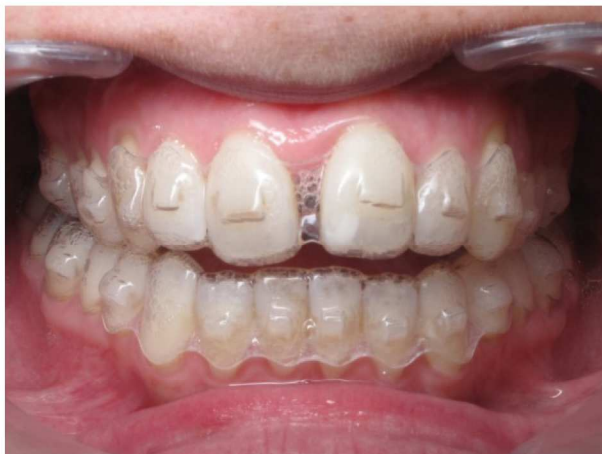Une disjonction maxillaire assistée chirurgicalement a été entreprise dans un premier temps puis a été suivie par une phase orthodontique par aligneurs.



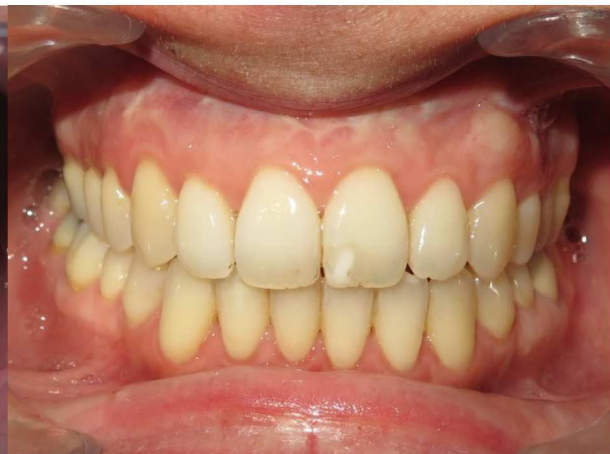(situation clinique intra-orale initiale)



(situation intra-orale après disjonction assistée chirurgicalement, disjoncteur en bouche)



(situation intra-orale lors de la 2^{ème} phase de traitement avec aligneurs)

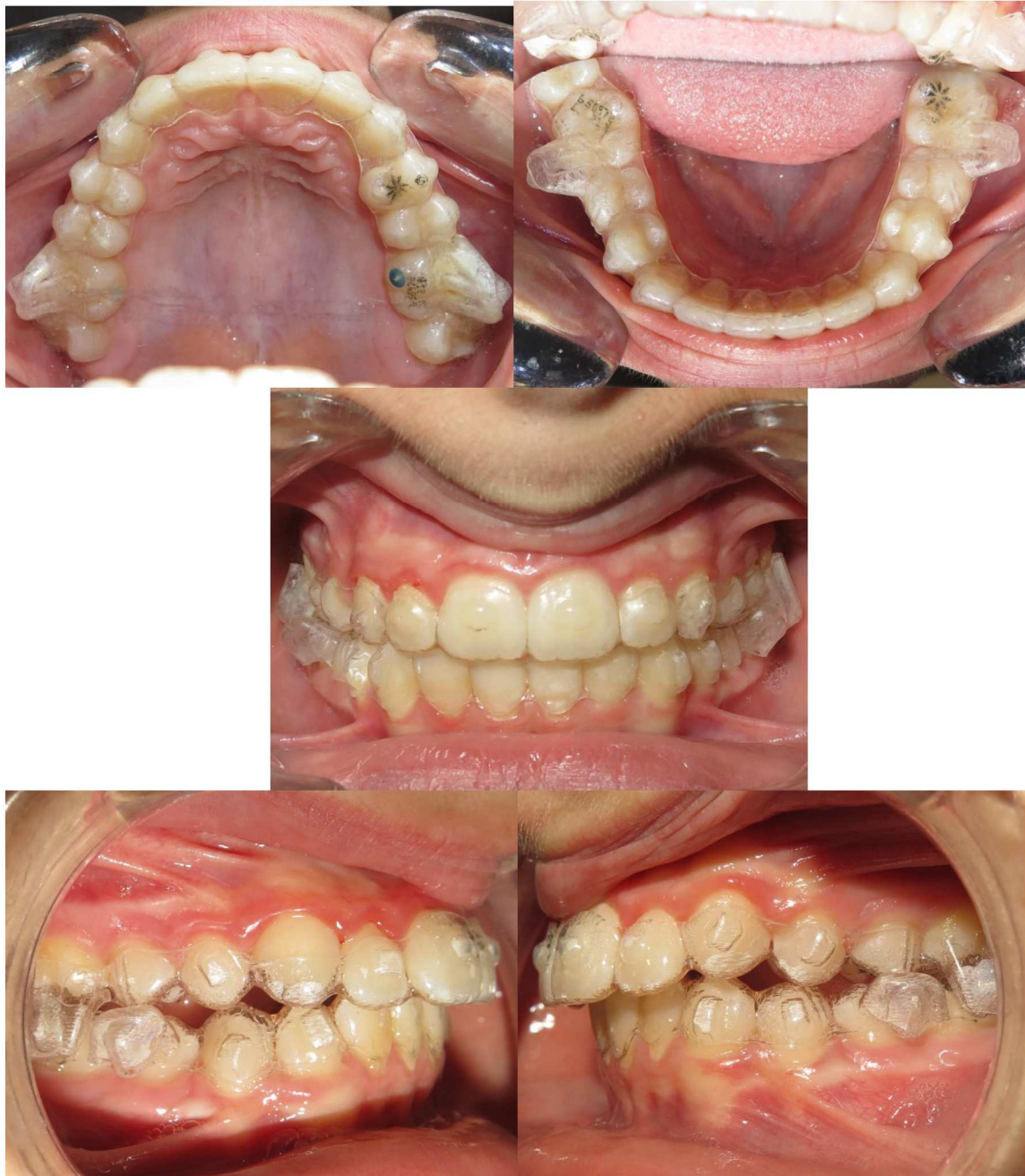

(situation intra-orale en fin de traitement)

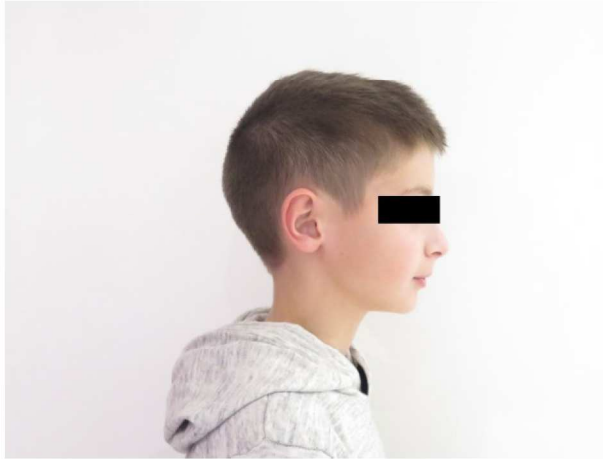Enfin, les aligneurs offrent aujourd'hui également de nouvelles perspectives de traitement avec des indications orthopédiques.

En effet, « Invisalign® » a lancé récemment le dispositif « MA® » (Mandibular Advancement®) destiné aux thérapeutiques orthopédiques de classe II squelettiques par rétrognathie mandibulaire.

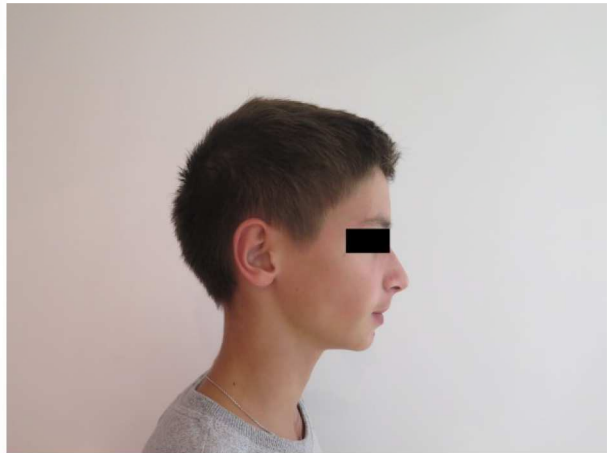Le système « MA® » consiste en des ailettes de propulsion intégrées aux aligneurs comme présenté ci-dessous.



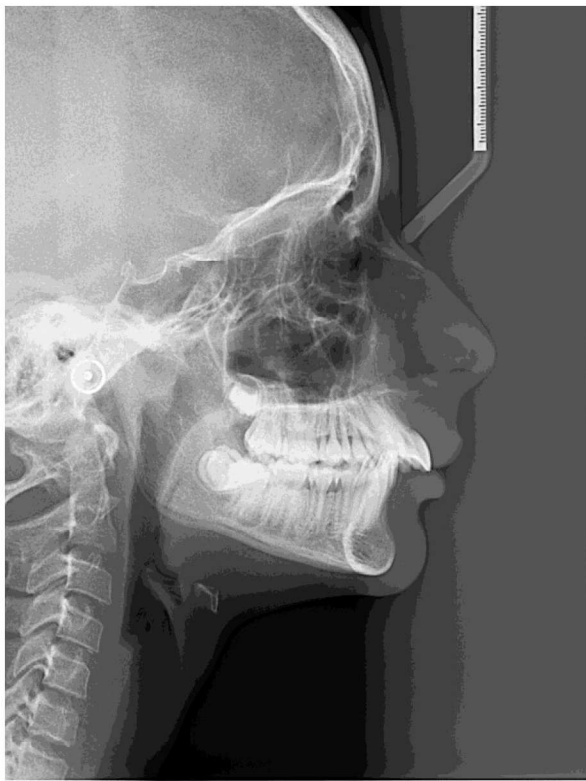
Ci-après voici le cas d'un jeune patient présentant une malocclusion de classe II dans un contexte squelettique de classe II par rétrognathie mandibulaire. Il a été décidé pour ce patient dont le potentiel de croissance semble important de lui faire porter des gouttières orthodontiques intégrant le dispositif « MA® ».



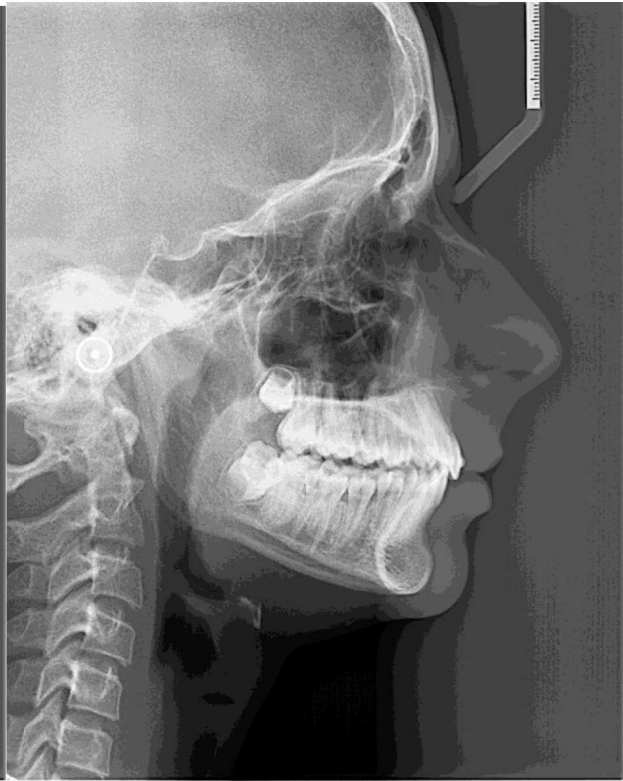(photo de profil avant « MA® »)



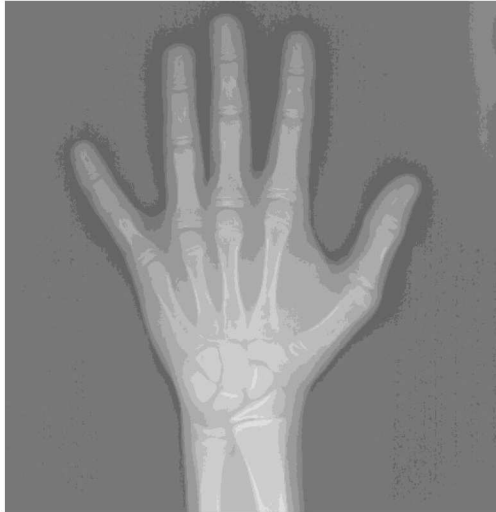(photo de profil en cours de traitement « MA® »)



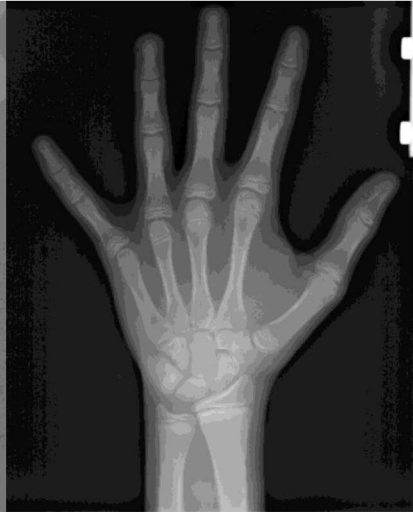(téléradiographie de profil avant « MA® »)



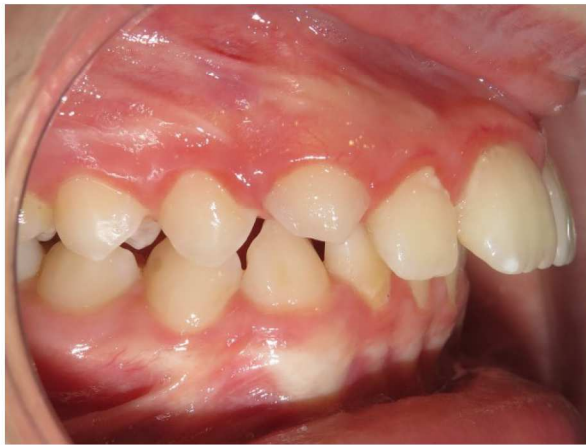(téléradiographie de profil en cours de « MA® »)



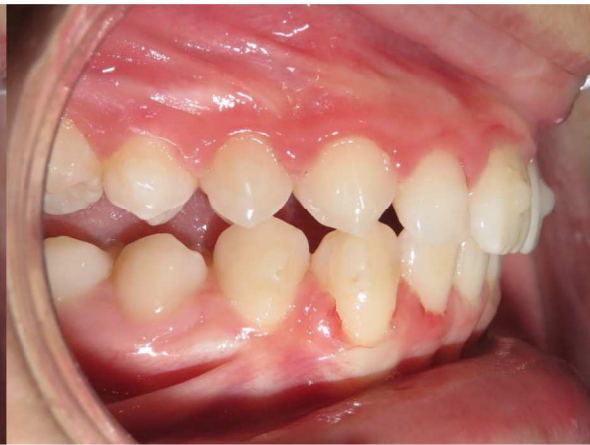(radiographie du poignet avant « MA® »)



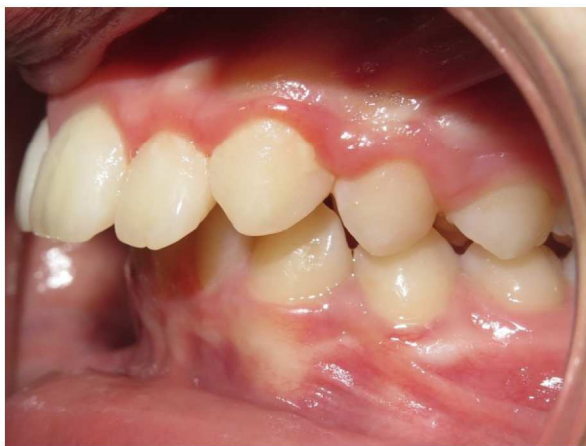(radiographie du poignet en cours de « MA® »)



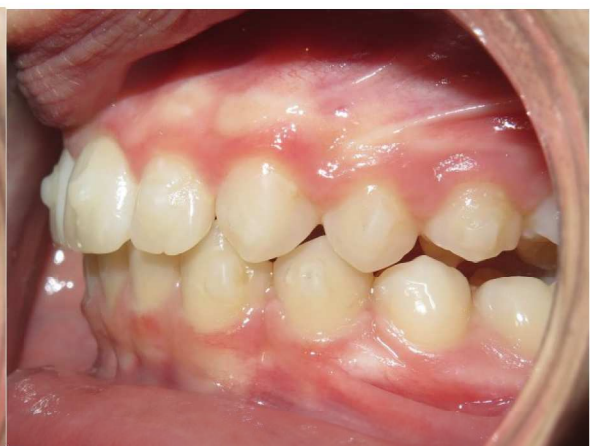(photo endobuccale droite avant « MA® »)



(photo endobuccale droite en cours de « MA® »)



(photo endobuccale gauche avant « MA® »)



(photo endobuccale gauche en cours de « MA® »)

Tous les cas cliniques présentés dans ce chapitre « élargissement des indications » ont été traités en collaboration avec le Dr. David COUCHAT au sein de son cabinet.

IV. Inconvénients des traitements par aligneurs en ODF

IV.1 Coût

Les grandes marques d'aligneurs actuellement sur le marché (Invisalign®, Orthocaps®, Clear aligner®...) font facturer aux praticiens des prix élevés pour la confection des gouttières cumulées.

Ceci représente un des inconvénients principaux des traitements orthodontiques par aligneurs car les orthodontistes sont dans l'obligation de proposer des honoraires élevés avec un retentissement directement sur les patients qui voient leurs devis très onéreux.

Il en résulte pour un grand nombre de patients que ces traitements par aligneurs sont inaccessibles financièrement.

IV.2 Logiciel-dépendant

Une fois la simulation virtuelle du plan de traitement approuvée par le patient et la fabrication de la totalité des aligneurs réalisée, un des inconvénients majeurs des traitements orthodontiques par gouttières va être pour le praticien de ne plus avoir réellement de contrôle direct au fauteuil sur le déroulement de son plan de traitement.

C'est-à-dire que si pour une raison ou une autre les mouvements dentaires ne suivent pas complètement la simulation informatique prévue, l'orthodontiste aura plus ou moins des difficultés d'adaptation de son traitement au fur et à mesure de son déroulement et bien souvent il devra reprendre la totalité du protocole de départ à savoir : empreintes / photos / radiographies / prescription jusqu'à obtenir une nouvelle simulation thérapeutique qui devra être ensuite à nouveau travaillée et enfin validée encore par le patient pour pouvoir lancer la fabrication d'une nouvelle série d'aligneurs, ce qui fait perdre beaucoup de temps (environ 4 semaines depuis l'empreinte jusqu'à la réception des nouveaux aligneurs) à la fois au patient et au praticien.

De plus l'inconvénient « dépendance-logiciel » des traitements par aligneurs peut également se révéler tout simplement lorsque malheureusement au cours des rendez-vous cliniques des patients la connexion internet est mauvaise ou interrompue.

En effet, pour accéder à la simulation du plan de traitement on a besoin d'une bonne connexion internet et cela reste un réel problème et inconvénient de ce type de traitement orthodontique quand le patient est au fauteuil et que l'on ne peut pas visualiser le déroulé de son plan de traitement à cause d'un problème de connexion internet.

Ainsi, les traitements par aligneurs qui présentent pour un certain nombre d'auteurs et de praticiens l'avantage d'un gain de temps au fauteuil lors des différentes séances cliniques peuvent quelques fois au contraire rendre des séances cliniques beaucoup plus longues que prévues.

IV.3 Elocution

Par rapport aux techniques orthodontiques multi-attaches en vestibulaire, les techniques orthodontiques par aligneurs peuvent présenter l'inconvénient d'un « zozotement » se manifestant dès la pose des premières gouttières pendant quelques jours mais disparaissant généralement rapidement au bout d'une semaine de port, une fois la langue accoutumée à l'épaisseur des aligneurs (4).

En revanche, si l'on compare les techniques orthodontiques par aligneurs à celles par multi-attaches linguales, ces dernières peuvent faire apparaître plus de problèmes d'élocution car la langue est bien plus gênée par le volume des brackets que celui des gouttières (4).

De plus, en techniques linguales il est possible d'avoir des intolérances gingivales importantes relatives au positionnement palatin des brackets pouvant aller jusqu'à l'apparition d'ulcérations aggravant ces écueils d'élocution (4).

Le Dr. Pascal BARON mentionne une importance des troubles phonatoires avec les techniques d'orthodontie linguales souvent en lien avec des irritations linguales (18).

IV.4 Mouvements parasites

Un des mouvements parasites spécifique aux traitements orthodontiques par aligneurs est celui d'une inocclusion sur les secteurs prémolaires-molaires (19).

En effet, le port des gouttières peut faire apparaître une légère béance postérieure liée à l'épaisseur des aligneurs mais aussi à l'action des forces de déglutition sur les aligneurs qui créent une légère ingression postérieure (19).

Cette minime inocclusion postérieure reste toutefois temporaire uniquement pendant la durée du traitement par aligneurs et disparaît progressivement par intercuspitation naturelle une fois que le port des gouttières est terminé (19).

Les patients sont souvent perturbés par l'apparition de ce petit espace vertical créé au niveau des prémolaires et molaires et cela peut même engendrer des difficultés de mastication (19).

Il convient premièrement de prévenir les patients avant la pose des premiers aligneurs de la possibilité de ce mouvement parasite et deuxièmement de rassurer les patients de ce désagrément transitoire en leur expliquant que l'intercuspitation se fera naturellement lorsque le port 22h/24 des gouttières cessera.

Néanmoins, il faut faire attention à l'établissement d'une dysfonction avec interposition linguale latérale qui peut entretenir cette béance et empêcher sa correction (19).

De plus cette ingression postérieure induite aussi minime soit-elle, favorise une antérotation mandibulaire qui accentue le recouvrement antérieur pouvant ainsi poser des difficultés de corrections de supraclusions incisives.

En outre, les Dr. Werner SCHUPP et Julia HAUBRICH expliquent que ces inocclusions de fin de traitement ayant pour conséquences des pertes de calage postérieures engendrent potentiellement plus de risques de développer des troubles des articulations temporo-mandibulaires (13).

Ces mêmes auteurs préconisent en fin de traitement de découper les aligneurs en distal des canines afin de permettre aux prémolaires et molaires d'entrer en occlusion (13).

En revanche ce mouvement parasite peut aussi être considéré comme bénéfique durant les traitements car du fait de cet inconfort occlusal postérieur, les patients se sentent du coup mieux avec les aligneurs que sans, ce qui facilite grandement la coopération vis-à-vis du port des aligneurs.

Par ailleurs on peut voir un autre point positif à cet effet parasite dans les cas d'infraclusions antérieures où la rotation antérieure de la mandibule induite par l'ingression postérieure peut participer aux fermetures de béances incisives.

Ce mouvement parasite peut ainsi constituer une aide crédible aux traitements des infraclusions antérieures particulièrement chez les patients hyperdivergents (19).

Un autre mouvement parasite peut être rencontré lorsque les aligneurs présentent des rampes d'occlusion de précision au niveau palatin des incisives supérieures chez les patients hypodivergents avec supraclusion incisive.

En effet, ces rampes qui jouent le rôle de butées rétro-incisives peuvent engendrer pour un certain nombre de patients un mécanisme « d'évitement » de la mandibule qui rétropulse en se calant en arrière de ces butées et de ce fait accentue le surplomb (19).

Ce mouvement parasite reste le même pouvant être rencontré avec les cales rétro-incisives en multi-attaches.

Néanmoins, les cales de morsures rétro-incisives utilisées avec les appareillages multi-attaches restent très inconfortables pour les patients, comparé aux cales rétro-incisives intégrées dans les aligneurs (4).

D'une manière générale que ce soit en technique par aligneurs ou en technique par multi-bagues, la prévention de ce mauvais calage mandibulaire passe par des explications précises données aux patients relatives à cette occlusion sur ces cales en faisant répéter plusieurs fois la position des incisives inférieures sur ces butées afin de s'assurer que cette intercuspidation pas forcément intuitive au départ soit bien assimilée par les patients.

Par ailleurs, dans les cas de traitements par aligneurs chez les jeunes adolescents, si les molaires terminales (souvent les 2^{ème} molaires) ne sont pas prises en charge par les gouttières, des contacts prématurés et des interférences avec ces dernières molaires pourront s'opérer lors de l'éruption et l'évolution de ces dents (19).

Cet écueil peut être écarté si l'orthodontiste prévoit dans la simulation virtuelle de son plan de traitement des onglets d'éruption qui tiennent compte de la future évolution des dernières dents définitives.

IV.5 Stripping

Les techniques de déplacements dentaires par aligneurs intègrent elles aussi des séances de stripping.

En effet, les simulations initiales des set up informatiques prévoient bien souvent des quantités importantes de stripping et un nombre conséquent de dents impliquées dans ces

réductions amélares inter-proximales (RIP), ce qui n'est pas forcément compatible avec la philosophie orthodontique des praticiens et/ou avec l'anatomie dentaire (2).

Effectivement, pour la plus grande majorité des sociétés d'aligneurs ce sont des techniciens informatiques n'ayant aucune connaissance de l'odontologie et de la biomécanique orthodontique qui mettent en simulation les set up.

Par conséquent, si les orthodontistes ne sont pas attentifs à ces RIP mis en place dans leurs simulations, des incompatibilités s'opéreront avec l'art dentaire en ce qui concerne l'importance, la position, le nombre et les étapes de stripping. Il pourra alors en résulter des préjudices esthétiques quant à l'anatomie normale des dents ainsi que des points de contacts insatisfaisants avec les dents adjacentes (2).

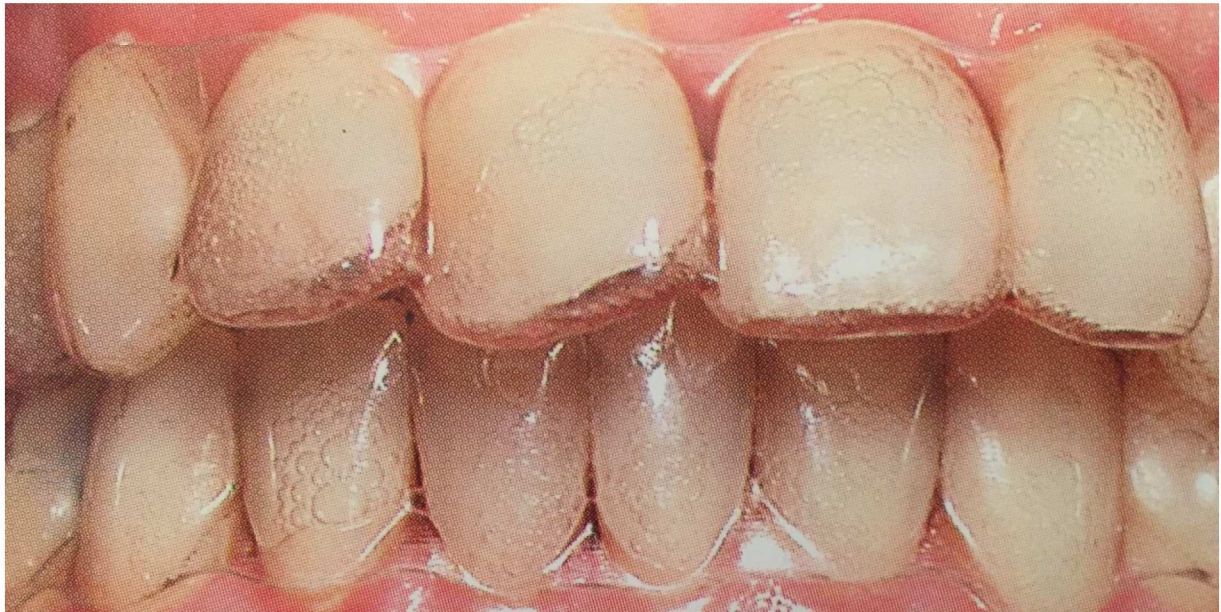En outre, la réalisation de stripping peut suivant la sensibilité des patients engendrer plus ou moins des douleurs pendant voir même après avoir effectué ce type de réduction amélaire.

Le praticien a la responsabilité de contrôler et modifier le stripping sur la simulation en fonction de son plan de traitement.

IV.6 Esthétique

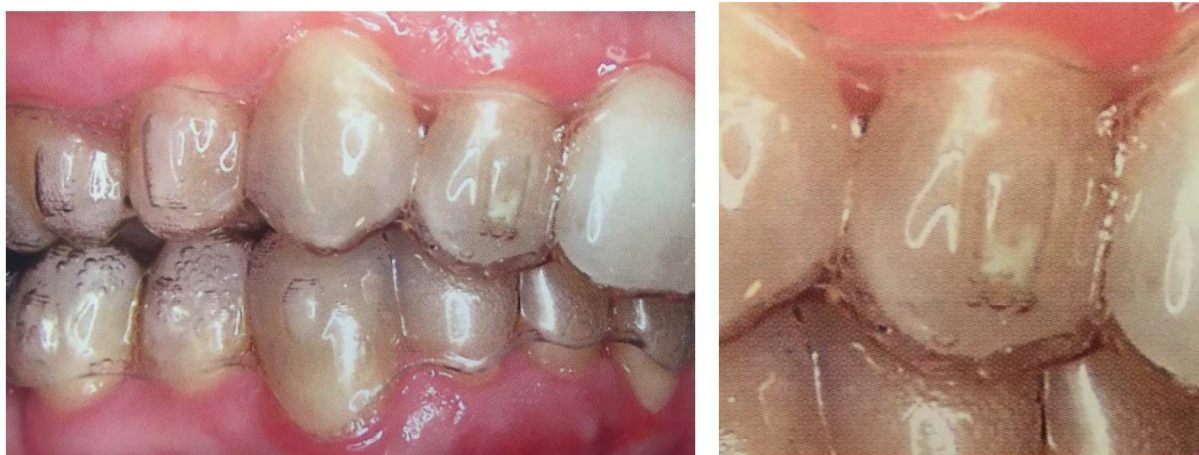L'invisibilité des traitements par aligneurs qui est tellement considéré comme un avantage esthétique peut aussi être problématique en cas de contacts imparfaits entre la gouttière et les dents.

Effectivement, des bulles de salive s'interposant entre les dents et la gouttière peuvent être visibles à distance « sociale » si les contacts dents/aligneurs ne sont pas suffisamment intimes (2).



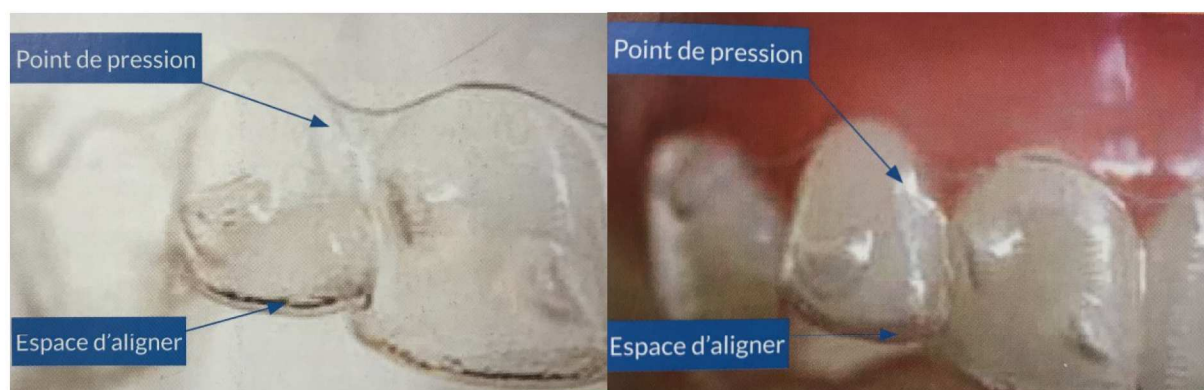(photo intrabuccale extraite du livre du Dr. Richard BOUCHEZ « Les Traitements Orthodontiques Invisalign® » objectivant des bulles de salive présentes dans les interfaces dents-aligneurs) (2)

D'autre part, des espaces inesthétiques entre dents et gouttières peuvent se créer lorsqu'il y a des mauvais contacts dents-aligneurs dus à des différences de positions réelles en bouche des dents par rapport aux positions qu'elles auraient dues avoir si tous les déplacements orthodontiques avaient été en adéquation avec les prévisions des différentes séquences de la simulation virtuelle (2).



(photos intrabucales extraite du livre du Dr. Richard BOUCHEZ « Les Traitements Orthodontiques Invisalign® » montrant les défauts esthétiques possibles des traitements orthodontiques par aligneurs lorsque ces derniers ont des mauvais contacts avec les dents) (2)

Il est important de préciser que des espaces inesthétiques dents-aligneurs ne sont pas systématiquement imputables à des différences de positions dentaires entre le réel et le virtuel. Effectivement dans des situations cliniques particulières comme par exemple des incisives soumises à des contrôles radiculaires optimisés il apparaît un espace d'aligneur tout à fait normal au niveau du bord libre incisif et ceci afin de produire le système de force désiré (17).



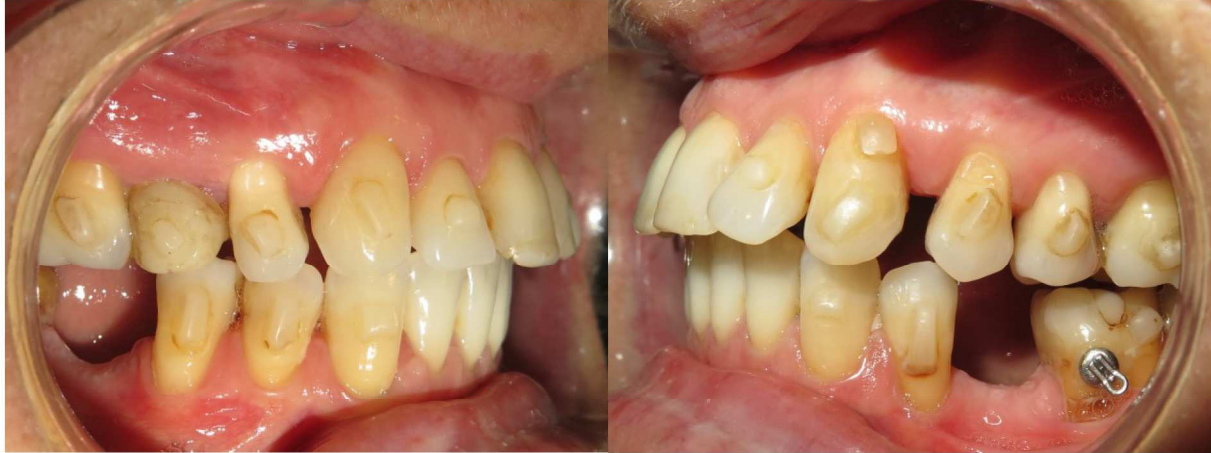(photo extraite du « guide de démarrage rapide Invisalign® » par « Align Technology® » montrant un espace d'aligneur au niveau du bord incisif de l'incisive latérale supérieure dans le cadre d'un contrôle radiculaire optimisé sur cette dent) (17)

Par ailleurs, la consommation fréquente de tabac et/ou de café, thé, vin ou autres boissons colorantes peuvent rendre disgracieux les joints dents-taquets si les patients ne se nettoient pas les surfaces dentaires à l'eau après chaque consommation de ce type.

Effectivement, en cas de non rinçage des surfaces dentaires les gouttières vont jouer un rôle de rétention de ces colorants qui vont préférentiellement se fixer au niveau de ces joints autour des taquets.

A savoir que les gouttières se colorent elles aussi, notamment en jaune foncé pour les patients fumeurs.

Les photos intrabuccales ci-dessous illustrent bien ce type d'écueil spécifique aux attachements dentaires prévus pour les aligneurs.



Il convient de faire une prévention adéquate pour ces patients fumant et/ou consommant ce genre de boissons afin d'écartier cet inconvénient esthétique pendant le traitement orthodontique par aligneurs, et cela peut constituer une source de motivation pour diminuer voir arrêter de fumer et/ou de boire.

Néanmoins si ce genre d'écueil esthétique apparaît, il est très facile et rapide au cours d'une séance au fauteuil de faire disparaître ces taches de café, tabac, thé, ou autres à l'aide d'un insert ultrasonore.

De plus, l'utilisation d'auxiliaires tels que par exemple les élastiques peut être mal perçue par un certain nombre de patients qui s'attendent à un traitement totalement « invisible ».

Les élastiques peuvent être éventuellement portés uniquement la nuit pour remédier au déficit esthétique « social » du port des élastiques la journée mais à condition que les décalages inter-arcades soient relativement peu importants.

De surcroît, en ce qui concerne les décalages occlusaux de classe II d'Angle il est possible afin de limiter les inconvénients esthétiques liés à la présence de boutons placés en vestibulaire des canines maxillaires de coller ces boutons sur les faces palatines de ces dents ou sur les faces palatines de 14 et 24.

IV.7 Difficultés de corrections alvéolo-dentaires suivant les morphologies dentaires

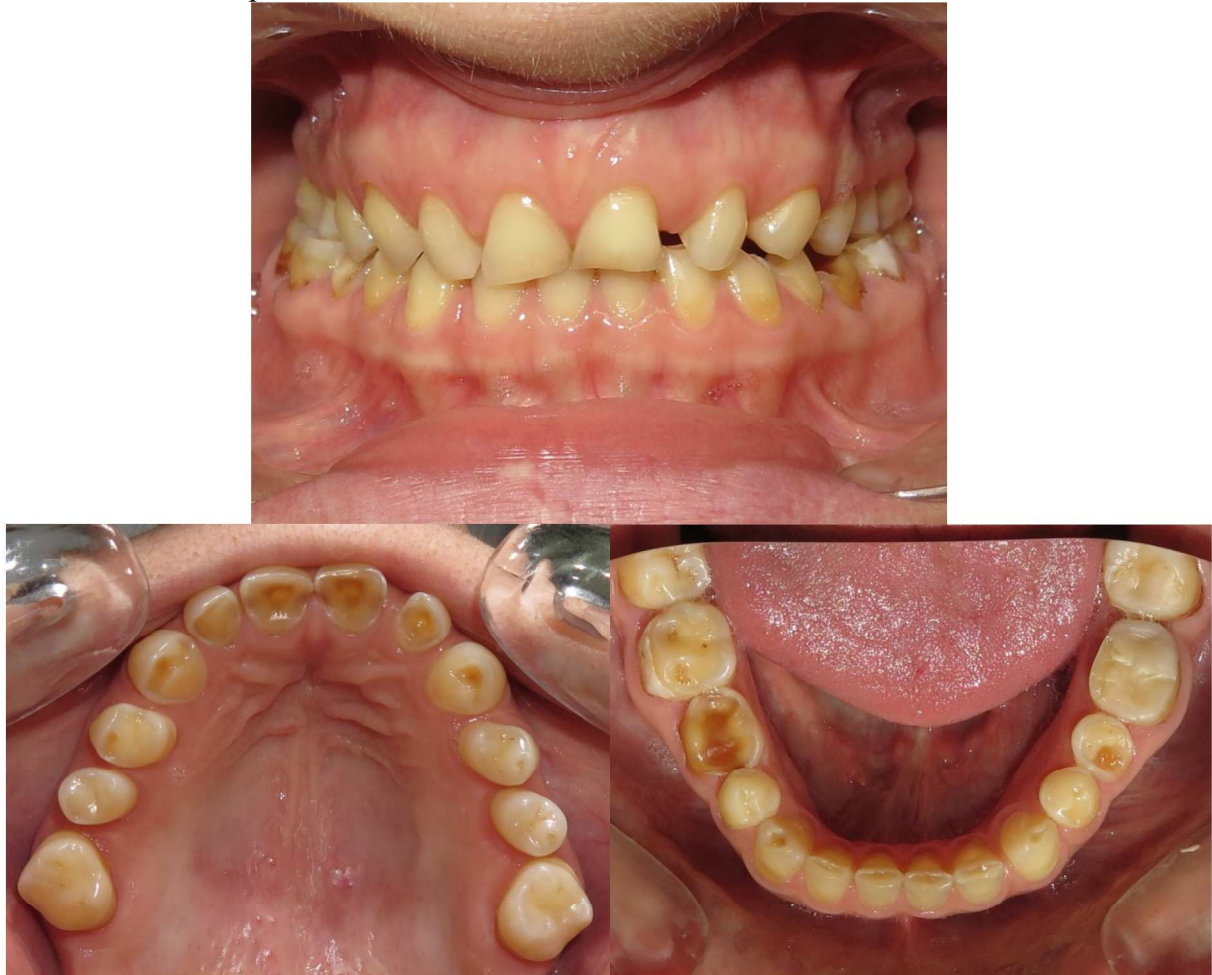Une spécificité des techniques orthodontiques par gouttières est que l'efficacité de ces dernières soit en lien avec la surface de contact des aligneurs sur les couronnes dentaires.

Si les surfaces de contact dents-aligneurs diminuent, la prédictibilité des déplacements dentaires diminue elle aussi (19).

En conséquence, si l'on se retrouve dans des situations cliniques avec des dents courtes, il en résulte obligatoirement une efficacité moindre des mouvements dentaires sur ce type de dents (2).

Ce sont particulièrement les cas de patients ayant des pertes de substances dentaires en lien avec des processus plus ou moins combinés d'érosion / abrasion / attrition / ou encore abfraction.

Par exemple, on sera forcément confronté à des difficultés des différentes corrections alvéolo-dentaires au cours du traitement orthodontique par aligneurs de cette patiente présentant des diminutions conséquentes de ces surfaces dentaires.



De même, des dents anatomiquement rondes (comme par exemple les 2^{èmes} prémolaires mandibulaires) ou d'autres morphologies coronaires particulièrement rondes (comme par exemple des incisives latérales riziformes en « grains de riz ») engendrent forcément un

manque d'adhérence de ces couronnes cliniques dans l'intrados des gouttières défavorable à la transmission des informations orthodontiques par les aligneurs (2).

Par ailleurs, en se basant sur le même raisonnement que précédemment on peut rencontrer les mêmes types de difficultés lorsque des traitements par aligneurs chez des jeunes adolescents sont entrepris.

En effet chez cette catégorie de patients, les praticiens sont confrontés classiquement à des couronnes cliniques insuffisamment évoluées avec ainsi une précision des mouvements dentaires moins prévisible spécifiquement sur ces dents en évolution (19), mais aussi sur les autres dents suffisamment évoluées en rapport avec une gestion d'ancrage plus difficile au niveau des dents pas complètement évoluées sur arcade.

Pour toutes ces situations cliniques, il en résulte une nécessité de placer des taquets avec le maximum de surface possible sur ce type de dents afin d'améliorer la rétention des aligneurs.

IV.8 Difficultés de corrections alvéolo-dentaires suivant les types de mouvements

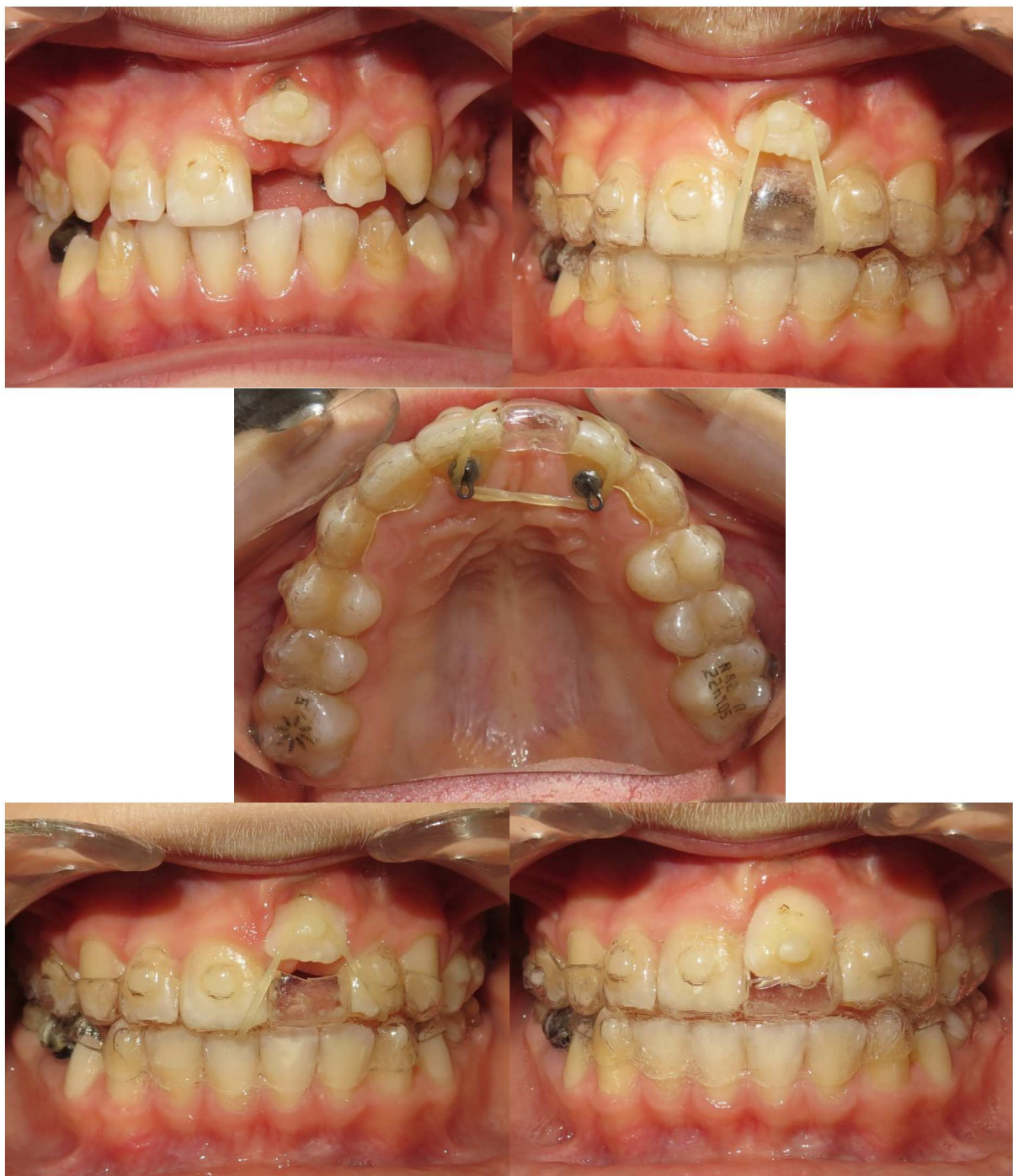1. Egressions

D'après un article publié en 2015 regroupant une synthèse d'études relatives aux mouvements orthodontiques par gouttières, l'égression serait le mouvement le plus difficile à contrôler (avec seulement 30% de précision) avec les systèmes de déplacements dentaires par aligneurs (20).

Même si toutefois les résultats de cet article doivent être interprétés avec prudence en raison du nombre, de la qualité et de l'hétérogénéité des études, un certain nombre d'auteurs confirme que l'égression orthodontique uniquement par aligneurs est un mouvement difficile à obtenir lorsque l'extrusion est importante (2) (19) (21) (22) (23).

Pour exemple, la société d'aligneurs « Invisalign® » classe les égressions antérieures supérieure à 3 mm dans les traitements de niveau « noir » c'est-à-dire des mouvements moins prévisibles et complexes à obtenir avec l'utilisation seulement des gouttières (17). En ce qui concerne les égressions postérieures, elles sont classées par « Align Technology® » en traitements de niveau « noir » lorsqu'elles sont supérieures à 1 mm (17).

Ci-dessous voici le cas d'un jeune patient que l'on traite actuellement par aligneurs, qui avait sa 21 initialement incluse et dont l'égression a été rendue possible par l'utilisation d'un élastique vertical par-dessus les aligneurs et reliés par 3 boutons (un sur la face vestibulaire de la 21 et deux autres respectivement sur les faces palatines de 11 et 22).



(cabinet Dr. COUCHAT)

2. Ingressions

La SFOPA (Société Française d'Orthodontie Par Aligneurs) mentionne que les ingressions importantes font parties des mouvements limites à réussir uniquement avec les aligneurs (21) et cette affirmation est appuyé par un certain nombre d'auteurs dans la littérature (2) (19).

A titre d'information, la société « Invisalign® » indique que les mouvements d'ingression antérieure obtenus uniquement par aligneurs seraient des mouvements moins prévisibles à

partir de 3 mm d'ingression et que dépassant cette limite (traitement classé en niveau « noir ») il est suggéré d'intégrer ces déplacements dans une approche de traitement orthodontique plus complexe avec des aides auxiliaires aux gouttières (17).

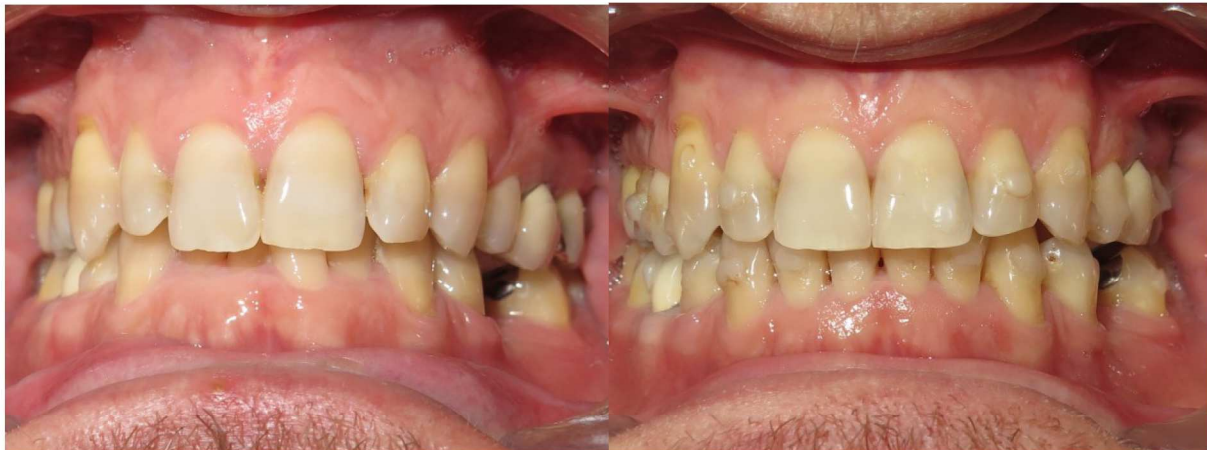Dans tous les cas d'ingression sur les secteurs antérieurs, il est conseillé pour des raisons évidentes d'ancrage de coller des attachements sur les dents distales aux dents à ingresser (24).

En ce qui concerne les mouvements d'ingression postérieure, ces derniers sont très vite considérés comme des déplacements de niveau « noir » (à partir de 1 mm d'ingression postérieure) (17).

Par expérience avec le Dr. David COUCHAT, on s'est rendu compte que ces valeurs limites d'ingression n'étaient pas forcément aussi strictes chez le jeune patient adolescent où l'on pouvait avoir des mouvements d'ingression au-delà de ces limites avec une excellente efficacité des aligneurs sans avoir recours à des auxiliaires.

En revanche, ce sont surtout les cas de patients adultes ayant des supraclusions incisives importantes pour lesquelles l'ingression des incisives par les gouttières devra obligatoirement être accompagnée de l'utilisation d'auxiliaires tels que des minivis si l'on veut arriver à une efficacité optimale pour ce type corrections alvéolo-dentaires (2) (21).

Ci-dessous voici le cas d'un patient adulte en cours de traitement orthodontique par aligneurs dont la supraclusion incisive tellement importante initialement est en train de trouver ses limites de correction uniquement par les « Bite-Ramps® » intégrés aux gouttières. Des minivis auraient été tout particulièrement indiquées afin de pouvoir lever complètement la supraclusion mais le patient a refusé ce type d'auxiliaires.



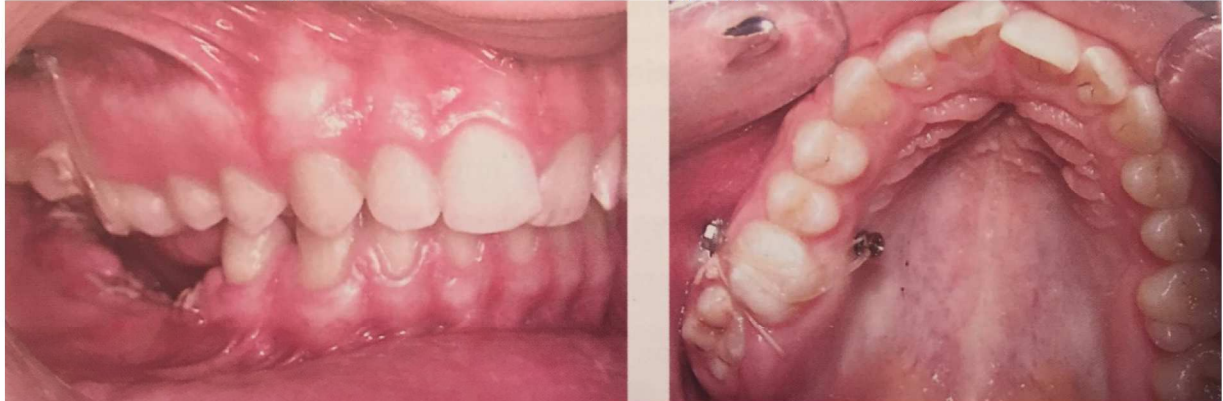(cabinet Dr. COUCHAT)

Le Dr. Jean-François CHAZALON propose pour les supraclusions incisives importantes avec une participation conséquente des incisives inférieures, de placer 2 minivis en position apicale entre 33-34 et entre 43-44 avec des élastiques partant des minivis jusqu'aux aligneurs dans la région incisive mandibulaire (19).

Comme dit précédemment, les ingressions de prémolaires et molaires sont également des mouvements très difficiles à obtenir avec les forces appliquées uniquement par les aligneurs (2) (21).

Le Dr. Richard BOUCHEZ propose pour les ingressions molaires considérées comme moins prévisibles avec seulement les gouttières, d'utiliser des minivis et des tractions élastiques avant la pose des aligneurs afin de remédier à ce mouvement limite (2).

Ci-dessous un cas clinique d'une ingression molaire réalisé par traction élastique sur minivis avant d'enclencher la phase de traitement orthodontique par aligneurs (2).

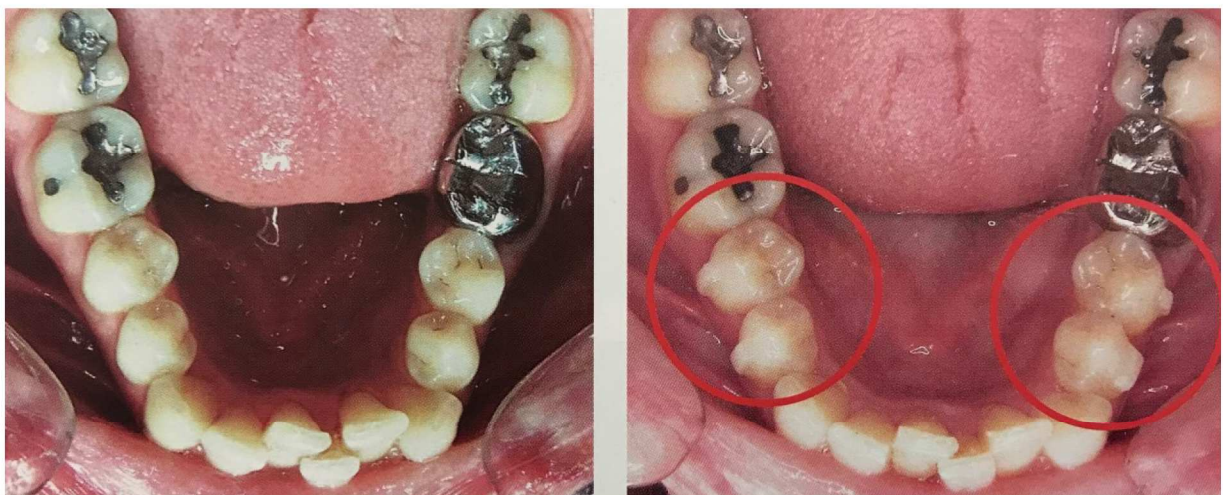

(photos intrabuccales d'un cas clinique du Dr. Richard BOUCHEZ extrait de son ouvrage « Les Traitements Orthodontiques Invisalign® ») (2)

3. Rotations

Un grand nombre d'auteurs s'accordent à dire que les rotations dentaires importantes sont difficiles à résoudre en utilisant seulement le système de déplacement dentaire par aligneurs (4) (13) (14) (19) (21) (23).

Plus précisément, les mouvements de dérotations semblent commencer à devenir moins prévisibles avec les aligneurs seuls au-delà de 15 degré de rotation à corriger (23).



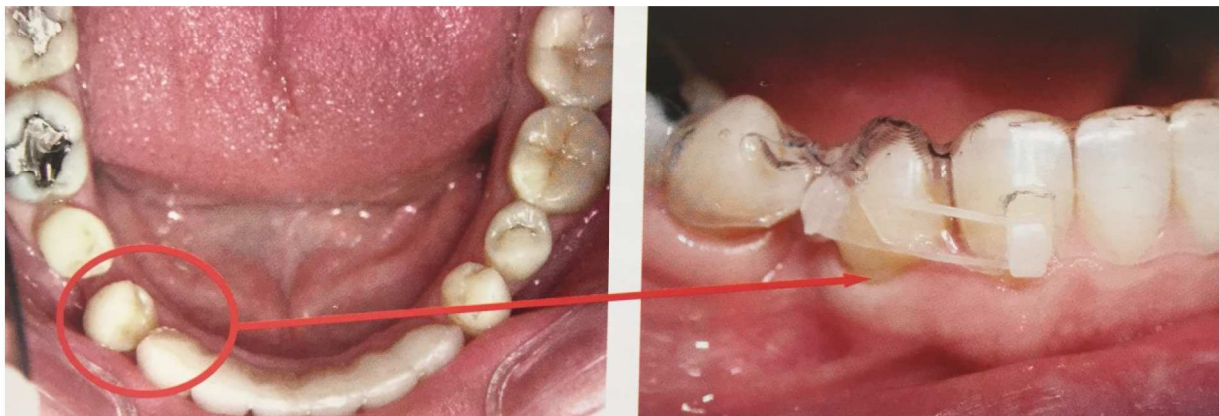
(photos intrabuccales extraites du livre du Dr. Richard BOUCHEZ « Les Traitements Orthodontiques Invisalign® » objectivant des corrections de rotations de prémolaires

mandibulaires avec aligneurs restant relativement accessibles sans ajout d'auxiliaires. En revanche des attachements verticaux placés sur ces dents ont été indispensables pour la réussite de ces mouvements) (2).

Un article récent ajoute qu'il est très difficile de contrôler sans auxiliaires annexes aux gouttières orthodontiques les rotations de plus de 45 degré (4).

Les dents pour lesquelles la précision des dérotations semble particulièrement difficile avec les systèmes par aligneurs sont les prémolaires, les canines ou encore les incisives latérales maxillaires (23).

Par expérience avec le Dr. David COUCHAT, il est prévu systématiquement dans les set up informatiques des sur-corrrections pour les mouvements de rotations en prévision des difficultés potentielles que vont avoir les aligneurs pour effectuer ce type de mouvements mais aussi pour anticiper la tendance à la récurrence des rotations dentaires.



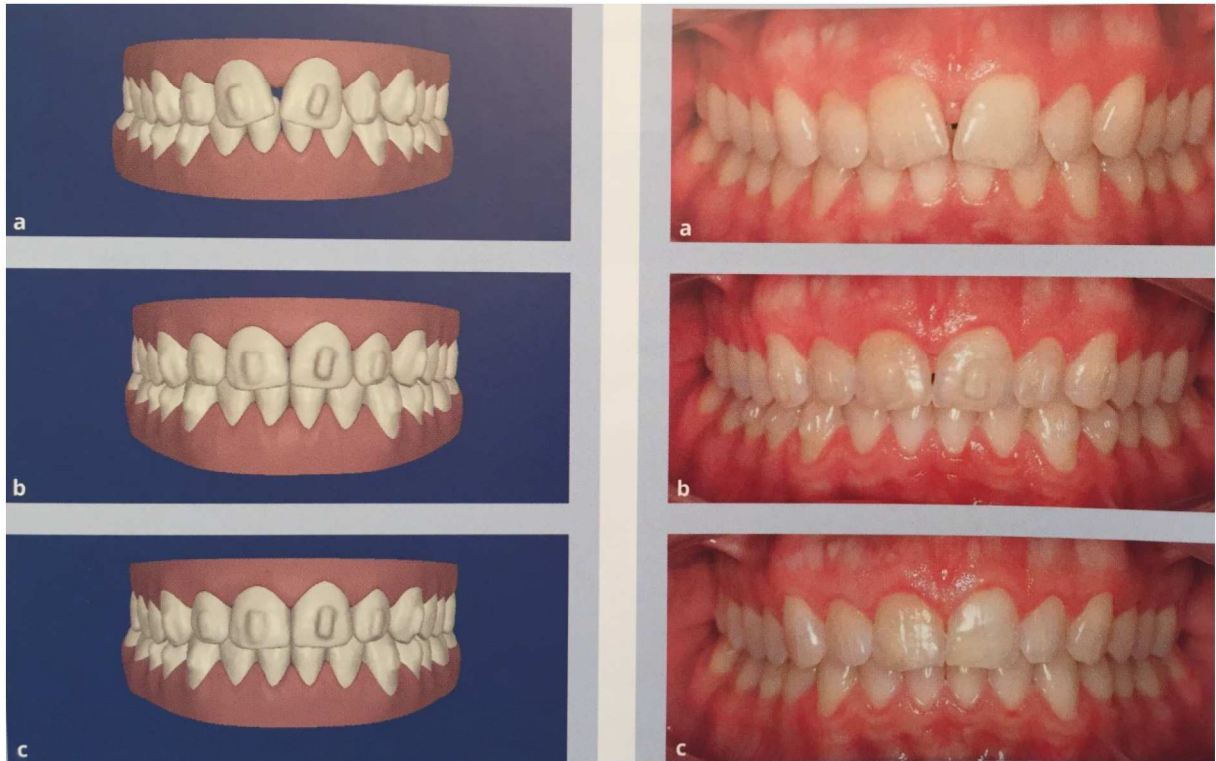(photos intrabuccales d'un cas clinique du Dr. Richard BOUCHEZ extraite de son livre « Les Traitements Orthodontiques Invisalign® » objectivant la nécessité d'utilisation d'élastiques pour corriger une rotation importante d'une prémolaire mandibulaire avec aligneurs) (2)

4. Versions

Les mouvements de versions relativement peu importants peuvent être considérés comme des mouvements de prédilections en utilisant seulement des gouttières orthodontiques (19).

Ci-dessous voici le cas d'un patient présentant des versions corono-mésiales de 11 et 21 relativement peu prononcées qui a été traité par les Dr. Werner SCHUPP et Julia HAUBRICH en technique par aligneurs sans association d'auxiliaires. En revanche, une réduction amélaire inter-proximale entre 11 et 21 ainsi que la pose d'attachements sur ces deux incisives centrales maxillaires s'est avérée essentielle au succès de ces mouvements. Des taquets verticaux ont été utilisés mais ce traitement a été conduit avant la nouvelle génération d'attaches « G4 » de la société « Invisalign® ».

Désormais des attachements type « Optimized Root Control® » (attachements radiculaires optimisés) sont plus appropriés pour l'efficacité de ces versions coronaires.

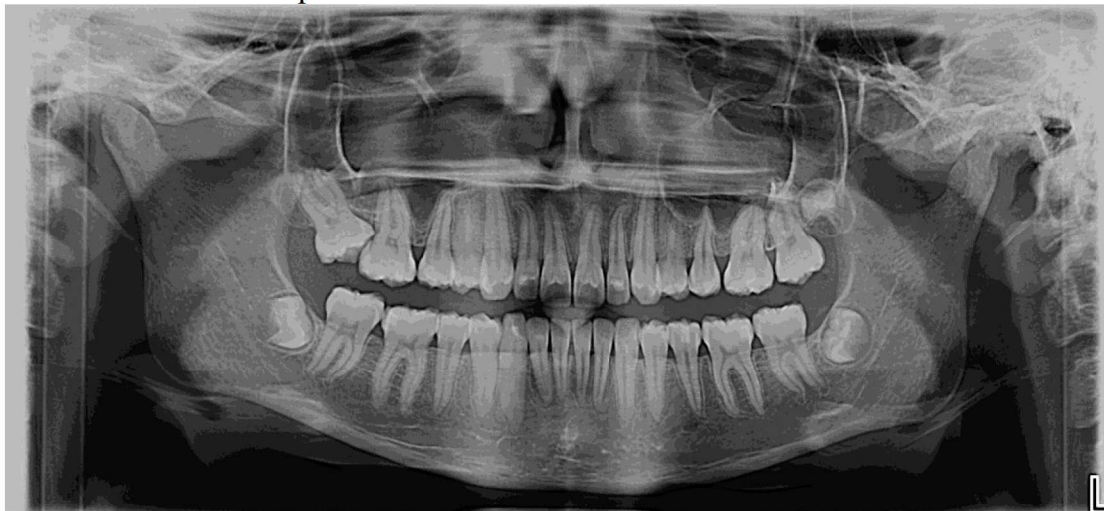

(simulation Clincheck® et photos intrabuccales objectivant la position coronaire de 11 et 21 initiale, intermédiaire et finale) (13)

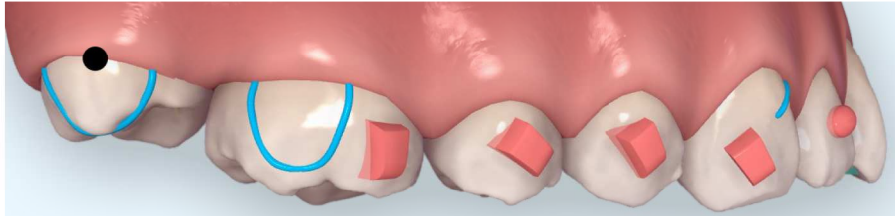
En revanche, lorsque des dents présentent des positions particulièrement inclinées mécialement ou distalement suite à des espaces d'extractions ou d'agénésies non restaurés, les systèmes de déplacements orthodontiques par aligneurs ont des capacités limitées à redresser ces dents car ces dernières présentent des axes coronaires empêchant l'insertion normale des gouttières (2).

Dans ces situations cliniques il est indispensable d'utiliser des auxiliaires concomitants aux aligneurs tels que des sectionnels multi-attaches avec ressorts.

Ci-dessous le cas d'une patiente adolescente dont le traitement orthodontique par aligneurs en cours a été entrepris essentiellement pour redresser la 17 présentant initialement une version corono-mésiale très importante.

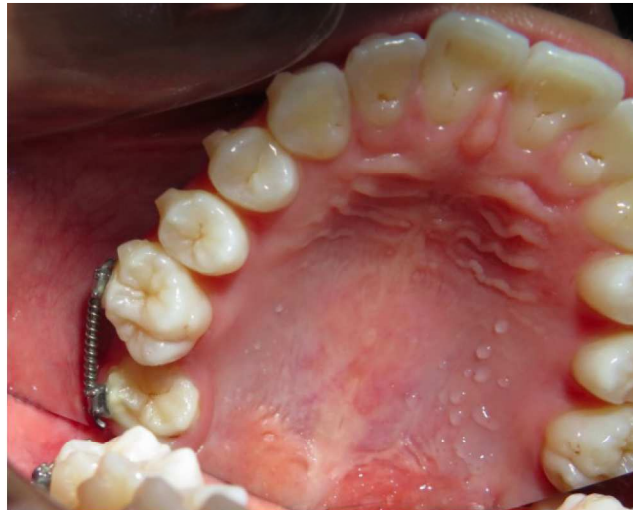


Un redressement de la 17 en s'aidant uniquement des gouttières semble utopique. Il a été prévu dans la simulation thérapeutique des découpes vestibulaires des aligneurs afin de pouvoir coller 2 brackets respectivement sur la 16 et la 17 ainsi que de mettre en place un sectionnel Sentalloy®. Un ressort ouvert en compression a été placé entre 16 et 17. Pour une meilleure gestion de l'ancrage, un autre type d'auxiliaire a été prévu : élastiques de classe II de la 46 à la 13.

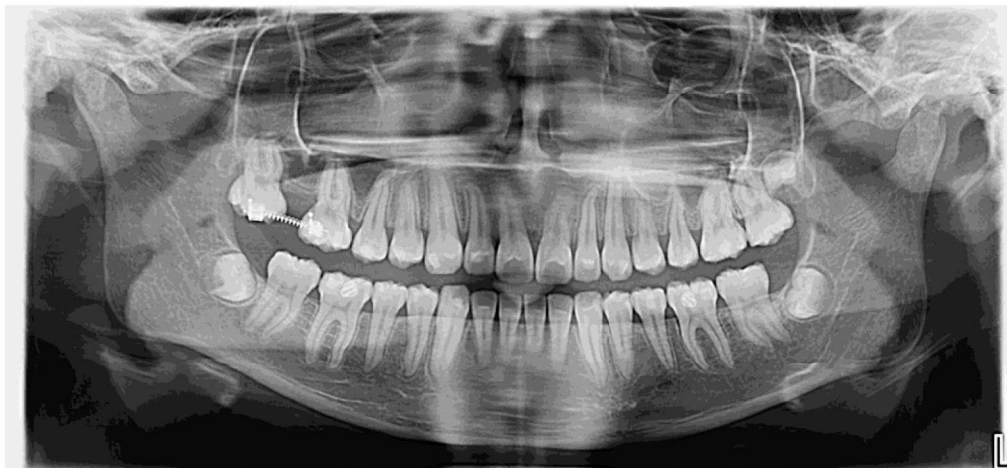

(situation initiale de la simulation thérapeutique Clincheck®)

Remarquons que « Align Technology® » indique un mouvement « noir » sur la 17 révélant la difficulté de réalisation de ce mouvement de version uniquement avec aligneurs.



Après plusieurs mois de traitements, la 17 est quasiment complètement redressée. En revanche, il s'est créé un espace entre 16 et 17 qu'il faudra fermer ultérieurement là aussi en utilisant des auxiliaires (voir chapitre mésialisation).



(cabinet Dr. COUCHAT)

5. Distalisations

Les distalisations dentaires à l'arcade supérieure font partie des mouvements réalisables avec une efficacité plus que correcte par les techniques orthodontiques utilisant seulement les aligneurs (21).

Un article de 2014 qui a comparé l'efficacité de plusieurs types d'aligneurs relate une efficacité de 87% pour les distalisations des molaires supérieures avec gouttières orthodontiques (25).


De même un autre article en 2015 (20) qui s'est intéressé à l'efficacité des différents mouvements orthodontiques par aligneurs, mentionne que les distalisations des molaires supérieures sont des déplacements dentaires révélant la prévisibilité la plus élevée (88% pour 1,5 mm de distalisation prévue)

Align Technology® mentionne que les mouvements de distalisations inférieures à 2 mm sont prévisibles et relèvent d'une approche de traitement simple par l'utilisation seule de leurs aligneurs (17).

Néanmoins, les distalisations qui s'appuient sur des forces générées uniquement par des aligneurs peuvent poser des difficultés lorsque les patients sont adultes (où les déplacements dentaires sont d'une manière générale plus difficiles par rapport aux patients jeunes adolescents) et présentant des décalages de classe II dentaires importants.

Align Technology® précise que les distalisations supérieures à 4 mm sont peu prévisibles et figurent ainsi dans les traitements complexes avec l'utilisation unique de leurs aligneurs (17).

En conséquence si les mouvements de distalisations molaires sont d'amplitude importante et d'autant plus chez des patients d'âge mûr, les forces générées pour pouvoir obtenir ces déplacements seront plus importantes et cela engendrera inévitablement en réaction (3^{ème} loi de Newton) des forces de même intensité mais de direction opposée qui sans moyen d'ancrage annexe entrainera forcément des versions vestibulaires et ingressions des incisives (13).



(schéma extrait du livre de Werner SCHUPP et Julia HAUBRICH « Les aligneurs en orthodontie ») (13)

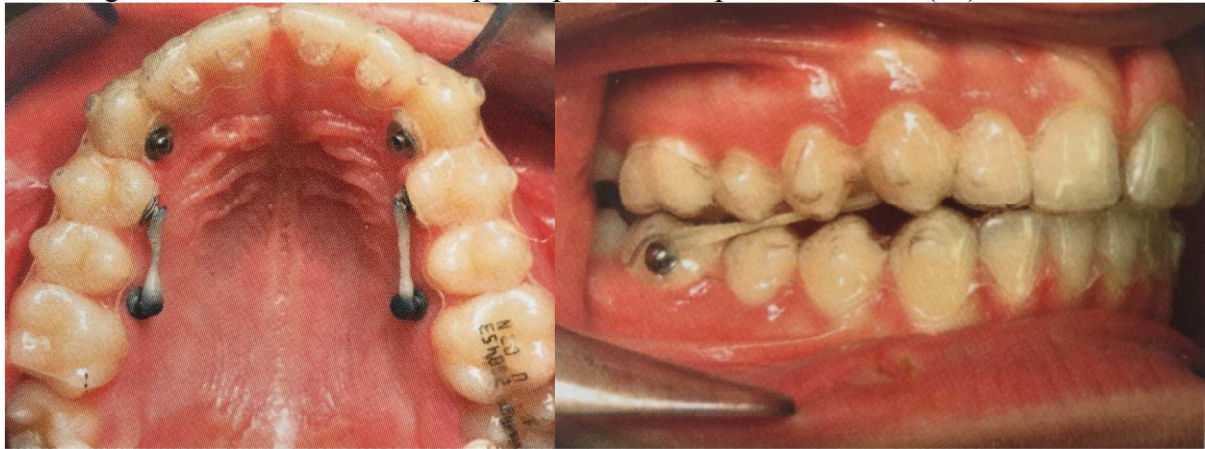
Pour éviter une perte d'ancrage et par conséquent un ajustement incorrect des aligneurs lors des distalisations molaires maxillaires, il est recommandé de poser des attachements sur les incisives maxillaires et de faire porter aux patients des élastiques de classe II (13).

Mais ce renforcement d'ancrage destiné à résister aux mouvements parasites de la 3^{ème} loi de Newton peut s'avérer insuffisant lors des distalisations molaires importantes des patients adultes.

Les Dr. Bernard LAZAROO, Françoise TILOTTA et Jean-François ERNOULT proposent dans leur ouvrage pour les reculs de molaires maxillaires avec aligneurs de placer deux minivis en position palatine entre la deuxième prémolaire et la première molaire, ce qui

permet par un ancrage indirect reliant la minivis à la première prémolaire de distaler les deuxièmes et les premières molaires par aligneurs successifs sans effets parasites d'avancée de la partie antérieure de l'arcade maxillaire (26).

L'ancrage est bien entendu renforcé par le port d'élastiques de classe II (26).



(photos intrabuccales extraites du livre « Les Minivis Ancrage osseux en omnipratique et en orthodontie ») (26)

La séquence suivante consiste à poser deux nouvelles minivis entre la première et la deuxième molaire et par un ancrage direct le recul des dents restantes pourra être alors entrepris sans solliciter les molaires nouvellement reculées (26).

Il est important de noter que cette méthode de renforcement d'ancrage par minivis dans les mécaniques de recul à l'arcade maxillaire n'est pas spécifique aux techniques orthodontiques par aligneurs et peut tout à fait être entrepris au cours des techniques orthodontiques par multi-attaches (26).

En outre, lorsque l'on est en présence de décalages de classe II dentaire conséquents chez des patients adultes réticents à la pose de minivis, il peut être particulièrement judicieux de leur proposer un prétraitement orthodontique par distaliseur de « CARRIERE® » avant la phase orthodontique par aligneurs (13).

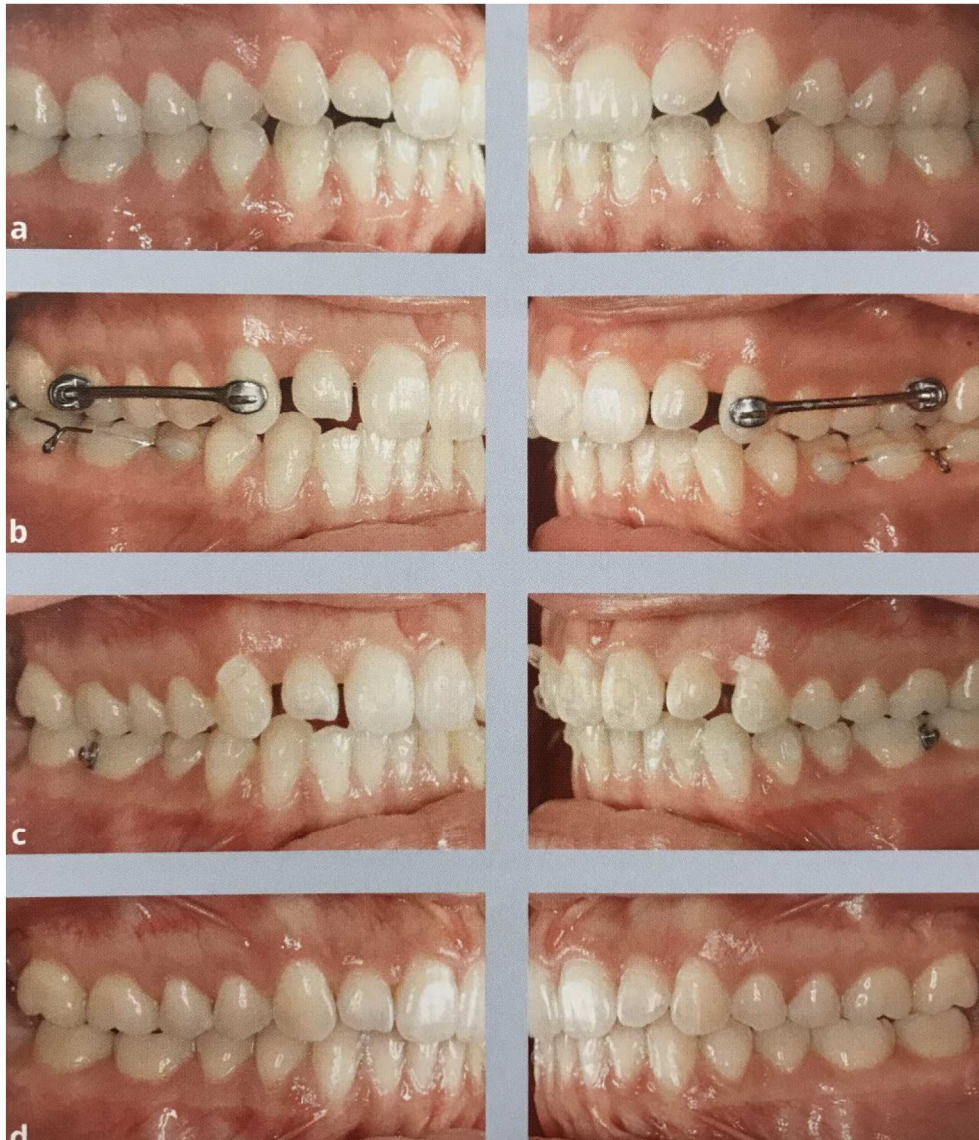
Le dispositif de « CARRIERE® » est désormais bien connu en orthodontie par ses capacités intéressantes de distalisation de molaires maxillaires (de 3 à 6 mm en moyenne) avec un ancrage relativement minime (13).

Ci-dessous un patient adulte traité par aligneurs qui a nécessité une première phase de traitement par « Motion CARRIERE® » (13).

Face aux forces générées par le distaliseur de « CARRIERE® », le port d'élastiques de classe II ainsi qu'une gouttière mandibulaire sont nécessaires.

Pour renforcer l'ancrage à l'arcade inférieure, des fils métalliques ont été collés des 2^{èmes} prémolaires aux 2^{èmes} molaires et une boucle a été réalisée sur chacun de ces fils entre la 1^{ère} et la 2^{ème} molaire permettant le port des élastiques de classe II.

La première phase de traitement par « Motion CARRIERE® » a duré 6 mois.



(a : situation initiale ; b : situation finale après la 1^{ère} phase de traitement par distaliseur de « CARRIERE© » ; c : début de la 2^{ème} phase de traitement par aligneurs ; d : situation finale) (13)

6. Mésialisations

Il demeure de nettes difficultés pour réussir des mésialisations plus ou moins importantes en s'aidant uniquement des aligneurs (15) (21).

Align Technology® indique que même les mésialisations minimales (inférieures à 2 mm) ne peuvent pas être classées dans des déplacements de niveau « vert » (c'est-à-dire comme des mouvements prévisibles) uniquement avec leurs aligneurs (17).

Les mésialisations avec l'aide seulement des aligneurs sont d'emblée considérées comme des déplacements de niveau « bleu » (c'est-à-dire « relativement » prévisibles) jusqu'à 2 mm (17). Lorsque les mésialisations utilisant uniquement les gouttières orthodontiques dépassent les 2 mm, elles sont de suite considérées comme des déplacements complexes de niveau « noir » (17).

Ces difficultés sont d'autant plus importantes si les mésialisations s'opèrent sur des molaires mandibulaires (2) (21).

Effectivement, les mouvements de mésialisation des molaires maxillaires sont nettement plus facile à réaliser que les mouvements de mésialisation des molaires mandibulaires (2) (21) notamment en raison de l'épaisseur et de la densité de l'os alvéolaire à l'arcade inférieure comparé à l'arcade supérieure (que ce soit d'ailleurs en techniques multi-attaches ou en techniques par aligneurs).

Ainsi en techniques orthodontiques par gouttières, lors de mésialisations molaires importantes et d'autant plus si elles sont à l'arcade mandibulaire, il est absolument indispensable d'utiliser des auxiliaires tels que minivis + sectionnel et chainettes (21).

De plus, des « powers arms » peuvent également être utilisés afin d'appliquer des forces se rapprochant au plus près du centre de résistance des molaires à mésialer.

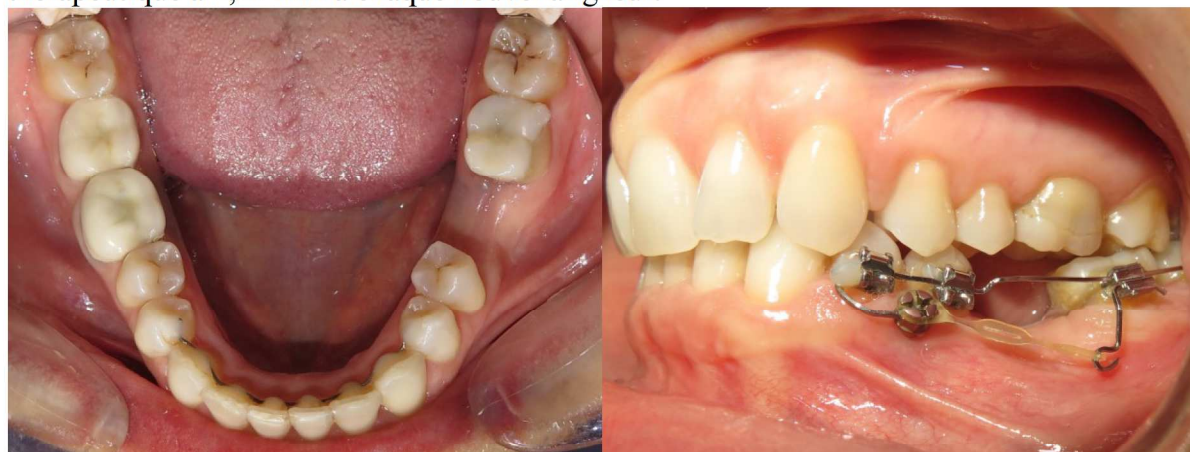Par ailleurs, il peut être intéressant de prévoir dans les set up informatiques un léger « tip back » sur les molaires devant être mésialées afin d'éviter des versions corono-mésiales lors de ces mouvements de mésialisation.

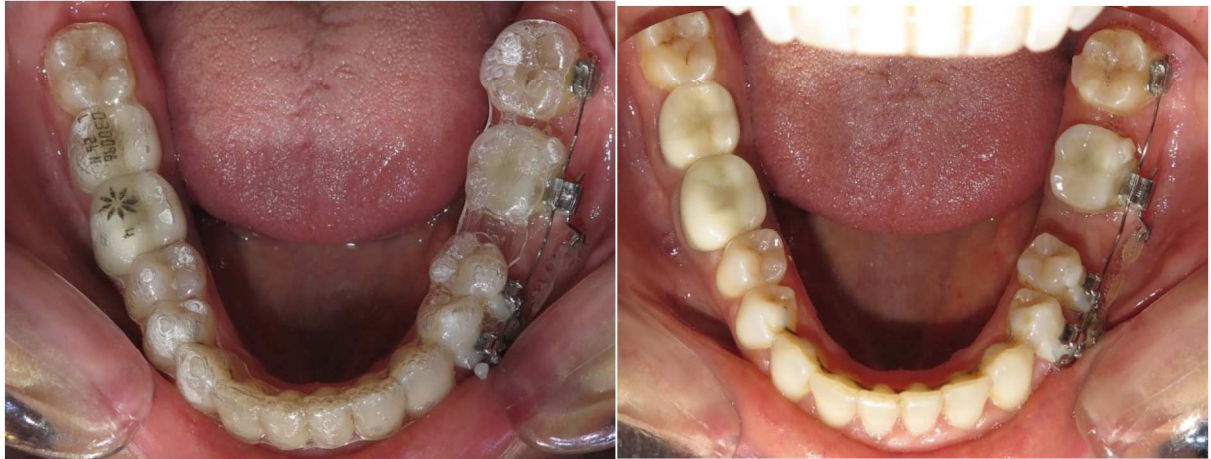Ci-dessous le cas d'une patiente ayant initialement perdu sa 36 (fracture radiculaire).

Un traitement orthodontique par aligneurs est actuellement en cours afin de tenter la fermeture complète de l'espace laissé par l'absence de 36 par mésialisation de la 37 et de la 38.

Un sectionnel acier a été mis en place afin d'optimiser la mécanique de glissement. Une minivis a été placé en inter-radicaire entre 34 et 35 et sert d'ancrage direct à la chainette appliquant la force nécessaire sur la 37. Un double tube a été collé sur la 37 afin d'intégrer un « power arm » permettant à la force exercée sur la 37 d'être appliquée au plus proche de son centre de résistance.

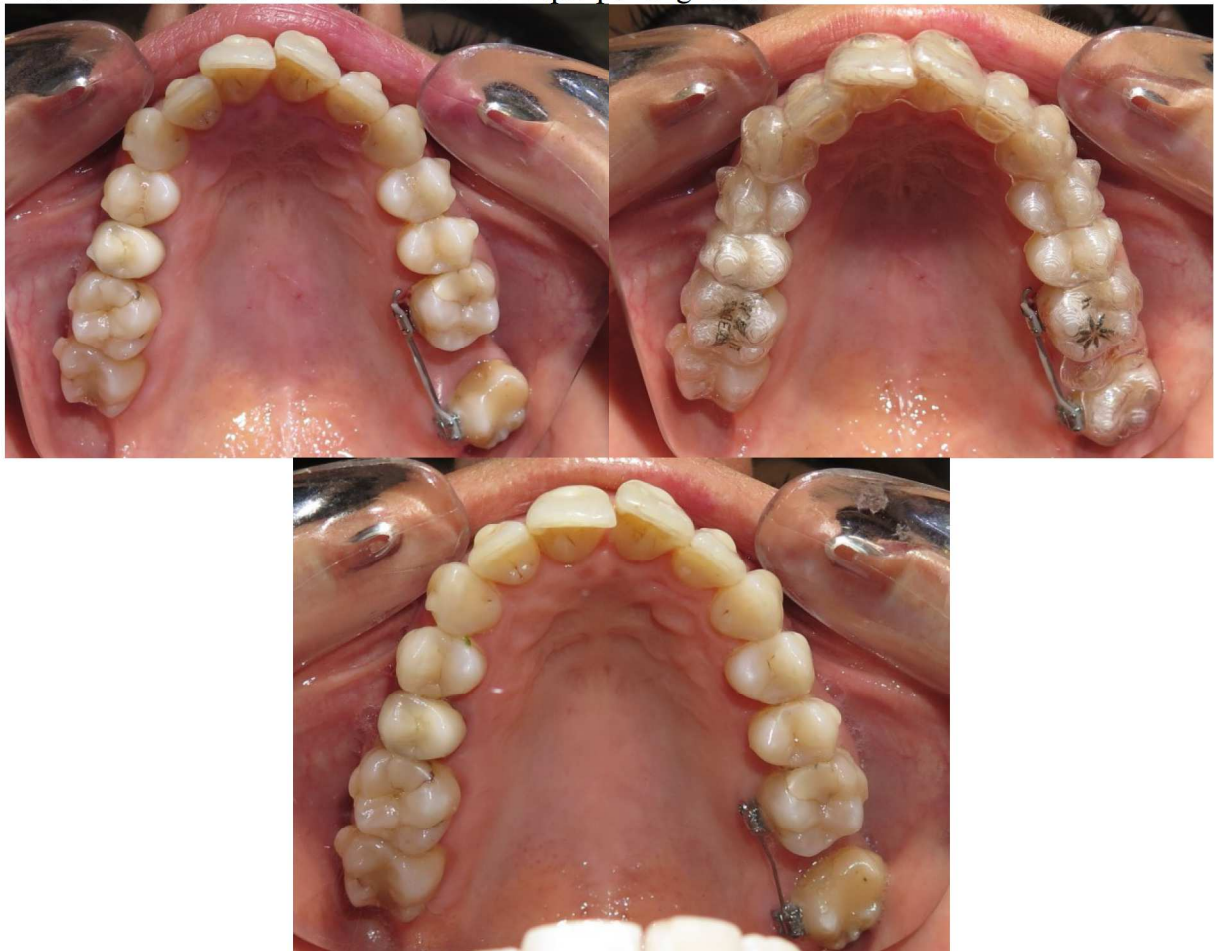Les mouvements successifs de mésialisation ont été prévus sur la programmation thérapeutique à 0,25 mm à chaque nouvel aligneur.





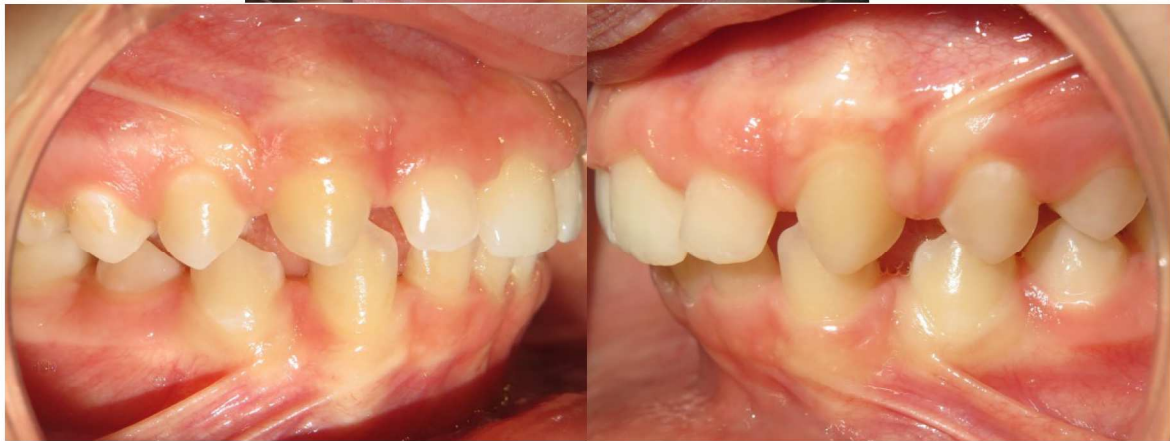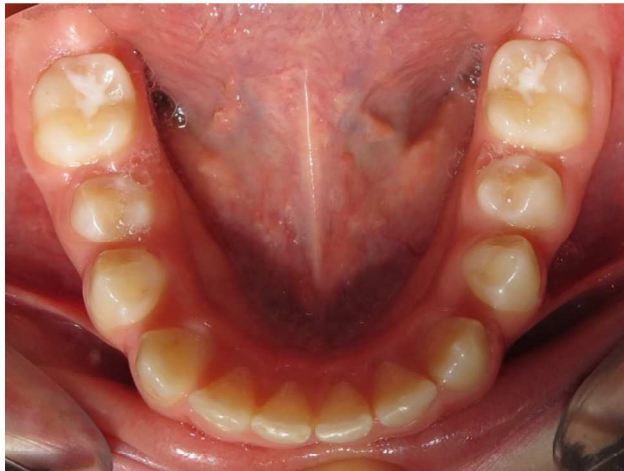(cabinet Dr. COUCHAT)

Ci-dessous voici le cas clinique d'une autre patiente dont la 28 est en cours de mésialisation. Même si la mésialisation molaire se présente ici à l'arcade supérieure (en théorie moins difficile par rapport à l'arcade inférieure), la pose de 2 brackets sur 26 et 28 ainsi que la mise en place d'un sectionnel acier est un minimum requis pour pouvoir espérer réaliser ce mouvement dans un traitement orthodontique par aligneurs.

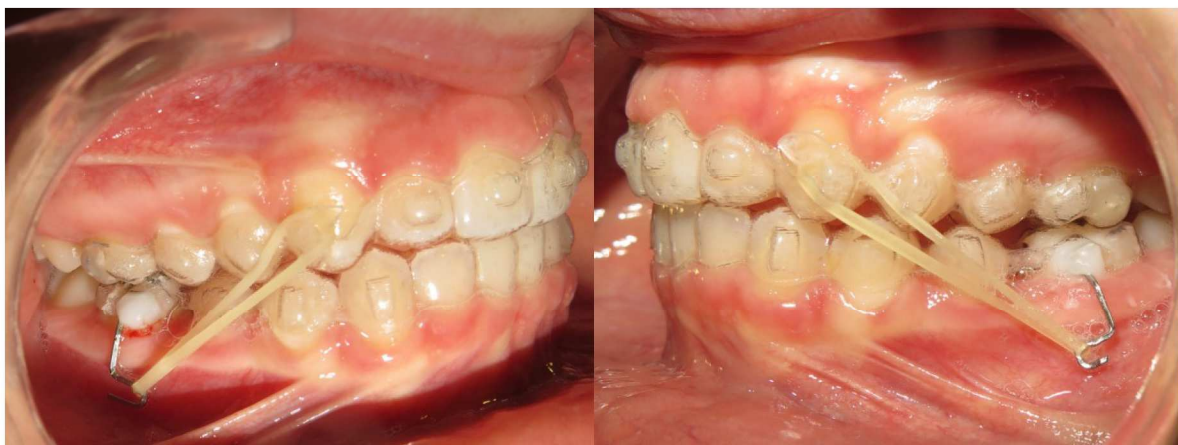

(cabinet Dr. COUCHAT)

Ci-dessous voici un autre cas clinique d'une jeune patiente adolescente en classe II d'Angle canines + molaires pour laquelle une mésialisation des 36 et 46 a été jugée nécessaire au vu des diastèmes présents en mésial de ces dents.



Pour tenter de réussir ce type de mouvements dans un traitement orthodontique par aligneurs, il a été décidé de placer des « power arm » sur 36 et 46 afin d'appliquer des forces avec les élastiques de classe II se rapprochant le plus possible du centre de résistance de ces dents. Sur la simulation thérapeutique un ancrage résistant à l'arcade supérieure a été prévu pour une optimisation des mouvements de mésialisations mandibulaires.



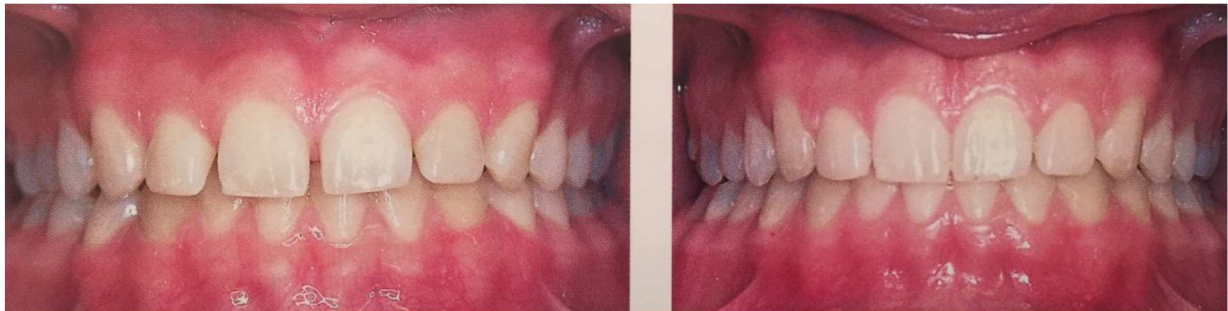(cabinet Dr. COUCHAT, cas actuellement en cours de traitement)

7. Autres translations :

Ce chapitre concerne tous les mouvements de gressions concomitantes de dents relatives à la fermeture de diastèmes interdentaires. Cela ne fait pas référence aux translations telles que mésialisations ou distalisations vues dans les précédents chapitres.

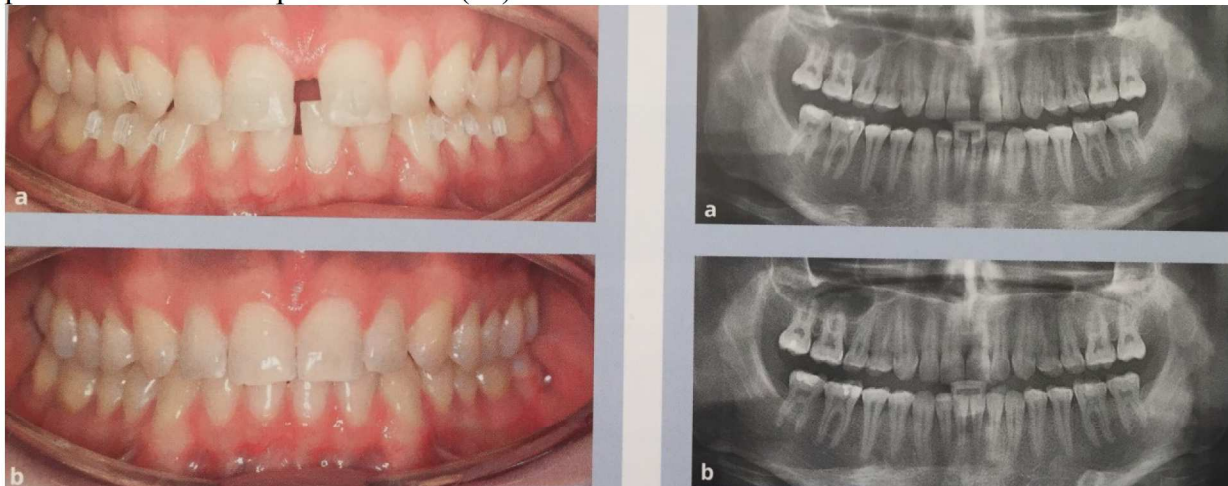
Les mouvements de translations dentaires « pures » de part et d'autre d'un diastème sont tout à fait possibles uniquement avec les aligneurs lorsque les espaces à fermer sont peu importants (2) (13).

Le Dr. Richard BOUCHEZ affirme dans son ouvrage que la fermeture des petits diastèmes est très efficace en utilisant seulement les aligneurs (2).



(photos intrabuccales objectivant la fermeture de petits diastèmes inter-incisifs par un traitement orthodontique ayant utilisé des aligneurs sans l'aide d'auxiliaires annexes) (2)

Les Dr. Werner SCHUPP et Julia HAUBRICH ajoutent même que les fermetures des petits espaces font parties des mouvements les plus facilement réalisables avec uniquement les aligneurs puisque ces derniers ont la capacité d'englober la totalité des couronnes dentaires de part et d'autre de l'espace à fermer (13).



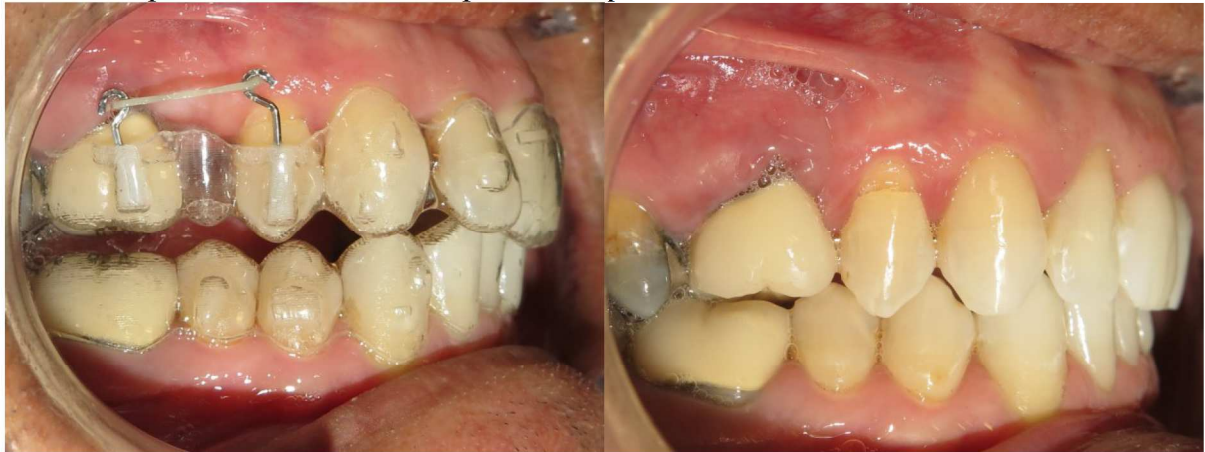(photos intrabuccales et radiographies panoramiques avant et après traitement par aligneurs seuls objectivant la fermeture complète d'un diastème inter-incisif relativement plus important que le cas clinique précédent) (13)

En revanche, le Dr. Jean-François CHAZALON mentionne que les mouvements de translation permettant de fermer des espaces d'extraction importants ne sont pas réellement des mouvements de translation « pure » mais plutôt des translations avec une tendance à la

version coronaire des dents en question ce qui peut être à l'origine de l'apparition de triangles noirs disgracieux (19).

En conséquence, l'utilisation d'auxiliaires annexes aux aligneurs tels que des « power arm » peut être particulièrement appropriée afin de limiter ces mouvements de versions pour ce type de déplacements.

Ci-dessous voici le cas clinique d'un patient adulte traité par aligneurs pour lequel 2 « power arm » ont été mis en place sur la 16 et la 14 afin d'optimiser au mieux les mouvements de translation pour la fermeture de l'espace laissé par l'extraction de la 15.

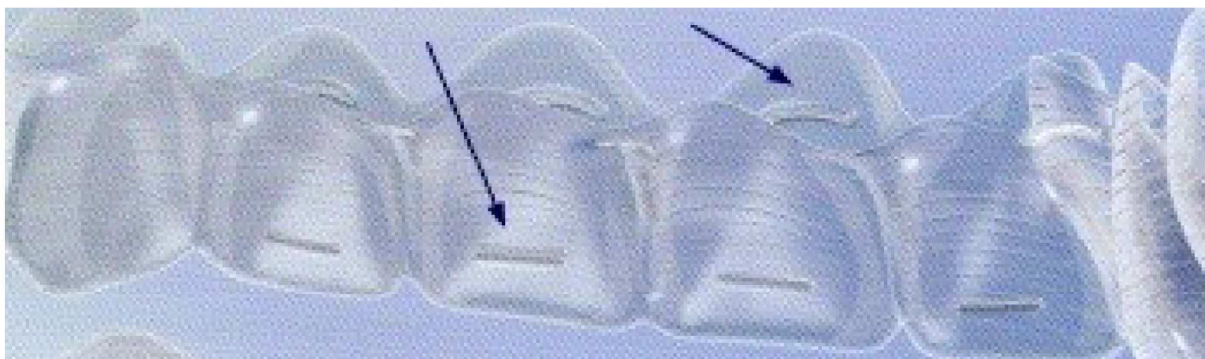


(cabinet Dr. COUCHAT)

8. Torque

Bien que des nouvelles fonctionnalités directement intégrées aux aligneurs telles que par exemple les « Power Ridge® » du système « Invisalign® » permettent une optimisation des forces sur les incisives afin de mieux maîtriser le mouvement de torque radicaire, ce dernier qu'il soit positif ou négatif reste aujourd'hui un mouvement très difficile à contrôler avec la technique par aligneurs (13).

Par exemple pour un torque radiculo-lingual à appliquer sur des incisives maxillaires, il en résulte un couple de forces s'exerçant au niveau des collets vestibulaires et des faces palatines des bords libres mais pour que ces forces puissent être effectives à 100% il a été démontré que les aligneurs ont l'obligation de s'adapter très intimement à la surface des couronnes dentaires, ceci étant rendu très difficile dans ce type de mouvement par des composantes verticales qui ont tendance à chasser les aligneurs des dents (24).



(Fonctionnalité « Power Ridge® » intégrée dans les aligneurs destinée à mieux contrôler le torque radicaire incisif) (14)

Par expérience avec le Dr. David COUCHAT, des sur-corrrections sont systématiquement faites sur les simulations Clincheck® pour les mouvements de torque en prévision des difficultés qui seront rencontrées cliniquement dans le cadre de ces déplacements radiculaires.

9. Expansion

Les corrections du sens transversal avec aligneurs uniquement font parties des mouvements relativement prévisibles pour des quantités d'expansion dento-alvéolaires raisonnables.

A titre d'information, « Align Technology® » indique aux praticiens que les expansions transversales inférieures à 2 mm par quadrant seraient des mouvements dentaires simples à obtenir et prévisibles avec le système « Invisalign® » (17).

Néanmoins, une étude rétrospective récente relate de différences statistiquement significatives entre les prévisions informatiques et les résultats finaux en bouche en ce qui concerne les expansions transversales dento-alvéolaires des arcades maxillaires notamment au niveau des secteurs les plus postérieurs.

Les auteurs de cette étude suggèrent de prévoir dans les simulations thérapeutiques, des sur-corrrections des expansions maxillaires particulièrement sur les régions les plus postérieures de ces arcades (27).

De plus si l'on compare le gain de largeur transversale dento-alvéolaire à l'arcade maxillaire avec les appareillages orthodontiques par aligneurs par rapport à ceux par multi-attaches, on trouve des résultats statistiquement significatifs en faveur des brackets auto-ligaturants (28).

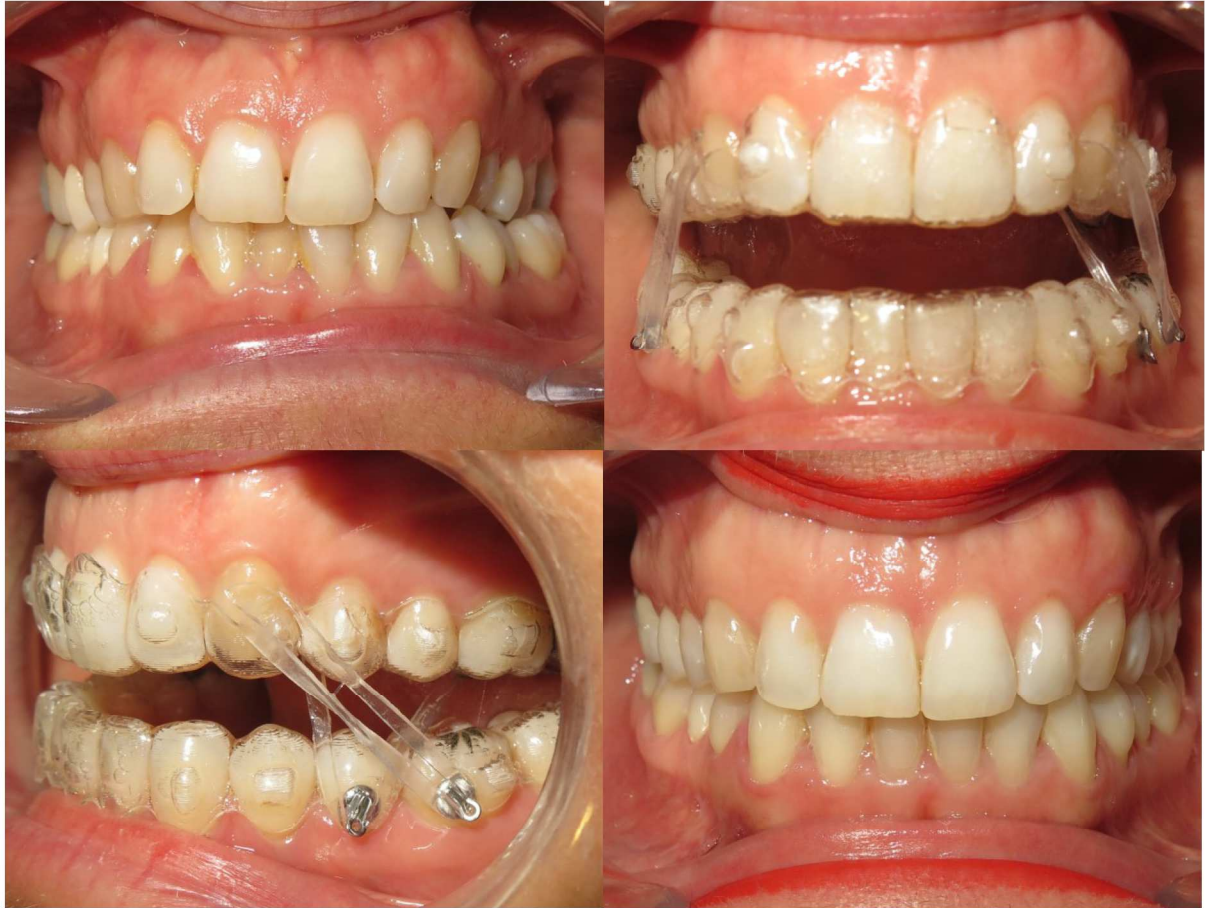Actuellement, toutes les sociétés d'aligneurs ont intégrés dans leurs systèmes des possibilités d'expansion transversale des arcades et elles permettent de résoudre un certain nombre de cas d'encombrements sans extractions.

Cependant, le Dr. Jean-François CHAZALON affirme que le niveau de force délivré par les aligneurs seuls reste trop faible pour pouvoir corriger transversalement un articulé croisé postérieur et que seul l'utilisation associée de tractions intermaxillaires croisées peut suffire à la correction complète d'une occlusion latérale inversée (19).

Align Technology® informe que des techniques d'orthodontie auxiliaires sont nécessaires lorsque que l'expansion de la dimension transversale dépasse les 3 mm par quadrant (17).

Ci-dessous voici un cas clinique d'une patiente présentant un articulé croisé postérieur secteur 2 / secteur 3.

Des élastiques de « criss cross » associés aux aligneurs ont été essentiels à la correction de cette malocclusion.



(cabinet Dr. COUCHAT)

10. Orientation du plan d'occlusion

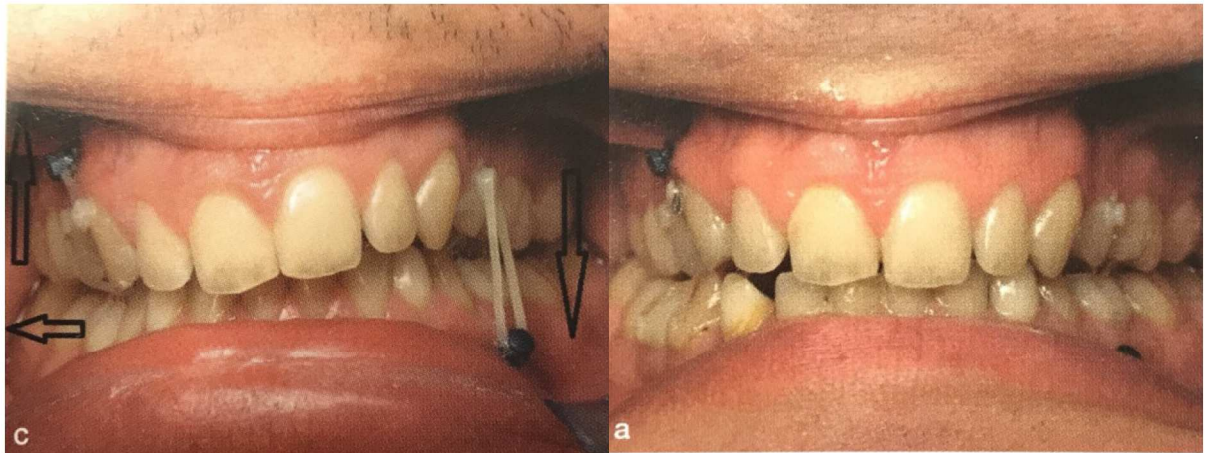
Que ce soit en techniques par aligneurs ou multi-attaches, les orientations du plan d'occlusion dans le sens frontal d'étiologie alvéolaire représentent des limites communes qui ne peuvent être résolues qu'avec l'utilisation de minivis orthodontiques associées à la technique orthodontique en question (26).

Ci-dessous voici le cas clinique d'un patient adulte jeune présentant une orientation du plan occlusal dans le sens frontal dont l'étiologie est alvéolaire et non basale.

La mise en place de minivis trouve toute sa place dans ce type de déformation pour horizontaliser le plan occlusal.

Une mécanique de rotation horaire de l'arcade maxillaire dans le plan frontal est instaurée par l'exploitation d'une minivis en ancrage direct sur l'hémi-arcade maxillaire droite pour « impacter » cette dernière, ainsi qu'une autre minivis placée sur le plateau alvéolaire inférieure gauche afin d'égresser l'hémi-arcade maxillaire gauche.

Cette malocclusion a été traitée avec un appareillage multi-attaches en lingual mais le même dispositif d'auxiliaire par minivis aurait été essentiel à la réussite de cette bascule du plan d'occlusion si un appareillage par aligneurs avait été entrepris.



(photos intrabuccales extraites de l'ouvrage « Les Minivis Ancrage osseux en omnipratique et en orthodontie », cas clinique traité par le Docteur Jean-François ERNOULT) (26)

IV.9 Récessions gingivales

Outre la possibilité de récessions gingivales apparues au cours de traitements d'orthodontie par la non précaution du torque radiculo-lingual notamment au niveau des incisives mandibulaires lors des mouvements sur ces dents (écueil pouvant être présent aussi bien en techniques par aligneurs qu'en techniques multi-attaches), il peut y avoir spécifiquement des risques de récessions gingivales inhérents à la technique par aligneurs si ces derniers s'insèrent trop près de la gencive voir en contact avec cette dernière.

Il en résulte alors une inflammation gingivale en rapport avec la proximité des aligneurs ce qui peut engendrer sur un parodonte fin et festonné l'apparition de récessions gingivales ou pire d'aggraver des récessions gingivales initialement présentes.

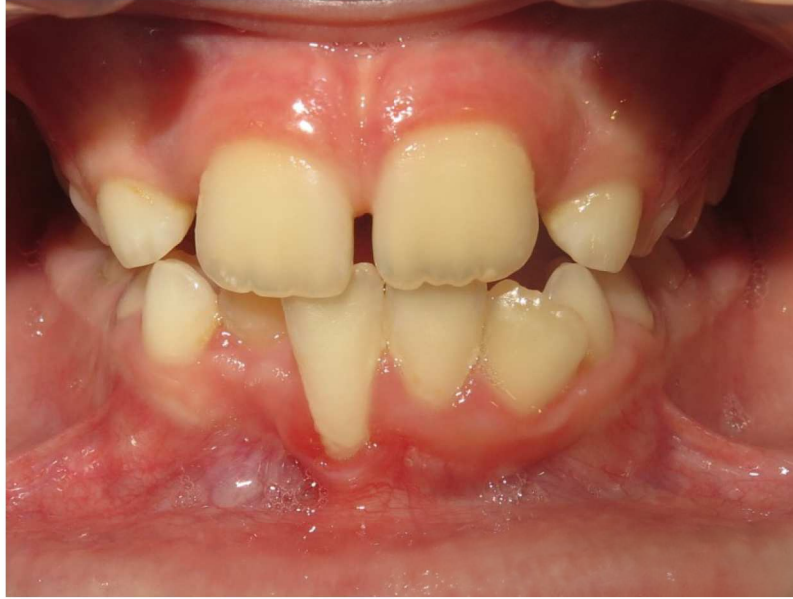Par expérience avec le Dr. David COUCHAT, il est prévu dans les simulations Clincheck® des découpes des aligneurs variant de 0,5 mm à 1 mm du collet gingival sur des dents potentiellement à risque de développer des récessions gingivales et/ou sur des dents ayant déjà initialement des problèmes muco-gingivaux de ce type.

Cliniquement, il est important de vérifier si ces découpes ont bien été réalisées lors de la fabrication des gouttières.

Il est déjà arrivé de rencontrer des cas où la société « Invisalign® » avait oublié de faire ce type de découpe.

Les précautions de sur-correction du torque précédemment mentionnées prennent toute leur importance sur des dents étant supportées par un parodonte fin et festonné potentiellement à risque de récessions gingivales et/ou sur des dents présentant initialement déjà des problèmes muco-gingivaux de ce type.

Par exemple, voici un jeune patient se présentant à la première consultation avec une récession gingivale sur la 41 dont les facteurs étiologiques sont l'encombrement mandibulaire antérieure et l'inflammation gingivale localisée à ce niveau.



Hormis la réduction de l'inflammation gingivale et l'apprentissage d'un brossage efficace, il est particulièrement important d'un point de vue orthodontique de prévoir des découpes gingivales des aligneurs ainsi qu'une gestion adéquate du torque radiculo-lingual sur la 41 afin d'éviter une aggravation de la situation clinique initiale.

Même si l'application du torque paraît difficile avec aligneurs, il peut être particulièrement intéressant dans ces situations cliniques de choisir une option de traitement orthodontique par gouttières pour une gestion plus facile de l'hygiène bucco-dentaire.

IV.10 Coopération

La coopération des patients est absolument indispensable pour la réussite d'un traitement orthodontique par aligneurs.

Effectivement l'amovibilité des gouttières qui à la base est un avantage pour des raisons citées précédemment peut très vite devenir un inconvénient de ces traitements si les patients ne sont pas sérieux dans la durée de port de leurs aligneurs (2).

Ce manque de collaboration des patients relatif au port des gouttières étant surtout valable pour la tranche d'âge des enfants et adolescents, il existe à titre d'exemple pour la marque « Invisalign® » des possibilités d'incorporation dans les aligneurs de « mouchards » colorés qui sont des indicateurs de port afin de mieux contrôler leur temps d'utilisation en bouche (décoloration du mouchard après 300 heures de port) (2).

Les nouvelles options de traitements interceptifs « Teen First® » proposées par « Align Technology® » demeurent des possibilités thérapeutiques intéressantes pour réaliser de l'expansion dento-alvéolaire aussi bien à l'arcade maxillaire qu'à l'arcade mandibulaire mais les indications doivent être posées avec parcimonie chez cette très jeune patientèle dont une certaine proportion ne sera pas apte à coopérer suffisamment pour un résultat optimum et des

choix de systèmes d'expansion fixes sont alors plus judicieux comme les « Quad Hélix » dont l'efficacité est depuis très longtemps reconnue.

De plus comme en techniques multi-attaches lorsqu'un port d'élastiques est requis avec les techniques par aligneurs, une mauvaise rigueur des patients dans le port des élastiques que ce soit au niveau de la durée de port et/ou de la puissance et/ou de la configuration des élastiques va forcément avoir des répercussions sur la qualité de nos thérapeutiques.

La situation la plus critique et spécifique aux traitements orthodontiques par gouttières est si jamais des patients portent leurs élastiques sans leurs aligneurs car cela engendrerait des pertes de contrôles dentaires catastrophiques.

La prévention de cet écueil doit passer par une excellente communication des praticiens avec leurs patients à ce sujet avec la mise en garde des effets extrêmement néfastes sur les dents d'un port d'élastiques sans gouttières.

V. Conclusion

Les aligneurs en orthodontie sont une option thérapeutique innovante qui est le fruit de l'avancée technologique de notre siècle.

Ces techniques de déplacements dentaires ne s'apparentent pas à des techniques déjà complètement figées et codifiées.

Elles sont en constante évolution tant sur la qualité des matériaux composants les gouttières que sur les fonctionnalités proposées par les aligneurs.

Cette évolution permanente est en grande partie due à la concurrence des différentes grandes sociétés d'aligneurs qui participent à la généralisation et à la croissance de cette nouvelle forme d'orthodontie.

Si en 2018 un certain nombre d'orthodontistes sont encore réticents à user des aligneurs, ces derniers apportent clairement de nouveaux avantages au cours des traitements orthodontiques à la fois pour les praticiens mais aussi et surtout pour les patients.

Les différents points positifs de ces appareillages orthodontiques font qu'aujourd'hui de plus en plus de patients sont demandeurs de ce type de traitements.

Même si les champs d'applications de ces nouvelles techniques se sont considérablement élargis, les orthodontistes voient les aligneurs comme une option supplémentaire dans leur arsenal thérapeutique et non comme une solution à toutes les malocclusions.

Notre sens clinique dans l'intérêt des patients reste un élément capital pour choisir la technique orthodontique la plus appropriée.

Les techniques orthodontiques par aligneurs possèdent un certain nombre de points faibles qui leurs sont intrinsèques et d'autres qui sont bien souvent les mêmes que l'on peut rencontrer dans les techniques orthodontiques par multi-attaches notamment.


La plupart des limites des mouvements orthodontiques par aligneurs peuvent être repoussées par l'adjonction d'auxiliaires complémentaires aux gouttières.

Pour tous les déplacements dentaires avec aligneurs nécessitant des auxiliaires, il est tout à fait possible de faire une première phase par multi-attaches avant celle par aligneurs ou bien d'associer les deux techniques dans une seule et même phase de traitement.

Bibliographie

1. **KESLING H.** The philosophy of the tooth positioning appliance. J Am Orthod 1945
2. **BOUCHEZ R.** Traitements orthodontiques Invisalign®. Quintessence international 2009
3. **MEIER B, WIEMER KB, MIETHKE RR.** Invisalign®-patient profiling. Analysis of a prospective survey. J Orofac Orthop 2003
4. **SABOUNI W, EICHELBERGER A, KOUBI G, AZRIA A, RACHLIN G.** Avantages et limites de l'orthodontie par aligneurs - présentation d'un système. Information dentaire 2017
5. **SABOUNI W et ALLEREAU.** Les douleurs dans les traitements orthodontiques par aligneurs thermoformés. J Orth Française 2017
6. **MASI C.** Comparaison de la perception de la douleur entre le traitement orthodontique avec Invisalign® et le traitement avec fils et boitiers fixes. Université de Montréal 2015
7. **FUJIYAMA K, HONJO T, SUZUKI M, MATSUOKA S, DEGUCHI T.** Analysis of pain level in cases treated with Invisalign® aligners : comparison with fixed Edgewise appliance therapy. Prog Orthod 2014
8. **WHITE DW, JULIEN KC, JACOB H, CAMPBELL PM, BUSCHANG PH.** Discomfort associated with Invisalign® and traditionnal brackets : a randomised, prospective trial. Angle Orthod 2017
9. **LEVRINI L, MANGANO A, MONTANARI P, MARGHERINI S, CAPRIOGLIO A, ABBATE GM.** Periodontal health status in patients treated with the Invisalign® system and fixed orthodontic appliance : a 3 month clinical and microbiological evaluation. Eur J Dent 2015
10. **AZARIPOUR A, WEUSMANN J, MAHMOODI B, PEPPAS D, GERHOLD-Ay A, VAN NOORDEN CJ, WILLERSHAUSEN B.** Braces versus Invisalign® : gingival parameters and patient's satisfaction during treatment : a cross-sectionnal study. BMC Oral Health 2015
11. **MIETHKE RR, BRAUNER K.** A comparison of the periodontal health of patients during treatment with the Invisalign® system and with fixed lingual appliances. J Orofac Orthop 2007
12. **ABBATE GM, CARIA MP, MONTANARI P, MANNU C, ORRU G, CAPRIOGLIO A, LEVRINI L.** Periodontal health in teenagers treated with removable aligners and fixed orthodontics appliances. J Orofac Orthop 2015
13. **SCHUPP W, HAUBRICH J.** Les aligneurs en Orthodontie : diagnostic, biomécanique, planification et traitements. Quintessence international 2017

14. **BERGEYRON P.** Guide of the use of Clincheck® pro. B and Smile® 2018
15. **DJEU G, SHELTON C, MAGANZINI A.** Outcome assesement of Invisalign® and traditionnal orthodontic treatment compared with the American Board of Orthodontic objective grading system. Am J Orthod Dentofacial Orthop 2005
16. **GU J, TANG JS, SKULSKI B, FIELDS HW Jr, BECK FM, FIRESTONE AR, KIM DG, DEGUCHI T.** Evaluation of Invisalign® treatment effectiveness and efficiency compared with conventionnal fixed appliances using the Peer Assessment Rating Index. Am J Orthod Dentofacial Orthop 2017
17. **Align Technology®** 2016
18. **BARON P.** Les appareils orthodontiques invisibles et presque invisibles. SFODF 2014
19. **CHAZALON JF.** Invisalign®, 15 ans après, est-il devenu une véritable alternative au traitement multi-attaches ? Revue ODF EDP Science 2016
20. **ROSSINI G, PARRINI S, CASTROFLORIO T, DEREGBUS A, DEBERNARDI CL.** Efficacy of clear aligners in controlling orthodontic tooth movement : a systematic review. Angle Orthod 2015
21. **COUCHAT D.** Les aligneurs vont-ils supplanter les multi-attaches. Congrès SFOPA Marseille 2018
22. **KRIEGER E, SEIFERTH J, MARINELLO I, JUNG BA, WRIEDT S, JACOBS C, WEHRBEIN H.** Invisalign® treatment in the anterior region : were the predicted tooth movements achieved ? J Orofac Orthop 2012
23. **KRAVITZ ND, KUSNOTO B, BEGOLE E, OBREZ A, AGRAN B.** How well does Invisalign® work ? A prospective clinical study evaluating the efficacy of tooth movement with Invisalign® . Am J Orthod Dentofacial Orthop 2009
24. **COUCHAT D, SABOUNI W.** EUMAA 2017
25. **SIMON M, KEILIG L, SCHWARZE J, JUNG BA, BOURAUUEL C.** Treatment outcome and efficacy of an aligner technique regarding incisor torque, premolar derotation and molar distalization. BMC Oral Health 2014
26. **LAZAROO B, TILOTTA F, ERNOULT JF.** Les minivis Ancrage osseux en omnipratique et en orthodontie. Memento CdP 2016
27. **HOULE JP, PIEDADEL, TODESCAN R Jr, PINHEIRO FH.** The predictability of transverse changes with Invisalign® . Angle Orthod 2017
28. **PAVONI C, LIONE R, LAGANA G, COZZA P.** Self-ligating versus Invisalign® : analysis of dento-alveolar effects. Ann Stomatol 2011



SERMENT MEDICAL

En présence des Maîtres de cette Faculté, de mes chers condisciples, devant l'effigie d'HIPPOCRATE.

Je promets et je jure, d'être fidèle aux lois de l'honneur et de la probité dans l'exercice de la Médecine Dentaire.

Je donnerai mes soins à l'indigent et n'exigerai jamais un salaire au-dessus de mon travail, je ne participerai à aucun partage clandestin d'honoraires.

Je ne me laisserai pas influencer par la soif du gain ou la recherche de la gloire.

Admis dans l'intérieur des maisons, mes yeux ne verront pas ce qui s'y passe, ma langue taira les secrets qui me seront confiés et mon état ne servira pas à corrompre les mœurs ni à favoriser le crime.

Je ne permettrai pas que des considérations de religion, de nation, de race, de parti ou de classe sociale viennent s'interposer entre mon devoir et mon patient.

Même sous la menace, je n'admettrai pas de faire usage de mes connaissances médicales contre les lois de l'humanité.

J'informerai mes patients des décisions envisagées, de leurs raisons et de leurs conséquences. Je ne tromperai jamais leur confiance et n'exploiterai pas le pouvoir hérité des connaissances pour forcer les consciences.

Je préserverai l'indépendance nécessaire à l'accomplissement de ma mission. Je n'entreprendrai rien qui dépasse mes compétences. Je les entretiendrai et les perfectionnerai pour assurer au mieux les services qui me seront demandés.

Respectueux et reconnaissant envers mes Maîtres, je rendrai à leurs enfants l'instruction que j'ai reçue de leur père.

Que les hommes m'accordent leur estime si je suis fidèle à mes promesses.

Que je sois déshonoré et méprisé de mes confrères si j'y manque.

BEAR Valentin- Apports et limites des traitements par aligneurs en orthopédie dento-faciale

Th. : Chir. dent. : Marseille : Aix –Marseille Université : 2018

Rubrique de classement : Orthodontie

Résumé :

Les progrès informatiques et industriels du 20^{ème} et 21^{ème} siècle ont permis le développement d'un nouvel appareillage orthodontique : les aligneurs.

La demande des patients pour cette option thérapeutique est en plein essor et de plus en plus d'orthodontistes l'utilisent actuellement.

L'intérêt de ce travail est de faire le point sur les aligneurs en 2018.

Les principes essentiels des gouttières orthodontiques sont rappelés dans une première partie.

Les avantages et ce que peut apporter les aligneurs en orthopédie dento-faciale sont exposés dans une deuxième partie.

La troisième partie traite des inconvénients et des limites de cette technique.

Mots clés : Aligneurs, orthodontie.

BEAR Valentin- Contributions and limitations of aligners treatments in dento-facial orthopedics

Abstract:

Computer and industrial progress of the 20th and 21st century allowed the development of new orthodontic appliance : aligners

Patient demand for this therapeutic option is booming and more and more orthodontists are using it now.

The interest of this work is to take stock of aligners in 2018.

The essential principles of orthodontic aligners are mentioned in a first part.

The advantages and contributions of aligners in dento facial orthopedics are exposed in a second part.

The third part discusses the disadvantages and limitations of this technique.

MeSH: Aligners, Orthodontics.