



HAL
open science

Gestion des ostéoradionécroses des maxillaires par le Pentoclo : étude rétrospective du staff ORN ORL de l'Institut Gustave Roussy (2015 – 2017)

Mylène Elmaalouf

► To cite this version:

Mylène Elmaalouf. Gestion des ostéoradionécroses des maxillaires par le Pentoclo : étude rétrospective du staff ORN ORL de l'Institut Gustave Roussy (2015 – 2017). Sciences du Vivant [q-bio]. 2018. dumas-02012145

HAL Id: dumas-02012145

<https://dumas.ccsd.cnrs.fr/dumas-02012145>

Submitted on 18 Feb 2019

HAL is a multi-disciplinary open access archive for the deposit and dissemination of scientific research documents, whether they are published or not. The documents may come from teaching and research institutions in France or abroad, or from public or private research centers.

L'archive ouverte pluridisciplinaire **HAL**, est destinée au dépôt et à la diffusion de documents scientifiques de niveau recherche, publiés ou non, émanant des établissements d'enseignement et de recherche français ou étrangers, des laboratoires publics ou privés.



Distributed under a Creative Commons Attribution - NonCommercial - NoDerivatives 4.0 International License



UNIVERSITÉ
PARIS
DESCARTES

MEMBRE DE

U-S-PC
Université Sorbonne
Paris Cité

AVERTISSEMENT

Cette thèse d'exercice est le fruit d'un travail approuvé par le jury de soutenance et réalisé dans le but d'obtenir le diplôme d'État de docteur en chirurgie dentaire. Ce document est mis à disposition de l'ensemble de la communauté universitaire élargie.

Il est soumis à la propriété intellectuelle de l'auteur. Ceci implique une obligation de citation et de référencement lors de l'utilisation de ce document.

D'autre part, toute contrefaçon, plagiat, reproduction illicite encourt toute poursuite pénale.

Code de la Propriété Intellectuelle. Articles L 122.4

Code de la Propriété Intellectuelle. Articles L 335.2 - L 335.10

UNIVERSITÉ PARIS DESCARTES

FACULTÉ DE CHIRURGIE DENTAIRE

Année 2018

N° 076

THÈSE

POUR LE DIPLÔME D'ÉTAT DE DOCTEUR EN CHIRURGIE DENTAIRE

Présentée et soutenue publiquement le : 10 septembre 2018

Par

Mylène ELMAALOUF

Gestion des ostéoradionécroses des maxillaires par le Pentoclo : étude rétrospective du staff ORN ORL de l'Institut Gustave Roussy (2015 – 2017)

Dirigée par M. le Docteur Jean-Jacques Brau

JURY

M. le Professeur Louis Maman

Président

M. le Professeur Vianney Descroix

Assesseur

Mme le Docteur Anne-Laure Ejeil

Assesseur

M. le Docteur Jean-Jacques Brau

Assesseur



Tableau des enseignants de la Faculté

DÉPARTEMENTS	DISCIPLINES	PROFESSEURS DES UNIVERSITÉS	MAÎTRES DE CONFÉRENCES
1. DÉVELOPPEMENT, CROISSANCE ET PRÉVENTION	ODONTOLOGIE PÉDIATRIQUE	Mme DAVIT-BÉAL Mme VITAL	M. COURSON Mme DURSUN Mme JEGAT Mme SMAIL-FAUGERON Mme VANDERZWALM
	ORTHOPÉDIE DENTO-FACIALE		Mme BENAHMED M. DUNGLAS Mme KAMOUN-GOLDRAT Mme LE NORCY
	PRÉVENTION, ÉPIDÉMIOLOGIE, ÉCONOMIE DE LA SANTÉ ET ODONTOLOGIE LÉGALE	Mme FOLLIGUET	Mme GERMA M. PIRNAY M. TAVERNIER
2. CHIRURGIE ORALE, PARODONTOLOGIE, BIOLOGIE ORALE	PARODONTOLOGIE	Mme COLOMBIER Mme GOSSET	M. BIOSSE DUPLAN M. GUEZ
	CHIRURGIE ORALE	M. MAMAN Mme RADOI	Mme EJEIL M. GAULTIER M. HADIDA M. MOREAU M. NGUYEN
	BIOLOGIE ORALE	Mme CHAUSSAIN M. GOGLY Mme SÉGUIER Mme POLIARD M. ROCHEFORT (PU associé)	M. ARRETO Mme BARDET (MCF) Mme CHARDIN Mme CHERIFI (MCU associée) M. FERRE M. LE MAY
3. RÉHABILITATION ORALE	DENTISTERIE RESTAURATRICE ENDODONTIE	Mme BOUKPESSI Mme CHEMLA	Mme BERÈS (MCU associée) Mme BESNAULT M. BONTE Mme COLLIGNON (MCU associée) M. DECUP Mme GAUCHER
	PROTHÈSES	M. POSTAIRE	M. CHEYLAN M. DAAS M. DOT M. EID Mme FOUILLOUX-PATEY Mme GORIN M. RENAULT M. RIGNON-BRET M. TIRLET M. TRAMBA Mme WULFMAN
	FONCTION-DYSFONCTION, IMAGERIE, BIOMATÉRIAUX		M. ATTAL Mme BENBELAID Mme BENOÎT A LA GUILLAUME (MCF) M. BOUTER M. CHARRIER M. CHERRUAU M. FLEITER Mme FRON CHABOUIS Mme MANGIONE (MCU associée) M. SALMON Mme TILOTTA
	PROFESSEURS ÉMÉRITES	M. BÉRENHOLC Mme BRION M. LASFARGUES M. LAUTROU M. LEVY	M. PELLAT M. PIERRISNARD M. SAFFAR Mme WOLIKOW

Mise à jour le 18 décembre 2017

Remerciements

À M. le Professeur Louis Maman

Docteur en Chirurgie dentaire

Spécialiste qualifié en Chirurgie orale

Professeur des Universités, Faculté de Chirurgie dentaire Paris Descartes

Praticien Hospitalier, Assistance Publique-Hôpitaux de Paris

Doyen de la Faculté de Chirurgie dentaire Paris Descartes

Je vous remercie d'avoir accepté de présider ce jury.
Veuillez trouver mon sincère respect et ma profonde gratitude.

À M. le Professeur Vianney Descroix

Docteur en Chirurgie Dentaire

Docteur de l'Université Paris Diderot

Docteur en Sciences

Docteur en Pharmacie

Professeur des Universités, Faculté de Chirurgie dentaire Paris Garancière

Chef de service de l'hôpital Pitié-Salpêtrière

Pour votre disponibilité malgré vos obligations, vos talents d'orateur que je ne saurai reproduire, votre bienveillance et votre humour. Je vous remercie d'avoir accepté de prendre part à ce jury.

À Mme le Docteur Anne-Laure Ejeil

Docteur en Chirurgie dentaire

Docteur de l'Université Paris Descartes

Maître de Conférences des Universités, Faculté de Chirurgie dentaire Paris Descartes

Praticien Hospitalier, Assistance Publique-Hôpitaux de Paris

Pour votre douceur et votre encadrement durant mon parcours à Bretonneau.

Vous m'avez donné l'envie de m'intéresser à des pathologies plus générales.

Je vous remercie d'avoir accepté de siéger dans ce jury.

À M. le Docteur Jean-Jacques Brau

Docteur en Chirurgie dentaire

Spécialiste qualifié en Médecine Bucco-dentaire

Praticien Hospitalier, Institut Gustave Roussy

Pour votre rigueur, votre disponibilité et votre réactivité lors de la rédaction de cette thèse ; mais également votre dévouement à l'égard des patients, votre professionnalisme et votre pédagogie. Sans oublier votre sens de l'humour propre à vous. Recevez mes sincères remerciements pour avoir dirigé ce travail.

Remerciements

A ma famille :

Mes parents, grâce à vous je n'ai jamais manqué de rien. A mon tour de pouvoir prendre soin de vous.

Damien, tu as toujours été un modèle pour moi.

Marine, Miss France 2012 thésarde, toujours une connerie en bouche pour remonter le moral.

Astrid, la première pièce rapportée officiellement devenue une Elmaalouf, et Emma.

A Moussa, pour ton calme, ton soutien quotidien, ton grain de folie, ton amour, nos galères, et ma poisse légendaire ! J'espère que l'avenir sera plus clément... Vivement nos futures escapades !

Merci à Muffin et Meiko de ne pas avoir mangé mon chargeur d'ordi, et à Albus et Sheldon de ne pas avoir fait pipi dessus.

A mes amis :

Elyne, mon Minion, ne change jamais.

Mes Cougs : Marion, à toutes nos aventures ici et ailleurs ; Mamau, notre maman à nous ; Daph, pour toutes tes râleries (gentil c'est pas un métier) ; Kaz, grâce à qui j'ai un toit ; Ori, à ton futur dessin que j'accrocherai au centre ; Montef, la Suisse qui boit toujours du champagne « couic, qu'on lui tranche la tête ! » ; Thev, à nos années Colombes ; Kev, à ton mariage. Je nous souhaite encore plein de dîners à se faire traîner de dindes !

Kinzou, même si tu es loin actuellement et que je ne t'aurai pas près de moi pour relâcher la pression...

Clairette, ma Patate, malgré les kilomètres qui nous séparent, il y a toujours une chaude place dans mon cœur pour toi.

A Charlou (et tes blagues de merde dont je ne me lasse pas), Mika (le beau'), Popo, Racha, Tristan, Tonton, Juju, Guigui, Rooms, on va au Oz après ?

Une pensée pour notre Panichi.

A la team IGR, qui m'a donné envie de revenir : Lili, Jenni, Delph (profite de ce nouveau départ), Alice et le seul mâle Brice (même si une autre vie t'attend) !

A Thierry, Christine (mention spéciale pour tes relectures et autres conseils, merci) et Stan, pour les 6 derniers mois d'internat, et pour les futurs à venir !

Alice, Mathilde et Gaël (et Nathan) !

L'asso : Grinchax, Trany, Roche, on l'a enfin clôturé ce compte !

Daphné (et nos prochaines soirées arabian électro), Lola et Ben (encore merci pour Muffin), Lamiche (je compte sur toi pour le pot), Zeyad (team KFC), Zied (team kebab), Loic (copaiiiiin), Khaled (« c'est des princesses nos meufs ») et tous les copains de fac avec qui j'ai passé d'excellents moments (teams Bretonneau, Colombes, Pitié, Créteil)...

Sans oublier mes co-internes des différentes spé : Anne-Sophie (mon écureuil), Léa, Louis, Mounia, PM, Brice, Charles, Mathieu... On aura bien ri pendant nos séminaires aux quatre coins de la France !
Mention spéciale pour Super Sam ;)

Et les passionnés de PMF : Pomès (pour m'avoir donné l'envie de m'intéresser à cette discipline) et Nico (entre autres, pour ton encadrement à Créteil, ta rigueur, ta sympathie et tes percus).

A Nelson et Jacqueline, pour ces remplas hors du commun !

A Balard : Stéphane (je l'ai enfin soutenue cette thèse !), Zoulahia, Océane et Stéphanie, car c'est un plaisir de travailler avec vous.

Table des matières

INTRODUCTION	4
1: OSTEORADIONECROSE	5
1.1. DEFINITION	5
1.2. EPIDEMIOLOGIE	6
1.3. FACTEURS DECLENCHANTS	7
1.3.1. <i>Ostéoradionécrose secondaire</i>	7
1.3.2. <i>Ostéoradionécrose d'origine spontanée</i>	8
1.3.3. <i>Délais d'apparition</i>	8
1.4. FACTEURS FAVORISANTS	8
1.4.1. <i>Caractéristiques de la lésion tumorale et de son traitement</i>	8
1.4.2. <i>Facteurs indépendants de la lésion initiale et prophylaxie</i>	10
1.5. PHYSIOPATHOLOGIE	12
1.5.1. <i>Théorie des « 2 I »</i>	12
1.5.2. <i>Théorie des « 3 H »</i>	12
1.5.3. <i>Nécrose ischémique ou hypo vascularisation</i>	13
1.5.4. <i>Atteinte cellulaire ou hypo cellularité</i>	14
1.5.5. <i>Infection superficielle</i>	15
1.5.6. <i>Fibrose</i>	15
1.6. DIAGNOSTIC	17
1.6.1. <i>Interrogatoire</i>	17
1.6.2. <i>Examen clinique</i>	18
1.6.3. <i>Examen radiographique</i>	19
1.6.4. <i>Histologie</i>	22
1.6.5. <i>Evolution</i>	23
1.6.6. <i>Diagnostics différentiels</i>	23
1.7. CLASSIFICATION	23
1.7.1. <i>Epstein (1987)</i>	25
1.7.2. <i>Marx et Myers (1990)</i>	25
1.7.3. <i>Store (2000)</i>	26
1.7.4. <i>Schwartz et Kagan (2002)</i>	27
1.7.5. <i>Notani (2003)</i>	27
1.7.6. <i>Lyons (2014)</i>	27
2 : TRAITEMENTS	29
2.1. PREVENTION	29

2.2. TRAITEMENTS CONSERVATEURS	31
2.2.1. <i>Prescriptions</i>	31
2.2.2. <i>Ultrasons</i>	32
2.2.3. <i>Chirurgie a minima</i>	33
2.3. TRAITEMENTS CHIRURGICAUX	34
2.4. TRAITEMENTS ANTIOXYDANTS	35
2.4.1. <i>Protocole selon Delanian</i>	35
2.4.2. <i>Mode d'action</i>	36
2.4.3. <i>Revue de la littérature</i>	41
3 : ÉTUDE RETROSPECTIVE.....	47
3.1. MATERIEL ET METHODES	47
3.2. RESULTATS	49
3.3. DISCUSSION	55
CONCLUSION.....	58
BIBLIOGRAPHIE	59
TABLE DES FIGURES.....	61
TABLE DES TABLEAUX.....	62

Introduction

L'ostéoradionécrose (ORN) est, par définition, une nécrose de l'os irradié, et elle fait partie des effets secondaires des traitements par radiothérapie, notamment pour les cancers des voies aéro-digestives supérieures (VADS).

Sa physiopathologie n'étant pas clairement élucidée, les moyens de traitements restent non consensuels, rendant la prise en charge des patients difficile et incertaine.

Cependant, une théorie physiopathologique a vu le jour à la fin du siècle dernier avec un traitement médicamenteux prometteur élaboré par le Dr Delanian radiothérapeute de l'AP-HP : le Pentoclo. Ce protocole a été adopté par la fédération de Cancérologie Cervico-Faciale de Gustave Roussy (CCF - IGR) - CLCC de Villejuif, en complément des techniques curatives chirurgicales pratiquées dans l'établissement depuis de nombreuses années.

Grâce à ce travail de thèse d'exercice, nous nous proposons tout d'abord de faire un point des données scientifiques connues sur l'ostéoradionécrose, ses caractéristiques et sa physiopathologie. La 2^{ème} partie portera sur l'ensemble des traitements chirurgicaux et non chirurgicaux applicables face à une ORN. Enfin, nous nous intéresserons aux résultats obtenus par le protocole Pentoclo au travers d'une étude rétrospective sur 3 ans des dossiers médicaux étudiés au staff ORN ORL de l'IGR de 2015 à fin 2017.

1: Ostéoradionécrose

1.1. Définition ^{1 2 3}

Donner une définition précise et consensuelle de l'ostéoradionécrose (ORN) est un défi, car il s'agit d'un phénomène dont on ignore encore le processus physiopathologique exact.

Regaud est le premier auteur à évoquer l'ORN en 1922. Depuis, les propositions de définition ne cessent de voir le jour, chacune prenant en compte des paramètres différents.

Ewing, en 1926, parle d'une « ostéite d'irradiation », terme qui a finalement été abandonné car l'évolution de l'ORN n'est pas guidée par une infection, mais il peut tout de même y avoir une surinfection de l'ORN.

La plus communément utilisée est « zone d'os irradié nécrosé exposé ne cicatrisant pas depuis 3 à 6 mois, en l'absence de récurrence tumorale ». Il s'agit d'une absence de cicatrisation relative à un déséquilibre matriciel et cellulaire amenant la mort tissulaire.

Store y ajoute le paramètre radiologique et définit l'ORN comme étant « la présence de signes radiologiques de nécrose osseuse au sein d'un champ d'irradiation, une récurrence tumorale ayant été écartée ».

Tous les auteurs s'accordent sur deux points :

- nécessité d'une irradiation préalable sans laquelle il est impossible de parler d'ORN,
- absence de récurrence tumorale.

Les auteurs nuancent ensuite sur l'étendue de l'exposition osseuse, de l'atteinte muqueuse et les signes radiographiques de nécrose.

¹ Raoul et al., « Ostéoradionécroses des maxillaires (maxillaire et mandibulaire) ».

² Rivero, Shamji, et Kolokythas, « Osteoradionecrosis ».

³ Delanian et Lefaix, « Radionécrose de l'os mature ».

1.2. Epidémiologie ^{4 5 6 7}

La définition de l'ORN variant d'un auteur à un autre, les études donnent des pourcentages oscillant entre 0 et 43% des patients traités par radiothérapie. Dans certains articles une exposition osseuse est considérée comme une ORN, alors que d'autres équipes ne considèrent pas forcément une exposition osseuse post-radique comme une ORN.

L'incidence réelle est donc difficilement estimable, mais on note tout de même une nette tendance à la diminution au fil des années :

- 15 à 45 % dans les études antérieures à 1960,
- < 15 % dans les années 80 (1 % pour Coffin et Horiot (1983), 3 % pour Epstein (1987) et Pernot (1997)
- 5,5 % pour Barrelier en 1995.

L'âge moyen est de 55 ans, ce qui est corrélé à l'âge de survenue des cancers des voies aéro-digestives supérieures (VADS).

L'ORN touche plus les hommes que les femmes (sex ratio 1,6), malgré une augmentation de la part des femmes (< 10 % en 1970 vs 13 % en 1985), qui s'explique par une plus forte intoxication alcoolo-tabagique récente et donc une augmentation des cancers des VADS chez les femmes.

Le délai d'apparition varie entre quelques semaines et plus de 30 ans après la fin de la radiothérapie. 70 à 94 % des cas sont observés dans les 3 ans qui suivent le traitement par radiothérapie. Mais il faut rester vigilant car le risque persiste durant toute la vie du patient.

Après avulsion, 2 à 18 % des patients développent une ORN.

⁴ Lyons et al., « Osteoradionecrosis--a review of current concepts in defining the extent of the disease and a new classification proposal ».

⁵ Raoul et al., « Ostéoradionécroses des maxillaires (maxillaire et mandibulaire) ».

⁶ Delanian et Lefaix, « Radionécrose de l'os mature ».

⁷ Leveille Nizerolle, « Prévention et traitements des ostéoradionécroses des maxillaires à travers un cas clinique ».

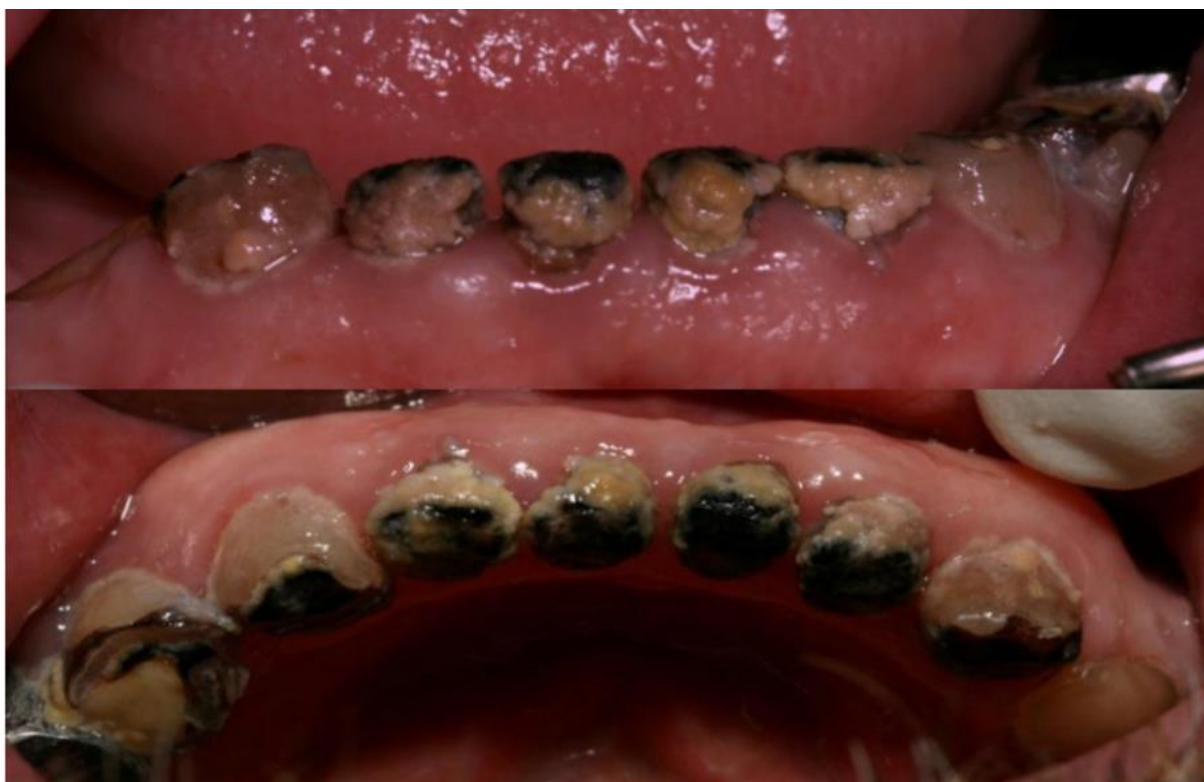1.3. Facteurs déclenchants ^{8 9 10}

1.3.1. Ostéoradionécrose secondaire

Dans la majeure partie des cas (65%), une ORN se développe à la suite de :

- facteurs locaux directement liés à l'état bucco-dentaire : un mauvais état buccodentaire, des soins dentaires, une odontoradionécrose (figure 1 ci-dessous),

Figure 1 : Colorations noires post-radiques



Source : Brau 2017

- traumatismes locaux non spécifiques de l'état bucco-dentaire : des microtraumatismes dus au brossage, à l'alimentation, au port d'une prothèse amovible mal adaptée ; un traumatisme ou un acte chirurgical intéressant ou non l'os, tels qu'une biopsie, une vestibuloplastie, une régularisation de crête, une avulsion, la pose d'un implant, etc.

⁸ Rivero, Shamji, et Kolokythas, « Osteoradionecrosis ».

⁹ Raoul et al., « Ostéoradionécroses des maxillaires (maxillaire et mandibulaire) ».

¹⁰ Delanian et Lefaix, « Radionécrose de l'os mature ».

1.3.2. Ostéoradionécrose d'origine spontanée

Pour les 35 % restant, Marx les considère comme spontanées, dues à une modification du métabolisme de l'os irradié. Cette hypothèse est validée par plusieurs auteurs, mais ils rapportent un pourcentage moindre que celui évoqué par Marx.

1.3.3. Délais d'apparition

Marx décrit deux types d'ORN en fonction de leur délai d'apparition :

- Précoce, dans les deux premières années post-radiothérapie, souvent à la suite d'un acte invasif ou bien spontanée si la dose d'irradiation est élevée,
- Tardif, après trois ans, où l'on retrouve une origine traumatique sur des tissus modifiés par l'irradiation, fragiles et hypo vascularisés, avec un pic à 5 ans.

1.4. Facteurs favorisants ^{11 12 13}

1.4.1. Caractéristiques de la lésion tumorale et de son traitement

Plusieurs éléments concernant la tumeur primitive peuvent représenter des facteurs de risque de survenue d'une ORN.

Tout d'abord, la localisation de la lésion initiale est à prendre en compte, en fonction de sa contiguïté avec le secteur d'arcade osseuse cible de l'irradiation. Par ordre décroissant, on peut citer :

Langue > plancher lingual > mur alvéolaire > amygdale > voile du palais > palais dur > larynx > lèvres > glandes salivaires.

L'ORN peut survenir au niveau du maxillaire supérieur comme inférieur, mais on constate une nette

¹¹ Rivero, Shamji, et Kolokythas, « Osteoradionecrosis ».

¹² Raoul et al., « Ostéoradionécroses des maxillaires (maxillaire et mandibulaire) ».

¹³ Georges et Delanian, « Ostéoradionécroses ».

prédominance de la mandibule, dans 20 à 30 fois plus de cas que le maxillaire. Ceci s'explique par une vascularisation moins riche à la mandibule et des architectures osseuses différentes avec un ratio plus important d'os cortical.

En effet, entre la lingula mandibulaire et le foramen mentonnier, la vascularisation est majoritairement endostée via l'artère alvéolaire inférieure et très peu périostée. Les muscles adjacents aux coroné, condyle, ramus et à la symphyse mandibulaire permettent une vascularisation périostée. L'angle mandibulaire, la zone rétro-molaire ainsi que la branche horizontale bénéficient donc d'une vascularisation centromédullaire principalement, ce qui les rend plus sujets au développement des ORN. Par ailleurs, la vascularisation de l'artère alvéolaire inférieure diminue physiologiquement après 50 ans.

Entrent en jeu également les modalités de la radiothérapie. Il s'agit d'une thérapeutique courante de traitement des cancers des VADS, dont les doses s'étendent en moyenne entre 45 et 70 et se mesurent en Gray (Gy). Le volume et la dose d'irradiation représentent des facteurs de risque. Le risque est faible jusqu'à 50 Gy et il augmente de façon significative lorsque la dose d'irradiation dépasse 65 Gy. Au-delà de 70 Gy la dose et le risque augmentent proportionnellement. Cependant, certains auteurs estiment que des ORN peuvent survenir à des doses d'irradiation inférieures à 30 Gy, mais qu'elles sont asymptomatiques et se réparent spontanément, elles seraient donc « transitoires ».

Le protocole standard comporte une séance de 2 Gy cinq fois par semaine sur une durée totale de 7 semaines consécutives. Cependant, si l'on augmente les doses quotidiennes (> 2 Gy), ce schéma d'irradiation (dit hypo fractionné) présente un plus grand risque de développer une ORN. Par ailleurs, si l'on réalise plus d'une séance quotidiennement (schéma hyper fractionné), les 2 séances doivent être espacées d'au moins 6h afin que les cellules des tissus sains puissent se réparer. Si cet intervalle n'est pas respecté, on augmente le risque de survenue d'une ORN.

La diminution des doses reçues a été permise grâce à l'utilisation de hautes énergies de rayonnement, ainsi que la réduction des volumes irradiés via des techniques de radiothérapies conformationnelles avec ou sans modulation d'intensité, et des techniques de centrage récentes.

La dose totale d'irradiation influence l'extension de l'ORN, mais pas son délai d'apparition.

La radiothérapie peut être utilisée seule (radiothérapie exclusive), ou bien en complément d'un autre traitement (chirurgie et / ou chimiothérapie). Lorsqu'elle suit un traitement chirurgical, si la tumeur est au contact de l'os, le volume d'irradiation va comprendre une partie de l'os, et le déperistage engendré par l'exérèse de la tumeur va altérer la vascularisation osseuse et des tissus environnants, ce qui va accentuer le risque de développer une ORN. De même, si les suites post-opératoires sont compliquées par un hématome ou une infection chronique, cela majorera le risque d'ORN.

L'association d'une chimiothérapie concomitante à la radiothérapie représente probablement un risque supplémentaire d'ORN, mais celui-ci reste difficile à quantifier.

Lorsqu'on associe une radiothérapie externe et une curiethérapie, la dose totale peut être supérieure à 80 - 90 Gy, ce qui accroît le risque d'ORN. La curiethérapie est indiquée pour des tumeurs de stade T1 ou T2 de la langue ou des lèvres et son fonctionnement repose sur la mise en place de tiges radioactives dans la masse tumorale. En plus de la localisation et du stade de la lésion primitive, le débit de dose lors de la curiethérapie joue un rôle dans les facteurs de risque d'apparition d'ORN. Une gouttière en résine comportant des lames en plomb séparant l'os des sources radioactives diminue de façon significative le risque d'ORN.

1.4.2. Facteurs indépendants de la lésion initiale et prophylaxie^{14 15}

D'autres éléments indépendants de la tumeur originelle peuvent favoriser l'apparition d'une ORN.

Tout d'abord, si des avulsions ont lieu avant le début du traitement par radiothérapie, un délai de 10 à 21 jours minimum doit être respecté, afin d'obtenir une cicatrisation muqueuse complète. Si la radiothérapie débute précocement et que cet intervalle est moindre, le processus de cicatrisation post-extractionnelle n'est pas complet et le risque de survenue d'une ORN s'accroît.

Par ailleurs, le coefficient d'absorption des rayons X par l'os est supérieur par rapport aux tissus mous adjacents, à cause de sa composition en atomes lourds tels que le calcium et le phosphore, ce qui engendre un rayonnement secondaire augmentant les effets de la radiothérapie.

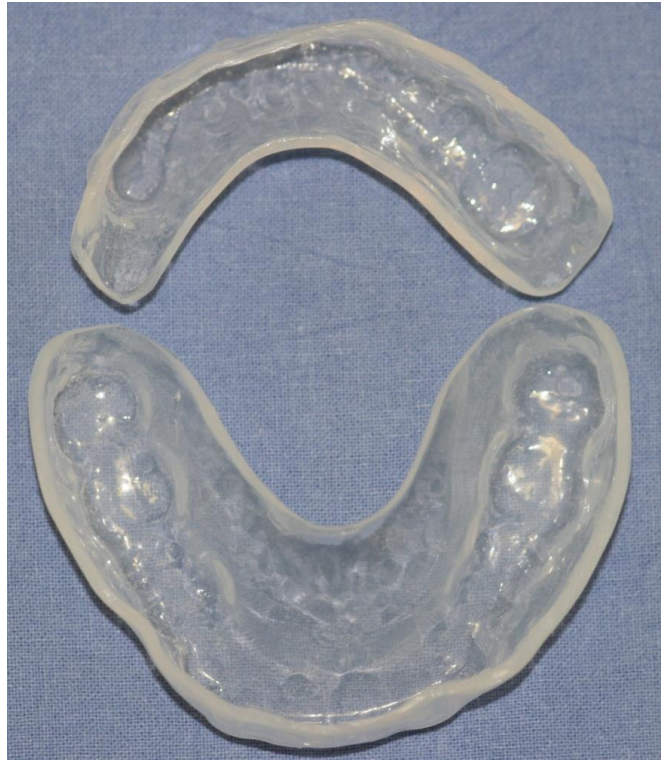Des comorbidités associées augmentent le risque, telles que le diabète, l'hypertension artérielle et la sclérodermie, en perturbant la micro-circulation artérielle.

De plus, dans le but d'éviter une nécrose dentaire post-radique (odontoradionécrose), qui est un facteur de risque d'ORN, une prophylaxie fluorée est indispensable. L'irradiation provoquant une hyposialie, voire une asialie, la salive ne joue plus son rôle protecteur sur les dents. On observe une accumulation de la plaque dentaire, une acidification du milieu buccal et une déminéralisation amélaire. La fluorothérapie est un moyen de contrer ces manifestations, à raison de 5 minutes par jour de gel fluoré type Fluogel® 2000 ppm à l'aide de gouttières, quotidiennement à partir du début ou de la fin de la radiothérapie.

¹⁴ Chrcanovic et al., « Osteoradionecrosis of the jaws—a current overview—part 2 ».

¹⁵ Leveille Nizerolle, « Prévention et traitements des ostéoradionécroses des maxillaires à travers un cas clinique ».

Figure 2 : Gouttières de fluoruration



Source : Brau, 2013

Ce traitement est à prescrire à vie et à associer à une hygiène buccodentaire stricte, car les dents irradiées sont susceptibles de développer des caries cervicales, difficiles à traiter, aboutissant inévitablement à la perte de la couronne.

Les racines résiduelles représentent aussi un facteur de risque de déclencher une ORN. L'avulsion de ces racines est indispensable quand elles sont à l'origine d'une infection locale apicale ou parodontale, ce qui constitue un risque supplémentaire d'ORN après radiothérapie.

Enfin, toute poursuite d'une intoxication alcool-tabagique est une conduite à risque, et donc à proscrire.

1.5. Physiopathologie ^{16 17 18 19 20}

Le processus physiopathologique de l'ORN a été initialement décrit en 1922 par Regaud, puis de multiples théories ont vu le jour au fil des années. Deux théories prédominent, il s'agit de la théorie des 2 I et celle des 3 H, elles sont en désaccord sur le point infectieux, mais se rejoignent sur l'ischémie et l'hypo vascularisation.

1.5.1. Théorie des « 2 I »

La théorie des 2 I a été décrite par Dambrain pour qui l'ORN évolue par ischémie et infection.

L'infection n'est pas retrouvée dans tout le volume osseux concerné par l'ORN (notamment en profondeur des zones d'ORN) et elle est de plus présente ailleurs qu'au niveau de l'exposition osseuse. On rappelle qu'il ne s'agit pas d'une ostéite.

L'ischémie est indiscutable, mais ne peut pas à elle seule démontrer le processus physiopathologique de l'ORN.

1.5.2. Théorie des « 3 H »

En 1983, Marx émet l'hypothèse qu'une ORN est le résultat d'une hypoxie, d'une hypo cellularité et d'une hypo vascularité des tissus qui conduisent à une absence de cicatrisation. Il a appuyé ses constatations de preuves histologiques issues d'essais cliniques.

A l'aide de mesures de la teneur en oxygène des tissus ayant été irradiés versus des tissus sains témoins, l'hypo vascularisation a pu être démontrée. Cette hypothèse a donné naissance au traitement par oxygénothérapie hyperbare. Marx a démontré que cette hypo vascularisation s'accroît avec le temps. Plus on s'éloigne de la fin du traitement par radiothérapie, plus le potentiel de cicatrisation des tissus irradiés s'affaiblit et les zones irradiées se transforment en un tissu fibreux et hypo vascularisé susceptible de réagir aux facteurs déclencheurs de l'ORN.

L'ORN devrait être considérée comme une blessure ne cicatrisant pas, résultant d'une perturbation

¹⁶ Lyons et al., « Osteoradionecrosis--a review of current concepts in defining the extent of the disease and a new classification proposal ».

¹⁷ Raoul et al., « Ostéoradionécroses des maxillaires (maxillaire et mandibulaire) ».

¹⁸ Rivero, Shamji, et Kolokythas, « Osteoradionecrosis ».

¹⁹ Delanian et Lefaix, « Radionécrose de l'os mature ».

²⁰ Georges et Delanian, « Ostéoradionécroses ».

métabolique et homéostatique des tissus.

De plus, Marx et Johnson ont décrit, en 1987, six mécanismes histologiques mis en jeu dans le processus d'ORN : hyperhémie, inflammation avec endartérite (inflammation de la tunique interne de l'artère), thrombose, hypo cellularité, hypo vascularisation et fibrose.

La théorie des 2 I et celle des 3 H semblent complémentaires mais ne font pas l'unanimité auprès de tous les auteurs et ne semblent donc pas suffisantes pour expliquer le phénomène d'ORN.

Le point reliant ces 2 hypothèses nous mène à l'atteinte vasculaire.

1.5.3. Nécrose ischémique ou hypo vascularisation

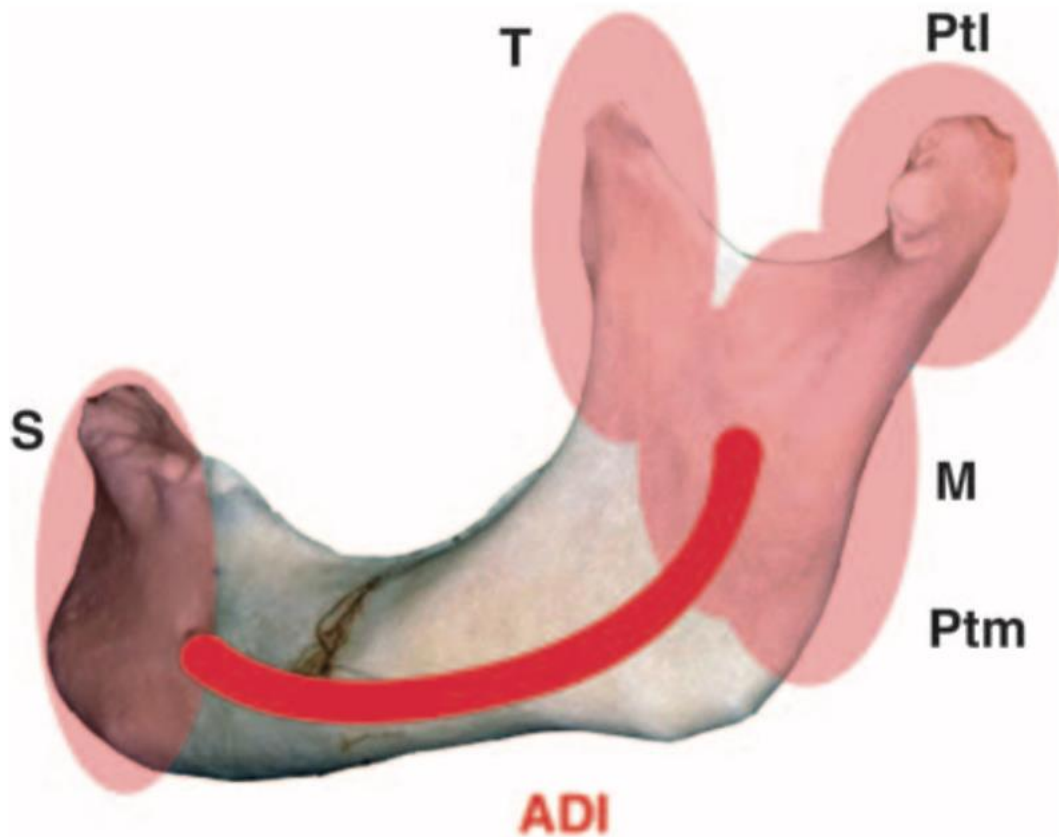
Bras a réalisé, en 1990, une étude afin de clarifier la répartition de la vascularisation mandibulaire. A l'aide d'injections, il démontre que :

- l'angle mandibulaire et la quasi-totalité de la branche horizontale sont vascularisés par l'artère alvéolaire inférieure,
- la médullaire et une partie de la corticale de la symphyse sont vascularisés par l'artère alvéolaire inférieure ; le périoste est alimenté par l'artère faciale.

Il émet alors l'hypothèse que l'irradiation induit une oblitération de l'artère alvéolaire inférieure, qui conduit les régions angulaires et de la branche horizontale de la mandibule à une nécrose ischémique, le périoste ne suffisant pas à prendre le relai dans ces aires. Par ailleurs, le périoste de la symphyse profite des ramifications de l'artère faciale et des attaches musculaires pour palier à cette hypo vascularisation, diminuant le risque d'ischémie et donc d'ORN.

Ceci explique la prévalence plus importante des ORN au niveau de la branche horizontale et au niveau angulaire (figure 3).

Figure 3 : Vascularisation mandibulaire



S : Symphyse ; ADI : artère alvéolaire inférieure ; T : temporal ; M : masséter ; Ptl : ptérygoïdien latéral ; Ptm : ptérygoïdien mésial.

Source : Raoul et al. « Ostéoradionécroses des maxillaires », 2008

1.5.4. Atteinte cellulaire ou hypo cellularité

Entre 2003 et 2004, plusieurs auteurs émettent l'hypothèse que les ostéoblastes souffrent intrinsèquement des dommages de l'irradiation bien avant que les altérations vasculaires ne se manifestent ; ce serait l'évènement initial du développement de l'ORN. Une diminution de l'activité des ostéoblastes et ostéoclastes a été constatée, avec une sensibilité accrue des ostéoclastes à ce changement. Cette hypothèse pourrait expliquer la déminéralisation observée dans l'ORN, et justifierait l'utilisation de bisphosphonates dans le traitement de l'ORN.

Même s'il n'y a pas de signe d'ORN, un os irradié possède des ostéoblastes et ostéoclastes moins viables, quelle que soit la dose d'irradiation.

Cette hypothèse complique la physiopathologie de l'ORN ; mais elle est par ailleurs soutenue par un processus similaire se produisant dans les ostéonécroses médico-induite (MR-ONJ) par certaines

molécules anti-résorption osseuse et anti-angiogéniques utilisées en chimiothérapie.

1.5.5. Infection superficielle

Store démontre, en 2005, que les bactéries jouent un rôle fondamental dans la pathogénèse de l'ORN, et que les dents dans le champ d'irradiation peuvent représenter une porte d'entrée pour les micro-organismes.

Par ailleurs, l'ORN ne peut pas être résumée à une simple ostéite.

1.5.6. Fibrose

Delanian propose, en 1993, l'hypothèse que les conséquences directes de l'irradiation sur les cellules de l'os, associées à un mécanisme de réparation, mènent à un tissu cicatriciel. Les cellules spécifiques du métabolisme osseux (ostéoblastes et ostéoclastes) étant affaiblies, les fibroblastes prennent le relais sans possibilité de calcification de la trame fibreuse, ce qui aboutit à une fibrose du tissu osseux.

Elle décrit 3 phases dans le processus fibrotique :

- Pré-fibreuse, les cellules endothéliales présentent une réponse inflammatoire accrue.
- Constitutive, une activité fibroblastique anormale prédomine et la matrice extra-cellulaire devient désorganisée.
- Fibroatrophique, le remodelage des tissus aboutit à des tissus cicatrisés fragiles ; il existe alors un risque accru de réactivation d'un processus inflammatoire lors d'une blessure locale, ce qui peut se traduire au niveau osseux par une nécrose.

Delanian et Lefaix émettent l'hypothèse, en 2002²¹ puis 2004²², que l'ORN se développe à la suite d'un mécanisme de fibro-atrophie radio-induite, incluant la formation de radicaux libres, une dysfonction endothéliale, une inflammation, une thrombose micro-vasculaire, une fibrose, un remodelage et pour finir une nécrose de l'os et des tissus environnants.

Les tissus vivants interagissent avec les radiations ionisantes, il en résulte alors immédiatement des radicaux oxygénés causant l'initiation du foyer inflammatoire. Au cours de l'exsudation sérique, les polynucléaires et macrophages entrent en contact avec les produits de dégradation du collagène et sont alors stimulés, exprimant ainsi d'autres séries de radicaux libres. Le mécanisme est donc auto-

²¹ Delanian et Lefaix, « Radionécrose de l'os mature ».

²² Delanian et Lefaix, « The radiation-induced fibroatrophic process ».

entretenu par déséquilibre homéostatique dans un foyer d'inflammation chronique. Par la suite, toute réaction d'oxydation peut augmenter la production de radicaux libres, ce qui participe à étendre et densifier la fibrose radio-induite, composée de matrice extracellulaire collagénique et de fibroblastes.

De plus, l'os assimile presque six fois plus de radiations ionisantes que les tissus environnants, ce qui le rend plus fragile.

La fibrose est, quant à elle, bien observable histologiquement.

Le processus physiopathologique de l'ORN est complexe et repose sur diverses atteintes (cellulaire, vasculaire, fibreuse et infectieuse) qui s'entremêlent afin de donner naissance aux phénomènes cliniques et histologiques que nous observons.

Cependant, que ce soit au niveau cellulaire ou vasculaire, les lésions observées peuvent atteindre des degrés différents et constituer la trame d'une future ORN, bien avant d'être observable cliniquement.

Des études sont nécessaires afin de préciser le mécanisme physiopathologique et l'évolution clinique, dans le but de proposer une attitude adaptée, tant au niveau préventif que curatif. Actuellement, les récentes études en biologie cellulaire et moléculaire soutiennent la théorie de fibro-atrophie radio-induite.

1.6. Diagnostic^{23 24 25}

1.6.1. Interrogatoire

L'interrogatoire doit retrouver les éléments classiques d'une consultation odontologique, en insistant sur :

- les antécédents carcinologiques,
- les addictions (alcool, tabac) et les comorbidités systémiques.
- les modalités de la radiothérapie (radiothérapie externe, curiethérapie, dosimétrie, champs d'irradiation, exclusive ou adjuvante).

La conduite à tenir vis-à-vis de l'ORN (traitement conservateur ou chirurgical, avec ou sans reconstruction et réhabilitation prothétique) dépend de ces informations.

Les symptômes sont relativement communs mais inconstants:

- douleur, infection locale, fistulisation,
- paresthésie ou dysesthésie,
- trismus.

La douleur s'ajoute aux séquelles de la radiothérapie, à savoir la limitation de l'ouverture buccale, l'hyposialie / asialie, la perturbation du goût... Ces éléments peuvent mener au refus de s'alimenter de la part des patients et donc à une dénutrition. La douleur accentue l'évolution défavorable de l'ORN vers un orostome, une fracture mandibulaire ou une exposition cutanée. L'aggravation de l'état général du patient par dénutrition peut conduire à son décès.

Les modes de découvertes sont variés. La douleur ou une exposition osseuse motivent le patient à consulter. Mais une ORN peut aussi être diagnostiquée fortuitement lors d'une consultation de contrôle à l'occasion d'un examen complémentaire radiographique rétro-alvéolaire ou panoramique.

²³ Rivero, Shamji, et Kolokythas, « Osteoradionecrosis ».

²⁴ Raoul et al., « Ostéoradionécroses des maxillaires (maxillaire et mandibulaire) ».

²⁵ Delanian et Lefaix, « Radionécrose de l'os mature ».

1.6.2. Examen clinique

L'examen clinique est similaire à un examen de contrôle d'un patient ayant un antécédent de carcinome des VADS :

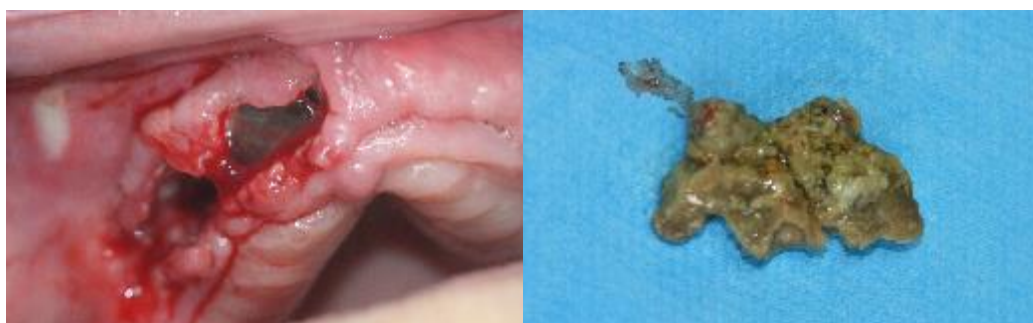
- Examen cervico-facial à la recherche d'adénopathies ou orostomes, et d'évaluation de la qualité des tissus cervicaux.
- Examen endo-buccal méticuleux des éléments muqueux, osseux et dentaires.

Concernant les caractéristiques cliniques d'une ORN, elle se développe plus fréquemment à la mandibule qu'au maxillaire (vascularisation centromédullaire prédominante au niveau de l'angle et de la branche horizontale), le plus souvent unilatéral. Il peut exister des formes bilatérales compliquant la stratégie thérapeutique quand ils sont asynchrones.

Cliniquement, on retrouve de manière inconstante une exposition osseuse chronique ; l'os a un aspect grisâtre, insensible, mou, associé parfois à une nécrose muqueuse ou une fracture osseuse ou une fistule cutanée et une halitose systématique.

Plus rarement, l'ORN peut se situer au niveau maxillaire, et les répercussions fonctionnelles demeurent moins invalidantes, en dehors d'une possible communication bucco-sinusienne ou bucco-nasale. On n'observe pas dans cette localisation d'orostome ou de fracture osseuse (figure 4).

Figure 4 : Séquestre d'ostéoradionécrose maxillaire



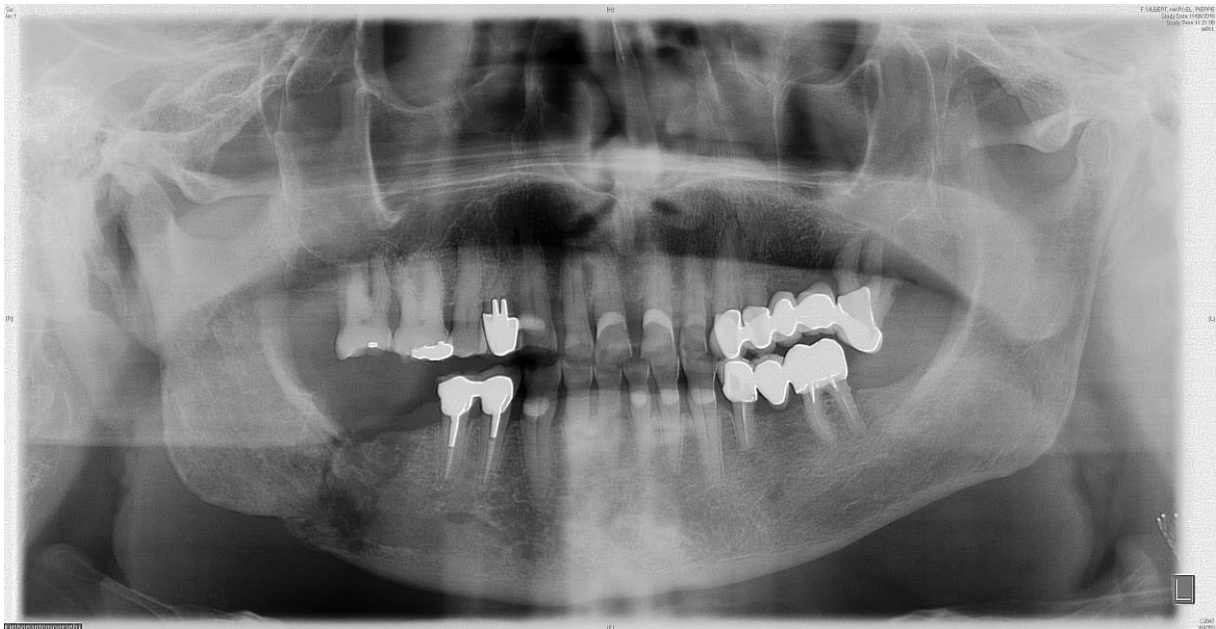
Source : Brau, 2016

1.6.3. Examen radiographique ^{26 27 28 29 30 31 32}

Les signes radiologiques sont en retard par rapport aux signes cliniques, car ils ne sont pas visibles immédiatement. L'os doit parvenir à une déminéralisation d'au moins 30 à 50 % pour être visible radiologiquement.

À la lecture des examens radiographiques (panoramique ou rétro-alvéolaire) on peut noter une densité osseuse moindre, différentes formes d'ostéolyse, des séquestres osseux ou même des fractures corticales.

Figure 5 : Panoramique montrant une ORN fracturaire secteur 4



Source : Brau, 2016

²⁶ Rivero, Shamji, et Kolokythas, « Osteoradionecrosis ».

²⁷ Raoul et al., « Ostéoradionécroses des maxillaires (maxillaire et mandibulaire) ».

²⁸ Ulaner et Lyall, « Identifying and Distinguishing Treatment Effects and Complications from Malignancy at FDG PET/CT ».

²⁹ Moheieldin et al., « Role of fluorodeoxyglucose-positron emission tomography/computed tomography in the evaluation of head and neck carcinoma ».

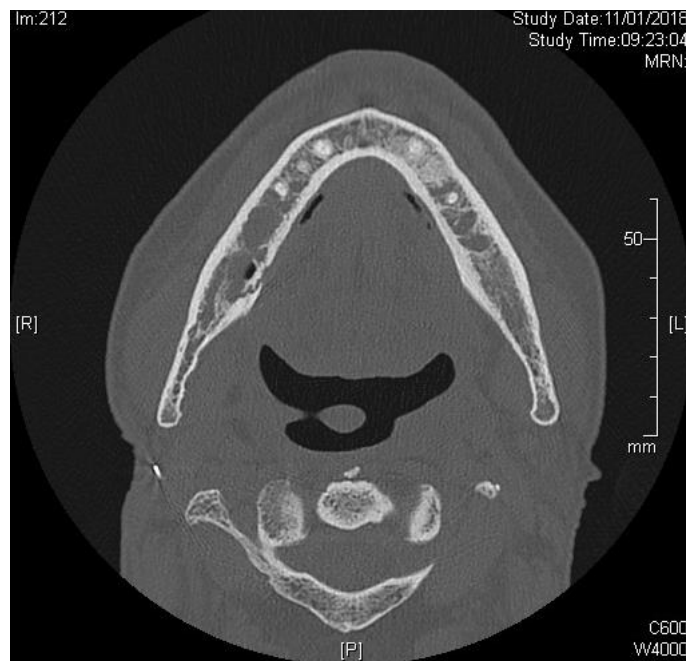
³⁰ Georges et Delanian, « Ostéoradionécroses ».

³¹ Leveille Nizerolle, « Prévention et traitements des ostéoradionécroses des maxillaires à travers un cas clinique ».

³² Abouzied, Crawford, et Nabi, « 18F-FDG imaging ».

Une imagerie 3D (dentascanner ou CBCT) révèle plus précisément les lésions osseuses, notamment des zones focales d'ostéolyse, une atteinte de l'os cortical et une perte des trabécules dans la zone symptomatique, fréquemment associées à un épaississement de la muqueuse en regard. Des zones hypo denses avec hyperdensité périphérique entourées d'un liseré radio clair permettent de mettre en évidence des séquestres osseux.

Figure 6 : Coupe transversale de scanner de mandibule montrant 2 sites d'ORN bilatéraux secteurs prémolo-molaires



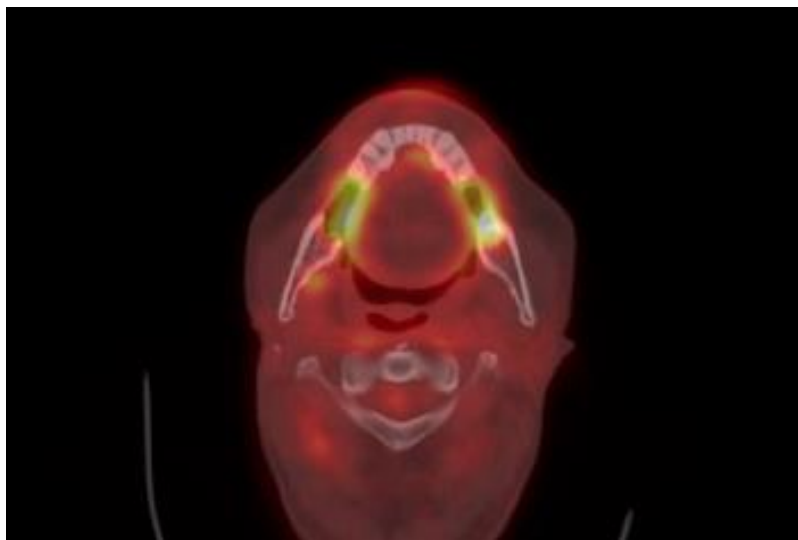
Source : Brau, scanner, 2018

À l'IRM, on peut observer un signal anormal dans la médullaire ; toutefois cet examen est indiqué principalement dans l'exploration de l'atteinte des tissus mous et pour écarter une possible récurrence tumorale locale.

La tomographie à émission de positons (TEP) ou PETscan est communément utilisée dans le suivi des

lésions carcinologiques et permet de visualiser d'une part les lésions malignes (initiales, récidivantes ou métastatiques), mais également toutes les zones inflammatoires grâce au marquage au ^{18}F -FDG (fluorine 18 fluorodeoxyglucose). Elle est classiquement réalisée au moins 8 à 12 semaines après un traitement par radiothérapie, délai nécessaire pour éviter que les effets inflammatoires de l'irradiation ne perturbent pas l'interprétation de la TEP. Après cicatrisation des tissus irradiés, leur signal est diminué sur le PETscan. Au contraire, l'ORN étant caractérisée par une inflammation des tissus, il semble donc évident qu'elle apparaît par un signal exacerbé à la TEP.

Figure 7 : Coupe transversale de PETscan de mandibule montrant 2 sites d'ORN bilatéraux secteurs prémolo-molaires



Source : Brau, 2018

1.6.4. Histologie ^{33 34 35}

Une matrice calcique et quelques cellules constituent le tissu osseux sain. Ce dernier est en perpétuel remaniement par un processus d'apposition/résorption orchestré par les ostéoblastes et ostéoclastes, sous la direction de facteurs métaboliques systémiques et locaux, mais aussi de contraintes mécaniques.

L'irradiation induit une perturbation de l'équilibre entre synthèse et dégradation du tissu osseux ; certaines lésions élémentaires peuvent apparaître, à savoir ostéoporose, ostéolyse, ostéonécrose ou ostéomyélite.

Delanian, en 2002, décrit 3 phases :

- Constitution lésionnelle : l'ostéoporose est le phénomène le plus marqué. On remarque des travées osseuses plus fines, mais calcifiées de façon normale, ce qu'elle définit comme une atrophie de l'os.
- Lésion constituée : durant laquelle ostéogenèse, ostéolyse, néo vascularisation et fibrose médullaire cohabitent par poussées successives localisées pour donner un os déminéralisé, peu solide, dont la structure trabéculaire est désorganisée, avec de vastes plages d'ossification et de fibrose peu vasculaire. L'ostéolyse détruit les travées osseuses en exacerbant la résorption par les ostéoclastes, créant sur le pourtour des travées osseuses, et de façon irrégulière, des encoches de désintégration. Les adipocytes colonisent les espaces médullaires, puis un processus de fibrose en nappe se crée, ce qui aboutit à une lésion chronique ne cicatrisant pas.
- ORN proprement dite : stade évolué, où l'on peut observer une diminution des ostéocytes et ostéoblastes, menant à des travées osseuses dévitalisées. A cela peut s'ajouter une fracture spontanée, ou bien un foyer d'infection. L'aire où la continuité de l'os est rompue constitue le foyer de la fracture et alterne entre des séquences vasculo-exsudatives puis fibreuses, avec des foyers ostéo-cartilagineux remaniés dans un second temps. Par ailleurs, une ostéomyélite est définie comme une inflammation aiguë nécrosante de l'os compact et de la moelle osseuse, dans lesquels les petits fragments sont détruits par ostéolyse et les gros séquestres non résorbables subsistent.

³³ Rivero, Shamji, et Kolokythas, « Osteoradionecrosis ».

³⁴ Delanian et Lefaix, « The radiation-induced fibroatrophic process ».

³⁵ Georges et Delanian, « Ostéoradionécroses ».

1.6.5. Evolution

En général, l'ORN progresse spontanément vers un processus chronique. On observe une confluence des aires de dénudation muqueuse par évolution de la nécrose des tissus avoisinants.

Epstein, en 1987, décrit trois types d'évolution :

- Stade I, ORN résolue et cicatrisée,
- Stade II, ORN persistante chronique,
- Stade III, ORN active et évolutive, (A) sans ou (B) avec fracture associée.

1.6.6. Diagnostics différentiels ^{36 37}

Avant de poser le diagnostic d'ostéoradionécrose, il faut écarter diverses hypothèses pouvant être confondues avec une ORN :

- Un simple retard de cicatrisation à la suite d'un geste invasif chez un patient ayant été traité par radiothérapie pour un cancer des VADS.
- Une récurrence carcinomateuse chez un patient ayant un antécédent de cancer des VADS traité par radiothérapie.
- Une infection, qu'elle soit d'origine dentaire, parodontale, muqueuse ou cutanée.
- Un sarcome radio-induit.

1.7. Classification ³⁸

Il n'existe pas de classification utilisée universellement pour décrire une ORN. Nombreuses sont celles ayant vu le jour ces trente dernières années, certaines reposant sur les hypothèses physiopathologiques énoncées précédemment.

³⁶ Georges et Delanian.

³⁷ Leveille Nizerolle, « Prévention et traitements des ostéoradionécroses des maxillaires à travers un cas clinique ».

³⁸ Rivero, Shamji, et Kolokythas, « Osteoradionecrosis ».

Tableau 1 : Récapitulatif non exhaustif des différentes classifications

Investigators	Location	No. of patients	Grading systems
Marx ⁵ 1983	Mandible	58	Grade I: 30 dives of HBO was used to attain mucosa recovery Grade II: Grade I non-responders who needed a transoral alveolar sequestrectomy Grade III: Grade II non-responders; a bone resection was needed Grade IV: An additional 30 dives of HBO was given to patients who needed a bone graft
Coffin ²⁶ 1983	Mandible	22	Minor: Small sequestrers that may separate spontaneously over several weeks Major: Bone necrosis extending to the entire thickness of the jaw; pathological fracture sometimes present
Morton ³ 1986	Mandible	39	Minor: Bone exposure with ulceration and a history of spontaneously resolving bony spicules Moderate: Small sequester limited in nature and resolving spontaneously Major: Large area of exposed bone and sequester; bone fracture and fistula
Epstein et al. ⁴ 1987	Mandible	26	Stage I: Resolved/healed, with or without pathological fracture Stage II: Chronic/persistent non-aggressive, with or without pathological fracture Stage III: Active/progressive, with or without pathological fracture
Glanzmann and Grätz ^{2,3} 1995	Mandible	189	Stage 1: Bone exposure without signs of infection and persisting for at least 3 months Stage 2: Bone exposure with infection or sequester and without the signs of stage 3-5 Stage 3: Bone necrosis treated with mandibular resection with a satisfactory result Stage 4: Bone necrosis with persisting problems despite mandibular resection Stage 5: Death due to ORNJ
Clayman ²⁴ 1997	Mandible	Undefined	Type I: Presenting with bone lysis under intact gingiva or mucosa Type II: Bone exposure with secondary contamination; an aggressive form
Store and Boysen ¹⁹ 2000	Mandible	73	Stage 0: Mucosa defect only Stage I: Radiological evidence of necrotic bone with intact mucosa Stage II: Positive radiographic findings with denuded bone intraorally Stage III: Exposure of the necrotic bone; skin fistula and infection
Schwartz and Kagan ¹⁵ 2002	Mandible	Undefined	Stage I: Superficial involvement of the mandible only Stage II: Localized involvement of the mandible, with or without soft tissue necrosis Stage III: Diffuse involvement of the mandible, with or without soft tissue necrosis
Notani et al. ¹⁷ 2003	Mandible	87	Stage I: ORN confined to alveolar bone Stage II: ORN limited to the alveolar bone and/or above the level of the inferior alveolar canal Stage III: ORN under the lower part of the inferior alveolar canal, with fistula or bone fracture
Tsai et al. ¹⁰ 2013	Mandible	30	Stage I: Minimal bone exposure with conservative management only Stage II: Minor debridement required Stage III: HBO needed Stage IV: Major surgery needed
Karagozoglu et al. ¹⁶ 2014	Mandible	31	Stage 0: Bone exposure more than 1 month; no distinct changes on imaging Stage I: Bone exposure with no distinct changes on imaging, with or without symptoms Stage II: Bone exposure with distinct changes on imaging, with no involvement of the lower mandible border Stage III: Necrotic bone involving the lower border of the mandible
Lyons et al. ¹⁴ 2014	Mandible	85	Stage 1: <2.5 cm length of bone affected; asymptomatic Stage 2: >2.5 cm length of bone affected; involving fracture or the inferior dental nerve Stage 3: >2.5 cm length of bone affected; symptomatic, with no other features Stage 4: >2.5 cm length of bone affected; bone fracture and involving inferior dental nerve or fistula

HBO, hyperbaric oxygen therapy; ORNJ, osteoradionecrosis of the jaw; ORN, osteoradionecrosis.

Source : Lyons et al., « Osteoradionecrosis--a review of current concepts in defining the extent of the disease and a new classification proposal », 2014

Quatre des plus acceptées ont été listées par l'équipe de Rivero, et prennent en compte à la fois l'aspect clinique et radiographique, mais également la réponse aux traitements et l'extension anatomique. La classification de Store est ajoutée à cette liste car il a introduit la notion de stade 0, et celle de Lyons également car elle repose sur l'hypothèse de fibrose radio-induite.

1.7.1. Epstein (1987)

Epstein, en 1987, décrit trois stades d'évolution.

- Stade I : ORN résolue et cicatrisée ;
- Stade II : ORN persistante chronique ;
- Stade III : ORN active et évolutive, (A) sans ou (B) avec fracture associée.

1.7.2. Marx et Myers (1990)

Marx et Myers sont à l'origine, en 1990, d'une classification prenant en compte les différents éventails thérapeutiques (prescription médicamenteuse, oxygénothérapie hyperbare et traitement chirurgical).

- Stade I : Patients présentant une exposition osseuse de moins de 2 mm dans une région irradiée depuis plus de 6 mois, avec ou sans douleur. Signes radiologiques de déminéralisation diffuse ou en nappe, avec ou sans séquestres.

Sont exclus : Patients présentant une fracture pathologique, un orostome, une fistule, ou des signes radiologiques d'atteinte de l'os cortical et en particulier de la basilaire mandibulaire.

Traitement proposé : Quarante séances d'oxygénothérapie hyperbare à 2,4 atmosphères de 90 minutes chacune, plus une antibiothérapie. Pas de traitement chirurgical, irrigations locales.

En cas d'échec de cicatrisation, le patient passe au stade II.

- Stade II : Patients ne répondant pas au traitement du stade I ou ayant une dénudation osseuse supérieure à 2 mm.

Sont exclus : Patients présentant une fracture pathologique, un orostome, une fistule, ou des signes radiologiques d'atteinte de l'os cortical et en particulier de la basilaire mandibulaire.

Traitement proposé : Traitement initial par débridement, curetage et séquestrectomie, la fermeture est obtenue par suture étanche sans tension des muqueuses vestibulaires et linguales sur de l'os

saignant. Dix séances supplémentaires d'oxygénothérapie hyperbare selon les mêmes modalités que le stade I.

En cas d'échec de cicatrisation, le patient passe au stade III.

- Stade III : Patients ne répondant pas au traitement du stade II ou patients présentant une fracture pathologique, une fistule, un orostome ou une atteinte du bord basilaire de la mandibule.

Traitement proposé : Le traitement consiste en une résection des tissus non viables avec éventuel marquage à la tétracycline et révélation à la lumière ultraviolette afin de s'assurer d'une résection en tissu osseux manifestement vivant. Si la reconstruction primaire n'est pas réalisée d'emblée, un fixateur externe est mis en place. Les fistules et pertes de tissus mous sont reconstruites à ce stade. Dix séances supplémentaires d'oxygénothérapie hyperbare selon les mêmes modalités que le stade I et les patients arrivent au stade IIIIR.

- Stade IIIIR : Patients issus du stade III ou ayant bénéficié d'une résection primaire carcinologique suivie d'une irradiation.

Traitement proposé : Après 2 semaines de cicatrisation et d'oxygénothérapie du stade III, la reconstruction osseuse est envisagée. Après la reconstruction osseuse, dix nouvelles séances d'oxygénothérapie hyperbare sont réalisées selon les mêmes modalités que le stade I. La contention osseuse est maintenue au moins 8 semaines. Un mois après l'ablation de matériel, la réhabilitation prothétique est envisagée.

1.7.3. Store (2000)

En 2000, Store introduit la notion de stade 0, considéré comme un état latent d'ORN.

- Stade 0 : ulcération muqueuse seule ;
- Stade I : lyse osseuse radiologique sans atteinte muqueuse ;
- Stade II : lyse osseuse radiologique associée à une dénudation muqueuse buccale ;
- Stade III : exposition intrabuccale d'os cliniquement nécrotique, et lytique radiologiquement, accompagnée d'une fistule cutanée et d'une infection.

1.7.4. Schwartz et Kagan (2002)

Schwartz et Kagan proposent, en 2002, trois catégories d'ORN.

- Stade I : Lésion superficielle de la mandibule, ulcération muqueuse minime, seul l'os cortical exposé est nécrosé. Traitement conservateur.
- Stade II : L'os cortical exposé et la médullaire sous-jacente sont nécrosés, (A) avec ulcération muqueuse ou (B) nécrose muqueuse ou fistule oro-cutanée. Traitement conservateur ou chirurgical a minima.
- Stade III : Lésion diffuse intéressant la hauteur de la mandibule jusqu'au bord basilaire (+/- fracture pathologique), (A) avec ulcération muqueuse ou (B) nécrose muqueuse ou fistule orocutanée. Traitement chirurgical de résection avec reconstruction osseuse ou lambeau muqueux.

1.7.5. Notani (2003)

Notani, en 2003, se concentre principalement sur l'extension anatomique, et ne mentionne pas la notion de symptomatologie.

- Stade I : ORN intéressant l'os alvéolaire ;
- Stade II : ORN limitée à l'os alvéolaire et/ou à la mandibule en-deçà du canal du nerf alvéolaire inférieure ;
- Stade III : ORN étendue au-delà du canal du nerf alvéolaire inférieur et/ou fistule oro-cutanée et/ou fracture pathologique.

1.7.6. Lyons (2014)

Lyons propose, en 2014, une classification basée sur la théorie de Delanian.

- Stade I : < 2,5 cm d'os exposé ou abîmé, asymptomatique. Traitement médical uniquement ;
- Stade II : > 2,5 cm d'os exposé ou abîmé, asymptomatique, fracture et/ou implication du nerf alvéolaire inférieur incluses. Traitement médicamenteux seulement, sauf s'il y a infection ou séquestre osseux ;
- Stade III : > 2,5 cm d'os exposé ou abîmé, symptomatique, sans amélioration malgré le traitement médicamenteux. Traitement par débridement de l'os nécrosé ou du séquestre + lambeau pédiculé local ;

- Stade IV : > 2,5 cm d'os exposé ou abîmé, fracture, implication du nerf alvéolaire inférieur, fistule oro-cutanée, ou une combinaison de ces éléments. Traitement de reconstruction par lambeau libre si l'état général du patient le permet.

Des classifications existent, certaines très détaillées, mais aucune ne fait l'unanimité et ne débouche sur un traitement rigoureux suivant un protocole bien établi et scientifiquement documenté.

2 : TRAITEMENTS

Pour certains auteurs, une ostéoradionécrose ne requière un traitement que s'il y a symptomatologie, infection active ou altération de la fonction. Ces traitements sont basés sur le stade d'avancée de l'ORN et se déclinent entre traitements conservateurs et invasifs.

En premier lieu, certaines méthodes préventives pourraient éviter la survenue d'un bon nombre d'ORN.

2.1. Prévention^{39 40 41}

L'efficacité des méthodes visant à réduire l'incidence des ORN reste largement inconnue, mais on peut citer certaines conduites à tenir avant de débiter le traitement par radiothérapie pour un cancer des VADS :

- Améliorer l'hygiène bucco-dentaire, éduquer le patient à l'utilisation du fil dentaire ou des brossettes inter-dentaires.
- Assainir la cavité buccale à l'aide de détartrage, soins carieux, traitements endodontiques si le délai le permet.
- Éradiquer les foyers infectieux bucco-dentaires, notamment les dents considérées comme à risque de favoriser une ORN en post-radiothérapie, dans le champ d'irradiation supérieur à 50 Gy, à savoir : carie atteignant la chambre pulpaire, lésions périapicales, poches parodontales > 5 - 6 mm, lésion inter-radiculaire de classe 2 ou plus, mobilité stade II ou plus.
- Si le patient porte une prothèse amovible, vérifier qu'elle soit atraumatique.
- Mettre en place un système de fluoruration topique par gel fluoré à 2000ppm, à l'aide de gouttières thermoformées, que le patient débutera en même temps que (ou après) sa radiothérapie, à raison de 5 minutes par jour, tous les jours, à vie.
- Prévenir les effets secondaires de la radiothérapie, notamment la xérostomie. Les substituts salivaires n'ont pas des résultats probants, cependant la pilocarpine et la cevimeline semblent prometteurs, et nécessitent des études supplémentaires⁴².

³⁹ Rivero, Shamji, et Kolokythas, « Osteoradionecrosis ».

⁴⁰ Lyons et al., « Osteoradionecrosis--a review of current concepts in defining the extent of the disease and a new classification proposal ».

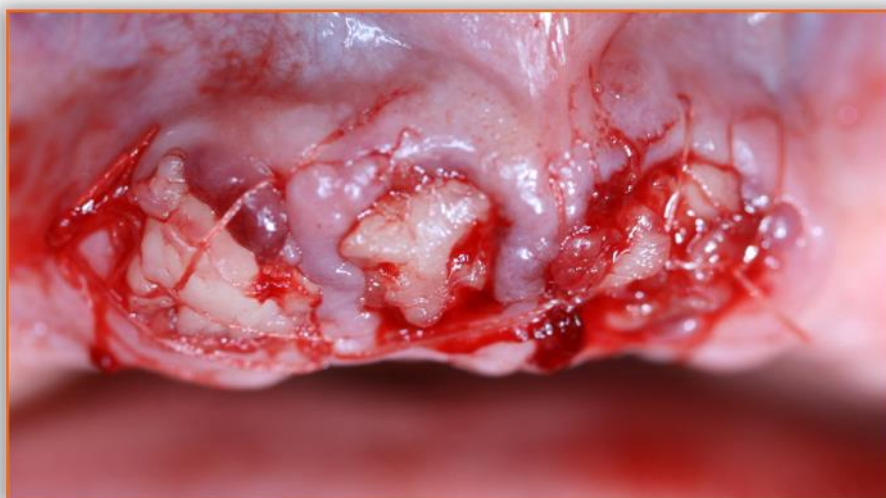
⁴¹ Chrcanovic et al., « Osteoradionecrosis of the jaws—a current overview—part 2 ».

En post-radiothérapie, il est préconisé de :

- Réaliser un suivi avec consultation bucco-dentaire tous les 6 mois minimum, avec contrôles radiographiques tous les ans.
- Si des avulsions doivent être réalisées, les planifier dans les 5 – 6 mois qui suivent la fin de la radiothérapie, dans la fenêtre de réparation et cicatrisation, avant le processus progressif de fibrose.
- Il n’y a pas de protocole standardisé de prévention des ORN lors d’avulsions, mais on retrouve dans la littérature diverses lignes de conduite pour lesquelles les auteurs font part de taux de succès relativement variables, telles que :
 - o la prescription péri-opératoire d’antibiotiques jusqu’à cicatrisation muqueuse,
 - o l’utilisation de l’oxygénothérapie hyperbare, dont l’utilisation en traitement unique s’est avérée inefficace car il est impossible de revitaliser un os mort, et dont les résultats sont inconstants en traitement combiné à une chirurgie d’exérèse ; de plus il s’agit d’un protocole chronophage, cher et difficilement supportable pour les personnes claustrophobes, des précautions chirurgicales, notamment l’alvéoplastie et la fermeture du site d’extraction pour favoriser une cicatrisation de première intention.

⁴² Mercadante et al., « Interventions for the Management of Radiotherapy-Induced Xerostomia and Hyposalivation ».

Figure 8 : Photographie après mise en place de PRF et sutures gingivales suite aux avulsions de 12-11-21 en territoire irradié



Source : Perronnet, 2017

De nombreuses études manquent de puissance, dû à des échantillons de population trop faibles, et d'autres requièrent une période de suivi plus longue, afin d'établir des résultats plus fiables.

2.2. Traitements conservateurs

2.2.1. Prescriptions ⁴³

La douleur est très souvent un facteur motivant la consultation, il est d'usage d'avoir recours à des dérivés morphiniques pour la prescription d'antalgiques.

En cas de poussées inflammatoires, prescrire des glucocorticoïdes peut limiter l'extension de la fibrose.

Pour les stades précoces, une prescription antibiotique per os associée à des antiseptiques locaux ou une irrigation saline pendant 1 an a permis de résoudre entre 8 et 33 % des ORN.

⁴³ Rivero, Shamji, et Kolokythas, « Osteoradionecrosis ».

Selon la théorie des « 2 I » les antibiotiques sont indispensables, alors que la théorie des « 3 H » remet en question cette indication.

En cas d'épisode infectieux, des prélèvements bactériologiques avec antibiogramme doivent être réalisés. En attendant les résultats, une association de pénicilline (ou clindamycine en cas d'allergie) et métronidazole (ou ciprofloxacine) est communément prescrite de façon empirique. L'ORN a une flore polymicrobienne, elle est donc réceptive aux thérapeutiques classiquement prescrites lors d'infections dentaires.

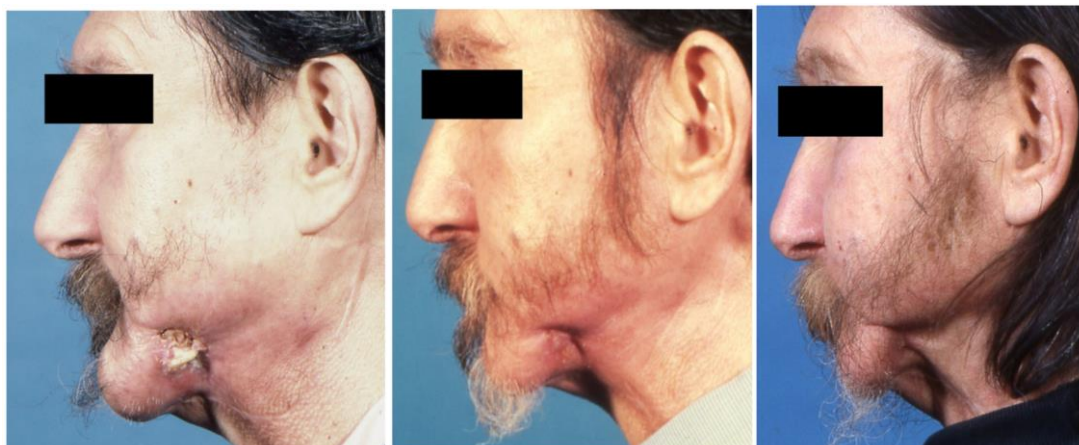2.2.2. Ultrasons ⁴⁴

Les ultrasons sont réputés pour aider à la néo vascularisation et néo cellularisation dans les tissus ischémiques.

Lors d'une étude prospective randomisée en double aveugle, les ultrasons ont été utilisés chez l'humain dans des cas de fractures du tibia. Une réduction du temps de cicatrisation a été observée dans le groupe traité par ultrasons.

Harris⁴⁵ a été le premier à utiliser les ultrasons pour traiter l'ORN mandibulaire. La figure 9 montre les effets d'un traitement d'ORN par ultrasons à t0, t + 6 semaines et t + 10 semaines.

Figure 9 : Photographies d'une ostéoradionécrose traitée par ultrasons



La première photo montre une ostéoradionécrose avant traitement ultrasonore (t = 0), la deuxième et la troisième sont après traitement par ultrasons (t + 6 semaines et t + 10 semaines).

Source : Chrcanovic, 2010

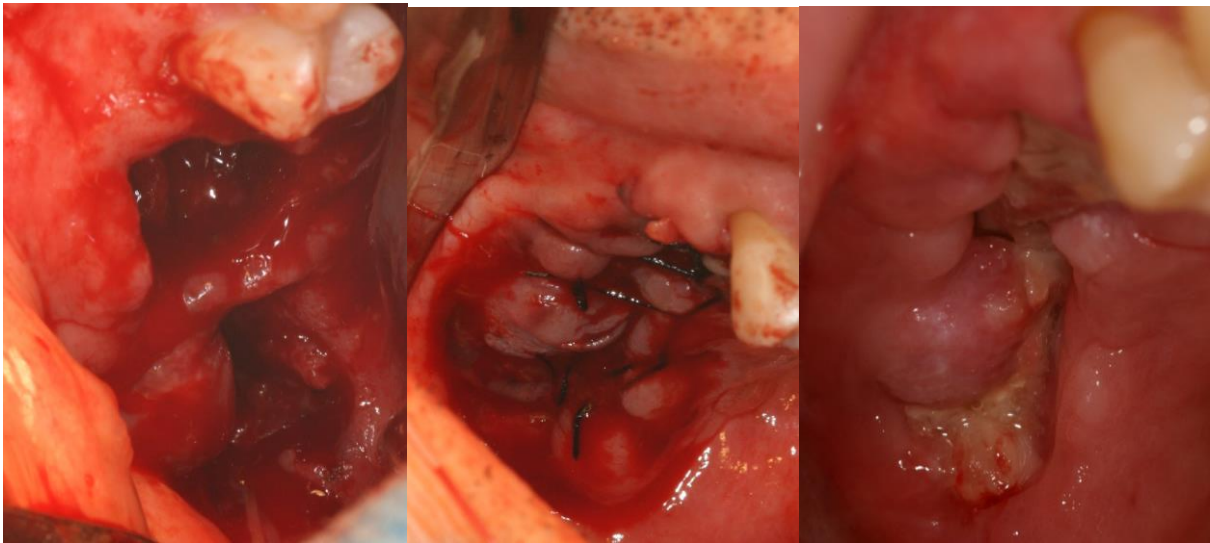
⁴⁴ Chrcanovic et al., « Osteoradionecrosis of the jaws—a current overview—part 2 ».

⁴⁵ Harris « The conservative management of osteoradionecrosis of the mandible with ultrasound therapy ».

2.2.3. Chirurgie a minima ⁴⁶

Pour les stades précoces, il peut être indiqué de réaliser un débridement chirurgical a minima, ou une séquestrectomie, sous anesthésie locale, dans le but de fraiser l'os nécrosé et de suturer les bords en favorisant une cicatrisation de première intention.

Figure 10 : Photographies d'exérèse a minima d'ORN



Les trois photos montrent respectivement de gauche à droite : la situation en post-curetage, puis après mise en place de sutures gingivales et enfin 1 semaine après cicatrisation.

Source : Brau, 2017

Cependant, même avec une détection et un traitement précoces de l'ORN, la progression vers une forme plus évoluée est parfois inévitable, ce qui amène à des traitements plus invasifs.

⁴⁶ Chrcanovic et al., « Osteoradionecrosis of the jaws—a current overview—part 2 ».

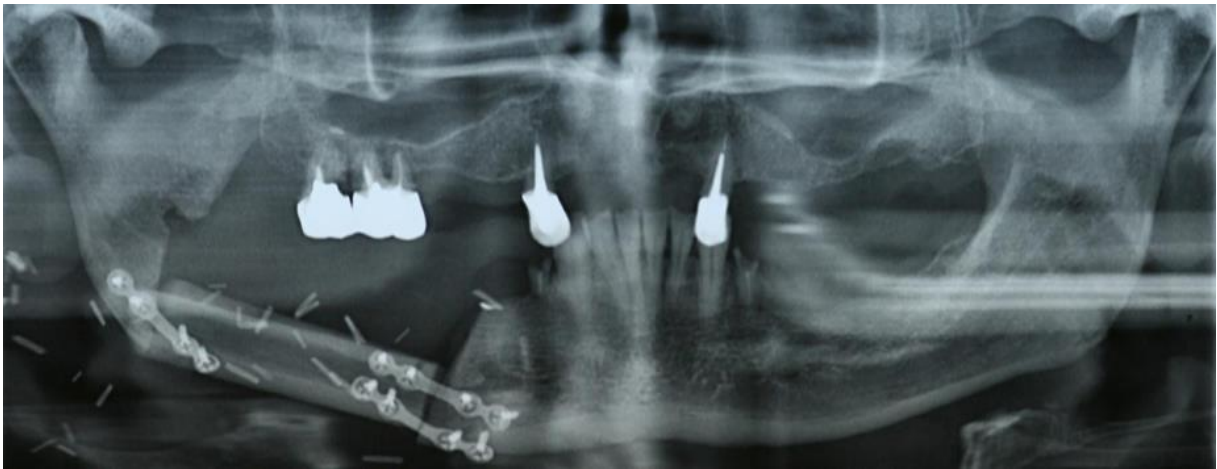
2.3. Traitements chirurgicaux ^{47 48 49}

Les traitements chirurgicaux sont envisagés lors d'échec des traitements conservateurs, pour une ORN symptomatique et d'évolution progressive, et se déclinent entre débridement, séquestrectomie, curetage et résection, selon le stade d'évolution de l'ORN. La chirurgie peut être conservatrice, ou bien interruptrice, avec ou sans reconstruction.

Pour une ORN symptomatique, supérieure à 2,5 cm mais non étendue, un traitement chirurgical limité est indiqué, afin de couvrir l'os exposé par un lambeau provenant d'un tissu non irradié.

Pour une ORN symptomatique étendue, une greffe libre semble être la solution la plus adéquate, à condition que l'état général du patient ne la contre-indique pas.

Figure 11: Radiographie panoramique post-opératoire d'une reconstruction par lambeau libre de péroné



Source : Institut Gustave Roussy, radiographie issue de la base de données, 2012

Cependant, une chirurgie peut aggraver la situation et transformer une ORN relativement stable en une ORN évolutive. En effet, on combine les risques de débrider un tissu osseux inflammatoire, fragile et fibro-atrophique, avec l'incapacité d'un tissu mou irradié à recouvrir un os exposé de façon optimale. Parfois, l'abstention peut être une solution justifiée.

⁴⁷ Rivero, Shamji, et Kolokythas, « Osteoradionecrosis ».

⁴⁸ Lyons et al., « Osteoradionecrosis--a review of current concepts in defining the extent of the disease and a new classification proposal ».

⁴⁹ Georges et Delanian, « Ostéoradionécroses ».

2.4. Traitements antioxydants ^{50 51 52}

Ce protocole est basé sur les facteurs décrits comme étiologiques par Delanian dans sa théorie de fibrose radio-induite. Le mécanisme fibro-atrophique inclut la formation de radicaux libres, une dysfonction endothéliale, une inflammation, une thrombose micro-vasculaire, un remodelage, de la fibrose, et enfin la nécrose des tissus et de l'os. Cette théorie a vu le jour en 1993, mais n'a pas été remarquée avant le début des années 2000, lorsqu'elle a été publiée en anglais (et non en français).

2.4.1. Protocole selon Delanian

2.4.1.1. Phase 1

L'ORN mandibulaire, contrairement à d'autre ORN du corps, a la caractéristique d'être septique à cause de portes d'entrée bactériennes que représentent les dents.

La 1^{ère} phase du protocole consiste en la prescription de :

- soins locaux (bains de bouche composés de bicarbonates, antiseptique et antifongique) associée à des débridements locaux, si besoin,
- antibiotiques à spectre buccal,
- antifongique systémique,
- corticothérapie,

durant 4 à 6 semaines.

2.4.1.2. Phase 2

Après quatre semaines de phase 1, la 2^{ème} phase introduit la prescription de :

- 2 x 400 mg / jour de pentoxifylline,
- 2 x 500 mg / jour de tocopherol,
- 1 600 mg / jour de clodronate (5 jours sur 7) à alterner avec 20 mg / jour de prednisone et 2 x 500 mg / jour de ciprofloxacine (2 jours sur 7),

jusqu'à cicatrisation.

⁵⁰ Lyons et Brennan, « Pentoxifylline - a review of its use in osteoradionecrosis ».

⁵¹ Delanian et Lefaix, « The radiation-induced fibroatrophic process ».

⁵² Georges et Delanian, « Ostéoradionécroses ».

2.4.1.3. Surveillance

Le patient est vu tous les mois jusqu'à cicatrisation muqueuse, puis tous les trois mois. Quelques effets secondaires non spécifiques peuvent être observés, mais ne perturbent en général pas la prise du traitement, à savoir nausées, diarrhée, fatigue, maux de tête, vertige, insomnie.

2.4.2. Mode d'action

2.4.2.1 Pentoxifylline^{53 54 55}

La pentoxifylline est un dérivé de méthylxanthine, classiquement prescrite dans les manifestations douloureuses de l'artérite. Bien que l'on note une amélioration des symptômes après traitement des maladies vasculaires périphériques par l'utilisation de pentoxifylline, il ne s'agit pas d'une thérapie au long cours visant à remplacer les traitements chirurgicaux.

De plus, elle est anti-fibrotique et réduit les trismus.

Ses propriétés sont :

- l'augmentation de la flexibilité des érythrocytes,
- l'activité collagénique,
- la dilatation des vaisseaux sanguins,
- l'inhibition des réactions inflammatoires,
- la prolifération des fibroblastes,
- la production de matrice extracellulaire,
- l'action anti-TNF α .

Son activité anti-TNF α réduit la cascade des cytokines qui régit le processus d'ORN.

Cependant, son mode d'action n'est pas clairement établi, mais les résultats prometteurs de l'étude-pilote de Delanian⁵⁶ montrent que la pentoxifylline seule a abouti à la réduction des douleurs apparentées aux séquelles de la radiothérapie pour les cancers des VADS.

⁵³ Rivero, Shamji, et Kolokythas, « Osteoradionecrosis ».

⁵⁴ Chrcanovic et al., « Osteoradionecrosis of the jaws—a current overview—part 2 ».

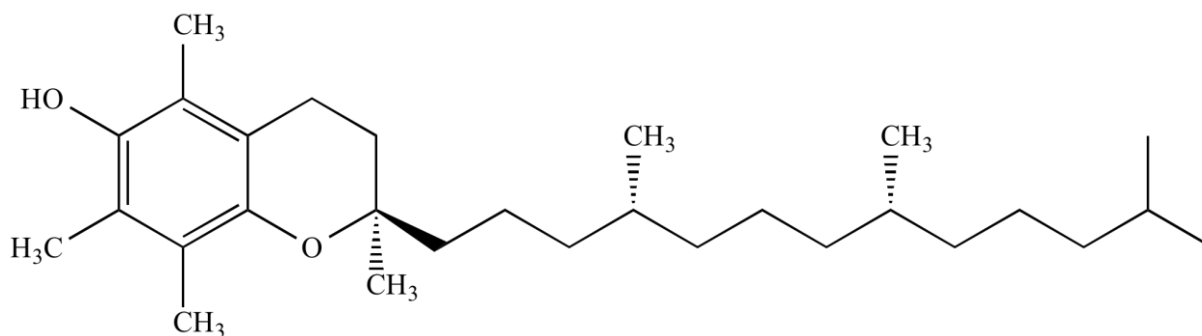
⁵⁵ Georges et Delanian, « Ostéoradionécroses ».

⁵⁶ Georges et Delanian.

2.4.2.2 Alpha-tocopherol ^{57 58}

Le tocophérol se décline en formes alpha, beta, gamma et delta, en fonction de la position du groupe méthyle sur l'anneau chromanol.

Figure 12 : Formule développée de l'alpha-tocophérol



Source : Organic Chemistry, Illustrated Glossary, 2018

L'alpha-tocophérol, communément appelé vitamine E, possède des propriétés :

- anti-oxydantes,
- d'inhibition de l'agrégation plaquettaire,
- de production d'oxyde nitrique dans les cellules endothéliales,
- de production de superoxyde dans les neutrophiles et macrophages.

D'après la phase II de l'essai de Delanian, il a été observé que l'alpha-tocophérol protège les membranes cellulaires contre la peroxydation lipidique en récupérant les débris issus d'oxydation.

De plus, il inhibe partiellement TGF-beta1 ainsi que l'expression de gènes impliqués dans le processus fibrotique tels que MMP-1 (métalloprotéinase-1) et le pro-collagène, réduisant alors la fibrose régie par l'ORN.

⁵⁷ Lyons et Brennan, « Pentoxifylline - a review of its use in osteoradionecrosis ».

⁵⁸ Delanian, Depondt, et Lefaix, « Major healing of refractory mandible osteoradionecrosis after treatment combining pentoxifylline and tocopherol ».

2.4.2.3. Clodronate^{59 60}

Le clodronate est un bisphosphonate de nouvelle génération, non azoté, utilisé dans le traitement de l'hyperparathyroïdie, l'ostéoporose, le myélome multiple et l'hypocalcémie maligne.

Il possède une action négative sur l'activité ostéoclastique et donc sur la résorption osseuse :

- réduit le recrutement des ostéoclastes par la moelle osseuse,
- inhibe l'activité ostéoclastique à la surface osseuse,
- diminue la durée de vie des ostéoclastes.

Le clodronate permet donc une augmentation de la formation osseuse.

Par ailleurs, il réduit le dépôt de collagène et l'expression de TGF-beta1 dérivé des macrophages.

Cependant, les bisphosphonates sont connus pour engendrer des ostéochimionécroses, et le clodronate en fait partie.

Combiné à la pentoxifylline et à la vitamine E, il s'est avéré efficace dans un petit nombre de cas.

2.4.2.4. Thérapeutiques combinées

L'effet commun de ces thérapeutiques combinées est l'action inhibitrice sur l'expression de TGF-beta1.

- Pentoxifylline / Tocopherol^{61 62 63 64}

La combinaison pentoxifylline / tocopherol s'est montrée efficace en réduisant les effets septiques chroniques associés à l'ORN mandibulaire.

Ces 2 molécules agissent en synergie comme agents anti-oxydants et anti-fibrotiques sur les tissus irradiés, en réduisant de 66 % la surface de fibrose radio-induite au bout de 12 mois de traitement de petites ORN, comme démontré dans la phase 2 de l'essai clinique. Cette combinaison a également permis une amélioration symptomatologique d'ORN mandibulaires réfractaires extériorisées, ainsi que des réponses quasi-complètes voire complètes en moins de 3 mois.

⁵⁹ Rivero, Shamji, et Kolokythas, « Osteoradionecrosis ».

⁶⁰ Lyons et Brennan, « Pentoxifylline - a review of its use in osteoradionecrosis ».

⁶¹ Rivero, Shamji, et Kolokythas, « Osteoradionecrosis ».

⁶² Lyons et Brennan, « Pentoxifylline - a review of its use in osteoradionecrosis ».

⁶³ Chrcanovic et al., « Osteoradionecrosis of the jaws—a current overview—part 2 ».

⁶⁴ Georges et Delanian, « Ostéoradionécroses ».

En l'absence d'un traitement standard, efficace et non invasif, cette combinaison semble apporter une thérapeutique intéressante dans le traitement des ORN. Cependant, des ORN étendues peuvent être stabilisées, mais non résolues par ce traitement.

D'après Chrcanovic, ils peuvent être utilisés en prophylaxie lors d'avulsions : 8 semaines de pentoxifylline 400mg 2 fois / jour associée au tocopherol 1000mg / jour, 1 semaine avant l'extraction. L'incidence d'ORN post-avulsion serait réduite (de 5 % à 1,2 % d'après Lyons). Si une ORN se développe, continuer 6 mois et adjoindre le clodronate après 3 mois s'il n'y a pas de réponse au traitement.

Par ailleurs, le mécanisme d'action de cette combinaison n'est pas encore clair.

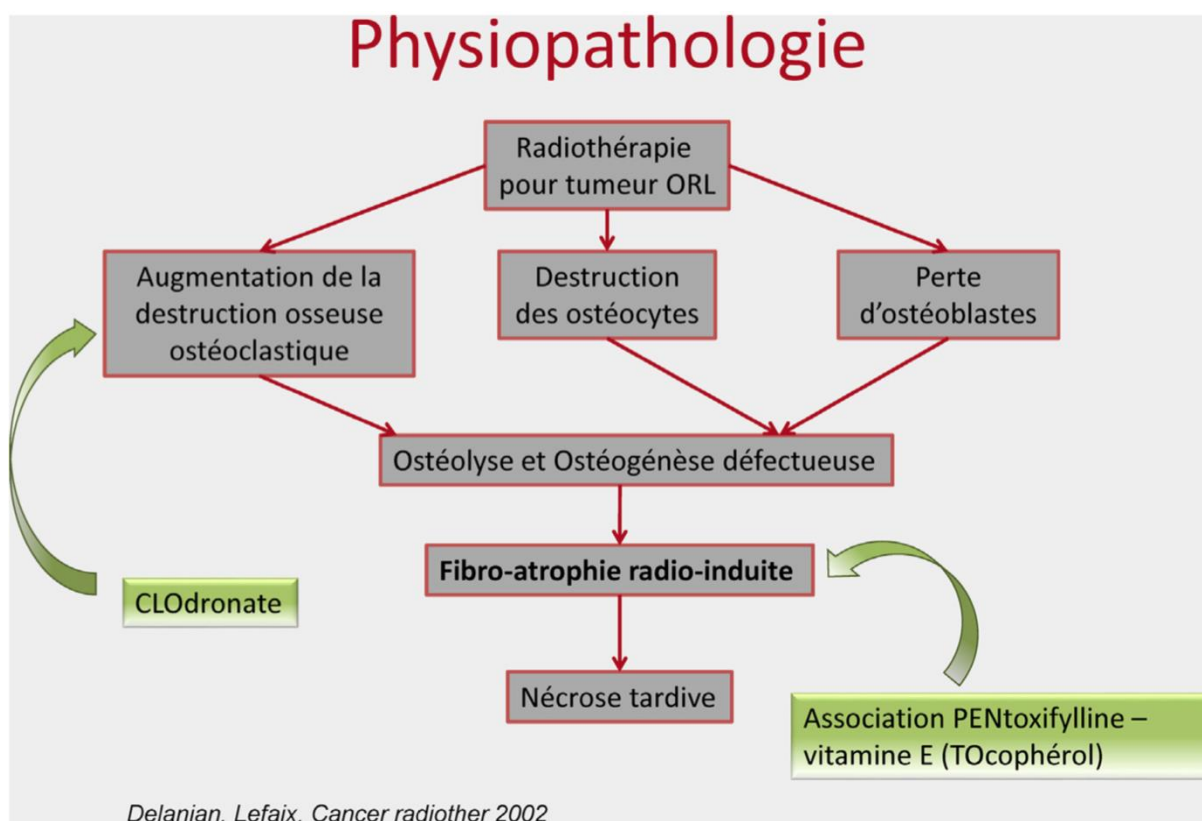
- Pentoxifylline / Tocopherol / Clodronate = Pentoclo⁶⁵

Delanian et al. ont publié en 2011 des résultats prometteurs sur l'utilisation du Pentoclo, une combinaison de pentoxifylline, alpha-tocophérol et clodronate.

La figure 3 résume l'action des composants de la thérapeutique Pentoclo, d'après la théorie de fibrose radio-induite émise par Delanian et Lefaix.

⁶⁵ Lyons et Brennan, « Pentoxifylline - a review of its use in osteoradionecrosis ».

Figure 13 : Physiopathologie de l'ORN par Delanian et Lefaix, et action du Pentoclo



Source : Delanian et Lefaix, Radionécrose de l'os mature, 2002

Il a été décrit un bénéfice de cette thérapeutique versus placebo ou traitement non combiné d'un seul agent, mais également qu'il peut y avoir une récurrence de l'ORN si le traitement est trop court (< 3 mois).

Cette combinaison est prometteuse, mais elle manque d'essais cliniques prospectifs randomisés.

Elle pourrait être intéressante pour réduire une des complications de la radiothérapie pour les cancers des VADS qui arrive dans 83 % des cas, à savoir la dysphagie causée par la fibrose des muscles constricteurs du pharynx.

Enfin, il s'agit d'agents peu onéreux (environ 1 200 € pour 6 mois), que l'on peut se procurer facilement et avec peu d'effets secondaires.

Cette thérapeutique est dans certains services communément utilisée, malgré le peu de connaissance sur leur mode d'action, et cela peut sembler étonnant.

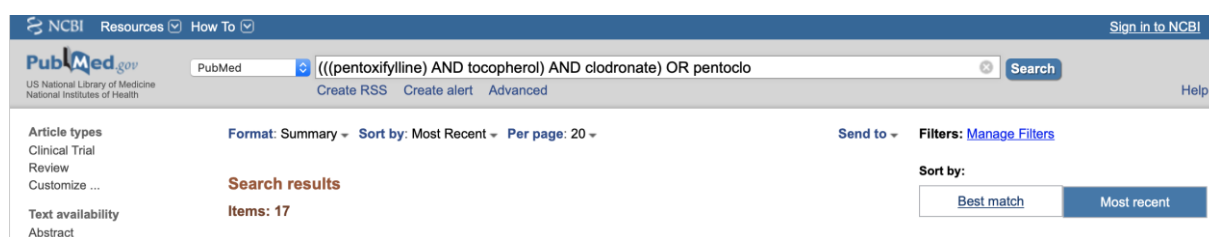
2.4.3. Revue de la littérature

Cette revue de la littérature porte sur la thérapeutique combinée communément appelée « Pentoclo », c'est-à-dire l'association des trois traitements médicamenteux que sont la pentoxifylline, l'alpha-tocopherol et le clodronate, dans le cadre de la prise en charge de l'ostéoradionécrose des maxillaires.

L'équation de recherche utilisée sur Pubmed est la suivante :

((pentoxifylline) AND tocopherol) AND clodronate) OR pentoclo

Figure 14 : Equation de recherche



Source: Pubmed, 2018

Elle a permis de mettre en avant 17 articles.

Après application de filtres, sélection des essais cliniques, lecture des titres et résumés, nous avons exclu les articles traitant des ORN autres que maxillaires, ainsi que les études ne portant pas sur les trois traitements combinés. Par exemple, le clastoban n'étant pas commercialisé aux Etats-Unis, les études américaines ne portent que sur l'association pentoxifylline – tocopherol.

Finalement, il ne restait que deux articles.

A ces derniers, nous y avons ajouté 3 posters et une communication orale.

2.4.3.1. Articles

Tableau 2 : Revue de bibliographie traitant du Pentoclo

Auteurs	Année	Type d'étude	Nb de patients	Succès
Delanian / Lefaix	2011	Prospective	54	69%
Robard / Delanian	2014	Prospective	27	60%

Source : Auteur, 2017

- Delanian / Lefaix : Ostéoradionécrose mandibulaire réfractaire : obtention d'une cicatrisation accélérée avec une association PENTOCLO (étude de phase II) ⁶⁶ :

Cet essai clinique s'est déroulé entre Août 2000 et Août 2008 à l'hôpital St Louis (Paris). 54 patients présentant une ORN sévère (stade II ou III d'Epstein) ont été inclus.

Ils ont tous reçu un traitement de phase 1 constitué de 20 mg de prednisone, 2 g d'amoxicilline – acide clavulanique, 1 g de ciprofloxacine et 50 mg de fluconazole, puis un traitement de phase 2 comprenant 800 mg de pentoxifylline et 1 g de tocopherol tous les jours, associés à 1 600 mg de clodronate du lundi au vendredi alterné avec 1 g de ciprofloxacine et 20 mg de prednisone le week-end. Le suivi s'est déroulé, au total, sur 3 ans.

Le critère de jugement principal est la taille de l'os exposé, et ils considèrent qu'une exposition osseuse inférieure à 0,5 mm constitue un succès. 12 patients sur 54 ont arrêté le protocole avant cicatrisation muqueuse pour des raisons d'ordre général et il y a eu 3 perdus de vue. Aucun patient n'a arrêté le traitement à cause d'effets secondaires. Le clodronate a été réduit à 800 mg par prise pour un patient se plaignant de diarrhée. 37 cas sur 54 représentent un succès (69 %), et 36 ont subi des séquestrectomies au cours de leur traitement.

Après arrêt, il n'y a pas eu d'effet rebond.

Les résultats présentés incluent les 15 patients ayant arrêté le protocole, il s'agit donc d'une étude en intention de traiter.

⁶⁶ Delanian, Depondt, et Lefaix, « Major healing of refractory mandible osteoradionecrosis after treatment combining pentoxifylline and tocopherol ».

- Robard / Delanian⁶⁷ :

Cette étude prospective a pour but d'évaluer l'efficacité du protocole Pentoclo sur les ORN mandibulaires traitées au Centre François-Baclesse et au CHU de Caen entre Janvier 2010 et Mars 2011.

27 patients atteints d'ORN mandibulaire sont entrés dans l'étude.

La 1^{ère} phase comprend 2 g d'amoxicilline – acide clavulanique, 1 g de ciprofloxacine, 50 mg de fluconazole, 20 mg de prednisone et 20 mg d'omeprazole, durant 4 à 6 semaines. La 2^{ème} phase contenant 800 mg de pentoxifylline et 1 g de tocopherol tous les jours, associés à 1 600 mg de clodronate du lundi au vendredi en alternance avec 20 mg de prednisone le week-end, a été poursuivie jusqu'à cicatrisation complète.

Un rendez-vous de contrôle clinique et radiographique est fixé à 1 mois, 3 mois, 6 mois et 1 an, réalisé par le même praticien.

Le critère de jugement principal porte sur la mesure de l'exposition osseuse. En moyenne, la dénudation osseuse à t=0 est inférieure à 2 cm. Le critère de jugement secondaire se base sur la lyse osseuse, déterminée radiographiquement à l'aide d'une panoramique (et d'un scanner pour 3 cas). 16 patients ont reçu le traitement complet, 6 ont bénéficié d'un réajustement de la posologie, 2 ne présentaient pas de signe d'infection et ont débuté le protocole à la phase 2, et 2 patients ont arrêté le traitement pour des raisons d'ordre général. Sur les 27, 12 patients ont subi une ou plusieurs séquestrectomies durant le traitement. Cliniquement, on observe une amélioration chez 70% des patients, dont 16 sur 27 (59 %) représentent un succès, à savoir une cicatrisation muqueuse. On note tout de même que les résultats ne sont pas présentés de façon limpide et claire.

Ces 2 essais cliniques sont prometteurs, mais ils manquent de puissance par manque de sujets inclus.

⁶⁷ Robard et al., « Medical treatment of osteoradionecrosis of the mandible by PENTOCLO ».

2.4.3.2. Communication orale et posters

Tableau 3 : Communication orale et posters traitant du Pentoclo

Auteurs	Année	Type d'étude	Nb de patients	Succès	Type de document
Choussy et al.	2013	Prospective	22	81%	Communication orale
Delanian et al.	2014	Prospective	29	100%	Poster
Nallet et al.	2014	Rétrospective	9	NC	Poster
Kulkarni et al.	2015	Rétrospective	31	NC	Poster

Source : Auteur, 2017

- Choussy et al. : Efficacité du protocole « Pentoclo » dans la prise en charge des ostéoradionécroses⁶⁸ :

Cette communication orale de 2013 présente une étude prospective du protocole Pentoclo dans la gestion des ORN réalisée au sein du CHU de Rouen.

22 patients présentant une ORN, tous stades confondus, ont été inclus et ont reçu les 2 phases, la première a duré 6 semaines et la deuxième 6 mois. Un scanner pré- et post-Pentoclo a été réalisé.

Sur les 22 patients, au moment du bilan en vue de la communication orale, six patients ne sont pas évaluables : un perdu de vue, un abandon et quatre en cours d'étude. Sur les 16 restants, 13 présentent une disparition totale de l'exposition osseuse ou de la fistule, deux sont en cours d'amélioration et un constitue un échec. L'examen radiographique confirme ces évolutions.

- Delanian et al. : Fracture mandibulaire sur ostéoradionécrose : option conservatrice médicale « Pentoclo » ?⁶⁹ :

Ce poster traite d'une étude prospective portant sur l'hypothèse d'une approche conservatrice des ostéoradionécroses mandibulaires fracturaires, réalisée à l'hôpital St Louis (Paris).

29 patients présentant une ORN avec exposition osseuse, fistulisée, fracturaire, en échec de

⁶⁸ Choussy et al., « Efficacité du protocole « Pentoclo » dans la prise en charge des ostéoradionécrose ».

⁶⁹ Delanian, « Fracture mandibulaire sur ostéoradionécrose ».

traitement depuis 2 à 3 ans (réfractaires), ont reçu la phase 1 du protocole Pentoclo, puis la phase 2, et enfin un traitement d'entretien appelé « Trico » (clodronate et colchicine) jusqu'à consolidation.

Tous ont bénéficié d'une amélioration progressive, et ont obtenu un recouvrement complet en 15 mois (médiane). Une consolidation osseuse a été observée durant la phase de traitement « Trico », avec résolution du trait de fracture en 18 à 42 mois et confirmation radiographique.

- Nallet et al. : Prise en charge de l'ostéoradionécrose mandibulaire et maxillaire : à propos de 9 cas ⁷⁰ :

L'équipe du CHU de Pointe-à-Pitre (Guadeloupe) a réalisé une étude rétrospective sur les neufs cas d'ORN traités dans leur service entre 2002 et 2013.

Six patients ont bénéficié exclusivement du protocole Pentoclo, deux ont été traités par Pentoclo, avec oxygénothérapie hyperbare et séquestrectomies itératives.

La conclusion ne rapporte pas de chiffre, mais uniquement « l'efficacité remarquable » du traitement conservateur Pentoclo.

- Kulkarni et al. : Le rôle de Pentoxifylline-Tocophérol-Clodronate (Pentoclo) dans l'ostéoradionécrose de la mandibule ⁷¹ :

Le poster de l'équipe anglaise de Kulkarni et al. porte sur une étude rétrospective sur 5 ans, comparant les protocoles Pentoclo d'une part, et pentoxifylline-tocophérol d'autre part.

31 patients ont été sélectionnés. Trois ont arrêté le traitement pour intolérance, sept tolèrent bien le protocole Pentoclo, et sept autres traités par pentoxifylline-tocophérol ont bénéficié d'une résolution de leur ORN. Sur les patients traités par Pentoclo, quatre ont montré des signes d'amélioration.

L'équipe conclut que l'association pentoxifylline-tocophérol permet de réduire le stade d'avancée de l'ORN, et que l'apport du Pentoclo peut être bénéfique sur des cas sévères.

⁷⁰ Nallet et al., « Prise en charge de l'ostéoradionécrose (ORN) mandibulaire et maxillaire ».

⁷¹ Kulkarni et al., « The role of pentoxifylline-tocopherol-clodronate (pentoclo) in osteoradionecrosis (orn) of the mandible ».

Évidemment, les communications orales et posters ne présentent pas autant de rigueur et précision que les articles publiés sur Pubmed, mais ils montrent que le protocole commence à se faire connaître et à être utilisé par d'autres équipes que celle de Delanian et al.

3 : Étude rétrospective

L'équipe de Cancérologie Cervico-Faciale de l'Institut Gustave Roussy (CCF - IGR) collabore depuis plusieurs années avec le Dr Delanian ; le protocole Pentoclo a été mis en place au sein des services d'ORL et d'odontologie.

Un staff hebdomadaire ORN ORL a vu le jour en parallèle pour décider collégalement des stratégies thérapeutiques les plus adéquates pour les patients présentant une ORN au sein de l'établissement ou à la demande de correspondants hors établissement.

Cette étude rétrospective est réalisée pour plusieurs raisons :

- évaluer la qualité des prises en charge thérapeutiques,
- analyser les résultats thérapeutiques obtenus et leur comparaison aux données publiées dans ce domaine,
- analyser le ratio bénéfice / risque thérapeutique et son impact éventuel sur le fonctionnement de la fédération CCF.

3.1. Matériel et méthodes

Au cas par cas, après analyse de l'état de santé du patient (délai de rémission carcinologique minimal d'un an et des facteurs de comorbidités) il est éventuellement proposé au patient un geste chirurgical avec prélèvement bactérien profond, puis une prise en charge médicamenteuse par protocole Pentoclo. Nous bénéficions du concours du Dr Gachot, médecin infectiologue et responsable du Comité de Lutte contre les Infections Nosocomiales (CLIN) pour établir le traitement antibiotique le plus adapté à chaque patient.

La phase 1 du protocole Pentoclo consiste en la prescription de :

- 600 mg de Dalacine® matin, midi et soir,
- 500 mg de Ciflox® matin, midi et soir,
- bain de bouche composé d'un mélange d'1 flacon de Mycostatine® dans ½ flacon de 500 cc de bicarbonate à 14‰ et 1 flacon de 300 mL de Paroex® sans alcool, 3 fois par jour

Cette phase 1 du protocole est prescrite pour une durée de quatre semaines.

Cette prescription probabiliste sera modifiée en fonction des résultats de l'antibiogramme réalisé à partir des prélèvements bactériologiques, après avis et conseils de notre médecin infectiologue.

2 semaines après le début de la phase 1, la phase 2 débute avec la prescription de :

- 400 mg de Pentoxifylline® matin et soir,
- 500 mg de Toco® matin et soir,
- 1 600 mg de Clastoban® le matin, à jeun, en dehors des laitages (minimum 1h), du lundi au vendredi inclus,
- Bain de bouche composé d'un mélange de bicarbonates à 14‰ et de Paroex®, 4 fois par jour,

Cette phase 2 du protocole est prescrite pour une durée d'un an minimum.

La phase 2 du protocole étant parfois mal tolérée par le patient, un protocole alternatif « Pentoclo light » est proposé au patient, évoqué par l'équipe de Delanian comme un traitement de consolidation. Il associe en bithérapie :

- 1 600 mg de Clastoban® le matin, à jeun, 1h avant toute prise de laitage,
- 1 mg de Colchimax®, le soir,

Cette phase 2 alternative est prescrite pour une durée d'un an minimum.

Les patients sont vus en contrôle à t + 2 semaines, t + 4 semaines, t + 3 mois, t + 6 mois et t + 1 an.

Un contrôle radiographique a lieu à t=0, t + 6 mois et t + 1 an.

Tous les dossiers étudiés au staff ORN ORL entre janvier 2015 et septembre 2017 ont été repris dans leur intégralité.

Seuls les dossiers des patients avec une bonne observance médicale, un prélèvement bactériologique convenable et un traitement d'une durée minimale d'un an ont été retenus.

Les critères d'exclusion sont les suivants :

- pas de prescription de Pentoclo à l'issue du staff,
- Pentoclo non supporté par le patient,
- patient non observant,
- décès du patient,
- pas d'avis de l'infectiologue,
- état de récurrence carcinologique.

On considère que le traitement est un succès si nous constatons une stabilisation clinique et radiographique du foyer d'ORN, avec absence de signe infectieux et de toute symptomatologie, avec

ou sans fermeture muqueuse complète du site.

3.2. Résultats

Sur 109 dossiers étudiés au staff ORN-ORL depuis sa création, 44 dossiers ont été retenus, concernant 9 femmes et 35 hommes.

Lors de l'annonce du diagnostic de cancer, ils étaient âgés de 28 à 72 ans, avec une moyenne de 54 ans et une médiane de 53,5 ans.

Les localisations des tumeurs initiales sont réparties comme suit :

- Oro-pharynx = 23
- Cavité buccale = 11
- Naso-pharynx = 4
- Hypopharynx = 2
- Larynx = 2
- Adénopathies sans porte d'entrée = 2
- Autre (parotide) = 1.

86 % sont des carcinomes épidermoïdes, 10 % des carcinomes indifférenciés du nasopharynx, 2 % des carcinomes à cellules claires et 2 % des carcinomes adénoïdes.

La répartition des stades selon la classification TNM apparait dans le tableau suivant. Aucun patient ne présentant de métastase, ils sont tous classés M0.

Tableau 4 : Répartition des stades des tumeurs initiales

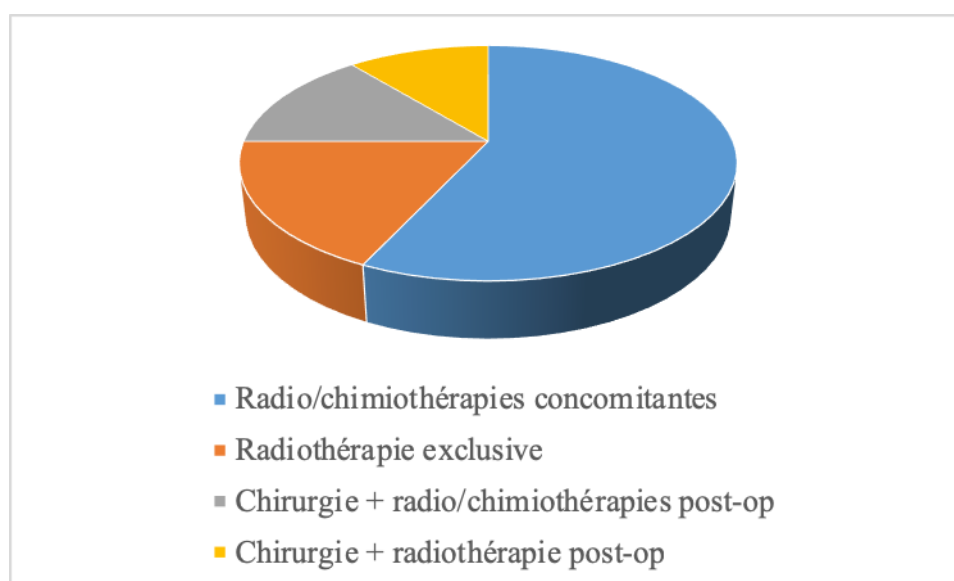
TN	T1	T2	T3	T4	Tx	Total
N0	2	5	3	4	0	14
N1	0	0	1	1	0	2
N2a	0	0	1	0	0	1
N2b	0	3	2	1	0	6
N2c	1	1	1	4	0	7
N3	1	1	1	0	0	3
Nx	2	1	1	0	7	11
Total	6	11	10	10	7	44

Source : Etude rétrospective du staff ORN ORL de l'IGR, 2017

En ce qui concerne les thérapeutiques carcinologiques proposées :

- 25 radio / chimiothérapies concomitantes (57 %)
- 8 radiothérapies exclusives (18 %)
- 6 chirurgies et radio/chimiothérapies post opératoires (14 %)
- 5 chirurgies et radiothérapies post opératoires (11 %).

Figure 15 : Répartition des traitements des cancers



Source : Auteur, 2017

5 patients ont bénéficié d'une ré-irradiation pour récurrence carcinologique (11 %) ce qui représente un risque majoré de survenue d'une ORN.

Les doses d'irradiation sont supérieures à 50 Gy pour 39 patients, inférieures à 50 Gy pour 1 patient et non communiquées dans 4 dossiers.

Par ailleurs, 5 patients n'ont pas bénéficié de gouttière de fluoruration en pré-radiothérapie, 1 patient les a obtenues 2 semaines après le début de la radiothérapie, et 2 patients déclarent ne pas réaliser la fluoruration ou bien de façon irrégulière.

Lors de la découverte de l'ORN, ils étaient âgés de 45 à 81 ans, avec une moyenne de 60 ans et une médiane de 59 ans.

Sur les 44 patients, 9 présentent 2 sites distincts d'ORN, ce qui fait un total de 53 sites d'ORN. Sur les 9 patients, 7 ont des sites bilatéraux mandibulaires (tous postérieurs) et 2 ont des sites bi maxillaires.

Les ORN ont été principalement diagnostiquées par observation clinique d'une exposition osseuse (33 ORN), on note 18 découvertes fortuites lors de la lecture d'un examen radiographique et 2 découvertes fortuites lors d'avulsions.

68 % des patients ont développé une ORN tardive, plus de 3 ans après leur radiothérapie, et 32 % une ORN précoce, avant 3 ans post radiothérapie.

La majorité des sites d'ORN se trouve en secteur postérieur mandibulaire (47, soit 89 %), 5 en secteur prémolaire, 3 en secteur incisivo-canin, et 1 à l'épine de Spix.

43 % des sites d'ORN font suite à des avulsions, 1 seule sous anesthésie générale (avulsion de 2 prémolaires et 2 molaires mandibulaires) et les 22 autres sous anesthésie locale (24 molaires, 1 prémolaire et 3 dents antérieures mandibulaires + 1 molaire maxillaire). Par ailleurs, 4 % des patients ont développé une ORN à la suite du port de prothèse amovible. Pour les 47 % restants, il n'y a pas de cause évidente recensée.

Les moyens per opératoires pour diminuer le risque d'apparition d'ORN ont été :

- Injection de Bériplast® pour 7 patients,
- Mise en place de PRF pour 3 patients,
- Injection de Tissucol® pour 2 patients,
- Pas de mise place de colle biologique ou de PRF pour 10 patients (extractions hors IGR),
- et 1 cas d'avulsion pré-radiothérapie qui ne nécessitait pas de précaution particulière, réalisée 1 mois avant le début du traitement par radiothérapie.

Les résultats des prélèvements bactériologiques sont synthétisés dans le tableau ci-dessous. Seuls les germes présents en grande quantité dans le prélèvement ont été recensés.

Tableau 5 : Fréquence d'apparition des germes ou souches bactériennes dans les prélèvements bactériologiques

Résultat bactériologique	Fréquence d'apparition
Flore polymorphe	66%
Streptococcus spp	57%
Flore oropharyngée	55%
Flore anaérobie	48%
Staphylococcus aureus	32%
Bacilles Gram +	30%
Escherichia coli	30%
Streptococcus constellatus	23%
Enterococcus spp	20%
Bacilles Gram -	20%
Corynebacterium spp	18%
Streptococcus anginosus	14%
Actinomyces odontolyticus	14%
Streptococcus intermedius	9%
Pseudomonas aeruginosa	9%
Citrobacter koseri	9%
Cocci Gram +	9%
Staphylococcus coagulase	7%
Klebsiella pneumoniae	7%
Lactobacillus spp	7%
Proteus mirabilis	7%
Citrobacter freundii	5%
Cocci Gram + en chainettes	5%
Enterococcus faecalis	5%
Levures	5%
Morganella morganii	5%
Proteus vulgaris	5%
Flore aérobie	2%
Klebsiella oxytoca	2%
Hafnia alvei	2%
Streptococcus sanguinis	2%
Eikenella corrodens	2%
Corynebacterium striatum	2%
Streptococcus milleri	2%
Enterococcus avium	2%
Lactobacillus casei	2%
Streptococcus salivarius	2%
Streptococcus oralis	2%
Haemophilus influenzae	2%
Actinomyces spp	2%
Actinomyces meyeri	2%
Actinomyces naeslundii	2%
Geotrichum spp	2%
Streptococcus pyogenes	2%

Source : Auteur, 2017

Sur les 53 ORN, 30 ont bénéficié d'un traitement par Pentoclo en 1^{ère} intention. Les 23 autres ont nécessité, avant mise en place d'un traitement par Pentoclo, la réalisation d'un geste opératoire (curetage profond puis soit lambeau local de fermeture, buccinateur ou Famm, pour 16 sites, soit fermeture par sutures gingivales pour 7 sites).

La durée des traitements Pentoclo est variable pour une grande partie des patients en raison de récurrences de leur ORN après arrêt du traitement. On a observé 11 cas de reprise évolutive d'ORN, sur les 53 (21 %), qui se sont traduites par une symptomatologie infectieuse ou une fracture. Ces récurrences d'ORN après réussite « apparente » du traitement ont généré une réflexion sur leurs causes au sein du staff ; il a été décidé depuis début 2018 de soumettre chaque patient à un examen TEP FDG, examen qui dispose d'une AMM dans le bilan des ostéites, avant tout arrêt du protocole.

En absence de toute fixation du traceur sur le site d'ORN, le protocole est stoppé et une surveillance clinique simple est proposée au patient. En revanche, toute fixation résiduelle du traceur impose le prolongement du protocole Pentoclo pour une durée supplémentaire de 6 mois et à échéance un bilan par TEP FDG.

L'usage de cet examen TEP FDG fera l'objet d'une nouvelle étude rétrospective pour en évaluer son efficacité médicale dans les prochains mois.

Les effets secondaires observés du protocole Pentoclo ont été des nausées, diarrhées, troubles digestifs, ballonnements, crampes musculaires, et ont induit l'arrêt (définitif ou provisoire) du traitement pour 3 patients uniquement.

Une durée moyenne de 18 mois du traitement Pentoclo post curetage et fermeture est observée quelle que soit la technique de fermeture du site d'ORN.

Au total, 33 traitements d'ORN ont été un succès (79% présentent un recouvrement muqueux total et 21% une exposition osseuse persistante), 20 un échec ; ces échecs concernent 17 patients.

Ces ORN en échec au traitement Pentoclo présentent 3 types d'évolution :

- Inefficacité du traitement et évolution de l'ORN pour 9 ORN,
- Infection persistante ou récidivante pour 7 ORN,
- Fracture osseuse totale pour 4 ORN.

En se penchant plus particulièrement sur ces échecs, on constate qu'il s'agit de 3 femmes et 14 hommes, ayant présenté un carcinome épidermoïde pour 16 d'entre eux (11 localisés à l'oropharynx, 4 à la cavité buccale et 1 au larynx) et 1 adénopathie sans porte d'entrée. Les thérapeutiques retenues sont réparties comme suit :

- Radiothérapie et chimiothérapie concomitantes pour 10 patients,
- Radiothérapie exclusive pour 3 patients,
- Chirurgie, radiothérapie et chimiothérapie pour 2 patients,
- Chirurgie et radiothérapie pour 2 patients,
- 2 ont été ré-irradiés.

3 font partie des patients n'ayant pas eu de gouttière de fluoration en pré-irradiation et 1 ne réalise pas la fluoration topique.

Lors des avulsions, réalisées sous anesthésie locale, les moyens per-opératoires pour éviter l'apparition d'une ORN ont été :

- Bériplast pour 4 ORN,
- PRF pour 2 ORN,
- Suture muqueuse pour 2 ORN,
- Tissucol pour 1 ORN,
- Et 4 ont été réalisées hors IGR (moyen per-opératoire non communiqué).

2 avulsions ont été réalisées en pré-radiothérapie et n'ont nécessité aucun moyen local.

1 ORN est apparue après la pose d'une prothèse amovible, sans que l'on puisse établir de lien entre les 2, et 4 sans cause évidente.

Pour ces 20 ORN en échec, la décision thérapeutique du staff a été :

- de mettre en place le protocole Pentoclo pour 5 ORN
- de réaliser un curetage chirurgical avec fermeture tissulaire puis mise en place du protocole Pentoclo pour 15 ORN.

Enfin, les 20 ORN en échec de traitement par Pentoclo ont été traitées par mandibulectomie non interruptrice (N=5), mandibulectomie interruptrice (N=11 dont 9 avec reconstruction). 3 mandibulectomies interruptrices sont en cours de programmation et 1 patient ne souhaite pas être opéré.

3.3. Discussion

Certains résultats de l'étude semblent concorder avec les données scientifiques connues :

- une prédominance masculine à 80 %,
- 20 % de femmes, ce qui montre l'augmentation progressive de la proportion féminine (13 % en 1985),
- Un âge moyen de survenue d'ORN de 60 ans versus 55 ans,
- Une localisation postérieure mandibulaire en majorité,
- Un risque accru de survenue d'ORN en cas de traitement par chimiothérapie : 71 % des patients ont bénéficié d'un traitement complémentaire par chimiothérapie (cisplatine pour la majorité = 59 %, association de docétaxel-cisplatine-5fluorouracile pour 17 %, et 3 % pour l'association 5fluorouracile-cisplatine ou 5fluorouracile-carboplatine ou carboplatine seulement).
- Peu d'effets secondaires.

D'autres résultats ne sont pas comparables :

- Le taux de succès est moindre (62 % versus 69 - 70 % dans les études de Delanian), ce qui peut être expliqué par l'effectif de notre population (seulement 44 patients) et par le fait que les dossiers étudiés en staff ORN – ORL ne concernent pas seulement les ORN diagnostiquées à l'IGR, mais également les patients adressés à l'IGR pour prise en charge d'une ORN ne répondant pas positivement au traitement habituel de la structure qui l'oriente vers l'IGR (source de retard dans la prise en charge). On peut donc considérer que l'échantillon de cette étude est composé en partie d'ORN réfractaires ou de stade avancé, pouvant expliquer cette petite différence de taux de succès.
- 43 % se développent à la suite d'avulsions. Dans la littérature, 65 % des ORN sont dues à des facteurs liés à l'état dentaire (présence d'une maladie carieuse ou parodontale, réalisation de soins, odontoradionécrose) ou à des facteurs locaux indépendants de l'état bucco-dentaire (traumatisme chirurgical, prothétique ou durant le brossage). Les données ne sont pas comparables car les avulsions ne sont qu'une partie des facteurs locaux indépendants de l'état dentaire.
- 68 % ont développé une ORN tardive (> 3 ans post radiothérapie), ce qui est l'inverse des données publiées dans la littérature (70 à 94 % des cas sont observés avant 3 ans post radiothérapie).

A propos des lésions initiales, les stades des tumeurs les plus représentés sont T2, T3 et T4. On peut penser qu'un stade T au-delà de T2 constitue un risque supplémentaire de survenue d'une ORN, surtout si une chimiothérapie est couplée à une radiothérapie, et qu'il serait justifié d'avoir une attitude moins conservatrice vis-à-vis de dents « litigieuses » incluses dans le champ d'irradiation à plus de 50 Gy.

En ce qui concerne les avulsions post-radiothérapie, on observe une quasi-totalité des ORN après avulsion sous anesthésie locale et 1 seule sous anesthésie générale. Faut-il programmer toutes les avulsions de dents en terrain irradié sous anesthésie générale ? Cela peut sembler lourd pour 1 ou 2 dents seulement...L'échantillon de population de cette étude ne permet pas de répondre à cette question.

Par ailleurs, les prélèvements bactériologiques montrent que la flore bactérienne rencontrée au niveau des ORN est comparable à la flore oro-pharyngée. Ceci peut s'expliquer par la fréquente exposition de l'os nécrosé dans la cavité buccale. Il est donc justifié de prescrire dans le protocole Pentoclo une association de dalacine et ciprofloxacine, ayant une activité bactéricide sur de nombreuses espèces anaérobies et aérobies à Gram + et -, présentes dans la cavité buccale (source : Vidal®).

En post-opératoire, il n'y a pas de différence de durée de traitement par Pentoclo entre les patients ayant reçu une fermeture du site par lambeau et par fermeture gingivale, il n'y a donc pas de meilleure efficacité d'une technique par rapport à l'autre, d'après cette étude.

De plus, si l'on analyse les causes d'échec, la majorité est sans cause évidente (45 %). Cependant, pour 35 % il s'agit d'une infection persistante, malgré un antibiogramme réalisé à partir du prélèvement bactériologique initial. Cela peut s'expliquer par le fait que 27 % des espèces ne sont pas cultivables⁷² et que l'extrême polymorphisme des prélèvements ne permet pas de réaliser un antibiogramme pour chacune des souches présentes.

Enfin, on peut noter que les 3 patients ayant des ORN bilatérales présentent un échec pour les 2 sites et non pour 1 seul des 2.

Cette étude nous aura permis d'évaluer la qualité de nos prises en charge thérapeutiques, et d'analyser les résultats obtenus afin de les comparer aux données scientifiques publiées dans ce domaine. Cependant, il nous faudra continuer à alimenter notre effectif de patients pour consolider

⁷² Aas et al., « Osteoradionecrosis contains a wide variety of cultivable and non-cultivable bacteria ».

nos résultats préliminaires.

L'impact de l'ORN dans le fonctionnement de notre fédération de cancérologie cervico-faciale est important puisque cette pathologie nécessite la mise en œuvre de gestes chirurgicaux au bloc opératoire et de nombreuses explorations radiographiques et consultations externes spécialisées pour le suivi de sa prise en charge sur une durée minimale de 2 ans par patients.

De nombreuses questions restent à élucider et nécessitent d'approfondir nos recherches :

- en matière de physiopathologie de l'ORN,
- dans nos modes de prise en charge qui devraient tenir compte du TNM et des facteurs de comorbidités de chaque patient,
- de la place de certains examens complémentaires (Cone Beam ; TEP FDG).

Conclusion

L'ostéoradionécrose est une pathologie dont la prise en charge est toujours complexe. À un stade avancé, les retentissements esthétique, fonctionnel et psychologique sont handicapant pour le patient. Les co-morbidités associées étant souvent nombreuses, la prise en charge est particulièrement compliquée et les risques, notamment lorsqu'un geste chirurgical lourd devient inévitable, sont très élevés.

Un bilan complet et attentif avec assainissement bucco-dentaire avant traitement par radiothérapie et réalisation de gouttières de fluoruration est une étape indispensable qui doit être connue par tous les professionnels de santé concernés (ORL, chirurgiens plasticiens, radiothérapeutes, chirurgiens-dentistes, oncologues...), ainsi que les précautions à prendre lors d'avulsions en terrain irradié (pour les chirurgiens-dentistes).

Les patients doivent également être mieux sensibilisés afin de les inclure activement dans leur prise en charge et améliorer leur éducation thérapeutique.

Concernant le protocole Pentoclo, les résultats publiés et nos propres résultats sont encourageants tant en traitement exclusif qu'en traitement complémentaire d'une chirurgie, mais nécessitent des études complémentaires sur des échantillons de population beaucoup plus importants pour être statistiquement valides.

Les études complémentaires qui seront conduites à Gustave Roussy et par d'autres équipes au niveau national et international nous diront quelle place accorder à une surveillance radiographique par examen radiographique 3D Cone Beam (à la place du panoramique dentaire en 2D), à une surveillance de l'activité inflammatoire / infectieuse des sites d'ORN par TEP FDG (ultime outil décisionnel avant arrêt thérapeutique) et au rôle néfaste éventuel de certaines flores bactériennes.

Bibliographie

- Aas, J.A., L. Reime, K. Pedersen, E.R.K. Eribe, E. Abesha-Belay, G. Store, et I. Olsen. « Osteoradionecrosis contains a wide variety of cultivable and non-cultivable bacteria ». *Journal of oral microbiology* 2 (2010). <https://doi.org/10.3402/jom.v2i0.5072>.
- Abouzied, M.M., E.S. Crawford, et H.A. Nabi. « 18F-FDG imaging : pitfalls and artifacts ». *Journal of nuclear medicine technology* 33, n° 3 (2005) : 145-55.
- Choussy, O., E. Beulque, A. Meyer, O. Veresezan, F. Clatot, et D. Dehesdin. « Efficacité du protocole « Pentoclo » dans la prise en charge des ostéoradionécrose ». *Annales françaises d'oto-rhinolaryngologie et de pathologie cervico-faciale* 130, n° 4 (2013) : A5. <https://doi.org/10.1016/j.aforl.2013.06.012>.
- Chrcanovic, B.R., P. Reher, A.A. Sousa, et M. Harris. « Osteoradionecrosis of the jaws—a current overview—part 2: dental management and therapeutic options for treatment ». *Oral and maxillofacial surgery* 14, n° 2 (2010) : 81-95. <https://doi.org/10.1007/s10006-010-0205-1>.
- Delanian, S. « Fracture mandibulaire sur ostéoradionécrose : option conservatrice médicale « Pentoclo » ? » *Cancer/radiothérapie* 18, n° 5-6 (2014) : 629. <https://doi.org/10.1016/j.canrad.2014.07.121>.
- Delanian, S., J. Depondt, et J.-L. Lefaix. « Major healing of refractory mandible osteoradionecrosis after treatment combining pentoxifylline and tocopherol: a phase II trial ». *Head & neck* 27, n° 2 (2005) : 114-23. <https://doi.org/10.1002/hed.20121>.
- Delanian, S., et J.-L. Lefaix. « Radionécrose de l'os mature : connaissance physiopathologique récente motrice d'une thérapeutique médicale innovante ». *Cancer/radiothérapie* 6, n° 1 (2002) : 1-9. [https://doi.org/10.1016/S1278-3218\(01\)00142-1](https://doi.org/10.1016/S1278-3218(01)00142-1).
- Delanian, S., et J.-L. Lefaix. « The radiation-induced fibroatrophic process : therapeutic perspective via the antioxidant pathway ». *Radiotherapy and oncology* 73, n° 2 (2004) : 119-31. <https://doi.org/10.1016/j.radonc.2004.08.021>.
- Georges, C., et S. Delanian. « Ostéoradionécroses ». *EMC. appareil locomoteur*. [14-800]. Elsevier Masson, 2003. <http://www.em-premium.com.frodon.univ-paris5.fr/showarticlefile/15990/14-33365.pdf>.
- Harris M The conservative management of osteoradionecrosis of the mandible with ultrasound therapy. *British journal of oral & maxillofacial surgery* 30, n°5 (1992) :313–318
- Kulkarni, R., J. Cymerman, K. Gilbert, A. Pick, M. Ho, D. Sutton, et J. McCaul. « The role of pentoxifylline–tocopherol–clodronate (pentoclo) in osteoradionecrosis (orn) of the mandible ». *British journal of oral & maxillofacial surgery* 53, n° 10 (2015) : e62-63. <https://doi.org/10.1016/j.bjoms.2015.08.078>.

- Leveille Nizerolle, A. « Prévention et traitements des ostéoradionécroses des maxillaires à travers un cas clinique ». Thèse d'exercice : Chirurgie dentaire, Université Paris Descartes, 2011.
- Lyons, A. J., et P. A. Brennan. « Pentoxifylline - a review of its use in osteoradionecrosis ». *The british journal of oral & maxillofacial surgery* 55, n° 3 (2017) : 230-34. <https://doi.org/10.1016/j.bjoms.2016.12.006>.
- Lyons, A., J. Osher, E. Warner, R. Kumar, et P.A. Brennan. « Osteoradionecrosis--a review of current concepts in defining the extent of the disease and a new classification proposal ». *The british journal of oral & maxillofacial surgery* 52, n° 5 (2014) : 392-95. <https://doi.org/10.1016/j.bjoms.2014.02.017>.
- Mercadante, V., A. Al Hamad, G. Lodi, S. Porter, et S. Fedele. « Interventions for the management of radiotherapy-induced xerostomia and hyposalivation : a systematic review and meta-analysis ». *Oral oncology* 66 (2017) : 64-74. <https://doi.org/10.1016/j.oraloncology.2016.12.031>.
- Moheieldin, M.A., F. Ahmed, A. Abdulaziz, A.M Ahmad I., et A.Q. Mohammed H. « Role of fluorodeoxyglucose-positron emission tomography/computed tomography in the evaluation of head and neck carcinoma ». *World journal of nuclear medicine*, 2017. https://doi.org/10.4103/wjnm.WJNM_4__17.
- Nallet, E., K. Dossou kpanou, S. Pierre, J. Maldent, L. Carrabin, et S. Duflo. « Prise en charge de l'ostéoradionécrose (ORN) mandibulaire et maxillaire : à propos de neuf cas ». *Annales françaises d'oto-rhino-laryngologie et de pathologie cervico-faciale* 131, n° 4 (2014) : A118. <https://doi.org/10.1016/j.aforl.2014.07.244>.
- Raoul, G., J.-M. Maes, D. Pasquier, J. Nicola, et J. Ferri. « Ostéoradionécroses des maxillaires (maxillaire et mandibulaire) ». *EMC. Médecine buccale*. [28-380-C-10]. Elsevier Masson, 2008. <http://www.em-premium.com.frodon.univ-paris5.fr/article/1097937/resultatrecherche/2>.
- Rivero, J.A., O. Shamji, et A. Kolokythas. « Osteoradionecrosis : a review of pathophysiology, prevention and pharmacologic management using pentoxifylline, α -tocopherol, and clodronate ». *Oral surgery, oral medicine, oral pathology and oral radiology* 124, n° 5 (2017) : 464-71. <https://doi.org/10.1016/j.oooo.2017.08.004>.
- Robard, L., M.-Y. Louis, D. Blanchard, E. Babin, et S. Delanian. « Medical treatment of osteoradionecrosis of the mandible by pentoclo: preliminary results ». *European annals of otorhinolaryngology, head and neck diseases* 131, n° 6 (2014) : 333-38. <https://doi.org/10.1016/j.anorl.2013.11.006>.
- Ulaner, G.A., et A. Lyall. « Identifying and distinguishing treatment effects and complications from malignancy at FDG PET/CT ». *Radiographics* 33, n° 6 (2013) : 1817-34. <https://doi.org/10.1148/rg.336125105>.

Table des figures

Figure 1 : Colorations noires post-radiques	7
Figure 2 : Gouttières de fluoration	11
Figure 3 : Vascularisation mandibulaire	14
Figure 4 : Séquestre d'ostéoradionécrose maxillaire	18
Figure 5 : Panoramique montrant une ORN fracturaire secteur 4.....	19
Figure 6 : Coupe transversale de scanner de mandibule montrant 2 sites d'ORN bilatéraux secteurs prémolo-molaires	20
Figure 7 : Coupe transversale de PETscan de mandibule montrant 2 sites d'ORN bilatéraux secteurs prémolo-molaires	21
Figure 8 : Photographie après mise en place de PRF et sutures gingivales suite aux avulsions de 12-11-21 en territoire irradié.....	31
Figure 9 : Photographies d'une ostéoradionécrose traitée par ultrasons	32
Figure 10 : Photographies d'exérèse a minima d'ORN.....	33
Figure 11: Radiographie panoramique post-opératoire d'une reconstruction par lambeau libre de péroné	34
Figure 12 : Formule développée de l'alpha-tocophérol	37
Figure 13 : Physiopathologie de l'ORN par Delanian et Lefaix, et action du Pentoclo.....	40
Figure 14 : Equation de recherche	41
Figure 15 : Répartition des traitements des cancers.....	50

Table des tableaux

Tableau 1 : Récapitulatif non exhaustif des différentes classifications	24
Tableau 2 : Revue de bibliographie traitant du Pentoclo.....	42
Tableau 3 : Communication orale et posters traitant du Pentoclo.....	44
Tableau 4 : Répartition des stades des tumeurs initiales.....	49
Tableau 5 : Fréquence d'apparition des germes ou souches bactériennes dans les prélèvements bactériologiques.....	52

Vu, le Directeur de thèse

Vu, le Doyen de la Faculté de Chirurgie dentaire
de l'Université Paris Descartes

Docteur Jean-Jacques BRAU

Professeur Louis MAMAN

Vu, le Président de l'Université Paris Descartes
Professeur Frédéric DARDEL

Pour le Président et par délégation,

Le Doyen Louis MAMAN

Gestion des ostéoradionécroses des maxillaires par le Pentoclo : étude rétrospective du staff ORN ORL de l'Institut Gustave Roussy (2015 – 2017)

Résumé :

L'ostéoradionécrose des maxillaires est un effet secondaire du traitement par radiothérapie pour les cancers des voies aéro-digestives supérieures et constitue une difficulté de prise en charge pour le praticien car il n'existe pas de protocole rigoureux de traitement. En effet, sa physiopathologie est encore mal connue et plusieurs hypothèses ont vu le jour depuis 1922.

A la fin des années 90, une théorie de fibro-atrophie radio-induite voit le jour grâce à l'équipe du Dr Delanian et s'en suit une proposition de traitement médicamenteux pour traiter ce phénomène de fibrose.

Ce protocole médicamenteux, appelé Pentoclo, consiste en l'administration d'antibiotiques puis d'une trithérapie constituée de pentoxyfiline, alpha-tocophérol et clastoban. Il a été mis en place au sein du département de Cancérologie Cervico-Faciale de l'Institut Gustave Roussy pour traiter les ostéoradionécroses des maxillaires des patients dont les dossiers étaient traités au staff ORN du service d'ORN. Avec un taux de succès de 62 % pour un échantillon de 44 patients, ce traitement semble prometteur et nécessite des études complémentaires sur des échantillons de population beaucoup plus importants pour être statistiquement valides.

Discipline :

Médecine buccale

Mots clés fMesh et Rameau :

Traitement médicamenteux -- Dissertations universitaires ; Radiothérapie -- effets indésirables -- Dissertations universitaires ; Antioxydants -- Thèses et écrits académiques ; Ostéoradionécrose -- Thérapeutique -- Thèses et écrits académiques

Université Paris Descartes
Faculté de Chirurgie dentaire
1, rue Maurice Arnoux
92120 Montrouge