



HAL
open science

Dysfonctions temporo-mandibulaires et orthodontie

Justin Oosthoek

► **To cite this version:**

Justin Oosthoek. Dysfonctions temporo-mandibulaires et orthodontie. Sciences du Vivant [q-bio]. 2018. dumas-02016622

HAL Id: dumas-02016622

<https://dumas.ccsd.cnrs.fr/dumas-02016622>

Submitted on 12 Feb 2019

HAL is a multi-disciplinary open access archive for the deposit and dissemination of scientific research documents, whether they are published or not. The documents may come from teaching and research institutions in France or abroad, or from public or private research centers.

L'archive ouverte pluridisciplinaire **HAL**, est destinée au dépôt et à la diffusion de documents scientifiques de niveau recherche, publiés ou non, émanant des établissements d'enseignement et de recherche français ou étrangers, des laboratoires publics ou privés.



Distributed under a Creative Commons Attribution - NonCommercial - NoDerivatives 4.0 International License

AVERTISSEMENT

Cette thèse d'exercice est le fruit d'un travail approuvé par le jury de soutenance et réalisé dans le but d'obtenir le diplôme d'État de docteur en chirurgie dentaire. Ce document est mis à disposition de l'ensemble de la communauté universitaire élargie.

Il est soumis à la propriété intellectuelle de l'auteur. Ceci implique une obligation de citation et de référencement lors de l'utilisation de ce document.

D'autre part, toute contrefaçon, plagiat, reproduction illicite encourt toute poursuite pénale.

UNIVERSITÉ PARIS DESCARTES

FACULTÉ DE CHIRURGIE DENTAIRE

Année 2018

N° 085

THÈSE

POUR LE DIPLÔME D'ÉTAT DE DOCTEUR EN CHIRURGIE DENTAIRE

Présentée et soutenue publiquement le : 22 octobre 2018

Par

Justin OOSTHOEK

Dysfonctions temporo-mandibulaires et orthodontie

Dirigée par M. le Docteur Christophe Dunglas

JURY

Mme le Professeur Tchilalo BoukpeSSI

M. le Docteur Christophe Dunglas

M. le Docteur Bernard Fleiter

M. le Docteur Marc Deviot

Président

Assesseur

Assesseur

Assesseur



Tableau des enseignants de la Faculté

DÉPARTEMENTS	DISCIPLINES	PROFESSEURS DES UNIVERSITÉS	MAÎTRES DE CONFÉRENCES
1. DÉVELOPPEMENT, CROISSANCE ET PRÉVENTION	ODONTOLOGIE PÉDIATRIQUE	Mme DAVIT-BÉAL Mme DURSUN Mme VITAL	M. COURSON Mme JEGAT Mme SMAIL-FAUGERON Mme VANDERZWALM
	ORTHOPÉDIE DENTO-FACIALE		Mme BENAHMED M. DUNGLAS Mme KAMOUN-GOLDRAT Mme LE NORCY
	PRÉVENTION, ÉPIDÉMIOLOGIE, ÉCONOMIE DE LA SANTÉ ET ODONTOLOGIE LÉGALE	Mme FOLLIGUET M. PIRNAY	Mme GERMA M. TAVERNIER
2. CHIRURGIE ORALE, PARODONTOLOGIE, BIOLOGIE ORALE	PARODONTOLOGIE	Mme COLOMBIER Mme GOSSET	M. BIOSSE DUPLAN M. GUEZ
	CHIRURGIE ORALE	M. MAMAN Mme RADOI	Mme EJEIL M. GAULTIER M. HADIDA M. MOREAU M. NGUYEN
	BIOLOGIE ORALE	Mme CHAUSSAIN M. GOGLY Mme SÉGUIER Mme POLIARD	M. ARRETO Mme BARDET (MCF) Mme CHARDIN M. FERRE M. LE MAY
3. RÉHABILITATION ORALE	DENTISTERIE RESTAURATRICE ENDODONTIE	Mme BOUKPESSI Mme CHEMLA	Mme BERÈS Mme BESNAULT M. BONTE Mme COLLIGNON M. DECUP Mme GAUCHER
	PROTHÈSES		M. CHEYLAN M. DAAS M. DOT M. EID Mme FOUILLOUX-PATEY Mme GORIN M. RENAULT M. RIGNON-BRET M. TIRLET M. TRAMBA Mme WULFMAN
	FONCTION-DYSFONCTION, IMAGERIE, BIOMATÉRIEAUX	M. SALMON	M. ATTAL Mme BENBELAID Mme BENOÎT A LA GUILLAUME (MCF) M. BOUTER M. CHARRIER M. CHERRUAU M. FLEITER Mme FRON CHABOUIS Mme MANGIONE Mme TILOTTA
	PROFESSEURS ÉMÉRITES	M. BÉRENHOLC Mme BRION M. LASFARGUES M. LAUTROU M. LEVY	M. PELLAT M. PIERRISNARD M. SAFFAR Mme WOLIKOW
Mise à jour le 04 septembre 2018			

Remerciements

À Mme le Professeur Tchilalo BoukpeSSI

Docteur en Chirurgie dentaire

Docteur de l'Université Paris Descartes

Docteur en Sciences odontologiques

Habilitée à Diriger des Recherches

Professeur des Universités, Faculté de Chirurgie dentaire Paris Descartes

Praticien Hospitalier, Assistance Publique-Hôpitaux de Paris

Je vous remercie pour l'honneur que vous me faites en présidant ce jury de thèse. Veuillez trouver dans cet ouvrage l'expression de mon plus profond respect.

À M. le Docteur Christophe Dunglas

Docteur en Chirurgie dentaire

Maître de Conférences des Universités, Faculté de Chirurgie dentaire Paris Descartes

Praticien Hospitalier, Assistance Publique-Hôpitaux de Paris

Je vous remercie d'avoir accepté de diriger ce travail. Je suis reconnaissant de la confiance que vous m'avez témoignée lors de la rédaction de cette thèse. Merci pour votre écoute, vos conseils, et pour la qualité de votre enseignement tout au long de cet internat. Vous avez su m'inspirer la passion de l'orthodontie. Soyez assuré de mon sincère respect et de ma profonde estime.

À M. le Docteur Bernard Fleiter

Docteur en Chirurgie dentaire

Docteur de l'Université Paris Descartes

Maître de Conférences des Universités, Faculté de Chirurgie dentaire Paris Descartes

Praticien Hospitalier, Assistance Publique-Hôpitaux de Paris

Je vous remercie d'avoir accepté de co-diriger ce travail. Merci pour vos précieux conseils et votre disponibilité. C'est un plaisir de travailler à vos côtés. Soyez assuré de ma gratitude et de mon profond respect.

À M. le Docteur Marc Deviot

Docteur en Chirurgie dentaire

Spécialiste qualifié en Orthopédie dento-faciale

Ancien Interne des Hôpitaux

Assistant Hospitalo-Universitaire, Faculté de Chirurgie dentaire Paris Descartes

Je te remercie profondément pour tout ce que tu m'as apporté pendant cet internat. Tu as été un modèle par ta curiosité, ton sens clinique aiguisé et ta grande pédagogie. Sois assuré de mon estime sincère.

A ma mère. Merci pour ta douceur et ta bienveillance. Tu as été un modèle tout au long de ma vie, et sans toi je ne serais jamais devenu l'homme que je suis. Ton amour immense et inconditionnel m'a façonné et m'a porté. Tu n'es plus là mais tu seras chaque jour dans mon cœur et dans mes pensées. Je te dédie ce travail.

A mon père. Merci pour ta gentillesse et ta joie de vivre. Tu m'as transmis la passion de la musique et c'est un don inestimable. Ta force m'inspire et me donne du courage dans les moments difficiles. Merci de nous avoir toujours soutenu, Cassandre et moi, merci de prendre soin de nous.

A ma sœur. Merci pour tous ces moments de bonheur et de complicité. Tu as toujours été mon acolyte, ma confidente, et nos vies se sont construites côte à côte. Ta philosophie de vie m'inspire et ton talent m'émerveille. Tu pourras toujours compter sur moi, quoi qu'il arrive. Tu es ma petite pépite.

A mes grands-parents. Merci pour votre générosité infinie. Mes séjours en Bretagne restent parmi les plus beaux moments de ma vie, et le plaisir de vous retrouver est toujours resté le même. Je serai toujours là pour vous.

A mes oncles, tantes, cousins et cousines. Merci d'avoir su construire cette famille si unie. On ne se voit pas toujours aussi souvent que l'on le souhaiterait mais cela ne change pas la force du lien qu'il y a entre nous. Merci aussi pour votre soutien ces derniers mois.

A Alexis. Merci d'avoir toujours été mon compagnon de route, depuis toujours. Quelques jours avant d'écrire ces remerciements, nous étions au mariage de ton cousin, et ton oncle au milieu de la soirée nous a interrompu : « mais vous avez encore des choses à vous raconter vous deux ?? ». J'aurais pu écrire encore bien des lignes sur notre amitié, mais je trouve que cette phrase se suffit à elle-même. <4

A Thomas. Merci d'avoir été là, pour le meilleur et pour le pire, depuis tant d'années. Ça ne fait finalement « que » 10 ans que l'on s'est rencontrés, mais j'ai l'impression de t'avoir toujours connu. Tu es le meilleur des collocs depuis 3 ans, et rien que pour ça je ne regretterais jamais d'avoir fait mon internat à Paris. Comme tu avais noté au dos d'une petite carte il y a déjà bien longtemps : A la vie, à la mort.

A Fabienne, Vincent, Fabibis, Pascal, Marie, Gérard, Clara, Valentin, Juliette, Aurélien. Les amis de toujours. J'ai passé probablement les meilleurs moments de ma vie avec vous. Depuis tout petit j'ai toujours espéré avoir moi aussi plus tard une « bande » comme celle-là. Vous êtes ma deuxième famille.

A la famille Gras Davy : Laurence, François, Camille et Mathilde. C'est toujours un plaisir infini de vous voir et de passer du temps avec vous, au ski, à New York, le dimanche autour d'une brioche, à Paris... Vous êtes des amis exceptionnels.

A Arthur. Merci pour tout ce qu'on a partagé depuis tant d'années. Les cinés, les expos, les concerts, les soirées au café chéri(e)... Tu es un de mes plus vieux amis et je suis heureux que l'on arrive à continuer à se voir autant. Mon plus beau souvenir avec toi restera quand même la projection d'Indiana Jones 4, chef d'œuvre s'il en est, au Cinespace de Beauvais ;)

Aux Beauvaisiens : Camille, Antoine, Sarah, Camille, Marion, Margaux. Les soirées lycées, le nouvel an à Lille, Chypres... Que de bons souvenirs avec vous ! On est tous un peu éparpillés mais je suis content qu'on ne se soit pas perdus de vue et qu'on arrive encore à se voir régulièrement. Quand je vous retrouve j'ai l'impression d'avoir à nouveau 17 ans et entre nous rien n'a changé.

A Mathieu. Tu es un de mes plus vieux amis. Avec toi j'ai connu la période skate, les premières soirées, les premières filles, les premières bêtises de l'adolescence... Je suis fier de notre amitié fidèle, qui a su perdurer toutes ces années.

A Margaux. Merci d'avoir été ma confidente et acolyte tout le lycée, d'avoir été ma toute première colocataire, et d'être restée une amie précieuse au fil des années. Tu comptes beaucoup pour moi.

A Adrien. Nos chemins se sont éloignés mais je garde en mémoire tous les moments partagés ensemble, à jouer aux petits soldats et à faire du skate sur le parking d'Intermarché...

A mes cointernes : Marine, Robin, Noémie, Charles et Ronan. Merci pour ces trois belles années. Quelle chance d'être tombé dans une promo comme la nôtre ! L'internat se termine, mais j'espère que l'on continuera à se voir régulièrement, au CEO, à notre study group, autour d'une raclette, où n'importe où ailleurs pourvu qu'il y ait une piste de danse et du Queen B !

A Agathe. Merci pour tous ces déjeuners au parc, toutes ces discussions, confidences, et surtout pour cette belle expo au Palais de Tokyo ahah. Merci pour ta bienveillance, ton sens de la moral et ton humour (même si tu es parfois hermétique au mien, tes montages photos me font toujours beaucoup rire).

A GG. Merci pour ce que vous m'avez transmis, avec patience et passion. Vous êtes une personne remarquable, tant par vos qualités humaines que professionnelles. Soyez assurée de mon immense estime.

A mes enseignants : Elvire Le Norcy, Christophe Dunglas, Agnès Kamoun, Malika Benahmed, Marc Deviot, Philippe Tuil, Elea Ouadi et Thibaud Saunier. Merci de m'avoir enseigné l'orthodontie avec pédagogie et patience. Soyez tous assurés de ma profonde gratitude.

A Christian Vacher. C'est un plaisir de travailler à vos côtés. Merci pour l'aide que vous m'avez apportée et pour votre soutien. Soyez assuré de ma gratitude et de ma profonde estime.

A Hugo. Merci pour ta curiosité, ton intelligence et ton humour. Tu es un partenaire d'aventure privilégié, toujours prêt à nous embarquer dans diverses expéditions. Je t'admire pour ta sagesse et tes valeurs. Elle est là la vérité !

A Guillaume. Tu auras vraiment marqué mes années rémoises. Entre les révisions, les débriefings de péniche, les trajets en voiture pour aller à la fac, les ultimates, les verres au CAP, les ballades à Bétheny... Je n'oublierai jamais ces moments. Mais les plus beaux souvenirs restent à construire ! Une bûche.

A Lola. Merci pour ta bonne humeur, ta joie de vivre, et pour ta sensibilité. C'est toujours un grand plaisir de passer du temps avec toi ma petite Lola !

A Audrey. Merci pour tous ces trajets Beauvais-Reims où l'on se racontait tout, tu as été ma confidente à bien des reprises. Tu es une amie chère et précieuse.

A Nicolas. Je t'admire pour ta force et ta sensibilité. Tu as ces deux choses en toi, le randonneur de l'extrême et le photographe. Merci pour cette belle amitié.

A Bastien. Tu es un mec extraordinèèèèèèèè ! Notre passion commune pour la musique nous a tout de suite rapproché, mais nous partageons bien plus que ça et c'est un honneur de te compter parmi mes amis.

A Léa. Merci pour ta douceur et ta générosité. Tu es une fille en or. J'ai hâte de voir comment tu vas décorer votre nouvelle maison, et en particulier ma chambre, que j'ai d'ores et déjà réservée !

A Benoit. Merci d'avoir sauvé les Finlandais du monstre d'Åland. Content d'avoir partagé cette belle aventure avec toi, et vivement la prochaine !

A Francis. Tu as une sorte de droiture et de bienveillance naturelle, que j'admire beaucoup. C'est toujours un grand plaisir de passer du temps avec toi, en rando, au ski, A Bois en Seine (A quand la prochaine édition ??) ou au 39. T'es beau !

A Caryl. Tu es probablement une des personnes qui me fait le plus rire. Tu es aussi un ami loyal et sincère, je t'admire beaucoup pour ça.

A Flore. Tu fais partie de ces amis qui ne font partie d'aucune « bande », et je suis d'autant plus fier et heureux que l'on ait pu continuer à maintenir ce lien au fil des années. Nos petits cafés du jeudi après-midi me sont précieux.

A Léonie. Merci pour cette belle relation qui s'est construite entre nous. Tu comptes beaucoup pour moi. Merci pour ta générosité et ton amitié fidèle.

A Amel. Merci pour tous tes petits messages, pour ton soutien et pour tous ces bons souvenirs ensemble à Reims.

A Davy. Je t'admire pour ton énergie débordante et ta détermination. Merci pour ces belles années à Reims.

A Emilie Hévin. Nos petits trajets matinaux ont rythmé ma vie rémoise, et je garde un souvenir précieux de toutes nos discussions. C'est toujours un plaisir de passer du temps avec toi.

A Pierre : Que de souvenirs, au WEI, aux péniches, à Amsterdam... Le binôme de choc, Tic et Tac ! Pierre, Mister Good Deal, l'homme qui a déjà fait le tour du monde 6 fois... Merci pour ton énergie communicative et pour ton amitié fidèle tout au long de ces années.

A Victoria. Que de souvenirs ensemble... Je garde en particulier le souvenir des moments où l'on se croisait, à la fac ou ailleurs, et on se sautait dans les bras comme si on ne s'était pas vus depuis 10 ans. Tu es une amie précieuse.

A Emilie Johancik. Au final nous n'aurons passé qu'un an dans la même ville, et pourtant je te considère comme une amie de toujours. Je resterai toujours ton « foetus ». Les soirées dans ton appartement à Amiens restent les meilleurs souvenirs de ma vie étudiante.

A Thibaut. Merci pour tous ces moments musicaux. Les petites improvisations piano-guitare à 5h du matin sont gravées dans ma mémoire. Tu es type formidable, pour qui j'ai beaucoup d'affection et d'estime.

A Thomas Perwez : Tu fais partie de ces personnes qui me sont chères et que « je ne vois pas assez ». C'est ce que je me dis à chaque fois que j'ai le plaisir de partager du temps avec toi.

A Nicolas Bouliez. Merci pour ton sens de l'humour et pour ton soutien ces derniers mois. Tu es une personne atypique à l'énergie débordante, et j'ai toujours plaisir à te voir.

A Maïlys. Merci pour ton soutien indéfectible, ta bienveillance et ta sagesse. Nos discussions, sur la vie et sur les choses du quotidien, m'apportent beaucoup. Je suis fier de t'avoir comme amie et tu comptes beaucoup pour moi.

A Oriol et à la team Hip-Hop. Merci de m'avoir transmis la passion de la danse et de m'avoir ouvert à cette culture. Toujours un plaisir de tous vous retrouver le jeudi soir pour se mouvoir sur des nappes célèbres.

A Elisabeth et Eva. Mes gourgandinas, je suis à chaque fois ravi de passer du temps avec vous, vous serez toujours les bienvenues pour partager une petite bière au 39 !

A Doriane. Je suis heureux que ton chemin ait croisé celui de Cassandra. Merci pour ta bienveillance. J'ai toujours beaucoup de plaisir à te voir et à parler avec toi. A quand le prochain road trip ?!

Table des matières

INTRODUCTION	3
1 : RAPPELS ANATOMIQUES	4
1.1. L'ARTICULATION TEMPORO-MANDIBULAIRE (ATM)	4
1.1.1. <i>Le disque</i>	5
1.1.2. <i>Innervation</i>	5
1.2. ANATOMIE FONCTIONNELLE	5
1.3. IMAGERIE	6
2 : LES DYSFONCTIONS TEMPORO-MANDIBULAIRES (DTM)	7
2.1. DEFINITION.....	7
2.2. ÉPIDEMIOLOGIE	7
2.3. CLASSIFICATION	8
2.4. ÉTIOPATHOGENIE	9
3 : DYSFONCTIONS TEMPORO-MANDIBULAIRES ET OCCLUSION	10
3.1. QUEL EST LE ROLE DE L'OCCLUSION ?	10
3.1.1. <i>L'articulé molaire unilatéral</i>	11
3.1.2. <i>La classe II division 2</i>	13
3.2. OCCLUSION FONCTIONNELLE	14
3.2.1. <i>Les interférences occlusales</i>	14
3.2.2. <i>L'occlusion de relation centrée</i>	15
4 : DYSFONCTIONS TEMPORO-MANDIBULAIRES ET ORTHODONTIE : REVUE DE LA LITTÉRATURE	16
4.1. METHODOLOGIE	16
4.2. EXISTE-T-IL UN LIEN ENTRE TRAITEMENT ORTHODONTIQUE ET DTM ?.....	16
4.2.1. <i>Les études : conclusions et biais méthodologiques</i>	16
4.2.2. <i>Orthopédie et DTM</i>	21
4.2.3. <i>Les traitements avec extractions</i>	25
4.2.4. <i>Les traitements orthodontico-chirurgicaux</i>	25
5 : INCIDENCE SUR L'EXERCICE QUOTIDIEN DE L'ORTHODONTISTE	28
5.1. LE DEPISTAGE SYSTEMATIQUE	28
5.2. PRISE EN CHARGE DES PATIENTS A RISQUE	29
5.3. PRISE EN CHARGE EN CAS D'APPARITION DE SYMPTOMATOLOGIE AU COURS DU TRAITEMENT.....	33

5.3.1. Myalgie des muscles masticateurs	33
5.3.2. Capsulite	35
5.3.3. Luxation discale réductible	36
5.3.4. Luxation discale irréductible	36
5.3.5. Luxation condylienne récidivante	37
5.3.6. Ostéoarthrose et ostéoarthrite.....	38
5.3.7. Résorption condylienne idiopathique	40
CONCLUSION	47
BIBLIOGRAPHIE	48
TABLE DES FIGURES.....	57
TABLE DES TABLEAUX.....	58
ANNEXES.....	59

Introduction

Plus de deux patients sur trois présenteraient au moins un signe ou symptôme de Dysfonction Temporo-Mandibulaire (DTM)¹. Ce terme générique regroupe différentes pathologies, dont les étiologies sont multifactorielles et méconnues. L'arsenal thérapeutique reste limité (essentiellement orthèses de libération occlusale, kinésithérapie et thérapie comportementale) et d'efficacité relative. La prévention de ces troubles revêt donc une importance majeure.

Les effets iatrogènes des traitements orthodontiques au niveau dentaire (résorptions radiculaires en particulier) sont bien connus, mais les éventuelles répercussions sur l'articulation temporo-mandibulaire (ATM) sont moins documentées.

D'un autre côté, les malocclusions ont souvent été mises en avant comme un facteur prédisposant à de tels troubles. Le traitement orthodontique pourrait donc avoir un effet préventif.

Cette revue de la littérature s'attachera à déterminer si les différentes thérapeutiques utilisées en Orthopédie Dento-Faciale (ODF) peuvent avoir un impact, positif (amélioration) ou négatif (apparition/aggravation), sur les DTM.

Primum non nocere (« avant tout, ne pas nuire », Hippocrate)

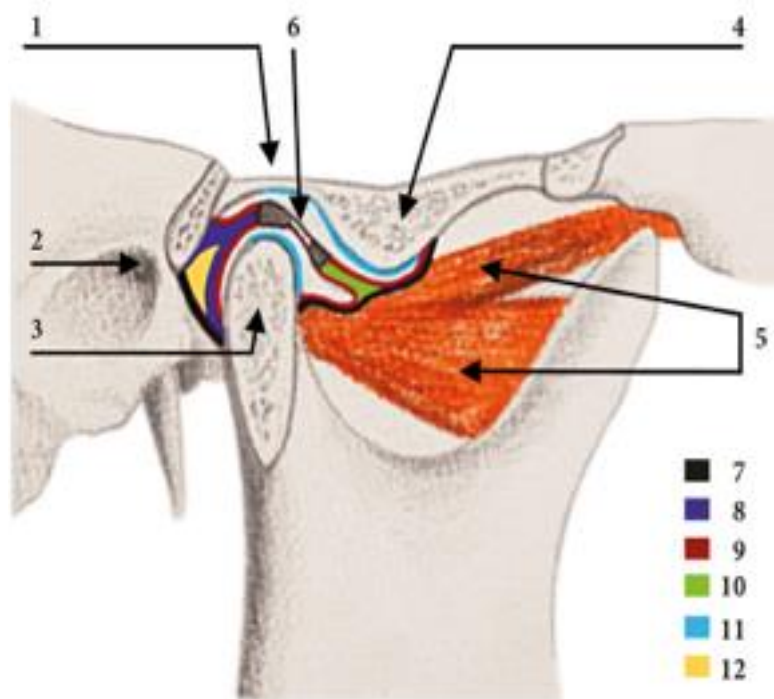
¹ Pedroni, De Oliveira, et Guaratini, « Prevalence study of signs and symptoms of temporomandibular disorders in university students ».

1 : Rappels anatomiques

1.1. L'articulation temporo-mandibulaire (ATM)

L'ATM unit la fosse mandibulaire de l'os temporal avec le condyle de la mandibule, par l'intermédiaire d'un disque articulaire fibro-cartilagineux biconcave.

Figure 1 : L'articulation Temporo-Mandibulaire



Source : Bonnefoy Chikhani, et Dichamp « Anatomie descriptive et fonctionnelle de l'articulation temporo-mandibulaire », 2013

1 : fosse mandibulaire. 2 : orifice du méat acoustique. 3 : condyle mandibulaire. 4 : tubercule articulaire. 5 : ptérygoïdien latéral présentant ses deux faisceaux. 6 : disque articulaire. 7 : capsule articulaire. 8 : lame bilaminaire. 9 : membrane synoviale. 10 : ligament discal antérieur ou lame tendineuse pré-discale. 11 : zone articulaire fibrocartilagineuse temporale et mandibulaire. 12 : zone interlaminaire.

Les deux ATM sont reliées l'une à l'autre via la mandibule et fonctionnent donc de façon réciproque. Du fait de cette réciprocity et de la dynamique tridimensionnelle du condyle mandibulaire, cette articulation est extrêmement complexe.

1.1.1. Le disque

L'appareil disco-ligamentaire n'est qu'un des éléments de la triade comprenant la capsule articulaire et le ptérygoïdien latéral. Le disque est solidaire du faisceau supérieur du ptérygoïdien latéral dont il forme le tendon d'insertion.

1.1.2. Innervation

Le disque n'est pas innervé et ne peut être impliqué directement dans la symptomatologie douloureuse. En partie rétro-discale de l'ATM, la zone interlaminaire (qui contient le coussin vasculaire de Zenker) possède un rôle amortisseur des pressions, et est richement innervée par des fibres sensibles du nerf auriculo-temporal. Ce nerf participe également à l'innervation sensitive de la fosse temporale et de l'oreille externe. Ceci a longtemps permis d'expliquer que les patients qui présentent un dysfonctionnement de l'ATM souffrent également souvent d'otalgies et/ou de céphalées temporales. Cependant l'imputabilité des symptômes ORL (acouphènes notamment) à une DTM ne peut être retenue de façon systématique.

1.2. Anatomie fonctionnelle

La position de repos de la mandibule est déterminée par un équilibre musculaire entre les agonistes et les antagonistes déterminant un espace libre dento-dentaire physiologique d'environ 3 à 4 mm. En occlusion d'intercuspidation maximale, le processus condylien recule dans la fosse mandibulaire par rapport à la position de repos et comprime un peu plus la zone bilaminaire².

Lors de l'ouverture buccale, le condyle effectue une « roto-translation » antérieure. Si un obstacle existe sur le trajet d'un processus condylien, lorsque survient un épisode de luxation non réductible du disque, le processus condylien ne parvient plus à l'aplomb du tubercule articulaire et l'ouverture buccale s'en trouve réduite de ce côté. Il reste alors bloqué dans sa « pente condylienne ». Le processus condylien controlatéral peut alors effectuer une subluxation compensatrice.

Si le processus condylien va au-delà de l'aplomb, on parle de luxation condylo-temporale. Il peut alors se produire un blocage en bouche ouverte.

² Bonnefoy, Chikhani, et Dichamp, « Anatomie descriptive et fonctionnelle de l'articulation temporo-mandibulaire ».

1.3. Imagerie

On ne note pas nécessairement de parallélisme anatomo-clinique du fait de l'adaptation fonctionnelle et de la tolérance, surtout algique, propre à chaque individu. Les douleurs peuvent ne pas avoir de correspondance anatomique objectivable par les examens d'imagerie actuels (IRM, Scanner) mais ces derniers peuvent a contrario révéler des anomalies ou des destructions importantes de l'articulation à caractère asymptomatique³.

³ Bonnefoy, Chikhani, et Dichamp.

2 : Les Dysfonctions Temporo-Mandibulaires (DTM)

2.1. Définition

« Dysfonction Temporo-Mandibulaire » (DTM) est un terme générique qui englobe différents désordres musculo-squelettiques.

Parmi les symptômes les plus fréquents on retrouve des douleurs (au niveau des muscles masticateurs et/ou de la zone pré-auriculaire), le plus souvent aggravées à la mastication ou dans les fonctions manducatrices. On note également fréquemment des limitations d'ouverture buccale et/ou des mouvements mandibulaires asymétriques (déviation / déflexion), ainsi que des bruits articulaires (claquement, crépitation...). Les plaintes des patients incluent aussi communément des céphalées, des douleurs faciales et des otalgies.

Les autres douleurs non musculo-squelettiques comme les pathologies infectieuses, néoplasiques, vasculaires ou neurologiques de la sphère oro-faciale ne font pas partie des DTM. Toutefois, elles peuvent coexister.

2.2. Épidémiologie

Bien que les signes de DTM (déviation à l'ouverture, bruit articulaire, sensibilité musculaire et/ou articulaire à la palpation...) soient fréquents⁴, la symptomatologie douloureuse est loin d'être présente dans tous les cas, et la demande de traitement ne concerne que 3 à 7 % de ces patients⁵.

On observe une plus forte prévalence chez les femmes. Cela a souvent été expliqué par le fait qu'elles soient plus attentives à leur symptomatologie et consultent plus facilement. En fait, des explications liées aux différences hormonales sont actuellement admises.

⁴ Pedroni, De Oliveira, et Guaratini, « Prevalence study of signs and symptoms of temporomandibular disorders in university students ».

⁵ Robin et Carpentier, « Données actuelles sur le traitement des algies et dysfonctionnement de l'appareil manducateur. »

La prévalence des DTM a considérablement augmenté dans les dernières décennies. La fréquence plus élevée de facteurs de stress émotionnel ainsi que la disponibilité de tests de diagnostic précis peuvent rendre compte de ce fait⁶.

Indépendamment de tout traitement orthodontique, la prévalence des signes de DTM augmente fortement au cours de la période 10-19ans^{7 8 9}. Macfarlane¹⁰ a montré sur une population de 1018 enfants que le pourcentage d'enfants présentant des DTM est multiplié par cinq entre onze ans (3,2 %) et dix-neuf ans (17,6 %). Ainsi, l'augmentation spontanée de cette prévalence au cours de la tranche d'âge où est effectuée la grande majorité des traitements orthodontiques rend d'emblée difficile et aléatoire toute tentative de corrélation.

2.3. Classification

Une nouvelle classification clinique des DTM a été publiée en 2014, il s'agit de la DC/TMD: Diagnostic Criteria for Temporomandibular Disorders¹¹. L'axe I concerne le diagnostic somatique, et l'axe II le diagnostic psychosocial.

Au sein de l'axe I, les douleurs musculaires (groupe I) représentent la moitié des patients, les luxations discales un quart. Le groupe III (arthralgie, arthrite, arthrose) concerne moins de 20 % des patients et les groupes IV et V sont eux plus rares¹².

Il est à noter que la majorité des patients appartiennent à plusieurs groupes simultanément, ce qui constitue la limite de cette classification.

⁶ Conti et al., « Relationship between signs and symptoms of temporomandibular disorders and orthodontic treatment ».

⁷ Corvo et al., « Distribution of craniomandibular disorders, occlusal factors and oral parafunctions in a paediatric population ».

⁸ Huddleston Slater et al., « Anterior disc displacement with reduction and symptomatic hypermobility in the human temporomandibular joint ».

⁹ Nilsson, List, et Drangsholt, « Incidence and temporal patterns of temporomandibular disorder pain among swedish adolescents ».

¹⁰ Macfarlane et al., « Twenty-year cohort study of health gain from orthodontic treatment : temporomandibular disorders ».

¹¹ Schiffman et al., « Diagnostic criteria for temporomandibular disorders (DC/TMD) for clinical and research applications: recommendations of the International RDC/TMD consortium network* and orofacial pain special interest group ».

¹² Fleiter, De Jaegher, et Fougeront, *Troubles musculo-squelettiques de l'appareil manducateur*.

On voit bien la multiplicité des différentes pathologies qui coexistent sous le terme « DTM ». Dès lors, il est difficile d'avoir une approche méthodologique fiable pour étudier les différents facteurs étiopathogéniques, ceux-ci étant différents d'une pathologie à l'autre (ex : myalgie / arthrose).

2.4. Étiopathogénie

Le rôle des facteurs psychologiques (anxiété, dépression...) est largement reconnu^{13 14}.

Certaines parafonctions peuvent également s'avérer délétères, avec en chef de file le bruxisme (centré / excentré), mais aussi les autres tics de mastication (onychophagie, chewing-gum...) ^{15 16}.

Parmi les autres facteurs on retrouve l'hyperlaxité ligamentaire¹⁷, l'ouverture buccale forcée et prolongée (ex : longues séances de soins, anesthésie générale avec intubation, extraction des dents de sagesse)¹⁸ et les maladies ayant un retentissement direct sur l'ATM (arthrite rhumatoïde, pathologies du collagène...) ¹⁹.

Les facteurs posturaux, souvent invoqués par de nombreux ostéopathes, ne sont pas validés à l'heure actuelle²⁰.

L'impact de la déglutition atypique est encore peu documenté mais potentiellement néfaste²¹. Elle serait observée chez 50 % des patients présentant des myalgies des muscles masticateurs²².

¹³ Pallegama et al., « Anxiety and personality traits in patients with muscle related temporomandibular disorders ».

¹⁴ Gameiro et al., « How may stressful experiences contribute to the development of temporomandibular disorders ? »

¹⁵ Rossetti et al., « Association between sleep bruxism and temporomandibular disorders : a polysomnographic pilot study ».

¹⁶ Sato et al., « Teeth contacting habit as a contributing factor to chronic pain in patients with temporomandibular disorders ».

¹⁷ Deodato et al., « Predisposition for temporomandibular joint disorders : loose ligaments ».

¹⁸ Huang et al., « A prospective study of clinical outcomes related to third molar removal or retention ».

¹⁹ Michelotti et Iodice, « The role of orthodontics in temporomandibular disorders ».

²⁰ Olivo et al., « The association between head and cervical posture and temporomandibular disorders ».

²¹ Castelo et al., « Relationship between oral parafunctional/nutritive sucking habits and temporomandibular joint dysfunction in primary dentition ».

²² Fleiter, De Jaegher, et Fougeront, *Troubles musculo-squelettiques de l'appareil manducateur*.

3 : Dysfonctions temporo-mandibulaires et occlusion

3.1. Quel est le rôle de l'occlusion ?

C'est Costen en 1934 qui a le premier évoqué ce lien, en suggérant à partir de l'observation de treize patients que les symptômes temporo-mandibulaires puissent être imputés à une perte de DVO due à un édentement non compensé. On a alors parlé du « syndrome de Costen ».

Cette conception est aujourd'hui largement remise en cause en l'absence de preuves scientifiques démontrant une relation évidente entre troubles de l'occlusion et DTM^{23 24 25 26 27 28 29}.

Pullinger, et al. ont néanmoins réussi à isoler cinq « facteurs de risque occlusaux »³⁰:

- béance antérieure
- surplomb incisif > 6-7 mm
- articulé croisé molaire unilatéral
- décalage ORC/OIM > 2 mm
- édentement postérieur (> 5 dents)

Ces facteurs seraient plus fréquemment rencontrés chez les patients présentant des DTM que chez des sujets contrôles. Certaines de ces associations n'ont cependant pas été confirmées par d'autres études. Bien que les résultats dans la littérature concernant le rapport occlusion-DTM restent assez contradictoires, les auteurs s'accordent à dire que le rôle des facteurs occlusaux ne doit pas être surestimé. La condition occlusale est tout au plus un cofacteur secondaire dans l'étiopathogénie des DTM.

²³ Chiappe et al., « Clinical value of 12 occlusal features for the prediction of disc displacement with reduction (RDC/TMD Axis I group IIa) ».

²⁴ Forssell et Kalso, « Application of principles of evidence-based medicine to occlusal treatment for temporomandibular disorders : are there lessons to be learned ? »

²⁵ Gesch, Bernhardt, et Kirbschus, « Association of malocclusion and functional occlusion with temporomandibular disorders (TMD) in adults ».

²⁶ Hagag, Yoshida, et Miura, « Occlusion, prosthodontic treatment, and temporomandibular disorders : a review ».

²⁷ Koh et Robinson, « Occlusal adjustment for treating and preventing temporomandibular joint disorders ».

²⁸ McNamara, Seligman, et Okeson, « Occlusion, orthodontic treatment, and temporomandibular disorders : a review ».

²⁹ Tsukiyama, Baba, et Clark, « An evidence-based assessment of occlusal adjustment as a treatment for temporomandibular disorders ».

³⁰ Pullinger, Seligman, et Gornbein, « A multiple logistic regression analysis of the risk and relative odds of temporomandibular disorders as a function of common occlusal features ».

3.1.1. L'articulé molaire unilatéral

L'articulé croisé molaire unilatéral, condition occlusale retrouvée chez 12 % des enfants de dix à seize ans³¹, a fait l'objet d'une attention plus particulière. On retrouve notamment fréquemment cette malocclusion dans les cas d'endoalvéolie avec latérodéviations mandibulaires cinétiques.

En 2011, Thilander, et al. ont mené une revue de la littérature sur le sujet³². Huit études ont rapporté une association alors que cinq n'en montraient pas. L'étude la plus puissante en termes de population (4724 sujets) montre une association entre un articulé croisé molaire unilatéral avec déviation mandibulaire et les céphalées, claquements articulaires et douleurs musculaires³³. La déviation mandibulaire serait à l'origine d'une activité asymétrique des muscles masticateurs, significativement plus élevée du côté de la déviation³⁴. Cette activité asymétrique est non seulement retrouvée en occlusion d'intercuspidation maximale (OIM), mais aussi en position de repos, ce qui suggère que la mandibule au repos est toujours déplacée du côté de l'articulé croisé à cause d'une adaptation neuromusculaire³⁵. Le traitement de la malocclusion (correction de l'endoalvéolie à l'aide d'un Quad Helix par exemple) rétablirait une croissance et un développement harmonieux des muscles masticateurs et par conséquent on retrouverait un équilibre de l'activité musculaire^{36,37}. Cependant d'autres études et une homogénéisation méthodologique de celles-ci sont nécessaires pour valider cette affirmation, car les résultats sont encore trop contradictoires.

³¹ Farella et al., « Unilateral posterior crossbite is not associated with TMJ clicking in young adolescents ».

³² Thilander et Bjerklin, « Posterior crossbite and temporomandibular disorders (TMDs) : need for orthodontic treatment? »

³³ Thilander et al., « Prevalence of temporomandibular dysfunction and its association with malocclusion in children and adolescents : an epidemiologic study related to specified stages of dental development ».

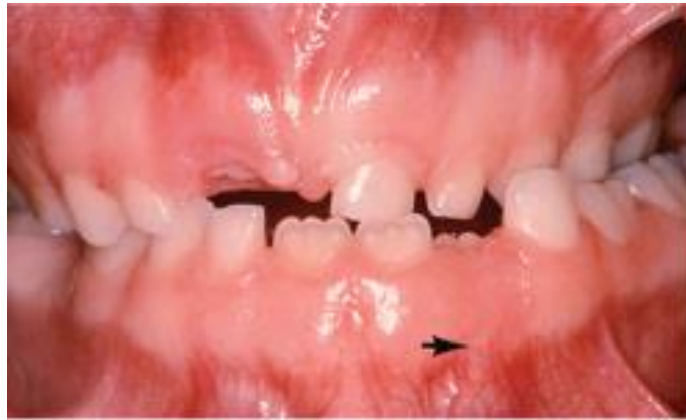³⁴ Troelstrup et Moller, « Electromyography of the temporalis and masseter muscles in children with unilateral cross-bite ».

³⁵ Ingervall et Thilander, « Activity of temporal and masseter muscles in children with a lateral forced bite ».

³⁶ Kecik, Kocadereli, et Saatci, « Evaluation of the treatment changes of functional posterior crossbite in the mixed dentition ».

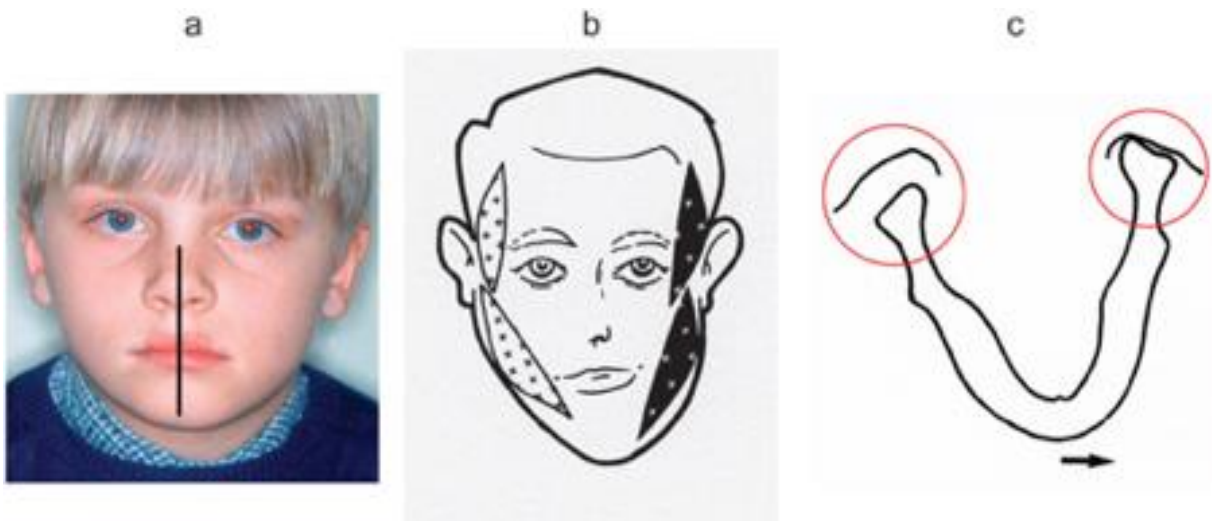
³⁷ D'Ippolito et al., « Correlations between mandibular asymmetries and temporomandibular disorders (TMD) ».

Figure 2 : Articulé croisé molaire gauche (endo-buccal)



Source : Thilander et al., « Posterior crossbite and temporomandibular disorders (TMDs): need for orthodontic treatment? », 2013

Figure 3 : Articulé croisé molaire gauche (exo-buccal)



Source : Thilander et al., « Posterior crossbite and temporomandibular disorders (TMDs): need for orthodontic treatment? », 2013

a : Asymétrie faciale chez un garçon de 9 ans

b : Activité asymétrique des temporaux et masséters lors du glissement vers l'OIM

c : Illustration du retentissement sur la position condylienne

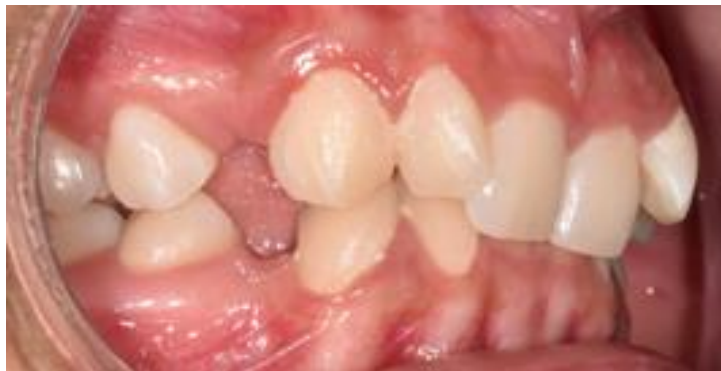3.1.2. La classe II division 2

La classe II division 2, du fait de l'excès de recouvrement et de la palato-version incisive (mandibule « bloquée » en rétroposition), a également souvent été incriminée³⁸.

Une revue de la littérature menée en 2013 par Zuaiter et al.³⁹ conclue : « le rôle éventuel de la classe II,2 dans l'étiopathogénie des DTM, qui semble être présent dans l'esprit des cliniciens, apparaît beaucoup moins évident à travers l'analyse de la littérature. Cependant, l'absence de certitude concernant une relation entre classe II, 2 et DTM qui se dégage à travers les données contradictoires de la bibliographie ne signifie pas non plus absence systématique de relation. Il est probable que les différentes caractéristiques anatomiques de la classe II,2 puissent constituer, dans certaines situations et chez certains patients prédisposés, un facteur favorisant la survenue de DTM. ».

L'association la plus nette concernerait la rétrognathie mandibulaire et le risque de déplacement discal.^{40 41 42}

Figure 4 : Classe II,2



Source : Auteur, Cas clinique de l'hôpital Bretonneau (AP-HP), 2017

³⁸ Ortial, « Les traitements de la classe II, division 2, de l'adolescent, avec ou sans extractions de prémolaires ».

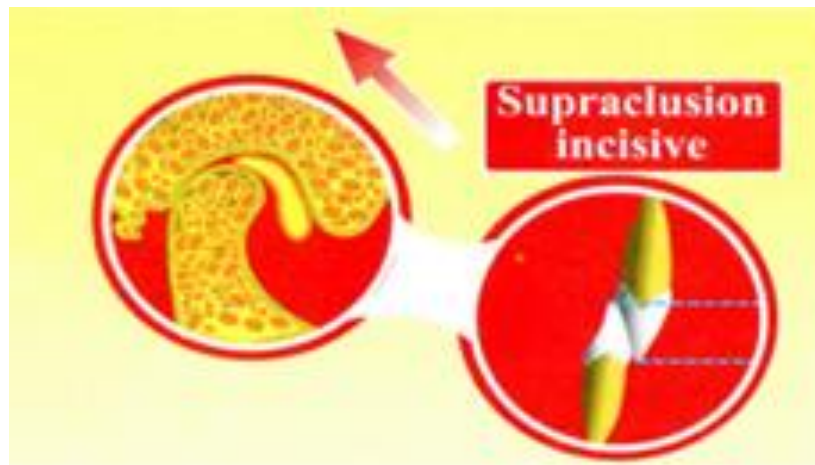³⁹ Zuaiter et al., « Does dental class II division 2 predispose to temporomandibular disorders ? »

⁴⁰ Cuccia et Caradonna, « Correlation of the temporomandibular dysfunction classification index with cephalometric indicators of facial structure : a study on adult female subjects ».

⁴¹ Bósio et al., « Lateral cephalometric analysis of asymptomatic volunteers and symptomatic patients with and without bilateral temporomandibular joint disk displacement ».

⁴² Fernández Sanromán, Gómez González, et del Hoyo, « Relationship between condylar position, dentofacial deformity and temporomandibular joint dysfunction : an MRI and CT prospective study ».

Figure 5 : Classe II,2 : répercussions au niveau de l'ATM



Source : Ortial, « Les traitements de la classe II division 2, de l'adolescent, avec ou sans extractions de prémolaires », 1999

3.2. Occlusion fonctionnelle

3.2.1. Les interférences occlusales

Une interférence occlusale est un contact dentaire représentant un obstacle sur la trajectoire mandibulaire lors d'un mouvement excursif (diduction et propulsion).

Les interférences occlusales ont été mises en cause car elles peuvent provoquer des mécanismes d'évitement lors de la mastication / déglutition. Cependant d'après Woda et al.⁴³, la protection canine pure ou la fonction de groupe pure existent rarement et les contacts balançants semblent être la règle générale dans la population des civilisations contemporaines. De plus, si une fonction canine est obtenue en fin de traitement, celle-ci évolue fréquemment vers la fonction de groupe au fur et à mesure que l'occlusion s'assoit et plus tardivement suite aux phénomènes d'attrition.

Pour Greene⁴⁴ « l'ATM est remarquablement résiliente et capable de s'adapter à de nombreux concepts occlusaux ».

⁴³ Woda, Vigneron, et Kay, « Nonfunctional and functional occlusal contacts : a review of the literature ».

⁴⁴ Greene, « Relationship between occlusion and temporomandibular disorders : implications for the orthodontist ».

En 2013, Xie et al.⁴⁵ observent qu'après la mise en place d'interférences artificielles on observe une bonne adaptation des sujets, cependant, les patients avec des antécédents de DTM s'adaptent moins bien et rapportent une gêne et un accroissement des symptômes. Cela met en exergue la portée de la dimension psychologique et la variabilité de la capacité d'adaptation entre les patients.

3.2.2. L'occlusion de relation centrée

L'occlusion de relation centrée est une position de référence articulaire dans laquelle le condyle est centrée dans la fosse temporale. Lorsqu'un obstacle dévie le chemin de fermeture en relation centrée, on parle de prématurité occlusale. C'est le cas par exemple dans la latérodéviation cinétique mandibulaire.

Lors de toutes les étapes du traitement, il sera nécessaire d'analyser les relations inter-arcades en relation centrée, en particulier lors du port d'élastiques de classe II. En effet le patient s'habitue à la position en propulsion, qui est souvent plus confortable pour lui du fait de l'engrènement dentaire, et on observe fréquemment des « doubles occlusions ». Il est important de toujours rechercher la position de relation centrée pour vérifier que l'OIM ne correspond pas à une position de confort en propulsion. En effet, si le condyle n'est pas centré dans sa fosse en OIM, des pressions excessives seront exercées sur sa face antérieure lors de la mastication, pouvant conduire à des résorptions.

Un léger différentiel ORC-OIM pourra être toléré en fin de traitement orthodontique, à condition qu'il soit de faible amplitude (un à deux millimètres) et strictement sagittal⁴⁶.

Néanmoins, selon Greene⁴⁷ les méthodes utilisées pour rechercher la relation centrée ne sont pas fiables. Kandasamy et al.⁴⁸ ont démontré à l'aide d'IRM que les cliniciens ne pouvaient pas déterminer de façon précise et reproductible l'ORC. Des études ont également montré les limites de l'utilisation d'instruments comme l'articulateur ou l'axiographe^{49 50}.

⁴⁵ Xie, Li, et Xu, « The difficult relationship between occlusal interferences and temporomandibular disorder : insights from animal and human experimental studies ».

⁴⁶ Manière-Ezvan, Oueiss, et Busson, « TMJ and orthodontics, "past, present and future" ».

⁴⁷ Greene, Galang-Boquiren, et Bartilotta, « Orthodontics and the temporomandibular joint ».

⁴⁸ Kandasamy, Boeddinghaus, et Kruger, « Condylar position assessed by magnetic resonance imaging after various bite position registrations ».

⁴⁹ Morneburg et Pröschel, « Impact of arbitrary and mean transfer of dental casts to the articulator on centric occlusal errors ».

⁵⁰ Farias-Neto et al., « Face-bow transfer in prosthodontics ».

4 : Dysfonctions Temporo-Mandibulaires et Orthodontie :

Revue de la littérature

4.1. Méthodologie

Nous avons exploré les bases de données MEDLINE (via PubMed), Cochrane Database of Systematic Reviews (via The Cochrane Library) et Cochrane Central Register of Controlled Trial (via The Cochrane Library), afin d'extraire les articles publiés jusque janvier 2018.

Les mots clés suivants ont été entrés dans les moteurs de recherche : (« Temporomandibular disorders » OU « Temporomandibular joint ») ET (« Orthodontic » OU «Orthognathic surgery »).

4.2. Existe-t-il un lien entre traitement orthodontique et DTM ?

4.2.1. Les études : conclusions et biais méthodologiques

Gebeile-Chauty et al. ont publié une revue de la littérature intitulée : « Le traitement orthodontique peut-il générer des algies et/ou dysfonctionnements articulaires ou musculaires (DTM) »⁵¹. Il ressort de leur travail que les études récentes, revues de littérature ou méta-analyses^{52 53} et études longitudinales avec suivi d'enfants traités sur plusieurs années^{54 55 56 57} concluent à l'absence de risque pour un traitement orthodontique de déclencher des DTM.

L'apparition de signes de DTM au cours d'un traitement orthodontique doit en fait être replacée dans le contexte épidémiologique. En effet, la prévalence des DTM augmente fortement au cours de l'adolescence, indépendamment de tout traitement orthodontique. Cependant, une attention particulière devra être portée chez un enfant qui présenterait des signes de DTM avant un traitement ou des facteurs favorisants (tels que le bruxisme par exemple). Dans ce cas, il sera impératif de

⁵¹ Gebeile-Chauty et al., « Le traitement orthodontique peut-il générer des algies et/ou dysfonctionnements articulaires ou musculaires (ADAM) ? Une revue de littérature ».

⁵² Mohlin et al., « TMD in relation to malocclusion and orthodontic treatment ».

⁵³ How, « Orthodontic treatment has little to do with temporomandibular disorders ».

⁵⁴ Egermark, Carlsson, et Magnusson, « A prospective long-term study of signs and symptoms of temporomandibular disorders in patients who received orthodontic treatment in childhood ».

⁵⁵ Hirsch, « No Increased risk of temporomandibular disorders and bruxism in children and adolescents during orthodontic therapy ».

⁵⁶ Macfarlane et al., « Twenty-year cohort study of health gain from orthodontic treatment : temporomandibular disorders ».

⁵⁷ Mohlin et al., « Malocclusion and temporomandibular disorder ».

contrôler les parafonctions et de minimiser l'intensité des forces qui pourraient être transmises aux ATM, notamment par le biais d'élastiques intermaxillaires ou de forces extra-orales.

Les auteurs concluent que si les traitements orthodontiques ne peuvent être considérés comme des facteurs étiopathogéniques avérés des DTM, il n'existe pas, à l'inverse, d'arguments scientifiques permettant de justifier l'indication de traitements orthodontiques dans le seul but de traiter les DTM.

Cependant, la même année la collaboration Cochrane a également réalisé une revue⁵⁸ sur le sujet. Les patients ayant subi une chirurgie orthognathique étaient exclus. Les auteurs ont conclu qu'il n'y avait pas suffisamment de données pour évaluer la relation entre orthodontie et DTM. En effet, il s'est avéré qu'aucun article ne respectait les critères d'inclusion de l'étude (peu d'essais contrôlés randomisés, populations trop faibles pour avoir des statistiques correctes, manque de critères standardisés de diagnostic pour les TMD, manque de critères standardisés pour évaluer l'évolution de la maladie etc). En effet, les « études récentes longitudinales avec suivi d'enfants traités sur plusieurs années » citées par Gebeile-Chauty sont de type « cohorte », observationnelles, sans groupe contrôle ni randomisation. Et bien que les cohortes et le temps de suivi soient importants (ex Macfarlane et al. : 1018 patients sur vingt ans), le schéma d'étude est intrinsèquement moins robuste qu'un essai contrôlé randomisé. De plus il y a de nombreux perdus de vue (dans l'exemple précédent, seulement 337 patients à vingt ans sur les 1018 au départ), ce qui réduit également la puissance de l'article. On pourrait également citer l'étude d'Akhter et al.⁵⁹, portant sur 2374 patients, qui ne montre pas de relation entre un antécédent de traitement orthodontique et l'apparition de DTM, mais qui est également une étude de cohorte et a de nombreux perdus de vue (plus que 816 patients à trois ans sur les 2374 de départ).

La Haute Autorité de Santé (HAS) a établi une hiérarchie des niveaux de preuve scientifique, permettant d'évaluer la fiabilité d'une information en fonction des études publiées relatives à celle-ci (voir Figure 6).

⁵⁸ Luther, Layton, et McDonald, « Orthodontics for treating temporomandibular joint (TMJ) disorders ».

⁵⁹ Akhter et al., « Development of temporomandibular disorder symptoms : a 3-year cohort study of university students ».

Figure 6 : Les niveaux de preuve scientifique selon la HAS

Grade des recommandations

A	<p style="text-align: center;">Preuve scientifique établie</p> <p>Fondée sur des études de fort niveau de preuve (niveau de preuve 1) : essais comparatifs randomisés de forte puissance et sans biais majeur ou méta-analyse d'essais comparatifs randomisés, analyse de décision basée sur des études bien menées</p>
B	<p style="text-align: center;">Présomption scientifique</p> <p>Fondée sur une présomption scientifique fournie par des études de niveau intermédiaire de preuve (niveau de preuve 2), comme des essais comparatifs randomisés de faible puissance, des études comparatives non randomisées bien menées, des études de cohorte.</p>
C	<p style="text-align: center;">Faible niveau de preuve</p> <p>Fondée sur des études de moindre niveau de preuve, comme des études cas-témoins (niveau de preuve 3), des études rétrospectives, des séries de cas, des études comparatives comportant des biais importants (niveau de preuve 4).</p>
AE	<p style="text-align: center;">Accord d'experts</p> <p>En l'absence d'études, les recommandations sont fondées sur un accord entre experts du groupe de travail, après consultation du groupe de lecture. L'absence de gradation ne signifie pas que les recommandations ne sont pas pertinentes et utiles. Elle doit, en revanche, inciter à engager des études complémentaires.</p>

Source : Haute autorité de santé, « Recommandation de bonne pratique », 2015

D'après ce tableau, on voit que l'innocuité des traitements orthodontiques quant aux DTM relève de la présomption scientifique, et non de la preuve scientifique établie.

Michelotti et Iodice⁶⁰ insistent sur le fait que les DTM étant multifactorielles, il est difficile d'établir une corrélation avec une cause spécifique, les variables étant nombreuses et très intriquées. Il est important d'éliminer les autres causes de douleurs faciales avant d'examiner une éventuelle implication occlusale dans l'étiologie des symptômes. Toutefois même si l'occlusion est considérée comme un cofacteur potentiel de façon bien moindre qu'elle a pu l'être, nous devons considérer qu'absence de preuve n'est pas preuve d'absence. De plus, il est important de garder à l'esprit que les patients présentant une DTM ont une capacité d'adaptation moindre aux variations occlusales car ils semblent plus vigilants (« occluso-conscients ») et facilement dérangés par une instabilité ou une modification de l'occlusion. Les traitements orthodontiques doivent donc être menés avec précautions et aboutir à une occlusion stable.

⁶⁰ Michelotti et Iodice, « The role of orthodontics in temporomandibular disorders ».

En 2013 Leite et al.⁶¹ rédigent des conclusions similaires aux précédentes méta-analyses. Ils indiquent que le problème principal réside dans la méthodologie utilisée pour diagnostiquer les DTM. En effet, la majeure partie des études s'appuient sur l'indice Helkimo (Helkimo dysfunction index (DI)). Cet outil d'évaluation a été créé en 1974 par Helkimo⁶². Il est obtenu par la somme de trois scores :

- Un indice basé sur l'anamnèse (AI) : questionnaire individuel où sont rapportés les symptômes de DTM.
- Un indice clinique (CI) : évaluation de la présence / sévérité de plusieurs modalités cliniques (ouverture buccale, palpation des muscles masticateurs...).
- Un indice occlusal (OI) : évaluation de certaines variables occlusales (nombre de dents, interférences...).

Tableau 1 : Indice Helkimo

Helkimo dysfunction index	Degré de DTM
0 à 20	Pas de signes et symptômes de DTM
21 à 30	Signes et symptômes légers
31 à 40	Signes et symptômes modérés
> 40	Signes et symptômes sévères

Source : Helkimo, « Studies on function and dysfunction of the masticatory system. II. index for anamnestic and clinical dysfunction and occlusal state », 1974.

Bien que cet outil soit largement utilisé, il n'est pas à même de diagnostiquer et classifier les DTM, il évalue uniquement des signes et symptômes sans distinguer les DTM musculaires des DTM articulaires. De plus, cet indice donne la même importance à tous les symptômes (notamment les facteurs occlusaux dont l'importance admise dans l'étiopathogénie est bien moindre aujourd'hui), et présente des lacunes (comme le type de bruit articulaire (claquement, crépitations...) qui n'est pas abordé par exemple.

⁶¹ Leite et al., « Relationship between temporomandibular disorders and orthodontic treatment : a literature review ».

⁶² Helkimo, « Studies on function and dysfunction of the masticatory system. II. Index for anamnestic and clinical dysfunction and occlusal state ».

Voici un exemple des limites de cet indice : si un patient présente plus de 15 épisodes de céphalée par mois et une tension / douleur dans la nuque, il sera classé dans la catégorie « signe modérés de DTM », alors qu'il ne présente peut-être pas de DTM mais simplement des céphalées ou une autre pathologie systémique.

Les études utilisant cet indice observent donc uniquement des signes et symptômes. Or, il existe une large disparité entre ces signes et symptômes, très communs dans la population générale, et les DTM diagnostiquées (8 à 15 % chez les femmes et 3 à 10 % chez les hommes)⁶³.

Depuis 1992, un outil a été développé afin de permettre une meilleure conduite des essais cliniques : Le « Research Diagnostic Criteria for Temporomandibular Disorders » (RDC/TMD, voir Annexe 1)⁶⁴. Il est fondé sur une anamnèse et des critères cliniques diagnostiques mesurables et reproductibles, qui permettent de classer les types de DAM les plus communes en trois sous-groupes :

I. Désordres musculaires

I.a Douleur myofasciale

I.b Douleur myofasciale avec limitation d'ouverture buccale (LOB)

II. Déplacements discaux

II.a Déplacement avec réduction

II.b Déplacement sans réduction, avec LOB

II.c Déplacement sans réduction, sans LOB

III. Arthralgie, arthrite, arthrose

III.a Arthralgie

III.b Ostéoarthrite de l'ATM

III.c Ostéoarthrose de l'ATM

Sur tous les articles étudiés dans la revue de Leite et al., un seul⁶⁵ est basé sur cet outil diagnostique de recherche clinique.

⁶³ LeResche, « Epidemiology of temporomandibular disorders : implications for the investigation of etiologic factors ».

⁶⁴ Dworkin et LeResche, « Research diagnostic criteria for temporomandibular disorders : review, criteria, examinations and specifications, critique ».

⁶⁵ Katzberg et al., « Orthodontics and temporomandibular joint internal derangement ».

Les articles ayant cherché à différencier plusieurs sous-groupes en fonction de la malocclusion se sont basés sur l'IOTN : Index of Orthodontic Treatment Need⁶⁶. Cet indice classifie les malocclusions selon cinq grades. Son utilisation permet d'appréhender la sévérité, mais ne renseigne pas sur le type de malocclusion. Par exemple un patient avec une béance de plus de 4mm sera classé selon le même grade qu'un patient présentant des dents surnuméraires. Un indice plus spécifique est donc nécessaire afin de réaliser des analyses en sous-groupes. Une autre solution est de choisir un type de malocclusion et d'en faire un critère d'inclusion afin d'avoir une population correspondant aux objectifs de l'étude (ex : classe II.2).

4.2.2. Orthopédie et DTM

Comme nous l'avons vu, le lien entre orthodontie et DTM est difficile à établir car il existe de nombreux types de DTM, mais également car il existe de nombreux appareillages / modalités de traitement en Orthopédie Dento-Faciale.

Parmi eux, les appareillages d'orthopédie ont souvent été suspectés d'être un facteur de risque de DTM, de par leur action sur les bases osseuses et la position mandibulaire.

4.2.2.1. Disjoncteur intermaxillaire

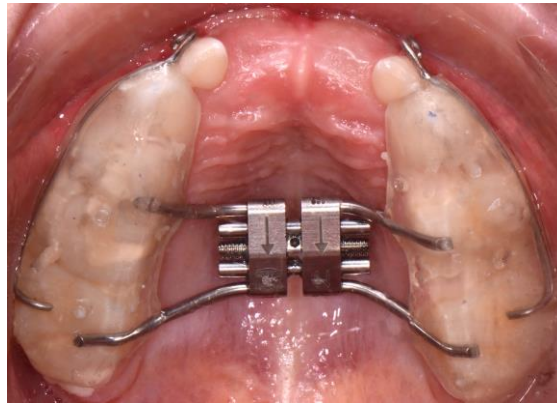
Dans les cas d'insuffisance transversale maxillaire chez le patient en croissance, la disjonction maxillaire rapide peut être indiquée. Elle a pour but d'obtenir une augmentation de la dimension transversale maxillaire par ouverture de la suture.

Selon Arat et al.⁶⁷ la disjonction maxillaire rapide ne semble pas être un facteur de risque dans l'apparition des DTM.

⁶⁶ Ingervall et Rönnerman, « Index for need of orthodontic treatment ».

⁶⁷ Arat et al., « Muscular and condylar response to rapid maxillary expansion. Part 3 : magnetic resonance assessment of condyle-disc relationship ».

Figure 7 : Disjoncteur maxillaire sur gouttière



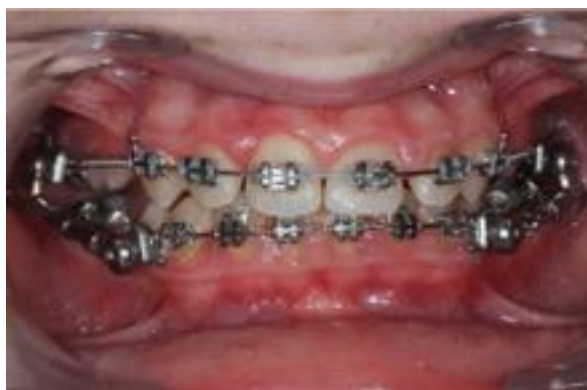Source : Auteur, Cas clinique de l'hôpital Bretonneau (AP-HP), 2017

4.2.2.2. Appareils de propulsion mandibulaire

Dans les cas de rétrognathie mandibulaire, les appareils de propulsions mandibulaires (activateur, bielle de Herbst...) peuvent être indiqués pour la correction de classe II.

Selon Ruf⁶⁸ ⁶⁹, le traitement par bielle de Herbst et appareil multi-attaches n'augmente ni ne diminue le risque de développer des DTM à long terme (≥ 15 ans).

Figure 8 : Bielle de Herbst



Source : Le Khac, Cas clinique de l'hôpital Maison Blanche (Reims), 2014

⁶⁸ Ruf et Panchez, « Long-term TMJ effects of Herbst treatment : a clinical and MRI study ».

⁶⁹ Ruf et Bock, « Long-term (≥ 15 years) effects of class II treatment: a longitudinal and cross-sectional study on signs and symptoms of temporomandibular disorders ».

Cependant, même si ces appareils ne semblent pas avoir de répercussions à long terme sur la santé articulaire, certains patients peuvent ressentir de façon transitoire une gêne ou des douleurs articulaires lors de leur port, en particulier au début du traitement.

Chez les patients souffrant de Syndrome d'Apnées Hypopnées Obstructives du Sommeil (SAHOS), des appareils de propulsion mandibulaire peuvent être prescrits pour libérer les voies aériennes pendant le sommeil. Il a été montré que les douleurs articulaires étaient un motif fréquent de suspension du port des orthèses d'avancée mandibulaire chez ces patients⁷⁰.

4.2.2.3. Interception des classes III squelettiques

Dans l'interception des classes III squelettiques, deux appareils ont principalement été décrits : le masque de Delaire et la fronde mentonnière.

En 2014, Zurfluh, et al.⁷¹ ont réalisé une revue de littérature sur la fronde mentonnière. Ils concluent que, bien que cet appareil ait un impact sur la croissance condylienne, il ne peut être considéré comme un facteur de risque de DTM. Cependant, sur les douze articles retenus on ne retrouve aucun essai contrôlé randomisé, le niveau de preuve est donc relativement bas. L'utilisation de la fronde mentonnière reste très controversée dans la mesure où elle provoque une compression de la zone postérieure de l'articulation, ce qui peut engendrer des douleurs.

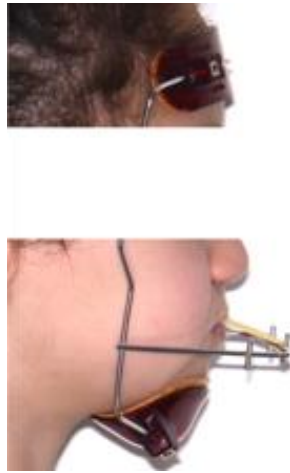
Selon Kurt, et al.⁷², le port d'un masque de Delaire ne favorise pas l'apparition de DTM (essai contrôlé randomisé sur quarante-six patients).

⁷⁰ Saglam-Aydinatay et Taner, « Oral appliance therapy in obstructive sleep apnea : long-term adherence and patients experiences ».

⁷¹ Zurfluh et al., « Effect of chin-cup treatment on the temporomandibular joint : a systematic review ».

⁷² Kurt et al., « The effects of two methods of class III malocclusion treatment on temporomandibular disorders ».

Figure 9 : Masque de Delaire



Source : Laroche, Cas clinique de l'hôpital Bretonneau (AP-HP), 2017

En ce qui concerne l'utilisation des ancrages osseux (plaques d'ancrage et élastiques inter-maxillaires selon De Clerck), aucune étude n'a à ce jour évalué une éventuelle relation avec les DTM.

Machado, et al.⁷³ ont analysé quatorze articles basés sur l'imagerie (onze études en résonance magnétique et trois en tomodensitométrie). Ils mettent en exergue le fait que certaines mécaniques orthodontiques utilisées en orthopédie (bielles de Herbst et fronde mentonnière) peuvent engendrer des remaniements au niveau articulaire (action sur la croissance condylienne et sur les bases osseuses de l'ATM). Bien que ces remaniements osseux ne soient pas pathologiques, ces mécaniques doivent être utilisées correctement et le l'orthodontiste doit avoir conscience de ces impacts.

⁷³ Machado, Grehs, et Cunali, « Imaging from temporomandibular joint during orthodontic treatment : a systematic review ».

4.2.3. Les traitements avec extractions

Dans les cas de dysharmonie dento-maxillaire (DDM), le plan de traitement peut inclure des extractions de prémolaires. Certains auteurs comme Wyatt⁷⁴ ont suggéré que l'avulsion des prémolaires entraînait une perte de dimension verticale et une version palatine des incisives maxillaires qui favoriseraient un recul de la mandibule et une position plus postérieure des condyles, à l'origine de DTM⁷⁵.

A travers la littérature, il apparaît finalement que les traitements orthodontiques réalisés avec extractions dentaires ne constituent pas un facteur de risque plus élevé d'apparition de DTM, ni d'aggravation de la sévérité des signes et symptômes existants avant le traitement⁷⁶⁷⁷⁷⁸⁷⁹.

De plus, les effets indésirables décrits précédemment ne sont pas inévitables et doivent normalement être contrôlés.

4.2.4. Les traitements orthodontico-chirurgicaux

Chez les patients adultes présentant une dysmorphose squelettique majeure, l'orthodontie classique peut trouver ses limites et l'apport de la chirurgie maxillo-faciale sera alors indispensable.

Plusieurs revues de la littérature se sont intéressées aux éventuelles relations entre chirurgie orthognathique et DTM^{80 81 82}. Les résultats des différents articles étudiés sont contradictoires : certains auteurs estiment que les traitements orthodontico-chirurgicaux peuvent conduire à une aggravation des dysfonctions articulaires ou favoriser leur apparition, alors que d'autres rapportent des améliorations en postopératoire (soulagement des douleurs articulaires, musculaires et des céphalées. Les résultats sur les bruits articulaires sont plus controversés). La plupart des études qui ont rapporté une amélioration après la chirurgie concernent des patients qui présentaient une classe II

⁷⁴ Wyatt, « Preventing adverse effects on the temporomandibular joint through orthodontic treatment ».

⁷⁵ Gebeile-Chauty et al., « Le traitement orthodontique peut-il générer des algies et/ou dysfonctionnements articulaires ou musculaires (ADAM) ? Une revue de littérature ».

⁷⁶ McLaughlin et Bennett, « The extraction-nonextraction dilemma as it relates to TMD ».

⁷⁷ Beattie, Paquette, et Johnston, « The functional impact of extraction and nonextraction treatments : a long-term comparison in patients with "borderline," equally susceptible Class II malocclusions ».

⁷⁸ Dibbets et van der Weele, « Long-term effects of orthodontic treatment, including extraction, on signs and symptoms attributed to CMD ».

⁷⁹ Luppapornlarp et Johnston, « The effects of premolar-extraction : a long-term comparison of outcomes in "clear-cut" extraction and nonextraction class II patients ».

⁸⁰ Abrahamsson et al., « Alterations of temporomandibular disorders before and after orthognathic surgery : a systematic review ».

⁸¹ Al-Riyami, Cunningham, et Moles, « Orthognathic treatment and temporomandibular disorders : a systematic review. Part 2. Signs and symptoms and meta-analyses ».

⁸² Al-Moraissi et al., « Does orthognathic surgery cause or cure temporomandibular disorders ? a systematic review and meta-analysis ».

squelettique. En revanche, les effets sont plus fluctuants et plus imprévisibles dans les cas de classe III. Les patients souffrants de DTM bénéficiant d'une chirurgie orthognathique semblent tout de même plus susceptibles de constater une amélioration de leurs signes et symptômes de DTM plutôt qu'une détérioration. Cependant ni le type de symptômes pré-opératoires ni les caractéristiques céphalométriques ne permettent de prédire avec certitude quels patients sont à risque ou non. Il faut bien garder à l'esprit qu'il existe toujours un risque d'aggravation de la symptomatologie, et les patients doivent impérativement en être informés. Par exemple, dans l'étude de White et al.⁸³, bien que la grande majorité de l'échantillon remarque une amélioration des symptômes, 8 % des patients constatent une aggravation.

Les auteurs s'interrogent sur l'origine des améliorations qui peuvent être observées : sont-elles le résultat de la chirurgie elle-même ou sont-elles dues à un effet psychologique du fait du changement de la perception de leur image par les patients ? Un meilleur équilibre musculaire et une meilleure concordance OIM-ORC pourraient aussi expliquer les bénéfices potentiels de la chirurgie⁸⁴. Cependant, le repositionnement du condyle au sein de sa fosse par le chirurgien reste délicat et relativement imprévisible, ce qui peut expliquer l'hétérogénéité des résultats des études.

Un déplacement discal pré-chirurgical ne semble pas influencer la stabilité post-chirurgicale, ni dans le sens vertical, ni dans le sens sagittal⁸⁵. La récurrence est essentiellement due à des phénomènes de remodelage morphologiques du condyle. Elle peut être également due à une résorption condylienne, que l'on observe dans 4 à 8 % des cas après une chirurgie mandibulaire^{86 87}. Les mécanismes de ces résorptions post-chirurgicales restent obscurs, mais elles seraient probablement dues à des surcharges mécaniques sur les condyles, si le chirurgien ne replace pas le patient dans une position de relation centrée à l'issue de l'intervention par exemple.

Il y a nécessité d'entreprendre d'autres études plus fiables scientifiquement. En effet, la comparabilité des études est compromise par une trop grande hétérogénéité méthodologique et diagnostique. De plus on retrouve peu d'articles robustes (peu d'essais contrôlés randomisés, échantillons trop faibles pour avoir des résultats statistiquement satisfaisants...). Il reste donc impossible de conclure sur la

⁸³ White et Dolwick, « Prevalence and variance of temporomandibular dysfunction in orthognathic surgery patients ».

⁸⁴ Al-Moraissi et al., « Does orthognathic surgery cause or cure temporomandibular disorders ? a systematic review and meta-analysis ».

⁸⁵ Miao et al., « Influence of temporomandibular joint disc displacement on mandibular advancement in patients without pre-treatment condylar resorption ».

⁸⁶ Scheerlinck et al., « Sagittal split advancement osteotomies stabilized with miniplates. A 2–5-year follow-up ».

⁸⁷ Borstlap et al., « Stabilisation of sagittal split advancement osteotomies with miniplates : a prospective, multicentre study with two-year follow-up : part III - condylar remodelling and resorption ».

question. Il ressort cependant qu'une chirurgie orthognathique ne doit pas être envisagée dans le seul but d'améliorer les dysfonctions articulaires. Le patient doit être informé sur l'impossibilité de prédire la nature des effets d'une telle chirurgie sur les symptômes de DTM qui peuvent évoluer dans le sens d'une amélioration mais aussi d'une aggravation⁸⁸.

⁸⁸ Gebeile-Chauty et al., « Le traitement orthodontique peut-il générer des algies et/ou dysfonctionnements articulaires ou musculaires (ADAM) ? Une revue de littérature ».

5 : Incidence sur l'exercice quotidien de l'orthodontiste

5.1. Le dépistage systématique

Il est vivement conseillé de pratiquer un examen de dépistage de DTM pour tous les patients orthodontiques afin de détecter les problèmes préexistants⁸⁹. Celui-ci sera complété le cas échéant par un examen clinique complet spécifique, et la situation sera réévaluée tous les six mois.

L'examen comporte plusieurs étapes :

- Entretien : motif de consultation, évaluation de la douleur (localisation, intensité, fréquence...), environnement psychosocial (situation familiale, stress professionnel...), antécédents (traumatismes, troubles posturaux, troubles du sommeil, céphalées, bruxisme...)
- Examen exo-buccal : palpation des muscles masticateurs et cervico-scapulaires, palpation des ATM, évaluation du trajet d'ouverture (à l'aide d'une réglette pour mesurer l'amplitude d'ouverture et mettre en évidence une éventuelle déflexion/déviaton)
- Auscultation des ATM à la recherche de bruits articulaires anormaux (à l'aide d'un stéthoscope à deux pavillons) : un claquement évoquera un déplacement discal, alors qu'un bruit de crépitation (sable mouillé) témoignera d'un processus destructif de type arthrite. Les bruits anormaux sont fréquents, et en l'absence de douleur significative ou de dysfonction l'imagerie n'est pas recommandée ni sur le plan clinique ni sur le plan médico-légal⁹⁰.
- Un examen endo-buccal : occlusion statique et dynamique, facettes d'usures.

Une enquête réalisée par Stockstill et al. en 2011⁹¹ révèle que 80 % des orthodontistes interrogés déclare réaliser un examen de dépistage des DTM dans le cadre du dossier orthodontique. Cela est

⁸⁹ Michelotti et Iodice, « The role of orthodontics in temporomandibular disorders ».

⁹⁰ Greene, Galang-Boquiren, et Bartilotta, « Orthodontics and the temporomandibular joint ».

⁹¹ Stockstill et al., « Survey of orthodontic residency programs : teaching about occlusion, temporomandibular joints, and temporomandibular disorders in postgraduate curricula ».

encourageant et témoigne de la prise de conscience de la profession quant à cette problématique, aux États-Unis du moins.

Les éventuels troubles mis en évidence doivent être discutés avec le patient. Celui-ci doit comprendre que l'orthodontiste va traiter sa malocclusion et non sa DTM. Le patient doit être informé des possibilités d'évolution de sa pathologie (amélioration, stabilité, ou aggravation), et l'orthodontiste doit recueillir son consentement éclairé. Si le patient est adressé par son dentiste pour traiter sa DTM, l'orthodontiste se doit de refuser le traitement (si la demande est en seul rapport avec la DTM).

Il convient d'informer le patient en cas de mise en évidence de parafunctions délétères, et celles-ci devront être supprimées⁹².

La déglutition atypique serait corrélée aux DTM^{93 94}. Des études supplémentaires sont nécessaires pour valider cette hypothèse, mais si tel est le cas, son dépistage revêtirait une importance majeure car la rééducation de la déglutition atypique serait doublement indiquée, à la fois du point de vue orthodontique, mais aussi pour la prévention des DTM. La rééducation passe par des séances d'orthophonie ou de kinésithérapie maxillo-faciale. L'orthodontiste peut également adjoindre le port d'une Enveloppe Linguale Nocturne (ELN) de Bonnet, à porter la nuit et une heure dans la journée⁹⁵.

5.2. Prise en charge des patients à risque

Chez un patient présentant des signes de DTM avant traitement ou des facteurs favorisants comme une hyperlaxité ligamentaire ou des activités parafunctionnelles, il convient de minimiser l'intensité des forces qui pourraient être transmises aux ATM, notamment par le biais d'élastiques intermaxillaires ou de forces extra-orales⁹⁶. Les appareillages ayant tendance à forcer la mandibule dans une position plus postérieure seront potentiellement pathogènes et à manier avec précaution : forces extraorales (fronde mentonnaire, masque de Delaire) et tractions intermaxillaires (TIM) de classe III, mais aussi de classe II (la composante verticale entraînant une compression condylienne haute)

⁹² Gebeile-Chauty et al., « Le traitement orthodontique peut-il générer des algies et/ou dysfonctionnements articulaires ou musculaires (ADAM) ? Une revue de littérature ».

⁹³ Castelo et al., « Relationship between oral parafunctional/nutritive sucking habits and temporomandibular joint dysfunction in primary dentition ».

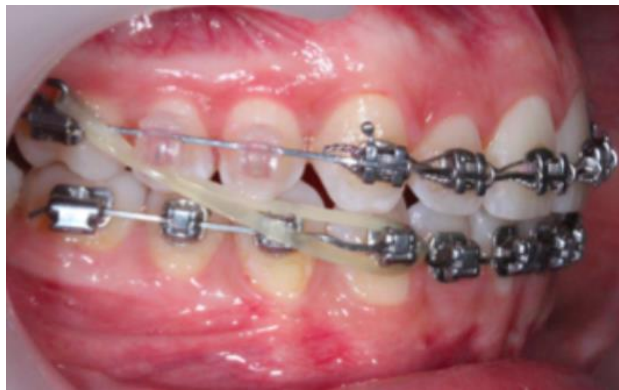⁹⁴ Fleiter, De Jaegher, et Fougeront, *Troubles musculo-squelettiques de l'appareil manducateur*.

⁹⁵ Bonnet, « Un appareil de reposturation : l'enveloppe linguale nocturne (E.L.N.) ».

⁹⁶ Gebeile-Chauty et al., « Le traitement orthodontique peut-il générer des algies et/ou dysfonctionnements articulaires ou musculaires (ADAM) ? Une revue de littérature ».

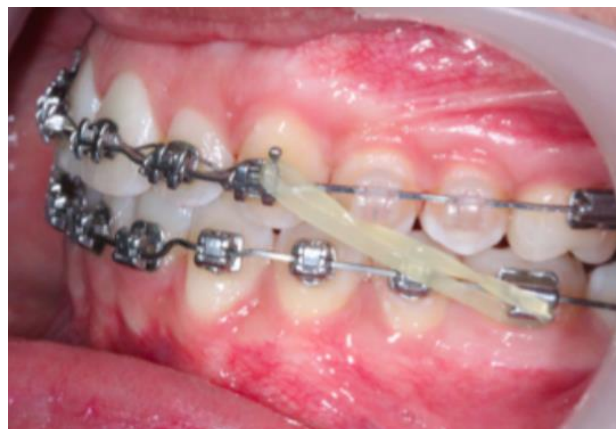Dans le cadre de la correction de la classe II dentaire, Le Forsus® (3M Unitek) pourrait être une alternative aux élastiques chez ces patients. En effet, avec le Forsus® la force appliquée sur la mandibule est dirigée vers l'avant et le bas (et non vers l'avant et le haut comme avec les élastiques) et tend donc à éloigner le condyle de sa fosse. De plus cet auxiliaire autorise une liberté de mouvement en diduction (par rapport à la bielle de Herbst) et la mandibule n'est pas bloquée. Cependant, le Forsus® peut générer des forces importantes qui pourront être mal supportées par les patients algiques et il doit être utilisé avec précaution.

Figure 10 : TIM de classe III



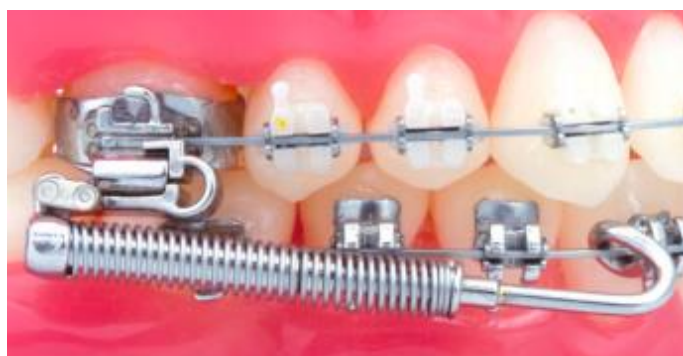Source : Auteur, Cas clinique de l'hôpital Bretonneau (AP-HP), 2017

Figure 11 : TIM de classe II



Source : Auteur, Cas clinique de l'hôpital Bretonneau (AP-HP), 2017

Figure 12 : Forsus®



Source : Forsus®, 3M Unitek, 2014

Les patients DTM sont plus « occluso-conscients » et ont une capacité d'adaptation réduite. L'occlusion de fin de traitement doit donc être la plus stabilisante possible. Une attention particulière devra être accordée aux étapes de finitions, afin d'obtenir une occlusion idéale assurant ses fonctions de calage, centrage et guidage de la mandibule.

Dans les cas d'agénésie des incisives latérales, le remplacement prothétique (bridges collés) serait à privilégier par rapport à la fermeture d'espaces (canines en place d'incisives latérales et prémolaires en place de canines), car l'équilibration occlusale dans ce dernier cas peut être particulièrement délicate. Cependant on ne retrouve rien de concret à ce sujet dans la littérature.

On ne retrouve pas dans la littérature de contre-indication à un traitement orthodontique chez un patient arthrosique. Cependant le bon sens incite à différer / stopper le traitement lors des épisodes inflammatoires. Dans tous les cas la prise en charge de ces patients devra être pluridisciplinaire.

Des lignes de conduite ont été publiées en 2008 par l'American Academy of Orofacial Pain (voir Annexe 2)⁹⁷. Si le patient présente des signes ou symptômes de DTM, la première étape est de poser un diagnostic. La seconde étape est de diminuer la douleur à l'aide d'un traitement non invasif (pharmacothérapie, kinésithérapie, orthèse, thérapie comportementale).

Les conseils comportementaux visent à limiter les activités parafunctionnelles et favoriser la relaxation. On conseillera au patient de bannir les chewing-gums, et d'arrêter une éventuelle

⁹⁷ de Leeuw, *Orofacial pain ; guidelines for assessment, diagnosis, and management.*

onychophagie ou autre tic de mordillement. Une alimentation molle (soupe, légumes cuits...) sera à privilégier en cas de douleurs. Le patient devra également contrôler autant que possible le bruxisme diurne (une orthèse de libération occlusale pouvant prendre le relai durant la nuit). Pour ce faire, on peut suggérer au patient de coller une gommette de couleur sur un objet qu'il regarde régulièrement (téléphone, ordinateur...). Quand le patient voit la gommette, cela doit l'amener à prendre conscience de son bruxisme : si ses dents sont en contact, il doit desserrer les mâchoires afin de libérer un espace d'inocclusion et relâcher ses muscles masticateurs.

Plusieurs techniques de relaxation existent : yoga, sophrologie, méditation... Le patient peut être orienté vers différentes structures pour pratiquer ces activités, et il pourra déterminer quelle discipline lui convient le mieux. Il est conseillé d'associer à ces activités des exercices de respiration au quotidien. On peut par exemple proposer au patient de s'asseoir confortablement, le dos droit, et de prendre 10 respirations abdominales, le plus lentement possible. Cet exercice peut être réalisé 3 fois par jour sur les temps de pause (le midi, dans les transports, au coucher...), et à volonté en cas de besoin.

Le but de la relaxation est de limiter le bruxisme, et de réduire les douleurs. En effet le stress influence la perception des douleurs chroniques, et la relaxation peut les atténuer⁹⁸. Un sommeil de qualité et la pratique du sport ont également un impact positif sur le ressenti des douleurs chroniques⁹⁹¹⁰⁰. Les sports de contact sont à éviter, mais la pratique de la marche ou de la natation peut être conseillée. Afin de favoriser l'endormissement, on informera le patient de la nécessité d'éteindre tous les écrans¹⁰¹ (télévision, ordinateur, téléphone) au moins une heure avant le coucher, et de privilégier une activité calme comme la lecture.

Le traitement orthodontique peut démarrer lorsque la douleur a diminué et que la pathologie est stabilisée.

⁹⁸ Cramer et al., « A systematic review and meta-analysis of yoga for low back pain ».

⁹⁹ Caldas et al., « Occlusal changes secondary to temporomandibular joint conditions : a critical review and implications for clinical practice ».

¹⁰⁰ Smith et al., « Sleep disorders and their association with laboratory pain sensitivity in temporomandibular joint disorder ».

¹⁰¹ Hale et Guan, « Screen time and sleep among school-aged children and adolescents : a systematic literature review ».

5.3. Prise en charge en cas d'apparition de symptomatologie au cours du traitement

Si les symptômes surviennent au cours du traitement, il convient tout d'abord d'informer le patient quant aux étiologies multifactorielles des DTM et à la forte prévalence de celles-ci au cours de l'adolescence, en expliquant qu'aucune corrélation avec le traitement orthodontique n'a été prouvée jusqu'alors. Il s'agira ensuite, comme précédemment de poser un diagnostic. Puis le traitement sera interrompu temporairement (arrêt des élastiques notamment) pour éviter les facteurs aggravants, le temps de diminuer la douleur et de stabiliser la pathologie. Le traitement sera ensuite repris avec précaution, en réévaluant régulièrement la situation. Le praticien pourra être amené à réévaluer le plan de traitement et à faire un compromis sur les objectifs si besoin. Les patients à risque devront être informés de cette éventualité avant le début du traitement.

5.3.1. Myalgie des muscles masticateurs

5.3.1.1. Symptomatologie

Les myalgies se caractérisent par des douleurs profondes des muscles masticateurs, liées à un spasme musculaire. Elles peuvent également concerner la région du cou (muscles de la nuque, muscle sterno-cleido-mastoidien...). Les douleurs sont associées ou non à une limitation d'ouverture buccal. A la palpation, on retrouve une raideur musculaire et une exacerbation de la douleur.

5.3.1.2. Prise en charge

Nous pouvons prescrire deux types d'exercices¹⁰²:

- Les exercices de recoordination : ils permettraient une commutation de la coactivation agoniste et antagoniste vers l'inhibition réciproque. Ce sont des exercices de première intention pour soulager la douleur. Le patient doit chauffer les régions massétériques avec un gant de toilette tiède pendant 5 minutes avant les exercices. Il réalise 6 séries par jour pendant 1 mois. Chaque série comporte 6 mouvements de chaque type : ouverture et fermeture, diduction centrifuge et centripète droite et gauche, propulsion et rétropulsion. Les

¹⁰² Fleiter, De Jaegher, et Fougeront, *Troubles musculo-squelettiques de l'appareil manducateur*.

exercices de propulsion et de diduction sont réalisés à l'aide d'une pompe à salive interposée entre les arcades dentaires. Le patient s'arrête avant l'apparition de la douleur. Au moment de l'amplitude maximale de chaque mouvement, le patient marque une pause de 6 secondes

- Les exercices de renforcement : ils permettraient une augmentation de l'angiogenèse capillaire autour des fibres musculaires (en effet, on a observé une hypoperfusion dans les cas de myalgies), et favoriseraient le métabolisme aérobie par rapport à la glycolyse anaérobie (dans le muscle douloureux, il y a un déficit en Adénosine triphosphate (ATP), or le métabolisme aérobie a un meilleur rendement en ATP que le métabolisme anaérobie). Il s'agit des mêmes exercices, mais cette fois le patient les réalise contre la résistance de sa main.

Parallèlement aux exercices, on peut prescrire des antalgiques et/ou des anti-inflammatoires stéroïdiens ou non stéroïdiens pour traiter les douleurs et/ou l'inflammation (en cas de capsulite associée par exemple).

Il faut essayer de contrôler le bruxisme, qui peut être un facteur d'entretien. La prise en charge du bruxisme de veille passe par prise de conscience du serrement et la relaxation. Le bruxisme de sommeil nécessitera la réalisation d'une orthèse de libération occlusale de port nocturne. Pendant le traitement d'orthodontie, on peut réaliser des cales afin de ne pas avoir à déposer tout l'appareillage. Il conviendra d'être très vigilant quant à l'équilibration de ces cales.

On déconseille la mastication de chewing-gum afin de relâcher l'activité musculaire.

En cas de cervicalgie associée, il est judicieux de réaliser une kinésithérapie concomitante.

Bien que ce ne soit pas encore prouvé, l'adjonction d'une rééducation linguale en cas de dysfonction pourrait s'avérer bénéfique dans la prise en charge des myalgies.

La toxine botulique de type A inhibe les muscles squelettiques en empêchant la production d'acétylcholine au niveau de la terminaison nerveuse. Les injections de toxine botulique peuvent être indiquées dans plusieurs situations (correction de sourire gingival, spasmes de la face...), et plusieurs essais cliniques ont été conduits pour évaluer l'impact d'injections dans le muscle masséter chez les patients souffrant de myalgies et de bruxisme. Bien que ces injections diminuent la douleur et l'activité musculaire, cette amélioration est temporaire et les effets de la toxine tendent à s'estomper avec le

temps. En raison du caractère invasif de ce traitement, les injections de toxine botulique sont à réserver au patient qui ne répondent pas aux traitements conservateurs¹⁰³.

5.3.2. Capsulite

5.3.2.1. Symptomatologie

La capsulite se caractérise par une inflammation de la capsule articulaire provoquant des douleurs articulaires, exacerbées à la fonction et à la palpation pré-auriculaire. On peut également observer des douleurs musculaires et une limitation d'ouverture buccale associées, dues à un spasme musculaire réflexe.

5.3.2.2. Prise en charge

Les exercices de propulsion et rétropulsion sont efficaces (sans doute par effet de « pompage » au niveau de la zone bilaminaire œdématiée). En revanche on ne fera pas les exercices de diduction. En effet, la diduction homolatérale comprime la zone bilaminaire rétrodiscal enflammée (pour éviter toute confusion de la part du patient, on ne fait aucune diduction)¹⁰⁴.

En association, on peut prescrire une médication par anti-inflammatoires stéroïdiens (AIS) ou non stéroïdiens (AINS), le plus souvent en cure courte.

La prise en charge du bruxisme est également recommandée. Certains auteurs recommandent la mise en place de cales postérieures pour libérer l'articulation¹⁰⁵.

En cas d'échec, ou impossibilité d'usage d'anti-inflammatoires, une arthrocentèse (lavage articulaire) peut être indiquée.

¹⁰³ Ataran et al., « The role of botulinum toxin A in treatment of temporomandibular joint disorders : a review ».

¹⁰⁴ Fleiter, De Jaegher, et Fougeront, *Troubles musculo-squelettiques de l'appareil manducateur*.

¹⁰⁵ Manière-Ezvan, Oueiss, et Busson, « TMJ and orthodontics, "past, present and future" ».

5.3.3. Luxation discale réductible

5.3.3.1. Symptomatologie

La luxation discale réductible se caractérise par une déviation mandibulaire du côté atteint lors de l'ouverture, avec recentrage en ouverture maximale. Le claquement correspond à la recoaptation du condyle avec le disque articulaire.

5.3.3.2. Prise en charge

On les traite quand elles sont douloureuses, mais on ne traite pas un claquement.

Les chances de réduction de la luxation discale sont les meilleures quand la luxation est d'apparition récente (quelques semaines), que le claquement à l'ouverture est précoce et que le sujet est jeune.

La prise en charge passe par des exercices d'ouverture et fermeture en antéposition (en « avant du claquement », quand le condyle est recoapté avec le disque : le patient ouvre et ferme en bout à bout)¹⁰⁶.

5.3.4. Luxation discale irréductible

5.3.4.1. Symptomatologie

La luxation discale irréductible se caractérise par une déflexion à l'ouverture du côté atteint, sans recentrage, associée à une limitation d'ouverture buccale, le condyle étant bloqué antérieurement par le disque luxé. La diduction controlatérale est également limitée (car le disque luxé vient bloquer le condyle orbitant). Elles peuvent être douloureuses ou non.

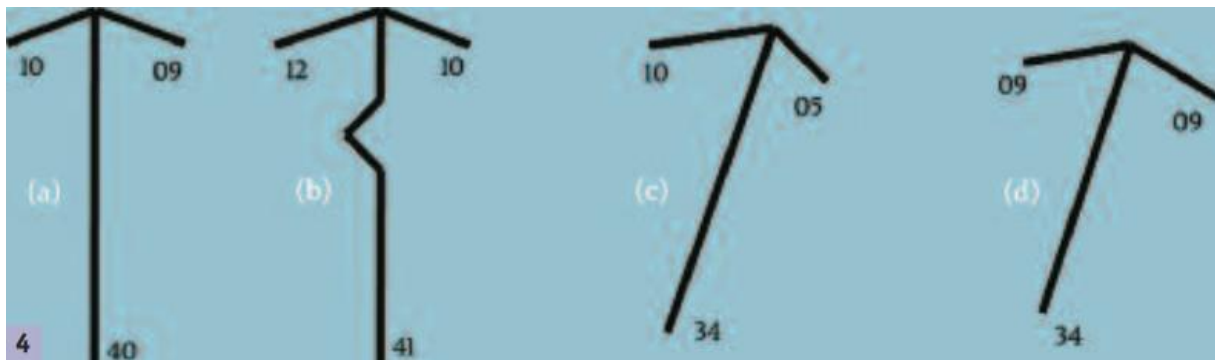
5.3.4.2. Prise en charge

Si la luxation est récente, la manœuvre de Mongini peut être tentée¹⁰⁷. Elle consiste à faire réaliser des diductions alternativement à gauche puis à droite, accompagnées par la main du praticien, qui au bout de quelques essais mobilise plus fortement du côté controlatéral.

¹⁰⁶ Fleiter, De Jaegher, et Fougéront, *Troubles musculo-squelettiques de l'appareil manducateur*.

¹⁰⁷ Mongini, « A modified extraoral technique of mandibular manipulation in disk displacement without reduction ».

Figure 13 : Diagramme de Farrar



Source : Abdelkoui, « TMJ disk displacements: diagnostic approach and current treatments », 2012

a : trajet normal

b : luxation discale réductible droite

c : luxation discale irréductible droite

d : désordre musculaire

5.3.5. Luxation condylienne récidivante

5.3.5.1. Symptomatologie

Elle se caractérise par une luxation du condyle mandibulaire hors de la fosse temporale, en avant du tubercule articulaire. Le patient est alors bloqué en bouche ouverte.

5.3.5.2. Prise en charge

En prévention, chez les patients présentant une hyperlaxité ligamentaire et des antécédents de luxation condylienne, on conseille de limiter les mouvements de grande amplitude, et de bloquer la mandibule avec le poing lors du bâillement. En cas de luxation, la manoeuvre de Nelaton est indiquée. Le patient est installé assis, la tête posée contre un plan dur. Le praticien lui fait face, et appuie ses pouces (protégés par des compresses) contre les molaires inférieures du patient en appliquant une force d'intensité croissante vers le bas jusqu'à réduire la luxation. Si la luxation est prise en charge trop tardivement, cette manoeuvre peut être réalisée sous anesthésie générale.

5.3.6. Ostéoarthrose et ostéoarthrite

5.3.6.1. Symptomatologie

L'ostéoarthrose est une atteinte dégénérative du cartilage et de l'os sous-jacent, associé à une atteinte de la capsule articulaire et du disque articulaire (perforé ou déplacé). L'ostéoarthrose des ATM n'est pas douloureuse, mais elle peut le devenir au cours d'une poussée inflammatoire, on parle alors d'ostéoarthrite. On observe alors des douleurs articulaires spontanées, exacerbées à la mastication et à la palpation. L'examen de la cinématique mandibulaire montre une limitation de l'enveloppe fonctionnelle. A l'auscultation, on retrouve des crépitations, qui sont décrites comme un bruit de sable mouillé. Au niveau radiologique, l'examen de référence est le cone beam (CBCT) ou le scanner. La panoramique ne permet pas d'interprétation fiable, sauf en présence d'arthrose sévère. Des surfaces articulaires aplaties ne signifient pas forcément une arthrose mais peuvent être simplement liées à un remodelage articulaire ou une déformation à l'imagerie. Au CBCT, on pourra retrouver un épaississement de l'os sous-chondral, la présence de kystes sous-chondraux et d'ostéophytes, ainsi que des érosions corticales. Il y a une faible corrélation entre la sémiologie radiologique et les symptômes cliniques. On retrouve fréquemment de l'arthrose chez le sujet âgé, cependant une éventuelle maladie auto-immune doit toujours être évoquée en cas de doute (spondylarthrite ankylosante, lupus érythémateux...). Le diagnostic différentiel doit être posé avec l'ostéonécrose avasculaire, qui correspond à une nécrose de l'os cortical secondaire à un traumatisme ou une chirurgie ayant entraîné un œdème intra-osseux comprimant le réseau vasculaire. Elle se manifeste radiologiquement par une encoche caractéristique plus ou moins étendue¹⁰⁸.

5.3.6.2. Prise en charge

En cas de poussée inflammatoire, on prescrit de l'ibuprofène (sauf contre-indication) 400mg 3x/j pour 2 à 3 semaines maximum, à un protecteur gastrique. On peut également prescrire des AIS (Prednisone 0,5 à 1 mg/kg) en relais pendant une semaine¹⁰⁹. On conseille une alimentation molle et une posture de sommeil dorsale pour limiter les contraintes sur l'ATM.

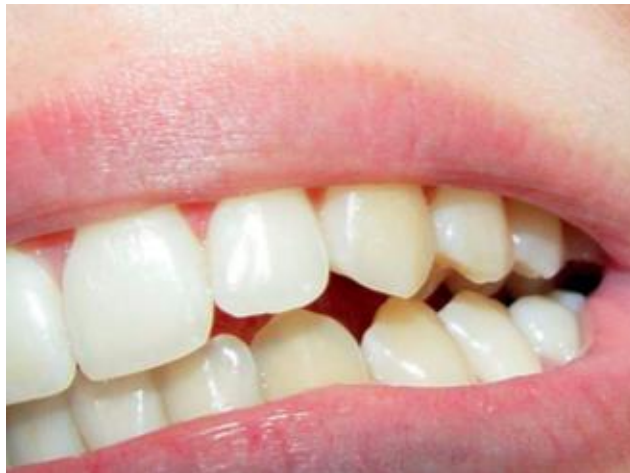¹⁰⁸ Fleiter, De Jaegher, et Fougeront, *Troubles musculo-squelettiques de l'appareil manducateur*.

¹⁰⁹ Mercuri, « Osteoarthritis, osteoarthrosis, and idiopathic condylar resorption ».

Il faut adresser le patient à un rhumatologue pour faire un bilan systémique. Des tests sanguins (facteur rhumatoïde, vitesse de sédimentation, anticorps antinucléaires) pourront compléter les examens d'imageries itératifs (CBCT, IRM) afin de déterminer si la maladie est en phase active ou non¹¹⁰.

En cas de poussée inflammatoire, on peut avoir une contraction du ptérygoïdien latéral, qui vise à protéger l'articulation en limitant son déplacement vers l'arrière. Ce phénomène peut également être retrouvé dans les autres arthralgies (traumatisme, capsulite) et peut être associé à un épanchement articulaire. Il en résulte une malocclusion inhabituelle avec une béance molaire du côté atteint. La recherche de la relation centrée est inutile et douloureuse dans ce cas. Une anesthésie du ptérygoïdien latéral à visée diagnostique peut être réalisée et permet de retrouver l'OIM. Le ptérygoïdien latéral étant contracté en permanence, il en résulte une douleur musculaire pouvant être prise en charge par une orthèse (qui va prendre le relais du muscle pour soulager l'articulation. Il conviendra de meuler progressivement la gouttière jusqu'à ce que l'on atteigne l'OIM, ce qui signera la disparition de la contraction musculaire¹¹¹. En seconde intention, une arthrocentèse voire une ostéoplastie condylienne peuvent être indiquées.

Figure 14 : Répercussions occlusales de l'atteinte articulaire à gauche : béance molaire à gauche et déviation du milieu mandibulaire à droite



Source : Caldas, « Occlusal changes secondary to temporomandibular joint conditions : a critical review and implications for clinical practice », 2016

¹¹⁰ Caldas et al., « Occlusal changes secondary to temporomandibular joint conditions : a critical review and implications for clinical practice ».

¹¹¹ Fleiter, De Jaegher, et Fougeront, *Troubles musculo-squelettiques de l'appareil manducateur*.

5.3.7. Résorption condylienne idiopathique

5.3.7.1. Définition

La résorption condylienne idiopathique (RCI) est une pathologie relativement rare qui touche uniquement les ATM, toutes les autres articulations étant saines. La prévalence dans la population générale est inconnue. Elle conduit à une résorption dans les 3 plans de l'espace, associée à une dysfonction articulaire avec ou sans douleur, et des répercussions occlusales. Le diagnostic est fondé sur l'historique, l'examen clinique et l'imagerie. Il est important de poser un diagnostic différentiel avec les autres causes de résorption condylienne : ostéoarthrite, infection, traumatisme... Si d'autres articulations sont atteintes, il faut éliminer la RCI et rechercher un désordre systémique.

Cette maladie apparaît presque toujours entre 11 et 15 ans lors de la puberté, chez la femme (sexe ratio 8:1), essentiellement sur des profils hyperdivergents aux condyles grêles¹¹². Il faudra être particulièrement vigilant chez ces patients en cas d'apparition de symptomatologie occlusale atypique pendant le traitement ou durant la phase de contention.

La maladie est fréquemment diagnostiquée lors du traitement orthodontique, bien que celui-ci n'en soit pas la cause. Cependant, le traitement d'orthodontie (et l'utilisation de tractions intermaxillaires en particulier) pourra exacerber ce processus pathologique. C'est une pathologie méconnue et souvent mal diagnostiquée, qui peut être confondue avec une récurrence après la fin du traitement.

5.3.7.2. Étiopathogénie

Il n'y a pas d'influence génétique connue, et on ne retrouve pas d'antécédents familiaux à l'interrogatoire. Bien qu'aucune cause spécifique n'ait été clairement identifiée, les caractéristiques des patients touchés (jeunes femmes en puberté) suggèrent des facteurs hormonaux. Les œstrogènes ont un rôle dans le métabolisme osseux, et des récepteurs aux œstrogènes ont été mis en évidence dans les ATM. Il a également été montré dans le cadre des arthrites inflammatoires que les œstrogènes ont un rôle dans la régulation des lymphocytes T, eux-mêmes impliqués dans la destruction des structures articulaires par l'intermédiaire de l'interleukine 17. Une augmentation de ces récepteurs pourrait prédisposer à une réponse exagérée à la production d'œstrogènes lors de la puberté¹¹³.

¹¹² Wolford et Galiano, « Adolescent internal condylar resorption (AICR) of the temporomandibular joint, part 1 : a review for diagnosis and treatment considerations ».

¹¹³ Ferri et al., « Condylar resorptions and orthodontic-surgical treatment : state of the art ».

La résorption interne touche l'os médullaire et sous-cortical, entraînant une diminution de taille dans les 3 sens de l'espace sans destruction apparente (au départ en tout cas) du fibrocartilage au niveau du condyle ou de la fosse, à la différence des arthrites. L'hypothèse des auteurs est que les changements hormonaux entraînent le développement d'un panus (tissu inflammatoire) au sein de la capsule articulaire, qui va stimuler la production de substrats lytiques qui vont pénétrer le tissu osseux à travers le fibrocartilage, et également entraîner la destruction des structures ligamentaires qui maintiennent le disque. C'est ce phénomène qui serait à l'origine du déplacement discal antérieur¹¹⁴.

Les surcharges articulaires (bruxisme, traumatismes, tractions intermaxillaires) pourraient accélérer la progression de la résorption. Certains auteurs ont même retenu les surcharges mécaniques dans le cadre des traitements orthodontiques comme une cause de résorption condylienne à part entière. Cependant peu de données scientifiques sont disponibles et il n'existe pas d'éléments en faveur de résorptions en rapport direct avec des traitements orthodontiques trop rapides ou trop « lourds »¹¹⁵.

La chirurgie orthognathique interviendrait également comme un facteur déclenchant de résorption depuis l'avènement des synthèses rigides. En effet, si la synthèse place le condyle en compression, cela pourrait être à l'origine de sa résorption. Le chirurgien doit avoir conscience de cette problématique, et il devra toujours chercher à placer le condyle dans une position idéale avant de fixer les plaques d'ostéosynthèse. Après un traitement orthopédique (chirurgical ou non) un remodelage de l'ATM est classique¹¹⁶. Selon Ferri, il est possible que dans certaines circonstances les capacités d'adaptation articulaires soient dépassées, induisant alors une résorption condylienne. Cependant, il précise que les facteurs mécaniques ne peuvent à eux seuls être la cause des résorptions condyliennes.

5.3.7.3. Symptomatologie clinique

La RCI peut progresser un certain temps, dans un délai moyen de six à dix-huit mois, puis entrer en rémission, ou évoluer jusqu'à la résorption complète de la tête condylienne¹¹⁷. Dans les cas de rémissions, une surcharge articulaire peut réactiver le processus de destruction dans un second temps, même après plusieurs années de stabilité.

¹¹⁴ Wolford et Galiano, « Adolescent internal condylar resorption (AICR) of the temporomandibular joint, part 1 : a review for diagnosis and treatment considerations ».

¹¹⁵ Ferri et al., « Condylar resorptions and orthodontic-surgical treatment : state of the art ».

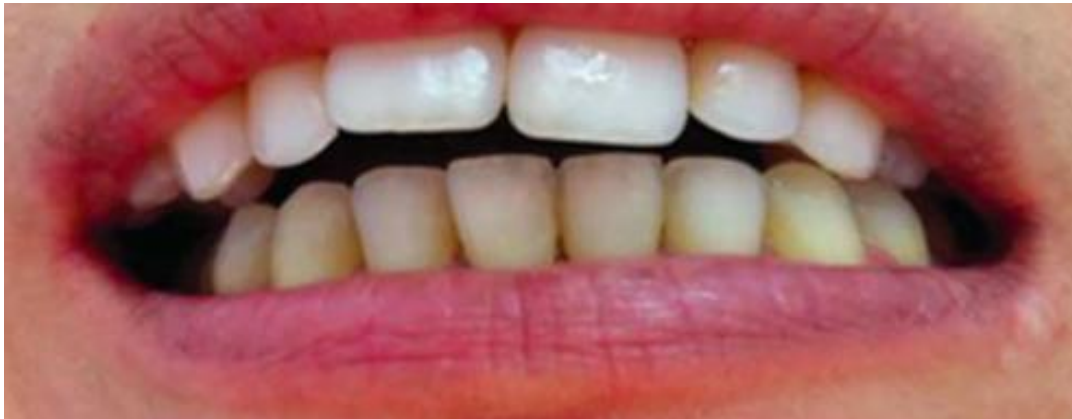¹¹⁶ Woodside, Metaxas, et Altuna, « The influence of functional appliance therapy on glenoid fossa remodeling ».

¹¹⁷ Ferri et al., « Condylar resorptions and orthodontic-surgical treatment : state of the art ».

Sur le plan dento-facial, cette pathologie, quand elle est bilatérale (le plus fréquent), provoque une rétropulsion mandibulaire progressive conduisant à une malocclusion de classe II, associée ou non à une béance antérieure. La présence de facettes d'usures sur les bords libres des incisives indique que ces dents étaient en contact avant et cet élément pourra orienter le diagnostic¹¹⁸.

Dans les cas de RCI unilatérale (ou bilatérale avec un taux de résorption différent à droite et à gauche) on observe une déviation de la médiane mandibulaire vers le côté atteint, une classe II unilatérale, un articulé inversé postérieur avec prématurité occlusale du côté atteint, et une béance antérieure et latérale du côté controlatéral.

Figure 15 : RCI à gauche : béance antérieure et latérale droite, déviation du milieu mandibulaire à gauche, classe II gauche.



Source : Caldas et al., « Occlusal changes secondary to temporomandibular joint conditions : a critical review and implications for clinical practice », 2016

Contrairement à l'ostéoarthrite qui évolue lentement et peut engendrer des changements occlusaux relativement mineurs, la RCI peut conduire à une béance sévère en un temps relativement rapide. Cependant, la symptomatologie occlusale est variable d'un cas à l'autre. Elle dépend de l'importance de l'atteinte et de la rapidité de son installation. Dans les premiers temps et dans les formes à évolution lente, les rapports occlusaux antérieurs sont souvent inchangés au prix d'une bascule du plan d'occlusion avec apparition d'un sourire gingival. Dans les cas les plus graves ou ceux d'installation

¹¹⁸ Caldas et al., « Occlusal changes secondary to temporomandibular joint conditions : a critical review and implications for clinical practice ».

rapide, les compensations deviennent difficiles et on assiste alors à l'apparition d'une béance antérieure.

Le recul de la mandibule peut entraîner des problèmes de diminution du couloir oro-pharyngé dans les cas sévères, pouvant engendrer des problèmes d'apnée du sommeil¹¹⁹.

Sur le plan articulaire, on retrouve un déplacement discal antérieur. Les claquements sont relativement rares car la luxation peut devenir non réductible rapidement dans le processus pathologique. En revanche on retrouve fréquemment une limitation d'ouverture buccale, témoignant d'un obstacle (disque luxé) sur le trajet condylien à l'ouverture¹²⁰. Les douleurs sont inconstantes.

5.3.7.4. Symptomatologie radiologique

A la téléradiographie de profil : on observe une aggravation de la classe II et de l'hyperdivergence, une diminution de la hauteur faciale postérieure, une bascule du plan d'occlusion et une diminution du couloir oro-pharyngé. Des téléradiographies successives tous les 6 à 12 mois permettent d'objectiver ces évolutions. Les études ont montré une résorption condylienne moyenne de 1,5 mm par an, qui se traduit au niveau céphalométrique par une rétrusion du point B de 2,5 mm par an et une inclinaison du plan occlusal de 2° par an¹²¹.

A la panoramique : on observe une réduction du volume d'un ou des deux condyles. Il faut cependant garder à l'esprit que la panoramique donne une image en deux dimensions et déformée donc elle ne peut servir seule à poser un diagnostic. C'est néanmoins un élément d'alerte.

Au cone beam (CBCT) : on observe une diminution du volume de la tête condylienne. Il y a fréquemment un amincissement cortical voire une perte de continuité de la corticale, mais la corticale peut aussi être normale. Une ostéoarthrite secondaire peut se développer suite aux dérangements internes. Cela pourrait expliquer l'aspect variable de la corticale, qui peut être plus ou moins atteinte

¹¹⁹ Mehra et Wolford, « Surgical management of obstructive sleep apnea ».

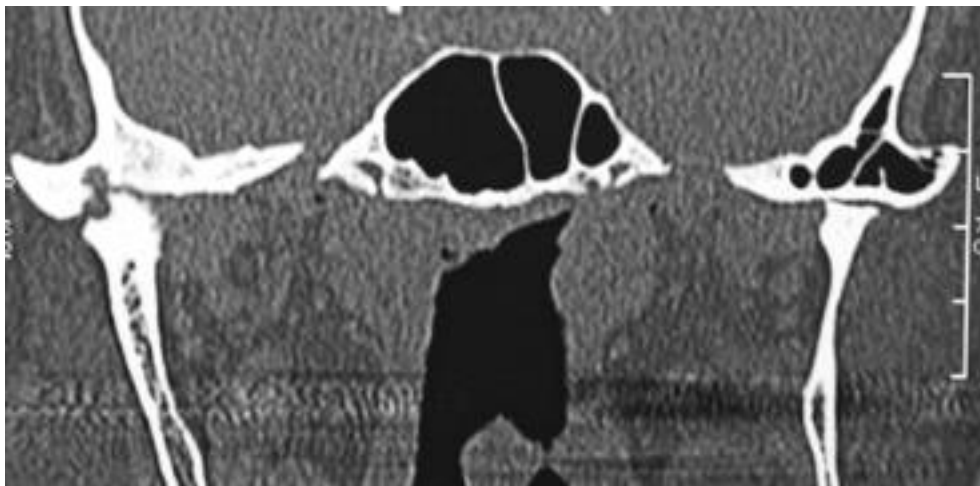
¹²⁰ Bianchi et al., « Effect of temporomandibular joint articular disc repositioning on anterior open-bite malocclusion : an orthodontic-surgical approach ».

¹²¹ Wolford et Galiano, « Adolescent internal condylar resorption (AICR) of the temporomandibular joint, part 1 : a review for diagnosis and treatment considerations ».

en fonction de s'il s'agit uniquement d'une résorption interne ou si des phénomènes inflammatoires d'ostéoarthrite se surajoutent à la pathologie¹²².

A l'IRM : on observe un déplacement discal antérieur, avec ou sans repositionnement à l'ouverture.

Figure 16 : RCI bilatérale (CBCT)



Source : Ferri, « Résorptions condyliennes et traitements orthodontico-chirurgicaux : mise au point », 2016

5.3.7.5. Prise en charge

Ces cas très complexes doivent être adressés à des équipes hospitalo-universitaires spécialisées et la prise en charge sera pluridisciplinaire¹²³.

Les techniques utilisées dans le passé (gouttières pour diminuer les surcharges articulaires, anti-inflammatoires, lavages articulaires...) n'ont pas montré de résultats prédictibles. De la même manière, selon Wolford¹²⁴ la chirurgie orthognathique classique n'apporte pas de résultat satisfaisant puisque l'on observe une récurrence de la malocclusion dans la mesure où l'on n'obtient pas d'arrêt de la

¹²² Bianchi et al., « Effect of temporomandibular joint articular disc repositioning on anterior open-bite malocclusion : an orthodontic-surgical approach ».

¹²³ Greene, Galang-Boquiren, et Bartilotta, « Orthodontics and the temporomandibular joint ».

¹²⁴ Wolford et Galiano, « Adolescent internal condylar resorption (AICR) of the temporomandibular joint, part 1 : a review for diagnosis and treatment considerations ».

résorption si le disque n'est pas repositionné. De plus la chirurgie classique n'apporte pas d'amélioration de la symptomatologie articulaire.

Wolford¹²⁵ a développé un protocole chirurgical pour traiter la RCI, qui permet de stabiliser les disques dans une position physiologique et donne un résultat hautement prédictible, dans les cas où les condyles et les disques sont encore conservables. Selon lui le repositionnement discal est une des clés du succès dans la mesure où il permet de limiter les surcharges sur le condyle.

Ce protocole comporte plusieurs étapes :

- Curetage du tissu hyperplasique autour du condyle.
- Repositionnement du disque autour du condyle, suturé à un ancrage placé sur la partie postérieure du condyle, qui va agir comme un ligament artificiel pour maintenir le disque.
- Ostéotomie maxillo-mandibulaire pour rotation anti-horaire et avancée mandibulaire (pouvant être réalisées lors d'une seconde intervention chirurgicale)

Avec cette méthode, les études montrent qu'il n'y a pas de différence significative entre les résultats post-chirurgicaux et les résultats à 3 ans. On observe de plus un léger accroissement de la longueur mandibulaire après chirurgie chez les patients opérés en cours de croissance, ce qui montre que le processus de résorption est réversible¹²⁶.

Le diagnostic doit être fait le plus tôt possible, afin que le disque soit le moins endommagé possible et que le condyle conserve un volume suffisant pour une bonne répartition des charges mécaniques en post-chirurgie. Après 4 ans d'évolution de la maladie, le disque ne peut être sauvé et il faut envisager une prothèse articulaire totale. Le remplacement du disque par du tissu autogène (greffe temporal par exemple) n'est pas prédictif en termes de stabilité et d'amélioration des douleurs et de la fonction. Une ménisectomie seule n'est pas recommandée non plus car ça peut aggraver les douleurs et provoquer des phénomènes d'ostéoarthrite. De plus ça n'arrêtera pas le processus de destruction. Les auteurs préfèrent utiliser des prothèses totales articulaires personnalisées qui donnent des résultats très prédictibles¹²⁷. L'inconvénient est le prix de ces prothèses sur-mesure qui est encore très élevé aujourd'hui.

¹²⁵ Wolford et Galiano.

¹²⁶ Gonçalves et al., « Postsurgical stability of counterclockwise maxillomandibular advancement surgery : affect of articular disc repositioning ».

¹²⁷ Wolford et al., « Twenty-year follow-up study on a patient-fitted temporomandibular joint prosthesis : the Techmedica/TMJ concepts device ».

Selon Ferri,¹²⁸ le protocole de Wolford est complexe et il est très difficile de bien repositionner le condyle quand celui-ci n'a plus de congruence avec sa cavité glénoïde. Pour lui, les thérapeutiques conservatrices doivent être privilégiées. Les RCI purement radiographiques (sans conséquences occlusales ou algiques) doivent faire l'objet d'une simple observation jusqu'à stabilisation du processus. En effet certaines formes de résorptions doivent être considérées comme des remodelages particuliers dont l'évolution se fait vers une réduction de la masse osseuse du condyle. Sans événement perturbateur le nouvel équilibre osseux sera stable. Il n'y a pas lieu dans ces cas de prévoir de traitement particulier. Quand le processus s'accompagne de manifestations cliniques, un traitement doit être mis en place. Celui-ci est avant tout conservateur et a pour but de stabiliser le processus résorptif. Cela passe par l'arrêt des tractions orthodontiques et de toutes autres forces entraînant des surcharges articulaires, et par le recours aux gouttières de relaxation condylienne. Un traitement chirurgical devra être entamé en seconde intention, si les traitements conservateurs ne donnent pas de résultats satisfaisants.

De plus, si selon Wolford le repositionnement du disque est la clé du succès (dans toute chirurgie orthognathique avec luxation discale associée, même sans résorption condylienne), d'autres auteurs¹²⁹ ¹³⁰ estiment que la situation du disque serait de moindre importance du fait des grandes capacités adaptatives des tissus articulaires. On observe par exemple fréquemment l'apparition d'un « néo-disque » dans les cas de luxations discales irréductibles anciennes.

¹²⁸ Ferri et al., « Condylar resorptions and orthodontic-surgical treatment : state of the art ».

¹²⁹ Miao et al., « Influence of temporomandibular joint disc displacement on mandibular advancement in patients without pre-treatment condylar resorption ».

¹³⁰ Ferri et al., « Condylar resorptions and orthodontic-surgical treatment : state of the art ».

Conclusion

Les traitements orthodontiques ne semblent pas pouvoir être incriminés dans l'étiopathogénie des DTM, quelles que soient les modalités de traitement.

Certaines malocclusions sont fréquemment accusées d'avoir un impact pathogène, cependant les études sont contradictoires et il s'agit tout au plus d'un cofacteur aggravant, ne pouvant justifier à lui seul un traitement orthodontique dans l'unique but de traiter une DTM.

La forte prévalence des DTM au cours des traitements orthodontiques est à remettre en place dans son contexte épidémiologique. Cependant, d'autres études sont nécessaires pour exclure avec certitude tout impact pathogène. Le problème majeur réside dans la trop grande disparité de la méthodologie expérimentale, et dans le manque de critères diagnostiques précis.

Nous devons considérer « qu'absence de preuve n'est pas preuve d'absence ». Ceci nous invite à la prudence lors de la prise en charge de patients « à risque », notamment lors de l'utilisation de certaines forces extra-orales et intermaxillaires. Ces patients devront être repérés par un dépistage systématique lors de la première consultation orthodontique. Il conviendra d'informer ces patients de leur état, de l'éventuelle progression de leur pathologie, d'obtenir leur consentement éclairé et éventuellement de leur proposer un traitement spécifique non invasif. En cas de symptomatologie douloureuse, le traitement devra être ajourné jusqu'à résolution de celle-ci. La prise en charge de ces patients devra être pluridisciplinaire (chirurgien-dentiste spécialisé dans les douleurs oro-faciales, kinésithérapeute, psychologue...), et le suivi est de règle.

Certaines DTM comme les résorptions idiopathiques peuvent avoir des répercussions majeures sur l'occlusion. Le praticien doit rester très vigilant en cas d'apparition de symptomatologie occlusale atypique et la cause articulaire devra systématiquement être évoquée.

Bibliographie

- Abrahamsson, C., E. Ekberg, T. Henrikson, et L. Bondemark. « Alterations of temporomandibular disorders before and after orthognathic surgery : a systematic review ». *The Angle orthodontist* 77, n° 4 (2007): 729-34. <https://doi.org/10.2319/052906-215>.
- Akhter, R., M. Morita, M. Esaki, K. Nakamura, et T. Kanehira. « Development of temporomandibular disorder symptoms : a 3-year cohort study of university students ». *Journal of oral rehabilitation* 38, n° 6 (2011): 395-403. <https://doi.org/10.1111/j.1365-2842.2010.02195.x>.
- Al-Moraissi, E.A., L.M. Wolford, D. Perez, D.M. Laskin, et E. Ellis. « Does orthognathic surgery cause or cure temporomandibular disorders ? a systematic review and meta-analysis ». *Journal of oral and maxillofacial surgery* 75, n° 9 (2017): 1835-47. <https://doi.org/10.1016/j.joms.2017.03.029>.
- Al-Riyami, S., S.J. Cunningham, et D.R. Moles. « Orthognathic treatment and temporomandibular disorders : a systematic review. Part 2. Signs and symptoms and meta-analyses ». *American journal of orthodontics and dentofacial orthopedics* 136, n° 5 (2009): 626.e1-16, discussion 626-627. <https://doi.org/10.1016/j.ajodo.2009.02.022>.
- Arat, F.E., M. Arat, B. Tompson, et S. Tanju. « Muscular and condylar response to rapid maxillary expansion. Part 3 : magnetic resonance assessment of condyle-disc relationship ». *American journal of orthodontics and dentofacial orthopedics* 133, n° 6 (2008): 830-36. <https://doi.org/10.1016/j.ajodo.2007.03.026>.
- Ataran, R., A. Bahramian, Z. Jamali, V. Pishahang, H. Sadeghi Barzegani, P. Sarbakhsh, et J. Yazdani. « The role of botulinum toxin A in treatment of temporomandibular joint disorders : a review ». *Journal of dentistry* 18, n° 3 (2017): 157-64.
- Beattie, J. R., D. E. Paquette, et L. E. Johnston. « The functional impact of extraction and nonextraction treatments : a long-term comparison in patients with “borderline,” equally susceptible Class II malocclusions ». *American journal of orthodontics and dentofacial orthopedics* 105, n° 5 (1994): 444-49. [https://doi.org/10.1016/S0889-5406\(94\)70004-4](https://doi.org/10.1016/S0889-5406(94)70004-4).
- Bianchi, J., A.D.S. Pinto, J. Ignácio, D.P. Obelenis Ryan, et J.R. Gonçalves. « Effect of temporomandibular joint articular disc repositioning on anterior open-bite malocclusion : an orthodontic-surgical approach ». *American journal of orthodontics and dentofacial orthopedics* 152, n° 6 (2017): 848-58. <https://doi.org/10.1016/j.ajodo.2016.09.032>.
- Bonnefoy, C., L. Chikhani, et J. Dichamp. « Anatomie descriptive et fonctionnelle de l'articulation temporo-mandibulaire ». *Actualités odonto-stomatologiques*, n° 265 (2013): 4-18. <https://doi.org/10.1051/aos/2013502>.

- Bonnet, B. « Un appareil de reposturation : l'enveloppe linguale nocturne (E.L.N.) ». *Revue d'orthopédie dento-faciale* 26, n° 3 (1992): 329-47. <https://doi.org/10.1051/odf/1992025>.
- Borstlap, W. A., P. J. W. Stoelinga, T. J. M. Hoppenreijns, et M. A. van't Hof. « Stabilisation of sagittal split advancement osteotomies with miniplates : a prospective, multicentre study with two-year follow-up : part III - condylar remodelling and resorption ». *International journal of oral and maxillofacial surgery* 33, n° 7 (2004): 649-55. <https://doi.org/10.1016/j.ijom.2004.01.018>.
- Bósio, J. A., J. G. Burch, R. H. Tallents, D. B. Wade, et F. M. Beck. « Lateral cephalometric analysis of asymptomatic volunteers and symptomatic patients with and without bilateral temporomandibular joint disk displacement ». *American journal of orthodontics and dentofacial orthopedics* 114, n° 3 (1998): 248-55.
- Caldas, W., A.C. Conti, G. Janson, et P.C.R. Conti. « Occlusal changes secondary to temporomandibular joint conditions : a critical review and implications for clinical practice ». *Journal of applied oral science* 24, n° 4 (2016): 411-19. <https://doi.org/10.1590/1678-775720150295>.
- Castelo, P. M., M. B. D. Gavião, L. J. Pereira, et L. R. Bonjardim. « Relationship between oral parafunctional/nutritive sucking habits and temporomandibular joint dysfunction in primary dentition ». *International journal of paediatric dentistry* 15, n° 1 (2005): 29-36. <https://doi.org/10.1111/j.1365-263X.2005.00608.x>.
- Chiappe, G., F. Fantoni, N. Landi, K. Biondi, et M. Bosco. « Clinical value of 12 occlusal features for the prediction of disc displacement with reduction (RDC/TMD Axis I group IIa) ». *Journal of oral rehabilitation* 36, n° 5 (2009): 322-29.
- Conti, A., M. Freitas, P. Conti, J. Henriques, et G. Janson. « Relationship between signs and symptoms of temporomandibular disorders and orthodontic treatment : a cross-sectional study ». *The Angle orthodontist* 73, n° 4 (2003): 411-17. [https://doi.org/10.1043/0003-3219\(2003\)073<0411:RBSASO>2.0.CO;2](https://doi.org/10.1043/0003-3219(2003)073<0411:RBSASO>2.0.CO;2).
- Corvo, G., G. Tartaro, A. Giudice, et A. Diomajuta. « Distribution of craniomandibular disorders, occlusal factors and oral parafunctions in a paediatric population ». *European journal of paediatric dentistry* 4, n° 2 (2003): 84-88.
- Cramer, H., R. Lauche, H. Haller, et G. Dobos. « A systematic review and meta-analysis of yoga for low back pain ». *The clinical journal of pain* 29, n° 5 (2013): 450-60. <https://doi.org/10.1097/AJP.0b013e31825e1492>.
- Cuccia, A. M., et C. Caradonna. « Correlation of the temporomandibular dysfunction classification index with cephalometric indicators of facial structure : a study on adult female subjects ». *Minerva stomatologica* 57, n° 4 (2008): 155-65.
- Deodato, F., R. Trusendi, R. Giorgetti, et M.U. Scalese. « Predisposition for temporomandibular joint

- disorders : loose ligaments ». *Cranio : the journal of craniomandibular practice* 24, n° 3 (2006): 179-83. <https://doi.org/10.1179/crn.2006.029>.
- Dibbets, J. M., et L. T. van der Weele. « Long-term effects of orthodontic treatment, including extraction, on signs and symptoms attributed to CMD ». *European journal of orthodontics* 14, n° 1 (1992): 16-20.
- D'Ippolito, S., R. Ursini, L. Giuliente, et R. Deli. « Correlations between mandibular asymmetries and temporomandibular disorders (TMD) ». *International orthodontics* 12, n° 2 (2014): 222-38. <https://doi.org/10.1016/j.ortho.2014.03.013>.
- Dworkin, S. F., et L. LeResche. « Research diagnostic criteria for temporomandibular disorders : review, criteria, examinations and specifications, critique ». *Journal of craniomandibular disorders : facial & oral pain* 6, n° 4 (1992): 301-55.
- Egermark, I., G.E. Carlsson, et T Magnusson. « A prospective long-term study of signs and symptoms of temporomandibular disorders in patients who received orthodontic treatment in childhood ». *The Angle orthodontist* 75, n° 4 (2005): 645-50. [https://doi.org/10.1043/0003-3219\(2005\)75\[645:APLSOS\]2.0.CO;2](https://doi.org/10.1043/0003-3219(2005)75[645:APLSOS]2.0.CO;2).
- Farella, M., A. Michelotti, G. Iodice, S. Milani, et R. Martina. « Unilateral posterior crossbite is not associated with TMJ clicking in young adolescents ». *Journal of dental research* 86, n° 2 (2007): 137-41. <https://doi.org/10.1177/154405910708600206>.
- Farias-Neto, A., A. H. M. Dias, B. F. S. de Miranda, et A. R. de Oliveira. « Face-bow transfer in prosthodontics : a systematic review of the literature ». *Journal of oral rehabilitation* 40, n° 9 (2013): 686-92. <https://doi.org/10.1111/joor.12081>.
- Fernández Sanromán, J., J. M. Gómez González, et J. A. del Hoyo. « Relationship between condylar position, dentofacial deformity and temporomandibular joint dysfunction : an MRI and CT prospective study ». *Journal of cranio-maxillo-facial surgery* 26, n° 1 (1998): 35-42.
- Ferri, J., R. Nicot, J.M. Maes, G. Raoul, et L. Lauwers. « Condylar resorptions and orthodontic-surgical treatment : state of the art ». *International orthodontics* 14, n° 4 (2016): 503-27. <https://doi.org/10.1016/j.ortho.2016.10.011>.
- Fleiter, B., P. De Jaegher, et N. Fougeront. *Troubles musculo-squelettiques de l'appareil manducateur*. Paris : Quintessence International, 2015.
- Forsell, H., et E. Kalso. « Application of principles of evidence-based medicine to occlusal treatment for temporomandibular disorders : are there lessons to be learned ? » *Journal of orofacial pain* 18, n° 1 (2004): 9-22; discussion 23-32.
- Gameiro, GH., A. da Silva Andrade, DF. Nouer, et MC. Ferraz de Arruda Veiga. « How may stressful experiences contribute to the development of temporomandibular disorders ? » *Clinical oral investigations* 10, n° 4 (2006): 261-68. <https://doi.org/10.1007/s00784-006-0064-1>.

- Gebeile-Chauty, S., O. Robin, Y. Messaoudi, et J.J. Aknin. « Le traitement orthodontique peut-il générer des algies et/ou dysfonctionnements articulaires ou musculaires (ADAM) ? Une revue de littérature ». *L' Orthodontie française* 81, n° 1 (2010): 85-93. <https://doi.org/10.1051/orthodfr/2010009>.
- Gesch, D., O. Bernhardt, et A. Kirbschus. « Association of malocclusion and functional occlusion with temporomandibular disorders (TMD) in adults : a systematic review of population-based studies ». *Quintessence internationale* 35, n° 3 (2004): 211-21.
- Gonçalves, J.B., D.S. Cassano, L.M. Wolford, A. Santos-Pinto, et I.M. Márquez. « Postsurgical stability of counterclockwise maxillomandibular advancement surgery : affect of articular disc repositioning ». *Journal of oral and maxillofacial surgery* 66, n° 4 (2008): 724-38. <https://doi.org/10.1016/j.joms.2007.11.007>.
- Greene, C.S. « Relationship between occlusion and temporomandibular disorders : implications for the orthodontist ». *American journal of orthodontics and dentofacial orthopedics* 139, n° 1 (2011): 11, 13, 15. <https://doi.org/10.1016/j.ajodo.2010.11.010>.
- Greene, C.S., M.T. Galang-Boquiren, et B.Y. Bartilotta. « Orthodontics and the temporomandibular joint : what orthodontic providers need to know ». *Quintessence internationale* 48, n° 10 (2017): 799-808. <https://doi.org/10.3290/j.qi.a39095>.
- Hagag, G., K. Yoshida, et H. Miura. « Occlusion, prosthodontic treatment, and temporomandibular disorders : a review ». *Journal of medical and dental sciences* 47, n° 1 (2000): 61-66.
- Hale, L., et S. Guan. « Screen time and sleep among school-aged children and adolescents : a systematic literature review ». *Sleep medicine reviews* 21 (2015): 50-58. <https://doi.org/10.1016/j.smr.2014.07.007>.
- Helkimo, M. « Studies on function and dysfunction of the masticatory system. II. Index for anamnestic and clinical dysfunction and occlusal state ». *Svensk tandlakare tidskrift. Swedish dental journal* 67, n° 2 (1974): 101-21.
- Hirsch, C. « No Increased risk of temporomandibular disorders and bruxism in children and adolescents during orthodontic therapy ». *Journal of orofacial orthopedics* 70, n° 1 (2009): 39-50. <https://doi.org/10.1007/s00056-009-0820-3>.
- How, C.K. « Orthodontic treatment has little to do with temporomandibular disorders ». *Evidence-based dentistry* 5, n° 3 (2004): 75. <https://doi.org/10.1038/sj.ebd.6400269>.
- Huang, G.J., J. Cunha-Cruz, M. Rothen, C. Spiekerman, M. Drangsholt, L. Anderson, et G.A. Roset. « A prospective study of clinical outcomes related to third molar removal or retention ». *American journal of public health* 104, n° 4 (2014): 728-34. <https://doi.org/10.2105/AJPH.2013.301649>.
- Huddleston Slater, J.J., F. Lobbezoo, N. Onland-Moret, et M. Naeije. « Anterior disc displacement with reduction and symptomatic hypermobility in the human temporomandibular joint : prevalence

- rates and risk factors in children and teenagers ». *Journal of orofacial pain* 21, n° 1 (2007): 55-62.
- Ingervall, B., et A. Rönnerman. « Index for need of orthodontic treatment ». *Odontologisk revy* 26, n° 1 (1975): 59-82.
- Ingervall, B., et B. Thilander. « Activity of temporal and masseter muscles in children with a lateral forced bite ». *The Angle orthodontist* 45, n° 4 (1975): 249-58. [https://doi.org/10.1043/0003-3219\(1975\)045<0249:AOTAMM>2.0.CO;2](https://doi.org/10.1043/0003-3219(1975)045<0249:AOTAMM>2.0.CO;2).
- Kandasamy, S., R. Boeddinghaus, et E. Kruger. « Condylar position assessed by magnetic resonance imaging after various bite position registrations ». *American journal of orthodontics and dentofacial orthopedics* 144, n° 4 (2013): 512-17. <https://doi.org/10.1016/j.ajodo.2013.06.014>.
- Katzberg, R. W., P. L. Westesson, R. H. Tallents, et C. M. Drake. « Orthodontics and temporomandibular joint internal derangement ». *American journal of orthodontics and dentofacial orthopedics* 109, n° 5 (1996): 515-20.
- Kecik, D., I. Kocadereli, et I. Saatci. « Evaluation of the treatment changes of functional posterior crossbite in the mixed dentition ». *American journal of orthodontics and dentofacial orthopedics* 131, n° 2 (2007): 202-15. <https://doi.org/10.1016/j.ajodo.2005.03.030>.
- Koh, H., et P. G. Robinson. « Occlusal adjustment for treating and preventing temporomandibular joint disorders ». *Journal of oral rehabilitation* 31, n° 4 (2004): 287-92. <https://doi.org/10.1046/j.1365-2842.2003.01257.x>.
- Kurt, H., C. Alioğlu, B. Karayazgan, N. Tuncer, et H. Kılıçoğlu. « The effects of two methods of class III malocclusion treatment on temporomandibular disorders ». *European journal of orthodontics* 33, n° 6 (2011): 636-41. <https://doi.org/10.1093/ejo/cjq114>.
- Leeuw, R. de. *Orofacial pain : guidelines for assessment, diagnosis, and management*. 4th ed. Quintessence Publishing, 2008.
- Leite, R.A., J.F. Rodrigues, M.T. Sakima, et T. Sakima. « Relationship between temporomandibular disorders and orthodontic treatment : a literature review ». *Dental press journal of orthodontics* 18, n° 1 (2013): 150-57.
- LeResche, L. « Epidemiology of temporomandibular disorders: implications for the investigation of etiologic factors ». *Critical reviews in oral biology and medicine* 8, n° 3 (1997): 291-305.
- Luppanapornlarp, S., et L. E. Johnston. « The effects of premolar-extraction : a long-term comparison of outcomes in "clear-cut" extraction and nonextraction class II patients ». *The Angle orthodontist* 63, n° 4 (1993): 257-72. [https://doi.org/10.1043/0003-3219\(1993\)063<0257:TEOPAL>2.0.CO;2](https://doi.org/10.1043/0003-3219(1993)063<0257:TEOPAL>2.0.CO;2).
- Luther, F., S. Layton, et F. McDonald. « Orthodontics for treating temporomandibular joint (TMJ) disorders ». *The Cochrane database of systematic reviews*, 2010, CD006541. <https://doi.org/10.1002/14651858.CD006541.pub2>.

- Macfarlane, T.V., P. Kenealy, H.A. Kingdon, B.O. Mohlin, J.R. Pilley, S. Richmond, et W.C. Shaw. « Twenty-year cohort study of health gain from orthodontic treatment : temporomandibular disorders ». *American journal of orthodontics and dentofacial orthopedics* 135, n° 6 (2009): 692.e1-8; discussion 692-693. <https://doi.org/10.1016/j.ajodo.2008.10.017>.
- Machado, E., R.A. Grehs, et P.A. Cunali. « Imaging from temporomandibular joint during orthodontic treatment : a systematic review ». *Dental press journal of orthodontics* 16, n° 3 (2011): 54-56. <https://doi.org/10.1590/S2176-94512011000300005>.
- Manière-Ezvan, A., A. Oueiss, et F. Busson. « TMJ and orthodontics, “past, present and future” ». *Revue de stomatologie, de chirurgie maxillo-faciale et de chirurgie orale* 117, n° 6 (2016): 453-57. <https://doi.org/10.1016/j.revsto.2016.10.002>.
- McLaughlin, R. P., et J. C. Bennett. « The extraction-nonextraction dilemma as it relates to TMD ». *The Angle orthodontist* 65, n° 3 (1995): 175-86. [https://doi.org/10.1043/0003-3219\(1995\)065<0175:TEDAIR>2.0.CO;2](https://doi.org/10.1043/0003-3219(1995)065<0175:TEDAIR>2.0.CO;2).
- McNamara, J. A., D. A. Seligman, et J. P. Okeson. « Occlusion, orthodontic treatment, and temporomandibular disorders : a review ». *Journal of orofacial pain* 9, n° 1 (1995): 73-90.
- Mehra, P., et L. M. Wolford. « Surgical management of obstructive sleep apnea ». *Proceedings* 13, n° 4 (2000): 338-42.
- Mercuri, L.G. « Osteoarthritis, osteoarthrosis, and idiopathic condylar resorption ». *Oral and maxillofacial surgery clinics of North America* 20, n° 2 (2008): 169-83, v-vi. <https://doi.org/10.1016/j.coms.2007.12.007>.
- Miao, Z., X.-D. Wang, L.-X. Mao, Y.-H. Xia, L.-J. Yuan, M. Cai, J.-Q. Liu, et al. « Influence of temporomandibular joint disc displacement on mandibular advancement in patients without pre-treatment condylar resorption ». *International journal of oral and maxillofacial surgery* 46, n° 3 (2017): 328-36. <https://doi.org/10.1016/j.ijom.2016.08.011>.
- Michelotti, A., et G. Iodice. « The role of orthodontics in temporomandibular disorders ». *Journal of oral rehabilitation* 37, n° 6 (2010): 411-29. <https://doi.org/10.1111/j.1365-2842.2010.02087.x>.
- Mohlin, B., S. Axelsson, G. Paulin, T. Pietilä, L. Bondemark, V. Brattström, K. Hansen, et A.K. Holm. « TMD in relation to malocclusion and orthodontic treatment ». *The Angle orthodontist* 77, n° 3 (2007): 542-48. [https://doi.org/10.2319/0003-3219\(2007\)077\[0542:TIRTMA\]2.0.CO;2](https://doi.org/10.2319/0003-3219(2007)077[0542:TIRTMA]2.0.CO;2).
- Mohlin, B.O., K. Derweduwen, R. Pilley, A. Kingdon, W. C. Shaw, et P. Kenealy. « Malocclusion and temporomandibular disorder : a comparison of adolescents with moderate to severe dysfunction with those without signs and symptoms of temporomandibular disorder and their further development to 30 years of age ». *The Angle orthodontist* 74, n° 3 (2004): 319-27. [https://doi.org/10.1043/0003-3219\(2004\)074<0319:MATDCO>2.0.CO;2](https://doi.org/10.1043/0003-3219(2004)074<0319:MATDCO>2.0.CO;2).
- Mongini, F. « A modified extraoral technique of mandibular manipulation in disk displacement

- without reduction ». *Cranio : the journal of craniomandibular practice* 13, n° 1 (1995): 22-25.
- Morneburg, T.R., et P.A. Pröschel. « Impact of arbitrary and mean transfer of dental casts to the articulator on centric occlusal errors ». *Clinical oral investigations* 15, n° 3 (2011): 427-34. <https://doi.org/10.1007/s00784-010-0395-9>.
- Nilsson, IM., T. List, et M. Drangsholt. « Incidence and temporal patterns of temporomandibular disorder pain among swedish adolescents ». *Journal of orofacial pain* 21, n° 2 (2007): 127-32.
- Olivo, S.A., J. Bravo, D.J. Magee, N.M.R. Thie, P.W. Major, et C. Flores-Mir. « The association between head and cervical posture and temporomandibular disorders : a systematic review ». *Journal of orofacial pain* 20, n° 1 (2006): 9-23.
- Ortial, J.P. « Les traitements de la classe II, division 2, de l'adolescent, avec ou sans extractions de prémolaires ». *Revue d'orthopédie dento-faciale* 33, n° 4 (1999): 557-79. <https://doi.org/10.1051/odf/1999029>.
- Pallegama, R. W., A. W. Ranasinghe, V. S. Weerasinghe, et M. a. M. Sitheeque. « Anxiety and personality traits in patients with muscle related temporomandibular disorders ». *Journal of oral rehabilitation* 32, n° 10 (2005): 701-7. <https://doi.org/10.1111/j.1365-2842.2005.01503.x>.
- Pedroni, C., A. De Oliveira, et M. Guaratini. « Prevalence study of signs and symptoms of temporomandibular disorders in university students ». *Journal of oral rehabilitation* 30, n° 3 (2003): 283-89.
- Pullinger, A. G., D. A. Seligman, et J. A. Gornbein. « A multiple logistic regression analysis of the risk and relative odds of temporomandibular disorders as a function of common occlusal features ». *Journal of dental research* 72, n° 6 (1993): 968-79. <https://doi.org/10.1177/00220345930720061301>.
- Robin, O., et P. Carpentier. « Données actuelles sur le traitement des algies et dysfonctionnement de l'appareil manducateur. » *Chirurgien dentiste de France* 76, n° 1263/1264 (2006): 29-41.
- Rossetti, L.M.N., P.H.O. Rossetti, P.C.R. Conti, et C.R de Araujo. « Association between sleep bruxism and temporomandibular disorders : a polysomnographic pilot study ». *Cranio : the journal of craniomandibular practice* 26, n° 1 (2008): 16-24. <https://doi.org/10.1179/crn.2008.004>.
- Ruf, S., et N.C. Bock. « Long-term (≥15 years) effects of class II treatment : a longitudinal and cross-sectional study on signs and symptoms of temporomandibular disorders ». *European journal of orthodontics*, 2018. <https://doi.org/10.1093/ejo/cjy040>.
- Ruf, S., et H. Pancherz. « Long-term TMJ effects of Herbst treatment : a clinical and MRI study ». *American journal of orthodontics and dentofacial orthopedics* 114, n° 5 (1998): 475-83.
- Saglam-Aydinatay, B., et T. Taner. « Oral appliance therapy in obstructive sleep apnea : long-term adherence and patients experiences ». *Medicina oral, patologia oral y cirugia bucal* 23, n° 1 (2018): e72-77. <https://doi.org/10.4317/medoral.22158>.

- Sato, F., K. Kino, M. Sugisaki, T. Haketa, Y. Amemori, T. Ishikawa, T. Shibuya, et al. « Teeth contacting habit as a contributing factor to chronic pain in patients with temporomandibular disorders ». *Journal of medical and dental sciences* 53, n° 2 (2006): 103-9.
- Scheerlinck, J., P. Stoelinga, P. Blijdorp, J. Brouns, et M. Nijs. « Sagittal split advancement osteotomies stabilized with miniplates. A 2–5-year follow-up ». *International journal of oral and maxillofacial surgery* 23, n° 3 (1994): 127-31. [https://doi.org/10.1016/S0901-5027\(05\)80285-1](https://doi.org/10.1016/S0901-5027(05)80285-1).
- Schiffman, E., R. Ohrbach, E. Truelove, J. Look, G Anderson, JP. Goulet, T. List, et al. « Diagnostic criteria for temporomandibular disorders (DC/TMD) for clinical and research applications : recommendations of the International RDC/TMD consortium network* and orofacial pain special interest group ». *Journal of oral & facial pain and headache* 28, n° 1 (2014): 6-27.
- Smith, M.T., E.M. Wickwire, E.G. Grace, R.R. Edwards, L.F. Buenaver, S. Peterson, B. Klick, et J.A. Haythornthwaite. « Sleep disorders and their association with laboratory pain sensitivity in temporomandibular joint disorder ». *Sleep* 32, n° 6 (2009): 779-90.
- Stockstill, J., C.S. Greene, S. Kandasamy, D. Campbell, et D. Rinchuse. « Survey of orthodontic residency programs : teaching about occlusion, temporomandibular joints, and temporomandibular disorders in postgraduate curricula ». *American journal of orthodontics and dentofacial orthopedics* 139, n° 1 (2011): 17-23. <https://doi.org/10.1016/j.ajodo.2010.10.001>.
- Thilander, B., et K. Bjerklin. « Posterior crossbite and temporomandibular disorders (TMDs) : need for orthodontic treatment ? ». *European journal of orthodontics* 34, n° 6 (2012): 667-73. <https://doi.org/10.1093/ejo/cjr095>.
- Thilander, B., G. Rubio, L. Pena, et C. de Mayorga. « Prevalence of temporomandibular dysfunction and its association with malocclusion in children and adolescents : an epidemiologic study related to specified stages of dental development ». *The Angle orthodontist* 72, n° 2 (2002): 146-54. [https://doi.org/10.1043/0003-3219\(2002\)072<0146:POTDAI>2.0.CO;2](https://doi.org/10.1043/0003-3219(2002)072<0146:POTDAI>2.0.CO;2).
- Troelstrup, B., et E. Moller. « Electromyography of the temporalis and masseter muscles in children with unilateral cross-bite ». *Scandinavian journal of dental research* 78, n° 5 (1970): 425-30.
- Tsukiyama, Y., K. Baba, et G. T. Clark. « An evidence-based assessment of occlusal adjustment as a treatment for temporomandibular disorders ». *The Journal of prosthetic dentistry* 86, n° 1 (2001): 57-66. <https://doi.org/10.1067/mpr.2001.115399>.
- White, C. S., et M. F. Dolwick. « Prevalence and variance of temporomandibular dysfunction in orthognathic surgery patients ». *The international journal of adult orthodontics and orthognathic surgery* 7, n° 1 (1992): 7-14.
- Woda, A., P. Vigneron, et D. Kay. « Nonfunctional and functional occlusal contacts : a review of the literature ». *The journal of prosthetic dentistry* 42, n° 3 (1979): 335-41.
- Wolford, L.M., et A. Galiano. « Adolescent internal condylar resorption (AICR) of the

- temporomandibular joint, part 1 : a review for diagnosis and treatment considerations ». *Cranio : the journal of craniomandibular practice*, 2017, 1-10. <https://doi.org/10.1080/08869634.2017.1386752>.
- Wolford, L.M., L.G. Mercuri, E.D. Schneiderman, R. Movahed, et W. Allen. « Twenty-year follow-up study on a patient-fitted temporomandibular joint prosthesis : the Techmedica/TMJ concepts device ». *Journal of oral and maxillofacial surgery* 73, n° 5 (2015): 952-60. <https://doi.org/10.1016/j.joms.2014.10.032>.
- Woodside, D. G., A. Metaxas, et G. Altuna. « The influence of functional appliance therapy on glenoid fossa remodeling ». *American journal of orthodontics and dentofacial orthopedics* 92, n° 3 (1987): 181-98.
- Wyatt, W. E. « Preventing adverse effects on the temporomandibular joint through orthodontic treatment ». *American journal of orthodontics and dentofacial orthopedics* 91, n° 6 (1987): 493-99.
- Xie, Q., X. Li, et X. Xu. « The difficult relationship between occlusal interferences and temporomandibular disorder : insights from animal and human experimental studies ». *Journal of oral rehabilitation* 40, n° 4 (2013): 279-95. <https://doi.org/10.1111/joor.12034>.
- Zuaiter, S., O. Robin, S. Gebeile-Chauty, et M. Raberin. « Does dental class II division 2 predispose to temporomandibular disorders? » *L' Orthodontie française* 84, n° 3 (2013): 277-85. <https://doi.org/10.1051/orthodfr/2013052>.
- Zurfluh, M.A., D. Kloukos, R. Patcas, et T. Eliades. « Effect of chin-cup treatment on the temporomandibular joint : a systematic review ». *European journal of orthodontics* 37, n° 3 (2015): 314-24. <https://doi.org/10.1093/ejo/cju048>.

Table des figures

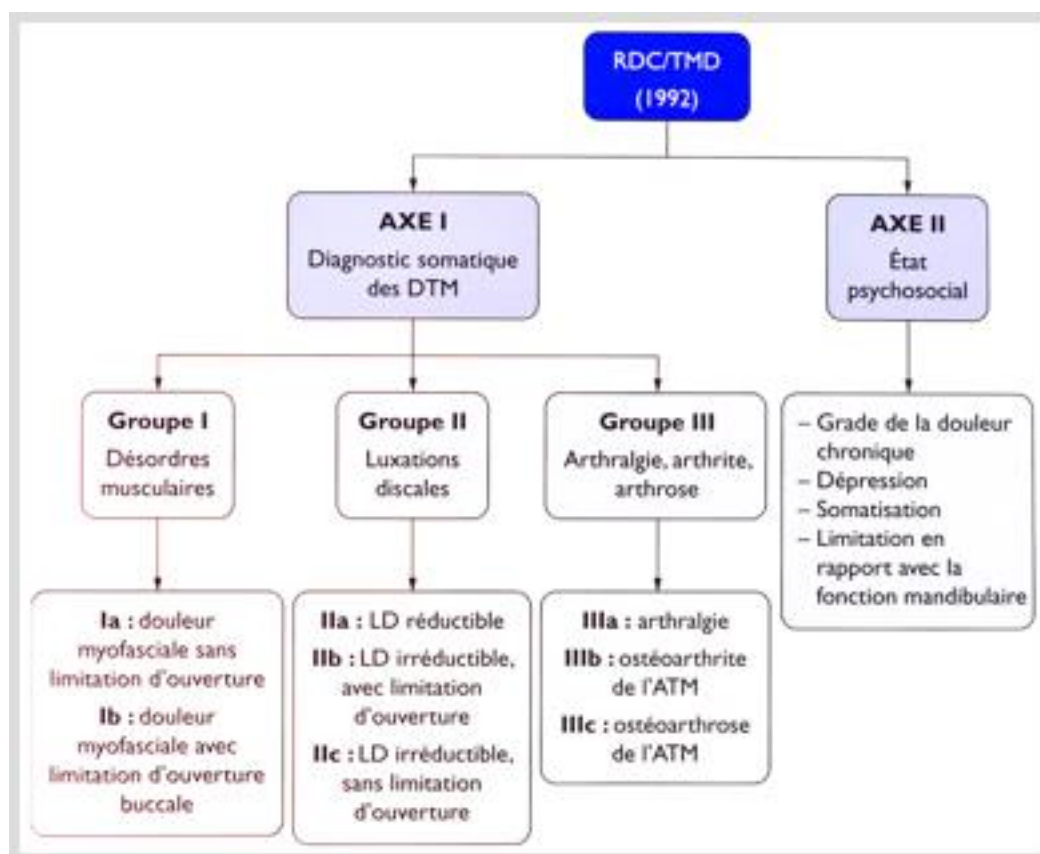
Figure 1 : L'articulation Temporo-Mandibulaire	4
Figure 2 : Articulé croisé molaire gauche (endo-buccal).....	12
Figure 3 : Articulé croisé molaire gauche (exo-buccal)	12
Figure 4 : Classe II,2	13
Figure 5 : Classe II,2 : répercussions au niveau de l'ATM.....	14
Figure 6 : Les niveaux de preuve scientifique selon la HAS.....	18
Figure 7 : Disjoncteur maxillaire sur gouttière	22
Figure 8 : Bielle de Herbst	22
Figure 9 : Masque de Delaire.....	24
Figure 10 : TIM de classe III	30
Figure 11 : TIM de classe II	30
Figure 12 : Forsus®	31
Figure 13 : Diagramme de Farrar	37
Figure 14 : Répercussions occlusales de l'atteinte articulaire à gauche : béance molaire à gauche et déviation du milieu mandibulaire à droite.....	39
Figure 15 : RCI à gauche : béance antérieure et latérale droite, déviation du milieu mandibulaire à gauche, classe II gauche.	42
Figure 16 : RCI bilatérale (CBCT).....	44

Table des tableaux

Tableau 1 : Indice Helkimo	19
----------------------------------	----

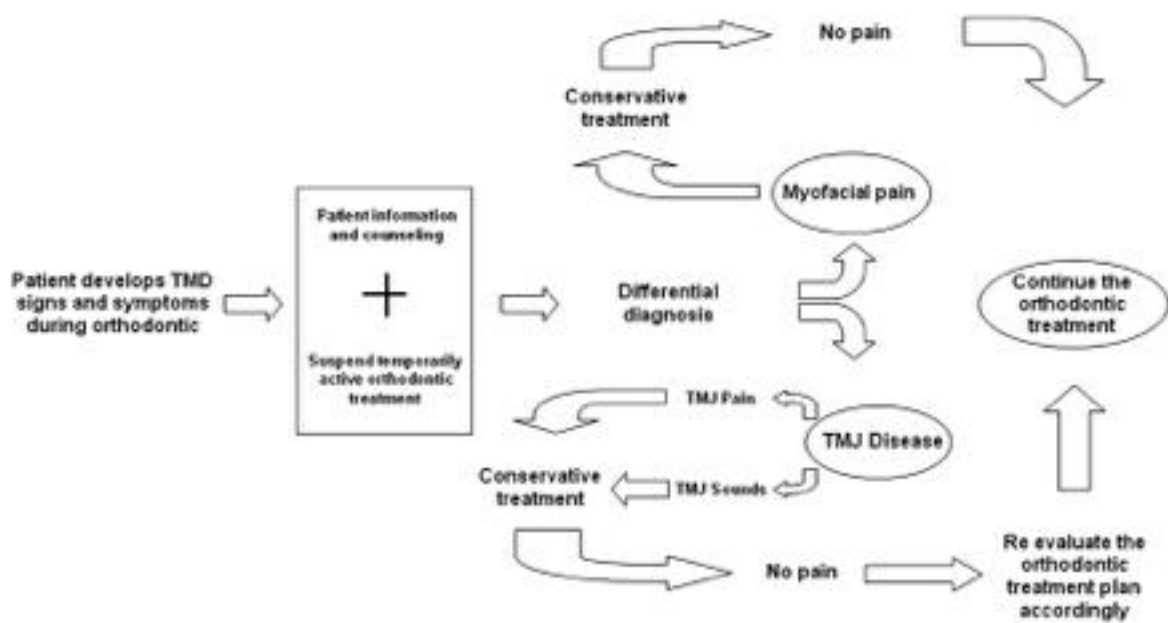
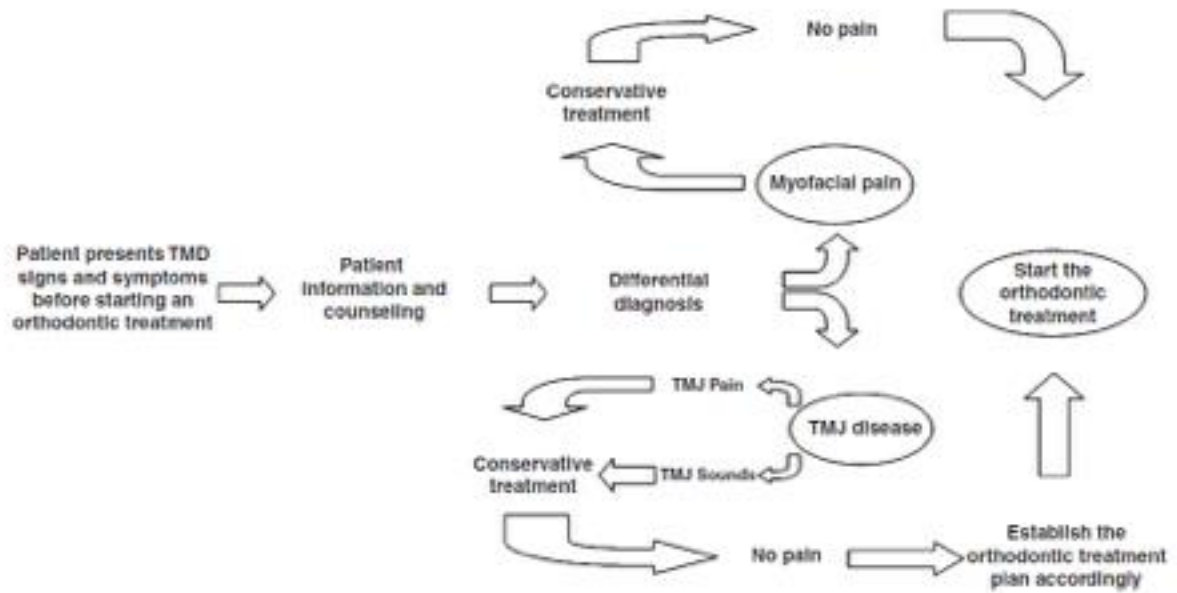
Annexes

Annexe 1 : Classification RDC/TMD¹³¹



¹³¹ Fleiter, De Jaeger, et Fougeront, *Troubles musculo-squelettiques de l'appareil manducateur*.

Annexe 2 : Arbres décisionnels (AAOP)



Vu, le Directeur de thèse

Vu, le Doyen de la Faculté de Chirurgie dentaire
de l'Université Paris Descartes

Docteur Christophe DUNGLAS

Professeur Louis MAMAN

Vu, le Président de l'Université Paris Descartes
Professeur Frédéric DARDEL
Pour le Président et par délégation,

Le Doyen Louis MAMAN

Dysfonctions temporo-mandibulaires et orthodontie

Résumé :

Ce travail s'attache, à travers une revue de la littérature, à faire une mise au point sur les relations entre dysfonctions temporo-mandibulaires (DTM) et orthodontie. Il apparaît que l'occlusion est tout au plus un cofacteur dans l'étiopathogénie des DTM, et qu'une malocclusion ne peut à elle seule être responsable de l'apparition ou de l'aggravation d'une DTM. Un traitement orthodontique ne saurait être indiqué dans le seul but de traiter une DTM. L'orthodontie ne semble pas non plus provoquer ou aggraver une DTM, cependant, chez certains patients à risque, le traitement doit être mené avec précaution. Une attention particulière doit notamment être portée à l'utilisation des forces inter-maxillaires. Il est important de mener un dépistage systématique des signes et symptômes de DTM. Si un diagnostic de DTM est posé, le patient devra être informé de sa pathologie et le praticien devra en suivre l'évolution. Au besoin une prise en charge pluridisciplinaire pourra être proposée.

Discipline :

Orthopédie dento-faciale

Mots clés fMesh et Rameau :

Orthodontie -- Dissertations universitaires ; Syndrome de l'articulation temporomandibulaire -- Dissertations universitaires ; Douleur faciale -- Thèses et écrits académiques ; Malocclusion dentaire -
- Thèses et écrits académiques

Université Paris Descartes
Faculté de Chirurgie dentaire
1, rue Maurice Arnoux
92120 Montrouge