



HAL
open science

Effet des thérapeutiques orthopédiques d'expansion maxillaire et d'activation de croissance mandibulaire sur les voies aériennes : conséquences anatomiques et fonctionnelles

Marine Ranson

► To cite this version:

Marine Ranson. Effet des thérapeutiques orthopédiques d'expansion maxillaire et d'activation de croissance mandibulaire sur les voies aériennes : conséquences anatomiques et fonctionnelles. Sciences du Vivant [q-bio]. 2018. dumas-02016673

HAL Id: dumas-02016673

<https://dumas.ccsd.cnrs.fr/dumas-02016673>

Submitted on 12 Feb 2019

HAL is a multi-disciplinary open access archive for the deposit and dissemination of scientific research documents, whether they are published or not. The documents may come from teaching and research institutions in France or abroad, or from public or private research centers.

L'archive ouverte pluridisciplinaire **HAL**, est destinée au dépôt et à la diffusion de documents scientifiques de niveau recherche, publiés ou non, émanant des établissements d'enseignement et de recherche français ou étrangers, des laboratoires publics ou privés.



Distributed under a Creative Commons Attribution - NonCommercial - NoDerivatives 4.0 International License

AVERTISSEMENT

Cette thèse d'exercice est le fruit d'un travail approuvé par le jury de soutenance et réalisé dans le but d'obtenir le diplôme d'État de docteur en chirurgie dentaire. Ce document est mis à disposition de l'ensemble de la communauté universitaire élargie.

Il est soumis à la propriété intellectuelle de l'auteur. Ceci implique une obligation de citation et de référencement lors de l'utilisation de ce document.

D'autre part, toute contrefaçon, plagiat, reproduction illicite encourt toute poursuite pénale.



UNIVERSITÉ
PARIS
DESCARTES

MEMBRE DE

U-PC
Université Sorbonne
Paris Cité

UNIVERSITÉ PARIS DESCARTES

FACULTÉ DE CHIRURGIE DENTAIRE

Année 2018

N° 081

THÈSE

POUR LE DIPLÔME D'ÉTAT DE DOCTEUR EN CHIRURGIE DENTAIRE

Présentée et soutenue publiquement le : 23 octobre 2018

Par

Marine RANSON

Effet des thérapeutiques orthopédiques d'expansion maxillaire et d'activation de croissance mandibulaire sur les voies aériennes : conséquences anatomiques et fonctionnelles

Dirigée par Mme le Docteur Agnès Kamoun-Goldrat

JURY

Mme le Professeur Sibylle Vital

Président

Mme le Docteur Agnès Kamoun-Goldrat

Assesseur

Mme le Docteur Elvire Le Norcy

Assesseur

M. le Docteur Florent Manac'h

Assesseur

Mme le Docteur Geneviève Guillaumot

Invité

Tableau des enseignants de la Faculté

DÉPARTEMENTS	DISCIPLINES	PROFESSEURS DES UNIVERSITÉS	MÂÎTRES DE CONFÉRENCES
1. DÉVELOPPEMENT, CROISSANCE ET PRÉVENTION	ODONTOLOGIE PÉDIATRIQUE	Mme DAVIT-BÉAL Mme VITAL	M. COURSON Mme DURSUN Mme JEGAT Mme SMAIL-FAUGERON Mme VANDERZWALM
	ORTHOPÉDIE DENTO-FACIALE		Mme BENAHMED M. DUNGLAS Mme KAMOUN-GOLDRAT Mme LE NORCY
	PRÉVENTION, ÉPIDÉMIOLOGIE, ÉCONOMIE DE LA SANTÉ ET ODONTOLOGIE LÉGALE	Mme FOLLIGUET	Mme GERMA M. PIRNAY M. TAVERNIER
2. CHIRURGIE ORALE, PARODONTOLOGIE, BIOLOGIE ORALE	PARODONTOLOGIE	Mme COLOMBIER Mme GOSSET	M. BIOSSE DUPLAN M. GUEZ
	CHIRURGIE ORALE	M. MAMAN Mme RADOI	Mme EJEIL M. GAULTIER M. HADIDA M. MOREAU M. NGUYEN
	BIOLOGIE ORALE	Mme CHAUSSAIN M. GOGLY Mme SÉGUIER Mme POLIARD M. ROCHEFORT (PU associé)	M. ARRETO Mme BARDET (MCF) Mme CHARDIN Mme CHERIFI (MCU associée) M. FERRE M. LE MAY
3. RÉHABILITATION ORALE	DENTISTERIE RESTAURATRICE ENDODONTIE	Mme BOUKPESSI Mme CHEMLA	Mme BERÈS (MCU associée) Mme BESNAULT M. BONTE Mme COLLIGNON (MCU associée) M. DECUP Mme GAUCHER
	PROTHÈSES	M. POSTAIRE	M. CHEYLAN M. DAAS M. DOT M. EID Mme FOUILLOUX-PATEY Mme GORIN M. RENAULT M. RIGNON-BRET M. TIRLET M. TRAMBA Mme WULFMAN
	FONCTION-DYSFONCTION, IMAGERIE, BIOMATÉRIAUX		M. ATTAL Mme BENBELAID Mme BENOÎT A LA GUILLAUME (MCF) M. BOUTER M. CHARRIER M. CHERRUAU M. FLEITER Mme FRON CHABOUIS Mme MANGIONE (MCU associée) M. SALMON Mme TILOTTA
	PROFESSEURS ÉMÉRITES	M. BÉRENHOLC Mme BRION M. LASFARGUES M. LAUTROU M. LEVY	M. PELLAT M. PIERRISNARD M. SAFFAR Mme WOLIKOW

Mise à jour le 18 décembre 2017

Remerciements

À Mme le Professeur Sibylle Vital

Docteur en Chirurgie dentaire

Ancien Interne des Hôpitaux

Docteur de l'Université Paris Descartes

Habilitée à Diriger des Recherches

Professeur des Universités, Faculté de Chirurgie dentaire Paris Descartes

Praticien Hospitalier, Assistance Publique-Hôpitaux de Paris

Vice-Doyen de la Faculté de Chirurgie dentaire Paris Descartes

Je vous remercie de m'avoir fait l'honneur d'accepter de présider ce jury de thèse, et de vous intéresser à mon travail.

Veillez trouver ici l'expression de mon plus profond respect et de ma sincère reconnaissance.

À Mme le Docteur Agnès Kamoun-Goldrat

Docteur en Chirurgie dentaire

Spécialiste qualifiée en Orthopédie dento-faciale

Docteur de l'Université Paris Descartes

Maître de Conférences des Universités, Faculté de Chirurgie dentaire Paris Descartes

Praticien Hospitalier, Assistance Publique-Hôpitaux de Paris

Qui m'a fait l'honneur de diriger ce travail de thèse.

Je vous remercie de l'aide que vous m'avez apportée à cette occasion, mais également de la patience et de la bienveillance dont vous avez fait preuve tout au long de cet exercice.

Veillez trouver ici l'expression de ma plus sincère reconnaissance et de ma considération.

À Mme le Docteur Elvire Le Norcy

Docteur en Chirurgie dentaire

Spécialiste qualifiée en Orthopédie dento-faciale

Docteur de l'Université Paris Descartes

Maître de Conférences des Universités, Faculté de Chirurgie dentaire Paris Descartes

Praticien Hospitalier, Assistance Publique-Hôpitaux de Paris

Qui me fait l'honneur de participer au jury de cette thèse. Je vous remercie de votre accompagnement au cours de cet internat, de votre écoute et des précieux conseils que vous avez pu me prodiguer durant mon travail de mémoire de spécialité.

Veillez trouver ici l'expression de toute ma gratitude et de mon profond respect.

À M. le Docteur Florent Manac'h

Docteur en Médecine diplômé de la Faculté Paris Descartes

Spécialiste Oto-rhinolaryngologie et Chirurgie cervico-faciale

Chef de Clinique-Assistant des Hôpitaux universitaires, Faculté Paris Sud

Je vous remercie de me faire l'honneur de participer au jury de cette thèse, de l'intérêt que vous avez porté à ce travail, et de vos conseils. Merci également pour votre implication et pour toute l'aide que vous avez apportée dans la réalisation de mon mémoire de spécialité. Soyez assuré de ma reconnaissance et de mon estime.

À Mme le Docteur Geneviève Guillaumot

Docteur en Chirurgie dentaire

Spécialiste qualifiée en Orthopédie dento-faciale

Docteur de l'Université Paris Descartes

Ancien Assistant Hospitalo-Universitaire, Faculté de Chirurgie dentaire Paris Descartes

Chargée d'enseignements, Assistance Publique-Hôpitaux de Paris

Qui me fait l'honneur de participer au jury de cette thèse.

Je ne vous remercierai jamais assez de votre écoute, votre patience et votre sens de la pédagogie, qui n'ont d'égal que vos qualités humaines.

Votre présence et votre énergie m'ont été précieuses pendant ces trois années d'internat.

Soyez assurée de ma profonde gratitude et de tout mon respect.

Table des matières

LISTE DES ABREVIATIONS	3
INTRODUCTION	5
1 : ROLE DE L'ORTHODONTISTE DANS LE DEPISTAGE DES TROUBLES VENTILATOIRES	6
1.1. GENERALITES	6
1.1.1. <i>La ventilation nasale</i>	6
1.1.2. <i>La ventilation buccale</i>	6
1.1.3. <i>Les troubles respiratoires du sommeil (TRS)</i>	7
1.1.4. <i>Facteurs obstructifs des voies aériennes supérieures</i>	9
1.2. LES FONCTIONS NASALES	14
1.2.1. <i>Fonction ventilatoire</i>	14
1.2.2. <i>Fonction morphogénétique</i>	16
1.3. IMPORTANCE D'UN DEPISTAGE ET D'UN TRAITEMENT PRECOCES	24
2 : ROLE THERAPEUTIQUE DE L'ORTHODONTISTE	27
2.1. LA DIMENSION TRANSVERSALE : DISJONCTION MAXILLAIRE	27
2.1.1. <i>Généralités</i>	27
2.1.2. <i>Mesure des dimensions nasales</i>	29
2.1.3. <i>Mesure des dimensions pharyngées</i>	35
2.1.4. <i>Étude des répercussions fonctionnelles</i>	40
2.1.5. <i>Synthèse</i>	49
2.2. LE SENS SAGITTAL : L'ACTIVATEUR DE CROISSANCE MANDIBULAIRE	52
2.2.1. <i>Généralités</i>	52
2.2.2. <i>Mesures radiographiques des dimensions pharyngées</i>	54
2.2.3. <i>Etudes des répercussions fonctionnelles</i>	61
2.2.4. <i>Synthèse</i>	63
CONCLUSION	65
BIBLIOGRAPHIE	66
TABLE DES FIGURES.....	77

Liste des abréviations

ANAES : Agence Nationale d'Accréditation et d'Evaluation en Santé

ANB : Angle entre les droites NA et NB

CBCT : Cone Beam Computed Tomography

CT : Computed Tomography

CVS : Stade de maturation vertébrale cervicale

IAH : Index d'Apnées Hypopnées

IRM : Imagerie par Résonance Magnétique

Ln : Point Latéro-nasal

MCA : « Minimal Cross-sectional Area » : surface de section minimale

OAM : Orthèse d'Avancée Mandibulaire

ODF : Orthopédie Dento-Faciale

ORL : Oto-Rhino-Laryngologiste, ou Oto-Rhino-Laryngés, ou Oto-Rhino-Laryngologie

O₂ : Oxygène

PPC : Pression Positive Continue

SAHOS : Syndrome d'Apnées Hypopnées Obstructives du Sommeil

SFORL : Société Française d'Oto-Rhino-Laryngologie et de chirurgie de la face et du cou

SpO₂ : Saturation Partielle en Oxygène

TRS : Troubles Respiratoires du Sommeil

VAS : Voies Aériennes Supérieures

Introduction

Les troubles ventilatoires de l'enfant nécessitent un diagnostic et un traitement précoces en raison de leur impact sur la croissance maxillo-faciale.¹ Le sous-diagnostic de leur forme la plus sévère, le SAHOS (Syndrome d'Apnées Hypopnées Obstructives du Sommeil), constitue un problème de santé publique du fait de ses conséquences à long terme sur la santé générale s'il n'est pas traité.²

Le recours croissant à l'orthopédie dento-faciale place l'orthodontiste au premier plan de leur dépistage lorsqu'il rencontre un enfant jeune.

En effet, il est souvent le premier praticien à observer la ventilation buccale d'un enfant.³ L'odontologiste pédiatrique tient également cette place.

Ils doivent rechercher les signes des troubles de la ventilation au cours d'un interrogatoire et d'un examen clinique poussés afin de pouvoir orienter le patient au plus tôt chez le médecin ORL (oto-rhino-laryngologiste). Celui-ci déterminera l'étiologie et le siège de l'obstruction de manière à mettre en place le traitement adapté.⁴

Par ailleurs, en cas de dysmorphose dento-faciale, certains traitements orthopédiques dont dispose l'orthodontiste pour les corriger pourraient influencer favorablement sur la ventilation nasale, voire sur le SAHOS.

En effet, il pourrait à l'aide de ces traitements, modifier le volume des voies aériennes supérieures (VAS), donc favoriser la ventilation nasale, et ainsi optimiser la croissance de la face.⁵

Ce travail a cherché à exposer l'importance d'une ventilation nasale stricte, puis à évaluer les effets produits par la thérapeutique d'expansion maxillaire orthopédique et celle de stimulation de la croissance mandibulaire, sur la ventilation.

¹ Gola et al., « Étiopathogénie de l'obstruction nasale et conséquences sur la croissance maxillofaciale ».

² Muhamad et Azzaldeen, « Role of oral health professional in pediatric obstructive sleep apnea ».

³ Aboudara et al., « Comparison of airway space with conventional lateral headfilms and 3-dimensional reconstruction from cone-beam computed tomography ».

⁴ Cohen-Lévy, Potenza, et Couloigner, « Syndrome d'apnée obstructive du sommeil de l'enfant ».

⁵ Du Mauguère, « Perméabilité des voies aériennes supérieures de l'enfant et orthopédie dento-faciale, application clinique ».

1 : Rôle de l'orthodontiste dans le dépistage des troubles ventilatoires

1.1. Généralités

1.1.1. La ventilation nasale

La ventilation désigne le renouvellement de l'air, où l'organisme puise l'oxygène nécessaire à sa respiration, dans les voies aériennes.

Il n'y a pas de définition consensuelle de la ventilation nasale **normale**.

La ventilation nasale **optimale** a été définie par Talmant, Deniaud et Nivet, comme « une ventilation spontanée exclusivement nasale au repos, y compris la nuit, en décubitus pendant le sommeil » : ainsi la fonction d'un nez se juge la nuit et non le jour. La survenue de manifestations ventilatoires est anormale au décubitus car elle entrave le bon déroulement du sommeil.^{6 7 8}

1.1.2. La ventilation buccale

La ventilation orale exclusive est très rare, elle est souvent mixte à prédominance buccale.

Sa présence habituelle peut être liée à une obstruction nasale chronique, ou une hypertrophie des tissus lymphoïdes. Néanmoins dans un article, Sabouni note que la majorité des ventilateurs mixtes répondaient normalement aux tests de Gudin et de Rosenthal. Il suppose qu'ils ne présentent pas de contraintes anatomiques ou physiologiques les empêchant de ventiler par le nez, ils ont plutôt pris l'habitude de ventiler par la bouche.^{9 10 11 12}

Si certains auteurs admettent une part orale à la ventilation de repos physiologique, pour beaucoup, toute ventilation buccale serait pathologique : c'est une voie de substitution qui doit se mettre en place seulement en cas de besoins ventilatoires augmentés (à l'effort) ou d'obstruction nasale. En effet, elle ne permet pas de remplir les différentes fonctions nasales.^{13 14 15}

⁶ Talmant, Deniaud, et Nivet, « Définition de la « ventilation nasale optimale » ».

⁷ Talmant et Deniaud, « Ventilation nasale optimale ».

⁸ Gola et al., « Regard et ventilation nasale ».

⁹ Warren et al., « The relationship between nasal airway size and nasal-oral breathing ».

¹⁰ Sabouni, « Étude de la respiration avec l'aérophonoscope ».

¹¹ Huynh, Desplats, et Almeida, « Orthodontics treatments for managing obstructive sleep apnea syndrome in children ».

¹² Gola et al., « Étiopathogénie de l'obstruction nasale et conséquences sur la croissance maxillofaciale ».

¹³ Talmant et Deniaud, « Ventilation nasale optimale ».

¹⁴ Guyot, Cheynet, et Richard, « Physiologie nasale ».

¹⁵ Loreille et Béry, « Modification de la ventilation nasale par disjonction intermaxillaire ».

1.1.3. Les troubles respiratoires du sommeil (TRS)

1.1.3.1. Continuum des troubles respiratoires du sommeil

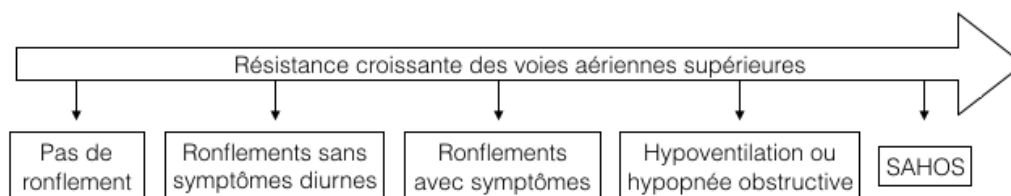
Il existe un continuum des troubles respiratoires du sommeil, s'étendant du ronflement simple au syndrome de haute résistance des voies aériennes supérieures puis au SAHOS.

Le **ronflement** concerne en moyenne 10 % des enfants, il est lié à la vibration des tissus mous (base de langue, amygdale, palais mou, luette) au passage de l'air, et signe des VAS étroites (principalement par hypertrophie adéno-amygdalienne ou obstruction nasale) et une hypotonie vélopharyngée.^{16 17}

Le **SAHOS** concerne 1 à 5 % de la population pédiatrique, il résulte d'une obstruction plus sévère des voies aériennes provoquant des ronflements, épisodes d'apnées (absence de flux aérien, nasal ou buccal), hypopnées, hypoxie intermittente et hypercapnie, qui perturbent le sommeil.^{18 19}

Il peut être lié à une obstruction tout le long des VAS.²⁰ Le SAHOS a un impact négatif sur la croissance, par perturbation de la sécrétion nocturne d'hormone de croissance.²¹

Figure 1 : Continuum des troubles respiratoires du sommeil



Source : Auteur, d'après Katyal et al., « Craniofacial and upper airway morphology in pediatric sleep-disordered breathing and changes in quality of life with rapid maxillary expansion », 2013

1.1.3.2. Etiologies des TRS (troubles respiratoires du sommeil)

La principale étiologie du SAHOS chez l'enfant est l'étranglement anatomique des VAS par **hypertrophie adéno-amygdalienne**, mais d'autres facteurs obstructifs peuvent être associés (hypertrophie muqueuse...). Une anomalie du tonus musculaire local peut aussi en être à l'origine.²²

¹⁶ Cohen-Gogo et al., « Les troubles respiratoires du sommeil chez l'enfant ».

¹⁷ François, « Le ronflement chez l'enfant ».

¹⁸ Carvalho et al., « Oral appliances and functional orthopaedic appliances for obstructive sleep apnoea in Children ».

¹⁹ Garrec, Jordan, et Beydon, « Amygdalectomie-orthodontie. Quelles séquences chez l'enfant ? »

²⁰ Iwasaki et al., « Three-dimensional cone-beam computed tomography analysis of enlargement of the pharyngeal airway by the Herbst appliance ».

²¹ Cohen-Lévy, Couloigner, et Huynh, « Traitements orthodontiques et pluridisciplinarité dans les troubles respiratoires obstructifs du sommeil de l'enfant ».

²² Cohen-Lévy, Potenza, et Couloigner, « Syndrome d'apnée obstructive du sommeil de l'enfant ».

Le SAHOS est **multifactoriel** et apparaît lors d'un déséquilibre entre les facteurs qui contribuent à la perméabilité des VAS et ceux qui entraînent leur collapsus.²³

Les perturbations ventilatoires se produisent la nuit en raison du collapsus du palais mou et de la langue contre les murs pharyngés. Ce dernier est lié au décubitus mais aussi à la diminution du tonus musculaire pharyngo-laryngé au repos. En effet, l'état de conscience affecte beaucoup le tonus musculaire des VAS.^{24 25}

Des **anomalies squelettiques** maxillo-faciales ont été associées aux TRS, comme la rétromandibulie, l'endognathie maxillaire et l'hyperdivergence faciale.^{26 27} Des arcades dentaires peu développées transversalement et un rétrognathisme rendent les VAS plus étroites : un petit maxillaire ou une petite mandibule peuvent constituer des facteurs de risque de TRS.^{28 29}

L'endognathie maxillaire participerait au rétrécissement des VAS par la posture linguale basse qui l'accompagne, et l'étroitesse des fosses nasales qui la suit en raison de leur contiguïté anatomique. La rétromandibulie y contribuerait par la rétroposition de la base de langue qu'elle induit.^{30 31 32}

Une étude céphalométrique a montré chez des adultes, une longueur mandibulaire plus importante dans le groupe contrôle que dans le groupe ronflement et le groupe SAHOS.³³

En effet, la mandibule et l'os hyoïde aident au maintien de la dimension antéropostérieure des voies aériennes supérieures, puisque les muscles génio-glosse, génio-hyoïdien et mylo-hyoïdien qui s'y insèrent permettent la dilatation des VAS.^{34 35}

²³ Vale et al., « Efficacy of rapid maxillary expansion in the treatment of obstructive sleep apnea syndrome ».

²⁴ Friedlander, Friedlander, et Pogrel, « Dentistry's role in the diagnosis and co-management of patients with sleep apnoea/hypopnoea syndrome ».

²⁵ Katyal et al., « Craniofacial and upper airway morphology in pediatric sleep-disordered breathing and changes in quality of life with rapid maxillary expansion ».

²⁶ Cohen-Lévy, Couloigner, et Huynh, « Traitements orthodontiques et pluridisciplinarité dans les troubles respiratoires obstructifs du sommeil de l'enfant ».

²⁷ Bery, « Pertinence et indications des actes d'orthodontie : recommandations de bonne pratique ».

²⁸ Carvalho, « Oral appliances and functional orthopaedic appliances for obstructive sleep apnoea in children ».

²⁹ Huynh, Desplats, et Almeida, « Orthodontics treatments for managing obstructive sleep apnea syndrome in children ».

³⁰ Villa, Miano, et Rizzoli, « Mandibular advancement devices are an alternative and valid treatment for pediatric obstructive sleep apnea syndrome ».

³¹ Ortu et al., « Oropharyngeal airway changes after rapid maxillary expansion ».

³² Loreille et Béry, « Modification de la ventilation nasale par disjonction intermaxillaire ».

³³ Battagel, Johal, et Kotecha, « A cephalometric comparison of subjects with snoring and obstructive sleep apnoea ».

³⁴ Huet et Paulus, « Traitement orthodontique chez l'enfant porteur d'un syndrome d'apnées obstructives du sommeil ».

³⁵ Baik et al., « Relationship between cephalometric characteristics and obstructive sites in obstructive sleep apnea syndrome ».

Chez l'adulte, la rétromandibulie est un facteur de risque majeur de SAHOS. Chez l'adolescent, il n'est pas établi si le SAHOS est une extension de celui de l'enfant, ou une forme précoce de celui de l'adulte.³⁶

Beaucoup de SAHOS chez l'adulte ont démarré pendant l'enfance ou l'adolescence, d'où l'importance de le dépister tôt pour éviter ses complications à long terme à l'âge adulte.³⁷

Des **voies aériennes étroites** joueraient un rôle dans la genèse du SAHOS : une revue systématique et méta-analyse de 2016 montre que SAHOS et VAS étroites sont liés chez l'adulte. La lumière des fosses nasales et de la trachée reste ouverte grâce à leur structure osseuse et cartilagineuse, sauf obstacle anatomique à leur niveau. Or, entre elles, et plus précisément au niveau de l'oropharynx, les voies aériennes sont semblables à un tube souple : c'est à ce niveau que se produit le blocage (entraînant une apnée) ou la réduction du flux aérien (entraînant une hypopnée).^{38 39 40}

1.1.4. Facteurs obstructifs des voies aériennes supérieures

Les pathologies obstructives des VAS sont fréquentes chez l'enfant.⁴¹

Les plus souvent rencontrées dans le SAHOS sont l'hypertrophie lymphoïde et l'obstruction nasale.

Nous reviendrons sur l'endognathie maxillaire et la rétromandibulie dans une seconde partie.

1.1.4.1. Hypertrophie adéno-amygdalienne

L'hypertrophie adéno-amygdalienne est le premier facteur en cause dans le SAHOS de l'enfant ; et leur ablation en est le traitement de première intention si le diagnostic est posé.^{42 43}

Les amygdales sont accessibles à l'examen clinique. C'est l'espace libre entre les amygdales au repos (examinées sans abaisse-langue, qui peut les faire pivoter s'il déclenche un réflexe nauséux) qui importe : s'il est de moins d'un centimètre, les amygdales sont dites hypertrophiques.⁴⁴

³⁶ Schütz et al., « Class II correction improves nocturnal breathing in adolescents ».

³⁷ Carvalho et al., « Oral appliances and functional orthopaedic appliances for obstructive sleep apnoea in children ».

³⁸ Huet et Paulus, « Traitement orthodontique chez l'enfant porteur d'un syndrome d'apnées obstructives du sommeil ».

³⁹ Guibert et Garcia, « L'ODF traitement préventif du syndrome d'apnée/hypopnée de l'enfant ? »

⁴⁰ Neelapu et al., « Craniofacial and upper airway morphology in adult obstructive sleep apnea patients ».

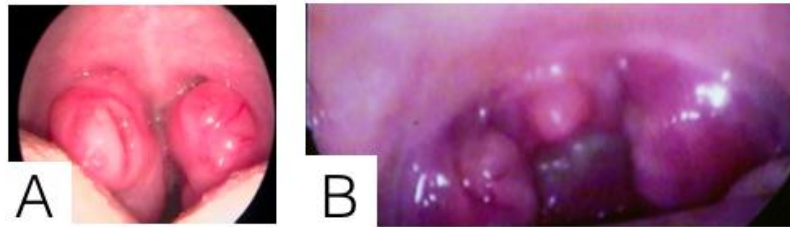⁴¹ Leboulanger, « Nez bouché et bouche ouverte ».

⁴² Garrec, Jordan, et Beydon, « Amygdalectomie-orthodontie. Quelles séquences chez l'enfant ? »

⁴³ Société Française d'Oto-Rhino-Laryngologie et de Chirurgie de la Face et du Cou, « Rôle de l'ORL dans la prise en charge du syndrome d'apnée-hypopnée obstructive du sommeil (SAHOS) de l'enfant ».

⁴⁴ François, « L'hypertrophie bilatérale des amygdales palatines ».

Figure 2 : Amygdales hypertrophiées (A) ; Amygdales volumineuses mais espace de plus d'un centimètre entre elles (B).



Source : François, « L'hypertrophie bilatérale des amygdales palatines », 2009

Le meilleur outil disponible pour le dépistage de l'hypertrophie adénoïdienne par l'orthodontiste est l'association de l'anamnèse et de la téléradiographie de profil. Elles sont imparfaites, mais lorsqu'on les utilise ensemble, elles compensent les faiblesses l'une de l'autre.⁴⁵ L'hypertrophie adénoïdienne peut obstruer le nasopharynx et induire une ventilation buccale.⁴⁶

L'étiopathogénie des hypertrophies chroniques est mal connue, probablement **multifactorielle**.^{47 48}

Le traitement peut être **chirurgical** dans le cadre de pathologie obstructive (SAHOS), d'angines répétées pour l'amygdalectomie, de certaines otites pour l'adénoïdectomie, ou d'autres infections. Aujourd'hui l'obstruction des VAS est la première indication d'amygdalectomie.

Les indications ont beaucoup diminué partout dans le monde depuis une vingtaine d'années, en raison du risque hémorragique potentiellement grave (3 % à 5 %), même si l'évolution des techniques tend à le faire diminuer.^{49 50} A l'heure actuelle, l'amygdalectomie chez l'enfant est majoritairement réalisée en ambulatoire.

Ce risque explique qu'une **surveillance** soit parfois préconisée en cas d'hypertrophie sans infections à répétition, sans SAHOS, et sans difficulté ventilatoire sévère, puisque ces tissus s'atrophient habituellement à l'adolescence. Cependant, même si l'obstruction peut se résoudre spontanément, les effets qu'elle a engendrés sur la croissance crâniofaciale et sur la denture peuvent persister à long terme.⁵¹

⁴⁵ Major et al., « The accuracy of diagnostic tests for adenoid hypertrophy ».

⁴⁶ Han et al., « Long-term pharyngeal airway changes after Bionator treatment in adolescents with skeletal class II malocclusions ».

⁴⁷ François, « Adénoïdectomie chez l'enfant, indications et résultats ».

⁴⁸ François, « L'hypertrophie bilatérale des amygdales palatines ».

⁴⁹ Martins Carvalho et al., « Adénoïdectomie et amygdalectomie ».

⁵⁰ Weil-Olivier et al., « L'amygdalectomie en 2005 ».

⁵¹ Aboudara et al., « Comparison of airway space with conventional lateral headfilms and 3-dimensional reconstruction from cone-beam computed tomography ».

Un traitement **médicamenteux** par antileucotriènes ou corticoïdes nasaux peut être proposé : une méta-analyse et une étude de cohorte sur les corticoïdes semblent montrer une réduction du volume tissulaire.⁵² Une amélioration de l'IAH (index d'apnées-hypopnées) a aussi été mise en évidence.⁵³

Une revue systématique a montré que l'adénoïdectomie ou l'amygdalectomie mènent à un changement significatif de ventilation orale à nasale. Elles ont tendance à normaliser les malocclusions en présence, ainsi que la largeur d'arcade maxillaire, mais sans résoudre totalement ces anomalies. Elle conclut à la nécessité de traitements complémentaires comme la rééducation ou l'expansion transversale maxillaire après la résolution de l'obstruction.⁵⁴

L'ablation des tissus lymphoïdes serait efficace dans 80 à 90 % des cas sur l'obstruction, améliorant au moins partiellement les troubles du sommeil, du comportement et les paramètres cardio-vasculaires.⁵⁵

⁵⁶ ⁵⁷

Mais certains enfants ne sont pas améliorés après l'intervention : selon Woodside, 20 % n'obtiennent pas une ventilation nasale, et selon Guilleminault on observe un SAHOS résiduel dans 14,5 % des cas. Ces enfants non améliorés auraient souvent un espace pharyngé plus étroit, un maxillaire hypodéveloppé, et une mandibule rétrusive.⁵⁸⁵⁹ ⁶⁰

La persistance des symptômes doit aussi faire rechercher une autre cause, par exemple allergique.⁶¹

De plus, selon Talmant, ce sont des traitements symptomatiques qui n'améliorent pas toujours la ventilation car ils ne traitent pas la pathologie primitive de la muqueuse nasale qui serait souvent responsable de l'hypertrophie lymphoïde ; ni le déficit transversal des fosses nasales. La libération chirurgicale du pharynx permet une diminution des résistances pharyngées mais n'a pas d'effet sur la perméabilité nasale.

⁵² François, « Adénoïdectomie chez l'enfant, indications et résultats ».

⁵³ Cielo et Gungor, « Treatment options for pediatric obstructive sleep apnea ».

⁵⁴ Zhu et al., « Dental arch dimensional changes after adenoïdectomy or tonsillectomy in children with airway obstruction ».

⁵⁵ Guibert et Garcia, « L'ODF traitement préventif du syndrome d'apnée/hypopnée de l'enfant ? »

⁵⁶ Cohen-Lévy, Couloigner, et Huynh, « Traitements orthodontiques et pluridisciplinarité dans les troubles respiratoires obstructifs du sommeil de l'enfant ».

⁵⁷ Talmant, Deniaud, et Nivet, « Définition de la « ventilation nasale optimale » ».

⁵⁸ Woodside et al., « Mandibular and maxillary growth after changed mode of breathing ».

⁵⁹ Chabre, « Activateur de croissance mandibulaire et SAOS de l'enfant. »

⁶⁰ Carvalho et al., « Oral appliances and functional orthopaedic appliances for obstructive sleep apnoea in children ».

⁶¹ François, « Adénoïdectomie chez l'enfant, indications et résultats ».

Il faudrait donc associer au traitement chirurgical de première intention la **correction des anomalies orthopédiques** si elles existent. Ainsi, l'expansion maxillaire pourrait améliorer la ventilation nasale, amener la régression des tissus lymphoïdes et rendre l'adénoïdectomie superflue.^{62 63 64}

D'**autres gestes** peuvent être indiqués en fonction des anomalies retrouvées, comme une septoplastie. En cas de persistance du SAHOS après chirurgie adénoïdienne, ou si celle-ci est contre-indiquée et s'il n'y a pas d'obstacles pharyngés, la mise en place de ventilation non invasive (ou PPC : Pression Positive Continue) peut être recommandée.⁶⁵

Selon une étude multicentrique sur 578 patients la résolution complète du SAHOS après adéno-amygdalectomie ne se produirait que dans 27 % des cas, ce qui justifie une approche **pluridisciplinaire**.

^{66 67}

1.1.4.2. Obstruction nasale

Elle désigne un flux aérien insuffisant, qui provoque un inconfort respiratoire. Elle est chronique si elle persiste plus de 3 mois, et ne doit jamais être négligée car elle constitue parfois un mode de révélation de tumeurs malignes.

C'est un symptôme peu spécifique mais très fréquent en ORL pédiatrique. Selon une étude suédoise rapportée par Papon, l'obstruction nasale chronique pourrait atteindre 30 % de la population. Deniaud note une résistance nasale pathologique chez 72 % des patients consultant pour de l'orthodontie, mais ces observations restent dépendantes de la limite retenue comme résistance pathologique.^{68 69 70}

Ses **étiologies** peuvent être dysfonctionnelles ou dysmorphiques : rhinites (allergique, infectieuse ou vasomotrice), polyposes naso-sinusiennes (doivent amener à rechercher une mucoviscidose), hypertrophie des cornets inférieurs, déviation du septum nasal (elle peut obstruer une fosse nasale, augmenter les résistances nasales et provoquer une ventilation orale), fosses nasales étroites (ce qui peut être lié à un défaut permanent de ventilation nasale et une langue basse), corps étranger.^{71 72}

⁶² Talmant, Deniaud, et Nivet, « Définition de la « ventilation nasale optimale » ».

⁶³ Talmant et Deniaud, « Ventilation nasale et récidence ».

⁶⁴ Chabre, « Activateur de croissance mandibulaire et SAOS de l'enfant. »

⁶⁵ Société Française d'Oto-Rhino-Laryngologie et de Chirurgie de la Face et du Cou, « Rôle de l'ORL dans la prise en charge du syndrome d'apnée-hypopnée obstructive du sommeil (SAHOS) de l'enfant ».

⁶⁶ Bhattacharjee et al., « Adenotonsillectomy outcomes in treatment of obstructive sleep apnea in children ».

⁶⁷ Villa, Miano, et Rizzoli, « Mandibular advancement devices are an alternative and valid treatment for pediatric obstructive sleep apnea syndrome ».

⁶⁸ Papon, « Obstruction nasale chronique ».

⁶⁹ Papon, « Les explorations fonctionnelles respiratoires nasales ».

⁷⁰ Deniaud, Talmant, et Nivet, « Ventilation nasale et dimension verticale ».

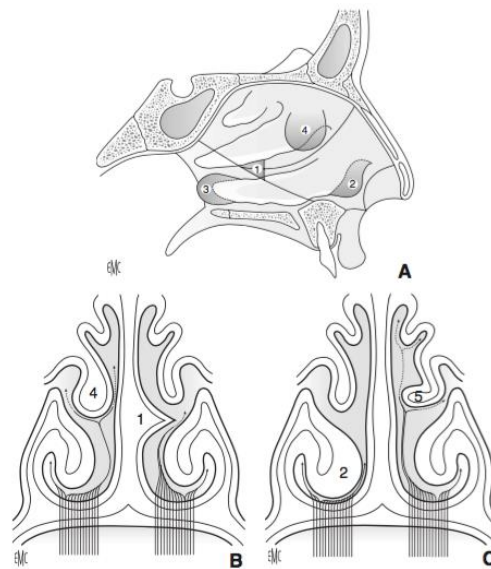
⁷¹ Gola et al., « Étiopathogénie de l'obstruction nasale et conséquences sur la croissance maxillofaciale ».

⁷² Papon, « Obstruction nasale chronique ».

Ces anomalies endonasales perturbent la ventilation, d'autant plus que l'œdème chronique de la muqueuse nasale lié à l'hypoventilation aggrave l'obstruction nasale.⁷³

Figure 3 : Quelques causes dysmorphiques d'obstruction nasale (schémas : superposition des parois latérale et septale des fosses nasales en haut, et coupes frontales des fosses nasales en bas)

1 : éperon septal ; 2 : hypertrophie de la tête du cornet inférieur (CI) ; 3 : hypertrophie de la queue du CI ; 4 : pneumatisation du cornet moyen (concha bullosa) ; 5 : inversion du cornet moyen



Source : Gola et al., « Étiopathogénie de l'obstruction nasale et ses conséquences sur la croissance maxillo-faciale de l'enfant », 2008

Selon Gola, toute obstruction nasale augmente les résistances nasales et entraîne un passage rapide à la ventilation buccale, intermittente diurne et constante nocturne.^{74 75}

La **thérapeutique** de l'obstruction nasale passe avant tout par l'apprentissage de l'hygiène nasale et du mouchage. Il peut également être médical (traitement de la muqueuse : anti-allergiques, anti-inflammatoires ou anti-infectieux) ou chirurgical en présence d'une anomalie structurale (septoplastie...)^{76 77} La **rééducation** de la ventilation est un complément indispensable: si après élimination de l'anomalie on n'observe pas d'amélioration ventilatoire, peuvent être en cause une

⁷³ Gola et al., « Étiopathogénie de l'obstruction nasale et conséquences sur la croissance maxillofaciale ».

⁷⁴ Gola et al., « Étiopathogénie de l'obstruction nasale chez l'enfant ».

⁷⁵ Merzouga, « Expansion maxillaire et perméabilité nasale ».

⁷⁶ Cohen-Lévy, Couloigner, et Huynh, « Traitements orthodontiques et pluridisciplinarité dans les troubles respiratoires obstructifs du sommeil de l'enfant ».

⁷⁷ Talmant et Deniaud, « Ventilation nasale et récidence ».

rhinopathie, l'étroitesse des fosses nasales, ou alors le non-apprentissage des praxies neuromotrices de la ventilation et de la fonction linguale normales (donc la persistance de « l'habitude »).⁷⁸

1.2. Les fonctions nasales

La ventilation nasale stricte permet au nez de remplir les fonctions qui lui sont propres. En cas de **ventilation buccale**, elles seront perturbées ; et un certain nombre de troubles en découleront.

En effet, la perméabilité des fosses nasales est nécessaire à la **perception olfactive** normale, et le nez a aussi une **fonction immunitaire**, constituant une interface avec l'environnement aérien et permettant la protection des muqueuses et organes en aval.⁷⁹ Nous nous attarderons un peu plus sur sa fonction ventilatoire et morphogénétique.

1.2.1. Fonction ventilatoire

Les auteurs se rejoignent sur le rôle des fosses nasales dans le conditionnement de l'air inspiré.⁸⁰

Elles permettent d'abord une **humidification** de l'air inspiré ; et la **filtration** de certaines particules qui seront dégluties : ainsi la **ventilation buccale** laisse entrer des polluants et particules à risque, ce qui peut expliquer la plus grande **susceptibilité** des tissus naso-respiratoires aux infections ou autres complications de pathologies respiratoires chez ces patients.^{81 82}

Ensuite, elles assurent la **régulation des débits** aériens via une succession d'obstacles et de rétrécissements entre des zones dilatées, qui sont à l'origine de la résistance nasale à l'écoulement aérien. Parmi ces obstacles on a la valve narinaire, septo-turbinale, et la valve nasale. Cette dernière correspond à la plus petite aire de section de toutes les VAS, et sa portion la plus résistante.^{83 84}

Des modifications ou atteintes, même faibles, de ces zones de sections minimales, sont à l'origine de modifications importantes des résistances nasales à l'écoulement de l'air.⁸⁵

Selon certains auteurs, l'endognathie maxillaire aurait pour conséquence une valve nasale étroite.⁸⁶

⁷⁸ Gola et al., « Étiopathogénie de l'obstruction nasale et conséquences sur la croissance maxillofaciale ».

⁷⁹ Guyot, Cheynet, et Richard, « Physiologie nasale ».

⁸⁰ Talmant, Deniaud, et Nivet, « Définition de la « ventilation nasale optimale » ».

⁸¹ Guyot, Cheynet, et Richard, « Physiologie nasale ».

⁸² Kiliç et Oktay, « Effects of rapid maxillary expansion on nasal breathing and some naso-respiratory and breathing problems in growing children ».

⁸³ Guyot, Cheynet, et Richard, « Physiologie nasale ».

⁸⁴ Aziz et al., « Effect of non-surgical maxillary expansion on the nasal septum deviation ».

⁸⁵ Bicakci et al., « Nasal airway changes due to rapid maxillary expansion timing ».

⁸⁶ Babacan et al., « Rapid maxillary expansion and surgically assisted rapid maxillary expansion effects on nasal volume ».

D'autres facteurs entrent en compte dans la régulation des débits aériens, comme les variations vasomotrices de la muqueuse érectile du bord inférieur des cornets inférieurs et moyens, qui font varier le calibre des fosses nasales au niveau de la valve septo-turbinale. Le septum nasal aussi y participe, mais ses déviations n'affectent pas toutes significativement le débit aérien.

La pression de l'air diminue au fur et à mesure de son écoulement en raison des forces de frottements, il existe donc un gradient de pression entre les narines et les choanes, qui sera d'autant plus élevé que la résistance nasale est importante.^{87 88}

Enfin, les fosses nasales sont un haut lieu de **transferts thermiques** entre l'air inspiré et le réseau veineux turbinale de la muqueuse nasale. Ils aboutissent au réchauffement de l'air inspiré, et au refroidissement du sang veineux turbinale (dont l'intensité est maximale quand l'inspiration est exclusivement nasale) qui participe ensuite à la régulation de la température du cerveau.^{89 90}

Ce refroidissement est d'importance majeure puisque le cerveau est un organe très sensible à l'hyperthermie, et son métabolisme produit plus de chaleur que celui d'autres tissus.

Ce métabolisme exothermique est accentué lors de certaines phases du sommeil : la demande de refroidissement cérébral est alors augmentée. Or, le décubitus et la congestion nasale qui l'accompagnent diminuent la perméabilité nasale au cours du sommeil et rendent alors la ventilation nasale optimale plus exigeante.

La perméabilité diminuée des VAS lors du sommeil, la demande augmentée de refroidissement cérébral, et le pic de sécrétion d'hormone de croissance en début de nuit, justifient l'importance de la prise en compte du sommeil dans la définition de la ventilation nasale optimale.^{91 92}

L'**obstruction nasale** perturbe par conséquent la thermorégulation cérébrale, ce qui pourrait expliquer les troubles du sommeil et du comportement diurne et nocturne observés dans ces situations, qui sont semblables à ceux retrouvés chez les enfants souffrant de SAHOS (décrits en 1.2.2.3.). Ils disparaissent dès la restauration d'une ventilation exclusivement nasale lors du sommeil, après adéno-amygdalectomie ou expansion maxillaire justifiée, ce qui attesterait de l'influence de la ventilation nasale sur la thermorégulation cérébrale.

⁸⁷ Guyot, Cheynet, et Richard, « Physiologie nasale ».

⁸⁸ Deniaud, Talmant, et Nivet, « Ventilation nasale et dimension verticale ».

⁸⁹ Talmant, Deniaud, et Nivet, « Définition de la « ventilation nasale optimale » ».

⁹⁰ Guyot, Cheynet, et Richard, « Physiologie nasale ».

⁹¹ Talmant, Deniaud, et Nivet, « Définition de la « ventilation nasale optimale » ».

⁹² Talmant et Deniaud, « Approche actuelle du traitement des troubles de la ventilation nasale de l'enfant et de l'adolescent ».

En effet suite au traitement orthopédique, l'observation d'une disparition de ces symptômes signe l'efficacité nasale de la thérapeutique ; mais s'ils persistent il faudra pousser plus loin le diagnostic étiologique et la recherche de la cause de l'atteinte de la muqueuse nasale, pour ensuite la traiter.⁹³

La **préférence nasale** de la ventilation serait justifiée par le refroidissement cérébral nocturne pour lequel elle est la plus efficace, et serait à l'origine des adaptations posturales qui lui sont les plus favorables. Les effets morphogènes de ces adaptations doivent retenir notre attention.^{94 95}

1.2.2. Fonction morphogénétique

La ventilation nasale exerce une influence considérable sur la morphogenèse dento-maxillo-faciale.⁹⁶ Selon de nombreux auteurs comme Linder Aronson, Diamond, ou Kirjavainen, l'obstruction nasale est un **facteur étiologique majeur d'anomalies dento-faciales**.⁹⁷

En effet, selon la théorie des matrices fonctionnelles de Moss (1969), la ventilation nasale, interagissant avec d'autres fonctions comme la mastication et la déglutition, permet un développement harmonieux du complexe crânio-facial. Ainsi, lors de la croissance, la ventilation buccale, liée ou non à une obstruction nasale, provoque des perturbations morphologiques.⁹⁸

En témoignent les expériences de Harvold chez le singe, où l'obstruction expérimentale du nez et la ventilation orale forcée consécutive ont mené à une modification de l'apparence faciale et de l'occlusion dentaire avec excès vertical. Les traits faciaux résultent principalement des adaptations posturales péri-orificielles, notamment des modifications labio-linguales, induites par la ventilation orale. Après rétablissement d'une ventilation nasale, ces adaptations labio-linguales disparaissaient avec la cause qui les a fait apparaître, mais la malocclusion développée, elle, persistait.^{99 100}

Figure 4 : Modifications faciales chez un singe après 3 ans de ventilation orale (A) ; Singe ayant repris une ventilation nasale suite à la levée de son obstruction nasale : retour à la normale de la posture labiale et linguale, mais la malocclusion persistait (B)

⁹³ Talmant, Deniaud, et Nivet, « Définition de la «ventilation nasale optimale» ».

⁹⁴ Deniaud, Talmant, et Nivet, « Ventilation nasale et dimension verticale ».

⁹⁵ Talmant, Deniaud, et Nivet, « Définition de la «ventilation nasale optimale» ».

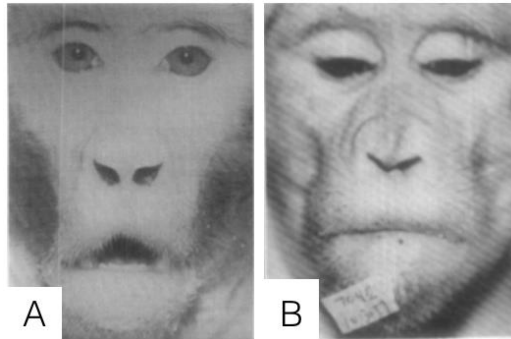
⁹⁶ Gola et al., « Étiopathogénie de l'obstruction nasale et conséquences sur la croissance maxillofaciale ».

⁹⁷ Ghoneima et Kula, « Accuracy and reliability of cone-beam computed tomography for airway volume analysis ».

⁹⁸ Kiliç et Oktay, « Effects of rapid maxillary expansion on nasal breathing and some naso-respiratory and breathing problems in growing children ».

⁹⁹ Harvold et al., « Primate experiments on oral respiration ».

¹⁰⁰ Talmant et Deniaud, « Ventilation nasale et récédive ».



Source : Harvold et al., « Primate experiments on oral respiration », 1981

1.2.2.1. Mécanismes étiopathogéniques

Chez l'enfant en croissance, les répercussions morphogénétiques des troubles de la ventilation nasale sont liées à deux phénomènes.

❖ Perte de la force expansive du flux nasal

Selon plusieurs auteurs, le premier mécanisme correspond à la perte de la force expansive du flux aérien nasal censé stimuler le développement des structures ostéomembraneuses de l'étage facial supérieur, notamment la croissance latérale maxillaire et l'abaissement de la voûte palatine. Cette fonction morphogénétique ventilatoire est efficace seulement si la langue s'appuie sur le palais et les arcades alvéolo-dentaires, sollicitant la suture médiopalatine par l'écartement des maxillaires.

La ventilation nasale en elle-même, et donc son absence, a un impact morphogénétique : ainsi une étude chez le chien trachéotomisé (qui ne ventile plus par le nez, mais sans adopter obligatoirement d'ouverture buccale anormale) a montré des modifications dento-faciales par rapport au groupe témoin, avec diminution de la longueur mandibulaire, de la largeur nasale et largeur interdentaire maxillaire.^{101 102 103}

❖ Adaptations posturales

Le second mécanisme expliquant les conséquences morphogénétiques des troubles de la ventilation nasale correspond aux adaptations posturales qui leur sont secondaires. En effet la ventilation est une fonction vitale, qui dicte sa loi aux autres, d'où l'installation de mécanismes de compensation capables d'influencer la perméabilité des VAS si elle est déficiente.^{104 105}

¹⁰¹ Gola et al., « Étiopathogénie de l'obstruction nasale et conséquences sur la croissance maxillofaciale ».

¹⁰² Schlenker et al., « The effects of chronic absence of active nasal respiration on the growth of the skull ».

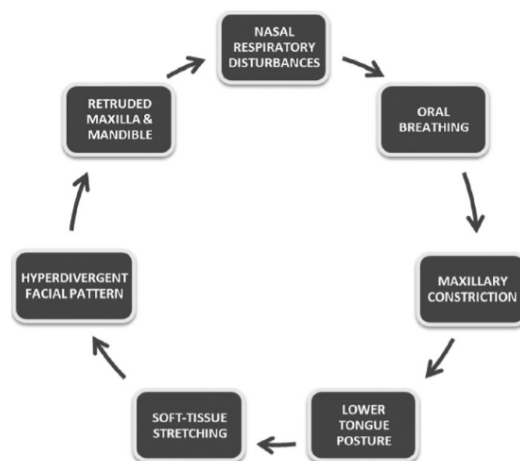
¹⁰³ Kiliç et Oktay, « Effects of rapid maxillary expansion on nasal breathing and some naso-respiratory and breathing problems in growing children ».

¹⁰⁴ Deniaud, Talmant, et Nivet, « Ventilation nasale et dimension verticale ».

¹⁰⁵ Tourné, « Growth of the pharynx and its physiologic implications ».

Par exemple, selon Talmant et Deniaud, lorsque les résistances nasales sont majorées, la circulation de l'air dans les voies aériennes, conduit aux parois élastiques, se fait au prix d'une augmentation du gradient de pression inspiratoire. Cela aggrave l'aspiration des parois des parties les plus compliantes comme l'oropharynx, la dépression pouvant rétrécir leur lumière jusqu'au collapsus. On assistera alors à une extension de la tête sur le cou, qui a pour effets de rigidifier les parois pharyngées, prévenant le collapsus inspiratoire. L'hyperextension cervicale est ainsi observée chez l'enfant souffrant d'hypertrophie des tissus lymphoïdes, de rhinite allergique ou de SAHOS. Elle est propice à la rotation postérieure mandibulaire.^{106 107} Cette hyperextension facilite la ventilation buccale.¹⁰⁸ On observera d'autres anomalies musculaires et posturales notamment labio-linguales, avec une posture bouche ouverte et langue basse pour faciliter la ventilation buccale.^{109 110} Celles-ci ont de lourdes conséquences sur la morphogenèse de la face : en effet, les éléments squelettiques comportant les insertions des muscles intervenant dans la posture et les fonctions subissent les effets de leurs contractions, ce qui est à l'origine des perturbations retrouvées, avec notamment un allongement de la face avec déficit de croissance transversale maxillaire.^{111 112}

Figure 5 : Cycle de la ventilation et du développement crânio-facial



Source : Kurt et al., « Changes in nasopharyngeal airway following orthopedic and surgically assisted rapid maxillary expansion », 2010

¹⁰⁶ Talmant et Deniaud, « Ventilation nasale et récidue ».

¹⁰⁷ Deniaud, Talmant, et Nivet, « Ventilation nasale et dimension verticale ».

¹⁰⁸ Baratieri et al., « Does rapid maxillary expansion have long-term effects on airway dimensions and breathing? »

¹⁰⁹ Du Mougouër, « Perméabilité des voies aériennes supérieures de l'enfant et orthopédie dento-faciale, application clinique ».

¹¹⁰ Gola et al., « Étiopathogénie de l'obstruction nasale et conséquences sur la croissance maxillofaciale ».

¹¹¹ Delaire, « Les signes téléradiographiques de la respiration buccale ».

¹¹² Du Mougouër, « Perméabilité des voies aériennes supérieures de l'enfant et orthopédie dento-faciale, application clinique ».

Ces adaptations posturales (linguales, labiales, crânio-cervicales) sont **réversibles** chez l'enfant lorsqu'il récupère une ventilation nasale normale, après levée de son obstruction.^{113 114}

Mais leur persistance au cours de la croissance mène à des **altérations de la morphogénèse** faciale que l'on prendra soin de repérer lors de l'examen clinique.

1.2.2.2. Spirale dysmorpho-fonctionnelle

Plusieurs facteurs interagissent dans la détermination des anomalies morphologiques : les prédispositions héréditaires, les caractéristiques de l'obstruction nasale (unilatérale ou bilatérale, symétrique ou non..), les adaptations posturales adoptées, mais aussi l'âge de son apparition. En effet, la face grandit très vite pendant les premières années de la vie, alors que l'enfant ventile uniquement ou principalement par le nez à la naissance jusqu'à 2 à 5 mois : la moindre gêne ventilatoire nasale aura alors de sérieuses conséquences car la face y est très sensible. Si l'obstruction nasale se produit plus tard vers 5-6 ans, les déformations seront moins sévères.^{115 116}

De plus, aucun trouble fonctionnel, comme la ventilation buccale, ne peut exister seul sans autres dysfonctions et sans anomalies morphologiques : toutes s'associent et s'aggravent entre elles, dans une **spirale dysmorpho-fonctionnelle** comme l'appelle Delaire. Ainsi la ventilation buccale est à l'origine de l'existence ou du maintien de presque toutes les dysfonctions oro-faciales et cervicales, et des dysmorphoses qui en découlent.¹¹⁷

De plus, l'équilibre des autres fonctions orales nécessite l'obtention d'une ventilation nasale.¹¹⁸

L'impact des dysfonctions sur le comportement musculaire et la morphogénèse faciale est proportionnel à leur importance physiologique, donc la priorité doit être donnée très précocément à la réhabilitation de la ventilation nasale.¹¹⁹

Une obstruction nasale temporaire précoce peut entraîner une ventilation orale définitive puisque la ventilation nasale doit s'inscrire dans les schémas moteurs cérébraux (praxies) qui assurent le contrôle et l'amplitude des mouvements respiratoires : si elle n'est pas acquise tôt, alors même si l'obstruction nasale est corrigée, la ventilation orale peut perdurer, pérennisant la dysmorphose.¹²⁰

¹¹³ Talmant et Deniaud, « Ventilation nasale et récidence ».

¹¹⁴ Gola et al., « Étiopathogénie de l'obstruction nasale et conséquences sur la croissance maxillofaciale ».

¹¹⁵ Gola et al.

¹¹⁶ Guyot, Cheynet, et Richard, « Physiologie nasale ».

¹¹⁷ Delaire, « Les signes téléradiographiques de la respiration buccale ».

¹¹⁸ Bedoucha, Boutin, et Frapier, « Impact de la génioplastie en période pubertaire sur les voies aériennes supérieures ».

¹¹⁹ Doual et al., « La rééducation en orthopédie dento-faciale. Point de vue d'un orthodontiste ».

¹²⁰ Gola et al., « Étiopathogénie de l'obstruction nasale et conséquences sur la croissance maxillofaciale ».

1.2.2.3. Tableau clinique des troubles de la ventilation nasale

Il a déjà fait l'objet de nombreux travaux et sera donc seulement rappelé de manière succincte. Il découle des conséquences des phénomènes décrits précédemment : obstruction nasale, ventilation orale, adaptations posturales, dysfonctions associées, voire des apnées/hypopnées lors du SAHOS.

Notons que les enfants souffrant de SAHOS ont des caractéristiques crânio-faciales similaires à celles de ceux présentant un faciès adénoïdien (ou « face longue ») : il est probable que de nombreux enfants décrits il y a quelques années comme présentant un faciès adénoïdien, seraient aujourd'hui diagnostiqués comme souffrant de SAHOS.^{121 122}

Les troubles de la ventilation nasale se traduisent d'abord lors de l'**interrogatoire** où on trouvera des troubles du comportement diurne comme une somnolence ou une hyperactivité, des céphalées matinales, des troubles de la concentration et de l'apprentissage (avec souvent un impact sur les performances scolaires), un réveil long et difficile avec asthénie et irritabilité. On rencontre également des symptômes nocturnes avec un endormissement difficile et retardé, un sommeil perturbé (agité, morcelé), des ronflements, sueurs, une hyperextension cervicale, la sensation d'un sommeil non réparateur, voire des apnées/hypopnées dans le cadre d'un SAHOS.^{123 124}

Un questionnaire clinique a été validé en français pour le dépistage du SAHOS : le questionnaire de Spruyt Gozal, dont le score est corrélé à la valeur de l'IAH.¹²⁵

¹²¹ Peltomäki, « The effect of mode of breathing on craniofacial growth - revisited ».

¹²² Stellzig-Eisenhauer et Meyer-Marcotty, « Interaction between otorhinolaryngology and orthodontics ».

¹²³ Talmant, Deniaud, et Nivet, « Définition de la « ventilation nasale optimale » ».

¹²⁴ Leboulanger, « Nez bouché et bouche ouverte ».

¹²⁵ Société Française d'Oto-Rhino-Laryngologie et de Chirurgie de la Face et du Cou, « Rôle de l'ORL dans la prise en charge du syndrome d'apnée-hypopnée obstructive du sommeil (SAHOS) de l'enfant ».

Figure 6 : Score de Spruyt-Gozal

- Merci de cocher pour tous les items suivants sauf pour la question 5) :
- 0 si la fréquence de l'événement est : « jamais »
 - 1 si la fréquence de l'événement est « rare » (1 nuit par semaine)
 - 2 si la fréquence de l'événement est « occasionnelle » (2 nuits par semaine)
 - 3 si la fréquence de l'événement est « fréquente » (3 à 4 nuits par semaine)
 - 4 si la fréquence de l'événement est : « quasi toujours » (plus de 4 nuits par semaine)
- (Ceci au cours des 6 derniers mois)
1. Avez-vous déjà été obligé de secouer votre enfant dans son sommeil pour qu'il se remette à respirer ? (Q1)
0 1 2 3 4
2. Est-ce que votre enfant s'arrête de respirer pendant son sommeil ? (Q2)
0 1 2 3 4
3. Est-ce que votre enfant a des difficultés pour respirer pendant son sommeil ? (Q3)
0 1 2 3 4
4. Est-ce que la respiration de votre enfant pendant son sommeil a déjà été un motif d'inquiétude pour vous ? (Q4)
0 1 2 3 4
- 5.*Quelle est l'intensité du bruit de son ronflement ? (Q5)
0 1 2 3 4
- * La question 5 utilise les valeurs suivantes :
0 : légèrement perceptible ou faible
1 : modérément fort
2 : fort
3 : très fort
4 : extrêmement fort.
6. A quelle est la fréquence votre enfant ronfle-t-il ? (Q6)
0 1 2 3 4

Source : Société Française d'Oto-Rhino-Laryngologie et de Chirurgie de la Face et du Cou, « Rôle de l'ORL dans la prise en charge du syndrome d'apnée-hypopnée obstructive du sommeil (SAHOS) de l'enfant », 2017

En l'absence de traitement, dans le cadre du SAHOS, on peut retrouver des troubles cardiovasculaires comme une insuffisance cardiaque droite, ou des retards de croissance.¹²⁶

Au niveau de l'examen **exobuccal**, beaucoup de ces signes font partie du « faciès adénoïdien », ou plutôt de la « face longue », classiquement décrits comme caractéristiques des troubles de la ventilation nasale. Mais elle n'en est pas la seule expression clinique puisqu'on peut aussi la rencontrer chez une classe II2 par exemple.¹²⁷

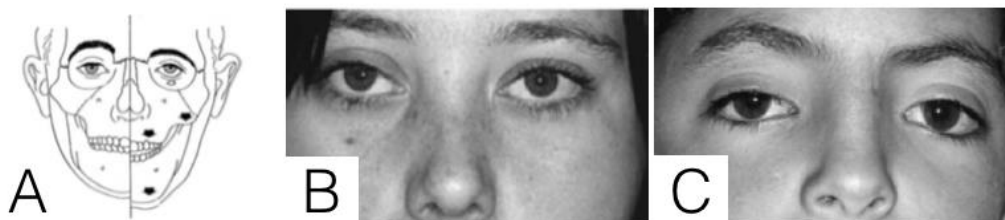On peut alors retrouver des modifications de la région orbito-palpébrale et du regard, comme des cernes, un regard scléral, « œil rond », une obliquité anti-mongoloïde de la fente palpébrale, un « œil triste » par hypoplasie orbito-malaire.¹²⁸

¹²⁶ Garrec, Jordan, et Beydon, « Amygdalectomie-Orthodontie. Quelles séquences chez l'enfant? »

¹²⁷ Talmant et Deniaud, « Ventilation nasale et récédive ».

¹²⁸ Gola et al., « Regard et ventilation nasale ».

Figure 7 : Manifestations orbito-palpébrales de la ventilation nasale : Pathogénie (A) ; Regard scléral (B) ; Regard scléral et obliquité anti-mongoloïde de la fente palpébrale (C)



Source : Gola, « Regard et ventilation nasale », 2002

On peut aussi trouver des modifications de la pyramide nasale (déformation, asymétrie), un pli nasal (perpendiculaire à l'arête nasale, lié aux mouchages répétés), des grimaces ou « salut allergique » (frottement du dos de la main sur la pointe du nez), des orifices narinaires étroits.^{129 130 131}

Des modifications labiales sont observables, comme leur inoclusion, une rétraction de la lèvre supérieure, des lèvres sèches, gercées, avec une perlèche, ainsi que des modifications musculaires mentonnières (crispation du menton).^{132 133}

On peut observer au niveau du visage des modifications transversales avec une hypoplasie maxillo-malaire (face étroite), ou des modifications verticales. Celles-ci peuvent se produire dans le sens d'une insuffisance verticale notamment chez les patients bruxomanes, mais le plus souvent plutôt d'un excès vertical (« face longue », hyperdivergente, étage inférieur augmenté, rotation postérieure mandibulaire).

Dans le plan sagittal on trouve le plus souvent des classes II par rétromandibulie, mais on trouve aussi des classe I ou III (par hypomaxillie le plus souvent, ou plus rarement par promandibulie avec langue basse propulsive). Une rétrusion maxillo-mandibulaire est souvent notée.¹³⁴

¹²⁹ Percodani et Serrano, « Explorations cliniques et fonctionnelles des fosses nasales ».

¹³⁰ Talmant et Deniaud, « Ventilation nasale et récidence ».

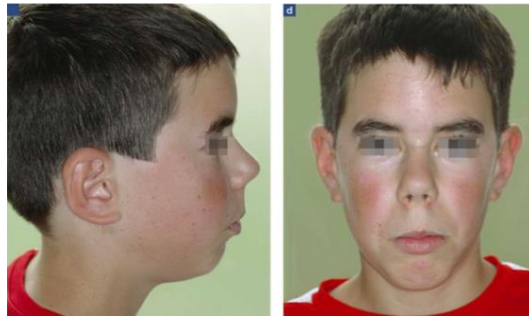¹³¹ Cohen-Lévy, Couloigner, et Huynh, « Traitements orthodontiques et pluridisciplinarité dans les troubles respiratoires obstructifs du sommeil de l'enfant ».

¹³² Gola et al., « Étiopathogénie de l'obstruction nasale et ses conséquences sur la croissance maxillo-faciale de l'enfant ».

¹³³ Cohen-Lévy, Couloigner, et Huynh, « Traitements orthodontiques et pluridisciplinarité dans les troubles respiratoires obstructifs du sommeil de l'enfant ».

¹³⁴ Gola et al., « Étiopathogénie de l'obstruction nasale et ses conséquences sur la croissance maxillo-faciale de l'enfant ».

Figure 8 : Patient présentant les signes de la face longue



Source : Frapier, « Troubles ventilatoires et croissance faciale », 2011

A l'examen **endobuccal** on pourra noter une hypertrophie amygdalienne, et une gingivite marginale antérieure accompagnant une ventilation buccale.^{135 136} On pourra observer une endognathie maxillaire, avec une arcade étroite, en V, une voûte profonde et un palais d'aspect blanc.

Au niveau dentaire on peut observer des encombrements, malpositions, rétentions, et des retards d'évolution.^{137 138}

On rencontrera souvent un déficit de la dimension transversale maxillaire avec plusieurs degrés de sévérité (modification de l'inclinaison des procès alvéolaires, occlusion inversée uni ou bilatérale avec ou sans linguoversion compensatrice des secteurs latéraux mandibulaires, et avec ou sans latérodéviations fonctionnelles mandibulaires).

Dans le sens vertical on peut aussi bien trouver un excès (avec béance antérieure) ou une insuffisance. Dans le sens sagittal il est également possible de retrouver les trois classes d'Angle, mais la plus souvent rencontrée est la classe II avec surplomb important.¹³⁹

L'examen **fonctionnel** révèle souvent une langue basse ou antérieure, une déglutition primaire et des troubles de la ventilation nasale objectivés par différents tests : ceux du miroir de Glatzel (perméabilité narinaire), du réflexe narinaire de Gudin (hypotonie des muscles dilatateurs), et de Rosenthal (capacité à ventiler par le nez).^{140 141 142 143}

¹³⁵ Garrec, Jordan, et Beydon, « Amygdalectomie-Orthodontie. Quelles séquences chez l'enfant ? »

¹³⁶ Boileau et Canal, *Orthodontie de l'enfant et du jeune adulte Tome 2 traitement des dysmorphies et malocclusions*.

¹³⁷ Kiliç et Oktay, « Effects of rapid maxillary expansion on nasal breathing and some naso-respiratory and breathing problems in growing children ».

¹³⁸ Gola et al., « Étiopathogénie de l'obstruction nasale et ses conséquences sur la croissance maxillo-faciale de l'enfant ».

¹³⁹ Kiliç et Oktay, « Effects of rapid maxillary expansion on nasal breathing and some naso-respiratory and breathing problems in growing children ».

¹⁴⁰ Aouame, Daoui, et Quars, « Ventilation nasale et dimension verticale ».

¹⁴¹ Gola et al., « Étiopathogénie de l'obstruction nasale et ses conséquences sur la croissance maxillo-faciale de l'enfant ».

¹⁴² Cohen-Lévy, Couloigner, et Huynh, « Traitements orthodontiques et pluridisciplinarité dans les troubles respiratoires obstructifs du sommeil de l'enfant ».

¹⁴³ Boileau, *Orthodontie de l'enfant et du jeune adulte. Tome 1 Principes et moyens thérapeutiques*.

Les examens **radiographiques** peuvent aussi apporter des indications sur d'éventuels troubles ventilatoires. En effet on peut y observer sur la téléradiographie de profil une étroitesse de la filière pharyngée, une hypertrophie des végétations et amygdales, une crispation labiale inférieure, une perte du bombé normal symphysaire (forme de goutte d'eau allongée), des sinus peu développés, enfin les signes d'anomalies squelettiques évoquées ci-dessus et des modifications posturales cervicales. De même, on peut observer sur la téléradiographie de face une diminution des dimensions transversales des orifices piriformes, des fosses nasales, de la voûte palatine ; une déviation ou courbure du septum nasal ; ou une hypertrophie des cornets.^{144 145}

Les examens tridimensionnels (CBCT) pourraient devenir une technique de première intention dans l'évaluation des troubles ventilatoires et des caractéristiques volumétriques des VAS, grâce à leur précision et aux diminutions de doses.¹⁴⁶

1.3. Importance d'un dépistage et d'un traitement précoces

Il apparaît donc qu'il faut rechercher une ventilation nasale stricte afin de permettre au nez de remplir ses fonctions olfactives, immunitaires, ventilatoires (notamment la thermorégulation cérébrale), et morphogénétiques.

L'odontologue pédiatrique et l'orthodontiste sont bien placés pour **repérer ces dysfonctions et pathologies**, ils doivent alors **adresser** le patient précocement au médecin ORL qui localisera le site de l'obstruction et indiquera le traitement adapté.^{147 148}

En effet, la proportion de ventilateurs buccaux diminue spontanément avec la croissance, mais puisqu'une dysfonction nasale passagère peut provoquer une dysmorphose maxillo-mandibulaire permanente, il faut la dépister et rétablir une ventilation nasale la plus proche de la normale, le plus tôt possible.¹⁴⁹

¹⁴⁴ Delaire, « Les signes téléradiographiques de la respiration buccale ».

¹⁴⁵ Delaire, « Les signes de la téléradiographies de la respiration buccale (suite) ».

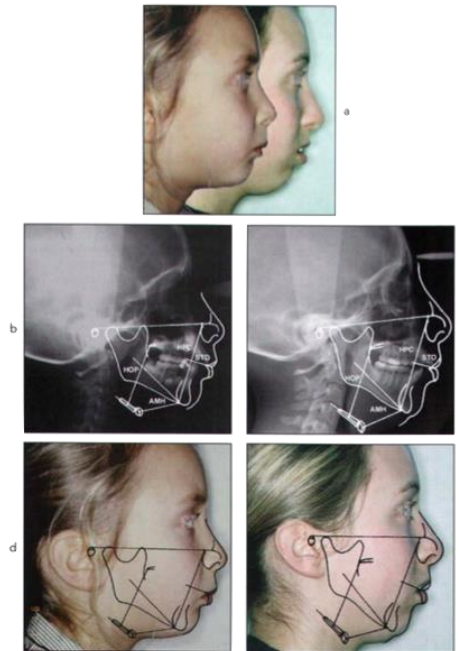
¹⁴⁶ Foucart et al., « Indications des examens radiologiques en orthopédie dento-faciale ».

¹⁴⁷ Cohen-Lévy, Potenza, et Couloigner, « Syndrome d'apnée obstructive du sommeil de l'enfant ».

¹⁴⁸ Jefferson, « Mouth breathing ».

¹⁴⁹ Gola et al., « Étiopathogénie de l'obstruction nasale chez l'enfant ».

Figure 9 : Aggravation de la typologie dolichofaciale avec l'âge, entre 7 et 17 ans en l'absence de traitement de l'allergie respiratoire. La patiente a développé un SAHOS à 17 ans.



Source : Deniaud, Talmant, et Nivet, « Ventilation nasale et dimension verticale », 2003

Rubin remarquait déjà en 1980 que l'orthodontiste est qualifié pour **monitorer la croissance faciale** : il doit reconnaître les signes précoces de développement d'une face longue et référer le patient au médecin concerné pour optimiser sa **croissance** et promouvoir sa **santé oropharyngée**.¹⁵⁰

Spécialiste des formes de l'extrémité céphalique, il doit rechercher les troubles de la ventilation et les adaptations posturales, conscient de leurs effets morphogènes.¹⁵¹

Une correction précoce des dysfonctions diminuera en effet les besoins de correction ultérieurs des dysmorphoses par ODF (orthopédie dento-faciale) ou chirurgie orthognathique.¹⁵²

De plus, la correction de la ventilation orale est une condition indispensable de la stabilité du traitement orthodontique des anomalies dento-squelettiques des ventilateurs buccaux. Sa correction fait intervenir l'ORL, la kinésithérapie maxillo-faciale, l'ODF et la chirurgie maxillo-faciale.^{153 154}

¹⁵⁰ Rubin, « Mode of respiration and facial growth ».

¹⁵¹ Deniaud, Talmant, et Nivet, « Ventilation nasale et dimension verticale ».

¹⁵² Gola et al., « Étiopathogénie de l'obstruction nasale et conséquences sur la croissance maxillofaciale ».

¹⁵³ Frapier et al., « Troubles ventilatoires et croissance faciale ».

¹⁵⁴ Bedoucha, Boutin, et Frapier, « Impact de la génioplastie en période pubertaire sur les voies aériennes supérieures ».

Pour toutes les raisons évoquées précédemment, l'un des objectifs de l'orthopédie dento-faciale doit être de rendre au patient sa capacité à ventiler de manière optimale : son objectif médical est alors d'optimiser la croissance de la face en minimisant son énergie de fonctionnement.¹⁵⁵

Malheureusement, le dépistage de l'obstruction nasale est **difficile** : elle se manifeste dans les premières années de la vie avec une gêne temporaire et passe souvent inaperçue, c'est plus tard face à ses conséquences morphogénétiques que l'on fait plus facilement ce diagnostic, a posteriori.¹⁵⁶

De plus les signes cliniques d'obstruction nasale ou de troubles de la ventilation nasale sont souvent jugés comme subjectifs et polymorphes d'un sujet à l'autre, et l'interrogatoire du parent ou de l'enfant aussi est empreint de subjectivité.^{157 158}

L'implication de différents spécialistes ayant une vision différente des troubles de la ventilation nasale est aussi une difficulté.¹⁵⁹

L'ANAES (agence nationale d'accréditation et d'évaluation en santé) préconisait la prise en charge précoce de la **ventilation buccale** pour prévenir le **SAHOS** et rétablir une croissance harmonieuse.¹⁶⁰

Le diagnostic des **troubles respiratoires du sommeil** est sous-estimé, un interrogatoire détaillé est nécessaire pour leur dépistage systématique.¹⁶¹

Il faut reconnaître et traiter tôt le SAHOS pour atténuer les altérations **physiques** et **neuropsychomotrices** qu'il entraîne et qui sont délétères au **développement de l'enfant**.¹⁶²

¹⁵⁵ Talmant et Deniaud, « Ventilation nasale et récidence ».

¹⁵⁶ Gola et al., « Étiopathogénie de l'obstruction nasale chez l'enfant ».

¹⁵⁷ Talmant, Deniaud, et Nivet, « Définition de la « ventilation nasale optimale » ».

¹⁵⁸ Deniaud, Talmant, et Nivet, « Ventilation nasale et dimension verticale ».

¹⁵⁹ Cheynet, « ATM, manducation et ventilation ».

¹⁶⁰ Merzouga, « Expansion maxillaire et perméabilité nasale ».

¹⁶¹ Cohen-Gogo et al., « Les troubles respiratoires du sommeil chez l'enfant ».

¹⁶² Machado-Júnior, Zancanella, et Crespo, « Rapid maxillary expansion and obstructive sleep apnea ».

2 : Rôle thérapeutique de l'orthodontiste

Selon les recommandations de la SFORL (société française d'oto-rhino-laryngologie et de chirurgie de la face et du cou) de 2017, un bilan orthodontique est conseillé chez un enfant présentant un SAHOS sans hypertrophie des tissus lymphoïdes, ou en post-opératoire de l'adéno-amygdalectomie si l'obstruction persiste. Elles évoquent le bénéfice lié à une expansion maxillaire rapide ou une orthèse d'avancée mandibulaire.¹⁶³

Le squelette crânio-facial de l'enfant en croissance répond aux sollicitations fonctionnelles et aux facteurs environnementaux : on cherche face à diverses dysmorphoses à obtenir une expansion orthopédique de certains os de la face. Deux dispositifs ont été appliqués pour les enfants atteints de SAHOS : la disjonction maxillaire rapide (semblant avoir un effet bénéfique sur l'obstruction nasale), et les orthèses d'avancée mandibulaire dits appareils fonctionnels ou orthopédiques de classe II.¹⁶⁴ En effet ces traitements peuvent réaménager l'espace buccal, permettant d'améliorer le positionnement sagittal et vertical de la langue, ce qui dégage un plus grand volume au niveau pharyngé, où se produit le collapsus.¹⁶⁵

Intéressons-nous maintenant aux études s'étant penchées sur ces phénomènes.

2.1. La dimension transversale : disjonction maxillaire

2.1.1. Généralités

L'**endognathie maxillaire** est souvent associée à une diminution de la distance entre les murs latéraux de la cavité nasale et le septum nasal, à l'origine d'une augmentation des résistances nasales, voire des difficultés ventilatoires nasales.^{166 167 168}

¹⁶³ Société Française d'Oto-Rhino-Laryngologie et de Chirurgie de la Face et du Cou, « Rôle de l'ORL dans la prise en charge du syndrome d'apnée-hypopnée obstructive du sommeil (SAHOS) de l'enfant ».

¹⁶⁴ Cohen-Lévy, Potenza, et Couloigner, « Syndrome d'apnée obstructive du sommeil de l'enfant ».

¹⁶⁵ Du Mauguère, « Perméabilité des voies aériennes supérieures de l'enfant et orthopédie dento-faciale, application clinique ».

¹⁶⁶ Cohen-Lévy, Couloigner, et Huynh, « Traitements orthodontiques et pluridisciplinarité dans les troubles respiratoires obstructifs du sommeil de l'enfant ».

¹⁶⁷ Ramires, Maia, et Barone, « Nasal cavity changes and the respiratory standard after maxillary expansion ».

¹⁶⁸ Stellzig-Eisenhauer et Meyer-Marcotty, « Interaction between otorhinolaryngology and orthodontics ».

Certains auteurs ont montré que les sujets endognathes avant traitement présentent des résistances nasales supérieures aux groupes de sujets normaux, tendant à produire chez eux une ventilation buccale.¹⁶⁹ Ils ont aussi des surfaces de section transversales nasales faibles.¹⁷⁰

L'endognathie maxillaire est souvent traitée par expansion maxillaire rapide par l'intermédiaire d'un disjoncteur, mais pour beaucoup d'auteurs on obtient également une action squelettique chez l'enfant jeune (denture temporaire ou mixte) en réalisant une expansion lente par quadhélix ou plaque à vérin d'expansion, puisque moins de forces sont nécessaires pour ouvrir la suture.^{171 172}

Dans le cadre de ce travail, nous nous intéresserons à la **disjonction** réalisée par appareil de type disjoncteur, qui vise à appliquer des forces lourdes afin d'ouvrir la suture médio-palatine et de minimiser les effets dento-alvéolaires.¹⁷³

Elle doit être réalisée le plus tôt possible pour maximiser la proportion d'effets orthopédiques.¹⁷⁴ Ainsi, en denture temporaire ou mixte, la part orthopédique serait d'1/2 de l'ouverture de la vis contre 1/3 en denture permanente.¹⁷⁵

Les os maxillaires formant la **base anatomique des cavités nasales**, leur expansion affecte aussi la géométrie de ces dernières : il a été supposé que lorsque la suture s'ouvre, les os maxillaires et palatins se déplacent latéralement, les murs latéraux de la cavité nasale s'éloignent, le volume des fosses nasales augmente, l'orifice piriforme est élargi, et la résistance des voies aériennes diminue, facilitant la ventilation nasale. La valve nasale, portion la plus résistante, serait aussi élargie. Selon De Coster, la disjonction libèrerait une obstruction nasale chez les ventilateurs buccaux ayant un déficit transversal maxillaire.^{176 177 178 179 180 181 182}

Talmant et Deniaud préconisent d'ailleurs de réaliser l'expansion maxillaire avant le geste chirurgical sur les anomalies structurales nasales, ou sur les tissus lymphoïdes. En effet, l'expansion suffirait

¹⁶⁹ Hershey, Stewart, et Warren, « Changes in nasal airway resistance associated with rapid maxillary expansion ».

¹⁷⁰ Aziz et al., « Effect of non-surgical maxillary expansion on the nasal septum deviation ».

¹⁷¹ De Coster, « L'expansion orthopédique du maxillaire ».

¹⁷² Proffit, « Treatment of skeletal problems in children and preadolescents ».

¹⁷³ Ortu et al., « Oropharyngeal airway changes after rapid maxillary expansion ».

¹⁷⁴ De Coster, « L'expansion orthopédique du maxillaire ».

¹⁷⁵ Stellzig-Eisenhauer et Meyer-Marcotty, « Interaction between otorhinolaryngology and orthodontics ».

¹⁷⁶ Eichenberger et Baumgartner, « The impact of rapid palatal expansion on children's general health ».

¹⁷⁷ Monini et al., « Rapid maxillary expansion for the treatment of nasal obstruction in children younger than 12 years ».

¹⁷⁸ McNamara et al., « The role of rapid maxillary expansion in the promotion of oral and general health ».

¹⁷⁹ Baratieri et al., « Does rapid maxillary expansion have long-term effects on airway dimensions and breathing? »

¹⁸⁰ Gordon et al., « Rapid palatal expansion effects on nasal airway dimensions as measured by acoustic rhinometry. A systematic review ».

¹⁸¹ De Coster, « L'expansion orthopédique du maxillaire ».

¹⁸² Du Mauguère, « Perméabilité des voies aériennes supérieures de l'enfant et orthopédie dento-faciale, application clinique ».

parfois à la correction et éviterait alors la chirurgie, ou elle permettrait aux chirurgiens de travailler dans un environnement moins dysfonctionnel, et plus favorable à l'obtention d'un bon résultat.^{183 184} Des études ont ainsi décrit des effets positifs de la disjonction sur l'obstruction nasale et le SAHOS. La complexité anatomique et fonctionnelle des voies aériennes amène à utiliser plusieurs méthodes de mesure ayant des objectifs différents et se complétant l'une l'autre, afin d'évaluer les changements réels des voies aériennes et de la fonction ventilatoire.¹⁸⁵

Les études **contrôlées** permettent de comparer les changements survenus au cours du traitement avec la croissance normale d'un enfant non traité pour déterminer si les améliorations sont dues à la disjonction ou à la croissance.

Par exemple, la régression des tissus lymphoïdes liée à la croissance engendre une amélioration de la ventilation nasale, en l'absence de tout traitement.¹⁸⁶ Selon Warren, la croissance des voies aériennes nasales s'achève vers 15 ans.¹⁸⁷ En raison du dimorphisme sexuel de la croissance, les groupes contrôles doivent être appariés sur l'âge et le sexe.¹⁸⁸

Pourtant, beaucoup d'études ne sont pas contrôlées.

De plus, Castillo remarque que, lorsqu'il y en a, les groupes contrôle sont souvent hétérogènes : certains présentent une obstruction nasale, quand d'autres n'en souffrent pas.¹⁸⁹ On constate aussi une hétérogénéité dans les critères d'inclusion des groupes traitement. La comparaison des études est donc difficile.

2.1.2. Mesure des dimensions nasales

La téléradiographie de face, le CBCT et la rhinométrie acoustique sont utilisés dans ce type d'études. De nombreux auteurs, comme Haas, avaient déjà rapporté un élargissement de la cavité nasale suite à la disjonction.¹⁹⁰ Des études récentes l'ont confirmé, disposant alors de moyens d'investigation de plus grande précision (CBCT).

¹⁸³ Talmant et Deniaud, « Ventilation nasale et récive ».

¹⁸⁴ Talmant et Deniaud, « Approche actuelle du traitement des troubles de la ventilation nasale de l'enfant et de l'adolescent ».

¹⁸⁵ Baratieri et al., « Does rapid maxillary expansion have long-term effects on airway dimensions and breathing ? »

¹⁸⁶ Ramires, Maia, et Barone, « Nasal cavity changes and the respiratory standard after maxillary expansion ».

¹⁸⁷ Warren et al., « The nasal airway following maxillary expansion ».

¹⁸⁸ Cross et McDonald, « Effect of rapid maxillary expansion on skeletal, dental, and nasal structures ».

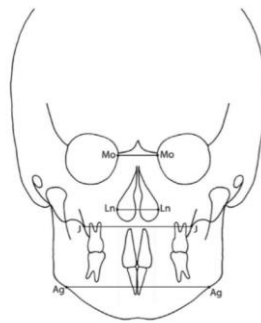
¹⁸⁹ Castillo, « Maxillary expansion may increase airway dimensions and improve breathing ».

¹⁹⁰ Haas, « Rapid expansion of the maxillary dental arch and nasal cavity by opening the midpalatal suture ».

2.1.2.1. Téléradiographie de face

On peut y mesurer la largeur des cavités nasales, ou largeur latéronasale (Ln-Ln).¹⁹¹

Figure 10 : Mesure de largeur latéro-nasale Ln-Ln



Source : Chung, « Skeletal and dental changes in the sagittal, vertical, and transverse dimensions after rapid palatal expansion », 2004

L'expansion au niveau du plancher des fosses nasales équivaut à environ 1/3 de l'expansion palatine transversale : soit 2 à 3,5 mm pour une expansion dentaire de 6 à 10 mm.¹⁹²

La revue systématique de Baratieri et coll a montré une augmentation moyenne de la largeur de la cavité nasale de 2,2 mm à 4,5 mm.¹⁹³ Selon la revue de littérature de Kiliç elle varie de 2 à 4 mm.¹⁹⁴

La méta-analyse de Lagravère sur téléradiographies et moulages en plâtre, montre elle une augmentation significative de la largeur latéronasale après disjonction, d'en moyenne 2,14 mm, pour une augmentation de distance intermolaire maxillaire de 6,74 mm en moyenne.¹⁹⁵ D'autres revues de la littérature montrent une augmentation de largeur latéronasale : celle de Ramires, Eichenberger et de McNamara, et la revue systématique de Lagravère.^{196 197 198 199}

¹⁹¹ Loreille et Béry, « Modification de la ventilation nasale par disjonction intermaxillaire ».

¹⁹² Cohen-Lévy, Couloigner, et Huynh, « Traitements orthodontiques et pluridisciplinarité dans les troubles respiratoires obstructifs du sommeil de l'enfant ».

¹⁹³ Baratieri et al., « Does rapid maxillary expansion have long-term effects on airway dimensions and breathing ? »

¹⁹⁴ Kiliç et Oktay, « Effects of rapid maxillary expansion on nasal breathing and some naso-respiratory and breathing problems in growing children ».

¹⁹⁵ Lagravere et al., « Meta-analysis of immediate changes with rapid maxillary expansion treatment ».

¹⁹⁶ Ramires, Maia, et Barone, « Nasal cavity changes and the respiratory standard after maxillary expansion ».

¹⁹⁷ Eichenberger et Baumgartner, « The impact of rapid palatal expansion on children's general health ».

¹⁹⁸ McNamara et al., « The role of rapid maxillary expansion in the promotion of oral and general health ».

¹⁹⁹ Lagravere, Major, et Flores-Mir, « Long-term skeletal changes with rapid maxillary expansion ».

Les différences d'élargissement des cavités nasales entre études s'expliquent notamment par les différences d'âge des sujets et de taux d'expansion réalisé. Selon les études, on trouve des valeurs d'augmentation moyenne de 1,06 à 4,5 mm.^{200 201}

Baccetti a divisé groupe traitement et groupe contrôle en un groupe d'enfants CVS 1-3 (avant le pic de croissance) et CVS 4-6 (après le pic de croissance). L'augmentation des largeurs latéronasales était plus marquée dans les groupes traitements que dans les groupes contrôles. Elle était aussi plus importante dans le groupe traité précocement que tardivement, il recommande donc un traitement avant le pic de croissance pubertaire pour espérer des changements squelettiques à long terme.²⁰²

On peut aussi citer l'étude non contrôlée d'Enoki réalisant une téléradiographie avant et juste après expansion : l'impact de la croissance étant alors négligeable, elle montre une augmentation significative de la largeur latéronasale.²⁰³

D'autres auteurs sont parvenus aux mêmes conclusions, appuyant l'hypothèse d'un déplacement des murs latéraux des cavités nasales en dehors lors de l'ouverture de la suture médiopalatine.²⁰⁴

Selon la revue systématique de Baratieri, on peut espérer une **stabilité** pendant au moins 11 mois de l'augmentation de la largeur latéronasale.²⁰⁵

2.1.2.2. Examens tridimensionnels : CBCT et scanner

Une revue systématique de Camps-Perepérez et coll de 2017 sur 228 patients conclut que le CBCT est une méthode fiable et précise pour l'évaluation des changements notamment des voies aériennes nasales après disjonction chirurgicalement assistée.²⁰⁶ On peut imaginer étendre cette conclusion à la disjonction orthopédique.

Grâce aux réductions de doses d'irradiations, le CBCT pourrait devenir dans un avenir proche une technique de première intention pour l'étude des voies aériennes.²⁰⁷ Certaines études ont déjà effectué des comparaisons avant/après traitement pour la mesure des largeurs et du volume nasal.

²⁰⁰ Stellzig-Eisenhauer et Meyer-Marcotty, « Interaction between otorhinolaryngology and orthodontics ».

²⁰¹ Baratieri et al., « Does rapid maxillary expansion have long-term effects on airway dimensions and breathing ? »

²⁰² Baccetti et al., « Treatment timing for rapid maxillary expansion ».

²⁰³ Enoki et al., « Effect of rapid maxillary expansion on the dimension of the nasal cavity and on nasal air resistance ».

²⁰⁴ Baratieri et al., « Does rapid maxillary expansion have long-term effects on airway dimensions and breathing ? »

²⁰⁵ Baratieri et al.

²⁰⁶ Camps-Perepérez et al., « The value of cone beam computed tomography imaging in surgically assisted rapid palatal expansion ».

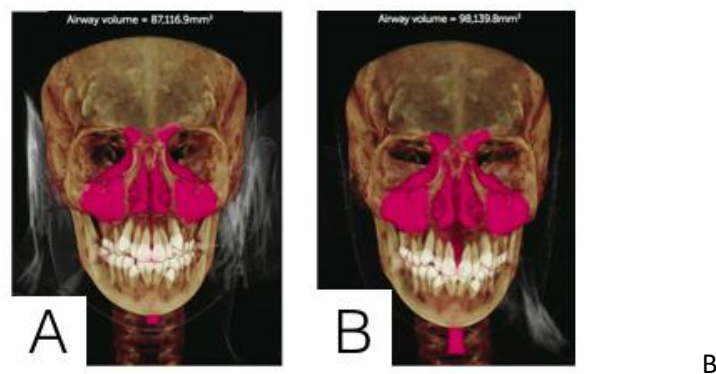
²⁰⁷ Foucart et al., « Indications des examens radiologiques en orthopédie dento-faciale ».

Une revue systématique de 2013 sur scanner et CBCT indique un élargissement de la cavité nasale de 17 à 33 % de l'expansion totale de la vis (soit 1,2 à 2,73 mm), et une ouverture de la suture de 20 à 50 % de celle de la vis.²⁰⁸

Les études sont nombreuses et difficiles à comparer en raison des intervalles variables de prises de CBCT et de l'âge des sujets.

On peut citer celle de Cappellette qui montre trois mois après disjonction une augmentation des volumes de la cavité nasale et des sinus maxillaires plus importante que dans le groupe contrôle.²⁰⁹

Figure 11 : Volume total initial (A) ; Volume total final (B)



Source : Cappellette et al., « Impact of rapid maxillary expansion on nasomaxillary complex volume in mouth-breathers », 2017

L'étude de Badreddine a montré un élargissement de l'orifice piriforme de 1,98 mm trois mois après disjonction, alors que le groupe contrôle ne montrait pas d'augmentation significative.²¹⁰

Celle de Baratieri réalisée au stade prépubertaire, montre entre les CBCT réalisés avant traitement et un an après disjonction, une augmentation significative de la largeur latéronasale dans le groupe traitement en comparaison au groupe contrôle. La largeur latéronasale augmentait dans la zone postérieure de 2,11 mm dans le groupe traitement pour une expansion molaire de 2,76 mm. Elle n'augmentait que de 0,55 mm dans le groupe contrôle (qui ne présentait pas d'expansion molaire significative) : ils affirment que les effets squelettiques sont plus importants que les effets dento-alvéolaires chez ces patients prépubères.²¹¹

²⁰⁸ Bazargani, Feldmann, et Bondemark, « Three-dimensional analysis of effects of rapid maxillary expansion on facial sutures and bones ».

²⁰⁹ Cappellette et al., « Impact of rapid maxillary expansion on nasomaxillary complex volume in mouth-breathers ».

²¹⁰ Badreddine et al., « Rapid maxillary expansion in mouth breathers ».

²¹¹ Baratieri et al., « Transverse effects on the nasomaxillary complex one year after rapid maxillary expansion as the only intervention ».

Une revue systématique de 2017 regrette l'absence de protocoles concernant la segmentation de la cavité nasale. Elle rapporte des études sur CBCT montrant une augmentation du volume et de la largeur nasale après disjonction, comme les études contrôlées de Baratieri, et de El et Palomo.²¹²

En ce qui concerne la **stabilité** de cette augmentation, on manque d'études à long terme.

Palaisa dans son étude non contrôlée montre une stabilité à 3 mois post disjonction, avec une augmentation supplémentaire de l'aire et du volume des cavités nasales entre le scanner réalisé immédiatement après disjonction et celui réalisé 3 mois plus tard. Elle n'a pas noté de corrélation entre taux d'expansion et augmentation de ces mesures nasales.²¹³

Ballanti conclut à une stabilité à 6 mois lors de la dépose du disjoncteur, mais en notant tout de même une légère diminution des dimensions transversales nasales à cette date par rapport aux valeurs obtenues juste après disjonction.²¹⁴

2.1.2.3. Rhinométrie acoustique

Cet examen est pratiqué par les médecins ORL pour étudier la **géométrie** des cavités nasales par échographie acoustique et analyse de la réflexion d'une onde.^{215 216} Elle fournit une mesure des **volumes nasaux** et des **surfaces de section minimales** des fosses nasales (MCA1 et MCA2).²¹⁷

Ses résultats semblent corrélés à ceux des scanners, IRM, mais selon une revue systématique il n'y a pas de consensus quant à une corrélation de cet examen avec la sensation d'obstruction nasale.^{218 219}

Beaucoup d'études l'utilisent pour comparer les modifications des volumes et MCA avant et après traitement, puisque comme nous l'avons expliqué précédemment, de faibles modifications de la région de la valve nasale peuvent entraîner d'importantes variations de résistances nasales. Il présente l'avantage d'être rapide, non invasif, mais il existe des facteurs de variation par exemple liés à l'âge ou au froid, et il n'y a pas de normes établies.^{220 221}

²¹² Di Carlo et al., « Rapid maxillary expansion and upper airway morphology ».

²¹³ Palaisa et al., « Use of conventional tomography to evaluate changes in the nasal cavity with rapid palatal expansion ».

²¹⁴ Ballanti et al., « Treatment and posttreatment skeletal effects of rapid maxillary expansion investigated with low-dose computed tomography in growing subjects ».

²¹⁵ Percodani et Serrano, « Explorations cliniques et fonctionnelles des fosses nasales ».

²¹⁶ Michel et al., « Explorations physiques et fonctionnelles des fosses nasales ».

²¹⁷ Gordon et al., « Rapid palatal expansion effects on nasal airway dimensions as measured by acoustic rhinometry. A systematic review ».

²¹⁸ Gordon et al.

²¹⁹ André et al., « Correlation between subjective and objective evaluation of the nasal airway. A systematic review of the highest level of evidence ».

²²⁰ Bıcakcı et al., « Nasal airway changes due to rapid maxillary expansion timing ».

²²¹ Papon, « Les explorations fonctionnelles respiratoires nasales ».

Les surfaces de section sont plus sensibles aux erreurs que les volumes car cet examen détecte difficilement les constriction/expansions de moins de 3-4 mm.²²²

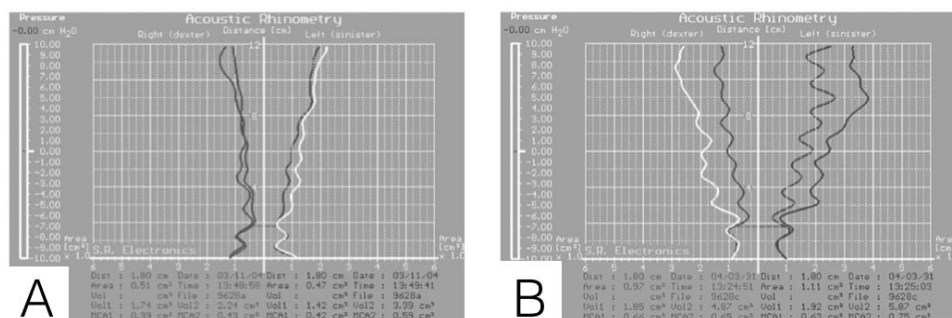
En rhinométrie acoustique (mesures géométriques) comme en rhinomanométrie (mesure des résistances nasales), les mesures avec et sans **vasoconstricteurs** permettent de différencier une déformation structurale d'une hypertrophie muqueuse (qui sera atténuée avec la vasoconstriction) comme causes d'obstruction nasale.²²³

Il est difficile d'établir une conclusion ferme puisque les études ne sont pas unanimes.

L'étude contrôlée de Bicakci utilisant des **vasoconstricteurs** montre une augmentation des MCA significativement supérieure dans le groupe disjonction par rapport au groupe contrôle. Il conclut à l'efficacité de la disjonction pour augmenter les MCA, hautement responsables de la résistance nasale. Il constate ces augmentations chez des sujets traités avant et après le pic de croissance.²²⁴

Sökücü et Compadretti montrent une augmentation des volumes nasaux et des MCA plus importante dans le groupe traitement que contrôle, **avec et sans vasoconstricteurs**.^{225 226 227}

Figure 12 : Rhinométrie acoustique d'un même patient avant disjonction (A), après disjonction (B) : augmentation des MCA. Chaque tracé comprend la mesure en conditions décongestionnées et basales. En ordonnées, distance dans la fosse nasale, et en abscisses, surface de section.



Source : Compadretti et al., « Acoustic rhinometric measurements in children undergoing rapid maxillary expansion », 2006

²²² Djupesland et Røtnes, « Accuracy of acoustic rhinometry ».

²²³ André et al., « Correlation between subjective and objective evaluation of the nasal airway. A systematic review of the highest level of evidence ».

²²⁴ Bicakci et al., « Nasal airway changes due to rapid maxillary expansion timing ».

²²⁵ Sökücü, Doruk, et Uysal, « Comparison of the effects of RME and Fan-Type RME on nasal airway by using acoustic rhinometry ».

²²⁶ Compadretti, Tasca, et Bonetti, « Nasal airway measurements in children treated by rapid maxillary expansion ».

²²⁷ Gordon et al., « Rapid palatal expansion effects on nasal airway dimensions as measured by acoustic rhinometry. A systematic review ».

Toutefois, une équipe n'utilisant **pas de vasoconstricteurs** ne montre pas de différence significative des MCA entre avant disjonction, immédiatement après, et 3 mois plus tard. Les bénéfices de la disjonction apparaissent selon elle plus évidents au niveau osseux que muqueux : elle montre en parallèle une augmentation de la largeur latéronasale sur téléradiographie de face.²²⁸

Palaisa parmi d'autres auteurs, remarque qu'il existe une grande **variabilité inter-individuelle** dans les réponses à la disjonction, ce qui expliquerait les discordances entre les études.²²⁹

Pour ce qui est de la **stabilité** de ces changements, on aurait besoin de plus d'études à long terme. Pinto de Moura montre une stabilité de l'augmentation du volume nasal à 5 mois lors de la dépose du disjoncteur, et De Felipe une stabilité de l'augmentation des MCA et des volumes nasaux entre fin d'expansion et dépose du disjoncteur (de 3 à 6 mois plus tard), puis une augmentation de ces valeurs entre la dépose du disjoncteur et 11 mois plus tard.^{230 231}

L'expansion semble ainsi créer des **modifications anatomiques de la cavité nasale** notamment augmenter sa **largeur**, elle devrait donc améliorer le flux aérien en réduisant la résistance nasale.²³² Selon Gordon dans sa revue systématique, une augmentation des **MCA** et du **volume nasal** a été rapportée par rapport aux groupes contrôles, mais il reste à établir si ce changement dans la cavité nasale est significatif cliniquement : il **ne doit pas constituer une indication de disjonction**.²³³

2.1.3. Mesure des dimensions pharyngées

Les téléradiographies de profil et CBCT sont utilisés dans certaines études pour étudier l'impact de la disjonction maxillaire sur les voies pharyngées.

Il faut d'emblée connaître les limites de l'étude du pharynx par radiographie, 2D ou 3D.

²²⁸ Matsumoto et al., « Long-term effects of rapid maxillary expansion on nasal area and nasal airway resistance ».

²²⁹ Palaisa et al., « Use of conventional tomography to evaluate changes in the nasal cavity with rapid palatal expansion ».

²³⁰ de Moura et al., « Rapid maxillary expansion and nasal patency in children with Down syndrome ».

²³¹ Oliveira De Felipe et al., « Relationship between rapid maxillary expansion and nasal cavity size and airway resistance ».

²³² Ramires, Maia, et Barone, « Nasal cavity changes and the respiratory standard after maxillary expansion ».

²³³ Gordon et al., « Rapid palatal expansion effects on nasal airway dimensions as measured by acoustic rhinometry. A systematic review ».

Son analyse sur téléradiographie de profil est soumise aux **imprécisions** liées aux superpositions et déformations, et nous prive d'informations sur la dimension transversale, les surfaces de section minimales et les volumes.^{234 235}

D'autre part, que ce soit en 2D ou 3D, il existe des modifications de l'espace pharyngé inhérentes à la **posture** de la tête : l'inclinaison crânio-cervicale influence la dimension de l'espace aérien, surtout de l'oropharynx. De plus, Ingman a montré qu'en décubitus l'oropharynx est plus étroit qu'en position orthostatique, avec un palais mou plus proche du mur oropharyngé postérieur.^{236 237}

Enfin, les mouvements de **ventilation** et de **déglutition** lors de l'examen provoquent des modifications de la morphologie et des dimensions des voies aériennes, surtout celles de l'oropharynx. Il faudrait donc **standardiser** la posture de la tête, de la langue, le stade de ventilation et de déglutition lors de la réalisation des examens.^{238 239}

Pourtant, peu d'études s'attachent à le faire, ce qui est une limite importante de toutes les études radiographiques concernant le pharynx.

Une revue systématique de 2017 pointe la nécessité d'établir des **protocoles** sur la standardisation de la posture de la tête et de la langue lors des acquisitions.²⁴⁰

Leur absence explique en partie pourquoi il n'existe pas de normes de volumes des voies pharyngées.

²⁴¹ Elle pourrait aussi mettre en cause la fiabilité et reproductibilité du CBCT dans l'étude des VAS.

De plus, les auteurs ne choisissent pas tous les mêmes repères pour délimiter les portions du pharynx.

2.1.3.1. Mesures sur téléradiographie de profil

Malgré ses limites, des auteurs ont proposé cet examen comme moyen d'évaluation des VAS, puisque certaines études montrent une haute corrélation avec les mesures tridimensionnelles.²⁴²

²³⁴ Baratieri et al., « Does rapid maxillary expansion have long-term effects on airway dimensions and breathing ? »

²³⁵ Kinzinger et al., « Effects of fixed appliances in correcting Angle class II on the depth of the posterior airway space ».

²³⁶ Muto et al., « The effect of head posture on the pharyngeal airway space (PAS) ».

²³⁷ Ingman, Nieminen, et Hurmerinta, « Cephalometric comparison of pharyngeal changes in subjects with upper airway resistance syndrome or obstructive sleep apnoea in upright and supine positions ».

²³⁸ Ghoneima et Kula, « Accuracy and reliability of cone-beam computed tomography for airway volume analysis ».

²³⁹ Ribeiro et al., « Upper airway expansion after rapid maxillary expansion evaluated with cone beam computed tomography ».

²⁴⁰ Di Carlo et al., « Rapid maxillary expansion and upper airway morphology ».

²⁴¹ Baratieri et al., « Does rapid maxillary expansion have long-term effects on airway dimensions and breathing ? »

²⁴² Ulusoy et al., « Evaluation of airway dimensions and changes in hyoid bone position following class II functional therapy with activator ».

La revue systématique de Baratieri, en accord avec la revue de littérature de Kiliç et celle de Eichenberger, rapporte après disjonction une augmentation de l'espace **nasopharyngé**.^{243 244 245}

Ils présentent l'étude randomisée de Tecco dans laquelle le groupe traitement montre une augmentation du nasopharynx supérieure au groupe contrôle à 6 mois, restant stable à 12 mois.²⁴⁶

Toutefois les études ne sont pas unanimes.

Langer ne note pas d'augmentation à 3 mois, mais seulement à 30 mois, alors probablement liée à la croissance et la régression des végétations plutôt qu'à la disjonction. Ils ne notent pas de corrélation entre l'amélioration des résistances nasales et l'augmentation de l'aire nasopharyngée, donc suggèrent que les **fosses nasales seraient plus importantes que le nasopharynx pour déterminer le flux aérien nasal**.²⁴⁷

2.1.3.2. Mesures tridimensionnelles : CBCT ou scanner

Une étude a montré la fiabilité du CBCT pour la mesure des volumes et de l'aire à la zone de plus grande constriction, en la comparant aux mesures manuelles d'un modèle des voies aériennes.²⁴⁸

Pour deux patients aux voies pharyngées similaires sur téléradiographie, on a souvent des variations des volumes sur CBCT : il permet une visualisation plus précise de la complexité tridimensionnelle de ces structures. Or, la résistance des voies aériennes est liée à leur taille mais aussi à leur forme : des voies larges mais sinueuses peuvent causer une résistance affectant la fonction ventilatoire.²⁴⁹

Le CBCT évite aussi les erreurs inhérentes à la téléradiographie, certains auteurs le considèrent donc comme le gold standard pour l'étude des modifications des voies aériennes supérieures.^{250 251}

²⁴³ Baratieri et al., « Does rapid maxillary expansion have long-term effects on airway dimensions and breathing ? »

²⁴⁴ Kiliç et Oktay, « Effects of rapid maxillary expansion on nasal breathing and some naso-respiratory and breathing problems in growing children ».

²⁴⁵ Eichenberger et Baumgartner, « The impact of rapid palatal expansion on children's general health ».

²⁴⁶ Tecco, Caputi, et Festa, « Evaluation of cervical posture following palatal expansion ».

²⁴⁷ Langer et al., « Does rapid maxillary expansion increase nasopharyngeal space and improve nasal airway resistance ? »

²⁴⁸ Ghoneima et Kula, « Accuracy and reliability of cone-beam computed tomography for airway volume analysis ».

²⁴⁹ Aboudara et al., « Comparison of airway space with conventional lateral headfilms and 3-dimensional reconstruction from cone-beam computed tomography ».

²⁵⁰ Lenza et al., « An analysis of different approaches to the assessment of upper airway morphology ».

²⁵¹ Ortu et al., « Oropharyngeal airway changes after rapid maxillary expansion ».

❖ Nasopharynx

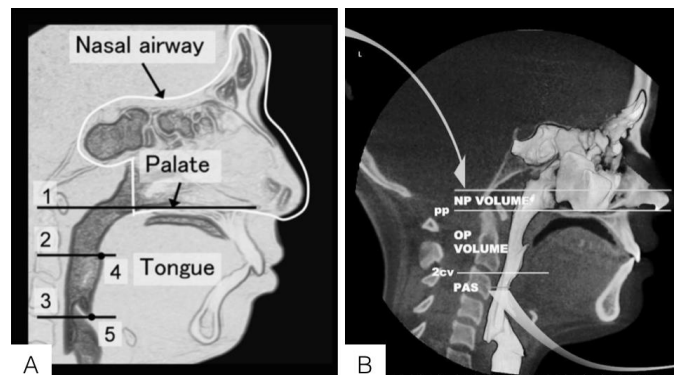
Motro, Almuzian et Izuka, montrent une augmentation nasopharyngée après disjonction dans leurs études non contrôlées, leurs seconds CBCT étant réalisés immédiatement après disjonction. On peut alors considérer la croissance comme négligeable dans cet intervalle.^{252 253 254}

En revanche, Ribeiro et Zeng ne montrent pas d'augmentation nasopharyngée.^{255 256}

❖ Oropharynx

El et Palomo, ainsi qu'Iwasaki, cités dans la revue systématique de Di Carlo, ont mené des études contrôlées dans lesquelles ils standardisaient les conditions ventilatoires, et de la déglutition. Mais ils ne segmentaient pas les voies aériennes pharyngées de la même manière.

Figure 13 : Limites de l'oropharynx : selon Iwasaki (A) entre ligne 2 et 3 (palais mou-épiglotte), et selon El et Palomo (B) (palais dur-épiglotte)



Source : Iwasaki et al., « Tongue posture improvement and pharyngeal airway enlargement as secondary effects of rapid maxillary expansion- a cone-beam computed tomography study », 2013

El et Palomo, « Three-dimensional evaluation of upper airway following rapid maxillary expansion- a CBCT study », 2014

Iwasaki montre une augmentation de volume des voies pharyngées **totales** et **rétopalatines** plus importante après disjonction que dans le groupe contrôle, qu'il y ait ou non une amélioration de

²⁵² Motro et al., « Rapid-maxillary-expansion induced rhinological effects ».

²⁵³ Almuzian et al., « Does rapid maxillary expansion affect nasopharyngeal airway ? »

²⁵⁴ Izuka, Feres, et Pignatari, « Immediate impact of rapid maxillary expansion on upper airway dimensions and on the quality of life of mouth breathers ».

²⁵⁵ Ribeiro et al., « Upper airway expansion after rapid maxillary expansion evaluated with cone beam computed tomography ».

²⁵⁶ Zeng et Gao, « A prospective CBCT study of upper airway changes after rapid maxillary expansion ».

l'obstruction nasale avec le temps. L'augmentation de l'**oropharynx** ne différait pas statistiquement de celle du groupe contrôle.

El et Palomo ne montrent pas d'augmentation significativement supérieure au groupe contrôle dans le volume de l'**oropharynx** suite à la disjonction.^{257 258 259}

Zhao ne trouve pas de différence significative de l'augmentation de volume de l'**oropharynx** après disjonction entre groupe traitement et contrôle. Cette étude ne semble pas standardiser la ventilation et la déglutition.²⁶⁰

Fastuca dans son étude chez des patients dont la polysomnographie était pourtant améliorée (au niveau de l'IAH et SpO₂ : saturation partielle en O₂) après disjonction, ne montre pas d'augmentation du volume **oropharyngé**. Elle explique donc l'amélioration ventilatoire de ces patients par des changements au niveau de la **cavité nasale** et du **nasopharynx**.²⁶¹ Elle est en accord avec d'autres auteurs montrant une augmentation du volume nasal ou des dimensions transversales nasales mais pas de différence concernant le volume oropharyngé, comme El, Izuka ou Pangrazio-Kulbersh.^{262 263}

²⁶⁴

Di Carlo remarque que la comparaison des études est difficile en raison de leur **hétérogénéité** (type d'appareil, rythme et taux d'expansion, âge des sujets), et de l'absence d'un **protocole** constant concernant la posture de la tête et de la langue, qu'il serait nécessaire d'établir.²⁶⁵

Ortu, elle, conclut dans sa revue de la littérature qu'après disjonction on assiste à un changement des voies oropharyngées, mais que la relation entre les deux n'est pas claire et qu'on ne peut pas le quantifier objectivement puisque les études n'utilisent pas les mêmes méthodes d'évaluation.²⁶⁶

²⁵⁷ Iwasaki et al., « Tongue posture improvement and pharyngeal airway enlargement as secondary effects of rapid maxillary expansion ».

²⁵⁸ Di Carlo et al., « Rapid maxillary expansion and upper airway morphology ».

²⁵⁹ El et Palomo, « Three-dimensional evaluation of upper airway following rapid maxillary expansion ».

²⁶⁰ Zhao et al., « Oropharyngeal airway changes after rapid palatal expansion evaluated with cone-beam computed tomography ».

²⁶¹ Fastuca, Zecca, et Caprioglio, « Role of mandibular displacement and airway size in improving breathing after rapid maxillary expansion ».

²⁶² El et Palomo, « Three-dimensional evaluation of upper airway following rapid maxillary expansion ».

²⁶³ Izuka, Feres, et Pignatari, « Immediate impact of rapid maxillary expansion on upper airway dimensions and on the quality of life of mouth breathers ».

²⁶⁴ Pangrazio-Kulbersh et al., « Cone beam computed tomography evaluation of changes in the naso-maxillary complex associated with two types of maxillary expanders ».

²⁶⁵ Di Carlo et al., « Rapid maxillary expansion and upper airway morphology ».

²⁶⁶ Ortu et al., « Oropharyngeal airway changes after rapid maxillary expansion ».

Certains auteurs expliquent l'augmentation oropharyngée par le repositionnement de la langue.²⁶⁷

❖ Laryngopharynx

Peu d'études s'y intéressent ; Motro n'en montre pas d'augmentation juste après disjonction.²⁶⁸

Les études semblent donc montrer après disjonction, un élargissement des **cavités nasales**, variable selon les auteurs en fonction de l'âge du sujet et la procédure utilisée.

Il n'est pas corrélé, ou faiblement, au taux d'expansion.^{269 270}

Il semble que les effets sur les voies aériennes soient **limités et locaux** : ils diminueraient à mesure qu'on descend le long de celles-ci.²⁷¹

En effet les études ne s'accordent pas au sujet du nasopharynx ; quant à l'oropharynx et au laryngopharynx la plupart ne montrent pas d'augmentation.

En raison de leur complexité, même une image tomодensitométrique parfaite ne renseigne pas sur la résistance du flux aérien. La muqueuse oedématisée contribue autant que l'étréitesse osseuse à la résistance nasale.²⁷²

De plus, une modification morphologique de l'espace aérien n'implique pas toujours une plus grande performance respiratoire ou inversement, et ne permet pas leur quantification : il convient de réaliser également des études fonctionnelles.^{273 274}

Selon Castillo, il est important dans une même étude d'évaluer l'anatomie et la fonction.²⁷⁵

2.1.4. Étude des répercussions fonctionnelles

2.1.4.1. Diminution des résistances nasales : la rhinomanométrie antérieure

Examen complémentaire de référence dans le bilan fonctionnel d'une obstruction nasale, elle mesure la différence de pression du courant aérien entre l'entrée et la sortie des fosses nasales, et le débit nasal, dont le rapport donne la valeur des **résistances nasales** à l'écoulement de l'air.²⁷⁶

²⁶⁷ Di Carlo et al., « Rapid maxillary expansion and upper airway morphology ».

²⁶⁸ Motro et al., « Rapid-maxillary-expansion induced rhinological effects ».

²⁶⁹ Hershey, Stewart, et Warren, « Changes in nasal airway resistance associated with rapid maxillary expansion ».

²⁷⁰ Palaisa et al., « Use of conventional tomography to evaluate changes in the nasal cavity with rapid palatal expansion ».

²⁷¹ McNamara et al., « The role of rapid maxillary expansion in the promotion of oral and general health ».

²⁷² Loreille et Béry, « Modification de la ventilation nasale par disjonction intermaxillaire ».

²⁷³ Fastuca et al., « Airway compartments volume and oxygen saturation changes after rapid maxillary expansion ».

²⁷⁴ Baratieri et al., « Does rapid maxillary expansion have long-term effects on airway dimensions and breathing? »

²⁷⁵ Castillo, « Maxillary expansion may increase airway dimensions and improve breathing ».

²⁷⁶ Papon, « Les explorations fonctionnelles respiratoires nasales ».

Il n'existe pas de consensus sur les valeurs normales, et de nombreux facteurs influent sur les résistances nasales, comme l'âge (elles sont plus élevées chez l'enfant que chez l'adulte), les facteurs saisonniers allergéniques et environnementaux (induisant des modifications muqueuses), la posture (elles sont supérieures au décubitus).. Le cycle nasal alternant vasoconstriction/vasodilatation peut faire varier la résistance d'une cavité nasale d'un facteur 4. Les résultats de la rhinomanométrie doivent donc faire l'objet de réserves.^{277 278}

Les résistances nasales sont faiblement corrélées à la sensation du patient : l'obstruction peut résulter de l'atteinte d'une zone difficile à évaluer en rhinomanométrie comme le méat moyen.²⁷⁹ Elles seraient en revanche bien corrélées aux MCA, et encore mieux aux volumes nasaux, mesurés par rhinométrie acoustique.²⁸⁰ Les mesures sur CT des volumes et largeurs de la cavité nasale seraient aussi corrélées au flux nasal mesuré par rhinomanométrie.²⁸¹

Compadretti a comparé un groupe disjonction à un groupe **contrôle**, et a montré 12 mois après disjonction, une diminution des résistances nasales significativement supérieure au groupe contrôle, avec ou sans vasoconstricteurs. Cette étude suppose un lien de causalité entre l'augmentation des dimensions nasales constatée sur téléradiographie de face et l'amélioration de la ventilation nasale.

^{282 283}

Les études **non contrôlées** doivent être considérées avec précaution en raison de la diminution naturelle des résistances nasales avec l'âge.

Elles sont plus nombreuses, avec par exemple celle de Monini qui montre une réduction des résistances nasales immédiatement après expansion, sans utiliser de vasoconstricteurs.²⁸⁴

Matsumoto dans une étude non contrôlée sans utilisation de vasoconstricteurs objective une diminution progressive des résistances nasales (significative entre avant traitement et 90 jours plus tard), mais une augmentation lors du contrôle à 30 mois avec retour aux valeurs de départ.²⁸⁵

²⁷⁷ Deniaud, Talmant, et Nivet, « Ventilation nasale et dimension verticale ».

²⁷⁸ Papon, « Les explorations fonctionnelles respiratoires nasales ».

²⁷⁹ Papon.

²⁸⁰ Wandalsen, Mendes, et Solé, « Correlation between nasal resistance and different acoustic rhinometry parameters in children and adolescents with and without allergic rhinitis ».

²⁸¹ Eichhorn et al., « CT rhinometry ».

²⁸² Compadretti, Tasca, et Bonetti, « Nasal airway measurements in children treated by rapid maxillary expansion ».

²⁸³ Baratieri et al., « Does rapid maxillary expansion have long-term effects on airway dimensions and breathing? »

²⁸⁴ Monini et al., « Rapid maxillary expansion for the treatment of nasal obstruction in children younger than 12 years ».

²⁸⁵ Matsumoto et al., « Long-term effects of rapid maxillary expansion on nasal area and nasal airway resistance ».

L'étude de Giuca montre une diminution des résistances chez une minorité de patients seulement.²⁸⁶

Quant à la **stabilité** de ces diminutions de résistance nasale, les études sont divisées. Stables jusqu'à 48 mois après disjonction puis multiattache selon certains, elles augmentent selon Matsumoto pour revenir à leurs valeurs initiales au bout de 30 mois. Selon la revue systématique de Baratieri on peut espérer une stabilité pour au moins 11 mois après disjonction.^{287 288 289}

La littérature semble donc montrer un **effet possible mais imprévisible** de la disjonction sur les résistances nasales.²⁹⁰

Dans leur revue systématique Baratieri et coll remarquent que même si l'augmentation des dimensions transversales de la cavité nasale est faible, il existe des preuves modérées d'amélioration de la ventilation nasale avec **diminution des résistances nasales** suite à la disjonction, mais il est difficile de définir si ces effets sont **cliniquement significatifs**, ce qui est en accord avec Neeley.^{291 292}

La diminution de résistance nasale est faiblement corrélée au taux d'expansion molaire maxillaire et au taux d'élargissement de la cavité nasale.²⁹³

2.1.4.2. Ressenti du patient en termes d'obstruction nasale

Une revue systématique menée par André montre que la corrélation entre les mesures objectives (rhinométrie acoustique et rhinomanométrie antérieure) et la sensation subjective de perméabilité nasale du sujet reste incertaine.

Selon Merzouga il y aurait une cohérence entre rhinomanométrie et ressenti du patient ; et pour Monini la corrélation existait chez 35 % de ses patients.

Selon André, même si elle manque d'objectivité, la sensation du patient, préférentiellement avec des questionnaires validés et des échelles visuelles analogiques, semble donner l'information la plus valide concernant le degré d'obstruction nasale, et la signification clinique des changements anatomiques.

Peu d'études s'y intéressent pourtant.^{294 295 296}

Précisons que leur réalisation chez l'enfant est parfois difficile.

²⁸⁶ Giuca et al., « Correlations between transversal discrepancies of the upper maxilla and oral breathing ».

²⁸⁷ De Felipe et al., « Long-term effects of orthodontic therapy on the maxillary dental arch and nasal cavity ».

²⁸⁸ Matsumoto et al., « Long-term effects of rapid maxillary expansion on nasal area and nasal airway resistance ».

²⁸⁹ Baratieri et al., « Does rapid maxillary expansion have long-term effects on airway dimensions and breathing ? »

²⁹⁰ Neeley, Edgin, et Gonzales, « A review of the effects of expansion of the nasal base on nasal airflow and resistance ».

²⁹¹ Baratieri et al., « Does rapid maxillary expansion have long-term effects on airway dimensions and breathing ? »

²⁹² Neeley, Edgin, et Gonzales, « A review of the effects of expansion of the nasal base on nasal airflow and resistance ».

²⁹³ Hershey, Stewart, et Warren, « Changes in nasal airway resistance associated with rapid maxillary expansion ».

²⁹⁴ André et al., « Correlation between subjective and objective evaluation of the nasal airway. A systematic review of the highest level of evidence ».

²⁹⁵ Merzouga, « Expansion maxillaire et perméabilité nasale ».

²⁹⁶ Monini et al., « Rapid maxillary expansion for the treatment of nasal obstruction in children younger than 12 years ».

Des **questionnaires standardisés de la qualité de vie** ont été menés avant et immédiatement après disjonction par Izuka et coll. chez des ventilateurs buccaux avec obstruction nasale. Ils montrent après disjonction une diminution de l'obstruction nasale, de la somnolence diurne, des ronflements, des réveils difficiles et de l'inattention.²⁹⁷

D'autres auteurs trouvent des résultats similaires, notamment l'étude contrôlée de De Moura qui montre une diminution des **symptômes d'obstruction** respiratoire dans le groupe disjonction, sans amélioration dans le groupe contrôle. Selon Ramires dans sa revue, on aurait une amélioration subjective de la **ventilation nasale** dans plus de 50 % des cas suite à la disjonction, et pour De Felipe cela atteindrait même 61 % des patients.^{298 299 300}

Gordon et coll. rapportent dans leur revue systématique des études montrant un **passage de ventilation buccale à nasale**, avec un impact positif sur la qualité de vie, la santé générale, et le sommeil. Ils émettent toutefois des réserves sur la qualité de ces études.³⁰¹

Selon Gray, 80 % des patients rapportaient un changement de ventilation buccale à nasale après disjonction, et cette amélioration était stable 6 mois après disjonction.³⁰²

Compadretti a montré une augmentation des largeurs latéronasales et des volumes nasaux, mais seulement 8 sujets sur 14 passaient de ventilation buccale à nasale. L'une des explications pourrait être le non-apprentissage de cette praxie : en effet certains patients aux voies nasales adéquates ventilent principalement par la bouche, d'où l'importance d'une **rééducation** en parallèle.³⁰³

Selon Hershey la sensation ou non d'amélioration de la ventilation nasale n'est pas seulement fonction de l'importance des changements de la cavité nasale ou des résistances nasales, mais elle dépend aussi de leur progressivité qui peut les faire passer inaperçus, et de la présence ou non d'une gêne à la ventilation nasale au départ.³⁰⁴

²⁹⁷ Izuka, Feres, et Pignatari, « Immediate impact of rapid maxillary expansion on upper airway dimensions and on the quality of life of mouth breathers ».

²⁹⁸ Ramires, Maia, et Barone, « Nasal cavity changes and the respiratory standard after maxillary expansion ».

²⁹⁹ de Moura et al., « Down syndrome ».

³⁰⁰ Oliveira De Felipe et al., « Relationship between rapid maxillary expansion and nasal cavity size and airway resistance ».

³⁰¹ Gordon et al., « Rapid palatal expansion effects on nasal airway dimensions as measured by acoustic rhinometry. A systematic review ».

³⁰² Aziz et al., « Effect of non-surgical maxillary expansion on the nasal septum deviation ».

³⁰³ Ceroni Compadretti et al., « Acoustic rhinometric measurements in children undergoing rapid maxillary expansion ».

³⁰⁴ Hershey, Stewart, et Warren, « Changes in nasal airway resistance associated with rapid maxillary expansion ».

Ainsi, De Felipe ne montre pas de différences significatives des MCA, volumes et résistances nasales entre le groupe ressentant une amélioration et celui n'en percevant pas.³⁰⁵

2.1.4.3. Étude des conséquences posturales céphaliques et linguales

La revue systématique de Baratieri, en accord avec la revue de littérature de Eichenberger, rapporte après disjonction une augmentation de l'espace nasopharyngé associé à une **diminution de l'angulation crânio-cervicale** (donc de l'extension cervicale). Elle découlerait de l'amélioration du flux aérien et de la ventilation nasale, permettant au sujet de réduire ses adaptations posturales.^{306 307}

Ils citent notamment Tecco et coll. avec leur essai clinique randomisé sur 45 ventilateurs buccaux, qui montrent une **flexion de la tête** dans le groupe disjonction après 6 mois, stable à 12 mois, sans modifications dans le groupe contrôle. Ils notent une corrélation entre dimensions des voies aériennes nasopharyngées et angulation crâniocervicale : ils valident donc l'hypothèse de Ricketts selon laquelle l'extension de la tête est trouvée chez les ventilateurs buccaux pour faciliter la ventilation et compenser l'insuffisance des voies aériennes et l'obstruction nasale.^{308 309} L'importance clinique de ces changements reste cependant à démontrer.³¹⁰

Une revue de littérature explique que le changement de posture de la tête après disjonction est évident cliniquement mais que l'on ne dispose pas de preuves sur la nature de cette relation.³¹¹

Ozbek et coll. ont mené une étude sur téléradiographies (standardisant la ventilation, et où les patients ne devaient pas déglutir) d'enfants présentant une endognathie maxillaire, mais pas de perturbation de la ventilation. Ils ont montré dans le groupe traitement une **posture linguale plus haute** 6 mois après disjonction, sans modification significative de celle-ci dans le groupe contrôle. Cette posture linguale plus haute restait stable à 29 mois. Ils concluent que chez des enfants sans troubles ventilatoires une posture linguale plus haute peut être obtenue spontanément après disjonction.

Iwasaki a lui aussi noté, sur CBCT (en demandant également aux enfants de ne pas déglutir), une **amélioration de la posture linguale** chez les sujets ayant bénéficié d'une disjonction et ressenti une amélioration de la condition ventilatoire. Ce serait donc plutôt l'amélioration de l'obstruction nasale consécutive à la disjonction qui permettrait ce changement que l'expansion en elle-même.

³⁰⁵ Oliveira De Felipe et al., « Relationship between rapid maxillary expansion and nasal cavity size and airway resistance ».

³⁰⁶ Baratieri et al., « Does rapid maxillary expansion have long-term effects on airway dimensions and breathing ? »

³⁰⁷ Eichenberger et Baumgartner, « The impact of rapid palatal expansion on children's general health ».

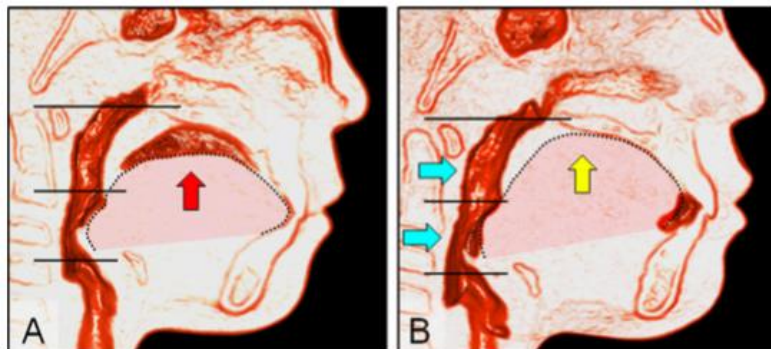
³⁰⁸ Tecco, Caputi, et Festa, « Evaluation of cervical posture following palatal expansion ».

³⁰⁹ Baratieri et al., « Does rapid maxillary expansion have long-term effects on airway dimensions and breathing ? »

³¹⁰ Tecco, Caputi, et Festa, « Evaluation of cervical posture following palatal expansion ».

³¹¹ Ortu et al., « Evaluation of cervical posture following rapid maxillary expansion ».

Figure 14 : Amélioration de la posture linguale basse et élargissement pharyngé suite à la disjonction : patient avant disjonction (A) ; patient après disjonction (B).



Source : Iwasaki et al., « Tongue posture improvement and pharyngeal airway enlargement as secondary effects of rapid maxillary expansion- a cone-beam computed tomography study », 2013

En effet, ces auteurs expliquent que si l'enfant présente des troubles ventilatoires ou une hypertrophie adénoïdienne à l'origine de la posture linguale basse, on n'obtiendra pas de correction spontanée de celle-ci suite à la disjonction, et les effets obtenus par disjonction peuvent récidiver. Iwasaki ajoute que si l'enfant conserve une ventilation orale habituelle malgré la suppression de son obstruction nasale, sa posture linguale ne sera pas améliorée. Dans ces cas, l'intervention d'un médecin ORL et d'une rééducation seront nécessaires.^{312 313}

En augmentant l'espace disponible pour la langue, l'expansion lui permettrait un **repositionnement plus haut et antérieur**, au contact du palais, lui rendant son rôle morphogénétique physiologique et améliorant la perméabilité pharyngée.^{314 315}

2.1.4.4. Effets sur la santé générale et ORL

Gordon rapporte des études montrant suite à la disjonction maxillaire une amélioration de la qualité de vie, de la santé générale et du sommeil, mais ces études étaient de faible niveau de preuve.³¹⁶

³¹² Ozbek et al., « Stability of maxillary expansion and tongue posture ».

³¹³ Iwasaki et al., « Tongue posture improvement and pharyngeal airway enlargement as secondary effects of rapid maxillary expansion ».

³¹⁴ Guibert et Garcia, « L'ODF traitement préventif du syndrome d'apnée/hypopnée de l'enfant ? »

³¹⁵ Du Mauguère, « Perméabilité des voies aériennes supérieures de l'enfant et orthopédie dento-faciale, application clinique ».

³¹⁶ Gordon et al., « Rapid palatal expansion effects on nasal airway dimensions as measured by acoustic rhinometry. A systematic review ».

Certaines montrent aussi un effet positif de la disjonction sur l'énurésie nocturne et la surdité de transmission chez l'enfant.³¹⁷ D'autres, une amélioration du niveau scolaire des enfants.³¹⁸

Quant à la santé ORL, Ramires rapporte dans sa revue systématique l'étude de Timms par questionnaires sur 300 enfants. Elle montrait suite à la disjonction un taux d'amélioration des infections des VAS de 82 % ; pour la rhinite allergique de 60 %, et de 47 % pour l'asthme.³¹⁹

Gray trouve aussi une amélioration des troubles ORL (rhumes, rhinites allergiques, asthme..) après disjonction.³²⁰ L'étude contrôlée de De Moura a montré une diminution de l'incidence d'infections ORL dans le groupe traité par disjonction par rapport au groupe contrôle.³²¹

Néanmoins, il faut également ici relativiser les études non contrôlées en raison de la diminution naturelle de la prévalence des maladies et infections respiratoires avec l'âge.³²²

2.1.4.5. Effets sur le SAHOS

L'adéno-amygdalectomie est limitée par ses risques chirurgicaux. De plus, après celle-ci, un SAHOS résiduel peut exister, pouvant être lié à des cofacteurs anatomiques comme une rétrusion mandibulaire, un hypodéveloppement maxillaire, un espace pharyngé étroit...^{323 324}

D'autres moyens de traitement ont donc été proposés pour des patients ayant des problèmes dentaires ou crâniofaciaux, avec des appareils destinés à favoriser la croissance osseuse faciale qui pourraient participer au traitement du SAHOS, comme la disjonction maxillaire ou l'activateur de croissance mandibulaire que nous étudierons ensuite.^{325 326 327}

Le traitement précoce par disjonction pourrait réduire les symptômes du SAHOS et améliorer les variables polysomnographiques.³²⁸

³¹⁷ Eichenberger et Baumgartner, « The impact of rapid palatal expansion on children's general health ».

³¹⁸ Torre et Alarcón, « Changes in nasal air flow and school grades after rapid maxillary expansion in oral breathing children ».

³¹⁹ Ramires, Maia, et Barone, « Nasal cavity changes and the respiratory standard after maxillary expansion ».

³²⁰ Gray, « Results of 310 cases of rapid maxillary expansion selected for medical reasons ».

³²¹ de Moura et al., « Down syndrome ».

³²² Neeley, Edgin, et Gonzales, « A review of the effects of expansion of the nasal base on nasal airflow and resistance ».

³²³ Cohen-Lévy, Couloigner, et Huynh, « Traitements orthodontiques et pluridisciplinarité dans les troubles respiratoires obstructifs du sommeil de l'enfant ».

³²⁴ Carvalho et al., « Oral appliances and functional orthopaedic appliances for obstructive sleep apnoea in children ».

³²⁵ Vale et al., « Efficacy of rapid maxillary expansion in the treatment of obstructive sleep apnea syndrome ».

³²⁶ Carvalho et al., « Oral appliances and functional orthopaedic appliances for obstructive sleep apnoea in children ».

³²⁷ Société Française d'Oto-Rhino-Laryngologie et de Chirurgie de la Face et du Cou, « Rôle de l'ORL dans la prise en charge du syndrome d'apnée-hypopnée obstructive du sommeil (SAHOS) de l'enfant ».

³²⁸ McNamara et al., « The role of rapid maxillary expansion in the promotion of oral and general health ».

Plusieurs phénomènes l'expliquent. Les effets positifs résulteraient notamment de l'augmentation des **dimensions nasales et pharyngées**.³²⁹ Selon McNamara, l'obstruction nasale est un facteur de risque de SAHOS, et réduire la résistance nasale est l'un des principaux objectifs de la disjonction.³³⁰

En effet, l'amélioration du **flux nasal** diminue la pression inspiratoire, réduisant alors le collapsus pharyngé. Ensuite, interviennent la nouvelle **posture linguale**, qui réduit l'obstruction rétroglosse, et enfin la diminution des **troubles naso-respiratoires**.^{331 332}

Enfin, la croissance latérale maxillaire et nasale est favorisée par l'élimination de l'occlusion inversée qui interférait avec celle-ci, et l'occlusion « déverrouillée » par la meilleure position des dents maxillaires permet à la **mandibule** de grandir, n'étant plus bloquée en position rétruse.^{333 334}

De nombreuses études se sont intéressées à l'impact de la disjonction maxillaire sur le SAHOS.

Trois méta-analyses et trois revues systématiques récentes concluent que la disjonction maxillaire diminue l'**IAH** chez les enfants atteints de SAHOS, et améliore leur **saturation en O₂**. L'une d'elles explique que conclure à ce sujet est difficile en raison de l'hétérogénéité des études et de l'absence fréquente de groupe contrôle pour raisons éthiques.^{335 336 337 338}

L'étude de Guilleminault a montré une diminution de l'IAH juste après disjonction.³³⁹

Pirelli conclut suite à une étude chez des enfants présentant un SAHOS sans hypertrophie lymphoïde, que la disjonction a un effet positif sur ces troubles ventilatoires : elle note une diminution significative de l'IAH, qui passe de 16/h avant traitement à 8,3/h un mois après disjonction, et à 0,8/h quatre mois plus tard.³⁴⁰

Pirelli et coll. ont suivi après leur disjonction 23 patients tous les ans : ils montraient 12 ans plus tard une polysomnographie toujours normale, l'amélioration du SAHOS restant stable sans différence significative par rapport aux résultats de la fin du traitement (IAH, SpO₂..). Ils concluent que l'enfant

³²⁹ Kiliç et Oktay, « Effects of rapid maxillary expansion on nasal breathing and some naso-respiratory and breathing problems in growing children ».

³³⁰ McNamara et al., « The role of rapid maxillary expansion in the promotion of oral and general health ».

³³¹ Kiliç et Oktay, « Effects of rapid maxillary expansion on nasal breathing and some naso-respiratory and breathing problems in growing children ».

³³² Stellzig-Eisenhauer et Meyer-Marcotty, « Interaction between otorhinolaryngology and orthodontics ».

³³³ Camacho et al., « Rapid maxillary expansion for pediatric obstructive sleep apnea ».

³³⁴ Matsumoto et al., « Long-term effects of rapid maxillary expansion on nasal area and nasal airway resistance ».

³³⁵ Vale et al., « Efficacy of rapid maxillary expansion in the treatment of obstructive sleep apnea syndrome ».

³³⁶ Camacho et al., « Rapid maxillary expansion for pediatric obstructive sleep apnea ».

³³⁷ Machado-Júnior, Zancanella, et Crespo, « Rapid maxillary expansion and obstructive sleep apnea ».

³³⁸ Huynh, Desplats, et Almeida, « Orthodontics treatments for managing obstructive sleep apnea syndrome in children ».

³³⁹ Guilleminault et al., « Adeno-tonsillectomy and rapid maxillary distraction in pre-pubertal children, a pilot study ».

³⁴⁰ Pirelli et al., « Orthodontics and obstructive sleep apnea in children ».

endognathe présentant un SAHOS sans hypertrophie des tissus lymphoïdes peut répondre positivement à la disjonction maxillaire précoce, avec des résultats stables à long terme.³⁴¹

Les recommandations de la SFORL de 2017 proposent l'expansion maxillaire rapide en cas de **trouble de l'occlusion responsable d'un SAHOS**.³⁴²

Elle constitue selon Guilbert et Garcia le traitement de choix en présence d'une occlusion inversée par endognathie ou endoalvéolie maxillaire avec un IAH>1.³⁴³ Pour Camacho dans sa revue systématique, elle peut constituer une option de traitement de première intention pour les patients sans hypertrophie lymphoïde, ou de seconde intention si le SAHOS persiste après leur exérèse et que le patient présente une endognathie maxillaire.³⁴⁴

Kiliç dans sa revue de la littérature explique que ce traitement peut être efficace en cas de SAHOS léger à modéré associé à une endognathie maxillaire.³⁴⁵

Plus d'études contrôlées randomisées et à long terme sont toutefois nécessaires pour déterminer le rôle de la croissance et d'une résolution spontanée du SAHOS dans ces améliorations.³⁴⁶

De plus les examens radiographiques en position debout ne reflètent pas les conditions du sommeil, or peu d'études les réalisent en décubitus, où l'espace aérien est diminué.³⁴⁷

Les améliorations sont supérieures chez les enfants sans hypertrophie lymphoïde : si elle existe, l'obstruction persistera malgré l'amélioration au niveau du palais.³⁴⁸ Cependant, l'amélioration de la ventilation nasale consécutive à la disjonction peut permettre une régression des végétations.³⁴⁹

Une étude a randomisé les patients en un groupe qui bénéficiait de l'ablation des tissus lymphoïdes avant la disjonction, et un groupe qui réalisait la disjonction avant la chirurgie d'exérèse. Une polysomnographie et un questionnaire pédiatrique validé étaient réalisés avant et après chaque étape de traitement. Guilleminault n'a pas montré de différence significative entre les 2 groupes mais la plupart des enfants SAHOS et endognathes avaient **besoin des deux traitements** pour atteindre la

³⁴¹ Pirelli, Saponara, et Guilleminault, « Rapid maxillary expansion (RME) for pediatric obstructive sleep apnea ».

³⁴² Société Française d'Oto-Rhino-Laryngologie et de Chirurgie de la Face et du Cou, « Rôle de l'ORL dans la prise en charge du syndrome d'apnée-hypopnée obstructive du sommeil (SAHOS) de l'enfant ».

³⁴³ Guilbert et Garcia, « L'ODF traitement préventif du syndrome d'apnée/hypopnée de l'enfant ? »

³⁴⁴ Camacho et al., « Rapid maxillary expansion for pediatric obstructive sleep apnea ».

³⁴⁵ Kiliç et Oktay, « Effects of rapid maxillary expansion on nasal breathing and some naso-respiratory and breathing problems in growing children ».

³⁴⁶ Camacho et al., « Rapid maxillary expansion for pediatric obstructive sleep apnea ».

³⁴⁷ Baik et al., « Relationship between cephalometric characteristics and obstructive sites in obstructive sleep apnea syndrome ».

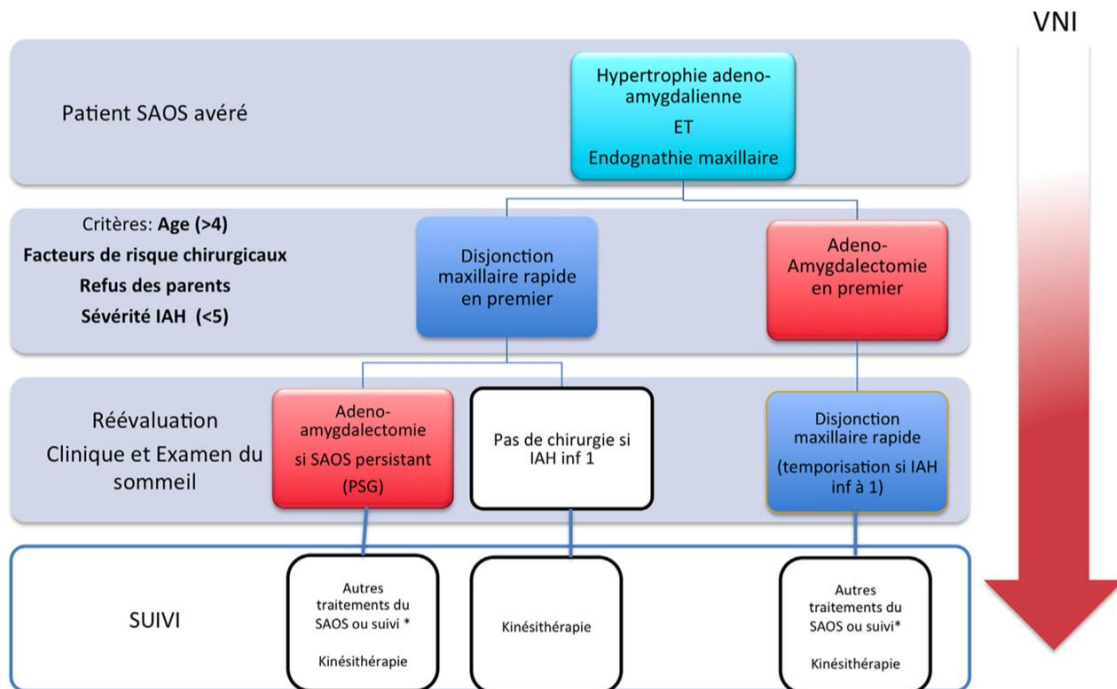
³⁴⁸ Camacho et al., « Rapid maxillary expansion for pediatric obstructive sleep apnea ».

³⁴⁹ Talmant et Deniaud, « Ventilation nasale et récive ».

résolution complète de leurs symptômes et la normalisation de leur polysomnographie, même si après chacun de ces traitements on note une amélioration de l'IAH. ^{350 351}

Il n'existe pas de recommandations précises dans la littérature, mais Cohen-Lévy a réalisé un arbre décisionnel concernant la séquence thérapeutique à adopter dans ces cas de double indication. ^{352 353}

Figure 15 : Séquence thérapeutique en cas de double indication ODF/ORL



Source : Cohen-Lévy, Potenza, et Couloigner, « Syndrome d'apnée obstructive du sommeil de l'enfant : stratégie thérapeutique », 2017

C'est donc une approche **multidisciplinaire** qui s'impose dans la prise en charge du SAHOS, impliquant pédiatre, ORL, allergologue, kinésithérapeute ou orthophoniste, et orthodontiste, à laquelle ce dernier peut contribuer via ses traitements orthopédiques. ^{354 355}

2.1.5. Synthèse

D'après les études disponibles, il semble que la disjonction puisse augmenter les dimensions nasales, mais les effets sur les VAS seraient locaux : il existe un désaccord concernant d'éventuelles

³⁵⁰ Guilleminault et al., « Adeno-tonsillectomy and rapid maxillary distraction in pre-pubertal children, a pilot study ».

³⁵¹ Cohen-Lévy, Potenza, et Couloigner, « Syndrome d'apnée obstructive du sommeil de l'enfant ».

³⁵² Garrec, Jordan, et Beydon, « Amygdalectomie-orthodontie. Quelles séquences chez l'enfant ? »

³⁵³ Cohen-Lévy, Potenza, et Couloigner, « Syndrome d'apnée obstructive du sommeil de l'enfant ».

³⁵⁴ Buccheri et al., « Rapid maxillary expansion in obstructive sleep apnea in young patients ».

³⁵⁵ Cohen-Lévy, Potenza, et Couloigner, « Syndrome d'apnée obstructive du sommeil de l'enfant ».

répercussions sur le nasopharynx ; et la plupart des études ne montrent pas d'augmentation de l'oropharynx et de l'hypopharynx.

Au niveau fonctionnel, un effet semble possible mais imprévisible sur les résistances nasales, et il semble y avoir une amélioration de la posture céphalique et linguale qui traduirait une amélioration fonctionnelle avec un bénéfice sur la santé générale et ORL.

Si les études concernant le volume et la résistance nasale sont parfois contradictoires, celles concernant la sensation subjective du patient ou la polysomnographie dans le cadre du SAHOS soutiennent un bénéfice fonctionnel de la disjonction sur les voies aériennes.³⁵⁶

Selon Baratieri, il existe des preuves que la disjonction a des effets à long terme sur les dimensions des voies aériennes et les fonctions, et peut améliorer les conditions de la ventilation nasale. Selon Kiliç, elle peut diminuer les troubles ventilatoires et le SAHOS chez les enfants en croissance.^{357 358}

Eichenberger dans sa revue de littérature trouve des résultats mitigés concernant un effet positif sur la ventilation nasale, mais toutes ses études avaient un niveau de preuve modéré.³⁵⁹

Pour Baratieri, l'amélioration du flux aérien nasal restant stable un an plus tard et l'augmentation de l'espace aérien nasal postérieur suggèrent un rôle fondamental de l'ODF dans le traitement de l'endognathie, mais aussi des constriction sévères de l'espace nasopharyngé associées à une ventilation buccale, un ronflement et un SAHOS pendant l'enfance, ce que valide McNamara.^{360 361}

Toutefois, les études disponibles sont peu nombreuses et de niveau de preuve faible, elles ne permettent pas de recommander la disjonction dans le but d'augmenter le volume des voies aériennes supérieures et d'améliorer les conditions de la ventilation.^{362 363 364} Il faudrait plus d'études contrôlées, randomisées, aux groupes contrôles homogènes, avec des méthodes de mesures à la fois anatomiques et fonctionnelles, et sur une grande période d'observation pour pouvoir tirer des conclusions sûres.³⁶⁵

³⁵⁶ Aziz et al., « Effect of non-surgical maxillary expansion on the nasal septum deviation ».

³⁵⁷ Baratieri et al., « Does rapid maxillary expansion have long-term effects on airway dimensions and breathing ? »

³⁵⁸ Kiliç et Oktay, « Effects of rapid maxillary expansion on nasal breathing and some naso-respiratory and breathing problems in growing children ».

³⁵⁹ Eichenberger et Baumgartner, « The impact of rapid palatal expansion on children's general health ».

³⁶⁰ Baratieri et al., « Does rapid maxillary expansion have long-term effects on airway dimensions and breathing ? »

³⁶¹ McNamara et al., « The role of rapid maxillary expansion in the promotion of oral and general health ».

³⁶² Buck et al., « Volumetric upper airway changes after rapid maxillary expansion ».

³⁶³ Baratieri et al., « Does rapid maxillary expansion have long-term effects on airway dimensions and breathing ? »

³⁶⁴ Kiliç et Oktay, « Effects of rapid maxillary expansion on nasal breathing and some naso-respiratory and breathing problems in growing children ».

³⁶⁵ Castillo, « Maxillary expansion may increase airway dimensions and improve breathing ».

Il apparaît que **la disjonction ne doit aujourd'hui pas être utilisée dans un but ventilatoire seul**, mais uniquement s'il existe aussi un déficit transversal maxillaire.³⁶⁶

De nombreux auteurs s'accordent à ce sujet et présentent plusieurs arguments en ce sens.

Une équipe suppose que les bénéfices muqueux sont inférieurs aux bénéfices osseux.³⁶⁷

Selon Ramires dans sa revue systématique, les effets sur les voies aériennes et le mode de ventilation dépendent de l'existence ou non d'une obstruction nasale, de sa cause, localisation et sévérité.³⁶⁸

Gordon conclut que l'on peut attendre de plus grands effets chez les individus dont la constriction nasale se situe dans les zones les plus affectées par ce traitement que ceux dont la diminution du flux aérien est liée à un trouble dans une autre région (comme une hypertrophie des tissus lymphoïdes), même si l'impact clinique des changements au niveau de la cavité nasale reste questionnable.³⁶⁹

De même, une résistance nasale augmentée liée à une hypertrophie turbinaire ou une déviation septale ne sera pas forcément réduite par la disjonction, qui a peu d'effets sur ces étiologies.³⁷⁰

Les divergences dans la littérature s'expliquent par le fait que les études ne soient pas toutes réalisées dans les mêmes conditions (âge des sujets, utilisation ou non de vasoconstricteurs, peu réalisent une nasofibroskopie pour écarter les sujets avec polypes ou infections.), et par l'importante **variabilité de réponse inter-individuelle** à la disjonction, puisqu'interviennent hyperplasie muqueuse, rhinite allergique, infection, polypes, anatomie nasale..^{371 372} Ses résultats ne sont pas prédictibles.³⁷³

Utilisée **pour corriger une malocclusion**, elle peut alors être bénéfique aux patients ayant des difficultés ventilatoires. Mais c'est une **approche multidisciplinaire** qui est la plus appropriée, il faut traiter de manière concomitante la cause de l'obstruction ventilatoire (par exemple, le processus allergique chronique) sans voir la disjonction comme une option seule pour la résoudre.^{374 375}

La FFO en 2017 recommande ainsi la disjonction maxillaire dans le cadre de la prise en charge **pluridisciplinaire des troubles ventilatoires face à un diagnostic d'étroitesse basale maxillaire**.³⁷⁶

³⁶⁶ Haralambidis et al., « Morphologic changes of the nasal cavity induced by rapid maxillary expansion ».

³⁶⁷ Enoki et al., « Effect of rapid maxillary expansion on the dimension of the nasal cavity and on nasal air resistance ».

³⁶⁸ Ramires, Maia, et Barone, « Nasal cavity changes and the respiratory standard after maxillary expansion ».

³⁶⁹ Gordon et al., « Rapid palatal expansion effects on nasal airway dimensions as measured by acoustic rhinometry. A systematic review ».

³⁷⁰ Ramires, Maia, et Barone, « Nasal cavity changes and the respiratory standard after maxillary expansion ».

³⁷¹ Enoki et al., « Effect of rapid maxillary expansion on the dimension of the nasal cavity and on nasal air resistance ».

³⁷² Cohen-Lévy, Potenza, et Couloigner, « Syndrome d'apnée obstructive du sommeil de l'enfant ».

³⁷³ Hartgerink, Vig, et Abbott, « The effect of rapid maxillary expansion on nasal airway resistance ».

³⁷⁴ Baratieri et al., « Does rapid maxillary expansion have long-term effects on airway dimensions and breathing ? »

³⁷⁵ Matsumoto et al., « Long-term effects of rapid maxillary expansion on nasal area and nasal airway resistance ».

³⁷⁶ Fédération française d'orthodontie, « Pertinence et indications des actes d'orthodontie : recommandations de bonne pratique ».

2.2. Le sens sagittal : l'activateur de croissance mandibulaire

2.2.1. Généralités

2.2.1.1. Traitement précoce de la classe II par rétromandibulie

La classe II squelettique par rétromandibulie peut être un facteur de risque de troubles ventilatoires du sommeil chez l'enfant, et de SAHOS.^{377 378}

Sa correction est emblématique de la prévention du SAHOS, dont le principe est d'**augmenter le volume disponible pour la langue** par un traitement dans le sens transversal ou sagittal. Elle peut impliquer l'utilisation d'un appareil de type activateur, ou d'un traitement multiattache (avec ou sans extractions), qui visent à **stimuler la croissance mandibulaire**. En effet, la réponse de croissance mène à un allongement mandibulaire qui permet d'ouvrir les VAS au niveau de la base de langue.³⁷⁹

La corriger tôt permettrait donc de **prévenir** le développement de ces troubles ventilatoires : ces thérapeutiques pourraient modifier positivement les dimensions des voies aériennes et éviter une éventuelle obstruction future.³⁸⁰

Dans le cadre de ce travail nous nous focaliserons sur les études concernant les activateurs de croissance.

2.2.1.2. Activateur orthopédique de croissance : généralités

Le traitement de la rétromandibulie fait appel aux **activateurs orthopédiques de croissance**, qui participent à stimuler la croissance mandibulaire en modifiant l'environnement fonctionnel et l'activité musculaire via un positionnement antérieur et inférieur de la mandibule. On peut les classer en monoblocs rigides, activateurs élastiques, ou propulseurs à butée.^{381 382}

La correction s'obtiendra par des effets **squelettiques** que l'on espère maximaux, mais aussi par des effets de **compensation alvéolodentaire**.³⁸³

³⁷⁷ Huynh, Desplats, et Almeida, « Orthodontics treatments for managing obstructive sleep apnea syndrome in children ».

³⁷⁸ Ulusoy et al., « Evaluation of airway dimensions and changes in hyoid bone position following class II functional therapy with activator ».

³⁷⁹ Guibert et Garcia, « L'ODF traitement préventif du syndrome d'apnée/hypopnée de l'enfant ? »

³⁸⁰ Ulusoy et al., « Evaluation of airway dimensions and changes in hyoid bone position following class II functional therapy with activator ».

³⁸¹ Chabre, « Activateur de croissance mandibulaire et SAOS de l'enfant. »

³⁸² Yassaei, Bahrololoomi, et Soroush, « Changes of tongue position and oropharynx following treatment with functional appliance ».

³⁸³ Chabre, « Activateur de croissance mandibulaire et SAOS de l'enfant. »

Leur efficacité et la proportion d'effets squelettiques obtenus dépend du schéma facial du patient (le schéma hypodivergent étant le plus favorable) et de sa position par rapport au pic de croissance.

Les appareils fixes de correction de la classe II (comme les ressorts comprimés type Forsus®) permettraient une correction principalement dentoalvéolaire, mais des études ont rapporté aussi des effets squelettiques. Leur proportion dépend notamment du potentiel de croissance résiduel.

Ces effets, même dentoalvéolaires, peuvent s'accompagner d'une augmentation des dimensions des voies aériennes. En effet, la vestibuloversion incisive et la mésialisation des dents mandibulaires fournissent plus d'espace à la langue, lui permettant de réaliser une modification de sa posture.³⁸⁴

2.2.1.3. Impact sur la ventilation

❖ Effets immédiats

Les orthèses d'avancée mandibulaires utilisées dans le SAHOS de l'adulte répondent au même concept que l'activateur de classe II.³⁸⁵ Il est admis que l'effet immédiat de la propulsion mandibulaire entraînée est de dégager les voies aériennes supérieures.^{386 387}

Pour prévenir les apnées obstructives et les troubles ventilatoires, elles portent en avant la mandibule, l'os hyoïde (relié musculairement à la mandibule), la langue (tractée en avant par l'avancée mandibulaire et hyoïdienne) et le palais mou. Le génioglosse est le principal protracteur lingual : en avançant la base de la langue, il dégager les voies aériennes et agit comme un muscle respiratoire accessoire. La propulsion mandibulaire permet donc de prévenir la ptose linguale, d'augmenter les dimensions oropharyngées et de prévenir le collapsus respiratoire. L'orthèse d'avancée mandibulaire est un traitement **symptomatique** du SAHOS chez l'adulte.^{388 389 390 391 392} Elle permet de maintenir la perméabilité des voies aériennes pendant le sommeil. Alors, l'oxygénation nocturne est améliorée, et les conséquences du ronflement et du SAHOS atténués.³⁹³

³⁸⁴ Bavbek et al., « Changes in airway dimensions and hyoid bone position following class II correction with Forsus fatigue resistant device ».

³⁸⁵ Kinzinger et al., « Effects of fixed appliances in correcting Angle class II on the depth of the posterior airway space ».

³⁸⁶ Rizk, Kulbersh, et Al-Qawasmi, « Changes in the oropharyngeal airway of class II patients treated with the mandibular anterior repositioning appliance ».

³⁸⁷ Carvalho et al., « Oral appliances and functional orthopaedic appliances for obstructive sleep apnoea in children ».

³⁸⁸ Verma et al., « Cephalometric evaluation of hyoid bone position and pharyngeal spaces following treatment with Twin Block appliance ».

³⁸⁹ Schütz et al., « Class II correction improves nocturnal breathing in adolescents ».

³⁹⁰ Ozbek et al., « Oropharyngeal airway dimensions and functional-orthopedic treatment in skeletal class II cases ».

³⁹¹ Cohen-Lévy, Potenza, et Couloigner, « Syndrome d'apnée obstructive du sommeil de l'enfant ».

³⁹² Ulusoy et al., « Evaluation of airway dimensions and changes in hyoid bone position following class II functional therapy with activator ».

³⁹³ Machado Júnior, Pauna, et Crespo, « Oral appliance in obstructive sleep apnea syndrome ».

❖ Effets à long terme

○ Squelettiques et dento-alvéolaires

Chez l'adulte les modifications dentoalvéolaires que l'orthèse induit à long terme (inclinaisons incisives, modification du surplomb et recouvrement..) sont indésirables car elles peuvent perturber l'occlusion.³⁹⁴

En revanche, chez l'enfant on recherche une stimulation de la croissance mandibulaire par l'intermédiaire de ces appareils.

○ Ventilatoires

Ses effets à long terme sur le volume des VAS de l'enfant en croissance sont plus controversés, ce qui pourrait être lié aux difficultés de l'évaluation 2D.³⁹⁵

Nous pourrions nous attendre à obtenir une augmentation des dimensions et du volume des VAS suite au traitement : nous allons nous intéresser aux études publiées à ce sujet, en nous concentrant sur celles concernant l'enfant en croissance.

Rappelons que les résultats observés chez les enfants en croissance sont toujours une combinaison de ce processus naturel et des effets orthopédiques et dentoalvéolaires induits par l'appareil, d'où la nécessité de groupes témoins.³⁹⁶ Pourtant, les études n'en constituent pas toutes.³⁹⁷

D'autre part, peu d'études utilisent le stade de maturation squelettique vertébral pour constituer leurs échantillons, or il conditionne le potentiel de croissance résiduel du patient.

2.2.2. Mesures radiographiques des dimensions pharyngées

Elles visent à étudier les modifications de l'anatomie des VAS au cours du traitement, avec les inconvénients d'imprécision dans l'étude du pharynx déjà évoqués précédemment.

La perméabilité pharyngée dépend de ses dimensions et de celles des tissus mous s'y situant (tissus lymphoïdes, langue..).³⁹⁸

L'étude de l'oropharynx est intéressante car c'est à ce niveau que se situe le plus souvent la portion la plus étroite du pharynx, même lorsque le sujet est assis. Cette région est importante cliniquement en

³⁹⁴ Bettega et al., « Place de l'orthèse d'avancée mandibulaire (OAM) dans le traitement du syndrome d'apnées hypopnées obstructives du sommeil de l'adulte (SAHOS) ».

³⁹⁵ Rizk, Kulbersh, et Al-Qawasmi, « Changes in the oropharyngeal airway of class II patients treated with the mandibular anterior repositioning appliance ».

³⁹⁶ Kinzinger et al., « Effects of fixed appliances in correcting Angle class II on the depth of the posterior airway space ».

³⁹⁷ Ulusoy et al., « Evaluation of airway dimensions and changes in hyoid bone position following class II functional therapy with activator ».

³⁹⁸ Tourné, « Growth of the pharynx and its physiologic implications ».

termes de flux aérien et de saturation en oxygène.^{399 400} Rappelons que le collapsus oropharyngé et la ptose linguale sont à l'origine des apnées obstructives.⁴⁰¹

L'étroitesse des voies pharyngées est un facteur de plus en plus reconnu dans le SAHOS, d'où l'intérêt d'évaluer les modifications de leurs dimensions suite aux procédures dentaires pour juger de leur impact sur ces troubles.⁴⁰²

Peu d'études précisent si les seconds examens sont réalisés avec ou sans port de l'appareil.

2.2.2.1. Etudes 2D : téléradiographies de profil

Des études contrôlées ont été menées sur téléradiographies de profil pour étudier les effets produits par le traitement de la classe II par activateur.

Une étude prospective menée par Ghodke et coll a comparé 20 enfants traités par Twin Block® à 18 sujets contrôles : chacun réalisait une téléradiographie de profil au départ puis au bout de 6 mois, les conditions de ventilation et de déglutition étant standardisées. Ils ont noté une augmentation de la profondeur de l'**oropharynx** plus importante dans le groupe traitement que le groupe contrôle, alors que l'augmentation de l'**hypopharynx** était similaire à celle du groupe contrôle.⁴⁰³

L'étude contrôlée rétrospective d'Ulusoy sur des téléradiographies standardisant la déglutition, montre après 11 mois de suivi une augmentation de l'aire **nasopharyngée** sans différence statistiquement significative entre les deux groupes : elle pourrait donc être liée à la régression des végétations. Les dimensions **oropharyngées** et leur aire n'étaient pas augmentées. Cette étude concernait des patients sans dysfonction ventilatoire.⁴⁰⁴

Chez des sujets d'âge similaire (environ 11 ans), l'étude de Han n'a pas non plus montré de différence entre groupe traitement (traité par Bionator®) et groupe contrôle (classe I) pour ce qui est de l'augmentation des dimensions du **nasopharynx**. Lors de la seconde téléradiographie 2 ans après début du traitement, l'augmentation des dimensions **oropharyngées** était supérieure dans le groupe

³⁹⁹ Tso et al., « Evaluation of the human airway using cone-beam computerized tomography ».

⁴⁰⁰ Han et al., « Long-term pharyngeal airway changes after Bionator treatment in adolescents with skeletal class II malocclusions ».

⁴⁰¹ Ozbek et al., « Oropharyngeal airway dimensions and functional-orthopedic treatment in skeletal class II cases ».

⁴⁰² Iwasaki et al., « Three-dimensional cone-beam computed tomography analysis of enlargement of the pharyngeal airway by the Herbst appliance ».

⁴⁰³ Ghodke et al., « Effects of Twin-Block appliance on the anatomy of pharyngeal airway passage (PAP) in class II malocclusion subjects ».

⁴⁰⁴ Ulusoy et al., « Evaluation of airway dimensions and changes in hyoid bone position following class II functional therapy with activator ».

traitement à celle du groupe contrôle, et ces dimensions étaient similaires entre les deux groupes à cette date.

Ainsi, l'augmentation de la largeur de la région de l'**oropharynx** supérieur était de 0,8 mm en 2 ans pour le groupe contrôle, et de 2 mm dans le groupe traitement. Or, une faible augmentation dans le plan sagittal peut mener à d'importants changements dans les dimensions pharyngées, ce qui pourrait ensuite améliorer le flux aérien. Entre cette période d'observation et la fin de la croissance, les augmentations des aires pharyngées étaient similaires dans les deux groupes.

Le traitement par appareil fonctionnel peut donc augmenter les dimensions des voies aériennes **oropharyngées** chez les adolescents classe II, et cet effet serait maintenu en fin de croissance.⁴⁰⁵

Toutefois la déglutition et la ventilation ne semblent pas avoir été standardisées lors de l'acquisition de la téléradiographie d'après le protocole décrit dans cette étude.

L'étude de Hänggi et coll. a comparé un groupe activateur associé à une force extra-orale, à un groupe « contrôle » multiattache sans mécanique de classe II. Entre avant traitement et à la fin du traitement (4 ans plus tard), ils notent une plus grande augmentation de l'aire **oropharyngée**, et de la distance la plus courte entre la langue et le mur pharyngé postérieur dans le groupe traitement. Ces changements persistaient lors de la visite à long terme (en moyenne 8 ans après la fin du traitement).

Ils expliquent cet impact positif par les effets **squelettiques** (avec une diminution de l'ANB) mais aussi les effets au niveau des **tissus mous** : l'avancée forcée de la mandibule augmente le tonus du gényoglosse et provoque une avancée du massif lingual. Ils font un parallèle avec le mode d'action de l'orthèse chez l'adulte. Ils montrent ainsi une augmentation de la distance minimale derrière la langue de 2,5 mm dans le groupe traitement à long terme, contre 0,5 mm dans le groupe contrôle. Or, ils remarquent que des études ont montré qu'une augmentation de cette distance de 0,8 mm avait montré un effet positif sur le SAHOS.

Le traitement par activateur augmenterait donc les dimensions pharyngées, de manière stable (jusqu'à 8 ans plus tard dans cette étude), et permettrait alors de réduire le risque de développer un SAHOS à l'âge adulte, puisque de faibles dimensions pharyngées peuvent y prédisposer. L'activateur présente alors un intérêt du point de vue dentaire mais aussi du point de vue médical en général.⁴⁰⁶

A noter que les auteurs ne semblent pas non plus avoir standardisé la ventilation et la déglutition.

⁴⁰⁵ Han et al., « Long-term pharyngeal airway changes after Bionator treatment in adolescents with skeletal class II malocclusions ».

⁴⁰⁶ Hänggi et al., « Long-term changes in pharyngeal airway dimensions following activator-headgear and fixed appliance treatment ».

Il semble que selon beaucoup d'auteurs, ce traitement ne modifie pas le **nasopharynx**, qui sera essentiellement élargi par la régression des végétations liée à l'âge.⁴⁰⁷

L'activateur de croissance augmenterait l'aire **oropharyngée** même si les auteurs ne sont pas unanimes : Ulusoy et coll. ne le mettent pas en évidence, mais il ne standardise pas la phase de ventilation. Peu d'auteurs étudient l'hypopharynx : Ghodke trouve une augmentation de celui-ci.

Remarquons que ces études sont difficiles à superposer car les limites qu'elles choisissent pour les portions du pharynx sont différentes. De plus, elles emploient des activateurs différents.

Il semble donc que les effets sur les voies aériennes soient d'autant plus importants que la part d'effets squelettiques augmente. Selon une étude céphalométrique, on aurait des augmentations significativement plus importantes des voies **oropharyngées** dans le groupe où le Herbst était couplé à des minivis reliées aux canines mandibulaires afin de limiter la vestibuloversion antérieure et d'augmenter la proportion de correction orthopédique, par rapport au groupe Herbst sans minivis. Ils montrent en parallèle une augmentation supérieure de la distance entre une ligne perpendiculaire au plan d'occlusion (passant par S), et Pg dans le groupe avec ancrage osseux, (2,3 mm contre 1 mm) mais sans atteindre une différence statistiquement significative entre les deux groupes. Ils standardisaient la phase de ventilation, mais pas de déglutition.⁴⁰⁸

Ces auteurs vont dans le même sens que Yassaei qui montrait une corrélation entre diminution de l'ANB et augmentation de la dimension sagittale **oropharyngée** (analyse de McNamara).⁴⁰⁹

Une étude a montré dans le groupe traité par Forsus® des effets principalement dento-alvéolaires permettant une modification de la posture linguale, avec par rapport au groupe contrôle (classe II, non traité), une augmentation sagittale plus importante des voies **oropharyngées** rétropalatines.⁴¹⁰

Cette étude ne standardisait que la phase de déglutition.

⁴⁰⁷ Han et al., « Long-term pharyngeal airway changes after Bionator treatment in adolescents with skeletal class II malocclusions ».

⁴⁰⁸ Manni et al., « A retrospective cephalometric study on pharyngeal airway space changes after rapid palatal expansion and Herbst appliance with or without skeletal anchorage ».

⁴⁰⁹ Yassaei, Bahrololoomi, et Soroush, « Changes of tongue position and oropharynx following treatment with functional appliance ».

⁴¹⁰ Bavbek et al., « Changes in airway dimensions and hyoid bone position following class II correction with Forsus fatigue resistant device ».

La **stabilité** des augmentations des dimensions des voies aériennes, montrée à 2 ans par Yassaei, ou à 8 ans par Hänggi, **ferait de ces traitements un facteur préventif du SAHOS.**^{411 412}

2.2.2.2. Etudes 3D : scanner, CBCT et IRM

L'imagerie 3D offre une image plus précise du tractus pharyngé et de ses différentes portions.⁴¹³

❖ Effets immédiats

Une étude a réalisé des ciné-CT (enregistrement d'un cycle de ventilation) d'adultes SAHOS sans puis avec port d'une double gouttière solidarisée en propulsion. Cet examen dynamique est intéressant car il se pratique en décubitus et enregistre un cycle ventilatoire complet, diminuant les biais liés à la posture et à la phase de ventilation. Il a montré lors du port une augmentation des voies aériennes au niveau **rétopalatin** et **réroglosse**, qui étaient les zones ayant le plus tendance à se réduire lors des apnées. Ces augmentations pourraient jouer un rôle dans la réduction du SAHOS. Une **amélioration de l'IAH** était notée en parallèle lors du port de l'appareil.⁴¹⁴

Des auteurs ont réalisé une IRM sans puis avec activateur en bouche pour tenter d'expliquer pourquoi dès les premières nuits de port de l'activateur, des enfants ne présentaient plus de ronflements et d'apnées. Elle a montré lors du port, une augmentation du volume des voies aériennes et une normalisation des zones de rétrécissement.⁴¹⁵

⁴¹¹ Yassaei, Tabatabaei, et Ghafurifard, « Stability of pharyngeal airway dimensions ».

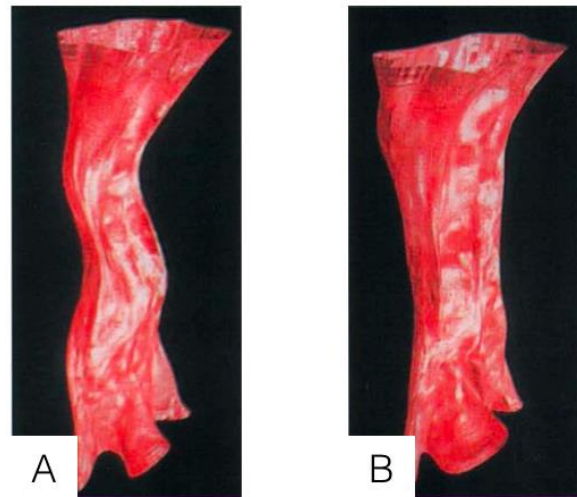
⁴¹² Hänggi et al., « Long-term changes in pharyngeal airway dimensions following activator-headgear and fixed appliance treatment ».

⁴¹³ Kinzinger et al., « Effects of fixed appliances in correcting Angle class II on the depth of the posterior airway space ».

⁴¹⁴ Kyung, Park, et Pae, « Obstructive sleep apnea patients with the oral appliance experience pharyngeal size and shape changes in three dimensions ».

⁴¹⁵ Cobo Plana, de Carlos, et Macías Escalada, « Orthodontie et voies aérifères supérieures ».

Figure 16 : Reconstruction tridimensionnelle des VAS d'un enfant avec SAHOS et rétromandibulie : sans activateur (A), et lors du port d'activateur (B)



Source : Cobo Plana, de Carlos, et Macías Escalada « Orthodontie et voies aërières supérieures », 2004

Une étude montre une augmentation du volume **oropharyngé** de 2800 mm³ en moyenne ainsi que du volume **vélopharyngé**, sur le CBCT réalisé avec appareil de Herbst amovible par rapport au CBCT réalisé sans. Ses auteurs rappellent que **l'efficacité de l'orthèse dépend du site de l'obstruction** : si la partie la plus collabée des voies aériennes du sujet est le vélopharynx, il ne répondra pas bien à l'orthèse ; mais si l'obstruction est située au niveau de l'oropharynx le patient y répondra mieux.⁴¹⁶ Ces deux dernières ne précisent pas si la ventilation et la déglutition étaient standardisées.

Un rapport de cas simulant à partir d'IRM en respiration calme le comportement des VAS montre une moindre déformation avec port de l'orthèse que sans orthèse (maximum 2 mm contre 5,8 mm). Cela confirme la diminution du collapsus lors du port d'OAM observée cliniquement.⁴¹⁷

❖ Effets à long terme

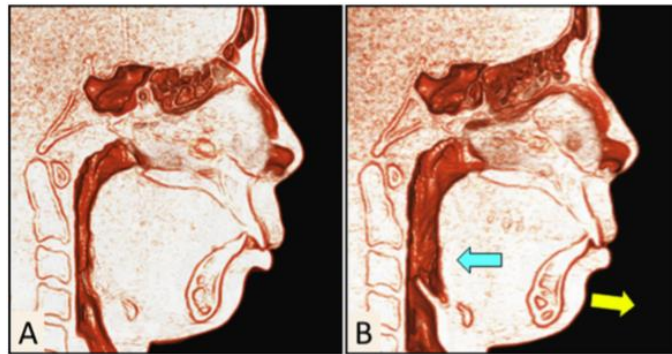
L'étude contrôlée d'Iwasaki a comparé un groupe traité par activateur de Herbst puis multiattache à un groupe contrôle (classe I, traité par multiattache). Elle a montré dans le groupe activateur, lors du second CBCT réalisé trois ans après le premier, une augmentation supérieure au groupe contrôle concernant les volumes **oropharyngés** et **laryngopharyngés**, leurs profondeurs antéropostérieures, et

⁴¹⁶ Haskell et al., « Effects of mandibular advancement device (MAD) on airway dimensions assessed with cone-beam computed tomography ».

⁴¹⁷ Zhao et al., « Simulation of upper airway occlusion without and with mandibular advancement in obstructive sleep apnea using fluid-structure interaction ».

la largeur transversale de l'**oropharynx**. Ils n'ont pas mis en évidence d'effet au niveau rétropalatin. Les conditions de la ventilation et de la déglutition étaient standardisées.⁴¹⁸

Figure 17 : Sujet avant traitement par appareil de Herbst (A) ; Le même sujet 3 ans après traitement : légère avancée de la mandibule et élargissement des voies aériennes pharyngées (B)



Source : Iwasaki et al., « Three-dimensional cone-beam computed tomography analysis of enlargement of the pharyngeal airway by the Herbst appliance », 2014

Elfeky a montré sur ses CBCT en standardisant la déglutition, après huit mois de traitement par Twin Block®, une plus grande augmentation de tous les paramètres des voies pharyngées (**volume oropharyngé, nasopharyngé, aire minimale**) par rapport au groupe contrôle.⁴¹⁹

Le repositionnement plus antérieur du palais mou, de l'os hyoïde et de la langue expliquerait l'augmentation du volume et de la perméabilité oropharyngée après traitement par activateur.⁴²⁰

Une étude a montré chez des patients traités par Forsus®, 6 mois plus tard une augmentation volumique de l'oropharynx et de l'hypopharynx, mais elle ne comprenait pas de groupe contrôle.⁴²¹

⁴¹⁸ Iwasaki et al., « Three-dimensional cone-beam computed tomography analysis of enlargement of the pharyngeal airway by the Herbst appliance ».

⁴¹⁹ Elfeky et Fayed, « Three-dimensional effects of twin block therapy on pharyngeal airway parameters in class II malocclusion patients ».

⁴²⁰ Li et al., « CBCT evaluation of the upper airway morphological changes in growing patients of class II division 1 malocclusion with mandibular retrusion using Twin Block appliance ».

⁴²¹ Temani et al., « Volumetric changes in pharyngeal airway in class II division 1 patients treated with Forsus-fixed functional appliance ».

2.2.3. Etudes des répercussions fonctionnelles

2.2.3.1. Etudes sur le SAHOS

Les recommandations de la SFORL de 2017 concernant le SAHOS de l'enfant proposent l'utilisation d'une orthèse d'avancée mandibulaire, qui pourrait être efficace si l'enfant présente un trouble de l'articulé dentaire avec retentissement sur le sommeil (niveau de preuve 2), car elle semblerait permettre une diminution significative de l'IAH à 6 mois (niveau de preuve 4). Ils s'appuient sur l'étude contrôlée randomisée de Villa.⁴²²

Une étude a réalisé des comparaisons entre polysomnographie et IRM en décubitus chez des adultes SAHOS, avec port de l'OAM et sans port. Elle a montré lors du port de l'OAM une réduction d'au moins 50 % de l'IAH chez 53,8 % des sujets mais pas de modification de l'architecture du sommeil.⁴²³

L'étude contrôlée randomisée de Villa en 2002 a montré chez 64 % des enfants traités par appareil intra-oral personnalisé, au bout de 6 mois de traitement, une diminution de l'IAH d'au moins 50 %, sans atteindre la valeur normale. L'IAH diminuait significativement chez tous les sujets, sans être modifié dans le groupe contrôle.

A noter que l'appareil « personnalisé » n'était pas toujours un activateur de croissance mandibulaire, il pouvait aussi viser à corriger une latérodéviation ou une supraclusion.⁴²⁴ D'autre part, les patients portaient leur appareil lors de la seconde polysomnographie. Or, si l'on veut montrer que ce sont les effets dentoalvéolaires et squelettiques obtenus qui ont permis l'amélioration, donc un potentiel curatif en plus du rôle palliatif (immédiat lors du port de l'appareil), il faudrait qu'elle soit réalisée sans celui-ci.⁴²⁵

Une étude non contrôlée s'est intéressée à la polysomnographie avant et après traitement de 46 enfants (moyenne 9,7 ans) avec rétromandibulie et SAHOS (sans hypertrophie lymphoïde ni obésité, afin d'éliminer ces étiologies). Après 11 mois de traitement par Twin Block®, l'IAH moyen diminuait de 14 à 3,39 sans devenir normal, suggérant d'autres facteurs que la rétromandibulie dans ces SAHOS ; et la **saturation en O₂** augmentait de 77 à 93 %. La téléradiographie montrait une croissance

⁴²² Société Française d'Oto-Rhino-Laryngologie et de Chirurgie de la Face et du Cou, « Rôle de l'ORL dans la prise en charge du syndrome d'apnée-hypopnée obstructive du sommeil (SAHOS) de l'enfant ».

⁴²³ Sanner et al., « MRI of the pharynx and treatment efficacy of a mandibular advancement device in obstructive sleep apnoea syndrome ».

⁴²⁴ Villa et al., « Randomized controlled study of an oral jaw-positioning appliance for the treatment of obstructive sleep apnea in children with malocclusion ».

⁴²⁵ Carvalho et al., « Oral appliances and functional orthopaedic appliances for obstructive sleep apnoea in children ».

mandibulaire et une augmentation de l'espace oropharyngé. Les auteurs supposent que l'appareil fonctionnel peut améliorer les symptômes du SAHOS chez des enfants avec rétromandibulie. Ils remarquent que leurs résultats sont meilleurs que ceux d'autres études, et l'expliquent par leurs critères d'exclusion correspondant à des étiologies fréquentes de SAHOS. Le **diagnostic précis** de l'étiologie du SAHOS est donc crucial pour le succès thérapeutique.⁴²⁶

Les études ne sont pas concluantes concernant la supériorité d'un **type d'activateur** par rapport à un autre. Selon une étude randomisée en cross-over avec période de wash-out (période de suspension du traitement) chez des adultes SAHOS, le monobloc permettait une plus grande réduction de l'IAH donc de la sévérité du SAHOS que le Twin Block®, pour une même avancée et abaissement de la mandibule. Mais les variables céphalométriques ne montraient pas de supériorité de l'un d'eux. Ils concluent au besoin de plus d'études pour confirmer ou infirmer la supériorité du monobloc.⁴²⁷

2.2.3.2. Etudes sur l'évolution des amygdales et végétations

Dans l'étude randomisée de Villa, 67 % des enfants traités par appareil intra-oral personnalisé montraient une réduction de l'hypertrophie adénoïdienne initiale après 6 mois de port. Cela pourrait s'expliquer par la diminution de la réaction inflammatoire liée au passage de ventilation orale à nasale, et par l'augmentation de l'espace pharyngé : les végétations semblent alors plus petites.⁴²⁸

2.2.3.3. Etudes sur le ressenti du patient

Il est intéressant à étudier puisqu'une augmentation du volume oropharyngé n'implique pas toujours une amélioration ventilatoire.⁴²⁹

L'étude de Villa en 2002 a montré chez des patients traités par appareil intra-oral personnalisé, une réduction du **ronflement** : 93 % ronflaient avant traitement, et 6 mois après seulement 14 %. Le groupe non traité ne montrait pas de réduction du ronflement.

Les **symptômes** diurnes et nocturnes étaient améliorés après 6 mois de traitement, ils disparaissaient même chez 50 % des sujets, sans changements dans le groupe contrôle. En encourageant les enfants à ventiler par le nez, ce traitement peut aussi réduire les **infections** respiratoires.⁴³⁰

⁴²⁶ Zhang, He, et Ngan, « Effects of Twin Block appliance on obstructive sleep apnea in children ».

⁴²⁷ Geoghegan et al., « An evaluation of two different mandibular advancement devices on craniofacial characteristics and upper airway dimensions of chinese adult obstructive sleep apnea patients ».

⁴²⁸ Villa et al., « Randomized controlled study of an oral jaw-positioning appliance for the treatment of obstructive sleep apnea in children with malocclusion ».

⁴²⁹ Ali, Shaikh, et Fida, « Effect of Clark's Twin-Block appliance (CTB) and non-extraction fixed mechano-therapy on the pharyngeal dimensions of growing children ».

⁴³⁰ Villa et al., « Randomized controlled study of an oral jaw-positioning appliance for the treatment of obstructive sleep apnea in children with malocclusion ».

Il serait intéressant d'étudier si ces effets sont maintenus après l'arrêt du port de l'appareil.

2.2.4. Synthèse

Selon les études disponibles, il semble y avoir suite à ce traitement une augmentation oropharyngée même si tous les auteurs ne le montrent pas ; certains montrent une augmentation hypopharyngée ; et enfin l'augmentation des dimensions du nasopharynx semble controversée.

Selon une revue de la littérature de 2016, l'orthopédie de la classe II par rétromandibulie chez un sujet en croissance semble bien augmenter la dimension sagittale des VAS.⁴³¹ Une revue systématique et méta-analyse de 2017 explique que ces appareils pourraient augmenter les **dimensions des voies aériennes, en particulier oropharyngées**, chez le sujet classe II squelettique en croissance.⁴³²

Chez un enfant **rétrognathe** souffrant de SAHOS, ce traitement est un **complément nécessaire de l'adéno-amygdalectomie**.⁴³³ Selon Amaral Júnior, un activateur de croissance doit être mis en place lorsque l'enfant présente une rétromandibulie associée à un ronflement ou un SAHOS.⁴³⁴

Mais selon une revue systématique de 2016, on manquait encore de preuves pour affirmer l'efficacité de l'orthèse d'avancée ou activateur de classe II dans le traitement du SAHOS de l'enfant. Ils peuvent être utiles comme traitement **auxiliaire** si l'enfant présente une anomalie crâniofaciale qui est un facteur de risque de SAHOS, et peuvent être indiqués si l'objectif est un bénéfice **immédiat** de diminution de l'IAH puisqu'ils élargissent l'espace aérien postérieur en avançant la mandibule.⁴³⁵

Selon la revue systématique de Huynh de 2016, l'activateur de croissance mandibulaire et la disjonction maxillaire peuvent être efficaces dans la gestion du ronflement et du SAHOS chez l'enfant et permettre de corriger une morphologie crânio-faciale à risque de TRS.⁴³⁶

L'activateur offrirait les **bénéfices immédiats** de l'orthèse d'avancée, ouvrant l'oropharynx et améliorant la ventilation lors du sommeil, mais aussi les **bénéfices à long terme** de la correction de la rétromandibulie : la croissance sagittale mandibulaire optimisée permettrait une **réduction de l'IAH** de l'enfant souffrant de SAHOS, ou contribuerait à **diminuer le risque de développer un SAHOS** à l'âge

⁴³¹ Qahtani, « Impact of different orthodontic treatment modalities on airway ».

⁴³² Xiang et al., « Changes in airway dimensions following functional appliances in growing patients with skeletal class II malocclusion ».

⁴³³ Chabre, « Activateur de croissance mandibulaire et SAOS de l'enfant. »

⁴³⁴ Amaral Júnior et al., « Is it possible to prevent obstructive sleep apnea with maxillomandibular orthopedic treatment during childhood? »

⁴³⁵ Carvalho et al., « Oral appliances and functional orthopaedic appliances for obstructive sleep apnoea in children ».

⁴³⁶ Huynh, Desplats, et Almeida, « Orthodontics treatments for managing obstructive sleep apnea syndrome in children ».

adulte.⁴³⁷ En effet, plusieurs auteurs soulignent le **potentiel préventif** du SAHOS à l'âge adulte de ces appareils qui visent à stimuler la croissance mandibulaire chez l'enfant, corrigeant la rétromandibulie et augmentant les dimensions pharyngées de manière **permanente**.^{438 439 440 441 442} Ils permettraient de prévenir les lourdes complications du SAHOS à l'âge adulte.⁴⁴³

L'objectif, curatif ou préventif, est de **libérer le plus possible l'oropharynx**.⁴⁴⁴

On aurait intérêt à proposer ce traitement le plus tôt possible : si l'adulte doit porter l'orthèse à vie puisque ce traitement est symptomatique, le port pendant quelques mois chez l'enfant, s'il favorise la croissance mandibulaire et élimine cette étiologie du SAHOS, pourrait suffire à la résolution des troubles.⁴⁴⁵

Toutefois, les études sont encore peu nombreuses et hétérogènes (certaines n'évaluent pas la taille des végétations et amygdales, et n'excluent pas les patients qui en présentent une hypertrophie) ; de plus peu d'entre elles sont contrôlées.^{446 447}

Les groupes contrôle s'ils existent sont souvent constitués de patients ayant reçu un traitement multiattache mineur (pour raisons éthiques), or la vestibuloversion incisive (qui peut se produire lors d'un tel traitement) peut aussi augmenter les dimensions pharyngées par avancée linguale, on ne peut donc pas nier totalement l'influence d'un tel traitement sur les VAS.

La méthodologie de ces études est parfois critiquable pour les raisons évoquées précédemment (standardisation des examens radiologiques, limites des portions des VAS, port de l'appareil pendant l'examen..)

Elles ne permettent donc pas encore de conclure réellement à ce sujet.

⁴³⁷ Du Mauguère, « Perméabilité des voies aériennes supérieures de l'enfant et orthopédie dento-faciale, application clinique ».

⁴³⁸ Hånggi et al., « Long-term changes in pharyngeal airway dimensions following activator-headgear and fixed appliance treatment ».

⁴³⁹ Verma et al., « Cephalometric evaluation of hyoid bone position and pharyngeal spaces following treatment with Twin Block appliance ».

⁴⁴⁰ Schütz et al., « Class II correction improves nocturnal breathing in adolescents ».

⁴⁴¹ Chabre, « Activateur de croissance mandibulaire et SAOS de l'enfant. »

⁴⁴² Xiang et al., « Changes in airway dimensions following functional appliances in growing patients with skeletal class II malocclusion ».

⁴⁴³ Carvalho et al., « Oral appliances and functional orthopaedic appliances for obstructive sleep apnoea in children ».

⁴⁴⁴ Chabre, « Activateur de croissance mandibulaire et SAOS de l'enfant. »

⁴⁴⁵ Zhang, He, et Ngan, « Effects of Twin Block appliance on obstructive sleep apnea in children ».

⁴⁴⁶ Huynh, Desplats, et Almeida, « Orthodontics treatments for managing obstructive sleep apnea syndrome in children ».

⁴⁴⁷ Cohen-Lévy, Couloigner, et Huynh, « Traitements orthodontiques et pluridisciplinarité dans les troubles respiratoires obstructifs du sommeil de l'enfant ».

Conclusion

Le rôle de dépistage des troubles ventilatoires de l'orthodontiste n'est plus à prouver : il orientera alors son patient chez le médecin ORL qui indiquera le traitement adapté s'il note une obstruction.

Mais il s'intègre également dans la prise en charge pluridisciplinaire de ces troubles : les thérapeutiques ODF visant à stimuler la croissance osseuse faciale chez l'enfant peuvent jouer un rôle dans l'amélioration de la ventilation nasale et dans le traitement du SAHOS pédiatrique. Les études actuelles ne permettent pas de recommander ces traitements pour une seule indication d'amélioration de la ventilation ou de traitement du SAHOS, mais ils peuvent être utiles dans le traitement d'enfants présentant des anomalies crâniocfaciales qui en sont des facteurs de risque.

Il faut aussi envisager le potentiel préventif du SAHOS à l'âge adulte par ces thérapeutiques, comme la disjonction maxillaire ; ou l'activateur de classe II pour la correction de la rétromandibulie.

A l'opposé, il doit évaluer la perméabilité des VAS avant de proposer un traitement qui risquerait de diminuer le volume oral et pousser la langue à obstruer l'oropharynx, pouvant déclencher alors un SAHOS. Si l'enfant présente un trouble respiratoire du sommeil, les objectifs thérapeutiques doivent être adaptés.^{448 449}

Négligeant un trouble ventilatoire, il peut porter une part de responsabilité en cas d'échec de son traitement ou de récurrence.⁴⁵⁰

Enfin, corriger l'anatomie ne suffit pas : l'établissement de matrices fonctionnelles normales avec une ventilation nasale est indispensable à la stabilité des résultats, faisant très souvent intervenir la rééducation fonctionnelle oro-faciale. Elle est la part la plus importante en temps, effort et motivation, de tout le traitement.^{451 452}

L'ORL doit lui aussi s'intéresser aux malocclusions, car certains troubles ventilatoires ne peuvent pas être résolus si la malocclusion n'est pas corrigée.⁴⁵³

⁴⁴⁸ Carvalho et al., « Oral appliances and functional orthopaedic appliances for obstructive sleep apnoea in children ».

⁴⁴⁹ Cobo Plana, de Carlos, et Macías Escalada, « Orthodontie et voies aérifères supérieures ».

⁴⁵⁰ Sabouni, « Étude de la respiration avec l'aérophonoscope ».

⁴⁵¹ Huet et Paulus, « Traitement orthodontique chez l'enfant porteur d'un syndrome d'apnées obstructives du sommeil ».

⁴⁵² Sorel, « Traitement des endognathies maxillaires par disjonction orthopédique ».

⁴⁵³ Carvalho et al., « Oral appliances and functional orthopaedic appliances for obstructive sleep apnoea in children ».

Bibliographie

- Aboudara, C., I. Nielsen, J. C. Huang, K. Maki, A. J. Miller, et D. Hatcher. « Comparison of airway space with conventional lateral headfilms and 3-dimensional reconstruction from cone-beam computed tomography ». *American journal of orthodontics and dentofacial orthopedics* 135, n° 4 (2009): 468-79.
- Ali, B., A. Shaikh, et M. Fida. « Effect of Clark's Twin-Block appliance (CTB) and non-extraction fixed mechano-therapy on the pharyngeal dimensions of growing children ». *Dental press journal of orthodontics* 20, n° 6 (2015): 82-88. <https://doi.org/10.1590/2177-6709.20.6.082-088.oar>.
- Almuzian, M., X. Ju, A. Almkhtar, A. Ayoub, L. Al-Muzian, et J. P. McDonald. « Does rapid maxillary expansion affect nasopharyngeal airway ? A prospective cone beam computerised tomography (CBCT) based study ». *The surgeon* 16, n° 1 (2018): 1-11. <https://doi.org/10.1016/j.surge.2015.12.006>.
- Amaral Júnior, R., L. J. Kim, S. Tufik, et M. L. Andersen. « Is it possible to prevent obstructive sleep apnea with maxillomandibular orthopedic treatment during childhood? » *Sleep & breathing = schlaf & atmung* 18, n° 4 (2014): 675-76. <https://doi.org/10.1007/s11325-014-0948-2>.
- André, R. F., H. D. Vuyk, A. Ahmed, K. Graamans, et G. J. Nolst Trenité. « Correlation between subjective and objective evaluation of the nasal airway. A systematic review of the highest level of evidence ». *Clinical otolaryngology* 34, n° 6 (2009): 518-25. <https://doi.org/10.1111/j.1749-4486.2009.02042.x>.
- Aouame, A. El, A. Daoui, et F. El Quars. « Ventilation nasale et dimension verticale : étude céphalométrique ». *International Orthodontics* 14, n° 4 (2016): 491-502. <https://doi.org/10.1016/j.ortho.2016.10.010>.
- Aziz, T., K. Ansari, M. O. Lagravere, M. P. Major, et C. Flores-Mir. « Effect of non-surgical maxillary expansion on the nasal septum deviation : a systematic review ». *Progress in orthodontics* 16 (2015). <https://doi.org/10.1186/s40510-015-0084-y>.
- Babacan, H., O. Sokucu, C. Doruk, et S. Ay. « Rapid maxillary expansion and surgically assisted rapid maxillary expansion effects on nasal volume ». *The Angle orthodontist* 76, n° 1 (2006): 66-71. [https://doi.org/10.1043/0003-3219\(2006\)076\[0066:RMEASA\]2.0.CO;2](https://doi.org/10.1043/0003-3219(2006)076[0066:RMEASA]2.0.CO;2).
- Baccetti, T., L. Franchi, C. G. Cameron, et J. A. McNamara. « Treatment timing for rapid maxillary expansion ». *The Angle orthodontist* 71, n° 5 (2001): 343-50. [https://doi.org/10.1043/0003-3219\(2001\)071<0343:TFRME>2.0.CO;2](https://doi.org/10.1043/0003-3219(2001)071<0343:TFRME>2.0.CO;2).
- Badreddine, F. R., R. R. Fujita, F. E. M. M. Alves, et M. Cappellette. « Rapid maxillary expansion in mouth breathers : a short-term skeletal and soft-tissue effect on the nose ». *Brazilian journal of otorhinolaryngology* 84, n° 2 (2018): 196-205. <https://doi.org/10.1016/j.bjorl.2017.01.009>.
- Baik, U. B., M. Suzuki, K. Ikeda, J. Sugawara, et H. Mitani. « Relationship between cephalometric characteristics and obstructive sites in obstructive sleep apnea syndrome ». *The Angle orthodontist* 72, n° 2 (2002): 124-34. [https://doi.org/10.1043/0003-3219\(2002\)072<0124:RBCCAO>2.0.CO;2](https://doi.org/10.1043/0003-3219(2002)072<0124:RBCCAO>2.0.CO;2).
- Ballanti, F., R. Lione, T. Baccetti, L. Franchi, et P. Cozza. « Treatment and posttreatment skeletal effects of rapid maxillary expansion investigated with low-dose computed tomography in growing subjects ». *American journal of orthodontics and dentofacial orthopedics* 138, n° 3 (2010): 311-17. <https://doi.org/10.1016/j.ajodo.2008.10.022>.
- Baratieri, C., M. Jr Alves, C. T. Mattos, G. W. T. Lau, L. I. Nojima, et M. M. G. de Souza. « Transverse effects on the nasomaxillary complex one year after rapid maxillary expansion as the only intervention : a controlled study ». *Dental press journal of orthodontics* 19, n° 5 (2014): 79-87. <https://doi.org/10.1590/2176-9451.19.5.079-087.oar>.

- Baratieri, C., M. Jr Alves, M. M. de Souza, M. T. de Souza Araújo, et L. C. Maia. « Does rapid maxillary expansion have long-term effects on airway dimensions and breathing? » *American journal of orthodontics and dentofacial orthopedics* 140, n° 2 (2011): 146-56. <https://doi.org/10.1016/j.ajodo.2011.02.019>.
- Battagel, J. M., A. Johal, et B. Kotecha. « A cephalometric comparison of subjects with snoring and obstructive sleep apnoea ». *European journal of orthodontics* 22, n° 4 (2000): 353-65.
- Bavbek, N. C., B. B. Tuncer, C. Turkoz, C. Ulusoy, et C. Tuncer. « Changes in airway dimensions and hyoid bone position following class II correction with forsus fatigue resistant device ». *Clinical oral investigations* 20, n° 7 (2016): 1747-55. <https://doi.org/10.1007/s00784-015-1659-1>.
- Bazargani, F., I. Feldmann, et L. Bondemark. « Three-dimensional analysis of effects of rapid maxillary expansion on facial sutures and bones ». *The Angle orthodontist* 83, n° 6 (2013): 1074-82. <https://doi.org/10.2319/020413-103.1>.
- Bedoucha, V., F. Boutin, et L. Frapier. « Impact de la g nioplastie en p riode pubertaire sur les voies a riennes sup rieures ». *International orthodontics* 13, n° 4 (2015): 421-35. <https://doi.org/10.1016/j.ortho.2015.09.005>.
- Bettega, G., P. Breton, P. Goudot, et F. Saint-Pierre. « Place de l'orth se d'avanc e mandibulaire (OAM) dans le traitement du syndrome d'apn es hypopn es obstructives du sommeil de l'adulte (SAHOS) ». *Revue des maladies respiratoires* 33, n° 6 (2016): 526-54. <https://doi.org/10.1016/j.rmr.2015.12.003>.
- Bhattacharjee, R., L. Kheirandish-Gozal, K. Spruyt, R. B. Mitchell, J. Promchiarak, N. Simakajornboon, A. G. Kadiris, et al. « Adenotonsillectomy outcomes in treatment of obstructive sleep apnea in children : a multicenter retrospective study ». *American journal of respiratory and critical care medicine* 182, n° 5 (2010): 676-83. <https://doi.org/10.1164/rccm.200912-1930OC>.
- Bicakci, A. A., U. Agar, O. S k c , H. Babacan, et C. Doruk. « Nasal airway changes due to rapid maxillary expansion timing ». *The Angle orthodontist* 75, n° 1 (2005): 1-6. [https://doi.org/10.1043/0003-3219\(2005\)075<0001:NACDTR>2.0.CO;2](https://doi.org/10.1043/0003-3219(2005)075<0001:NACDTR>2.0.CO;2).
- Boileau, M. J. *Orthodontie de l'enfant et du jeune adulte. Tome 1, Principes et moyens th rapeutiques*. Issy-les-Moulineaux : Elsevier Masson, 2011
- Boileau, Marie-Jos , et Pierre Canal. *Orthodontie de l'enfant et du jeune adulte Tome 2, Traitement des dysmorphies et malocclusions*. Issy-les-Moulineaux : Elsevier Masson. 2012.
- Buccheri, A., F. Chin , G. Fratto, et L. Manzon. « Rapid maxillary expansion in obstructive sleep apnea in young patients : cardio-respiratory monitoring ». *The journal of clinical pediatric dentistry* 41, n° 4 (2017): 312-16. <https://doi.org/10.17796/1053-4628-41.4.312>.
- Buck, L. M., O. Dalci, M. Ali Darendeliler, S. N. Papageorgiou, et A. K. Papadopoulou. « Volumetric upper airway changes after rapid maxillary expansion : a systematic review and meta-analysis ». *European journal of orthodontics* 39, n° 5 (2016): 463-73. <https://doi.org/10.1093/ejo/cjw048>.
- Camacho, M., E. T. Chang, S. A. Song, J. Abdullatif, S. Zaghi, P. Pirelli, V. Certal, et C. Guilleminault. « Rapid maxillary expansion for pediatric obstructive sleep apnea : a systematic review and meta-analysis ». *Laryngoscope* 127, n° 7 (2017): 1712-19. <https://doi.org/10.1002/lary.26352>.
- Camps-Perep rez, I., R. Guijarro-Mart nez, M. A. Peir -Guijarro, et F. Hern ndez-Alfaro. « The value of cone beam computed tomography imaging in surgically assisted rapid palatal expansion : a systematic review of the literature ». *International journal of oral and maxillofacial surgery* 46, n° 7 (2017): 827-38. <https://doi.org/10.1016/j.ijom.2017.01.017>.
- Cappellette, M., F. E. M. M. Alves, L. H. Y. Nagai, R. R. Fujita, et S. S. N. Pignatari. « Impact of rapid maxillary expansion on nasomaxillary complex volume in mouth-breathers ». *Dental press journal of orthodontics* 22, n° 3 (2017): 79-88. <https://doi.org/10.1590/2177-6709.22.3.079-088.oar>.
- Carvalho, F. R., D. A. Lentini-Oliveira, M. A. C. Machado, H. Saconato, L. B. F. Prado, et G. F. Prado. « Oral appliances and functional orthopaedic appliances for obstructive sleep apnoea in

- children ». *Cochrane database of systematic reviews*, 2007. <http://onlinelibrary.wiley.com/doi/10.1002/14651858.CD005520.pub2/full>.
- Carvalho, F. R., D. A. Lentini-Oliveira, L. B. Prado, G. F. Prado, et L. B. Carvalho. « Oral appliances and functional orthopaedic appliances for obstructive sleep apnoea in children ». *Cochrane database of systematic reviews*, 2016. <https://doi.org/10.1002/14651858.CD005520.pub2>.
- Castillo, J. L. « Maxillary expansion may increase airway dimensions and improve breathing ». *The journal of evidence-based dental practice* 12, n° 1 (2012): 14-17. <https://doi.org/10.1016/j.jebdp.2011.12.007>.
- Ceroni Compadretti, G., I. Tasca, G. Alessandri-Bonetti, S. Peri, et A. D'Addario. « Acoustic rhinometric measurements in children undergoing rapid maxillary expansion ». *International journal of pediatric otorhinolaryngology* 70, n° 1 (2006): 27-34. <https://doi.org/10.1016/j.ijporl.2005.05.004>.
- Chabre, C. « Activateur de croissance mandibulaire et SAOS de l'enfant. » *Revue d'orthopédie dento-faciale* 49, n° 2 (2015): 165-70.
- Cheyne, F. « ATM, manducation et ventilation ». *Revue de stomatologie, de chirurgie maxillo-faciale et de chirurgie orale* 117, n° 4 (2016): 199-206.
- Cielo, C. M., et A. Gungor. « Treatment options for pediatric obstructive sleep apnea ». *Current problems in pediatric and adolescent health care* 46, n° 1 (2016): 27-33. <https://doi.org/10.1016/j.cppeds.2015.10.006>.
- Cobo Plana, J., F. de Carlos, et E. Macías Escalada. « Orthodontie et voies aérifères supérieures ». *L'orthodontie française* 75, n° 1 (2004): 31-37. <https://doi.org/10.1051/orthodfr/200475031>.
- Cohen-Gogo, S., C. Do Ngoc Thanh, D. Levy, J. Métreau, P. Mornand, P. Parisot, et B. Fauroux. « Les troubles respiratoires du sommeil chez l'enfant ». *Archives de pédiatrie* 16, n° 2 (2009): 123-31. <https://doi.org/10.1016/j.arcped.2008.11.016>.
- Cohen-Lévy, J., V. Couloigner, et N. Huynh. « Traitements orthodontiques et pluridisciplinarité dans les troubles respiratoires obstructifs du sommeil de l'enfant ». *EMC. médecine buccale*. [28-879-C-10]. Issy-les-Moulineaux: Elsevier-Masson, 2016. <https://www-em--premium-com.frodon.univ-paris5.fr/article/1098399/resultatrecherche/6>.
- Cohen-Lévy, J., J. Potenza, et V. Couloigner. « Syndrome d'apnée obstructive du sommeil de l'enfant: stratégie thérapeutique ». *Archives de pédiatrie* 14, n° 2 (2017): 89-97.
- Compadretti, G. C., I. Tasca, et G. A. Bonetti. « Nasal airway measurements in children treated by rapid maxillary expansion ». *American journal of rhinology* 20, n° 4 (2006): 385-93.
- Cross, D. L., et J. P. McDonald. « Effect of rapid maxillary expansion on skeletal, dental, and nasal structures : a postero-anterior cephalometric study ». *European journal of orthodontics* 22, n° 5 (2000): 519-28.
- De Coster, T. « L'expansion orthopédique du maxillaire ». *L'orthodontie française* 77, n° 2 (2006): 253-64. <https://doi.org/10.1051/orthodfr/200677253>.
- De Felipe, N. L., N. Bhushan, A. C. Da Silveira, G. Viana, et B. Smith. « Long-term effects of orthodontic therapy on the maxillary dental arch and nasal cavity ». *American journal of orthodontics and dentofacial orthopedics* 136, n° 4 (2009): 490.e1-8; discussion 490-491. <https://doi.org/10.1016/j.ajodo.2009.02.019>.
- Delaire, J. « Les signes téléradiographiques de la respiration buccale ». *Bulletin de l'union nationale pour l'intérêt de l'orthopédie dento-faciale*, n° 35 (2008): 4-19. <https://doi.org/10.1051/uniodf/200835004>.
- Delaire, Jean. « Les signes de la téléradiographies de la respiration buccale (suite) ». *Bulletin de l'Union Nationale pour l'Intérêt de l'Orthopédie Dento-Faciale*, n° 36 (2008): 4-11. <https://doi.org/10.1051/uniodf/200836004>.
- Deniaud, J., J. Talmant, et M.-H. Nivet. « Ventilation nasale et dimension verticale : étude clinique et fonctionnelle ». *L'Orthodontie française* 74, n° 2 (2003): 285-313. <https://doi.org/10.1051/orthodfr/200374285>.

- Di Carlo, G., M. Saccucci, G. Ierardo, V. Luzzi, F. Occasi, A. M. Zicari, M. Duse, et A. Polimeni. « Rapid maxillary expansion and upper airway morphology : a systematic review on the role of cone beam computed tomography ». *Biomed research international* 2017 (2017). <https://doi.org/10.1155/2017/5460429>.
- Djupesland, P. G., et J. S. Røttnes. « Accuracy of acoustic rhinometry ». *Rhinology* 39, n° 1 (2001): 23-27.
- Doual, A., A. Besson, D. Cauchy, et A. Aka. « La rééducation en orthopédie dento-faciale. Point de vue d'un orthodontiste ». *L'orthodontie française* 73, n° 4 (2002): 389-94. <https://doi.org/10.1051/orthodfr/200273389>.
- Du Maugouër, X. « Perméabilité des voies aériennes supérieures de l'enfant et orthopédie dento-faciale, application clinique ». *L'orthodontie bioprogressive*, (2016): 5-15.
- Eichenberger, M., et S. Baumgartner. « The impact of rapid palatal expansion on children's general health : a literature review ». *European journal of paediatric dentistry* 15, n° 1 (2014): 67-71.
- Eichhorn, K. W. G., B. Schneider, T. A. Bley, I. Wagner, A. Schröck, et M. Jakob. « CT rhinometry : a correlation of rhinomanometry and multiplanar computer tomography of the nasal cavity ». *HNO* 60, n° 12 (2012): 1067-74. <https://doi.org/10.1007/s00106-012-2609-8>.
- El, H., et J. M. Palomo. « Three-dimensional evaluation of upper airway following rapid maxillary expansion : a CBCT study ». *The Angle orthodontist* 84, n° 2 (2014): 265-73. <https://doi.org/10.2319/012313-71.1>.
- Elfeky, H., et M. Fayed. « Three-dimensional effects of twin block therapy on pharyngeal airway parameters in class II malocclusion patients ». *Journal of the world federation of orthodontists* 4, n° 3 (2015): 114-19. <https://doi.org/10.1016/j.ejwf.2015.06.001>.
- Enoki, C., F. C. Valera, F. C. Lessa, A. M. Elias, M. A. Matsumoto, et W. T. Anselmo-Lima. « Effect of rapid maxillary expansion on the dimension of the nasal cavity and on nasal air resistance ». *International journal of pediatric otorhinolaryngology* 70, n° 7 (2006): 1225-30. <https://doi.org/10.1016/j.ijporl.2005.12.019>.
- Fastuca, R., G. Perinetti, P. A. Zecca, R. Nucera, et A. Caprioglio. « Airway compartments volume and oxygen saturation changes after rapid maxillary expansion : a longitudinal correlation study ». *The Angle orthodontist* 85, n° 6 (2015): 955-61. <https://doi.org/10.2319/072014-504.1>.
- Fastuca, R., P. A. Zecca, et A. Caprioglio. « Role of mandibular displacement and airway size in improving breathing after rapid maxillary expansion ». *Progress in orthodontics* 15, n° 1 (2014): 40. <https://doi.org/10.1186/s40510-014-0040-2>.
- Fédération française d'orthodontie. « Pertinence et indications des actes d'orthodontie : recommandations de bonne pratique », 2017. <http://www.orthodontie-ffo.org/sites/default/files/inline-files/Reco%20pertinence.pdf>.
- Foucart, J. M., R. Felizardo, C. Pizelle, et J. Bourriau. « Indications des examens radiologiques en orthopédie dento-faciale ». *Indications for radiography in orthodontics and dentofacial orthopedics* 83, n° 1 (2012): 59-72. <https://doi.org/10.1051/orthodfr/2012001>.
- François, M. « Adénoïdectomie chez l'enfant, indications et résultats ». *Revue française d'allergologie* 56, n° 1 (2016): 34-37. <https://doi.org/10.1016/j.reval.2015.02.188>.
- . « Le ronflement chez l'enfant ». *Archives de pédiatrie* 13, n° 2 (2006): 207-10. <https://doi.org/10.1016/j.arcped.2005.12.001>.
- . « L'hypertrophie bilatérale des amygdales palatines ». *Journal de pédiatrie et de puériculture* 22, n° 1 (2009): 29-32. <https://doi.org/10.1016/j.jpp.2008.12.002>.
- Frapier, L., M. C. Picot, J. Gonzales, L. Massif, I. Breton, Y. Dauvilliers, et P. Goudot. « Troubles ventilatoires et croissance faciale : intérêt de la génioplastie précoce ». *International orthodontics* 9, n° 1 (2011): 20-41. <https://doi.org/10.1016/j.ortho.2010.12.006>.
- Friedlander, A. H., I. K. Friedlander, et M. A. Pogrel. « Dentistry's role in the diagnosis and co-management of patients with sleep apnoea/hypopnoea syndrome ». *British dental journal* 189, n° 2 (2000): 76-80.

- Garrec, P., L. Jordan, et N. Beydon. « Amygdalectomie-orthodontie. Quelles séquences chez l'enfant ? » *Revue d'orthopédie dento-faciale* 49, n° 2 (2015): 157-64.
- Geoghegan, F., A. Ahrens, C. McGrath, et U. Hägg. « An evaluation of two different mandibular advancement devices on craniofacial characteristics and upper airway dimensions of chinese adult obstructive sleep apnea patients ». *The Angle orthodontist* 85, n° 6 (2015): 962-68. <https://doi.org/10.2319/040314-245.1>.
- Ghodke, S., A. K. Utreja, S. P. Singh, et A. K. Jena. « Effects of twin-block appliance on the anatomy of pharyngeal airway passage (PAP) in class II malocclusion subjects ». *Progress in orthodontics* 15, n° 1 (2014). <https://doi.org/10.1186/s40510-014-0068-3>.
- Ghoneima, A., et K. Kula. « Accuracy and reliability of cone-beam computed tomography for airway volume analysis ». *European journal of orthodontics* 35, n° 2 (2013): 256-61. <https://doi.org/10.1093/ejo/cjr099>.
- Giuca, M. R., M. Pasini, V. Galli, A. P. Casani, E. Marchetti, et G. Marzo. « Correlations between transversal discrepancies of the upper maxilla and oral breathing ». *European journal of paediatric dentistry* 10, n° 1 (2009): 23-28.
- Gola, R., F. Cheynet, L. Guyot, J. Sauvart, et O. Richard. « Étiopathogénie de l'obstruction nasale chez l'enfant ». *L'orthodontie française* 71, n° 2 (2000): 143-52. <https://doi.org/10.1051/orthodfr/200071143>.
- Gola, R., L. Guyot, O. Richard, et W. Layoun. « Regard et ventilation nasale ». *Annales de chirurgie plastique esthétique* 47, n° 4 (2002): 316-28. [https://doi.org/10.1016/S0294-1260\(02\)00127-9](https://doi.org/10.1016/S0294-1260(02)00127-9).
- Gola, R., O. Richard, F. Cheynet, L. Brignol, et L. Guyot. « Étiopathogénie de l'obstruction nasale et conséquences sur la croissance maxillofaciale ». *EMC, médecine buccale*. [28-020-H-10], 2008. <http://www.em-premium.com.frodon.univ-paris5.fr/article/1097867/resultatrecherche/7>.
- Gola, Raymond, François Cheynet, Laura Guyot, Olivier Richard, et Walid Layoun. « Étiopathogénie de l'obstruction nasale et ses conséquences sur la croissance maxillo-faciale de l'enfant ». *Revue d'Orthopédie Dento-Faciale* 36, n° 3 (septembre 2002): 311-33. <https://doi.org/10.1051/odf/2002019>.
- Gordon, J. M., M. Rosenblatt, M. Witmans, J. P. Carey, G. Heo, P. W. Major, et C. Flores-Mir. « Rapid palatal expansion effects on nasal airway dimensions as measured by acoustic rhinometry. A systematic review ». *The Angle orthodontist* 79, n° 5 (2009): 1000-1007. <https://doi.org/10.2319/082108-441.1>.
- Gray, L. P. « Results of 310 cases of rapid maxillary expansion selected for medical reasons ». *The journal of laryngology and otology* 89, n° 6 (1975): 601-14.
- Guibert, M., et R. Garcia. « L'ODF traitement préventif du syndrome d'apnée/hypopnée de l'enfant ? » *Revue d'orthopédie dento-faciale* 49, n° 2 (2015): 171-84. <https://doi.org/10.1051/odf/2015017>.
- Guilleminault, C., P. J. Monteyrol, N. Huynh, P. Pirelli, S. Quo, et K. Li. « Adeno-tonsillectomy and rapid maxillary distraction in pre-pubertal children, a pilot study ». *Sleep & breathing = schlaf & atmung* 15, n° 2 (2011): 173-77. <https://doi.org/10.1007/s11325-010-0419-3>.
- Guyot, L., F. Cheynet, et O. Richard. « Physiologie nasale ». *EMC, médecine buccale*. [28-180-M-10], 2010. <https://www-em--premium-com.frodon.univ-paris5.fr/article/1098167/resultatrecherche/4>.
- Haas, A. J. « Rapid expansion of the maxillary dental arch and nasal cavity by opening the midpalatal suture ». *The Angle orthodontist* 31, n° 2 (1961): 73-90. [https://doi.org/10.1043/0003-3219\(1961\)031<0073:REOTMD>2.0.CO;2](https://doi.org/10.1043/0003-3219(1961)031<0073:REOTMD>2.0.CO;2).
- Han, S., Y. J. Choi, C. J. Chung, J. Y. Kim, et K. H. Kim. « Long-term pharyngeal airway changes after Bionator treatment in adolescents with skeletal class II malocclusions ». *Korean journal of orthodontics* 44, n° 1 (2014): 13-19. <https://doi.org/10.4041/kjod.2014.44.1.13>.

- Hänggi, M. P., U. M. Teuscher, M. Roos, et T. A. Peltomäki. « Long-term changes in pharyngeal airway dimensions following activator-headgear and fixed appliance treatment ». *European journal of orthodontics* 30, n° 6 (2008): 598-605. <https://doi.org/10.1093/ejo/cjn055>.
- Haralambidis, A., A. Ari-Demirkaya, A. Acar, N. Küçükkeleş, M. Ateş, et S. Ozkaya. « Morphologic changes of the nasal cavity induced by rapid maxillary expansion : a study on 3-dimensional computed tomography models ». *American journal of orthodontics and dentofacial orthopedics* 136, n° 6 (2009): 815-21. <https://doi.org/10.1016/j.ajodo.2008.03.020>.
- Hartgerink, D. V., P. S. Vig, et D. W. Abbott. « The effect of rapid maxillary expansion on nasal airway resistance ». *American journal of orthodontics and dentofacial orthopedics* 92, n° 5 (1987): 381-89.
- Harvold, E. P., B. S. Tomer, K. Vargervik, et G. Chierici. « Primate experiments on oral respiration ». *American journal of orthodontics* 79, n° 4 (1981): 359-72.
- Haskell, J.A., J. McCrillis, B. S. Haskell, J. P. Scheetz, W. C. Scarfe, et A. G. Farman. « Effects of mandibular advancement device (MAD) on airway dimensions assessed with cone-beam computed tomography ». *Seminars in orthodontics* 15, n° 2 (2009): 132-58. <https://doi.org/10.1053/j.sodo.2009.02.001>.
- Hershey, H. G., B. L. Stewart, et D. W. Warren. « Changes in nasal airway resistance associated with rapid maxillary expansion ». *American journal of orthodontics* 69, n° 3 (1976): 274-84.
- Huet, A. P., et C. Paulus. « Traitement orthodontique chez l'enfant porteur d'un syndrome d'apnées obstructives du sommeil ». *Revue de stomatologie, de chirurgie maxillo-faciale et de chirurgie orale* 116, n° 4 (2015): 221-28.
- Huynh, N. T., E. Desplats, et F. R. Almeida. « Orthodontics treatments for managing obstructive sleep apnea syndrome in children : a systematic review and meta-analysis ». *Sleep medicine reviews* 25 (2016): 84-94. <https://doi.org/10.1016/j.smr.2015.02.002>.
- Ingman, T., T. Nieminen, et K. Hurmerinta. « Cephalometric comparison of pharyngeal changes in subjects with upper airway resistance syndrome or obstructive sleep apnoea in upright and supine positions ». *European journal of orthodontics* 26, n° 3 (2004): 321-26.
- Iwasaki, T., I. Saitoh, Y. Takemoto, E. Inada, E. Kakuno, R. Kanomi, H. Hayasaki, et Y. Yamasaki. « Tongue posture improvement and pharyngeal airway enlargement as secondary effects of rapid maxillary expansion : a cone-beam computed tomography study ». *American journal of orthodontics and dentofacial orthopedics* 143, n° 2 (2013): 235-45. <https://doi.org/10.1016/j.ajodo.2012.09.014>.
- Iwasaki, T., Y. Takemoto, E. Inada, H. Sato, I. Saitoh, E. Kakuno, R. Kanomi, et Y. Yamasaki. « Three-dimensional cone-beam computed tomography analysis of enlargement of the pharyngeal airway by the Herbst appliance ». *American journal of orthodontics and dentofacial orthopedics* 146, n° 6 (2014): 776-85. <https://doi.org/10.1016/j.ajodo.2014.08.017>.
- Izuka, E. N., M. F. N. Feres, et S. S. N. Pignatari. « Immediate impact of rapid maxillary expansion on upper airway dimensions and on the quality of life of mouth breathers ». *Dental press journal of orthodontics* 20, n° 3 (2015): 43-49. <https://doi.org/10.1590/2176-9451.20.3.043-049.oar>.
- Jefferson, Y. « Mouth breathing : adverse effects on facial growth, health, academics, and behavior ». *General dentistry* 58, n° 1 (2010): 18-25.
- Katyal, V., Y. Pamula, C. N. Daynes, J. Martin, C. W. Dreyer, D. Kennedy, et W. J. Sampson. « Craniofacial and upper airway morphology in pediatric sleep-disordered breathing and changes in quality of life with rapid maxillary expansion ». *American journal of orthodontics and dentofacial orthopedics* 144, n° 6 (2013): 860-71. <https://doi.org/10.1016/j.ajodo.2013.08.015>.
- Kiliç, N., et H. Oktay. « Effects of rapid maxillary expansion on nasal breathing and some naso-respiratory and breathing problems in growing children : a literature review ». *International journal of pediatric otorhinolaryngology* 72, n° 11 (2008): 1595-1601. <https://doi.org/10.1016/j.ijporl.2008.07.014>.

- Kinzinger, G., K. Czapka, B. Ludwig, B. Glasl, U. Gross, et J. Lisson. « Effects of fixed appliances in correcting Angle class II on the depth of the posterior airway space : FMA vs. Herbst appliance - a retrospective cephalometric study ». *Journal of orofacial orthopedics* 72, n° 4 (2011): 301-20. <https://doi.org/10.1007/s00056-011-0035-2>.
- Kyung, S. H., Y. C. Park, et E. K. Pae. « Obstructive sleep apnea patients with the oral appliance experience pharyngeal size and shape changes in three dimensions ». *The Angle orthodontist* 75, n° 1 (2004): 15-22. [https://doi.org/10.1043/0003-3219\(2005\)075<0015:OSAPWT>2.0.CO;2](https://doi.org/10.1043/0003-3219(2005)075<0015:OSAPWT>2.0.CO;2).
- Lagravere, M., G. Heo, P. W. Major, et C. Flores-Mir. « Meta-analysis of immediate changes with rapid maxillary expansion treatment ». *The journal of the american dental association* 137, n° 1 (2006): 44-53. <https://doi.org/10.14219/jada.archive.2006.0020>.
- Lagravere, M. O., P. W. Major, et C. Flores-Mir. « Long-term skeletal changes with rapid maxillary expansion : a systematic review ». *The Angle orthodontist* 75, n° 6 (2005): 1046-52. [https://doi.org/10.1043/0003-3219\(2005\)75\[1046:LSCWRM\]2.0.CO;2](https://doi.org/10.1043/0003-3219(2005)75[1046:LSCWRM]2.0.CO;2).
- Langer, M. R., C. E. Itikawa, F. C. Valera, M. A. Matsumoto, et W. T. Anselmo-Lima. « Does rapid maxillary expansion increase nasopharyngeal space and improve nasal airway resistance? » *International journal of pediatric otorhinolaryngology* 75, n° 1 (2011): 122-25. <https://doi.org/10.1016/j.ijporl.2010.10.023>.
- Leboulanger, N. « Nez bouché et bouche ouverte : le point de vue de l'ORL ». *L'orthodontie française* 84, n° 2 (2013): 185-90. <https://doi.org/10.1051/orthodfr/2013048>.
- Lenza, M. G., M. M. de O. Lenza, M. Dalstra, B. Melsen, et P. M. Cattaneo. « An analysis of different approaches to the assessment of upper airway morphology : a CBCT study ». *Orthodontics & craniofacial research* 13, n° 2 (2010): 96-105. <https://doi.org/10.1111/j.1601-6343.2010.01482.x>.
- Li, L., H. Liu, H. Cheng, Y. Han, C. Wang, Y. Chen, J. Song, et D. Liu. « CBCT evaluation of the upper airway morphological changes in growing patients of class II division 1 malocclusion with mandibular retrusion using twin block appliance : a comparative research ». *PloS One* 8, n° 4 (2014): e94378. <https://doi.org/10.1371/journal.pone.0094378>.
- Loreille, J. P., et A. Béry. « Modification de la ventilation nasale par disjonction intermaxillaire ». *Revue d'orthopédie dento-faciale* 15, n° 2 (1981): 193-208. <https://doi.org/10.1051/odf/1981006>.
- Machado Júnior, A. J., H. F. Pauna, et A. N. Crespo. « Oral appliance in obstructive sleep apnea syndrome ». *Sleep medicine* 34 (2017): 232-33. <https://doi.org/10.1016/j.sleep.2017.01.011>.
- Machado-Júnior, A. J., E. Zancanella, et A. N. Crespo. « Rapid maxillary expansion and obstructive sleep apnea : a review and meta-analysis ». *Medicina oral, patologia oral y cirugia bucal* 21, n° 4 (2016): e465-469.
- Major, M. P., H. Saltaji, H. El-Hakim, M. Witmans, P. Major, et C. Flores-Mir. « The accuracy of diagnostic tests for adenoid hypertrophy : a systematic review ». *Journal of the american dental association* 145, n° 3 (2014): 247-54. <https://doi.org/10.14219/jada.2013.31>.
- Manni, A., M. Pasini, M. R. Giuca, R. Morganti, et M. Cozzani. « A retrospective cephalometric study on pharyngeal airway space changes after rapid palatal expansion and Herbst appliance with or without skeletal anchorage ». *Progress in orthodontics* 17, n° 1 (2016): 29. <https://doi.org/10.1186/s40510-016-0141-1>.
- Martins Carvalho, C., C. Clodic, F. Rogez, L. Delahaye, et R. Marianowski. « Adénoïdectomie et amygdalectomie ». *EMC, techniques chirurgicales*. [46-330], 2012. <https://www-em--premium-com.frodon.univ-paris5.fr/article/696075/resultatrecherche/5>.
- Matsumoto, M. A., C. E. Itikawa, F. C. Valera, G. Faria, et W. T. Anselmo-Lima. « Long-term effects of rapid maxillary expansion on nasal area and nasal airway resistance ». *American journal of rhinology & allergy* 24, n° 2 (2010): 161-65. <https://doi.org/10.2500/ajra.2010.24.3440>.

- McNamara, J. A., R. Lione, L. Franchi, F. Angelieri, L. H. Cevidanes, M.A. Darendeliler, et P. Cozza. « The role of rapid maxillary expansion in the promotion of oral and general health ». *Progress in orthodontics* 16 (2015): 33. <https://doi.org/10.1186/s40510-015-0105-x>.
- Merzouga, M. « Expansion maxillaire et perméabilité nasale : quad-hélix versus croissance ». *L'orthodontie française* 88, n° 1 (2017): 108.
- Michel, J., E. Moreddu, A. Varoquaux, et P. Dessi. « Explorations physiques et fonctionnelles des fosses nasales ». *Revue des maladies respiratoires* 9, n° 1 (2014): 1-9.
- Monini, S., C. Malagola, M. P. Villa, C. Tripodi, S. Tarentini, I. Malagnino, V. Marrone, et al. « Rapid maxillary expansion for the treatment of nasal obstruction in children younger than 12 years ». *Archives of otolaryngology - head & neck surgery* 135, n° 1 (2009): 22-27. <https://doi.org/10.1001/archoto.2008.521>.
- Motro, M., M. Schauseil, B. Ludwig, B. Zorkun, S. Mainusch, M. Ateş, N. Küçükkeleş, et H. Korbmacher-Steiner. « Rapid-maxillary-expansion induced rhinological effects : a retrospective multicenter study ». *European archives of oto-rhino-laryngology* 273, n° 3 (2016): 679-87. <https://doi.org/10.1007/s00405-015-3584-y>.
- Moura, C. P. de, D. Andrade, L. M. Cunha, M. J. Tavares, M. J. Cunha, P. Vaz, H. Barros, et al. « Down syndrome : otolaryngological effects of rapid maxillary expansion ». *The journal of laryngology and otology* 122, n° 12 (2008): 1318-24. <https://doi.org/10.1017/S002221510800279X>.
- Moura, C. P. de, F. Vales, D. Andrade, L. M. Cunha, H. Barros, S. M. Pueschel, et M. P. Clemente. « Rapid maxillary expansion and nasal patency in children with Down syndrome ». *Rhinology* 43, n° 2 (2005): 138-42.
- Muhamad, A. H., et A. Azzaldeen. « Role of oral health professional in pediatric obstructive sleep apnea ». *Asian pacific journal of health sciences* 1, n° 4 (2014): 528-38.
- Muto, T., S. Takeda, M. Kanazawa, A. Yamazaki, Y. Fujiwara, et I. Mizoguchi. « The effect of head posture on the pharyngeal airway space (PAS) ». *International journal of oral and maxillofacial surgery* 31, n° 6 (2002): 579-83. <https://doi.org/10.1054/ijom.2002.0279>.
- Neelapu, B. C., O. P. Kharbanda, H. K. Sardana, R. Balachandran, V. Sardana, P. Kapoor, A. Gupta, et S. Vasamsetti. « Craniofacial and upper airway morphology in adult obstructive sleep apnea patients : a systematic review and meta-analysis of cephalometric studies ». *Sleep medicine reviews*, 2016. <https://doi.org/10.1016/j.smr.2016.01.007>.
- Neeley, W. W., W. A. Edgin, et D. A. Gonzales. « A review of the effects of expansion of the nasal base on nasal airflow and resistance ». *Journal of oral and maxillofacial surgery* 65, n° 6 (2007): 1174-79. <https://doi.org/10.1016/j.joms.2006.06.295>.
- Oliveira De Felipe, N. L., A. C. Da Silveira, G. Viana, B. Kusnoto, B. Smith, et C. A. Evans. « Relationship between rapid maxillary expansion and nasal cavity size and airway resistance : short- and long-term effects ». *American journal of orthodontics and dentofacial orthopedics* 134, n° 3 (2008): 370-82. <https://doi.org/10.1016/j.ajodo.2006.10.034>.
- Ortu, E., M. Giannoni, M. Ortu, R. Gatto, et A. Monaco. « Oropharyngeal airway changes after rapid maxillary expansion : the state of the art ». *International journal of clinical and experimental medicine* 7, n° 7 (2014): 1632-38.
- Ortu, E., D. Pietropaoli, M. Ortu, M. Giannoni, et A. Monaco. « Evaluation of cervical posture following rapid maxillary expansion : a review of literature ». *The open dentistry journal* 8 (2014): 20-27. <https://doi.org/10.2174/1874210601408010020>.
- Ozbek, M. M., T. U. Memikoglu, H. Gögen, A. A. Lowe, et E. Baspinar. « Oropharyngeal airway dimensions and functional-orthopedic treatment in skeletal class II cases ». *The Angle orthodontist* 68, n° 4 (1998): 327-36. [https://doi.org/10.1043/0003-3219\(1998\)068<0327:OADAFO>2.3.CO;2](https://doi.org/10.1043/0003-3219(1998)068<0327:OADAFO>2.3.CO;2).
- Ozbek, M. M., U. T Memikoglu, A. T. Altug-Atac, et A. A. Lowe. « Stability of maxillary expansion and tongue posture ». *The Angle orthodontist* 79, n° 2 (2009): 214-20. <https://doi.org/10.2319/010908-12.1>.

- Palaisa, J., P. Ngan, C. Martin, et T. Razmus. « Use of conventional tomography to evaluate changes in the nasal cavity with rapid palatal expansion ». *American journal of orthodontics and dentofacial orthopedics* 132, n° 4 (2007): 458-66. <https://doi.org/10.1016/j.ajodo.2005.10.025>.
- Pangrazio-Kulbersh, V., P. Wine, M. Haughey, B. Pajtas, et R. Kaczynski. « Cone beam computed tomography evaluation of changes in the naso-maxillary complex associated with two types of maxillary expanders ». *The Angle orthodontist* 82, n° 3 (2012): 448-57. <https://doi.org/10.2319/072211-464.1>.
- Papon, J. F. « Les explorations fonctionnelles respiratoires nasales ». *La lettre d'ORL et de chirurgie cervico-faciale*, n° 321 (2010).
- Papon, J.-F. « Obstruction nasale chronique ». *EMC, Traité de Médecine*. [6-0485], 2009. <http://www.em-premium.com.frodon.univ-paris5.fr/article/207585/resultatrecherche/4>.
- Peltomäki, T. « The effect of mode of breathing on craniofacial growth - revisited ». *European journal of orthodontics* 29, n° 5 (2007): 426-29. <https://doi.org/10.1093/ejo/cjm055>.
- Percodani, J., et E. Serrano. « Explorations cliniques et fonctionnelles des fosses nasales ». *Revue des maladies respiratoires* 19, n° 5 (2002): 655-57.
- Pirelli, P., M. Saponara, C. De Rosa, et E. Fanucci. « Orthodontics and obstructive sleep apnea in children ». *The medical clinics of north America* 94, n° 3 (2010): 517-29. <https://doi.org/10.1016/j.mcna.2010.02.004>.
- Pirelli, P., M. Saponara, et C. Guilleminault. « Rapid maxillary expansion (RME) for pediatric obstructive sleep apnea : a 12-year follow-up ». *Sleep medicine* 16, n° 8 (2015): 933-35. <https://doi.org/10.1016/j.sleep.2015.04.012>.
- Proffit, W. « Treatment of skeletal problems in children and preadolescents ». In *Contemporary orthodontics*, 5th ed., 472-528. St. Louis : Mosby Elsevier., 2013.
- Qahtani, N. D. « Impact of different orthodontic treatment modalities on airway : a literature review ». *Pakistan journal of medical sciences* 32, n° 1 (2016): 249-52. <https://doi.org/10.12669/pjms.321.8743>.
- Ramires, T., R. A. Maia, et J. R. Barone. « Nasal cavity changes and the respiratory standard after maxillary expansion ». *Brazilian journal of otorhinolaryngology* 74, n° 5 (2008): 763-69.
- Ribeiro, A. N., J. B. de Paiva, J. Rino-Neto, E. Illipronti-Filho, T. Trivino, et S. M. Fantini. « Upper airway expansion after rapid maxillary expansion evaluated with cone beam computed tomography ». *The Angle orthodontist* 82, n° 3 (2012): 458-63. <https://doi.org/10.2319/030411-157.1>.
- Rizk, S., V. P. Kulbersh, et R. Al-Qawasmi. « Changes in the oropharyngeal airway of class II patients treated with the mandibular anterior repositioning appliance ». *The Angle orthodontist* 86, n° 6 (2016): 955-61. <https://doi.org/10.2319/042915-295.1>.
- Rubin, R. M. « Mode of respiration and facial growth ». *American journal of orthodontics* 78, n° 5 (1980): 504-10.
- Sabouni, W. « Étude de la respiration avec l'aérophonoscope ». *Bulletin de l'union nationale pour l'intérêt de l'orthopédie dento-faciale*, n° 36 (2008): 24-29. <https://doi.org/10.1051/uniodf/200836024>.
- Sanner, B. M., M. Heise, B. Knoblen, M. Machnick, U. Laufer, R. Kikuth, W. Zidek, et B. Hellmich. « MRI of the pharynx and treatment efficacy of a mandibular advancement device in obstructive sleep apnoea syndrome ». *The European respiratory journal* 20, n° 1 (2002): 143-50.
- Schlenker, W. L., B. D. Jennings, M. T. Jeiroudi, et J. M. Caruso. « The effects of chronic absence of active nasal respiration on the growth of the skull : a pilot study ». *American journal of orthodontics and dentofacial orthopedics* 117, n° 6 (2000): 706-13.
- Schütz, T. C., G. C. Dominguez, M. P. Hallinan, T. C. Cunha, et S. Tufik. « Class II correction improves nocturnal breathing in adolescents ». *The Angle orthodontist* 81, n° 2 (2011): 222-28. <https://doi.org/10.2319/052710-233.1>.

- Société Française d'Oto-Rhino-Laryngologie et de Chirurgie de la Face et du Cou. « Rôle de l'ORL dans la prise en charge du syndrome d'apnée-hypopnée obstructive du sommeil (SAHOS) de l'enfant ». Recommandations de bonne pratique. SFORL, 2017. https://www.orlfrance.org/wp-content/uploads/2017/07/Reco_SAHOS_enfant_2017.pdf.
- Sökücü, O., C. Doruk, et O. I. Uysal. « Comparison of the effects of RME and fan-type RME on nasal airway by using acoustic rhinometry ». *The Angle orthodontist* 80, n° 5 (2010): 870-75. <https://doi.org/10.2319/120309-694.1>.
- Sorel, O. « Traitement des endognathies maxillaires par disjonction orthopédique ». *Revue de stomatologie et de chirurgie maxillo-faciale* 105, n° 1 (2004): 26-36.
- Stellzig-Eisenhauer, A., et P. Meyer-Marcotty. « Interaction between otorhinolaryngology and orthodontics : correlation between the nasopharyngeal airway and the craniofacial complex ». *GMS current topics in otorhinolaryngology, head and neck surgery* 9 (2010). <https://doi.org/10.3205/cto000068>.
- Talmant, J., et J. Deniaud. « Approche actuelle du traitement des troubles de la ventilation nasale de l'enfant et de l'adolescent ». *Revue d'orthopédie dento-faciale* 44, n° 3 (2010): 285-302. <https://doi.org/10.1051/odf/2010304>.
- . « Ventilation nasale et récédive ». *L'orthodontie française* 71, n° 2 (2000): 127-41. <https://doi.org/10.1051/orthodfr/200071127>.
- . « Ventilation nasale optimale : définition physiologique ». *Archives de pédiatrie*, 2008.
- Talmant, J., J. Deniaud, et M. H. Nivet. « Définition de la « ventilation nasale optimale » ». *L'orthodontie française* 74, n° 2 (2003): 201-25.
- Tecco, S., S. Caputi, et F. Festa. « Evaluation of cervical posture following palatal expansion : a 12-month follow-up controlled study ». *European journal of orthodontics* 29, n° 1 (2007): 45-51. <https://doi.org/10.1093/ejo/cjl021>.
- Temani, P., P. Jain, P. Rathee, et R. Temani. « Volumetric changes in pharyngeal airway in class II division 1 patients treated with forsus-fixed functional appliance : a three-dimensional cone-beam computed tomography study ». *Contemporary clinical dentistry* 7, n° 1 (2016): 31-35. <https://doi.org/10.4103/0976-237X.177100>.
- Torre, H., et J. A. Alarcón. « Changes in nasal air flow and school grades after rapid maxillary expansion in oral breathing children ». *Medicina oral, patologia oral y cirugia bucal* 17, n° 5 (2012): e865-870. <https://doi.org/10.4317/medoral.17810>.
- Tourné, L. P. « Growth of the pharynx and its physiologic implications ». *American journal of orthodontics and dentofacial orthopedics* 99, n° 2 (1991): 129-39. [https://doi.org/10.1016/0889-5406\(91\)70115-D](https://doi.org/10.1016/0889-5406(91)70115-D).
- Tso, H. H., J. S. Lee, J. C. Huang, K. Maki, D. Hatcher, et A. J. Miller. « Evaluation of the human airway using cone-beam computerized tomography ». *Oral surgery, oral medicine, oral pathology, oral radiology, and endodontics* 108, n° 5 (2009): 768-76. <https://doi.org/10.1016/j.tripleo.2009.05.026>.
- Ulusoy, C., N. Canigur Bavbek, B. B. Tuncer, C. Tuncer, C. Turkoz, et Z. Gencturk. « Evaluation of airway dimensions and changes in hyoid bone position following class II functional therapy with activator ». *Acta odontologica scandinavica* 72, n° 8 (2014): 917-25. <https://doi.org/10.3109/00016357.2014.923109>.
- Vale, F., M. Albergaria, E. Carrilho, I. Francisco, A. Guimarães, F. Caramelo, et L. Maló. « Efficacy of rapid maxillary expansion in the treatment of obstructive sleep apnea syndrome : a systematic review with meta-analysis ». *The journal of evidence-based dental practice* 17, n° 3 (2017): 159-68. <https://doi.org/10.1016/j.jebdp.2017.02.001>.
- Verma, G., P. Tandon, A. Nagar, G. P. Singh, et A. Singh. « Cephalometric evaluation of hyoid bone position and pharyngeal spaces following treatment with Twin block appliance ». *Journal of orthodontic science* 1, n° 3 (2012): 77-82. <https://doi.org/10.4103/2278-0203.103863>.

- Villa, M. P., E. Bernkopf, J. Pagani, V. Broia, M. Montesano, et R. Ronchetti. « Randomized controlled study of an oral jaw-positioning appliance for the treatment of obstructive sleep apnea in children with malocclusion ». *American journal of respiratory and critical care medicine* 165, n° 1 (2002): 123-27. <https://doi.org/10.1164/ajrccm.165.1.2011031>.
- Villa, M. P., S. Miano, et A. Rizzoli. « Mandibular advancement devices are an alternative and valid treatment for pediatric obstructive sleep apnea syndrome ». *Sleep & breathing* 16, n° 4 (2012): 971-76. <https://doi.org/10.1007/s11325-011-0595-9>.
- Wandalsen, G. F., A. I. Mendes, et D. Solé. « Correlation between nasal resistance and different acoustic rhinometry parameters in children and adolescents with and without allergic rhinitis ». *Brazilian journal of otorhinolaryngology* 78, n° 6 (2012): 81-86. <https://doi.org/10.5935/1808-8694.20120038>.
- Warren, D. W., W. M. Hairfield, D. Seaton, K. E. Morr, et L. R. Smith. « The relationship between nasal airway size and nasal-oral breathing ». *American journal of orthodontics and dentofacial orthopedics* 93, n° 4 (1988): 289-93.
- Warren, D. W., H. G. Hershey, T. A. Turvey, V. A. Hinton, et W. M. Hairfield. « The nasal airway following maxillary expansion ». *American journal of orthodontics and dentofacial orthopedics* 91, n° 2 (1987): 111-16.
- Weil-Olivier, C., G. Sterkers, M. François, J. M. Garnier, P. Reinert, et R. Cohen. « L'amygdalectomie en 2005 ». *Archives de pédiatrie* 13, n° 2 (2006): 168-74.
- Woodside, D. G., S. Linder-Aronson, A. Lundstrom, et J. McWilliam. « Mandibular and maxillary growth after changed mode of breathing ». *American journal of orthodontics and dentofacial orthopedics* 100, n° 1 (1991): 1-18. [https://doi.org/10.1016/0889-5406\(91\)70044-W](https://doi.org/10.1016/0889-5406(91)70044-W).
- Xiang, M., B. Hu, Y. Liu, J. Sun, et J. Song. « Changes in airway dimensions following functional appliances in growing patients with skeletal class II malocclusion : a systematic review and meta-analysis ». *International journal of pediatric otorhinolaryngology* 97 (2017): 170-80. <https://doi.org/10.1016/j.ijporl.2017.04.009>.
- Yassaei, S., Z. Bahrololoomi, et M. Soroush. « Changes of tongue position and oropharynx following treatment with functional appliance ». *The journal of clinical pediatric dentistry* 31, n° 4 (2007): 287-90.
- Yassaei, S., Z. Tabatabaei, et R. Ghafurifard. « Stability of pharyngeal airway dimensions : tongue and hyoid changes after treatment with a functional appliance ». *International journal of orthodontics* 23, n° 1 (2012): 9-15.
- Zeng, J., et X. Gao. « A prospective CBCT study of upper airway changes after rapid maxillary expansion ». *International journal of pediatric otorhinolaryngology* 77, n° 11 (2013): 1805-10. <https://doi.org/10.1016/j.ijporl.2013.07.028>.
- Zhang, C., H. He, et P. Ngan. « Effects of twin block appliance on obstructive sleep apnea in children : a preliminary study ». *Sleep and breathing* 17, n° 4 (2013): 1309-14. <https://doi.org/10.1007/s11325-013-0840-5>.
- Zhao, M., T. Barber, P. A. Cistulli, K. Sutherland, et G. Rosengarten. « Simulation of upper airway occlusion without and with mandibular advancement in obstructive sleep apnea using fluid-structure interaction ». *Journal of biomechanics* 46, n° 15 (2013): 2586-92. <https://doi.org/10.1016/j.jbiomech.2013.08.010>.
- Zhao, Y., M. Nguyen, E. Gohl, J. K. Mah, G. Sameshima, et R. Enciso. « Oropharyngeal airway changes after rapid palatal expansion evaluated with cone-beam computed tomography ». *American journal of orthodontics and dentofacial orthopedics* 137, n° 4 Suppl (2010): S71-78. <https://doi.org/10.1016/j.ajodo.2008.08.026>.
- Zhu, Y., J. Li, Y. Tang, X. Wang, X. Xue, H. Sun, P. Nie, et al. « Dental arch dimensional changes after adenoidectomy or tonsillectomy in children with airway obstruction : a meta-analysis and systematic review under prisma guidelines ». *Medicine* 95, n° 39 (2016): e4976. <https://doi.org/10.1097/MD.0000000000004976>.

Table des figures

Figure 1 : Continuum des troubles respiratoires du sommeil.....	7
Figure 2 : Amygdales hypertrophiées (A) ; Amygdales volumineuses mais espace de plus d'un centimètre entre elles (B).....	10
Figure 3 : Quelques causes dysmorphiques d'obstruction nasale	13
Figure 4 : Modifications faciales chez un singe après 3 ans de ventilation orale (A) ; Singe ayant repris une ventilation nasale suite à la levée de son obstruction nasale : retour à la normale de la posture labiale et linguale, mais la malocclusion persistait (B).....	16
Figure 5 : Cycle de la ventilation et du développement crânio-facial.....	18
Figure 6 : Score de Spruyt-Gozal	21
Figure 7 : Manifestations orbito-palpébrales de la ventilation nasale	22
Figure 8 : Patient présentant les signes de la face longue	23
Figure 9 : Aggravation de la typologie dolichofaciale avec l'âge.....	25
Figure 10 : Mesure de largeur latéro-nasale Ln-Ln	30
Figure 11 : Volume total initial (A) ; Volume total final (B)	32
Figure 12 : Rhinométrie acoustique d'un même patient avant disjonction (A), après disjonction (B) : augmentation des MCA.....	34
Figure 13 : Limites de l'oropharynx.....	38
Figure 14 : Amélioration de la posture linguale basse et élargissement pharyngé suite à la disjonction	45
Figure 15 : Séquence thérapeutique en cas de double indication ODF/ORL.....	49
Figure 16 : Reconstruction tridimensionnelle des VAS d'un enfant avec SAHOS et rétromandibulie : sans activateur (A), et lors du port d'activateur (B).....	59
Figure 17 : Sujet avant traitement par appareil de Herbst (A) ; Le même sujet 3 ans après traitement : légère avancée de la mandibule et élargissement des voies aériennes pharyngées (B)	60

Vu, le Directeur de thèse

Vu, le Doyen de la Faculté de Chirurgie dentaire
de l'Université Paris Descartes

Docteur Agnès KAMOUN-GOLDRAT

Professeur Louis MAMAN

Vu, le Président de l'Université Paris Descartes

Professeur Frédéric DARDEL

Pour le Président et par délégation,

Le Doyen Louis MAMAN

Effet des thérapeutiques orthopédiques d'expansion maxillaire et d'activation de croissance mandibulaire sur les voies aériennes : conséquences anatomiques et fonctionnelles

Résumé :

Dans sa pratique quotidienne, l'orthodontiste est amené à examiner de nombreux enfants de tous âges. Lors de son examen clinique, il recherchera d'éventuels troubles de la ventilation pour éviter l'installation ou l'aggravation de troubles généraux et de dysmorphoses maxillo-faciales. Ainsi, il pourra être amené à orienter l'enfant précocement chez un spécialiste ORL pour déterminer l'étiologie et traiter ces dysfonctions ventilatoires. Par un certain nombre de gestes simples, l'orthodontiste lui-même peut concourir à l'amélioration de la ventilation de l'enfant en croissance. L'orthopédie dento-faciale, par son action de stimulation de la croissance des bases osseuses maxillo-mandibulaires, pourrait aussi modifier l'anatomie des cavités nasales et des voies aériennes supérieures, ce qui pourrait améliorer les conditions de la fonction ventilatoire. Ce travail se propose d'étudier les interrelations entre dysfonction ventilatoire et dysmorphose maxillo-faciale : d'abord les conséquences des dysfonctions ventilatoires sur le développement de l'enfant, et ensuite les effets des thérapeutiques de disjonction orthopédique maxillaire et/ou d'activateur orthopédique de la croissance mandibulaire sur l'anatomie et la fonction ventilatoire.

Discipline :

Orthopédie dento-faciale

Mots clés fMesh et Rameau :

Technique d'expansion palatine -- Dissertations universitaires ; Activateurs orthodontiques -- Dissertations universitaires ; Appareil respiratoire -- Maladies -- Thèses et écrits académiques ; Voies aériennes supérieures (anatomie) -- Thèses et écrits académiques

Université Paris Descartes
Faculté de Chirurgie dentaire
1, rue Maurice Arnoux
92120 Montrouge