



**HAL**  
open science

# Mécanismes cellulaires impliqués dans les résorptions cervicales externes

Léa Cucchiara

► **To cite this version:**

Léa Cucchiara. Mécanismes cellulaires impliqués dans les résorptions cervicales externes. Sciences du Vivant [q-bio]. 2018. dumas-02017710

**HAL Id: dumas-02017710**

**<https://dumas.ccsd.cnrs.fr/dumas-02017710>**

Submitted on 13 Feb 2019

**HAL** is a multi-disciplinary open access archive for the deposit and dissemination of scientific research documents, whether they are published or not. The documents may come from teaching and research institutions in France or abroad, or from public or private research centers.

L'archive ouverte pluridisciplinaire **HAL**, est destinée au dépôt et à la diffusion de documents scientifiques de niveau recherche, publiés ou non, émanant des établissements d'enseignement et de recherche français ou étrangers, des laboratoires publics ou privés.



Distributed under a Creative Commons Attribution - NonCommercial - NoDerivatives 4.0 International License

## AVERTISSEMENT

Cette thèse d'exercice est le fruit d'un travail approuvé par le jury de soutenance et réalisé dans le but d'obtenir le diplôme d'État de docteur en chirurgie dentaire. Ce document est mis à disposition de l'ensemble de la communauté universitaire élargie.

Il est soumis à la propriété intellectuelle de l'auteur. Ceci implique une obligation de citation et de référencement lors de l'utilisation de ce document.

D'autre part, toute contrefaçon, plagiat, reproduction illicite encourt toute poursuite pénale.

# UNIVERSITÉ PARIS DESCARTES

## FACULTÉ DE CHIRURGIE DENTAIRE

Année 2018

N° 100

### THÈSE

#### POUR LE DIPLÔME D'ÉTAT DE DOCTEUR EN CHIRURGIE DENTAIRE

Présentée et soutenue publiquement le : 03 décembre 2018

Par

**Léa CUCCHIARA**

## **Mécanismes cellulaires impliqués dans les résorptions cervicales externes**

Dirigée par M. le Docteur Guillaume Jouanny

### JURY

Mme le Professeur Sibylle Vital

Président

Mme le Professeur Tchilalo BoukpeSSI

Assesseur

M. le Docteur Franck Decup

Assesseur

M. le Docteur Guillaume Jouanny

Assesseur

M. le Professeur Stéphane Simon

Invité





## Tableau des enseignants de la Faculté

DÉPARTEMENTS	DISCIPLINES	PROFESSEURS DES UNIVERSITÉS	MAÎTRES DE CONFÉRENCES
1. DÉVELOPPEMENT, CROISSANCE ET PRÉVENTION	ODONTOLOGIE PÉDIATRIQUE	Mme DAVIT-BÉAL Mme DURSUN Mme VITAL	M. COURSON Mme JEGAT Mme SMAIL-FAUGERON Mme VANDERZWALM
	ORTHOPÉDIE DENTO-FACIALE		Mme BENAHMED M. DUNGLAS Mme KAMOUN-GOLDRAT Mme LE NORCY
	PRÉVENTION, ÉPIDÉMIOLOGIE, ÉCONOMIE DE LA SANTÉ ET ODONTOLOGIE LÉGALE	Mme FOLLIGUET M. PIRNAY	Mme GERMA M. TAVERNIER
2. CHIRURGIE ORALE, PARODONTOLOGIE, BIOLOGIE ORALE	PARODONTOLOGIE	Mme COLOMBIER Mme GOSSET	M. BIOSSE DUPLAN M. GUEZ
	CHIRURGIE ORALE	M. MAMAN Mme RADOI	Mme EJEIL M. GAULTIER M. HADIDA M. MOREAU M. NGUYEN
	BIOLOGIE ORALE	Mme CHAUSSAIN M. GOGLY Mme SÉGUIER Mme POLIARD	M. ARRETO Mme BARDET (MCF) Mme CHARDIN M. FERRE M. LE MAY
3. RÉHABILITATION ORALE	DENTISTERIE RESTAURATRICE ENDODONTIE	Mme BOUKPESSI Mme CHEMLA	Mme BERÈS Mme BESNAULT M. BONTE Mme COLLIGNON M. DECUP Mme GAUCHER
	PROTHÈSES		M. CHEYLAN M. DAAS M. DOT M. EID Mme FOUILLOUX-PATEY Mme GORIN M. RENAULT M. RIGNON-BRET M. TIRLET M. TRAMBA Mme WULFMAN
	FONCTION-DYSFONCTION, IMAGERIE, BIOMATÉRIEAUX	M. SALMON	M. ATTAL Mme BENBELAID Mme BENOÎT A LA GUILLAUME (MCF) M. BOUTER M. CHARRIER M. CHERRUAU M. FLEITER Mme FRON CHABOUIS Mme MANGIONE Mme TILOTTA
	PROFESSEURS ÉMÉRITES	M. BÉRENHOLC Mme BRION M. LASFARGUES M. LAUTROU M. LEVY	M. PELLAT M. PIERRISNARD M. SAFFAR Mme WOLIKOW
Mise à jour le 04 septembre 2018			



## Remerciements

---

**À Mme le Professeur Sibylle Vital**

*Docteur en Chirurgie dentaire*

*Ancien Interne des Hôpitaux*

*Docteur de l'Université Paris Descartes*

*Habilitée à Diriger des Recherches*

*Professeur des Universités, Faculté de Chirurgie dentaire Paris Descartes*

*Praticien Hospitalier, Assistance Publique-Hôpitaux de Paris*

*Vice-Doyen de la Faculté de Chirurgie Dentaire Paris Descartes*

Vous me faites l'honneur de présider ce jury de these.  
Veuillez trouver ici l'expression de mes sincères remerciements.





**À Mme le Professeur Tchilalo Boukpepsi**

*Docteur en Chirurgie dentaire*

*Docteur de l'Université Paris Descartes*

*Docteur en Sciences odontologiques*

*Habilitée à Diriger des Recherches*

*Professeur des Universités, Faculté de Chirurgie dentaire Paris Descartes*

*Praticien Hospitalier, Assistance Publique-Hôpitaux de Paris*

Qui me fait l'honneur et le plaisir d'accepter de participer à mon jury de thèse. Pour votre accompagnement au cours de la formation initiale et maintenant du master. Pour la qualité de vos enseignements, votre expérience clinique et vos précieux conseils en endodontie. Pour votre gentillesse, votre bonne humeur et votre bienveillance. Je vous remercie sincèrement.



**À M le Docteur Franck Decup**

*Docteur en Chirurgie dentaire*

*Docteur de l'Université Paris Descartes*

*Maître de Conférences des Universités, Faculté de Chirurgie dentaire Paris Descartes*

*Praticien Hospitalier, Assistance Publique-Hôpitaux de Paris*

Qui me fait l'honneur de participer à mon jury de thèse.  
Pour toute la passion que vous mettez à partager et transmettre vos  
connaissances. Je vous remercie sincèrement.



**À M le Docteur Guillaume Jouanny**

*Docteur en Chirurgie dentaire*

*Ancien Assistant Hospitalo-Universitaire, Faculté de Chirurgie dentaire Paris Descartes*

Pour avoir accepté spontanément de diriger cette thèse. Pour le temps que vous m'avez accordé bien que votre emploi du temps soit chargé voire "overbooké". Pour ce sujet passionnant. Pour votre rigueur dans le travail, votre goût du détail. Pour vos conseils, votre expérience clinique et votre sympathie. Je vous remercie sincèrement.



**À M le Professeur Stéphane Simon**

*Docteur en Chirurgie dentaire*

*Docteur de l'Université Paris Diderot*

*Docteur en Sciences appliquées*

*Habilité à Diriger des Recherches*

*Professeur des Universités, Faculté de Chirurgie dentaire Paris Diderot*

*Praticien hospitalier, CHU de Rouen*

Pour l'honneur et le privilège que vous me faites d'avoir accepté de participer à mon jury de thèse. Pour votre implication à nous transmettre avec rigueur l'endodontie. Pour votre investissement dans la formation au sein du master. Je vous remercie sincèrement.





**A mes parents :** Je ne vous remercierai jamais assez. Merci pour votre soutien pendant ces années d'études, votre patience et votre écoute. Merci pour tout ce que vous m'apportez. Je vous aime tellement.

**A ma sœur et mon frère:** Merci de m'avoir supportée pendant ces années d'études, je saurai vous le rendre. Je vous souhaite plein de bonheur et de réussite tant dans votre vie professionnelle que personnelle. Je vous aime plus que tout.

**A Julie (PaØn), ma cousine et bien plus encore :** Merci pour ton aide précieuse à la réalisation de ce travail. J'admire ton talent et la passion que tu as pour ton métier. Je serai toujours là pour toi.

**A Sophie, ma binôme :** rôle le plus important au cours de ces années et que tu as su interpréter à merveille. Nous voilà toutes les deux thésées après ces 5 années qui ont fait naître une belle amitié. Merci pour tout : ta patience, ta gentillesse, ta disponibilité... Merci pour tous les bons moments mais aussi pour avoir su rendre meilleurs les moments un peu moins sympa. Je te souhaite pleins de réussite.

**A Guillaume (mon Guillaume) :** Tu rends mon quotidien si agréable. Merci pour tous les bons et beaux moments que je passe à tes côtés et pour tous ceux qui restent à venir. Je sais que tu préfères notre chat mais saches je t'aime très fort.

**A Dr Aben Danan :** Merci de m'avoir accueillie aussi gentiment au sein de votre cabinet, de m'accompagner dans mes premiers pas de la vie active. Merci pour votre bienveillance.

**A mes amies d'enfance ; Lisa, Joy, Stéphanie et Camille :** Pour toutes ces années où vous avez entendu " je ne peux pas je révisé, je ne peux pas j'ai bientôt exam, je ne peux pas j'écris ma thèse". Merci pour votre soutien et d'être encore présentes. Merci pour cette belle amitié si précieuse à mes yeux.

**A Florian, Sophie, Cyril, Justine et Anna :** Merci pour cette amitié qui dure depuis quelques années maintenant malgré nos orientations différentes et parfois la distance.

**A Flora** : Tu es une amie chère à mes yeux. Toujours présente et prête à donner les meilleurs conseils Tu es admirable pour tes nombreuses qualités, douée voir surdouée, pleine de ressources et capable du meilleur. Merci de faire partie de mes amis. Je te souhaite de t'épanouir pleinement dans la voie que tu prends, tu le mérites.

### **A tous ceux qui ont su rendre l'ensemble de ces 6 années d'étude le plus agréable possible**

**Inès** : Première rencontre et pas des moindres. J'ai eu la chance de t'avoir à mes côtés pour affronter l'année la plus compliquée. Continues à rayonner, gardes ta joie de vivre, tu es au top madame l'interne en pharmacie.

**Lucile, Pauline, Sybille et Sophie** : Je vous remercie pour tout ce que vous avez su m'apporter chacune à votre façon. Vous êtes toutes les quatre géniales et j'espère vous garder à mes côtés. **JB alias JBus** : Pilier de la série A et de la Team Novotel ; Merci pour ta bonne humeur pendant ces 5 années d'étude.

**Amandine** : Si mystérieuse, franche et un peu rebelle sur les bords. J'ai eu la chance d'apprendre à te connaître et de partager de supers trajets jusqu'à porte d'Orléans avec toi.

**Agathe** : pour nos voyages et ta folie que tu as su me transmettre. Mille mercis et bien plus.

**Jakub** : Quel plaisir d'avoir croisé ton chemin. Merci d'apporter beaucoup de recul à mes petits tracas cliniques et quotidiens. J'espère que l'avenir nous permettra de continuer à travailler et à rire ensemble.

**Yassine**: Merci pour ton rire et ton sourire communicatif, ta bonne humeur, ton humour mais aussi ton sérieux, ton ambition et ta générosité.

**Florine, Dikris et Mathieu** : La team du mercredi ; ça parle endo mais pas seulement (heureusement). Merci pour vos bonnes ondes et votre bonne humeur.

**A mes copains du master**, qui me tirent vers le haut tant dans ma vie personnelle que professionnelle. Petit clin d'œil à **Maïlys** qui me supporte les mardis, mercredis (et lors des power point) : merci pour ton expérience, ta gentillesse, ta patience à mon égard et surtout ton humour ! Et merci pour toutes les corrections que j'ai respectées au pied de la lettre.

# Table des matières

---

<b>INTRODUCTION</b> .....	<b>3</b>
<b>1. MATERIEL ET METHODE</b> .....	<b>4</b>
1.1. LA RECHERCHE DOCUMENTAIRE .....	4
1.2. ANALYSE ET EVALUATION DES DOCUMENTS .....	5
<b>2. DYNAMIQUE DES RESORPTIONS CERVICALES EXTERNES</b> .....	<b>6</b>
2.1. INITIATION.....	6
2.1.1. <i>Description clinique et radiographique</i> .....	6
2.1.2. <i>Description de la porte d'entrée</i> .....	6
2.1.3. <i>Phénomènes biologiques associés</i> .....	8
2.1.4. <i>Comparaison de l'initiation des résorptions cervicales externes sur dent vivante et dent dépulpée</i> .	11
2.2. PROGRESSION .....	12
2.2.1. <i>Description clinique et radiographique</i> .....	12
2.2.2. <i>Description de la progression</i> .....	14
2.2.3. <i>Phénomènes biologiques associés</i> .....	14
2.2.4. <i>Comparaison de la progression des résorptions cervicales externes sur dent vivante et dent dépulpée</i> .....	15
2.3. REPARATION .....	16
2.3.1. <i>Description clinique et radiographique</i> .....	16
2.3.2. <i>Description de la réparation</i> .....	17
2.3.3. <i>Phénomènes biologiques associés à la réparation de type osseuse</i> .....	17
2.3.4. <i>Comparaison de la réparation des résorptions cervicales externes sur dent vivante et dent dépulpée</i> .....	18
2.4. CLASSIFICATION RADIOGRAPHIQUE .....	18
<b>3 : MECANISMES BIOLOGIQUES DES RESORPTIONS CERVICALES EXTERNES</b> .....	<b>22</b>
3.1. LES ACTEURS CELLULAIRES DES RESORPTIONS CERVICALES EXTERNES : LES CELLULES CLASTIQUES.....	22
3.1.1. <i>Les ostéoclastes</i> .....	22
3.1.2. <i>Les odontoclastes, dentinoclastes et cémentoclastes</i> .....	27
3.2. SYSTEME DE REGULATION DE LA DIFFERENCIATION OSTEOCLASTIQUE. ....	28
3.2.1. <i>Les acteurs moléculaires</i> .....	28
3.2.2. <i>L'environnement</i> .....	34
<b>4 : MECANISMES DE PROTECTION DE LA DENT FACE AUX RESORPTIONS CERVICALES EXTERNES</b> .....	<b>40</b>

4.1. LE CEMENT .....	40
4.1.1. <i>Les cémentoblastes et la matrice cémentoïde : barrière physique et chimique.</i> .....	41
4.1.2. <i>Le ciment : un tissu capable de réparation.</i> .....	43
4.1.3. <i>Les cémentocytes.</i> .....	43
4.2. LA PULPE .....	44
4.2.1. <i>Un tissu qui réagit face aux résorptions cervicales externes</i> .....	45
4.2.2. <i>Les cellules mésenchymateuses de la pulpe – source de protection.</i> .....	46
4.2.3. <i>Rôle de la vascularisation pulpaire dans l’apport en oxygène.</i> .....	47
4.3. LA PRRS (= PROTECTIVE RESORPTION RESISTANT SHEET) .....	48
4.3.1 <i>Description</i> .....	48
4.3.2 <i>Composition</i> .....	48
4.4. QUESTIONS ET PROPOSITIONS DE REPONSE CONCERNANT LA PRRS .....	50
4.4.1 <i>Pourquoi lorsque la PRRS est présente, elle ne semble pas résorbée au même titre que le ciment ou la dentine ?</i> .....	50
4.4.2. <i>Pourquoi la PRRS est-elle absente au niveau des dents traitées endodontiquement ?</i> .....	51
4.4.3. <i>Pourquoi n’y a-t-il pas toujours de PRRS visible dans les cas de résorptions cervicales externes sur dent vivante ?</i> .....	53
<b>CONCLUSION</b> .....	<b>55</b>
<b>BIBLIOGRAPHIE</b> .....	<b>56</b>
<b>TABLE DES FIGURES</b> .....	<b>60</b>
<b>TABLE DES TABLEAUX</b> .....	<b>62</b>

# Introduction

---

Les résorptions correspondent à un phénomène physiologique ou pathologique entraînant la perte des tissus dentinaire, cémentaire ou osseux<sup>1</sup> sous l'action de cellules clastiques. Parmi les résorptions dentaires on distingue les résorptions internes des résorptions externes en fonction de leur point de départ et de leur direction de propagation<sup>2</sup>. Les résorptions cervicales externes sont retrouvées dans le tiers coronaire de la racine principalement au niveau de la région cervicale de la dent juste en dessous de l'attache épithéliale et se propagent en direction de la pulpe.

Leur diagnostic n'est pas toujours facile ; les résorptions étant asymptomatique, leur découverte est souvent fortuite lors d'un examen radiographique de contrôle. Bien que les signes cliniques ne soient présents que tardivement, les résorptions cervicales externes se développent progressivement et suivent une dynamique particulière. Face à cette destruction, l'organe dentaire possède plusieurs moyens de défense afin de limiter l'avancée de la résorption et de protéger le tissu pulpaire quand il est encore présent. Tous ces phénomènes sont sous le contrôle de mécanismes moléculaires et cellulaires précis qui nous permettent de mieux comprendre les résorptions cervicales externes.

L'objectif de ce travail est de décrire les différents mécanismes cellulaires impliqués dans le développement, la progression et la protection dentaire lors des résorptions cervicales externes.

---

<sup>1</sup> American association of endodontists, « Glossary of endodontic terms 2016 ».

<sup>2</sup> Patel et Saberi, « The ins and outs of root resorption ».

# 1. Matériel et méthode

---

Dans cette partie, nous souhaitons exposer la recherche bibliographique qui nous a permis de trouver et de sélectionner les articles et ouvrages qui ont été utilisés comme références scientifiques pour notre analyse. Nous nous sommes limités à une cinquantaine de références.

## 1.1. La recherche documentaire

Notre stratégie de recherche s'est appuyée sur une démarche d'identification, de récupération et de traitement bibliographique de données publiées sur une période d'une vingtaine d'année, jusqu'à août 2018.

Une recherche électronique sur la base de données Pubmed a été effectuée en utilisant des termes libres mais aussi des mots - clés issus de la base de données MeSH (Medical Subject Headings).

L'équation de recherche initiale était la suivante :

(((((invasive cervical resorption) OR peripheral cervical resorption) OR extracoronar invasive resorption) OR supraosseous extracoronar invasive resorption) OR peripheral inflammatory root resorption) OR subepithelial external root resorption) OR external cervical resorption) OR idiopathic external resorption → 392 résultats

Après avoir sélectionné les références les plus pertinentes en fonction du titre et du résumé, il s'en est suivi une recherche ascendante et descendante à partir des différents articles afin d'identifier de nouvelles sources qui n'auraient pas été trouvées lors de notre recherche électronique initiale.

Une première analyse nous montre que l'étude des phénomènes moléculaires impliqués dans les résorptions dentaire passe par l'étude de la résorption osseuse. Ainsi des recherches complémentaires ont été faites sur ce sujet. Les mots clés utilisés sont :

- Osteoclast (mot clé MeSH)
- Odontoclast (mot clé MeSH)
- Cementoclast (mot clé MeSH)

Il en a été de même pour comprendre les mécanismes de protection de la dent avec les mots-clés :

- Cementum
- Dental Pulp

## **1.2. Analyse et évaluation des documents**

Bien que les articles sur les résorptions cervicales externes soient nombreux, la majorité sont des rapports de cas ou des revues de littérature. En effet, l'ensemble des articles ont un faible niveau de preuve scientifique bien qu'un comité tel que l'European Society Endodontology vient de publier (septembre 2018) un état des connaissances actuelles sur les résorptions cervicales externes : « European Society of Endodontology Position Statement: External Cervical Resorption »<sup>3</sup>

---

<sup>3</sup> European society of endodontology (ESE) developed by et al., « European Society of Endodontology Position Statement ».

## 2. Dynamique des résorptions cervicales externes

---

Les résorptions cervicales externes et leur compréhension ont suscité l'intérêt de certains chercheurs qui ont étudié leur structure tridimensionnelle, leurs caractéristiques cellulaires et tissulaires sur dents vivantes et dévulpées<sup>4 5</sup>. Ils ont pu analyser un grand nombre de dents extraites et ont constaté que parmi toutes les dents examinées, les résorptions cervicales externes se propagent selon un modèle similaire qui se divise en 3 étapes que nous décrivons au cours de cette partie :

- Initiation
- Résorption
- Réparation

### 2.1. Initiation

#### 2.1.1. Description clinique et radiographique

Cette première étape passe souvent inaperçue et lorsqu'elle est détectée, on remarque de petites irrégularités au niveau gingival et au niveau de la surface dentaire qui sont associées à un saignement au sondage. A la radiographie, on peut voir apparaître une légère radio clarté au niveau cervical. Il est souvent difficile de diagnostiquer une résorption à ce stade car il y a une absence de réel signe clinique mais surtout une absence de symptomatologie.<sup>6</sup>

#### 2.1.2. Description de la porte d'entrée

##### 2.1.2.1. La jonction amélo-cémentaire

Le point de départ des résorptions cervicales externes se situe au niveau du cément juste en dessous de l'attache épithéliale. En l'absence de migration de l'attache parodontale, cette zone correspond à la jonction amélo-cémentaire qui présente de grandes variabilités inter- et intra-individuelles. Il a été suggéré que la morphologie de cette zone et la relation entre les différents tissus minéralisés qui la constituent pourraient être un facteur favorisant l'initiation des résorptions radiculaires.<sup>7</sup>

Elle peut être de 3 types<sup>8</sup> :

---

<sup>4</sup> Mavidou et al., « Understanding external cervical resorption in vital teeth ».

<sup>5</sup> Mavidou et al., « Understanding external cervical resorption patterns in endodontically treated teeth ».

<sup>6</sup> Heithersay, « Invasive cervical resorption ».

<sup>7</sup> Neuvald et Consolaro, « Cementoenamel junction ».


<sup>8</sup> Neuvald et Consolaro.



1. L'émail est recouvert par le ciment : c'est la forme la plus fréquemment rencontrée, dans ce cas le ciment protège la dentine de la résorption.
2. L'émail et le ciment sont au même niveau
3. Il existe un espace entre l'émail et le ciment rendant la dentine accessible. La dentine serait directement en contact avec les bactéries mais aussi avec les cellules responsables de la résorption dentaire.

Il est suggéré que ce 3<sup>ème</sup> type de jonction amélo-cémentaire est plus propice à l'initiation de résorptions cervicales externes.

Figure 1 : Vues en microscopie électronique à balayage représentant les différents types de jonction amélo-cémentaire. A : Le ciment recouvre l'émail. B : L'émail et le ciment sont au même niveau. C : Espace entre le ciment et l'émail avec dentine visible



Source : Neuvald et Consolaro, « Cementoenamel junction », 2000

### 2.1.2.2. La porte d'entrée

La porte d'entrée des résorptions cervicales externes est une zone où l'on peut retrouver de la plaque, du tartre, des bactéries, des zones de résorption, une infiltration de tissu de granulation, des cellules multinucléées, un infiltrat inflammatoire lymphocytaire etc...

En parallèle de ces zones de destruction on a également des zones de réparation avec formation de matrice osseuse non minéralisée (tissu ostéoïde) qui peut entraîner la fusion entre l'os alvéolaire et la dentine rendant impossible toute forme de régénération du ligament alvéolo-dentaire . Dans certains cas on peut voir se former une couche de nouveau ciment qui permettra cette fois une réattache de ligament alvéolodentaire.<sup>9</sup>

**Dès la porte d'entrée, on observe simultanément des phénomènes de résorption et de réparation.**

### 2.1.3. Phénomènes biologiques associés

L'organe dentaire est protégé des résorptions par la présence de cémentoblastes à sa surface et de pré-cément non minéralisé juste en dessous. Cette couche de protection empêche les cellules responsables des résorptions de venir se fixer à la dent et d'initier leur activité. <sup>10</sup> (cf. partie 3 page 22) Le mécanisme exact à l'origine des résorptions cervicales externe n'est pas encore clair, mais nous savons que pour initier l'activité clastique, il faut que **la couche de protection dentaire soit absente** et qu'un **phénomène inflammatoire soit présent**.

#### 2.1.3.1. Destruction de la couche protectrice

L'absence de cette couche peut être physiologique, due à un traumatisme ou iatrogène. Une destruction peut avoir lieu lors d'un brossage traumatique, de thérapeutiques parodontales, d'un traumatisme dentaire... etc. Dans tous les cas, l'absence de cette couche donne un accès direct aux tissus minéralisés sous-jacents (cément et dentine). Les cellules clastiques peuvent venir s'y attacher, s'activer et entamer un processus de résorption.

---

<sup>9</sup> Mavridou et al., « Understanding external cervical resorption patterns in endodontically treated teeth ».

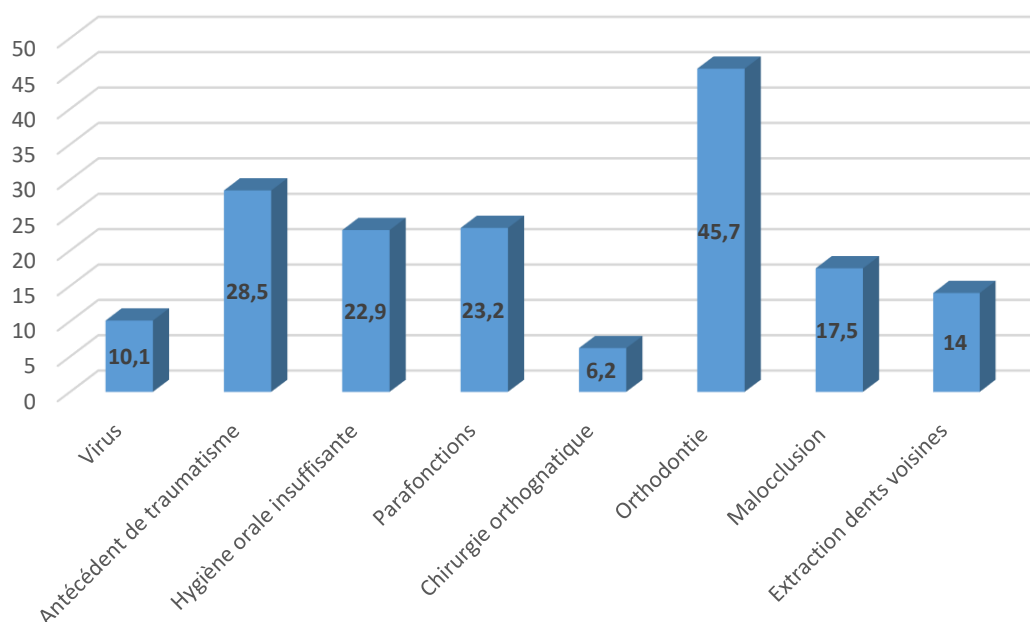
<sup>10</sup> Hammarström et Lindskog, « Factors regulating and modifying dental root resorption ».

### 2.1.3.2. Phénomène inflammatoire

Associé à cette élimination de la couche de protection, un phénomène inflammatoire doit être localement présent pour initier la résorption.

Cette inflammation peut être d'origine septique, par exemple lors d'un brossage insuffisant entraînant la présence de plaque. Elle peut être également aseptique (agent physique, chimique, corps étranger) par exemple lors d'un traitement orthodontique ou encore suite à un traumatisme. Les 2 origines peuvent se cumuler.

Figure 2 : Histogramme représentant la fréquence (%) des principaux facteurs de risque de développement d'une résorption cervicale externe pour les dents étudiées, d'après l'article de Mavridou<sup>11</sup>

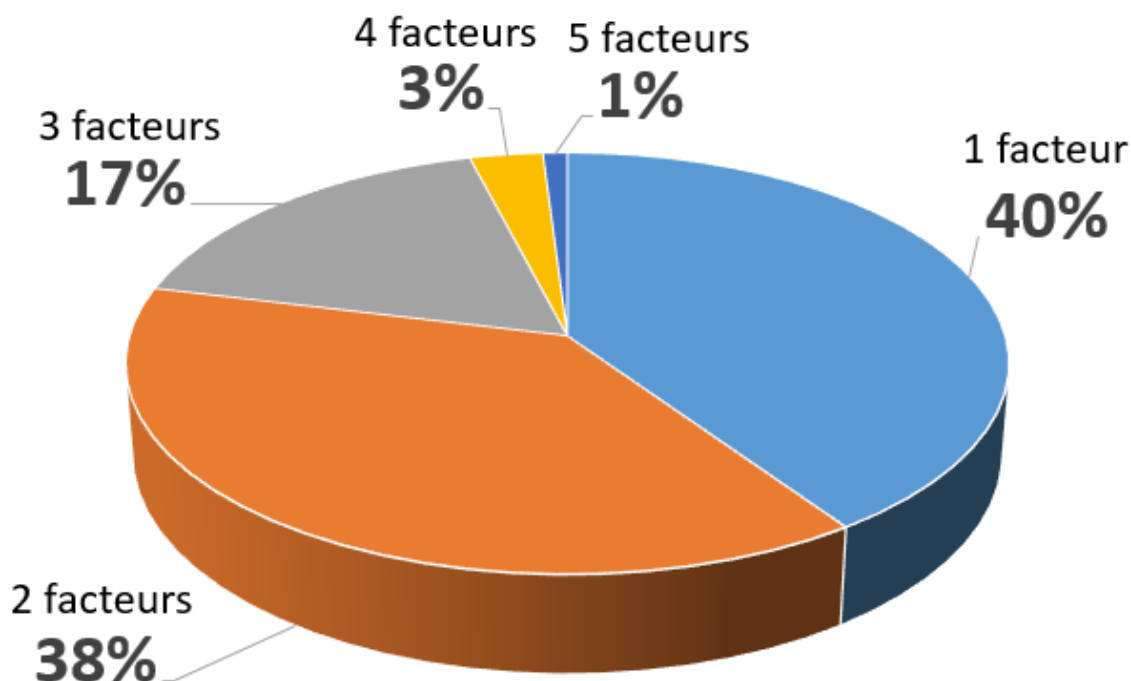


Source : Auteur, 2018

A la lecture de cet histogramme on se rend compte que la somme des pourcentages n'est pas égale à 100 %. En effet, parmi les dents présentant des résorptions cervicales externes plusieurs facteurs de risque peuvent être accumulés pour une même dent.

<sup>11</sup> Mavridou et al., « Descriptive analysis of factors associated with external cervical resorption ».

Figure 3 : Diagramme illustrant le pourcentage de dents atteintes de résorptions cervicales externes en fonction du nombre de facteurs de risques associés, d'après l'article de Mavridou



Source : Auteur, 2018

Ces deux figures mettent en évidence l'origine multifactorielle des résorptions cervicales externes.

#### 2.1.3.3. Exemple d'initiation d'une résorption cervicale externe

Une blessure du ligament alvéolo-dentaire va engendrer la formation d'un caillot sanguin associée à une réaction inflammatoire localisée correspondant à un processus de cicatrisation<sup>12</sup>. Un agent infectieux ou l'application d'une force orthodontique peut également entraîner une inflammation. Celle-ci va débiter par la sécrétion de cytokines qui vont avoir plusieurs rôles et en particulier le recrutement de cellules de la réaction inflammatoire telle que les monocytes, les polynucléaires neutrophiles, les macrophages... Parmi ces cellules se trouvent les précurseurs ostéoclastiques (dérivés des macrophages). Ceci va permettre la mise en place de la défense de l'organisme. C'est à ce moment que l'on voit apparaître un tissu de granulation, qui va venir au contact de la dentine qui n'est plus protégée soit à cause de son anatomie soit après élimination traumatique de la couche protectrice externe (cf. point précédent). Parmi ces nombreuses cytokines, certaines vont nous intéresser plus

<sup>12</sup> Mavridou et al.

particulièrement il s'agit des cytokines pro - inflammatoires que sont le TNF- $\alpha$ , et les interleukines IL-1, IL-6, IL-8. Ces dernières vont en plus des autres fonctions qu'elles assurent augmenter le taux de RANKL et donc favoriser de façon indirecte l'activation et la différenciation ostéoclastique. En parallèle, la mise en place de cette réaction inflammatoire, va entraîner une diminution de la teneur en oxygène ainsi qu'une acidification du milieu environnant. Ces deux éléments vont favoriser la différenciation ostéoclastique et sont donc requis pour le déclenchement de la résorption.

**L'absence de la couche externe de protection et la présence d'une inflammation locale sont nécessaires pour entraîner l'initiation d'une résorption cervicale externe.**

#### **2.1.4. Comparaison de l'initiation des résorptions cervicales externes sur dent vivante et dent dépulpée**

Il a été mis en évidence, que les dents atteintes de résorptions cervicales externes, qu'elles soient traitées endodontiquement ou non présentent des caractéristiques communes. Le schéma d'évolution est le même et se fait en trois étapes : initiation, résorption et réparation.<sup>13</sup>

Cependant, bien qu'il y ait de nombreux points communs, des différences significatives sont notables et ce, dès l'initiation.

##### **2.1.4.1. Les différences**

La principale différence entre la porte d'entrée d'une résorption cervicale externe sur dent dépulpée et sur dent vivante est l'absence de croissance et de fusion du tissu osseux adjacent avec les structures dentaires au niveau de la porte d'entrée sur les dents dépulpées.<sup>14</sup> Ceci pourrait être dû à l'absence de pulpe qui aurait pour rôle de réguler la teneur en oxygène au niveau de la dentine. (cf parties suivantes)

---

<sup>13</sup> Patel et al., « External cervical resorption-part 1 ».

<sup>14</sup> Mavridou et al., « Understanding external cervical resorption patterns in endodontically treated teeth ».

## 2.2. Progression

Une fois initiée, la résorption va continuer à avancer progressivement en direction de la pulpe.

### 2.2.1. Description clinique et radiographique

Plusieurs stades d'avancée des résorptions cervicales externes ont été décrits, mais plusieurs caractéristiques cliniques et radiographiques sont communes à ces différents stades.

#### 2.2.1.1. Les signes cliniques<sup>15 16</sup>

La résorption se situe toujours au niveau cervical, on peut voir apparaître un « pink spot » qui correspond à une coloration rosâtre de la dent due à l'invasion d'un tissu de granulation dans la couronne dentaire et visible par transparence à travers l'émail. D'une manière générale la dent répondra positivement aux différents tests de sensibilité pulpaire (sauf à des stades avancés impliquant la pulpe). Un saignement au sondage sera rapporté car il y a la présence sous-jacente d'un tissu inflammatoire. Les parois de la cavité apparaissent dures au sondage ce qui permet de faire le diagnostic différentiel avec une carie où les parois sont ramollies.

#### 2.2.1.2. Les signes radiographiques<sup>17</sup>

Comme les résorptions cervicales externes sont asymptomatiques jusqu'à un stade avancé c'est lors d'un examen radiographique qu'elles sont le plus souvent détectées. Elles apparaissent radioclares à la radiographie 2D avec des contours souvent irréguliers et se situent à proximité de la région cervicale. Contrairement aux résorptions internes dont la lésion reste centrée sur le canal quelle que soit l'angulation, pour les résorptions externes la localisation de la lésion varie en fonction de l'incidence utilisée (cf. figure ci-dessous). Il est donc nécessaire d'effectuer deux clichés radiographiques avec des incidences différentes afin de faire le diagnostic différentiel entre résorption interne ou externe, ou de procéder à un CBCT (Cone Beam Computed Tomography).

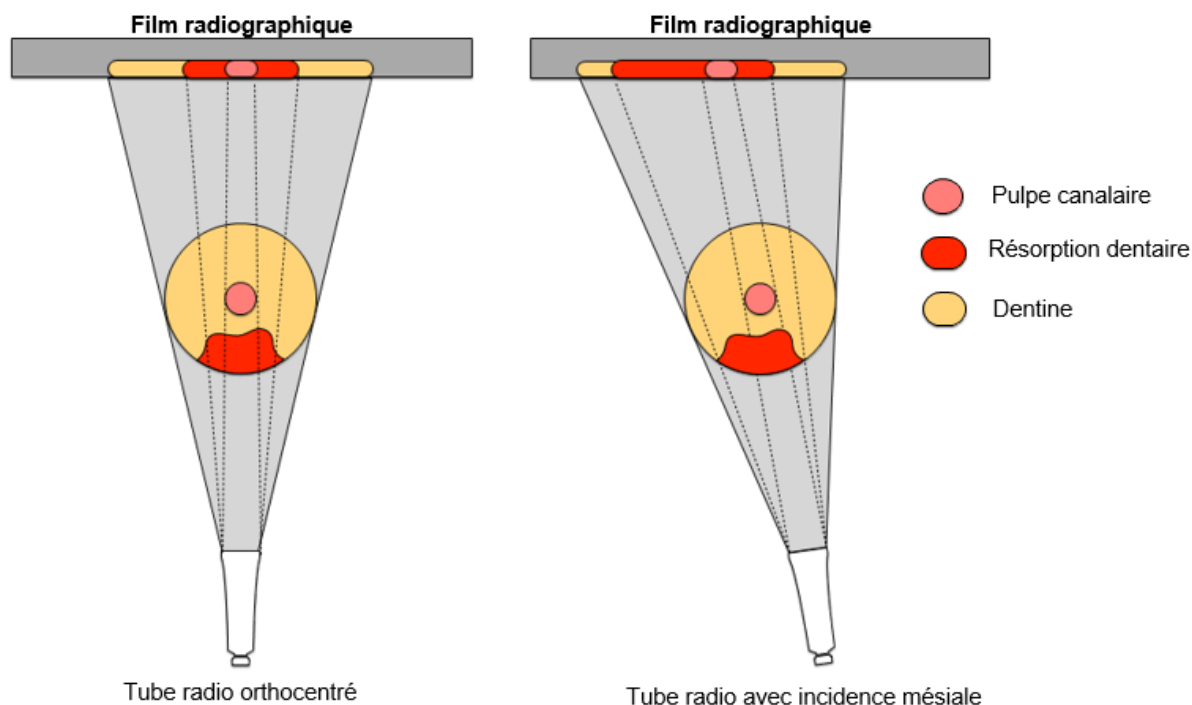
---

<sup>15</sup> Patel, Kanagasigam, et Pitt Ford, « External cervical resorption ».

<sup>16</sup> Heithersay, « Invasive cervical resorption ».

<sup>17</sup> Mavridou et al., « A novel multimodular methodology to investigate external cervical tooth resorption ».

Figure 4 : Schéma illustrant la différence de localisation de la résorption externe autour du canal pulpaire, sur le cliché radiographique en fonction de l'incidence utilisée.



Source : Dr Guillaume Jouanny, 2018

Sur le schéma de gauche, le tube radio est orthocentré sur la dent. Sur le film radiographique on voit que la résorption est centrée sur le canal. Si l'on prend une autre incidence (figure de droite), on s'aperçoit que la résorption dentaire n'est plus centrée autour du canal pulpaire sur le film radiographique. Si la résorption était interne elle resterait centrée autour du canal pulpaire quelle que soit l'incidence.

De plus pour les résorptions cervicales externes, le canal pulpaire reste toujours visible et on peut parfois observer un liseré radio-opaque le long du canal. Cette couche s'appelle la PRRS<sup>18</sup> (Protective Resorption Resistant Sheet). (Nous décrirons cette couche ultérieurement).

L'ensemble de ces éléments nous permettent d'établir un diagnostic différentiel d'avec les résorptions internes.

<sup>18</sup> Luso et Luder, « Resorption pattern and radiographic diagnosis of invasive cervical resorption. A correlative microCT, scanning electron and light microscopic evaluation of a case series ».

### 2.2.2. Description de la progression

Dans le cas où tous les éléments sont requis pour que la résorption progresse, cela se fait toujours de la même façon : initiation à partir d'une ou plusieurs portes d'entrées puis progression en direction et autour de la pulpe sans atteinte de celle-ci. La résorption atteint l'ensemble des tissus durs dentaires ; l'émail, le cément et la dentine. On peut voir apparaître des canaux de résorption « resorption channels » au sein des tissus dentinaires et des connexions avec le ligament alvéolo-dentaire.

Les analyses histologiques ont mis en évidence de larges cellules ostéoclastiques multinucléées actives et adhérentes au sein des lacunes de résorption, mais aussi des zones où les cellules ostéoclastiques sont détachées de la lacune de résorption. Dans ce cas, les lacunes sont occupées par d'autres cellules telles que des phagocytes, du tissu ostéoïde ou des cellules ostéoblastiques. En effet on a pu remarquer qu'on pouvait avoir simultanément sur une dent mais à des endroits différents, des zones de résorption, des zones de formation active de tissu ostéoïde et des zones de remodelage du tissu osseux de réparation<sup>19 20</sup>.

### 2.2.3. Phénomènes biologiques associés

Après l'élimination de la couche de protection et la présence d'un phénomène inflammatoire, c'est la persistance de ce dernier qui va permettre la progression de la résorption. Cette inflammation localisée qui va favoriser le recrutement de précurseurs ostéoclastiques supplémentaires au niveau de la zone de résorption et lui permettre de s'étendre. Si l'inflammation s'arrête, la résorption s'interrompt et dans le cas de résorptions débutantes une réparation peut intervenir (grâce au cément). C'est sur ce principe que reposent les traitements des résorptions cervicales externes qui ont pour objectif de stopper l'inflammation et restaurer les pertes de substances.

#### 2.2.3.1. Persistance du phénomène inflammatoire

Parmi les éléments susceptibles d'entretenir l'inflammation et permettant à la résorption de s'étendre, on retrouve : les bactéries de la plaque dentaire, une force continue telle que l'on retrouve lors d'un traitement orthodontique ou encore la combinaison de ces différents facteurs.

**La persistance du phénomène inflammatoire est indispensable à la progression des résorptions.**

---

<sup>19</sup> Mavridou et al., « Understanding external cervical resorption in vital teeth ».

<sup>20</sup> Patel et al., « External cervical resorption-part 1 ».



## 2.2.4. Comparaison de la progression des résorptions cervicales externes sur dent vivante et dent dépulpée

C'est lors de la progression de la résorption qu'il y a le plus de différences entre les dents vivantes et les dents traitées endodontiquement.

### 2.2.4.1. Points communs

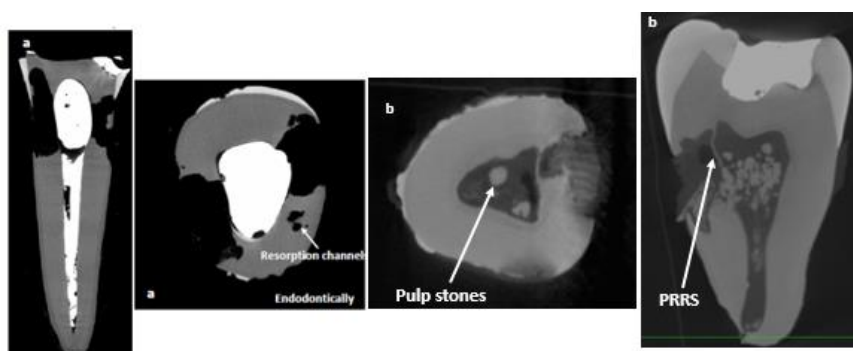
Au sein de la résorption à proprement dit, on a une projection tridimensionnelle corono-apicale, en direction de l'espace pulpaire/matériaux d'obturation avec atteinte du cément de la dentine et de l'émail formant une cavité et un réseau de résorption. Un dense infiltrat inflammatoire lymphocytaire et des cellules multinucléées sont présents.

### 2.2.4.2. Différences

Comme nous avons déjà pu le voir pour l'initiation, il existe aussi des différences lors de la progression. Sur les dents traitées endodontiquement, on remarque que l'intensité de la résorption est plus élevée que sur les dents non traitées. En effet, la résorption semble plus agressive, elle est associée à un grand nombre de cellules multinucléées et une extension de la résorption jusqu'au matériau d'obturation.<sup>21</sup> Plusieurs hypothèses sont possibles pour justifier cette agressivité plus importante :

- Absence de pulpe vitale (donnant lieu à des conditions d'hypoxie)
- Absence de PRRS (liseré radio opaque le long du canal)
- Changement de composition chimique de la dentine suite au traitement endodontique.

Figure 5 : Nano-CT : Mise en évidence de l'absence de PRRS sur les dents traitées endodontiquement (a) et la présence de PRRS sur les dents vivantes (b)



Source : Mavidou, « Understanding external cervical resorption patterns in endodontically treated teeth » 2016 ; Laboratoire EA2496 Montrouge 2018

<sup>21</sup> Mavidou et al., « Understanding external cervical resorption patterns in endodontically treated teeth ».

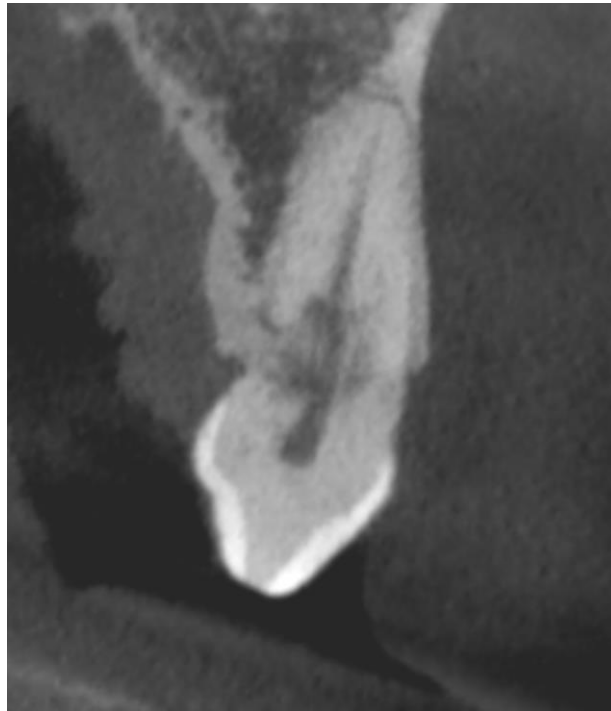
## 2.3. Réparation

Pendant que la résorption avance on peut voir apparaître à certains endroits des zones de réparation ce qui traduit une réelle dynamique des résorptions cervicales externes.

### 2.3.1. Description clinique et radiographique

Cette étape est difficilement détectable cliniquement et radiographiquement. Mais on peut parfois voir des stries ou des formes de nuage radio opaque au sein de l'image radioclaire (qui correspond aux lacunes de résorption).<sup>22</sup> Néanmoins, c'est surtout l'analyse histologique ou par micro/nano-CT qui nous permet de l'étudier précisément.

Figure 6 : Coupe Vestibulo-linguale de CBCT mettant en évidence une forme de réparation osseuse s'invaginant dans la dent.



Source : Dr Laurent ARBONA, 2018

---

<sup>22</sup> Patel et al., « External cervical resorption-part 1 ».

### **2.3.2. Description de la réparation**

Le tissu de réparation peut se présenter sous la forme d'un tissu de type osseux ou cémentaire.

#### **2.3.2.1. Un tissu de type osseux**

Cette réparation, consiste en la formation d'un tissu minéralisé comparable à du tissu osseux lamellaire qui va se substituer aux tissus perdus lors de la résorption dentaire.<sup>23</sup>

Au sein de ce tissu de réparation on retrouve des vaisseaux sanguins ainsi que des zones de remodelage (que nous développerons par la suite). Les analyses histologiques ont mis en évidence la présence de cellules ostéoblastiques, de tissu ostéoïde et d'ostéocytes rendant ce tissu comparable à du tissu osseux. Parfois une fusion entre les structures dentaires (cément, émail, dentine, PRRS), le tissu minéralisé de substitution et l'os alvéolaire adjacent peut avoir lieu.

#### **2.3.2.1. Un tissu cémentaire**

La réparation peut aussi prendre la forme d'un tissu de type cémentaire. Au niveau de la porte d'entrée, il peut y avoir la formation d'une couche de nouveau ciment. Dans ce cas, une réattache du ligament alvéolo-dentaire est visible, les fibres de collagène pénètrent dans ce ciment et l'os alvéolaire. Cette réparation cémentaire sera décrite dans la partie 4.

### **2.3.3. Phénomènes biologiques associés à la réparation de type osseuse**

Le mécanisme exact impliqué lors de la réparation des résorptions n'est pas encore complètement décrit. Les cellules responsables de cette réparation ressemblent aux ostéoblastes et pourraient avoir pour origine l'os adjacent à la dent.

Ce tissu de réparation se forme et remplit peu à peu la cavité de résorption en commençant par la périphérie de la cavité de résorption en direction de la pulpe. Il peut être perçu comme une forme de guérison des résorptions cervicales externes. Après la formation de ce tissu, on peut voir apparaître une forme de remodelage de ce dernier avec la présence de lignes d'inversion caractéristiques d'un remodelage. Il faut bien faire attention, car on peut retrouver simultanément des zones de résorption, des zones de réparation et des zones de remodelage.<sup>24</sup>

---

<sup>23</sup> Mavridou et al., « A novel multimodular methodology to investigate external cervical tooth resorption ».

<sup>24</sup> Mavridou et al., « Understanding external cervical resorption in vital teeth ».

## **2.3.4. Comparaison de la réparation des résorptions cervicales externes sur dent vivante et dent dépulpée**

### **2.3.4.1. Points communs**

On observe à la fois une zone résorbée qui est remplacée par un tissu minéralisé de type osseux et des zones de remodelage.

### **2.3.4.2. Différences**

D'une façon générale, l'étendue globale des zones de réparation (quand elles sont présentes) est moins importante et plus localisée sur les dents traitées endodontiquement. Ceci peut être expliqué par l'absence de pulpe, qui aurait pour rôle de réguler la teneur en oxygène environnant et favoriser la formation osseuse. Par conséquent les dents traitées endodontiquement ne bénéficient pas de cette régulation en oxygène ce qui expliquerait phénomène de réparation limité (cf. partie 3). Attention, sur les dents étudiées dans l'étude de Mavridou et Al<sup>25</sup>, les dents ne présentant pas de réparation ont été extraites rapidement après le début des altérations. On peut donc supposer que la mise en place d'une réparation aurait pu se faire mais dans un délai plus important. Quant au remodelage il est bien visible sur les dents dépulpées mais moins important que sur les dents vivantes.

## **2.4. Classification radiographique**

Les différentes étapes que nous venons de décrire ne sont pas toujours détectables cliniquement et la découverte des résorptions cervicales externes est souvent fortuite lors d'un examen radiographique de contrôle.

La description s'est longtemps faite selon une première classification bidimensionnelle <sup>26</sup> qui a vu le jour en 1999 et a fait référence jusqu'en 2017 pour classer les différents niveaux d'avancée des résorptions cervicales externes et proposer un traitement en fonction de ces différents stades allant de 1 à 4. Cette classification a pour limite de ne pas prendre en compte l'aspect tridimensionnel de l'évolution des résorptions cervicales externes. Patel a remédié à cette limite en 2017 en proposant une classification tridimensionnelle, qui prend en compte la hauteur (étendue verticale) de la lésion, la propagation circonférentielle et la proximité avec la pulpe <sup>27</sup>(Voir tableau)

---

<sup>25</sup> Mavridou et al., « Understanding external cervical resorption patterns in endodontically treated teeth ».

<sup>26</sup> Heithersay, « Invasive cervical resorption : an analysis of potential predisposing factors ».

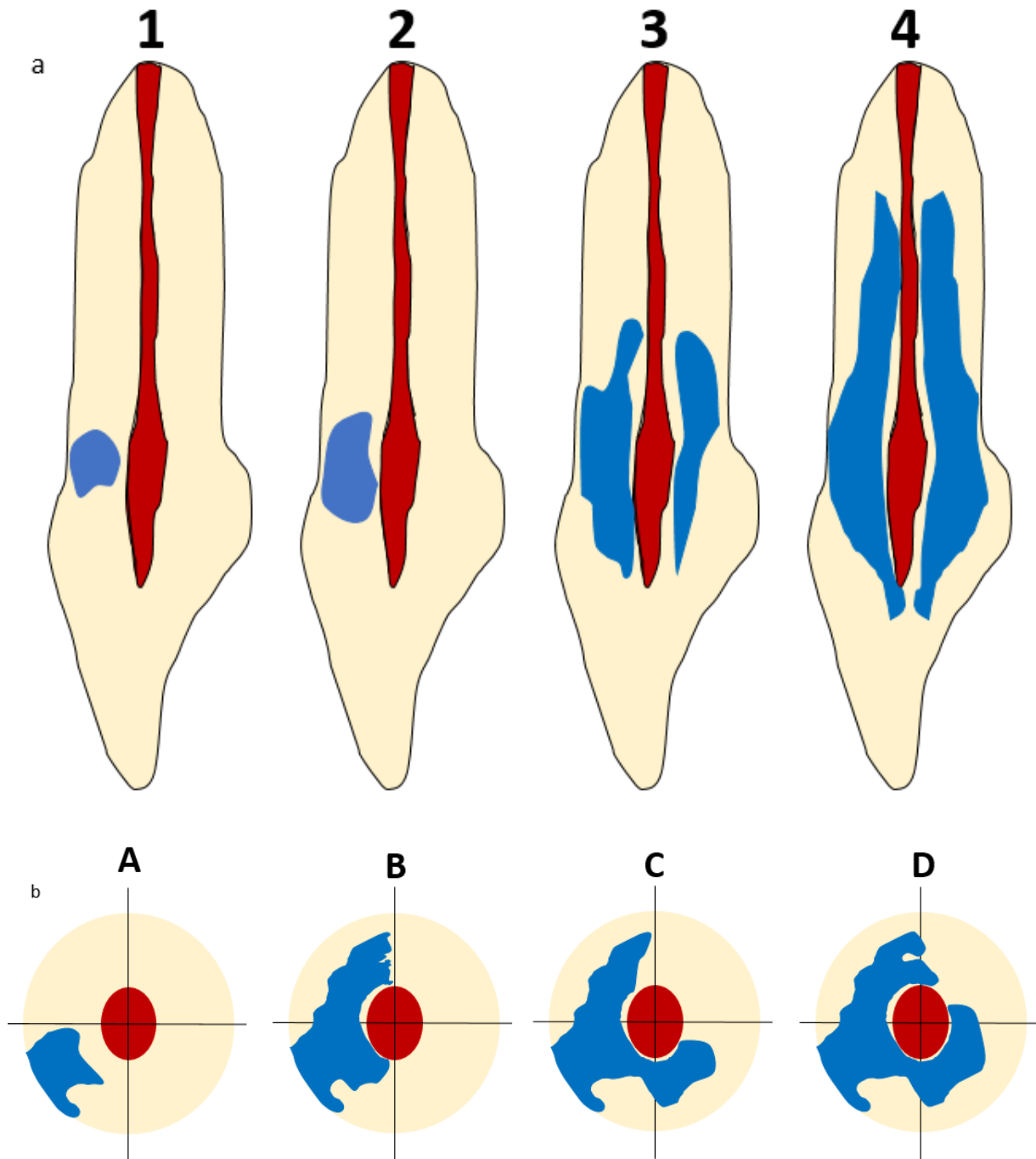
<sup>27</sup> Patel, Kanagasangam, et Pitt Ford, « External cervical resorption ».

Tableau 1 : Tableau présentant la classification tridimensionnelle des résorptions cervicales externes proposée par PATEL 2017

Etendue corono – apicale	Etendue circonférentielle	Proximité avec la pulpe
<p>1. Au niveau de la jonction amélo-cémentaire ou coronaire à la crête osseuse (subcrestale)</p> <p>2. S'étend dans le tiers coronaire de la racine et sous la crête osseuse (subcrestale)</p> <p>3. S'étend dans le tiers médian de la racine</p> <p>4. S'étend dans le tiers apical de la racine</p> <p>(Cf. schéma ci – dessous)</p>	<p>A : <math>\leq 90^\circ</math></p> <p>B : <math>&gt; 90</math> et <math>\leq 180^\circ</math></p> <p>C : <math>&gt; 180^\circ</math> et <math>\leq 270^\circ</math></p> <p>D : <math>&gt; 270^\circ</math></p> <p>(cf. schéma ci- dessous)</p>	<p>d : Lésion confinée à la dentine</p> <p>p : Probable atteinte de la pulpe</p>

Source : Auteur, 2018

Figure 7 : Schéma illustrant la classification tridimensionnelle des résorptions cervicales externes de Patel (tableau ci-dessus). a) extension corono-apicale b) extension circonférentielle



Source : Auteur, 2018

Cependant, cette classification présente elle aussi une limite dans sa catégorie « proximité à la pulpe » où elle distingue « lésion confinée à la dentine » et « probable atteinte de la pulpe » alors qu'il semblerait que la pulpe soit systématiquement impliquée dans les résorptions cervicales externes (pour un rôle de défense – cf. partie 4)

**Le diagnostic des résorptions cervicales externes n'est pas toujours évident et se fait souvent de façon fortuite car elles se développent à bas bruit. Leur évolution peut se diviser en plusieurs étapes qui présentent chacune des points communs mais aussi des différences selon que les dents soient vivantes ou traitées endodontiquement suggérant une implication pulpaire.**

Toutes ces étapes ont lieu de façon concomitante et sont sous le contrôle de mécanismes cellulaires et moléculaires.

## **3 : Mécanismes biologiques des résorptions cervicales externes**

---

Les résorptions cervicales externes sont la conséquence de l'activité de cellules clastiques spécifiques que sont les odontoclastes aux dépens de la dentine radulaire. L'étude des cellules clastiques s'est principalement faite au travers des ostéoclastes qui ont été très largement étudiés dans le cadre de la résorption osseuse. Nous allons donc décrire le fonctionnement des ostéoclastes pour comprendre celui des odontoclastes.

### **3.1. Les acteurs cellulaires des résorptions cervicales externes : les cellules clastiques.**

#### **3.1.1. Les ostéoclastes**

##### **3.1.1.1. Origine**

Les ostéoclastes sont des cellules spécialisées multi-nucléées d'origine hématopoïétique dont les précurseurs, les monocytes, font partie de la lignée myéloïde. Ces derniers sont les précurseurs communs des macrophages, des cellules dendritiques, et des ostéoclastes.<sup>28</sup>

##### **3.1.1.2. Différenciation**

La différenciation des pré-monocytes en précurseurs ostéoclastiques est régulée par des facteurs de croissance et de transcription dont les deux principaux sont : M-CSF qui se lie à son récepteur c-fms, et RANKL qui se lie à son récepteur RANK. A travers ces liaisons, le monocyte va se différencier en pré-ostéoclaste (cellule mononucléée)<sup>29</sup>.

Ces pré-ostéoclastes vont ensuite fusionner entre eux pour devenir une cellule multi-nucléée que l'on nomme: ostéoclaste inactif. Cette fusion est sous le contrôle du système RANK/RANKL qui est indispensable pour induire l'expression de gènes permettant l'acquisition des caractéristiques de la lignée ostéoclastique, leur formation, leur fusion, leur différenciation.

---

<sup>28</sup> Baron, « L'ostéoclaste et les mécanismes moléculaires de la résorption osseuse ».

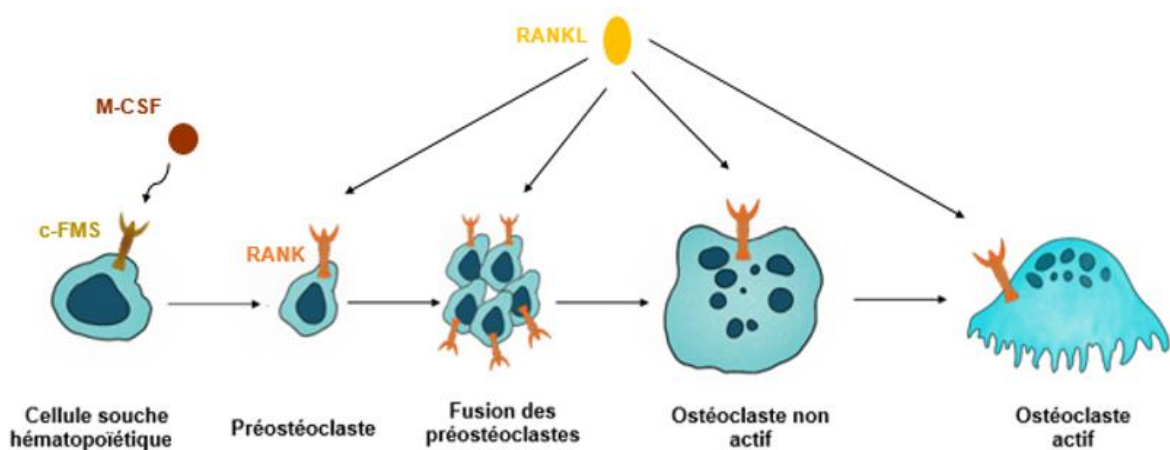
<sup>29</sup> Boyle, Simonet, et Lacey, « Osteoclast differentiation and activation ».



Pour terminer leur différenciation et devenir des ostéoclastes matures, capables de résorber, les précurseurs ostéoclastiques doivent se lier à la matrice osseuse minéralisée. L'attachement est une fonction indispensable à la formation et à la fonction de l'ostéoclaste. Il se fait par l'intermédiaire de récepteurs transmembranaires de la famille des intégrines. Ce sont des hétérodimères composés de deux sous-unités  $\alpha$  et  $\beta$ , qui possèdent des sites de liaison spécifiques dans leur partie extracellulaire, qui reconnaissent la séquence tripeptidique RGD<sup>30</sup> (Arg- Gly- Asp). Leur activité nécessite la présence de calcium. Les ostéoclastes expriment plusieurs intégrines mais celle qui semble la plus importante dans le phénomène d'adhérence est  $\alpha$ V $\beta$ 3. Cette séquence RGD est présente dans la matrice dentinaire et cémentaire par l'intermédiaire des SIBLINGs qui sont des protéines non collagéniques. Les intégrines  $\alpha$ V $\beta$ 3 vont s'attacher aux séquences RGD retrouvées dans la matrice minéralisée et former une zone étanche (=sealing zone) qui va permettre de délimiter la zone de résorption.

**La différenciation des pré-monocytes en pré-ostéoclastes va débuter dans la moelle osseuse. Puis, par chimiotactisme, les précurseurs ostéoclastiques vont migrer vers la zone à résorber, fusionner et se différencier grâce aux différentes interactions cellulaires et moléculaires entraînant la formation d'un ostéoclaste mature.**

Figure 8 : Schéma représentant les étapes de la différenciation ostéoclastique



Source : Auteur, 2018

<sup>30</sup> Feng et Teitelbaum, « Osteoclasts ».

### 3.1.1.3. Caractéristiques d'un ostéoclaste activé

C'est l'attachement des intégrines  $\alpha V\beta 3$  de l'ostéoclaste à la matrice minéralisée qui va permettre aux ostéoclastes d'acquérir une bipolarité morphologique et fonctionnelle par une modification de l'organisation du cytosquelette. Cette activation de l'ostéoclaste va se traduire par des modifications morphologiques et métaboliques.

- *Modifications morphologiques :*

Au niveau de la zone apicale, qui est en regard de l'os, se formera une bordure en brosse « ruffled border » qui est la zone active de la résorption. C'est une zone très importante car c'est ici qu'auront lieu tous les échanges moléculaires entraînant la résorption. Cette bordure en brosse se trouve à l'intérieur de la zone étanche « sealing zone » délimitée par la liaison entre l'ostéoclaste et la surface osseuse.

- *Modifications métaboliques*

Cette liaison de la cellule à la matrice va également entraîner une cascade de modifications métaboliques intracellulaires, rendant l'ostéoclaste capable de résorber. On note une augmentation de l'anhydrase carbonique 2, du nombre de pompes à protons  $H^+$  ATPase, de la cathepsine K et de TRAP (Tartare Resistant Acid Phosphatase). Ces changements s'accompagnent d'une augmentation du nombre de mitochondries, d'une mobilité cellulaire accrue et d'un trafic intracellulaire des déchets produits lors de la résorption. Tout ceci traduit l'adaptation métabolique de l'ostéoclaste lorsqu'il est activé.<sup>31</sup>

### 3.1.1.4. Mécanisme de résorption osseuse

Une fois attaché et activé, l'ostéoclaste va être capable de sécréter plusieurs types d'enzymes et molécules entraînant la dégradation complète de la matrice extracellulaire du tissu osseux. Cette matrice est composée d'une partie minérale et d'une partie organique tout comme la dentine, le ciment et l'émail rendant la comparaison possible entre résorption osseuse et résorption dentaire.

La résorption se fait en deux étapes qui sont régies par des mécanismes différents. On distingue la dissolution de la partie minérale et la dégradation de la matrice organique.

---

<sup>31</sup> Arnett et Orriss, « Metabolic properties of the osteoclast ».

- *Dissolution de la partie minérale :*

Il existe un transport de protons à travers la bordure en brosse via « les pompes à protons » qui sont nombreuses au niveau de la zone d'échange. C'est l'anhydrase carbonique 2, au sein de l'ostéoclaste, qui va permettre la formation d'ion hydrogène H<sup>+</sup> et de bicarbonate à partir d'eau et de dioxyde de carbone ( $\text{CO}_2 + \text{H}_2\text{O} \leftrightarrow \text{H}_2\text{CO}_3 \leftrightarrow \text{H}^+ + \text{HCO}_3^-$ ). Ces ions H<sup>+</sup> vont être transportés dans le milieu extracellulaire via les pompes à proton ATPase que l'on retrouve au niveau de la bordure en brosse. Le pH nécessaire à la dissolution de l'hydroxyapatite étant inférieur ou égal à 5, l'apport massif d'ions hydrogène acidifiant le compartiment de résorption va entraîner la dissolution de la partie minérale. Par ailleurs, pour assurer l'électroneutralité au niveau de la lacune de résorption des ions chlorure (Cl<sup>-</sup>) sont apportés via les canaux Cl<sup>-</sup> retrouvés eux aussi au niveau de la bordure en brosse.<sup>32</sup>

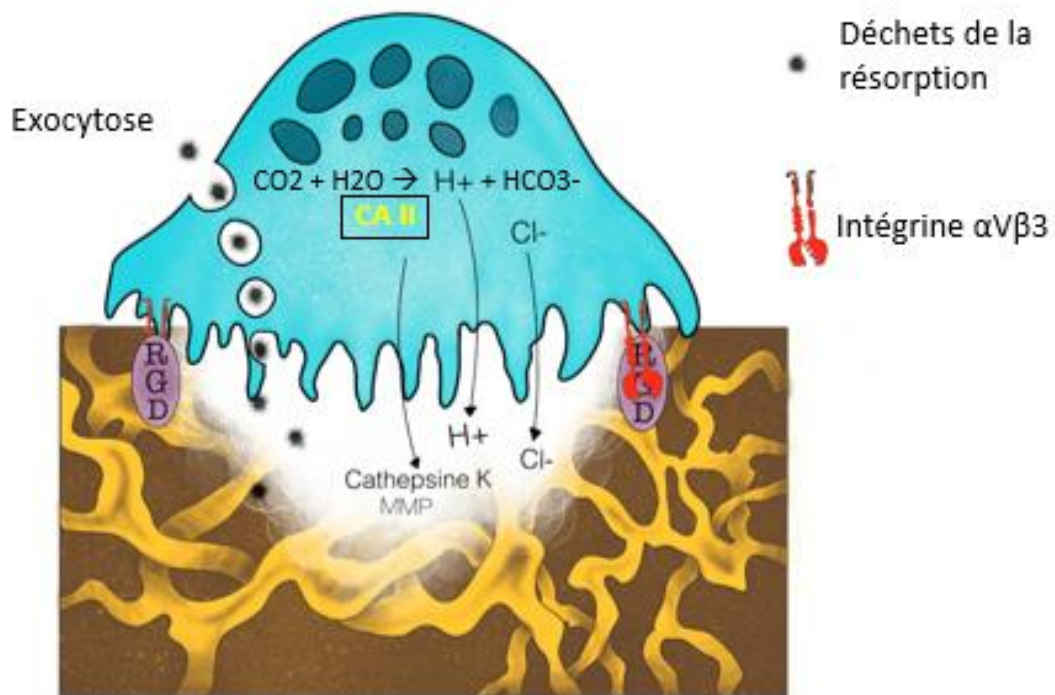
- *Dégradation de la matrice organique*

La dégradation de la matrice organique est sous le contrôle d'enzymes protéolytiques dont les principales sont la cathepsine K, les métalloprotéinases et les TRAP qui vont entraîner la dégradation du collagène et des protéines matricielles. Une fois dégradés, les déchets sont évacués du compartiment de résorption par transcytose et éliminés de la cellule au niveau du pôle opposé à celui de la résorption.

---

<sup>32</sup> Wang et McCauley, « Osteoclasts and odontoclasts ».

Figure 9 : Schéma résumant la résorption osseuse. Dégradation de la partie minérale par le transport d'ion  $H^+$  (produit de l'anhydrase carbonique 2 = CAII) dans la zone de résorption. Dégradation de la partie protéique par différentes enzymes cathepsine K et MMP. Les déchets de cette résorption sont ensuite éliminés du côté opposé de la résorption par exocytose.



Source : Auteur, 2018

Une fois activé l'ostéoclaste est capable de résorber le tissu osseux grâce à deux mécanismes. Un premier qui lui permet de dissoudre la partie minérale grâce à l'apport d'ions  $H^+$  à l'intérieur de la zone étanche (=sealing zone) et un second qui permet la dégradation de la matrice organique par des enzymes protéolytiques. Ensuite les déchets issus de la résorption sont éliminés de la lacune par endocytose, puis par exocytose du côté opposé à la bordure en brosse.

### 3.1.2. Les odontoclastes, dentinoclastes et cémentoclastes

Les odontoclastes sont les cellules clastiques qui ont pour fonction de résorber les tissus durs dentaires. Elles représentent donc les principales cellules responsables des résorptions dentaires. On peut distinguer les cémentoclastes qui résorbent le ciment et dentinoclastes qui résorbent la dentine. Les odontoclastes sont souvent comparés voir associés aux ostéoclastes (= cellules qui résorbent l'os) car ils présentent de nombreuses similitudes. Ils ont la même origine cellulaire, la même anatomie (présence d'une bordure en brosse) et ont des propriétés enzymatiques et métaboliques identiques. Cependant il existe quelques petites différences ; les odontoclastes sont en général plus petits, possèdent moins de noyaux et forment des lacunes de résorption plus petites que les ostéoclastes.<sup>33</sup>  
<sup>34</sup> Finalement ce qui les différencie vraiment, c'est la nature du substrat que ces cellules résorbent.

**Les fortes ressemblances et la difficulté à différencier ostéoclastes et odontoclastes étant importante, l'étude et la compréhension des phénomènes de résorption dentaire peuvent se faire via les ostéoclastes et la résorption osseuse.**

---

<sup>33</sup> Wang et McCauley.

<sup>34</sup> Tyrovolia et al., « Root resorption and the OPG/RANKL/RANK system ».

## 3.2. Système de régulation de la différenciation ostéoclastique.

La différenciation ostéoclastique est sous le contrôle et la dépendance de plusieurs éléments à la fois moléculaires et environnementaux.

### 3.2.1. Les acteurs moléculaires

Parmi les molécules qui régulent la différenciation ostéoclastique et donc la résorption on retrouve le trio M-CSF/c-fms - RANK/RANKL et OPG. Un tableau récapitulatif se trouve à la fin de cette partie.

#### 3.2.1.1. M-CSF (=Macrophage Colony Stimulating Factor) / c-fms (=Colony stimulating factor receptor)

- Description

M-CSF est un facteur de croissance hématopoïétique qui agit sur les cellules par liaison à son récepteur transmembranaire c-fms. M-CSF peut aussi agir de façon autocrine paracrine ou endocrine. Il a plusieurs rôles mais nous ne nous intéresserons qu'à celui impliqué lors de la différenciation ostéoclastique<sup>35</sup>.

- Rôle

La liaison de M-CSF à son récepteur c-fms va entraîner la création de signaux permettant la prolifération et la survie des précurseurs ostéoclastiques.

C'est RANKL qui prendra le relais avec la liaison sur son récepteur RANK pour la différenciation des précurseurs ostéoclastiques en ostéoclaste. M-CSF a aussi pour rôle de stimuler la production de RANK et de diminuer celle d'OPG.

**M-CSF active et permet la différenciation ostéoclastique par sa liaison à son récepteur c-fms.**

- Zone d'expression

M-CSF est exprimé par les ostéoblastes, odontoblastes, les améloblastes, les cellules de la pulpe dentaire, les fibroblastes et les cellules endothéliales. Elle est également produite par les monocytes, les ostéocytes et les granulocytes<sup>36,37</sup>.

---

<sup>35</sup> Feng et Teitelbaum, « Osteoclasts ».

<sup>36</sup> Feng et Teitelbaum.

<sup>37</sup> Wang et McCauley, « Osteoclasts and odontoclasts ».

- Etude :

Le rôle de M-CSF dans l'ostéoclastogénèse a été mis en évidence lors d'études in vivo. Dans une des études, les souris avec une mutation du gène *Csf 1*, entraînant l'expression de M-CSF non fonctionnelle, développent une ostéopétrose sévère caractérisée par l'absence complète d'ostéoclastes.<sup>38</sup>

Mais son rôle dans les résorptions dentaires a aussi été décrit (cf. étude RANK/RANKL partie 3.2.1.1)

- Régulation

La sécrétion de M-CSF est stimulée par la vitamine D3, la parathormone, IL-1, PGDF et IFN $\gamma$ .

### 3.2.1.2. RANK (= Récepteur d'Activation du facteur Nucléaire Kappa) et RANKL (= Ligand du Récepteur d'Activation du facteur Nucléaire Kappa)

- Description RANK/RANKL :

RANK est un peptide qui fait partie lui aussi de la superfamille des récepteurs du TNF. C'est une protéine transmembranaire qui se situe à la surface des précurseurs ostéoclastiques et des ostéoclastes actifs.

RANKL est une protéine de la famille des TNF qui peut être sous forme transmembranaire ou soluble.

- Rôle :

En association avec MCSF, la liaison RANK/RANKL va induire l'expression de gènes par les précurseurs ostéoclastiques permettant d'acquérir les caractéristiques de la lignée ostéoclastique<sup>39</sup>.

Cette liaison va provoquer la fusion des précurseurs ostéoclastiques, leur différenciation en ostéoclastes, leur activation et leur survie.

**La liaison RANK/RANKL a pour rôle de promouvoir/favoriser/induire l'activité ostéoclastique et donc la résorption osseuse et dentaire.**

---

<sup>38</sup> Kim et Kim, « Signaling pathways in osteoclast differentiation ».

<sup>39</sup> Boyle, Simonet, et Lacey, « Osteoclast differentiation and activation ».

- Zones d'expression :

RANKL est produit par les cellules de la lignée ostéoblastique où il sera sous sa forme transmembranaire, et par les lymphocytes T où il sera sous sa forme soluble<sup>40</sup>. On le retrouve également au niveau des odontoblastes, de la pulpe, des fibroblastes du ligament alvéolo-dentaire et des cémentoblastes.

RANK est principalement exprimé au niveau des cellules progénitrices d'ostéoclastes, des ostéoclastes eux-mêmes, des odontoclastes, des lymphocytes B et T et des cellules dendritiques.

- Etude :

L'expression de RANKL/RANK et M-CSF/c-fms au niveau des résorptions dentaires lors de l'application de force orthodontique a été étudiée dans l'article de recherche de Yoko Nakano<sup>41</sup>. Trois groupes de rats ont été constitués : un groupe contrôle, un groupe de rats auxquels on a appliqué une force orthodontique de 10g et un troisième groupe de rats auxquels on a appliqué une force de 50g pendant 10 jours.

Dans le groupe contrôle, peu de lacunes de résorption avec des ostéoclastes exprimant TRAP, RANK et c-fms ont été retrouvées. Dans le deuxième groupe (10g) quelques lacunes avec des ostéoclastes TRAP/RANK/c-fms positifs étaient présentes et quelques fibroblastes du ligament alvéolo-dentaire exprimant RANKL et M-CSF ont été identifiés. C'est dans le 3<sup>ème</sup> groupe (50g) que les différences sont significatives avec de nombreuses lacunes de résorptions, des ostéoclastes TRAP/RANK/c-fms positifs et de nombreux fibroblastes, exprimant RANKL et M-CSF au niveau du ligament alvéolo-dentaire. Les auteurs ont constaté qu'avec une augmentation de la force, on a une augmentation du nombre de résorptions et une augmentation de l'expression RANK/RANKL et M-CSF/c-fms.

Les auteurs ont pu conclure à l'implication des systèmes RANK/RANKL et M-CSF/c-fms dans la différenciation odontoclastique et dans les résorptions dentaires provoquées par des forces orthodontiques chez les rats.

**La liaison de RANKL à son récepteur RANK participe au développement des résorptions dentaires chez le rat.**

---

<sup>40</sup> Tyrovola et al., « Root resorption and the OPG/RANKL/RANK system ».

<sup>41</sup> Nakano et al., « Expressions of RANKL/RANK and M-CSF/c-fms in root resorption lacunae in rat molar by heavy orthodontic force ».



- Régulation :

La production de RANK est favorisée par TGF- $\beta$ , la vitamine D3, le dexaméthasone et est diminuée par IL-4 et la glycoprotéine 130 (activée par IL-6)<sup>42</sup>.

L'expression de RANK-L est modulée par de nombreux facteurs. Elle est stimulée à la fois par des facteurs généraux comme la parathormone et par des facteurs inflammatoires locaux tels que IL-1, TNF –  $\alpha$ , IL – 6. Par ailleurs, elle est inhibée par TGF  $\beta$ , IL-13, 17 $\beta$ -Estradiol<sup>43</sup>. La liste de ces différents facteurs est non exhaustive.

### 3.2.1.3. OPG (=Ostéoprotégérine)

- Description :

OPG est une protéine soluble qui fait partie de la superfamille des récepteurs du TNF (Tumor Necrosis Factor). Elle possède une structure proche de celle du récepteur RANK, et sera donc capable de se lier à RANKL. Il y aura donc compétition entre OPG et RANK. On parlera de « récepteur leurre » ou d'antagoniste du récepteur RANK.<sup>44</sup>

- Rôle :

OPG a pour rôle principal d'inhiber la formation et la différenciation ostéoclastique induite par la liaison RANK/RANKL et de stimuler l'apoptose des ostéoclastes.

Ainsi OPG s'oppose à la résorption osseuse.

- Etude :

Alors que le rôle d'OPG a largement été étudié dans le cadre de la résorption osseuse via les ostéoclastes, l'étude de ses effets lors des résorptions dentaires est plus limitée.

Dans l'article de recherche de Yi Liu en 2013<sup>45</sup>, l'implication d'OPG dans la résorption dentaire et la minéralisation du ciment ont été analysées. Les auteurs ont comparé 2 groupes ; un premier comprenant des souris OPG – KO et un second des souris WT (groupe contrôle) mises en culture avec du RANKL et M-CSF. Toutes les premières molaires ont été analysées par Micro-CT, histologie et immunohistochimie à 4, 6, 26 et 52 semaines. Les auteurs ont pu constater que chez les souris OPG-KO, des résorptions commençaient au bout de 4 semaines superficiellement et progressaient au cours

---

<sup>42</sup> Kamat et al., « An insight into the regulatory mechanisms of cells involved in resorption of dental hard tissues ».

<sup>43</sup> Theoleyre et al., « The molecular triad OPG/RANK/RANKL ».

<sup>44</sup> Tyrovola et al., « Root resorption and the OPG/RANKL/RANK system ».

<sup>45</sup> Liu et al., « Osteoprotegerin-knockout mice developed early onset root resorption ».

des semaines. La présence de plus de cellules clastiques TRAP positives à la surface du ciment, une augmentation des gènes et protéines caractéristiques des ostéoclastes ainsi que des lacunes de résorptions plus importantes ont également été observées. De plus ils ont pu remarquer un défaut de minéralisation du ciment chez les souris OPG-KO. Ainsi, les auteurs ont pu conclure que la diminution d'OPG entraîne des résorptions dentaires par l'activation des ostéoclastes et un défaut de minéralisation du ciment chez la souris.

**OPG semble jouer un rôle dans la régulation des résorptions dentaires chez les souris en inhibant la différenciation ostéoclastique.**

- Régulation :

L'expression de OPG est contrôlée par certaines cytokines, peptides, hormones ou encore certains médicaments. Parmi les molécules capables de stimuler la production de OPG on retrouve TNF-  $\alpha$ , IL - 1 $\alpha$ , IL - 18, TGF -  $\beta$ , BMP et des hormones stéroïdes telles que 17 $\beta$ -estradiol.

Par ailleurs, les glucocorticoïdes, la cyclosporine A, l'hormone parathyroïde, la prostaglandine E2, bFGF inhibent la formation d'OPG. <sup>46</sup>

---

<sup>46</sup> Tyrovala et al., « Root resorption and the OPG/RANKL/RANK system »; Kamat et al., « An insight into the regulatory mechanisms of cells involved in resorption of dental hard tissues ».

Tableau 2 : Tableau récapitulatif du rôle de la zone d'expression et des modulateurs d'expression du Trio OPG/RANK/RANKL

	Rôles	Zone d'expression	Stimulants	Inhibiteurs
OPG	<ul style="list-style-type: none"> <li>Inhibe la formation/différenciation ostéoclastique</li> <li>Stimule l'apoptose des ostéoclastes</li> </ul>	<ul style="list-style-type: none"> <li>Odontoblastes</li> <li>Cellules lymphoïdes, dendritiques</li> <li>Cellules de la pulpe</li> <li>Fibroblastes</li> </ul>	<ul style="list-style-type: none"> <li>TNF – <math>\alpha</math></li> <li>IL - 18</li> <li>TGF – <math>\beta</math></li> <li>BMP – 2</li> <li>Hormones stéroïde (17<math>\beta</math>-estradiol)</li> <li>Vitamine D3 +/-</li> <li>IL - 1<math>\alpha</math> +/-</li> </ul>	<ul style="list-style-type: none"> <li>Glucocorticoïdes</li> <li>Hormone parathyroïde</li> <li>Prostaglandine E2</li> <li>bFGF</li> <li>Cyclosporine A</li> </ul>
RANK	<ul style="list-style-type: none"> <li>Activation et différenciation ostéoclastique</li> </ul>	<ul style="list-style-type: none"> <li>Cellules progénitrices d'ostéoclastes</li> <li>Ostéoclastes</li> <li>Odontoclastes</li> <li>Lymphocytes B et T</li> <li>Cellules dendritiques</li> </ul>	<ul style="list-style-type: none"> <li>IL – 1</li> <li>Vitamine D3</li> <li>Dexamethasone (plus récemment)</li> </ul>	<ul style="list-style-type: none"> <li>IL – 4</li> <li>Glycoprotéine 130 (activée par IL – 6)</li> <li>TGF <math>\beta</math></li> </ul>
RANKL	<ul style="list-style-type: none"> <li>Acquisition des caractéristiques de la lignée ostéoclastique</li> <li>Promotion/ induction de la résorption osseuse</li> </ul>	<ul style="list-style-type: none"> <li>Ostéoblastes</li> <li>Lymphocytes T</li> <li>Odontoblastes</li> <li>Cellules pulpe,</li> <li>Fibroblastes</li> <li>Ligament alvéolo-dentaire</li> <li>Cémentoblastes</li> </ul>	<p><u>Facteurs généraux/systémiques</u></p> <ul style="list-style-type: none"> <li>PTH</li> <li>Vitamine D3</li> <li>Glucocorticoïde</li> <li>Prostaglandine</li> </ul> <p><u>Facteurs inflammatoire locaux :</u></p> <ul style="list-style-type: none"> <li>IL – 1</li> <li>TNF – <math>\alpha</math></li> <li>IL – 6</li> </ul>	<ul style="list-style-type: none"> <li>17<math>\beta</math>-estradiol</li> <li>IL – 13</li> <li>IL – 18</li> <li>TGF<math>\beta</math> +/-</li> </ul>
MCSF	<ul style="list-style-type: none"> <li>Prolifération et survie des précurseurs ostéoclastiques</li> </ul>	<ul style="list-style-type: none"> <li>Ostéoblastes</li> <li>Odontoblastes</li> <li>Améloblastes</li> <li>Cellules de la pulpe dentaire</li> <li>Fibroblastes</li> </ul>	<ul style="list-style-type: none"> <li>Vitamine D3</li> <li>Parathormone</li> <li>IL-1</li> <li>PDGF</li> <li>IFN<math>\gamma</math></li> </ul>	

Source : Auteur, 2018

Ce tableau récapitulatif a été élaboré à partir de différentes références <sup>47 48 49 50</sup>.

**Les couples M-CSF/ c-fms – RANK/RANKL et OPG jouent un rôle clé dans la régulation des résorptions osseuses mais aussi dentaires. M-CSF/c-fms favorise la prolifération et la survie des précurseurs ostéoclastiques. RANK/RANKL participent à la différenciation et à l'activation ostéoclastique. Ils favorisent la résorption tandis que OPG inhibe la différenciation et donc la résorption. La connaissance de leur fonction et des différents facteurs pouvant modifier leur sécrétion permet de mieux comprendre l'initiation des résorptions cervicales externes.**

En plus de ces molécules, l'environnement va influencer l'activation du phénomène de résorption.

### **3.2.2. L'environnement**

Les cellules communiquent avec le milieu qui les entoure. Cet environnement local est important car c'est lui qui déclenche, entretient, favorise ou stoppe un événement cellulaire tel que la différenciation, la quiescence ou l'apoptose etc... Les cellules pourront réagir de différentes façons en fonction des informations qu'elles reçoivent. Plusieurs éléments, tels que RANK/RANKL, OPG, MCSF/ c-fms comme nous l'avons vu dans la partie précédente mais aussi la teneur en oxygène, le pH ou la pression locale vont influencer sur l'ostéoclastogénèse.

#### **3.2.2.1. La teneur en oxygène – hypoxie**

- Origine de l'hypoxie

L'hypoxie a lieu quand l'approvisionnement en oxygène dans le sang est réduit ou perturbé. Plusieurs causes sont possibles telles que les infections, l'**inflammation**, le diabète, le tabac, les glucocorticoïdes etc...<sup>51</sup>

---

<sup>47</sup> Theill, Boyle, et Penninger, « RANK-L and RANK ».

<sup>48</sup> Theoleyre et al., « The molecular triad OPG/RANK/RANKL ».

<sup>49</sup> Tyrovola et al., « Root resorption and the OPG/RANKL/RANK system ».

<sup>50</sup> Kamat et al., « An insight into the regulatory mechanisms of cells involved in resorption of dental hard tissues ».

<sup>51</sup> Arnett, « Acidosis, hypoxia and bone ».

- Hypoxie et ostéoclaste

En condition normale la teneur en oxygène dans le sang est comprise entre 5 et 12% alors qu'en condition d'hypoxie la teneur peut descendre jusqu'à 1%.<sup>52</sup>

In vitro, les auteurs ont étudié le comportement de cellules de la moelle osseuse de rats traités par RANKL/MCSF à pH constant avec plusieurs teneurs en oxygène allant de 0.2 à 20 %.

Il a pu être montré que dans des conditions d'hypoxie, le nombre, l'activité et la taille des ostéoclastes étaient augmentés ayant pour conséquence une hausse du nombre et de la taille des lacunes de résorption. En effet, des changements métaboliques se produisent au sein des ostéoclastes et vont leur permettre de survivre dans ces conditions hostiles.

De plus, avec une hypoxie on note une augmentation de VEGF et IL-6 qui favorisent l'ostéoclastogénèse (cf. paragraphes précédents (partie 3.2.1)).

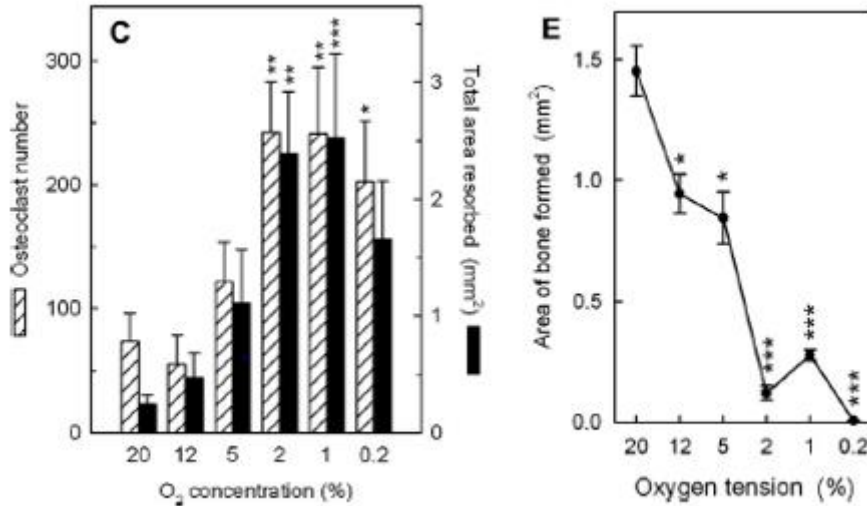
L'hypoxie favorise donc l'activation des ostéoclastes tandis qu'elle bloque la croissance et la différenciation des ostéoblastes. Il faut bien noter que ces effets dépendent du temps : une hypoxie sur une longue période altère la survie ostéoclastique, une ré-oxygénation est parfois nécessaire.

A l'inverse, dans ces mêmes conditions, la croissance osseuse est diminuée, la croissance ostéoblastique est altérée ainsi que la production de collagène.

---

<sup>52</sup> Arnett et al., « Hypoxia is a major stimulator of osteoclast formation and bone resorption ».

Figure 10 : Graphiques mettant en évidence : A gauche l'augmentation du nombre d'ostéoclastes et de zones résorbées lors de la diminution de la teneur en oxygène après 13 jours de culture. A droite on voit la diminution de formation de tissu osseux lorsque la teneur en oxygène diminue.



Source : Arnett, « Acidosis hypoxia and bone », 2010

**Les ostéoclastes ont donc la capacité de changer en fonction de la teneur en oxygène environnante et leur différenciation est stimulée dans des conditions d'hypoxie.**

- **Intérêt clinique :**

Ainsi dans notre cas, lors d'une inflammation, la teneur en oxygène va diminuer, rendant l'environnement propice à la différenciation ostéoclastique (en plus des libérations moléculaires) et à la résorption.<sup>53</sup>

### 3.2.2.2. Le pH

Des variations de pH sont capables de se produire en intra ou extracellulaire et peuvent conduire à un environnement présentant une acidité excessive ; on parlera d'acidose.

<sup>53</sup> Arnett, « Acidosis, hypoxia and bone ».

- **Origine/Cause acidose :**

Elle peut être d'origine systémique ou locale, par exemple lors d'une infection, d'hypoxie, d'une inflammation etc....<sup>5455</sup>

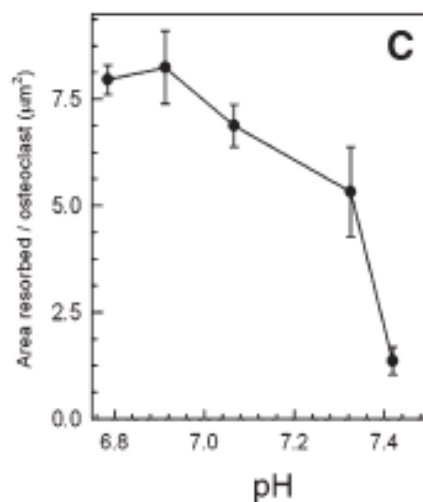
Ces changements de pH ne sont pas sans conséquence ; ils peuvent entraîner des modifications du fonctionnement de nos cellules.

- **Acidose et ostéoclastes**

C'est le cas pour les cellules clastiques qui sont très sensibles aux variations de pH. Plusieurs études expérimentales ont été menées afin d'étudier le comportement des ostéoclastes en condition d'acidose<sup>56</sup>.

En effet, les ostéoclastes étaient presque inactifs à un pH de 7,4 qui correspond au pH physiologique alors qu'à la suite d'une diminution de pH la formation de lacunes de résorption augmente rapidement jusqu'à un pH de 6,8.

Figure 11 : Graphique montrant une diminution du nombre d'ostéoclastes et de zones de résorption quand le pH augmente lors de cultures de cellules du sang humain.



Source : Arnett, « Acid–base regulation of bone metabolism », 2007

Cette augmentation des phénomènes de résorption est due à des modifications du développement de l'ostéoclaste qui peuvent intervenir à différents stades : au moment de la fusion et de la

---

<sup>54</sup> Arnett, « Extracellular pH regulates bone cell function ».

<sup>55</sup> Arnett et al., « Hypoxia is a major stimulator of osteoclast formation and bone resorption ».

<sup>56</sup> Arnett et al.

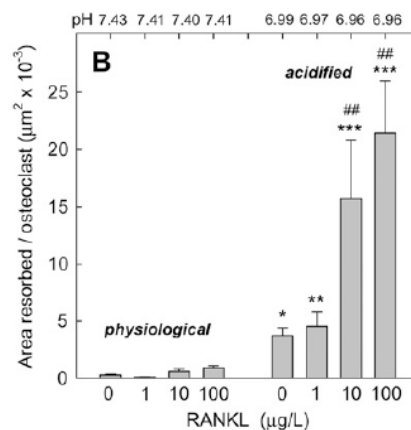
différenciation des cellules pré-ostéoclastiques, ou lors de l'activité, de la survie, de l'adhésion et de la migration des ostéoclastes<sup>57</sup>.

L'ensemble de ces modifications vont promouvoir l'activité ostéoclastique et entraîner des résorptions.

L'acidose semble être un pré-requis indispensable à l'initiation de la résorption et de la différenciation ostéoclastique.

Des auteurs ont mis en culture RANKL avec des ostéoclastes matures à pH physiologique et à pH plus acide. Ils ont remarqué qu'à pH physiologique, RANKL stimule très peu la résorption alors qu'avec un pH plus acide, le nombre de résorptions est multiplié par 25 : ainsi le rôle de RANKL semble être dépendant de l'acidité du milieu environnant.

Figure 12 : Graphique mettant en évidence l'augmentation de production de RANKL à pH diminué.



Source : Arnett, « Extracellular pH Regulates Bone Cell Function », 2008

**L'acidité de l'environnement a un rôle important car les cellules clastiques y sont très sensibles. Une faible variation de pH peut entraîner de grosses conséquences : une diminution du pH de 0,1 est capable de doubler le nombre de résorptions. L'acidose modifie le fonctionnement des cellules clastiques en faveur de la résorption et semble même être indispensable à leur activation<sup>43</sup>.**

<sup>57</sup> Yuan et al., « The roles of acidosis in osteoclast biology ».



### 3.2.2.3. Les forces orthodontiques.

Les dents sont soumises l'application de forces liées à des activités physiologiques (mastication) mais peuvent aussi être soumises à des forces externes (via les traitements orthodontiques). La corrélation entre résorption externe et traitement orthodontique est bien décrite<sup>58</sup> dans la littérature et fait l'objet de nombreuses publications. Plus les forces appliquées sont élevées et la durée du traitement est longue, plus la fréquence d'apparition des résorptions est importante.

Au niveau moléculaire, Il est mis en évidence que l'application de forces compressives entraîne des modifications d'expression de RANKL et OPG au niveau du fluide gingival et du ligament alvéolo-dentaire. Une surexpression de RANKL est observée dans ces situations ainsi qu'une diminution d'OPG.<sup>59</sup> L'application de forces sur une dent modifie l'environnement moléculaire favorisant l'activation de cellules clastiques. La résorption osseuse est nécessaire pour les traitements orthodontiques. Elle permet le déplacement de la dent grâce à un équilibre entre résorption osseuse du côté du mouvement et apposition osseuse du côté opposé. Cependant, l'activation clastique entraîne dans certains cas des résorptions dentaires. En effet, le traitement orthodontique est un traumatisme contrôlé qui peut entraîner la perte de la couche de protection externe de la dent et une inflammation, qui sont les deux éléments nécessaires à l'initiation de résorptions dentaires.

Plusieurs éléments de l'environnement dentaire sont donc susceptibles de favoriser le développement de résorptions dentaires externes. Bien heureusement la dent possède des mécanismes de défense pour faire face aux résorptions cervicales externes. C'est ce que nous allons décrire dans cette prochaine partie.

---

<sup>58</sup> Roscoe, Meira, et Cattaneo, « Association of orthodontic force system and root resorption ».

<sup>59</sup> Nishijima et al., « Levels of RANKL and OPG in gingival crevicular fluid during orthodontic tooth movement and effect of compression force on releases from periodontal ligament cells in vitro ».

## 4 : Mécanismes de protection de la dent face aux résorptions cervicales externes

---

L'analyse exhaustive de la littérature a permis de mettre en évidence deux formes de protection de la dent face aux résorptions cervicales externes. Le premier type est constitutif, présent avant l'initiation des résorptions cervicales externes.

Le second type est actif et correspond à des mécanismes biologiques de défense mis en œuvre par la dent en réponse aux destructions engendrées par les résorptions

### 4.1. Le ciment

Le ciment est un tissu minéralisé qui recouvre l'ensemble de la face externe de la racine dentaire et qui a la particularité d'être avasculaire et dépourvu d'innervation. Il ne subit pas de remodelage mais une apposition continue tout au long de la vie ce qui le différencie du tissu osseux malgré leur composition très proche<sup>60</sup>

Le ciment n'est pas un tissu uniforme tout le long de la racine dentaire, il existe plusieurs types de ciment qui possèdent chacun leurs propres fonctions, localisations, structures et compositions<sup>61</sup>. On distingue :

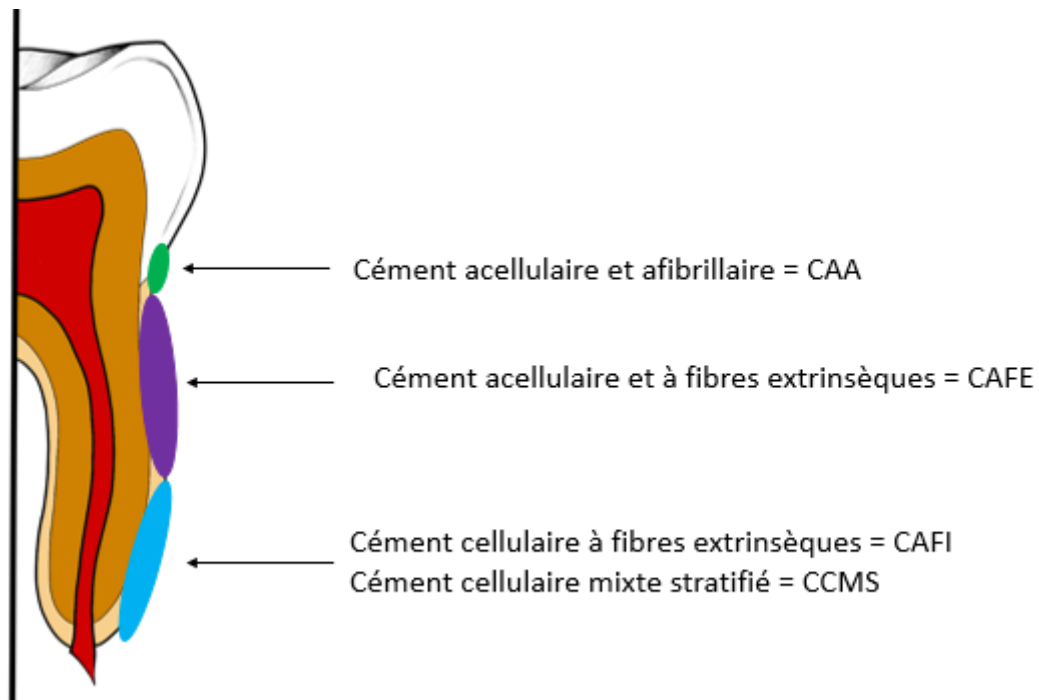
- **Le ciment acellulaire et afibrillaire (CAA)** : Il est retrouvé au niveau du collet de la dent. Il ne contient ni fibres de collagène ni cellules dans sa matrice. Ainsi, il ne participe pas à l'attache de la dent.
- **Le ciment acellulaire à fibre extrinsèque (CAFE)** : Il est retrouvé au niveau de la zone cervicale et du tiers supérieur de la racine. Il fait la liaison entre la dent et le ligament alvéolo-dentaire par l'intermédiaire des fibres de Sharpey.
- **Le ciment cellulaire à fibre intrinsèque (CCFI)** : On le retrouve au niveau du tiers apical et des furcations, dans les zones où le ciment acellulaire est absent. Il a pour fonction de permettre à la dent de s'adapter aux contraintes externes qu'elle subit. Ce ciment a aussi la capacité de réparer des résorptions de petites tailles grâce à sa faculté de croître plus rapidement que les autres ciments.
- **Le ciment cellulaire mixte stratifié** : il correspond à la combinaison de CCFI et de CAFE.

---

<sup>60</sup> Goldberg, « Histologie des ciments ».

<sup>61</sup> Bosshardt et Selvig, « Dental cementum ».

Figure 13 : Schéma représentant la localisation des différents types de ciment.



Source : Auteur, 2018

La cémentogénèse est assurée par des cellules nommées cémentoblastes.

#### 4.1.1. Les cémentoblastes et la matrice cémentoïde : barrière physique et chimique.

L'origine des cémentoblastes est souvent discutée<sup>62</sup> ; ces cellules seraient principalement d'origine mésenchymateuse mais pourraient aussi être d'origine épithéliale. Elles représentent les acteurs principaux de la cémentogénèse et ont de nombreuses caractéristiques communes avec les autres cellules blastiques (odontoblastes, ostéoblastes) de par la composition des matrices qu'elles sécrètent (collagène, protéoglycane...), par leur capacité à les minéraliser et par leur structure interne. Ce qui les différencie est leur morphologie ; les cémentoblastes et ostéoblastes sont de forme polygonale ou cuboïde alors que les odontoblastes ont une forme plus allongée. Le tissu minéralisé final que ces cellules vont produire est également différent (différences de composition, degrés de minéralisation). Il a été mis en évidence que ces cellules ont la capacité de sécréter de grandes quantités d'OPG dans des conditions physiologiques. Or OPG inhibe la différenciation ostéoclastique. Le ciment se protège donc des résorptions grâce à la sécrétion d'OPG.<sup>63</sup>

<sup>62</sup> Yamamoto et al., « Histology of human cementum ».

<sup>63</sup> Kamat et al., « An insight into the regulatory mechanisms of cells involved in resorption of dental hard tissues ».

La formation du ciment est variable en fonction du type de ciment<sup>64</sup> mais elle peut se simplifier en deux étapes. Une première étape où les cémentoblastes sécrètent une couche de matrice extracellulaire non minéralisée que l'on appelle matrice cémentoïde. Une seconde qui correspond à la minéralisation de cette matrice qui peut être plus ou moins rapide en fonction du type de ciment. La différenciation entre ciment acellulaire et cellulaire se fait lors de la sécrétion de cette matrice. En effet, soit les cémentoblastes restent uniquement en surface alors on obtiendra du ciment acellulaire, soit certains cémentoblastes vont être « intégrés/emmurés » dans la matrice et devenir des cémentocytes<sup>65</sup> on parlera alors de ciment cellulaire. La sécrétion du ciment se fait progressivement, à chaque fois qu'une couche supplémentaire de matrice cémentoïde est sécrétée la précédente se minéralise, ainsi il y a toujours en surface une couche de matrice non minéralisée. Rappelons que pour être activé, l'ostéoclaste non actif doit se fixer à une séquence RGD retrouvée dans les tissus minéralisés. De ce fait la couche cémentoïde de surface non minéralisée avec les cémentoblastes représente une source de protection contre les résorptions car elle empêche l'activation ostéoclastique.

**La couche de cémentoblastes accompagnée de la matrice cémentoïde (pré-ciment) va représenter une barrière physique s'opposant à l'activation des ostéoclastes qui ont besoin d'être en contact direct avec un tissu minéralisé pour devenir matures et être capables de résorber. Ces mêmes cémentoblastes ont en plus la capacité de sécréter de l'OPG.**

**Le ciment représente donc une barrière physique et chimique de protection de l'organe dentaire contre les résorptions.**

---

<sup>64</sup> Bosshardt et Selvig, « Dental cementum ».

<sup>65</sup> Zhao, Foster, et Bonewald, « The cementocyte-an osteocyte relative ? »

#### **4.1.2. Le ciment : un tissu capable de réparation.**

Par ailleurs le ciment est aussi capable de réparation suite à une résorption. En effet quand les odontoclastes ont cessé leur activité de résorption on peut voir apparaître la formation d'un ciment de réparation<sup>66 67</sup>. Les cémentoblastes vont pouvoir venir s'attacher sur la dentine au niveau des lacunes de résorption et sécréter un ciment de réparation. Ce ciment ressemble particulièrement au ciment cellulaire à fibres intrinsèques sécrété lors de la cémentogénèse initiale.

#### **4.1.3. Les cémentocytes**

Les cémentocytes sont des cémentoblastes emmurés dans la matrice cémentoïde lors de la cémentogénèse. Ils sont comparables aux ostéocytes (ostéoblastes emmurés dans la matrice ostéoïde) car ils ont de nombreux points communs concernant les molécules et protéines exprimées (OPG, RANKL, DMP 1, Sost etc ...), morphologie etc...

##### **4.1.3.1. Expression de RANKL/OPG**

Comme les cémentoblastes, les cémentocytes semblent être capables d'inhiber la différenciation des cellules clastiques via leur expression en OPG et RANKL. Dans des conditions physiologiques les cémentocytes sécrètent un taux d'OPG plus important que celui de RANKL et dans des conditions de stress, le taux d'OPG est augmenté tandis que celui de RANKL est diminué.<sup>68</sup> Rappelons qu'OPG a pour rôle d'inhiber la formation et la différenciation ostéoclastique et RANKL de favoriser la résorption osseuse. Ainsi, dans le cadre des résorptions dentaires l'expression d'OPG et son amplification face à un stress extérieur traduit la participation des cémentocytes à la protection de l'organe dentaire face aux résorptions.

##### **4.1.3.2. La sclérotine**

La sclérotine est une protéine sécrétée par les cémentocytes. Lorsque son expression est diminuée la formation du ciment cellulaire est favorisée. Il a été mis en évidence que face à un stress les cémentocytes répriment l'expression de la sclérotine<sup>69</sup> et par extension favoriserait donc la formation d'un néo-ciment de réparation.

---

<sup>66</sup> Bosshardt et Selvig, « Dental cementum ».

<sup>67</sup> Yamamoto et al., « Histology of human cementum ».

<sup>68</sup> Zhao, Foster, et Bonewald, « The cementocyte-an osteocyte relative ? »

<sup>69</sup> Zhao, Foster, et Bonewald.

Via leurs sécrétions moléculaires, les cémentocytes participent eux aussi à la protection de l'organe dentaire. Cependant il faut bien prendre en considération que les cémentocytes ne sont pas retrouvés partout dans le ciment car il existe plusieurs variétés de ciments. Au niveau du collet on retrouve du ciment acellulaire dépourvu de cémentocytes rendant probablement la zone cervicale plus susceptible à l'initiation des résorptions.

**Le ciment doit être considéré comme un élément faisant partie intégrante de la protection de l'organe dentaire face aux RCE grâce à son organisation (=couche non minéralisée à l'extérieur), ses sécrétions moléculaires via les cellules qui le composent, et sa capacité de réparation.**

Au centre de la dent, un autre élément, la pulpe va aussi protéger la dent.

## 4.2. La pulpe

La pulpe est un tissu conjonctif lâche, non minéralisé, vascularisé et innervé situé au centre de la dent, dans un espace clos et inextensible. Elle est entourée de tissus durs que sont la dentine, l'émail et le ciment qui la protègent.

La pulpe est composée d'un ensemble de cellules et d'une matrice extracellulaire conjonctive complexe. Les cellules présentes sont :

- les odontoblastes et les cellules sous-odontoblastiques responsables des propriétés dentinogéniques
- Les fibroblastes de la pulpe centrale responsable des propriétés nutritives
- Des fibres nerveuses myéliniques et amyéliniques, responsables des propriétés sensorielles
- Des cellules endothéliales, des péricytes,
- Des cellules dendritiques, macrophages et lymphocytes T, responsables des propriétés défensives de la pulpe.
- Des cellules souches responsables des capacités de réparation de la pulpe.

Quant à la matrice extracellulaire elle est composée de collagène, de glycosaminoglycannes, de glycoprotéines, d'élastines, de métalloprotéinases matricielle et de lipides.

#### 4.2.1. Un tissu qui réagit face aux résorptions cervicales externes

Comme on a pu le voir précédemment (partie 2), il existe des différences de comportement entre dents vivantes et dépulpées face aux résorptions cervicales externes. L'absence de pulpe a des conséquences sur le développement et l'évolution des résorptions cervicales externes. La pulpe semble avoir une réelle implication dans le phénomène de résorption.

Historiquement, différents auteurs s'intéressant aux résorptions cervicales externes pensaient que la pulpe n'avait aucun rôle et qu'elle n'était pas atteinte lors de cette pathologie car protégée par la couche de pré-dentine. Or de nouvelles publications laissent à penser que celle-ci aurait une implication bien plus importante<sup>70</sup>.

Lors d'analyses histologiques, il a été observé des modifications au sein de la pulpe sur dents vivantes atteintes de résorption cervicale externe. Les modifications au sein du tissu pulpaire qui ont pu être mises en évidence sont :

- Des calcifications diffuses dans l'espace pulpaire
- La formation de « pulp stones » / pulpolithes qui peuvent être soit attachés à la dentine, soit à la PRRS, soit libres.
- Une modification de la consistance de la pulpe ; avec une diminution des éléments cellulaires et augmentation des substances intercellulaires
- Un épaissement des vaisseaux sanguins par hyalinisation (des vaisseaux)
- Une augmentation des dépôts de pré-dentine
- La présence d'odontoblastes atrophiques

**L'ensemble des observations histologiques de la pulpe vivante lors de résorptions cervicales externes, traduit une implication et une réaction pulpaire.**

Nous pouvons donc lui attribuer un rôle important dans cette pathologie et s'intéresser aux moyens mis en œuvre pour se protéger et protéger l'organe dentaire face aux résorptions cervicales externes.

---

<sup>70</sup> Mavridou et al., « Understanding external cervical resorption in vital teeth ».

#### 4.2.2. Les cellules mésenchymateuses de la pulpe – source de protection.

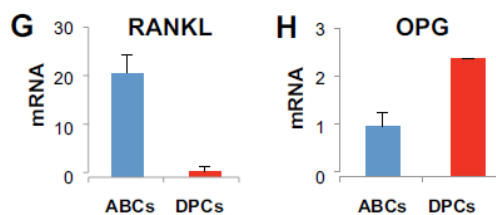
L'hypothèse que les cellules mésenchymateuses de la pulpe sont capables d'atténuer les résorptions dentinaires a été proposée par plusieurs auteurs et mise en évidence par Zhen et al.<sup>71</sup>

Dans leur protocole de recherche, ils ont formé trois groupes : un premier groupe contrôle de splénocytes, un second groupe constitué de splénocytes en coculture avec des cellules mésenchymateuses pulpaire plus M-CSF et RANKL et un troisième groupe constitué de splénocytes en coculture avec des cellules de l'os alvéolaire plus M-CSF et RANKL. Ils ont comparé l'ostéoclastogénèse au sein de ces trois groupes.

Les auteurs ont mis en évidence que les splénocytes associés aux cellules de l'os alvéolaire (3ème groupe) engendrent la formation d'un nombre plus important de cellules ostéoclastiques que lorsqu'ils sont en culture avec les cellules souches de la pulpe. Ainsi les cellules mésenchymateuses pulpaire sembleraient avoir la capacité d'atténuer l'ostéoclastogénèse.

Ceci pourrait être expliqué par le fait que les cellules mésenchymateuses de la pulpe expriment 20 fois moins de RANKL et 2 fois plus d'OPG que les cellules de l'os alvéolaire. D'autres facteurs supplémentaires, issus des cellules souches pulpaire pourraient être responsables de cette diminution de l'ostéoclastogénèse et cette piste reste largement à étudier.

Figure 14 : Graphique illustrant l'expression de RANKL et OPG par les cellules de l'os alvéolaire (ABCs) et les cellules souches (DPCs)



Source : Zheng et al, « Mesenchymal dental pulp cells attenuate dentin resorption in homeostasis », 2015

Les cellules souches de la pulpe auraient la capacité de limiter les résorptions dentaires dans des conditions physiologiques par le biais de leurs sécrétions moléculaires.

<sup>71</sup> Zheng et al., « Mesenchymal dental pulp cells attenuate dentin resorption in homeostasis ».



### 4.2.3. Rôle de la vascularisation pulpaire dans l'apport en oxygène

La pulpe est un tissu très vascularisé (15% de son volume) et le flux sanguin pulpaire fait l'objet d'une régulation complexe sous contrôle nerveux.

Cette microcirculation a pour fonction d'apporter l'oxygène et les nutriments aux composants cellulaires et de permettre aux déchets métaboliques d'être éliminés.<sup>72</sup>

Il a été montré lors d'études in vitro qu'un niveau d'oxygène plus important est retrouvé en périphérie de la pulpe, ce qui est nécessaire pour le bon fonctionnement des odontoblastes, ces derniers étant sensibles aux situations d'ischémie.<sup>73</sup>

Précédemment (partie 3.2.2.1), l'importance de la teneur en oxygène dans l'initiation et le maintien des résorptions a été décrite. La présence en périphérie de la pulpe d'une quantité d'oxygène plus importante pourrait représenter une protection permettant de limiter l'avancée des résorptions.

<sup>74</sup>

**La pulpe, grâce à sa vascularisation et ses cellules souches, est capable de limiter l'avancée des résorptions cervicales externes.**

---

<sup>72</sup> Yu et Abbott, « An overview of the dental pulp : its functions and responses to injury ».

<sup>73</sup> Fisher, « Respiratory variations within the normal dental pulp ».

<sup>74</sup> Mavridou et al., « Understanding external cervical resorption in vital teeth ».

### **4.3. La PRRS (= Protective Resorption Resistant Sheet) <sup>75</sup>**

Un autre élément retrouvé en périphérie de la pulpe paraît avoir toute son importance contre la progression des résorptions cervicales externes jusqu'à la pulpe. Il s'agit de la PRRS (= Protective Resorption Resistant Sheet).

#### **4.3.1 Description**

Lors de l'examen radiographique d'une dent vivante atteinte de résorption cervicale externe, on peut souvent observer un liseré radio opaque à la périphérie de la pulpe. La présence de ce liseré est un élément pathognomonique des résorptions cervicales externes qui peut permettre de faire le diagnostic différentiel entre résorption interne et résorption externe. Cette couche a pris le nom de « protective resorption resistant sheet (PRRS) » pour la première fois en 2011 dans le CASE Report de Gunst<sup>76</sup>.

#### **4.3.2 Composition**

Historiquement ce liseré était considéré comme une couche de pré-dentine. Cependant cette couche de PRRS a une épaisseur comprise entre 70 et 300  $\mu\text{m}$  tandis que la pré-dentine mesure environ 10 à 50  $\mu\text{m}$  et l'on est capable de distinguer les deux<sup>77</sup>. En effet, la pré-dentine est un tissu non minéralisé et ne peut donc pas apparaître radio-opaque à la radiographie. La composition exacte de cette couche n'est pas encore précisément décrite et reste à étudier. Dans certains articles l'analyse histologique de la PRRS a pu montrer que cette couche est constituée à la fois de pré-dentine, de dentine et occasionnellement de « bone like tissu »<sup>78</sup>. L'épaisseur de cette PRRS peut varier en fonction de la zone dans laquelle on se trouve ; dans la partie coronaire l'épaisseur moyenne est de 120  $\mu\text{m}$  et de 250  $\mu\text{m}$  dans la partie plus apicale. Dans certaines zones de plus faible épaisseur, on peut même trouver des zones ponctuelles d'absence de PRRS remplacée par du tissu de réparation<sup>79</sup>

---

<sup>75</sup> Luso et Luder, « Resorption pattern and radiographic diagnosis of invasive cervical resorption. A correlative microCT, scanning electron and light microscopic evaluation of a case series ».

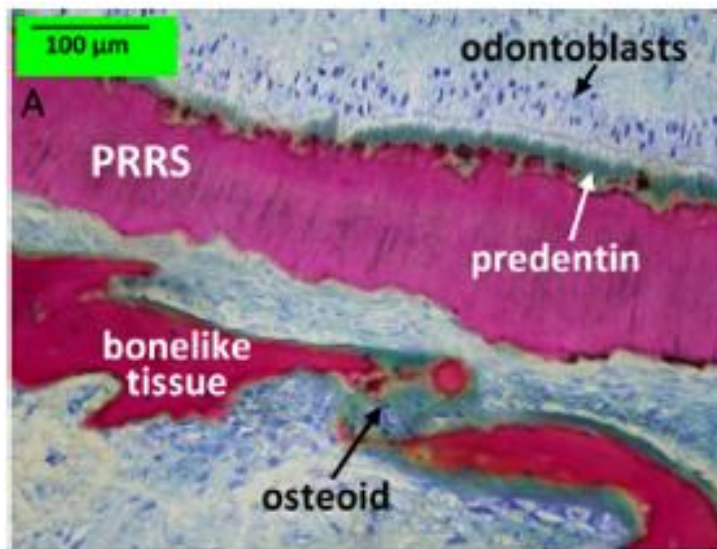
<sup>76</sup> Gunst et al., « Playing wind instruments as a potential aetiologic cofactor in external cervical resorption ».

<sup>77</sup> Mavridou et al., « Understanding external cervical resorption in vital teeth ».

<sup>78</sup> Mavridou et al.

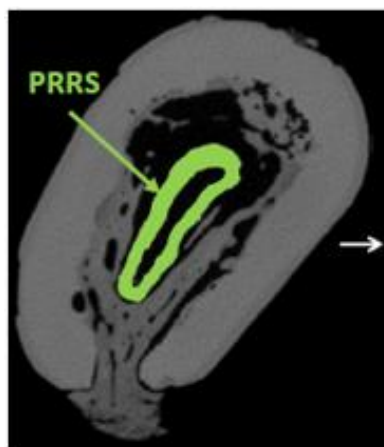
<sup>79</sup> Mavridou et al.

Figure 15 : Coupe histologique où l'on peut voir la PRRS et la prédentine



Source : Mavridou, « Understanding external cervical resorption in vital teeth », 2016

Figure 16 : Nano-CT montrant la PRRS



Source : Patel, « External cervical resorption -part 1 : histopathology, distribution and presentation », 2017

La mise en évidence de cette nouvelle couche soulève plusieurs questions auxquelles nous allons tenter de répondre.

## 4.4. Questions et propositions de réponse concernant la PRRS

### 4.4.1 Pourquoi lorsque la PRRS est présente, elle ne semble pas résorbée au même titre que le ciment ou la dentine ?

Deux propositions de réponses ont été évoquées: la vascularisation de la pulpe et le degré de minéralisation de la PRRS<sup>80</sup>. Ces deux idées sont compatibles.

#### 4.4.1.1. La pulpe et sa vascularisation

Des conditions d'hypoxie sont retrouvées au sein des lacunes de résorption alors qu'au niveau de la PRRS et de la pulpe règnent des conditions de normoxie. Ces variations peuvent s'expliquer par la régulation locale de la teneur en oxygène par le tissu pulpaire via sa micro vascularisation (décrite précédemment). Nous avons vu que l'hypoxie est un pré-requis nécessaire à la différenciation et l'activation ostéoclastique. Par conséquent, le contrôle local de la teneur en oxygène au niveau de la pulpe et de la PRRS leur permettrait de rester intactes et de limiter l'avancée de la résorption dans leur direction.

Dans certains cas, on peut observer une rupture de la PRRS sûrement à l'origine d'une forte réaction de la pulpe sous-jacente ou de calcifications qui empêcheraient la bonne régulation de la teneur en oxygène.

Ces éléments vont dans le sens qu'une pulpe vivante et saine, via sa vascularisation et son apport en oxygène pourrait rendre la PRRS résistante à la résorption.

#### 4.4.1.2. Degré de minéralisation de la PRRS

L'analyse de la PRRS par nano-CT montre un degré de minéralisation différent de celui de la dentine. La résistance de cette couche PRRS pourrait donc être la conséquence de sa composition et de son gradient de minéralisation (la couche la plus externe est plus minéralisée et décroît en se rapprochant de la pulpe).

La composition exacte reste encore à étudier mais pourrait être une piste concernant sa résistance face aux résorptions.

Cette PRRS correspond à une protection physique de la pulpe face aux résorptions cervicales externes<sup>81</sup>.

---

<sup>80</sup> Mavridou et al.

<sup>81</sup> Mavridou et al., « A novel multimodular methodology to investigate external cervical tooth resorption ».

**Le fait que la pulpe puisse réguler la teneur en oxygène local via sa micro vascularisation et le degré de minéralisation particulier de la PRRS sont des premiers éléments de réponse quant à la résistance de la PRRS. Ces deux hypothèses, bien que probables restent largement à approfondir.**

#### **4.4.2. Pourquoi la PRRS est-elle absente au niveau des dents traitées endodontiquement ?**

Parmi les différences entre résorption cervicale externe sur dent vivante et dents traitées endodontiquement : l'absence de PRRS est l'une des principales.<sup>82</sup>

##### 4.4.2.1. Elimination lors du traitement endodontique

Dans les cas où la dent est dépulpée, la résorption se propage directement jusqu'au matériau d'obturation sans rencontrer de PRRS<sup>83</sup>

Il est suggéré que l'absence de PRRS est due à son élimination lors de la réalisation du traitement endodontique de la dent. Cette hypothèse impliquerait la présence de la PRRS à l'état physiologique, bien avant le traitement endodontique et la présence de résorption. Or cette PRRS n'a jamais été décrite à l'état physiologique.

De plus dans certains cas de résorptions cervicales externes sur dent vivante la PRRS peut être absente (cf Partie 4.4.3)

Cette proposition de réponse paraît peu probable mais reste tout de même à étudier.

##### 4.4.2.2. La PRRS, résultat d'un mécanisme de protection de la pulpe

Une autre hypothèse peut être proposée suite aux observations mettant en avant l'implication de la pulpe. Il existe des situations comme lors du développement de lésions carieuses où la pulpe réagit : production de dentine tertiaire ou encore dentine sclérotique. Pourquoi n'en serait-il pas de même dans le cadre des résorptions cervicales externes où la PRRS pourrait être le fruit d'une réaction pulpaire ?

---

<sup>82</sup> Mavridou et al., « Understanding external cervical resorption patterns in endodontically treated teeth ».

<sup>83</sup> Mavridou et al.

- PRRS : Dentine tertiaire ?

La dentine primaire est sécrétée pendant la formation de la couronne et de la racine, une fois l'apexogénèse terminée la dentine secondaire est sécrétée tout au long de la vie. La dentine tertiaire est quant à elle produite suite à une agression externe, en regard de la pulpe. Elle est sécrétée par les odontoblastes et se minéralise aux dépens du volume pulpaire. Elle représente un moyen de protection pour la pulpe.

L'analyse radiographique de différents cas de résorptions cervicales externes, bien qu'une PRRS soit présente, ne met pas en évidence une diminution de la chambre pulpaire en regard de la résorption. L'hypothèse que la PRRS soit de la dentine tertiaire paraît peu probable mais une analyse moléculaire de la PRRS devrait être envisagée.

- PRRS : Le résultat d'une sclérose pathologique

Un autre moyen de protection/défense est la formation de dentine sclérotique qui est visible dans le cadre de lésions carieuses à marche lente. Elle correspond à une diminution progressive de la lumière tubulaire, elle peut trouver son origine soit par la précipitation des ions libérés lors de la déminéralisation soit par accroissement de la dentine péri tubulaire par sécrétion via les prolongements odontoblastiques. Ces deux phénomènes associés peuvent aboutir à l'occlusion complète des tubules dentinaire, formant une barrière de protection pour la pulpe. Le degré de minéralisation de cette dentine sclérotique est beaucoup plus important que celui de la dentine classique.<sup>84</sup>

Plusieurs éléments vont dans le sens de cette hypothèse :

- L'absence de diminution de l'espace pulpaire
- La nécessité que la progression de la résorption cervicale externe soit lente pour laisser le temps à la formation de PRRS (cf. partie 4.4.3)
- La présence d'un gradient de minéralisation au sein de la PRRS, avec une couche de surface plus minéralisée que le reste. Cette couche de surface est également décrite dans des cas de lésions carieuses à marche lente où de la dentine sclérotique se forme<sup>85</sup>

---

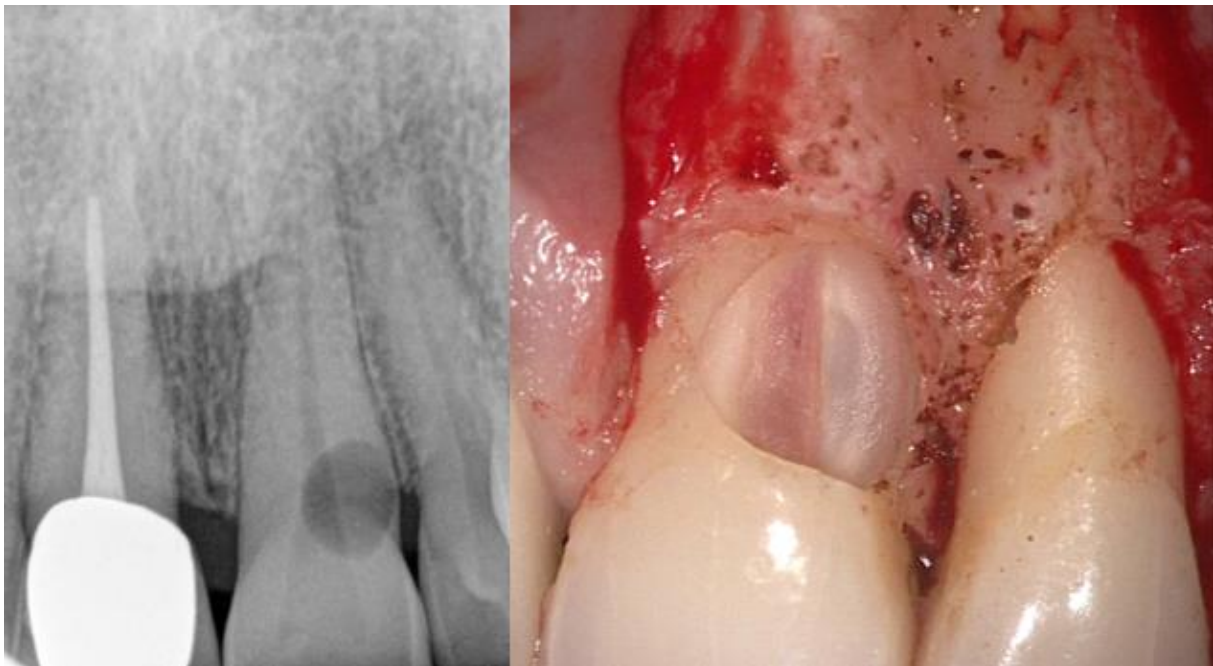
<sup>84</sup> Schupbach, « Histopathology of root surface caries ».

<sup>85</sup> Schupbach

#### 4.4.3. Pourquoi n'y a-t-il pas toujours de PRRS visible dans les cas de résorptions cervicales externes sur dent vivante ?

Dans certains cas de résorption cervicale externe sur dents vivantes, la couche de PRRS n'est pas visible. Il pourrait s'agir de résorption dont le développement est rapide.

Figure 17 : A gauche, radiographie rétro-alvéolaire mettant en évidence une résorption cervicale externe et l'absence de PRRS. A droite : vue clinique après curetage et élimination du tissu de granulation confirmant l'absence de cette PRRS.



Source : Dr Kayat

Le facteur temps à l'air d'être un paramètre important à prendre en compte dans la mise en place de la PRRS qui pourrait être absente initialement. Il paraît nécessaire de laisser du temps à la dent pour se protéger.

Ces observations vont dans le sens que la PRRS est produite en réponse à l'agression causée par les résorptions cervicales externes.

**L'ensemble des réponses proposées dans cette sous partie 4.4 reste encore à l'état d'hypothèse.**

**Des recherches supplémentaires sur la PRRS sont nécessaires afin de bien comprendre la composition exacte de ce tissu, les mécanismes impliqués dans sa production et les conditions dans lesquelles il est mis en place.**





## Conclusion

---

Les résorptions cervicales externes sont des phénomènes actifs et suivent une dynamique identique que l'on soit sur dent vivante ou traitée endodontiquement bien que certaines différences soient notables. On retrouve trois étapes : l'initiation, la résorption et la réparation. Il est important de noter que ces différentes phases peuvent avoir lieu en même temps sur une même dent.

La compréhension des mécanismes cellulaires sous – jacents n'est pas encore claire mais la comparaison possible avec les résorptions osseuses nous permet de mieux appréhender ce phénomène. La triade M-CSF/c-fms - RANK/RANKL - OPG fait partie intégrante de la régulation du développement des résorptions cervicales externes ainsi que l'environnement cellulaire comme le pH ou la teneur en oxygène.

Mais le plus intéressant est de constater que l'organe dentaire dispose et met en place des moyens de protection tels que le cément, la pulpe ou la PRRS. La description récente de cette PRRS suscite beaucoup d'intérêt et occasionne de nombreux questionnements dont les réponses ne sont encore que des hypothèses. D'autre part, la pulpe qui a longtemps été mise de côté dans ce phénomène semble avoir un rôle bien plus important comme la protection de l'organe dentaire. La PRRS mérite d'être étudiée.

De nombreuses questions restent encore en suspens concernant les résorptions cervicales externes mais plusieurs pistes sont ouvertes.

## Bibliographie

---

- American association of endodontists. « Glossary of endodontic terms 2016 ». Consulté le 21 mai 2018. <http://www.nxtbook.com/nxtbooks/aae/endodonticglossary2016/index.php#/42>.
- Arnett, T. « Acidosis, hypoxia and bone ». *Archives of biochemistry and biophysics* 503, n° 1 (2010) : 103-9. <https://doi.org/10.1016/j.abb.2010.07.021>.
- . « Extracellular pH regulates bone cell function ». *The journal of nutrition* 138, n° 2 (2008) : 415S-418S. <https://doi.org/10.1093/jn/138.2.415S>.
- Arnett, T. R., D. C. Gibbons, J. C. Utting, I. R. Orriss, A. Hoebertz, M. Rosendaal, et S. Meghji. « Hypoxia is a major stimulator of osteoclast formation and bone resorption ». *Journal of cellular physiology* 196, n° 1 (2003) : 2-8. <https://doi.org/10.1002/jcp.10321>.
- Arnett, T. R., et I. R. Orriss. « Metabolic properties of the osteoclast ». *Bone*, n° 115 (2018) : 25-30. <https://doi.org/10.1016/j.bone.2017.12.021>.
- Baron, R. « L'ostéoclaste et les mécanismes moléculaires de la résorption osseuse ». *médecine/sciences* 17, n° 12 (2001) : 1260-69. <https://doi.org/10.1051/medsci/200117121260>.
- Bosshardt, D. D., et K. A. Selvig. « Dental cementum : the dynamic tissue covering of the root ». *Periodontology 2000* 13 (1997) : 41-75.
- Boyle, W. J., W. S. Simonet, et D. L. Lacey. « Osteoclast differentiation and activation ». *Nature* 423, n° 6937 (2003) : 337-42. <https://doi.org/10.1038/nature01658>.
- European society of endodontology (ESE) developed by : S. Patel, P. Lambrechts, H. Shemesh, et A. Mavridou. « European society of endodontology position statement : external cervical resorption ». *International endodontic journal*, 2018. <https://doi.org/10.1111/iej.13008>.
- Feng, X., et S. L. Teitelbaum. « Osteoclasts : New Insights ». *Bone research* 1, n° 1 (2013) : 11-26. <https://doi.org/10.4248/BR201301003>.
- Fisher, A. K. « Respiratory variations within the normal dental pulp ». *Journal of dental research* 46, n° 2 (1967) : 424-28. <https://doi.org/10.1177/00220345670460021901>.
- Goldberg, M. « Histologie des ciments : structures et ultrastructures ». *EMC. Médecine bucale*. [28-090-D-10]. Issy les moulineaux: Elsevier Masson, 2016. <http://www.em-premium.com.frodon.univ-paris5.fr/article/1098325/resultatrecherche/1>.
- Gunst, V., B. Huybrechts, A. De Almeida Neves, L. Bergmans, B. Van Meerbeek, et P. Lambrechts. « Playing wind instruments as a potential aetiologic cofactor in external cervical resorption : two case reports ». *International endodontic journal* 44, n° 3 (2011) : 268-82. <https://doi.org/10.1111/j.1365-2591.2010.01822.x>.

Hammarström, L., et S. Lindskog. « Factors regulating and modifying dental root resorption ». *Proceedings of the finnish dental society. suomen hammaslaakariseuran toimituksia* 88 Suppl 1 (1992) : 115-23.

Heithersay, G. S. « Invasive cervical resorption ». *Endodontic topics* 7, n° 1 (2004) : 73.

———. « Invasive cervical resorption : an analysis of potential predisposing factors ». *Quintessence international* 30, n° 2 (1999) : 83-95.

Kamat, M., R. Puranik, S. Vanaki, et S. Kamat. « An insight into the regulatory mechanisms of cells involved in resorption of dental hard tissues ». *Journal of oral and maxillofacial pathology* 17, n° 2 (2013) : 228-33. <https://doi.org/10.4103/0973-029X.119736>.

Kim, J. H., et N. Kim. « Signaling pathways in osteoclast differentiation ». *Chonnam medical journal* 52, n° 1 (2016) : 12-17. <https://doi.org/10.4068/cmj.2016.52.1.12>.

Liu, Y., H. Du, Y. Wang, M. Liu, S. Deng, L. Fan, L. Zhang, et al. « Osteoprotegerin-knockout mice developed early onset root resorption ». *Journal of endodontics* 42, n° 10 (2016) : 1516-22. <https://doi.org/10.1016/j.joen.2016.07.008>.

Luso, S., et H. Luder. « Resorption pattern and radiographic diagnosis of invasive cervical resorption. A correlative microCT, scanning electron and light microscopic evaluation of a case series ». *Schweizer Monatsschrift Fur Zahnmedizin = Revue Mensuelle Suisse D'odonto-Stomatologie = Rivista Mensile Svizzera Di Odontologia E Stomatologia* 122, n° 10 (2012) : 914-30.

Mavridou, A., E. Hauben, M. Wevers, E. Schepers, L. Bergmans, et P. Lambrechts. « Understanding external cervical resorption in vital teeth ». *Journal of endodontics* 42, n° 12 (2016) : 1737-51. <https://doi.org/10.1016/j.joen.2016.06.007>.

Mavridou, A. M., L. Bergmans, D. Barendregt, et P. Lambrechts. « Descriptive analysis of factors associated with external cervical resorption ». *Journal of endodontics* 43, n° 10 (2017) : 1602-10. <https://doi.org/10.1016/j.joen.2017.05.026>.

Mavridou, A. M., G. Pyka, G. Kerckhofs, M. Wevers, L. Bergmans, V. Gunst, B. Huybrechts, et Al. « A novel multimodular methodology to investigate external cervical tooth resorption ». *International endodontic journal* 49, n° 3 (2016) : 287-300. <https://doi.org/10.1111/iej.12450>.

Mavridou, A.-M., E. Hauben, M. Wevers, E. Schepers, L. Bergmans, et P. Lambrechts. « Understanding external cervical resorption patterns in endodontically treated teeth ». *International endodontic journal* 50, n° 12 (2017) : 1116-33. <https://doi.org/10.1111/iej.12744>.

Nakano, Y., M. Yamaguchi, S. Fujita, M. Asano, K. Saito, et K. Kasai. « Expressions of RANKL/RANK and M-CSF/c-fms in root resorption lacunae in rat molar by heavy orthodontic force ». *European journal of orthodontics* 33, n° 4 (2011) : 335-43. <https://doi.org/10.1093/ejo/cjq068>.

Neuvald, L., et A. Consolaro. « Cementoenamel junction : microscopic analysis and external cervical resorption ». *Journal of endodontics* 26, n° 9 (2000) : 503-8. <https://doi.org/10.1097/00004770-200009000-00004>.

Nishijima, Y., M. Yamaguchi, T. Kojima, N. Aihara, R. Nakajima, et K. Kasai. « Levels of RANKL and OPG in gingival crevicular fluid during orthodontic tooth movement and effect of compression force on releases from periodontal ligament cells in vitro ». *Orthodontics & craniofacial research* 9, n° 2 (2006) : 63-70. <https://doi.org/10.1111/j.1601-6343.2006.00340.x>.

Patel, S., S. Kanagasingam, et T. Pitt Ford. « External cervical resorption : a review ». *Journal of endodontics* 35, n° 5 (2009) : 616-25. <https://doi.org/10.1016/j.joen.2009.01.015>.

Patel, S., A. Mavridou, P. Lambrechts, et N. Saberi. « External cervical resorption-part 1 : histopathology, distribution, and presentation ». *International endodontic journal*, 2018. <https://doi.org/10.1111/iej.12942>.

Patel, S., et N. Saberi. « The ins and outs of root resorption ». *British dental journal* 224, n° 9 (2018) : 691-99. <https://doi.org/10.1038/sj.bdj.2018.352>.

Roscoe, M. G., J. B. C. Meira, et P. M. Cattaneo. « Association of orthodontic force system and root resorption : a systematic review ». *American journal of orthodontics and dentofacial orthopedics* 147, n° 5 (2015) : 610-26. <https://doi.org/10.1016/j.ajodo.2014.12.026>.

Theill, L. E., W. J. Boyle, et J. M. Penninger. « RANK-L and RANK : T cells, bone loss, and mammalian evolution ». *Annual review of immunology* 20 (2002) : 795-823. <https://doi.org/10.1146/annurev.immunol.20.100301.064753>.

Theoleyre, S., Y. Wittrant, S. K. Tat, Y. Fortun, F. Redini, et D. Heymann. « The molecular triad OPG/RANK/RANKL : involvement in the orchestration of pathophysiological bone remodeling ». *Cytokine & growth factor reviews* 15, n° 6 (2004) : 457-75. <https://doi.org/10.1016/j.cytogfr.2004.06.004>.

Tyrovola, J. B., M. N. Spyropoulos, M. Makou, et D. Perrea. « Root resorption and the OPG/RANKL/RANK system : a mini review ». *Journal of oral science* 50, n° 4 (2008) : 367-76.

Wang, Z., et L. K. McCauley. « Osteoclasts and odontoclasts : signaling pathways to development and disease ». *Oral diseases* 17, n° 2 (2011) : 129-42. <https://doi.org/10.1111/j.1601-0825.2010.01718.x>.

Yamamoto, T., T. Hasegawa, T. Yamamoto, H. Hongo, et N. Amizuka. « Histology of human cementum : its structure, function, and development ». *The japanese dental science review* 52, n° 3 (2016) : 63-74. <https://doi.org/10.1016/j.jdsr.2016.04.002>.

Yu, C., et P. V. Abbott. « An overview of the dental pulp : its functions and responses to injury ». *Australian dental journal* 52, n° 1 Suppl (2007) : S4-16.

Yuan, F.-L., M.-H. Xu, X. Li, H. Xinlong, W. Fang, et J. Dong. « The roles of acidosis in osteoclast biology ». *Frontiers in physiology* 7 (2016) : 222. <https://doi.org/10.3389/fphys.2016.00222>.

Zhao, N., B. L. Foster, et L. F. Bonewald. « The cementocyte-an osteocyte relative ? » *Journal of dental research* 95, n° 7 (2016) : 734-41. <https://doi.org/10.1177/0022034516641898>.

Zheng, Y., M. Chen, L. He, H. F. Marão, D. M. Sun, J. Zhou, S. G. Kim, et al. « Mesenchymal dental pulp cells attenuate dentin resorption in homeostasis ». *Journal of dental research* 94, n° 6 (2015) : 821-27. <https://doi.org/10.1177/0022034515575347>.

## Table des figures

---

Figure 1 : Vues en microscopie électronique à balayage représentant les différents types de jonction amélo-cémentaire. A : Le ciment recouvre l'émail. B : L'émail et le ciment sont au même niveau. C : Espace entre le ciment et l'émail avec dentine visible .....	7
Figure 2 : Histogramme représentant la fréquence (%) des principaux facteurs de risque de développement d'une résorption cervicale externe pour les dents étudiées, d'après l'article de Mavridou .....	9
Figure 3 : Diagramme illustrant le pourcentage de dents atteintes de résorptions cervicales externes en fonction du nombre de facteurs de risques associés, d'après l'article de Mavridou .....	10
Figure 4 : Schéma illustrant la différence de localisation de la résorption externe autour du canal pulpaire, sur le cliché radiographique en fonction de l'incidence utilisée.....	13
Figure 5 : Nano-CT : Mise en évidence de l'absence de PRRS sur les dents traitées endodontiquement (a) et la présence de PRRS sur les dents vivantes (b).....	15
Figure 6 : Coupe Vestibulo-linguale de CBCT mettant en évidence une forme de réparation osseuse s'invaginant dans la dent.....	16
Figure 7 : Schéma illustrant la classification tridimensionnelle des résorptions cervicales externes de Patel (tableau ci-dessus). a) extension corono-apicale b) extension circonférentielle .....	20
Figure 8 : Schéma représentant les étapes de la différenciation ostéoclastique .....	23
Figure 9 : Schéma résumant la résorption osseuse. Dégradation de la partie minérale par le transport d'ion H <sup>+</sup> (produit de l'anhydrase carbonique 2 = CAII) dans la zone de résorption. Dégradation de la partie protéique par différentes enzymes cathepsine K et MMP. Les déchets de cette résorption sont ensuite éliminés du côté opposé de la résorption par exocytose. ....	26
Figure 10 : Graphiques mettant en évidence : A gauche l'augmentation du nombre d'ostéoclastes et de zones résorbées lors de la diminution de la teneur en oxygène après 13 jours de culture. A droite on voit la diminution de formation de tissu osseux lorsque la teneur en oxygène diminue.....	36
Figure 11 : Graphique montrant une diminution du nombre d'ostéoclastes et de zones de résorption quand le pH augmente lors de cultures de cellules du sang humain.....	37
Figure 12 : Graphique mettant en évidence l'augmentation de production de RANKL à pH diminué. 38	
Figure 13 : Schéma représentant la localisation des différents types de ciment. ....	41
Figure 14 : Graphique illustrant l'expression de RANKL et OPG par les cellules de l'os alvéolaire (ABCs) et les cellules souches (DPCs).....	46
Figure 15 : Coupe histologique où l'on peut voir la PRRS et la prédentine .....	49
Figure 16 : Nano-CT montrant la PRRS.....	49

Figure 17 : A gauche, radiographie rétro-alvéolaire mettant en évidence une résorption cervicale externe et l'absence de PRRS. A droite : vue clinique après curetage et élimination du tissu de granulation confirmant l'absence de cette PRRS. .... 53

## Table des tableaux

---

Tableau 1 : Tableau présentant la classification tridimensionnelle des résorptions cervicales externes proposée par PATEL 2017 .....	19
Tableau 2 : Tableau récapitulatif du rôle de la zone d'expression et des modulateurs d'expression du Trio OPG/RANK/RANKL .....	33



Vu, le Directeur de thèse

Vu, le Doyen de la Faculté de Chirurgie dentaire  
de l'Université Paris Descartes

Docteur Guillaume JOUANNY

Professeur Louis MAMAN

Vu, le Président de l'Université Paris Descartes  
Professeur Frédéric DARDEL  
Pour le Président et par délégation,

Le Doyen Louis MAMAN



# **Mécanismes cellulaires impliqués dans les résorptions cervicales externes**

## **Résumé :**

Les résorptions correspondent à un phénomène physiologique ou pathologique entraînant la perte des tissus dentinaires, cémentaires ou osseux sous l'action de cellules clastiques. Parmi les résorptions dentaires on distingue les résorptions internes des résorptions externes en fonction de leur point de départ et de leur direction de propagation. Les résorptions cervicales externes sont retrouvées dans le tiers coronaire de la racine principalement au niveau de la région cervicale de la dent juste en dessous de l'attache épithéliale et se propagent en direction de la pulpe.

Elles se développent progressivement et suivent une dynamique particulière que l'on soit sur dent vivante ou traitée endodontiquement : initiation, progression, réparation.

Face à cette destruction, l'organe dentaire possède et met en place plusieurs moyens de défense afin de limiter l'avancée de la résorption et de protéger le tissu pulpaire quand il est encore présent.

Tous ces phénomènes sont sous le contrôle de mécanismes moléculaires et cellulaires précis qui nous permettent de mieux comprendre les résorptions cervicales externes et dont certains restent encore à approfondir.

## **Discipline :**

Endodontie

## **Mots clés fMesh et Rameau :**

Résorption dentaire -- Dissertations universitaires ; Ostéoclastes -- Dissertations universitaires ; Pulpe de la dent -- Thèses et écrits académiques ; Endodontie -- Thèses et écrits académiques

Université Paris Descartes  
Faculté de Chirurgie dentaire  
1, rue Maurice Arnoux  
92120 Montrouge