



HAL
open science

Les succions non nutritives. Volume 2, La prise en charge thérapeutique

Diane Nguyen

► **To cite this version:**

Diane Nguyen. Les succions non nutritives. Volume 2, La prise en charge thérapeutique. Sciences du Vivant [q-bio]. 2018. dumas-02019357

HAL Id: dumas-02019357

<https://dumas.ccsd.cnrs.fr/dumas-02019357>

Submitted on 14 Feb 2019

HAL is a multi-disciplinary open access archive for the deposit and dissemination of scientific research documents, whether they are published or not. The documents may come from teaching and research institutions in France or abroad, or from public or private research centers.

L'archive ouverte pluridisciplinaire **HAL**, est destinée au dépôt et à la diffusion de documents scientifiques de niveau recherche, publiés ou non, émanant des établissements d'enseignement et de recherche français ou étrangers, des laboratoires publics ou privés.



Distributed under a Creative Commons Attribution - NonCommercial - NoDerivatives 4.0 International License

AVERTISSEMENT

Cette thèse d'exercice est le fruit d'un travail approuvé par le jury de soutenance et réalisé dans le but d'obtenir le diplôme d'État de docteur en chirurgie dentaire. Ce document est mis à disposition de l'ensemble de la communauté universitaire élargie.

Il est soumis à la propriété intellectuelle de l'auteur. Ceci implique une obligation de citation et de référencement lors de l'utilisation de ce document.

D'autre part, toute contrefaçon, plagiat, reproduction illicite encourt toute poursuite pénale.

UNIVERSITÉ PARIS DESCARTES

FACULTÉ DE CHIRURGIE DENTAIRE

Année 2018

N° 112

THÈSE

POUR LE DIPLÔME D'ÉTAT DE DOCTEUR EN CHIRURGIE DENTAIRE

Présentée et soutenue publiquement le : 18 décembre 2018

Par

Diane NGUYEN

Les suctions non nutritives. Volume 2, La prise en charge thérapeutique

Dirigée par M. le Docteur Frédéric Courson

JURY

Mme le Professeur Élisabeth Dursun

Président

M. le Docteur Frédéric Courson

Assesseur

Mme le Docteur Violaine Smail-Faugeron

Assesseur

Mme le Docteur Marianne Lagarde

Assesseur

Tableau des enseignants de la Faculté

DÉPARTEMENTS	DISCIPLINES	PROFESSEURS DES UNIVERSITÉS	MAÎTRES DE CONFÉRENCES
1. DÉVELOPPEMENT, CROISSANCE ET PRÉVENTION	ODONTOLOGIE PÉDIATRIQUE	Mme DAVIT-BÉAL Mme DURSUN Mme VITAL	M. COURSON Mme JEGAT Mme SMAIL-FAUGERON Mme VANDERZWALM
	ORTHOPÉDIE DENTO-FACIALE		Mme BENAHMED M. DUNGLAS Mme KAMOUN-GOLDRAT Mme LE NORCY
	PRÉVENTION, ÉPIDÉMIOLOGIE, ÉCONOMIE DE LA SANTÉ ET ODONTOLOGIE LÉGALE	Mme FOLLIGUET M. PIRNAY	Mme GERMA M. TAVERNIER
2. CHIRURGIE ORALE, PARODONTOLOGIE, BIOLOGIE ORALE	PARODONTOLOGIE	Mme COLOMBIER Mme GOSSET	M. BIOSSE DUPLAN M. GUEZ
	CHIRURGIE ORALE	M. MAMAN Mme RADOI	Mme EJEIL M. GAULTIER M. HADIDA M. MOREAU M. NGUYEN
	BIOLOGIE ORALE	Mme CHAUSSAIN M. GOGLY Mme SÉGUIER Mme POLIARD	M. ARRETO Mme BARDET (MCF) Mme CHARDIN M. FERRE M. LE MAY
3. RÉHABILITATION ORALE	DENTISTERIE RESTAURATRICE ENDODONTIE	Mme BOUKPESSI Mme CHEMLA	Mme BERÈS Mme BESNAULT M. BONTE Mme COLLIGNON M. DECUP Mme GAUCHER
	PROTHÈSES		M. CHEYLAN M. DAAS M. DOT M. EID Mme FOUILLOUX-PATEY Mme GORIN M. RENAULT M. RIGNON-BRET M. TIRLET M. TRAMBA Mme WULFMAN
	FONCTION-DYSFONCTION, IMAGERIE, BIOMATÉRIEAUX	M. SALMON	M. ATTAL Mme BENBELAID Mme BENOÎT A LA GUILLAUME (MCF) M. BOUTER M. CHARRIER M. CHERRUAU M. FLEITER Mme FRON CHABOUIS Mme MANGIONE Mme TILOTTA
	PROFESSEURS ÉMÉRITES	M. BÉRENHOLC Mme BRION M. LASFARGUES M. LAUTROU M. LEVY	M. PELLAT M. PIERRISNARD M. SAFFAR Mme WOLIKOW
Mise à jour le 04 septembre 2018			

Remerciements

À Mme le Professeur Élisabeth Dursun

Docteur en Chirurgie dentaire

Ancien Interne des Hôpitaux

Docteur de l'Université Paris 13

Habilitée à Diriger des Recherches

Professeur des Universités, Faculté de Chirurgie dentaire Paris Descartes

Praticien Hospitalier, Assistance Publique-Hôpitaux de Paris

Je vous remercie de l'honneur que vous me faites en acceptant de présider ce jury de thèse d'exercice. J'ai apprécié votre enseignement pendant toutes mes années d'étude. Veuillez recevoir l'expression de ma reconnaissance et de mon plus grand respect.

À M. le Docteur Frédéric Courson

Docteur en Chirurgie dentaire

Docteur de l'Université Pierre et Marie Curie

Habilité à Diriger des Recherches

Maître de Conférences des Universités, Faculté de Chirurgie dentaire Paris Descartes

Praticien Hospitalier, Assistance Publique-Hôpitaux de Paris

Pour m'avoir fait l'honneur d'accepter la direction de cette thèse. Ces quelques lignes sont bien peu pour exprimer toute ma reconnaissance. Je vous remercie de votre disponibilité, de votre patience, de vos conseils et du partage de votre expérience clinique dont vous avez fait preuve à mon égard pendant tout mon cursus. Veuillez trouver ici, le témoignage de ma reconnaissance ainsi que toute ma gratitude et de mon respect le plus profond.

À Mme le Docteur Violaine Smail-Faugeron

Docteur en Chirurgie dentaire

Docteur de l'Université Paris Descartes

Docteur en Sciences

Maître de Conférences des Universités, Faculté de Chirurgie dentaire Paris Descartes

Praticien Hospitalier, Assistance Publique-Hôpitaux de Paris

Qui me fait l'honneur de siéger dans ce jury de thèse. Un grand merci pour votre implication, votre rigueur, la transmission de votre expérience clinique pendant mes années à Bretonneau. Veuillez trouver ici le témoignage de ma gratitude.

À Mme le Docteur Marianne Lagarde

Docteur en Chirurgie dentaire

Assistant Hospitalo-Universitaire, Faculté de Chirurgie dentaire Paris Descartes

Vous m'avez fait l'honneur d'accepter de faire partie de mon jury.
Veuillez trouver ici, l'expression de ma sincère reconnaissance.

A la mémoire de Maman et Mamie, pour votre bienveillance et votre soutien inconditionnel.

A David, pour m'avoir supportée jusqu'à aujourd'hui, pour ton aide et tes encouragements durant toute ma vie.

A toute ma famille, à qui je souhaite tout le bonheur, la réussite et l'accomplissement tant professionnel que personnel.

A Daniel et toute sa famille, qui ont toujours été présents pour m'épauler, m'encourager pendant toutes mes années d'études ; et surtout pour me remonter le moral dans les moments les plus difficiles, je vous en remercie infiniment.

A la team DDN, à nos délires, nos fous rires, que notre amitié dure encore très longtemps.

A mes amis proches Gouna, Sami, Nelly, toujours présents dans n'importe quelle circonstance.

A mes camarades de promotion, et de Bretonneau : merci pour ces années d'étude passées à vos côtés.

A la team Douleur, pour nos fameuses réunions, les conférences que nous avons partagées ensemble, et votre soutien.

A Alix, sans qui cette thèse n'aurait pas pu se faire. Les vacances de pédodontie ont été un réel plaisir à tes côtés.

Table des matières

INTRODUCTION	3
1 : LES STRATEGIES THERAPEUTIQUES	4
1.1 LA CORRECTION SPONTANEE.....	4
1.2 LA PRISE EN CHARGE	5
1.2.1 <i>La première consultation chez le chirurgien-dentiste</i>	5
1.2.2 <i>Quand intervenir ?</i>	6
1.2.3 <i>Orientation vers une prise en charge multidisciplinaire neuropsychologique</i>	7
2 : PRISE EN CHARGE THERAPEUTIQUE SANS DISPOSITIFS INTRA-BUCCAUX	8
2.1. PREVENTION ET EXPLICATIONS	8
2.2. APPROCHES COMPORTEMENTALES ET PSYCHOLOGIQUES	9
2.2.1. <i>La stratégie basée sur la récompense</i>	9
2.2.2. <i>Le renforcement positif et négatif</i>	9
2.2.3 <i>L'inversement des habitudes ou « habit reversal »</i>	10
2.3. LES TECHNIQUES PHYSIQUES.....	11
2.3.1 <i>Les techniques physiques spécifiques à la succion digitale : les techniques de rappels</i>	11
2.3.2 <i>Les techniques physiques spécifiques à la succion de la tétine : les tétines thérapeutiques</i>	14
2.3.3 <i>La rééducation de la fonction linguale et de la déglutition, les thérapies myofonctionnelles</i>	16
2.3.4. <i>Les meulages de Planas</i>	17
3 : PRISE EN CHARGE THERAPEUTIQUE AVEC DES DISPOSITIFS INTRA-BUCCAUX	19
3.1. LES DISPOSITIFS INTRA-BUCCAUX AMOVIBLES.....	19
3.1.1. <i>L'éducateur fonctionnel</i>	19
3.1.2. <i>Le FroggyMouth®</i>	20
3.1.3. <i>L'écran labial</i>	21
3.1.4. <i>L'enveloppe linguale nocturne</i>	23
3.1.5. <i>Le régulateur fonctionnel de Frankel</i>	25
3.1.6 <i>La plaque de Hawley</i>	26
3.1.7 <i>La grille anti-pouce amovible</i>	27
3.1.8 <i>La perle de Tucat ou « bluegrass appliance »</i>	28
3.2. LES DISPOSITIFS INTRA-BUCCAUX FIXES	29
3.2.1. <i>La grille anti-pouce fixe</i>	29
3.2.2. <i>L'arc transpalatin</i>	31
3.2.3 <i>Le Quad'hélix</i>	31

3.2.4 Le Lip Bumper	32
3.2.5 Le pique langue.....	33
3.2.6 Les dispositifs multi-attaches	33
5 : EFFICACITE DES DIFFERENTES APPROCHES THERAPEUTIQUES	34
CONCLUSION	36
BIBLIOGRAPHIE	37
TABLE DES FIGURES.....	40

Introduction

A travers le premier volume¹ nous avons dressé un état des lieux concernant les deux différents types de suctions : nutritive et non nutritive. Nous avons détaillé le mécanisme de la succion non nutritive (SNN) et vu que celle-ci était considérée comme une parafonction si elle perdurait au-delà d'un certain âge. Nous avons étudié ses impacts en réalisant une revue de littérature. Les répercussions alvéolo-dentaires sont nombreuses et ceci dans les trois sens de l'espace. Dans le sens vertical, on retrouve la béance antérieure, dans le sens transversal, l'inversé d'articulé et enfin dans le sens antéro-postérieur, on retrouve un surplomb augmenté. Ces répercussions sont également associées à d'autres parafonctions entraînées par la SNN, comme la persistance de la déglutition infantile, une langue basse ou encore une respiration buccale. Il est alors intéressant à travers ce second volume d'étudier la prise en charge de la SNN, aussi bien sur le plan psychologique que physique.

Dans un premier temps, nous verrons comment et quand faire arrêter la SNN à l'enfant ou l'adolescent. Le rôle du chirurgien-dentiste dans ce domaine est primordial. Ensuite nous étudierons les différentes thérapeutiques pouvant être mises en œuvre pour arrêter la SNN et permettre la correction de ces répercussions. En effet, même si une correction spontanée peut se développer si la SNN s'arrête au bon moment, de nombreuses malocclusions peuvent encore persister. Il faudra donc mettre en place des thérapeutiques avec ou sans dispositifs intra-buccaux et prendre en charge les autres parafonctions associées comme la correction de la déglutition infantile ou de la position de la langue.

¹ Huon, « Les suctions non nutritives. Volume 1, Généralités et conséquences bucco-dentaires ».

1 : Les stratégies thérapeutiques

1.1 La correction spontanée

En général, si le facteur étiologique est supprimé et donc que l'habitude de succion cesse avant que la croissance faciale ne soit complète, la béance antérieure peut se corriger de manière spontanée en denture temporaire.²

Pour Sillman et Graber, dans la plupart des cas, l'infraclusion, le surplomb, et les malpositions des incisives mandibulaires liées à la SNN se corrigent spontanément si l'habitude du pouce est arrêtée à l'âge de 4 ans.³

Levine suggère que si l'habitude persiste au-delà de ce stade, et surtout si une position de langue basse se maintient, il y aura moins de possibilité d'amélioration.⁴

De nombreuses études montrent que le pourcentage d'enfants en denture temporaire présentant une béance antérieure décroît avec l'âge, indiquant la tendance à l'auto-correction.⁵

Cette correction spontanée est permise grâce au jeu de la musculature jugale, labiale et linguale qui, après l'arrêt de la SNN, vont permettre de remodeler les arcades dentaires suite aux déformations entraînées par celle-ci. L'amplitude de l'autocorrection va dépendre de la sévérité de la malocclusion initiale et de la présence ou non de parafonctions associées (interposition linguale, respiration buccale...). On retrouve alors, soit une amélioration de la dysmorphose et une amélioration des relations inter-arcades ou soit, au contraire, une persistance de la malocclusion par le développement d'une interposition labiale ou par la persistance de la succion-déglutition.⁶ L'autocorrection dépend donc directement de l'attitude de la langue. Soit elle continue de maintenir un espace entre les incisives maxillaires et mandibulaires en se propulsant dans l'espace de la béance lors de la déglutition,

² Heimer, Tornisiello Katz, et Rosenblatt, « Non-nutritive sucking habits, dental malocclusions, and facial morphology in brazilian children : a longitudinal study »; Góis et al., « Influence of nonnutritive sucking habits, breathing pattern and adenoid size on the development of malocclusion »; Larsson, « Sucking, chewing, and feeding habits and the development of crossbite : a longitudinal study of girls from birth to 3 years of age »; Larsson, « The effect of dummy-sucking on the occlusion : a review »; De Sousa et al., « Prevalence and associated factors for the development of anterior open bite and posterior crossbite in the primary dentition ».

³ Sillman, « Thumb-sucking and the oral structures : a serial study from birth to 14 years of age »; Graber, « Thumb- and finger-sucking ».

⁴ Levine, « Briefing paper : oral aspects of dummy and digit sucking ».

⁵ Grabowski et al., « Relationship between occlusal findings and orofacial myofunctional status in primary and mixed dentition. Part I, Prevalence of malocclusions »; Vasconcelos et al., « Non-nutritive sucking habits, anterior open bite and associated factors in brazilian children aged 30-59 months ».

⁶ Bassigny, *Manuel d'orthopédie dento-faciale*.

soit la langue modifie son schéma de déglutition en découvrant de nouvelles perceptions grâce à l'amélioration de la position des incisives.

Le recours à des stratégies physiques, voire d'appareillages n'est donc pas systématiquement nécessaire. La décision de leur mise en place doit donc être décidée en seconde intention.

1.2 La prise en charge

1.2.1 La première consultation chez le chirurgien-dentiste ⁷

Le premier rendez-vous de consultation permet un dialogue avec l'enfant et les parents, et permet d'observer leurs comportements et leurs relations afin de répondre à plusieurs interrogations :

- L'arrêt de la succion non nutritive est-il une demande des parents ou de l'enfant ?
- L'enfant est-il motivé à l'arrêt de la succion ou est-il plutôt passif ?

Ce dialogue est important pour indiquer le degré de maturité affective de l'enfant. Il est primordial de faire comprendre à l'enfant qu'il est acteur dans la décision d'arrêter de sucer son doigt, la tétine ou l'objet. Il est important d'évaluer sa motivation, de voir s'il est en opposition contre l'autorité parentale ou passif. L'enfant doit montrer un intérêt pour cesser son habitude déformante.⁸ Il faut savoir parler à un enfant, mais il faut surtout savoir l'écouter.⁹ Il est utile d'expliquer posément à l'enfant qu'il s'abîme (dents et pouce), et trouver l'explication qui pourra alors entraîner un changement de comportement.

Il s'agit aussi de déterminer si l'indication d'arrêt de succion du doigt, de la tétine ou de l'objet se justifie ou non :

- Le sevrage est indiqué dans le cas où il existe un risque de traumatisme dentaire important. Plus le surplomb est élevé, plus le risque de fracture des incisives maxillaires est important.
- Si le parent le demande, si l'enfant le demande
- Lorsque cette habitude persistante a entraîné des malocclusions

Le sevrage est cependant contre-indiqué si :

- L'enfant est encore immature : cela va dépendre de leur degré de compréhension, et de maturation psychomotrice de l'enfant
- Il y a un manque de coopération des parents et de l'enfant
- Il n'existe aucune déformation dento-maxillaire, l'obligation d'arrêt n'a pas obligatoirement lieu d'être

⁷ Berthet, « La succion digitale ».

⁸ Haskell et Mink, « An aid to stop thumb sucking : the "Bluegrass" appliance ».

⁹ Fraudet, *Approche physiologique de l'orthopédie dento-maxillo-faciale du jeune enfant*.

Plus la prise en charge est précoce, plus elle sera efficace. Il est donc important de diagnostiquer et de traiter ses habitudes déformantes le plus tôt possible.

La prise en charge est spécifique à chaque enfant, en considérant son âge, ainsi que les facteurs étiologiques. Les raisons pour lesquelles l'enfant suce son pouce ne doivent pas être sous estimées.

En première intention, il n'est pas question d'avoir recours à des appareillages mais plutôt d'utiliser des approches comportementales ou des techniques physiques.

Cependant dans le cas où l'appareillage est envisagé, l'enfant doit être volontaire à le porter et doit considérer cet appareil comme une aide pour stopper son habitude déformante.

1.2.2 Quand intervenir ?

Certains auteurs affirment que l'âge recommandé pour l'arrêt de la succion de la tétine dans le but de prévenir les malocclusions est de 2 ans.¹⁰

Van Norman, lui, suggère que la meilleure façon d'agir est simplement d'ignorer cette habitude de SNN jusqu'à ce que l'enfant atteigne l'âge de raison, c'est-à-dire vers 5 à 6 ans. Beaucoup d'enfants vont arrêter cette habitude par eux-mêmes comme ils deviennent plus actifs dans les temps de jeu et commencent l'école. Cependant si à cet âge-là la succion persiste, il est temps de considérer qu'il a besoin d'aide pour arrêter.¹¹

Pour Bishara, si le patient continue de sucer son pouce entre 4 et 6 ans, on peut retrouver l'accentuation des malpositions et un traitement sera nécessaire. Entre 6 et 12 ans, généralement l'enfant est motivé à cesser son habitude due aux pressions sociales par les autres enfants. Mais ceux qui persistent dans cette habitude vont avoir besoin d'une prise en charge pour arrêter et corriger la ou les malocclusions.¹²

L'ADA (American Dental Association) conseille aux parents de décourager cette habitude à partir de l'âge de 4 ans sans exercer de pression trop importante au risque de nuire plutôt qu'obtenir un effet positif.¹³

Ainsi, l'âge de l'enfant pour intervenir varie entre les différents auteurs, cependant tous tendent vers une intervention avant l'âge de 6 ans, au moment où les dents permanentes font leur éruption.

¹⁰ Bishara et Larsson, « Finger habits : their effects and their treatments. Part 2 ».

¹¹ Van Norman, « Digit-sucking : a review of the literature, clinical observations and treatment recommendations ».

¹² Bishara et Larsson, « Finger habits : their effects and their treatments. Part 2 ».

¹³ American dental association, « Thumb sucking and pacifier use ».

1.2.3 Orientation vers une prise en charge multidisciplinaire neuropsychologique

Il faut distinguer la “suction-habitude” de la “suction-nécessité”. Dans la « suction-habitude », l’enfant suce son pouce par mécanisme, il l’a toujours fait et ne voit pas pourquoi il devrait arrêter. Il n’y a plus de véritable besoin. Mais dans la « suction-nécessité » l’enfant continue de sucer son pouce par besoin. Si on ne retrouve pas d’amélioration au bout de deux à trois mois, après la motivation à l’arrêt, le recours à un appareillage va permettre de distinguer efficacement la suction-nécessité de la suction-habitude. Fellus considère que 95% des enfants qui sucent encore leur pouce vers 6 ans le font plus par habitude. Mais dans 5% des cas, la suction est un besoin psychologique. En effet, dans la « suction-nécessité », en mettant en place un appareillage intra-buccal, l’enfant continue de sucer son doigt, voire même enlève l’appareil s’il le peut pour pouvoir effectuer le geste. Les modifications de perceptions intra-orales liées au port de l’appareil ne permettent pas le changement de son habitude. La cause de la persistance de cette suction et des difficultés d’acceptation du traitement doivent alors être approfondies. Il peut s’agir d’un enfant présentant une immaturité intellectuelle, ou une profonde altération émotionnelle. L’intervention d’un psychologue, d’un pédopsychiatre ou d’un neuropédiatre permet de confirmer cette immaturité.¹⁴

Il est alors recommandé de reporter la prise en charge orthopédique, car l’enfant a besoin d’évoluer et ne va pas participer activement dans cette prise en charge. De plus, demander à l’enfant d’arrêter sa SNN qui exprime un trouble d’origine affective peut entraîner des troubles psychologiques ultérieurs.¹⁵

Dans certains événements de vie (deuil, maladie d’un parent ou de l’enfant lui-même), lorsque la suction représente une stratégie adaptative temporaire, une psychothérapie est envisageable indépendamment de la décision du chirurgien-dentiste.

Il est important de noter que pour la plupart des enfants, la suction du pouce est une simple habitude apprise et non un symptôme lié à une profonde altération émotionnelle.

¹⁴ Fellus, *Orthodontie précoce en denture temporaire*.

¹⁵ Fraudet, *Approche physiologique de l’orthopédie dento-maxillo-faciale du jeune enfant*.

2 : Prise en charge thérapeutique sans dispositifs intra-buccaux

Avant de corriger les malocclusions, il est nécessaire de faire cesser l'habitude déformante par différentes méthodes de sevrage et cela de manière graduelle, en commençant par des méthodes non invasives.¹⁶ Supprimer l'étiologie permet ainsi d'éviter les récives une fois que le rétablissement d'une occlusion favorable est obtenu. Pour que la prise en charge puisse tendre vers la réussite, il est important de rappeler que l'enfant doit montrer une motivation à vouloir cesser son habitude de succion.

2.1. Prévention et explications

L'ADA préconise un premier dialogue des parents et de l'enfant avec le chirurgien-dentiste. Celui-ci doit enseigner aux parents comment être actif dans le traitement, et obtenir leur coopération. Le but n'étant pas de changer toutes les habitudes de vie de toute la famille mais d'aider l'enfant à corriger son habitude. Il peut notamment expliquer et montrer les effets sur des modèles en plâtre si l'enfant continue son habitude, ce qui est à la fois informatif et efficace.¹⁷

L'arrêt ne doit pas être brutal mais progressif, par exemple arrêter la journée et continuer le soir.

En fonction de la coopération de l'enfant, celui-ci peut également réaliser un calendrier de suivi sur sa progression. L'enfant est revu par la suite un mois après pour réévaluation des progrès. Que ce soit dans le cas d'une persistance avec diminution de la fréquence ou bien sans réel progrès, il est important d'encourager l'enfant à poursuivre l'arrêt de cette habitude.

Quand l'arrêt de la succion est total durant la journée, il faut arrêter la nuit. Il est alors plus judicieux de commencer pendant une période de vacances, car il peut avoir des endormissements plus difficiles.¹⁸

Une étude a par ailleurs montré une efficacité supérieure au traitement avec les explications données par un chirurgien-dentiste avant la mise en place d'un appareillage ou d'une méthode physique (application d'un produit sur la tétine).¹⁹

¹⁶ Nelson, « A comprehensive review of evidence and current recommendations related to pacifier usage ».

¹⁷ American dental association, « Thumb sucking and pacifier use ».

¹⁸ Berthet, « La succion digitale ».

¹⁹ Degan et Puppini-Rontani, « Prevalence of pacifier-sucking habits and successful methods to eliminate them - a preliminary study ».

Peres démontre un effet significatif entre le niveau d'éducation de la mère et l'âge de sevrage de la tétine. En effet, plus le niveau d'éducation maternelle est élevé, plus tôt le sevrage s'effectuera. Les visites chez le chirurgien-dentiste diminuent considérablement l'usage de la tétine dans le groupe où le niveau d'éducation est faible ou moyen. La composante éducative et informative des chirurgiens-dentistes peut donc compenser le manque de connaissance ou de désinformation dans le cas des populations où le niveau d'éducation est plus faible.²⁰

2.2. Approches comportementales et psychologiques

Outre les explications prodiguées pour faire comprendre à l'enfant la nécessité de supprimer son habitude, plusieurs techniques de modifications comportementales peuvent être employées :

- La stratégie basée sur la récompense
- Le renforcement positif et négatif
- L'inversement des habitudes ou « habit reversal »

2.2.1. La stratégie basée sur la récompense

Elle se fait en deux parties : l'obtention de la coopération de l'enfant pour casser son habitude, et la récompense des parents pour les périodes avec une absence de succion.

La coopération est acquise en créant l'envie chez l'enfant d'éviter les conséquences inesthétiques. On montre à l'enfant que la succion du pouce peut altérer la position des dents en utilisant à la fois leur propre dent (à l'aide d'un miroir) et des images ou des modèles en plâtre.

La seconde partie de la stratégie inclut la récompense pour l'enfant lorsqu'il y a des périodes avec une absence de succion en leur promettant une chose que l'enfant désire.²¹

2.2.2. Le renforcement positif et négatif

Le renforcement est une stratégie de consolidation d'un comportement, augmentant ainsi la probabilité que ce comportement survienne dans le futur.

Il est positif lorsque l'on ajoute un stimulus une fois l'obtention du comportement voulu. Il est important de valoriser les attitudes positives avec un langage positif. Il faut l'aider par des

²⁰ Peres et al., « Effects of breastfeeding and sucking habits on malocclusion in a birth cohort study ».

²¹ Borrie et al., « Interventions for the cessation of non-nutritive sucking habits in children ».

encouragements et éviter de le culpabiliser ou de le punir. La punition procure un effet inverse et provoque généralement une récurrence de la succion. Le chirurgien-dentiste doit féliciter l'enfant lorsqu'il y a une diminution de l'habitude. L'attention des parents, les éloges, la lecture d'une histoire le soir peuvent être utilisés comme des récompenses pour le changement de comportement.

Pour que cette approche soit un succès, il est nécessaire d'avoir un suivi continu par le chirurgien-dentiste et les parents pour fournir un renforcement dans un délai opportun.

Tout ce que l'enfant peut trouver d'agréable ou de sympathique peut agir comme un facteur de renforcement positif. Les autocollants, les dessins peuvent être donnés à la fin d'une consultation réussie. Cependant, les facteurs les plus efficaces sont les stimuli sociaux tels que l'expression faciale, une modulation vocale adaptée, ou l'éloge verbal.²²

Le renforcement est dit négatif lorsque l'on retire un stimulus suite au comportement de l'enfant. Pour donner quelques exemples, la lecture d'une histoire avant le coucher peut s'arrêter si l'enfant suce son doigt, l'application d'un goût amer sur le doigt de l'enfant est une méthode de dissuasion attendue comme un renforcement négatif.

Les études de Haryett²³ et Larsson²⁴ ont montré une différence statistiquement significative en faveur des interventions psychologiques dans la cessation de la succion non nutritive. En effet, les interventions psychologiques, telles que le renforcement positif ou négatif, ont montré une augmentation significative du nombre d'enfants ayant arrêté de sucer leur pouce à court et à long terme, en comparaison avec le groupe des enfants sans traitement. Il n'y avait cependant pas suffisamment d'informations pour déterminer si un type d'intervention psychologique était plus efficace qu'un autre.

2.2.3 L'inversement des habitudes ou « habit reversal »

La thérapie de l'inversion des habitudes est communément utilisée dans le traitement des troubles de tics, de comportements répétitifs tels que la trichotillomanie, l'onychophagie, ou encore la succion non nutritive. Cette thérapie comporte différentes étapes et consiste à reconnaître avec l'enfant les moments où il se met à sucer son doigt, à déterminer les signes avant-coureurs de la SNN afin de mettre en place des exercices en concurrence avec la SNN.²⁵

²² Roberts et al., « Review : behaviour management techniques in paediatric dentistry ».

²³ Haryett et al., « Chronic thumb-sucking : the psychologic effects and the relative effectiveness of various methods of treatment ».

²⁴ Larsson, « Treatment of children with a prolonged dummy or finger-sucking habit ».

²⁵ Christensen et Sanders, « Habit reversal and differential reinforcement of other behaviour in the treatment of thumb-sucking : an analysis of generalization and side-effects ».

Ainsi, l'enfant apprend d'autres comportements visant à remplacer la succion comme serrer le poing ou saisir un objet accessible pendant une à trois minutes.²⁶ L'enfant perdra alors petit à petit son habitude de succion et en sentira de moins en moins le besoin.

2.3. Les techniques physiques

Pour que les thérapies physiques fonctionnent, l'enfant doit être prêt et consentant. Elles présentent certaines différences entre la succion du pouce, et de la tétine ou d'un linge car ces derniers peuvent être retirés.

2.3.1 Les techniques physiques spécifiques à la succion digitale : les techniques de rappels

L'objectif est de mettre en place un obstacle qui sera interposé entre le doigt et la bouche pour rappeler à l'enfant de ne pas sucer son doigt.

Différentes techniques de rappels sont proposées :

- On peut occuper les mains de l'enfant avec un ballon, ou un lego qu'il garde dans sa poche. Prévoir des activités occupant ses deux mains.
- Un vernis peut aussi être posé sur le doigt faisant ainsi passer le geste de succion inconscient à un geste qui devient alors conscient
- Une autre solution est de faire un dessin sur le doigt avec un feutre résistant à l'eau et de lui dire que le bonhomme dessiné n'aime pas aller dans la bouche car il a peur du noir.²⁷ Dans le cas où l'on souhaite vérifier s'il a sucé son pouce la nuit, dessiner sur le doigt au crayon de maquillage un pirate ou un signe et le lendemain, voir si le pirate est parti ou le trésor envolé.²⁸
- On peut lui mettre un gant, une chaussette sur la main durant la nuit, mais sans que cela ne lui soit imposé.²⁹
- On peut lui proposer de coller un pansement sur le doigt, non pas pour créer des sensations désagréables mais pour servir de signal d'alarme.³⁰

²⁶ Azrin, Nunn, et Frantz-Renshaw, « Habit reversal treatment of thumbsucking ».

²⁷ Berthet, « La succion digitale ».

²⁸ Maurin-Chérou, *Rééducation de la déglutition : et des autres fonctions buccales dans le cadre des malpositions dentaires*.

²⁹ Grabowski et al., « Relationship between occlusal findings and orofacial myofunctional status in primary and mixed dentition. Part I, Prevalence of malocclusions ».

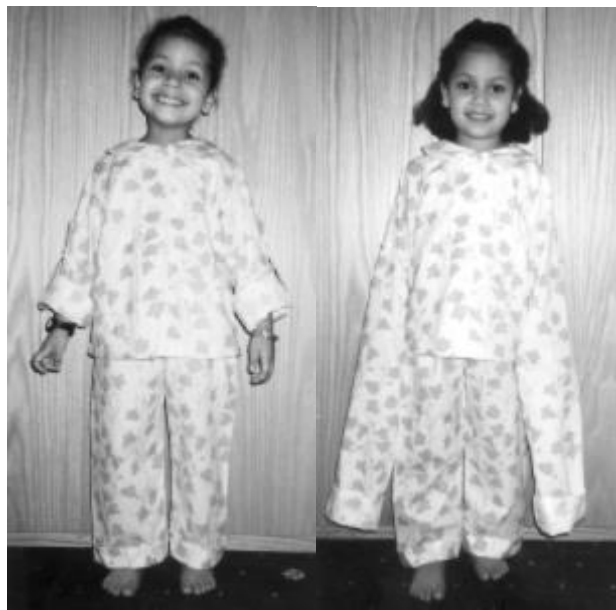
³⁰ Maurin-Chérou, *Rééducation de la déglutition : et des autres fonctions buccales dans le cadre des malpositions dentaires*.

Il pourra par la suite commencer son calendrier de suivi dès qu'il s'en sentira apte : il notera alors pour chaque jour par un signe ses réussites (pas de succion pendant 24h) et ses rechutes notées par un autre signe.³¹

D'autres techniques, moins répandues sont retrouvées dans la littérature.

AlEmran a présenté dans son article l'utilisation d'un pyjama à manches longues. Le vêtement de nuit a l'avantage de rendre difficile pour l'enfant de faire sortir sa main de la manche, l'enfant ne peut alors sucer son doigt durant la nuit.³²

Figure 1 : La méthode du pyjama retouché



Source : AlEmran, « A new method in reminder therapy technique for ceasing digit sucking habit in children », 2000

Sur l'image de gauche, on voit une jeune fille de 4 ans dont les manches sont retroussées et boutonnées sur le côté pour le confort de l'enfant avant le coucher. Dans l'image de droite, ses manches sont déboutonnées et étendues sur toute la longueur du bras et plus.

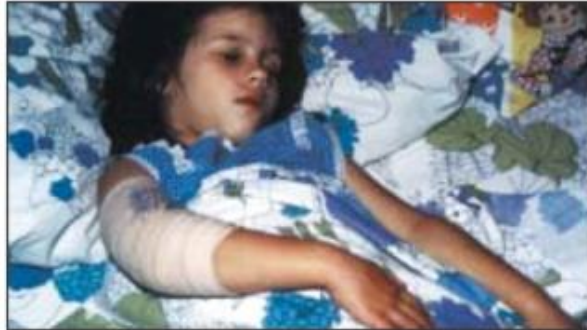Adair recommande l'usage d'un bandage élastique enroulé autour du coude le soir. La pression exercée par le bandage empêche l'enfant de mettre son doigt dans la bouche. Bien que cet usage

³¹ Maurin-Chérou.

³² AlEmran, « A new method in reminder therapy technique for ceasing digit sucking habit in children ».

semble bénin, il a été rapporté certains effets indésirables tels que des troubles du sommeil et des cauchemars.³³

Figure 2 : The Ace™ bandage approach



Source : Adair, « The Ace™ bandage approach to digit-sucking habits », 1999

Sander et Weinreich proposent quant à eux une méthode faisant participer les parents au traitement. Un des parents dessine un visage sur le doigt de l'enfant avec un feutre indélébile et lui raconte ensuite une histoire en finissant par le fait que le personnage dessiné n'aime pas aller dans le noir, et donc ni dans les poches de vêtements ou dans la bouche.³⁴

Figure 3 : Dessin d'un visage sur le doigt sucé




Source : Sander et Weinreich, « Une nouvelle méthode pour arrêter la succion du pouce », 1989

³³ Adair, « The Ace™ bandage approach to digit-sucking habits ».

³⁴ Sander et Weinreich, « Une nouvelle méthode pour arrêter la succion du pouce ».

Figure 4 : Une poupée triste ou qui sourit si l'enfant ne suce pas son



Source : Dr Courson, 2017

2.3.2 Les techniques physiques spécifiques à la succion de la tétine : les tétines thérapeutiques

L'usage de la tétine a l'avantage par rapport au pouce de pouvoir être contrôlé et régulé par les parents en limitant son utilisation au moment de la sieste ou au coucher par exemple. Cette limitation permet ensuite peu à peu d'aller vers l'abandon total de la sucette.³⁵

Figure 5 : Tétine Curaprox®



Source : Curaden AG, Curaprox®, 2018

Certaines enseignes ont mis en vente depuis quelques années des tétines thérapeutiques (Bamed®, Novatex®, Curaprox®, ...).

³⁵ Nowak, « Conference report : feeding and dentofacial development ».

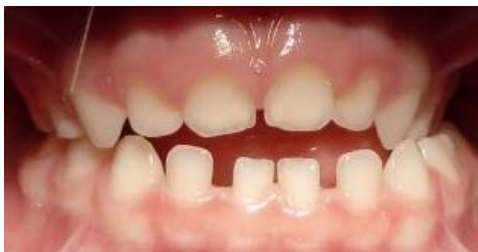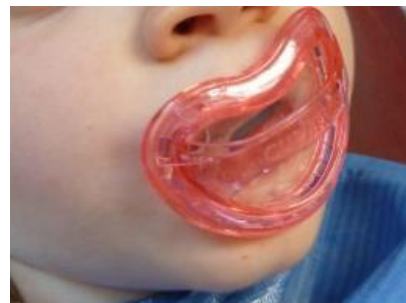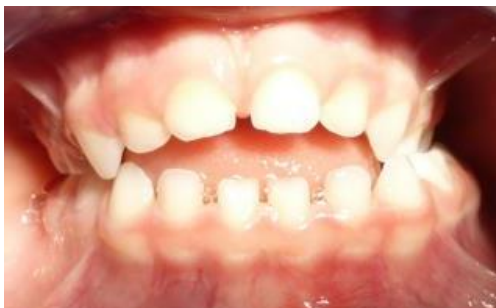Ces tétines appelées "sucettes" ont été conçues dans le but de prévenir tout mauvais positionnement de la langue et par conséquent tout problème ultérieur, grâce à l'espace suffisant laissé pour la langue et le palais. Elle remplace la tétine conventionnelle, et permet comme cette dernière, d'apaiser le bébé. Ses effets sont possibles grâce à une forme particulière donnée à la tétine.

L'exemple de la tétine de chez Curaprox[®] propose un design avec un sommet plat qui va laisser de l'espace pour le palais et évite ainsi son creusement, prévenant les mauvais positionnements dentaires ainsi que les problèmes respiratoires et de sommeil. Les ailettes situées latéralement vont permettre la déviation de la pression d'aspiration vers les mâchoires plutôt que vers le palais, favorisant ainsi l'aspect bien arrondi de l'arc dentaire. La membrane en silicone est mobile, très souple et facilite ainsi la déglutition naturelle.

Ces "sucettes" montrent des résultats prometteurs. Sur les différents cas présentés, les auteurs ont mis en évidence des améliorations alvéolo-dentaires.

Cependant le coût de ces sucettes est assez élevé, et des études supplémentaires sont nécessaires afin de mettre en place des recommandations fondées sur les preuves.

Figure 6 : Patient avec une tétine Curaprox[®]. 6 mois après, la tétine a permis la réduction de la béance mais pas la correction de l'inversé d'articulé



Source : Dr Courson, 2017

³⁶ Filippi, Filippi, et Verna, « Traitement orthodontique du petit enfant au moyen d'une sucette ? »

2.3.3 La rééducation de la fonction linguale et de la déglutition, les thérapies myofonctionnelles³⁷

Les parafunctions, associées à la persistance de la SNN, les plus retrouvées sont la déglutition infantile, la respiration buccale ainsi qu'une mauvaise position et un manque de tonus linguale au repos. La persistance de ces habitudes nocives aura bien évidemment des répercussions importantes sur la morphologie oro-faciale et alvéolo-dentaire malgré l'arrêt de la succion non nutritive.

La rééducation est généralement confiée à l'orthophoniste, celle-ci apprend à l'enfant à prendre conscience de ces habitudes pathologiques et pour qu'il sache les reconnaître.

Il va notamment avoir recours à la thérapie myofonctionnelle : une thérapie reposant sur la rééducation neuromusculaire de la fonction linguale lors de la déglutition, la respiration ou encore la phonation dans le but de faire assimiler à l'enfant un nouveau schéma fonctionnel inconscient.

La thérapie consistera alors à réaliser des séries d'exercices permettant la rééducation de la posture linguale lors de la déglutition, de la phonation et de la respiration. Les différents exercices sont individualisés et dépendent de plusieurs critères. Ainsi, avant de les mettre en place, un examen doit être réalisé précisant les rapports de la langue, des lèvres, du sillon labio-mentonnier, de l'articulation temporo-mandibulaire, de la posture corporelle au repos et des différentes fonctions.

Le retour à un équilibre stable peut être réalisé dès l'âge de 4 ans. Cette rééducation va se baser sur la répétition du bon geste, permettant ainsi son automatisation. L'enfant doit tout d'abord se rendre compte du geste qu'il effectue habituellement, puis corriger ce geste. Elle permet d'aboutir à une déglutition adulte grâce à une modification de la posture de la langue en position de repos.

Dans le cas où les déformations alvéolo-dentaires sont mineures, on propose dans un premier temps des exercices simples à l'enfant. Par exemple : compter avec les dents serrées de un à dix empêche l'interposition linguale et oblige les lèvres à participer à l'élaboration des sons. Au moment d'avaler la salive en gardant les dents serrées, le dôme lingual va forcément devoir s'élever si les lèvres restent détendues.

Souvent les habitudes nocives involontaires telles que la mauvaise position de la langue au repos sont beaucoup plus difficiles à corriger que les mouvements de la langue volontaires impliqués dans la parole ou la déglutition. Le succès va dépendre de la motivation du patient et de la fréquence de la réalisation de ces exercices de rééducation. Il est très important que les progrès du patient soient

³⁷ Grabowski et al., « Relationship between occlusal findings and orofacial myofunctional status in primary and mixed dentition. Part I, Prevalence of malocclusions »; Fellus, *Orthodontie précoce en denture temporaire*; Tanny et al., « Non-orthodontic intervention and non-nutritive sucking behaviours : a literature review »; Robert et Franklin, « Position statement of the IAOM regarding appliance use for the oral habit patterns ».

suivis.³⁸ Une surveillance parentale est également nécessaire, il ne faut pas hésiter à l'encourager et à le féliciter au risque d'entraîner un échec thérapeutique.

Il existe aujourd'hui peu de données sur l'efficacité de cette thérapie myofonctionnelle mais associée à un appareillage, celle-ci permet d'obtenir des résultats efficaces et durables.³⁹ Ainsi le rétablissement d'une position linguale adéquate et d'une activité musculaire oro-faciale normale permet d'éviter des déformations oro-faciales et dentaires qui pourraient découler d'une SNN arrêtée tardivement.

Lors des visites de contrôle, si l'on constate un retour à des habitudes déformantes, il est fort probable de revoir apparaître une récurrence des déformations initiales voire l'apparition de nouvelles anomalies, à un âge où le potentiel de croissance est important.

2.3.4. Les meulages de Planas

L'inversé d'articulé postérieur provoqué par la persistance de la SNN peut être dû à une latérodéviation fonctionnelle objectivable à l'examen clinique : on observe alors un contact prématuré faisant ainsi glisser latéralement la mandibule durant la fermeture (généralement sur les canines).⁴⁰

L'objectif est de supprimer les prématurités observées afin de retrouver un recentrage mandibulaire en occlusion d'intercuspidie maximale mais le meulage n'intervient pas toujours en première intention. En effet, le patient peut retrouver des dimensions transversales normalisées à l'aide d'un dispositif intra-buccal avec des cales occlusales permettant ainsi de guider la mandibule vers une position centrée. Dans d'autres cas, on peut être amené à réaliser des ajouts de composite pour obtenir un contact plus précoce sur les autres dents en latéralité.

Ces contacts de prématurités sont évalués en interposant entre les arcades un papier articulé.

Il est important de lever précocement cette interférence car cette anomalie cinétique pourrait évoluer défavorablement en latérogнатhie.⁴¹

³⁸ Silva et Manton, « Oral habits. Part 2, Beyond nutritive and non-nutritive sucking ».

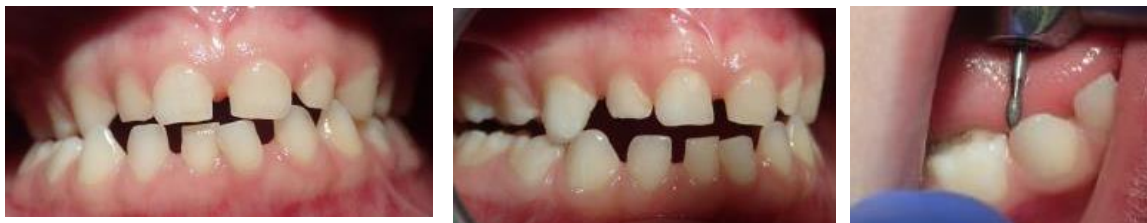³⁹ Patti et Perrier d'Arc, *Les traitements orthodontiques précoces*.

⁴⁰ Patti et Perrier d'Arc.

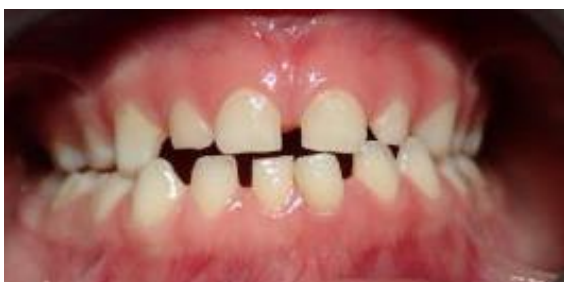⁴¹ Fellus, *Orthodontie précoce en denture temporaire*.

Figure 7 : (a) Patient avec un inversé d'articulé et réalisation d'une cale occlusale et meulages sélectifs. Vu à 3 (b) et 6 mois plus tard (c)

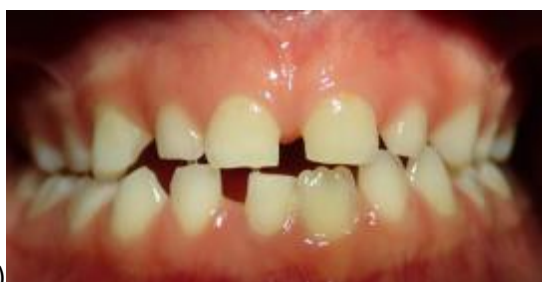(a)



(b)



(c)



Source : Dr Courson, 2018

3 : Prise en charge thérapeutique avec des dispositifs intra-buccaux

L'appareillage a pour but de rendre la succion du doigt moins agréable, voire impossible en cassant le mécanisme de succion en altérant sa perception sensorielle.

Le port d'un appareil demande un certain degré de maturité de l'enfant. Si l'enfant est nerveux, immature, ou non coopérant, le chirurgien-dentiste peut décider de retarder le traitement.

Les enfants reconnaissent souvent le problème et montrent un intérêt dans la tentative de cesser cette habitude et la plupart vont accepter le traitement proposé. L'enfant doit réaliser que l'appareil est plus un rappel plutôt qu'une punition.⁴²

3.1. Les dispositifs intra-buccaux amovibles

Les dispositifs amovibles sont à mettre en place avec précaution car l'enfant peut le retirer facilement, entraînant ainsi un ralentissement ou un échec de la thérapeutique.

3.1.1. L'éducateur fonctionnel

Un appareil d'éducation fonctionnelle (Ortho Plus®) est un appareil amovible et permet non seulement de ne plus sucer son doigt mais permet également la correction des anomalies fonctionnelles.⁴³

Figure 8 : Système Trainer



Source : Orthodeal, « Système Trainer », 2016

⁴² Bishara et Larsson, « Finger habits : their effects and their treatments. Part 2 ».

⁴³ Berthet, « La succion digitale ».

Le dispositif est composé de deux bandeaux vestibulaires formant un écran labial empêchant ainsi une interférence labiale et linguale, et favorise la respiration nasale. Les picots situés sur le bandeau vestibulaire inférieur permettent de diminuer la tonicité de la lèvre inférieure. Les gouttières supérieures et inférieures ont la forme d'un arc parabolique et s'adaptent aux arcades larges comme aux arcades étroites. Il existe des éducateurs fonctionnels souples pour tous les âges allant même jusqu'à l'âge adulte. Certaines des gouttières sont simples et d'autres présentent en plus un guide pour l'éruption des dents permanentes. Le traitement consiste à faire porter les gouttières de manière diurne : pendant 1 à 2 heures par jour et toute la nuit.⁴⁴

Figure 9 : Patient suçant son pouce, port de l'éducateur fonctionnel



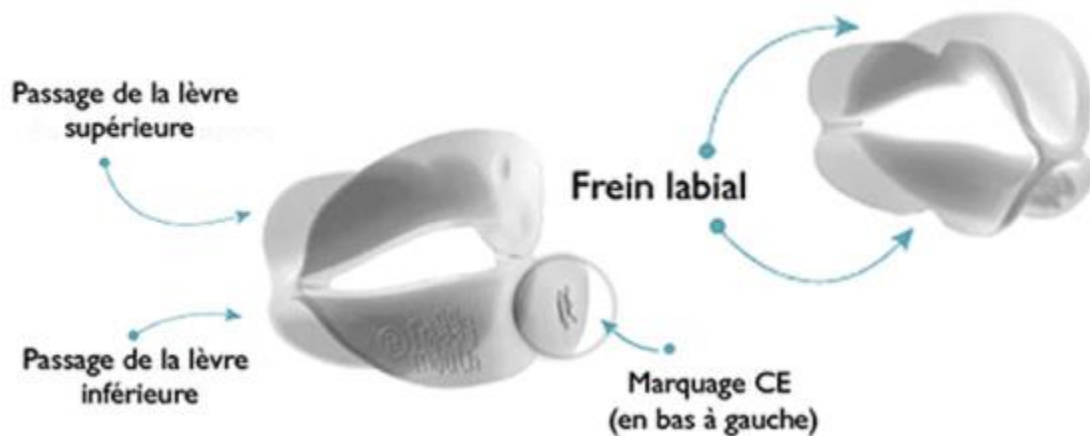
Source : Dr Courson, 2018

3.1.2. Le FroggyMouth®

Le FroggyMouth® est un dispositif amovible qui se porte pendant 15 minutes par jour, pendant 2-3 mois, et qui est destiné à corriger les défauts de déglutition de l'enfant et l'adolescent. Il est placé sagittalement entre les lèvres, et les dents sont séparées des lèvres supérieure et inférieure.

⁴⁴ Orthodeal, « Le système Trainer ».

Figure 10 : FroggyMouth®



Source : Fellus, FroggyMouth®, 2016

Cet appareil permet de corriger le déséquilibre des forces entre la langue et les lèvres lors de la déglutition infantile. En effet, en empêchant la lèvre du haut et du bas de se toucher et en interdisant la réalisation d'une pression négative à l'intérieur de la bouche permise grâce au joint d'étanchéité au niveau des lèvres, l'enfant va devoir adapter un nouveau mode de déglutition pour avaler sa salive qui fera intervenir principalement la langue (et non plus les lèvres) et essentiellement dans sa partie postérieure, ce qui permettra un développement optimal des arcades dentaires.

Le FroggyMouth doit être porté par exemple devant la télé (l'enfant ne doit pas réfléchir à sa déglutition) pour travailler sur les circuits neuronaux des mouvements involontaires pour que l'enfant acquiert un nouvel automatisme de déglutition.⁴⁵

3.1.3. L'écran labial

L'écran buccal de Hinz ou "oral screen" est un écran qui est interposé entre les dents et les lèvres de l'enfant. Il est utilisé en denture temporaire ou mixte afin de corriger l'incompétence labiale. En effet une pression sur les dents antérieures est imposée et permet de corriger une éventuelle protrusion des incisives. Il peut aussi être utilisé dans l'objectif que l'enfant arrête de sucer son doigt ou sa tétine.⁴⁶

⁴⁵ Fellus, *Orthodontie précoce en denture temporaire*; Fellus, *De la dysfonction à la dysmorphose en orthodontie pédiatrique : apport de FroggyMouth®*.

⁴⁶ Patti et Perrier d'Arc, *Les traitements orthodontiques précoces*.

Figure 11 : Ecran buccal Muppy®

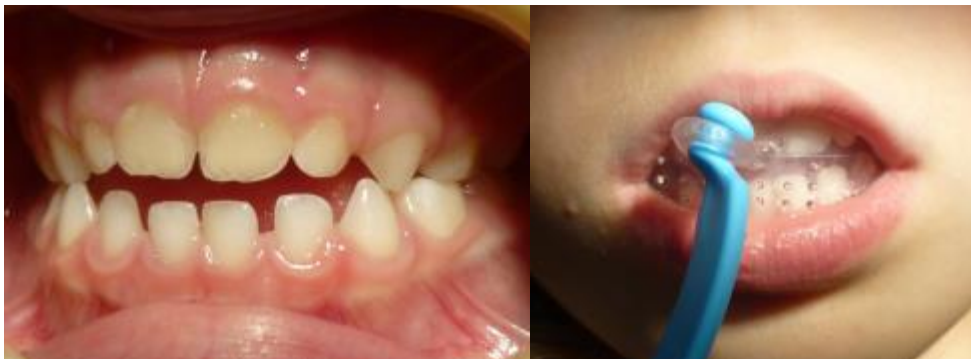

Source : Hinz, Ecran buccal Muppy®

Il existe différents types d'écran :

- **L'écran buccal standard** : qui permet d'arrêter les SNN et de réduire les lèvres.
- **L'écran buccal avec grille** : indiqué dans le cas où la malocclusion est associée à une interposition linguale entre les arcades.
- **L'écran buccal avec butée** : indiqué chez les enfants qui ont une mandibule en position très postérieure par rapport au maxillaire. La butée va empêcher l'écran de basculer et va permettre le positionnement de la mandibule vers l'avant

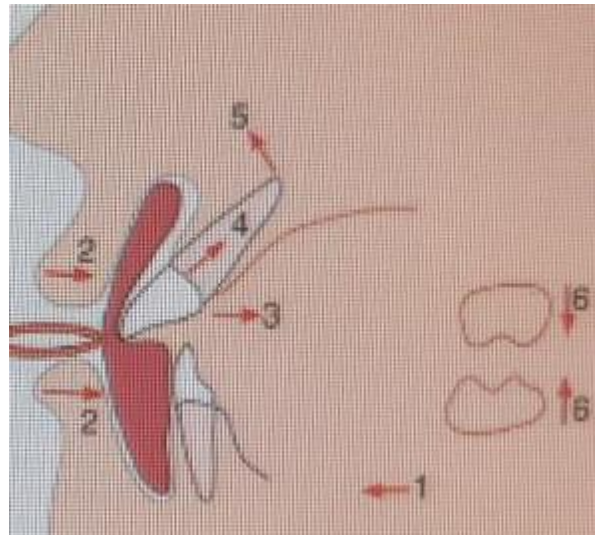
Figure 12 : Patient avec un autre type d'écran buccal : le Lip trainer (Orthoplus®)



Source : Dr Courson, 2018

Ainsi l'écran buccal va agir à différents niveaux résumés à travers la figure ci-dessous :

Figure 13 : Mécanisme de l'écran buccal



Source : Premkumar, *Textbook of orthodontics*, 2015

- 1 : Il permet l'avancée mandibulaire
- 2 : Il augmente l'efficacité du tonus labiale inférieure et supérieure
- 3 : La pression des lèvres est transmise aux incisives, ce qui permet de réduire la vestibuloversion des incisives maxillaires
- 4 : il peut permettre également l'intrusion des incisives maxillaires
- 5 : L'écran permet de prévenir les forces musculaires qui agissent sur la dentition, ce qui permet une expansion passive de la base apicale
- 6 : L'éruption adéquate des molaires en classe I d'Angle

3.1.4. L'enveloppe linguale nocturne

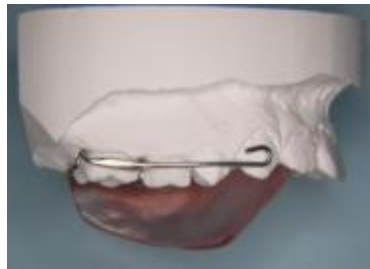Encore appelé toboggan-tunnel à langue nocturne, il s'agit d'un dispositif favorisant la remontée de la langue vers le palais. Le dispositif est formé de plusieurs parties :⁴⁷

- **Le « toboggan » antérieur** qui empêche la langue de trouver appuie sur les lèvres ainsi le verrouillage antérieur n'est plus assuré par la langue mais par les lèvres. Cela permet également des réduire les lèvres et la respiration nasale.

⁴⁷ Bonnet, « Un appareil de reposturation : l'enveloppe linguale nocturne (E.L.N.) »; Patti et Perrier d'Arc, *Les traitements orthodontiques précoces*.

- **Les parois latérales du tunnel** : elles permettent d'éviter que la langue vienne s'interposer entre les arcades dans les secteurs postérieurs. Elles autorisent un véritable guidage et calage linguale permettant ainsi d'acquérir une déglutition optimale. Elles empêchent également les morsures jugales et linguales lors de l'occlusion.

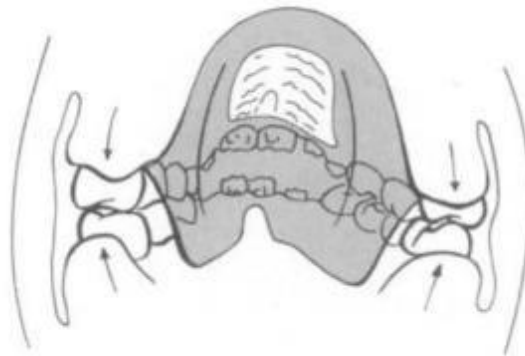
Figure 14 : Parois latérales du tunnel



Source : Dr Courson, 2018

- **L'ouverture sélective antérieure** : la coque en résine est ajourée au niveau de la papille rétro-incisive et au niveau de la zone médiane du palais ce qui permet de guider la pointe de la langue vers un point d'appui adéquat.

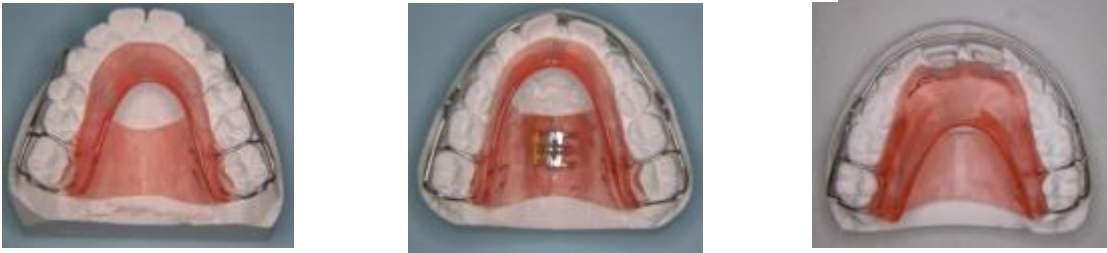Figure 15 : Ouverture sélective



Source : Bonnet, « Un appareil de reposturation : enveloppe linguale nocturne », 2010

- **La décharge alvéolaire antérieure et latérale** : c'est le bandeau constitué d'un fil en acier permettant l'insertion de l'appareil et qui doit être placé à distance des faces vestibulaires antérieures et latérales pour ne pas gêner l'évolution alvéolo-dentaire.

Figure 16 : Différents types de ELN



Source : Dr Courson, 2018

3.1.5. Le régulateur fonctionnel de Frankel

Comme son nom l'indique, il s'agit d'un régulateur de fonction. Cet appareil comprend des fils métalliques associés à des écrans vestibulaires permettant ainsi d'écarter les joues, ce qui va éliminer les pressions de la musculature péri-orale. Il est relativement encombrant et nécessite une coopération importante de l'enfant.⁴⁸

Il est composé de⁴⁹ :

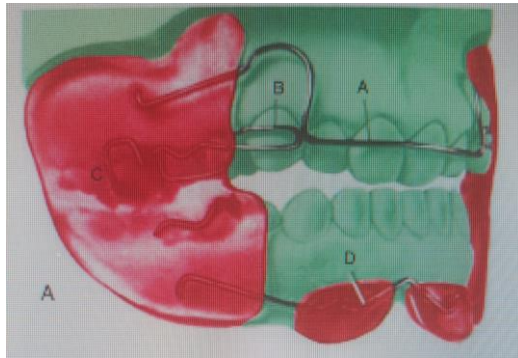
- Deux écrans vestibulaires positionnés dans les secteurs latéraux : cela permet de diminuer la pression jugale sur les arcades alvéolo-dentaires et d'optimiser la croissance transversale
- Deux écrans labiaux inférieures vestibulaires en position antérieure et postérieure. Ils permettent d'éviter les tensions exercées par les lèvres sur les arcades, la succion de la lèvre inférieure et stimulent la contraction de l'orbiculaire
- Un arc vestibulaire : il transmet au dent la pression exercée par la musculature oro-faciale
- Deux boucles canines : elles permettent de stabiliser l'appareil
- Un arc palatin : il permet lui aussi une meilleure stabilité notamment dans le secteur postérieur
- Un bouclier rétro-incisif inférieur qui permet la croissance de la mandibule en bas et en avant en stimulant la contraction des muscles ptérygoïdiens latéraux et donc la croissance des condyles. Il a un véritable rôle orthopédique.

Il en existe différents types en fonction de la classe squelettique du patient.

⁴⁸ Patti et Perrier d'Arc, *Les traitements orthodontiques précoces*.

⁴⁹ Linden, *Concepts et stratégies orthodontiques*.

Figure 17 : Appareil de Frankel



Source : Premkumar, *Textbook of orthodontics*, 2015

3.1.6 La plaque de Hawley⁵⁰

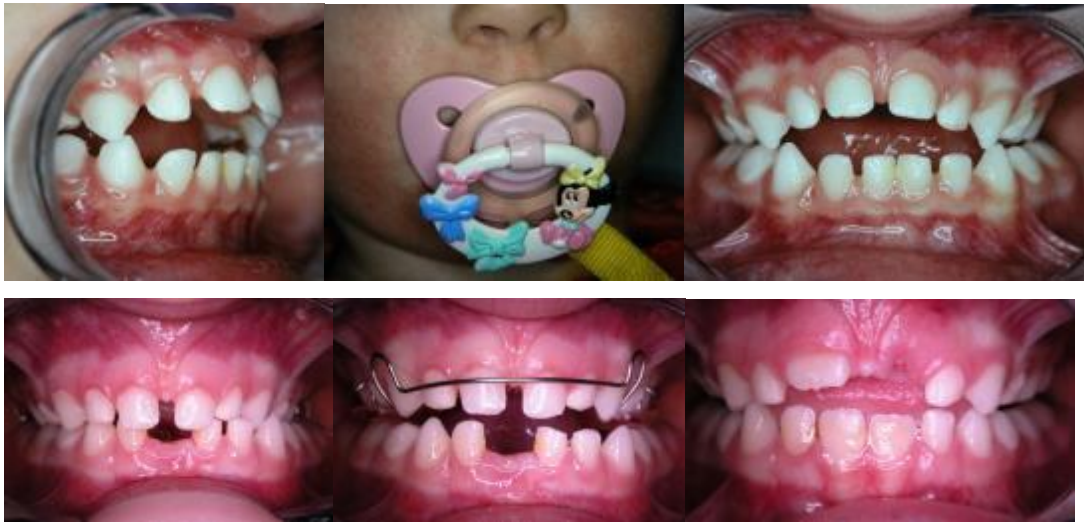La plaque de Hawley est un dispositif constitué d'une plaque d'expansion en résine recouvrant tout le palais, associé ou non à un vérin en regard de la suture palatine. Des crochets d'Adams sont placés sur les premières ou secondes molaires permanentes.

Elle peut se présenter sous différentes formes en fonction de la malocclusion.

- Plaque de Hawley associée à un bandeau vestibulaire dans les cas de proalvéolie incisive supérieure. Le bandeau, élément actif, est réalisé en fil d'acier dur. Au fur et à mesure que la malocclusion se réduit, la partie rétro-incisive de la résine doit être meulée pour ne pas bloquer les mouvements dentaires.
- Plaque de Hawley associée à un écran lingual entraînant ainsi une position plus postérieure de la langue
- Plaque de Hawley associée à des plans de surélévations molaires dans les cas d'endognathie maxillaire avec un inversé d'articulé latéral. Elle permet de supprimer les interférences occlusales.
- Plaque de Hawley associée à une perle de Tucat.

⁵⁰ Fellus, *Orthodontie précoce en denture temporaire*; Patti et Perrier d'Arc, *Les traitements orthodontiques précoces*.

Figure 18 : Cas clinique avec le port d'une plaque de Hawley



Source : Dr Courson, 2018

Patiente suçant la tétine et qui après conseil, a arrêté de sucer le pouce. Revient 2 ans plus tard, la béance a disparu mais l'inversé d'articulé subsiste, correction par dilatateur maxillaire pendant 6 mois.

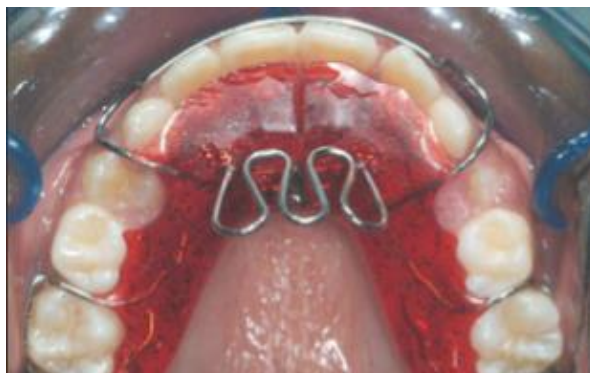3.1.7 La grille anti-pouce amovible⁵¹

La grille anti-pouce comme son nom l'indique a pour but principal d'empêcher la succion digitale. La grille est généralement fixée sur une plaque palatine et permet de stopper la succion agissant ainsi comme un outil pour bloquer le doigt. Cet appareil est dessiné de sorte à pouvoir également prévenir la position de la langue pour corriger la béance antérieure. Cependant ses appareils sont souples et la langue peut rester en dessous de la grille et par conséquent dans certains cas, cela peut bloquer le rétablissement fonctionnel de la langue. De ce fait, la langue retourne à sa position initiale entraînant une récurrence de la béance antérieure.

Le principal inconvénient est que l'enfant peut le retirer facilement.

⁵¹ Patti et Perrier d'Arc, *Les traitements orthodontiques précoces*; Bishara et Larsson, « Finger habits : their effects and their treatments. Part 2 »; Tanny et al., « Non-orthodontic intervention and non-nutritive sucking behaviours : a literature review ».

Figure 19 : Grille anti-pouce amovible



Source : Silva et Manton, « Oral habits. Part 2, Beyond nutritive and non-nutritive sucking », 2014

3.1.8 La perle de Tucat ou « bluegrass appliance »

La perle de Tucat est un appareillage orthodontique de rééducation fonctionnelle. C'est un dispositif qui se place au maxillaire. Il peut être amovible ou fixe.

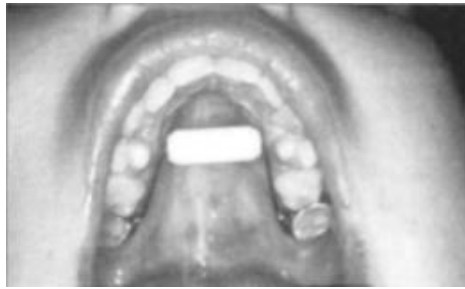Lorsque l'appareil est amovible, la perle est placée sur d'autres dispositifs amovibles comme une plaque de résine simple ou de Hawley ou encore un Quad'helix.

Lorsque l'appareil est fixe, il est mis en place à l'aide de bagues scellées sur les secondes molaires temporaires ou les premières molaires permanentes. A ces bagues sont rattachées un fil (espacé du palais) qui va supporter une perle en téflon (espacé également) à l'endroit où la pointe de la langue doit se situer au repos.

Ce dispositif doit être perçu comme un jeu pour l'enfant. On lui dira qu'à chaque fois qu'il veut sucer son pouce, il doit faire rouler la perle avec sa langue. Cela permet également une rééducation de la langue qu'on force à se placer en position haute. Dans la plupart des cas, la perle de Tucat est très bien supportée.⁵²

⁵² Haskell et Mink, « An aid to stop thumb sucking : the "Bluegrass" appliance ».

Figure 20 : Perle de Tucat



Source : Haskell, « An aid to stop thumbsucking : the Bluegrass appliance », 1991

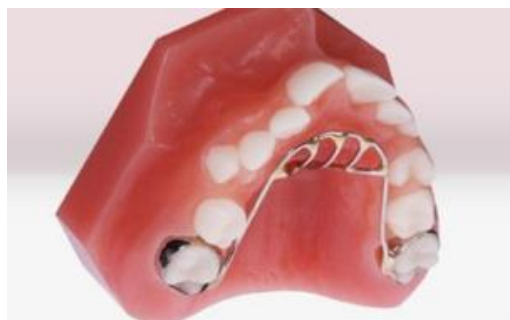3.2. Les dispositifs intra-buccaux fixes

En général, l'appareil le plus efficace est un appareil fixe qui ne peut pas être retiré par le patient. En effet, l'inconfort ressenti au départ avec le port de l'appareil peut susciter l'enfant à le retirer. Par conséquent, un appareil fixe diminue le temps requis pour éliminer son habitude.⁵³

3.2.1. La grille anti-pouce fixe

La grille anti-pouce a été mise en place pour la première fois par Haryett en 1967.⁵⁴ Celle-ci consiste à coller deux bagues sur les premières molaires définitives ou secondes molaires temporaires maxillaires. Les bagues supportent une extension en forme de grille qui se place juste à l'arrière des incisives supérieures. La grille est étendue en largeur au maximum mais sans gêner l'occlusion avec la mandibule.

Figure 21 : Grille anti-pouce selon Haryett



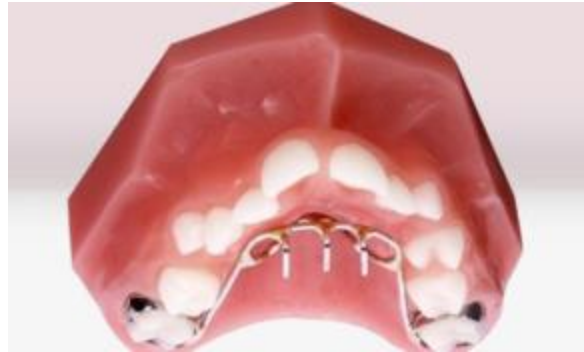Source : Borrie et al., « Interventions for the cessation of non-nutritive sucking habits in children », 2015

⁵³ Bishara et Larsson, « Finger habits : their effects and their treatments. Part 2 ».

⁵⁴ Borrie et al., « Interventions for the cessation of non-nutritive sucking habits in children »; Haryett et al., « Chronic thumb-sucking : the psychologic effects and the relative effectiveness of various methods of treatment ».

Ce dispositif a été repris par Larsson en 1972⁵⁵, à la place d'une grille, celui-ci place des ergots verticaux arrondis à l'arrière des incisives supérieures. Ceux-ci ne devant pas gêner l'occlusion.

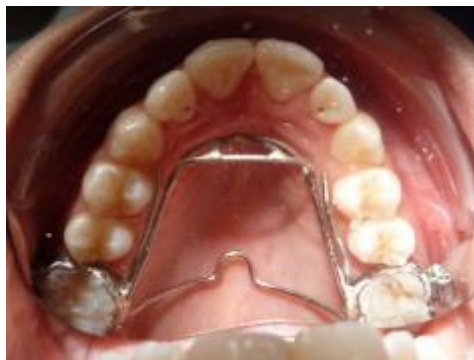Figure 22 : Grille anti-pouce selon Larsson



Source : Borrie et al., « Interventions for the cessation of non-nutritive sucking habits in children », 2015

On retrouve aujourd'hui la grille anti-pouce sous ces deux formats. Il en existe également sous d'autres formes similaires.

Figure 23 : Autre forme de grille anti-pouce



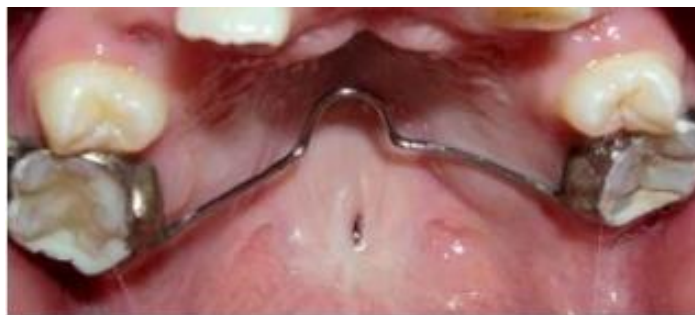Source : Dr Courson, 2018

⁵⁵ Borrie et al., « Interventions for the cessation of non-nutritive sucking habits in children »; Larsson, « Dummy and finger-sucking habits with special attention to their significance for facial growth and occlusion : effect on facial growth and occlusion ».

3.2.2. L'arc transpalatin

L'arc transpalatin, quant à lui, présente une architecture plus simple que la grille anti-pouce. Il relie transversalement les faces linguales des premières molaires supérieures à l'aide de bagues. Il est constitué par un fil en acier d'assez gros diamètre et à distance de la muqueuse palatine. Il comprend en son milieu une boucle en U. Il permet d'éviter la succion digitale, la rééducation linguale mais il a également d'autres actions en orthodontie comme la correction des rotations mésio-vestibulaire ou disto-palatine des premières molaires permanentes.⁵⁶

Figure 24 : Arc transpalatin



Source : Halimi et al, « L'arc transpalatin : biomécanique et applications cliniques », 2007

3.2.3 Le Quad'hélix

Le Quad'hélix peut être conçu fixe ou amovible (plus rarement). Il est constitué d'un arc palatin en forme de W et de quatre boucles hélicoïdales lui permettant d'obtenir une certaine élasticité. Lorsqu'il est fixe, il possède en plus des bagues qui seront placées sur les premières molaires permanentes.

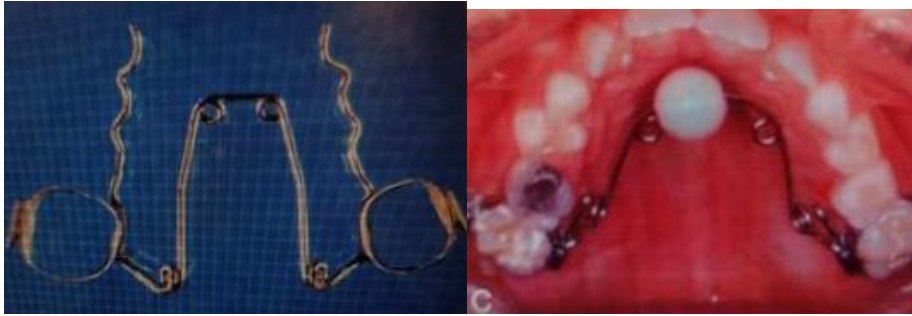
Le Quad'hélix peut être associé avec une grille anti-pouce ou une perle de Tucat.⁵⁷

Ainsi il permet à la fois de corriger l'inversé d'articulé entraîné par la persistance de la SNN en réalisant de l'expansion transversale mais également d'arrêter la succion grâce à la grille ou permettre la rééducation linguale grâce à la perle.

⁵⁶ Borrie et al., « Interventions for the cessation of non-nutritive sucking habits in children »; Halimi et al., « L'arc transpalatin : biomécanique et applications cliniques ».

⁵⁷ Patti et Perrier d'Arc, *Les traitements orthodontiques précoces*.

Figure 25 : Quad' helix simple versus Quad' helix avec perle

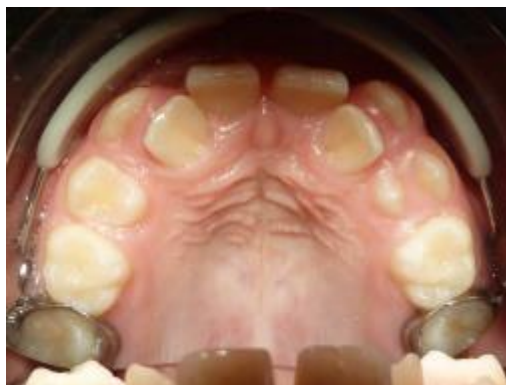

Source : Boileau, Orthodontie de l'enfant et du jeune adulte Tome 2, Traitement des dysmorphies et malocclusions, 2012

3.2.4 Le Lip Bumper

Le Lip Bumper est constitué d'un fil qui parcourt les faces vestibulaires des dents mandibulaires ou maxillaires. Celui-ci est rattaché à des bagues fixées sur les molaires permanentes. Le fil supporte un tube souple ou un écran en résine dans la partie antérieure à distance des dents et de la gencive.⁵⁸

Figure 26 : Lip Bumper



Source : Dr Courson, 2018

Le Lip Bumper est utilisé pour prévenir et corriger les forces anormales des lèvres qui s'exercent sur les incisives. Ainsi il va corriger les problèmes de vestibuloversion des incisives inférieures et permettre de réduire le surplomb provoqué par la SNN. Dans une autre application, il permet également de redresser les molaires (en distal ou en vestibulaire).⁵⁹

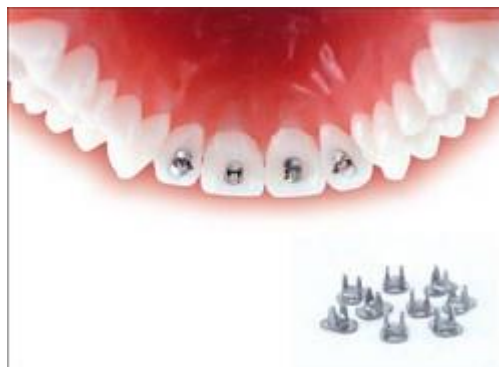⁵⁸ Patti et Perrier d'Arc.

⁵⁹ Premkumar, *Textbook of orthodontics*.

3.2.5 Le pique langue⁶⁰

Le pique langue est un dispositif orthodontique permettant d'empêcher la succion digitale. Il consiste à coller des piques à l'arrière des incisives supérieures pour empêcher la succion. Ce dispositif est déconseillé par les pédopsychiatres, considéré comme douloureux et punitif pour l'enfant. Très mal supporté, celui-ci ne doit plus être utilisé aujourd'hui tant pour le plan psychologique que sur le plan des acquisitions physiologiques. On lui préférera des dispositifs qui permettent de soutenir l'enfant plutôt que de le punir.

Figure 27 : Le pique langue



Source : Orthocontact, « Pique-langue »

3.2.6 Les dispositifs multi-attaches

Lorsque la ou les malocclusions se sont installées et que le traitement orthopédique n'a pas pu rétablir l'occlusion, l'orthodontiste peut envisager un traitement multi-attache. Ces dispositifs ne seront pas abordés ici.

⁶⁰ Bassigny, *Manuel d'orthopédie dento-faciale*; Fellus, *Orthodontie précoce en denture temporaire*; Haskell et Mink, « An aid to stop thumb sucking : the "Bluegrass" appliance ».

5 : Efficacité des différentes approches thérapeutiques

Il n'existe pas d'indications bien précises sur la méthode à engager concernant la prise en charge des suctions non nutritives. Néanmoins, plusieurs auteurs ont présenté quelques informations comparatives sur l'efficacité de certaines thérapeutiques abordées ci-dessus.

Haryett et al.⁶¹ dans leur étude ont affecté 66 enfants dans 6 groupes : sans traitement (contrôle), traitement psychologique (renforcement positif), port d'un arc transpalatin, port d'un arc transpalatin et traitement psychologique (renforcement positif), port d'une grille anti-pouce, port d'une grille anti-pouce et traitement psychologique. Tous les enfants ont été suivis régulièrement, jusqu'à 10 mois. Haryett et al. ont trouvé que tous les enfants ayant une grille anti-pouce (avec ou sans traitement psychologique) ont stoppé leur habitude de succion, alors que seulement 6 des 43 enfants restants répartis dans les autres groupes se sont arrêtés. Ils ont donc conclu que la grille anti-pouce est efficace dans l'élimination de l'habitude de succion alors que les résultats des autres méthodes ne sont pas significativement différents par rapport au groupe contrôle.

La revue Cochrane de 2015⁶² a présenté une revue de littérature sur l'efficacité des différentes interventions de cessation de la succion non nutritive en sélectionnant 6 articles.⁶³ Ces interventions comprennent :

- Le port d'un appareillage (arc transpalatin, grille anti-pouce)
- Les techniques chimiques (application d'une substance désagréable sur la tétine ou sur le doigt)
- Les techniques de modifications comportementales (renforcement positif ou négatif, système de récompense, inversement des habitudes)

⁶¹ Haryett et al., « Chronic thumb-sucking : the psychologic effects and the relative effectiveness of various methods of treatment ».

⁶² Borrie et al., « Interventions for the cessation of non-nutritive sucking habits in children ».

⁶³ Azrin, Nunn, et Frantz-Renshaw, « Habit reversal treatment of thumbsucking »; Christensen et Sanders, « Habit reversal and differential reinforcement of other behaviour in the treatment of thumb-sucking : an analysis of generalization and side-effects »; Friman et Leibowitz, « An effective and acceptable treatment alternative for chronic thumb and finger-sucking »; Haryett et al., « Chronic thumb-sucking : the psychologic effects and the relative effectiveness of various methods of treatment »; Larsson, « Dummy- and finger-sucking habits with special attention to their significance for facial growth and occlusion : effect on facial growth and occlusion »; Villa et Cisneros, « Changes in the dentition secondary to palatal crib therapy in digit-suckers : a preliminary study ».

Les interventions étaient comparées entre elles, ou comparées à un groupe contrôle sans traitement. Certains auteurs ont mis en évidence l'efficacité d'un traitement en observant la correction de la malocclusion.

En effet, la mise en commun des résultats de l'ensemble des études met en évidence que l'obtention de la cessation de la SNN est meilleure quel que soit l'intervention mise en place en comparaison au groupe contrôle sans traitement.

Larsson⁶⁴ a comparé le renforcement positif et le renforcement négatif sur 38 participants : aucune différence statistiquement significative entre les deux groupes n'a été démontrée.

Une autre étude⁶⁵ a comparé la technique de l'inversement des habitudes avec l'application d'un goût répulsif et a mis en évidence que l'application du goût répulsif présentait moins d'efficacité à stopper la succion digitale que la technique de modification comportementale. Cependant la différence n'était pas statistiquement significative.

Villa⁶⁶, quant à lui, observe une réduction statistiquement significative de la béance antérieure chez les enfants portant une grille anti-pouce. Pour ce qui est du surplomb, on ne retrouvait pas de différence significative.

Haryett⁶⁷ a comparé le port de la grille anti-pouce avec le port de l'arc transpalatin et constate une augmentation statistiquement significative du nombre d'enfants ayant arrêté de sucer leur doigt en faveur de la grille anti-pouce.

Les résultats de cette revue sont à interpréter avec précaution étant donné que les études comportaient des risques de biais importants.

⁶⁴ Larsson, « Dummy- and finger-sucking habits with special attention to their significance for facial growth and occlusion : effect on facial growth and occlusion ».

⁶⁵ Azrin, Nunn, et Frantz-Renshaw, « Habit reversal treatment of thumbsucking ».

⁶⁶ Villa et Cisneros, « Changes in the dentition secondary to palatal crib therapy in digit-suckers : a preliminary study ».

⁶⁷ Haryett et al., « Chronic thumb-sucking : the psychologic effects and the relative effectiveness of various methods of treatment ».

Conclusion

La succion non nutritive est complexe, tant dans ses conséquences que dans sa prise en charge. Diverses approches et interventions sont possibles, allant de la suppression de l'objet réconfortant, à la mise en place d'un dispositif intra-buccal pour interférer directement avec l'habitude, ou bien l'application d'un vernis ou la réalisation d'un dessin sur le doigt. Certaines de ces interventions sont plus faciles à appliquer que d'autres, moins perturbant pour l'enfant et les parents, et certaines d'entre elles sont plus appropriées pour un type d'habitude en particulier.

Lorsque l'habitude inclut un objet (tétine, linge...), on peut soit le supprimer, soit le substituer (remplacer une tétine classique par une tétine orthodontique par exemple). Pour les habitudes de succion digitale, il existe un certain nombre d'appareils intra-buccaux pour intercepter l'introduction de celui-ci entre les arcades, mais il est tout de même préférable de s'orienter dans un premier temps sur une discussion avec l'enfant et les parents pour le motiver dans l'arrêt de sa succion non nutritive. La participation des parents et de l'entourage aide grandement l'enfant à se débarrasser de cette habitude, il faut donc l'encourager, voire même le récompenser. La prise en charge peut être difficile car souvent on retrouve l'association de plusieurs parafunctions, devant donc être mises en évidence dès le début de la prise en charge. On peut retrouver également des situations psychoaffectives complexes qui nécessiteront une approche multidisciplinaire (orthophonistes, psychologues ou psychiatres).

Concernant les dispositifs intra-buccaux utilisés pour l'arrêt de la SNN, il n'existe pas d'indication précise sur la méthode à engager. Néanmoins, certains auteurs ont fait quelques observations quant à l'efficacité des différentes thérapeutiques abordées ici. Ainsi une revue Cochrane de 2015⁶⁸ semble indiquer que la grille anti-pouce associée à un renforcement psychologique serait la méthode la plus efficace dans l'arrêt de la succion digitale. Cependant, le manque de standardisation des résultats et les différences dans les interventions de chaque étude ne permettent pas d'interpréter les résultats avec certitude.

⁶⁸ Borrie et al., « Interventions for the cessation of non-nutritive sucking habits in children ».

Bibliographie

- Adair, S. M. « The Ace™ bandage approach to digit-sucking habits ». *Pediatric dentistry* 21, n° 7 (1999): 451-53.
- AlEmran, S. E. S. « A new method in reminder therapy technique for ceasing digit sucking habit in children ». *Journal of clinical pediatric dentistry* 24, n° 4 (2000): 261-63. <https://doi.org/10.17796/jcpd.24.4.c303020414023862>.
- American dental association. « Thumb sucking and pacifier use ». *Journal of the american dental association* 138, n° 8 (2007): 1176. <https://doi.org/10.14219/jada.archive.2007.0331>.
- Azrin, N. H., R. G. Nunn, et S. Frantz-Renshaw. « Habit reversal treatment of thumbsucking ». *Behaviour research and therapy* 18, n° 5 (1980): 395-99. [https://doi.org/10.1016/0005-7967\(80\)90004-2](https://doi.org/10.1016/0005-7967(80)90004-2).
- Bassigny, F. *Manuel d'orthopédie dento-faciale*. 2e éd. Paris : Masson, 1991.
- Berthet, A. « La succion digitale ». *Newsletter des laboratoires GABA*, 2010. http://www.carie-clic.fr/newsletters/GABA_MailingPediatre_news2010-9.pdf.
- Bishara, S. E., et E. Larsson. « Finger habits : their effects and their treatments. Part 2 ». *The dental assistant* 76, n° 2 (2007): 16-24.
- Bonnet, B. « Un appareil de reposturation : l'enveloppe linguale nocturne (E.L.N.) ». *Revue d'orthopédie dento-faciale* 26, n° 3 (1992): 329-47. <https://doi.org/10.1051/odf/1992025>.
- Borrie, F. R. P., D. R. Bearn, N. P. T. Innes, et Z. Iheozor-Ejiofor. « Interventions for the cessation of non-nutritive sucking habits in children ». *Cochrane database of systematic reviews*, n° 3 (2015): CD008694. <https://doi.org/10.1002/14651858.CD008694.pub2>.
- Christensen, A. P., et M. R. Sanders. « Habit reversal and differential reinforcement of other behaviour in the treatment of thumb-sucking : an analysis of generalization and side-effects ». *Journal of child psychology and psychiatry, and allied disciplines* 28, n° 2 (1987): 281-95. <https://doi.org/10.1111/j.1469-7610.1987.tb00211.x>.
- De Sousa, R. V., G. L. A. Ribeiro, R. T. Firmino, C. C. Martins, A. F. Granville-Garcia, et S. M. Paiva. « Prevalence and associated factors for the development of anterior open bite and posterior crossbite in the primary dentition ». *Brazilian dental journal* 25, n° 4 (2014): 336-42. <https://doi.org/10.1590/0103-6440201300003>.
- Degan, V. V., et R. M. Puppini-Rontani. « Prevalence of pacifier-sucking habits and successful methods to eliminate them - a preliminary study ». *Journal of dentistry for children* 71, n° 2 (2004): 148-51.
- Fellus, P. *De la dysfonction à la dysmorphose en orthodontie pédiatrique : apport de FroggyMouth®*. Paris : Éditions Orthopolis, 2016.
- . *Orthodontie précoce en denture temporaire*. Paris : Editions CdP, 2003.
- Filippi, C., A. Filippi, et C. Verna. « Traitement orthodontique du petit enfant au moyen d'une sucette ? » *Swiss dental journal* 125, n° 9 (2015): 964-65.
- Fraudet, J. R. *Approche physiologique de l'orthopédie dento-maxillo-faciale du jeune enfant*. Paris : Arnette, 1989.
- Friman, P. C., et J. M. Leibowitz. « An effective and acceptable treatment alternative for chronic thumb- and finger-sucking ». *Journal of pediatric psychology* 15, n° 1 (1990): 57-65. <https://doi.org/10.1093/jpepsy/15.1.57>.
- Góis, E. G. O., H. C. Ribeiro-Júnior, M. P. P. Vale, S. M. Paiva, J. M. C. Serra-Negra, M. L. Ramos-Jorge, et I. A. Pordeus. « Influence of nonnutritive sucking habits, breathing pattern and adenoid size on the development of malocclusion ». *The Angle orthodontist* 78, n° 4 (2008): 647-54. [https://doi.org/10.2319/0003-3219\(2008\)078\[0647:IONSHB\]2.0.CO;2](https://doi.org/10.2319/0003-3219(2008)078[0647:IONSHB]2.0.CO;2).

- Graber, T. M. « Thumb- and finger-sucking ». *American journal of orthodontics* 45, n° 4 (1959): 258-64. [https://doi.org/10.1016/0002-9416\(59\)90084-3](https://doi.org/10.1016/0002-9416(59)90084-3).
- Grabowski, R., F. Stahl, M. Gaebel, et G. Kundt. « Relationship between occlusal findings and orofacial myofunctional status in primary and mixed dentition. Part I, Prevalence of malocclusions ». *Journal of orofacial orthopedics* 68, n° 1 (2007): 26-37. <https://doi.org/10.1007/s00056-007-1606-0>.
- Halimi, A., N. Bouyahyaoui, F. Zaoui, et E. H. Aallooula. « L'arc transpalatin : biomécanique et applications cliniques ». *Revue d'odonto-stomatologie* 36, n° 3 (2007): 181-92.
- Haryett, R. D., F. C. Hansen, P. O. Davidson, et M. L. Sandilands. « Chronic thumb-sucking : the psychologic effects and the relative effectiveness of various methods of treatment ». *American journal of orthodontics* 53, n° 8 (1967): 569-85. [https://doi.org/10.1016/0002-9416\(67\)90069-3](https://doi.org/10.1016/0002-9416(67)90069-3).
- Haskell, B. S., et J. R. Mink. « An aid to stop thumb sucking : the "Bluegrass" appliance ». *Pediatric dentistry* 13, n° 2 (1991): 83-85.
- Heimer, M. V., C. R. Tornisiello Katz, et A. Rosenblatt. « Non-nutritive sucking habits, dental malocclusions, and facial morphology in brazilian children : a longitudinal study ». *European journal of orthodontics* 30, n° 6 (2008): 580-85. <https://doi.org/10.1093/ejo/cjn035>.
- Huon, A. « Les suctions non nutritives. Volume 1, Généralités et conséquences bucco-dentaires ». Thèse d'exercice en chirurgie dentaire, Université Paris Descartes, 2018.
- Larsson, E. « Dummy- and finger-sucking habits with special attention to their significance for facial growth and occlusion : effect on facial growth and occlusion ». *Swedish dental journal* 65, n° 12 (1972): 605-34.
- . « Sucking, chewing, and feeding habits and the development of crossbite : a longitudinal study of girls from birth to 3 years of age ». *The Angle orthodontist* 71, n° 2 (2001): 4.
- . « The effect of dummy-sucking on the occlusion : a review ». *European journal of orthodontics* 8, n° 2 (1986): 127-30. <https://doi.org/10.1093/ejo/8.2.127>.
- . « Treatment of children with a prolonged dummy or finger-sucking habit ». *European journal of orthodontics* 10, n° 3 (1988): 244-48. <https://doi.org/10.1093/ejo/10.1.244>.
- Levine, R. S. « Briefing paper : oral aspects of dummy and digit sucking ». *British dental journal* 186, n° 3 (1998): 108.
- Linden, F. P. G. M. v. d. *Concepts et stratégies orthodontiques*. Paris : Quintessence International, 2006.
- Maurin-Chérou, N. *Rééducation de la déglutition : et des autres fonctions buccales dans le cadre des malpositions dentaires*. Isbergues : Ortho Édition, 1988.
- Nelson, A. M. « A comprehensive review of evidence and current recommendations related to pacifier usage ». *Journal of pediatric nursing* 27, n° 6 (2012): 690-99. <https://doi.org/10.1016/j.pedn.2012.01.004>.
- Nowak, A. J. « Conference report : feeding and dentofacial development ». *Journal of dental research* 70, n° 2 (1991): 159-60. <https://doi.org/10.1177/00220345910700021401>.
- Orthodeal. « Le système Trainer ». Orthodeal. Consulté le 9 octobre 2018. <http://www.orthodeal.com/produit/le-systeme-trainer/>.
- Patti, A., et G. Perrier d'Arc. *Les traitements orthodontiques précoces*. Paris : Quintessence International, 2003.
- Peres, Karen Glazer, Aluísio J. D. Barros, Marco Aurélio Peres, et César Gomes Victora. « Effects of breastfeeding and sucking habits on malocclusion in a birth cohort study ». *Revista De Saude Publica* 41, n° 3 (2007): 343-50.
- Premkumar, S. *Textbook of orthodontics*. New Delhi : Elsevier India, 2015.
- Robert, R. M., et H. Franklin. « Position statement of the IAOM regarding appliance use for the oral habit patterns ». International association of orofacial myology. Consulté le 28 septembre 2018. <http://iaom.com/appliance-use-for-oral-habit-patterns/>.
- Roberts, J. F., M. E. J. Curzon, G. Koch, et L. C. Martens. « Review : behaviour management techniques in paediatric dentistry ». *European archives of paediatric dentistry* 11, n° 4 (2010): 166-74. <https://doi.org/10.1007/BF03262738>.

- Sander, F. G., et A. Weinreich. « Une nouvelle méthode pour arrêter la succion du pouce ». *Revue d'orthopédie dento-faciale* 23, n° 2 (1989): 227-34. <https://doi.org/10.1051/odf/1989008>.
- Sillman, J. H. « Thumb-sucking and the oral structures : a serial study from birth to 14 years of age ». *The journal of pediatrics* 39, n° 4 (1951): 424-30. [https://doi.org/10.1016/S0022-3476\(51\)80200-2](https://doi.org/10.1016/S0022-3476(51)80200-2).
- Silva, M., et D. Manton. « Oral habits. Part 2, Beyond nutritive and non-nutritive sucking ». *Journal of dentistry for children* 81, n° 3 (2014): 140-46. <https://doi.org/10.1038/sj.bdj.2015.399>.
- Tanny, L., B. Huang, N. Y. Naung, et G. Currie. « Non-orthodontic intervention and non-nutritive sucking behaviours : a literature review ». *Kaohsiung journal of medical sciences* 34, n° 4 (2018): 215-22. <https://doi.org/10.1016/j.kjms.2018.01.006>.
- Van Norman, R. A. « Digit-sucking : a review of the literature, clinical observations and treatment recommendations ». *International journal of orofacial myology* 23 (1997): 14-34.
- Vasconcelos, F. M. N., A. C. L. T. Massoni, M. V. Heimer, A. M. B. Ferreira, C. R. T. Katz, et A. Rosenblatt. « Non-nutritive sucking habits, anterior open bite and associated factors in brazilian children aged 30-59 months ». *Brazilian dental journal* 22, n° 2 (2011): 140-45. <https://doi.org/10.1590/S0103-6440201100020000>.
- Villa, N. L., et G. J. Cisneros. « Changes in the dentition secondary to palatal crib therapy in digit-suckers : a preliminary study ». *Pediatric dentistry* 19, n° 5 (1997): 323-26.

Table des figures

Figure 1 : La méthode du pyjama retouché	12
Figure 2 : The Ace TM bandage approach	13
Figure 3 : Dessin d'un visage sur le doigt sucé	13
Figure 4 : Une poupée triste ou qui sourit si l'enfant ne suce pas son pouce	14
Figure 5 : Tétine Curaprox [®]	14
Figure 6 : Patient avec une tétine Curaprox [®] . 6 mois après, la tétine a permis la réduction de la béance mais pas la correction de l'inversé d'articulé.....	15
Figure 7 : (a) Patient avec un inversé d'articulé et réalisation d'une cale occlusale et meulages sélectifs. Vu à 3 (b) et 6 mois plus tard (c)	18
Figure 8 : Système Trainer	19
Figure 9 : Patient suçant son pouce, port de l'éducateur fonctionnel.....	20
Figure 10 : FroggyMouth [®]	21
Figure 11 : Ecran buccal Muppy [®]	22
Figure 12 : Patient avec un autre type d'écran buccal : le Lip trainer (Orthoplus [®])	22
Figure 13 : Mécanisme de l'écran buccal	23
Figure 14 : Parois latérales du tunnel.....	24
Figure 15 : Ouverture sélective	24
Figure 16 : Différents types de ELN	25
Figure 17 : Appareil de Frankel.....	26
Figure 18 : Cas clinique avec le port d'une plaque de Hawley	27
Figure 19 : Grille anti-pouce amovible	28
Figure 20 : Perle de Tucac.....	29
Figure 21 : Grille anti-pouce selon Haryett	29
Figure 22 : Grille anti-pouce selon Larsson	30
Figure 23 : Autre forme de grille anti-pouce.....	30
Figure 24 : Arc transpalatin	31
Figure 25 : Quad'helix simple versus Quad'helix avec perle.....	32
Figure 26 : Lip Bumper	32
Figure 27 : Le pique langue	33

Vu, le Directeur de thèse

Vu, le Doyen de la Faculté de Chirurgie dentaire
de l'Université Paris Descartes

Docteur Frédéric COURSON

Professeur Louis MAMAN

Vu, le Président de l'Université Paris Descartes

Professeur Frédéric DARDEL

Pour le Président et par délégation,

Le Doyen Louis MAMAN

Les suctions non nutritives. Volume 2, La prise en charge thérapeutique

Résumé :

La succion est une fonction physiologique qui s'élabore très tôt *in utero*. Cependant, dès la naissance, la plupart des enfants manifestent une activité orale au-delà du besoin de se nourrir comme celui de sucer son pouce ou ses doigts, une tétine ou encore un linge. Il s'agit là d'un comportement normal en lien avec le développement psychique de l'enfant. On parlera alors de succion non nutritive (SNN) qui se distingue alors de la succion dite nutritive ou physiologique. Lorsqu'elles persistent et sont prolongées, elles peuvent entraîner des troubles variés de malocclusion et on parlera alors de para fonction. Nous avons présenté dans un premier volume l'état des lieux concernant les différents types de suctions non nutritives et leurs impacts sur le développement alvéolo-dentaire des enfants de leur denture primaire à l'établissement de la denture définitive grâce à la réalisation d'une revue de littérature. Dans ce volume, nous détaillerons leur prise en charge en présentant les différentes approches thérapeutiques psychologiques, physiques, et orthopédiques afin de supprimer la SNN, d'en limiter les effets néfastes, voire de corriger les atteintes dento-alvéolaires et squelettiques déjà bien présentes.

Discipline :

Odontologie pédiatrique

Mots clés fMesh et Rameau :

Comportement de succion -- Enfant -- Dissertations universitaires ; Orthodontie interceptive -- Enfant -- Dissertations universitaires ; Pédodontie -- Thèses et écrits académiques ; Enfants -- Psychothérapie -- Thèses et écrits académiques

Université Paris Descartes
Faculté de Chirurgie dentaire
1, rue Maurice Arnoux
92120 Montrouge