HAL
open science

Pathologies de la muqueuse buccale chez la personne âgée : études de cas cliniques

Nicolas Rudelle

To cite this version:

Nicolas Rudelle. Pathologies de la muqueuse buccale chez la personne âgée : études de cas cliniques. Sciences du Vivant [q-bio]. 2018. dumas-02019652

HAL Id: dumas-02019652

https://dumas.ccsd.cnrs.fr/dumas-02019652

Submitted on 14 Feb 2019

HAL is a multi-disciplinary open access archive for the deposit and dissemination of scientific research documents, whether they are published or not. The documents may come from teaching and research institutions in France or abroad, or from public or private research centers.

L'archive ouverte pluridisciplinaire **HAL**, est destinée au dépôt et à la diffusion de documents scientifiques de niveau recherche, publiés ou non, émanant des établissements d'enseignement et de recherche français ou étrangers, des laboratoires publics ou privés.

Distributed under a Creative Commons Attribution - NonCommercial - NoDerivatives 4.0 International License

UNIVERSITÉ PARIS DESCARTES

MEMBRE DE
USPC
Université Sorbonne Paris Cité

AVERTISSEMENT

Cette thèse d'exercice est le fruit d'un travail approuvé par le jury de soutenance et réalisé dans le but d'obtenir le diplôme d'État de docteur en chirurgie dentaire. Ce document est mis à disposition de l'ensemble de la communauté universitaire élargie.

Il est soumis à la propriété intellectuelle de l'auteur. Ceci implique une obligation de citation et de référencement lors de l'utilisation de ce document.

D'autre part, toute contrefaçon, plagiat, reproduction illicite encourt toute poursuite pénale.

Code de la Propriété Intellectuelle. Articles L 122.4

Code de la Propriété Intellectuelle. Articles L 335.2 - L 335.10

MEMBRE DE

USPC
Université Sorbonne
Paris Cité

UNIVERSITÉ PARIS DESCARTES

FACULTÉ DE CHIRURGIE DENTAIRE

Année 2018 **N° 075**

THÈSE

POUR LE DIPLÔME D'ÉTAT DE DOCTEUR EN CHIRURGIE DENTAIRE

Présentée et soutenue publiquement le : 17 juillet 2018

Par

Nicolas RUDELLE

Pathologies de la muqueuse buccale chez la personne âgée :

études de cas cliniques

Dirigée par Mme le Professeur Loredana Radoi

JURY

Mme le Professeur Marysette Folliguet	Président
Mme le Professeur Loredana Radoi	Assesseur
M. le Docteur Jean-Claude Tavernier	Assesseur
M. le Docteur Thông Nguyen	Assesseur

BY NC ND

Tableau des enseignants de la Faculté

DÉPARTEMENTS	DISCIPLINES	PROFESSEURS DES UNIVERSITÉS	MAÎTRES DE CONFÉRENCES
1. DÉVELOPPEMENT, CROISSANCE ET PRÉVENTION	ODONTOLOGIE PÉDIATRIQUE	Mme DAVIT-BÉAL Mme VITAL	M. COURSON Mme DURSUN Mme JEGAT Mme SMAIL-FAUGERON Mme VANDERZWALM
	ORTHOPÉDIE DENTO-FACIALE		Mme BENAHMED M. DUNGLAS Mme KAMOUN-GOLDRAT Mme LE NORCY
	PRÉVENTION, ÉPIDEMIOLOGIE, ÉCONOMIE DE LA SANTÉ ET ODONTOLOGIE LÉGALE	Mme FOLLIGUET	Mme GERMA M. PIRNAY M. TAVERNIER
2. CHIRURGIE ORALE, PARODONTOLOGIE, BIOLOGIE ORALE	PARODONTOLOGIE	Mme COLOMBIER Mme GOSSET	M. BIOSSE DUPLAN M. GUEZ
	CHIRURGIE ORALE	M. MAMAN Mme RADOI	Mme EJEIL M. GAULTIER M. HADIDA M. MOREAU M. NGUYEN
	BIOLOGIE ORALE	Mme CHAUSSAIN M. GOGLY Mme SÉGUIER Mme POLIARD M. ROCHEFORT (PU associé)	M. ARRETO Mme BARDET (MCF) Mme CHARDIN Mme CHERIFI (MCU associée) M. FERRE M. LE MAY
3. RÉHABILITATION ORALE	DENTISTERIE RESTAURATRICE ENDODONTIE	Mme BOUKPESSI Mme CHEMLA	Mme BERÈS (MCU associée) Mme BESNAULT M. BONTE Mme COLLIGNON (MCU associée) M. DECUP Mme GAUCHER
	PROTHÈSES	M. POSTAIRE	M. CHEYLAN M. DAAS M. DOT M. EID Mme FOUILLOUX-PATEY Mme GORIN M. RENAULT M. RIGNON-BRET M. TIRLET M. TRAMBA Mme WULFMAN
	FONCTION-DYSFONCTION, IMAGERIE, BIOMATÉRIAUX		M. ATTAL Mme BENBELAID Mme BENOÎT A LA GUILLAUME (MCF) M. BOUTER M. CHARRIER M. CHERRUAU M. FLEITER Mme FRON CHABOUIS Mme MANGIONE (MCU associée) M. SALMON Mme TILOTTA
	PROFESSEURS ÉMÉRITES	M. BÉRENHOLC Mme BRION M. LASFARGUES M. LAUTROU M. LEVY	M. PELLAT M. PIERRISNARD M. SAFFAR Mme WOLIKOW
Mise à jour le 18 décembre 2017			

Remerciements

À Mme. le Professeur Marysette Folliguet

Docteur en Chirurgie dentaire

Spécialiste qualifiée en Médecine bucco-dentaire

Docteur en Sciences odontologiques

Docteur d'État en Odontologie

Professeur des Universités, Faculté de Chirurgie dentaire Paris-Descartes

Praticien Hospitalier, Assistance Publique-Hôpitaux de Paris

Vice-Doyen de la Faculté de Chirurgie dentaire Paris-Descartes

Chef de service de l'hôpital Louis Mourier

Chevalier de l'ordre national de la Légion d'honneur

Officier de l'ordre des palmes académiques

Merci d'avoir accepté de me faire l'honneur de présider ce jury. Merci de votre disponibilité au quotidien à l'hôpital durant ces années d'études. Veuillez trouver ici l'expression de mes sentiments les plus distingués et les plus respectueux à votre égard.

À Mme. le Professeur Loredana Radoi

Docteur en Chirurgie dentaire

Spécialiste qualifiée en Chirurgie orale

Ancien Interne des hôpitaux

Docteur de l'université Paris Sud

Habilitée à Diriger des Recherches

Professeur des Universités, Faculté de Chirurgie dentaire Paris-Descartes

Praticien Hospitalier, Assistance Publique Hôpitaux de Paris

Merci d'avoir accepté de diriger ce travail. Merci de votre soutien, de votre disponibilité et de votre patience tout au long de cette thèse. Merci de votre enseignement juste et plein de rigueur durant ces années d'enseignements à l'hôpital qui m'a fait apprécier la chirurgie et la médecine buccale.

À M. le Docteur Jean-Claude Tavernier

Docteur en Chirurgie dentaire

Docteur de l'Université Paris Descartes

Docteur en Sciences odontologiques

Maître de Conférences des Universités, Faculté de Chirurgie dentaire Paris Descartes

Praticien Hospitalier, Assistance Publique-Hôpitaux de Paris

Chevalier de l'ordre national du mérite

Officier de l'ordre des palmes académiques

Vous me faîtes l'honneur de juger ce travail, veuillez trouver ici l'expression de mes sincères remerciements. Merci de nous transmettre votre passion de l'Histoire et de la dentisterie.

À M. le Docteur Thông Nguyen

Docteur en Médecine

Chirurgien Maxillo-Facial et Stomatologue

Chirurgien Plasticien, Reconstruction et Esthétique

Ancien Interne des Hôpitaux

Ancien Chef de Clinique-Assistant des Hôpitaux de Paris

Maître de Conférences des Universités, Faculté de Chirurgien dentaire Paris Descartes

Praticien Hospitalier, Assistance Publique-Hôpitaux de Paris

Médecin Fédéral, Fédération Française de Sport Universitaire

Merci de me faire l'honneur de participer à ce jury. C'est avec fierté que je soutiens devant vous. Votre enseignement en chirurgie et en médecine orale m'a donné goût à ces disciplines, je vous remercie de m'avoir inculqué la rigueur et la volonté de m'améliorer sans cesse. Veuillez croire à mon respect le plus sincère.

À mes parents, pour leur soutien, leur amour et éducation. Merci d'être toujours là pour moi.

À ma grand-mère, Mamé, une des raisons du sujet de cette thèse ! Je vais pouvoir te prendre en charge !

À mon amour et future femme Olivia, tu m'auras suivi, soutenu et supporté durant ces années d'études, de nouvelles étapes s'annoncent désormais.

À tout le corps enseignant de l'hôpital Louis Mourier.

Table des matières

INTRODUCTION **5**

1 : POPULATION AGEE ET VIEILLISSEMENT GENERAL **6**

1.1 ALTERATIONS DUES AU VIEILLISSEMENT PHYSIOLOGIQUE 6

1.1.1. Vieillissement sensoriel *6*

1.1.2. Vieillissement des appareils *7*

1.1.3. Vieillissement cognitif *8*

1.1.4. Vieillissement immunitaire *8*

1.2 PATHOLOGIES GENERALES ET PERSONNE AGEE 8

1.2.1. Maladies cardio-vasculaires *9*

1.2.2. Diabète *9*

1.2.3 Néoplasies *9*

1.2.4 Atteintes neurologiques *9*

2 : VIEILLISSEMENT DE LA SPHERE ORO-FACIALE **10**

2.1. VIEILLISSEMENT DES GLANDES SALIVAIRES 10

2.2. VIEILLISSEMENT DE LA MUQUEUSE BUCCALE 10

2.2.1 Rappel sur la muqueuse buccale saine *10*

2.2.2 Effets de la sénescence *11*

3 : MUQUEUSE BUCCALE ET TRAUMATISMES **13**

3.1. CAS CLINIQUE 13

3.1.1. Observation clinique *13*

3.1.2. Démarche diagnostique *13*

3.1.3. Prise en charge *14*

3.2. LESIONS DE LA MUQUEUSE BUCCALE D'ORIGINE TRAUMATIQUE 14

3.2.1. Définition *14*

3.2.2. Tableau clinique *15*

3.2.3. Diagnostics différentiels et de certitude *16*

3.2.4. Conduite à tenir *16*

4 : MUQUEUSE BUCCALE ET INFECTIONS MYCOSIQUES ET VIRALES **17**

4.1A. CAS CLINIQUE 17

4.1a.1. Observation clinique *17*

4.1a.2. Démarche diagnostique *17*

4.1a.3. Prise en charge *18*
4.1B. LESIONS DE LA MUQUEUSE BUCCALE D'ORIGINE MYCOSIQUE 18
4.1b.1. Définition *18*
4.1b.2. Tableau clinique *19*
4.1b.3. Diagnostics différentiels et de certitude *20*
4.1b.4 Conduite à tenir *21*
4.2A. CAS CLINIQUE 21
4.2a.1 Observation clinique *21*
4.2a.2 Démarche diagnostique *23*
4.2a.3 Prise en charge *23*
4.2B. LESIONS DE LA MUQUEUSE BUCCALE D'ORIGINE VIRALE : ZONA 23
4.2b.1. Définition *23*
4.2b.2. Tableau clinique *23*
4.2b.3. Diagnostics différentiels et de certitude *24*
4.2b.4 Conduite à tenir *24*
5 : MUQUEUSE BUCCALE ET HABITUDES DE VIE NEFASTES 26
5.1A CAS CLINIQUE 26
5.1a.1 Observation clinique *26*
5.1a.2 Démarche diagnostique *26*
5.1a.3 Prise en charge *27*
5.1B LESIONS DE LA MUQUEUSE BUCCALE A POTENTIEL DE TRANSFORMATION MALIGNE 27
5.1b.1 Définition *27*
5.1b.2 Tableau clinique *27*
5.1b.3 Diagnostics différentiels et de certitude *29*
5.1b.4 Conduite à tenir *29*
5.2A CAS CLINIQUE 30
5.2a.1 Observation clinique *30*
5.2a.2 Démarche diagnostique *31*
5.2a.3 Prise en charge *31*
5.2B CARCINOME EPIDERMOÏDE DE LA MUQUEUSE BUCCALE 31
5.2b.1 Introduction *31*
5.2b.2 Tableau clinique *32*
5.2b.3 Diagnostics différentiels et de certitude *32*
5.2b.4 Conduite à tenir *33*
6 : MUQUEUSE BUCCALE ET MALADIES HEMATOLOGIQUES BENIGNES ET MALIGNES 34
6.1A CAS CLINIQUE 34
6.1a.1 Observation clinique *34*

6.1a.2 Démarche diagnostique *35*
6.1a.3 Prise en charge *35*
6.1B LESIONS DE LA MUQUEUSE BUCCALE LIEES A UNE ANEMIE 35
6.1b.1 Définition *35*
6.1b.2 Tableau clinique *36*
6.1b.3 Diagnostics différentiels et de certitude *36*
6.1b.4 Conduite à tenir *36*
6.2 LESIONS DE LA MUQUEUSE BUCCALE LIEES AUX HEMOPATHIES MALIGNES 37
6.2.1 Définition *37*
6.2.2 Tableau clinique *38*
6.2.3 Diagnostics différentiels et de certitude *39*
6.2.4 Conduite à tenir *40*
7 : MUQUEUSE BUCCALE ET MALADIES SYSTEMIQUES (CONNECTIVITES) 42
7.1. CAS CLINIQUE 42
7.1.1 Observation clinique *42*
7.1.2 Démarche diagnostique *42*
7.1.3 Prise en charge *43*
7.2. LESIONS DE LA MUQUEUSE BUCCALE ET MALADIES SYSTEMIQUES 44
7.2.1 Définition *44*
7.2.2 Tableau clinique *45*
7.2.3 Diagnostics différentiels et de certitude *45*
7.2.4 Conduite à tenir *46*
8 : DERMATOSES DE LA MUQUEUSE BUCCALE 47
8.1A CAS CLINIQUE 47
8.1a.1 Observation clinique *47*
8.1a.2 Démarche diagnostique *48*
8.1a.3 Prise en charge *49*
8.1B PEMPHIGOÏDE CICATRICIELLE 49
8.1b.1 Définition *49*
8.1b.2 Tableau clinique *50*
8.1b.3 Diagnostics différentiels et de certitude *50*
8.1b.4 Conduite à tenir *50*
8.2A CAS CLINIQUE 51
8.2a.1 Observation clinique *51*
8.2b.2 Démarche diagnostique *51*
8.2b.3 Prise en charge *52*
8.2B LICHEN PLAN BUCCAL 52

8.2b.1 Définition *52*
8.2b.2 Tableau clinique *53*
8.2b.3 Diagnostics différentiels et de certitude *54*
8.2b.4 Conduite à tenir *54*

9 : MUQUEUSE BUCCALE ET TOXICITE DES MEDICAMENTS 56

9.1.A CAS CLINIQUE 56
9.1a.1 Observation clinique *56*
9.1a.2 Démarche diagnostique *57*
9.1a.3 Prise en charge *57*
9.1B LESIONS DE LA MUQUEUSE BUCCALE D'ORIGINE MEDICAMENTEUSE 58
9.1b.1 Définition *58*
9.1b.2 Tableau clinique *58*
9.1b.3 Diagnostics différentiels et de certitude *59*
9.1b.4 Conduite à tenir *59*
9.2 LESIONS DE LA MUQUEUSE BUCCALE SECONDAIRES A UN TRAITEMENT ANTICANCEREUX 59
9.2.1 Définition *59*
9.2.2 Tableau clinique *60*
9.2.3 Diagnostics différentiels et de certitude *61*
9.2.4 Conduite à tenir *61*

CONCLUSION 62

BIBLIOGRAPHIE 63

TABLE DES FIGURES 69

Introduction

Le nombre de personnes âgées est en augmentation continue du fait de l'allongement de l'espérance de vie. Si au début du XXème siècle les personnes de plus de 60 ans représentaient 12 % de la population française, au 1er janvier 2017 cette part est désormais de 25 %.[1] Selon les analyses de l'Institut national de la statistique et des études économiques (INSEE), les personnes âgées de plus de 60 ans pourraient représenter un tiers de la population française en 2060.[2] Le chirurgien-dentiste est amené de plus en plus à prendre en charge des patients âgés avec les difficultés que cela implique. C'est une population présentant des variations inter-individuelles importantes.

En effet, les retentissements du vieillissement sur les tissus oro-faciaux et notamment sur la muqueuse buccale rendent la personne âgée vulnérable à des agressions mécaniques, infectieuses, toxiques… En plus de la fragilité de certains patients âgés, leur prise en charge thérapeutique est compliquée par la présence de polypathologies et de polymédications ainsi que par des troubles cognitifs qui diminuent leur coopération pour les soins bucco-dentaires.

Les pathologies de la muqueuse buccale sont souvent mal diagnostiquées, mal prises en charge et peuvent conduire à un mal être quotidien. Les douleurs liées à certaines pathologies empêchent le patient de s'alimenter correctement et aggravent les troubles nutritionnels, fréquents chez le sujet âgé. Le chirurgien dentiste doit savoir formuler les diagnostics différentiels, prescrire des examens complémentaires pertinents et mettre en place les traitements appropriés. En cas de suspicion de malignité, de mauvaise réponse au traitement initial ou dans les situations dépassant ses capacités de prise en charge, il doit savoir accompagner et adresser le patient vers une prise en charge spécialisée.

Cette thèse a pour objectif de décrire les pathologies de la muqueuse buccale les plus fréquentes chez la personne âgée, la démarche diagnostique ainsi que les traitements associés, à partir de plusieurs cas cliniques.

[1] Institut national de la statistique et des études économiques, « Population totale par sexe et âge au 1 er janvier 2017, France : Bilan démographique 2016 | ».
[2] Institut national de la statistique et des études économiques, « Projections de population à l'horizon 2060 : Insee première , 1320 ».

1 : Population âgée et vieillissement général

Le processus de vieillissement est complexe et plurifactoriel et les changements anatomiques et physiologiques de la vieillesse débutent plusieurs années avant l'apparition des signes extérieurs. L'avancée en âge conduit inévitablement à une augmentation des mutations délétères qui sont associées à une diminution des capacités réparatrices.[3]

Plusieurs théories expliquant les mécanismes de vieillissement ont été avancées :

- Le rôle important des facteurs génétiques (notamment le raccourcissement télomérique).[4]
- Des altérations du fonctionnement cellulaire ou des systèmes de protection contre l'oxydation (notamment des dommages moléculaires au niveau des membranes lipidiques et de l'ADN, en lien avec une augmentation des espèces réactives de l'oxygène et/ou une baisse de l'efficacité des enzymes les métabolisant).[5]
- Le rôle des modifications du métabolisme des protéines (notamment la glycation non enzymatique). Les produits glyqués sont capables de ponter les macromolécules matricielles qui deviennent donc résistantes à la protéolyse et limitent le renouvellement cellulaire.
- L'influence des facteurs environnementaux (comme l'alimentation, la consommation tabagique, l'exposition aux UV, les radiations, des infections par des agents pathogènes) qui sont reconnus comme accélérateurs de la sénescence.[6]

Le vieillissement n'est en aucun cas un processus pathologique, bien qu'il exacerbe les effets des maladies et leurs conséquences.

1.1 Altérations dues au vieillissement physiologique

Le phénomène de sénescence touche tous les organes et induit des changements dans les grandes fonctions de l'organisme mais impacte également les capacités sensorielles et neurologiques.

1.1.1. Vieillissement sensoriel

Il concerne, entre autres fonctions atteintes, le goût et l'odorat.

[3] Goukassian et al., « Mechanisms and implications of the age-associated decrease in DNA repair capacity ».
[4] Thomas et al., « The buccal cytome and micronucleus frequency is substantially altered in Down's syndrome and normal ageing compared to young healthy controls ».
[5] Revol et al., « Stomatologie gériatrique ».
[6] Revol et al.

Au cours du vieillissement, le nombre de papilles gustatives diminue ayant pour conséquence une presbigueusie. La perception des saveurs est moins précise, particulièrement pour le salé.

Les capacités olfactives diminuent avec l'âge, influant grandement sur la perception du goût. Les diminutions fonctionnelles du goût et de l'odorat ont une conséquence négative sur l'alimentation. La perte de l'odorat semble être corrélée aux altérations cognitives (notamment aux maladies d'Alzheimer et de Parkinson).[7]

1.1.2. Vieillissement des appareils

On constate chez la personne âgée une hypertrophie du myocarde et une diminution de la tolérance à l'effort. Les vaisseaux ont tendance à se scléroser entrainant une perte d'élasticité et donc des capacités de vasodilatation. Il en résulte une augmentation de la pression artérielle, l'apparition d'œdèmes, de thromboses et de varices.[8]

Au niveau pulmonaire, une perte d'élasticité au niveau des bronchioles associée à une diminution de la surface d'échange des alvéoles est constatée mais la plupart des changements fonctionnels observés sont à relier à une sclérose de la cage thoracique et une baisse de la force des muscles masticatoires. Il en résulte un plus grand risque d'insuffisance pulmonaire ou d'infection.[9]

Concernant l'appareil digestif, la digestion, l'assimilation et le métabolisme sont altérés.[10] Au niveau hépatique, une diminution du volume des cellules et une baisse du taux de régénération rendent l'élimination de certains déchets organiques moins efficace et créent une susceptibilité accrue aux pathologies hépatiques.[11] Enfin au niveau du pancréas, il est constaté une atrophie et une dégénérescence graisseuse. Cela perturbe le métabolisme du glucose et peut conduire au diabète.[12]

Au niveau rénal, le débit de filtration glomérulaire, la clairance de la créatinine et les fonctions excrétrices diminuent. Cela est à mettre en lien avec la baisse du nombre de glomérules ainsi qu'avec les altérations vasculaires. Globalement, l'élimination des déchets est moins efficace. Il en résulte un risque d'insuffisance rénale.[13]

La sénescence de l'appareil locomoteur est marquée par une atrophie et une diminution de la force musculaire et par une diminution de la masse et de la densité des trabéculations osseuses.[14] On observe des altérations cartilagineuses responsables d'arthrose. Ces modifications ont pour conséquences un raidissement global et un risque accru de tassements ou de fractures. L'atteinte du

---

[7] Dupuis, Léonard, et Karsenty, *Odontologie du sujet âgé : spécificités et précautions*.
[8] Dupuis, Léonard, et Karsenty.
[9] Lalley, « The aging respiratory system-pulmonary structure, function and neural control ».
[10] Dupuis, Léonard, et Karsenty, *Odontologie du sujet âgé : spécificités et précautions*.
[11] Schmucker, « Age-related changes in liver structure and function : Implications for disease ? »
[12] Gong et Muzumdar, « Pancreatic function, type 2 diabetes, and metabolism in aging ».
[13] Weinstein et Anderson, « The aging kidney : physiological changes ».
[14] Pouyssegur-Rougier et al., *Odontologie gériatrique*.

système nerveux somatique participe à la baisse de mobilité.[15] Toutes ces modifications ont des répercussions sur la capacité de la personne âgée à maintenir une hygiène orale correcte.

1.1.3. Vieillissement cognitif

Le vieillissement du système nerveux central se caractérise par la mort des neurones mais également par des changements quantitatifs et qualitatifs des connexions inter-neuronales. Des troubles de la neurotransmission, notamment une insuffisance en dopamine, accompagnent le vieillissement cérébral. Certaines capacités comme l'abstraction, la mémoire et la réactivité sont diminuées, avec une atteinte variable d'un individu à l'autre.[16]

1.1.4. Vieillissement immunitaire

L'immunosénescence est principalement caractérisée par une atteinte de l'immunité adaptative. On observe notamment des modifications dans la population lymphocytaire avec perturbation de la prolifération des lymphocytes T (baisse du nombre de LT naïfs) et de leur production de cytokines (augmentation d'IL-6).[17] Concernant l'immunité humorale, on constate une modification qualitative du pool de lymphocytes B (baisse du nombre de LB naïfs et augmentation du nombre de LB matures) conduisant à une diminution de la production d'anticorps spécifiques. L'immunité innée semble moins atteinte, la population de cellules dendritiques et de monocytes/macrophages étant comparable à celle des sujets jeunes ; néanmoins les capacités de phagocytoses et de détection d'antigènes sont réduites.[18]

Il en résulte une altération des défenses contre les infections bactériennes, une diminution de l'efficacité des vaccins, une augmentation de la sécrétion d'auto-anticorps et du risque de développement d'un cancer.

1.2 Pathologies générales et personne âgée

La fragilité inhérente aux changements physiologiques, associée au vieillissement, favorise l'apparition de pathologies générales ; 85 % des personnes de plus de 65 ans présentent au moins une pathologie, un traitement ou une hospitalisation.[19] Parmi les pathologies les plus fréquentes on retrouve les pathologies cardiovasculaires, le diabète, les néoplasies et les maladies neurologiques ou dégénératives.

---

[15] Clark et Taylor, « Age-related changes in motor cortical properties and voluntary activation of skeletal muscle ».
[16] Pouyssegur-Rougier et al., *Odontologie gériatrique*.
[17] Hasler et Zouali, « Immune receptor signaling, aging, and autoimmunity ».
[18] Agrawal et al., « Altered innate immune functioning of dendritic cells in elderly humans : a role of phosphoinositide 3-kinase-signaling pathway ».
[19] L'assurance maladie, « Effectifs par âge, sexe, région et département ».

1.2.1. Maladies cardio-vasculaires

En France, près de 25 % de la population des plus de 65 ans présente une pathologie cardiovasculaire. Les pathologies peuvent être ischémiques (angor, AVC), infectieuses (endocardite), hypertensives ou arythmiques.

1.2.2. Diabète

Le diabète est l'une des pathologies les plus fréquentes des plus de 65 ans avec environ 17 % des patients touchés. On observe principalement du diabète de type II dans la population âgée.

1.2.3 Néoplasies

Les patients âgés constituent la population la plus touchée par les cancers (15 % des patients). Leurs traitements sont la chirurgie, la chimiothérapie et la radiothérapie avec de lourdes répercussions sur la santé oro-faciale à court, moyen et long terme.

1.2.4 Atteintes neurologiques

Les patients âgés sont plus affectés par des pathologies neurologiques. On estime en France à 1 million le nombre de personnes âgées de plus de 65 ans souffrant d'une pathologie neurologique ou dégénérative, soit environ 7,5 % de cette population. Ces pathologies rendent les patients dépendants pour l'hygiène orale et limitent leur coopération pour les soins bucco-dentaires.

Toutes les pathologies générales citées précédemment ont soit des répercussions directes sur la santé orale soit indirectes par leurs traitements.

2 : Vieillissement de la sphère oro-faciale

Toutes les structures oro-faciales subissent les effets de la sénescence : la peau, les muscles, les os maxillaires, les articulations temporo-mandibulaires, les glandes salivaires et la muqueuse buccale. Dans cette partie de la thèse, nous allons développer seulement le vieillissement de ces deux dernières structures oro-faciales qui est en lien avec les pathologies de la muqueuse buccale.

2.1. Vieillissement des glandes salivaires

Le vieillissement affecte le tissu conjonctif ainsi que le parenchyme glandulaire. Au niveau du tissu conjonctif, on observe une augmentation des tissus fibreux et adipeux ainsi qu'une infiltration lymphatique. Concernant le parenchyme, on constate une diminution du volume des acini compensée par une augmentation des canaux sécrétoires. La perte en tissu acineux est constatée dans toutes les glandes salivaires : plus de 30 % pour les glandes parotides, 40 % pour les glandes submandibulaires et 45 % pour les glandes salivaires accessoires labiales. Au niveau de la composition salivaire, il ne semble pas y avoir de changements significatifs.[20] Malgré ces résultats histologiques, l'impact clinique de ces modifications sur le flux salivaire n'est pas clairement établi. Il semblerait que le vieillissement en soi ne soit pas responsable de l'hyposialie des sujets âgés. En revanche, 80 % des médicaments prescrits couramment en gériatrie (plus de 500 médicaments parmi lesquels des antihypertenseurs, diurétiques, neuroleptiques, tranquillisants et hypnotiques, antidépresseurs…) peuvent causer une hyposialie. Les sensations de brûlures et de bouche sèche (xérostomie) sont très courantes chez les patients âgés. La sécheresse buccale a des répercussions sur l'alimentation, la parole et sur la qualité de vie. De plus, la perte du rôle protecteur de la salive fragilise les muqueuses buccales.[21]

2.2. Vieillissement de la muqueuse buccale

2.2.1 Rappel sur la muqueuse buccale saine

La cavité buccale est recouverte d'une muqueuse malpighienne, constituée d'un épithélium (pavimenteux stratifié), d'une membrane basale (avec principalement du collagène de type IV) et d'un chorion.[22] L'aspect histologique varie en fonction de la localisation :

---

[20] Kim et Allen, « Structural and functional changes in salivary glands during aging ».
[21] Gupta, Epstein, et Sroussi, « Hyposalivation in elderly patients » ; Turner et Ship, « Dry mouth and its effects on the oral health of elderly people ».
[22] Pouyssegur-Rougier et al., *Odontologie gériatrique*.

- La demi-muqueuse labiale : l'épithélium est mince et orthokératinisé (proche de l'épiderme voisin), le chorion sous-jacent est richement vascularisé et repose sur le plan musculaire.
- La muqueuse libre : représentée par les muqueuses labiale, jugale et vestibulaire qui présentent un épithélium avec une fine couche de cellules parakératinisées, et par celles du voile du palais et du plancher buccal qui ne sont pas kératinisées. Elles sont caractérisées par la présence d'une sous muqueuse adipeuse, permettant leur mobilité.
- La muqueuse adhérente ou muqueuse masticatrice : représentée par la gencive attachée et la muqueuse du palais dur. L'épithélium est généralement orthokératinisé au palais et parakératinisé pour la gencive attachée. Le chorion adhère au périoste de l'os sous-jacent.
- La gencive marginale : son versant buccal est similaire à la gencive attachée, son versant dentaire est constitué d'un épithélium très mince et non kératinisé, l'épithélium sulculaire.
- La muqueuse dorso-linguale : hautement spécialisée, elle contient la majorité des papilles du goût. Elle adhère étroitement au plan musculaire sous-jacent.[23]

2.2.2 Effets de la sénescence

Contrairement à d'autres tissus et organes, le vieillissement de la muqueuse buccale n'a pas fait l'objet de nombreuses études dans la littérature et leurs résultats sont contradictoires. En effet, les effets du vieillissement seul sont difficiles à quantifier dans une population ou polymédication et maladies générales sont fortement présentes et ont une grande influence sur la muqueuse orale.
Ainsi :

- Une étude de Shklar retrouve une atrophie de l'épithélium avec une baisse de l'élasticité et de la défense vis-à-vis des agressions extérieures. Il constate également une baisse du taux de kératinisation et une interface avec la membrane basale altérée.[24]
- Des études menées par Ship, Baum et Wolff avancent une absence de différence liée à l'âge.[25]
- Dans une étude d'Abu Eid et al., on observe un changement de forme des cellules épithéliales qui s'aplanissent et s'élargissent, mais pas de changement des crêtes intra-épithéliales.[26]
- Une étude de Thomas et al. montre une augmentation des altérations de l'ADN et de la mort des cellules épithéliales buccales.[27]

---

[23] Kuffer et al., *La muqueuse buccale : de la clinique au traitement*.
[24] Shklar, « The effects of aging upon oral mucosa ».
[25] Ship et Baum, « Old age in health and disease. Lessons from the oral cavity »; Wolff et al., « Oral mucosal appearance is unchanged in healthy, different-aged persons ».
[26] Abu Eid et al., « Age and the architecture of oral mucosa ».

Il n'existe donc pas encore de consensus concernant les effets quantitatifs et qualitatifs du vieillissement sur la muqueuse buccale humaine. Néanmoins, avec l'âge, une atrophie est souvent rencontrée avec une baisse des capacités fonctionnelles.

La **microvascularisation** est également affectée par des changements qualitatifs (diminution de l'élasticité) et quantitatifs (baisse de la taille et du nombre de vaisseaux).[28] Cela implique une baisse des apports sanguins pour la muqueuse buccale.

Cliniquement, ces modifications créent une susceptibilité accrue aux traumas et aux infections, particulièrement en cas de mauvais état bucco-dentaire. De plus on constate une baisse du potentiel de cicatrisation.[29]

---

[27] Thomas et al., « The buccal cytome and micronucleus frequency is substantially altered in Down's syndrome and normal ageing compared to young healthy controls ».
[28] Scioli et al., « Ageing and microvasculature ».
[29] Engeland et al., « Mucosal wound healing : the roles of age and sex ».

3 : Muqueuse buccale et traumatismes

3.1. Cas clinique

3.1.1. Observation clinique

Une patiente de 72 ans se présentait en consultation d'urgence pour des douleurs lors des repas et de la phonation. L'entretien clinique ne révélait pas de pathologie générale. L'examen clinique endo-buccal révélait la présence d'une ulcération volumineuse, circulaire, avec un diamètre de 15mm, située sur le bord postérieur droit de la langue. Les bords de l'ulcération étaient nets, légèrement surélevés ; la palpation révélait une légère induration et était douloureuse. La muqueuse entourant la lésion était d'aspect sain (Figure 1). On notait la présence de nombreuses dents à l'état de racines, notamment au niveau du secteur 4, en regard de l'ulcération, et des édentements non compensés. La langue était volumineuse. A l'examen exo-buccal, une adénopathie submandibulaire homolatérale, de consistance élastique, mobile était présente.

Figure 1 : Ulcération du bord droit de la langue.

Source : Pr. Radoï

3.1.2. Démarche diagnostique

La présence de dents à l'état de racines en regard de l'ulcération linguale nous orientait vers une lésion d'origine traumatique, où les frottements de la langue (plus volumineuse du fait des édentements non compensés) sur les racines ont entrainé une ulcération.

3.1.3. Prise en charge

Le traitement de première intention a consisté en la suppression des facteurs traumatisants, c'est-à-dire en l'extraction des racines localisées au niveau du secteur 4, associée à un traitement symptomatique de la douleur. Une réévaluation a été réalisée 2 semaines après l'intervention et mettait en évidence la cicatrisation quasi-complète de l'ulcération linguale (Figure 2). La guérison était totale 3 semaines après.

Figure 2 : Régression de la lésion deux semaines après l'avulsion des racines résiduelles

Source : Pr. Radoï

3.2. Lésions de la muqueuse buccale d'origine traumatique

3.2.1. Définition

Une ulcération est une lésion élémentaire correspondant à une perte totale de l'épithélium et partielle du chorion.[30]

Un trauma est défini comme un agent extérieur responsable d'une lésion tissulaire. Il est l'étiologie la plus fréquente de l'ulcération buccale chez la personne âgée et représente 3 à 8 % des lésions buccales dans la population âgée.[31] Les patients porteurs de prothèses amovibles présentent

[30] Kuffer et al., *La muqueuse buccale : de la clinique au traitement*.
[31] Moskona et Kaplan, « Oral health and treatment needs in a non-institutionalized elderly population : experience of a dental school associated geriatric clinic »; Cueto et al., « Prevalence of oral mucosal lesions in an elderly population in the city of Valparaiso, Chile ».

plus de risques de développer ces lésions. Selon certaines études, les ulcérations traumatiques correspondent à 20 % des lésions présentes chez les porteurs de prothèses adjointes.[32]

3.2.2. Tableau clinique

Une ulcération traumatique est douloureuse et toujours à mettre en relation avec un facteur causal. Un entretien clinique détaillé doit être réalisé, suivi d'un examen minutieux de l'ensemble de la cavité buccale. Le facteur irritant peut être une dent ébréchée ou à l'état de racine, une obturation débordante, une prothèse inadaptée, un tic de morsure, une parafonction comme l'onychophagie.[33]

Chez le patient porteur de prothèses adjointes inadaptées, l'ulcération est de forme oblongue, le long d'un bord de la prothèse. Le patient rapporte des douleurs à l'insertion et à la désinsertion de la prothèse, et lors des repas (Figure 3). L'ulcération prend des formes plus variées lorsqu'elle est en rapport avec un crochet.

Les ulcérations dues aux dents acérées ou aux obturations débordantes prennent la forme de l'agent causal.

L'onychophagie peut se manifester par des récessions parodontales accompagnées d'ulcérations.

Figure 3 : Ulcération traumatique au fond du vestibule oral antérieur et supérieur chez un patient porteur de prothèse amovible complète.

Source : Pr. Radoï

[32] Cueto et al., « Prevalence of oral mucosal lesions in an elderly population in the city of Valparaiso, Chile »; Jainkittivong, Aneksuk, et Langlais, « Oral mucosal lesions in denture wearers ».
[33] Kuffer et al., *La muqueuse buccale : de la clinique au traitement*.

3.2.3. Diagnostics différentiels et de certitude

Les ulcérations traumatiques sont généralement d'un diagnostic aisé. Un facteur irritant local doit être mis en évidence.

Le diagnostic différentiel principal d'une ulcération traumatique et le carcinome épidermoïde. Il existe d'autres causes d'ulcérations buccales qui doivent être exclues (infectieuses, médicamenteuses, maladies bulleuses …).[34]

3.2.4. Conduite à tenir

Le traitement étiologique d'une ulcération traumatique repose sur la suppression de l'agent irritant : réadaptation d'une prothèse amovible, réfection des restaurations inadaptées, extraction des dents à l'état de racines. Il s'accompagne d'un traitement symptomatique avec prescription d'agents topiques anesthésiants.[35]

Une réévaluation de la lésion doit être réalisée à une dizaine de jours. Une ulcération traumatique doit guérir dans ce délai après la suppression de la cause. Une biopsie est nécessaire si la lésion n'a pas régressé pour éliminer le diagnostic de carcinome épidermoïde.[36]

---

[34] Ejeil et Mauprivez, « Ulcérations orales d'origine traumatique et iatrogène ».
[35] Ejeil et Mauprivez.
[36] Kuffer et al., *La muqueuse buccale : de la clinique au traitement*.

4 : Muqueuse buccale et infections mycosiques et virales

4.1a. Cas clinique

4.1a.1. Observation clinique

Une patiente âgée de 71 ans consultait pour des douleurs buccales diffuses de type brûlures, accompagnées d'un goût métallique et de l'apparition de dépôts blancs disséminés dans la cavité buccale depuis une semaine (Figure 4). La patiente était atteinte d'un diabète de type 2, non équilibré (dernière Hb1Ac = 8,5 %), traité par metformine. L'examen exo-buccal ne révélait rien de particulier. L'examen endo-buccal montrait la présence de dépôts blanchâtres se détachant au grattage, localisés sur les muqueuses jugale, linguale et palatine. La patiente était par ailleurs porteuse d'une PAC maxillaire et d'une PAP mandibulaire, mal entretenues et inadaptées. L'hygiène orale était insuffisante.

Figure 4 : Candidose aigüe généralisée (muguet) chez une patiente diabétique.

Source : Pr. Radoï

4.1a.2. Démarche diagnostique

Devant ce tableau clinique évocateur, le diagnostic de candidose orale aigüe généralisée a été posé.

4.1a.3. Prise en charge

La prise en charge a consisté en une prescription d'amphotéricine B (Fungizone®) et la correction des facteurs de risque de la candidose. Les prothèses amovibles anciennes et infiltrées ont été refaites et un contact avec son endocrinologue a été établi dans le but d'équilibrer le diabète.

4.1b. Lésions de la muqueuse buccale d'origine mycosique

4.1b.1. Définition

Les mycoses buccales sont des infections opportunistes. Elles apparaissent lorsqu'il y a un déséquilibre de la flore buccale commensale.

Il existe des facteurs favorisants des infections fongiques orales : tabagisme, hyposialie, manque d'hygiène, port de prothèses amovibles mal entretenues (qui multiplie le risque par 4), endocriniens (diabète, insuffisance surrénalienne, insuffisance rénale), carences nutritionnelles (en fer ou vitamine B12), traitement antibiotique prolongé et bains de bouche intempestifs, pathologies malignes et leurs traitements, immunodépression congénitale ou acquise (VIH, corticothérapie…) nutrition parentérale, consommation excessive de glucides.[37]

Les candidoses sont les mycoses les plus fréquentes de la cavité buccale. Le genre *Candida* comporte de nombreuses espèces dont la plupart sont saprophytes. *Candida albicans* est l'agent pathogène le plus réccurent du fait de ses capacités d'adhérence aux muqueuses.[38] On peut également rencontrer d'autres espèces pathogènes comme *C. tropicalis*, *C. krusei*, *C. glabrata* et *C. parapsilosis* notamment.[39]

Beaucoup de facteurs favorisants sont retrouvés chez la personne âgée, souvent en association, ce qui explique la fréquence élevée des candidoses, de 5 à 12 % suivant les études, dans cette tranche de la population.[40] Néanmoins, l'âge en lui-même ne semble pas être un facteur de risque.

---

[37] Agbo-Godeau et Guedj, « Mycoses buccales » ; Kuffer et al., *La muqueuse buccale : de la clinique au traitement*.
[38] Millsop et Fazel, « Oral candidiasis ».
[39] Laurent et al., « Oropharyngeal candidiasis in elderly patients ».
[40] Cueto et al., « Prevalence of oral mucosal lesions in an elderly population in the city of Valparaiso, Chile » ; Moskona et Kaplan, « Oral health and treatment needs in a non-institutionalized elderly population: Experience of a dental school associated geriatric clinic ».

4.1b.2. Tableau clinique

L'aspect clinique des candidoses buccales peut être très différent d'un sujet à l'autre. Il varie en fonction de l'étendue de la pathologie (atteinte localisée ou diffuse), et du mode d'évolution (forme aigüe ou chronique). Nous nous limiterons dans ce travail aux formes les plus rencontrées chez la personne âgée : la candidose chronique atrophique chez le porteur de prothèse, la glossite érythémateuse atrophique, la perlèche candidosique et la forme pseudomembraneuse.[41]

4.1b.2.1. Formes aigües

Forme pseudomembraneuse ou muguet (forme diffuse) : cette forme peut s'annoncer par une sensation de brûlure ou de goût métallique en bouche mais est généralement asymptomatique. S'en suit l'apparition de macules rouges sur la face interne des joues et des lèvres, la langue et le palais. Ces macules ont tendance à confluer par la suite. Dans les stades initiaux, la gencive est généralement non touchée. Vers les 2ème et 3ème jours, un enduit blanchâtre se forme et s'étend en nappes irrégulières depuis le centre des macules.[42] Cet aspect est dû à la croissance des levures avec des cellules desquamées, de la kératine, de la fibrine, du tissu nécrotique et des hyphes mycéliens.[43]

Forme aigüe atrophique (forme localisée) : cette forme peut être définie comme une glossite dépapillante débutant au niveau du sillon médian puis s'étalant sur toute la langue. On l'appelle aussi forme érythémateuse car l'enduit blanchâtre reste minime, voire n'apparaît pas. Elle est souvent liée à la prise d'antibiotique.[44] Les signes cliniques sont généralement plus intenses dans cette forme, en lien avec la présence d'érosions associées à une réponse inflammatoire importante. On note des brûlures plus marquées et des douleurs.[45]

4.1b.2.2. Formes chroniques

Formes diffuses : la plus commune est la stomatite chronique. L'aspect des lésions est similaire au muguet sauf que les dépôts blanchâtres sont très adhérents et ne peuvent pas être détachés au raclage. Il existe d'autres formes cliniques plus rares, notamment les types érythémateux, sclérosant et ulcéré.[46]

Formes localisées (foyers) : plus fréquentes que les formes diffuses, on peut les classer en fonction de la localisation de l'atteinte :

---

[41] Laurent et al., « Oropharyngeal candidiasis in elderly patients ».
[42] Kuffer et al., *La muqueuse buccale : de la clinique au traitement*.
[43] Millsop et Fazel, « Oral candidiasis ».
[44] Millsop et Fazel.
[45] Agbo-Godeau et Guedj, « Mycoses buccales ».
[46] Kuffer et al., *La muqueuse buccale : de la clinique au traitement*.

- Formes chroniques atrophiques : on les retrouve chez les patients porteurs de prothèses amovibles instables et mal entretenues. La muqueuse en contact de la prothèse devient érythémateuse et œdématiée.[47] Les lésions peuvent être définies comme des plages de couleur rouge vif présentant une légère kératinisation de surface. Dans les cas les plus sévères on peut observer des vésicules confluentes ainsi que des érosions.[48]
- La perlèche candidosique : on observe au niveau de la commissure labiale une lésion érythémateuse concernant le pli et le versant cutané. La peau est rouge, parfois fissurée. Cette lésion peut être très marquée chez l'édenté. On peut la retrouver sous forme isolée, ou associée à d'autres formes de candidoses chroniques. Cette forme est douloureuse car la zone touchée est très souvent mobilisée.[49]
- La glossite losangique médiane : elle correspond à une plage érythémateuse, grossièrement losangique, du dos de la langue, en avant du V lingual. On retrouve en regard de cette lésion linguale une lésion palatine en miroir, formée de petites macules érythémateuses. Cette forme est asymptomatique est généralement découverte fortuitement.[50]
- Formes hyperplasiques : elles sont rencontrées préférentiellement au milieu de la face interne de la joue et sur la langue. Elles présentent un aspect pseudo-tumoral ; on les appelle également granulome moniliasique. Cliniquement il existe une lésion blanche surélevée, adhérente, homogène ou présentant des nodules multiples. La biopsie est parfois requise pour écarter le diagnostic de carcinome épidermoïde.[51]

4.1b.3. Diagnostics différentiels et de certitude

Le diagnostic d'une candidose s'appuie sur l'examen clinique. Il est souvent suffisant dans le cas de candidose aiguë, permettant un traitement immédiat. En cas de doute, un frottis peut être réalisé et mettra en évidence à l'examen direct de nombreux filaments pseudo-mycéliens, typiques de *C. albicans.*

Si on suspecte une candidose chronique, on doit effectuer le prélèvement directement sur les foyers suspects. Une mise en culture est réalisée ; s'en suit une quantification des colonies qui orientera la décision thérapeutique : <30 colonies, on peut considérer la présence de *C.albicans* sous forme saprophyte ; ≥30 colonies, il existe une mycose buccale à traiter.[52]

---

[47] Millsop et Fazel, « Oral candidiasis ».
[48] Agbo-Godeau et Guedj, « Mycoses buccales ».
[49] Millsop et Fazel, « Oral candidiasis ».
[50] Agbo-Godeau et Guedj, « Mycoses buccales ».
[51] Agbo-Godeau et Guedj.
[52] Agbo-Godeau et Guedj.

Les diagnostics différentiels varient selon les formes cliniques. On peut citer l'érythème sous prothétique à différencier des formes chroniques atrophiques, et le carcinome épidermoïde pour le granulome moniliasique.

4.1b.4 Conduite à tenir

Dans tous les cas, le traitement doit agir sur les facteurs favorisants et les supprimer lorsque cela est possible (arrêt d'une antibiothérapie trop longue, arrêt du tabagisme, équilibration du diabète, amélioration de l'hygiène orale, réhabilitation prothétique).

Deux familles d'antifongiques sont principalement utilisées pour traiter les mycoses buccales, les polyènes et les dérivés azolés. L'amphotéricine B (Fungizone®) ou la nystatine (Mycostatine®) en administration topique et le fluconazole (Triflucan®) par voie orale sont les médicaments les plus prescrits pour traiter les mycoses orales.[53]

4.2a. Cas clinique

4.2a.1 Observation clinique

Un patient âgé de 77 se présentait en urgence pour des douleurs oro-faciales et une éruption cutanée. L'examen clinique exo-buccal mettait en évidence la présence de nombreuses érosions post-vésiculeuses ainsi que des placards érythémateux sur l'hémiface droite, sur le territoire de distribution des branches ophtalmique et maxillaire du nerf trijumeau (front, nez, paupières, joue et lèvre supérieure) (Figure 5). La muqueuse oculaire était atteinte, ce qui provoquait des douleurs oculaires intenses et une photophobie. L'examen endo-buccal révélait la présence de quelques érosions sur la moitié droite de la muqueuse labiale supérieure, la muqueuse jugale supérieure et le palais (Figure6), douloureuses et empêchant le patient de s'alimenter. L'examen dentaire n'a pas révélé d'anomalie à mettre en relation avec les douleurs.

[53] Millsop et Fazel, « Oral candidiasis ».

Figure 5 : Zona oro-facial (atteinte des branches ophtalmique et maxillaire du nerf trijumeau)

Source : Pr. Radoï

Figure 6 : Érosions post-vésiculeuses de la muqueuse labiale supérieure

Source : Pr. Radoï

4.2a.2 Démarche diagnostique

Devant l'aspect typique (érosions post-vésiculeuses recouvertes de croûtes, unilatérales s'arrêtant à la ligne médiane) et la topographie des lésions, le diagnostic de zona des branches ophtalmique et maxillaire du nerf trijumeau a été posé.

4.2a.3 Prise en charge

Du fait de l'atteinte oculaire, la prise en charge de ce patient a consisté en la prescription d'aciclovir (Zovirax® 800 mg 5 fois/j, pendant 7 jours), d'antiseptiques locaux (chlorhexidine pour les lésions buccales et cutanées) et d'antidouleurs (paracétamol-codéine)

4.2b. Lésions de la muqueuse buccale d'origine virale : zona

4.2b.1. Définition

Le zona est une affection contagieuse de l'adulte et de la personne âgée. Il correspond à la récidive de l'infection causée par le virus de la varicelle, le virus HHV3. En 2005, l'incidence annuelle du zona a été estimée à 8,99/1000 chez l'adulte âgé de 50 ans ou plus, soit environ 182 500 cas de zona.[54]

Il peut s'agir soit d'une réinfection d'un patient immunisé, soit de la réactivation du virus resté latent dans les ganglions sensitifs annexés à la moelle épinière et dans le ganglion trigéminal. L'infection se développe sur un ou plusieurs métamères contigus et il en résulte des lésions dans le territoire nerveux correspondant. Les lésions buccales sont retrouvées en cas d'atteinte des branches maxillaire et mandibulaire du nerf trijumeau.[55]

Indépendamment des sites touchés, la maladie débute par des signes généraux infectieux, comparables à un état grippal. S'en suit l'apparition de douleurs ainsi qu'une éruption cutanée unilatérale faite de placards érythémateux alignés sur un trajet nerveux.

4.2b.2. Tableau clinique

Au niveau exo-buccal, des vésicules se forment sur ces placards dans les 3-4 premiers jours. Elles se rompent rarement et vont se dessécher du 4ème au 12ème jour pour laisser place à des cicatrices qui peuvent être hypo ou hyper-pigmentées.

---

[54] Mick et al., « Évaluation de l'incidence du zona, de la proportion des douleurs post-zostériennes, et des coûts associés dans la population française de 50 ans ou plus ».
[55] Dridi et al., *La gencive pathologique de l'enfant à l'adulte : diagnostics et thérapeutiques*.

Au niveau endo-buccal, une éruption unilatérale de vésicules à contenu trouble apparaît. Elles peuvent se regrouper en bouquet et former des bulles à contours polycycliques. Les vésicules laissent rapidement place à des érosions recouvertes d'un enduit membraneux jaunâtre.[56]

L'atteinte du système nerveux sensitif se traduit par des douleurs plus ou moins intenses en fonction de l'âge du patient, ainsi que par de l'hyperesthésie suivie d'hypoesthésie, voire d'anesthésie. Il a été décrit une anosmie et une agueusie en cas d'atteinte bucco-pharyngée. Les douleurs rendent le brossage, l'élocution et l'alimentation difficiles.[57]

L'atteinte bucco-pharyngée peut donner lieu à plusieurs formes cliniques :

- Zona trigémellaire total : Il existe une atteinte des trois branches du nerf trijumeau. L'atteinte va donner un myosis, une enophtalmie, un affaissement de la joue lié à l'atteinte des ganglions sympathiques et des lésions vésiculeuses unilatérales.
- Zona trigémellaire partiel : L'atteinte est limitée à une ou deux branches du trijumeau. L'atteinte ophtalmique est la plus grave mais ne comporte pas de manifestation buccale. L'atteinte du V2 (nerf maxillaire) se caractérise par des éruptions vésiculeuses unilatérales localisées sur la lèvre supérieure, la muqueuse jugale supérieure, la muqueuse palatine, le voile et la gencive marginale palatine ; le versant gingival vestibulaire n'est pas atteint. L'atteinte du V3 (nerf mandibulaire) se manifeste par des éruptions vésiculeuses localisées sur la langue, la muqueuse jugale sous la *linea alba*, la muqueuse labiale inférieure ainsi que sur la gencive mandibulaire, surtout du côté vestibulaire.[58]

4.2b.3. Diagnostics différentiels et de certitude

Le diagnostic d'un zona buccal est rarement difficile ; il s'appuie sur les signes cliniques assez évocateurs. Les douleurs précédant l'éruption vésiculeuse peuvent faire penser à une névralgie ou à une cause dentaire. Le diagnostic différentiel inclut l'herpès, l'érythème polymorphe, les aphtes et les maladies bulleuses mais le caractère unilatéral est particulièrement évocateur.[59]

4.2b.4 Conduite à tenir

La guérison du zona intervient généralement après deux semaines. Le traitement étiologique, prescrit essentiellement chez les patients immunodéprimés ou en cas d'atteinte oculaire, fait appel aux antiviraux (ex. valaciclovir, aciclovir). Le traitement antiviral est à réaliser sur 7 jours et à commencer au plus tard 72 heures après l'apparition des premiers signes. En dehors de ce cas, le

---

[56] Kuffer et al., *La muqueuse buccale : de la clinique au traitement*.
[57] Chen et al., « Clinical manifestations of varicella-zoster virus infection ».
[58] Kuffer et al., *La muqueuse buccale : de la clinique au traitement*.
[59] Chen et al., « Clinical manifestations of varicella-zoster virus infection ».

traitement du zona est purement symptomatique (antiseptique cutané, antiseptique buccal, anesthésiant topique et antalgique de palier 1 ou 2).

Une complication du zona bucco-pharyngé est représentée par les algies post-zostériennes. Elles sont classiquement décrites comme une persistance des douleurs dans le territoire affecté par le zona après l'éruption. Cliniquement, elles ont les caractéristiques des douleurs neuropathiques (douleurs spontanées, allodynies, épisodes paroxystiques, sensations de décharges électriques). Elles sont fréquentes chez le sujet âgé avec un risque de présenter des douleurs post-zostériennes accru de 50 % pour les sujets d'environ 60 ans et de 75 % pour les sujets de plus de 70 ans. Il est important de ne pas négliger les traitements préventifs de ces algies car elles sont particulièrement difficiles à traiter une fois installées. Le traitement de ces douleurs ne fait pas de consensus jusqu'à présent ; sont utilisés en première intention : antidépresseurs tricycliques, opiacés, anticonvulsivants et anesthésiques locaux.[60]

[60] Guy-Coichard, Rostaing-Rigattieri, et Boureau, « Traitement des douleurs zostériennes aiguës et chroniques ».

5 : Muqueuse buccale et habitudes de vie néfastes

5.1a Cas clinique

5.1a.1 Observation clinique

Un patient de 69 ans s'est présenté en consultation pour une réhabilitation prothétique. Le patient ne présentait pas de maladie générale, il fumait 10 à 15 cigarettes par jour depuis 35 ans soit environ 18 paquets-années et buvait de l'alcool quotidiennement, en moyenne 3 verres par jour. Au cours de l'examen clinique endo-buccal, nous avons détecté une lésion blanche localisée dans la zone rétro-commissurale gauche (Figure 7). La lésion, mesurant 22mm dans son plus grand axe, présentait un aspect pavimenteux, ne se décollait pas au grattage et ne présentait pas d'induration sous-jacente. Aucune adénopathie cervico-faciale n'a été détectée à l'examen exo-buccal.

Figure 7 : Kératose de la zone rétro-commissurale gauche.

Source : Pr. Radoï

5.1a.2 Démarche diagnostique

Devant l'aspect de la lésion et la présence d'un facteur de risque, le diagnostic de kératose tabagique a été retenu. La lésion a été biopsiée afin d'obtenir un diagnostic de référence de la lésion

et exclure une autre étiologie. L'examen histologique a montré une hyperkératose épithéliale et une dysplasie de bas grade.

5.1a.3 Prise en charge

Le patient a été informé quant au risque de transformation maligne de cette lésion et de la nécessité d'arrêter les consommations de tabac et d'alcool. Dans ce but, il a été orienté vers un spécialiste en addictologie. Une surveillance de la lésion tous les 6 mois a été instaurée. A 6 mois la lésion avait régressé partiellement. Le patient a été ensuite perdu de vue.

5.1b Lésions de la muqueuse buccale à potentiel de transformation maligne

5.1b.1 Définition

Certaines lésions de la muqueuse buccale sont liées à des facteurs comportementaux. La consommation de tabac fumé ou mâché, associée éventuellement à la consommation d'alcool, mais aussi l'exposition solaire excessive peuvent conduire à des lésions de la muqueuse buccale à potentiel de transformation maligne. Globalement, la consommation tabagique diminue avec l'avancée en âge (ce qui est dû entre autres à la mortalité plus précoce des fumeurs), mais ces dernières années il a été constaté une augmentation du nombre de fumeurs dans la tranche des plus de 70 ans, à mettre en relation avec le vieillissement de la population. On estime entre 9 et 15 % la part des fumeurs au sein de la population âgée ; plus de 75 % sont des hommes.[61]

On parle de lésions actiniques pour l'exposition solaire ; concernant les lésions liées au tabac, on utilise le terme de leucoplasie tabagique. Il existe deux types de lésions blanches non détachables : les leucoplasies idiopathiques et les leucoplasies tabagiques. La prévalence des leucoplasies varie de 1 à 11 % suivant les régions du monde ; en Europe elle serait inférieure à 4 %. Les hommes sont plus touchés que les femmes, les fumeurs plus que les non-fumeurs. Une relation positive a été établie entre la quantité de tabac consommé et le risque de développer une leucoplasie.[62]

5.1b.2 Tableau clinique

Ces lésions sont les plus fréquentes parmi les lésions blanches et sont dues à la kératose réactionnelle des muqueuses en réponse au(x) facteur(s) irritant(s). En fonction de la quantité de

[61] Roche, « Tabagisme de la personne âgée ».
[62] Banoczy, Gintner, et Dombi, « Tobacco use and oral leukoplakia ».

kératine présente au sein des lésions, celles-ci peuvent être fines ou épaisses, et parfois s'accompagner d'une pigmentation. Les leucoplasies tabagiques sont asymptomatiques et ne s'accompagnent pas d'adénopathie satellite.[63] La localisation est à relier à la manière dont est utilisée le tabac.

Kératose du fumeur de cigarettes : La fumée va diffuser dans le vestibule oral et pénétrer dans la cavité buccale par la zone rétro-molaire généralement ou les zones édentées. Il en découle des lésions assez caractéristiques :

- La kératose en pastille de la lèvre inférieure qui correspond à la zone de contact avec la cigarette, à cheval sur la demi-muqueuse et la muqueuse
- La kératose rétro-commissurale, en forme de triangle à sommet postérieur et base antérieure. Elle peut se prolonger le long de la face interne des joues.
- Le « palais du fumeur », où des points rouges correspondant aux orifices des glandes salivaires accessoires ressortent sur la kératose et donnent un léger aspect opalin à la muqueuse palatine.
- La kératose de la gencive et de la muqueuse vestibulaire, souvent unilatérale.[64]

Kératose du fumeur de pipe et de cigares : Le tuyau de la pipe est tenu généralement entre les dents. Il en résulte une fumée plus concentrée qu'avec la cigarette et une direction constante vers la langue et le palais. Concernant le cigare, il est également tenu entre les dents, ce qui entraine une direction de fumée vers la langue et le palais. Il en découle :

- Kératose pelvilinguale
- Une ouranite glandulaire, plus caractéristique, version sévère du palais du fumeur de cigarettes. La muqueuse est blanche, opalescente, épaissie, les orifices glandulaires sont rouges et élargis.[65]

Chéilite actinique : Les rayons ultra-violets représentent un facteur d'agression bien connu ; la demi-muqueuse de la lèvre inférieure est généralement la plus touchée car exposée directement aux rayons solaires. Les chéilites actiniques touchent davantage les hommes, surtout ceux qui travaillent à l'extérieur (agriculteurs, pêcheurs, marins …). Cela peut donner lieu à une chéilite actinique aigue ou chronique[66] :

- Lors de la chéilite actinique aigüe, une macule érythémateuse de surface irrégulière apparaît initialement, s'en suit la formation d'une « croûte » par hyperkératinisation. Les croûtes sont

[63] Piette et Reychler, « Lésions blanches de la muqueuse buccale et des lèvres ».
[64] Kuffer et al., *La muqueuse buccale : de la clinique au traitement*.
[65] Piette et Reychler, « Lésions blanches de la muqueuse buccale et des lèvres ».
[66] Kuffer et al., *La muqueuse buccale : de la clinique au traitement*.

susceptibles de se détacher, donnant lieu à des hémorragies punctiformes. La lésion présente un risque de surinfection.[67]

- Dans la chéilite actinique chronique, la demi-muqueuse prend une teinte jaunâtre et la limite avec la peau devient indistincte. Cet aspect est dû à l'élastose. Il apparaît souvent une hyperkératose et une atrophie épithéliale, plus rarement des érosions.[68]

5.1b.3 Diagnostics différentiels et de certitude

Le diagnostic d'une leucoplasie est clinique. Il s'agit d'un diagnostic par élimination, posé lorsqu'aucun facteur étiologique autre que l'usage du tabac n'a été retrouvé et lorsque l'examen histologique a exclu toute affection spécifique. La biopsie est nécessaire.[69] Le diagnostic différentiel d'une leucoplasie tabagique comprend principalement la candidose aiguë et chronique, la kératose frictionnelle, le lichen plan, le papillome et la syphilis.[70]

5.1b.4 Conduite à tenir

Toutes ces lésions sont à risque de transformation maligne, sauf l'ouranite palatine qui résiste à la cancérisation.[71] Il existe des zones particulièrement à risque, surtout la base et le bord de la langue, ainsi que le plancher buccal et le voile du palais. Lorsque ces zones sont touchées, il faut systématiquement réaliser une biopsie des lésions pour rechercher des signes histologiques de transformation maligne.[72] Toute localisation confondue, les situations cliniques suivantes sont particulièrement à risque :

- Leucoplasie homogène de plus de trois centimètres (ou ne régressant pas après sevrage).
- Leucoplasie dont les caractéristiques cliniques se modifient entre deux séances de contrôle.
- Leucoplasie inhomogène.

Il faut s'efforcer d'obtenir l'arrêt du tabac. L'orientation du patient vers des centres spécialisés est recommandée. Il faut prescrire une protection solaire efficace pour la chéilite actinique.

Quels que soient l'aspect et la taille des leucoplasies, la plupart des auteurs préconisent une exérèse de la lésion et un examen anatomopathologique ; l'utilisation du laser CO2 est une possibilité.[73]

---

[67] Piette et Reychler, « Lésions blanches de la muqueuse buccale et des lèvres ».
[68] Kuffer et al., *La muqueuse buccale : de la clinique au traitement*.
[69] Piette et Reychler, « Lésions blanches de la muqueuse buccale et des lèvres ».
[70] Dridi et al., *La gencive pathologique de l'enfant à l'adulte : diagnostics et thérapeutiques*.
[71] Piette et Reychler, « Lésions blanches de la muqueuse buccale et des lèvres ».
[72] Barthélémy et al., « Cancers de la cavité buccale. Préambule, épidémiologie, étude clinique ».
[73] Dridi et al., *La gencive pathologique de l'enfant à l'adulte : diagnostics et thérapeutiques*.

Une surveillance annuelle est nécessaire. Celle-ci est indispensable, même en cas d'arrêt du tabac, la lésion pouvant évoluer même 15 ans après.

5.2a Cas clinique

5.2a.1 Observation clinique

Un patient âgé de 86 ans, polypathologique (HTA, insuffisance hépatique, arythmie complète par fibrillation auriculaire), traité par Atacand® 8 mg/j, Xarleto® 20 mg/j et Lasilix® 40 mg/j, était adressé par son chirurgien-dentiste traitant pour avulsions dentaires multiples en milieu hospitalier. Le patient était ancien fumeur de cigarettes (40 paquets-années, arrêt depuis 20ans), et mâchait du tabac depuis 20 ans. Sa consommation quotidienne d'alcool était difficile à évaluer mais elle était importante selon son épouse. L'examen endo-buccal révélait un édentement quasi complet au maxillaire avec les dents résiduelles délabrées et un édentement complet mandibulaire. A la mandibule, une lésion ulcéro-végétante d'environ 4 cm, saignant au contact, était présente sur la crête alvéolaire gauche et se prolongeait vers la joue gauche ; ses bords étaient décollés et légèrement indurés (Figure 8). Le patient affirmait que la lésion était liée à l'impact des dents maxillaires sur la crête mandibulaire mais sa localisation était plus postérieure. L'examen exo-buccal montrait une adénopathie homolatérale d'1cm, mobile et ferme. Le cliché panoramique dentaire révélait une zone d'ostéolyse sous-jacente à la lésion (Figure 9).

Figure 8 : Carcinome épidermoïde de la gencive mandibulaire gauche.

Source : Pr. Radoï

Figure 9 : Cliché panoramique révélant une zone d'ostéolyse en rapport avec la lésion muqueuse

Source : Pr. Radoï

5.2a.2 Démarche diagnostique

Les dents maxillaires délabrées ont été avulsées et la lésion gingivale mandibulaire biopsiée. L'examen histologique a mis en évidence un carcinome épidermoïde infiltrant, moyennement différencié.

5.2a.3 Prise en charge

Le patient a été adressé rapidement dans un service de chirurgie maxillo-faciale. Après le bilan d'extension et la réunion de concertation pluridisciplinaire, la prise en charge de cette tumeur (de stade T2N1M0), du fait du grand âge et de l'état de santé du patient, a été limitée à une mandibulectomie interruptrice de la branche horizontale, complétée par un curage ganglionnaire.

5.2b Carcinome épidermoïde de la muqueuse buccale

5.2b.1 Introduction

Le carcinome épidermoïde représente environ 90 % des tumeurs malignes de la cavité buccale. Sur le plan mondial, le carcinome épidermoïde buccal (CEB) est le 4ème cancer le plus fréquent chez l'homme et le 8ème chez la femme.

En France, le nombre de nouveaux cas de cancer de l'ensemble des localisations lèvre-bouche-pharynx a été estimé à 15 400 en 2000. L'âge moyen de diagnostic était de 60 chez l'homme et 64 chez la femme.[74]

5.2b.2 Tableau clinique

Le carcinome épidermoïde se présente le plus souvent comme une ulcération de taille variable, grossièrement arrondie, limitée par des bords surélevés réguliers, de consistance ferme. La palpation révèle l'induration tumorale, qui dépasse l'ulcération en surface.[75] Il se localise le plus fréquemment au niveau du plancher buccal, des bords de la langue et de la lèvre inférieure mais peut également être retrouvé au niveau des autres sites de la cavité orale (trigone rétro-molaire, palais mou, gencive…). Le palais dur est relativement peu touché.[76]

Le carcinome épidermoïde peut être divisé en quatre formes cliniques : ulcérée, décrite classiquement, ulcéro-végétante, caractérisée par un fond située au-dessus du plan de la muqueuse voisine, végétante, assez rare, sans ulcération et la forme fissuraire, plus rare, correspondant à une ulcération linéaire profonde et invasive.[77]

Les facteurs de risques retrouvés dans environ 80 % des cas sont la consommation de tabac, fumé ou chiqué, seule ou associée à la consommation d'alcool ; l'infection par le papillomavirus de la cavité buccale, en particulier l'HPV16, est un facteur de risque reconnu de cancer de la base de la langue et de l'amygdale (rattachés à l'oropharynx), son implication dans la survenue du cancer buccal est controversée.[78]

5.2b.3 Diagnostics différentiels et de certitude

Le diagnostic d'un CEB va reposer sur l'anamnèse, l'examen clinique et l'examen anatomopathologique.

Les symptômes rapportés aux stades initiaux peuvent passer inaperçus ; on note une absence de douleur, parfois une sensation de corps étranger et des épisodes de saignements. A ce stade, l'ulcération est de taille réduite, le fond saignant au contact, la palpation révèle une induration. Une palpation des aires ganglionnaires est nécessaire afin de détecter d'éventuelles adénopathies dont la présence n'est pas systématique.[79]

---

[74] Barthélémy et al., « Cancers de la cavité buccale. Préambule, épidémiologie, étude clinique ».
[75] Kuffer et al., *La muqueuse buccale : de la clinique au traitement*.
[76] Mangione, Dridi, et Gaultier, « Carcinome épidermoïde et ulcérations buccales ».
[77] Dridi et al., *La gencive pathologique de l'enfant à l'adulte : diagnostics et thérapeutiques*.
[78] Kuffer et al., *La muqueuse buccale : de la clinique au traitement*.
[79] Mangione, Dridi, et Gaultier, « Carcinome épidermoïde et ulcérations buccales ».

Aux stades plus avancés, les symptômes sont plus marqués : saignements fréquents, dysphagie, halitose, difficulté d'élocution en fonction des sites touchés, voire déformation faciale dans les cas les plus sévères. La douleur est plus présente et signe de l'infiltration profonde du carcinome.

L'examen histologique est indispensable ; plusieurs prélèvements peuvent être réalisés et doivent être concordants. Pour des lésions de diamètres inférieurs à 1cm, une exérèse large avec des marges saines peut être réalisée. Pour les lésions de diamètres supérieurs, les biopsies doivent intéresser la périphérie de l'ulcération et le tissu adjacent.[80]

On peut diviser les diagnostics différentiels d'un point de vue clinique et histologique. Au niveau clinique, on cite principalement les ulcérations traumatiques, la sialométaplasie nécrosante, l'aphte géant. Au niveau histologique, on retrouve la sialométaplasie nécrosante, l'hyperplasie épithéliale pseudo-carcinomateuse, le kérato-acanthome…[81]

5.2b.4 Conduite à tenir

Le traitement d'un CEB est déterminé par le stade de celui-ci. On utilise la classification TNM pour évaluer le stade du cancer. Le traitement chirurgical reste le traitement de référence et consiste en une exérèse large avec des marges saines, complétée par un curage ganglionnaire si nécessaire. La chimiothérapie peut être utilisée avant la chirurgie ou après. La radiothérapie est recommandée généralement 6 semaines après la chirurgie.[82]

En tant que chirurgien-dentiste, notre devoir est de réaliser un examen systématique de la muqueuse buccale afin de faire un diagnostic précoce des lésions malignes et d'orienter le patient vers les structures compétentes pour une prise en charge rapide.

Le pronostic est péjoratif, en lien avec le diagnostic souvent tardif de ces lésions malignes. Il dépend de la taille de la tumeur, de son siège et de l'éventuel envahissement des tissus adjacents ou à distance. Le taux de survie en France est situé autour de 50 % tout stade confondu.[83]

---

[80] Mangione, Dridi, et Gaultier.
[81] Barthélémy et al., « Cancers de la cavité buccale. Préambule, épidémiologie, étude clinique ».
[82] Omura, « Current status of oral cancer treatment strategies : surgical treatments for oral squamous cell carcinoma ».
[83] Barthélémy et al., « Cancers de la cavité buccale. Préambule, épidémiologie, étude clinique ».

6 : Muqueuse buccale et maladies hématologiques bénignes et malignes

6.1a Cas Clinique

6.1a.1 Observation clinique

Une patiente âgée de 80 ans consultait pour des douleurs buccales diffuses, localisées principalement au niveau du dos de la langue, continues, non modifiées par les repas. Elles ont débuté plusieurs semaines auparavant et se sont aggravées progressivement. La patiente était atteinte d'HTA et de diabète de type 2 (traitement par Coversyl® 10 mg/j et Metformine® 800mg/j). Elle était asthénique et maigre. L'examen exo-buccal montrait des perlèches bilatérales (Figure 10 A). L'examen endo-buccal montrait des muqueuses fines, atrophiques et une langue fissurée, dépapillée, rouge et sensible à la palpation (Figure 10 B). La patiente décrivait également des petites « plaies buccales », non constatées le jour de la consultation. Il n'y avait pas d'hyposialie.

Figure 10 : A. Perlèches bilatérales.

B. Glossite dépapillante chez une patiente atteinte d'anémie par déficit en vitamine B12

A B

Source : Pr. Radoï

6.1a.2 Démarche diagnostique

A l'issue de cette consultation, un bilan sanguin a été prescrit : NFS ; ferritine, dosage des vitamines B2, B6, B9 et B12 et du zinc. Les résultats ont montré une anémie macrocytaire (hémoglobine Hb = 11 g/l, hématocrite Ht = 41 %, volume globulaire moyen VGM = 108 mm^3) et une diminution du niveau plasmatique de la vitamine B12 (118pmol/l)

6.1a.3 Prise en charge

La patiente a été référée à son médecin traitant qui a confirmé le diagnostic d'anémie par déficit en vitamine B12 dû à une malabsorption (atrophie gastrique responsable de la diminution de la synthèse du facteur intrinsèque nécessaire à l'absorption intestinale de la vitamine B12). Le traitement a consisté en des injections intramusculaires de vitamine B12.

6.1b Lésions de la muqueuse buccale liées à une anémie

6.1b.1 Définition

L'anémie correspond à une diminution du taux d'hémoglobine en dessous de 13g/dl chez l'homme et de 12 g/dl chez la femme. Elle est habituellement accompagnée d'une baisse du nombre d'hématies et de l'hématocrite. Les anémies ont des étiologies variées, mais dans tous les cas on retrouve une asthénie, une dyspnée d'effort, une tachycardie et une pâleur cutanéo-muqueuse.[84] Des études ont permis d'estimer la prévalence des anémies entre 6 et 10 % dans la population des plus de 65 ans ; elle augmente avec l'âge.[85] Le mode de vie semble avoir une importance certaine dans l'apparition des anémies avec une prévalence bien plus élevée chez les personnes âgées en institution.[86]

Les anémies qui présentent des manifestations buccales précoces sont l'anémie ferriprive et les anémies mégaloblastiques.[87] Elles ont des étiologies carentielles, respectivement en fer et en vitamine B9 et/ou B12 (déficit d'apport alimentaire ou d'absorption), et représentent environ 30 % des anémies, l'anémie ferriprive étant la plus fréquente.[88]

---

[84] Dridi et al., *La gencive pathologique de l'enfant à l'adulte : diagnostics et thérapeutiques*.
[85] Serraj et al., « Anémies carentielles du sujet âgé ».
[86] Pautas, Siguret, et Gouin-Thibault, « Anémie du sujet âgé ».
[87] Schlosser, Pirigyi, et Mirowski, « Oral manifestations of hematologic and nutritional diseases ».
[88] Serraj et al., « Anémies carentielles du sujet âgé ».

6.1b.2 Tableau clinique

Anémie ferriprive : Les manifestations orales peuvent être variées : pâleur muqueuse (particulièrement sur le vermillon des lèvres), atrophie de la muqueuse buccale, perlèche et glossite atrophique. La glossite va progressivement entraîner un aplanissement des papilles filiformes et fongiformes de la langue qui va prendre une teinte plus ou moins rouge.[89] Plus rarement, un érythème associé ou non à une fine kératose peut être retrouvé sur la muqueuse jugale.[90] Des sensibilités et sensations de brûlures sont principalement décrites ainsi que des cas de dysphagie.[91]

Anémie mégaloblastique : Les manifestations buccales rapportées sont une atrophie muqueuse, une glossite et des perlèches. La langue peut présenter un aspect rouge vif et quelques plages érythémateuses peuvent être retrouvées sur la muqueuse buccale.[92] Des érosions peuvent être également retrouvées.[93] Les patients rapportent des sensations de brûlures plus généralisées, des altérations du goût mais aussi des retentissements neurologiques comme la perte de la sensation de vibration ; une démence ou une psychose peuvent survenir.[94]

6.1b.3 Diagnostics différentiels et de certitude

Le diagnostic des anémies repose sur des examens hématologiques. En fonction de l'étiologie, divers déficits peuvent être mis en évidence : en acide folique, vitamine B12, fer…

6.1b.4 Conduite à tenir

Le traitement consiste en l'administration de fer et la correction de la cause du déficit pour les carences martiales. Concernant les anémies mégaloblastiques, les traitements varient en fonction des causes du déficit (défaut d'absorption ou carence alimentaire).[95]

Le rôle du chirurgien-dentiste est d'orienter le patient vers un hématologue afin qu'il soit pris en charge.

---

[89] Islam, Bhattacharyya, et Cohen, « Common oral manifestations of systemic disease ».
[90] Kuffer et al., *La muqueuse buccale : de la clinique au traitement*.
[91] Schlosser, Pirigyi, et Mirowski, « Oral manifestations of hematologic and nutritional diseases ».
[92] Schlosser, Pirigyi, et Mirowski.
[93] Kuffer et al., *La muqueuse buccale : de la clinique au traitement*.
[94] Islam, Bhattacharyya, et Cohen, « Common oral manifestations of systemic disease ».
[95] Pautas, Siguret, et Gouin-Thibault, « Anémie du sujet âgé ».

6.2 Lésions de la muqueuse buccale liées aux hémopathies malignes

6.2.1 Définition

Les hémopathies malignes sont caractérisées par une prolifération anormale de cellules d'une lignée sanguine. On peut les classer en trois catégories : leucémies, lymphomes et myélomes en fonction de la lignée touchée.

Leucémies : Les leucémies sont des pathologies malignes du tissu hématopoïétique, avec proliférations de précurseurs hématopoïétiques incapables d'achever leur maturation.[96] Les leucémies peuvent se présenter sous forme aiguës ou chroniques. La forme la plus rencontrée chez l'adulte de plus de 55 ans est la leucémie lymphoïde chronique (LLC), caractérisée par une prolifération monoclonale de lymphocytes immatures qui s'accumulent dans les organes lymphoïdes, le sang et la moelle osseuse.[97] L'incidence standardisée sur l'âge au niveau mondial de la LLC est estimée à 2,4/100 000 chez les hommes et à 1,6/100 000 chez les femmes. Cette incidence augmente avec l'âge, atteignant environ 22,8/100 000 chez les plus de 75 ans.[98] Dans la région oro-cervico-faciale, la LLC se manifeste par des adénopathies cervicales la plupart du temps mais on peut rencontrer exceptionnellement une atteinte d'éléments de l'anneau de Waldeyer.[99]

Lymphomes : Les lymphomes sont des proliférations malignes intéressant les cellules lymphoïdes B ou T. Les lymphomes regroupent la maladie de Hodgkin et les lymphomes non Hodgkiniens :

- La maladie de Hodgkin présente deux pics de fréquence, dont un après 55 ans. Les localisations extra-ganglionnaires sont rares mais possible au niveau de la parotide ou de l'amygdale palatine et représentent 1 à 4 % des cas.[100] L'atteinte de l'os alvéolaire reste exceptionnelle.
- Concernant les lymphomes non Hodgkiniens, le pic de fréquence pour les formes de faible malignité se situe vers 45 à 60 ans, avec un ratio de deux hommes pour une femme. Il existe des facteurs de risque, notamment certaines infections virales (EBV, HIV, HHV8), un déficit immunitaire, le contact avec certains produits toxiques (benzène…). Les formes extra-ganglionnaires sont plus fréquentes que dans la maladie de Hodgkin et représentent environ un tiers des cas. L'atteinte initiale peut être située dans la glande parotide, la peau, la région pharyngée au niveau de l'anneau de Waldeyer, parfois à la muqueuse buccale et les os

[96] Kuffer et al., *La muqueuse buccale : de la clinique au traitement*.
[97] Schlosser, Pirigyi, et Mirowski, « Oral manifestations of hematologic and nutritional diseases ».
[98] Collignon et Troussard, « Épidémiologie des leucémies ».
[99] Kuffer et al., *La muqueuse buccale : de la clinique au traitement*.
[100] Silva et al., « Oral manifestations of lymphoma : a systematic review ».

maxillaires.[101] Les lymphomes dans la cavité orale sont rares (Figure 11) ; ils représentent moins de 4 % des lymphomes dans la population générale.[102]

Figure 11 : Lymphome de la cavité orale (atteinte gingivale et osseuse) chez un homme de 80 ans.

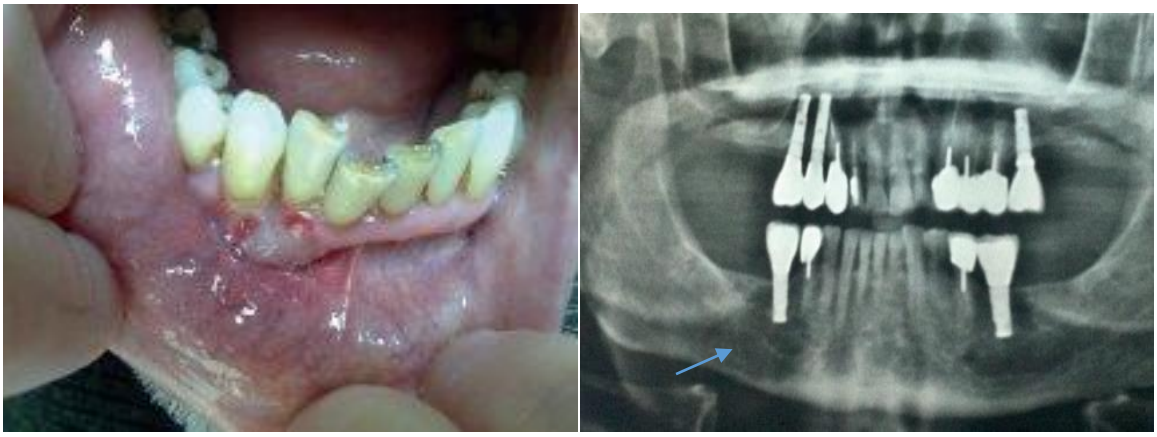

Source : Renard et al. « Lymphomes malins non hodgkiniens buccaux », 2015

Myélome multiple : Le myélome multiple est une lymphopathie maligne de la lignée B. Il correspond à une prolifération monoclonale multifocale de plasmocytes dans la moelle osseuse, produisant une protéine monoclonale détectable dans le sang et les urines. Sans cause connue, on estime à 5 000 le nombre de nouveaux cas par an en France, avec une atteinte à légère prédominance masculine. Le myélome est une pathologie de la personne âgée (plus de 60 % des patients sont âgés de plus de 65 ans).[103] Les manifestations buccales intéressent les patients à un stade avancé.

6.2.2 Tableau clinique

Leucémie : La LLC peut être divisée en deux phases :

- Une phase initiale silencieuse, étalée sur 5 à 10 ans.
- Une phase d'acutisation terminale, durant 1 à 2 ans.

Elle se manifeste par des adénopathies intra-parotidiennes bilatérales, plus rarement par une localisation gingivale de l'infiltrat lymphocytaire.[104] Les symptômes apparaissent généralement lors de la phase tardive, et résultent de l'infiltration cellulaire médullaire, entraînant fatigue, anorexie et syndrome hémorragique.

---

[101] Kuffer et al., *La muqueuse buccale : de la clinique au traitement*.
[102] Silva et al., « Oral manifestations of lymphoma : a systematic review ».
[103] Charlot-Lambrecht et al., « Myélome multiple ».
[104] Dridi et al., *La gencive pathologique de l'enfant à l'adulte : diagnostics et thérapeutiques*.

Les manifestations orales des leucémies sont plus fréquentes pour les formes aigues par rapport aux formes chroniques et pour les formes myéloïdes par rapport aux formes lymphoïdes.[105] On retrouve des pétéchies sur la muqueuse linguale, labiale et palatine, une hyperplasie gingivale, des saignements gingivaux spontanés et des ulcérations.[106]

Lymphomes : Ils peuvent se manifester par des adénopathies non douloureuses, une hépato et splénomégalie, des infections secondaires. Les symptômes retrouvés sont fièvre, asthénie, sueurs nocturnes et perte de poids.[107] Les manifestations orales des lymphomes sont variées et à relier avec l'infiltration tumorale. On retrouve par ordre de fréquence : tuméfactions, douleurs, ulcérations, paresthésies, déplacements dentaires, fractures mandibulaires…[108]

Myélome : Le myélome peut être divisé en trois phases :

- La phase asymptomatique, où le diagnostic est posé dans 20 à 30 % des cas lors d'une électrophorèse des protéines sériques (pratiquée de routine ou lors d'examens complémentaires, surtout pour enquêter sur une anémie ou une insuffisance rénale).[109]
- La phase symptomatique, marquée par des douleurs osseuses intenses, exacerbées la nuit. Elles sont rebelles aux antalgiques et témoignent de micro-fractures. Les conséquences de l'insuffisance médullaire sont fatigue, fièvre, immunodépression , hémorragie…[110]
- La phase terminale, avec augmentation de la fréquence des complications (infections, douleurs), compressions médullaires, insuffisance rénale et amylose.[111]

Les manifestations buccales du myélome sont des lésions osseuses. Elles sont détectées par radiographies et prennent la forme de lacunes. Ces lésions ostéolytiques peuvent entrainer des résorptions radiculaires, des paresthésies, voir une tuméfaction gingivale.[112] Des saignements gingivaux ainsi que des pétéchies sont retrouvés en cas de thrombocytopénie engendrée par l'infiltration médullaire.[113]

6.2.3 Diagnostics différentiels et de certitude

Leucémies : Le diagnostic des leucémies se fait en associant les manifestations cliniques et les anomalies de la NFS. Le diagnostic d'une LLC requiert la présence d'une lymphocytose de plus de 5000/mm^3 sur une période d'au moins 3 mois. Une cytométrie en flux est par la suite pratiquée pour

---

[105] Schlosser, Pirigyi, et Mirowski, « Oral manifestations of hematologic and nutritional diseases ».
[106] Islam, Bhattacharyya, et Cohen, « Common oral manifestations of systemic disease ».
[107] Kuffer et al., *La muqueuse buccale : de la clinique au traitement*.
[108] Silva et al., « Oral manifestations of lymphoma : a systematic review ».
[109] Charlot-Lambrecht et al., « Myélome multiple ».
[110] Kuffer et al., *La muqueuse buccale : de la clinique au traitement*.
[111] Charlot-Lambrecht et al., « Myélome multiple ».
[112] Cardoso et al., « The multiple oral presentations of multiple myeloma ».
[113] Schlosser, Pirigyi, et Mirowski, « Oral manifestations of hematologic and nutritional diseases ».

confirmer la présence de lymphocytes B monoclonaux.[114] Parfois, une anémie et/ou une thrombopénie modérées sont associées à cette hyperlymphocytose.

Lymphomes : Le diagnostic d'un lymphome repose sur l'examen anatomopathologique pratiqué sur la biopsie d'une lésion buccale ou sur un ganglion lymphatique. Des études histologiques, immunophénotypiques, moléculaires et cytogénétiques sont réalisées sur le prélèvement tumoral.[115] Ces examens vont permettre de préciser le type histologique. Un bilan d'extension est également réalisé, permettant de différencier les stades (classification d'Ann Arbor)

Myélomes : La ponction médullaire met en évidence une plasmocytose supérieure à 10 %, la limite normale étant fixée à 5 %. De plus, la sécrétion par les plasmocytes tumoraux d'une immunoglobuline anormale (généralement de type IgG ou IgA) entraine à l'électrophorèse des protéines sériques un pic monoclonal.[116]

6.2.4 Conduite à tenir

Leucémies : Le traitement des leucémies est adapté à la forme (aigue/chronique, lymphoblastique/myéloblastique), et consiste en une poly-chimiothérapie. Le chirurgien-dentiste peut diagnostiquer ces pathologies à partir de leurs manifestations oro-faciales et doit orienter en urgence le patient vers un service d'hématologie.[117]

Lymphomes : Le traitement de la maladie de Hodgkin fait appel à la chimiothérapie et /ou la radiothérapie. Le pronostic dépend principalement de l'extension de la maladie plus que du type histologique. Concernant les LMNH, le traitement consiste en une chimiothérapie ou poly-chimiothérapie, associant des corticoïdes et divers antimitotiques. Dans la région tête et cou, la place de la chirurgie est limitée à la biopsie. On ne pratique pas de chirurgie d'exérèse.

Myélomes : Le traitement du myélome repose sur des protocoles associant des corticoïdes et des antimitotiques.[118] Les bisphosphonates sont également utilisés pour leur effet antalgique sur les douleurs osseuses et leur effet inhibiteur sur la résorption osseuse, ce qui complique la prise en charge odontologique et induit un risque d'ostéonécrose des maxillaires (Figure 12).[119]

---

[114] Hallek, « Chronic lymphocytic leukemia: 2013 update on diagnosis, risk stratification and treatment ».
[115] Dridi et al., *La gencive pathologique de l'enfant à l'adulte : diagnostics et thérapeutiques*.
[116] Charlot-Lambrecht et al., « Myélome multiple ».
[117] Kuffer et al., *La muqueuse buccale : de la clinique au traitement*.
[118] Charlot-Lambrecht et al., « Myélome multiple ».
[119] Charlot-Lambrecht et al.; Cardoso et al., « The multiple oral presentations of multiple myeloma ».

Figure 12 : Ostéonécrose mandibulaire chez une patiente âgée de 83 ans, atteinte de myélome, sous zometa.

Source : Pr. Radoï

7 : Muqueuse buccale et maladies systémiques (connectivites)

7.1. Cas Clinique

7.1.1 Observation clinique

Une patiente de 63 ans était adressée par son chirurgien-dentiste traitant pour avis concernant la dent 17. La patiente présentait une hypertension artérielle stabilisée. L'anamnèse médicale révélait des douleurs lancinantes et pulsatiles depuis un mois environ dans la région cervicale postérieure et occipitale, irradiant du côté droit au niveau de l'oreille, du maxillaire, du vestibule oral et de la gencive supérieure. La patiente avait consulté son chirurgien-dentiste car elle avait expérimenté des symptômes équivalents par le passé qui s'étaient avérés être d'origine dentaire. L'examen clinique et radiologique bucco-dentaire avais mis en évidence des douleurs à la percussion de la 17, traitée endodontiquement et couronnée, et une image radioclaire péri-apicale. Une antibiothérapie avait été mise en place pour 7 jours. Devant la persistance des douleurs, le praticien suspectait une fracture ou une fêlure radiculaire et nous a adressé la patiente pour avis. La consultation spécialisée d'endodontie confirmait l'indication d'avulsion de 17 mais mettait en doute le lien entre la pathologie endodontique et les douleurs de la patiente. La patiente était adressée en consultation de chirurgie buccale pour suspicion de névralgie.

7.1.2 Démarche diagnostique

Lors de cette consultation, de nouveaux symptômes ont été objectivés : céphalée temporale, asthénie, anorexie, troubles visuels intermittents. L'examen clinique de la région céphalique mettait en évidence la présence d'une artère temporale droite proéminente, indurée, recouverte d'une peau d'aspect inflammatoire ainsi que la disparition du pouls temporal droit (Figure 13). Le diagnostic d'artérite à cellule géante (ACG) a été évoqué et la patiente a été adressée en urgence en consultation de rhumatologie. En présence d'un syndrome inflammatoire biologique important (VS= 56mm/h et CRP=96 mg/l), une biopsie de l'artère temporale a été pratiquée.

Figure 13 : Augmentation du volume et induration de l'artère temporale droite

Source : Pr. Radoï

7.1.3 Prise en charge

Dès la suspicion d'ACG et du fait du risque de cécité irréversible encouru, une corticothérapie à forte dose (0,7 mg/kg/j prednisolone) a été mise en place avant la réception des résultats de la biopsie de l'artère temporale. Les anomalies vasculaires constatées à la biopsie (œdème de l'intima, infiltra inflammatoire à cellules géantes multinucléées entre intima et média, interruption de la membrane limitante élastique interne qui sépare intima et média) confirmaient le diagnostic d'ACG. La corticothérapie induisait une diminution progressive des symptômes cliniques jusqu'à la disparition complète des douleurs, de l'asthénie et du syndrome inflammatoire. Les doses ont été diminuées progressivement jusqu'à une dose d'entretien de 10mg/j de prednisolone. Les anomalies cliniques de l'artère temporale ont disparu au bout de 4 mois (Figure 14.) L'examen ophtalmologique n'a pas mis en évidence d'altération de la vision. Un suivi bucco-dentaire tous les 6 mois a été mis en place.

Figure 14 : Normalisation de l'artère temporale droite après 4 mois de corticothérapie.

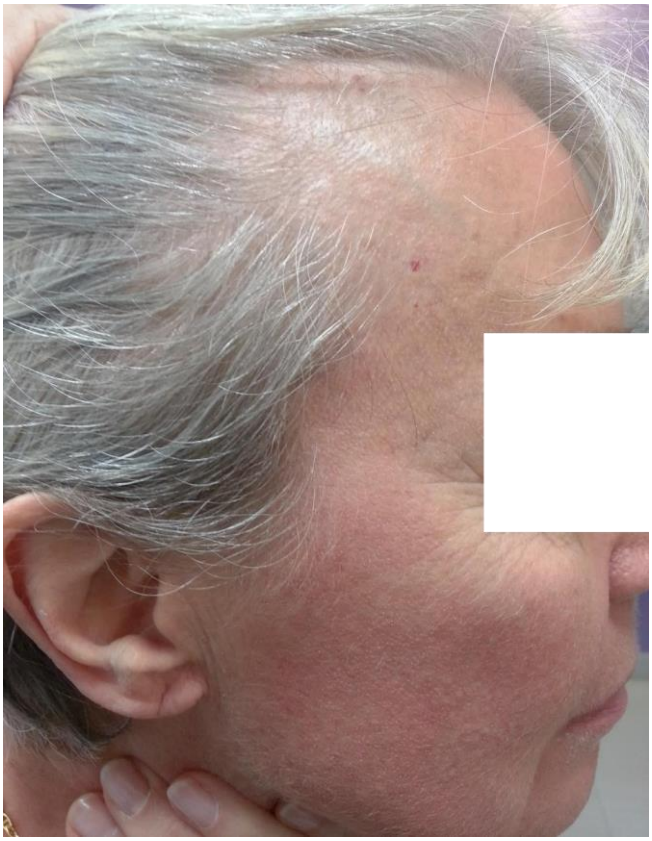

Source : Pr. Radoï

7.2. Lésions de la muqueuse buccale et maladies systémiques

Parmi les maladies systémiques (appelées également maladies de système ou connectivites), l'ACG concerne particulièrement le sujet âgé.

7.2.1 Définition

L'ACG (anciennement maladie de Horton) est une affection inflammatoire chronique touchant les artères de calibre moyen et gros provenant de l'arc aortique. Chez les sujets âgés, les branches de l'artère carotide externe sont fréquemment touchées.[120] Elle survient tardivement, à partir de 50 ans avec une atteinte 2 à 3 fois supérieure chez la femme. En France, une étude a permis d'estimer son incidence à 9,4/100 000 habitants de plus de 50 ans.[121]

[120] Radoi et Renoux, « Manifestations atypiques de l'artérite à cellules géantes : un défi pour le chirurgien-dentiste. Cas clinique et revue de la littérature ».
[121] Ponge et Barrier, « Maladie de horton ».

7.2.2 Tableau clinique

Le tableau clinique de cette pathologie est vaste, en lien avec les atteintes des différentes artères. Les symptômes décrits en cas d'atteinte des vaisseaux crâniaux sont des céphalées, une claudication des mâchoires, des troubles visuels (signe de gravité), des anomalies de l'artère temporale (douleurs, nodules, induration, diminution/disparation du pouls).[122] De plus, des douleurs non spécifiques de la sphère oro-faciale peuvent conduire le patient à consulter le chirurgien-dentiste en première intention. En cas d'atteinte d'autres artères de gros calibre, des manifestations atypiques (atteinte pulmonaire, fièvre, claudication des extrémités, atteinte neurologique) sont décrites dans la littérature chez environ 40 % des patients.[123] L'évolution de l'ACG est progressive, sur plusieurs semaines.

7.2.3 Diagnostics différentiels et de certitude

L'ACG ne présente pas de signe clinique pathognomonique ce qui peut compliquer son diagnostic. La durée moyenne des symptômes jusqu'au diagnostic est estimée entre 2 et 4 mois, une durée conséquente lorsque l'on considère le risque de cécité irréversible et d'AVC que le patient encourt. Les critères diagnostics reposent sur la classification du Collège Américain de Rhumatologie : âge supérieur à 50 ans, céphalées récentes, anomalie clinique d'une artère temporale, VS supérieure à 50mm/h, anomalie histologique à la biopsie d'une artère temporale ; trois critères au minimum doivent être réunis pour poser le diagnostic d'ACG.[124]

Les diagnostics différentiels dépendent des manifestations cliniques variées. On peut citer d'autres pathologies inflammatoires (polyarthrite rhumatoïde, pseudo-polyarthrite rhizomélique), une neuropathie optique ischémique non artéritique en cas d'atteinte oculaire. La claudication des muscles masticateurs et de la mâchoire peut orienter à tort vers des troubles de l'articulation temporo-mandibulaire. En lien avec les risques encourus, l'ACG doit faire partie des diagnostics différentiels de toutes les douleurs cervico-faciales.[125]

---

[122] Ness et al., « The diagnosis and treatment of giant cell arteritis ».
[123] Radoi et Renoux, « Manifestations atypiques de l'artérite à cellules géantes : un défi pour le chirurgien-dentiste. Cas clinique et revue de la littérature ».
[124] Ponge et Barrier, « Maladie de horton ».
[125] Radoi et Renoux, « Manifestations atypiques de l'artérite à cellules géantes : un défi pour le chirurgien-dentiste. Cas clinique et revue de la littérature ».

7.2.4 Conduite à tenir

La prise en charge de l'ACG se fait par corticothérapie, dont la posologie varie en fonction de la sévérité de la forme clinique (de 0,5 à 1mh/kg/j) pendant une durée de 4 à 6 semaines. Ce traitement d'attaque doit permettre une disparition des signes cliniques et du syndrome inflammatoire biologique. Il est suivi d'un traitement d'entretien d'une durée de 2 ans minimum où les corticoïdes sont diminués progressivement.[126] Le risque de rechute est élevé à l'arrêt de la corticothérapie et le traitement peut donc durer toute la vie.[127] Du fait du risque ischémique qui découle de la maladie, les patients se voient souvent prescrire des antiagrégants plaquettaires ou des anti-vitamines K.[128]

En cas de rechute à l'arrêt de la corticothérapie, un traitement d'épargne cortisonique est prescrit (association de méthotrexate, cyclophosphamide ou azathioprine à de faibles doses de corticoïdes).[129]

---

[126] Ponge et Barrier, « Maladie de horton ».
[127] Ness et al., « The diagnosis and treatment of giant cell arteritis ».
[128] Radoi et Renoux, « Manifestations atypiques de l'artérite à cellules géantes : un défi pour le chirurgien-dentiste. Cas clinique et revue de la littérature ».
[129] Radoi et Renoux.

8 : Dermatoses de la muqueuse buccale

8.1a Cas clinique

8.1a.1 Observation clinique

Une patiente âgée de 92 ans, institutionnalisée dans un EHPAD, était adressée par le gériatre pour une « ulcération du vestibule maxillaire antérieur ». La patiente avait pour antécédents une hypertension artérielle, la maladie d'Alzheimer et souffrait de dénutrition sévère du fait des douleurs buccales. L'examen exo-buccal n'a pas révélé de lésion particulière (absence de lésion de la peau ou des autres muqueuses). L'examen endo-buccal montrait la présence d'érosions étendues, confluentes, de la gencive et du vestibule antérieur maxillaire (Figure 15) ainsi que du palais dur et du voile. La patiente présentait une maladie parodontale généralisée sévère et une hygiène orale médiocre.

Figure 15 : Lésions érosives de la gencive et du fond du vestibule oral antérieur maxillaire.

Source : Pr. Radoï

8.1a.2 Démarche diagnostique

Devant le tableau clinique, les principaux diagnostics possibles nous semblaient être un lichen plan bulleux ou une maladie bulleuse, notamment une pemphigoïde cicatricielle. Le signe de la pince était positif (Figure 16). Un bilan biologique a été prescrit. Il était normal en dehors de la présence d'une anémie macrocytaire. Une biopsie a été réalisée en muqueuse saine pour examen histologique et en immunofluorescence directe. La lésion présentait un faible dépôt linéaire continu d'IgG au niveau de la membrane basale épithéliale, sans marquage intercellulaire en immunofluorescence directe (Figure 17), confirmant le diagnostic de pemphigoïde cicatricielle.

Figure 16 : Signe de la pince.

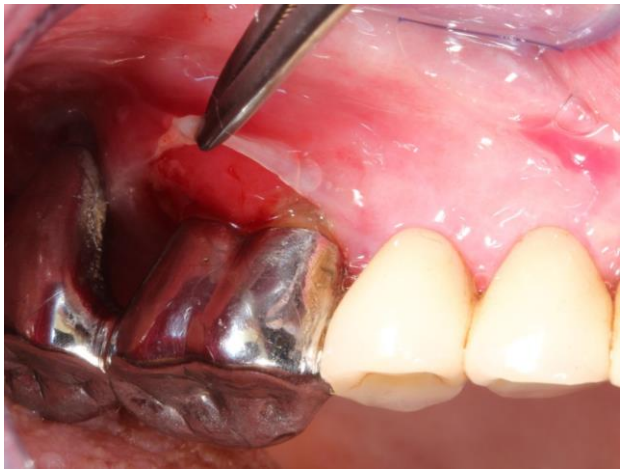

Source : Pr. Radoï

Figure 17 : Résultat de l'immunofluorescence directe indiquant le marquage de la membrane basale avec des auto-anticorps de type IgG

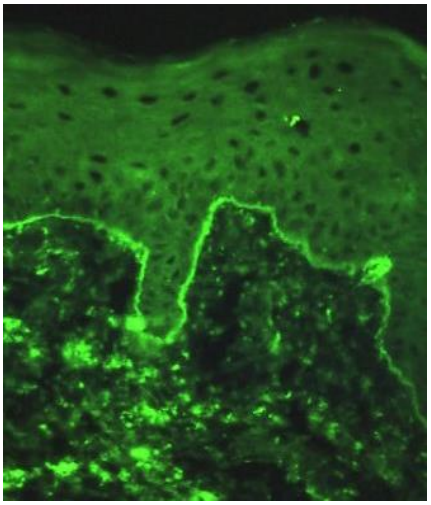

Source : Pr. Radoï

8.1a.3 Prise en charge

Une prescription de prednisolone (Solupred®) 20 mg en bain de bouche, 3 fois/j, a été réalisée. Le rendez-vous de contrôle deux semaines plus tard mettait en évidence une légère amélioration des ulcérations palatines mais aucune concernant les lésions gingivales. La patiente rapportait par ailleurs ne pas être aidée par le personnel paramédical pour réaliser les bains de bouche mais les aidants mettaient en cause le manque de coopération de la patiente du fait de ses troubles cognitifs. La corticothérapie par voie générale n'étant pas souhaitée par le gériatre, une prescription de dapsone 100mg/j a été réalisée, avec une surveillance hebdomadaire de la NFS, de la méthémoglobinémie et de la fonction rénale. Des soins d'hygiène locale (compresses imbibées de bain de bouche à base de chlorhexidine, sans alcool), complétant le brossage ont été prescrits. La réévaluation réalisée 3 semaines plus tard montrait une amélioration nette de toutes les lésions (Figure 18).

Figure 18 : Évolution des lésions après traitement par dapsone.

Source : Pr. Radoï

8.1b Pemphigoïde cicatricielle

8.1b.1 Définition

La pemphigoïde cicatricielle est une maladie bulleuse sous-épithéliale qui se définit par l'atteinte élective des muqueuses. Elle est caractérisée par une perte de la cohésion normale de l'épithélium et du chorion sous-jacent.[130] Sa fréquence est comprise entre 0,7 et 1,8 cas pour 100 000

[130] Kuffer et al., *La muqueuse buccale : de la clinique au traitement*.

habitants en France ; l'âge moyen d'apparition se situe proche des 70 ans et la maladie présente une légère prédominance féminine. C'est une maladie chronique évoluant par poussées. Une ou plusieurs muqueuses peuvent être atteintes. L'atteinte buccale est présente dans 80 % à 90 % des cas.[131]

8.1b.2 Tableau clinique

Le diagnostic est souvent tardif car elle est confondue avec une gingivite érosive. Au début, il apparaît un érythème de la gencive marginale, prédominant du côté vestibulaire. L'érythème s'étend progressivement vers la gencive attachée qui perd son aspect en peau d'orange. Des bulles tendues apparaissent. Elles peuvent passer inaperçues car elles se rompent rapidement, laissant place à des érosions à fond fibrineux et pourtour érythémateux.[132]

La pemphigoïde cicatricielle peut rester localisée à la gencive, mais dans d'autres cas elle s'étend à la muqueuse palatine, voire plus rarement à la muqueuse des joues et du plancher. L'atteinte de la langue est exceptionnelle.[133]

8.1b.3 Diagnostics différentiels et de certitude

Le signe de la pince, qui consiste à saisir le bord épithélial d'une érosion avec une pince et provoquer facilement le décollement de l'épithélium, permet d'évoquer une pemphigoïde mais pas pour autant d'éliminer d'autres possibilités. Le diagnostic positif repose sur l'immunofluorescence directe, qui met en évidence des dépôts linéaires d'IgG et/ou de C3 le long de la membrane basale.[134]

8.1b.4 Conduite à tenir

L'évolution chronique et par poussées aboutit à la formation de cicatrices fibreuses pouvant engendrer une rétraction du cul-de-sac vestibulaire ainsi que des synéchies oculaires. A partir du moment où le diagnostic de pemphigoïde cicatricielle est posé, une surveillance avec prise en charge pluridisciplinaire doit être mise en place, principalement pour détecter au plus tôt une atteinte oculaire. L'objectif du traitement est la cicatrisation des lésions existantes et la prévention de l'apparition de nouvelles lésions.

Le traitement consiste en une corticothérapie locale en cas d'atteinte buccale isolée légère, associée avec de la dapsone éventuellement. Le cyclophosphamide, voire les anti-TNF alpha, peuvent être utilisés en cas d'atteinte oculaire grave. Une mauvaise hygiène bucco-dentaire est une cause

---

[131] Bédane et Doffoel Hantz, « Pemphigoïde cicatricielle : revue de la littérature ».
[132] Bédane et Doffoel Hantz.
[133] Kuffer et al., *La muqueuse buccale : de la clinique au traitement*.
[134] Bédane et Doffoel Hantz, « Pemphigoïde cicatricielle : revue de la littérature ».

d'aggravation importante et des rendez-vous réguliers de maintenance sont à mettre en place, ainsi qu'une hygiène quotidienne rigoureuse et la moins traumatique possible.[135]

8.2a Cas clinique

8.2a.1 Observation clinique

Un patient de 84 ans, suivi dans le service d'odontologie pour une maladie parodontale chronique généralisée modérée à sévère et pour un lichen plan évoluant depuis une vingtaine d'années, s'était présenté en consultation d'urgence pour une lésion gingivale. Parmi ses antécédents, on note une HTA traitée (Coaprovel® 150/12,5 mg). L'examen clinique exo-buccal révélait la présence d'un ganglion sous mandibulaire gauche souple. L'examen endo-buccal mettait en évidence la présence d'une lésion blanche réticulée localisée au fond du vestibule et sur la gencive en regard de 36-37 ainsi qu'une ulcération en regard de la 37 (Figure 19).

Figure 19 : Lésion mixte (ulcéro-kératosique) au fond du vestibule inférieur gauche chez un patient atteint de lichen plan atrophique.

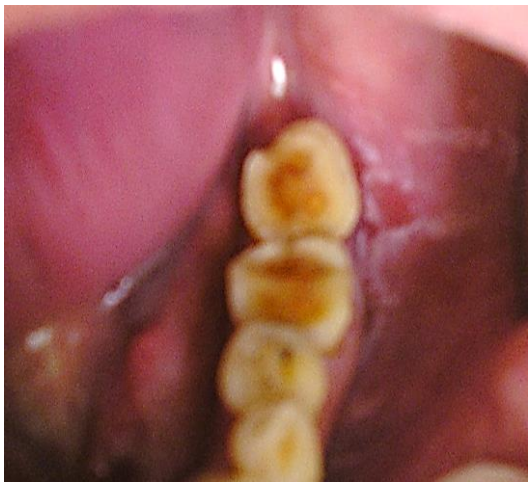

Source : Pr. Radoï

8.2b.2 Démarche diagnostique

Devant la modification récente du lichen plan (ulcération et adénopathie), une biopsie a été réalisée au niveau du fond du vestibule, entre 36 et 37. Les résultats de l'examen histologique

[135] Haute autorité de santé, « Maladies bulleuses auto-immunes : pemphigoïde bulleuse ».

révélaient la présence d'un carcinome épidermoïde bien différencié micro-invasif et d'un infiltrat lichénoïde au niveau des berges de l'ulcération. Le patient a été adressé en service de chirurgie maxillo-faciale. Le bilan d'extension n'a pas révélé de seconde localisation cancéreuse ni de métastase.

8.2b.3 Prise en charge

Le traitement a consisté en une mandibulectomie non interruptrice gauche avec curage fonctionnel homolatéral (Figure 20). L'examen histologique a mis en évidence un carcinome de 3 cm de grand axe, bien différencié et des limites saines de la pièce d'exérèse. Il n'y a pas eu d'indication de radiothérapie complémentaire. Une surveillance a été mise en place à 3, 6, 12 et 24 mois jusqu'à présent, sans constater de récidive.

Figure 20 : Panoramique de contrôle 6 mois après l'exérèse du carcinome épidermoïde.

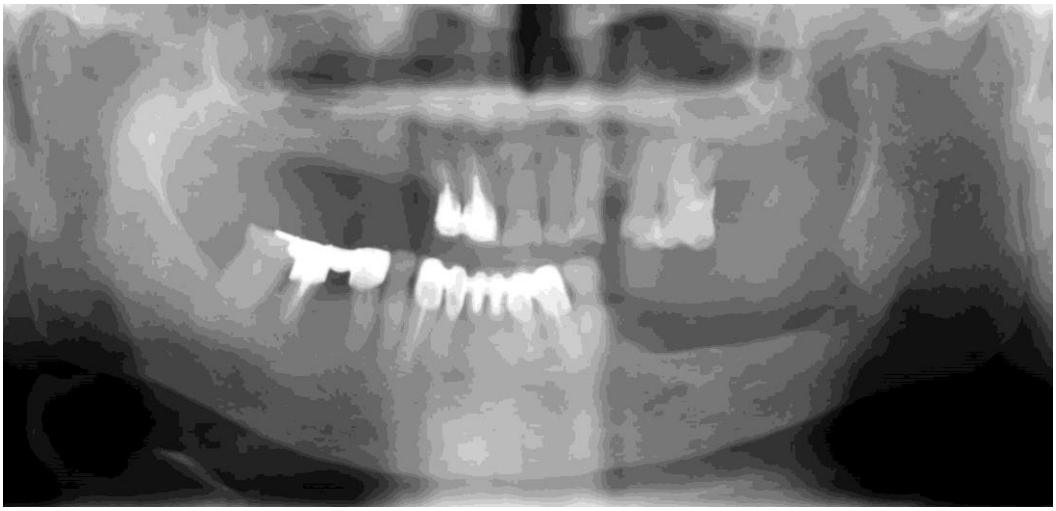

Source : Pr. Radoï

8.2b Lichen plan buccal

8.2b.1 Définition

Le lichen plan est une affection inflammatoire chronique, dysimmunitaire. Il peut toucher les muqueuses malpighiennes, la peau et les phanères. Le lichen plan muqueux isolé est retrouvé dans 25 % des cas et siège préférentiellement de manière bilatérale et symétrique sur la face interne des joues, les replis vestibulaires, la langue. Son incidence varie suivant les auteurs de 0,1 à 4 %. Le lichen semble à prédominance féminine bien que les deux sexes soient atteints, surtout entre 40 et 60

ans.[136] Cette affection peut être isolée ou associée à d'autres pathologies comme le lupus érythémateux, la thyroïdite d'Hashimoto, la réaction du greffon contre l'hôte et les hépatites virales B et C.[137] L'étiologie du lichen plan n'est pas clairement établie. Elle est multifactorielle, les facteurs suspectés étant : dépression, stress, réactions médicamenteuses (AINS, bétabloquants, agents hypoglycémiants, dapsone…) et réactions aux matériaux restaurateurs dentaires.[138]

8.2b.2 Tableau clinique

Il évolue par poussées, régulièrement provoquées par des émotions fortes ou des périodes de stress. Contrairement aux lésions cutanées, qui tendent à disparaître sans séquelle, les lésions buccales du lichen plan (LPB) persistent toute la vie, évoluant vers un état cicatriciel : l'état post-lichénien qui présente un risque d'évolution maligne.[139]

Le LPB peut toucher toutes les régions de la muqueuse buccale, mais les formes localisées sont plus fréquentes que les formes diffuses. La région la plus touchée est la zone postéro-inférieure de la muqueuse jugale. Le LPB se présente sous forme de papules, de réseaux, de macules et/ou de plages érythémateuses, de plaques blanches, d'érosions.[140] Il se manifeste sous trois formes cliniques : réticulée, érosive et atrophique. Nous décrirons ici la forme la plus rencontrée chez la personne âgée, la forme atrophique.

La forme atrophique est le résultat de l'évolution du lichen plan ancien, parfois sans qu'il y ait eu de diagnostic auparavant. Elle concerne donc plus souvent les sujets âgés. L'atrophie intéresse principalement les zones où il y a eu des lésions actives, donc le plus souvent on la retrouve au niveau de la face interne des joues, de la face dorsale et de bords de la langue et de la gencive attachée (Figure 21). L'atrophie entraine un changement de teinte de la muqueuse avec des plages de couleur jaunâtre/rougeâtre.[141] Sur le dos de la langue, l'atrophie se traduit par des plages dépapillées, tandis qu'au niveau gingival on peut observer une diminution de la profondeur du cul de sac vestibulaire. Ces zones d'atrophie sont fragiles et peuvent présenter des érosions. Les patients se plaignent souvent d'une sensibilité accrue aux aliments épicés et décrivent des douleurs au brossage.

---

[136] Lysitsa et al., « Lichen plan buccal : histoire naturelle et transformation maligne ».
[137] Kuffer et al., *La muqueuse buccale : de la clinique au traitement*.
[138] Lysitsa et al., « Lichen plan buccal : histoire naturelle et transformation maligne ».
[139] Lysitsa et al.
[140] Dridi et al., *La gencive pathologique de l'enfant à l'adulte : diagnostics et thérapeutiques*.
[141] Lysitsa et al., « Lichen plan buccal : histoire naturelle et transformation maligne ».

Figure 21 : Lichen plan atrophique lingual.

Source : Pr. Radoï

8.2b.3 Diagnostics différentiels et de certitude

Le diagnostic du lichen plan s'appuie sur les caractéristiques cliniques et histologiques de la maladie. Une anamnèse médicale complète et des examens cliniques pouvant impliquer différentes spécialités doivent être réalisés (investigation des autres muqueuses, de la peau, des phanères).[142] Une biopsie permet d'éliminer les diagnostics différentiels ; pour les lésions blanches : les kératoses réactionnelles exogènes ou endogènes, la candidose chronique, le lupus érythémateux chronique discoïde ; pour les lésions érosives : la pemphigoïde cicatricielle, le pemphigus vulgaire, le lupus érythémateux, l'érythème polymorphe.[143]

8.2b.4 Conduite à tenir

La prise en charge du LPB tient compte de son évolution par poussées. Les périodes symptomatiques nécessitent un traitement, tandis que la phase asymptomatique ne nécessite qu'une surveillance.

On peut diviser la prise en charge thérapeutique en trois parties

- Traitement médicamenteux : une corticothérapie locale est réalisée en première intention, sous forme de gel ou de crème pour les formes érosives ou érythémateuses localisées, sous forme de bain de bouche avec des comprimés à diluer pour les formes étendues, voire une

[142] Sugerman et Savage, « Oral lichen planus : causes, diagnosis and management ».
[143] Sugerman et Savage; Kuffer et al., *La muqueuse buccale : de la clinique au traitement*.

association des deux. La corticothérapie générale peut être nécessaire pour les formes sévères ou résistantes à la corticothérapie locale. Des anesthésiques locaux peuvent être associés pour diminuer les douleurs. En seconde intention des immunosuppresseurs peuvent être utilisés ponctuellement (ex. ciclosporine).[144]

- Correction des facteurs aggravants : cette phase comprend pour les facteurs locaux : enseignement à l'hygiène orale, réfection de restaurations ou de prothèses inadaptées, changement d'un médicament inducteur, incitation au sevrage tabagique, traitement d'une candidose. Pour les facteurs généraux : dépistage ou traitement de maladies générales (HTA, diabète, maladies hépatiques ou thyroïdiennes), réduction du stress et de l'anxiété, régime alimentaire équilibré.[145]
- Surveillance des lésions à risque : de nombreuses études ont été réalisées pour déterminer le potentiel de transformation maligne du LPB. L'OMS l'a classé dans les états précancéreux en 1997. Le taux de transformation du LPB varie suivant les études de 0,4 à 4,9 %.[146] Ce risque de transformation maligne impose une surveillance au moins annuelle des formes asymptomatiques. Les formes érosives, atrophiques ou verruqueuses doivent faire l'objet d'une surveillance particulière tous les 6 voire 3 mois en fonction de la sévérité.[147]

[144] Dridi et al., *La gencive pathologique de l'enfant à l'adulte : diagnostics et thérapeutiques*.
[145] Sugerman et Savage, « Oral lichen planus : causes, diagnosis and management ».
[146] Lysitsa et al., « Lichen plan buccal : histoire naturelle et transformation maligne ».
[147] Lysitsa et al.

9 : Muqueuse buccale et toxicité des médicaments

9.1.a Cas Clinique

9.1a.1 Observation clinique

Une patiente âgée de 85 ans était adressée par son chirurgien-dentiste pour une ulcération linguale présente depuis 5 semaines et ne guérissant pas malgré le traitement prescrit (pyridoxine, lysozyme, chlorhexidine et josamycine). L'entretien clinique révélait pour antécédents médicaux une HTA, deux infarctus du myocarde (4 et 10 ans auparavant), un accident vasculaire cérébral, un diabète de type 2 et une hypothyroïdie. Elle prenait comme médication quotidienne de l'acétylsalicylate de lysine, de l'urapidil, du verapamil, de la pravastatine, de la spironolactone, du nicorandil, de la metformine et de la lévothyroxine. La patiente n'avait jamais consommé de tabac et buvait occasionnellement. L'examen exo-buccal était normal ; aucune ulcération des téguments ou des autres muqueuses n'était rapportée par la patiente. L'examen endo-buccal révélait la présence d'une ulcération unique du bord droit de la langue, ovalaire, d'environ 2,5 cm de diamètre dans son plus grand axe, à bords nets mais à contours irréguliers. Le fond de l'ulcération était jaunâtre et la muqueuse qui l'entourait était inflammatoire (Figure 22). Le reste des muqueuses orales était d'aspect sain.

Figure 22 : Ulcération du bord droit de la langue.

Source : Pr. Radoï

9.1a.2 Démarche diagnostique

A l'issue de la première consultation, un bilan sanguin a été prescrit, comprenant NFS, VS, CRP, dosage des vitamines B1, B2, B6, B9 et B12, de la ferritine et du zinc, ainsi que des sérologies d'infections virales. Des prélèvements bactériens ont été réalisés sur l'ulcération afin de rechercher un germe spécifique. Dans l'attente des résultats biologiques, une prescription symptomatique avait été réalisée.

Les résultats du bilan sanguin s'avéraient dans la norme mise à part une CRP à 8mg/dl et une Hb1Ac à 7,6 %. La lésion s'étant aggravée, une biopsie a été réalisée. L'examen anatomopathologique a conclu à une ulcération inflammatoire sans décollement bulleux, ne permettant pas une orientation étiologique en faveur d'une maladie dermatologique ou maligne.

L'anamnèse, les examens cliniques et biologiques ont permis de retenir le diagnostic d'ulcération liée à la prise de nicorandil.

9.1a.3 Prise en charge

Après concertation avec le cardiologue de la patiente, le nicorandil a été arrêté. Les douleurs ont rapidement diminué et ce dès la première semaine. La cicatrisation complète de la lésion est survenue en quatre semaines (Figure 23), confirmant le diagnostic d'ulcération médicamenteuse.

Figure 23 : Guérison de la lésion après l'arrêt du médicament.

Source : Pr. Radoï

9.1b Lésions de la muqueuse buccale d'origine médicamenteuse

9.1b.1 Définition

De nombreux médicaments peuvent être responsables de xérostomie, de stomatodynies, de dysgueusie ou de lésions de la muqueuse buccale. La personne âgée est particulièrement à risque de développer une réaction médicamenteuse du fait de la polymédication, des changements physiologiques (insuffisance rénale ou hépatique) et d'une moindre compliance au traitement (dépression, maladies neurologiques). Des études ont estimé que les personnes âgées sont 4 à 5 fois plus touchées par les réactions médicamenteuses.[148] Ces lésions peuvent prendre des formes diverses dans la sphère orale, notamment hypertrophie gingivale, mucite, érythème multiforme, ulcération/érosion, vésicule/bulle, lésion lichénoïde induite, nécrolyse épidermique toxique, pigmentation, et sont regroupées sous le terme de toxidermies. Leur mécanisme est soit immunologique, et dans ce cas les lésions peuvent présenter la première réaction d'intolérance à un produit ; soit non immunologique (surdosage, toxicité directe, interférence dans le métabolisme…).[149]

9.1b.2 Tableau clinique

Dans ce sous-chapitre, parmi toutes les lésions orales liées aux médicaments, nous allons traiter seulement les ulcérations, les plus fréquentes chez la personne âgée.

Beaucoup de médicaments peuvent conduire à des ulcérations de la muqueuse buccale. Tous les médicaments à activité cytostatique ou qui provoquent une neutropénie peuvent générer des ulcérations, en plus des agents caustiques locaux. Le nicorandil est le plus souvent mis en cause ; plus rarement le tacrolimus, le diclofénac et les barbituriques ont été associés à des ulcérations buccales.[150]

Le nicorandil est un activateur des canaux du potassium, utilisé dans le traitement prophylactique de la crise d'angor ; son lien avec la survenue d'ulcérations orales est clairement établi. L'aspect histologique et clinique des ulcérations induites par le nicorandil n'est pas spécifique. Les lésions peuvent prendre des formes variées (ovalaire, ronde, linéaire, polycyclique), être plus ou moins profondes, entourées ou non d'un halo érythémateux. La langue est le plus souvent atteinte mais les autres muqueuses orales peuvent présenter une ulcération, simultanément ou non. Les lésions apparaissent après un certain délai de traitement, de plusieurs semaines à des années ; elles

---

[148] Tangiisuran et al., « Adverse drug reactions in elderly ».
[149] Kuffer et al., *La muqueuse buccale : de la clinique au traitement*.
[150] Vigarios et al., « Ulcérations linguales chroniques ou récidivantes ».

sont temps et dose dépendantes. Ces ulcérations sont particulièrement douloureuses et conduisent souvent à une dénutrition et une perte de poids.[151]

9.1b.3 Diagnostics différentiels et de certitude

Le diagnostic d'une ulcération d'origine médicamenteuse est souvent un travail d'élimination. La démarche diagnostique commence par l'anamnèse médicale qui permet de se renseigner sur les maladies générales, les traitements, la consommation tabagique ou d'alcool et sur la lésion (symptômes généraux, date d'apparition, récurrence ou non). L'examen clinique est ensuite réalisé. Une hypothèse diagnostique d'étiologie médicamenteuse peut être retenue en cas de médicament susceptible de provoquer des ulcérations dans les traitements du patient , néanmoins cette hypothèse diagnostique doit être confrontée à d'autres étiologies possibles qui doivent être écartées (cause locale, étiologie infectieuse, carentielle, néoplasique…). Des examens complémentaires doivent être réalisés.[152]

9.1b.4 Conduite à tenir

Les ulcérations dues au nicorandil guérissent sans séquelle en 1 mois généralement après l'arrêt de la molécule et ne présentent pas de récidive. L'utilisation de corticoïde topique ou systémique est inutile car seul le changement de traitement permettra la guérison.[153] Il est important de prendre contact avec le cardiologue du patient afin de substituer le médicament.

9.2 Lésions de la muqueuse buccale secondaires à un traitement anticancéreux

9.2.1 Définition

Les cellules de la muqueuse buccale, du fait de leur taux de renouvellement élevé, sont souvent cibles des agents cytotoxiques anti-cancéreux. Il en résulte une mucite, en plus d'une xérostomie et d'une dysgueusie. La mucite orale est définie comme une inflammation de la muqueuse orale secondaire à un traitement anti-cancéreux, se manifestant typiquement par des érythèmes et des ulcérations.[154] Les mucites sont extrêmement fréquentes lors du traitement d'un

---

[151] Healy, Smyth, et Flint, « Persistent nicorandil induced oral ulceration ».
[152] Radoï et Renoux, « Démarche diagnostique devant une ulcération linguale unique. Cas clinique et revue de la littérature ».
[153] Radoï et Renoux.
[154] Raber-Durlacher, Elad, et Barasch, « Oral mucositis ».

cancer de la tête ou du cou : elles sont présentes dans 25 à 50 % des traitements par chimiothérapie conventionnelle en fonction des molécules (anthracycline, taxanes, 5-FU, méthotrexate, docetaxel) et jusqu'à 80 % dans les cas où de fortes doses sont utilisées (Figure 24). Dans le cadre de la radiothérapie, la survenue d'une mucite dépendra de la zone traitée et de la dose. Une dose de 10 Gy par semaine est susceptible d'entrainer une mucite chez 60 % des patients.[155] En plus de la chimiothérapie conventionnelle, les thérapies ciblées anticancéreuses sont responsables également d'effets indésirables sur les muqueuses orales mais de moindre gravité.

Figure 24 : Mucite de la cavité orale liée à un traitement par chimiothérapie

Source : Vigarios et Sibaud, « Toxicités orales des traitements anti-cancéreux », 2015

9.2.2 Tableau clinique

L'OMS a proposé une classification en cinq grades des mucites (0 à 4) en fonction de l'aspect clinique (érythèmes, ulcérations) et du degré d'altération des capacités fonctionnelles (alimentation normale, liquide uniquement ou aphagie).[156] Elles peuvent être exacerbées par des facteurs locaux (trauma, surinfection) et sont particulièrement douloureuses. Les mucites entrainent des difficultés à l'hygiène orale et une dysphagie, conduisant souvent à une surinfection locale, une perte de poids, voire une dépression.

Les chimiomucites ont tendance à se développer dans les 4 à 7 jours qui suivent l'initialisation du traitement avec un pic à 15 jours et un mode de fonctionnement plutôt aigu, comparé aux radiomucites qui apparaissent de façon plus graduelle.[157]

---

[155] Lalla, Saunders, et Peterson, « Chemotherapy or radiation-induced oral mucositis ».
[156] Lalla, Saunders, et Peterson.
[157] Raber-Durlacher, Elad, et Barasch, « Oral mucositis ».

9.2.3 Diagnostics différentiels et de certitude

Le diagnostic d'une mucite est basé sur l'anamnèse médicale et l'examen clinique. Le lien entre les périodes de traitements et l'apparition/exacerbation des lésions et des symptômes est souvent suffisant pour poser un diagnostic clinique. Néanmoins, toutes les lésions orales retrouvées chez les patients sous traitement anti-cancéreux ne sont pas dues à cette cytotoxicité. Parmi les diagnostics différentiels, on cite des infections fongiques et virales, la maladie du rejet du greffon de l'hôte…[158]

9.2.4 Conduite à tenir

Le retentissement des mucites sur la qualité de vie des patients et sur la bonne conduite du traitement est important. Une étude a estimé à 11 % la survenue d'arrêts ou de reports de traitements anti-cancéreux en lien avec une mucite sévère.[159] La prise en charge est essentiellement symptomatique. Les douleurs sont généralement gérées avec des dérivés opioïdes associés à des corticoïdes ; l'utilisation de topiques anesthésiants est une possibilité. Les difficultés d'alimentation sont palliées par l'utilisation de la nutrition par voie entérale (sonde naso-gastrique) ou parentérale (voie intraveineuse), l'objectif étant de maintenir des apports hydriques et énergétiques suffisants. L'éducation à l'hygiène orale est primordiale pour minimiser les retentissements du traitement ; des recommandations sur l'alimentation ainsi qu'une incitation au sevrage alcoolo-tabagique sont transmises au patient.[160] Certaines études ont mis en avant l'intérêt du laser basse énergie dans la prévention et le traitement des mucites.[161]

---

[158] Raber-Durlacher, Elad, et Barasch.
[159] Lalla, Saunders, et Peterson, « Chemotherapy or radiation-induced oral mucositis ».
[160] Lalla, Saunders, et Peterson.
[161] Raber-Durlacher, Elad, et Barasch, « Oral mucositis ».

Conclusion

Le vieillissement de la population s'accompagne d'une demande croissante de prise en charge bucco-dentaire et l'omnipraticien sera confronté davantage à des patients âgés. A travers ce travail, nous avons vu que la sénescence induit des modifications physiologiques et crée une susceptibilité accrue aux pathologies générales, avec pour conséquence une polymédication chez la personne âgée. Ces différents changements sont responsables de nombreuses pathologies muqueuses qui nécessitent une prise en charge rapide et adaptée afin de préserver le bien-être et la qualité de vie du patient. Notre rôle en tant que chirurgien-dentiste ne s'arrête pas au diagnostic, au traitement ou à l'orientation du patient ; la prévention de certaines affections par des conseils concernant les habitudes de vie du patient est primordiale.

Le traitement des pathologies buccales de la personne âgée nécessite une prise en charge pluridisciplinaire avec tous les acteurs de santé (médecin traitant, gériatre, cardiologue, endocrinologue, rhumatologue…).

Aujourd'hui, la prise en charge odontologique des personnes âgées constitue un réel enjeu de santé publique. Les praticiens doivent prendre conscience des besoins spécifiques en soins bucco-dentaires de cette population et acquérir des compétences supplémentaires en gérodontologie afin d'améliorer la qualité de vie de ces patients et d'empêcher la survenue de problèmes graves, comme la dénutrition.

Bibliographie

Abu Eid, R., F. Sawair, G. Landini, et T. Saku. « Age and the architecture of oral mucosa ». *Age* 34, nº 3 (2012): 651- 58. https://doi.org/10.1007/s11357-011-9261-1.

Agbo-Godeau, S., et A. Guedj. « Mycoses buccales ». *EMC. Médecine buccale*. [28-240-C-10]. Paris : Elsevier Masson, 2008. http://www.em-premium.com.frodon.univ-paris5.fr/article/1097907/resultatrecherche/1.

Agrawal, A., S. Agrawal, J.-N. Cao, H. Su, K. Osann, et S. Gupta. « Altered innate immune functioning of dendritic cells in elderly humans : a role of phosphoinositide 3-kinase-signaling pathway ». *Journal of immunology* 178, nº 11 (2007): 6912- 22.

L'assurance maladie. « Effectifs par âge, sexe, région et département ». améli, 2017. https://www.ameli.fr/l-assurance-maladie/statistiques-et-publications/etudes-en-sante-publique/cartographie-des-pathologies-et-des-depenses/effectifs-par-age-sexe-region-et-departement/effectifs-par-pathologie-et-par-age-selon-le-sexe.php.

Banoczy, J., Z. Gintner, et C. Dombi. « Tobacco use and oral leukoplakia ». *Journal of dental education* 65, nº 4 (2001): 322- 27.

Barthélémy, I., J.-P. Sannajust, P. Revol, et J.-M. Mondié. « Cancers de la cavité buccale. Préambule, épidémiologie, étude clinique ». *EMC. Stomatologie/Odontologie*. [28-950-C-10]. Paris : Elsevier Masson, 2005. http://www.em-premium.com.frodon.univ-paris5.fr/article/1098035/resultatrecherche/14.

Bédane, C., et V. Doffoel Hantz. « Pemphigoïde cicatricielle : revue de la littérature ». *Annales de dermatologie et de vénéréologie* 138, nº 3 (2011): 201- 8. https://doi.org/10.1016/j.annder.2011.01.012.

Cardoso, R. C., P. J. Gerngross, T. M. Hofstede, D. M. Weber, et M. S. Chambers. « The multiple oral presentations of multiple myeloma ». *Supportive care in cancer* 22, nº 1 (2014): 259- 67. https://doi.org/10.1007/s00520-013-1960-y.

Charlot-Lambrecht, I., J.-H. Salmon, L. Gagneux-Lemoussu, P. Brochot, et J.-P. Eschard. « Myélome multiple ». *EMC. Appareil locomoteur*. [14-027-B-10]. Paris : Elsevier Masson, 2011.

http://www.em-premium.com.frodon.univ-paris5.fr/article/535191/resultatrecherche/1.

Chen, T. M., S. George, C. A. Woodruff, et S. Hsu. « Clinical manifestations of varicella-zoster virus infection ». *Dermatologic clinics* 20, nº 2 (2002): 267- 82. https://doi.org/10.1016/S0733-8635(01)00012-2.

Clark, B. C., et J. L. Taylor. « Age-related changes in motor cortical properties and voluntary activation of skeletal muscle ». *Current aging science* 4, nº 3 (2011): 192- 99.

Collignon, A., et X. Troussard. « Épidémiologie des leucémies ». *Soin* 53, nº 723 (2008): 36- 37. https://doi.org/SOIN-03-2008-00-723-0038-0814-101019-200802766.

Cueto, A., R. Martínez, S. Niklander, J. Deichler, A. Barraza, et A. Esguep. « Prevalence of oral mucosal lesions in an elderly population in the city of Valparaiso, Chile ». *Gerodontology* 30, nº 3 (2013): 201- 6. https://doi.org/10.1111/j.1741-2358.2012.00663.x.

Dridi, S.-M., A.-L. Ejeil, F. Gaultier, et J. Meyer. *La gencive pathologique de l'enfant à l'adulte : diagnostics et thérapeutiques*. Paris : Espace ID, 2013.

Dupuis, V., A. Léonard, et P. Karsenty. *Odontologie du sujet âgé : spécificités et précautions*. Issy-les-Moulineaux : Elsevier Masson, 2010.

Ejeil, A.-L., et C. Mauprivez. « Ulcérations orales d'origine traumatique et iatrogène ». *Réalités cliniques* 27, nº 2 (2016): 75- 82.

Engeland, C. G., J. A. Bosch, J. T. Cacioppo, et P. T. Marucha. « Mucosal wound healing : the roles of age and sex ». *Archives of surgery* 141, nº 12 (2006): 1193- 97. https://doi.org/10.1001/archsurg.141.12.1193.

Gong, Z., et R. H. Muzumdar. « Pancreatic function, type 2 diabetes, and metabolism in aging ». *International journal of endocrinology*, 2012, 1- 13. https://doi.org/10.1155/2012/320482.

Goukassian, D., F. Gad, M. Yaar, M. S Eller, U. Nehal, et B. Gilchrest. « Mechanisms and implications of the age-associated decrease in DNA repair capacity ». *FASEB journal* 14 (2000): 1325- 34. https://doi.org/10.1096/fj.14.10.1325.

Gupta, A., J. B. Epstein, et H. Sroussi. « Hyposalivation in elderly patients ». *Journal canadian dental association* 72, nº 9 (2006): 841- 46.

Guy-Coichard, C., S. Rostaing-Rigattieri, et F. Boureau. « Traitement des douleurs zostériennes aiguës et chroniques ». *Le praticien en anesthésie réanimation* 8, nº 4 (2004): 263- 71. https://doi.org/10.1016/S1279-7960(04)98222-8.

Hallek, M. « Chronic lymphocytic leukemia : 2013 update on diagnosis, risk stratification and treatment ». *American journal of hematology* 88, nº 9 (2013): 803- 16.

https://doi.org/10.1002/ajh.23491.

Hasler, P., et M. Zouali. « Immune receptor signaling, aging, and autoimmunity ». *Cellular immunology* 233, nº 2 (2005): 102- 8. https://doi.org/10.1016/j.cellimm.2005.04.012.

Haute autorité de santé. « Maladies bulleuses auto-immunes : pemphigoïde bulleuse », 2016. https://www.has-sante.fr/portail/jcms/c_2636201/fr/maladies-bulleuses-auto-immunes-pemphigoide-bulleuse.

Healy, C. M., Y. Smyth, et S. R. Flint. « Persistent nicorandil induced oral ulceration ». *Heart* 90, nº 7 (2004): 38. https://doi.org/10.1136/hrt.2003.031831.

Institut national de la statistique et des études économiques. « Population totale par sexe et âge au 1 er janvier 2017, France : Bilan démographique 2016 ». Insee, 2017. https://www.insee.fr/fr/statistiques/1892086?sommaire=1912926.

———. « Projections de population à l'horizon 2060 ». Insee. Consulté le 6 novembre 2017. https://www.insee.fr/fr/statistiques/1281151.

Islam, N. M., I. Bhattacharyya, et D. M. Cohen. « Common oral manifestations of systemic disease ». *Otolaryngologic clinics of north america* 44, nº 1 (2011): 161- 82, vi. https://doi.org/10.1016/j.otc.2010.09.006.

Jainkittivong, A., V. Aneksuk, et R. P. Langlais. « Oral mucosal lesions in denture wearers ». *Gerodontology* 27, nº 1 (2010): 26- 32. https://doi.org/10.1111/j.1741-2358.2009.00289.x.

Kim, S. K., et E. D. Allen. « Structural and functional changes in salivary glands during aging ». *Microscopy research and technique* 28, nº 3 (1994): 243- 53. https://doi.org/10.1002/jemt.1070280308.

Kuffer, R., T. Lombardi, C. Husson-Bui, B. Courrier, et J. Samson. *La muqueuse buccale : de la clinique au traitement*. Paris : Editions MED'COM, 2009.

Lalla, R. V., D. P. Saunders, et D. E. Peterson. « Chemotherapy or radiation-induced oral mucositis ». *Dental clinics of North America* 58, nº 2 (2014): 341- 49. https://doi.org/10.1016/j.cden.2013.12.005.

Lalley, P. M. « The aging respiratory system-pulmonary structure, function and neural control ». *Respiratory physiology & neurobiology* 187, nº 3 (2013): 199- 210. https://doi.org/10.1016/j.resp.2013.03.012.

Laurent, M., B. Gogly, F. Tahmasebi, et E. Paillaud. « Oropharyngeal candidiasis in elderly patients ». *Geriatrie et psychologie neuropsychiatrie du vieillissement* 9, nº 1 (2011): 21- 28. https://doi.org/10.1684/pnv.2011.0259.

Lysitsa, S., S. A. Najm, T. Lombardi, et J. Samson. « Lichen plan buccal : histoire naturelle et transformation maligne ». *Médecine buccale chirurgie buccale* 13, nº 1 (2007): 19- 29. https://doi.org/10.1051/mbcb/2007001.

Mangione, F, S.-M. Dridi, et F. Gaultier. « Carcinome épidermoïde et ulcérations buccales ». *Réalités cliniques* 27, nº 2 (2016): 83- 89.

Mick, G., J.-L. Gallais, F. Simon, S. Pinchinat, K. Bloch, M. Beillat, L. Serradell, et T. Derrough. « Évaluation de l'incidence du zona, de la proportion des douleurs post-zostériennes, et des coûts associés dans la population française de 50 ans ou plus ». *Revue d'épidémiologie et de santé publique* 58, nº 6 (2010): 393- 401. https://doi.org/10.1016/j.respe.2010.06.166.

Millsop, J. W., et N. Fazel. « Oral candidiasis ». *Clinics in dermatology* 34, nº 4 (2016): 487- 94. https://doi.org/10.1016/j.clindermatol.2016.02.022.

Moskona, D., et I. Kaplan. « Oral health and treatment needs in a non-institutionalized elderly population : Experience of a dental school associated geriatric clinic ». *Gerodontology* 12, nº 2 (1995): 95- 98. https://doi.org/10.1111/j.1741-2358.1995.tb00137.x.

Ness, T., T. A. Bley, W. A. Schmidt, et P. Lamprecht. « The diagnosis and treatment of giant cell arteritis ». *Deutsches arzteblatt international* 110, nº 21 (2013): 376- 85; quiz 386. https://doi.org/10.3238/arztebl.2013.0376.

Omura, K. « Current status of oral cancer treatment strategies : surgical treatments for oral squamous cell carcinoma ». *International journal of clinical oncology* 19, nº 3 (2014): 423- 30. https://doi.org/10.1007/s10147-014-0689-z.

Pautas, E., V. Siguret, et I. Gouin-Thibault. « Anémie du sujet âgé ». *EMC. AKOS (Traité de médecine)*. [3-1128]. Paris : Elsevier Masson, 2013. http://www.em-premium.com.frodon.univ-paris5.fr/article/802386/resultatrecherche/1.

Piette, É, et H. Reychler. « Lésions blanches de la muqueuse buccale et des lèvres ». *EMC. Médecine buccale*. [28-235-C-10]. Paris : Elsevier Masson, 2016. http://www.em-premium.com.frodon.univ-paris5.fr/article/1097904/resultatrecherche/1.

Ponge, T., et J.-H. Barrier. « Maladie de horton ». *EMC. AKOS (Traité de médecine)*. [5-0365]. Paris : Elsevier Masson, 1998. http://www.em-premium.com.frodon.univ-paris5.fr/article/2935/resultatrecherche/3.

Pouyssegur-Rougier, V., P. Mahler, P. Pras, et P. Brocker. *Odontologie gériatrique : optimiser la prise en charge au cabinet dentaire*. Rueil-Malmaison : Editions CdP., 2010.

Raber-Durlacher, J. E., S. Elad, et A. Barasch. « Oral mucositis ». *Oral oncology* 46, nº 6

(2010): 452- 56. https://doi.org/10.1016/j.oraloncology.2010.03.012.

Radoï, L., et M. Renoux. « Démarche diagnostique devant une ulcération linguale unique. Cas clinique et revue de la littérature ». *Médecine buccale chirurgie buccale* 22, nº 2 (2016): 123- 29. https://doi.org/10.1051/mbcb/2016017.

Radoi, L., et M. Renoux. « Manifestations atypiques de l'artérite à cellules géantes : un défi pour le chirurgien-dentiste. Cas clinique et revue de la littérature ». *Médecine buccale chirurgie buccale* 22, nº 3 (2016): 247- 52. https://doi.org/10.1051/mbcb/2016028.

Revol, P., L. Devoize, C. Deschaumes, I. Barthélémy, M. Baudet-Pommel, et J.-M. Mondié. « Stomatologie gériatrique ». *EMC. Médecine buccale*. [28-870-B-10], Paris : Elsevier Masson,.2016.http://www.em-premium.com.frodon.univ-paris5.fr/article/1098025/resultatrecherche/1.

Roche, J. « Tabagisme de la personne âgée ». *NPG* 8, nº 45 (2008): 3- 8. https://doi.org/10.1016/j.npg.2008.04.009.

Schlosser, B. J., M. Pirigyi, et G. W. Mirowski. « Oral manifestations of hematologic and nutritional diseases ». *Otolaryngologic clinics of North America* 44, nº 1 (2011): 183- 203. https://doi.org/10.1016/j.otc.2010.09.007.

Schmucker, D. L. « Age-related changes in liver structure and function : implications for disease ? » *Experimental gerontology* 40, nº 8- 9 (2005): 650- 59. https://doi.org/10.1016/j.exger.2005.06.009.

Scioli, M. G., A. Bielli, G. Arcuri, A. Ferlosio, et A. Orlandi. « Ageing and microvasculature ». *Vascular cell* 6 (2014): 19. https://doi.org/10.1186/2045-824X-6-19.

Serraj, K., L. Federici, G. Kaltenbach, et E. Andrès. « Anémies carentielles du sujet âgé ». *La presse médicale* 37, nº 9 (2008): 1319- 26. https://doi.org/10.1016/j.lpm.2007.08.022.

Ship, J. A., et B. J. Baum. « Old age in health and disease. Lessons from the oral cavity ». *Oral surgery, oral medicine, and oral pathology* 76, nº 1 (1993): 40- 44.

Shklar, G. « The effects of aging upon oral mucosa ». *The journal of investigative dermatology* 47, nº 2 (1966): 115- 20.

Silva, T. D. B., C. B. T. Ferreira, G. B. Leite, J. R. de Menezes Pontes, et H. S. Antunes. « Oral manifestations of lymphoma : a systematic review ». *Ecancermedicalscience* 10 (2016): 665. https://doi.org/10.3332/ecancer.2016.665.

Sugerman, P. B., et N. W. Savage. « Oral lichen planus : causes, diagnosis and management ». *Australien dental journal* 47, nº 4 (2002): 290- 97. https://doi.org/10.1111/j.1834-

7819.2002.tb00540.x.

Tangiisuran, B., J. Wright, T. Van der Cammen, et C. Rajkumar. « Adverse drug reactions in elderly : challenges in identification and improving preventative strategies ». *Age and ageing* 38, nº 4 (2009): 358- 59. https://doi.org/10.1093/ageing/afp050.

Thomas, P., S. Harvey, T. Gruner, et M. Fenech. « The buccal cytome and micronucleus frequency is substantially altered in Down's syndrome and normal ageing compared to young healthy controls ». *Mutation research* 638 (2008): 37- 47. https://doi.org/10.1016/j.mrfmmm.2007.08.012.

Turner, M. D., et J. A. Ship. « Dry mouth and its effects on the oral health of elderly people ». *Journal of the american dental association* 138 Suppl (2007): 15S-20S.

Vigarios, E., C. de Bataille, F. Campana, F. Fortenfant, J.-C. Fricain, et V. Sibaud. « Ulcérations linguales chroniques ou récidivantes ». *Annales de dermatologie et de vénéréologie* 143, nº 4 (2016): 297- 308. https://doi.org/10.1016/j.annder.2016.02.011.

Weinstein, J. R., et S. Anderson. « The aging kidney : physiological changes ». *Advances in chronic kidney disease* 17, nº 4 (2010): 302- 7. https://doi.org/10.1053/j.ackd.2010.05.002.

Wolff, A., J. A. Ship, C. A. Tylenda, P. C. Fox, et B. J. Baum. « Oral mucosal appearance is unchanged in healthy, different-aged persons ». *Oral surgery, oral medicine, and oral pathology* 71, nº 5 (1991): 569- 72.

Table des figures

Figure 1 : Ulcération du bord droit de la langue. 13
Figure 2 : Régression de la lésion deux semaines après l'avulsion des racines résiduelles 14
Figure 3 : Ulcération traumatique au fond du vestibule oral antérieur et supérieur chez un patient porteur de prothèse amovible complète. 15
Figure 4 : Candidose aigüe généralisée (muguet) chez une patiente diabétique. 17
Figure 5 : Zona oro-facial (atteinte des branches ophtalmique et maxillaire du nerf trijumeau) 22
Figure 6 : Érosions post-vésiculeuses de la muqueuse labiale supérieure 22
Figure 7 : Kératose de la zone rétro-commissurale gauche. 26
Figure 8 : Carcinome épidermoïde de la gencive mandibulaire gauche. 30
Figure 9 : Cliché panoramique révélant une zone d'ostéolyse en rapport avec la lésion muqueuse... 31
Figure 10 : A. Perlèches bilatérales. B. Glossite dépapillante chez une patiente atteinte d'anémie par déficit en vitamine B12..... 34
Figure 11 : Lymphome de la cavité orale (atteinte gingivale et osseuse) chez un homme de 80 ans.. 38
Figure 12 : Ostéonécrose mandibulaire chez une patiente âgée de 83 ans, atteinte de myélome, sous zometa. 41
Figure 13 : Augmentation du volume et induration de l'artère temporale droite 43
Figure 14 : Normalisation de l'artère temporale droite après 4 mois de corticothérapie..... 44
Figure 15 : Lésions érosives de la gencive et du fond du vestibule oral antérieur maxillaire. 47
Figure 16 : Signe de la pince. 48
Figure 17 : Résultat de l'immunofluorescence directe indiquant le marquage de la membrane basale avec des auto-anticorps de type IgG 48
Figure 18 : Évolution des lésions après traitement par dapsone. 49
Figure 19 : Lésion mixte (ulcéro-kératosique) au fond du vestibule inférieur gauche chez un patient atteint de lichen plan atrophique..... 51
Figure 20 : Panoramique de contrôle 6 mois après l'exérèse du carcinome épidermoïde. 52
Figure 21 : Lichen plan atrophique lingual. 54
Figure 22 : Ulcération du bord droit de la langue. 56
Figure 23 : Guérison de la lésion après l'arrêt du médicament. 57
Figure 24 : Mucite de la cavité orale liée à un traitement par chimiothérapie 60

Vu, le Directeur de thèse

Professeur Loredana RADOI

Vu, le Doyen de la Faculté de Chirurgie dentaire
de l'Université Paris Descartes

Professeur Louis MAMAN

Vu, le Président de l'Université Paris Descartes
Professeur Frédéric DARDEL
Pour le Président et par délégation,

Le Doyen Louis MAMAN

Pathologies de la muqueuse buccale chez la personne âgée : études de cas cliniques

Résumé :

Le nombre de personnes âgées est en augmentation continue du fait de l'allongement de l'espérance de vie. Le chirurgien-dentiste va être amené à soigner plus de personnes âgées avec les difficultés que cette population implique. En effet, il existe une grande variabilité inter-individuelle chez les sujets âgés, allant du jeune retraité actif aux personnes dépendantes et alitées. Les effets du vieillissement touchent la sphère oro-faciale et notamment la muqueuse buccale qui devient plus vulnérable aux agressions. En plus de cette fragilité physiologique, la prise en charge des patients âgés est souvent compliquée par des polypathologies et des polymédications, ainsi que par des troubles cognitifs qui diminuent la coopération pour les soins bucco-dentaires et augmentent le risque de pathologies de la muqueuse buccale.

Ces pathologies sont bien plus fréquentes chez les personnes âgées. Souvent mal diagnostiquées et prises en charge tardivement, elles conduisent à un mal être quotidien. Les douleurs liées à certaines pathologies empêchent le patient de s'alimenter correctement et aggravent les troubles nutritionnels, fréquents chez les sujets âgés.

Cette thèse a pour objectif de présenter les pathologies de la muqueuse buccale les plus fréquentes dans cette tranche de population en s'appuyant sur des cas cliniques rencontrés au sein du service de médecine bucco-dentaire de l'Hôpital Louis Mourier.

Discipline :

Chirurgie orale

Mots clés fMesh et Rameau :

Gérodontologie -- Dissertations universitaires ; Muqueuse de la bouche -- Dissertations universitaires ; Muqueuse orale -- Maladies -- Thèses et écrits académiques ; Manifestations buccales des maladies -- Diagnostic -- Thèses et écrits académiques

Université Paris Descartes

Faculté de Chirurgie dentaire

1, rue Maurice Arnoux

92120 Montrouge