



**HAL**  
open science

# Extractions des premières molaires permanentes dans la thérapeutique de l'hypominéralisation molaires-incisives : prise en charge et suivi des enfants opérés au bloc opératoire du CHRU de Brest

Anne Defretin

## ► To cite this version:

Anne Defretin. Extractions des premières molaires permanentes dans la thérapeutique de l'hypominéralisation molaires-incisives : prise en charge et suivi des enfants opérés au bloc opératoire du CHRU de Brest. Sciences du Vivant [q-bio]. 2017. dumas-02020107

**HAL Id: dumas-02020107**

**<https://dumas.ccsd.cnrs.fr/dumas-02020107>**

Submitted on 15 Feb 2019

**HAL** is a multi-disciplinary open access archive for the deposit and dissemination of scientific research documents, whether they are published or not. The documents may come from teaching and research institutions in France or abroad, or from public or private research centers.

L'archive ouverte pluridisciplinaire **HAL**, est destinée au dépôt et à la diffusion de documents scientifiques de niveau recherche, publiés ou non, émanant des établissements d'enseignement et de recherche français ou étrangers, des laboratoires publics ou privés.



Distributed under a Creative Commons Attribution - NonCommercial - NoDerivatives 4.0  
International License

THÈSE POUR L'OBTENTION DU DIPLOME D'ÉTAT DE DOCTEUR EN CHIRURGIE  
DENTAIRE

Année : 2017  
Thèse N°: 29026

**EXTRACTIONS DES PREMIÈRES MOLAIRES PERMANENTES DANS LA  
THÉRAPEUTIQUE DE L'HYPOMINÉRALISATION MOLAIRES-INCISIVES :  
PRISE EN CHARGE ET SUIVI DES ENFANTS OPÉRÉS AU BLOC  
OPÉRATOIRE DU CHRU DE BREST**

présentée par

**Anne Defretin**

Née le 16/06/1990 à Lannion

Thèse soutenue le 10/02/2017

devant le jury composé de :

**M. le Professeur Reza ARBAB CHIRANI**

PU-PH, UFR d'odontologie de Brest / *Président*

**Mme. le Docteur Frédérique d'ARBONNEAU**

MCU-PH, UFR d'odontologie de Brest / *Directrice*

**Mme. le Docteur Valérie CHEVALIER-HERISSET**

MCU-PH, UFR d'odontologie de Brest / *Assesseur*

**M. le Docteur Hervé FORAY**

MCU-PH, UFR d'odontologie de Brest / *Assesseur*



FACULTÉ  
D'ODONTOLOGIE



UNIVERSITÉ DE BRETAGNE OCCIDENTALE

-----

**PRESIDENT**

**Monsieur Matthieu GALLOU**

**DIRECTEUR GENERAL DES SERVICES**

**Monsieur Dominique BRUNEL**

**CORPS PROFESSORAL DE L'U.F.R. D'ODONTOLOGIE DE BREST**

**Année Universitaire 2016-2017**

-----

**DOYEN**

Monsieur Reza ARBAB CHIRANI

**PROFESSEURS DES UNIVERSITÉS**

57-01 Parodontologie  
57-03 Sciences Biologiques  
58-01 Odontologie Conservatrice, Endodontie

Monsieur Hervé BOUTIGNY-VELLA  
Monsieur Jacques-Olivier PERS  
Monsieur Reza ARBAB CHIRANI

**MAITRES DE CONFÉRENCES DES UNIVERSITÉS**

56-01 Pédodontie  
56-01 Pédodontie  
56-03 Prévention, Epidémiologie, Economie Santé, Odonto légale  
56-03 Prévention, Epidémiologie, Economie Santé, Odonto légale  
57-02 Chirurgie Buccale, Pathologie et thérapeutique, anesthésio  
57-02 Chirurgie Buccale, Pathologie et thérapeutique, anesthésio  
57-03 Sciences Biologiques  
58-01 Odontologie Conservatrice, Endodontie  
58-01 Odontologie Conservatrice, Endodontie  
58-02 Prothèses  
58-02 Prothèses  
58-03 Sciences anatomiques et physiologiques

Monsieur Hervé FORAY  
Madame Frédérique d'ARBONNEAU  
Monsieur Alain ZÉRILLI  
Monsieur Bertrand PIVER  
Madame Sylvie BOISRAME  
Monsieur Guy LE TOUX  
Mademoiselle Laëtitia LE POTTIER  
Madame Valérie CHEVALIER-HERISSET  
Madame Karen VALLAEYS  
Monsieur Vincent JARDEL  
Madame Elisabeth LEIZE-ZAL  
Madame Céline BODERE

**ASSISTANTS**

57-01 Parodontologie  
57-01 Parodontologie  
57-02 Chirurgie Buccale et Pathologique  
58-01 Odontologie Conservatrice, Endodontie  
58-01 Odontologie Conservatrice, Endodontie  
58-02 Prothèses  
58-02 Prothèses  
58-02 Prothèses

Madame Juliette COAT  
Madame Claire ALBARET  
Madame Héroïse HERRY  
Madame Anaïs BONNABESSE  
Madame Caroline DARBIN  
Monsieur Vincent BERTHELOT  
Madame Gabrielle LEON  
Madame Cécile PONDAVEN

**ASSISTANTS ASSOCIES**

56-02 Orthopédie Dento Faciale  
57-03 Sciences Biologiques

Madame Kristelle MELONE  
Madame Kahina AMROUCHE

Je certifie sur l'honneur ne pas avoir repris pour mon propre compte des propos, des citations, des illustrations déjà publiés.

BREST, le

NOM, Prénom

Signature.

**A Monsieur le Professeur Reza ARBAB CHIRANI,**

Professeur des Universités, U.F.R. d'Odontologie, Brest  
Chef de service  
Doyen  
Praticien Hospitalier

*Nous sommes sincèrement honorés que vous ayez accepté la présidence de notre jury.*

*Vous êtes constamment sollicité pour ce rôle, et vous l'endossez toujours avec gentillesse. Pour cela, nous vous remercions.*

*Veillez trouver ici le témoignage de toute notre gratitude pour l'enseignement de qualité que vous nous avez prodigué. Merci d'avoir veillé au bon déroulement de nos études.*

*Soyez assuré, Monsieur, de notre profonde reconnaissance.*

**A Madame le Docteur Frédérique d'ARBONNEAU,**

Maître de Conférences des Universités, U.F.R d'Odontologie, Brest  
Praticien Hospitalier

*Nous vous sommes très reconnaissants de nous avoir confié ce sujet de thèse, et d'avoir accepté de diriger ce travail.*

*Recevez nos remerciements les plus sincères pour avoir su susciter notre intérêt pour la pédodontie, que vous nous enseignez avec passion.*

*Soyez assurée de toute notre gratitude pour votre implication, votre enthousiasme communicatif, et votre dynamisme lors de la réalisation de ce travail.*

*Veillez trouver ici, l'expression de toute notre sympathie.*

**A Madame le Docteur Valérie CHEVALIER-HERISSET,**

Maître de Conférences des Universités, U.F.R d'Odontologie, Brest  
Praticien Hospitalier

*Nous sommes très heureux de vous compter  
parmi les membres de ce jury.*

*Nous avons été très sensibles à vos qualités  
pédagogiques, à votre implication, et à votre  
extrême bienveillance durant tout notre cursus.*

*Veillez trouver ici, l'assurance de toute notre  
gratitude et de nos sincères remerciements.*



**A Monsieur le Docteur Hervé FORAY,**

Maître de Conférences des Universités, U.F.R d'Odontologie, Brest  
Praticien Hospitalier

*C'est un grand plaisir que vous nous avez fait en acceptant de prendre part à ce jury.*

*Recevez ici le témoignage de toute notre gratitude pour la richesse de votre enseignement tant théorique que pratique, ainsi que pour votre investissement et votre gentillesse envers les étudiants.*

*Soyez assuré de notre reconnaissance la plus sincère et de notre profond respect.*

# PLAN

Page

<b>INTRODUCTION.....</b>	<b>10</b>
<b>CHAPITRE 1. GÉNÉRALITÉS SUR L'HYPOMINÉRALISATION MOLAIRES-INCISIVES.....</b>	<b>11</b>
<b>1.1 Définition.....</b>	<b>11</b>
<b>1.2 Description clinique.....</b>	<b>11</b>
1.2.1 Atteinte légère.....	12
1.2.2 Atteinte modérée.....	12
1.2.3 Atteinte sévère.....	13
1.2.4 Description anatomo-pathologique.....	13
<b>1.3 Prévalence.....</b>	<b>15</b>
<b>1.4 Etiologies.....</b>	<b>16</b>
1.4.1 Rappels sur la minéralisation de la première molaire permanente et des incisives définitives..	16
1.4.2 Hypothèses étiologiques actuelles.....	16
1.4.2.1 Les causes environnementales.....	16
1.4.2.1.1 Les dioxines.....	16
1.4.2.1.2 Le Bisphénol A.....	17
1.4.2.2 Les causes d'ordre pathologique.....	18
1.4.2.2.1 L' hypoxie.....	18
1.4.2.2.2 Les troubles dans la fixation des minéraux.....	18
<b>CHAPITRE 2. PRISE EN CHARGE DES PATIENTS ATTEINTS D'HYPOMINÉRALISATION MOLAIRES-INCISIVES.....</b>	<b>19</b>
<b>2.1 Un contexte particulier.....</b>	<b>19</b>
2.1.1 Hypersensibilité dentaire.....	19
2.1.2 Lésions carieuses à évolution rapide.....	19
2.1.3 Difficultés anesthésiques.....	19
2.1.4 Echec des restaurations.....	19
2.1.5 Anxiété.....	20
2.1.6 Spirale du délabrement dentaire.....	20
2.1.7 Double problématique de la première molaire permanente immature.....	20

<b>2.2 La première molaire permanente : pierre angulaire de l'arcade dentaire.....</b>	<b>21</b>
2.2.1 Rôle de la première molaire permanente.....	21
2.2.2 Première molaire permanente et cariosusceptibilité.....	21
<b>2.3 Traitements selon la sévérité de l'atteinte.....</b>	<b>22</b>
2.3.1 Approche thérapeutique.....	22
2.3.2 Atteinte faible.....	22
2.3.3 Atteinte modérée.....	22
2.3.4 Atteinte sévère.....	23
 <b>CHAPITRE 3. LES EXTRACTIONS PILOTÉES : UNE TECHNIQUE DE CHOIX POUR LES ATTEINTES SÉVÈRES ?.....</b>	 <b>24</b>
<b>3.1 Indications des extractions pilotées des premières molaires permanentes.....</b>	<b>24</b>
3.1.1 Indications purement endodontiques.....	24
3.1.2 Indications endodontiques et orthodontiques.....	25
3.1.3 Indications purement orthodontiques.....	25
3.1.4 Réflexions préalables à l'avulsion de la première molaire permanente.....	25
3.1.4.1 Notion d'extraction compensée et d'extraction équilibrée.....	27
3.1.4.1.1 Avulsion compensée ou compensatrice.....	27
3.1.4.1.2 Avulsion équilibrée ou balancée.....	28
3.1.5 Aspect financier.....	28
<b>3.2 Conditions défavorables à l'extraction des premières molaires permanentes.....</b>	<b>30</b>
<b>3.3 Quel est le moment idéal pour réaliser les extractions pilotées des premières molaires permanentes ?.....</b>	<b>32</b>
3.3.1 Age dentaire idéal.....	32
3.3.2 Avant le moment idéal.....	33
3.3.3 Après le moment idéal.....	33
<b>3.4 Conséquences des extractions pilotées.....</b>	<b>34</b>
3.4.1 Effets au niveau dentaire.....	34
3.4.1.1 Effets sur les premières molaires permanentes.....	34
3.4.1.2 Effets sur les deuxièmes molaires permanentes.....	35
3.4.1.3 Effets sur les deuxièmes prémolaires.....	36
3.4.1.4 Effets sur les incisives.....	37
3.4.1.5 Effets sur les dents de sagesse.....	38
3.4.2 Effets intra-arcades.....	39
3.4.2.1 Dans le sens sagittal.....	39

3.4.2.1 Dans le sens transversal.....	39
3.4.3 Effets sur les rapports occlusaux.....	39
3.4.4 Effets sur le plan esthétique.....	39
3.4.4.1 Au niveau du sourire.....	40
3.4.4.2 Au niveau du profil.....	40
3.4.5 Effets sur le parodonte.....	41
<b>3.5 Plan de traitement en fonction de la classe d'Angle.....</b>	<b>42</b>
3.5.1 En normocclusion.....	42
3.5.2 Dans les cas d'encombrement dentaire.....	43
3.5.3 Définition de la classe d'Angle.....	43
3.5.3.1 Répercussion de la classe d'Angle sur le profil esthétique.....	43
3.5.4 Cas de classe I.....	44
3.5.4.1 Avec un encombrement dentaire minimal.....	44
3.5.4.2 Avec un encombrement dentaire important.....	44
3,5,4,3 Tableau récapitulatif.....	45
3.5.5 Cas de classe II.....	46
3.5.5.1 Classe II division 1.....	46
3.5.5.2 Classe II division 2.....	48
3.5.5.3 Tableau récapitulatif.....	49
3.5.6 Cas de classe III.....	50
3.5.6.1 Tableau récapitulatif.....	51
<b>3.6 Organigramme décisionnel.....</b>	<b>52</b>
 <b>CHAPITRE 4. PRISE EN CHARGE ET SUIVI DES ENFANTS AU BLOC OPERATOIRE DU CHRU DE BREST.....</b>	<b>53</b>
 4.1 L'Hypominéralisation Molaires-Incives en chiffres.....	53
4.2 Cas cliniques.....	56
 <b>CONCLUSION.....</b>	<b>68</b>
 <b>ARTICLE.....</b>	<b>69</b>
 <b>BIBLIOGRAPHIE.....</b>	<b>78</b>

## INTRODUCTION

La première molaire permanente (PMP) est une dent stratégique de la cavité buccale. L'avulsion des PMP est sujette à controverses, en effet cette solution thérapeutique est considérée comme radicale et mutilante. Cependant, l'Hypominéralisation Molaires-Incisives (MIH), une pathologie d'apparition récente, remet en cause le dogme de la conservation de la PMP à tout prix.

La MIH est un défaut qualitatif de l'émail, affectant une à quatre PMP, et pouvant s'accompagner d'une atteinte des incisives permanentes. Cette maladie touche jusqu'à 20% de la population, et est en constante augmentation depuis les années 1970. Son origine est systémique, et son étiologie multifactorielle reste encore hypothétique.

Les dents atteintes de MIH posent de nombreux problèmes : elles sont hypersensibles, difficiles à anesthésier, très cario-susceptibles, et leurs restaurations se soldent souvent par des échecs du fait de leurs effondrements marginaux. La douleur et la multiplication des séances au fauteuil rendent l'enfant anxieux vis-à-vis des soins dentaires, et l'échec des restaurations rend la situation précaire. L'avulsion des dents atteintes peut alors être une solution de choix.

Dans un premier temps, nous définirons la MIH, et ses différentes thérapeutiques. Puis, à l'aide d'une revue de la littérature, de notre étude statistique, et de nos cas cliniques, nous montrerons dans quelles mesures l'extraction de PMP délabrées et parfois saines permet d'obtenir, à long terme, une situation dentaire esthétique et fonctionnelle pour l'enfant.

## CHAPITRE 1. GÉNÉRALITÉS SUR L'HYPOMINÉRALISATION MOLAIRE-INCISIVES

### 1.1 Définition

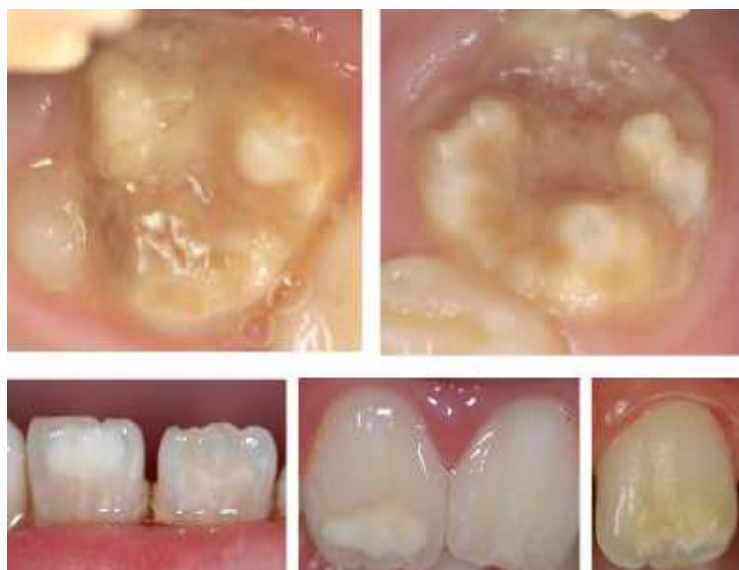La terminologie "MIH" (Weerheijm, 2003b) signifie Molar-Incisor Hypomineralisation, ou Hypominéralisation Molaires-Incisives en français. Ce terme a été désigné en 2003, au congrès de l'Académie Européenne d'Odontologie Pédiatrique, pour nommer communément cette pathologie connue depuis les années 70.

La MIH est une hypominéralisation d'origine systémique, d'au moins une première molaire permanente (PMP) associée ou non selon la sévérité de l'atteinte, à un défaut de minéralisation des incisives permanentes. Le nombre de dents concernées augmente avec la sévérité de l'atteinte. Plus il y a de premières molaires permanentes affectées, plus le nombre d'incisives atteintes augmente. (Weerheijm *et al.*, 2003a)

### 1.2 Description clinique

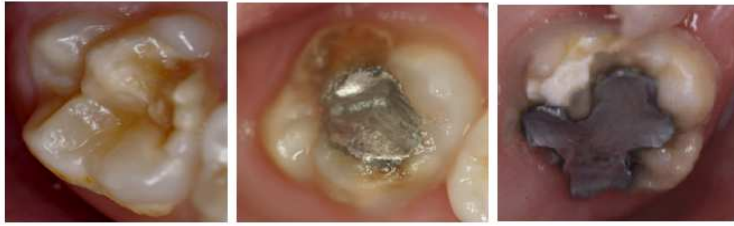En 2003, Weerheijm a établi que le diagnostic clinique de la MIH devait se faire sur des dents propres et bien séchées. L'âge optimal pour effectuer ce diagnostic est de 8 ans, âge auquel on peut supposer que les PMP et les incisives définitives sont présentes. Les PMP atteintes par la MIH peuvent se carier très rapidement, et la présence de lésions carieuses peut cacher l'atteinte par la MIH et fausser le diagnostic. (Condo *et al.*, 2012)

La MIH est caractérisée par une anomalie qualitative de l'émail, avec des opacités bien délimitées (Weerheijm *et al.*, 2003). Ces défauts amélaire ne sont pas symétriques ; ils sont blanc-crèmeux ou jaune-bruns. L'émail de surface est lisse et dur, il est cependant mou et poreux en sub-surface. (Figure 1.1). (Alves dos Santos et Maia, 2012)



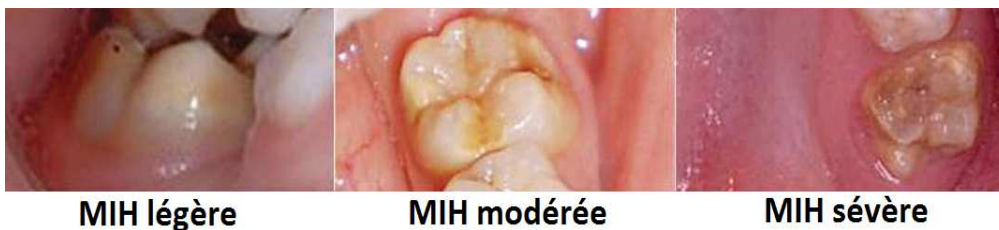**Figure 1.1** : Molaires et incisives atteintes de MIH. (Dr d'Arbonneau)

Dans les formes sévères de la MIH, l'émail va se cliver par endroits sous la contrainte des forces masticatoires, laissant des plages dentinaires à nu. C'est ce que l'on appelle les effondrements post-éruptifs de l'émail. (Rouas, 2010a) (Figure 1.2).



**Figure 1.2 :** Effondrements post-éruptifs de l'émail. (Dr d'Arbonneau)

Plus les opacités de l'émail sont sombres, plus l'émail est hypominéralisé, et plus l'atteinte est sévère. (Farah *et al.* 2010) Selon la sévérité de l'atteinte, sont établies 3 catégories de MIH : légère, modérée, et sévère. (Mathu-Muju et Wright, 2006 ; Chawla, 2008) (Figure 1.3).



**MIH légère**

**MIH modérée**

**MIH sévère**

**Figure 1.3 :** MIH légère, modérée, et sévère. (Biondi *et al.*, 2012)

#### 1.2.1 Atteinte légère

La MIH légère est définie par les caractéristiques suivantes :

- Moins de 30% de la surface dentaire est affectée. (Nishita *et al.*, 2012)
- Opacités isolées de couleur blanc-crèmeux voire jaune-brun.
- Pas d'hypersensibilité dentaire sur les dents atteintes.
- Pas de doléance esthétique (les incisives sont peu ou pas atteintes).
- Pas de caries ni de perte d'émail associées à l'émail affecté.

(Sönmez, 2013 ; Wright, 2015)

#### 1.2.2 Atteinte modérée

La MIH modérée est reconnaissable par ces critères:

- 31 à 49% de la surface dentaire est affectée. (Nishita *et al.*, 2012)
- Pertes d'émail localisées au tiers occlusal/incisal des dents.
- Pas d'effondrement dès l'éruption.
- Effondrements post-éruptifs de l'émail et caries limités à une ou deux faces, sans atteinte des cuspides.
- Sensibilité dentaire pratiquement normale.
- Présence de restaurations atypiques intactes associées.
- Inquiétude fréquente des parents et de l'enfant quant à l'esthétique des incisives atteintes.

(Sönmez, 2013 ; Wright, 2015)

### 1.2.3 Atteinte sévère

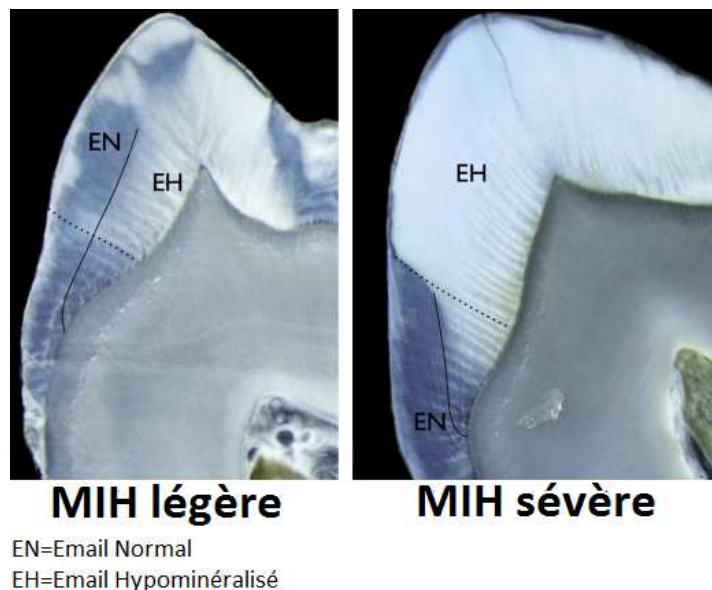
La MIH sévère est décrite avec :

- Plus 50% de la surface dentaire affectée. (Nishita *et al.* 2012)
- Des pertes d'émail dès l'éruption.
- Un délabrement coronaire important, affectant l'émail et la dentine.
- Des hypersensibilités dentaires.
- Une présence fréquente de caries étendues, associées à l'émail affecté.
- Des cavités atypiques larges s'étendant à la pulpe, et affectant une ou plusieurs cuspidés.
- Une présence de restaurations atypiques associées.
- Une absence de PMP, parfois due à leur extraction précoce.
- Une inquiétude des parents et de l'enfant quant à l'esthétique.

(Mathu-Muju et Wright, 2006 ; Chawla *et al.*,2008 ; Sönmez, 2013 ; Wright, 2015)

### 1.2.4 Description anatomo-pathologique

Dans les MIH, la minéralisation est décroissante depuis la jonction émail/dentine vers l'émail de sub-surface (Farah *et al.* 2010) (Figure 1.4).




**Figure 1.4** : Vues microscopiques de coupes de dents atteintes de MIH légère et sévère. (Denis *et al.*, 2013)

Plus le degré de sévérité de la MIH est faible, plus l'émail hypominéralisé est en profondeur.

L'hypominéralisation débute au niveau de la jonction amélo-dentinaire. Dans le cas d'une MIH sévère, l'hypominéralisation atteint la totalité de l'émail, excepté sa partie cervicale. (Denis *et al.*, 2013)



Sur les coupes microscopiques de Jälevik et ses collaborateurs (2005) (Figure 1.5), on différencie :

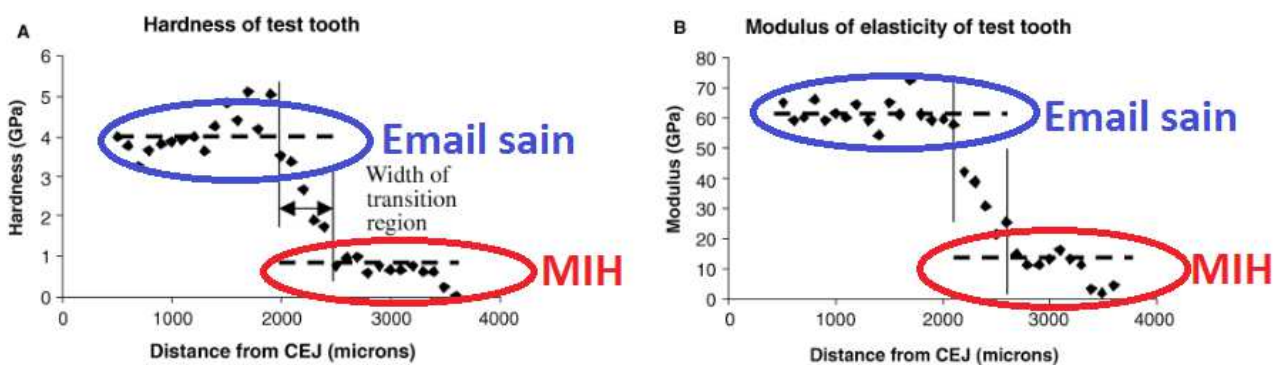


**Figure 1.5 :** Coupes microscopiques d'une dent atteinte de MIH. (Jälevik *et al.*, 2005)

- L'émail sain (d), bien ordonné, au niveau duquel on distingue les prismes et les zones interprismatiques de l'émail.
- L'émail atteint par la MIH (b), déstructuré, pour lequel les zones prismatiques et interprismatiques sont indissociables, et désorganisées.
- La jonction émail sain/émail affecté, illustrée par des flèches sur la figure (c). L'émail affecté est à gauche, l'émail sain à droite.

La structure de base de l'émail (prismes de l'émail et zones interprismatiques) est présente dans les zones saines comme dans les zones affectées, mais l'organisation des cristaux d'hydroxyapatite est plus lâche et moins bien structurée dans les parties affectées. La limite entre l'émail sain et l'émail hypominéralisé est généralement distincte et suit l'orientation des prismes. La conservation de la structure de base de l'émail témoigne d'une fonction non altérée des améloblastes lors de la phase de sécrétion. C'est lors de la phase de maturation que la perturbation de la fonction des améloblastes aura lieu. (Jälevik *et al.*, 2005)

L'étude de Mahoney met en évidence de moindres propriétés mécaniques (dureté et module d'élasticité plus faibles) de l'émail affecté. (William *et al.*, 2006) (Figure 1.6).



**Figure 1.6 :** Propriétés mécaniques d'une dent saine et d'une dent atteinte de MIH. (Mahoney *et al.*, 2004)

### 1.3 Prévalence

La MIH est une pathologie d'apparition récente, dont les premiers cas ont été décrits dans les années 1970 en Suède. Cette affection touche de plus en plus de patients au fil des années. (Willmott, 2008) On rapporte une prévalence moyenne de 3 à 19%. (Jälevik et Möller, 2007)

Dans la littérature, les données sont très variables, mais toutes les études ne sont pas pertinentes. Cela s'explique par l'utilisation de critères, indices, méthodes d'examination, méthodes de comptabilisation, et groupes d'âges différents. (Jälevik, 2010) (Figure 1.7).

Selon une étude de 2008 sur 3518 enfants grecs âgés de 5,5 à 12 ans, les dents maxillaires sont en général plus souvent atteintes que les dents mandibulaires.

La majorité des études réalisées entre 2001 et 2007 démontrent qu'il n'y a pas de différences de prévalence entre les deux sexes.

Les nombreuses études établissant une valeur moyenne du nombre de dents atteintes chez les enfants sujets à la MIH, démontrent qu'elle varie entre 5 et 5,7 dents. (Condo *et al.*, 2012)

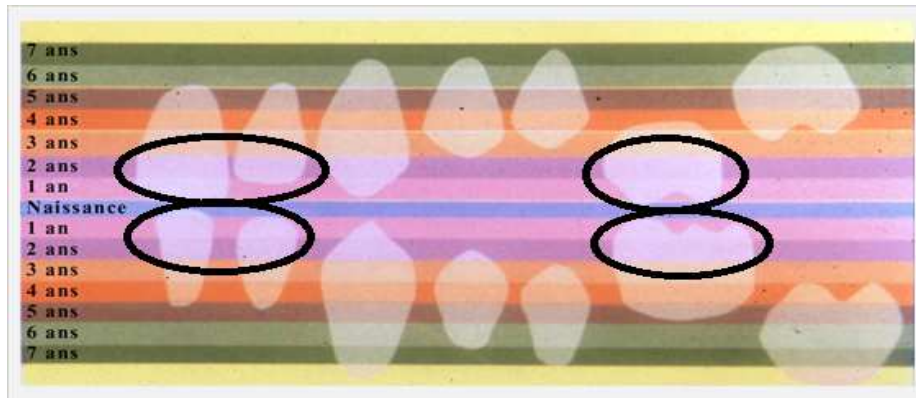
Author	Year	Place	Prevalence (%)
Jälevik et al. <sup>18</sup>	2001	Sweden	18,4
Hölttä P et al. <sup>19</sup>	2001	Kotka and Anjalankoski (Finland)	142-5,6
Dietrich et al. <sup>20</sup>	2003	Dresden (Germany)	5,6
Păsăreanu et al. <sup>21</sup>	2006	Iasi (Romania)	14,5
Comes Martinez et al. <sup>22</sup>	2007	Madrid (España)	12,4
Muratbegovic et al. <sup>23</sup>	2008	Sarajevo (Bosnia and Herzegovina)	12,3
Lygidakis et al. <sup>24</sup>	2008	Athens (Greece)	14,9
Kukleva et al. <sup>25</sup>	2008	Plovdiv (Bulgaria)	2,4
Mahoney and Morrinson <sup>26</sup>	2009	Wainuiomata (New Zealand)	14,9
Soviero et al. <sup>17</sup>	2009	Río de Janeiro (Brazil)	40,2
Balmer et al. <sup>27</sup>	2011	Northern England (United Kingdom)	15,9
Jans Diaz et al. <sup>6</sup>	2011	Temuco (Chile)	16,8
Mahoney and Morrinson <sup>26</sup>	2011	Wellington (New Zealand)	18,8
Biondi et al. <sup>10</sup>	2011	Buenos Aires (Argentina)	15,9

**Figure 1.7** : Prévalence de la MIH : revue de la littérature. (Biondi *et al.*, 2012)

## 1.4 Etiologies

### 1.4.1 Rappels sur la minéralisation de la première molaire et des incisives définitives

Seules les premières molaires et incisives permanentes sont affectées par la MIH. Ces dents ont la même période de minéralisation de leur couronne : les 4 premières années après la naissance. (Figure 1.8). Ces hypominéralisations sont donc causées par un trouble systémique survenant entre 0 et 4 ans. (Weerheim, 2003b)



**Figure 1.8** : Phases de minéralisation des dents définitives. (Hall, 1994)

### 1.4.2 Hypothèses étiologiques actuelles

À ce jour, plusieurs facteurs pouvant être associés sont possiblement mis en cause. L'origine de la MIH semblerait donc être multifactorielle. Mais ce ne sont actuellement que des hypothèses. (Rouas *et al.*, 2010)

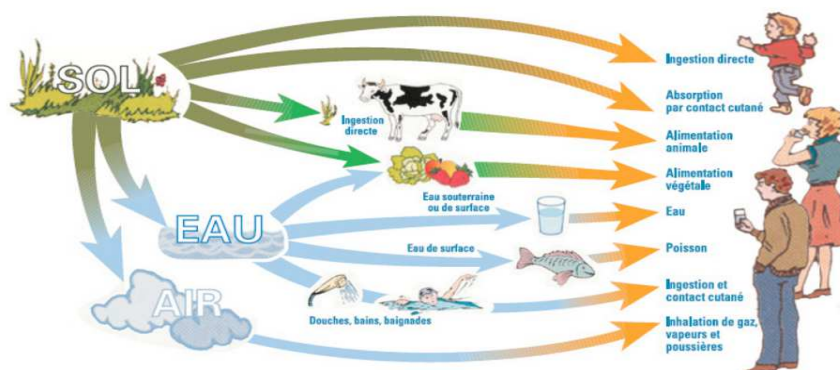
#### 1.4.2.1 Les causes environnementales

##### 1.4.2.1.1 Les dioxines

Les dioxines sont des composés aromatiques trichlorés principalement émis par différents procédés industriels tels que l'incinération, la fonderie, et la métallurgie.

Les dioxines se retrouvent essentiellement sous forme de particules, et peuvent être transportées sur de grandes distances. Elles sont présentes à l'état de traces dans tous les milieux (eau, air, sol, sédiments), et s'accumulent dans la nature et dans le corps humain, en raison de leur très grande stabilité chimique et thermique. Les trois voies d'exposition aux dioxines sont l'ingestion (l'alimentation représentant près de 95% de l'exposition globale), l'inhalation, et l'absorption cutanée. (Air Breizh, 2007) (Figure 1.9).

Les dioxines sont très lipophiles et faiblement éliminées par l'organisme. Ce sont des toxiques cumulatifs : ils s'accumulent et se stockent en particulier dans le foie et le tissu adipeux. Lors de l'allaitement, les dioxines sont mobilisées et excrétées dans le lait maternel, essentiellement dans les graisses du lait. (Institut de veille sanitaire, 2000). Leur demi-vie est en moyenne de 7 ans dans l'organisme et de 10 ans dans les sols. (Air Breizh, 2007). Le lait maternel et les produits lactés pourraient donc être une source de contamination pour le nouveau-né. (Willmott *et al.*, 2008)



**Figure 1.9** : Dispersion des dioxines dans l'environnement. (Air Breizh, 2007)

Des études sur des animaux ont démontré une corrélation entre l'exposition post-natale aux dioxines via le lait maternel, et les anomalies amélaire. (Gao *et al.*, 2004 ; Yasuda *et al.*, 2005)

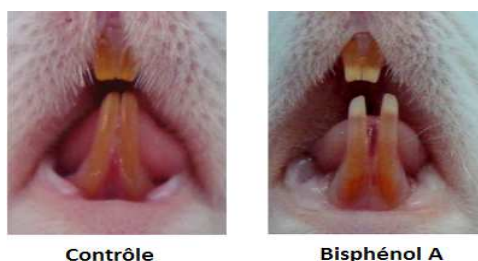
D'autres études sur des humains ont été réalisées dans des régions ayant été exposées à de forts taux de dioxines (explosion de l'usine de Seveso en Italie (1976), pollution de la rivière Kymjoki en Finlande (2005)). Elles montrent que la fréquence de défauts amélaire dans les zones exposées est plus importante que celle du groupe témoin. (Alaluusua *et al.*, 2004 ; Hölttä *et al.*, 2001)

La convention de Stockholm, signée en 2001, vise à interdire progressivement la production de dioxines, en raison de leur transport transfrontalier, leur toxicité, leur persistance et leur bioconcentration. (Air Breizh, 2007)

#### 1.4.2.1.2 Le Bisphénol A

Le bisphénol A (BPA) est un composé chimique utilisé pour la fabrication de plastiques rigides. Ce composé est présent dans de nombreux récipients au contact des produits alimentaires, comme les biberons.

Une étude montre que les incisives de rats traités avec de faibles doses journalières de BPA (5 microgrammes/kg/jour) peuvent être altérées. Ces altérations sont semblables à celles observées chez les patients atteints de la MIH. (Jedeon *et al.*, 2013) (Figure 1.10).



**Figure 1.10** : Effet du Bisphénol A sur les incisives des rats. (Jedeon *et al.*, 2013)

Sa toxicité au niveau endocrinien chez l'homme est prouvée scientifiquement. Banni depuis 2010 des biberons, le BPA est interdit en France dans tous les contenants alimentaires depuis janvier 2015. (Ministère de l'environnement, de l'énergie, et de la mer, 2012)

#### 1.4.2.2 Les causes d'ordre pathologique

La majorité des études indiquent que l'étiologie de la MIH est complexe, et relève de facteurs systémiques indéterminés. Ces facteurs entraînent une perturbation de la minéralisation des dents affectées. De nombreux facteurs médicaux sont considérés comme favorisant ou causant la MIH.

Afin d'expliquer les possibles étiologies, il est important de se rappeler qu'à partir de la naissance et jusqu'à 4 ans, les améloblastes initient la minéralisation des PMP et des incisives. Si la fonction des améloblastes est interrompue, on observera une hypoplasie ou une hypominéralisation de l'émail. (Nishita, 2012)

##### 1.4.2.2.1 L'hypoxie

Les améloblastes sont très sensibles aux désordres systémiques, notamment à l'hypoxie et l'hypocalcémie.

Au moment de l'accouchement, de nombreux facteurs peuvent provoquer une hypoxie foetale, tels que des contractions utérines anormales, une hypotension maternelle provoquée parfois par l'anesthésie régionale ou générale, ou encore un usage mal contrôlé des analgésiques dépresseurs respiratoires.

Lors de la période péri-natale, une acidose respiratoire ainsi qu'une hypoxie causée par diverses pathologies respiratoires peuvent affecter le pH de la matrice amélaire. Or, une modification du pH matriciel inhibe l'action des enzymes protéolytiques et le développement des cristaux d'hydroxy-apatite formant l'émail.

Au cours de la petite enfance, une hypoxie peut se manifester suite à des pathologies respiratoires (asthme, bronchiolite, pneumonie), des pathologies ORL (otite, rhinopharyngite), et même suite à des infections urinaires ou à la varicelle. Des études ont corrélé la MIH avec ces pathologies. (Nishita, 2012)

##### 1.4.2.2.2 Les troubles dans la fixation des minéraux

L'émail hypominéralisé peut aussi se former à cause d'apports trop faibles en calcium, phosphate, vitamine D, ou d'altérations du métabolisme phosphocalcique. Un dysfonctionnement dans la fixation des minéraux peut trouver son origine dans des pathologies comme les affections rénales chroniques, l'hypoparathyroïdisme, l'hypocalcémie, ou les déficiences en vitamine D. (Kellerhoff et Lussi, 2004)

Ainsi, le moment, l'intensité et la durée de l'exposition aux facteurs étiologiques sont responsables de la localisation et de la gravité des lésions. (d'Arbonne et Foray, 2010)

## CHAPITRE 2. PRISE EN CHARGE DES PATIENTS ATTEINTS D'HYPOMINÉRALISATION MOLAIRES-INCISIVES

### 2.1 Un contexte particulier

Face à l'anomalie dentaire qu'est la MIH, le praticien peut se retrouver confronté à plusieurs difficultés :

#### 2.1.1 Hypersensibilité dentaire

Dès leur éruption, l'hypersensibilité des dents atteintes de MIH se manifeste au chaud, au froid, ou au contact. L'inconfort provoqué par cette sensibilité exagérée amènera l'enfant à négliger le brossage au niveau des dents atteintes, favorisant la survenue de caries. L'hypersensibilité doit donc être prise en charge le plus tôt possible, afin d'éviter la survenue d'autres problèmes. (Rouas *et al.*, 2010a)

#### 2.1.2 Lésions carieuses à évolution rapide

La dent atteinte de MIH a un émail poreux et fragile, surtout si elle est immature. La vulnérabilité de l'émail hypominéralisé, et le manque d'hygiène sur ces dents sensibles favorisent le développement des caries. (Rouas *et al.*, 2010a)

#### 2.1.3 Difficultés anesthésiques

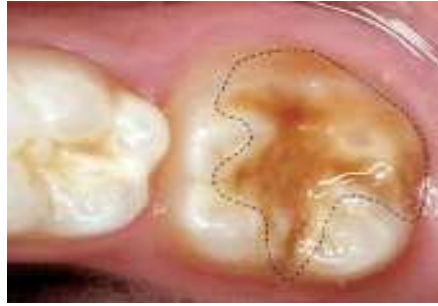Les dents atteintes présentent une inflammation pulpaire chronique, en raison de leur hypersensibilité et de leur délabrement tissulaire rapide. Ce contexte inflammatoire peut nuire à l'efficacité de l'anesthésie. Les techniques loco-régionales et ostéo-centrales peuvent alors être indiquées pour aider à obtenir le silence clinique. (Rouas *et al.*, 2010a)

#### 2.1.4 Echec des restaurations

L'acide de mordantage est moins efficace sur les dents atteintes de MIH. La rétention des sealants et des restaurations en résines est alors diminuée. Ainsi, ces restaurations sont régulièrement sujettes à des effondrements marginaux. (William et Mathu-Muju, 2006). Pour une adhésion durable, Davido et Kazutoyo (2014) recommandent, après le mordantage, un rinçage de la surface dentaire avec de l'hypochlorite de sodium.

Concernant l'éviction carieuse au niveau des dents atteintes de MIH, il existe deux écoles :

- La première préconise de préserver le maximum d'émail altéré et de n'enlever que l'émail très poreux. Le risque d'effondrements marginaux des restaurations est alors majoré.
- La seconde conseille l'ablation tout l'émail altéré ou avec un défaut de coloration, afin d'obtenir la meilleure adhésion possible. (William et Mathu-Muju, 2006) (Figure 2.1).



**Figure 2.1** : Ablation de tout l'émail altéré (délimité par des pointillés). (Kopperud S *et al.*, 2016)

Il s'agit donc de peser le pour et le contre entre préservation tissulaire et diminution du risque de fractures marginales. (Courson et Douyère, 2008)

Les cycles de réfection des restaurations vont donc être plus nombreux sur ces dents, entraînant un plus grand nombre de visites et de soins chez l'enfant.

#### 2.1.5 Anxiété

L'hypersensibilité des dents atteintes, les difficultés anesthésiques, et les séances répétées vont accroître l'anxiété de l'enfant. Le recours à des techniques de sédation peut s'avérer intéressant, notamment la sédation consciente par inhalation de Mélange Équimolaire Oxygène/Protoxyde d'Azote (MEOPA), qui peut contribuer à détendre l'enfant et améliorer ainsi le confort du praticien, du jeune patient, et de ses parents. (Rouas *et al.*, 2010a)

#### 2.1.6 Spirale du délabrement dentaire

L'hypersensibilité dentaire, une mauvaise hygiène bucco-dentaire, les caries à évolution rapide, les difficultés anesthésiques, et la multiplication des séances de soins vont installer un contexte d'anxiété, nuisant à la coopération du patient. Le cercle vicieux dans lequel va s'enfermer l'enfant entraîne une augmentation du délabrement dentaire. (Rouas, 2010a)

#### 2.1.7 Double problématique de la première molaire permanente immature délabrée

Cette première molaire permanente immature « compromise » pose une double problématique :

- Dans les cas de délabrement important, la restauration coronaire est délicate du fait de la faible hauteur coronaire, et de la fragilité des parois résiduelles.
- A long terme, le pronostic de la thérapeutique pulpaire d'une dent de 6 ans par apexogénèse ou apexification est incertain : les racines sont immatures et présentent un diamètre canalaire important, un large delta apical, des parois fines, et un déficit en longueur. (Bonnet *et al.*, 2013)

## 2.2 La première molaire permanente : pierre angulaire de l'arcade dentaire

### 2.2.1 Rôle de la première molaire permanente

La PMP est la première dent permanente à apparaître. Située à un point où la force de mastication est la plus forte, elle est avec la canine, la clef de voûte des arcades dentaires.

La PMP joue un rôle de guide de la denture permanente. Elle commande l'établissement de l'occlusion dentaire, participe à la croissance maxillaire et à la physiologie de l'appareil manducateur. Elle occupe donc une place de choix dans le diagnostic et l'établissement d'un plan de traitement en orthopédie dento-faciale.

Très vulnérable à l'atteinte carieuse, elle peut être considérée comme le carrefour de tous les dangers.

(Diagne et al, 1995 ; Travess *et al.*, 2004 ; Dussere, 2013)

### 2.2.2 Première molaire permanente et cariosusceptibilité

Les raisons de la cariosusceptibilité de la PMP immature sont les suivantes :

- Son caractère permanent est trop souvent méconnu de nos patients, elle est alors confondue avec une dent temporaire. De plus, son éruption passe inaperçue, elle est ainsi fréquemment négligée voir oubliée lors du brossage.
- Son émail immature la rend fragile. L'émail n'a pas encore subi sa maturation post-éruptive, c'est à dire qu'il ne présente pas, en surface, une précipitation de phosphate de calcium et fluoro-phosphate de calcium.
- Sa dentine immature est constituée de tubulis largement ouverts, favorisant une prolifération carieuse rapide.
- Sa pulpe immature est moins sensible aux différentes stimulations externes.
- La présence de sillons et fissures anfractueux favorise la rétention de plaque dentaire.
- Sa position distale dans la cavité buccale la rend difficile d'accès lors du brossage, et la faible dextérité de l'enfant à cet âge ne joue pas en faveur d'une hygiène bucco-dentaire correcte.

Pour toutes ces raisons la perte de la première molaire est relativement fréquente. Cela est d'autant plus vrai pour les PMP atteintes de MIH.

(Dussere, 2013)



## 2.3 Traitements selon la sévérité de l'atteinte

### 2.3.1 Approche thérapeutique

Les modalités de traitement de la MIH sont étendues, allant de la prévention à l'extraction de la dent atteinte.

William et ses collaborateurs ont proposé en 2006 une approche thérapeutique en six étapes.

Ces étapes sont :

- 1) L'identification du risque : effectuer l'anamnèse, interroger sur l'histoire médicale pour repérer d'éventuels facteurs étiologiques.
- 2) Le diagnostic précoce : repérer si possible les molaires à risque sur des radiographies pré-éruptives, et contrôler leur éruption.
- 3) La reminéralisation et la désensibilisation, par applications de vernis topiques fluorés notamment.
- 4) La prophylaxie de la maladie carieuse et la prévention des fractures amélaire post-éruptives : par une hygiène et une alimentation maîtrisée, et par les scellements de sillons.
- 5) Les restaurations et les extractions : restaurations collées, couronnes préformées, et extractions pilotées pouvant être accompagnées d'un traitement orthodontique.
- 6) La maintenance : surveiller les limites des restaurations présentes, et envisager la pose de couronne pour le long terme.

(William *et al.*, 2006 ; Rouas *et al.*, 2010b ; Nishita *et al.*, 2012)

Le choix du type de traitement dépend de différents facteurs tels que :

- la sévérité de l'atteinte,
- l'âge dentaire du patient,
- le contexte socio-économique ,
- la coopération.

(Nishita *et al.*, 2012)

### 2.3.2 Atteinte faible

Les traitements préconisés sont les suivants :

- La prévention : motivation à l'hygiène, prescription de dentifrices et bains de bouche fluorés.
- L'application de vernis fluorés, l'utilisation de dentifrices désensibilisants, et de crème topique CPP-ACP (Phosphopeptine Caséine–Phosphate de Calcium Amorphe).
- Les scellements de sillons.

(Lygidakis *et al.*, 2010 ; Alves dos Santos et Maia, 2012 ; Nishita *et al.*, 2012)

### 2.3.3 Atteinte modérée

Les traitements des atteintes modérées sont :

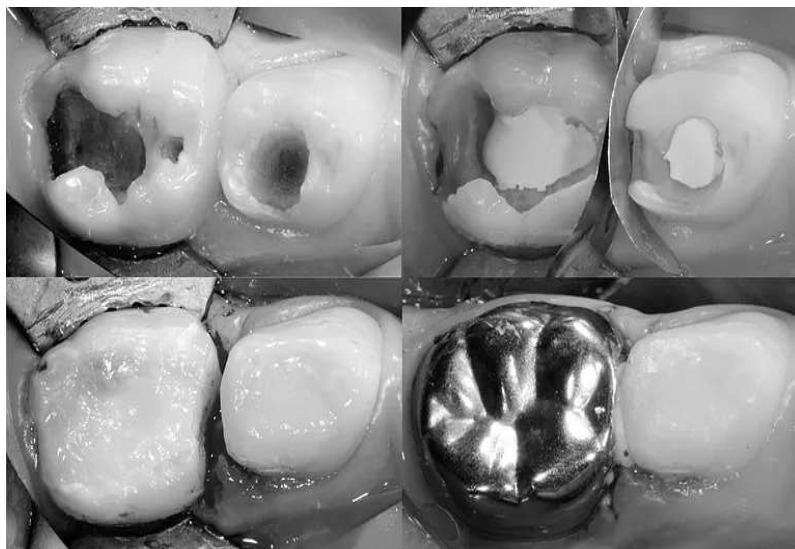
- Les restaurations directes collées, par ciments verres ionomères (CVI) ou résines composites.
- La prévention et la maintenance.

(Lygidakis *et al.*, 2010 ; Alves dos Santos et Maia, 2012 ; Nishita *et al.*, 2012)

#### 2.3.4 Atteinte sévère

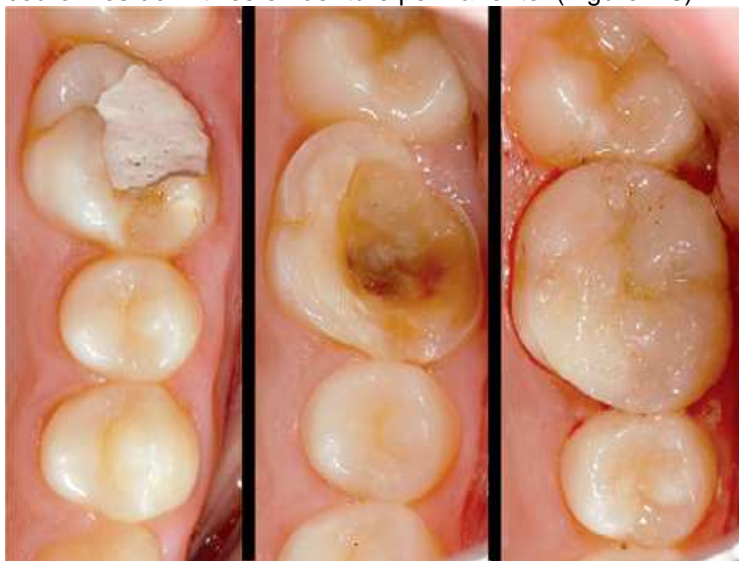Les moyens de traitement sont :

- Les coiffes pédodontiques préformées (ou CPP), comme solution de temporisation, en attendant la fin de la croissance pour la réalisation d' Inlays/onlays ou de couronnes définitives. (Figure 2.2).



**Figure 2.2** : Coiffe pédodontique préformée. (Attari et Roberts, 2006)

- Les Inlays/onlays ou couronnes définitives en denture permanente. (Figure 2.3)



**Figure 2.3** : Restauration d'une PMP par onlay. (Dr d'Arbonneau)

- Les extractions.

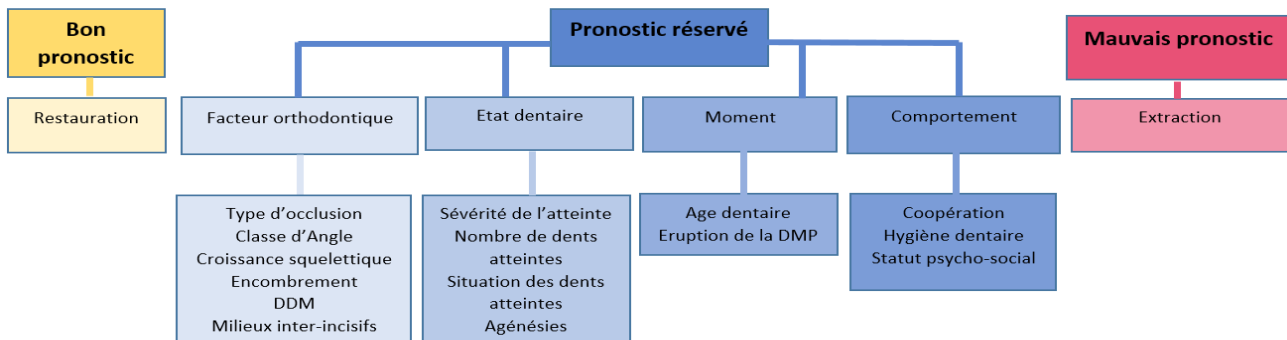
(Lygidakis *et al.*, 2010 ; Alves dos Santos et Maia, 2012 ; Nishita *et al.*, 2012)

## CHAPITRE 3. LES EXTRACTIONS PILOTÉES : UNE TECHNIQUE DE CHOIX POUR LES ATTEINTES SÉVÈRES ?

### 3.1 Indications des extractions pilotées des premières molaires permanentes

Selon le pronostic de la dent atteinte de MIH, la thérapeutique sera différente (Figure 3.1) :

- s' il est bon, la PMP peut être conservée et restaurée,
- s' il est mauvais, la PMP peut être extraite,
- s' il est réservé, il faudra consciencieusement étudier le cas clinique dans son ensemble.



**Figure 3.1** : Choix de la thérapeutique en fonction du pronostic de la dent atteinte de MIH. (Chen et Leggitt, 2012)

Nous distinguons :

- Des indications purement endodontiques.
- Des indications endodontiques et orthodontiques.
- Des indications purement orthodontiques.

#### 3.1.1 Indications purement endodontiques

L'indication d'avulsion dépend avant tout des échecs des traitements endodontiques et conservateurs ou de leurs pronostics à court terme. Cela concerne :

- Les dents dont la reconstitution corono-radulaire est trop volumineuse par rapport au tissu de soutien radulaire.
- Les dents très infectées dont l'anatomie atypique des racines interdit un accès suffisant aux canaux, empêchant la stérilisation et l'obturation totale. Citons comme exemple une racine en baïonnette, ou un instrument fracturé dans le canal.
- Les dents infectées présentant une perforation du plancher caméral, entraînant une lyse de l'os de soutien.
- Les dents infectées associées à des fistules inaccessibles ou provoquant une lyse radulaire.
- Les dents présentant des fractures radiculaire, dont la partie radulaire est de longueur inférieure à celle de la partie coronaire.

La décision d'extraction sera fonction de la fiabilité à long terme des restaurations coronaires et des traitements endodontiques. Il est important de noter que :

- Plus la restauration coronaire est volumineuse, plus le risque de fracture est important.
- Les canaux oubliés tels que le canal mésio-palatin-maxillaire ou le canal disto-lingual mandibulaire, sont l'une des principales causes d'échecs des traitements canaux.

(Cobourne *et al*, 2014)

### 3.1.2 Indications endodontiques et orthodontiques

Dans cette situation, le sujet présente une anomalie orthodontique. Les espaces d'extraction serviront alors à corriger ces malocclusions lors du traitement orthodontique.

Fréquemment en orthodontie, le choix des dents à extraire se porte sur les premières prémolaires.

Cependant, si le bilan dentaire montre des prémolaires saines et des PMP délabrées, il est plus raisonnable d'extraire ces dernières. (Coulomb *et al.*, 1994)

### 3.1.3 Indications orthodontiques pures

Ces indications concernent l'avulsion de PMP saines ou porteuses d'obturations mineures sur une seule face, dans le cadre d'un traitement d'orthodontie. Elles sont exceptionnelles, et impliquent :

- Un profil hyperdivergent, avec une face longue et très convexe. On préconise alors l'avulsion des 4 PMP.
- Une Dysharmonie Dento-Maxillaire (DDM) antérieure et postérieure. L'avulsion des 4 PMP est indiquée dans ce cas.
- Une classe II division 1 avec une DDM, indiquant également l'avulsion des 4 PMP.
- Un traitement précoce d'un cas de classe II division 1. Dans cette situation, on recommande l'avulsion des PMP maxillaires.
- Une béance antérieure et latérale, avec des anomalies maxillaires du sens vertical. L'avulsion des PMP maxillaires est alors indiquée.
- Un cas de classe III. Il faut alors préférer l'avulsion des PMP mandibulaires.

(Bassigny, 1983)

### 3.1.4 Réflexions préalables à l'avulsion de la première molaire permanente

Sauf urgence, l'avulsion d'une dent atteinte de MIH, doit être réfléchie, et envisagée dans le cadre d'un plan de traitement global.

De nombreux paramètres sont à examiner : la sévérité de l'atteinte, le nombre de dents atteintes, la coopération du patient et son type psycho-social, l'âge dentaire, la présence de douleurs ou d'une infection, le contexte orthodontique, l'état des autres dents.

Il est donc nécessaire de considérer chaque cas clinique dans son ensemble, et de tenir compte des contre-indications.

La PMP a toujours été considérée comme intouchable : elle est la clé de la dentition, et est essentielle au traitement orthodontique. Ainsi, l'avulsion d'une PMP pour raison orthodontique a longtemps été perçue comme une aberration. Cet avis est à reconsidérer.

Aux problèmes spécifiques touchant la PMP atteinte de MIH s'ajoutent les conditions particulières inhérentes au jeune âge du patient, au contexte psychologique, et à la difficulté d'accès due à l'ouverture buccale réduite chez l'enfant. Tout cela va jouer en la défaveur de la réalisation d'une réhabilitation coronaire de bonne qualité. Or, il est indispensable qu'une reconstitution destinée à rester en bouche toute la vie de l'individu soit sans défaut. Considérant ce fait, ainsi que les possibilités qu'offre l'orthodontie, nous pouvons remettre en question le dogme de la conservation à tout prix de la PMP délabrée.

Suite à l'avulsion d'une PMP, les espaces d'extraction peuvent se fermer spontanément ou à l'aide de dispositifs orthodontiques. Cela permet ainsi la mise en place fonctionnelle des dents de sagesse (DDS), et redonne au patient une denture comportant huit molaires naturelles intactes. (Coulomb *et al.*, 1994)

L'avulsion de 4 prémolaires pour raison orthodontique, suivie de l'avulsion des 4 DDS engendre la perte de 25% des dents. Et l'espace résultant de la perte de 4 DDS, dont l'avulsion est très fréquente, est plus ou moins gâché car inutilisé. En revanche, lorsque seules les 4 PMP sont extraites tout l'espace post-extractionnel est utilisé pour accommoder les dents restantes, et seulement 12,5% des dents sont perdues, les DDS étant conservées pour se positionner à la place des deuxièmes molaires permanentes (ou DMP). L'avulsion de prémolaires intactes pour des raisons orthodontiques, dans le cas où les PMP sont délabrées, est donc déconseillée.

Ainsi, en présence d'un encombrement dentaire, si l'on choisit d'avulser les 4 PMP atteintes de MIH, on obtient en fin de traitement une denture d'apparence tout à fait normale : 2 prémolaires et 2 molaires sur chaque héli-arcade si les DDS sont présentes. Alors que dans le cas de l'avulsion de 4 prémolaires, il y a une prémolaire manquante sur chaque héli-arcade.

Notons que selon Daugaard-Jensen (1973), le traitement orthodontique parfois nécessaire après l'avulsion des 4 PMP n'est ni plus long ni plus complexe que celui après l'avulsion des 4 prémolaires. Sandler et ses collaborateurs (2000) affirment quant à eux que l'avulsion des 4 PMP a moins d'incidence esthétique sur le profil que l'avulsion de 4 prémolaires.

En présence d'un encombrement dentaire, les DMP et DDS ont une éruption longue et retardée, et sont souvent en partie couvertes par un capuchon muqueux. Sous cette muqueuse, les bactéries stagnent, et le risque d'atteinte carieuse est plus élevé. Une avulsion des PMP dans une dentition encombrée permet une éruption plus rapide des DMP et DDS, et minimise ainsi le risque carieux sur celles-ci. De plus, dans les cas d'avulsion des 4 PMP, une éruption complète des DDS est obtenue dans 90% des cas, contre 55% pour les cas d'avulsion de 4 prémolaires. (Daugaard-Jensen, 1973 ; Sandler *et al.*, 2000)

Avant de programmer l'avulsion de PMP délabrées, la concertation avec l'orthodontiste est indispensable car elle conditionne le choix des dents à conserver et éventuellement à restaurer. Pour orienter le plan de traitement, on se pose principalement ces deux questions :

- Devons-nous extraire la PMP rapidement, ou pouvons-nous temporiser ?
- Devons-nous associer l'avulsion de la PMP condamnée à celle d'autres PMP? (Rouas *et al.*, 2010b)

#### 3.1.4.1 Notion d'extraction compensée et équilibrée


L'avulsion d'autres PMP en association avec celle de la PMP condamnée se nomme, selon le cas :

- avulsion compensée (ou compensatrice),
- avulsion équilibrée (ou balancée).

Le but des extractions compensées et équilibrées est de préserver les relations occlusales et la symétrie de l'arcade durant le développement de la dentition. Ces extractions concernent les PMP conservables, et se font en complément de l'avulsion des PMP condamnées.

##### 3.1.4.1.1 Avulsion compensée ou compensatrice

Une extraction compensée (ou compensatrice) est l'avulsion de la PMP antagoniste de la PMP condamnée. (Figure 3.2).



**Figure 3.2** : Avulsion compensée (dents extraites en rose).

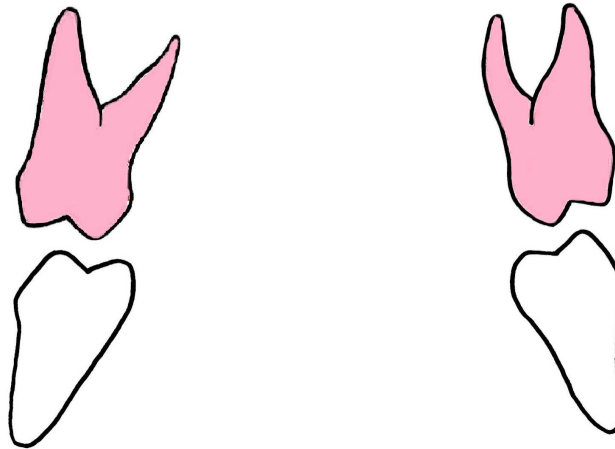
L'extraction compensée permet d'éviter l'égression de la dent, afin de permettre une mésialisation optimale de la DMP sur l'arcade antagoniste. Les extractions compensatrices ne sont pas recommandées à la mandibule, car l'égression de la PMP mandibulaire est rare.

(Cobourne *et al.*, 2014)

Désormais, l'extraction compensée n'est plus forcément indispensable grâce aux nouveaux outils thérapeutiques, tels que les mini-vis d'ancrage, qui évitent l'égression des molaires. (Sayagh *et al.*, 2012)

### 3.1.4.1.2 Avulsion équilibrée ou balancée

Une extraction équilibrée (ou balancée) est l'avulsion d'une PMP controlatérale à la PMP condamnée. Elle permet de préserver la symétrie, en empêchant la déviation du milieu inter-incisif. (Figure 3.3).



**Figure 3.3** : Avulsion équilibrée.

La décision de pratiquer des extractions compensées et/ou équilibrées se fait en fonction :

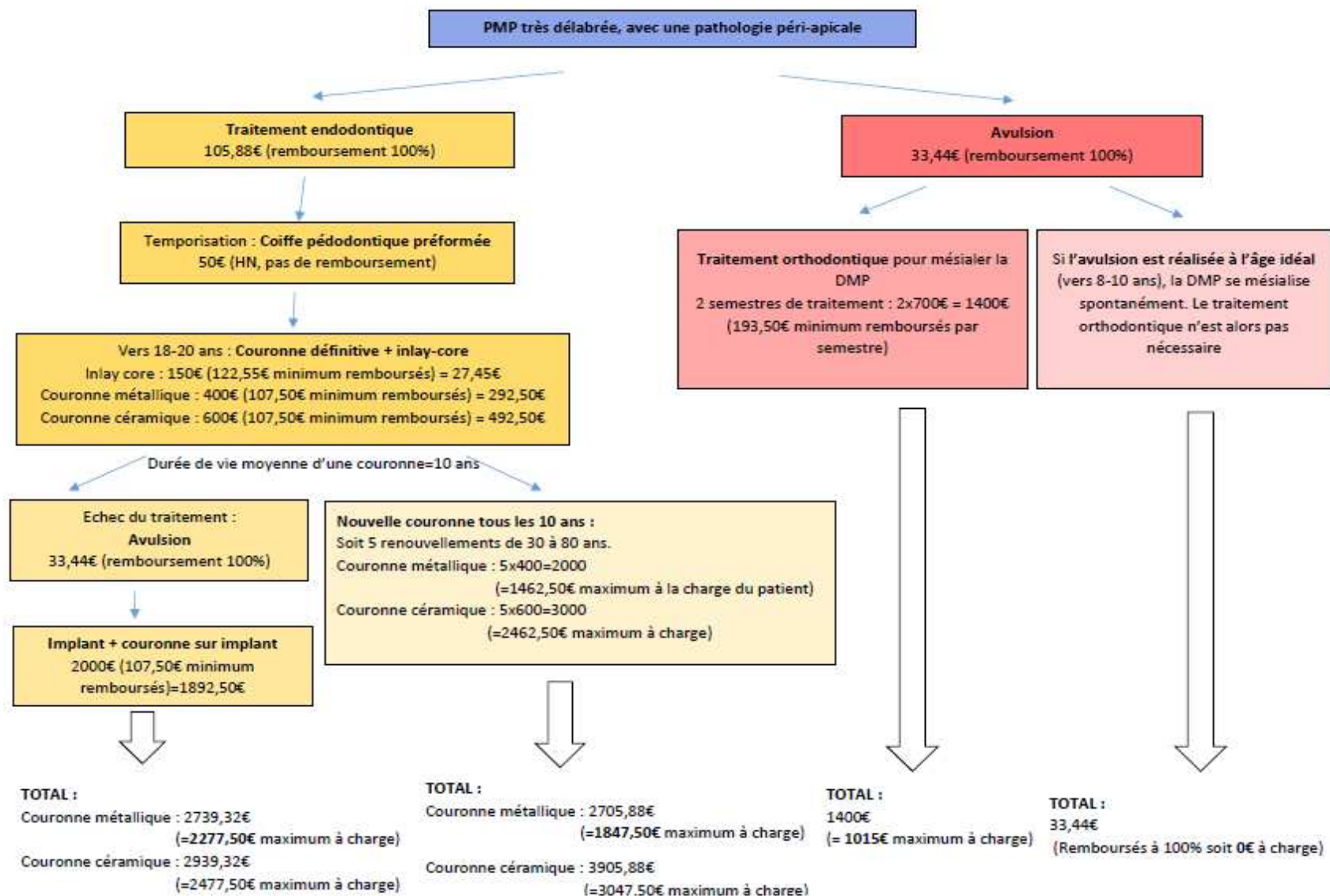
- du pronostic concernant les PMP restantes,
- des dents restantes, de la présence des germes des DDS, et du développement de la dentition,
- de l'existence d'une malocclusion, d'une DDM, ou d'un encombrement dentaire.

L'avulsion des PMP doit donc être « raisonnée », c'est-à-dire que l'on envisage leurs conséquences, et que l'on prévoit des moyens pour remédier aux problèmes pouvant en découler. Dans ce cas, le praticien et l'orthodontiste fixent ensemble le moment opportun des avulsions. L'avulsion « raisonnée » s'oppose aux avulsions « non contrôlées », pour lesquelles il n'y a plus d'alternative entre extraire ou conserver. (Cobourne *et al.*, 2014)

### 3.1.5 Aspect financier

La figure 3.4 décrit le coût pour le patient de chaque solution thérapeutique. Nous sommes ici dans le cas d'un patient bénéficiant de la sécurité sociale et d'une complémentaire santé. Ces valeurs sont des valeurs moyennes, pour le traitement d'une seule PMP très délabrée, présentant une pathologie péri-apicale. Ainsi, en fonction du nombre de PMP atteintes, ces montants peuvent être multipliés par 2, 3, ou 4.

La solution la moins onéreuse et nécessitant le moins de séances est, de très loin, la solution de l'extraction, surtout si elle est entreprise vers 8-10 ans d'âge dentaire. En effet, l'avulsion de la PMP au moment idéal peut éviter au patient d'avoir recours à un traitement orthodontique : le patient est alors entièrement remboursé. Sans le moindre frais, le patient se retrouve avec une denture intacte une fois que la DMP s'est mésialée spontanément.



**Figure 3.4 :** Coût des différentes solutions thérapeutiques pour une PMP délabrée avec une pathologie péri-apicale.



### 3.2 Conditions défavorables à l'extraction des premières molaires permanentes

Nous parlerons de conditions défavorables à l'avulsion des PMP, plutôt que de contre-indications. En effet, la présence de facteurs défavorables à l'avulsion des PMP ne contre-indique pas forcément l'avulsion. Il s'agira plutôt de peser le pour et le contre, en fonction de la situation globale spécifique à chaque patient.

Ces conditions défavorables sont :

- La malposition du germe de la DMP ou de la DDS, surtout à la mandibule, bien que des redressements inattendus puissent survenir. (Coulomb *et al.*, 1994)
- Une orientation distale du germe de la deuxième prémolaire mandibulaire, qui risque alors de migrer distalement en cas d'extraction précoce de la PMP mandibulaire. (Bassigny, 1983)
- Une avulsion ancienne avec rapprochement des corticales. Ce problème peut être résolu par une régénération osseuse guidée (ROG). Le succès final d'un tel traitement dépend d'une mise en place satisfaisante des DDS, spontanée ou provoquée. (Bassigny, 2008)
- Un âge avancé du patient : à un âge avancé le déplacement des DMP et des DDS reste aléatoire et imprévisible. (Travess *et al.*, 2004)
- La classe d'Angle :
  - En classe II d'Angle, il est recommandé d'éviter l'avulsion des PMP mandibulaires. Cela risquerait d'aggraver la situation préexistante. Si la molaire ne peut être conservée, il est recommandé de réaliser l'avulsion compensée de la PMP antagoniste.
  - En classe III d'Angle, pour les mêmes raisons, il est préférable de ne pas réaliser l'avulsion des PMP maxillaires. (Ong et Bleakley, 2010)
- Un type brachyfacial, c'est-à-dire une croissance horizontale avec diminution de l'étage inférieur (Zouaidi et Chhoul, 2011). En effet, l'avulsion de PMP chez un sujet brachyfacial peut entraîner une perturbation de la croissance squelettique par rotation antérieure de la mandibule, une aggravation du schéma squelettique et de l'esthétique faciale, et un effondrement de l'étage inférieur de la face. (Aras, 2002 ; Thundold, 1970)
- Une agénésie de la DDS dans le secteur de la PMP délabrée ou extraite. (Thompson, 1974). Notons que le germe de la DDS n'est en général visible qu'à partir de 8-9 ans, mais que dans certains cas il n'apparaît que vers 13-14 ans. De plus, les DDS sont les dents les plus concernées par les agénésies (prévalence : 20%), notamment les DDS maxillaires. Il est alors préférable de temporiser jusqu'à ce que l'on soit certain de la présence du germe. (Coulomb *et al.*, 1994)
- Une microdontie de la DDS souvent associée à une tendance à la microdontie de la DMP.
- Une agénésie ou atypie de forme de la deuxième prémolaire. (Bassigny, 2008)
- Une procidence du sinus maxillaire, constituant un facteur défavorable à l'avulsion de la PMP, si la hauteur de septum est particulièrement réduite à ce niveau (Coulomb *et al.*, 1994). Cette proximité du sinus peut empêcher la fermeture de l'espace d'extraction et la parallélisation des axes de la DMP et de la seconde prémolaire. Elle peut également engendrer des problèmes parodontaux, en raison de la faible hauteur d'os alvéolaire à ce niveau. (Courson et Douyère, 2008)

En présence de facteurs défavorables à l'avulsion d'une PMP, il faudra se demander si la précarité du traitement conservateur, endodontique, ou prothétique est préférable à l'avulsion de cette PMP.

Ainsi, n'est-il pas préférable d'avulser une PMP très délabrée, de rechercher la mésialisation spontanée de la DMP, et de contrôler la mise en place de la DDS, au lieu d'extraire cette dernière, et de placer une couronne sur la PMP délabrée ? (Bassigny, 2008)

Parfois, la difficulté à trouver d'emblée la thérapeutique « idéale » nous conduit à temporiser, dans la mesure où une solution transitoire stable peut être proposée. La temporisation peut être indiquée dans les situations suivantes :

- Lorsque les germes des DDS ne sont pas encore visibles sur le cliché panoramique.
- Lorsque l'édification du premier tiers radulaire de la DMP n'a pas encore commencé.
- Afin de ne pas perturber la logique de traitement de l'orthodontiste.
- En attente d'une amélioration de l'hygiène bucco-dentaire du patient. (Bonnet *et al.*, 2013)

### 3.3 Quel est le moment idéal pour réaliser les extractions pilotées des premières molaires permanentes?

#### 3.3.1 Age dentaire idéal

Au maxillaire, la fermeture des espaces post-extractionnels après avulsion des PMP ne présente généralement pas de problème, la fenêtre idéale pour les réaliser étant large. (Cobourne *et al.*, 2014) L'avulsion doit se faire avant l'éruption de la DMP, soit avant 12-13 ans d'âge dentaire. (Chen et Leggitt, 2012)

A la mandibule, la chance de voir une fermeture spontanée et totale des espaces d'extraction est moins grande, cette fenêtre étant plus étroite. Il faudra donc être rigoureux quant au choix du moment de l'extraction. Les meilleurs résultats obtenus sont pour les extractions faites entre 8 et 10 ans d'âge dentaire, après l'éruption des incisives latérales, mais avant celle des DMP. (Jälevik et Klingberg, 2002)

Il a été établi que pour une éruption optimale des DMP, il faut que ces dernières soient encore au sein de l'os au moment de l'extraction de la PMP, et qu'elles présentent radiographiquement une calcification de la furcation radiculaire. (Cobourne *et al.*, 2014). Cela correspond au moment où le germe de la seconde molaire est au stade 7 de Nolla, c'est-à-dire au moment de l'édification de la furcation radiculaire de la DMP. (Bonnet *et al.*, 2013) (Figure 3.5).

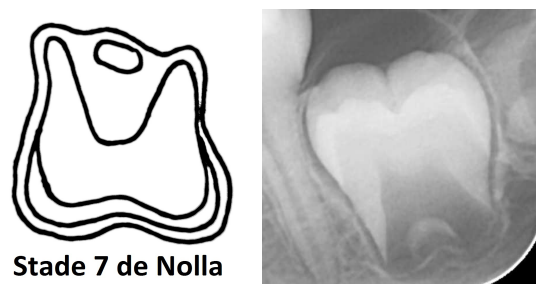


Figure 3.5 : Stade 7 de Nolla.

La fermeture de l'espace pourra alors être obtenue spontanément par migration mésiale de la DMP. (Cobourne *et al.*, 2014) (Figure 3.6).

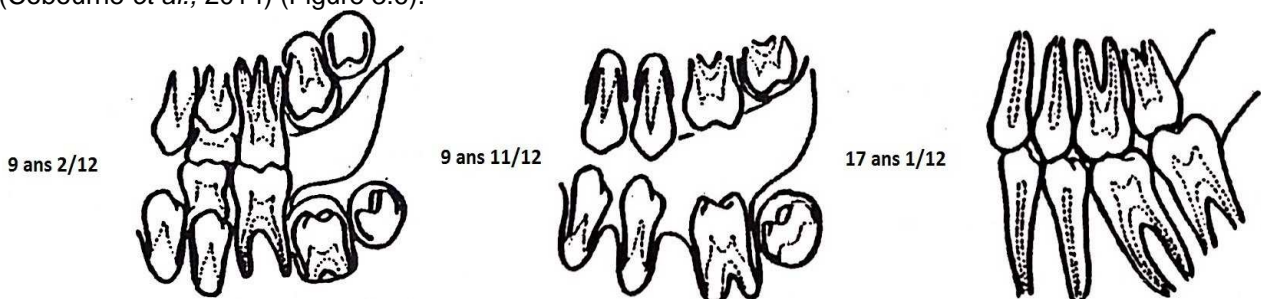


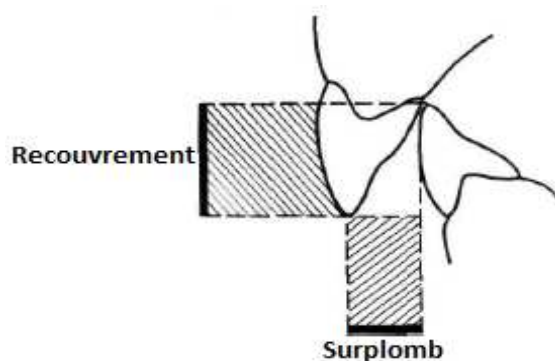
Figure 3.6 : Mésialisation spontanée des DMP et DDS après avulsion des PMP. (Coulomb *et al.*, 1994)

### 3.3.2 Avant le moment idéal

Si la PMP est extraite avant l'âge de 8 ans, le germe de la DDS n'est en général pas visible radiographiquement.

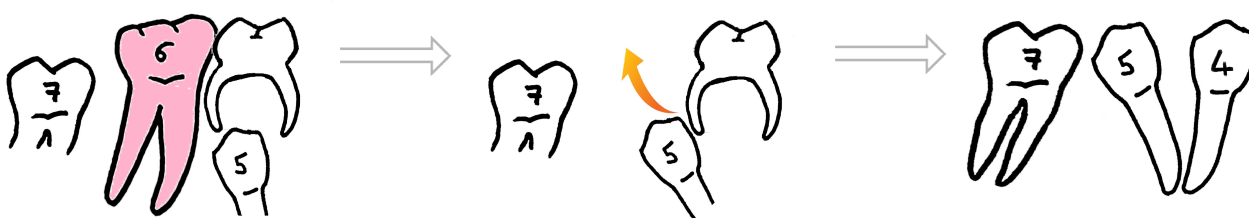
De plus, à la mandibule :

- La deuxième prémolaire peut se distaler vers l'espace post-extractionnel, et pivoter. (Cobourne *et al.*, 2014)
- Cela peut provoquer une linguo-version des dents antérieures, avec une augmentation du recouvrement incisif. (Figure 3.7).



**Figure 3.7 :** Illustration du recouvrement et du surplomb incisifs. (Bassigny, 1983)

- La deuxième prémolaire peut présenter une position ectopique, et des difficultés d'éruption précoce.
- Plus rarement, la deuxième prémolaire peut faire son éruption précocement sur l'arcade en distal de la deuxième molaire temporaire, empêchant la mésialisation de la DMP. Dans ce cas, il n'y a pas de rhizalyse de la deuxième molaire temporaire. A la suite de ce constat, certains auteurs ont recommandé d'extraire en même temps la deuxième molaire temporaire et la PMP mandibulaire délabrée, afin de permettre l'éruption libre et verticale de la deuxième prémolaire. (Sayagh *et al.*, 2012) (Figure 3.8).



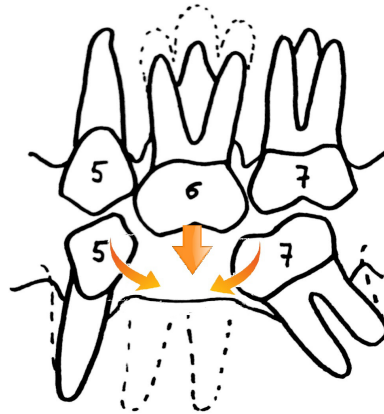
**Figure 3.8 :** Avant le moment idéal, il est recommandé d'avulser la DMT en même temps que la PMP.

### 3.3.3 Après le moment idéal

Si la PMP est extraite pendant les stades les plus avancés de l'éruption de la DMP, en fin de denture mixte :

- La DMP a débuté son éruption et va effectuer une rotation linguale et se verser mésialement sans assurer la fermeture complète de l'espace. Dès lors, elle pourra être redressée par un traitement orthodontique. (Sayagh *et al.*, 2012)
- De plus, la deuxième prémolaire peut basculer distalement. (Cobourne *et al.*, 2014)

### 3.4 Conséquences des extractions pilotées

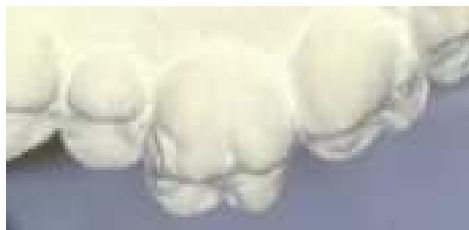

**Figure 3.9 :** Conséquences de l'avulsion d'une PMP après le moment idéal, sans prise en charge post-opératoire.

#### 3.4.1 Effets au niveau dentaire

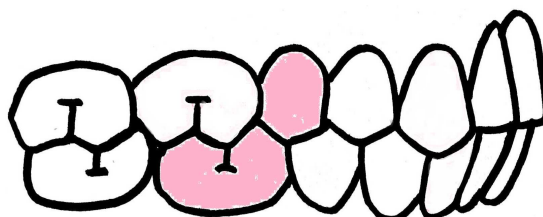
##### 3.4.1.1 Effets sur les premières molaires permanentes

En cas d'avulsion sur une seule arcade, la PMP antagoniste peut s'égresser de façon importante. Ce phénomène s'observe surtout au maxillaire. (Bassigny, 2008) (Figure 3.10). Cette égression peut faire obstacle à la migration mésiale de la DMP mandibulaire, et engendrer des interférences non travaillantes. (Innes *et al.*, 2013)



**Figure 3.10 :** Egression de la PMP maxillaire après avulsion de son antagoniste mandibulaire. (Bassigny, 2008)

L'égression de la PMP mandibulaire suite à l'avulsion de la PMP maxillaire antagoniste est plus rare, puisqu'elle est empêchée par les contacts de la PMP mandibulaire avec la deuxième molaire temporaire ou la deuxième prémolaire maxillaire. (Figure 3.11). De plus, la fermeture de l'espace au maxillaire se fait plus rapidement que l'égression de la PMP mandibulaire. (Gill *et al.*, 2001)

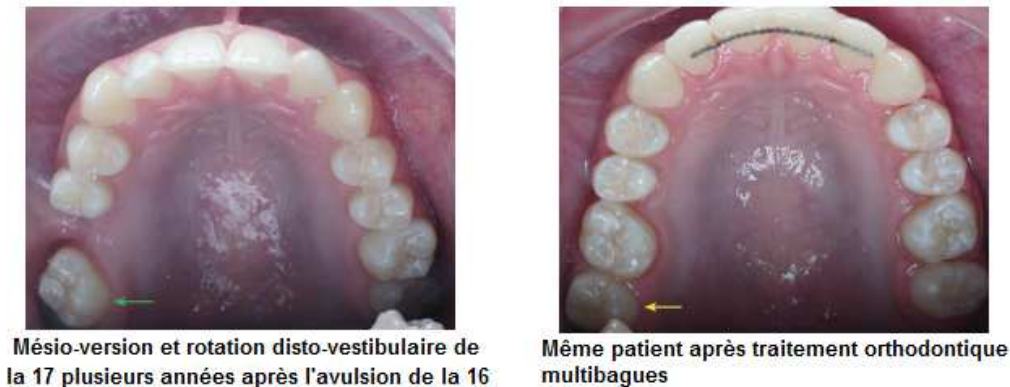


**Figure 3.11 :** En normocclusion, la PMP mandibulaire est en contact avec la deuxième prémolaire maxillaire, qui empêche son égression.

### 3.4.1.2 Effets sur les deuxièmes molaires permanentes

Au maxillaire :

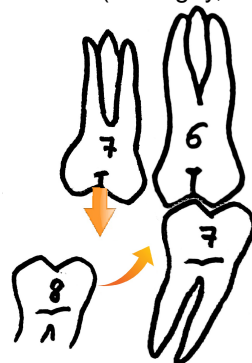
- La mésialisation spontanée de la DMP se produit de façon satisfaisante jusqu'à 12 ans d'âge dentaire. (Bassigny, 2008). Cette migration mésiale est suffisante pour prendre la place de la PMP avulsée. (Coulomb *et al.*, 1994).
- La rotation méso-linguale de la DMP autour de sa racine palatine est d'autant plus prononcée que l'extraction a été faite tardivement. (Bassigny, 2008 ; Coulomb *et al.*, 1994) (Figure 3.12).



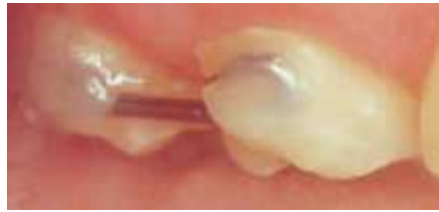**Figure 3.12 :** Mésio-version et rotation disto-versibulaire de la DMP maxillaire après avulsion de la PMP adjacente. (Ong et Bleakley, 2010)

A la mandibule :

- Les conséquences sont beaucoup moins satisfaisantes. La mésialisation spontanée s'effectue correctement lorsque l'édification radiculaire de la DMP n'a pas encore commencé. Au fur et à mesure que les racines se forment, ce mouvement de translation s'associe à une méso-version et à une rotation méso-linguale.
- Quand les PMP maxillaire et mandibulaire sont toutes deux extraites, on constate une égression de la DMP mandibulaire due à l'éruption habituellement plus tardive de la DMP maxillaire.
- Lorsque seule la PMP mandibulaire est extraite, la DMP maxillaire se retrouve sans antagoniste après le traitement orthodontique, la DMP mandibulaire ayant pris la place de la PMP mandibulaire extraite. Tant que la DDS mandibulaire n'a pas terminé son évolution, il est possible de solidariser les PMP et DMP maxillaires afin d'empêcher l'égression de la DMP maxillaire. (Figure 3.13). Cette solidarisation peut se faire par un simple fil collé de 8 ou 9 dixièmes de millimètres. (Bassigny, 2008 ; Coulomb *et al.*, 1994) (Figure 3.14).



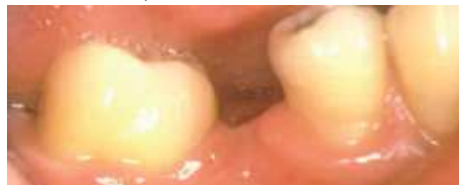**Figure 3.13 :** Tendance à l'égression de la DMP maxillaire suite à l'avulsion de la PMP mandibulaire.



**Figure 3.14 :** Solidarisation de la PMP et de la DMP maxillaires par un fil collé. (Bassigny, 2008)

Souvent, l'avulsion des PMP accélère l'éruption des DMP. Leur déplacement rapide, dans des directions anormales (mésio-gression, mésio-version, rotation) contribue fréquemment à la création de coudures radiculaires, la zone d'ancrage apical ne se déplaçant pas. (Coulomb *et al.*, 1994)

L'avulsion des PMP après l'âge idéal entraîne systématiquement une mésio-version des DMP, et l'espace d'extraction se ferme mal ou ne se ferme pas. (Figure 3.15). Ce phénomène génère des perturbations, tant occlusales que parodontales. Donc plus l'extraction est tardive, moins les DMP ont de chance de prendre une position acceptable. (Coulomb *et al.*, 1994)



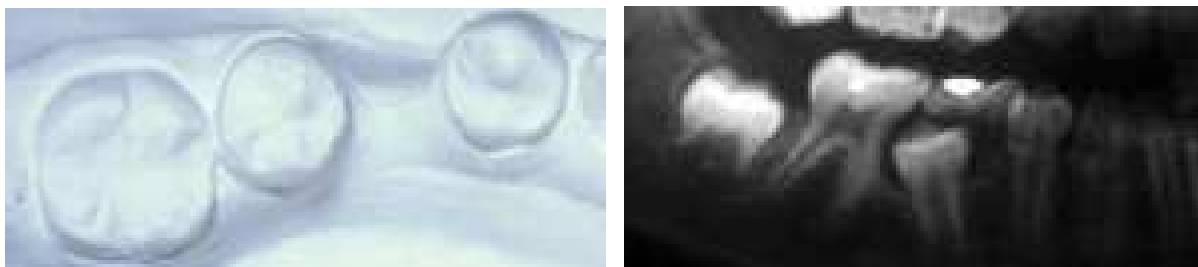
**Figure 3.15 :** Mésio-version de la DMP après avulsion de la PMP. (Bassigny, 2008)

#### 3.4.1.3 Effets sur les deuxièmes prémolaires

L'avulsion au bon moment d'une PMP peut permettre l'éruption spontanée d'une deuxième prémolaire initialement incluse. (Gill *et al.*, 2001 ; Courson et Douyère, 2008)

Au maxillaire, une disto-translation modérée des deuxièmes prémolaires peut avoir lieu, mais ce n'est pas systématique.

A la mandibule, dans environ 15% des cas les deuxièmes prémolaires subissent une importante translation distale, faisant parfois apparaître un diastème d'une largeur de prémolaire entre les deux prémolaires. En conséquence, la mésialisation spontanée de la DMP ne peut pas se produire. (Bassigny, 2008) Ce mouvement peut aussi être responsable de la rétention de la deuxième prémolaire qui bute alors sur la face mésiale de la DMP. (Coulomb *et al.*, 1994 ; Bassigny, 2008) (Figure 3.16).

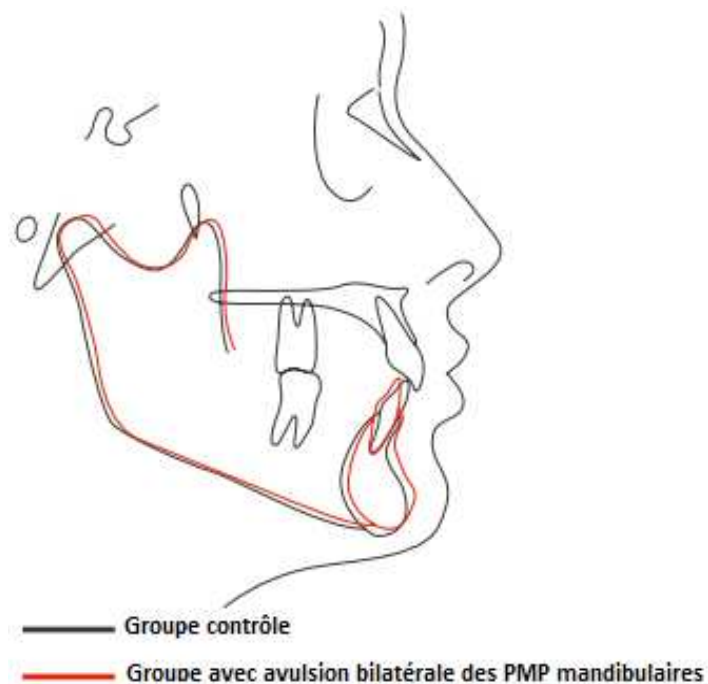


**Figure 3.16 :** Migration distale de la prémolaire mandibulaire. (Bassigny, 2008)

#### 3.4.1.4 Effets sur les incisives

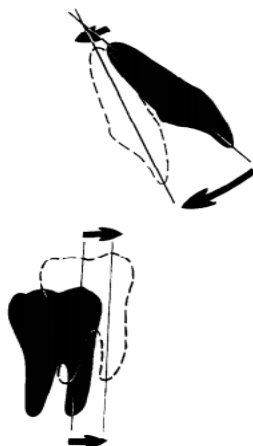
L'avulsion d'une ou plusieurs PMP peut faire apparaître des diastèmes entre les incisives, et entraîner la déviation des milieux inter-incisifs.

L'avulsion des PMP mandibulaires entraîne une rétrusion spontanée des incisives mandibulaires, et une tendance à l'augmentation du surplomb et du recouvrement incisif. (Normando et Cavacami, 2010) (Figure 3.17).



**Figure 3.17 :** Effets de l'avulsion bilatérale des PMP mandibulaires sur les incisives. (Normando et Cavacami, 2010)

L'avulsion des 4 PMP entraîne une rétrusion des incisives maxillaires et mandibulaires, mais cette rétrusion est moindre qu'avec l'avulsion des 4 prémolaires. (Normando et Cavacami, 2010) (Figure 3.18).



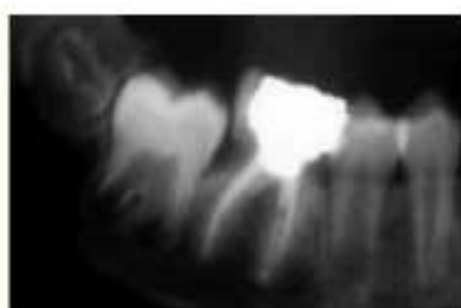**Figure 3.18 :** Effets de l'avulsion des 4 PMP sur les incisives et les DMP. (Williams et Hosila, 1976)



### 3.4.1.5 Effet sur les dents de sagesse

L'avulsion des PMP diminue le risque d'inclusion des DDS, en augmentant l'espace d'éruption et en permettant une mésialisation des DMP et DDS lors de la fermeture de l'espace post-extractionnel. Ainsi, la perte prématurée des PMP entraîne une éruption plus précoce des DDS du même secteur. (Halicioglu *et al.*, 2014a ; Yavuz *et al.*, 2006)

Lorsque la mésialisation de la DMP est trop précoce, le germe de la DDS ne présente pas encore de gaine de Hertwig induisant la formation radiculaire. La DDS ne pouvant pas suivre spontanément la DMP, sa mésialisation n'a alors pas lieu. (Bassigny, 2008) (Figure 3.19).



Le germe de 48 est très immature



La mésialisation trop précoce de 47 suite à l'avulsion de 46 ne permet pas à la 48 de la suivre.

**Figure 3.19** : Effets d'une mésialisation trop précoce de la DMP sur la DDS. (Bassigny, 2008)

A contrario, si la DDS est au stade d'éruption active, elle suit la mésialisation de la DMP.

Parfois, à la mandibule, le germe de la DDS peut subir une mésio-version après la mise en place de la DMP à la place de la PMP. On peut alors corriger cette malposition par un traitement orthodontique simple, en collant des brackets limités à la canine, aux prémolaires et à la DMP sur le même secteur. La mésio-version de la DDS est ainsi rapidement corrigée grâce aux arcs à mémoire de forme. (Bassigny, 2008)

### 3.4.2 Effets intra-arcades

#### 3.4.2.1 Dans le sens sagittal

Suite à l'avulsion de 2 PMP antagonistes, on constate une mésialisation des DMP maxillaires et une distalisation des deuxièmes prémolaires mandibulaires. Ces déplacements dentaires tendent vers une occlusion de type classe II d'Angle. (Bassigny, 1979 ; Courson et Douyère, 2008)

#### 3.4.2.2 Dans le sens transversal

Comme cela a été décrit précédemment, selon le moment de l'avulsion de la PMP, les mouvements de la DMP et de la deuxième prémolaire pourront être :

- Spontanément favorables à l'obtention d'un point de contact correct entre les deux dents, si l'avulsion est réalisée au moment idéal.
- Défavorables à la bonne fermeture de l'espace extractionnel, si l'avulsion est réalisée avant ou après le moment idéal. Les mouvements de rotation, distalisation de la deuxième prémolaire, ou mésialisation de la DMP pourront alors être corrigés orthodontiquement. (Innes *et al.*, 2013)

### 3.4.3 Effets sur les rapports occlusaux

Après l'avulsion d'une PMP, l'espace post-extractionnel se referme majoritairement avec la mésialisation de la DMP, et une petite partie est refermée par la distalisation de la deuxième prémolaire.

Si l'avulsion de la PMP n'est pas réalisée à l'âge idéal :

- Au maxillaire, la mésialisation de la DMP peut s'accompagner d'une importante rotation, et ainsi d'un articulé-croisé postérieur.
- A la mandibule, les mouvements de bascule et de rotation sont plus fréquents au niveau des dents bordant l'édentement. Les contacts prématurés sont alors plus importants.
- Ces mouvements dentaires indésirables modifient les rapports occlusaux, et peuvent perturber la fonction masticatoire, en provoquant : des interférences travaillantes et non-travaillantes, des contacts prématurés, une latéro-déviation de la mandibule sur le chemin de fermeture, une fatigue musculaire et des troubles articulaires. Il est donc nécessaire de réaliser l'avulsion des PMP après établissement d'un plan de traitement global, afin de contrôler au mieux les migrations dentaires post-extractionnelles. (Halicioglu *et al.*, 2014b)

### 3.4.4 Effets sur le plan esthétique

#### 3.4.4.1 Au niveau du sourire

Une avulsion unilatérale de la PMP peut causer une déviation du milieu inter-incisif du côté de la dent extraite, notamment à la mandibule. Cette déviation peut également être causée par une fermeture asymétrique des espaces d'extraction dans le cas d'une avulsion bilatérale. (Cağlaroğlu *et al.*, 2008)

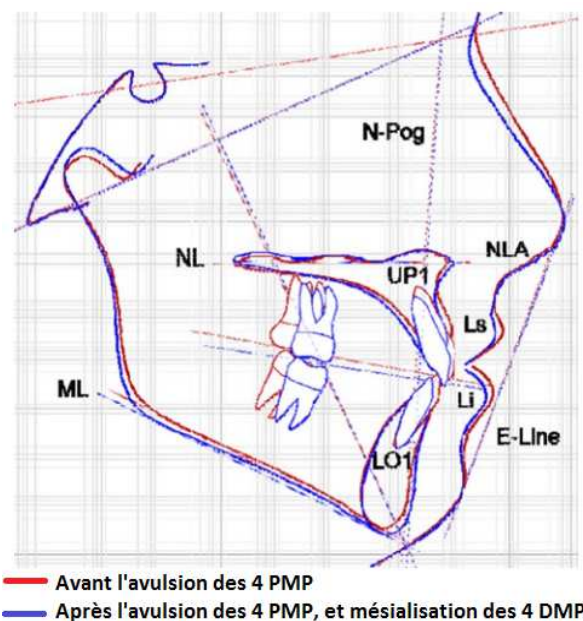
#### 3.4.4.2 Au niveau du profil

Une extraction unilatérale des PMP peut entraîner une asymétrie squelettique. Cette asymétrie s'observe notamment dans le tiers inférieur de la face. (Cağlaroğlu *et al.*, 2008)

Après avulsion des PMP mandibulaires chez un sujet de classe III, on note une rétrusion de la lèvre inférieure, rendant le profil plus esthétique. Après avulsion des PMP maxillaires chez un sujet de classe II, la rétrusion de la lèvre inférieure est atténuée, et l'esthétique du profil labial améliorée. (Zimmer *et al.*, 2016)

L'avulsion des PMP, en favorisant une rotation mandibulaire antérieure, peut provoquer des troubles de la croissance faciale, en particulier chez les sujets hypodivergents qui ont déjà une face courte avec une tendance à la rotation mandibulaire antérieure. On observe alors une diminution de la dimension verticale d'occlusion et de l'étage inférieur de la face. (Ammouche, 2015 ; Coulomb *et al.*, 1994)

La rétrusion des incisives maxillaires et mandibulaires suite à l'avulsion des 4 PMP cause un déplacement postérieur des tissus mous, entraînant une modification du profil. Cela doit être pris en considération lors de la réalisation du plan de traitement. (Jacobs *et al.*, 2011) (Figure 3.20).



**Figure 3.20** : Effets de l'avulsion des 4 PMP sur le profil. (Jacobs *et al.*, 2011)

### 3.4.5 Effets sur le parodonte

L'avulsion d'une PMP peut entraîner des problèmes parodontaux dus à une résorption de l'os alvéolaire au niveau du site d'extraction. (Halicioglu *et al.*, 2014a) Suite à l'extraction, l'os a tendance à se rétracter dans le sens vestibulo-lingual. Cet aspect rétracté peut gêner la migration mésiale de la DMP et provoquer une mésio-version de cette dent. Le déficit osseux initial s'accroît alors par le bourrage alimentaire, et les troubles parodontaux sont accélérés par les forces de mastication qui se ne transmettent pas dans l'axe de la dent. La DMP perdrait 72% de son efficacité masticatoire du fait de sa mésio-version. (Coulomb *et al.*, 1994)

### 3.5 Plan de traitement en fonction de la classe d'Angle

#### 3.5.1 En normocclusion

Les arcades dentaires forment un tout, et l'avulsion d'une dent peut se répercuter sur cet ensemble. Afin de ne pas perturber l'équilibre qu'une avulsion unitaire risque de compromettre, il faut parfois extraire une ou plusieurs PMP relativement saines en plus de celle dont l'avulsion a été rendue nécessaire par son délabrement. (Coulomb *et al.*, 1994)

Ainsi, Mac Ewen et Burk (1969), proposent la conduite à tenir suivante dans le cas d'une normocclusion initiale :

- Si les 4 PMP sont compromises, les 4 doivent être avulsées.
- Si 3 PMP sont compromises, les 4 doivent être avulsées.
- Si 2 PMP diamétralement opposées sont compromises, les 4 doivent être avulsées.
- Si 2 PMP antagonistes sont compromises, il n'est pas nécessaire d'extraire les 4. Il faudra alors faire attention au risque de déviation des milieux incisifs. En cas d'anomalie occlusale ou d'encombrement dentaire, on peut être amené à extraire les 4 PMP.
- Si une PMP mandibulaire est compromise, il faut extraire l'antagoniste maxillaire afin de prévenir son égression.
- Si une PMP maxillaire est compromise, l'avulsion de son antagoniste mandibulaire n'est pas indiquée, sauf si le patient présente un encombrement dentaire.

Ces anciennes règles peuvent servir de ligne de conduite, mais doivent être adaptées au cas de figure. Dans certaines situations, certains points semblent excessifs, et il est nécessaire de les moduler.

(Coulomb *et al.*, 1994)

#### Le nombre de PMP atteintes

<b>PMP compromises</b>	<b>Conduite à tenir</b>
3 ou 4 PMP	Extraction des 4 PMP
2 PMP mandibulaires	Extraction des 4 PMP
2 PMP maxillaires	Extraction des 2 PMP maxillaires
1 PMP maxillaire ou mandibulaire	Extraction de la PMP contra-latérale

**Figure 3.21** : Conduite à tenir en fonction du nombre de PMP atteintes de MIH. (Bonnet *et al.*, 2013)

### 3.5.2 Dans les cas d'encombrement dentaire

En cas d'encombrement dentaire, l'avulsion de PMP compromises à la place de prémolaires saines est indiquée.

La fermeture de l'espace d'extraction de la PMP se fait plus facilement lorsque l'encombrement est significatif.

Dans les cas d'encombrement minimal, la fenêtre d'avulsion de la PMP compromise est plus réduite, notamment à la mandibule. Le risque d'obtention d'un espace résiduel est donc plus élevé, la migration mésiale de la DMP pouvant être insuffisante.

En l'absence d'un encombrement significatif, la fermeture d'un large espace résiduel peut affecter négativement les tissus mous du profil, en entraînant une rétraction indésirable du segment antérieur. (Ong et Bleakley, 2010)

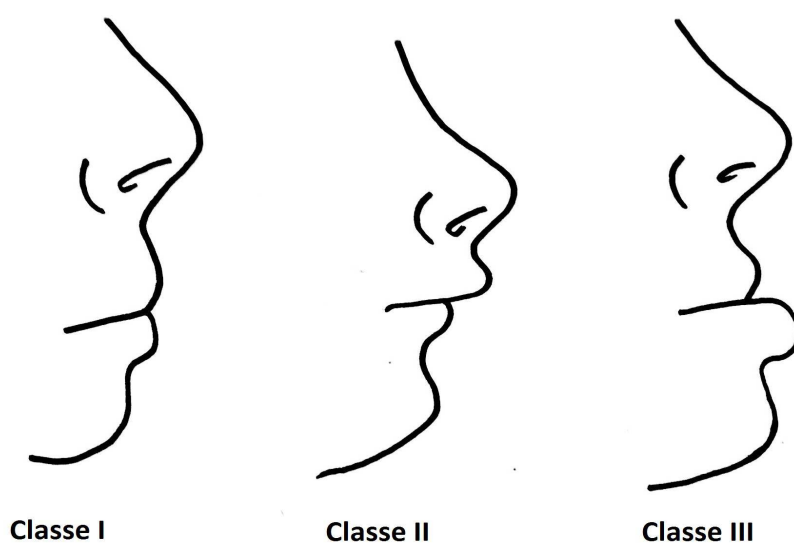
### 3.5.3 Définition de la classe d'Angle

La classification d'Angle est fondée sur les relations mésio-distales des dents, des arcades et des mâchoires qui s'expriment par le rapport entre les PMP et canines maxillaires et mandibulaires. (Zunzarren, 2014)

#### 3.5.3.1 Répercussion de la classe d'Angle sur le profil esthétique

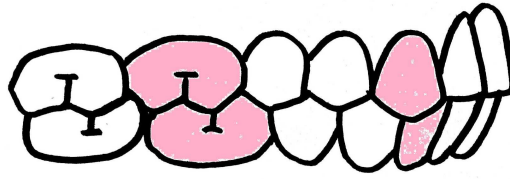
Selon la classe d'Angle, le profil esthétique du patient peut être défini ainsi (Figure 3.22) :

- En classe I, les lèvres inférieures et supérieures sont alignées verticalement.
- En classe II sévère, la lèvre inférieure et le menton sont en retrait par rapport à la lèvre supérieure.
- En classe III sévère, la lèvre inférieure et le menton sont en avant par rapport à la lèvre supérieure.



**Figure 3.22** : Incidence de la classe d'Angle sur le profil esthétique.

### 3.5.4 Cas de classe I



Classe I

Figure 3.23 : Classe I d'Angle.

#### 3.5.4.1 Avec un encombrement dentaire minimal

En présence d'un encombrement dentaire inférieur ou égal à 3 mm :

- Ne pas réaliser d'avulsion balancée (que ce soit à la mandibule ou au maxillaire) si les PMP concernées sont saines.
- Si une PMP mandibulaire est compromise, envisager une avulsion compensée afin d'éviter l'égression de son antagoniste maxillaire.
- Si une PMP maxillaire est condamnée, ne pas compenser avec l'avulsion de la PMP mandibulaire si elle est saine, le risque d'égression étant faible. (Sayagh *et al.*, 2012)

#### 3.5.4.2 Avec un encombrement dentaire important

En présence d'un encombrement dentaire supérieur à 3 mm :

- Si l'encombrement est postérieur :
  - Extraire les PMP au moment idéal, afin que les DMP aient une éruption optimale. L'encombrement au niveau prémolaire pourra alors être diminué grâce au gain d'espace.
  - Si l'encombrement postérieur est bilatéral, envisager des extractions balancées afin d'atténuer l'encombrement des deux côtés, et d'éviter la déviation des milieux inter-incisifs.
  - Si les PMP mandibulaires sont condamnées, envisager des extractions compensées des PMP maxillaires afin d'éviter leur égression, et d'atténuer un encombrement prémolaire maxillaire.
- Si l'encombrement est antérieur :
  - L'avulsion de PMP entraîne une légère diminution spontanée de l'encombrement antérieur.
  - L'avulsion des PMP peut être retardée jusqu'à l'éruption complète des DMP, pour une meilleure gestion de l'espace d'extraction, notamment au maxillaire. Ainsi, l'espace post-extractionnel sera utilisé pour aligner le secteur antérieur grâce à un traitement multibagues. (Sayagh *et al.*, 2012) Une autre solution consiste à extraire les PMP au moment idéal. L'encombrement est traité par la suite, en denture permanente. Si des extractions de prémolaires sont tout de même requises, il faudra alors s'assurer que les DDS sont bien présentes. (Cobourne *et al.*, 2014)

### 3.5.4.3 Tableau récapitulatif

Nous nous plaçons (Figure 3.24) dans une situation où le patient :

- Est de typologie mésiofaciale,
- Ne présente pas de décalage des bases osseuses,
- Ne présente pas de DDM,
- N'a aucune agénésie,
- A les germes des 4 DDS présents, dont la forme et la position sont correctes. (Quéré, 2010)

Il est important de préciser que l'avulsion d'une PMP saine sera à moduler en fonction de sa taille par rapport à la DMP antagoniste. L'objectif final est d'obtenir des relations occlusales correctes, entre des dents de forme et de volume similaires.

Classe I d'Angle			
Nombre de dents atteintes	Dent(s) délabrée(s)	Dent(s) à extraire	A prévoir
1 PMP	$\frac{6}{ }$	$\frac{6}{ }$	Attention au décalage du milieu inter-incisif
	$\frac{6}{ }$	$\frac{(6)}{6}$	Si conservation $6^J$ bloquer son égression et avulsion $8^J$ Attention au décalage des milieux inter-incisifs
2 PMP	$\frac{6}{ } \frac{6}{ }$	$\frac{6}{ } \frac{6}{ }$	
	$\frac{6}{ } \frac{6}{ }$	$\frac{(6)}{6} \frac{(6)}{6}$	Si conservation $6^J$ et $L^6$ , bloquer leur égression et extraire $8^J$ et $L^8$
	$\frac{6}{ }$	$\frac{6}{ }$	Attention au décalage des milieux inter-incisifs
	$\frac{6}{ } \frac{6}{ }$	$\frac{6}{(6)} \frac{(6)}{6}$	Si conservation $6^J$ et $7^8$ : - Bloquer égression $6^J$ - Extraire $8^J$ et $7^8$ - Attention au décalage des milieux inter-incisifs
3 PMP	$\frac{6}{ } \frac{6}{ }$	$\frac{6}{(6)} \frac{6}{6}$	Si conservation $6^J$ : - Avulsion $8^J$ - Attention décalage du milieu inter-incisif
	$\frac{6}{6} \frac{6}{ }$	$\frac{6}{6} \frac{(6)}{6}$	Si conservation $L^6$ : - Bloquer son égression - Avulsion $L^8$ - Attention décalage du milieu inter-incisif
4 PMP	$\frac{6}{6} \frac{6}{6}$	$\frac{6}{6} \frac{6}{6}$	

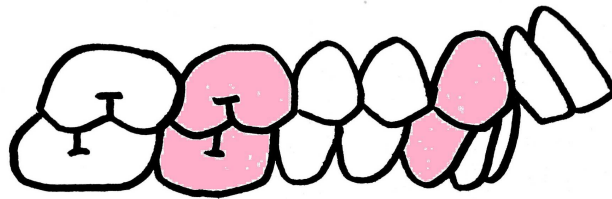
**Figure 3.24** : Conduite à tenir en fonction du nombre de PMP atteintes de MIH, dans le cas d'une classe I d'Angle. (Quéré, 2010)

En dehors de cette situation idéale, de nombreux paramètres sont à étudier, en étroite collaboration avec l'orthodontiste. Le choix des dents à extraire est alors propre à chaque cas clinique.



### 3.5.5 Cas de classe II

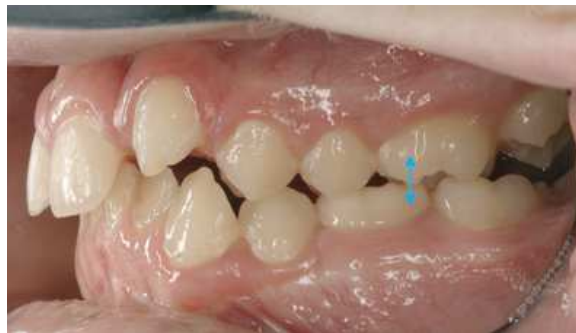#### 3.5.5.1 Classe II division 1



**Classe II division 1**

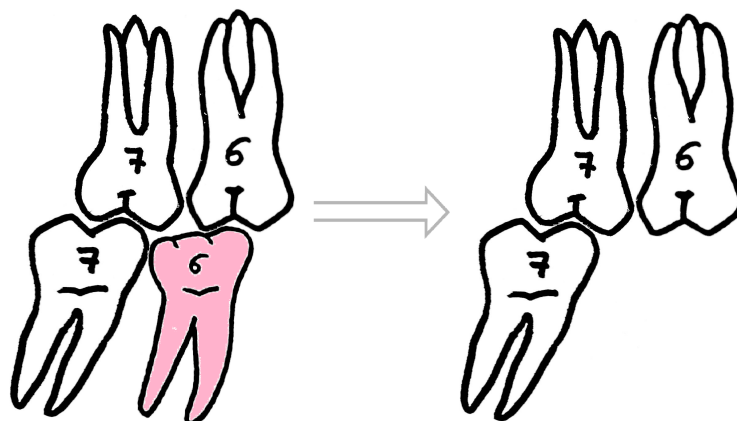
**Figure 3.25 :** Classe II division 1 d'Angle.

Si une PMP mandibulaire est compromise, la PMP maxillaire antagoniste sera quand même en occlusion avec la deuxième molaire temporaire ou la deuxième prémolaire mandibulaire. (Figure 3.26). Ce rapport occlusal empêche donc l'égression de la PMP maxillaire. Une avulsion compensée de la PMP maxillaire n'est alors pas requise. (Ong et Bleakley, 2010)



**Figure 3.26 :** Contact de la PMP maxillaire avec la deuxième molaire temporaire mandibulaire. (Ong et Bleakley, 2010)

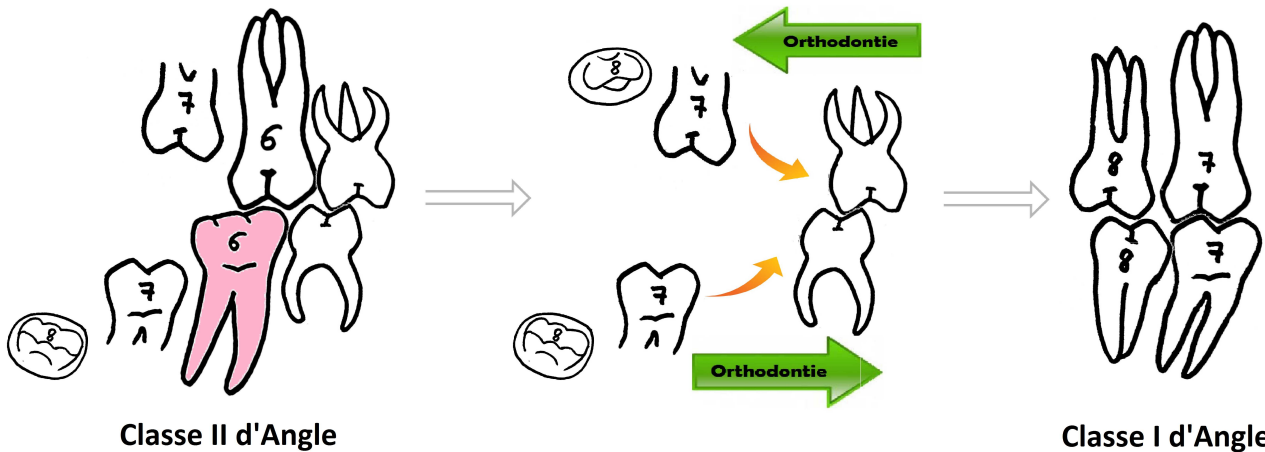
Cependant, l'avulsion inappropriée d'une PMP mandibulaire, si elle n'est pas réalisée de façon réfléchie, peut aggraver la malocclusion préexistante. (Figure 3.27).



**Aggravation de la Classe II**

**Figure 3.27 :** En classe II d'Angle, l'avulsion inappropriée de la PMP mandibulaire aggrave la situation.

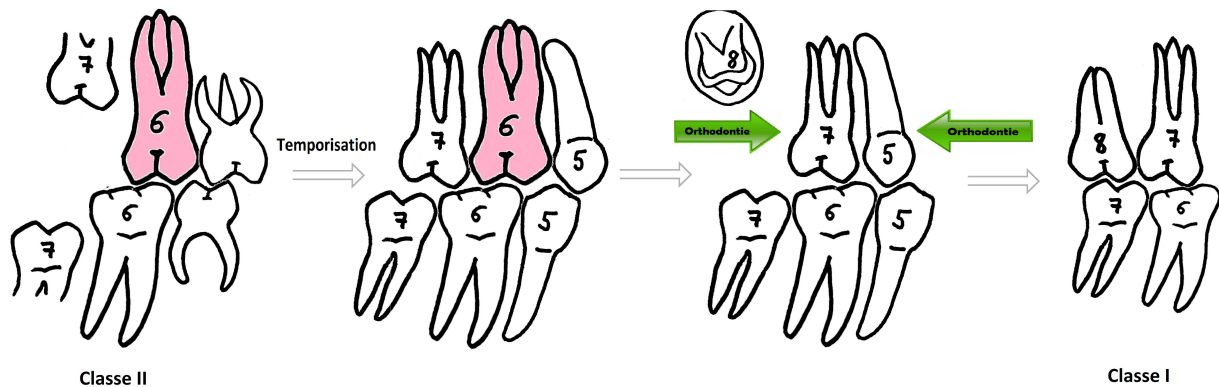
Afin d'éviter l'aggravation de la classe II quand une PMP mandibulaire est compromise, on réalise l'avulsion compensée de son antagoniste maxillaire. (Ong et Bleakley, 2010) (Figure 3.28).



**Figure 3.28 :** Avulsion compensée de la PMP maxillaire, lorsque la PMP mandibulaire est compromise.

Au maxillaire, l'espace post-extractionnel est utile pour corriger les rapports incisifs. Les avulsions compensées et balancées de PMP mandibulaires saines ne sont pas indiquées. (Cobourne *et al.*, 2014)

Si une PMP maxillaire est compromise, l'idéal est de temporiser, afin de la conserver en tant que mainteneur d'espace jusqu'à l'éruption complète de la DMP maxillaire. Cela empêche la mésialisation de la DMP, et permet d'utiliser l'espace de la PMP extraite pour faire reculer le bloc antérieur et obtenir une classe I d'Angle en fin de traitement orthodontique. (Ong et Bleakley, 2010) (Figure 3.29).



**Figure 3.29 :** Conservation de la PMP maxillaire comme mainteneur d'espace.


Si les PMP maxillaires nécessitent une avulsion immédiate :

- Un traitement orthodontique peut être mis en place immédiatement après avulsion afin de corriger les rapports occlusaux.
- Un traitement orthodontique peut être mis en place une fois que les DMP éruptées ont pris leur place. La correction de la malocclusion à ce stade peut être traitée par des dispositifs amovibles et/ou fixes. Dans le cas d'un encombrement dentaire important, si l'on observe les germes des DDS radiographiquement, un espace supplémentaire peut être ménagé pour corriger les relations incisives en réalisant l'avulsion de deux prémolaires maxillaires. (Cobourne *et al.*, 2014)

Afin d'éviter une déviation des milieux inter-incisifs, l'avulsion balancée de la PMP maxillaire opposée, une fois la DMP totalement éruptée, est à considérer. L'espace gagné par l'avulsion bilatérale des PMP maxillaires peut être utilisé pour réduire le surplomb, et corriger la malocclusion de classe II et l'alignement dentaire.

Il est nécessaire de réaliser une analyse orthodontique et céphalométrique préalable de la malocclusion, avant d'entreprendre les extractions. (Ong et Bleakley, 2010)

#### 3.5.4.2 Classe II division 2



#### Classe II division 2

**Figure 3.30** : Classe II division 2 d'Angle.

Ce genre de cas peut être difficile à traiter, notamment quand une PMP mandibulaire est compromise. En général, en présence d'un type brachyfacial, on évite les extractions à la mandibule, le contrôle du surplomb et de la fermeture d'espace d'extraction pouvant être très compliqués. L'avis d'un orthodontiste est plus que nécessaire dans ce cas.

Si une PMP maxillaire est compromise, il est préférable, comme pour les cas de classe II division 1, de la conserver (dans la mesure du possible) en tant que mainteneur d'espace jusqu'à l'éruption complète de la DMP maxillaire.

(Ong et Bleakley, 2010)

### 3.5.4.3 Tableau récapitulatif

Nous nous plaçons dans les mêmes conditions que pour la figure 3.24.

Classe II d'Angle			
Nombre de dents atteintes	Dent(s) délabrée(s)	Dent(s) à extraire	A prévoir
1 PMP	$\begin{array}{ c } \hline 6 \\ \hline \end{array}$	$\begin{array}{ c c } \hline 6 & 6 \\ \hline \end{array}$	
	$\begin{array}{ c } \hline 6 \\ \hline \end{array}$	$\begin{array}{ c } \hline 6 \\ \hline \end{array}$	Attention au décalage des milieux inter-incisifs
2 PMP	$\begin{array}{ c c } \hline 6 & 6 \\ \hline \end{array}$	$\begin{array}{ c c } \hline 6 & 6 \\ \hline \end{array}$	
	$\begin{array}{ c c } \hline 6 & 6 \\ \hline \end{array}$	$\begin{array}{ c c } \hline 6 & 6 \\ \hline \end{array}$	
	$\begin{array}{ c } \hline 6 \\ \hline \end{array}$	$\begin{array}{ c } \hline 6 \\ \hline \end{array}$	Attention au décalage des milieux inter-incisifs
	$\begin{array}{ c } \hline 6 \\ \hline \end{array}$	$\begin{array}{ c c } \hline 6 & 6 \\ \hline \end{array}$	Si conservation 6 $\bar{1}$ : - Avulsion 6 $\bar{1}$ - Attention décalage du milieu inter-incisif
3 PMP	$\begin{array}{ c c } \hline 6 & 6 \\ \hline \end{array}$	$\begin{array}{ c c } \hline 6 & 6 \\ \hline \end{array}$	Attention décalage du milieu inter-incisif
	$\begin{array}{ c } \hline 6 \\ \hline \end{array}$	$\begin{array}{ c c } \hline 6 & 6 \\ \hline \end{array}$	
4 PMP	$\begin{array}{ c c } \hline 6 & 6 \\ \hline \end{array}$	$\begin{array}{ c c } \hline 6 & 6 \\ \hline \end{array}$	
	$\begin{array}{ c } \hline 6 \\ \hline \end{array}$	$\begin{array}{ c c } \hline 6 & 6 \\ \hline \end{array}$	

**Figure 3.31** : Conduite à tenir en fonction du nombre de PMP atteintes de MIH, dans le cas d'une classe II d'Angle. (Quéré, 2010)

En dehors de cette situation idéale, de nombreux paramètres sont à étudier, en étroite collaboration avec l'orthodontiste. Le choix des dents à extraire est alors propre à chaque cas clinique.

### 3.5.6 Cas de classe III

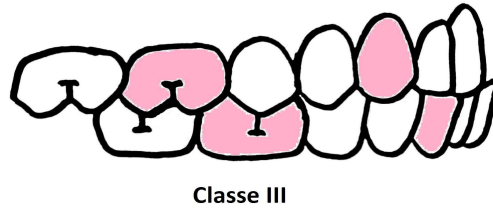


Figure 3.32 : Classe III d'Angle.

Le traitement des malocclusions de classe III est vraiment complexe. Une extraction inappropriée peut sévèrement perturber le futur traitement orthodontique :

- L'avulsion inappropriée d'une PMP maxillaire peut entraîner un surplomb antérieur et/ou buccal inadéquat, et aggraver le problème pré-existant. (Figure 3.33).

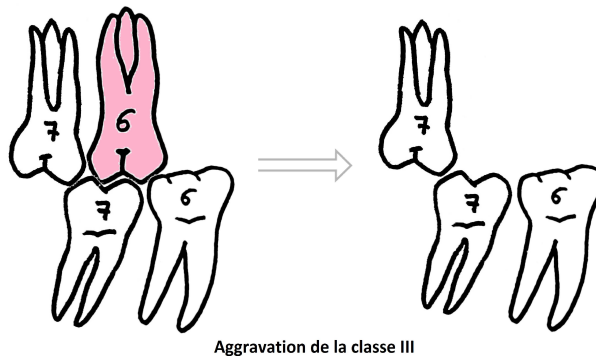


Figure 3.33 : En classe III d'Angle, l'avulsion inappropriée de la PMP maxillaire aggrave la situation.

- L'avulsion inappropriée d'une PMP mandibulaire peut compliquer la prise en charge orthodontique si une chirurgie orthognatique est requise.

Il faudra donc consulter l'orthodontiste avant d'entreprendre une extraction.

(Ong et Bleakley, 2010)

Suite à l'avulsion de PMP mandibulaires, la réduction du nombre de dents à la mandibule prépare le terrain pour de potentiels changements sur l'arcade inférieure. (Figure 3.34) Ces changements, notamment la rétrusion des incisives mandibulaires, peuvent être requis pour rétablir une relation occlusale idéale, et éviter la chirurgie orthognatique à certains patients. Après avulsion des PMP mandibulaires, le profil est significativement plus esthétique grâce à la rétrusion de la lèvre inférieure. (Zimmer *et al.*, 2016)

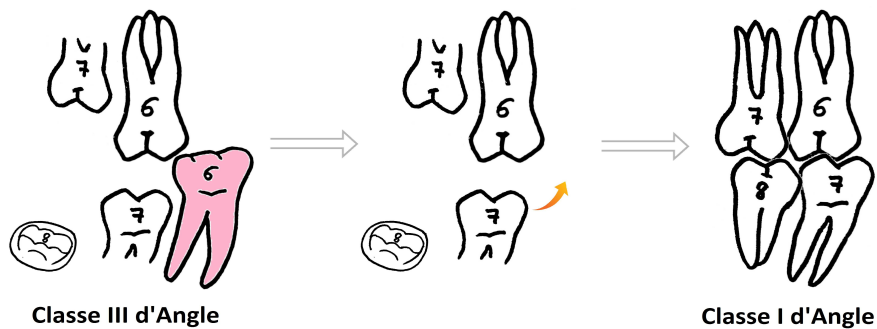


Figure 3.34 : En classe III d'Angle, l'avulsion de la PMP mandibulaire permet de retrouver une classe I d'Angle.

### 3.5.6.1 Tableau récapitulatif

Nous nous plaçons dans les mêmes conditions que pour la figure 3.24.

Classe III d'Angle			
Nombre de dents atteintes	Dent(s) délabrée(s)	Dent(s) à extraire	A prévoir
1 PMP	$\frac{6}{6}$	$\frac{6}{6}$	Attention au décalage des milieux inter-incisifs
	$\frac{6}{6}$	$\frac{6}{6}$	Bloquer égression <sup>6J</sup> et avulsion <sup>8J</sup> Attention au décalage du milieu inter-incisif
2 PMP	$\frac{6}{6}$   $\frac{6}{6}$	$\frac{6}{6}$   $\frac{6}{6}$	
	$\frac{6}{6}$   $\frac{6}{6}$	$\frac{6}{6}$   $\frac{6}{6}$	Bloquer égression <sup>6J</sup> et <sup>L6</sup> et extraire <sup>8J</sup> et <sup>L8</sup>
	$\frac{6}{6}$   $\frac{6}{6}$	$\frac{6}{6}$   $\frac{6}{6}$	Attention au décalage des milieux inter-incisifs
	$\frac{6}{6}$   $\frac{6}{6}$	$\frac{6}{6}$   $\frac{(6)}{6}$	Si conservation <sup>L6</sup> : - Bloquer son égression - Avulsion <sup>L8</sup> - Attention décalage du milieu inter-incisif
3 PMP	$\frac{6}{6}$   $\frac{6}{6}$	$\frac{6}{6}$   $\frac{6}{6}$	
	$\frac{6}{6}$   $\frac{6}{6}$	$\frac{6}{6}$   $\frac{(6)}{6}$	Si conservation <sup>L6</sup> : - Bloquer son égression - Avulsion <sup>L8</sup> - Attention décalage du milieu inter-incisif
4 PMP	$\frac{6}{6}$   $\frac{6}{6}$	$\frac{6}{6}$   $\frac{6}{6}$	

**Figure 3.36** : Conduite à tenir en fonction du nombre de PMP atteintes de MIH, dans le cas d'une classe II d'Angle. (Quéré, 2010)

En dehors de cette situation idéale, de nombreux paramètres sont à étudier, en étroite collaboration avec l'orthodontiste. Le choix des dents à extraire est alors propre à chaque cas clinique.

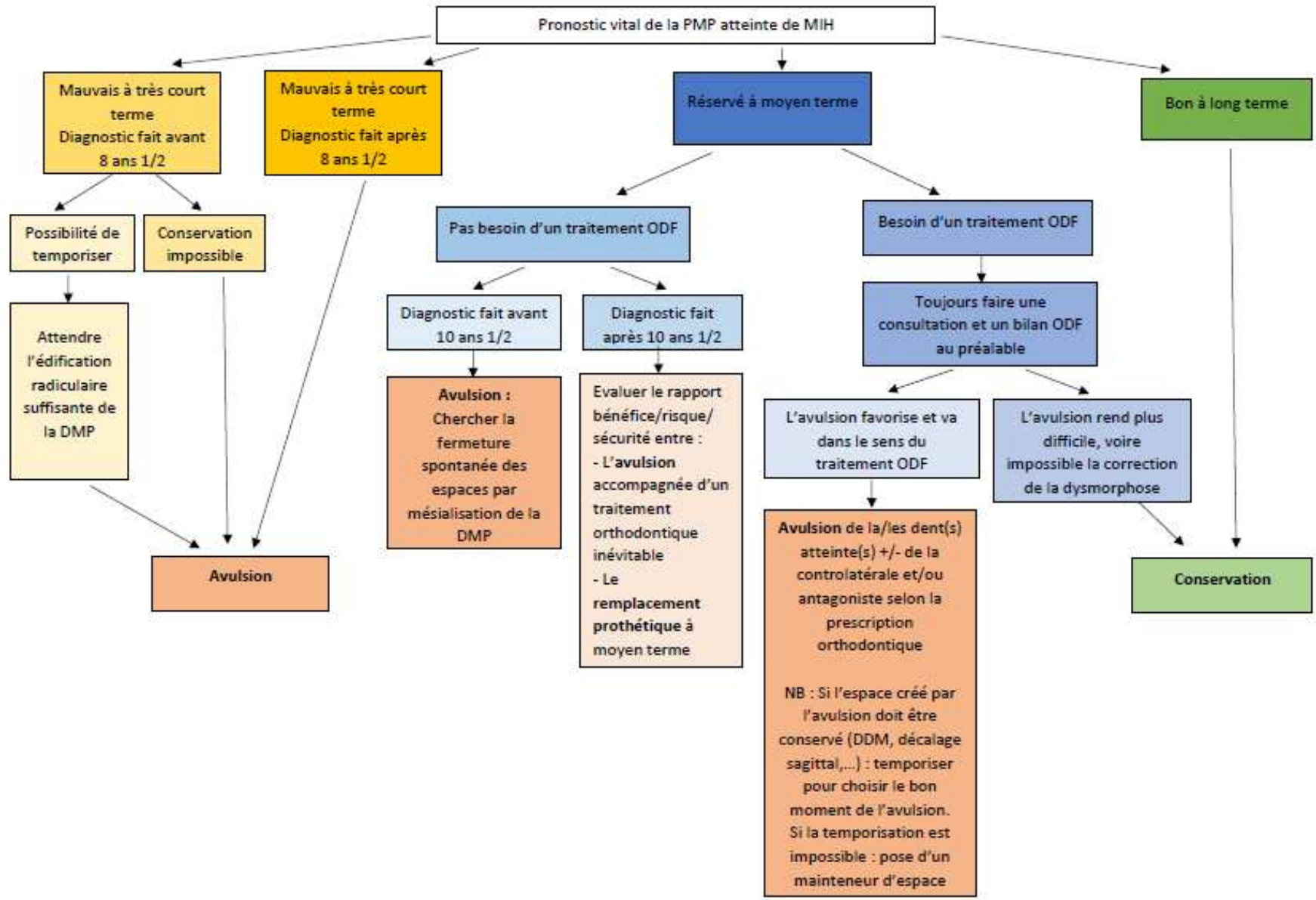


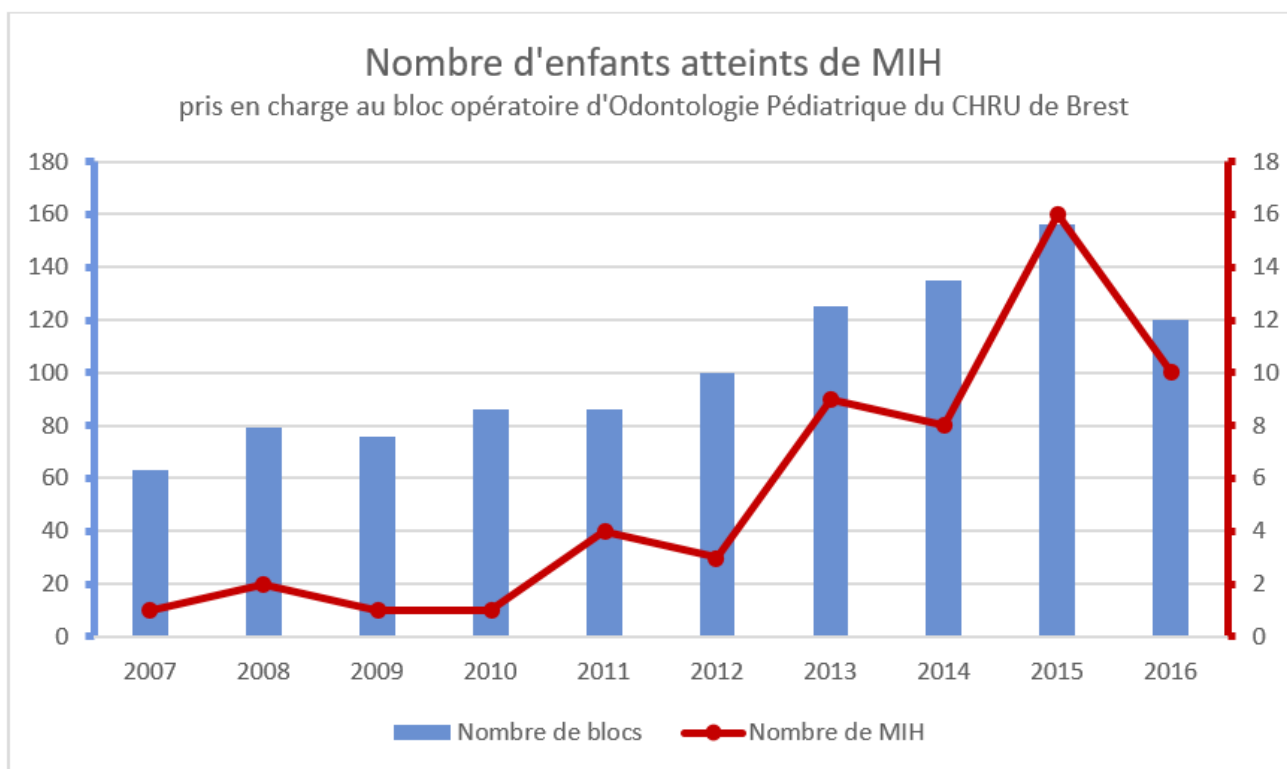
Figure 3.37 : Organigramme du processus décisionnel en fonction du pronostic. (Douyère et Verthier, 2008)

## CHAPITRE 4. PRISE EN CHARGE ET SUIVI DES ENFANTS AU BLOC OPERATOIRE DU CHRU DE BREST

### 4.1 L'Hypominéralisation Molaires-Incisives en chiffres

Nous avons recueilli les données suivantes dans les cahiers de blocs opératoires d'Odontologie Pédiatrique du CHRU de Brest. Chaque opérateur (Dr d'Arbonne et Dr Foray) indique après chaque intervention la date du jour, le nom et le prénom de l'enfant, sa date de naissance, le motif de l'opération, ainsi que les soins réalisés pour chaque dent traitée. Cela nous a permis de recenser tous les enfants porteurs de MIH traités sous anesthésie générale depuis 1994. Le premier cas de MIH soigné au bloc opératoire date de 2007.

Le graphique suivant (Figure 4.1) présente, pour chaque année, le nombre d'enfants atteints de MIH pris en charge sous anesthésie générale, ainsi que le nombre d'interventions pratiquées au bloc opératoire.



**Figure 4.1** : Nombre d'enfants atteints de MIH pris en charge au bloc opératoire.

Ce graphique permet de constater que :

**- Le nombre d'interventions pratiquées au bloc opératoire ne cesse d'augmenter :**

En 2007, 63 interventions sous anesthésie générale ont été réalisées, contre 156 en 2015 ; soit une augmentation de 147,6%. Cette forte progression montre qu'il y a une énorme demande en terme de soins sous anesthésie générale.

Le nombre croissant d'interventions au bloc opératoire pourrait s'expliquer par le fait que les dentistes traitants adressent de plus en plus souvent les enfants au centre de soins dentaires du CHRU de Brest. Pourquoi ?



→ **Souvent, l'enfant est adressé pour refus de soins :**

Dans les cahiers de blocs opératoires, la raison de chaque opération est indiquée. La plupart du temps, l'enfant est opéré en raison de son manque de coopération (phobie, angoisse, handicap ou très jeune âge), et/ou d'un nombre important de soins à réaliser.

L'enfant est un patient particulier, et il n'est pas toujours facile de le prendre en charge. Cela est d'autant plus vrai pour les enfants peu coopérants ou nécessitant un grand nombre de soins. En présence d'un enfant difficile, la prescription d'une prémédication sédatrice ne suffit pas toujours pour réaliser les soins dans de bonnes conditions. En outre, un enfant atteint de MIH est particulièrement anxieux. Les dents atteintes de MIH « s'effritent », et les restaurations sont non pérennes car le collage est difficile. Ainsi, le praticien est fréquemment dépourvu de solutions pour soigner cette pathologie. Il préfère alors adresser l'enfant à un confrère spécialiste. Le centre de soins dentaires du CHRU de Brest compte, parmi ses praticiens, des pédodontistes pouvant pratiquer les soins sous MEOPA et sous anesthésie générale. Leur expérience et l'équipement dont ils disposent les amènent à être très souvent sollicités par leurs confrères libéraux.

En 2007, le centre de soins dentaires de Brest s'équipe du MEOPA. Grâce à cette méthode de sédation, les praticiens utilisateurs pensaient réduire le nombre d'interventions pratiquées au bloc opératoire. Bien que le MEOPA ait transformé la prise en charge des enfants anxieux et phobiques, ceci n'a pas permis de réduire le nombre de blocs opératoires. Il semblerait que cette technique ait créé une nouvelle demande.

Actuellement, 1200 enfants sont sur liste d'attente pour avoir une consultation pédodontique au centre de soins dentaires du CHRU de Brest.

→ **Les soins dentaires réalisés sur les enfants sont peu rémunérés, alors qu'ils sont très chronophages.**

A titre d'exemple, le tarif de l'avulsion d'une dent définitive est fixé à 33,44€ chez un adulte, alors que celui de l'avulsion d'une dent temporaire chez un enfant est fixé à 16,72€.

Le contexte stressant de la prise en charge de l'enfant, et la faible rémunération des soins pédodontiques font que certains dentistes préfèrent adresser ces patients à des spécialistes plutôt que de les soigner. La revalorisation prochaine de certains soins pédodontiques va-t-elle inciter les dentistes à soigner les enfants plus souvent ?

**- Le nombre de patients atteints de MIH traités au bloc opératoire d'Odontologie Pédiatrique du CHRU de Brest augmente au fil des ans :**

Il est passé de 1 à 16 entre 2007 et 2015, soit une augmentation de 1500%. En 2015, 10% des enfants soignés sous anesthésie générale sont porteurs de MIH. Nous pouvons expliquer cela par le fait que :

→ **La prévalence de la MIH augmente.**

→ **Les praticiens adressent de plus en plus leurs cas de MIH au centre de soins dentaires de Brest, car ils sont souvent dépourvus de solutions.**

Dans les cahiers de blocs opératoires, nous avons également relevé le nombre de PMP atteintes de MIH, et le type de traitement effectué sur ces dents. Le graphique ci-dessous (Figure 4.2) illustre ces valeurs.

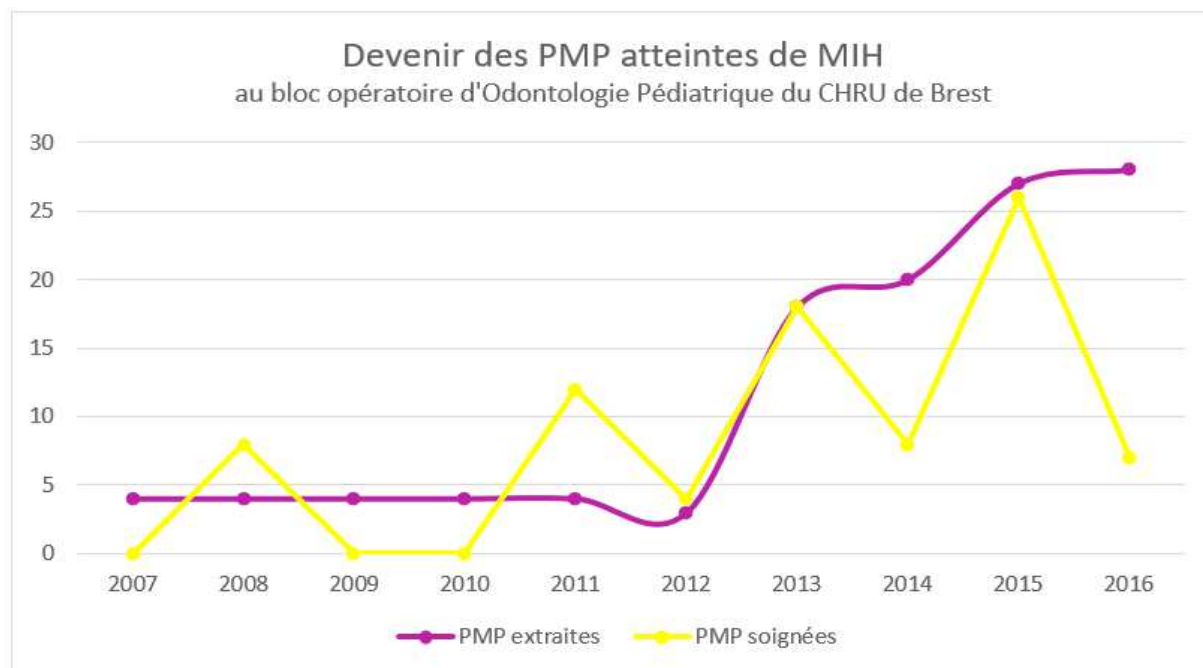


Figure 4.2 : Devenir des PMP atteintes de MIH.

Ces courbes montrent que :

**- De plus en plus de PMP atteintes de MIH sont traitées au bloc opératoire.**

Cela s'explique en partie par l'augmentation du nombre d'enfants atteints de MIH vus au bloc opératoire. (Figure 4.1).

Notons aussi que les patients atteints de MIH arrivent tardivement au centre de soins dentaires de Brest : ils ont déjà été vus plusieurs fois par leur dentiste traitant, et des soins (ou des tentatives de soins) ont été réalisés à plusieurs reprises. Suite aux échecs de traitements, les dentistes les adressent au centre de soins dentaires. Nous recevons ainsi beaucoup de cas sévères, pour lesquels les dentistes traitants ne trouvent plus de solutions.

**- Depuis 2012, de plus en plus de PMP sont extraites.**

Les travaux de recherche, les études cliniques, mais également l'expérience clinique, font que la prise en charge a évolué. Nous savons aujourd'hui que l'extraction des PMP (délabrées ou non) dans le cas de MIH sévères est un traitement reconnu. Notre décision d'extraire des PMP doit être prise conjointement avec l'orthodontiste, après étude rigoureuse du cas clinique.

**Comme les chiffres le montrent, le nombre de patients atteints de MIH consultant au centre de soins dentaires du CHRU de Brest ne fait que croître. Certains d'entre eux (phobie, dents fortement délabrées, extractions multiples, jeune âge,...) sont soignés sous anesthésie générale, et les avulsions des PMP se pratiquent de plus en plus souvent.**

**Depuis 2007, nos nombreux cas cliniques montrent le succès des traitements par extractions pilotées des PMP. Ces résultats confirment que c'est une technique de choix, notamment pour les cas de MIH sévères.**

## 4.2 Cas cliniques

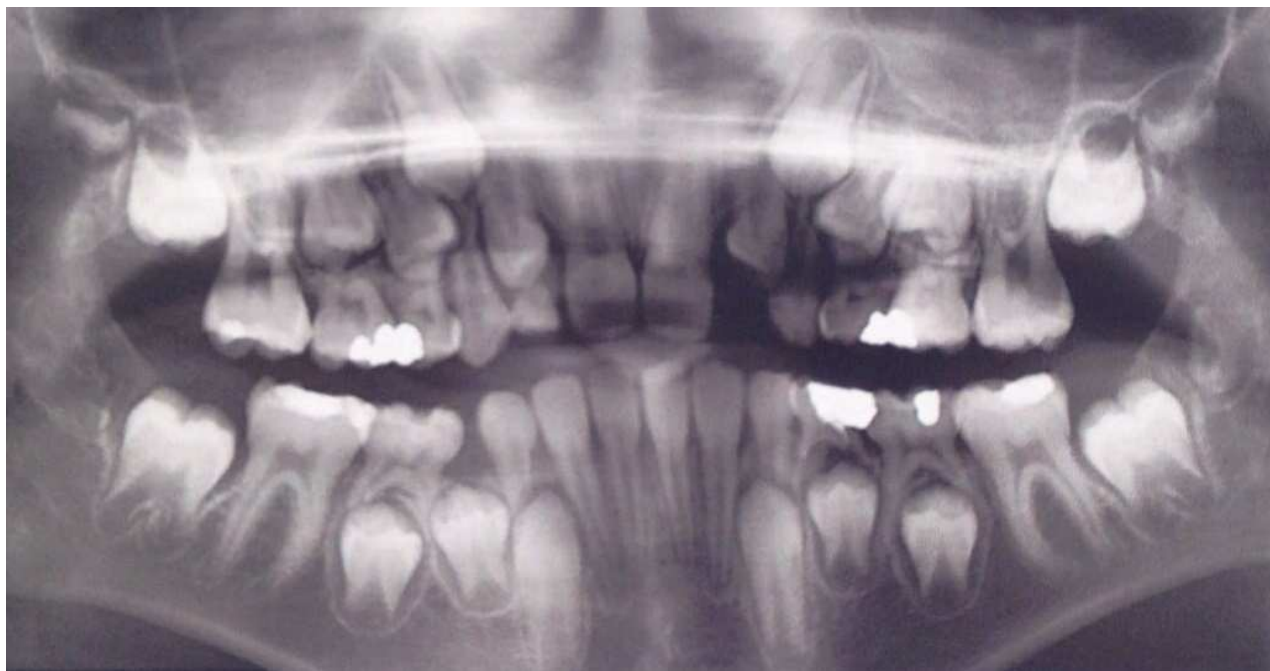Nous avons vu que l'avulsion de PMP atteintes de MIH, associée ou non à l'avulsion de dents saines, au moment idéal permet de résoudre simplement une situation initialement compliquée. Les cas cliniques qui suivent portent sur des enfants pris en charge et suivis au centre de soins dentaires du CHRU de Brest.

### **Sarah, née le 20/05/2005 :**

**La patiente est adressée le 05/12/2012 à 7 ans et 7 mois par son dentiste traitant pour refus total de soins, et MIH sévère :**

- 3 PMP sont sévèrement atteintes de MIH (16, 26, 36), ainsi que 3 incisives (11, 21, 31), qui sont de teinte orangée. 16, 26, et 36 sont cariées, malgré une bonne hygiène bucco-dentaire. Elles sont sensibles et ont tendance à s'effriter.
- Les molaires temporaires présentent des soins volumineux.
- Nous notons : → à droite, une Classe II division 1 canine totale,  
→ à gauche, une classe II division 1 d'une demi-canine,  
→ aucun trouble squelettique associé.
- Le 18/11/2013, après avis orthodontique, l'indication d'extraction des 4 PMP est posée. Cependant, Sarah présente un retard d'âge dentaire d'un an et demi ; le croissant inter-radulaire des DMP n'est toujours pas visible. Il est alors nécessaire de temporiser, avec l'application de vernis fluorés, et des restaurations par CVI.

**Une radiographie panoramique est réalisée le 26/11/2014. Sarah a 9 ans et demi, et 7 ans et 10 mois d'âge dentaire. (Figure 4.3).**



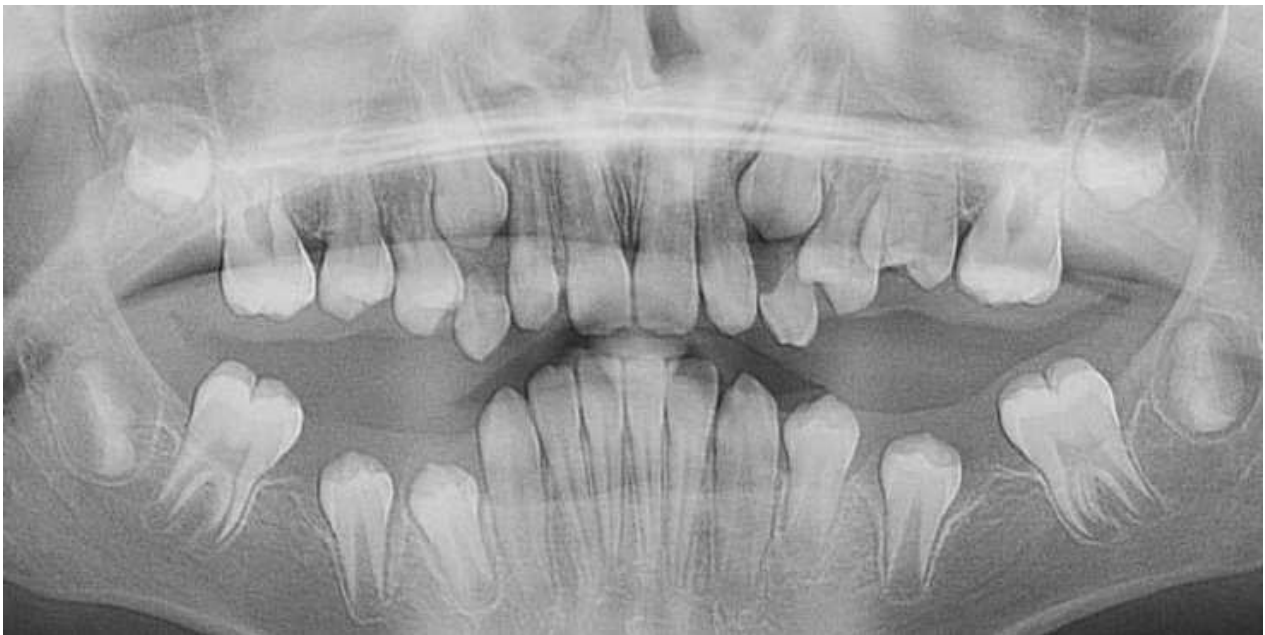**Figure 4.3 :** Panoramique dentaire du 26/11/2014.

La radiographie permet de remarquer :

- La présence des germes des 4 DDS. 38 semble mésio-versée.
- Un début de minéralisation de la furcation des DMP.
- Un encombrement maxillaire et mandibulaire.
- Une position distale du germe de 35.

**L'avulsion des 4 PMP et des molaires temporaires est pratiquée le 29/05/2015 sous anesthésie générale. Sarah a 10 ans, et environ 8 ans et demi d'âge dentaire.**

**Une nouvelle radiographie panoramique est effectuée le 26/04/2016. Sarah a 10 ans et 11 mois, et 9 ans et demi d'âge dentaire. (Figure 4.4).**

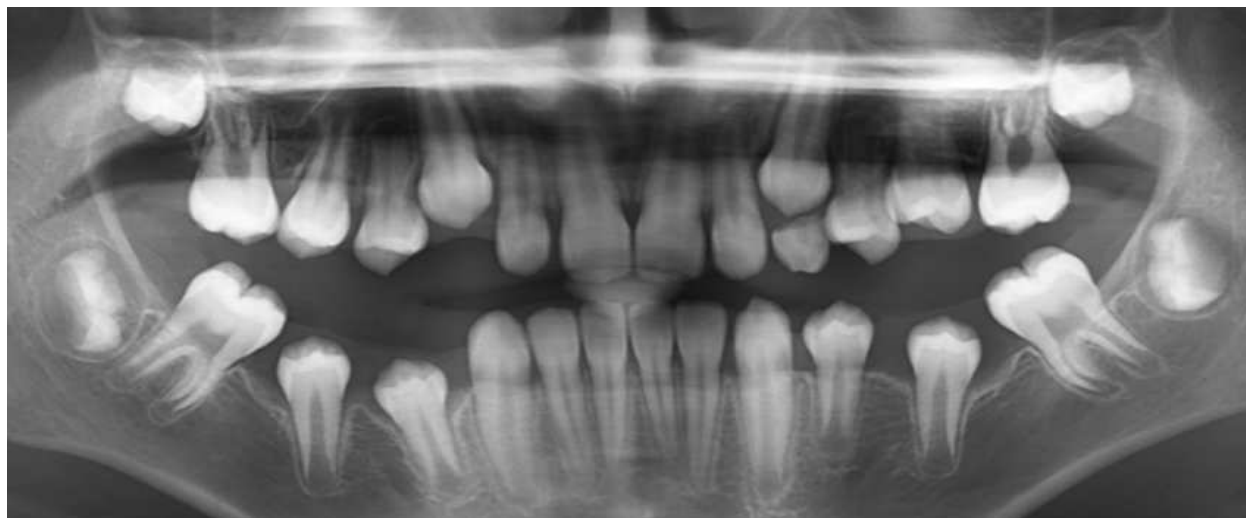


**Figure 4.4 :** Panoramique dentaire du 29/05/2015.

Le cliché montre que :

- Les DMP se sont mésialées spontanément.
- 17 et 27 sont en place de 16 et 26.
- Les espaces post-extractionnels ne sont pas encore fermés à la mandibule. 37 et 47 sont légèrement mésio-versées. La légère disto-version de 35 et 45 laisse apparaître un diastème entre 34-35 et 44-45.
- Les DDS maxillaires semblent avoir suivi la mésialisation spontanée de 17 et 27, ce qui ne paraît pas être le cas à la mandibule.
- Il n'y a plus d'encombrement dentaire à la mandibule.
- L'encombrement est moindre au maxillaire, et les canines sont en position moins haute.

Le 16/11/2016, Sarah est revue en consultation au centre de soins dentaires, et une nouvelle radiographie panoramique est effectuée. Sarah a 11 ans et demi. (Figure 4.5).



**Figure 4.5 :** Panoramique dentaire du 16/11/2016.

Nous notons que :

- Au maxillaire :

→ Les canines sont en position moins haute. Les diastèmes entre 12-11, 15-14, 21-22, et 25-26 semblent se fermer spontanément, laissant ainsi l'espace suffisant pour l'éruption de 13 et 23. La situation au maxillaire paraît donc optimale.

- A la mandibule :

→ Les DMP ont continué leur mésialisation spontanée, mais également leur mésioversion.

→ Les prémolaires semblent s'être légèrement redressées, mais les diastèmes persistent entre elles.

→ 48 semble suivre la mésialisation spontanée de 47, mais cela n'est apparemment pas le cas de 38.

- A l'examen clinique :

- La denture est maintenant, à droite comme à gauche, en classe I molaire.

- Les DMP sont en occlusion. A l'examen endobuccal, leur axe est tout à fait satisfaisant.

Sarah continue à être suivie au centre de soins dentaires du CHRU de Brest. Elle a été orientée vers un orthodontiste afin de finaliser son traitement : correction de l'axe des DMP mandibulaires, fermeture des diastèmes mandibulaires, et surveillance de l'éruption de 38.

**Le traitement par extraction des 4 PMP est d'ores et déjà une réussite :**

- Sarah n'a plus de douleurs. Ainsi, l'hygiène bucco-dentaire est maîtrisée, et la confiance envers les dentistes est rétablie,

- elle se laisse soigner sans problème,

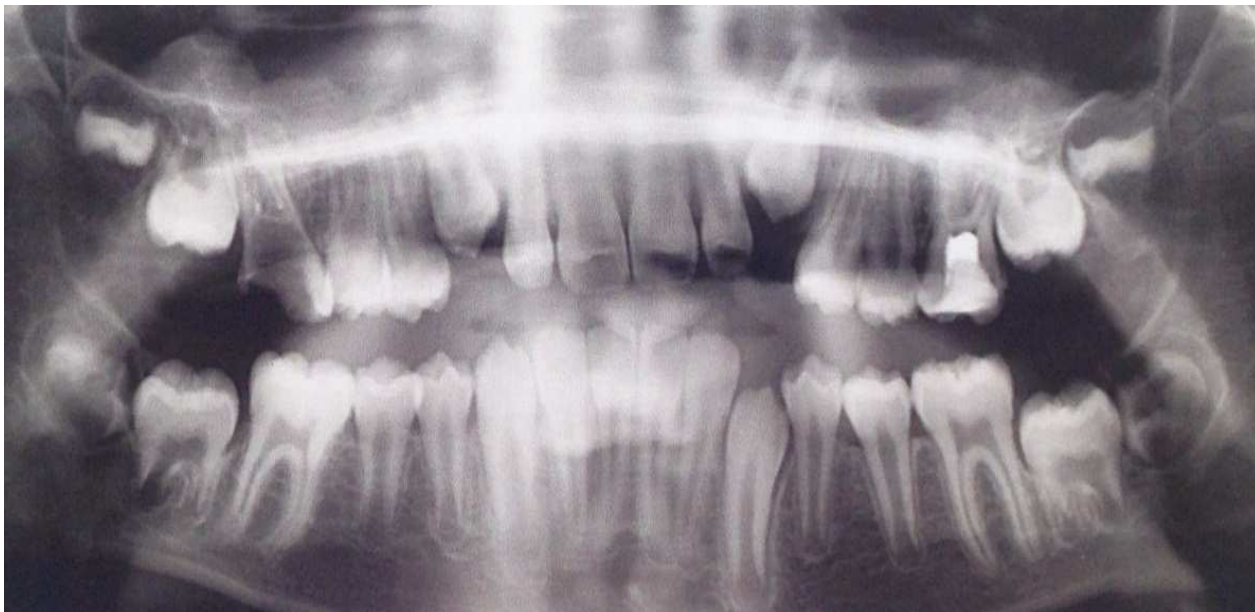
- toutes les dents sont saines,

- initialement en classe II bilatérale, la denture est maintenant en classe I d'Angle,

- il n'y a plus d'encombrement dentaire.

**Thibault, né le 08/02/2005 :**

Thibault est adressé à 10 ans et demi, et 9 ans et demi d'âge dentaire par son dentiste traitant, qui ne parvenait plus à le soigner. Sur l'orthopantomogramme réalisé lors de sa première consultation, nous pouvons voir : (Figure 4.6)

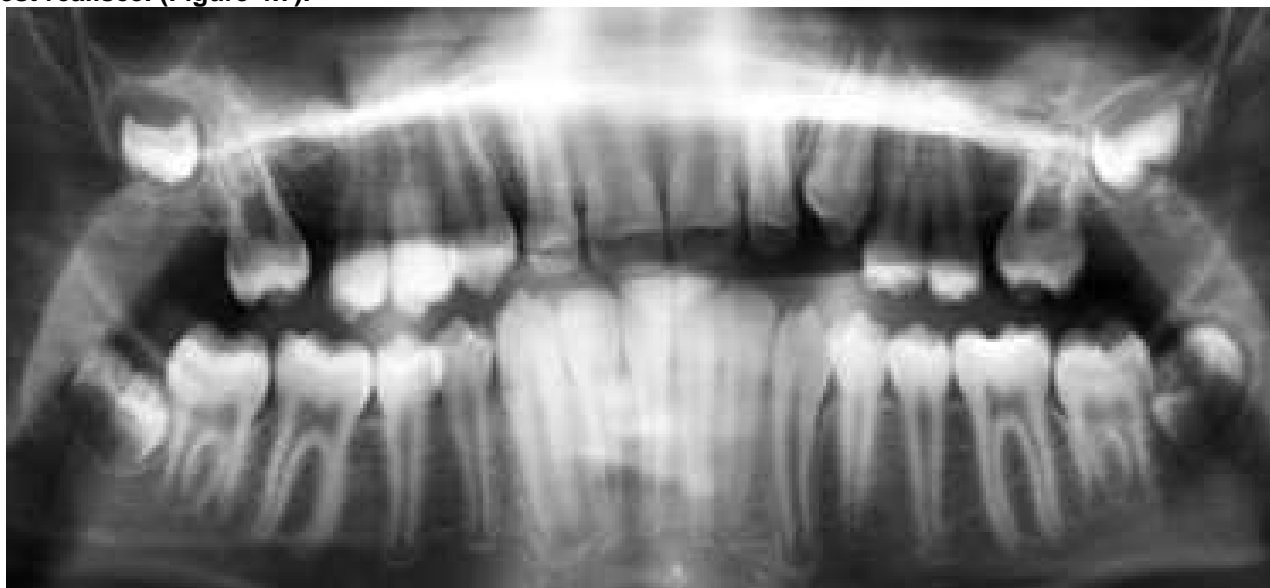

**Figure 4.6 :** Panoramique dentaire du 07/07/2015.

- Que 16 et 26 sont très délabrées.
- Que 36 est légèrement cariée en occlusal, et 46 est indemne.
- Les germes des 4 DDS.
- Un début d'édification du premier tiers radiculaire des DMP.

**Après avis orthodontique, il est convenu d'extraire 16 et 26, de restaurer 36, et de sceller les sillons de 46.** Le choix de l'anesthésie générale est retenu, car Thibault est un patient anxieux, et il ne supporte pas le masque lors des soins sous MEOPA.

En Juin 2016, 1 an après les avulsions des PMP maxillaires, une nouvelle radiographie panoramique est réalisée. (Figure 4.7).

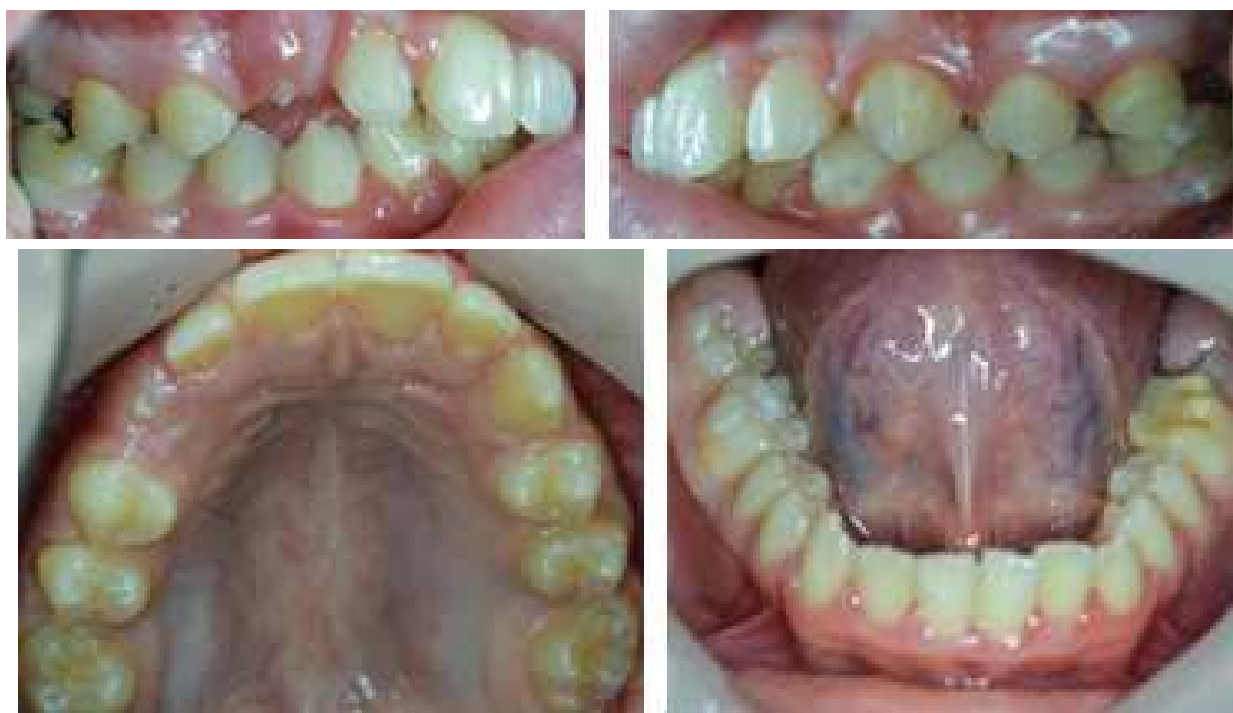

**Figure 4.7 :** Panoramique dentaire du 24/06/2016.

Le résultat est plus que satisfaisant :

- 17 et 27 ont migré spontanément. L'espace post-extractionnel se ferme progressivement.
- 18 et 28 suivent la migration spontanée de 17 et 17.

Les photographies endobuccales (Figure 4.8) prises lors de ce rendez-vous de contrôle montrent :



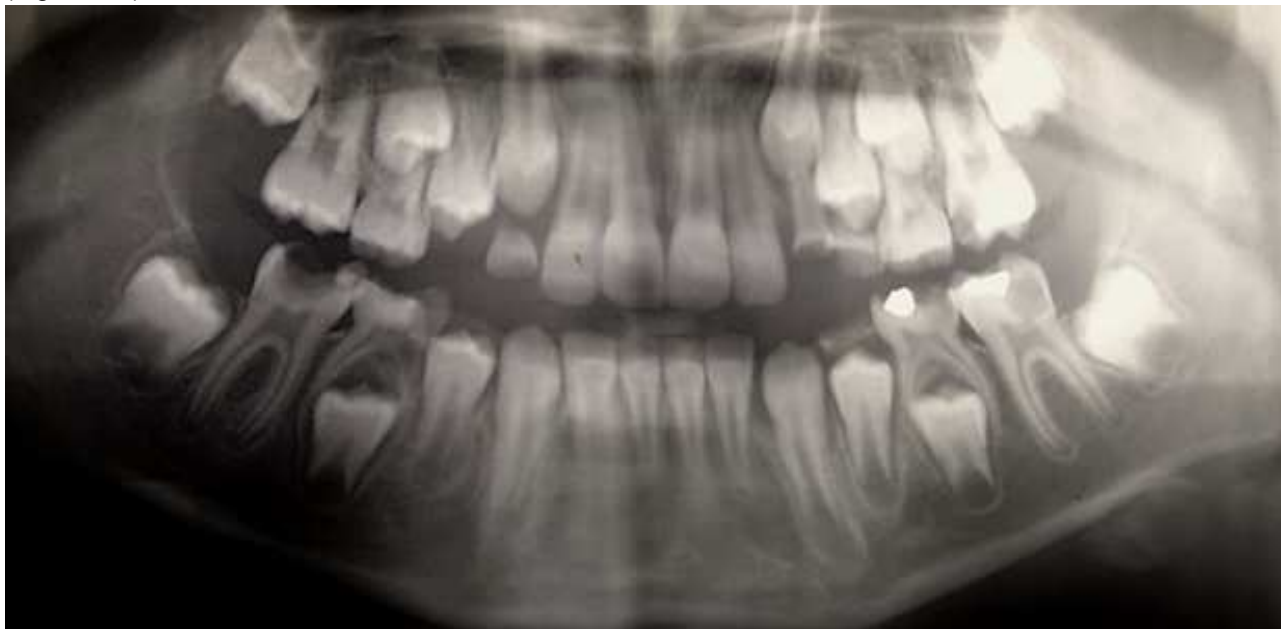**Figure 4.8 :** Photographies endo-buccales du 24/06/2016.

- Une classe I, à droite comme à gauche.
- Un bel alignement des dents maxillaires, et une arcade totalement indemne de caries et de soins.

**Manon, née le 13/06/2000 :**

**La patiente consulte le 08/10/2008 à 8 ans et 4 mois. Elle est adressée par son dentiste traitant pour refus de soins, douleurs, et MIH sévère sur 26, 36, et 46.**

Sur la panoramique dentaire du 19/11/2008, Manon a 8 ans et 5 mois, et 7 ans et 11 mois d'âge dentaire. (Figure 4.9).



**Figure 4.9 :**Panoramique dentaire du 19/11/2008.

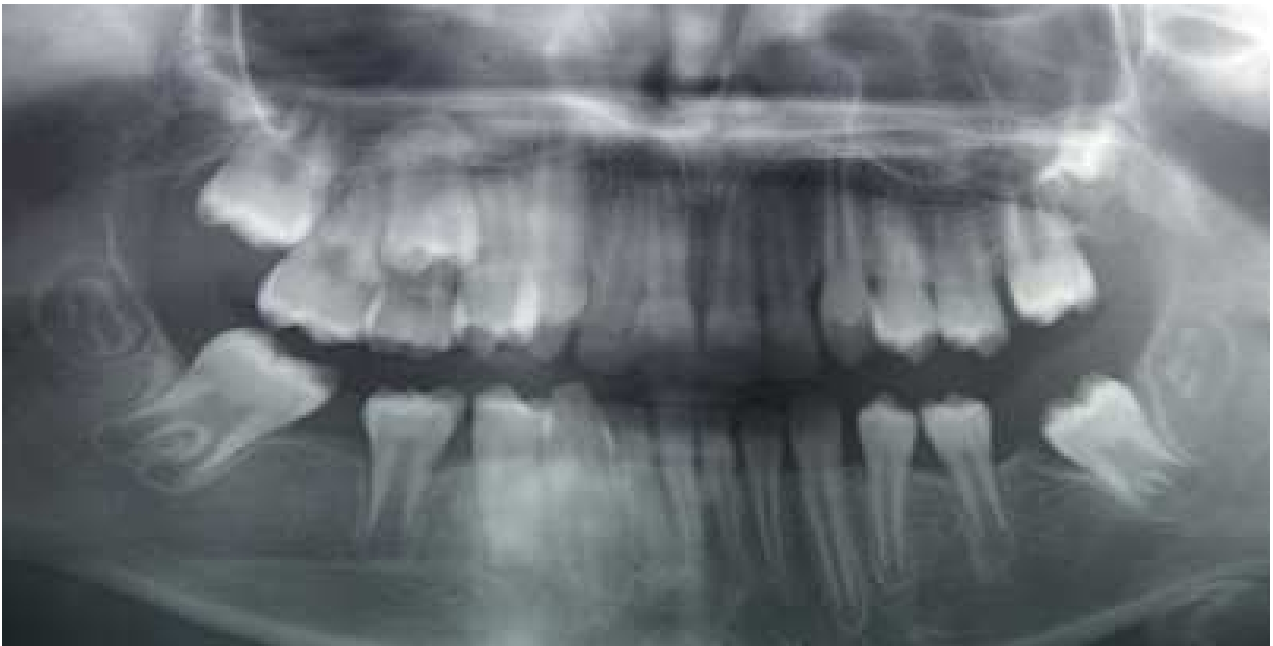Nous pouvons remarquer que :

- 26, 36, et 46 sont très cariées. 16 est indemne.
- Les germes des DDS ne sont pas visibles.
- La furcation de 47 est en cours de minéralisation.

Il est décidé, en accord avec l'orthodontiste, d'extraire 65, 75, 85, et 26, 36, 46 sous anesthésie générale. Comme les germes des DDS ne sont pas visibles, et que la maman de Manon refuse l'extraction d'une dent saine de sa fille, la 16 est conservée.



Une nouvelle radiographie panoramique est effectuée le 25/06/2011, deux ans et demi après l'avulsion de 26, 36 et 46. (Figure 4.10). Manon a 11 ans.

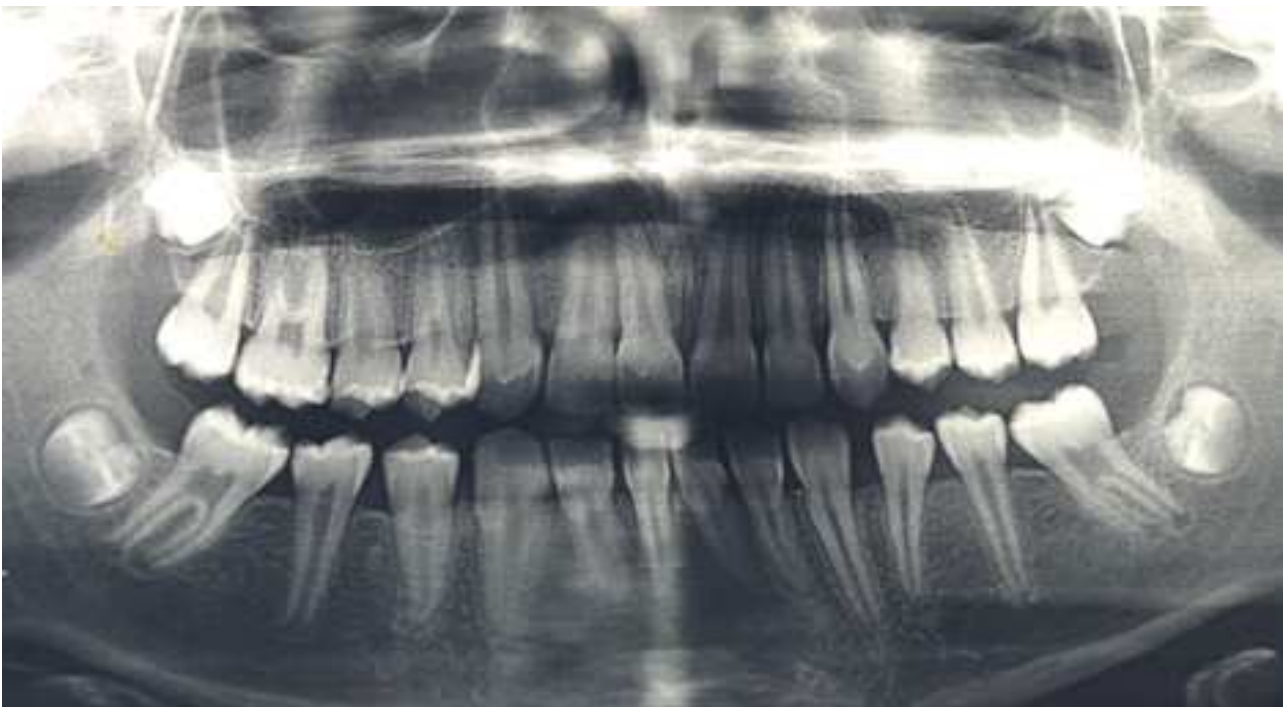


**Figure 4.10** : Panoramique dentaire du 25/06/2011

Ce cliché montre que :

- 27, 37 et 47 ont commencé leur mésialisation spontanée.
- 37 et 47 ont subi une légère mésio-version.
- Les germes des DDS sont présents.

Deux ans plus tard, un autre cliché panoramique est réalisé. Manon a 13 ans. (Figure 4.11).



**Figure 4.11** : Panoramique dentaire du 10/07/2013

Nous notons que :

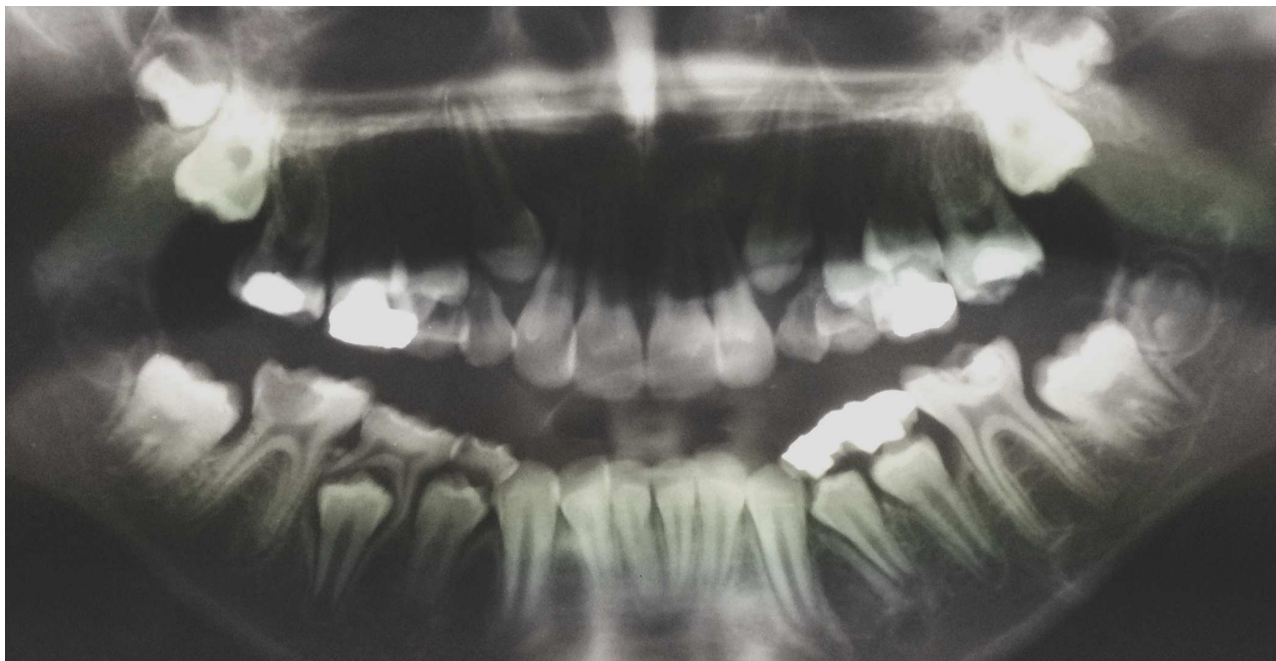
- La mésialisation spontanée de 27, 37, et 47 est optimale.
- 28, 38, et 48 ont suivi la mésialisation des DMP.
- Des diastèmes persistent au niveau des prémolaires maxillaires. Ils se fermeront spontanément lors de l'éruption de 38 et 48.

**Le traitement de la MIH par les extractions pilotées de 26, 36, et 46 est ici un franc succès. Désormais, Manon est une patiente coopérante. Sans aucune thérapeutique orthodontique, les DMP ont parfaitement remplacé les PMP extraites. L'occlusion est bonne et Manon est en Classe I canine et molaire. Une fois que les DDS auront fait leur éruption, Manon se retrouvera avec 8 molaires saines et parfaitement fonctionnelles.**

**Maxime, né le 22/05/97 :**

**Le patient est adressé par son praticien pour refus de soins. Il consulte le 27/06/2007, et présente des douleurs importantes au niveau de 36 et 46. Les 4 PMP sont atteintes de MIH.**

La panoramique dentaire du 09/07/2007 montre (Figure 4.12) :



**Figure 4.12 : Panoramique du 09/07/2007.**

- Que 36 et 46 sont très fortement délabrées.
- Que 16 et 26 présentent des restaurations assez volumineuses.
- Un encombrement dentaire maxillaire.
- Que les germes des 4 DDS sont présents.
- Que le premier tiers radiculaire des DMP est en cours de minéralisation.

**Après l'avis de l'orthodontiste, il a été décidé d'extraire les 4 PMP sous anesthésie générale.**

Les avulsions ont lieu en Juillet 2007 à l'âge de 10 ans et 2 mois, et 9 ans et 9 mois d'âge dentaire.

**Une nouvelle radiographie panoramique est réalisée le 05/02/2010, 2 ans et 7 mois après les avulsions.** (Figure 4.13). Maxime a 13 ans et 9 mois.

**Figure 4.13 :** Panoramique dentaire du 05/02/2010. (Dr Schmitt)

Nous observons :

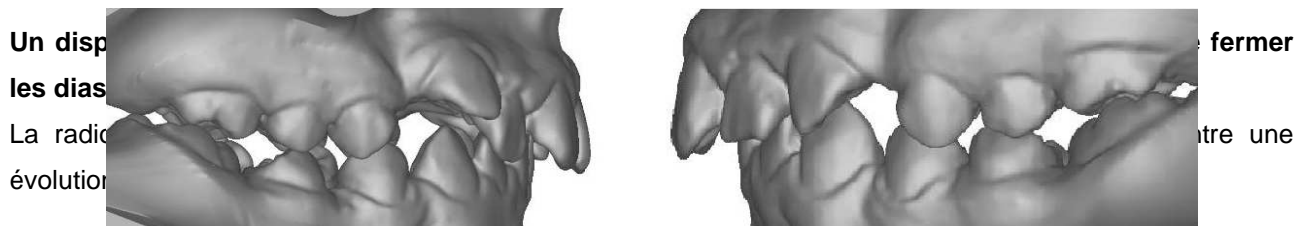
- Une mésialisation spontanée de 17 et 27, avec fermeture complète de l'espace post-extractionnel.
- Une mésialisation spontanée de 47 et 37, avec une légère mésioversion cependant.
- Une migration distale de 45, avec un diastème entre 44 et 45.
- Les germes des 4 DDS ont suivi la mésialisation spontanée des 7.
- Un léger encombrement antérieur persiste au maxillaire.

Les photographies endo-buccales et les modèles du 05/02/2010 montrent (Figures 4.14 et 4.15) :

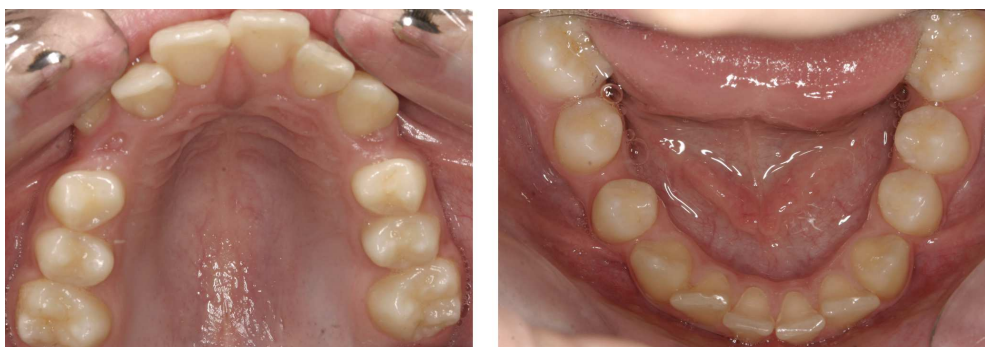**Figure 4.15 :** Modèles en plâtre du 05/02/2010 numérisés. (Dr Schmitt)

**Figure 4.14 :** Photographies endo-buccales du 05/02/2010. (Dr Schmitt)

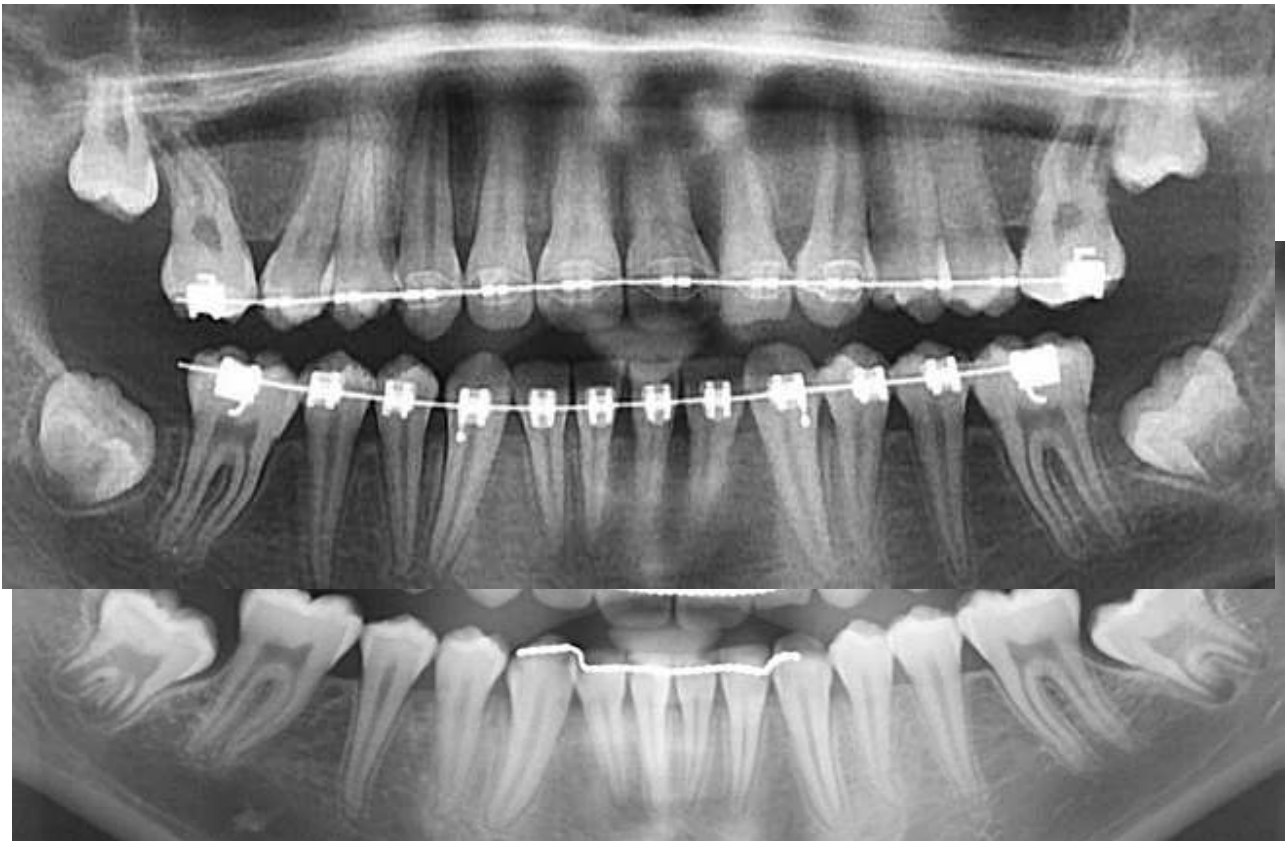
- Que 17 et 27 ont terminé leur mésialisation spontanée, et sont parfaitement en place de 16 et 26.
- Que 37 et 47 sont pratiquement en place de 36 et 46, mais sont légèrement mésio-versées et ont subi une légère rotation méso-linguale.
- Que 13 et 23 ont maintenant la place pour faire leur éruption.
- Que à droite comme à gauche, Maxime est toujours en Classe II division 1 d'Angle.



**Figure 4.16 :** Panoramique dentaire du 19/10/2011. (Dr Schmitt)



**A la fin du traitement orthodontique, environ 6 ans après les avulsions, Maxime a presque 16 ans.**

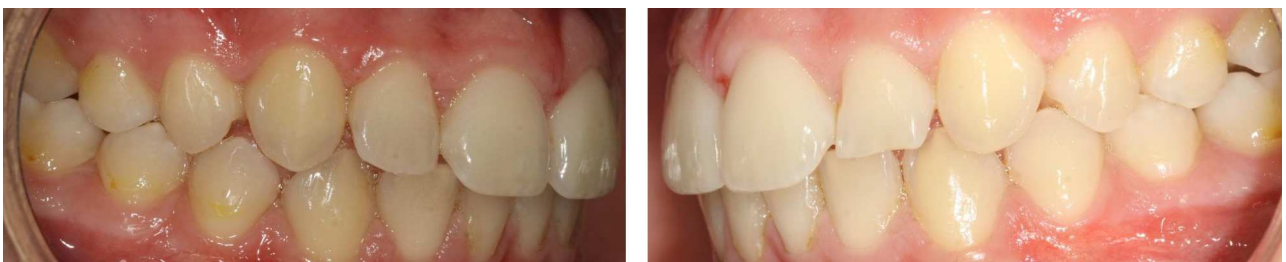

**Figure 4.17** : Panoramique dentaire du 02/05/13. (Dr Schmitt)

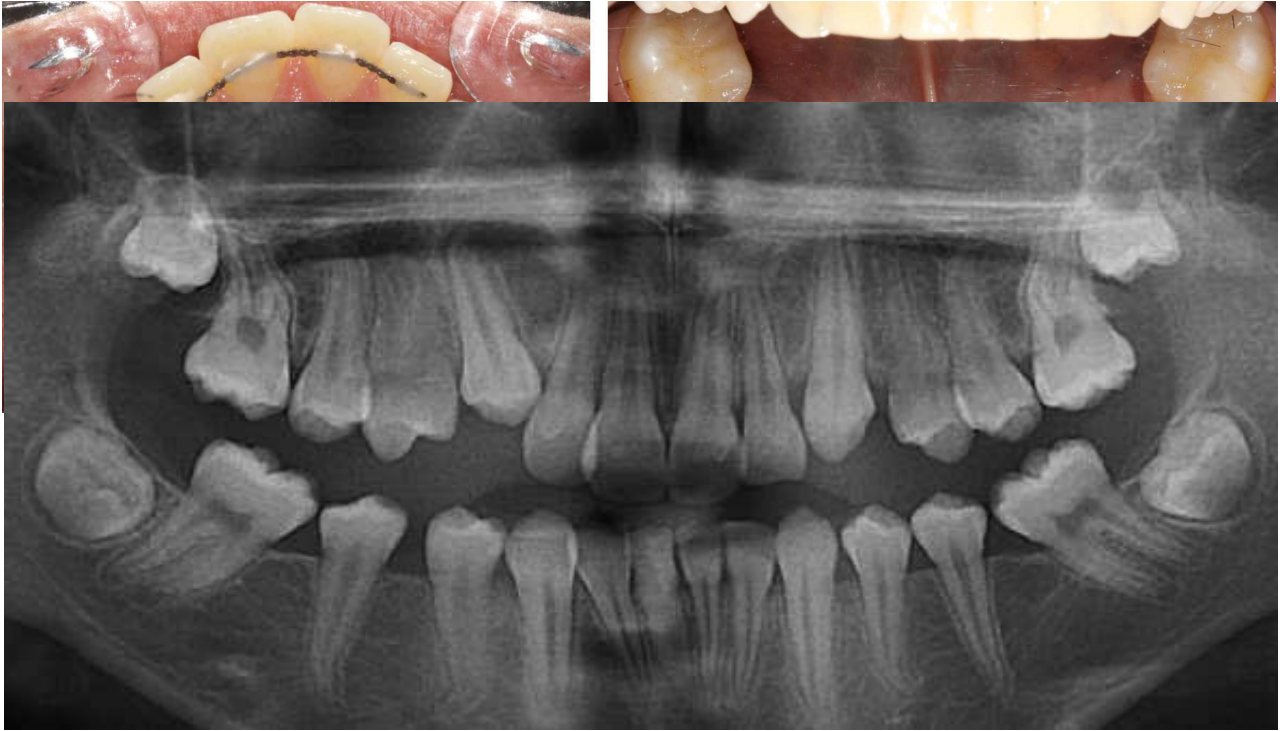
Sur la panoramique dentaire du 02/05/2013 (Figure 4.17) nous constatons que :

- Il n'y a ni encombrement, ni diastème résiduel.
- Les DDS évoluent favorablement.
- La denture a une apparence tout à fait normale, et toutes les dents sont saines.

**Les photographies endo-buccales du 02/05/2013 (Figure 4.18) illustrent le succès du traitement par extractions pilotées, associé à un traitement orthodontique :**



**Figure 4.18** : Photographies endobuccales prises le 02/05/2013. (Dr Schmitt)



- A droite comme à gauche, la classe d'Angle est désormais une Classe I canine et molaire.
- Maxime a un beau sourire, avec des dents bien alignées.
- Une fois que les DDS auront terminé leur éruption, Maxime présentera une denture avec 8 molaires naturelles saines.

## CONCLUSION

La MIH nous a amené à reconsidérer le dogme de la conservation de la PMP à tout prix. Malgré son rôle important en orthodontie, et dans l'établissement de la fonction occlusale et masticatoire, son maintien sur l'arcade n'est pas toujours bénéfique pour le patient atteint de MIH. L'hypersensibilité de la PMP hypominéralisée, les difficultés anesthésiques, les lésions carieuses à évolution rapide, et l'anxiété du patient, rendent la situation très compliquée. Les échecs des restaurations, et la difficulté à réaliser un traitement endodontique sur une dent immature, compromettent la pérennité des soins sur cette dent. Cette situation précaire est loin d'être idéale : la multiplication des séances de soins est source d'angoisse pour le patient, et détériore sa relation avec son praticien. Dans ce contexte, est-il vraiment nécessaire de s'obstiner à restaurer une dent au pronostic incertain, voire défavorable ?

Effectuée au moment idéal, l'avulsion des PMP peut être une thérapeutique de choix dans le traitement de la MIH sévère : la fermeture spontanée des espaces d'extraction aboutit à une denture d'apparence tout à fait normale, avec 8 molaires saines et fonctionnelles. Si le patient nécessite un traitement orthodontique, l'avulsion des PMP peut également être une bonne solution. Dans le cas d'un encombrement dentaire, le gain de place obtenu grâce à l'extraction des PMP permet d'éviter l'avulsion orthodontique de prémolaires saines, souvent associée à celle des DDS. Dans le cas d'une Classe II ou III d'Angle, l'avulsion réfléchie de certaines PMP saines permet de rétablir une occlusion correcte, et d'arriver à une Classe I d'Angle. En outre, ces extractions de PMP peuvent dispenser le patient d'orthodontie.

De plus en plus d'enfants atteints de MIH sont adressés au centre de soins dentaires du CHRU de Brest ; leurs dentistes traitants sont souvent dépourvus de solutions face à cette pathologie. Souvent peu coopérants, ces enfants sont nombreux à être soignés sous anesthésie générale au bloc opératoire d'Odontologie Pédiatrique. Depuis 2012, les PMP sont extraites plus souvent. La décision d'extraire des PMP est un choix réfléchi, qui se fait conjointement avec un orthodontiste. Les travaux de recherche, les études cliniques, mais également l'expérience des praticiens spécialistes de l'enfant, font que la prise en charge de ces patients a évolué. Nous savons maintenant à quel moment extraire, et dans quelles conditions. Cela nous permet de pratiquer les avulsions de PMP avec l'assurance d'une amélioration de la situation clinique.

Malheureusement, cette solution est trop souvent ignorée ou négligée. Elle constitue pourtant le choix idéal, si les conditions favorables à ce type de traitement sont réunies. Les cas cliniques présentés dans ce travail en sont la preuve. C'est une solution simple, plutôt rapide et peu coûteuse, qui permet à l'enfant d'arriver à l'âge adulte avec huit molaires naturelles, saines, et sans aucun artifice prothétique.

## **ARTICLE**

Notre travail a donné lieu à la rédaction d'un article, paru dans une revue dentaire nationale à grand tirage (Information Dentaire). Cet article est un résumé de notre thèse, destiné aux praticiens libéraux. Il a pour but de faire connaître le traitement des extractions pilotées des PMP comme thérapeutique de la MIH. En s'appuyant sur des cas cliniques, l'article montre que c'est une solution adaptée, relativement simple à mettre en oeuvre pour traiter les cas de MIH sévères.



# L'hypominéralisation molaires-incisives - MIH

## Peut-on extraire les premières molaires permanentes ?

Charlotte Gouédard, Clémence Le Coq, Anne Defretin, Frédérique d'Arbonneau

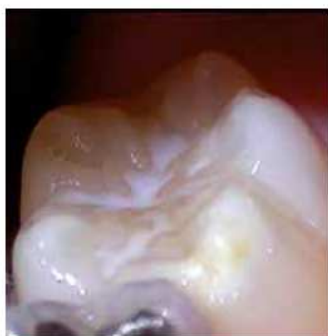À l'heure actuelle, du fait du développement du principe d'économie tissulaire, les extractions sont perçues comme une solution thérapeutique radicale de par leurs caractères irréversible et mutilant ; et contraires à notre vocation. Cependant, l'apparition récente d'une nouvelle entité clinique, l'hypominéralisation molaires-incisives, plus communément désignée par l'acronyme MIH, nous met face à des enfants avec des dents permanentes précocement délabrées. Devant une telle situation, il n'est pas anodin de remettre en question le dogme de la conservation à tout prix de la première molaire permanente délabrée, et parfois d'envisager son extraction !

### Rappels sur la MIH

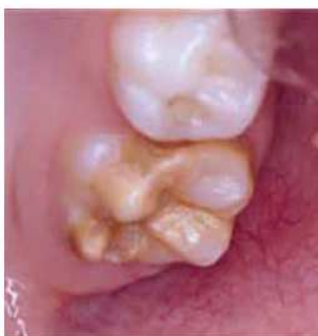#### Définition

Lors du 6<sup>e</sup> congrès de l'Académie Européenne d'Odontologie Pédiatrique (2003), il a été convenu que la désignation « hypominéralisation molaire et incisive » serait désormais utilisée pour décrire l'hypominéralisation des premières molaires et incisives permanentes ne correspondant pas à une autre pathologie. L'acronyme MIH fréquemment employé est issu des termes anglo-saxons : « Molar-Incisor Hypomineralisation ».

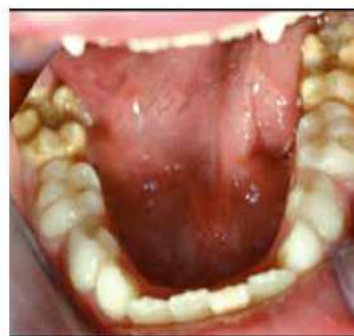La MIH est un défaut qualitatif de la minéralisation de l'émail, d'origine systémique, d'au moins une première molaire permanente (PMP), associé ou non, selon la gravité de l'atteinte, à une hypominéralisation des incisives permanentes [1]. En conséquence, dans le cas où toutes les PMP sont épargnées, le terme MIH ne pourra être utilisé. Cliniquement, les dents présentent des colorations blanches ou brunes opaques sur une partie ou sur toute



1a. MIH légère.



1b. MIH modérée.



1c. MIH sévère.

la surface de la dent. Cette atteinte peut être légère (émail blanc, opaque), modérée (coloration jaune, brune, surface crayeuse et effondrement postéruptif de l'émail) ou sévère (atteintes associées à des pertes de substances importantes) (fig. 1).

### Prévalence

Elle se situe entre 3,6 et 25 % : les données sont éparpillées, elles diffèrent selon les pays, les régions et les cohortes de naissances considérées. Cela suggère que des facteurs environnementaux contribueraient à l'étiologie des MIH. Cette prévalence semble augmenter ces dernières années, et de nombreux pays considèrent cette pathologie comme un véritable problème de santé publique [2].

### Étiologies

Le fait que les premières molaires et les incisives permanentes soient principalement atteintes par ces hypominéralisations traduit qu'il s'agit d'un trouble survenant au cours des toutes premières années de la vie de l'enfant (0 à 4 ans) ; période de la minéralisation des couronnes de ces dents [3, 4].

L'origine des MIH n'est pas clairement élucidée, aucun facteur étiologique n'a pu être établi comme seul responsable de cette anomalie : l'étiologie serait multifactorielle [5]. À l'heure actuelle, les principales hypothèses portent sur quatre éléments.

**Les déficits en oxygène et affections respiratoires :** les améloblastes sont très sensibles au manque

d'oxygène. Ainsi, un déficit serait une cause de troubles qualitatifs de la formation de l'émail. La maturation des premières molaires et des incisives peut de ce fait être altérée chez les enfants ayant souffert d'infections respiratoires et/ou ORL répétées (otites, bronchites...), de déficit en oxygène dans la petite enfance, d'asthme chronique, de maladies pulmonaires obstructives chroniques et de bronchites récidivantes avant l'âge de 3 ans [4].

**Les dysfonctionnements dans la fixation des minéraux :** des apports trop faibles en calcium, phosphate, vitamine D, ou des altérations du métabolisme phosphocalcique contribueraient aussi à la formation d'émail hypominéralisé. La fixation du calcium et du phosphate peut être perturbée par des troubles tels que des affections rénales chroniques, l'hypoparathyroïdisme, l'hypocalcémie ou des déficiences en vitamine D [4].

**Les dioxines :** les dioxines et leurs dérivés sont des polluants environnementaux rejetés dans l'atmosphère, notamment par l'industrie et principalement par les incinérateurs d'ordures ménagères. Très lipophiles, ils s'accumulent dans les graisses et sont retrouvés dans la chaîne alimentaire qui est la source majeure de contamination humaine. Le lait maternel et l'ingestion de produits lactés sont donc identifiés comme sources potentielles régulières de contamination du jeune enfant [2]. Des expériences menées sur des rats exposés à des dioxines conduisent au développement de défauts amélaire [6].

**Le bisphénol A (BPA) :** utilisé pour fabriquer des plastiques et de la résine, on le trouve dans de nombreux emballages alimentaires et les boîtes de conserve. Alors

que l'Agence Nationale d'Accréditation et d'Évaluation en Santé (ANAES) a récemment confirmé le risque de cette substance chimique au niveau endocrinien, une étude scientifique française réalisée chez le rat en 2013 [7] a mis en évidence pour la première fois que le BPA pouvait affecter l'émail. Les animaux étaient exposés avant et après la naissance à des concentrations très faibles de BPA. Après un mois, 75 % des rats présentaient des dents fragilisées ainsi que des colorations blanchâtres. L'émail possédait des caractéristiques identiques à celles retrouvées sur les dents humaines atteintes de MIH: émail plus faiblement minéralisé, avec une augmentation de la concentration en protéines (comme l'énaméline, protéine clé dans la formation de l'émail, et une accumulation d'albumine) conduisant à une hypominéralisation. Banni depuis 2011 des biberons, le BPA est interdit en France dans tous les contenants alimentaires depuis janvier 2015.

### Conséquences

#### L'hypersensibilité

Les dents touchées par la MIH sont extrêmement sensibles, en raison d'un émail poreux, fragile, qui ne peut donc plus assurer son rôle de protection de la dentine et de la pulpe face aux agents thermiques ou chimiques [8]. Les molaires sont très sensibles aux courants d'air, au froid et au chaud, aux stimuli mécaniques, à la mastication et au brossage [9]. Le chirurgien-dentiste doit prendre en compte l'hypersensibilité des dents atteintes et garder en tête que la répétition de stimuli légers considérés habituellement comme non douloureux (comme l'air de la soufflette, le passage d'une brosse) peut créer de fortes douleurs chez l'enfant souffrant de MIH [1].

#### La difficulté à anesthésier

Du fait d'une inflammation pulpaire chronique, les molaires, principalement mandibulaires, affectées sont souvent réfractaires aux anesthésies locales classiques. L'anesthésie à injection électronique contrôlée a largement prouvé son efficacité dans la prise en charge des molaires affectées pour pallier les difficultés d'anesthésie [10]. Le recours à des techniques de sédation peut se révéler intéressant, notamment la sédation consciente par inhalation de mélange équimolaire protoxyde d'azote oxygène (MEOPA), qui induit, outre son effet sédatif, une augmentation du seuil de perception de la douleur et une analgésie de surface [5].

#### L'anxiété

En moyenne, les enfants atteints de MIH vont dix fois plus souvent chez le chirurgien-dentiste que les autres. Du fait de l'hypersensibilité de leurs dents, de la difficulté à anesthésier, des traitements répétés à des intervalles brefs, les enfants atteints de MIH présentent une plus forte anxiété. Là encore, la sédation consciente sera d'un grand intérêt.

#### Le développement des lésions carieuses

Devant l'inconfort, la douleur que crée le brossage dentaire, les enfants hésitent à brosser les dents atteintes. Cela entraîne une stagnation de plaque et de nourriture. De plus, la structure de l'émail hypominéralisée plus vulnérable favorise alors le développement des lésions carieuses [11].

#### Prise en charge

Il est difficile de donner des concepts thérapeutiques stricts et généraux. En effet, le traitement varie selon le déficit de minéralisation, sa localisation, son étendue et son degré de gravité... mais aussi en fonction de l'enfant (âge, douleurs, coopération). Les avantages et inconvénients de chaque thérapeutique d'après les facteurs cités ci-dessus sont à évaluer, le but étant la pérennité à long terme de l'option choisie [12].

#### Les soins conservateurs

**Traitement de premières molaires faiblement atteintes:** dans ce cas, le traitement est essentiellement préventif: hygiène, scellements de sillons et reminéralisation. L'objectif est, d'une part, de réduire les sensibilités et, d'autre part, de créer une couche hyperminéralisée de surface. Après un nettoyage des dents (sous anesthésie), l'application d'un adhésif dentinaire ou d'un vernis fluoré permettra la désensibilisation [13]. Un scellement des sillons est également indiqué pour les molaires peu atteintes [8].

**Traitement de premières molaires modérément atteintes :** ici, en plus des mesures préventives, la dent est à restaurer.

La première difficulté est de déterminer la quantité d'émail à éliminer et les limites de la future restauration. Deux attitudes sont possibles:

- ablation totale de l'émail anormal, mais cela engendre une perte de structure dentaire;
- conservation de l'émail altéré et ablation limitée à

l'émail poreux, avec un risque majoré de fracture marginale.

Le choix doit être réalisé en faisant la balance entre conservation tissulaire et réduction des risques de fractures marginales [14].

L'amalgame est souvent à proscrire, car il est non adhésif, peu isolant, et prédispose à des fractures marginales. Les ciments verres ionomères chargés (CVIMAR) ou les résines composites semblent être les matériaux les plus adaptés. La durée du mordantage doit être réduite à quelques secondes, afin de ne pas lisser la surface d'émail résiduelle et donc favoriser le décollement. Les systèmes auto-mordants sont recommandés [5].

**Traitement de premières molaires sévèrement atteintes:** dans ce cas, les coiffes pédodontiques préformées (CPP) constituent le traitement idéal. À la fin de la croissance, elles seront remplacées par des inlays/onlays et réhabilitations prothétiques durables [14].

## Les extractions

### Pourquoi extraire ?

Est-il raisonnable de pratiquer un « acharnement thérapeutique » au pronostic réservé dans un contexte défavorable ? Chez les enfants atteints de MIH, les conditions particulières des soins : jeune âge, anxiété, comportement difficile, caractéristiques de la dent, rendent le pronostic des PMP incertain [15].

Les restaurations réalisées sur une dent hypominéralisée ont une durée de vie réduite, du fait du volumineux délabrement coronaire, de l'adhésion plus difficile à ce type d'émail et des risques de fracture d'émail poreux bordant les obturations [4]. Les reconstitutions doivent être renouvelées plus fréquemment ; il en résulte un accroissement réitéré de l'étendue de l'obturation, et en conséquence une perte de stabilité qui favorise à son tour une nouvelle perte de l'obturation. Ainsi, une molaire avec une atteinte modérée peut, à la suite de traitements répétés, devenir non restaurable [16].

À long terme, le pronostic de la thérapeutique pulpaire d'une dent de 6 ans par apexogénèse ou apexification est incertain : les racines sont immatures et présentent un diamètre canalaire important, un large delta apical, des parois fines et un déficit en longueur [17].

Lorsque la dent n'est pas ou plus restaurable, en cas d'échecs de traitements ou quand les symptômes pulpaire sont difficiles à soigner, l'extraction est indiquée. Ainsi, l'extraction des PMP atteintes de MIH semble dans certains cas préférable aux tentatives de gestion des

complications des traitements restaurateurs d'une denture jeune. L'avulsion peut même être la thérapeutique de choix [18].

### Quelles dents extraire ?

Lorsqu'une PMP est malheureusement condamnée, la question se pose de savoir que faire des autres PMP saines ou peu atteintes. Faut-il extraire 1, 2, 3 ou toutes les PMP ? Comment équilibrer ces avulsions ?

Dans le cas de normocclusion, et si les germes des DDS sont présents, les règles suivantes peuvent servir de ligne de conduite :

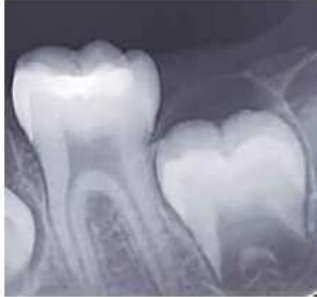- si 3 ou 4 PMP sont compromises, les 4 doivent être révéulsées ;
- si 2 PMP diamétralement opposées sont compromises, les 4 doivent être avulsées ;
- si 2 PMP antagonistes sont compromises, il n'est pas nécessaire d'extraire les 4. Il faudra alors faire attention au risque de déviation des milieux incisifs. En cas d'anomalie occlusale ou d'encombrement dentaire, l'extraction des 4 PMP peut être indiquée ;
- si une PMP mandibulaire est compromise, il faut extraire l'antagoniste maxillaire afin de prévenir son égression ;
- si une PMP maxillaire est compromise, l'avulsion de son antagoniste mandibulaire n'est pas systématiquement indiquée.

Ces règles sont modulables en fonction de chaque enfant. Avant toute décision d'extraction de PMP, l'avis d'un orthodontiste est primordial. Ce choix thérapeutique ne dépend pas uniquement du nombre de PMP non conservables, mais aussi d'éventuelles anomalies dento-squelettiques, de la classe d'Angle, du type de croissance, de l'existence d'une dysharmonie dento-maxillaire, de la présence ou non de germes des dents de sagesse... Par exemple, en cas de malocclusion de classe II ou de classe III d'Angle, les extractions doivent, si possible, être respectivement évitées à la mandibule et au maxillaire. En effet, le décalage serait accentué et cela représente un facteur de complication du traitement ; à moins d'extraire la PMP antagoniste. L'avis d'un orthodontiste est indispensable afin d'objectiver la thérapeutique la mieux adaptée au long cours pour le patient.

### Quand faut-il extraire ?

L'objectif est de profiter au maximum de la migration mésiale de la deuxième molaire permanente pour la fermeture spontanée de l'espace d'extraction de la PMP [18].

## Formation Odontologie pédiatrique



2. Édification de la furcation radiculaire de la deuxième molaire mandibulaire.

À la mandibule, si l'extraction a lieu au moment de l'édification de la furcation radiculaire de la deuxième molaire permanente (fig. 2), soit vers 9 ans d'âge den-

taire, une fermeture naturelle de l'espace peut être obtenue [15].

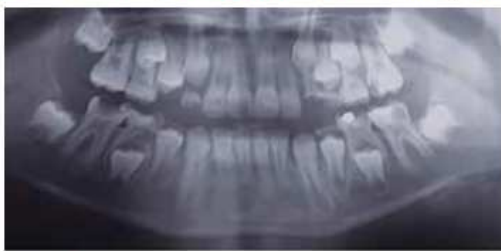Au maxillaire, le laps de temps est plus large, la mésialisation spontanée de la deuxième molaire se produit de façon satisfaisante jusqu'à 12 ans d'âge dentaire.

La présence des germes des troisièmes molaires est également à prendre en compte, sans pour autant être un critère absolu.

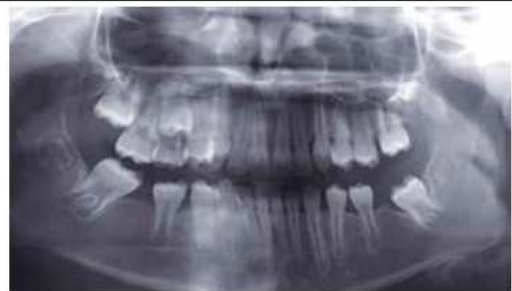Si ces conditions sont réunies, l'extraction d'une ou plusieurs PMP induit une mise en place naturelle des deuxièmes et troisièmes molaires en lieu et place des premières et deuxièmes molaires (fig. 3).

C'est le compromis idéal [17]. Un traitement orthodontique peut être associé aux extractions pilotées des PMP; comme pour Maxime (fig. 4) afin de corriger sa

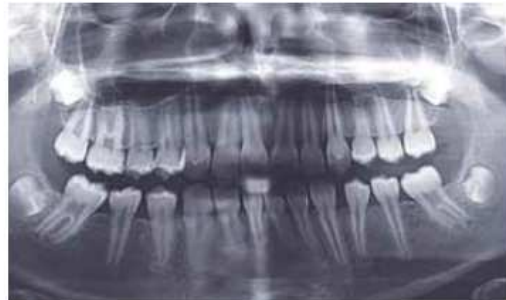### 3. Suivi radiologique de MANON - MIH sévère sur 26, 36 et 46.



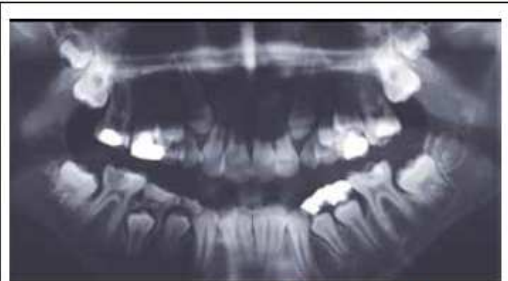a. Radiographie panoramique avant extraction des molaires. 26, 36 et 46 sont condamnées. Seule la 16 est conservable. Les germes des dents de sagesse (DDS) ne sont pas visibles. L'idéal aurait été d'extraire les 4 PMP. Cependant, la maman de Manon s'y est opposée formellement. De ce fait, seules 26, 36 et 46 seront extraites. Les extractions seront réalisées au bloc opératoire sous anesthésie générale; en effet, Manon présente un retard mental et un traitement au fauteuil n'est pas envisageable.



b. Un an après les extractions. Les germes des DDS sont visibles.

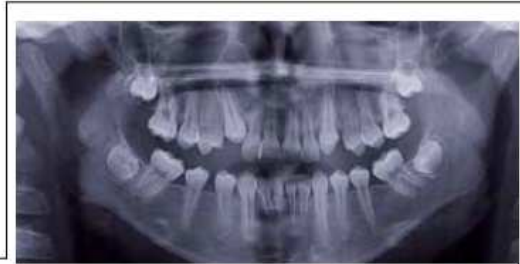

c. Deux ans après les avulsions. Le traitement de la MIH par les extractions pilotées de 26, 36, et 46 est ici un franc succès. Sans aucune thérapeutique orthodontique, les DMP ont parfaitement remplacé les PMP extraites. Une fois que les DDS auront fait leur éruption, Manon se retrouvera avec 8 molaires saines et parfaitement fonctionnelles.

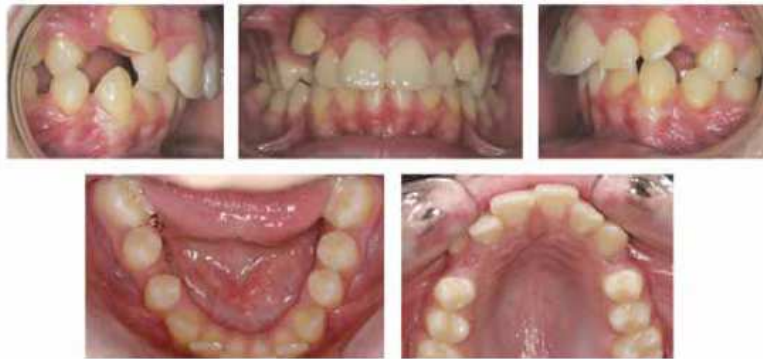

a. Radiographie panoramique. À la suite du délabrement important des 4 PMP et du refus de soins de Maxime, l'extraction de 16, 26, 36 et 46 est programmée sous anesthésie générale.

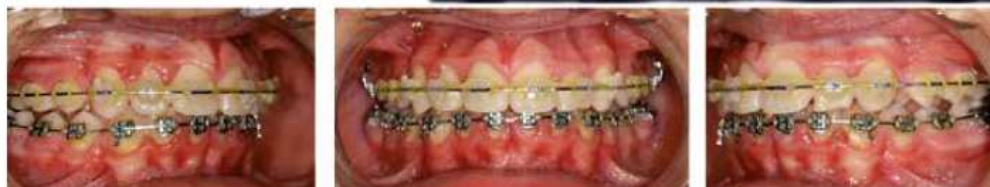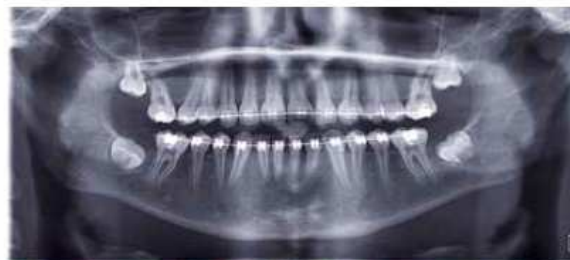4. MAXIME est adressé par son praticien pour échec de soins. Il présente des douleurs importantes au niveau de 36 et 46. Les 4 PMP sont atteintes d'une MIH sévère et sont cariées.

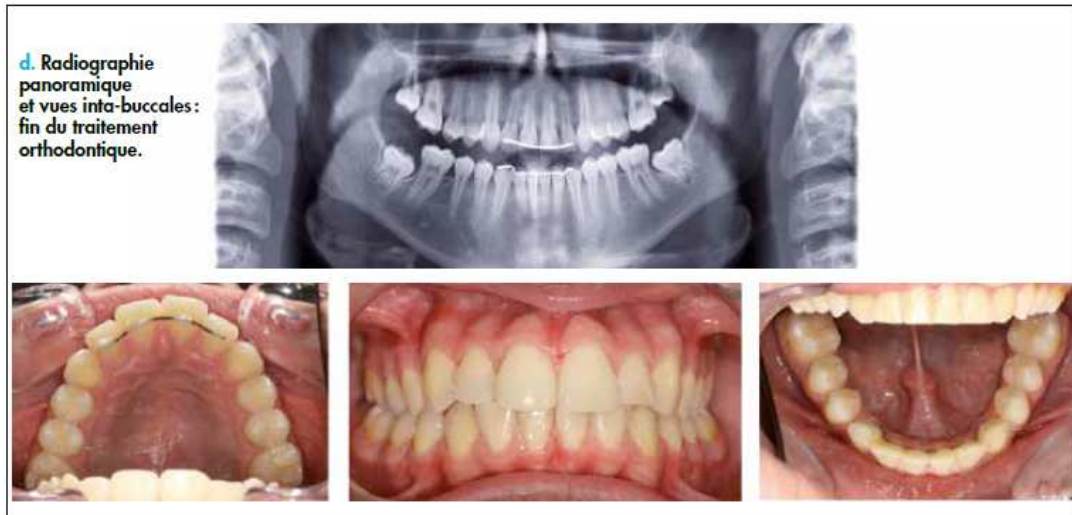

b. Radiographie panoramique et vues intra-buccales deux ans après les extractions. 17 et 27 ont terminé leur mésialisation spontanée, et sont parfaitement en place de 16 et 26. 37 et 47 ont également migré en place de 36 et 46.



c. Radiographie panoramique et vues intra-buccales : mise en place d'un traitement orthodontique afin de corriger la classe II-1 ainsi que la légère rotation méso-linguale des 7 mandibulaires (consécutives à l'extraction un peu tardive des PMP mandibulaires).





classe II-1 ainsi que la légère rotation des deuxième molaires mandibulaires consécutives à l'extraction un peu tardive de 36 et 46.

### Conclusion

La première molaire permanente, du fait de ses particularités, tient une place primordiale dans la mise en place de l'occlusion, de la fonction, de la mastication, mais aussi dans la thérapeutique orthodontique. Toutefois, chez l'enfant atteint de MIH (principalement sévère), la pérennité des restaurations peut être compromise et, à plus ou moins long terme, l'extraction être envisagée. L'avulsion d'une ou plusieurs premières molaires permanentes reste toujours pour l'omnipraticien un choix difficile. Chaque patient constitue un cas particulier. La concertation entre l'omnipraticien et l'orthodontiste est indispensable pour déterminer le moment idéal pour l'avulsion de premières molaires permanentes et les

éventuelles avulsions associées. Cette attitude n'a qu'un but : permettre à l'enfant d'arriver à l'âge adulte dans des conditions dentaires, fonctionnelles et esthétiques optimales.

#### Auteurs

*Charlotte Gouédard*  
Praticien Hospitalier, CHRU de Brest

*Clémence Le Coq*  
Praticien libéral

*Anne Defretin*  
Praticien libéral

*Frédérique d'Arbonneau*  
Maître de Conférences, Faculté d'Odontologie de Brest,  
UBO-UEB  
Praticien Hospitalier, CHRU de Brest  
Unité INSERM 1078, Faculté de Médecine Brest

## bibliographie

- Weerheijm KL et al. Judgement criteria for molar incisor hypomineralisation (MIH) in epidemiologic studies: a summary of the European meeting on MIH held in Athens 2003. *Eur J Paediatr Dent* 2003; 4 (3): 110-113.
- Willmott NS, Bryan RA, Duggal MS. Molar-Incisor Hypomineralisation: a literature review. *Eur Arch Paediatr Dent* 2008; 9 (4): 172-179.
- Jävelik B, Noren JG, Klingberg G, Barregard L. Etiologic factors influencing the prevalence of demarcated opacities in permanent first molars in a group of Swedish children. *Eur J Oral Sci* 2001; 109 (4): 230-234.
- Kellerhoff NM, Lussi A. Hypominéralisation des molaires-incisives. *Rev Mens Suisse Odontostomatol* 2004; 114 (3): 250-253.
- Reibel A et al. Approches thérapeutiques de l'Hypominéralisation Molaires Incisives: "HMI". *Revue francophone d'odontologie pédiatrique* 2006; 4 (1): 181-187.
- Gao Y et al. Lactational exposure of Han/Wistar rats to 2,3,7,8-tetrachlorodibenzo-p-dioxin interferes with enamel maturation and retards dentin mineralization. *J Dent Res* 2004; 83 (2): 139-144.
- Jedeon A et al. Enamel defects reflect perinatal exposure to bisphenol A. *Am J Pathol* 2013; 183 (1): 108-118.
- Mathu-Muju K, Wright JT. Diagnosis and treatment of Molar Incisor Hypomineralization. *Compend Contin Educ Dent* 2006; 27 (11): 604-611.
- D'Arbonneau F, Foray H. Hypominéralisation Molaires Incisives. EMC (Elsevier Masson SAS, Paris) *Médecine Buccale*, 2010.
- Borowski M et al. Apport de l'anesthésie intraosseuse pour les patients atteints de MIH. *Le Fil Dentaire*, juillet 2014.
- Naulin-Ifi C. Les hypominéralisations molaires-incisives. *Le Fil Dentaire* 2009, 45: 34-36.
- Bassigny F. Que faire en présence d'une première molaire très délabrée ou déjà extraite? Plaidoyer pour l'option orthodontique. *Rev Odontostomatol* 2008; 37: 135-148.
- Shargill I, Hutton A. The management of hypomineralized first permanent molar teeth. *Dent Update* 2007; 34 (10): 636-638, 640.
- Rouas F, Bandon D, Vaysse F. Les hypominéralisations molaires-incisives. Diagnostic et prise en charge adaptée. *Info Dent* 2010; 92 (9): 13-19.
- Courson F, Douyere D. La première molaire permanente délabrée chez l'enfant: conserver, temporiser ou extraire? *Revue Francophone d'odontologie pédiatrique* 2008; 3 (3): 103-110.
- Weerheijm KL. Molar incisor hypomineralisation (MIH): clinical presentation, aetiology and management. *Dent Update* 2004; 31 (1): 9-12.
- Bonnet AL, Lopez I, Berthet A, Jacquelin LF. Conserver ou extraire une dent de 6 ans « compromise » chez l'enfant. *Le Fil Dentaire* 2013; 82: 36-38.
- Jävelik B, Möller M. Evaluation of spontaneous space closure and development of permanent dentition after extraction of hypomineralized permanent first molars. *Int J Paediatr Dent* 2007; 17 (5): 328-335.

*Les auteurs n'ont aucun lien d'intérêt.*

*Correspondance: freddarbonneau@yahoo.fr*



## BIBLIOGRAPHIE

- Document extrait d'un site web  
**Air Breizh**  
Mesure des dioxines autour de l'UVE de Brest Métropole Océane Rapport final V1 - Juillet 2007.  
[http://www.airbreizh.asso.fr/uploads/media/Brest\\_dioxines\\_05\\_07\\_rapport\\_final\\_V1\\_200707.pdf](http://www.airbreizh.asso.fr/uploads/media/Brest_dioxines_05_07_rapport_final_V1_200707.pdf)  
01/09/2015.
  
- **Alaluusua S, Calderara P, Gerthoux PM, Lukinmaa PL, Kovero O, Needham L, Patterson DG Jr, Tuomisto J, Mocarelli P**  
Developmental dental aberrations after the dioxin accident in Seveso.  
Environ Health Perspect. 2004 Sep;112(13):1313-8.
  
- **Alves dos Santos MP, et Maia LC**  
Molar incisor hypomineralization: morphological, aetiological, epidemiological and clinical considerations.  
in: M.-Y. Li (Ed.) Contemporary Approach to Dental Caries. InTech, Rijeka, Croatia; 2012:423-446.
  
- Article publié dans une revue électronique  
**Ammouche F**  
Perte de la première molaire permanente : conséquences orthodontiques.  
<http://www.revuedesante.com/Article/perde-de-la-premi-re-molaire-permanente-cons-quences-orthodontiques-2376.html>  
12/10/2015.
  
- **Aras A**  
Vertical changes following orthodontic extraction treatment in skeletal open bite subjects.  
Eur J Orthod. 2002;24:407-416.
  
- **Arbonneau F. d', Foray H**  
Hypominéralisation Molaires Incisives.  
EMC Médecine Buccale. 2010;28-270-C-10.
  
- **Attari N, Roberts JF**  
Restoration of primary teeth with crowns: a systematic review of the literature.  
Eur Arch Paediatr Dent. 2006 Jun;7(2).
  
- **Barthelemi S**  
Can extraction sites affect the profile?  
Int Orthod. 2014 Mar;12(1):49-83.

- **Bassigny F**  
Les traitements avec extraction des premières molaires.  
Question mise en discussion, 52ème Congrès Soc. Franç.  
Ortho Dento-Fac. 1979.
  
- **Bassigny F**  
Extraction des dents de six ans et possibilités orthodontiques.  
Actual Odontostomatol. 1983,142:259-283.
  
- **Bassigny F**  
Que faire en présence d'une première molaire très délabrée ou déjà extraite ? Plaidoyer pour l'option orthodontique.  
Rev Odontostomatol. 2008,37:135-148.
  
- **Biondi AM, López Jordi Mdel C, Cortese SG, Alvarez L, Salveraglio I, Ortolani AM**  
Prevalence of molar-incisor hypomineralization (MIH) in children seeking dental care at the Schools of Dentistry of the University of Buenos Aires (Argentina) and University of la Republica (Uruguay).  
Acta Odontol Latinoam. 2012;25(2):224-30.
  
- **Bonnet AL, Lopez I, Berthet A, Jacquelin LF**  
Conserver ou extraire une dent de 6 ans « compromise » chez l'enfant.  
Le Fil Dentaire. 2013 Avr;82:36-38.
  
- **Cağlaroğlu M, Kilic N, Erdem A**  
Effects of early unilateral first molar extraction on skeletal asymmetry.  
Am J Orthod Dentofacial Orthop 2008;134:270-5.
  
- **Chawla N, Messer LB, Silva M**  
Clinical studies on molar-incisor-hypomineralisation part 2: development of a severity index.  
Eur Arch Paediatr Dent. 2008 Dec;9(4):191-199.
  
- **Chen JW, Leggitt VL**  
Pulp treatment for young first permanent molars : to treat or to extract?  
Endodontic topics 2012;23: 34-40.
  
- **Cobourne MT, Williams A, Harrison M**  
National clinical guidelines for the extraction of first permanent molars in children.  
Br Dent J. 2014 Dec 5;217(11):643-648.
  
- **Condo R, Perugia C, Maturo R, Docimo R**  
MIH: epidemiologic clinic study in paediatric patient  
Oral Implantol (Rome). 2012 Apr-Sep; 5(2-3):58–69.

- **Coulomb E, Hurel C, Portier R**  
Extraction raisonnée de la première molaire permanente.  
Pédodontie. Stratégie thérapeutique. XXVIe journées internationales de la société française de pédodontie. Montpellier. 7,8,9 Octobre 1994,158-168.
  
- **Courson F, Douyère D**  
La première molaire permanente délabrée chez l'enfant : conserver, temporiser ou extraire ?  
Revue Francophone d'Odontologie Pédiatrique (RFOP), 2008, 3(3):103-110.
  
- **Daugaard-Jensen I**  
Extraction of first molars in discrepancy cases.  
Am J Orthod. Aug 1973;64(2):115-36.
  
- **Davido N, Kazutoyo Y**  
Odontologie conservatrice et Endodontie  
Odontologie prothétique  
Paris : Editions Maloine ;2014.
  
- **Denis M, Atlan A, Vennat E, Tirlet G, Attal JP**  
White defects on enamel: diagnosis and anatomopathology: two essential factors for proper treatment (part 1).  
Int Orthod. 2013 Jun;11(2):139-165.
  
- **Diagne F, Diop Ba K, Yam A.A, Diop F, Ba Tamba A, Ba I**  
La première molaire permanente et ses implications en orthodontie.  
Odontostomatol Trop. Jan 1995;18(69):8-10.
  
- **Douyère D, Verthier M**  
L'orthodontie face à la première molaire permanente délabrée chez le jeune.  
Réalités Clin. 2008;19(4):363-369.
  
- Document extrait d'un site web  
**Dussere LM**  
Orthodontie et première molaire.  
<http://www.dentalespace.com/praticien/formationcontinue/orthodontie-premiere-molaire-mandibulaire/>  
20/09/2015.
  
- **Farah RA, Swain MV, Drummond BK, Cook R, Atieh M**  
Mineral density of hypomineralised enamel.  
J. Dent., 2010 Jan;38(1):50-58.

- **Farah RA, Drummond B, Swain M, Williams S**  
Linking the clinical presentation of molar-incisor hypomineralisation to its mineral density.  
Int J Paediatr Dent. 2010 Sep;20(5):353-360.
  
- **Fitzpatrick L, O'Connell A**  
First permanent molars with molar incisor hypomineralisation.  
J Ir Dent Assoc. 2007 Spring;53(1):32-7.
  
- **Fragelli CM, Souza JF, Jeremias F, Cordeiro Rde C, Santos-Pinto L**  
Molar incisor hypomineralization (MIH): conservative treatment management to restore affected teeth.  
Braz Oral Res. 2015;29.
  
- **Gao Y, Sahlberg C, Kiukkonen A, Alaluusua S, Pohjanvirta R, Tuomisto J, Lukinmaa PL**  
Lactational exposure of Han/Wistar rats to 2,3,7,8-tetrachlorodibenzo-p-dioxin interferes with enamel maturation and retards dentin mineralization.  
J Dent Res. 2004 Feb;83(2):139-44.
  
- **Gill DS, Lee RT, Tredwin CJ**  
Treatment planning for the loss of first permanent molars.  
Dent Update. 2001 Aug;28(6):304-308.
  
- **Halicioglu K, Toptas O, Akkas I, Celikoglu M**  
Permanent first molar extraction in adolescents and young adults and its effect on the development of third molar.  
Clin Oral Investig. 2014;18(5):1489-1494.
  
- **Halicioglu K, Celikoglu M, Buyuk SK, Sekerci AE, Candirli C**  
Effects of early unilateral mandibular first molar extraction on condylar and ramal vertical asymmetry.  
Eur J Dent. 2014 Apr-Jun; 8(2):178-183.
  
- **Hall RK**  
Abnormalities of tooth structure and appearance.  
Pediatric Orofacial Medicine and Pathology  
Londres : Editions Chapman and Hall Medical. 1994;183-224.
  
- **Hölttä P, Kiviranta H, Leppäniemi A, Vartiainen T, Lukinmaa PL, Alaluusua S**  
Developmental dental defects in children who reside by a river polluted by dioxins and furans.  
Arch Environ Health. 2001 Nov-Dec;56(6):522-8.

- Article publié dans une revue électronique  
**Innes N, Borrie F, Bearn D, Evans D, Rauchhaus P, McSwiggan S, Foster Page L, Hogarth F**  
 Should I eXtract Every Six dental trial (SIXES): study protocol for a randomized controlled trial.  
<http://www.biomedcentral.com/search?query=should+i+extract+every+sixes+dental+trial&search-Type=publisherSearch>  
 27/09/2015.
  
- Document extrait d'un site web  
**Institut de veille sanitaire**  
 Étude sur les dioxines et les furanes dans le lait maternel en France.  
[http://www.invs.sante.fr/publications/dioxines/03-methodes\\_dioxines.pdf](http://www.invs.sante.fr/publications/dioxines/03-methodes_dioxines.pdf)  
 11/10/2015.
  
- **Jacobs C, Jacobs-Müller C, Luley C, Erbe C, Wehrbein H**  
 Orthodontic space closure after first molar extraction without skeletal anchorage.  
 J Orofac Orthop. 51-60.
  
- **Jälevik B, Klingberg GA**  
 Dental treatment, dental fear and behaviour management problems in children with severe enamel hypomineralization of their permanent first molars.  
 Int J Paediatr Dent. 2002 Jan;12(1):24-32.
  
- **Jälevik B, Dietz W, Noren JG**  
 Scanning electron micrograph analysis of hypomineralized enamel in permanent first molars.  
 Int J Paediatr Dent. 2005 Jul;15(4):233-40.
  
- **Jälevik B, Möller M**  
 Evaluation of spontaneous space closure and development of permanent dentition after extraction of hypomineralized permanent first molars.  
 Int J Paediatr Dent. 2007 Sep;17(5):328-335.
  
- **Jalevik B**  
 Prevalence and Diagnosis of Molar-Incisor- Hypomineralisation (MIH): A systematic review.  
 Eur Arch Paediatr Dent. 2010 Apr;11(2):59-64.
  
- **Jedeon K, De la Dure-Molla M, Brookes SJ, Loiodice S, Marciano C, Kirkham J et al.**  
 Enamel defects reflect perinatal exposure to bisphenol A.  
 Am J Pathol. 2013 Jul;183(1):108-118.

- **Kellerhoff NM, Lussi A**  
Hypominéralisation des molaires-incisives.  
Rev. Mens. Suisse Odontostomatol., 2004, 114(3) : 250-253.
  
- **Kopperud S, Pedersen C, Espelid I**  
Treatment decisions on Molar-Incisor Hypomineralization (MIH) by Norwegian dentists - a questionnaire study.  
BMC Oral Health, 2016 Jul 4;17(1):3.
  
- **Lygidakis NA, Wong F, Jälevik B, Vierrou AM, Alaluusua S, Espelid I**  
Best Clinical Practice Guidance for clinicians dealing with children presenting with Molar-Incisor-Hypomineralisation (MIH): An EAPD Policy Document.  
Eur Arch Paediatr Dent. 2010 Apr;11(2):75-81.
  
- **Mac Ewen JD, Burk PH**  
Aspect thérapeutique de l'extraction de la première molaire permanente.  
Ortho Franc. 1969;40:29-40.
  
- **Mahoney E, Ismail FS, Kilpatrick N, Swain M**  
Mechanical properties across hypomineralized/hypoplastic enamel of first permanent molar teeth.  
Eur J Oral Sci. 2004;112(6):497-502.
  
- **Mathu-Muju K, Wright JT**  
Diagnosis and treatment of molar incisor hypomineralization.  
Compend Contin Educ Dent. 2006 Nov;27(11):604-610;quiz 611.
  
- Document extrait d'un site web  
**Ministère de l'environnement, de l'énergie, et de la mer**  
Le Bisphénol A interdit dans les contenants alimentaires.  
<http://www.developpement-durable.gouv.fr/Le-bisphenol-A-interdit-dans-les.html>  
10/11/2016.
  
- **Monteil M**  
Dans quelles circonstances a-t-on le droit d'extraire chez l'enfant?  
A.O.S. 1956;36:277-287.
  
- **Nishita G, Abhay KJ, Sonali S, and Jaspal S**  
Essentiality of Early Diagnosis of Molar Incisor Hypomineralization in Children and Review of its Clinical Presentation, Etiology and Management.  
Int J Clin Pediatr Dent. 2012 Sep-Dec;5(3):190-196.

- **Nolla CM**  
The development of the permanent teeth.  
J Dent Child. 1960;27:254-66.
  
- **Normando D, Cavacami C**  
The influence of bilateral lower first permanent molar loss on dentofacial morphology – a cephalometric study.  
Dental Press J Orthod. 2010 Nov-Dec;15(6):100-106.
  
- **O'Meyer RX**  
La dent de six ans et le traitement orthodontique.  
L.Q.O.S. 1978;11:47-73.
  
- **Ong DC, Bleakley JE**  
Compromised first permanent molars: an orthodontic perspective.  
Aust Dent J. 2010 Mar;55(1):2-14.
  
- **Patti A, Perrier D'Arc G**  
Les traitements orthodontiques précoces.  
Paris : Editions Quintessence International ; 2003.
  
- **Plint DA**  
The effect on the occlusion of the loss of one or more first permanent molars (with special reference to the third molar)  
Eur Orthod Soc. 1970;329-336.
  
- **Quéré M**  
Hypominéralisation molaires-incisives : conservation - extraction(s) des premières molaires permanentes ?  
Thèse d'exercice en odontologie, Université de Brest : 2010.
  
- **Rouas P, Bandon D, Vaysse F**  
Les hypominéralisations molaires-incisives Diagnostic et prise en charge adaptée.  
L'Information Dentaire. 2010;9:13-19.
  
- **Rouas P, Bandon D, Druo J.P, Delbos Y, d'Arbonneau F, Jacquelin LF**  
Hypominéralisations molaires-incisives (M.I.H.)  
Rapport 2010 de la Société Française d'Odontologie Pédiatrique (SFOP).
  
- **Sandler PJ, Atkinson R, Murray AM**  
For four sixes.  
Am J Orthod Dentofacial Orthop. 2000 Apr;117(4):418-434.

- **Sayagh M, Maniere-Ezvan A, Vernet C, Muller-Bolla M**  
Therapeutic decisions in the presence of decayed permanent first molars in young subjects: a descriptive inquiry.  
Int Orthod. 2012 Sep;10(3):318-336.
  
- **Sönmez H, Yıldırım G, Bezgin T**  
The prevalence and severity of molar incisor hypomineralization in a group of children living in Ankara Turkey  
Clinical dentistry and research 2013;37(1):35-41.
  
- **Thunold K, Thurow RC**  
Early loss of the first molars 25 years after.  
Trans Eur Orthod. Soc. 1970;29:31-44.
  
- **Travess H, Roberts-Harry D, Sandy J**  
Orthodontics. Part 8: Extractions in orthodontics.  
Br Dent J. 2004 Feb;196(4):195-203.
  
- **Weerheijm KL, Duggal M, Mejare I, Papagiannoulis, L , Koch G, Martens LC, et al.**  
Judgement criteria for molar incisor hypomineralisation (MIH) in epidemiologic studies : a summary of the European meeting on MIH held in Athens, 2003.  
Eur J Paediatr Dent. 2003;4(3):110-113.
  
- **Weerheijm KL**  
Molar incisor hypomineralisation (MIH).  
Eur J Paediatr Dent. 2003 Sep;4(3):114-120.
  
- **William V, Messer LB, Burrow MF**  
Molar Incisor Hypomineralization: review and recommendations for clinical management.  
Pediatr Dent 2006;28:224-232.
  
- **Williams R, Hosila FJ**  
The effect of different extraction sites upon incisor retraction.  
Am J Orthod. 1976 Apr;69(4):388-410.
  
- **Willmott NS, Bryan RA, Duggal MS**  
Molar-incisor-hypomineralisation: a literature review.  
Eur Arch Paediatr Dent. 2008 Dec;9(4):172-179.
  
- **Wright JT**  
Handbook of clinical techniques in Pediatric Dentistry.  
Ames : Wiley Blackwell edition ; 2015.



- **Yasuda I, Yasuda M, Sumida H, Tsusaki H, Arima A, Ihara T, Kubota S, Asaoka K, Tsuga K, Akagawa Y**

In utero and lactational exposure to 2,3,7,8-tetrachlorodibenzo-p-dioxin (TCDD) affects tooth development in rhesus monkeys.

Reprod Toxicol. 2005 May-Jun;20(1):21-30.

- **Yavuz I, Baydaş B, İkbāl A, Dağsuyu İM, Ceylan İ**

Effects of early loss of permanent first molars on the development of third molars.

Am J Orthod Dentofac Orthop. 2006;130:634–638.

- **Zimmer B, Gaida S, Dathe H**

Compensation of skeletal Class III malocclusion by isolated extraction of mandibular teeth: Part 2: Skeletal, dentoalveolar and soft tissue parameters in comparison with nonextraction Class III therapies.

J Orofac Orthop. 2016 Mar;77(2):119-28.

- **Zunzarren R**

Guide clinique d'odontologie.

Issy-les-Moulineaux : Editions Elsevier Massion ; 2014.

- Document extrait d'un site web :

**Zouaidi K, Chhoul H**

Extraction raisonnée des dents de six ans : à propos d'un cas clinique.

<http://wjed.um5s.ac.ma/attachments/article/51/EXTRACTION%20RAISONNEE%20DES%20DENT%20DE%20SIX%20ANS.pdf>

24/11/2015.

DEFRETIN Anne

**TITRE :** Extractions des premières molaires permanentes dans la thérapeutique de l'Hypominéralisation Molaires-Incisives : prise en charge et suivi des enfants opérés au bloc opératoire du CHRU de Brest

**RÉSUMÉ:**

La première molaire permanente (PMP) par ses particularités, tient une place primordiale dans la mise en place de l'occlusion, des fonctions orales, mais aussi dans la thérapeutique orthodontique. Aujourd'hui encore, son avulsion est perçue comme étant une solution thérapeutique radicale et mutilante.

Cependant l'Hypominéralisation Molaires-Incisives (MIH), pathologie d'apparition récente, nous met face à des enfants avec des PMP précocement délabrées. Cette situation particulière remet en cause le dogme de la conservation de cette dent à tout prix.

A partir d'une revue la littérature et de cas cliniques d'enfants atteints de MIH suivis au centre de soins dentaires du CHRU de Brest, nous montrons dans ce travail que l'extraction des PMP atteintes d'une MIH sévère peut être la thérapeutique de choix. Si les conditions favorables à ce traitement sont réunies, l'extraction d'une ou plusieurs PMP induit une mise en place naturelle des deuxièmes et troisièmes molaires en lieu et place des premières et deuxièmes molaires. C'est une solution simple, plutôt rapide et peu coûteuse, qui permet à l'enfant d'arriver à l'âge adulte avec huit molaires naturelles et saines.

**RUBRIQUE DE CLASSEMENT :** ODONTOLOGIE PÉDIATRIQUE

**MOTS-CLÉS :** Hypominéralisation Molaires-Incisives  
MIH  
Premières molaires permanentes  
Extraction

**JURY :**

Président : M. le Professeur R. ARBAB-CHIRANI  
Directeur : Mme. le Docteur F. d'ARBONNEAU  
Assesseurs : Mme. Le Docteur V. CHEVALIER-HERISSET  
M. le Docteur H. FORAY