



HAL
open science

Prise en charge des urgences et complications en prothèse

Maxime Roux

► **To cite this version:**

Maxime Roux. Prise en charge des urgences et complications en prothèse. Chirurgie. 2018. dumas-02044123

HAL Id: dumas-02044123

<https://dumas.ccsd.cnrs.fr/dumas-02044123>

Submitted on 21 Feb 2019

HAL is a multi-disciplinary open access archive for the deposit and dissemination of scientific research documents, whether they are published or not. The documents may come from teaching and research institutions in France or abroad, or from public or private research centers.

L'archive ouverte pluridisciplinaire **HAL**, est destinée au dépôt et à la diffusion de documents scientifiques de niveau recherche, publiés ou non, émanant des établissements d'enseignement et de recherche français ou étrangers, des laboratoires publics ou privés.



Distributed under a Creative Commons Attribution - NonCommercial - NoDerivatives 4.0 International License

Prise en charge des urgences et complications en prothèse

THESE

Présentée et publiquement soutenue devant la

Faculté d'Odontologie de Marseille
(Doyen : Monsieur le Professeur Jacques DEJOU)

Aix Marseille Université
(Président : Monsieur le Professeur Yvon BERLAND)

Le 19 décembre 2018

par

ROUX Maxime
né le 19 juin 1990
à DIGNES-LES-BAINS

Pour obtenir le Diplôme d'Etat de Docteur en Chirurgie Dentaire

EXAMINATEURS DE LA THESE :

Président	: Monsieur le Professeur	B. FOTI
Asseseurs	: Monsieur le Docteur	P. TAVITIAN
	Monsieur le Docteur	C. PIGNOLY
	<u>Madame le Docteur</u>	<u>A. FERDANI</u>

Prise en charge des urgences et complications en prothèse

THESE

Présentée et publiquement soutenue devant la

Faculté d'Odontologie de Marseille
(Doyen : Monsieur le Professeur Jacques DEJOU)

Aix Marseille Université
(Président : Monsieur le Professeur Yvon BERLAND)

Le 19 décembre 2018

par

ROUX Maxime
né le 19 juin 1990
à DIGNES-LES-BAINS

Pour obtenir le Diplôme d'Etat de Docteur en Chirurgie Dentaire

EXAMINATEURS DE LA THESE :

Président	: Monsieur le Professeur	B. FOTI
Asseseurs	: Monsieur le Docteur	P. TAVITIAN
	Monsieur le Docteur	C. PIGNOLY
	<u>Madame le Docteur</u>	<u>A. FERDANI</u>

ADMINISTRATION

Mise à jour : octobre 2018

DOYENS HONORAIRES	Professeur	R. SANGIUOLO
	Professeur	H. ZATTARA
	Professeur	A. SALVADORI
DOYEN	Professeur	J. DEJOU
VICE – DOYEN CHARGE DES ENSEIGNEMENTS DIRECTEUR DU DEPARTEMENT DE FORMATION INITIALE	Professeur	J.D. ORTHLIEB
VICE – DOYEN CHARGE DE LA RECHERCHE DIRECTEUR DU DEPARTEMENT DE LA RECHERCHE	Professeur	C. TARDIEU
DIRECTEUR DU DEPARTEMENT DE FORMATION CONTINUE	Professeur	V. MONNET-CORTI
CHARGES DE MISSION	Professeur	F. BUKIET
	Professeur	A. RASKIN
RESPONSABLE DES SERVICES ADMINISTRATIFS ET TECHNIQUES	Madame	K. LEONI
PROFESSEUR ÉMERITE	Professeur	O. HUE

LISTE DES ENSEIGNANTS

56^{ème} SECTION :
DEVELOPPEMENT, CROISSANCE ET PREVENTION

56.01 ODONTOLOGIE PÉDIATRIQUE ET ORTHOPÉDIE DENTO-FACIALE

ODONTOLOGIE PÉDIATRIQUE

<i>Professeur</i>	C. TARDIEU *	<i>Assistant</i>	H. AL AZAWI
<i>Maître de Conférences</i>	D. BANDON	<i>Assistant</i>	V. MAGNAN
<i>Maître de Conférences</i>	I. BLANCHET		
<i>Maître de Conférences</i>	A. CAMOIN		
<i>Maître de Conférences</i>	A. CHAFAIE		

ORTHOPÉDIE DENTO-FACIALE

<i>Maître de Conférences</i>	J. BOHAR	<i>Assistant</i>	I. CAMBON
<i>Maître de Conférences</i>	J. GAUBERT	<i>Assistant</i>	L. LEVY
<i>Maître de Conférences</i>	M. LE GALL *	<i>Assistant</i>	R. MATTERA
<i>Maître de Conférences</i>	C. PHILIP-ALLIEZ	<i>Assistant</i>	C. MITTLER
		<i>Assistant</i>	A. PATRIS-CHARRUET

56.02 PRÉVENTION - ÉPIDÉMIOLOGIE - ÉCONOMIE DE LA SANTÉ - ODONTOLOGIE LÉGALE

<i>Professeur</i>	B. FOTI *	<i>Assistant</i>	A. PORTAL
<i>Professeur</i>	D. TARDIVO		

57^{ème} SECTION :
CHIRURGIE ORALE ; PARODONTOLOGIE ; BIOLOGIE ORALE

57.01 CHIRURGIE ORALE ; PARODONTOLOGIE ; BIOLOGIE ORALE

PARODONTOLOGIE

<i>Professeur</i>	V. MONNET-CORTI *	<i>Assistant</i>	A. BOYER
		<i>Assistant</i>	C. DUMAS
		<i>Assistant</i>	V. MOLL

CHIRURGIE BUCCALE – PATHOLOGIE ET THÉRAPEUTIQUE - ANESTHÉSIOLOGIE – RÉANIMATION

<i>Maître de Conférences</i>	D. BELLONI	<i>Assistant</i>	E. QUINQUE
<i>Maître de Conférences</i>	F. CAMPANA		
<i>Maître de Conférences</i>	J. H. CATHERINE *		
<i>Maître de Conférences</i>	P. ROCHE-POGGI		

BIOLOGIE ORALE

<i>Maître de Conférences</i>	P. LAURENT	<i>Assistant</i>	C. LE FOURNIS
------------------------------	------------	------------------	---------------

65^{ÈME} SECTION : BIOLOGIE CELLULAIRE

<i>Professeur</i>	Imad ABOUT *		
	(Responsable de la Biologie orale)		

* Responsable de la discipline

58^{ème} SECTION :
REHABILITATION ORALE

58.01 RESTAURATRICE, ENDODONTIE, PROTHESES, FONCTION-DYSFONTION, IMAGERIE, BIOMATERIAUX

ODONTOLOGIE CONSERVATRICE, ENDODONTIE

<i>Professeur</i>	F. BUKIET *	<i>Assistant</i>	B. BALLESTER
<i>Professeur</i>	H. TASSERY	<i>Assistant</i>	H. DE BELENET
<i>Maître de Conférences</i>	G. ABOUDHARAM	<i>Assistant</i>	A. DEVICTOR
<i>Maître de Conférences</i>	M. GUIVARC'H	<i>Assistant</i>	S. MANSOUR
<i>Maître de Conférences</i>	C. PIGNOLY	<i>Assistant</i>	L. MICHEL-ROLLET
<i>Maître de Conférences</i>	L. POMMEL		
<i>Maître de Conférences</i>	E. TERRER		

PROTHÈSE

<i>Professeur</i>	M. RUQUET *	<i>Assistant</i>	N. CHAUDESAYGUES
<i>Maître de Conférences</i>	G. LABORDE	<i>Assistant</i>	M. DODDS
<i>Maître de Conférences</i>	M. LAURENT	<i>Assistant</i>	A. FERDANI
<i>Maître de Conférences</i>	G. MAILLE	<i>Assistant</i>	C. MENSE
<i>Maître de Conférences</i>	B.E. PRECKEL	<i>Assistant</i>	A. REPETTO
<i>Maître de Conférences</i>	G. STEPHAN	<i>Assistant</i>	A. SETTE
<i>Maître de Conférences</i>	P. TAVITIAN	<i>Assistant</i>	F. SILVESTRI
<i>Maître de Conférences</i>	A. TOSELLO		
<i>Maître de Conférences</i>	R. LAN		
<i>associé</i>			

SCIENCES ANATOMIQUES ET PHYSIOLOGIQUES OCCLUSODONTOLOGIE, BIOMATERIAUX, BIOPHYSIQUE, RADIOLOGIE

<i>Professeur</i>	J. DEJOU	<i>Assistant</i>	M. JEANY
<i>Professeur</i>	J. D. ORTHLIEB *		
<i>Professeur</i>	A. RASKIN		
<i>Maître de Conférences</i>	T. GIRAUD		
<i>Maître de Conférences</i>	A. GIRAUDEAU		
<i>Maître de Conférences</i>	B. JACQUOT		
<i>Maître de Conférences</i>	J. P. RÉ		

* Responsable de la discipline

Remerciements

A mon Président de jury de thèse :

Monsieur le Professeur Bruno Foti

Je vous remercie de l'honneur que vous me faites de présider le jury de ma thèse. Merci de ce que vous avez pu me transmettre, que ce soit lors de vos cours ou lorsque vous supervisez ma vacation d'urgence au pavillon. Veuillez trouver ici l'expression de ma reconnaissance et de mon estime.

A ma directrice de thèse,

Madame le Docteur Alice Ferdani,

Je vous remercie d'avoir accepté la direction de ce travail. Merci de votre implication, de ne pas avoir compté vos heures passées à perfectionner cet ouvrage. Sans vous et vos conseils, je n'aurais jamais pu réaliser cette thèse.

A mon juge,

Monsieur le Docteur Patrick Tavitian,

Je vous remercie pour votre enseignement de qualité, vos conseils et votre disponibilité. J'ai pu grâce à vous assister à mes premières chirurgies implantaires. De plus votre pédagogie et vos explications n'ont fait qu'augmenter mon intérêt envers l'implantologie, discipline dans laquelle je ne manquerai pas d'approfondir mes connaissances.

A mon juge,

Monsieur le Docteur Christian Pignoly,

Je vous remercie de m'avoir accueilli avec votre fils à l'occasion de mon stage actif, au cours duquel vous m'avez tout de suite mis à l'aise. Merci de votre sympathie et de votre enthousiasme quotidien, que ce soit en cours ou à la clinique.

Table des matières

Introduction.....	1
I. Urgences en prothèse adjointe.....	2
I.1 Fractures de prothèse adjointe	2
I.1.1 Diagnostic.....	2
I.1.2 Etiologies des fractures en prothèse adjointe	2
I.1.2.1 Etiologies liées à la situation clinique	2
I.1.2.2 Etiologies liées à une mauvaise conception de la prothèse	3
I.1.2.3 Etiologies liées à l'utilisation de la prothèse.....	4
I.1.3 Statistiques des fractures en prothèse adjointe.....	4
I.1.4 Gestion des fractures en prothèse adjointe	5
I.1.4.1 Fracture de base prothétique	6
I.1.4.2 Fracture d'un élément de rétention	7
I.1.4.3 Perte ou fracture d'une dent prothétique	8
I.1.5 Erreurs à éviter lors de la réparation d'une fracture en prothèse adjointe	8
I.2 Blessures dues à la prothèse	9
I.2.1 Diagnostic.....	9
I.2.2 Etiologies des blessures	10
I.2.3 Statistiques sur la survenue de blessures lors du port d'une prothèse adjointe.....	10
I.2.4 Gestion des blessures en prothèse adjointe	11
I.2.4.1 Blessure après la réalisation d'une nouvelle prothèse	11
I.2.4.2 Blessure après un traumatisme	12
I.2.4.3 Blessure lorsque la prothèse devient inadaptée :.....	13
I.2.5 Passage d'une prothèse adjointe dans les voies aéro-digestives	14
II. Urgences en prothèse conjointe	15
II.1 Prothèse conjointe conventionnelle.....	15
II.1.1 Les reconstitutions corono-radiculaires.....	15
II.1.1.1 Fracture de reconstitutions corono-radiculaires	15
II.1.1.1.1 Diagnostic.....	15
II.1.1.1.1.1 Examen clinique	15
II.1.1.1.1.2 Examen radiologique	15
II.1.1.2 Descellement et décollement de reconstitutions corono-radiculaires.....	16
II.1.1.2.1 Diagnostic.....	16
II.1.1.2.1.1 Examen clinique	16
II.1.1.2.1.2 Examen radiologique	16
II.1.1.2.2 Etiologies des pertes de reconstitutions corono-radiculaires.....	17
II.1.1.2.2.1 Etiologies propres aux reconstitutions corono-radiculaires coulées	17
II.1.1.2.2.1.1 Etiologies liées aux matériaux de d'assemblage utilisés	17
II.1.1.2.2.1.2 Etiologies liées à la longueur du tenon	18
II.1.1.2.2.1.3 Etiologies liées au diamètre du tenon.....	18
II.1.1.2.2.1.4 Etiologies liées à la forme du tenon.....	18
II.1.1.2.2.1.5 Etiologies liées à l'état de surface du tenon.....	18
II.1.1.2.2.2 Etiologies propres aux reconstitutions corono-radiculaires avec matériaux insérés en phase plastique (RMIPP).....	19
II.1.1.2.2.2.1 Etiologies liées au matériau d'assemblage utilisé	19
II.1.1.2.2.2.2 Etiologies liées au champ opératoire et la propreté du logement canalaire	19
II.1.1.2.2.3 Etiologies communes aux reconstitutions corono-radiculaires coulées et insérées en phase plastique.....	19
II.1.1.2.2.3.1 Etiologies liées au nombre et à la hauteur des parois dentaires résiduelles	19
II.1.1.2.3 Statistiques sur la perte de rétention des reconstitutions corono-radiculaires.....	20
II.1.1.2.4 Gestion de la perte de rétention des reconstitutions corono-radiculaires.....	20
II.1.1.2.4.1 Protocole clinique pour les reconstitutions corono-radiculaires coulées.....	20
II.1.1.2.4.2 Protocole clinique pour les RMIPP	21
II.1.2 Fêlures et fractures des piliers dentaires	15
II.1.2.1 Diagnostic	23
II.1.2.1.1 Examen clinique	23

II.1.2.1.2 Examen radiologique	24
II.1.2.2 Etiologies des fêlures et des fractures	24
II.1.2.2.1 Etiologies liées à des principes mécaniques	24
II.1.2.2.2 Etiologies liées à des principes biologiques	26
II.1.2.3 Statistiques sur la survenue de fêlures ou de fractures	26
II.1.2.4 Gestion des fêlures et des fractures de piliers dentaires	26
II.2 Prothèse conjointe contemporaine	28
II.2.1 Fracture de restaurations adhésives indirectes	28
II.2.1.1 Diagnostic	28
II.2.1.2 Etiologies des fractures de restaurations adhésives indirectes	28
II.2.1.2.1 Etiologies liées aux préparations	28
II.2.1.2.2 Etiologies liées aux matériaux	29
II.2.1.2.3 Etiologies liées au mode d'assemblage	29
II.2.1.2.4 Etiologies liées aux retouches occlusales après assemblage	29
II.2.1.3 Statistiques des fractures de restaurations adhésives indirectes	29
II.2.1.4 Gestion des fractures de restaurations adhésives indirectes	30
II.2.1.4.1 Pièces adhésives indirectes en céramique :	30
II.2.1.4.2 Pièces adhésives indirectes en résine composite :	31
II.2.1.4.3 Pièces adhésives indirectes en céramiques hybrides	31
II.2.2 Décollement des restaurations adhésives indirectes	32
II.2.2.1 Diagnostic	32
II.2.2.2 Etiologies des décollements de restaurations adhésives indirectes	32
II.2.2.2.1 Etiologies liées au choix du type de restaurations prothétiques	32
II.2.2.2.2 Etiologies liées à l'état des surfaces à assembler	32
II.2.2.2.3 Etiologies liées à l'assemblage	33
II.2.2.3 Statistiques des décollements de restaurations adhésives indirectes	33
II.2.2.4 Gestion des décollements des restaurations adhésives indirectes	34
III. Urgences communes aux prothèses conjointes dento-portées et implanto-portées.....	35
III.1 Descellement en prothèse conjointe dento-portée et implanto-portée.....	35
III.1.1 Diagnostic.....	35
III.1.2 Etiologies des descellements en prothèse dento-portée et implanto-portée.....	36
III.1.2.1 Etiologies communes aux prothèses dento-portées et implanto-portées.....	36
III.1.2.1.1 Etiologies liées aux dimensions du pilier et son état de surface.....	36
III.1.2.1.2 Etiologies liées aux matériaux d'assemblage utilisés.....	36
III.1.2.1.3 Etiologies liées à l'occlusion	36
III.1.2.1.4 Etiologies liées aux éléments en extension	36
III.1.2.2 Etiologies propres aux prothèses dento-portées.....	37
III.1.2.3 Etiologies propres aux prothèses implanto-portées.....	37
III.1.3 Statistiques.....	38
III.1.3.1 Statistiques des prothèses dento-portées	38
III.1.3.2 Statistiques des prothèses implanto-portées	38
III.1.4 Gestion des descellements des prothèses dento-portées et implanto-portées	39
III.1.4.1 Gestion des descellements en prothèses dento-portées.....	40
III.1.4.1.1 Prothèse provisoire	40
III.1.4.1.2 Prothèse définitive	40
III.1.4.2 Gestion des descellements en prothèses implanto-portées.....	41
III.1.4.2.1 Prothèse provisoire	41
III.1.4.2.2 Prothèse définitive	41
III.1.5 Erreurs à éviter lors du rescellement d'une prothèse dento-portée ou implanto-portée	42
III.2 Fracture de matériau cosmétique en prothèse dento-portée et implanto-portée.....	45
III.2.1 Diagnostic.....	45
III.2.2 Etiologies des fractures des matériaux cosmétiques.....	46
III.2.2.1 Etiologies liées à la mise en œuvre clinique.....	46
III.2.2.2 Etiologies liées à des para-fonctions / traumatismes	46
III.2.2.3 Etiologies liées avec la conception au laboratoire	46
III.2.3 Statistiques des fractures des matériaux cosmétiques.....	47
III.2.3.1 Prothèses dento-portées	47
III.2.3.2 Prothèses implanto-portées	48

III.2.4 Gestion des fractures de matériaux cosmétiques	49
III.2.4.1 Réparation sans exposition de l'armature	50
III.2.4.2 Réparation avec exposition de l'armature	52
III.2.4.2.1 Sur une couronne céramo-métallique.....	52
III.2.4.2.2 Sur une couronne céramo-céramique.....	55
III.2.4.3 Réparation sur coiffe monolithique sans armature	56
III.2.5 Erreurs à éviter lors de la réparation d'une fracture de matériau cosmétique :	56
III.3 Fractures de connexions des prothèses plurales dento-portées ou implanto-portées.....	57
III.3.1 Diagnostic.....	57
III.3.1.1 Examen clinique.....	57
III.3.1.2 Examen radiologique	57
III.3.2 Etiologies amenant à la fracture de connexions en prothèse plurale.....	58
III.3.2.1 Etiologies communes aux prothèses dento-portées et implanto-portées.....	58
III.3.2.1.1 Etiologies liées au non-respect des lois mécaniques de la prothèse	58
III.3.2.1.2 Etiologies liées au non-respect des caractéristiques physiques des matériaux.....	59
III.3.2.1.3 Etiologies liées à l'occlusion	61
III.3.2.1.4 Etiologies liées aux para-fonctions	61
III.3.2.1.5 Etiologies liées aux éléments en extension	61
III.3.2.2 Etiologies propres aux prothèses implanto-portées.....	61
III.3.2.2.1 Etiologies liées à l'absence de ligament alvéolo-dentaire	61
III.3.2.2.2 Etiologies liées aux bridges mixtes : implant/dent naturelle.....	61
III.3.2.2.3 Etiologies liées la présence du logement de la vis de prothèse.....	61
III.3.2.3 Etiologies propres aux prothèses dento-portées.....	61
III.3.3 Statistiques.....	62
III.3.3.1 Statistiques des prothèses dento-portées	62
III.3.3.2 Statistiques des prothèses implanto-portées	62
III.3.4 Gestion des fractures de connexions en prothèse dento-portée et implanto-portée	63
III.3.4.1 Gestion des fractures de connexions en prothèse dento-portée	63
III.3.4.2 Gestion des fractures de connexions en prothèse implanto-portée	65
III.4 Fractures de provisoires dento-portés ou implanto-portés.....	66
IV. Les urgences en prothèse implantaire	67
IV.1 Problématiques liées à la prothèse	67
IV.1.1 Fracture de l'armature en prothèse complète transvissée	67
IV.1.1.1 Diagnostic	67
IV.1.1.2 Etiologies des fractures d'armatures en prothèse complète transvissée	68
IV.1.1.2.1 Etiologies liées aux éléments en extension	68
IV.1.1.2.2 Etiologies liées à l'absence de passivité	68
IV.1.1.2.3 Etiologies à la conception de la prothèse elle-même.....	68
IV.1.1.2.4 Etiologies liées à la nature de l'antagoniste	69
IV.1.1.2.5 Etiologies liées à l'augmentation de la puissance masticatoire et l'absence de proprioception.....	69
IV.1.1.2.6 Etiologies liées à l'occlusion	69
IV.1.1.2.7 Etiologies liées à la flexibilité mandibulaire.....	70
IV.1.1.3 Statistiques des fractures d'armatures en prothèse complète transvissée.....	70
IV.1.1.4 Gestion des fractures d'armatures en prothèse complète transvissée	70
IV.1.1.5 Erreurs à éviter lors de la réalisation de la nouvelle prothèse	70
IV.1.2 Les urgences des prothèses complètes à rétentions complémentaires.....	72
IV.1.3.1 Diagnostic	73
IV.1.3.1.1 Examen clinique	73
IV.1.3.1.2 Examen radiologique.....	74
IV.1.3.2 Etiologies des complications sur les prothèses complètes à rétentions complémentaires.....	74
IV.1.3.3 Statistiques des complications en prothèse complète à rétentions complémentaires	75
IV.1.3.4 Gestion des complications en prothèse complète à rétentions complémentaires	76
IV.1.3.4.1 Les fractures de la base prothétique	77
IV.1.3.4.2 Complications au niveau des systèmes de rétentions.....	78
IV.1.3.4.2.1 Partie mâle.....	78
IV.1.3.4.2.2 Pièce faisant le lien entre partie mâle et partie femelle	79
IV.1.3.4.2.3 Partie femelle.....	80
IV.1.3.4.2.4 Erreurs à éviter lors de la gestion des complications en prothèse à rétentions complémentaires	81

IV.1.3 Dévissage ou fracture de vis en implantologie.....	83
IV.1.3.1 Diagnostic	85
IV.1.3.1.1 Examen clinique	85
IV.1.3.1.2 Examen radiologique.....	85
IV.1.3.2 Etiologies des dévissages ou des fractures	86
IV.1.3.2.1 Etiologies liées au patient	86
IV.1.3.2.2 Etiologies liées à l'implant et à sa position	86
IV.1.3.2.3 Etiologies liées à la prothèse et au type de connexions implant/pilier	87
IV.1.3.3 Statistiques des dévissages et des fractures des vis de piliers et de prothèses.....	88
IV.1.3.3.1 Vis de piliers	88
IV.1.3.3.2 Dévissages et fractures de vis de prothèses :.....	89
IV.1.3.4 Gestion des dévissages et fractures des vis de piliers et de prothèses	91
IV.1.3.4.1. Le guide	92
IV.1.3.4.2. Le Reverse Drill.....	93
IV.1.3.4.3. Instruments d'extractions de vis	93
IV.1.3.4.3. Taraud pour filetage interne	93
IV.1.3.5 Erreurs à éviter lors de la gestion de dévissages ou de fractures de vis de piliers	94
IV.1.4 Problématiques liées au pilier	96
IV.1.4.1 Diagnostic	96
IV.1.4.1.1 Examen clinique	96
IV.1.4.1.2 Examen radiologique.....	97
IV.1.4.2 Etiologies des fractures de piliers	97
IV.1.4.3 Statistiques des fractures de piliers.....	98
IV.1.4.4 Gestion des fractures de piliers	98
IV.1.4.4.1 Pilier à connexion externe.....	98
IV.1.4.4.2 Pilier à connexion interne	98
IV.2 Problématiques liées à l'implant.....	100
IV.2.1 Fractures implantaires	100
IV.2.1.1 Diagnostic	100
IV.2.1.1.1 Examen clinique	100
IV.2.1.1.2 Examen radiologique.....	100
IV.2.1.2 Etiologies des fractures d'implants.....	101
IV.2.1.2.1 Etiologies liées à l'implant.....	101
IV.2.1.2.2 Etiologies liées à la prothèse	101
IV.2.1.2.3 Etiologies liées au patient	102
IV.2.1.2.4 Etiologies liées aux spécificités de l'implantologie	102
IV.2.1.2.5 Etiologies liées à la perte osseuse	102
IV.2.1.3 Statistiques des fractures implantaires	102
IV.2.1.3.1 Taux de survenue	102
IV.2.1.3.2 Localisation de l'implant et de la fracture sur l'implant	102
IV.2.1.3.3 Influence de la durée de mise en fonction de l'implant.....	103
IV.2.1.3.4 Influence du type de connexion	103
IV.2.1.3.5 Influence du type de reconstruction	104
IV.2.1.4 Gestion des fractures d'implants.....	104
IV.2.2 Péri-implantites	106
IV.2.2.1 Diagnostic	106
IV.2.2.1.1 Examen clinique	106
IV.2.2.1.2 Examen radiographique	107
IV.2.2.1.3 Examens biologiques.....	107
IV.2.2.2 Statistiques	108
IV.2.2.3 Gestion des péri-implantites.....	108
Conclusion	109
Bibliographie	I
Index des figures.....	XVII
Index des tableaux.....	XXI

Introduction

Les urgences en odontologie sont des motifs de consultation fréquents. Leurs caractères soudain, plus ou moins assorti de douleurs et/ou de gêne esthétique, requière une consultation spécifique. En effet, celles-ci génèrent du stress pour le praticien, que ce soit pour l'organisation au sein du cabinet ou au niveau de la prise en charge du patient lui-même qui se trouve en situation de vulnérabilité.

Ce stress est d'autant plus élevé s'il s'agit de travaux réalisés par le praticien lui-même.

Dans ce travail, nous décrivons les diverses urgences auxquelles les praticiens peuvent être le plus souvent confrontés dans le domaine de la prothèse. Ces urgences sont divisées en quatre grands chapitres : Les urgences en prothèse adjointe, les urgences en prothèse conjointe, les urgences communes aux prothèses conjointes dento-portées et implanto-portées, et enfin les urgences en prothèse implantaire.

Selon l'article R.4 127-232 du Code de Santé Publique (article 26 du code de déontologie) : « Hors le cas d'urgence et celui où il manquerait à ses devoirs d'humanité, le chirurgien-dentiste a toujours le droit de refuser ses soins pour des raisons personnelles ». Le praticien ne peut donc théoriquement pas refuser un patient pour des soins d'urgence.

Cependant, il faut être attentif aux conséquences d'une intervention sur une prothèse dont la conception n'a pas été assurée par le praticien intervenant lors de la consultation d'urgence. Toute modification, même minime, de cette prothèse peut donner lieu à contestation sur le résultat obtenu ; c'est le praticien qui aura pris en charge le patient en dernier qui endossera les responsabilités relatives à la prothèse s'il venait à la modifier.

Nous abordons dans ce travail, le diagnostic de ces urgences, les étiologies menant à leurs survenues, leurs taux d'apparition et enfin leurs prises en charge.

I. Urgences en prothèse adjointe

I.1 Fractures de prothèse adjointe

Malgré la démocratisation des traitements implantaires, les traitements des édentements intercalaires, terminaux ou totaux par de la prothèse adjointe restent encore très répandus pour des raisons anatomiques, médicales ou financières. Les fractures peuvent concerner la base prothétique, les dents prothétiques ainsi que les éléments de rétentions.

I.1.1 Diagnostic

Le diagnostic est souvent simple. Le patient se présente à la consultation avec sa prothèse ou un élément de sa prothèse fissuré(e), fracturé(e) et/ou décollé(e).

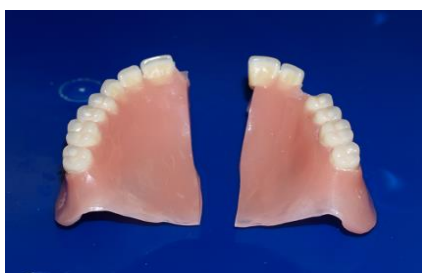

Figure 1 : Prothèse adjointe complète maxillaire fracturée ¹

I.1.2 Etiologies des fractures en prothèse adjointe

La recherche de l'étiologie est primordiale afin d'éviter une récurrence de la fracture prothétique.

I.1.2.1 Etiologies liées à la situation clinique

Avant la réalisation de toute prothèse, un examen clinique pré-prothétique complet doit être réalisé afin de mettre en évidence certaines situations anatomiques défavorables. Des chirurgies pré-prothétiques peuvent être envisagées afin de retrouver des conditions favorables. La conception de la prothèse doit se faire en fonction de chaque situation clinique.

Les structures dentaires nécessitent parfois un aménagement (évaluation d'éventuelles contre dépouilles ou trop forte dépouille, et réalisation de logettes pour les taquets d'occlusion). Des préparations inexistantes ou insuffisantes posent des problèmes d'intégration occlusale ou engendrent des épaisseurs de matériaux trop faibles entraînant une fragilité de la prothèse.

La survenue de fractures dépend également de la nature de la denture antagoniste. Elles sont plus fréquentes lorsque la denture antagoniste est naturelle ou comporte de la prothèse fixée ².

Les prothèses doivent être régulièrement contrôlées lors de rendez-vous de suivi. Durant cette maintenance, la nécessité d'un rebasage peut être mise en évidence. Celui-ci améliore l'adaptation de la prothèse, diminuant ainsi le risque de fractures.

1.1.2.2 Etiologies liées à une mauvaise conception de la prothèse

La conception des prothèses adjointes doit répondre à des critères précis. Que ce soit pour le design de la prothèse ou le respect des caractéristiques physico-chimiques des matériaux utilisés.

La réalisation de prothèses adjointes nécessite l'utilisation de différents matériaux pour la base prothétique :

- **Les prothèses ayant une base en résine méthacryliques :**

Les prothèses adjointes utilisent des résines méthacryliques, parmi celles-ci on distingue :

- Les résines autopolymérisables ou chémpolymérisables : leur polymérisation est induite par un agent chimique, la réaction se fait à froid. Elles sont utilisées pour de petites réalisations, comme notamment les réparations.
- Les résines photopolymérisables : leur polymérisation se fait suite à l'exposition à un rayonnement ultraviolet grâce à un photo-initiateur. Elles sont utilisées pour des réparations et la conception de prothèses³.
- Les résines thermopolymérisables : Ce type de résine est en général utilisé pour la réalisation des prothèses totales ou partielles.

De mauvaises manipulations de ces résines (doses ou temps de polymérisation non respectés, non observance des données fabricants) ont des répercussions sur la qualité de la prothèse réalisée.

- **Prothèse ayant une plaque base métallique :**

Elles sont généralement composées d'alliage en chrome/cobalt, ceux-ci ayant d'excellentes propriétés physiques, notamment en termes de rigidité et de résistance à la fatigue⁴.

- **Prothèse ayant une base en PolyArylEtherCetone (PAEK) :**

Il s'agit d'une famille de matériau de nouvelle génération, elle comprend les PolyEtherEtherCetone (PEEK) et les PolyEtherCetoneCetone (PEKK). Le design de la prothèse est conçu par une méthode utilisant la conception assistée par ordinateur. Au laboratoire, un disque de matériau PEEK ou PEKK est usiné par méthode soustractive pour obtenir la prothèse. Ces matériaux possèdent l'avantage d'avoir une grande résistance mécanique et une excellente résistance à l'hydrolyse⁵. De plus, ces matériaux ne présentent pas de monomères résiduels, ce qui diminue le risque d'allergie⁶.

Les dents prothétiques qui sont solidarisées à la base prothétique sont de deux principaux types :

- **Les dents prothétiques en résine**

Elles représentent la majorité des dents prothétiques utilisées. On peut différencier les dents en résine acrylique et les dents en résine composite, ces dernières possèdent une meilleure résistance à l'abrasion.

- **Les dents prothétiques en céramique**

Les dents prothétiques peuvent également être en céramique, elles sont plus esthétiques et possèdent une grande résistance à l'abrasion. Cependant, elles présentent certains inconvénients comme :

- Leurs difficultés à être réparées.
- Des liaisons chimiques plus faibles à la base prothétique.
- Un coût élevé.

I.1.2.3 Etiologies liées à l'utilisation de la prothèse

L'usage de la prothèse dans des conditions normales va provoquer une usure des éléments la composant ; mais certaines manœuvres inadaptées pourront accélérer cette usure. Par exemple, les manipulations répétées des crochets lors de l'insertion et de la désinsertion de la prothèse conduisent à un phénomène d'écrouissage fragilisant l'élément de rétention, surtout si le patient ne suit pas les conseils de mise en place ou de désinsertion de la prothèse. On peut aussi évoquer toutes les manœuvres qui peuvent fragiliser l'appareil, par exemple, le nettoyage avec des produits non adaptés comme des substances corrosives ou abrasives ou encore la chute de l'appareil lors de sa manipulation.

I.1.3 Statistiques des fractures en prothèse adjointe

Concernant les prothèses à plaque base résine :

Il existe un lien entre le taux de survenues d'une fracture et l'ancienneté de la prothèse ^{2,7}.

A 5 ans, le taux de fractures de la base prothétique des prothèses complètes est de 30% ⁸.

Les prothèses complètes maxillaires sont celles qui nécessitent le plus souvent des réparations (49%), que ce soit suite à une fracture de la base ou à la perte d'une ou plusieurs dents prothétiques.

Concernant les prothèses à plaque base métallique :

Une étude réalisée par Behr M. and al. en 2012⁹ menée sur 25 ans (de 1984 à 2009) a mis en évidence que le taux de survie à 10 ans des prothèses adjointes partielles (châssis métallique en chrome/cobalt pour la majorité) est de 89,8%. Dans les échecs, on trouve des échecs biologiques (lésions parodontales et lésions carieuses) et des échecs mécaniques (fractures de crochets, fractures de connexions principales et secondaires, pertes de dents prothétiques, fracture de la résine acrylique) résumés sur le diagramme ci-après :

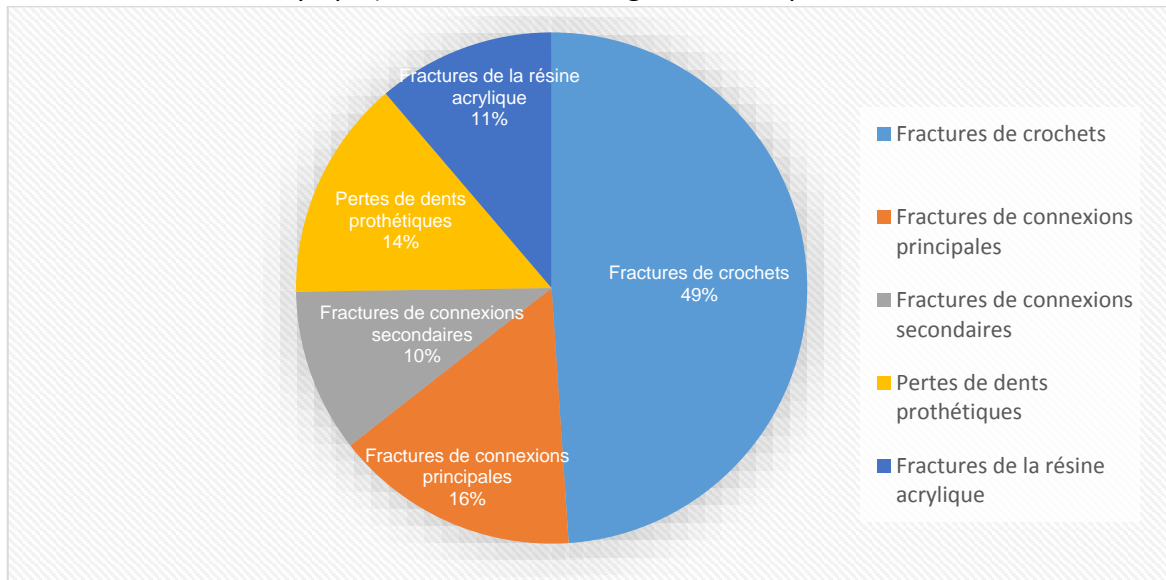


Figure 2 : Répartition des échecs mécaniques des prothèses partielles en chrome/cobalt à 10 ans⁹.

On observe, que selon cette étude, l'échec mécanique le plus souvent rencontré est la fracture de crochets.

Une autre étude de 2002, menée par Hofmann et al.¹⁰ sur 180 patients pendant une durée moyenne de 4,2 ans, met en évidence 2,7% de crochets fracturés et 3,31% de décollements de dents prothétiques.

I.1.4 Gestion des fractures en prothèse adjointe

Avant de procéder à la réparation de la prothèse, il convient de contrôler les qualités fonctionnelles et esthétiques de celle-ci. En effet, si la prothèse ne répond pas correctement à ces critères, l'ancienne prothèse peut être réparée pour être utilisée comme prothèse provisoire, le temps de la réalisation de la nouvelle prothèse.

Nous allons décrire différents types de prise en charge de fractures :

- Les fractures de la base prothétique
- Les fractures du châssis ou d'un élément de rétention
- Les fractures ou perte de dents prothétiques

1.1.4.1 Fracture de base prothétique

- Prothèse base résine :

Comme vu précédemment, différents types de résine peuvent être employés. Cependant, au cabinet, les résines **chémopolymérisables** à froid sont les plus faciles d'utilisation. En effet, les résines **thermopolymérisables** demandent des cuissons longues ainsi qu'un four thermostaté, ce qui rend incompatible leur utilisation au cabinet. Il en va de même pour les résines **photopolymérisables** qui nécessitent un four de chauffe électronique ainsi qu'une unité de polymérisation.

Au cabinet, il est possible de traiter les fractures nettes, dont les fragments sont facilement repositionnables.

Dans un premier temps, la décontamination de l'appareil est effectuée par une immersion pendant 15 minutes dans une solution de 0,5% d'hypochlorite de sodium. Puis un dégraissage des surfaces prothétiques est réalisé à l'aide d'alcool à 90°.

Les fragments sont ensuite repositionnés et solidarités à l'aide de colle cyanolite ou de cire collante. Les contre-dépouilles présentes dans l'intrados de l'appareil doivent être comblées avec de la cire. Un socle en plâtre à prise rapide type SnowWhite® ou en silicone de coulée ainsi qu'une clé en silicone de laboratoire sont réalisés. Ils permettent une aide au repositionnement des fragments.

Lorsque la prise du plâtre est effective, la prothèse est désinsérée, puis les fragments prothétiques sont séparés. Le socle doit être immergé dans de l'eau puis légèrement séché, cela permet de saturer le plâtre pour éviter une absorption du monomère de la résine par celui-ci. Un élargissement du trait de fracture en biseau d'environ 2 mm est ensuite effectué. Le socle est isolé, les fragments de la prothèse sont remis sur le socle à l'aide de la clé silicone.

Le mélange poudre/liquide est réalisé dans un godet, la résine est ensuite placée dans le trait de fracture. L'ajout de renforts est possible. Une fois la polymérisation effectuée, la prothèse est mise en cocotte-minute pendant 20 minutes à 50°C sous une pression de 2 à 4 bars environ pour compléter la polymérisation. Ensuite, on procède à un ébarbage à la fraise résine, puis les collets et embrassures sont retravaillés à la fraise boule, puis au disque. Il s'ensuit un polissage avec une cupule siliconée, puis un brossage à la pierre ponce et un lustrage au carbonate de calcium.

Après une nouvelle décontamination, la prothèse est placée en bouche. L'esthétique et la fonction sont alors contrôlées, afin de valider la justesse de la réparation.

- Prothèse base métallique :

La fracture d'une prothèse à base métallique impose la réalisation d'une nouvelle prothèse. En effet, dans le cas d'une fracture simple, les fragments peuvent être réassemblés par soudure ou brasure au laboratoire, mais seulement à titre provisoire, dans l'attente de la réalisation de la nouvelle prothèse d'usage. Une brasure consiste à assembler les deux parties métalliques, à l'aide d'un apport de métal ayant une température de fusion inférieure à celle des pièces à réunir. Contrairement à une soudure, où le matériau utilisé est de même nature que les parties à réunir.

Une autre des techniques utilisées consiste à réaliser une soudure laser.

I.1.4.2 Fracture d'un élément de rétention

❖ Fracture d'un crochet façonné d'une prothèse partielle :

La prothèse doit être placée en bouche, puis une sur empreinte à l'alginate emportant la prothèse est réalisée. L'empreinte contenant la prothèse est décontaminée (immersion pendant 15 minutes dans une solution d'hypochlorite de sodium à 0,5%).

Avant la coulée du plâtre, toutes les contres dépouilles présentes dans l'empreinte doivent être comblées à l'aide de cire afin de faciliter la désinsertion.

Après la prise complète du plâtre, l'empreinte est désinsérée. On peut alors retirer le fragment du crochet qui est inclus dans la résine de la prothèse à l'aide d'une fraise flamme, et élargir la zone destinée à recevoir le nouveau crochet. Le crochet est façonné dans un fil en acier inoxydable de diamètre 0,8 à 0,9 mm à l'aide d'une pince bec de faucon ou d'une pince plate. Un essayage sur le modèle permettra de valider son adaptation. Le socle en plâtre est saturé en eau, puis légèrement séché avant l'application de l'isolant. Le crochet est fixé au modèle en plâtre à l'aide de cire et le monomère liquide est appliqué sur la base prothétique. Le mélange poudre/liquide est réalisé selon les recommandations du fabricant. La résine est alors coulée, puis une fois celle-ci polymérisée, la prothèse est placée 20 minutes à 50°C sous une pression de 2 à 4 bars. La prothèse est ensuite retirée du socle en plâtre, on peut alors procéder à un ébarbage des excès de résine. Il s'ensuit un polissage avec une cupule siliconée, puis un brossage à la pierre ponce et un lustrage au carbonate de calcium.

Après une nouvelle décontamination, la prothèse est placée en bouche pour valider l'esthétique, contrôler l'occlusion et vérifier la correcte adaptation du nouveau crochet. Un ajustage à l'aide d'une pince bec faucon peut être nécessaire.

❖ Fracture d'un élément coulé d'une prothèse à plaque base métallique

La réparation ne peut pas être réalisée au cabinet dentaire, le passage par le laboratoire de prothèse est obligatoire. En effet, il faut alors réaliser une soudure ou une brasure pour pouvoir effectuer la réparation. Une sur empreinte à l'alginate est réalisée en bouche, prothèse en place, l'empreinte contenant la prothèse est décontaminée (immersion pendant 15 minutes dans une solution hypochlorite de sodium à 0,5%). Une empreinte de l'antagoniste doit être réalisée, elle est utile pour le prothésiste pour la gestion de l'occlusion.

Au laboratoire, le futur crochet est coulé à partir d'une préforme. L'assemblage est ensuite réalisé par soudage laser ou par brasure.

La prothèse est ensuite contrôlée en bouche pour éviter une récurrence, cependant le patient doit être averti du caractère temporaire de ce type de réparation.

I.1.4.3 Perte ou fracture d'une dent prothétique

Dans un premier temps, la décontamination de l'appareil est effectuée par une immersion pendant 15 minutes dans une solution de 0,5% d'hypochlorite de sodium, puis un dégraissage des surfaces prothétiques est réalisé à l'aide d'alcool à 90°.

Si la dent prothétique est intacte, elle peut être réutilisée. Dans le cas contraire, une nouvelle dent prothétique est sélectionnée et adaptée à la prothèse existante. Un logement qui servira de rétention pour la résine est réalisé au centre de la base de la dent prothétique. La dent est maintenue dans son logement à l'aide de cire. Après cette étape, un essayage esthétique ainsi que des tests d'occlusion sont réalisés en bouche afin de vérifier le bon repositionnement de la dent. La cire doit être travaillée pour préfigurer le résultat final afin de minimiser les retouches.

Une clé en silicone de la dent repositionnée et de la cire est réalisée en vestibulaire de l'appareil avec un léger retour palatin.

La prothèse est ensuite ébouillantée afin de faire fondre la cire et de laisser la place pour la future résine. La résine est préparée en saturant le liquide avec la poudre jusqu'à obtention d'une consistance fluide.

La clé est mise en place avec la dent installée dans son logement, puis la résine est coulée et guidée par la clé de repositionnement. La prothèse est mise en cocotte-minute pendant 20 minutes à 50°C sous une pression de 2 à 4 bars pour parfaire la polymérisation. On procède à un ébarbage à la fraise résine, puis les collets et les embrassures sont travaillés à la fraise flamme, puis au disque.

Il s'ensuit un polissage avec une cupule siliconée, puis un brossage à la pierre ponce et enfin un lustrage au carbonate de calcium.

Après une nouvelle décontamination, la prothèse est placée en bouche. L'esthétique et la fonction sont alors contrôlées.

I.1.5 Erreurs à éviter lors de la réparation d'une fracture en prothèse adjointe

Il peut se produire des erreurs dans le repositionnement des éléments de la prothèse. D'autre part, l'absence de comblement des contre-dépouilles de la prothèse peut entraîner des difficultés, voire l'impossibilité de désinsertion de la prothèse du socle, pouvant aller jusqu'à la fracture de celle-ci.

En cas de manque de matériel ou de compétences, il est préférable de déléguer à un laboratoire de prothèse. Il est alors important d'avoir une bonne coordination avec le laboratoire et une bonne organisation de son planning, afin que le patient reste le moins longtemps possible sans être appareillé. De plus, il faut informer au mieux le patient sur le fait que sa prothèse lui est enlevée le temps de la réparation, qui peut parfois nécessiter plusieurs jours.

I.2 Blessures dues à la prothèse

Le port d'une prothèse amovible, qu'elle soit totale ou partielle, peut entraîner des blessures au niveau des tissus mous. Malgré leurs caractères généralement bénins, celles-ci peuvent provoquer de vives douleurs, conduisant à l'arrêt du port de la prothèse pouvant entraîner un arrêt de l'alimentation, ce qui peut s'avérer problématique surtout chez des patients vulnérables. Cela représente un échec thérapeutique. Le traitement de ces blessures permet une meilleure acceptation de la prothèse et une amélioration de la qualité de vie du patient.

I.2.1 Diagnostic

Ces blessures peuvent apparaître à différentes périodes :

- Après la première mise en bouche d'une prothèse adjointe.
- Après un accident causant un traumatisme (chute du patient avec l'appareil en place, crochet perforant la muqueuse jugale...).
- Lorsque la prothèse devient inadaptée après plusieurs années de port sans contrôle régulier.
- Après une réparation iatrogène.

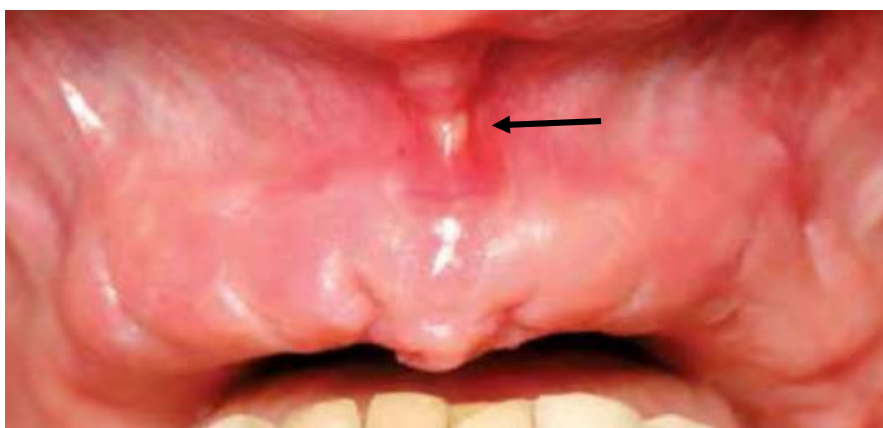

Figure 3 : Blessure au niveau du frein labial médian maxillaire ¹¹

A l'examen clinique, le patient décrit une zone douloureuse. Il est alors possible d'observer une inflammation, un œdème, une lacération des tissus mous, voir une zone de nécrose. Toute ulcération persistante ou récidivante après élimination du facteur causal doit faire l'objet d'un avis spécialisé.

La friction d'une prothèse mal adaptée peut entraîner l'apparition d'une excroissance muqueuse « en feuillet de livre » (figure 4). L'exérèse/biopsie de ces lésions doit être réalisée, le prélèvement est analysé par un laboratoire anatomo-pathologie afin de confirmer le caractère bénin de la lésion.

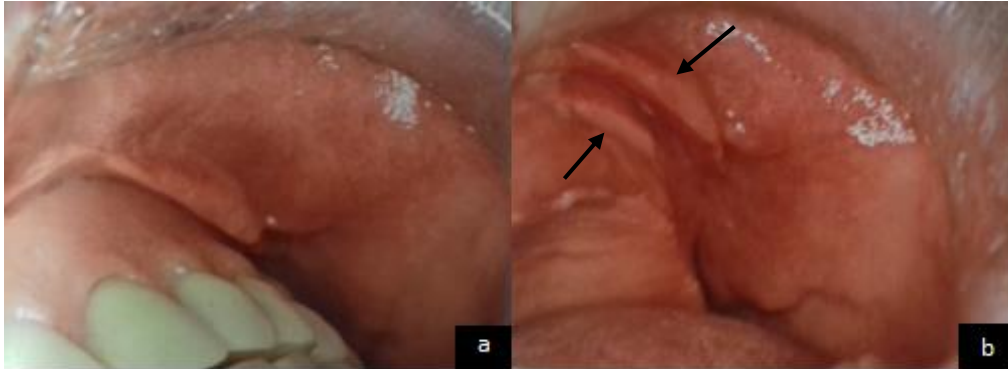


Figure 4 : « feuillet de livre » dû à une prothèse iatrogène ¹²

a : Photo prothèse en place

b : Photo sans la prothèse

I.2.2 Etiologies des blessures

- Prothèse nouvellement réalisée :
 - Ces blessures peuvent être dues à un déséquilibre occlusal ou être la conséquence d'une surextension de la base prothétique.
 - Plus rarement, il peut s'agir d'un phénomène allergique dû aux composants de la prothèse. Afin de confirmer le diagnostic et de mettre en évidence l'allergène en cause, une consultation chez un allergologue doit être effectuée pour réaliser un test allergologique.
- Lorsque la prothèse devient inadaptée :
 - Après plusieurs années de port sans contrôle régulier, le support osseux se réduit, les dents s'usent provoquant une instabilité de la prothèse. Cette instabilité peut entraîner :
 - Des lésions au niveau des tissus mous.
 - Un passage d'aliments entre la prothèse et la muqueuse, conduisant là aussi à des lésions tissulaires.

I.2.3 Statistiques sur la survenue de blessures lors du port d'une prothèse adjointe

Des ulcères traumatiques peuvent être causés par des prothèses avec une occlusion excessive ou déséquilibrée et sont observés chez environ 5% à 19,5% des porteurs de prothèses d'usage ^{13,14}.

Dans l'étude réalisée par Behr M. and all en 2012 ⁹, 30,5% des patients présentent des zones d'inflammation muqueuse après la réalisation d'une nouvelle prothèse adjointe partielle à plaque base métallique.

Le port de prothèses complètes augmente le risque de lésions comparé au port de prothèses partielles ¹⁵.

I.2.4 Gestion des blessures en prothèse adjointe

Comme vu précédemment, il faut être attentif aux conséquences d'une intervention sur une prothèse dont la conception n'a pas été assurée par le praticien intervenant en urgence. A ce titre, les rectifications de prothèses adjointes anciennes par soustraction (meulage) ou addition (résine chémopolymérisable) doivent être entreprises avec beaucoup de circonspection.

La gestion des blessures dépend de la période de survenue des lésions :

I.2.4.1 Blessure après la réalisation d'une nouvelle prothèse

Les jours suivant la mise en bouche de la prothèse, des rendez-vous de doléances sont prévus. Lors de ces séances, les éventuelles blessures sont mises en évidence et les zones concernées de la prothèse modifiées si besoin.

Il est nécessaire de déterminer l'étiologie avant de modifier la prothèse. En effet, le traitement d'une instabilité occlusale (figure 5) ou d'une surextension (figure 6) nécessite des modifications sur des zones différentes de la prothèse.

Pour cela, on utilise simultanément un révélateur de pression (par exemple : Disclosing wax, Kerr®) et du papier articulé. Les rapports inter-arcades sont contrôlés en statique et en dynamique.

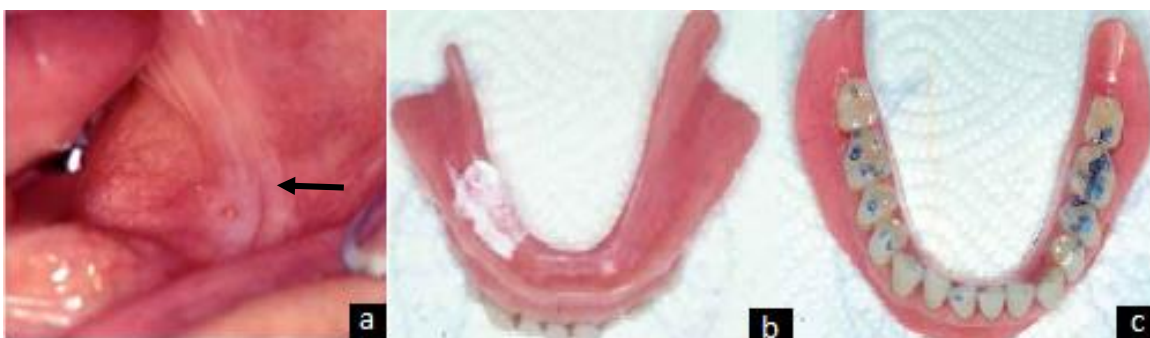

Figure 5 : Blessure suite au port d'une prothèse totale mandibulaire ¹¹

a : Blessure en zone retro-molaire

b : Utilisation d'un révélateur de pression (Disclosing wax, kerr®) : pas de perforation visible

c : Vérification de l'occlusion : contacts occlusaux plus importants secteur 3.

Dans ce cas, il s'agit d'une suroccclusion au niveau du secteur 3. Seule une équilibration occlusale est nécessaire, l'intrados de la prothèse n'est pas modifié.

En cas de blessures dues à une surextension de la prothèse, on observe une ou plusieurs perforations du révélateur de pression (figure 6). Il est nécessaire de marquer celles-ci avec un crayon type criterium au travers des perforations, puis d'enlever le révélateur de surpression. On effectue un meulage de la zone marquée, suivi d'un polissage. La mise en place de révélateur de surpression est répétée, pour contrôler la validité de la modification apportée.

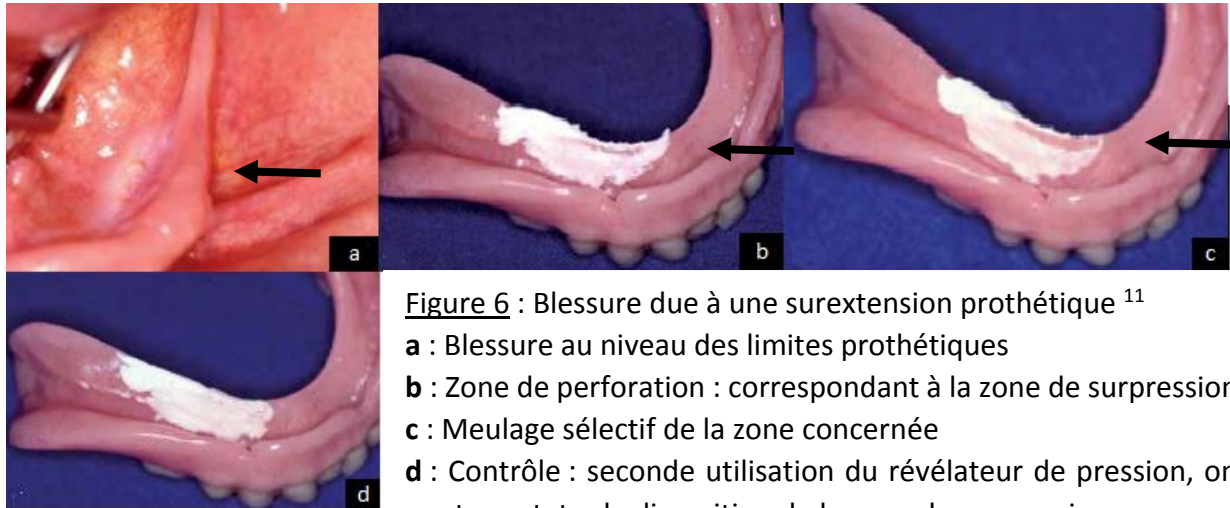


Figure 6 : Blessure due à une surextension prothétique ¹¹

a : Blessure au niveau des limites prothétiques

b : Zone de perforation : correspondant à la zone de surpression

c : Meulage sélectif de la zone concernée

d : Contrôle : seconde utilisation du révélateur de pression, on peut constater la disparition de la zone de surpression

1.2.4.2 Blessure après un traumatisme

Dans ce cas, la blessure est causée par un traumatisme ponctuel (chute du patient ou blessure alimentaire). Les muqueuses touchées sont préalablement désinfectées. Une prescription d'antalgiques, de bain de bouche à la Chlorhexidine, d'antalgique à application topique (ex : Dynexan®), voire une antibiothérapie, est remise au patient selon les caractéristiques de la chute. L'intégrité de la prothèse est examinée et une éventuelle réparation peut être réalisée si nécessaire.

1.2.4.3 Blessure lorsque la prothèse devient inadaptée :

Une prothèse existante peut répondre à tous les critères fonctionnels et esthétiques à l'exception de son adaptation aux bases osseuses, suite à la résorption de celles-ci. Il convient alors de réaliser le rebasage de l'intrados prothétique¹⁶. Pour cela, il est possible d'utiliser une résine à prise retardée (figure 7 a) et/ou de réaliser une empreinte secondaire en utilisant la prothèse comme porte empreinte individuel (figure 7 b). Comme précédemment, un traitement des lésions muqueuses est prescrit au patient.

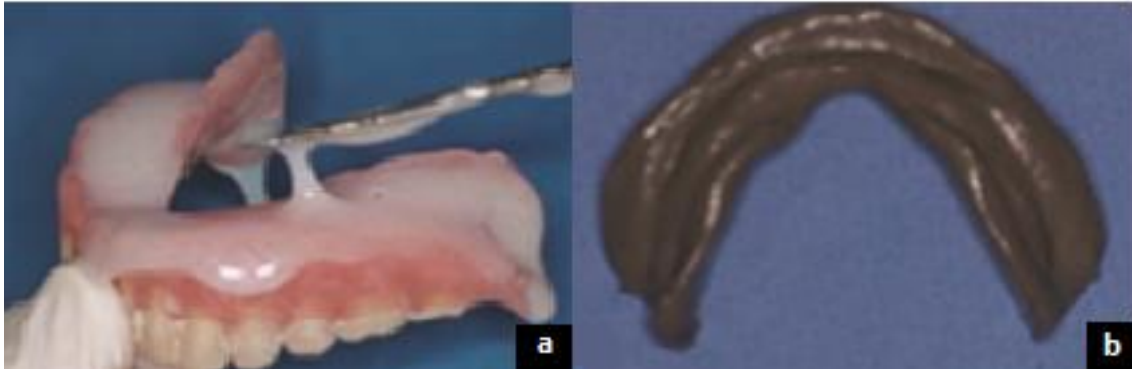


Figure 7 : Illustration de deux méthodes pour la réalisation d'un rebasage¹⁶

a : Méthode 1 : utilisation d'une résine à prise retardée

b : Méthode 2 : empreinte au polysulfure (Permlastic Light®)

- La méthode 1 : Elle utilise une résine à prise retardée (temps de prise : 3 minutes), et consiste à réaliser un mélange poudre/ liquide qui est mis en place dans l'intrados prothétique. Le fitt de Kerr® permet, par sa texture souple, une cicatrisation des muqueuses pendant le port de la prothèse. Cependant, le port d'une prothèse contenant ce type de résine ne doit pas dépasser les trois jours. En effet, passé ce délai, le matériau entre en phase de dessiccation, il perd ses propriétés élastiques et devient granuleux, ce qui rend la résine agressive vis-à-vis des tissus sous-jacents¹⁶. Après 24 heures de port, la prothèse est envoyée au laboratoire afin de remplacer la résine à prise retardée par de la résine définitive.

Cette méthode a comme avantage de ne pas priver le patient de sa prothèse dès le premier rendez-vous d'urgence, et permet aussi la prise en charge de ses blessures.

- La méthode 2 : Elle consiste à réaliser directement une empreinte aux polysulfures qui permet d'effectuer le rebasage définitif plus rapidement qu'avec la résine à prise retardée (le temps où le patient reste sans sa prothèse est le même). Cette méthode évite de laisser les patients partir avec un matériau temporaire, car parfois ceux-ci ne reviennent pas. Et reviennent en urgence une nouvelle fois car le problème n'a pas été réglé. On note ici l'importance de notre communication avec le patient.

Les blessures en prothèse adjointe sont des événements fréquents, elles doivent être rapidement prises en charge. Lorsque les prothèses ne répondent pas aux impératifs fonctionnels et/ou esthétiques, le patient est informé de la nécessité de procéder à la réfection de ses prothèses.

I.2.5 Passage d'une prothèse adjointe dans les voies aéro-digestives

Le passage d'un corps étranger est une urgence qui peut entraîner des conséquences graves pour le patient. L'accident peut se produire au domicile du patient ou au sein du cabinet pendant un soin. Il faut différencier l'ingestion de l'inhalation, ce dernier évènement étant plus grave. Le patient est adressé au centre hospitalier le plus proche afin de réaliser une radiographie du thorax. Le patient doit être suivi pour s'assurer de l'élimination de la prothèse. Les prothèses de type Ackers présentent un grand risque d'ingestion de par leurs faibles dimensions (figure 8), elles sont à proscrire.

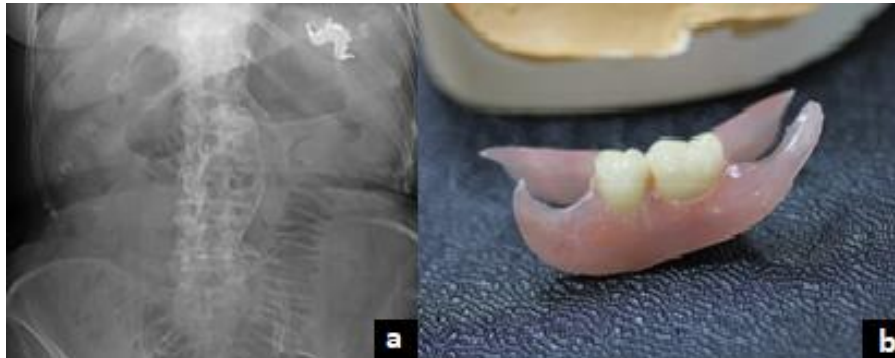

Figure 8 : Ingestion d'une prothèse adjointe ¹⁷ :

a : Radiographie du thorax d'un patient ayant ingéré sa prothèse adjointe.

b : Prothèse de type Ackers

II. Urgences en prothèse conjointe

II.1 Prothèse conjointe conventionnelle

II.1.1 Les reconstitutions corono-radicaux

Les reconstitutions corono-radicaux ont un rôle de rétention et de stabilisation de la restauration prothétique. Elles ne doivent pas être considérées comme le renfort d'une racine fragile mais comme le tuteur pour la reconstitution¹⁸. Elles doivent résister aux contraintes mécaniques de flexion, de torsion et de cisaillement, sans rupture, ni déformation. Une reconstruction corono-radicaux n'est utilisée que lorsque la partie coronaire du pilier n'est pas assez rétentive pour la reconstruction et nécessite un moyen d'ancrage supplémentaire¹⁹. La pose systématique de ce type de reconstitution sur les dents dépulpées est une démarche incohérente et injustifiée²⁰.

Dans ce chapitre, il est traité des reconstitutions corono-radicaux coulées (inlay-cores), ainsi que les reconstitutions corono-radicaux réalisées par des matériaux insérés en phase plastique (RMIPP).

II.1.1.1 Fracture de reconstitutions corono-radicaux

Les fractures de tenons surviennent essentiellement dans le secteur antérieur maxillaire où les contraintes en cisaillement sont les plus importantes. Les fractures de reconstitutions corono-radicaux peuvent être associées avec la fracture de la dent pilier les supportant. Dans une étude menée par Naumann and all. en 2017²¹, on observe un taux de fracture de RMIPP à 11 ans : 2,2%.

II.1.1.1.1 Diagnostic

II.1.1.1.1.1 Examen clinique

A l'examen clinique, lors de la consultation d'urgence, le praticien observe la fracture de la reconstitution, voire du pilier dentaire. Un sondage parodontal est réalisé afin de rechercher une éventuelle fêlure ou fracture du pilier dentaire.

II.1.1.1.1.2 Examen radiologique

La radiographie rétro-alvéolaire permet d'évaluer le pilier dentaire. On peut objectiver la présence d'un fragment de tenon dans la racine, la qualité du traitement endodontique et parfois même la fracture du pilier dentaire, une infection péri-apicale, ainsi que des résorptions internes ou externes.

II.1.1.1.2 Gestion de fracture de reconstitutions corono-radicaux

Le traitement à réaliser dépend de la possibilité de déposer le fragment de la reconstitution corono-radicaux, du niveau de délabrement de la dent pilier et de la situation clinique global.

Lorsqu'une fracture du pilier dentaire est associée à la fracture de la reconstitution il faut évaluer la possibilité de conserver la dent pilier.

Dans le cas d'une reconstitution corono-radulaire sectionnée au ras du canal de la dent, il faut utiliser les ultrasons pour aider à la mobilisation du tenon ²². De plus, des coffrets spécifiques sont commercialisés.

En cas de pilier trop délabré ou de fragment de tenon ne pouvant pas être déposé, la dent pilier doit être extraite. Le choix du type de reconstruction prothétique afin de remplacer la dent perdue se fait selon la situation clinique.

II.1.1.2 Descellement et décollement de reconstitutions corono-radulaires

Un patient peut se présenter en consultation d'urgence pour la perte d'une coiffe avec à l'intérieur de celle-ci l'ancrage corono-radulaire.

II.1.1.2.1 Diagnostic

II.1.1.2.1.1 Examen clinique

Lors de l'examen clinique le praticien constate la perte de l'ancrage corono-radulaire. Un sondage parodontal est réalisé, afin de vérifier l'attache épithélio-conjonctive. Le praticien doit rester vigilant quant à une éventuelle contamination bactérienne pouvant entraîner le développement d'un foyer infectieux apical. En effet, en l'absence de reconstitution coronaire étanche, il se produit une recontamination bactérienne en moins de 30 jours ²³. Il est difficile de déterminer la durée pendant laquelle l'endodonte a été exposé aux fluides biologiques. Un sondage de la gutta-percha intra-canalair peut orienter le praticien. Un nouveau traitement endodontique est réalisé en cas de durée prolongée d'exposition ou si la consistance de la gutta-percha ne semble pas satisfaisante.

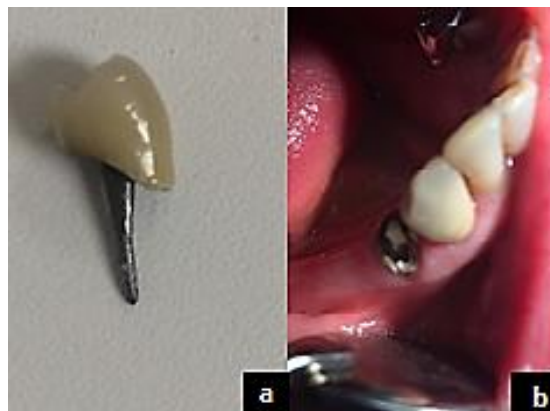

Figure 9 : Descellement d'un inlay-core (collection personnelle)

a : Inlay-core avec coiffe décollée

b : Pilier dentaire dent 44

II.1.1.2.1.2 Examen radiologique

La prise d'un cliché radiographique rétro-alvéolaire permet d'évaluer la dent pilier : mise en évidence d'un éventuel fragment de tenon dans le logement canalair, d'observer la qualité du traitement endodontique associé à un éventuel foyer infectieux, d'appréhender une reprise de lésion carieuse ou une résorption (interne ou externe) pouvant menacer l'espace biologique, ou même d'objectiver la présence d'une fracture.

II.1.1.2.2 Etiologies des pertes de reconstitutions corono-radiculaires

II.1.1.2.2.1 Etiologies propres aux reconstitutions corono-radiculaires coulées

II.1.1.2.2.1.1 Etiologies liées aux matériaux de d'assemblage utilisés

Les matériaux d'assemblage utilisables pour les reconstitutions corono-radiculaires coulées sont les mêmes que pour les coiffes dento-portées, on peut utiliser des ciments de scellement ou des colles. Les situations cliniques impliquant des reconstitutions corono-radiculaires coulées concernent souvent des dents fortement délabrées ayant perdu plusieurs parois et ayant des limites périphériques basses, ce qui rend plus complexe la réalisation d'un champ opératoire étanche. Les ciments seront donc préférés aux colles. Le graphique 17, tiré du livre de Roulet and Degrange paru en 2000²⁴, montre que les ciments appartenant à la famille des ciments verres ionomères modifiés par l'adjonction de résine (CVIMAR) possèdent la meilleure résistance au test d'expulsion. Le choix de ce type de ciment adhésif (exemple Fuji plus, GC®) est un choix pertinent dans l'assemblage des reconstitutions corono-radiculaires coulées.

Groupes	Composition	Réaction	Produits
Phosphate de zinc	Oxyde de zinc Acide orthophosphorique	Acide/base	Fleck's (Mizzy) Zinc cement (SS White)
Polycarboxylate	Oxyde de zinc Acide polycarboxylique	Acide/base	Durelon (Espe)
Ciment verre ionomère	Verre d'alumino-silicate Acide polycarboxylique	Acide/base	Fuji I (GC) Ketac Cem (Espe)
Ciment verre ionomère modifié par adjonction de résine	Verre d'alumino-silicate Acide polycarboxylique HEMA-TEGDMA	Acide/base + Chémopolymérisable	Fuji Plus (GC) Vitremmer (3m)
Résine adhésive non chargée	PMMA MMA+4META	Chémopolymérisable	Superbond (Sun Medical)
Résine adhésive chargée	Bis GMA+MDP Silice	Dual	Panavia F (Kuraray)
Résine adhésive chargée	Bis GMA+TEGDMA Silice	Dual	Variolink (Vivadent) Nexus (Kerr) Duo link (Bisico) Rely X (3M)

Tableau 1 : Différentes familles de ciments de scellement et colles²⁵

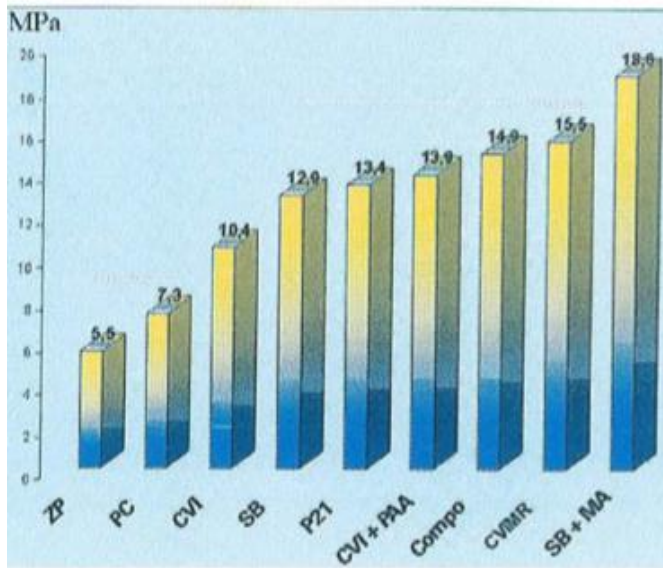
HEMA-TEGDMA : Hydroxy Ethyl Metacrylate-Triethyleneglycoldimethacrylate

PMMA : Polyméthacrylate de méthyle

Bis GMA : Bis Phenol Glycidyl Metacrylate

4META : 4-methacryloxyethyl trimellitate anhydride

MDP : Méthacryloyloxydécyl dihydrogène phosphate



ZP : ciment à base de phosphate de zinc
PC : ciment au carboxylate
CVI : ciment verre ionomère
SB : résine adhésive non chargée
P21 : résine adhésive chargée
CVI+PAA : ciment verre ionomère + utilisation du dentine conditioner
COMPO : compomère de scellement
CVIMAR : ciment verre ionomère modifié par adjonction de résine
SB+MA : résine adhésive non chargée utilisée avec application de monomère activé sur le métal et la dentine

Figure 10 : Graphique illustrant la réalisation d'un test d'expulsion (force exprimée en méga Pascal) sur différentes familles de matériaux d'assemblage ²⁴.

On observe que les ciments verre ionomère modifiés par adjonction de résine et les résines adhésives non chargées donnent les meilleurs résultats.

Les propriétés mécaniques, notamment la résistance à la compression et la solubilité, des ciments au phosphate de zinc sont très sensibles aux variations du rapport poudre/liquide du mélange ²⁶. Il en est de même pour les ciments verres ionomères, il faut donc préférer les systèmes en capsules pré-dosées par rapport aux systèmes à spatuler manuellement.

II.1.1.2.2.1.2 Etiologies liées à la longueur du tenon

La longueur du tenon doit être supérieure ou égale à la hauteur de la couronne pour assurer son rôle d'élément rétentif. Le respect de l'anatomie canalaire et la nécessité de conserver 4 à 5 mm de gutta percha dans la portion apicale afin de garantir une herméticité canalaire ²⁷ peuvent limiter la longueur du tenon. Dans ce cas, il faut adapter le choix de matériaux d'assemblage pour un matériau le plus résistant possible à l'expulsion (exemple : Superbond®).

II.1.1.2.2.1.3 Etiologies liées au diamètre du tenon

L'augmentation du diamètre du tenon ne semble pas influencer de manière significative sa rétention ²⁸.

II.1.1.2.2.1.4 Etiologies liées à la forme du tenon

L'utilisation de tenon anatomique est préférable aux tenons cylindriques et cylindro-coniques car ces derniers augmentent le risque de fractures radiculaires ²⁹. De plus, le facteur de rétention le plus important est l'ajustement précis du tenon avec les parois canalaires ³⁰, ce qui est le cas uniquement des tenons anatomiques.

II.1.1.2.2.1.5 Etiologies liées à l'état de surface du tenon

Un tenon fileté dans un logement correctement préparé est plus rétentif qu'un tenon lisse ³¹. Néanmoins, la présence du filetage crée des contraintes majeures lors de la mise en place du tenon ³². Le sablage des tenons lisses augmente leur rétention ³³.

II.1.1.2.2.2 Etiologies propres aux reconstitutions corono-radiculaires avec matériaux insérés en phase plastique (RMIPP)

II.1.1.2.2.2.1 Etiologies liées au matériau d'assemblage utilisé

Concernant les RMIPP, ces reconstitutions comportent un tenon en fibre de verre ou de quartz et une résine composite de reconstitution. Le protocole de réalisation doit être parfaitement respecté et les matériaux employés doivent être compatibles entre eux, la résine adhésive utilisée doit être chémopolymérisable. La résine composite doit être à prise chémopolymérisable ou duale (chémopolymérisable et photopolymérisable). Et ce à cause du manque d'accès de la lumière dans le canal.

II.1.1.2.2.2.2 Etiologies liées au champ opératoire et la propreté du logement canalaire

Lors d'un assemblage par collage, la présence d'humidité fait chuter les valeurs d'adhésion et augmente le risque d'infiltrations futures ³⁴.

La présence d'eugénol, de ciments de scellement d'obturation endodontique ou de ciments provisoires perturbe l'assemblage. Un nettoyage méticuleux du logement canalaire doit donc être effectué avant de procéder à la réalisation d'une RMIPP ^{35,36}. La Chlorhexidine doit être préférée à l'hypochlorite de sodium, celle-ci faisant chuter les valeurs adhésion ^{35,37}.

II.1.1.2.2.3 Etiologies communes aux reconstitutions corono-radiculaires coulées et insérées en phase plastique

Les principes mécaniques régissent la pérennité des reconstitutions corono-radiculaires coulées. Dans les RMIPP, ils jouent un rôle plus secondaire du fait de l'utilisation de l'adhésion.

II.1.1.2.2.3.1 Etiologies liées au nombre et à la hauteur des parois dentaires résiduelles

Plus le nombre et la hauteur des parois dentaires diminuent, plus le risque de perte de la reconstitution corono-radiculaire augmente. Le choix entre une reconstitution coulée et une reconstitution insérée en phase plastique se fait en fonction du nombre, de la hauteur et de l'épaisseur des parois résiduelles :

		Reconstitutions indirectes			
Nombre de parois	4	3	2	1	0
Hauteur des parois	Totale	2/3	1/3	0	
Épaisseur des parois	>1mm	<1mm			
Reconstitutions directes					

Tableau 2 : Choix entre reconstitution directe ou indirecte en fonction des parois résiduelles de la dent pilier ³⁸

Pour réaliser une reconstitution insérée en phase plastique, il doit au minimum rester trois parois résiduelles, et celles-ci doivent être d'au moins 1 millimètre d'épaisseurs.

II.1.1.2.3 Statistiques sur la perte de rétention des reconstitutions coronoradiculaires

Les indications de ces deux techniques ne sont pas les mêmes, les reconstitutions coulées étant indiquées pour des dents plus délabrées, ce qui rend difficile la comparaison des deux méthodes en termes de perte de rétention ³⁹.

Dans une méta-analyse menée par Marchionatti and al. en 2017 ⁴⁰, il est observé que les taux d'échecs des reconstitutions coronoradiculaires coulées et des RMIPP sont similaires. Cependant, l'échec le plus souvent rencontré pour les reconstitutions coulées est la fracture radiculaire alors que pour les RMIPP il s'agit du décollement de la reconstitution. Un échec sur une dent reconstituée par RMIPP permet donc plus souvent une réintervention sur la dent concernée.

Le risque de décollement des RMIPP est fortement influencé par le protocole de réalisation de ces restaurations ⁴¹, c'est une technique très praticien dépendant.

II.1.1.2.4 Gestion de la perte de rétention des reconstitutions coronoradiculaires

II.1.1.2.4.1 Protocole clinique pour les reconstitutions coronoradiculaires coulées

Il existe deux possibilités cliniques :

En cas de reconstitution coronoradiculaire solidaire de la coiffe :

La reconstitution coronoradiculaire est directement scellée avec la coiffe.

En cas de reconstitution coronoradiculaire non solidaire de la coiffe :

Dans ce cas, la reconstitution coronoradiculaire est d'abord scellée, puis, après prise du ciment, la coiffe est scellée.

La pièce prothétique doit être essayée afin de vérifier son insertion et son adaptation. La coiffe et sa restauration coronoradiculaire doivent être dégraissées à l'alcool à 90°. Le logement canalaire doit être nettoyé à l'aide d'un détartreur et désinfecté à la Chlorhexidine.

La prothèse est rescellée provisoirement si le traitement endodontique doit être repris ou si la prothèse ne répond plus aux critères d'adaptation d'une prothèse conjointe conventionnelle.

Comme cela a été évoqué préalablement, il est intéressant d'utiliser un ciment de scellement type CVIMAR. Celui-ci s'utilise avec un conditionner (acide polyacrylique) qui permet de décontaminer et de préparer les surfaces dentinaires intra-canales.

Le conditionner est mis en place pendant 30 secondes, puis rincé abondamment pendant 30 secondes. Le logement canalaire est ensuite séché avec des pointes de papiers stériles.

Un champ opératoire doit permettre d'éviter la présence d'humidité qui peut compromettre l'assemblage (coton salivaire, pompe à salive...).

Le ciment est injecté dans le canal puis la pièce prothétique est mise en place. Lorsque le ciment entre en face plastique, les excès doivent être retirés délicatement en tenant la pièce prothétique.

II.1.1.2.4.2 Protocole clinique pour les RMIPP

Différents protocoles qu'ils soient à viser définitifs ou de temporisation sont envisageables selon l'état du pilier dentaire, de la reconstitution corono-radicaire et du niveau d'adaptation de la prothèse.

- RMIPP décollée et coiffe non descellée :

- Si la dent support est intacte et si l'adaptation de la coiffe est correcte : Il est possible de resceller la reconstitution corono-radicaire à l'aide d'un ciment de scellement type CVIMAR ou une colle de type Superbond®. Le protocole clinique est alors le même que pour une reconstitution coulée.
- Si la dent support présente un problème ou que les restaurations prothétiques ne sont plus adaptées : La reconstitution corono-radicaire est rescellée avec un ciment provisoire lors de la consultation d'urgence et une nouvelle thérapeutique est programmée si le patient le souhaite.
- Si la dent support n'est plus conservable, l'avulsion de la dent peut être réalisée lors de la consultation d'urgence ou reportée en fonction de la situation clinique et de l'état du patient.

- RMIPP décollé et coiffe descellée :

Ce type de situation clinique impose souvent de réaliser une nouvelle reconstitution. On peut envisager des protocoles de temporisation ou des solutions définitives :

- Si la dent support est intacte et que la reconstitution est toujours adaptée :

Il est possible de sceller la reconstitution avec un ciment de scellement type CVIMAR ou une colle de type Superbond®.

- Si l'adaptation de la reconstitution corono-radicaire est mauvaise mais que la coiffe est toujours adaptée à la dent support. Il est aussi possible de réaliser une reconstitution corono-radicaire coulée en technique indirecte :

De la glycérine est appliquée dans l'intrados de la coiffe. Une reconstitution corono-radicaire est réalisée avec de la résine calcifiable (type Duralay®) et un tenon calcifiable. L'ancienne coiffe isolée est mise en place afin que la partie coronaire de la reconstitution prenne la forme de l'intrados de la coiffe. La reconstitution est alors envoyée au laboratoire de prothèse afin de procéder à la coulée de la reconstitution. La reconstitution corono-radicaire est scellée lors d'un deuxième rendez-vous avec la coiffe.

- Si la reconstitution corono-radicaire et la coiffe sont inadaptées :

- Si la réfection des prothèses est possible et que le patient l'accepte. Un provisoire à tenon est réalisé afin d'assurer la temporisation.

Dans certains cas particulier il est aussi possible d'entreprendre une nouvelle RMIPP pour rendre service au patient le temps qu'il puisse se décider à refaire la coiffe ou si celui-ci est en difficulté financière :

De la glycérine est appliquée dans l'intrados de la coiffe. La reconstitution corono-radicaire est réalisée de manière conventionnelle, sauf qu'après injection du composite de reconstitution, la coiffe est mise en place afin que la partie coronaire de la reconstitution prenne la forme de l'intrados de la coiffe. Il est donc obligatoire d'utiliser ici un composite chémostomopolymérisable. La coiffe peut être ensuite retirée, dégraissée et scellée.

- En cas de dent pilier non conservable, l'avulsion de la dent est réalisée dans la séance ou bien programmée pour une séance ultérieure et une alternative thérapeutique est proposée au patient.

II.1.2 Fêlures et fractures de piliers dentaires

Les fêlures, stade initial des fractures, sont difficiles à mettre en évidence. Elles nécessitent un examen clinique et radiologique approfondi afin d'être diagnostiquées.

Les fractures peuvent mener à l'avulsion des dents concernées. Leurs survenues font appel à de nombreux facteurs.

II.1.2.1 Diagnostic

II.1.2.1.1 Examen clinique

Lors de la consultation, l'élément prothétique peut être mobile, voire déjà désolidarisé de la partie résiduelle du pilier dentaire.

Sur dent vivante, la douleur est présente dès le stade initial. Sur dent dépulpée, la douleur peut survenir dans un second temps, elle est due à un problème parodontal et/ou endodontique.

Il peut y avoir à moyen terme, si la fracture se situe au niveau radiculaire ⁴² :

- Des douleurs à la mastication et à la percussion.
- Une mobilité de la dent concernée.
- Une poche parodontale ponctuelle détectable au sondage.
- Une fistule.
- Un abcès parodontal.

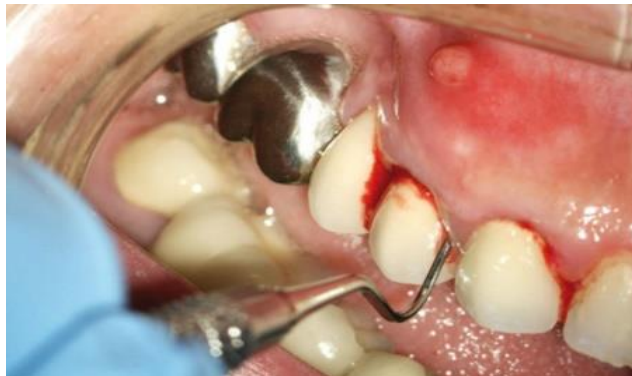

Figure 11 : Le sondage profond, ponctuel et la présence d'une fistule permettent de suspecter une fêlure/fracture ⁴³

Les fractures peuvent être horizontales ou verticales et concerner la partie coronaire et/ou radiculaire du pilier dentaire.

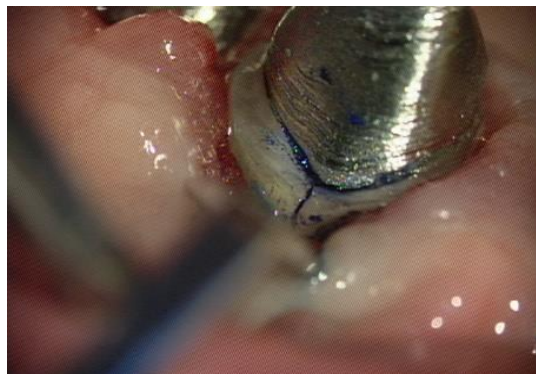


Figure 12 : Mise en évidence d'une fêlure verticale. (courtoisie du Docteur Pommel).

II.1.2.1.2 Examen radiologique

En cas de fêlures/fractures radiculaire, l'examen radiologique peut permettre de confirmer les signes cliniques observés.

Dans un premier temps, des radiographies rétro-alvéolaires prises avec différentes incidences sont réalisées. La présence d'une fêlure ou d'une fracture n'est pas toujours objectivable sur ce type de cliché radiographique qui ne fournit qu'une vue en deux dimensions de structures en trois dimensions. Néanmoins, elles permettent de mettre en évidence des complications parodontales ou endodontiques.

Si l'examen clinique et radiologique sont insuffisants pour poser le diagnostic, la réalisation d'un examen complémentaire en trois dimensions de type cône beam peut alors être indiquée.

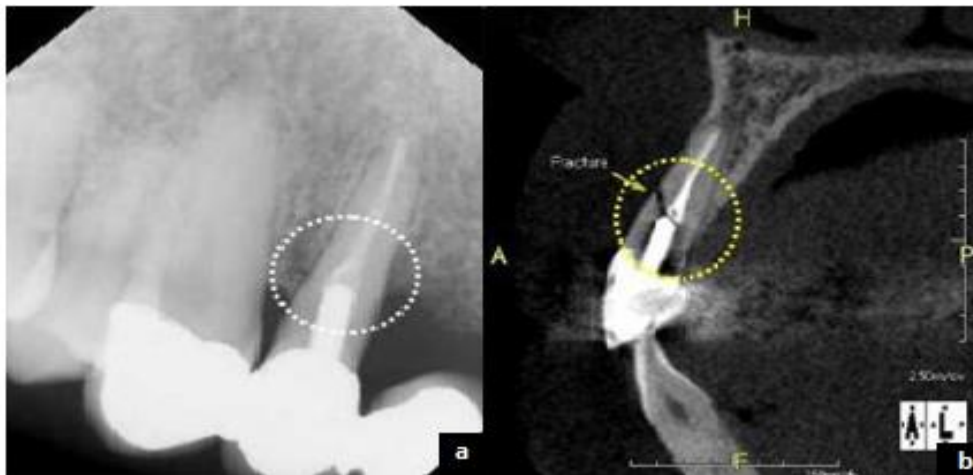

Figure 13 : Utilisation de l'imagerie pour le diagnostic des fêlures/ fractures ⁴⁴

a : Rétro-alvéolaire la fracture n'est pas visible

b : Coupe issue d'un examen cône beam : mise en évidence de la fracture

Cependant, il faut garder à l'esprit qu'en présence de fêlures ou de fractures, tous ces signes cliniques et radiologiques sont inconstants et ne permettent pas toujours de poser le diagnostic avec certitude ⁴². La réalisation d'un lambeau et/ou la dépose de l'élément prothétique peuvent permettre de confirmer le diagnostic.

II.1.2.2 Etiologies des fêlures et des fractures

II.1.2.2.1 Etiologies liées à des principes mécaniques

La présence d'une lésion carieuse, la mise en forme canalaire lors du traitement endodontique suivie de la préparation corono-périphérique et/ou corono-radulaire provoquent une diminution des structures dentaires et donc leurs affaiblissement.

Il est impératif de ne pas conserver lors des préparations corono-périphériques toute paroi de moins de 1 mm d'épaisseur ⁴⁵.

Les racines plates (prémolaires maxillaires ou les racines mésiales des molaires mandibulaires et maxillaires) sont plus sujettes aux fractures verticales que les racines de section ronde ou ovale ⁴⁶.




Figure 14 : Illustration d'une fracture radiculaire verticale sur une prémolaire maxillaire ⁴⁶

Les forces de cisaillement (interférences) ou de surpression (sur-occlusion) peuvent être responsables de certaines fractures. De plus, la présence d'éléments prothétiques en extension crée une application en porte-à-faux des contraintes occlusales, ce qui est extrêmement nocif pour la dent pilier ⁴⁷. L'occlusion doit être impérativement réglée.

Pour que la restauration prothétique ait un bon pronostic, il faut que la largeur du tenon ne dépasse pas la moitié de la largeur de la racine et que la coiffe permette un effet férule. Ce dernier est obtenu en conservant une bande continue de dentine intacte de 2 mm de hauteur et de minimum 1 mm d'épaisseur au niveau de la zone cervicale ^{28,48,49}.

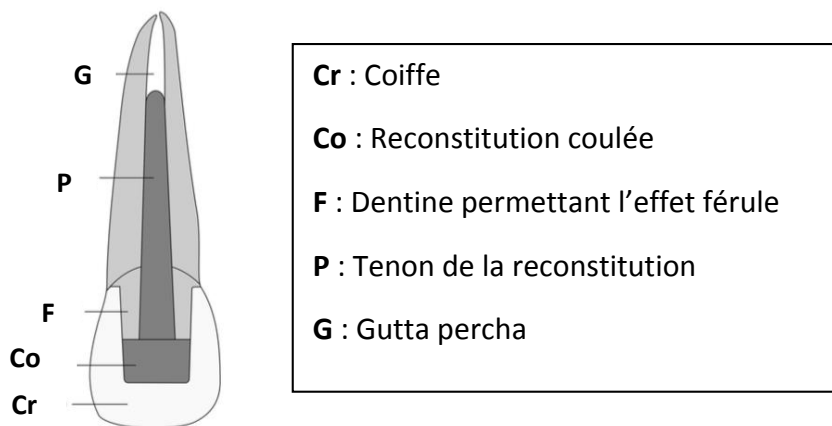
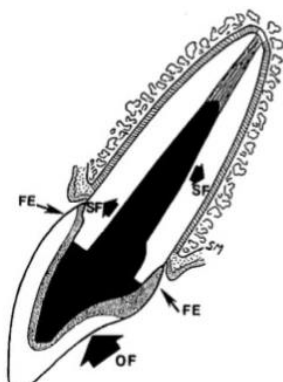


Figure 15 : Illustration d'une dent reconstituée par une reconstruction corono-radicaire coulée et une coiffe prothétique ⁵⁰

Comme la figure 16 le montre, l'effet férule, par son effet de cerclage, empêche l'apparition de fractures verticales malgré l'application des forces occlusales.



OF : Forces occlusales

SF : Répartition des forces occlusales au sein de la racine

FE : Effet férule

Figure 16 : Représentation de la distribution des forces et de l'effet férule⁴⁸

II.1.2.2.2 Etiologies liées à des principes biologiques

Le développement de lésions carieuses secondaires peut fragiliser la dent pilier et entraîner des fractures.

II.1.2.3 Statistiques sur la survenue de fêlures ou de fractures

Une méta-analyse, menée par Tan and all. en 2004⁵¹ sur sept études, met en évidence un taux moyen de fractures de piliers dentaires de 2,1% à 10 ans.

II.1.2.4 Gestion des fêlures et des fractures de piliers dentaires

Différents choix thérapeutiques sont envisageables en fonction de la situation clinique :

- **La localisation de la fêlure/fracture** :

- **Coronaire** : Une fracture uniquement coronaire permet plus facilement la conservation de la dent pilier avec la réalisation d'une nouvelle prothèse. Le fragment est éliminé et une nouvelle limite est créée. S'il s'agit d'une fêlure, elle est englobée dans la préparation et une nouvelle reconstruction prothétique est réalisée. Les reconstitutions modernes adhésives sont privilégiées dans ce cas.
- **Radiculaire** : Une fracture ou une fêlure à localisation radiculaire entraîne généralement l'avulsion du pilier.

- **Le type de fêlure/fracture** :

- **Horizontale** : Le niveau de la fêlure/fracture nous oriente sur la thérapeutique à suivre. En effet, comme vu précédemment, une fracture coronaire infra-osseuse entraîne l'avulsion du pilier.
- **Verticale** : Ce type de fêlures ou de fractures mène généralement à l'avulsion de la dent.

- **Le niveau de la fêlure/fracture par rapport au support osseux :**

- Une fêlure/fracture située au-dessus du niveau osseux peut permettre une réintervention prothétique.
- Si la fêlure/fracture est légèrement infra-osseuse, deux techniques sont envisageables : réaliser une traction orthodontique avec fibrotomie supra-crestale, afin de placer le pilier dans une situation plus coronaire, ou bien procéder à une plastie osseuse soustractive, appelée communément élongation coronaire. Après cicatrisation parodontale, d'environ 6 mois^{52,53}, la prothèse définitive peut être réalisée.
- Lorsque la fracture est en situation trop apicale, l'avulsion de la dent est réalisée et une autre option thérapeutique doit être envisagée (prothèse adjointe ou implantaire).

Un arbre décisionnel est réalisé pour synthétiser ces informations et pour guider le raisonnement et le choix clinique :

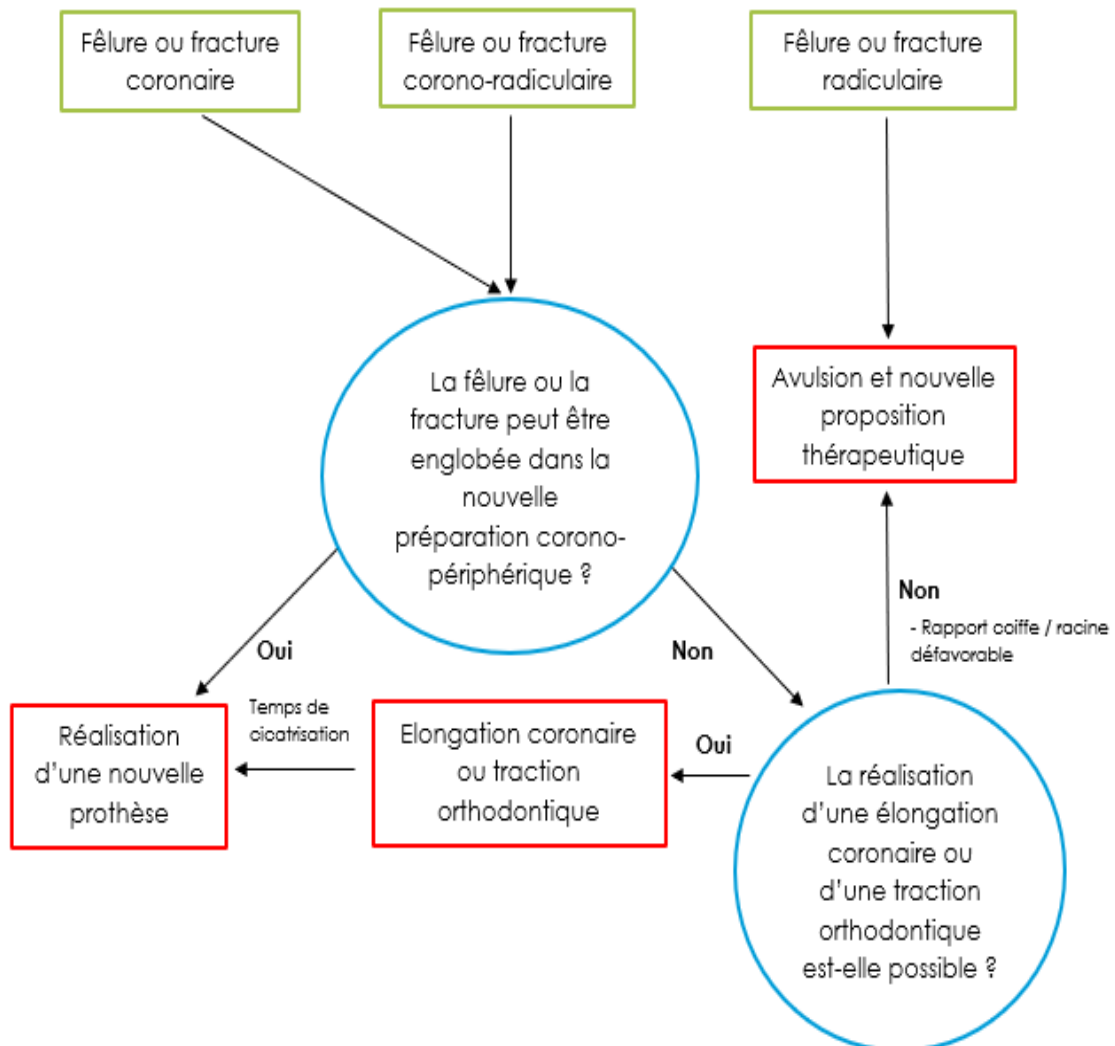


Figure 17 : Diagramme décisionnel pour les fractures de piliers dentaires

II.2 Prothèse conjointe contemporaine

II.2.1 Fracture de restaurations adhésives indirectes

La principale cause d'échec des restaurations adhésives indirectes est liée aux fractures de matériaux^{54,55,56,57,58}. Ces fractures peuvent concerner aussi bien la pièce prothétique elle-même que les parois dentaires.

II.2.1.1 Diagnostic

L'examen clinique met en évidence une fracture d'une partie de la restauration prothétique.

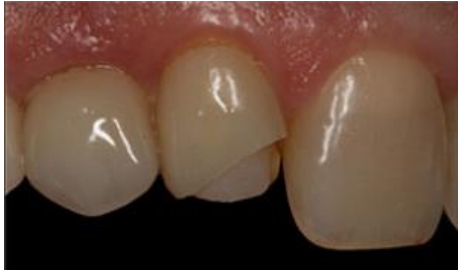

Figure 18 : Fracture sur une facette céramique⁵⁹

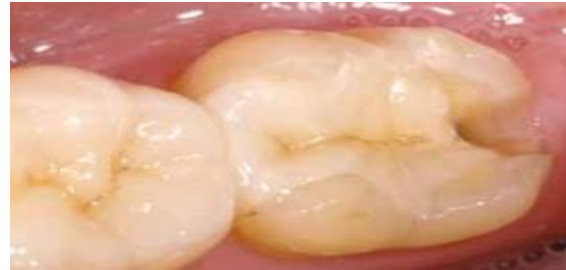

Figure 19 : Fracture du pan distal d'un onlay⁵⁸

II.2.1.2 Etiologies des fractures de restaurations adhésives indirectes

De nombreuses étiologies sont partagées avec les fractures de cosmétique sur coiffes scellées dento/implanto portées qui sont traitées dans le chapitre « III.2 Fracture de cosmétique », telles que l'occlusion, les para-fonctions, un traumatisme, ou une erreur de conception de la prothèse elle-même.

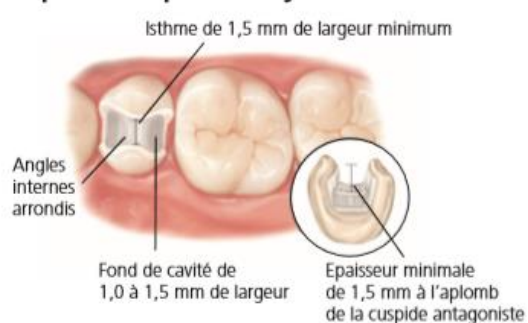
Pour les restaurations adhésives, on peut ajouter certaines étiologies qui leur sont spécifiques :

II.2.1.2.1 Etiologies liées aux préparations

Les préparations pour pièces collées sont guidées par des principes qui leur sont propres et qui se doivent d'être respectés. Des angles trop vifs dans le fond de la cavité peuvent entraîner des fractures de matériaux⁶⁰. De même, il est parfois nécessaire de procéder à un recouvrement cuspiden en présence de parois résiduelles trop fines, ou en fonction de l'occlusion. De plus, les contacts occlusaux ne doivent jamais se situer au niveau des limites de la préparation.

INLAY / ONLAY

Préparation pour inlay



Préparation pour onlay

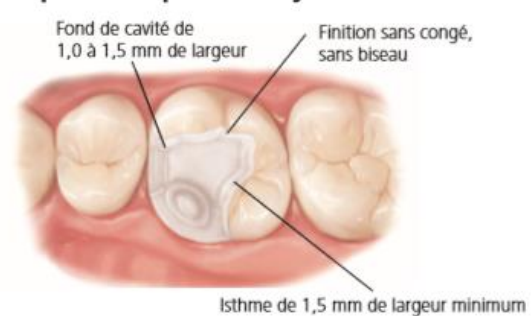


Figure 20 : Principe de préparation pour restaurations collées indirectes en céramique type IPS e.max^{®61}

II.2.1.2.2 Etiologies liées aux matériaux

Le choix des matériaux et le respect de leurs exigences mécaniques sont des facteurs majeurs dans la longévité des pièces collées ⁵⁶ : partielles (inlay/onlay), sub-totales (overlay) ainsi que les pièces périphériques (coiffe).

Les épaisseurs minimales des différents matériaux selon les données fabricants doivent être respectées. L'évolution constante des matériaux nous oblige à toujours être en alerte, afin de toujours savoir poser l'indication du bon matériau selon la restauration à réaliser.

Aujourd'hui, les céramiques renforcées en disilicate de lithium (IPS e.max[®]) sont les céramiques présentant la plus grande résistance à la fracture ⁶².

II.2.1.2.3 Etiologies liées au mode d'assemblage

Ce type de restauration doit être assemblé par collage, celui-ci jouant entre autres un rôle d'amortisseur de contraintes ⁶³.

II.2.1.2.4 Etiologies liées aux retouches occlusales après assemblage

Comme en prothèse fixée conventionnelle, les retouches occlusales de la céramique après assemblage sont susceptibles de provoquer à long terme des fractures par mécanisme de fatigue ⁵⁵. Après retouche, un polissage permettra de limiter ce phénomène. Ce problème ne se pose pas pour les restaurations en composite.

II.2.1.3 Statistiques des fractures de restaurations adhésives indirectes

Dans une méta-analyse réalisée par Heintze et Rousson en 2010 ⁶⁴ sur 1487 coiffes collées en IPS empress[®], on obtient des taux de fractures de 3,8% à 4,5 ans. Les fractures sont plus souvent rencontrées sur les molaires et les canines que sur les prémolaires et les incisives.

Une autre méta-analyse menée par Morimoto and al. en 2016 ⁵⁴ sur les pièces collées en céramique et résine composite donne un taux de fractures, tous matériaux confondus, de 4% à 5 ans.

Concernant les bridges collés, dans une méta-analyse réalisée par Pjetursson en 2008 ⁶⁵, menée sur 5 ans sur des bridges céramo-métalliques, le taux de fractures à cinq ans est de 2,5%.

Dans une méta-analyse effectuée en 2018 par Chen and al. ⁶⁶, le taux de fractures à 5 ans sur les bridges tout céramique (zircone et emax) et quel que soit le nombre d'ailettes est de 4,8%. Il est plus bas sur les éléments en cantilever (1,4% contre 10,7% pour ceux à deux ailettes).

Le taux de fractures des bridges pour les céramiques alumineuses infiltrées (In-Ceram[®]) est plus faible lorsque le bridge ne possède qu'une seule ailette. Ceci semble s'expliquer par les forces d'orientations différentes subies par les deux dents piliers lors des mouvements de propulsion et de latéralité ⁶⁷.

II.2.1.4 Gestion des fractures de restaurations adhésives indirectes

En cas de fractures d'un petit volume, il est possible d'envisager de réaliser une simple réparation remplaçant la perte de substance.

Il faut différencier les pièces partielles, subtotaux et périphériques ainsi que les matériaux qui les composent : céramique, résine composite ou hybride. Le protocole de réparation comporte quelques différences. En cas de réparation, il est utilisé de la résine composite en technique directe pour remplacer le matériau perdu lors de la fracture.

Les pièces partielles peuvent être réparées, si le volume est faible, les pièces prothétiques en composite permettent d'être réparées plus facilement.

La réparation d'un intermédiaire d'un bridge collé peut aussi être envisagée selon le volume perdu.

Si la fracture est en zone esthétique ou trop volumineuse, il convient de refaire la pièce dans sa totalité (ceci n'est pas développé dans ce travail).

II.2.1.4.1 Pièces adhésives indirectes en céramique :

Les réparations de pièces collées en céramique sont plus complexes que celles en composite. En effet, la nature différente du matériau de réparation (la résine composite) par rapport au matériau à réparer (la céramique) fait qu'il n'y a pas directement de liaison chimique entre ces deux matériaux. Il faut donc procéder à un traitement de surface de la céramique. L'un des traitements possibles est celui utilisant le mordantage de la céramique par de l'acide fluorhydrique. D'autres traitements de surface sont décrits dans le chapitre « III.2.4 Gestion de la fracture de matériaux cosmétiques ».

Le protocole clinique idéal serait :

- Mise en place du champ opératoire, celui-ci permet d'éviter la présence humidité, mais aussi de protéger le patient de tout contact avec de l'acide fluorhydrique.
- Les bords de la fracture doivent être polis, afin d'éviter les angles vifs.
- Il faut mordancer uniquement les parois de la céramique à l'acide fluorhydrique 9,5%, le temps d'application varie selon le type de céramique (exemple : IPS Empress = 60 secondes, IPS e.max = 20 secondes). L'acide fluorhydrique est ensuite rincé abondamment.
- L'émail et la dentine sont mordancés à l'acide orthophosphorique respectivement 30 et 15 secondes.
- Les zones mordancées sont rincées pendant 60 secondes.
- Séchage.
- Application du silane sur la céramique, en une seule couche, il faut ensuite le laisser s'évaporer.
- Application de la résine adhésive, elle est ensuite étalée à la soufflette. Celle-ci est ensuite polymérisée 60 secondes.
- Mise en place du composite, avec ou non une technique de stratification. Le composite peut être polymérisé, une polymérisation finale sous glycérine est réalisée.
- Finitions et polissage : fraises à faible granulométrie, puis cupules siliconées et pâte à polir.
- Le contrôle de l'occlusion en statique et dynamique est réalisé.

La complexité de ce protocole idéal et l'utilisation d'acide fluorhydrique dans la cavité buccale, le rendent difficile à mettre en œuvre. De nouvelles techniques de préparations des céramiques ont vu le jour : les sablages réactifs. Elles nous permettent de nous affranchir du mordantage à l'acide fluorhydrique. Ce protocole est décrit dans le chapitre « III.2.4 Gestion des fractures de matériaux cosmétiques ».

II.2.1.4.2 Pièces adhésives indirectes en résine composite :

Selon un rapport de la haute autorité de santé (HAS) de juillet 2009, les restaurations indirectes en composite présentent l'avantage, par rapport à celles en céramique, de permettre facilement leurs réparations⁶⁸.

Protocole clinique :

- Mise en place du champ opératoire.
- Les bords de la fracture sont polis et la cavité est nettoyée par un sablage à la poudre alumine (27 ou 50 microns). La réparation peut alors s'effectuer de la même manière que la réalisation d'une résine composite conventionnelle en technique directe.
- De l'acide orthophosphorique est appliqué sur l'émail (30 secondes), puis sur la dentine (15 secondes) ainsi que sur la pièce fracturée (afin de la dégraisser). L'acide est ensuite rincé abondamment, la cavité est alors « séchée sans être asséchée ».
- L'adhésif est appliqué avec une microbrush, les parois doivent être frottées pour faciliter la pénétration de l'adhésif dans les tubulis. L'adhésif est photopolymérisé. Le composite est placé par incréments successifs, photopolymérisés entre chaque apport, une polymérisation finale sous glycérine est ensuite effectuée pour parfaire la polymérisation (temps selon les recommandations du fabricant).
- Il s'ensuit les étapes de polissage : fraise à faible granulométrie, puis cupules siliconées et pâte à polir.
- Le contrôle de l'occlusion en statique et dynamique est réalisé.

II.2.1.4.3 Pièces adhésives indirectes en céramiques hybrides

On peut aussi citer les pièces en céramiques hybrides telle que par exemple : la VITA enamic® et Lava Ultimate®, composées à la fois de céramique et de résine composite, qui permettent elles aussi d'être réparées aisément par technique directe.

Comme vu précédemment, les fractures sont la principale cause d'échecs des restaurations adhésives indirectes. Il faut donc être particulièrement vigilant à chaque étape de leurs réalisations afin de limiter au maximum leurs survenues.

II.2.2 Décollement des restaurations adhésives indirectes

L'avènement du collage en dentisterie moderne a permis de placer la conservation des tissus dentaires au centre de la problématique en s'affranchissant de certains impératifs de rétention mécanique. Cependant, ces techniques nécessitent l'application de protocoles rigoureux et le respect de règles strictes. Ce chapitre traite des décollements des pièces collées, il peut s'agir de : pièces unitaires partielles type inlay/onlay, facettes ou de pièces périphériques. Ou bien de pièces plurales type bridges cantilevers ou bridges collés classiques.

II.2.2.1 Diagnostic

Le diagnostic est généralement évident, le praticien constate la perte ou la mobilité de la pièce prothétique.

II.2.2.2 Etiologies des décollements de restaurations adhésives indirectes

La réalisation de pièces partielles, totales, unitaires ou plurales collées requiert une très grande rigueur à toutes les étapes. Toute erreur, même infime, peut conduire à des échecs.

II.2.2.2.1 Etiologies liées au choix du type de restaurations prothétiques

Le tissu amélaire a une sensibilité à l'adhésion supérieure au tissu dentinaire⁶⁹, une absence d'émail diminuera grandement le taux de survie de la restauration⁷⁰. En cas de rapport émail/dentine défavorable ou de tissus dentaires résiduels insuffisants, il est préférable d'utiliser les « techniques dites traditionnelles » de prothèse fixée.

Pour les bridges collés :

Il faut éviter les dents triangulaires, courtes car elles limitent la surface de collage⁷¹.

Une mobilité dentaire excessive liée à une faiblesse parodontale est une contre-indication aux bridges collés⁷².

Les bridges collés sont indiqués dans les édentements de très faible étendue : une dent, exceptionnellement deux (incisives inférieures)⁷³.

Les bridges collés cantilever présentent de nombreux avantages par rapport aux bridges classiques : la mise en œuvre est plus simple, l'économie tissulaire est certaine et s'inscrit dans le gradient thérapeutique⁷⁴. L'hygiène est facilitée pour le patient. Le coût financier peut être moindre par rapport à un bridge classique. Au niveau mécanique, l'intermédiaire de bridge à la même amplitude de déplacement que sa dent support.

Quel que soit le matériau, ou la configuration, du bridge collé, les rétentions réalisées lors des préparations jouent un rôle important dans la diminution du risque de décollement⁷⁵.

II.2.2.2.2 Etiologies liées à l'état des surfaces à assembler

L'ensemble du tissu carieux doit être éliminé, sa présence nuit de manière significative aux valeurs d'adhésion⁷⁶.

Après la réalisation des préparations, il est nécessaire de procéder à un scellement dentinaire immédiat (IDS) qui permettra d'augmenter les forces de rétention sur la dentine⁷⁷. Afin de potentialiser l'adhésion, l'utilisation d'une micro-sableuse est indispensable (oxyde d'alumine 27-50 microns)⁷⁸.

II.2.2.2.3 Etiologies liées à l'assemblage

La mise en place d'un champ opératoire est un prérequis indispensable afin de garantir l'absence de fluides biologiques et d'humidité provenant de la cavité buccale qui nuiront aux valeurs d'adhésion ⁷⁹.

Le choix du système adhésif influence la qualité du collage. Les différents matériaux du protocole d'assemblage doivent être compatibles entre eux. De plus, il est recommandé d'utiliser des systèmes adhésifs de type mordantage/rinçage en trois étapes (MR3) ou mordantage/rinçage en deux étapes (MR2), ceux-ci délivrent des valeurs d'adhésion plus élevées. Les systèmes MR3 sont très opérateurs dépendants, donc plus délicats à mettre en œuvre. Si le cas clinique nous amène à utiliser un système auto-mordant en une ou deux étapes (SAM) (par exemple lors d'une proximité pulpaire), il est recommandé de procéder au mordantage sélectif du tissu amélaire ⁸⁰. Les nouveaux adhésifs type « universel » semblent être de très bon adhésifs en les utilisant avec un mordantage préalable ⁸¹.

Lorsque l'épaisseur des pièces à assembler est inférieure ou égale à 2 mm, on peut utiliser des colles uniquement photopolymérisables car la lumière de la lampe à photopolymériser peut traverser cette épaisseur.

Lorsqu'elle dépasse les 2 mm, il est nécessaire d'utiliser des colles à prise duale (chémopolymérisable et photopolymérisable). En effet, la lumière ne peut pas atteindre la colle dans sa totalité, et ce malgré l'utilisation d'une lampe performante, ce qui entraîne une polymérisation incomplète.

II.2.2.3 Statistiques des décollements de restaurations adhésives indirectes

Lors d'une étude portant sur 5 000 inlays/onlays en céramique menée en 2016, Collares and al. ⁷⁰ ont mis en évidence un taux moyen annuel d'échecs de 1,6% après 10 ans d'observation. Une méta-analyse réalisée par Morimoto and al. en 2016 ⁸² rapporte un taux de décollement de facettes à 9 ans de 2%.

Une autre méta-analyse menée par Morimoto and al. en 2016 rapporte un taux de décollement inlay/onlay/overlay à 5 ans de 1% ⁵⁴.

Pour les bridges collés :

Dans une méta-analyse, réalisée par Pjetursson and al. en 2008 ⁶⁵, menée sur 5 ans, sur des bridges collés céramo-métalliques ayant une ou deux ailettes, la complication la plus fréquemment observée est le décollement. Il est observé un taux de décollements annuels de 4,26%. Le taux de décollements à 5 ans est de 19,2%. Les taux de décollements sont similaires au maxillaire et à la mandibule.

Dans une méta-analyse de Chen and al. en 2018 ⁶⁶, portant sur des bridges collés tout céramique, il est observé qu'à 5 ans le taux de décollement tous matériaux et nombre d'ailettes confondus est de 12,2%. De plus, il est mis en évidence que les bridges en tout céramique ont un taux de décollements et de fractures plus bas quand ils sont en cantilever. Les bridges en zircone (in-ceram zirconia[®]) ont un taux de décollements plus élevé, mais un taux de fractures plus faible par rapport à ceux en céramiques vitreuses (emax[®]).

Les bridges collés situés sur des dents antérieures subissent moins de décollements par rapport à ceux situés en secteur postérieur ^{65,83}.

Dans une méta-analyse de Dalen and al. en 2004, il est observé que les taux de décollements des bridges collés en cantilever et ceux à deux ailettes n'étaient pas différents ⁸⁴.

II.2.2.4 Gestion des décollements des restaurations adhésives indirectes

Lors du décollement de la pièce, si celle-ci et la dent ne présentent aucun dommage, le praticien peut alors procéder au réassemblage de la pièce. La prise en charge des bridges collés pédodontiques se fait de la même manière.

Seul un strict respect du protocole allant de la préparation jusqu'à l'assemblage permet de limiter la survenue de décollements de pièces adhésives indirectes.

III. Urgences communes aux prothèses conjointes dento-portées et implanto-portées

III.1 Descellement en prothèse conjointe dento-portée et implanto-portée

Ce chapitre traite des descelllements de coiffes unitaires ou de bridges dento-portés ou implanto-portés, qu'ils soient définitifs ou provisoires. Lors d'un rendez-vous d'urgence, le patient se présente avec un élément prothétique descellé ou mobile. Avant de procéder au rescelllement plusieurs contrôles doivent être effectués.

Comme on peut le voir sur la figure 21, il existe en prothèse implantaire deux méthodes d'assemblage. Les prothèses transvissées utilisant comme moyen de rétention une vis, alors que les prothèses scellées utilisent un ciment de scellement.

Nous étudions ici des prothèses scellées.

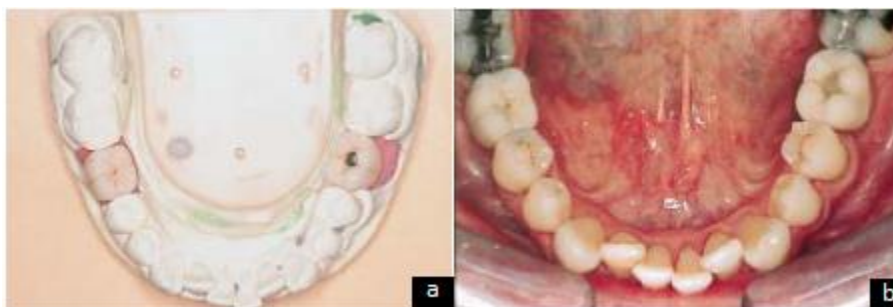

Figure 21 : Illustration des deux systèmes de rétention implantaire ⁸⁵ :

36 : Couronne transvissée | 46 : Couronne scellée

a : Modèle en plâtre

b : Vue intra buccale

III.1.1 Diagnostic

Le patient se présente avec une prothèse mobile, voire complètement descellé. Le patient peut ressentir une douleur et il est possible d'observer une inflammation parodontale, voire un bourgeonnement de la gencive. En prothèse plurale, le diagnostic est moins évident, un mouvement de bascule peut être mis en évidence.

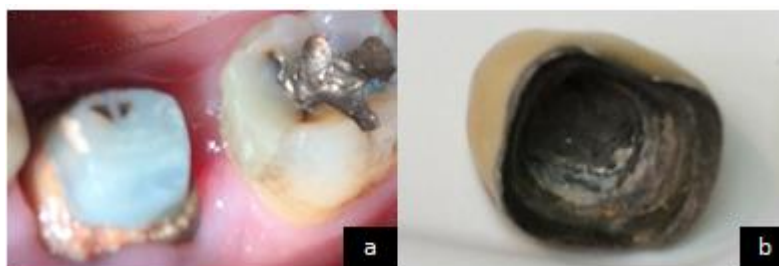

Figure 22 : Descellement d'une coiffe dento-portée (collection personnelle)

a : Vue intra buccale

b : Vue sur intrados d'une coiffe descellée

III.1.2 Etiologies des descellements en prothèse dento-portée et implanto-portée

III.1.2.1 Etiologies communes aux prothèses dento-portées et implanto-portées

III.1.2.1.1 Etiologies liées aux dimensions du pilier et son état de surface

Que ce soit en prothèse dento-portée ou implanto-portée, la dimension des piliers est le facteur le plus important pour la rétention ⁸⁶. Un pilier court, étroit et aux parois trop convergentes présente un risque de descellement plus important ⁸⁶.

Concernant les prothèses dento-portées, Jorgensen, en 1955 ⁸⁷, a établi que la conicité idéale d'une préparation est de 6° et qu'il existe une relation inverse entre l'augmentation de la conicité et la rétention. L'état de surface ainsi que les éléments de rétention qui peuvent exister sur le pilier jouent également un rôle dans la rétention des éléments prothétiques ⁸⁶.

III.1.2.1.2 Etiologies liées aux matériaux d'assemblage utilisés

En prothèse dento-portée, il est possible d'utiliser différentes familles de matériaux d'assemblage, à savoir les colles et les ciments. Ces différents éléments ont été abordés dans le chapitre « II.1.1.2.2.1.1 Etiologies liées au matériau d'assemblage utilisé », ils ne sont donc pas développés ici.

En prothèse implanto-portée scellée, des ciments temporaires sont parfois volontairement utilisés pour une réintervention facilitée. Mais ce choix, peut entraîner des descellements intempestifs.

L'utilisation de matériaux dont la date de péremption est expirée ou le non-respect du protocole d'utilisation (mauvais malaxage, non-respect des proportions catalyseur/base, mise en place dans un milieu saturé en humidité...) font chuter les performances de rétention de ces matériaux.

Que ce soit en prothèse dento-portée ou implanto-portée, le matériau d'assemblage ne pourra pas rattraper d'éventuelles erreurs de préparation, de conception ou de mauvaises décisions prothétiques. Cependant, le ciment joue un rôle significatif dans la rétention de la coiffe implanto-portée quelle que soit la dimension du pilier ⁸⁸. Les ciments type phosphate de zinc présentent une force de résistance au descellement 2,5 à 3 fois supérieure aux ciments type oxyde de zinc eugénol.

Le choix du matériau d'assemblage doit donc se faire en fonction du type de prothèses à assembler (dento ou implanto-portée unitaire ou plurale) et de la situation clinique (situation des limites prothétiques, etc...).

III.1.2.1.3 Etiologies liées à l'occlusion

L'orientation des forces occlusales joue un rôle important dans la pérennité des restaurations prothétiques. En cas de descellement, une analyse occlusale statique et dynamique doit être effectuée afin d'écarter cette étiologie.

III.1.2.1.4 Etiologies liées aux éléments en extension

L'existence d'un ou plusieurs éléments en extension peut provoquer un bras de levier conduisant notamment à des descellements.

III.1.2.2 Etiologies propres aux prothèses dento-portées

Le développement de caries secondaires entraîne une perte d'adaptation de l'élément prothétique et une dégradation du matériau d'assemblage par percolation, qui mène à terme à un descellement. Les caries secondaires sont favorisées par un manque d'adaptation initiale ainsi que par une mauvaise hygiène bucco-dentaire.

III.1.2.3 Etiologies propres aux prothèses implanto-portées

Le descellement d'une prothèse implantaire peut être le signe d'un défaut de conception ou de réalisation prothétique susceptible de générer des complications plus importantes (fracture de vis de piliers, de piliers ou même d'implants) ⁸⁹.

Par contre, la longueur des implants ne semble pas influencer sur les risques de descellement ⁹⁰.

Utilisation de ciments temporaires de type oxyde de zinc/eugénol :

Comme nous l'avons vu précédemment, l'utilisation de ciments temporaires est préférée aux ciments dits définitifs, afin de faciliter une éventuelle réintervention. En cas de descellements répétés, le principe de cimentation progressive a été suggéré, les ciments présentant des valeurs de rétention plus élevées sont progressivement utilisés ⁸⁶.

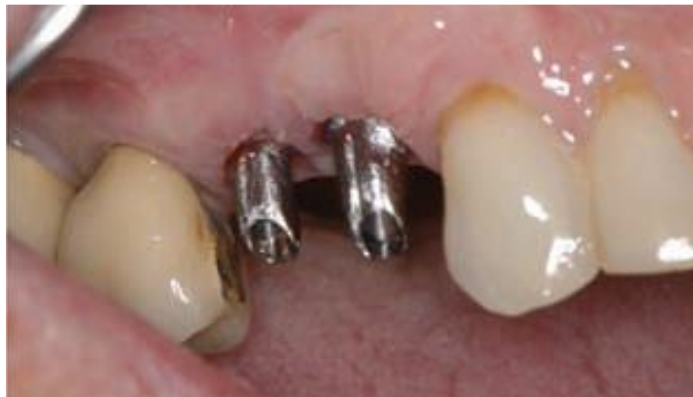

Figure 23 : Vue intrabuccale de deux piliers prothétiques avant scellement ⁹¹

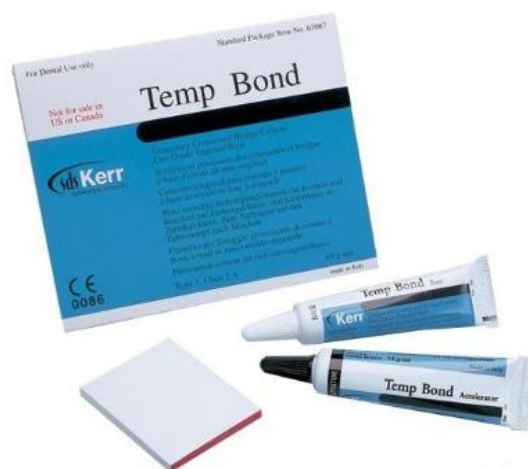

Figure 24 : Ciment de scellement à base d'oxyde de zinc (temp bond®), utilisable en prothèse implantaire en première intention ⁹²

III.1.3 Statistiques

III.1.3.1 Statistiques des prothèses dento-portées

Dans une méta-analyse de 2004 portant sur huit études analysant le taux de complications des prothèses fixées, Tan and al ⁵¹ ont montré que le taux de perte de rétention des prothèses fixées à 10 ans est de 6,4%.

III.1.3.2 Statistiques des prothèses implanto-portées

Pour les couronnes unitaires, le taux de descellements, à 5 ans, varie selon les études de 0,55 à 5,5% (93,94).

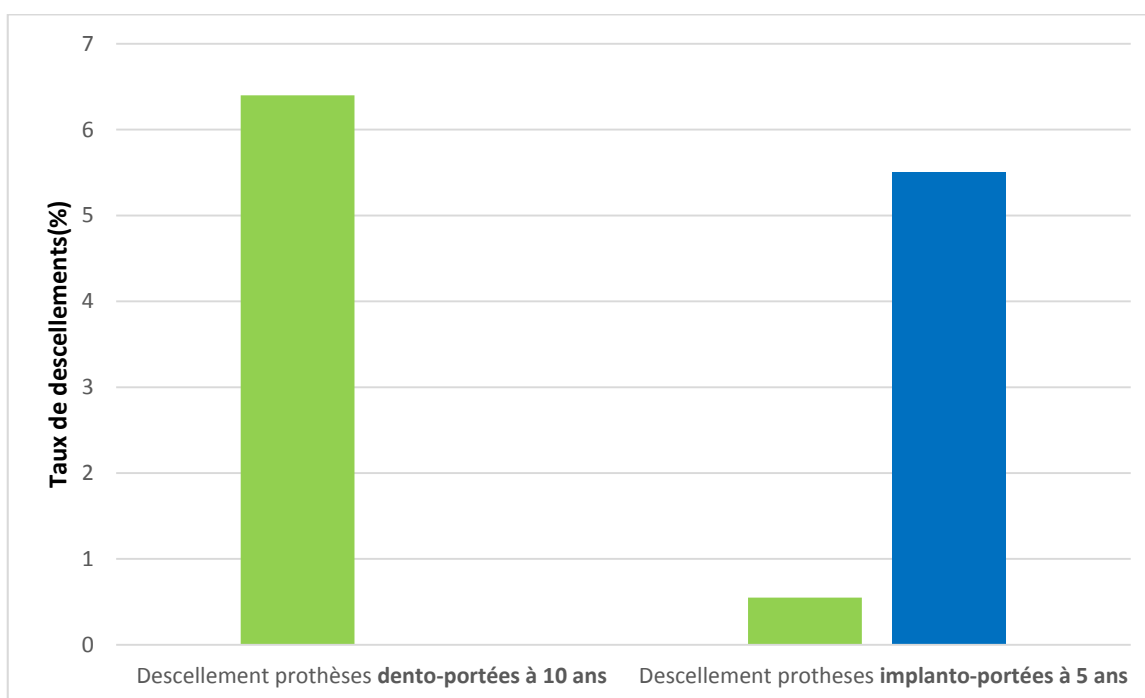


Figure 25 : Taux de descellements des prothèses dento-portées et implanto-portées ^{51,93,94}

Il ne semble pas avoir de différences significatives en matière de descellements, entre les prothèses dento-portées et implanto-portées.

Les descellements en prothèse plurale implanto-portée sont moins fréquents que lorsqu'il s'agit d'éléments unitaires ⁹⁵.

La figure 26 illustre une méta-analyse réalisée par Chaar and al de 2011 ⁹⁶, portant sur des prothèses implanto-portées scellées, unitaires ou plurales, incluant des études de moins de 5 ans et de plus de 5 ans et utilisant à la fois des ciments dits définitifs et des ciments provisoires. On observe que :

- Dans les études menées sur moins de 5 ans, on obtient 4,6% de descellements pour les ciments permanents et 15% pour les ciments temporaires.
- Dans les études menées sur plus de 5 ans, on obtient 16% de descellements pour les ciments définitifs et 22% pour les ciments temporaires.

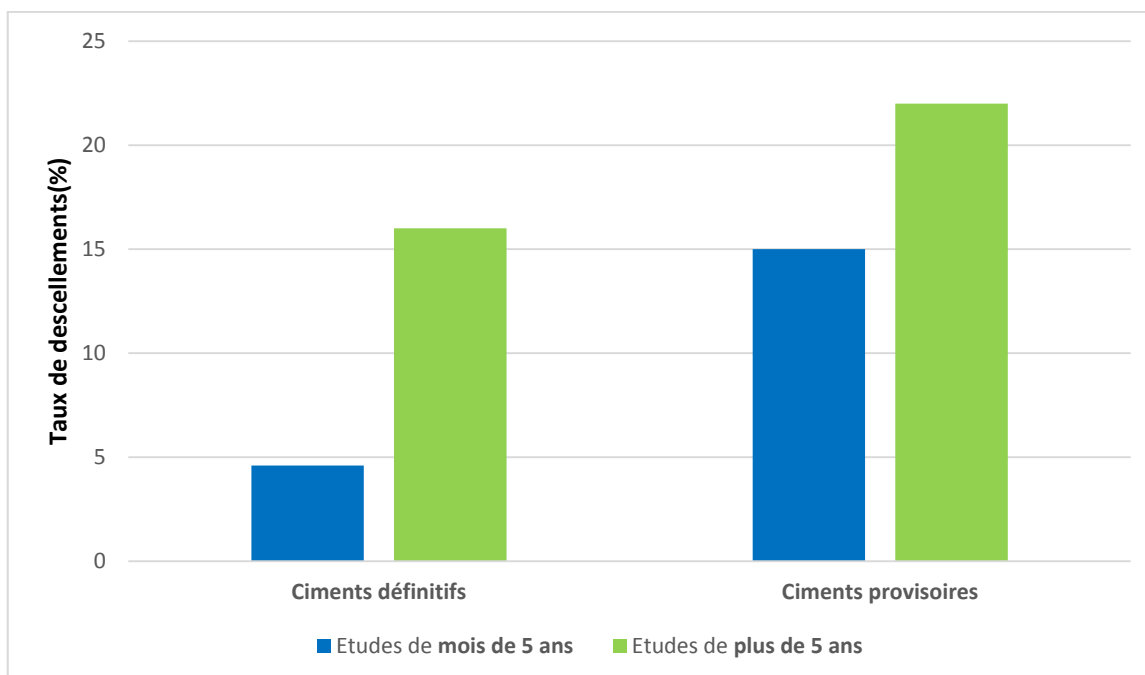


Figure 26 : Taux de descellements en fonction de la durée de l'étude et du type de ciments utilisés ⁹⁶

III.1.4 Gestion des descellements des prothèses dento-portées et implanto-portées

Il est nécessaire de vérifier l'adaptation de la prothèse. Si la prothèse n'est plus adaptée, elle ne peut donc pas être rescellée de manière définitive, il faut alors réaliser une nouvelle prothèse d'usage, de même si elle a été perdue par le patient.

Dans le cadre de l'urgence, il est possible de sceller l'ancienne prothèse avec un ciment provisoire ou définitif. Si le repositionnement est impossible ou la prothèse absente, il faut réaliser une prothèse provisoire, le temps d'assurer la réalisation de la nouvelle prothèse.

Si le pilier dentaire n'est pas conservable, un autre choix thérapeutique (prothèse implantaire ou adjointe) doit être envisagé ainsi qu'une thérapeutique de temporisation.

III.1.4.1 Gestion des descellements en prothèses dento-portées

III.1.4.1.1 Prothèse provisoire

Les prothèses provisoires peuvent également se desceller, d'autant plus que les ciments utilisés, type oxyde de zinc avec ou sans eugénol (ex : Temp-bond®) présentent une faible rétention afin de permettre une dépose plus aisée. Il est alors envisageable de passer à un ciment plus rétentif, type polycarboxylate (ex : Durelon®).

III.1.4.1.2 Prothèse définitive

Dans un premier temps, il convient de vérifier l'intégrité de la pièce prothétique. La présence de facettes d'usure peut nous renseigner sur l'existence d'éventuelles para-fonctions ou problèmes d'occlusion.

Dans un second temps, il convient de vérifier l'intégrité du pilier dentaire, et l'absence de fracture ou carie éventuelle.

Lors de l'essayage, il faut vérifier :

- L'adaptation de la prothèse sur le support dentaire, notamment au niveau de la limite cervicale.
- L'absence d'un mouvement de bascule.
- Le rapport intra-arcade avec les dents adjacentes (points de contacts).
- L'occlusion : en statique et dynamique.

Il faut compléter ces tests par une radiographie avant d'effectuer le rescellement. Afin de vérifier l'absence de problème endodontique et/ou parodontal.

Les ciments à base de phosphate de zinc n'ont pas de potentiel d'adhésion, on leur préfère des colles auto-adhésives ou des ciments verre ionomères modifiés par adjonction de résine. Ces derniers possèdent un potentiel adhésif et sont moins sensibles à l'humidité.

Le rescellement de la prothèse doit se faire dans des conditions d'humidité parfaitement contrôlées.

Méthode de scellement/re-scellement d'une coiffe dento-portée :

- Un nettoyage de la prothèse et du support dentaire est réalisé à l'aide d'inserts à ultrasons afin d'éliminer tout ciment résiduel avant l'essayage.
- Essayage et validation des limites, des points de contact et de l'occlusion.
- Dégraissage des surfaces à l'alcool à 90° et nettoyage du pilier.
- Application du ciment de scellement dans l'intrados.
- Mise en place de la coiffe et élimination des excès après la prise du ciment.
- Nouvelle vérification de l'intégration occlusale en statique et dynamique.

Ce protocole est aussi applicable aux coiffes pédodontiques préformées ainsi qu'aux mainteneurs d'espaces scellés utilisés en pédodontie.

III.1.4.2 Gestion des descellements en prothèses implanto-portées

III.1.4.2.1 Prothèse provisoire

Les prothèses provisoires en implantologie jouent un rôle clé dans la maturation des tissus mous péri-implantaires. En effet, leur morphologie détermine le profil d'émergence de la future prothèse d'usage, un descellement d'une coiffe provisoire doit donc être géré avec la plus grande attention.

Les provisoires en prothèse implantaire peuvent aussi se desceller. Il convient de les resceller le plus rapidement possible. Le type de ciments utilisés sont les même que pour les prothèses définitives.

En cas de perte du provisoire, un nouvel élément doit être réalisé.

III.1.4.2.2 Prothèse définitive

Le scellement est une étape clef et délicate dont la méthode est détaillée ci-après :

Méthode de scellement/re-scellement d'une coiffe implanto-portée :

- Radiographie de contrôle de l'implant.
- Nettoyage de l'intrados prothétique et du pilier implantaire à l'aide d'ultrasons.
- Vérification de l'intégrité du pilier et l'absence de son dévissage. Il faut aussi contrôler l'étanchéité de l'obturation du puits de vis de pilier pour éviter la fusée de ciment à l'intérieur de celui-ci.
- Essayage et validation de l'occlusion.
- Dégraissage des surfaces avec de l'alcool à 90°.
- Application du ciment de scellement choisi (exemple : ciment à base de polycarboxylate, Durelon®) dans l'intrados de la coiffe. Afin de limiter les excès de ciment, celui-ci est appliqué à l'aide d'une microbrush ou une petite spatule en une fine couche.
- Mise en place de la couronne sur le pilier implantaire.
- Elimination des excès de ciment de scellement, une radiographie rétro-alvéolaire est effectuée pour confirmer l'élimination de la totalité du ciment de scellement.
- Nouvelle vérification de l'intégration occlusale en statique et dynamique :
L'absence de ligament alvéolo-dentaire réduit la possibilité de déplacement de l'implant et donc de sa coiffe. Si une force d'amplitude égale est appliquée sur une dent naturelle et sur la coiffe implanto-portée adjacente, l'implant supporte alors une force plus grande. Il est donc impératif d'équilibrer avec précision l'occlusion des restaurations implantaires. Un premier contrôle de l'occlusion est effectué avec une couleur de papier d'occlusion, avant la mise en place de la coiffe, puis une fois la coiffe scellée, un deuxième contrôle est réalisé avec une autre couleur. Les deux couleurs doivent se superposer.

Pour limiter les risques d'excès de ciment de scellement, le remplissage de la coiffe comme sur la photo **a** de la figure 27 est à proscrire. Dans le chapitre suivant, plusieurs techniques sont décrites pour éviter les fusées de ciment.

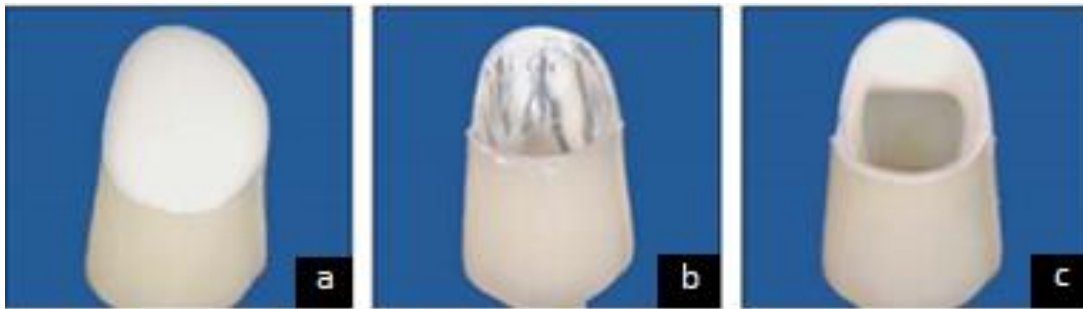

Figure 27 : Illustration des différentes méthodes de mise en place du ciment ⁹⁷

a : Couronne complètement remplie de ciment obturation (méthode à proscrire)

b : Utilisation d'une microbrush

c : Application du ciment uniquement au niveau périphérique en cervical

III.1.5 Erreurs à éviter lors du rescellement d'une prothèse dento-portée ou implanto-portée

Un descellement met en évidence une dysfonction de l'élément prothétique, effectuer un rescellement systématique sans examen clinique complet ne peut que conduire à une récurrence, voire à une complication plus importante.

Après un descellement partiel ou complet, les exsudats issus de l'inflammation gingivale peuvent empêcher le rescellement dans de bonnes conditions. Il est possible d'utiliser un fil de rétraction gingivale pour contrôler ces fluides. En cas d'échec, la prothèse d'usage pourra être scellée provisoirement afin de la re-sceller ultérieurement de manière définitive après cicatrisation parodontale.

En prothèse implantaire scellée, le risque principal est la présence d'excès de ciment dû à la fusée de ciment lors du scellement de la prothèse.

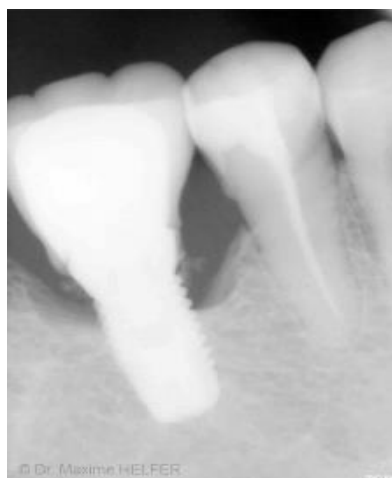

Figure 28 : Radiographie rétro-alvéolaire mettant en évidence un excès de ciment entraînant une péri-implantite ⁹⁸

Dans une étude de 2009, Wilson TG Jr ⁹⁹ affirme que 25 % des prothèses implantaire scellées présentent des excès de ciment. Ces derniers seraient à l'origine de 81 % des péri-implantites. Après retrait des excès de ciment et nettoyage du site, suivis d'une période de cicatrisation, 74 % de ces implants ne présentent plus de signes de péri-implantites.

Il convient donc de réaliser toutes les manœuvres possibles pour éviter les fusées de ciment et faciliter leur élimination. Deux méthodes sont décrites dans ce travail :

- Méthode utilisant une digue dentaire :

Un petit carré de digue est découpé, perforé, puis mis en place sur le pilier à visser. Le pilier est vissé, un essayage sans ciment est réalisé pour contrôler que la feuille de digue n'interfère pas avec la mise en place de l'élément prothétique. La coiffe implantaire peut alors être scellée sans risque de fusées de ciment. Le carré de digue peut ensuite être découpé à l'aide d'un bistouri ou d'un ciseau fin.

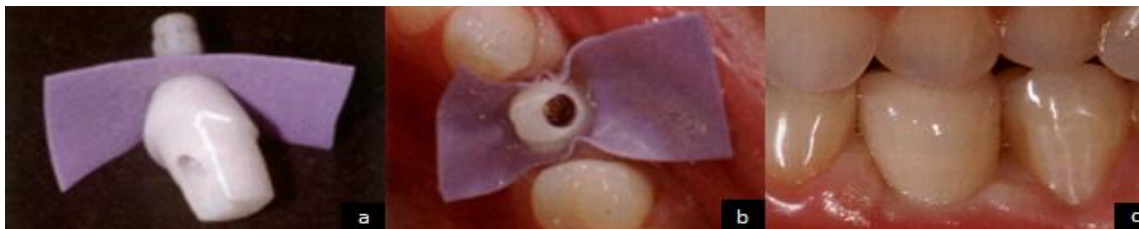

Figure 29 : Utilisation de la digue pour éviter une fusée de ciment ¹⁰⁰

a : La digue est placée sur le pilier implantaire | **b** : Mise en place du pilier implantaire
c : Coiffe scellée

- Méthode utilisant une clé de l'intrados :

Un morceau de polytétrafluoroéthène (PTFE ou téflon) est découpé et placé dans l'intrados, l'élément prothétique est ensuite mis sur le pilier prothétique (qui peut être soit sur le modèle, soit en bouche). Cette étape permet de créer une épaisseur d'environ 50 microns pour le futur ciment de scellement. Il faut alors retirer délicatement la couronne avec le téflon du pilier en veillant à ne pas modifier la forme prise par le téflon. Une clé de l'intrados est réalisée en injectant un matériau type vinylpolysiloxane avec le téflon toujours en place. Une fois le matériau polymérisé, la clé est retirée ainsi que le morceau de téflon. Le ciment est mis en place dans l'intrados. La clé est insérée, les débordements de ciment peuvent être alors aisément retirés. Puis la couronne est ensuite mise en place en bouche sur le piler.

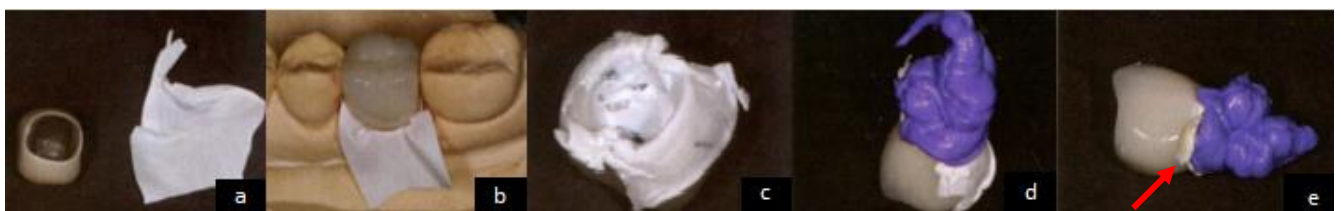

Figure 30 : Utilisation d'une clé de l'intrados ¹⁰⁰

a : Coiffe prothétique et téflon | **b** : Coiffe placée sur le modèle avec le téflon
c : Création d'une surépaisseur grâce au téflon | **d** : Réalisation de la clé
e : Débordement des excès de ciment

Même en utilisant une de ces deux méthodes, il est indispensable de réaliser une radiographie de contrôle après scellement, afin de mettre en évidence d'éventuels excès de ciment.

Les descellements de prothèses conjointes sont des évènements fréquents en urgences. Ces descellements peuvent parfois traduire un problème plus important qu'un simple manque de rétention de l'élément prothétique. Il faut donc en présence d'un descellement réaliser un examen complet de la prothèse, de son pilier et de son environnement.

III.2 Fracture de matériau cosmétique en prothèse dento-portée et implanto-portée

Ce chapitre traite des fractures des différents matériaux cosmétiques sur prothèses dento-portées et implanto-portées. Ces événements peuvent compromettre complètement le traitement prothétique réalisé et amener à la dépose du ou des élément(s) prothétique(s). Il en résulte un sentiment d'échec, à la fois pour le praticien et pour le patient. Nous abordons essentiellement les réparations possibles au cabinet dentaire.

III.2.1 Diagnostic

Le diagnostic est uniquement clinique et est généralement évident, le patient se présente à la consultation avec un élément de cosmétique fracturé sur sa prothèse. Sur les figures 31 et 32 on peut observer des fractures de matériaux cosmétiques sur des prothèses dento-portées et implanto-portées.

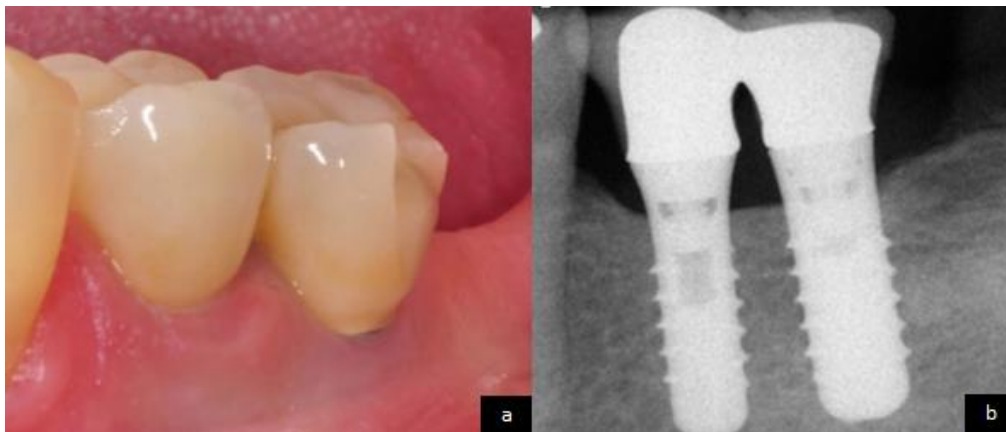


Figure 31 : Fracture de cosmétique sur une coiffe implanto-portée ¹⁰¹

a : Vue intra buccale

b : Radiographie rétro-alvéolaire

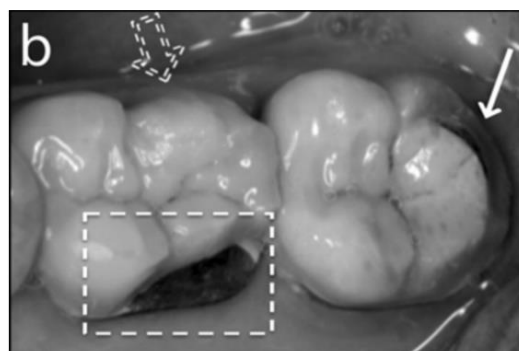


Figure 32 : Fractures sur coiffes dento-portées ¹⁰²

III.2.2 Etiologies des fractures des matériaux cosmétiques

Avant de procéder à une réparation, il faut mettre en évidence l'étiologie de la fracture afin d'éviter une récurrence.

III.2.2.1 Etiologies liées à la mise en œuvre clinique

Des erreurs cliniques peuvent survenir à différentes étapes :

- **Lors de la décision prothétique** : La présence d'éléments en extension augmente le risque de fractures de matériaux cosmétiques. En prothèse conjointe, le taux de fractures d'éléments cosmétiques est de 3,2%, lorsqu'il s'agit d'éléments en cantilever le taux passe à 5,9% à 10 ans ^{47,51}.
- **Lors des préparations dentaires** : Un non-respect des principes de préparations et des épaisseurs de réductions peut engendrer des fractures de matériaux cosmétiques. Ceci est développé dans le chapitre III.3.2.1.2.
- **Lors des réglages de l'occlusion** : La présence d'une sur-occlusion ou d'interférences sur une coiffe augmente le risque de fractures de matériaux cosmétiques.

III.2.2.2 Etiologies liées à des para-fonctions /traumatismes

Les patients étant atteints de bruxisme ou de syndrome apnées obstructives du sommeil présentent plus de fractures d'éléments cosmétiques ¹⁰³. On peut inclure dans ces étiologies les accidents traumatiques ainsi que les fractures d'origine iatrogène (exemple : lors de l'avulsion d'une dent adjacente).

III.2.2.3 Etiologies liées avec la conception au laboratoire

- Un mauvais design de l'armature ou le non-respect des propriétés mécaniques des matériaux augmentent le risque de fractures de matériaux (voir épaisseurs minimum des matériaux chapitre III.3.2.1.2)
- Le non-respect des différentes étapes de laboratoire nécessaires à la conception d'une prothèse peut engendrer des fractures de matériaux cosmétiques.

III.2.3 Statistiques des fractures des matériaux cosmétiques

Il faut différencier, dans un premier temps, les prothèses dento-portées des prothèses implanto-portées et, dans un second temps, les différents types de matériaux employés :

III.2.3.1 Prothèses dento-portées :

Des études réalisées par Pott and all. en 2018 ¹⁰⁴ et par Sailer and all. en 2015 ¹⁰⁵ sur 5 ans, démontrent des taux de fractures d'éléments cosmétiques variant de 2,4% à 2,6%.

La répartition des fractures de cosmétique de coiffes céramo-métalliques est décrite dans les figures 33 et 34.

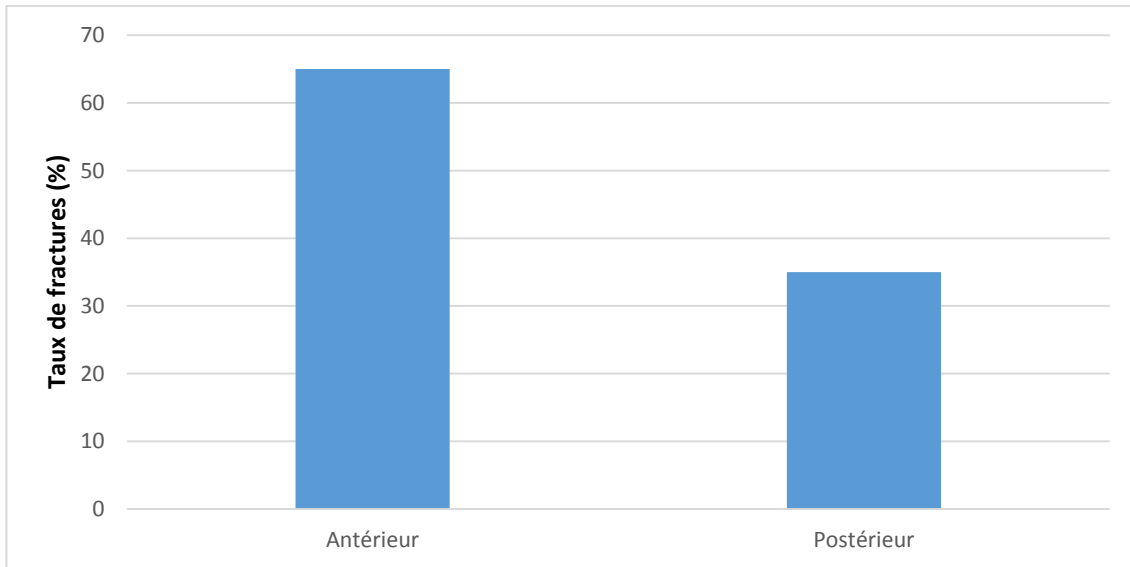


Figure 33 : Taux de fractures de céramiques sur coiffes céramo-métalliques selon leur position sur l'arcade dentaire ¹⁰⁶

Comme on peut le voir sur la figure 33, les fractures de céramiques sur coiffes céramo-métalliques sont plus fréquentes sur les dents antérieures.

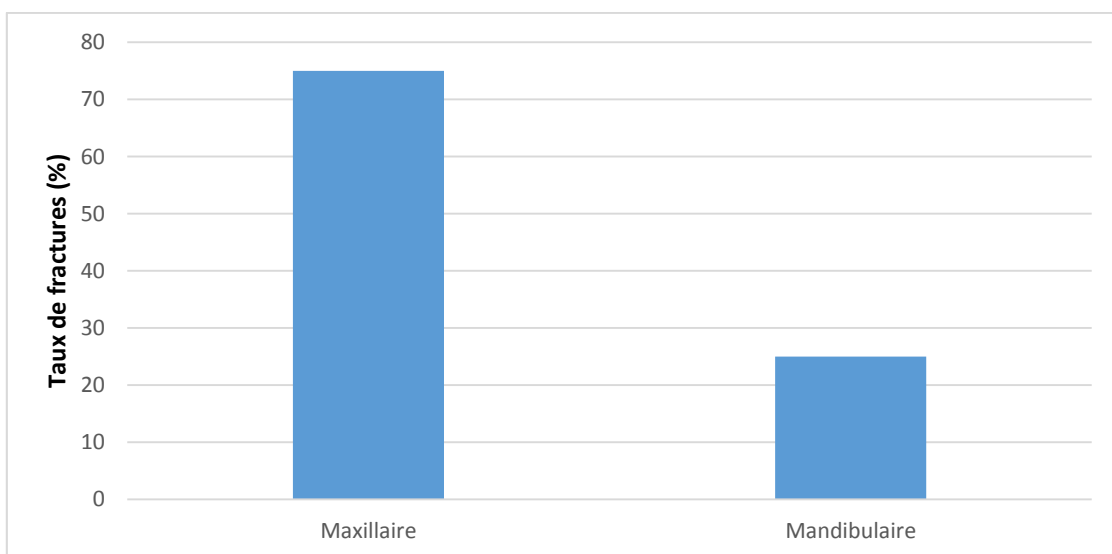


Figure 34 : Taux de fractures de céramiques sur coiffes céramo-métalliques selon l'arcade dentaire ¹⁰⁶

Les fractures de céramiques sont aussi plus fréquentes au maxillaire qu'à la mandibule.

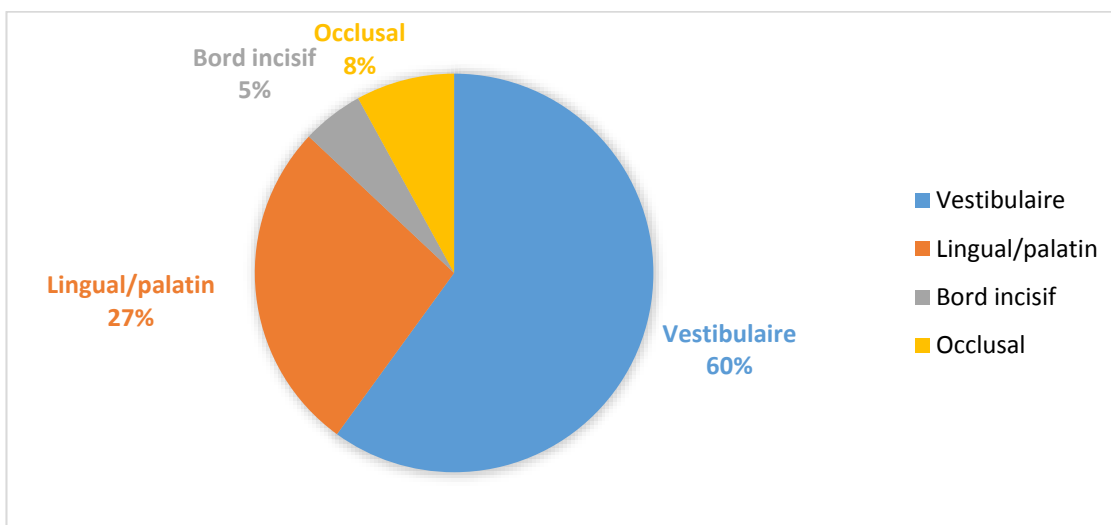


Figure 35 : Taux de fractures de céramiques sur coiffes céramo-métalliques selon leur position sur la coiffe/bridge ¹⁰⁶

Les fractures de céramique se produisent majoritairement au niveau vestibulaire des prothèses.

Le taux de survie des réparations aux composites collés sur céramique (avec utilisation du Cojet®) (3M-ESPE) est de 89% à 3 ans. Les échecs de réparation surviennent entre une semaine et trois mois après la réparation, aucune différence n'a été mise en évidence entre les différents types de composites utilisés pour les réparations ¹⁰⁶.

III.2.3.2 Prothèses implanto-portées :

Selon une méta-analyse de Jung and all. réalisée en 2008 ⁹³, une autre étude menée par ces mêmes auteurs en 2012 et une étude rétrospective de 5 ans, réalisée par Tey and all. en 2017 sur des coiffes unitaires implanto-portées, il est mis en évidence : qu'à 5 ans, le taux de fractures d'éléments cosmétiques varie de 3,5% à 6,5%, ce qui est supérieur aux coiffes dento-portées ^{93,103,107}.

Le pourcentage de fractures est statistiquement plus élevé sur les reconstructions complètes que sur les restaurations partielles ou unitaires ^{94,108}.

Les couronnes transvissées sont plus fragiles que les couronnes scellées, du fait du puits d'accès à la vis de prothèse ^{109,110}. Selon une étude réalisée in vitro de Torrado and al. de 2004 ¹⁰⁹, il faudrait une force quatre fois supérieure pour fracturer la céramique d'une couronne scellée.

III.2.4 Gestion des fractures de matériaux cosmétiques

Il y a deux possibilités qui s'offrent au praticien :

- La réparation à l'aide d'une résine composite.
- La dépose de l'élément avec la réalisation d'un provisoire ou la mise en place d'un pilier de cicatrisation pour les prothèses implantaires lors de la consultation d'urgence, et la réfection de la prothèse.

La décision thérapeutique se fait selon le type de matériau rencontré, l'importance de la perte de substance et la facilité de démontage de l'élément. En effet, une couronne implanto-portée transvissée permet un démontage aisé, favorisant le choix de réaliser un nouvel élément.

Différents instruments et techniques sont utilisables pour enlever la prothèse fracturée. Il peut être utilisé conjointement :

- Un arrache couronne
- Découpe de l'élément prothétique
- Un instrument type WamKey®

La réalisation d'une nouvelle prothèse d'usage n'est pas abordée dans ce travail.

Lorsqu'on effectue une réparation à l'aide de résine composite, le protocole diffère selon :

- Les types de matériaux en présence.
- S'il y a exposition ou non de la céramique ou du métal d'infrastructure.

Il faut distinguer les coiffes céramo-métalliques (CCM) des coiffes céramo-céramiques (CCC).

De plus, parmi les coiffes céramo-céramiques, il faut distinguer :

- Les céramiques possédant une matrice vitreuse.
- Les céramiques ne possédant pas de matrice vitreuse.

Plusieurs produits et techniques sont disponibles :

- Des kits de réparations comportant différents types de produits adhésifs :
 - Certains utilisent de l'acide fluorhydrique (porcelain prep kit pulpdent®).
 - D'autres utilisent des monomères spécifiques :
 - Le 10-Méthacryloyloxydécyl dihydrogène phosphate (MDP) pour le kit Clearfil™ Repair de chez Kuraray®.
 - Le 3-méthacryloxypropyl-triméthoxysilane pour le kit ceramic repair de chez Ivoclar Vivadent®.
- Des systèmes utilisant le principe du sablage réactif avec le système CoJet™ (3M ESPE®).

Il est à noter que l'utilisation d'acide fluorhydrique pose certains problèmes :

- L'utilisation de l'acide fluorhydrique n'est possible que dans les cas où le praticien est en présence d'une céramique à matrice vitreuse. Ce qui exclut les réparations avec exposition de l'armature des coiffes céramo-métalliques, les coiffes réalisées en céramo-céramique ne possédant pas de matrice vitreuse.

- L'acide fluorhydrique est reconnu pour être un composé nocif et irritant pour les tissus mous. Les deux mécanismes qui causent des lésions tissulaires sont la brûlure corrosive causée par les ions d'hydrogènes libres et la brûlure chimique causée par la pénétration tissulaire des ions fluorures. Il existe aussi une toxicité systémique en raison de la déplétion des réserves de calcium et de magnésium dans l'organisme, ce qui entraîne un dysfonctionnement enzymatique et cellulaire^{111,112}. En cas d'utilisation d'acide fluorhydrique en bouche, il est indispensable d'utiliser une digue dentaire afin d'empêcher tout contact avec les muqueuses du patient, l'utilisation d'acide fluorhydrique sous forme à haute viscosité aide à limiter ce risque. Le praticien et son assistante doivent porter des gants ainsi que des lunettes de protection.

III.2.4.1 Réparation sans exposition de l'armature

Qu'il s'agisse d'une coiffe céramo-métallique comme céramo-céramique, la céramique cosmétique est la seule touchée. Il s'agit d'une céramique feldspathique qui possède une matrice vitreuse. L'utilisation d'acide fluorhydrique est donc techniquement possible. Un mordantage avec ce type de produit permet d'éroder la phase vitreuse en dissolvant les cristaux de silice de la matrice vitreuse formant ainsi l'hexafluorosilicate. Cette matrice vitreuse est ensuite partiellement enlevée, exposant la structure cristalline. On augmente ainsi la surface de contact entre la colle et la céramique, ce qui va permettre un micro-clavetage par la résine de la colle. Ce procédé permet donc d'augmenter considérablement l'adhésion entre la colle et la céramique. Le silane est ensuite utilisé, il permet d'augmenter la mouillabilité de la résine, d'augmenter l'énergie de surface et permet donc d'augmenter la cohésion entre la céramique et la colle.

Il est composé de deux extrémités :

- Un groupement silanol : se liant à la silice de la phase vitreuse des céramiques.
- Un groupement méthacrylate : qui va polymériser avec les résines de collage.

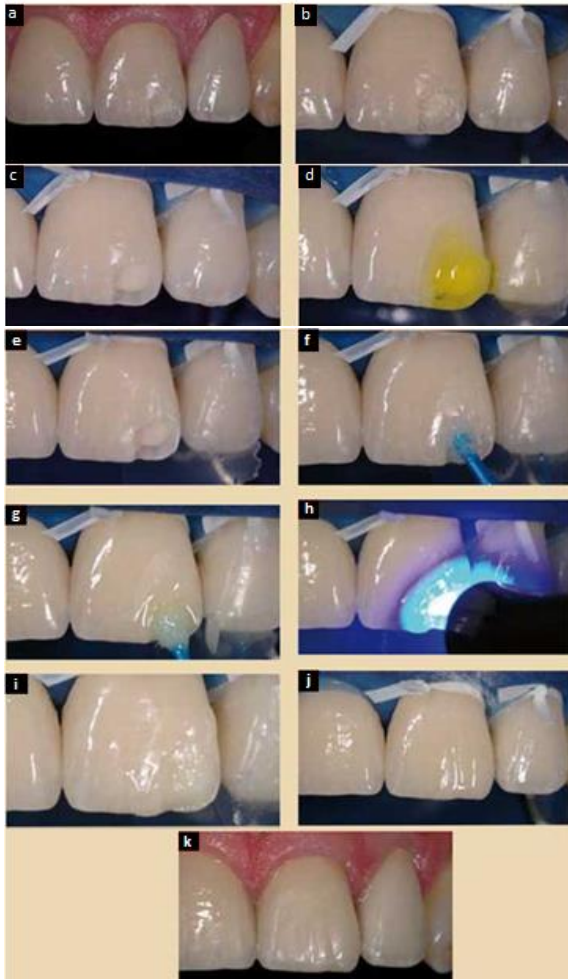
Lors d'une fracture de matériaux sans exposition de l'armature, il est possible d'utiliser :

- Les kits de réparation utilisant des monomères spécifiques.
- Les systèmes utilisant le principe du sablage réactif.
- Les systèmes utilisant l'acide fluorhydrique. C'est le seul système décrit dans ce chapitre.

Protocole avec utilisation de l'acide fluorhydrique :

- Mise en place du champ opératoire.
- Les bords de la fracture doivent être polis, afin d'éviter les angles vifs.
- La zone de la fracture est mordancée à l'acide fluorhydrique 9,5% pendant 30 secondes.
- La zone mordancée est rincée pendant 60 secondes.
- Séchage.
- Application du silane en une seule couche, il faut ensuite le laisser s'évaporer.
- Application la résine adhésive en fine couche à l'aide d'une microbrush. Celle-ci est ensuite photopolymérisée 30 secondes (à une longueur d'ondes de 460 nanomètres, et à la puissance de 1,000 mW/cm²).

- Mise en place de la résine composite, on peut alors appliquer une technique de stratification.
- Finitions et polissage : Utilisation de fraises bagues rouge puis jaune, et de disque à polir pour les faces proximales. Polissage des faces vestibulaires et palatines avec des cupules en silicone, puis des pâtes à polir...).



- | |
|---|
| a : Fracture de céramique |
| b : Digue en place |
| c : Angles vifs polis |
| d : Application de l'acide fluorhydrique |
| e : Séchage |
| f : Mise en place du silane |
| g : Mise en place de l'adhésif |
| h : Photopolymérisation |
| i : Application de la résine composite |
| j : Polissage |
| k : Résultat final |

Figure 36 : Réparation d'une fracture de cosmétique avec utilisation d'acide fluorhydrique ¹¹³

Une des alternatives possible à ce protocole est l'utilisation du monobond etch and prime® du laboratoire Ivoclar-Vivadent. Celui-ci possède comme agent mordant du polyfluorure d'ammonium, il est donc totalement exempt d'acide fluorhydrique.

III.2.4.2 Réparation avec exposition de l'armature

III.2.4.2.1 Sur une couronne céramo-métallique

Il faut utiliser un agent de liaison pour permettre la liaison entre le composite de réparation et le métal de l'armature. Il existe deux techniques utilisables :

- Les kits de réparation utilisant des monomères spécifiques.
- Les systèmes utilisant le principe du sablage réactif.

Ci-après sont décrits les deux principaux systèmes permettant les réparations avec exposition de l'armature.

- Protocole utilisant le kit ceramic repair system™ (ivoclar vivadent®) sur une coiffe céramo-métallique avec exposition de l'armature :

- Mise en place du champ opératoire.
- Préparation de la surface métallique par polissage avec une fraise et élimination des angles vifs sur la céramique.
- Les surfaces sont nettoyées, puis séchées.
- Si la zone à réparer comprend une zone proximale : mise en place d'une matrice et un coin inter dentaire.
- Application à l'aide d'un pinceau du primer : « Monobond plus® », il permet la liaison chimique entre le matériau à restaurer et la résine composite (il contient des monomères 3-méthacryloxypropyl-triméthoxysilane et du silane). Le laisser agir 60 secondes, puis sécher.
- Appliquer une couche « Heliobond® », c'est un agent de liaison photopolymérisable (il contient du Bis-GMA et du diméthacrylate de tétraéthylèneglycole), sur toute la surface à réparer et l'étaler avec un soufflé d'air.
- Photopolymériser pendant 10 secondes (à la longueur d'ondes de 460 nanomètres, et à la puissance de 1,000 mW/cm²).
- Appliquer l'opaqueur : « IPS Empress Direct Opaque® », il permet de masquer la surface métallique (il contient du diméthacrylates (53.9 % de son poids), des charges inorganiques : verre de barium, du trifluorure d'ytterbium, du verre Ba-Al-fluorosilicate, ainsi que des catalyseurs, des stabilisateurs et des pigments), uniquement sur la surface métallique préparée. La couche appliquée ne doit pas dépasser 0,5 mm d'épaisseur.
- Photopolymériser pendant 20 secondes (à la longueur d'ondes de 460 nanomètres, et à la puissance de 1,000 mW/cm²).
- La stratification de la résine composite peut alors être effectuée par apports successifs afin de diminuer le pourcentage de rétraction de la résine. Une polymérisation finale est réalisée sous une couche de glycérine.

- Finitions et polissage : Utilisation de fraises bagues rouge puis jaune, et de disque à polir pour les faces proximales. Polissage des faces vestibulaires et palatines avec des cupules en silicone, puis des pâtes à polir...).

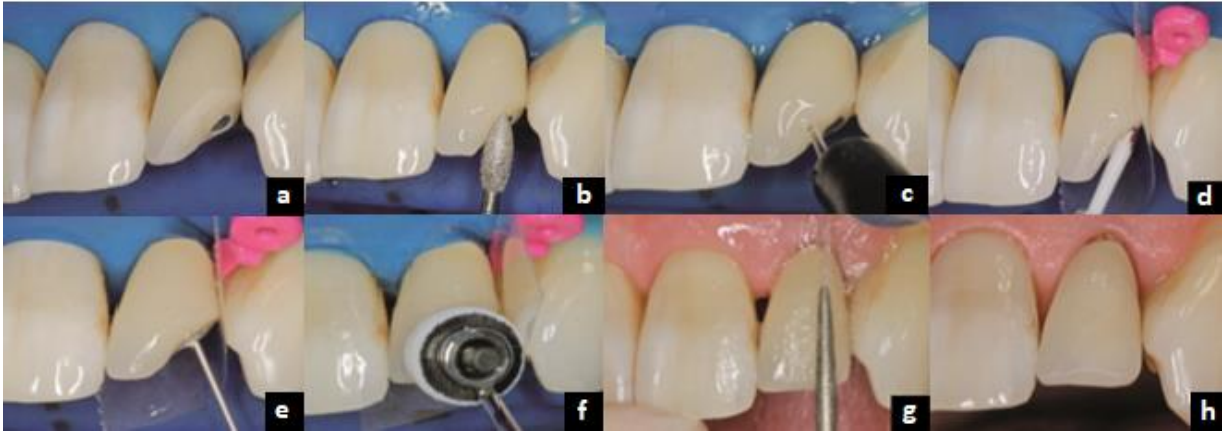

Figure 37 : Utilisation du système Ceramic repair™ 114

- a** : Pose du champ opératoire
- b** : Elimination des angles vifs
- c** : Rinçage des surfaces
- d** : Application du Monobond®
- e** : Application de l'opaqueur
- f** : Stratification de la résine composite
- g** : Polissage
- h** : Réparation terminée

- Protocole utilisant le système CoJet™ (3M-ESPE®) sur une coiffe céramo-métallique avec exposition de l'armature :

Ce procédé permet de rendre le métal apte au collage en y intégrant une matrice vitreuse, cette méthode s'appelle le sablage réactif. Ce système utilise une micro-sableuse intra-orale, pour le sablage réactif une poudre spécifique est utilisée. Elle se compose de grains d'alumines de 30 µm recouverts de silice qui vont être projetés sur la surface à réparer.



Figure 38 : Illustration d'une sableuse dento-prep¹¹⁵



Figure 39 : Le sablage réactif :

a : Principe du sablage réactif

b : Illustration de la poudre Cojet®¹¹³

- Mise en place du champ opératoire.
- Un nettoyage des surfaces est réalisé, on effectue alors une vitrification du métal. Le principe consiste en un sablage pendant 15 à 30 secondes à 1 cm de distance, avec une pression de 2 à 3 bars, avec la micro-sableuse. Seules les particules de silice s'intègrent au métal, les particules d'alumine sont éjectées, comme illustré sur la figure 39.
- Les surfaces sont ensuite rincées abondamment, puis séchées.
- Un silane type Monobond® est appliqué à l'aide d'une microbrush en frottant vigoureusement, il faut alors le laisser s'évaporer pendant environ 60 secondes.
- La résine adhésive est appliquée en frottant énergiquement avec une microbrush afin de faciliter son incorporation. La résine adhésive est alors polymérisée pendant 30 secondes (à la longueur d'ondes de 460 nanomètres, et à la puissance de 1,000 mW/cm²).
- Une résine composite opaque est mise en place afin de masquer le métal (ex : Opaquer, BISICO®), puis elle est photopolymérisée.
- La stratification du composite est effectuée par apports successifs afin de diminuer le pourcentage de rétraction de la résine. Une polymérisation finale sous glycérine est réalisée, afin de permettre la polymérisation de la couche de composite superficielle (inhibition de la polymérisation par l'oxygène).

- Finitions et polissage : utilisation de fraises bagues rouge puis jaune, et de disque à polir pour les faces proximales. Polissage des faces vestibulaires et palatines avec des cupules en silicone, puis des pâtes à polir...).

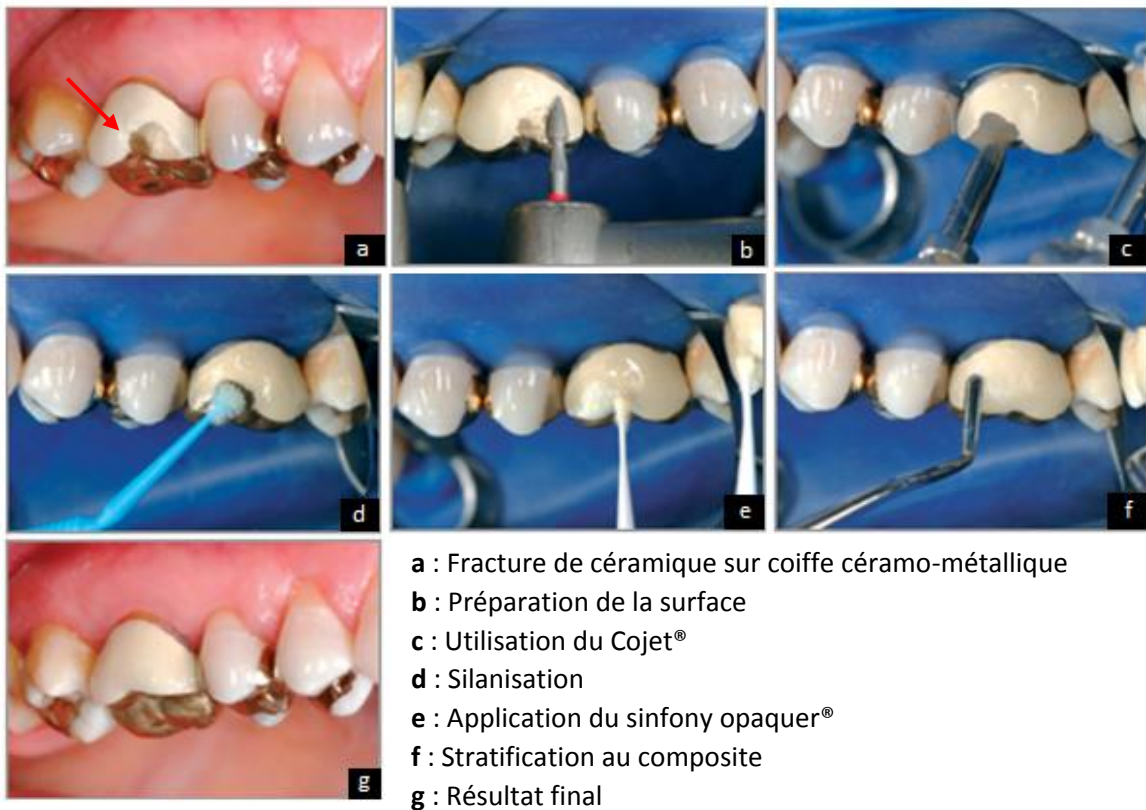


Figure 40 : Réparation d'une coiffe céramo-métallique en utilisant le système CoJet™ 116

Les colles à base de MDP (comme le kit ceramic repair system) fournissent une adhésion forte et durable aux céramiques poly-cristallines d'infrastructure ^{117,118,119}, mais inférieures en terme de valeur d'adhérence et de pérennité à celle obtenue après vitrification au CoJet® ¹²⁰.

III.2.4.2.2 Sur une couronne céramo-céramique

Le protocole dépend du type de céramique qui constitue l'infrastructure.

Dans le cas d'une vitrocéramique, le protocole est identique à celui sans exposition de l'armature vue au chapitre « III.2.4.1 Réparation sans exposition de l'armature ».

Dans le cas d'une céramique à base d'alumine ou de zircone, l'absence de matrice vitreuse empêche le mordantage de celle-ci par l'acide fluorhydrique. Il faut donc utiliser les techniques utilisant des monomères spécifique ou le sablage réactif pour permettre une liaison entre le matériau à réparer et la résine composite.

III.2.4.3 Réparation sur coiffe monolithique sans armature

Nous avons vu précédemment des prothèses ayant des matériaux de natures différentes pour l'armature et pour les matériaux cosmétiques. Cependant, avec l'utilisation des techniques de pressé ou d'usinage par machine outils, la prothèse peut être réalisée dans un seul matériau. Les techniques de réparations envisageables en cas de fracture dépendent de la nature de la céramique rencontrée. En cas de céramique cristalline, seules les techniques de monomères spécifiques ou de sablage réactif sont utilisables.

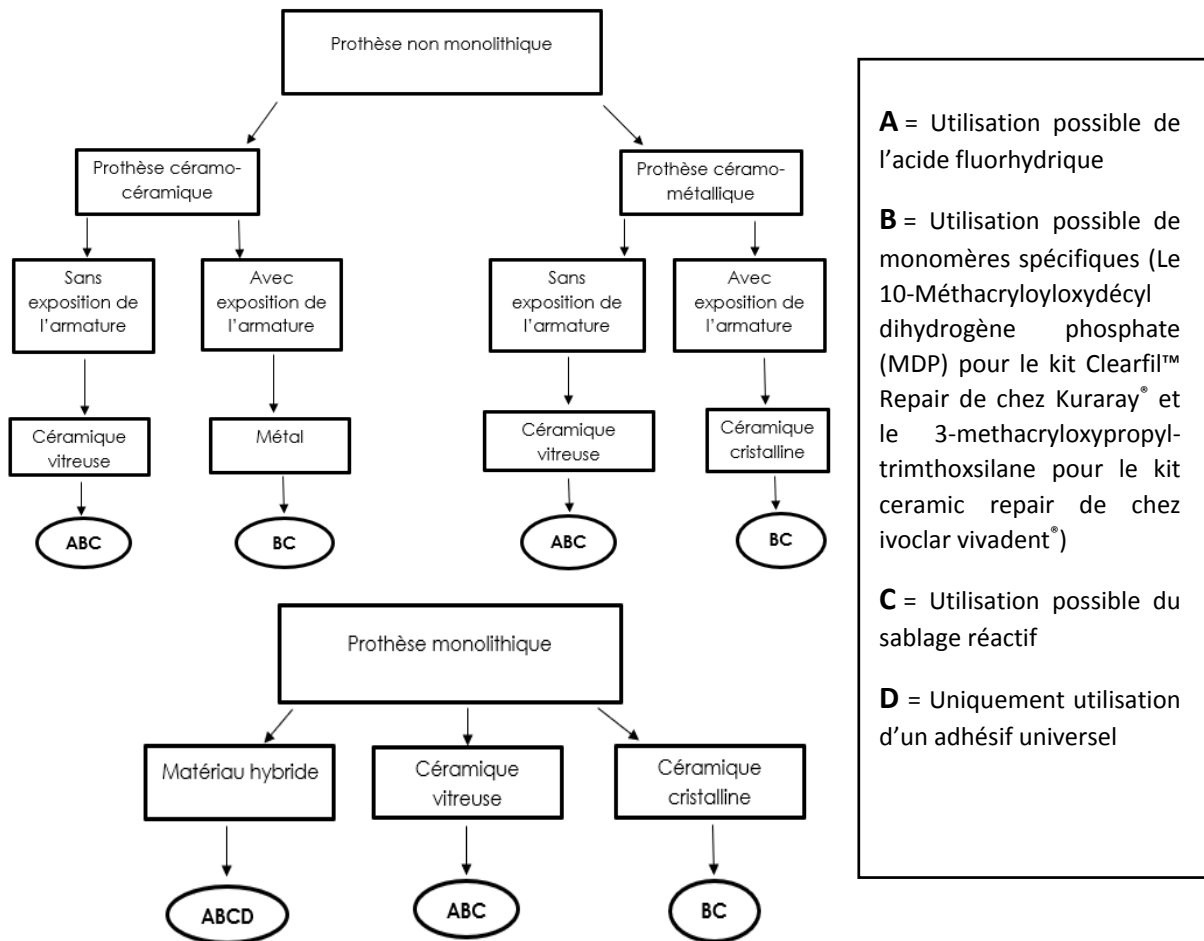


Figure 41 : Récapitulatif des différents cas de figures possibles lors de fractures de matériaux cosmétiques

III.2.5 Erreurs à éviter lors de la réparation d'une fracture de matériau cosmétique :

- La présence d'humidité nuit à la réalisation de la réparation. L'utilisation d'un champ opératoire permet une réparation dans des conditions optimales.
- Seul le respect de chaque étape du protocole permet d'obtenir une pérennité de ces réparations.
- Les réglages de l'occlusion en statique et dynamique doivent être faits avec la plus grande attention.

III.3 Fractures de connexions des prothèses plurales dento-portées ou implanto-portées

Ce chapitre traite des fractures des prothèses plurales, qu'elles soient dento-portées ou implanto-portées. Ces fractures concernent à la fois le matériau cosmétique ainsi que l'armature de la prothèse. Les bridges collés conventionnels sont traités de la même façon.

III.3.1 Diagnostic

III.3.1.1 Examen clinique

Le praticien peut observer la mobilité d'un ou plusieurs éléments, le passage de fil dentaire permet de confirmer le diagnostic.

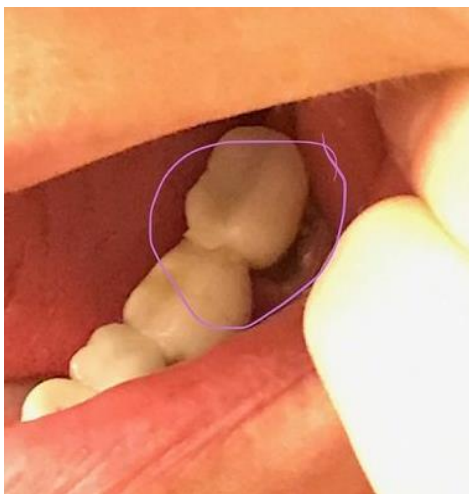

Figure 42 : Fracture d'un bridge à armature zircone ¹²¹

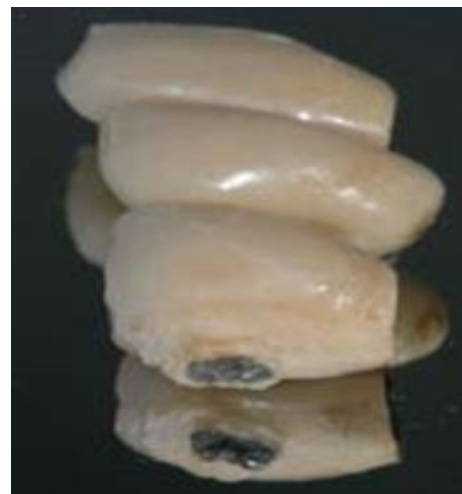


Figure 43 : Fracture d'un bridge implanto-porté à armature métallique ¹²²

III.3.1.2 Examen radiologique

Une radiographie rétro-alvéolaire, ou une panoramique dentaire, peut aider à confirmer le diagnostic et différencier une simple fracture de cosmétique d'une fracture d'armature.

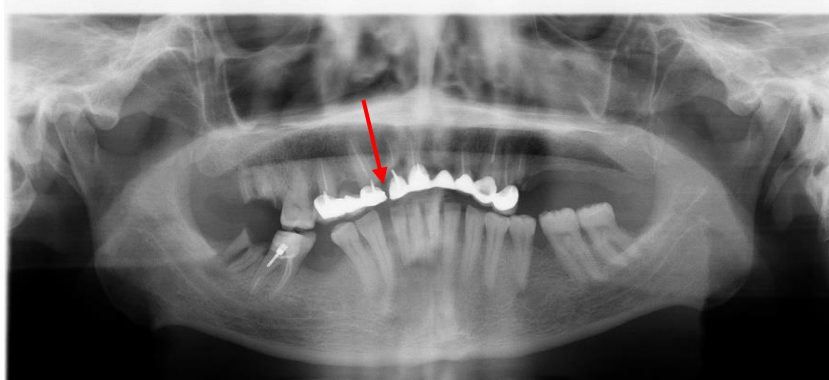


Figure 44 : Radiographie panoramique mettant en évidence la fracture d'armature d'un bridge dento-porté en distal de la 12 (collection personnelle)

III.3.2 Etiologies amenant à la fracture de connexions en prothèse plurale

III.3.2.1 Etiologies communes aux prothèses dento-portées et implanto-portées

III.3.2.1.1 Etiologies liées au non-respect des lois mécaniques de la prothèse

Un nombre de piliers insuffisant est un facteur pouvant augmenter la survenue des fractures de connexions¹²³.

En prothèse dento-portée, certaines règles doivent être appliquées pour limiter les risques de fractures, que ce soit des fractures d'armatures ou des dents piliers¹²⁴ :

- Un édentement supérieur à quatre dents (excepté les incisives) est une indication pour la réalisation d'une prothèse adjointe si la solution implantaire ne peut pas être envisagée.
- Il faut tenir compte de la longueur du bridge et de sa flexion. La flexion est multipliée par huit quand la longueur est doublée.
- Il faut aussi tenir compte de l'épaisseur de l'élément. En effet, la flexion d'un bridge d'épaisseur x est huit fois inférieure à un bridge ayant une épaisseur de x/2.
- Plusieurs règles existent quant au nombre de piliers à inclure dans un bridge selon le type d'élément. Par exemple, on peut citer la loi ANTE : « La surface radiculaire globale des dents supports doit être supérieure ou égale à la surface radiculaire supposée des dents remplacées ».

III.3.2.1.2 Etiologies liées au non-respect des caractéristiques physiques des matériaux

Les épaisseurs de réduction minimales de matériaux doivent être respectées, que ce soit pour les prothèses dont les matériaux de l'armature et du cosmétique sont différents (figure 45) ou les prothèses monolithiques (figure 46), afin de garantir la solidité des éléments prothétiques.

	Couronne coulée (CC)	Couronne céramo-métallique (CCM)	Couronne céramo-céramique (CCC)
Vue en coupe molaire			
Vue en coupe incisivo-canine			
Vestibulaire	6 à 7/10°	13 à 14/10°	> 14/10°
Linguale	6 à 7/10°	8/10°	10 à 12/10°
Proximale	5 à 6/10°	5 à 7/10°	8 à 10/10°
Occlusale	10 à 12/10°	12 à 15/10°	> 15/10°
Bord libre		20/10°	> 20/10°

Figure 45 : Epaisseurs de réduction pour prothèse avec armature, selon les différents matériaux⁴⁵

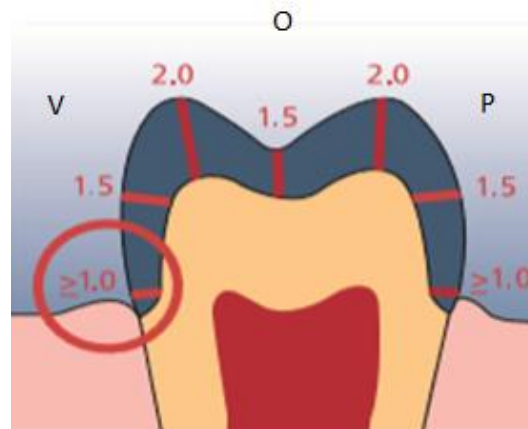


Figure 46 : Epaisseurs de réduction pour prothèses monolithiques en IPS Empress®¹²⁵

Une surface insuffisante au niveau des connexions augmente la survenue de fractures d'armatures¹²⁶. Dans une étude in vitro réalisée par Onodera and al. en 2011¹²⁷ sur des bridges à armature zircone, il est mis en évidence qu'il y a une différence significative en termes de forces nécessaires pour obtenir une fracture de l'armature selon les dimensions des connexions (9,0 ; 7,0 ; 5,0 mm de diamètre). Dans 82,2% des cas, la fracture se situait entre le pilier distal et l'intermédiaire.

Les connexions constituent une zone de faiblesse et favorisent la concentration des contraintes. Ce rétrécissement brutal à leurs niveaux crée l'apparition d'un « effet d'entaille » préjudiciable pour l'avenir du bridge. On y retrouve des contraintes de tension, de flexion, de cisaillement et de torsion. Néanmoins, la réalisation d'embrasures reste une nécessité absolue pour permettre un accès à l'hygiène (passage de brossettes interdentaires) et une esthétique convenable.

Dans les zones édentées, la papille inter-dentaire est parfois absente (avulsion ancienne), ce qui rend possible l'augmentation de la surface de connexion entre les éléments intermédiaires. Le fait d'élargir et d'arrondir autant que possible la forme de connexion diminue ainsi « l'effet d'entaille ».

La surface nécessaire des connexions pour un bridge dépend du nombre d'éléments, du type de matériaux utilisés, du mode de conception, et de la position du bridge sur l'arcade. La morphologie de la connexion est déterminante quant à la résistance à la fracture ¹²⁸.

Types de bridges	Surfaces
Bridge métallique monolithique	4-8 mm ²
Bridge céramo-métallique	9 mm ²
Bridge zircone monolithique	8-12 mm ²
Bridge monolithique Emax [®] et InCeram [®]	16-20 mm ²

Tableau 3 : Surfaces des connexions recommandés

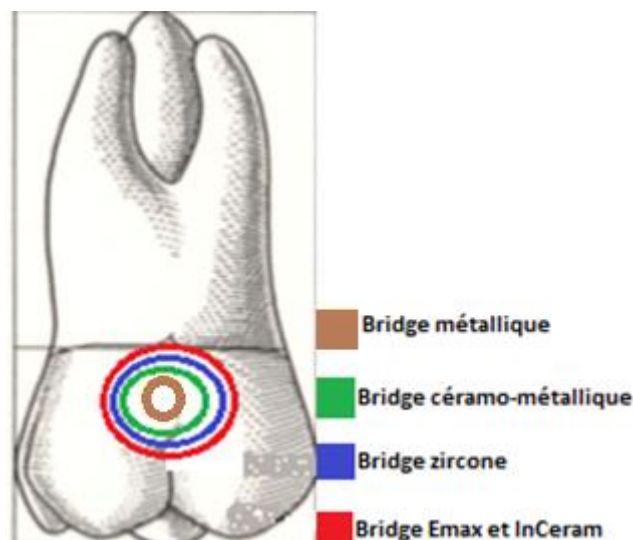


Figure 47 : Illustration des différentes surfaces de connexions recommandées ¹²⁹

Les surfaces des connexions des bridges collés tout céramiques renforcés en disilicate de lithium emax[®], doivent être au minimum de 12 mm², contre 4 mm² pour les bridges à ailettes métalliques.

- Globalement, la surface de connexion des bridges tout céramique doit être supérieure de 20% à celle des bridges céramo-métalliques, compte tenu du comportement fragile et de la moindre résistance à la ténacité.

- Pour les bridges sur implant réalisés par procédé NobelProcera™, la société Nobel® recommande des épaisseurs de connexion supérieures à 8 mm².

Un bon compromis doit être trouvé pour l'équilibre entre esthétique, résistance mécanique et l'accès à l'hygiène.

III.3.2.1.3 Etiologies liées à l'occlusion

Les rapports occlusaux définissent les forces appliquées aux prothèses et leurs orientations. Ces forces auront un rôle prédominant dans la survenue de fractures de bridges. La présence de contacts occlusaux en prématurités augmente le risque de survenue de ces fractures ¹²⁶.

III.3.2.1.4 Etiologies liées aux para-fonctions

Les patients étant atteints de bruxisme feront subir davantage de contraintes à leur restauration prothétique, augmentant ainsi le risque de fractures.

III.3.2.1.5 Etiologies liées aux éléments en extension

La présence d'éléments en cantilever crée un bras de levier extrêmement nocif, à la fois pour les piliers de bridges et pour les prothèses elles-mêmes.

III.3.2.2 Etiologies propres aux prothèses implanto-portées

III.3.2.2.1 Etiologies liées à l'absence de ligament alvéolo-dentaire

L'ostéointégration implantaire et l'absence de desmodonte diminue grandement la tolérance en matière d'adaptation des armatures et leur passivité. En effet, en implantologie, l'implant, pilier de bridge, est ankylosé. Ce qui ne laisse aucun jeu permettant de compenser un manque de passivité des armatures. Du fait de l'absence de ligament, il en découle une absence de proprioception pouvant augmenter la charge occlusale infligée aux prothèses.

III.3.2.2.2 Etiologies liées aux bridges mixtes : implant/dent naturelle

Du fait de l'absence de ligament alvéolo-dentaire autour des implants, il existe une différence de déplacement lors de l'application d'une force sur un implant et sur une dent naturelle. Les reconstructions utilisant comme piliers, des piliers dentaires et implantaires sont donc à proscrire.

III.3.2.2.3 Etiologies liées la présence du logement de la vis de prothèse

La présence du puits de logement de prothèse, lorsque les bridges sont transvisés, favorise les fractures d'armatures ¹³⁰.

III.3.2.3 Etiologies propres aux prothèses dento-portées

Le nombre, la position, la morphologie et l'angulation des piliers dentaires ont une influence sur la répartition des charges occlusales sur la prothèse. Même si le ligament alvéolo-dentaire

joue un rôle amortisseur et permet de tolérer une plus grande marge d'erreurs en termes de passivité de la prothèse, un mauvais choix thérapeutique ou une mauvaise réalisation prothétique peut entraîner des fractures de connexions.

III.3.3 Statistiques

III.3.3.1 Statistiques des prothèses dento-portées

Dans une étude rétrospective de Foster menée en 1991¹²³ sur 142 bridges, la durée moyenne avant la survenue d'un échec est de 6,2 ans. De plus, il est précisé que la réalisation d'éléments en cantilever est un facteur aggravant dans la survenue de fractures.

Les principales causes d'échecs des bridges dento-portés sont les atteintes parodontales, les caries secondaires et les infections apicales^{123,131}. Les fractures de bridges dento-portés représentent 2,7% des échecs¹³¹.

Dans une étude de Anusavice and al. réalisée en 2007, 100% des fractures se situent au niveau des zones de connexion des dents prothétiques¹²⁶.

Les bridges métalliques ont une durée de vie plus importante que les bridges céramo-métalliques¹³².

Une méta-analyse réalisée par Pjetursson and al. en 2015¹³³ reprend quarante études menées sur 1 796 bridges céramo-métalliques et 1110 bridges céramo-céramiques. Suite à une période d'observation de 5 ans minimum, il en découle le tableau 4 :

Type de matériaux	Tous matériaux confondus	Bridges céramo-métalliques	Bridges en vitrocéramique renforcée en disilicate de lithium	Bridges en céramique infiltrée de cristaux alumine	Bridges à armature zircone
Taux de fractures d'armatures annuel	0,45%	0,12%	1,68%	2,76%	0,39%
Taux de fractures d'armatures à 5 ans	2,2%	0,6%	8%	12,9%	1,9%

Tableau 4 : Tableau comparatif : Taux de fractures annuel et taux de fractures à cinq ans selon le type de matériau utilisé¹³³

On peut observer que le taux de fracture tout matériaux confondus à 5 ans est faible (2,2%). Les bridges en céramique infiltrées de cristaux alumine présentent eux un taux assez élevé (12,9%).

III.3.3.2 Statistiques des prothèses implanto-portées

Dans une étude de Sulaiman and al. réalisée en 2016¹³⁴ obtient un taux de fractures de bridges à armature zircone de 2,6% à 5 ans (les bridges antérieurs ont un taux de fractures de 3,26% à 5 ans, contre 2,42% pour les bridges postérieurs).

Une autre étude de Cheng and al. de 2017 ¹³⁵ observant des bridges de trois éléments à armature zircone sur une période de 2 ans, il a pu être mis en évidence, la survenue d'une seule fracture d'armature sur les 12 bridges de l'étude soit 8,33%.

III.3.4 Gestion des fractures de connexions en prothèse dento-portée et implanto-portée

III.3.4.1 Gestion des fractures de connexions en prothèse dento-portée

Avant de débiter la dépose et la réalisation d'une nouvelle prothèse, il faut évaluer l'intégrité des piliers dentaires par l'intermédiaire de l'examen clinique et de l'examen radiologique, afin de disposer de toutes les informations nécessaires pour prendre la bonne décision thérapeutique.

En fonction de la situation clinique, plusieurs choix sont possibles :

- Si le bridge ne répond plus aux critères esthétiques et fonctionnels la dépose complète du bridge est envisagée. Si les piliers sont conservables et en état de recevoir ce type de prothèse. La conception d'un provisoire dans la même séance permet d'assurer la temporisation le temps de la réalisation d'une nouvelle prothèse.

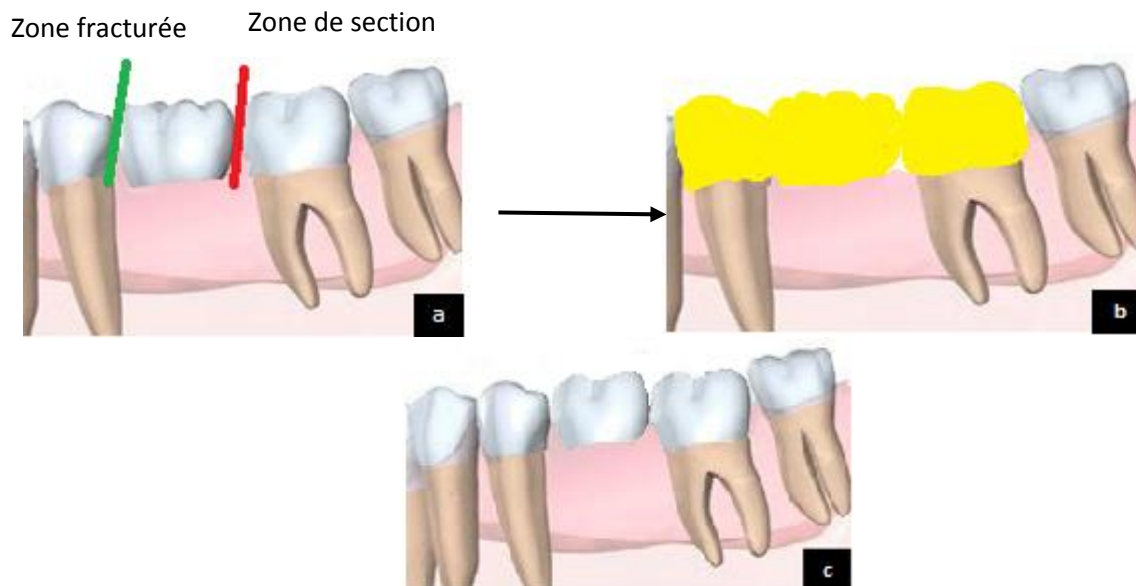


Figure 48 : Illustration d'un bridge fracturé avec deux piliers dentaires conservables et réalisation d'un nouveau bridge ¹³⁶

- a** : Le bridge est fracturé en mésial de l'intermédiaire. Dépose des coiffes sur les piliers : par réalisation d'une encoche verticale ou découpe totale de la coiffe complété par l'utilisation d'un instrument spécifique ou par l'utilisation d'un arrache couronne
- b** : Bridge provisoire réalisé
- c** : Nouveau bridge

- Si la prothèse est correctement adaptée aux dents piliers, que ces derniers peuvent être conservés et que la fracture se situe sur la connexion d'un intermédiaire : Le bridge peut être sectionné au niveau de la connexion non concernée par la fracture, les zones de connexions sont ensuite polies, afin de conserver deux coiffes unitaires et de pouvoir positionner un implant ou une prothèse adjointe au niveau de l'ancien intermédiaire de bridge en fonction de chaque cas clinique. Ce cas est envisagé lorsque la dépose des éléments présente trop de risque pour les piliers résiduels.

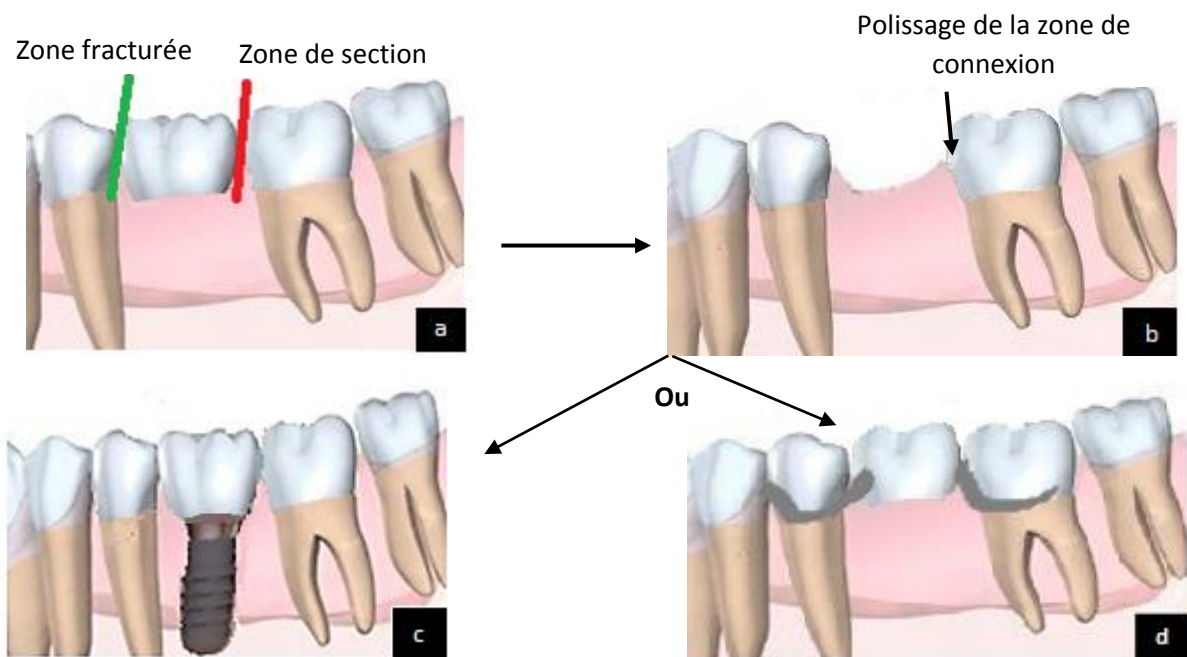


Figure 49 : Illustration d'un bridge fracturé avec deux piliers dentaires conservables et pose d'un implant ou d'une prothèse adjointe¹³⁶

- a** : Le bridge est fracturé en mésial de l'intermédiaire. Il est ensuite sectionné en distal de l'intermédiaire
- b** : Intermédiaire déposé zones de connexions polies
- c** : Conservation des deux coiffes unitaires et pose d'un implant unitaire et d'une coiffe sur implant
- d** : Conservation des deux coiffes unitaires et réalisation d'une prothèse adjointe

- Si une des dents piliers n'est pas conservable mais que le bridge est correctement adapté, le bridge est sectionné au niveau de la dent pilier conservée afin de garder la coiffe. L'édentement peut être supprimé, soit par de la prothèse implantaire, soit par de la prothèse adjointe en fonction du cas clinique.

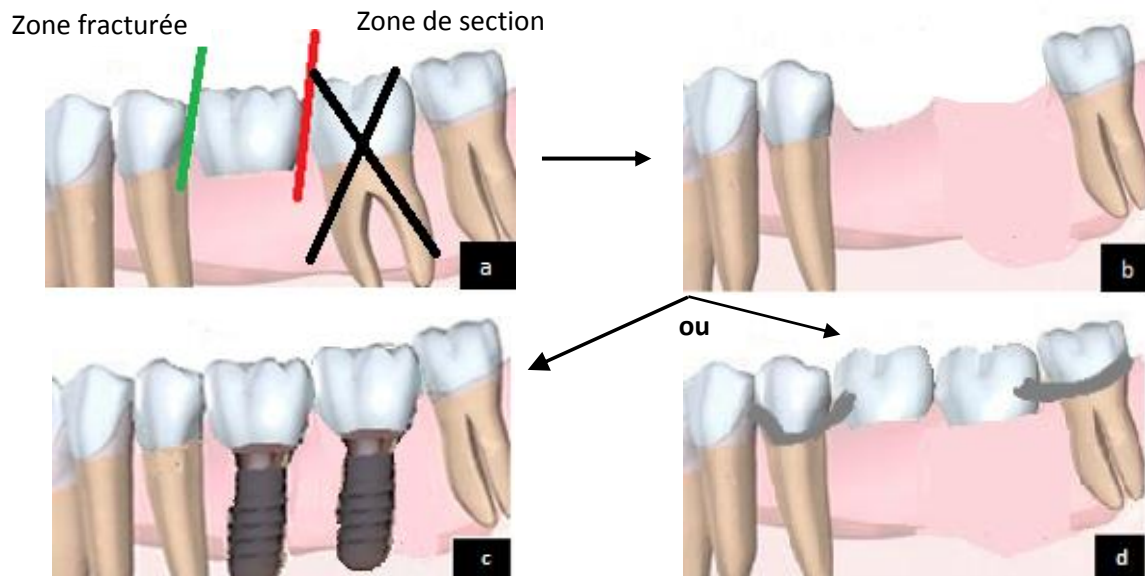


Figure 50 : Illustration d'un bridge fracturé avec un seul pilier dentaire conservable ¹³⁶

a : Le bridge est fracturé en mésial de l'intermédiaire. Il est ensuite sectionné en distal de l'intermédiaire

b : Avulsion de la dent non conservable

c : Conservation de la coiffe sur la prémolaire et pose de deux implants avec deux coiffes solidarisées

d : Conservation de la coiffe sur la prémolaire et réalisation d'une prothèse adjointe

III.3.4.2 Gestion des fractures de connexions en prothèse implanto-portée

En cas de fractures d'armatures en prothèse implanto-portée, il faut obligatoirement procéder à la dépose de la prothèse. La technique de dépose de la prothèse dépend de sa nature : scellée ou transvissée.

En prothèse scellée, l'utilisation de ciment provisoire lors du scellement facilite cette étape. Mais la dépose de la prothèse peut s'avérer difficile. En cas d'échec, il faut procéder à la découpe du bridge.

En prothèse transvissée, le composite obturant les puits d'accès de la vis de prothèse est déposé et les vis de prothèses sont dévissées pour permettre la dépose du bridge. Après le contrôle de l'intégrité des implants, des piliers et de leurs vis, la réalisation d'un nouveau bridge peut alors débuter au stade de l'empreinte.

Lors de la consultation d'urgence, et sous réserve que le praticien dispose du matériel nécessaire, les éléments prothétiques doivent être déposés. En antérieur, une temporisation esthétique doit être réalisée (prothèse provisoire). Il est essentiel de maintenir le berceau gingival. En postérieur, des capuchons protecteur MUA sont mis en place ou à défaut, le pilier prothétique est laissé en place.

Les fractures de connexions que ce soit en prothèse dento ou implanto-portée sont des événements rares mais qui induisent une réflexion globale au niveau de leurs prises en charges.

III.4 Fractures de provisoires dento-portés ou implanto-portés

En cas de fractures de faibles étendues la réparation peut être envisagée notamment en présence de résines acryliques.

En cas de fractures de plus grandes étendues il faut refaire une nouvelle prothèse provisoire.

IV. Les urgences en prothèse implantaire

IV.1 Problématiques liées à la prothèse

IV.1.1 Fracture de l'armature en prothèse complète transvissée

En prothèse complète transvissée, divers éléments peuvent subir des dommages : les dents prothétiques, la fausse gencive et l'armature à proprement parler. Les fractures concernant uniquement les dents prothétiques ont déjà été abordées dans le chapitre « Fracture de prothèse adjointe » et ne sont pas traitées ici. Il faut cependant noter que la possibilité de réparer les dents prothétiques et la fausse gencive varie en fonction des matériaux rencontrés. Il est traité dans ce chapitre uniquement des fractures d'armatures en prothèse complète transvissée.

De nombreux matériaux peuvent être utilisés dans la conception de prothèses complètes transvissées, que ce soit au niveau de l'armature, de la fausse gencive ou des dents prothétiques. L'armature peut être en alliage chrome/cobalt, en alliage précieux, en zircone, en titane ou en PolyArylEtherCetone (PAEK). La fausse gencive peut être en résine acrylique, en résine composite ou en céramique. Les dents prothétiques peuvent être en résine acrylique, en céramique ou en composite.

La survenue de ces fractures dépend de nombreux facteurs qui peuvent être évités en appliquant quelques règles et tests fondamentaux.

IV.1.1.1 Diagnostic

Cliniquement, le praticien peut observer une fracture nette de la prothèse (figure 51), les fragments peuvent parfois rester en place, s'ils sont maintenus par un ou plusieurs implants. Le diagnostic peut être confirmé par la prise d'un cliché radiographique.

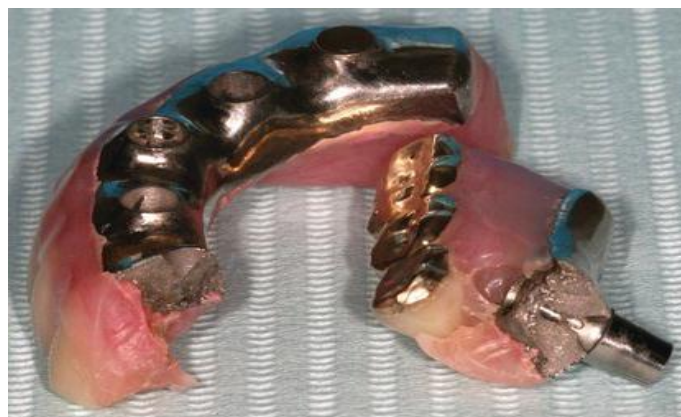

Figure 51 : Fracture d'une prothèse mandibulaire implanto-portée ¹³⁷

IV.1.1.2 Etiologies des fractures d'armatures en prothèse complète transvissée

IV.1.1.2.1 Etiologies liées aux éléments en extension

Dans une étude de Zarb and Schmitt en 1990 ¹³⁸, 12 des 13 fractures d'armatures ont été observées dans la portion en cantilever après seulement quelques mois de fonction. Les auteurs en concluent que la portion en porte-à-faux ne doit pas dépasser les 20 mm. De plus, il conviendrait d'augmenter les sections transversales et d'utiliser des alliages de coulée avec des résistances à la traction plus élevées.

D'autres règles géométriques existent, la longueur de l'extension ne doit pas dépasser l'écart antéropostérieur entre l'implant le plus distal et celui le plus médian.

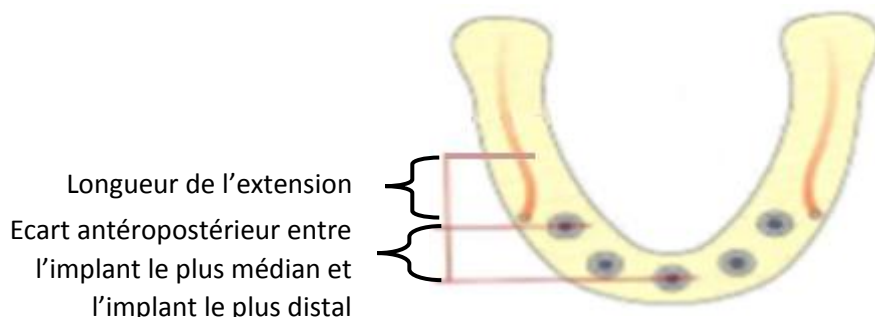


Figure 52 : Illustration de la longueur maximale de l'extension, en fonction de la distance entre l'implant le plus médian et l'implant le plus distal ¹³⁹

IV.1.1.2.2 Etiologies liées à l'absence de passivité

Traditionnellement, les armatures étaient fabriquées par la méthode de cire perdue en coulant des alliages nobles. Cette technique, peu précise, entraînait parfois des erreurs de coulée pouvant causer une absence de passivité. Celles-ci, devaient être corrigées par la section de l'armature, suivie d'une solidarisation en bouche, puis d'un brasage au laboratoire. Les techniques modernes de conception et fabrication assistées par ordinateur (CAO/CFAO), plus précises, limitent ces erreurs ¹⁴⁰.

IV.1.1.2.3 Etiologies à la conception de la prothèse elle-même

Le bon design de l'armature dont une bonne homothétie sont essentiels à la pérennité de la prothèse.

La présence de logements au sein de la prothèse crée des zones de faiblesses.

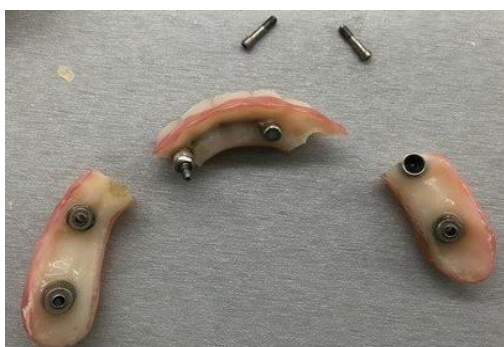

Figure 53 : Fracture d'une armature en zircone au niveau des logements de prothèses ¹⁴¹

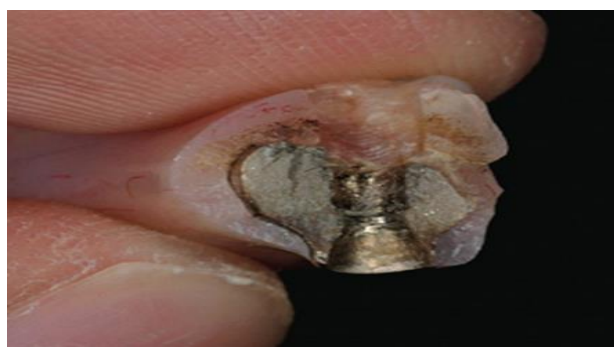

Figure 54 : Fracture de l'armature en titane au niveau d'un logement de vis de prothèses ¹⁴²

Le diamètre et la section de l'armature doivent répondre à des épaisseurs minimales en fonction des différents types de matériaux et de la technique employée. Exemple de dimensions d'armatures en alliage en or de type IV ¹⁴³:

- L'épaisseur moyenne entre les cylindres doit être de 3 à 3,5 mm.
- La largeur de l'armature entre les cylindres doit être de 4,5 mm.
- Les extensions ont une section carrée de 4,5 à 5 mm de côté avec des angles arrondis.

IV.1.1.2.4 Etiologies liées à la nature de l'antagoniste

La nature de l'arcade antagoniste va influencer les risques de fractures de l'armature. Les éléments provoquant le plus de contraintes sont les bridges complets implanto-portés.

IV.1.1.2.5 Etiologies liées à l'augmentation de la puissance masticatoire et l'absence de proprioception

Comme on peut le voir dans la figure 55, la puissance masticatoire des patients porteurs de bridges complets transvissés bi-maxillaires est supérieure à celle des patients possédant une denture naturelle. Ceci est dû à l'absence de ligament alvéolodentaire qui inhibe la proprioception. Celle-ci est remplacée par l'ostéoperception, au contrôle moins efficace ¹⁴¹. Ces deux phénomènes combinés peuvent entraîner des surcharges occlusales pouvant mener à des fractures d'armatures.

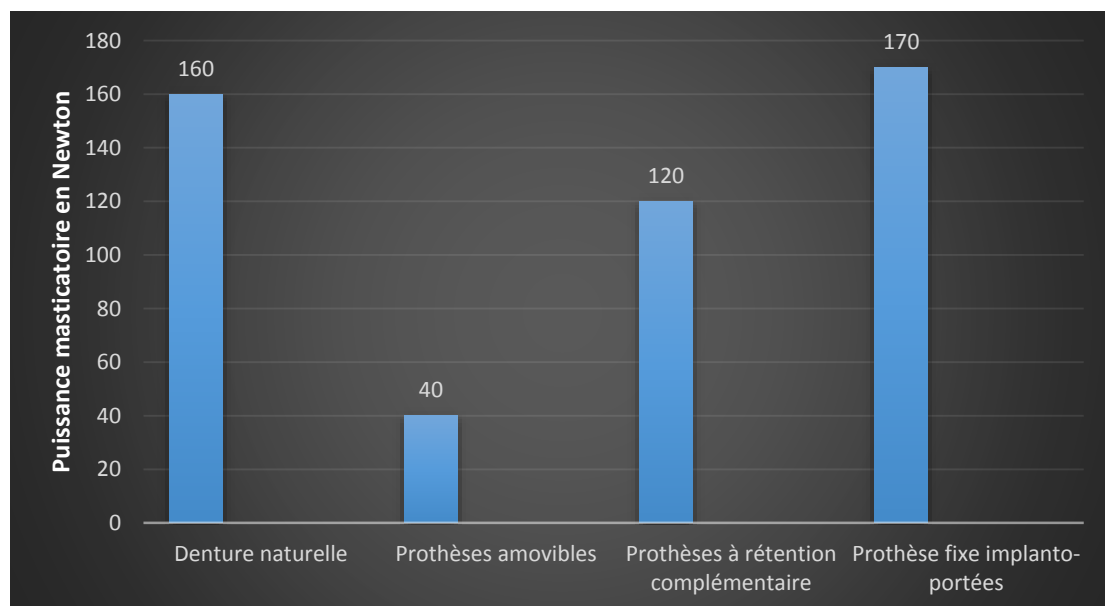


Figure 55 : Puissance masticatoire en Newton selon le type de denture du patient ¹⁴¹

IV.1.1.2.6 Etiologies liées à l'occlusion

Afin de permettre une désocclusion des secteurs postérieurs lors des mouvements de diduction, un guidage canin est à privilégier lors de la réalisation de prothèses complètes implanto-portées transvissées. Néanmoins, il faut toujours prendre en considération l'équilibre global des restaurations pour décider du concept occlusal. Le modèle occlusal le plus économe doit être choisi.

IV.1.1.2.7 Etiologies liées à la flexibilité mandibulaire

Des déformations mandibulaires se produisent lors de la fonction masticatoire et lors de l'ouverture buccale maximale. En occlusion, il a été mesuré un éloignement des implants allant jusqu'à 350 µm, et lors de l'ouverture maximale, un rapprochement de presque 90 µm. Une prothèse fixée implanto-portée rigide entrave la déformation naturelle de la mandibule, ce qui peut conduire à la fracture de la prothèse.

De ce fait, une prothèse totale implanto-portée rigide subit des forces vestibulo-linguales très importantes¹⁴⁴, ce qui peut entraîner des fractures d'armatures.

IV.1.1.3 Statistiques des fractures d'armatures en prothèse complète transvissée

L'évolution des connaissances, les protocoles et les techniques de fabrication a permis de diminuer ces fractures. Zarb and Schmitt ont réalisés une étude en 1990¹³⁸. Ils ont mis en évidence un taux de fractures d'armatures de 26,5% sur une période d'observation variant de 4 à 9 ans.

Une méta-analyse de Bozini et al. en 2011¹⁴⁵ a permis d'obtenir des taux cumulatifs de fractures d'armatures de 3% à 5 ans, 6% à 10 ans et de 8,8% à 15 ans.

Fischer and all en 2013¹⁴⁶ ont effectué, une étude de cohorte sur 23 patients pendant 10 ans. Il s'est produit une seule fracture (soit environ 4% de fractures). L'armature de chaque prothèse a été fabriquée à partir d'un métal coulé en titane (Tritan™, Dentaurem, Ispringen, Allemagne) et en utilisant une résine acrylique (Duralay®).

IV.1.1.4 Gestion des fractures d'armatures en prothèse complète transvissée

Une fracture d'armature sur une prothèse complète transvissée impose la dépose de la prothèse, puis la réalisation d'une nouvelle prothèse. Néanmoins, il faut que le positionnement des implants soit correct ainsi que le niveau osseux autour de ceux-ci. La réalisation de la nouvelle prothèse débute au stade de l'empreinte.

Lors de la consultation d'urgence, il faut procéder à la dépose de la prothèse. La temporisation doit être assurée pour maintenir l'esthétique et la fonction. Pour cela, il est possible, dans l'idéal, de se servir de la prothèse provisoire transvissée utilisée avant la réalisation de la prothèse d'usage ou d'utiliser l'ancienne prothèse complète adjointe du patient s'il en possède une. S'il est utilisé une prothèse adjointe, il faut alors mettre les capuchons de piliers en place et créer des logements dans la prothèse pour que les piliers n'interfèrent pas avec la prothèse adjointe, la prothèse peut être rebasée avec un matériau type fitt de Kerr®.

IV.1.1.5 Erreurs à éviter lors de la réalisation de la nouvelle prothèse

Les deux principaux facteurs entraînant des fractures d'armatures sont l'absence de passivité ainsi que des extensions trop importantes. L'utilisation de tests et de clichés radiographiques lors des essayages, ainsi que la mise en application de règles géométriques simples permettent de réduire grandement la survenue de ces fractures.

Lors de l'essai de la nouvelle armature, différents tests et contrôles vont permettre de confirmer ou non la passivité de l'armature :

- **Test du demi-tour** ¹⁴⁷ :

Jemt J. en 1991 propose une méthode consistant à serrer complètement une vis à une extrémité de la prothèse. Les autres vis sont alors testées les unes après les autres. Chaque vis doit se visser de façon passive, la force manuelle nécessaire restant la même tout au long du vissage. La position de la vis en fin de serrage passif est enregistrée (grâce à un repère situé sur la tête du tournevis). La vis est alors visée activement et sa position enregistrée à nouveau. Si l'armature est mal adaptée, il est nécessaire d'augmenter la force de serrage pour compenser le manque d'adaptation mettant ainsi la vis en tension prématurée. Si la mise en tension prématurée de la vis ne dépasse pas un demi-tour de vis, on considère que l'armature est acceptable. Dans le cas contraire, l'armature est mal adaptée, elle est dite active, il faut alors reprendre la réalisation d'une nouvelle armature depuis le stade de l'empreinte.

- **Réalisation d'une radiographie en ayant vissé une vis située à l'extrémité de la prothèse :**

Ce test consiste également à visser complètement une vis à une extrémité de la prothèse, puis à prendre un cliché radiographique de l'autre extrémité. L'opération est répétée en inversant les vis vissées. En effet, la prothèse peut être en compression d'un côté, ce qui n'apparaît pas à la radiographie, c'est seulement lorsque la vis opposée est vissée et la première vis dévissée que l'on peut observer le relèvement de la prothèse.

IV.1.2 Les urgences des prothèses complètes à rétentions complémentaires

Les prothèses complètes à rétentions complémentaires implantaires permettent de satisfaire de nombreux besoins cliniques. Leur utilisation a fait apparaître de nouvelles thérapeutiques et avec elles de nouvelles complications. L'utilisation de ces éléments de rétention (barres, boules, ou clips de rétention) nécessite de connaître leurs mises en œuvre ainsi que leurs complications et échecs. Ces systèmes utilisent une partie femelle (appelée matrice), solidaire de la prothèse, et une partie mâle (appelée patrice) venant s'emboîter dans la partie femelle. Contrairement aux prothèses transvissées, la prothèse est généralement conçue en résine méthacrylique.

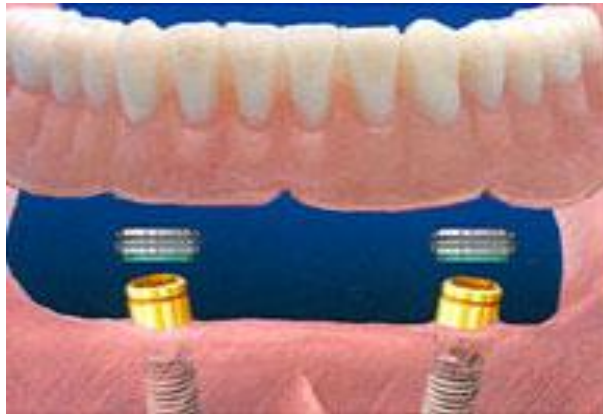

Figure 56 : Illustration attachement type Locator® ¹⁴⁸

La controverse persiste quant à savoir si les attachements types barre ou boule nécessitent plus d'entretien ^{149,150,151,152,153,154,155}.

Dans une étude multicentrique d'une durée de cinq ans de Watson et al. en 1997 ¹⁵⁶, le remplacement des joints toriques a été signalé chez 50% des patients, habituellement dans la première année. Les pertes d'ajustements des clips et les fractures des clips ont été observées chez respectivement 62% et 33% des patients.

Plus la barre est courte, plus le risque de décollement de la résine acrylique est important ¹⁵⁷. L'entretien prothétique a été comparé entre des prothèses mandibulaires à rétentions complémentaires sur deux implants et celles sur plus de deux implants, aucune différence statistique n'a été mise en évidence après 5 ans ¹⁵⁸.

Lorsque quatre implants inter-foraminaux sont utilisés pour stabiliser une prothèse mandibulaire, la conception du système de stabilisation a une incidence significative sur l'entretien prothétique et les taux de complications. L'utilisation de barres fraisées ainsi que d'un cadre de prothèse renforcé en métal nécessiterait moins de maintenance par rapport aux barres rondes sans cadre rigide ¹⁵⁹.

IV.1.3.1 Diagnostic

IV.1.3.1.1 Examen clinique

Le patient se présente en consultation avec un élément fracturé ou avec la plainte que sa prothèse ne tient pas. L'examen clinique suffit en général à mettre en évidence l'élément causal.

Des complications peuvent survenir sur différents composants de la prothèse.

- Problématiques concernant les **attachements** :
 - Dévissage d'un ou des piliers
 - Fracture de barres ou de piliers boules ou de piliers type Locator®

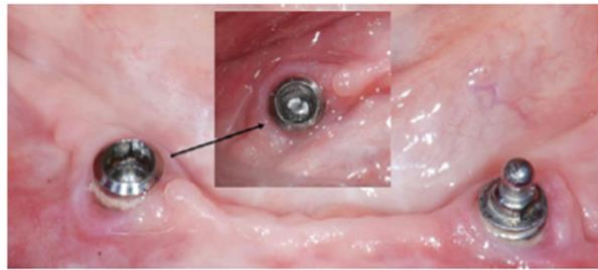


Figure 57 : Fracture attachement boule ¹⁶⁰

- Fracture ou désactivation des clips de rétentions au niveau de la partie femelle ou usure de la partie mâle de l'attachement

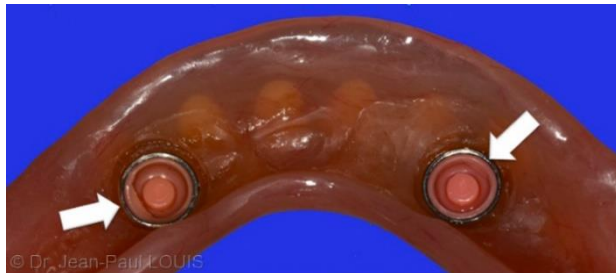

Figure 58 : Mise en évidence de la dégradation des gaines de rétention ¹⁶¹

- Perte d'une des parties de l'attachement
- Problématiques concernant la base de la **prothèse** :

La prothèse en elle-même peut subir une fracture, celle-ci se situe généralement au niveau de l'attachement.

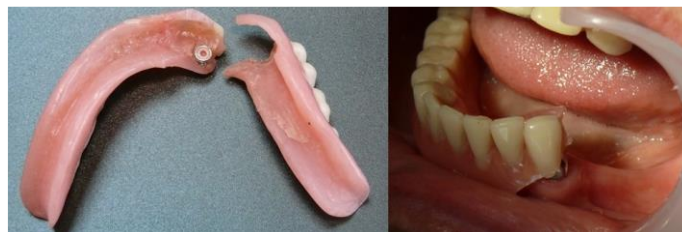

Figure 59 : Fracture d'une prothèse à rétentions complémentaires ¹⁶²

- Problématiques concernant les **dents prothétiques** :

Il peut se produire, comme en prothèse adjointe conventionnelle, une perte ou une fracture d'une dent prothétique sur la prothèse.

IV.1.3.1.2 Examen radiologique

Une radiographie panoramique ou des radiographies rétro-alvéolaires peuvent confirmer le diagnostic.

IV.1.3.2 Etiologies des complications sur les prothèses complètes à rétentions complémentaires

La réduction de la surface d'appuis muqueux d'une prothèse amovible entraîne une surcharge fonctionnelle au niveau des implants et des attachements.

La mise en place d'éléments rétentifs dans l'intrados de la prothèse crée une zone de faiblesse pouvant entraîner à moyen terme des fissures, puis des fractures ⁸⁹.

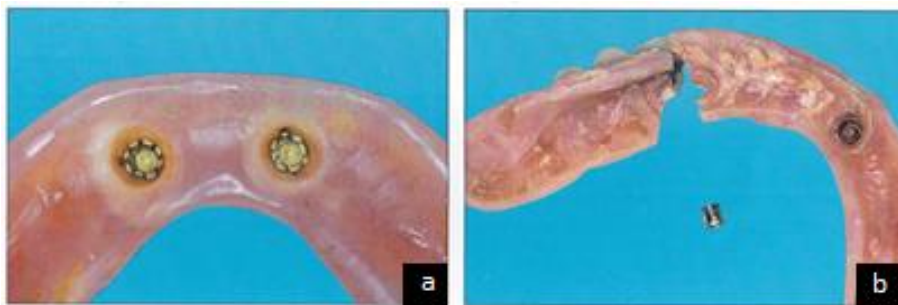


Figure 60 : Fracture d'une prothèse mandibulaire à rétentions complémentaires implantaires ⁸⁹ :

a : Prothèse avant fracture

b : Fracture de la prothèse au niveau de la matrice

Pour éviter les fractures de la prothèse au niveau de ces éléments rétentifs, on peut prévoir des renforts à leurs niveaux. De plus, des contrôles et des rebasages réguliers doivent être prévus et réalisés afin que la prothèse continue à avoir une bonne intégration fonctionnelle, afin d'éviter toute surcharge au niveau des implants supports de la prothèse ⁸⁹.

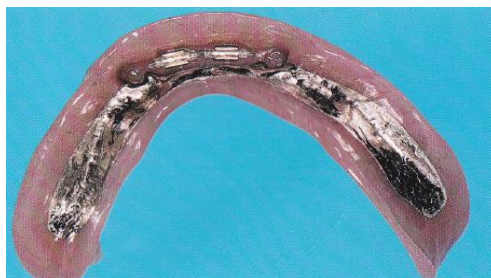

Figure 61 : Illustration de la réalisation d'un renfort par la mise en place d'un châssis métallique ⁸⁹

Les para-fonctions et l'occlusion jouent également un rôle dans la survenue de complications au niveau de ce type de prothèse. C'est pourquoi l'occlusion doit être réglée et les para-fonctions doivent être prises en charge.

IV.1.3.3 Statistiques des complications en prothèse complète à rétentions complémentaires

Dans une étude de Jones et al. en 1992 ¹⁶³ portant sur 127 prothèses complètes à rétentions complémentaires implantaires (29 au maxillaire et 98 à la mandibule), on a pu observer après 1 an de mise en fonction, les résultats sont regroupés dans la figure 62.

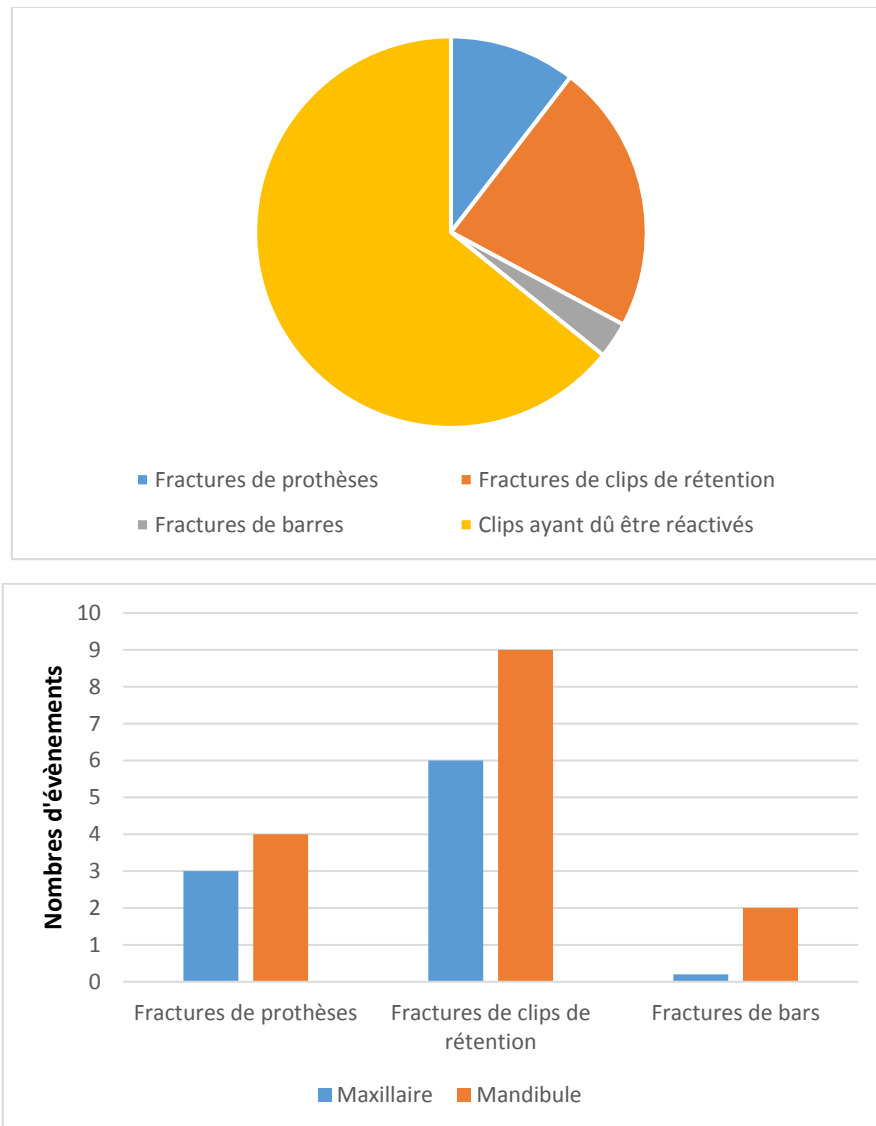


Figure 62 : Complications observées sur des prothèses à rétentions complémentaires implantaires après un an de fonction ¹⁶³

Les complications les plus souvent observées sont les désactivations des clips de rétentions ainsi que les fractures de clips de rétentions.

Dans une étude de Goodacre et al. en 2003 ¹⁶⁴ comparant le taux de survenues des échecs mécaniques en implantologie, les fractures de clips de rétentions ou d'attachements se placent en 4^{ème} position. Ils représentent 17% des échecs mécaniques rencontrés en implantologie. Les fractures, que ce soient celles des clips de rétention comme celles de la prothèse, sont proportionnellement plus fréquentes au maxillaire ¹⁶³.

Une étude menée par Cakarer et al. en 2011 ¹⁶⁵ sur une moyenne de 41 mois, donne des résultats regroupés dans le tableau 5 :

Complications	Attachements boules N=19	Attachements barres N=9	Attachements Locators N=8
Remplacement d'un composant d'un attachement	3	3	0
Fracture de la prothèse	2	1	0
Désactivation d'un attachement	0	1	0
Hyperplasie gingivale	3	0	0
Fracture d'attachements	0	1	0
Péri-implantite	1	0	0

Tableau 5: Complications observées sur des prothèses à rétentions complémentaires implantaire pendant une période de 41 mois en moyenne ¹⁶⁵

On observe que les attachements type Locator® présentent moins de complications par rapport aux attachements boules ou barres.

Lors d'une étude d'Engelhardt and al. réalisée en 2016 ¹⁶⁶, menée pendant une moyenne de 5 ans sur 32 patients porteurs de prothèses à rétentions complémentaires utilisant des piliers type Locator®, donne des résultats regroupés dans la figure 63 :

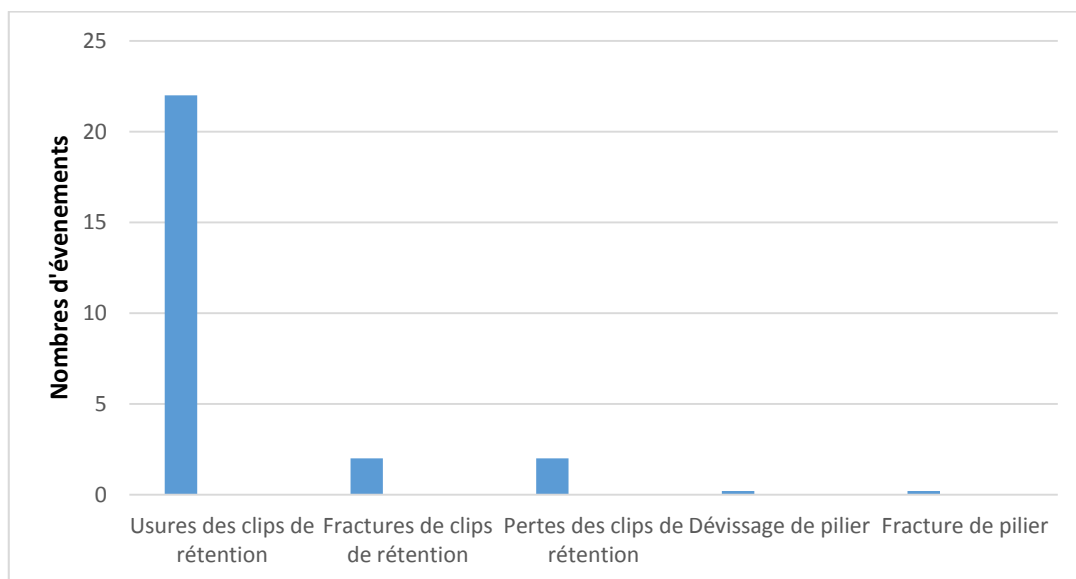


Figure 63 : Complications observées sur des prothèses à rétentions complémentaires implantaire pendant 5 ans ¹⁶⁶

On peut en conclure que les principales complications observées sont les usures de clips de rétentions.

IV.1.3.4 Gestion des complications en prothèse complète à rétentions complémentaires

Les fractures et les pertes de dents prothétiques ont été traitées dans le chapitre « I.1 fracture de prothèse adjointe », et ne sont donc pas traitées ici.

IV.1.3.4.1 Les fractures de la base prothétique

Dans le cas de fracture nette de la base, repositionnable, la prothèse peut être réparée lors de la consultation d'urgence comme une prothèse adjointe conventionnelle. Dans le cas contraire, la réalisation d'une nouvelle prothèse doit être entreprise.

Afin d'éviter une récurrence de fractures de la prothèse, un renfort de celle-ci peut être effectué grâce à un châssis métallique conçu au laboratoire de prothèse.

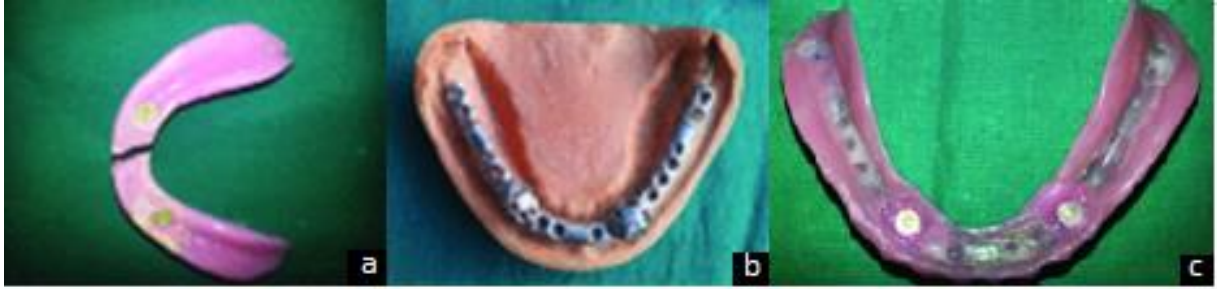

Figure 64 : Adjonction d'un renfort métallique ¹⁶⁷

a : Prothèse fracturée

b : Conception du châssis métallique

c : Réparation/renforcement terminé

IV.1.3.4.2 Complications au niveau des systèmes de rétentions

IV.1.3.4.2.1 Partie mâle

- **Fracture d'un attachement**

Il convient de déposer l'attachement fracturé. En première intention, il est utilisé un extracteur de vis manuel. Si cette manœuvre échoue, un forage de 1 mm est réalisé dans le fragment de vis (800 tours/minute avec irrigation abondante). Ce forage est guidé par un guide de forage, spécifique au type d'implant, afin d'éviter d'endommager le filetage interne de l'implant. Le fragment de vis peut alors être retiré avec un instrument manuel.

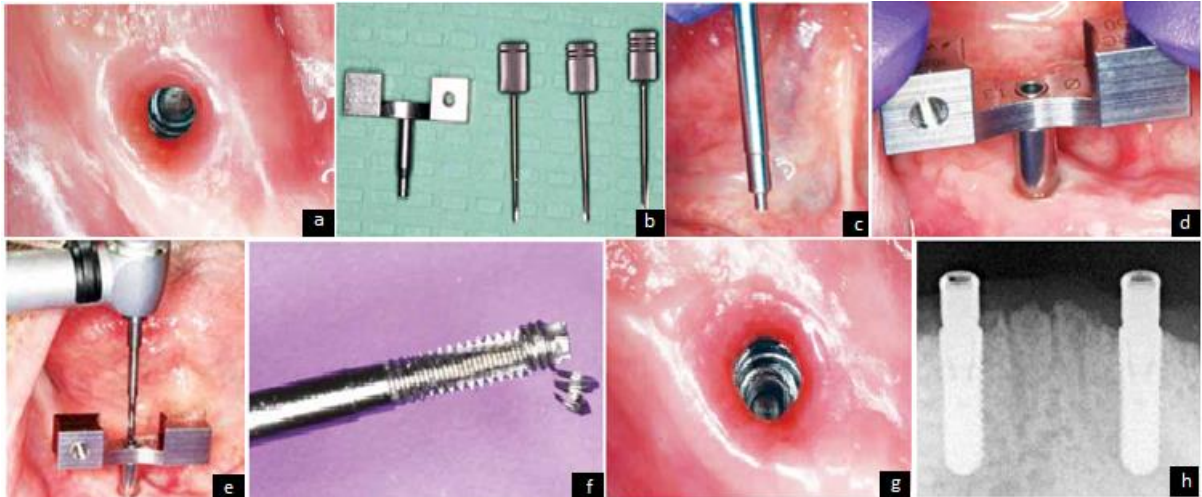


Figure 65 : Exemple de l'utilisation du kit de réparation implantaire ITI dental implant système Straumann® 168

a : Vis fracturée dans l'implant

c : Extracteur de vis

e : Utilisation de l'instrument de forage inversé

g : Vue après dépose du fragment

b : Guide avec instruments de forage inversé

d : Guide en place

f : Dépose du fragment de vis de pilier

h : Radiographie après mise en place d'un nouveau pilier type Locator®

Une fois l'attachement mâle fracturé enlevé, le remplacement de l'attachement se fait avec un attachement identique afin de pouvoir réutiliser la prothèse. D'où l'importance de la bonne tenue des dossiers afin de retrouver rapidement la référence nécessaire à la gestion de cette urgence.

- **Usure d'un attachement**

Même si l'usure de la partie mâle de l'attachement est moins fréquente que celle de la partie femelle, il peut arriver qu'il soit nécessaire de la remplacer. Il faut alors utiliser l'instrument du fabricant (exemple : le tourne vis Locator®) pour déposer l'ancien attachement et placer le nouveau.

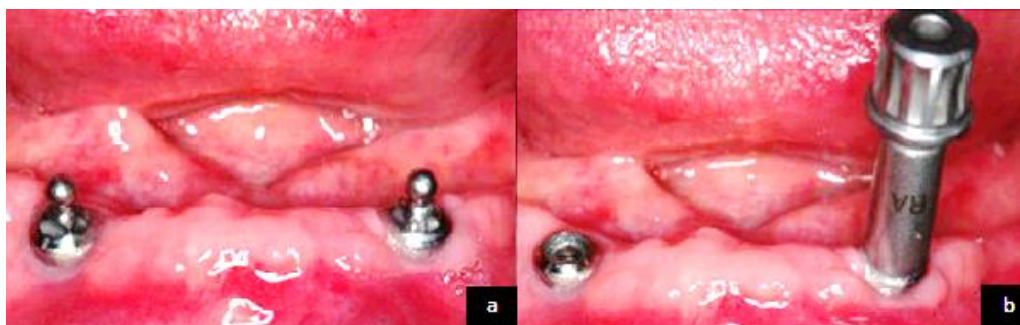


Figure 66 : Remplacement des attachements mâles usés ¹⁶⁹ :

a : Attachement en place

b : Retrait des attachements usés

IV.1.3.4.2.2 Pièce faisant le lien entre partie mâle et partie femelle

A l'intérieur de la partie femelle se positionne une gaine qui sert de lien entre la partie mâle et la partie femelle du système de rétention. Ces pièces généralement en caoutchouc sont utilisées comme « fusible ». En effet, c'est à leur niveau que se situe la friction entre la matrice et la patrice. Elles doivent être réalisées dans un matériau souple afin de ne pas détériorer l'une ou l'autre.

Ces pièces sont disponibles en diverses forces de rétention et doivent être régulièrement changées.







Couleur	Insert	Force de rétention
Transparent		5lbs ; 2268g
Rose		3lbs ; 1361g
Bleu		1,5lbs ; 680g
Gris		0lbs ; 0g
Turquoise		4lbs ; 1814g
Orange		2lbs ; 907g
Rouge		1lbs ; 454g

Figure 67 : Force de rétention des différentes gaines du système Locator® en fonction de leurs couleurs ¹⁷⁰

- Changement de la gaine d'un attachement :

Un patient peut être amené à consulter suite à une perte de rétention de sa prothèse due à une désactivation du système de rétention. Il faut d'abord faire la vérification de l'intégrité des éléments de rétention : partie mâle et partie femelle et de la nécessité de les remplacer ou non. Il faut aussi contrôler l'adaptation de la prothèse en bouche : critères fonctionnels et esthétiques. Si la prothèse ne répond pas aux différents critères, il faut prévoir une modification de celle-ci (ex : rebasage, voire la réalisation d'une nouvelle prothèse). Ici nous considérerons que la prothèse est conforme aux attentes thérapeutiques, elle nécessite seulement un changement de gaine.

L'ancienne gaine est déposée à l'aide de l'instrument spécifique du système Locator®, la nouvelle gaine choisie est alors mise en place. Puis la prothèse est mise en bouche afin de contrôler sa correcte insertion/désinsertion.




Figure 68 : Instrument Locator® 170

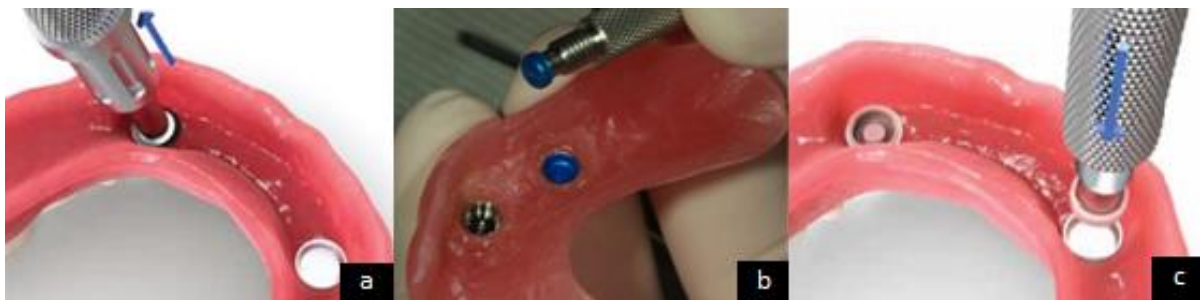

Figure 69 : Remplacement d'une ancienne gaine sur attachement Locator® 170 :

a : Positionnement de l'instrument dans la partie femelle

b : Retrait de l'instrument de la partie femelle : Ancienne gaine est déposée

c : Mise en place de la nouvelle gaine

IV.1.3.4.2.3 Partie femelle

- Perte de la matrice d'un attachement :

Il peut arriver que la partie femelle de l'attachement se désolidarise de son logement dans l'intrados de la prothèse. La mise en place de la partie femelle est similaire à celle réalisée pendant une solidarisation de la partie femelle au cabinet lors de la conception de la prothèse. Il faut d'abord vérifier l'intégrité de la matrice et la nécessité de la remplacer ou non. S'il est choisi de conserver la matrice, il faut la débarrasser de tout résidu de résine.

Il est nécessaire de contrôler l'adaptation de la prothèse en bouche : Critères fonctionnels et esthétiques, si la prothèse n'est pas conforme, il faut prévoir une modification de celle-ci (ex : rebasage, voire la réalisation d'une nouvelle prothèse).

Le logement de la matrice doit être évasé à l'aide d'une fraise, la matrice est alors placée sur la patrice puis la prothèse est placée en bouche afin de vérifier l'absence d'interférences et le bon repositionnement.

Un ou plusieurs anneau en silicone Locator® (blanc) et un morceau de digue sont placés autour de l'attachement afin de contenir le surplus de résine. La gaine noire est mise en place dans la partie femelle, cette gaine sert à maintenir la prothèse en place. De la glycérine est placée de façon minutieuse à l'intérieur de la matrice et sur les dents adjacentes afin d'éviter une adhérence de la résine dans ces zones. Le mélange poudre/ liquide est préparé et appliqué en phase fluide dans le logement prévu pour la matrice au sein de la prothèse. La prothèse est mise en bouche le temps de la polymérisation sous pression occlusale. La prothèse, l'anneau en silicone, et la digue sont retirés, et les excès sont éliminés. Il s'ensuit les étapes de polissage à l'aide de fraises puis de cupules siliconées. Puis les étapes d'essayages : validation de l'occlusion et de l'esthétique. La gaine noire peut alors être remplacée par la gaine choisie. Il faut alors vérifier la correcte insertion/désinsertion de la prothèse et faire essayer de manipuler sa prothèse au patient.

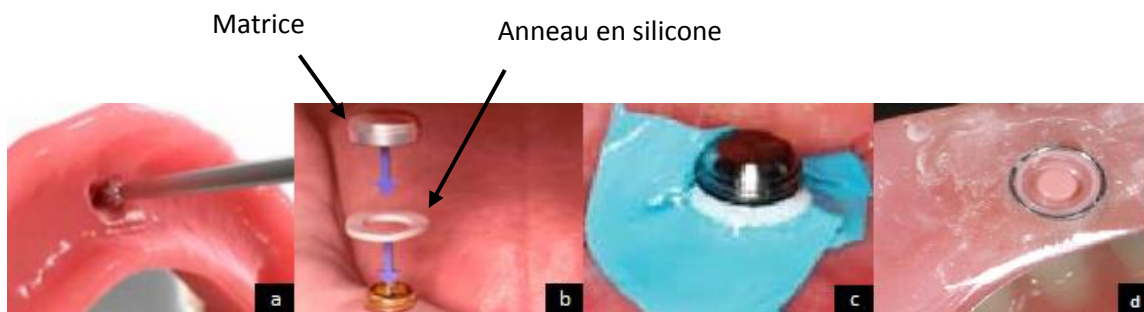


Figure 70 : Mise en place de la partie femelle dans l'intrados prothétique^{170,171} :

a : Le logement est évasé

b : Mise en place de l'anneau en silicone Locator®

c : Un carré de digue est utilisé pour éviter le dépassement de résine

d : Matrice en place dans la prothèse avec sa gaine

IV.1.3.4.2.4 Erreurs à éviter lors de la gestion des complications en prothèse à rétentions complémentaires

Les fractures d'éléments de rétentions et les fractures de prothèses s'observent d'autant plus fréquemment qu'un rebasage est nécessaire¹⁶⁴.

Les échecs au niveau des implants ont été observés chez les patients qui présentaient une instabilité de leurs prothèses¹⁶⁵.

Pour pouvoir placer les éléments de rétentions, il faut parfois dégager de manière importante l'intrados prothétique, ce qui fragilise la prothèse. Il est alors préférable d'augmenter la dimension verticale d'occlusion si cela est possible ou d'utiliser des éléments de rétentions ayant une hauteur plus faible.

Les complications sont plus fréquentes au cours de la première année de mise en fonction. Elles sont généralement dues à des complications au niveau du système de rétention (gaine, attachements...) ¹⁴⁹. Le patient doit être informé du fait de l'usure des différentes pièces et la nécessité de parfois les changer.

Le praticien doit avoir à disposition un stock de pièces pour pouvoir répondre rapidement aux urgences rencontrées sur ces systèmes de rétentions.

IV.1.3 Dévissage ou fracture de vis en implantologie

Les fractures ou les dévissages de vis implantaire sont des complications pouvant menacer la pérennité du traitement, aussi bien au niveau de la restauration prothétique qu'au niveau de l'implant. En effet, une impossibilité d'ôter la vis de celui-ci rend impossible, par exemple, le démontage du pilier prothétique entraînant une inutilité de l'implant.

Dans ce chapitre, il est étudié le dévissage et la fracture des vis de prothèses ainsi que des vis de piliers implantaires. Le dévissage est la complication la plus fréquente en prothèse implantaire (de 6 à 48% selon les études)^{89,172,173}. Cependant, l'étiologie de ce phénomène reste encore souvent difficilement appréhendée par le praticien.

Les phénomènes de dévissages et de fractures sont intimement liés, en effet il est établi que les phénomènes de dévissages sont les prémices de fractures de vis¹⁷⁴.

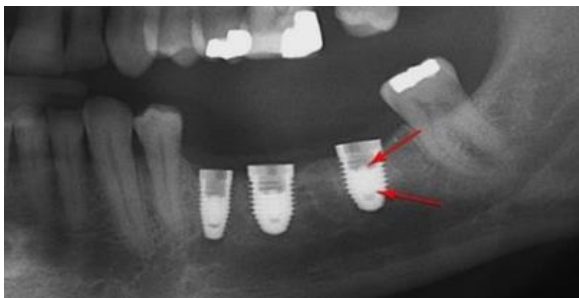

Figure 71 : Radiographie panoramique mettant en évidence la fractures de trois vis de piliers suite à un serrage excessif¹⁷⁵



Figure 72 : Vis de piliers fracturée¹⁷⁴

En prothèses transvissées, sauf dans le cas d'une prothèse directe implant, la prothèse est fixée par une vis de prothèses qui se visse dans le pilier, lui-même se vissant dans l'implant par l'intermédiaire de la vis de piliers.

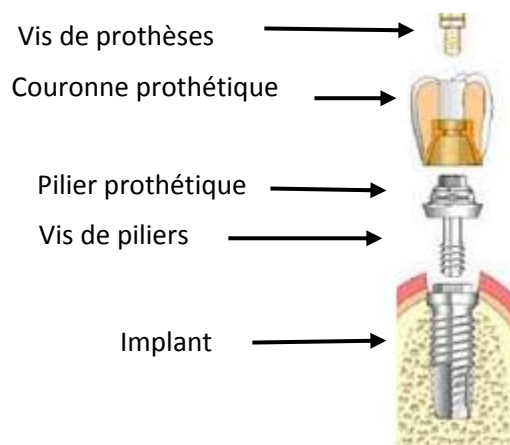


Figure 73 : Schéma d'une coiffe unitaire transvissée¹⁷⁶

- **Description des vis implantaires :**

C'est l'élément central dans la jonction piler/implant et prothèse/pilier. De géométries variables selon les différents fabricants, elles sont composées d'une tête, d'un fût, et d'une partie active qui comprend des spires. La vis de prothèses se différencie par un diamètre et une longueur plus faibles que la vis de piliers. En effet les vis de prothèses sont serrées à des forces plus faibles (voir tableau 6), elles jouent le rôle de « premier fusible » de ces systèmes.




Figure 74 : Vis de prothèse NobelBiocare^{®177}

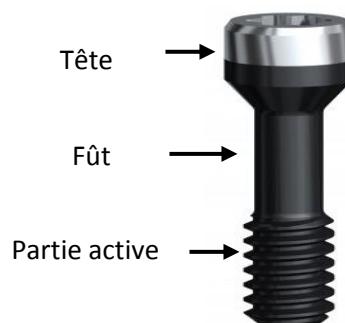

Figure 75 : Vis de pilier NobelBiocare^{® 178}

- **Le couple de serrage :**

Il s'agit de la force exercée lors du vissage. En effet, les vis de prothèses doivent être serrées à un certain couple (selon le type de vis et le système utilisé) afin de garantir leur efficacité. Cette force est exprimée en Newton par centimètre carré (N/cm²). Elle est contrôlée par l'utilisation d'une clé dynamométrique et permet notamment de rapprocher le pilier de l'implant. L'implant et le pilier forment alors une seule et même entité d'un point de vue mécanique.

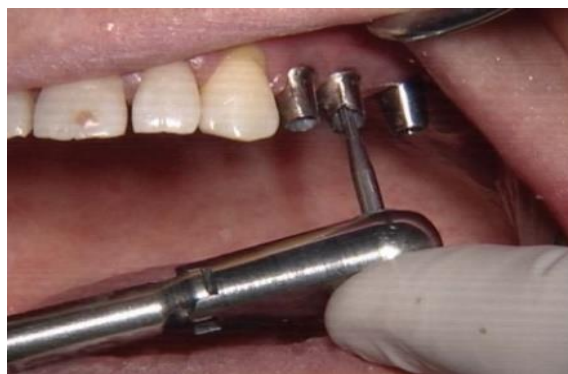

Figure 76 : Utilisation de la clé dynamométrique pour le serrage de piliers implantaires¹⁷⁹

Lors du serrage de la vis, celle-ci subit une contrainte appelée « pré-charge », il en découle alors une déformation en fonction de sa composition et de la force avec laquelle elle est serrée. Cette déformation peut être plastique : déformation permanente, ou élastique : déformation réversible. La vis doit être serrée au couple conseillé par le fabricant, cela va générer une tension suffisante, permettant d'obtenir un allongement de la vis tout en restant dans le domaine élastique du matériau.

Si les forces appliquées sont trop importantes, cela risque de déformer la tête de la vis ainsi que d'entraîner une déformation plastique pouvant conduire à la fracture de la vis de piliers.

Vis de piliers temporaires plastique Vis de piliers temporaires sur Multi-unit Piliers de cicatrisation Capuchons de protection des Multi-unit	Serrage à la main
Vis prothétiques pour restaurations définitives sur Multi-unit Vis prothétiques pour piliers temporaires en titane sur Multi-unit Piliers boule Piliers Multi-unit angulés 17° Piliers Multi-unit angulés 30°	15 Ncm ²
Piliers pour NobelActive®3.0	
Tout autres piliers pour les systèmes implantaire Nobel Biocare	35 Ncm ²

Tableau 6 : Valeurs de serrages des différents composants prothétiques de la marque NobelBiocare®¹⁸⁰.

IV.1.3.1 Diagnostic

IV.1.3.1.1 Examen clinique

A l'examen clinique, la prothèse peut être mobile, le praticien peut observer une rougeur, un œdème, une fistule, voire une suppuration au niveau des tissus mous péri-implantaires. Le patient peut éventuellement ressentir une modification de son occlusion, une douleur ou un mauvais goût.

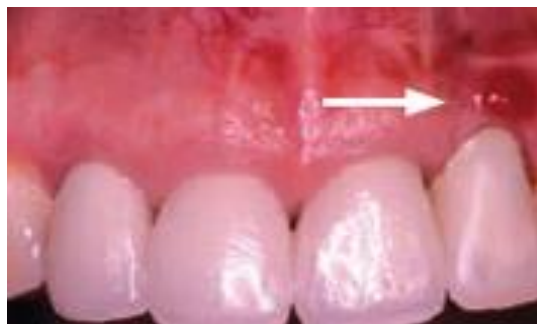

Figure 77 : Fistule sur implant en position de 22 suite au dévissage du pilier¹⁸¹

IV.1.3.1.2 Examen radiologique

La prise d'un cliché rétro-alvéolaire permet de mettre en évidence la fracture de la vis et la situation plus ou moins apicale du fragment. Ce cliché permet aussi de vérifier le niveau osseux péri-implantaire, ainsi que d'objectiver la taille du micro-gap entre l'implant et le pilier.

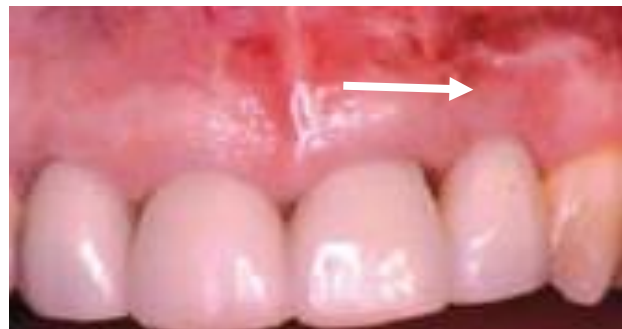
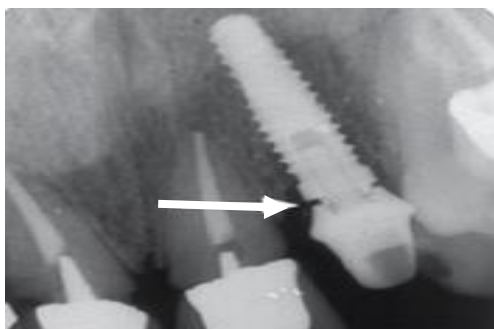
Figure 78 : Radiographie du pilier devisé¹⁸¹

Figure 79 : Cicatrisation après revissage du pilier¹⁸¹

IV.1.3.2 Etiologies des dévissages ou des fractures

La fracture de vis peut se produire à différents moments :

- **Lors de la mise sous tension de la vis :**
 - Si la force de serrage est supérieure à celle recommandée par le fabricant.
 - Si la vis de piliers est serrée lorsque le pilier est mal positionné.
- **Lors du port de la prothèse d'usage par le patient :**
 - En cas de problème lors de la fabrication de la vis.
 - A long terme, il peut se produire une fatigue de l'alliage.
 - Un mauvais design de la prothèse peut entraîner une surcharge au niveau de l'implant et donc de sa vis.

IV.1.3.2.1 Etiologies liées au patient :

D'après une étude menée par Hye-Won Shim et Byong-Eun Yand en 2015¹⁸² sur des implants Ankylos®:

- Les sujets jeunes semblent subir plus de dévissages.
- La survenue de fractures ou de dévissages de vis de piliers est plus fréquente chez les patients de sexe masculin.

D'autre part, le bruxisme peut entraîner un stress cyclique qui peut conduire à la perte de vis¹⁸³.

IV.1.3.2.2 Etiologies liées à l'implant et à sa position

Les pertes de vis de piliers suite à des fractures ou des dévissages sont plus fréquentes sur les reconstructions unitaires^{96,164}.

Toujours selon l'étude de Hye-Won Shim et Byoung-Eun Yang de 2015¹⁸², il ne semble pas y avoir de différences significatives entre la longueur de l'implant et la survenue de dévissage ou de fractures de vis. Cependant, les implants de diamètres larges présentent plus de fractures.

On peut nuancer les résultats de cette étude concernant l'influence de la largeur des implants utilisés sur le risque de fractures. En effet, les implants de diamètres larges ont été placés postérieurement sur l'arcade. Il faut savoir, qu'un positionnement en secteur molaire d'un implant augmente le risque de fractures de vis de piliers, du fait de l'augmentation des forces masticatoires dans les secteurs postérieurs^{182,184,185}.

Une étude in vitro menée par Quek et al. en 2006 ¹⁷⁴ compare les implants étroit (narrow), normal (regular) et large (wide) plateforme CeraOne (Nobel Biocare®) sur lesquels est appliquée une force rotationnelle.

On observe cinq fractures de vis de piliers sur quinze implants étroits. Il a été mis en évidence une fracture de vis de piliers sur quinze implants de taille standard. Il n'a été observé aucune fracture de vis de piliers sur les implants larges, comme le montre la figure 80.

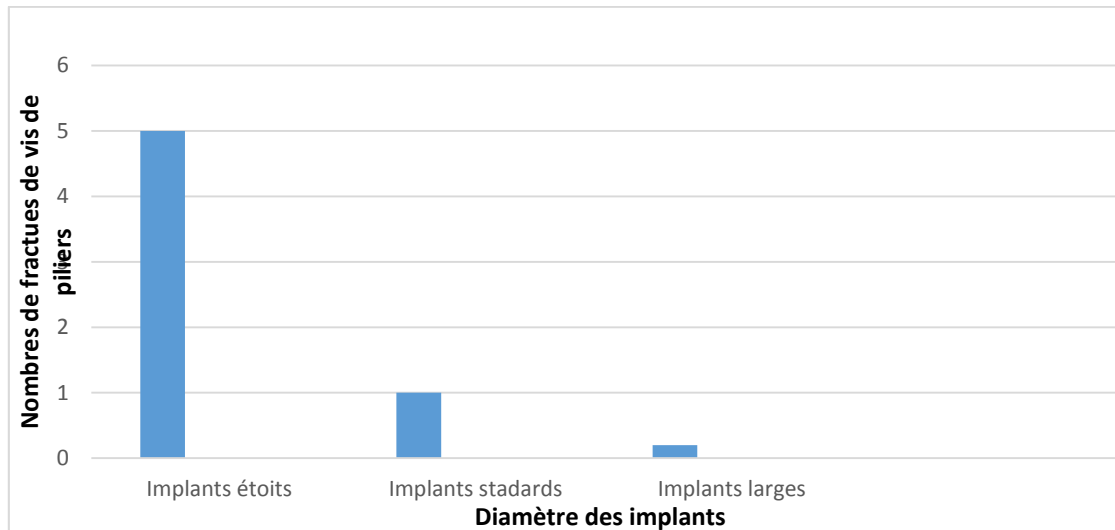


Figure 80 : Nombres de fractures de vis de pilier en fonction du type de diamètre d'implant ¹⁷⁴

On peut en conclure que, d'un point de vue strictement mécanique, plus le diamètre de l'implant augmente plus le risque de fractures diminue ¹⁷⁴.

IV.1.32.3 Etiologies liées à la prothèse et au type de connexions implant/pilier

Les systèmes utilisant des connexions à hexagone externe semblent présenter plus de dévissages ^{186,187} et de fractures de vis ¹⁸⁴, en comparaison aux connexions internes.

L'absence de système anti-rotationnel peut entraîner des dévissages intempestifs ¹⁴⁵.

Butkevica et al. en 2018 ¹⁸⁸ ont étudié in vitro les cycles de vissages et de dévissages sur différents types de connexions. Les auteurs ont montré que ces manipulations induisaient des variations de torque entre le pilier et l'implant, notamment en fonction de la conception de la connexion. Après plusieurs cycles de vissages/dévissages, la force nécessaire au dévissage diminue ^{188,189} ce qui augmente le risque de dévissages intempestifs.

En prothèse plurale, un défaut d'ajustage de l'armature ne permet pas à celle-ci d'être passive, ce qui entraîne des forces pouvant causer des dévissages et des fractures de vis.

Un défaut dans le réglage de l'occlusion entraîne des interférences et/ou des prématurités conduisant à des surcharges mécaniques pouvant menacer la vis de pilier et de prothèse.

IV.1.3.3 Statistiques des dévissages et des fractures des vis de piliers et de prothèses

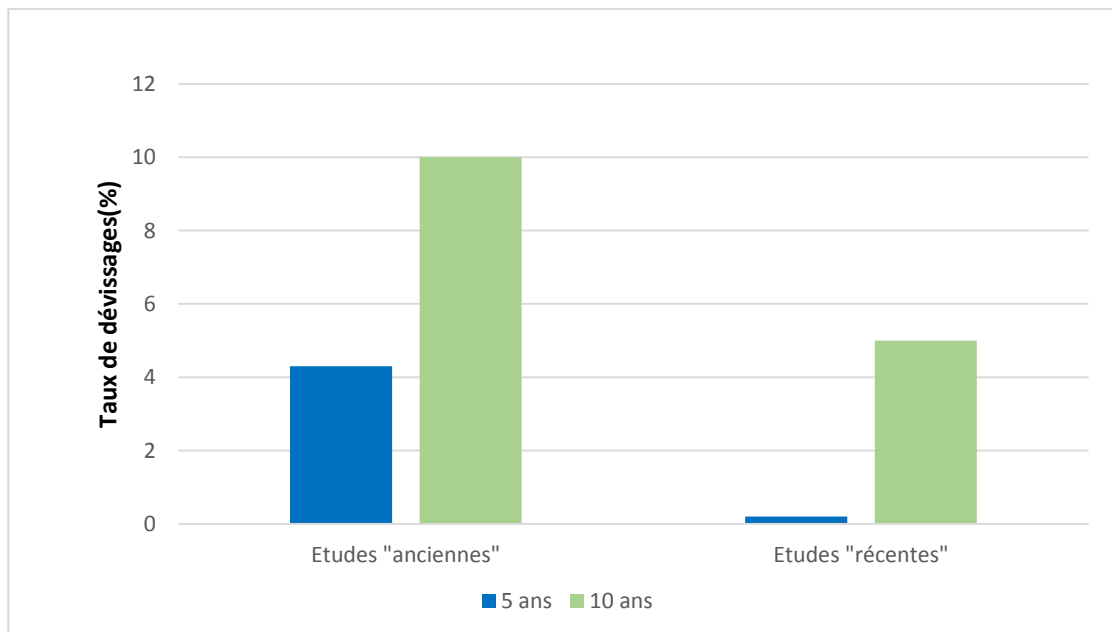
IV.1.3.3.1 Vis de piliers

- **Dévissages de vis de piliers :**

Dans une méta-analyse de Chaar and al. publiée en 2011 ⁹⁶, il est comparé le taux de dévissage de différentes études, notamment selon la période à laquelle elles ont été réalisées.

Pour les études dites « anciennes » (antérieures à 2003), le taux de dévissages de la vis de piliers est de 4,3% à 5 ans et de 10% à 10 ans.

Pour les études dites « récentes » (postérieures à 2003), ce taux est nul à 5 ans et de 5% à 10 ans.



Figures 81 : Taux de dévissages de vis de piliers à cinq et dix ans en fonction de l'ancienneté des études ⁹⁶

Cela peut s'expliquer par l'amélioration de la fabrication des systèmes de connexions et de leurs composants. Ainsi que par la mise en œuvre d'un serrage contrôlé avec un instrument de contrôle du couple pour la rétention de la vis de piliers.

Une méta-analyse de Bozini and al. parue en 2011 ¹⁴⁵, retenant dix-neuf études se déroulant de 1980 à 2008, obtient un taux de dévissages sur bridges complets en résine à armature métal de 4,7% à 5 ans.

Une méta-analyse de Sailer and al. réalisée en 2012 ¹⁹⁰ obtient un taux moyen de dévissages sur couronne unitaire de 3,9% à 5 ans.

- **Fractures des vis de piliers**

La méta-analyse vue précédemment de Sailer and al. ¹⁹⁰ rapporte un taux de fractures à 5 ans sur couronne unitaire de 0,4%.

La méta-analyse de Bozini and al. de 2011 ¹⁴⁵ rapporte un taux de fractures de vis de piliers à 5 ans sur bridges complets en résine à armature métallique de 2,1%.

D'après l'étude menée par Hye-Won Shim et Byoung-Eun Yang en 2015 ¹⁸², portant sur un suivi sur 8 ans de 450 implants Ankylos®, il a été rapporté 10 fractures de piliers associées à la fracture de la vis de piliers.

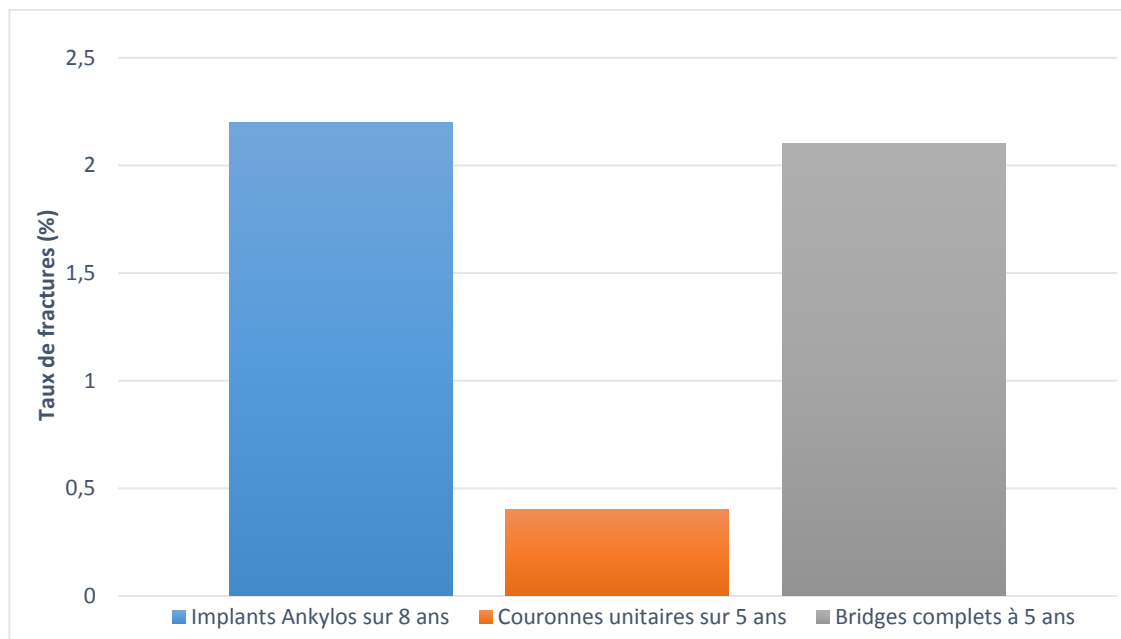


Figure 82 : Taux de fractures de vis de piliers selon le type de reconstructions prothétiques ^{145,182,190}

On peut constater que le taux de fractures de vis de piliers est beaucoup plus faible que le taux de dévissages de la vis de piliers.

IV.1.3.3.2 Dévissages et fractures de vis de prothèses :

Le taux de survenue de dévissages ou de fractures de la vis de prothèses est supérieur à celui de la vis de piliers ¹⁶⁴.

A 5 ans, le taux de dévissages de vis de prothèses varie de 3,82% à 6,7% ^{107,191}.

A 10 ans, le taux de dévissages est de 2,57% et le taux de fractures est de 3,9%.

Dans les prothèses complètes implanto-portées à extensions distales, les fractures de vis de prothèses se situent le plus souvent au niveau des vis centrales. En effet, une force exercée sur l'extension donne une force de pression sur l'implant le plus proche de l'extension qui entraîne une force de traction sur l'implant suivant. Ce type de forces en traction est mal supporté par les vis de prothèses, conduisant à leurs fractures ^{89,192}.

Dans la méta-analyse de Bozini and al. parue en 2011 ¹⁴⁵ vue précédemment portant sur des bridges complets en résine à armature métallique, il a été obtenu un pourcentage de fractures de 4,1% et un pourcentage de dévissages de 5,3% à 5 ans.

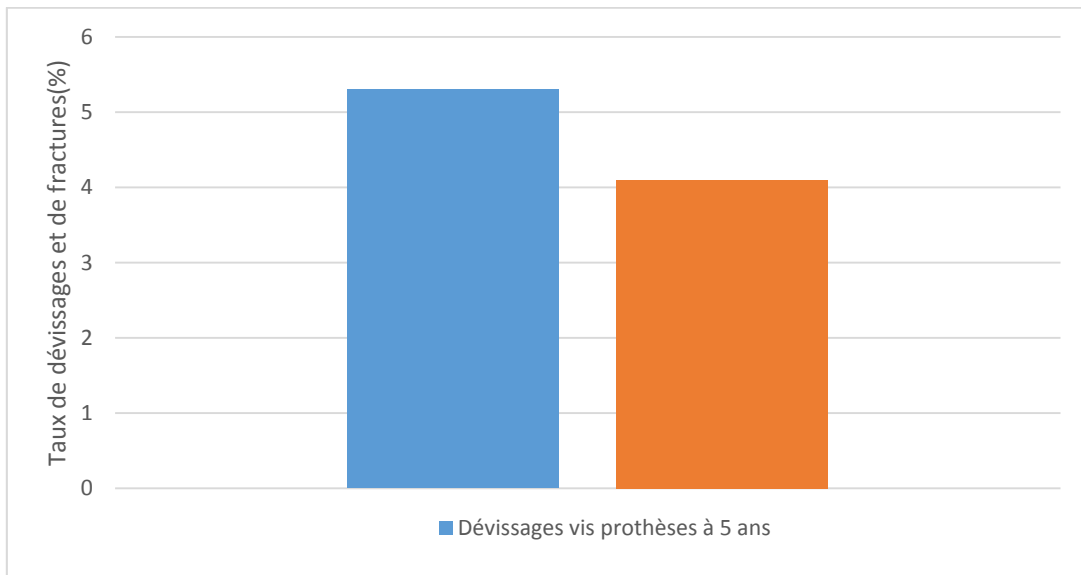


Figure 83 : Taux de dévissages et de fractures sur des bridges complets en résine à armature métallique à cinq ans ¹⁴⁵

Là encore le taux de fractures est plus faible que le taux de dévissages.

Les prothèses comportant du métal et de la céramique nécessitent une force de dévissage plus faible que celles comportant du métal et de la résine acrylique ¹⁹³.

La majorité des dévissages de vis de prothèses se produit dans les deux premières années de mise en fonction de la prothèse ¹⁹⁴, d'où l'importance de rendez-vous de maintenance.

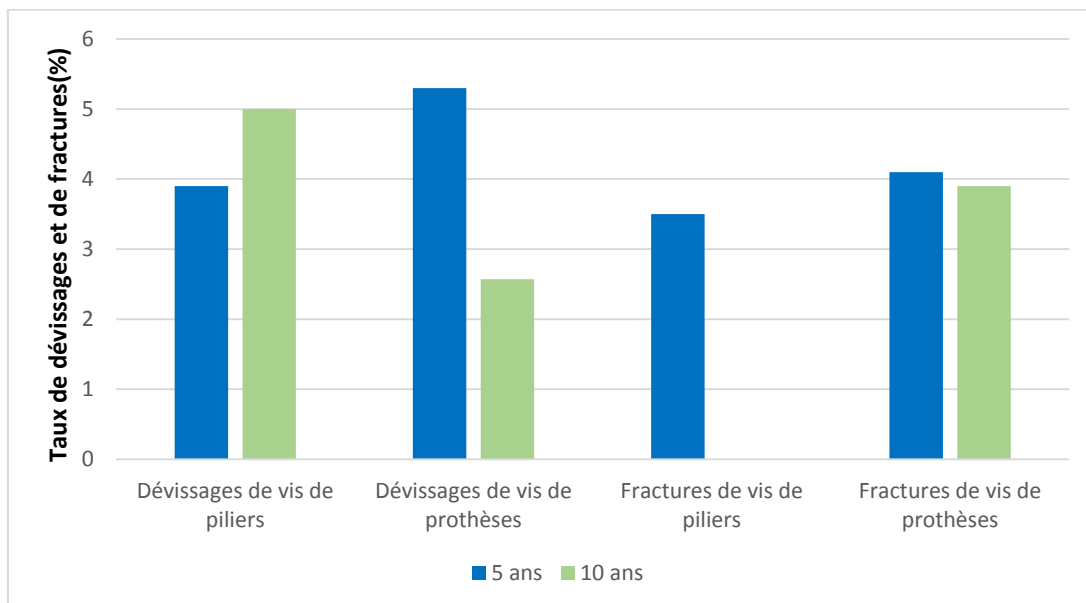


Figure 84 : Récapitulatif des taux de dévissages et fractures de vis de piliers et de prothèses à cinq et dix ans ^{96,145,190}.

On peut constater que globalement les dévissages et les fractures sont plus fréquents sur les vis de prothèses.

IV.1.3.4 Gestion des dévissages et fractures des vis de piliers et de prothèses

- Dévissages :

Lors d'un dévissage le praticien doit observer la vis dévissée en contrôlant son intégrité ainsi que son niveau d'usure. Celle-ci doit être remplacée en cas d'usure. Comme vu précédemment des dévissages répétés doivent mettre en alerte le praticien, il convient donc de trouver et de traiter le facteur causal. La vis est remplacée par une vis identique, elle est ensuite vissée au couple recommandé par le fabricant.

- Fractures :

Le protocole à appliquer pour ôter une vis fracturée va dépendre du niveau de cette fracture. Elle peut se situer au niveau de la tête ou au niveau du filetage de la vis. La fracture se produit le plus souvent au niveau de la partie supérieure du filetage.

En cas d'incident sur une vis de piliers sur une prothèse scellée, et si le praticien n'arrive pas à retirer la prothèse, il faut réaliser une cavité d'accès pour accéder à la tête de la vis de piliers, en prenant garde de ne pas endommager la tête de la vis.

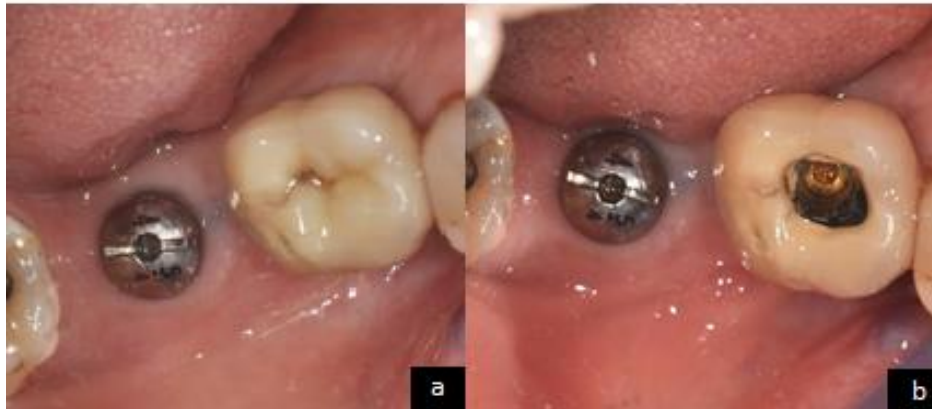

Figure 85 : Vis de piliers dévissée sous une coiffe scellée ¹⁹⁵ :

a : Avant la réalisation de la cavité d'accès

b : Cavité d'accès réalisée

Il faut préciser que lorsqu'une vis se fracture, il se crée deux fragments. Le fragment supérieur comprenant la tête de la vis est généralement facile à retirer. C'est le second fragment, plus apical qui est plus difficile à ôter.

Dépose d'une vis de piliers fracturée :

La difficulté pour retirer le fragment de vis dépend du niveau de profondeur de la fracture et de la mobilité du fragment. Plus le fragment est en position apicale, plus la tâche est délicate.

Le praticien doit toujours garder à l'esprit qu'il ne faut pas endommager le filetage interne de l'implant.

Lorsque la fracture est coronaire, il est possible d'utiliser des pinces pour saisir le fragment. L'utilisation d'ultra-sons peut endommager le filetage de l'implant, ils doivent donc être utilisés avec beaucoup de prudence. Il existe aussi des kits pour ôter les fragments de vis, il faut débiter par des instruments manuels puis, en cas d'échec, passer aux instruments rotatifs :

- **L'extracteur**

Cet instrument comprend à son extrémité des indentations destinées à agripper le fragment de vis fracturée dans l'implant. Il peut être utilisé lorsque le fragment est mobilisable.



Figure 86 : Utilisation de l'extracteur de vis ¹⁹⁶

- **Instruments de forages inversés**

Lorsque le fragment est non mobilisable, le protocole à appliquer consiste à réaliser un forage d'environ 1 mm dans le fragment de vis fracturée afin de créer une zone de rétention pour des instruments d'extractions de vis. Ce protocole nécessite plusieurs instruments :

IV.1.3.4.1. Le guide

Il doit être connecté à l'implant et fixé à un porte instrument. Il permet de centrer l'instrument à forage inversé. Il doit être sélectionné en fonction du type et du diamètre de l'implant.



Figure 87 : Guide de forage pour un implant NP (Nobel Biocare) ¹⁹⁶

IV.1.3.4.2. Le Reverse Drill

Dans le cas où il ne reste qu'un fragment de vis de piliers cassé, le forage se fait sur 1 mm dans le fragment.

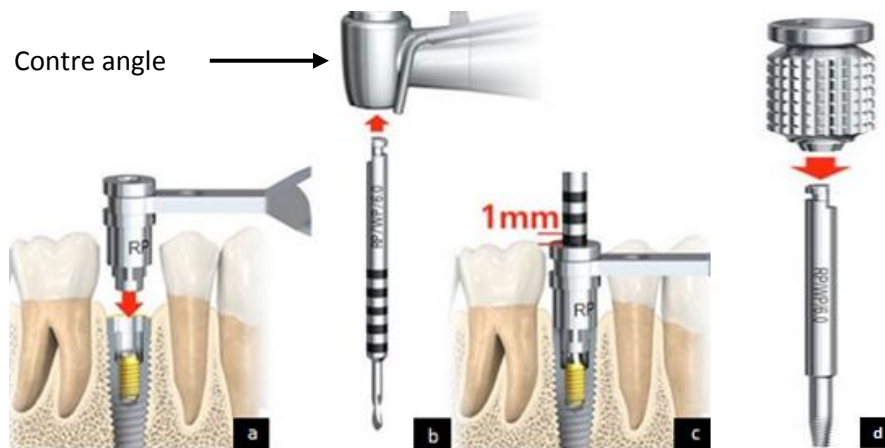


Figure 88 : Utilisation des instruments de forages inversés ¹⁹⁶ :

- a : Mise en place du guide
- b : Reverse drill
- c : Forage à 1mm de profondeur
- d : Instrument d'extraction de vis

Le forage doit s'effectuer sous irrigation pour limiter l'échauffement. Il convient de vérifier que le dispositif de forage mis sur un contre-angle est réglé en mode rotation inverse, la vitesse recommandée est de 2000 tours/minute.

IV.1.3.4.3. Instruments d'extractions de vis

Il faut mettre en place l'instrument d'extractions dans le trou du forage et tourner dans le sens inverse des aiguilles d'une montre en appuyant légèrement. En cas d'échec, il peut être raccordé à une clé dynamométrique. Si le fragment ne se mobilise toujours pas, il faut reprendre le forage et réessayer.

IV.1.3.4.3. Taraud pour filetage interne

Après avoir déposé le fragment de vis, il faut vérifier que le filetage de l'implant est intact à l'aide, par exemple, d'un transfert d'empreintes ou d'un pilier de cicatrisation. En cas de résistance, on doit utiliser un taraud afin de restaurer le filetage. La vitesse recommandée sur contre angle est de 50 tours/minute.

Comme nous l'avons vu précédemment, les dévissages et fractures de vis peuvent entraîner des inflammations parodontales et des douleurs. Une prescription d'antalgiques, voire d'antibiotiques, peut être envisagée selon le cas clinique.

Le raisonnement clinique en cas de fractures de vis est résumé dans l'arbre décisionnel ci-après :

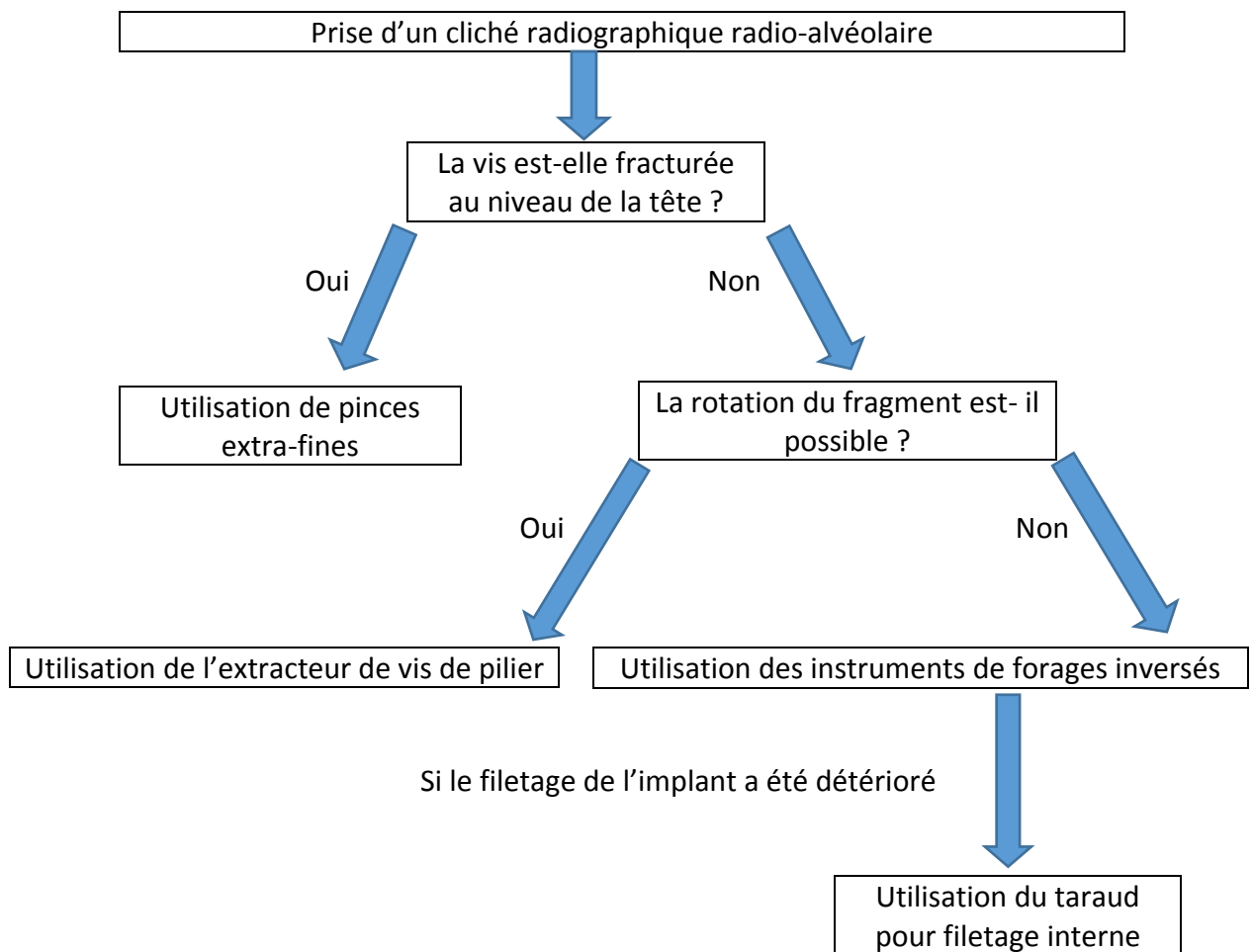


Figure 89 : Diagramme décisionnel en cas de fractures de vis de piliers ou de prothèses

En cas de vis abimées au niveau de la tête mais non fracturée, il convient aussi de les ôter en utilisant le même protocole.

IV.1.3.5 Erreurs à éviter lors de la gestion de dévissages ou de fractures de vis de piliers

En cas de dévissages ou de ruptures de vis répétés, il est conseillé de remplacer ou de modifier l'élément prothétique afin de réduire les forces de rotation ou les forces obliques appliquées sur le pilier prothétique ainsi que sur l'implant ¹⁸³.

Il convient de limiter le nombre de vissages et de dévissages des vis implantaires ¹⁸⁸.

Les vis de piliers et de prothèses doivent être serrées à la clé dynamométrique afin de contrôler le couple de serrage et de respecter celui indiqué par le fabricant.

En prothèse fixée complète, il faut éviter les porte-à-faux postérieurs trop importants. Cela peut entraîner des tensions au niveau des piliers antérieurs et des torsions au niveau des piliers distaux ¹⁹⁷.

Il convient également de vérifier par une radiographie rétro-alvéolaire la bonne mise en place du pilier ou de la prothèse avant tout serrage à la clé dynamométrique.

Du fait de son élasticité, la vis de piliers doit être serrée à la clé une première fois, puis l'opération est répétée 10 minutes plus tard ^{198,199}.

Des dévissages répétés de vis doivent mettre en alerte le clinicien. En effet, comme nous l'avons vu, ce phénomène peut être révélateur d'une anomalie pouvant provenir de différents niveaux.

IV.1.4 Problématiques liées au pilier

La principale problématique liée au pilier lui-même est la fracture du pilier prothétique, en particulier lorsqu'il s'agit d'un pilier à connexion interne. Les fractures de piliers sont rares en implantologie. Mais dans le cas où le fragment ne peut pas être retiré, elles mènent au retrait de l'implant ostéo-intégré.

Il existe de nombreux types de connectiques permettant de relier le pilier à l'implant, dans un souci de simplification il est possible de les classer en connexions externes et connexions internes.



Figure 90 : Exemples de différents types de connectiques ²⁰⁰

- a : Connexion hexagonale externe
- b : Connexion hexagonale interne
- c : Connexion conique interne (cône-morse)
- d : Implant mono-bloc

IV.1.4.1 Diagnostic

IV.1.4.1.1 Examen clinique

A l'examen clinique, en cas d'élément unitaire, on peut observer que la coiffe implanto-portée n'est plus solidaire de l'implant. Elle comporte toujours le fragment coronaire du pilier, alors que le fragment apical est resté bloqué dans le fût implantaire.

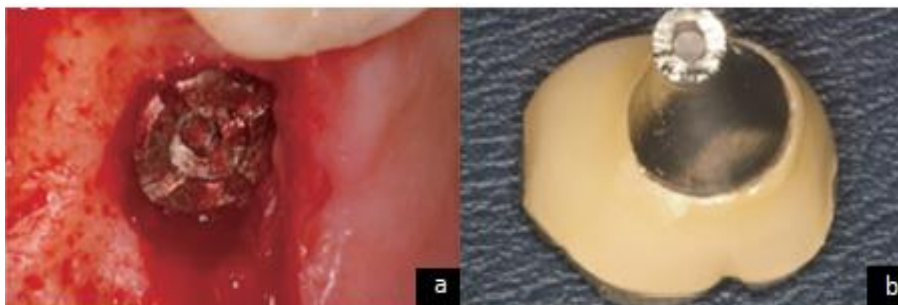


Figure 91 : Fracture de piliers à connexion interne ¹⁸²

- a : Vue intrabuccale de l'implant
- b : Pilier sectionné

IV.1.4.1.2 Examen radiologique

Celui-ci met en évidence le fragment apical du piler, sa taille, ainsi que sa profondeur. On peut alors déjà estimer le niveau de difficulté pour ôter le fragment cassé.

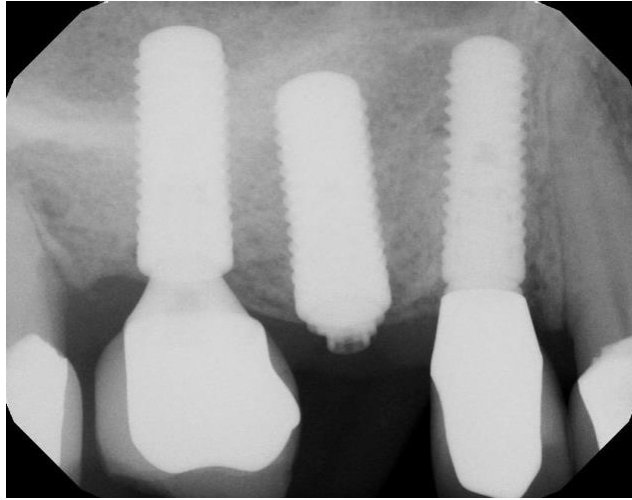


Figure 92 : Radiographie mettant en évidence la fracture du pilier et de sa vis ²⁰¹

IV.1.4.2 Etiologies des fractures de piliers

Les étiologies sont les mêmes que pour les dévissages et les fractures des vis de piliers et des vis de prothèses, elles ne sont donc pas développées ici. On peut cependant aborder l'influence du type de connexions.

De nombreuses études présentent les piliers à connexions internes comme plus à risque de fractures par rapport aux connexions externes ^{202,203}, même si le consensus n'est pas total ²⁰⁴. De manière générale, il est admis que les connexions internes sont plus vulnérables aux complications mécaniques, tandis que les connexions externes sont plus vulnérables aux problèmes biologiques.

On peut noter une différence significative entre les piliers en titane et ceux en zircone. Les piliers en titane se fracturent sous une force moyenne de 270 Newton pour 81 932 cycles en moyenne. Alors que les piliers zircone fracturent sous une force moyenne de 140 Newton pour 26 296 cycles en moyenne ²⁰⁵.

IV.1.4.3 Statistiques des fractures de piliers

Lors d'une étude rétrospective menée en 2015 sur 450 implants Ankylos® (implants à connexion interne) implantés sur 275 patients de décembre 2005 à décembre 2012, Shim et Byoung-Eun ¹⁸² ont pu observer dix fractures de piliers (soit 2,2%), toutes associées à la fracture de la vis de piliers et toutes situées au niveau du col du piler. Sur les dix patients présentant des fractures de piliers, 30 % des patients avaient des para-fonctions.

Sur les dix fractures, 40% ont entraînés le retrait des implants concernés du fait de l'impossibilité d'ôter le fragment du piler et de sa vis. De plus 70% des fractures se sont produites au niveau de secteurs molaires.

IV.1.5.4 Gestion des fractures de piliers

La méthode à appliquer dépend du type de piliers, il faut notamment différencier les connexions internes des connexions externes ainsi que la localisation de la fracture. De plus, les fractures des piliers et les fractures de vis de piliers sont intimement liées.

IV.1.5.4.1 Pilier à connexion externe

Le retrait d'un pilier à connexion externe fracturé est aisé, seule le retrait de sa vis peut être problématique (voir chapitre « IV.1.4.4 Gestion des dévissages et fractures des vis de piliers et de prothèses »).

IV.1.5.4.2 Pilier à connexion interne

Sur les piliers de type cône morse, une partie du pilier (celle se situant dans l'implant) peut rester coincée dans le filetage implantaire. Dans cette situation, la manœuvre de retrait est plus complexe. En effet, le fragment de piliers est bloqué à l'intérieur du fût implantaire rendant difficile sa mobilisation.

On peut, dans certains cas, utiliser un tourne gauche pour mobiliser la partie apicale du fragment du pilier.

Cet instrument s'utilise manuellement ou avec une clé dynamométrique. Une fois en place, il faut tourner dans le sens anti-horaire. Lorsque la friction avec le fragment de piliers fracturé devient plus importante que la force de rétention de celui-ci, le fragment se met à tourner avec le tourne gauche, permettant sa libération.

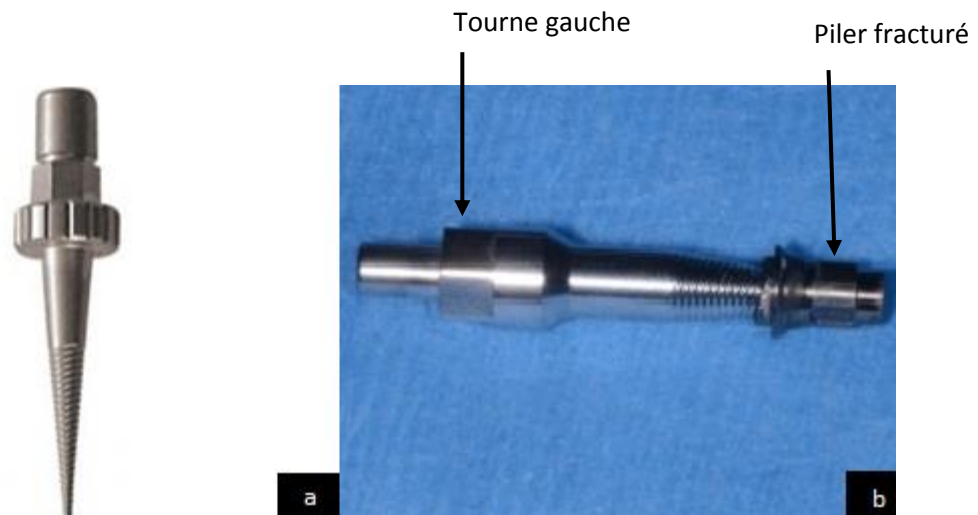


Figure 93 : Présentation du tourne gauche ²⁰¹ :

a : Tourne gauche

b : Fragment de piliers retiré à l'aide d'un tourne gauche




Figure 94 : Dépose d'un fragment de piliers ²⁰⁶ :

a : Reconstitution du pilier avec le fragment de vis : visualisation de la fracture

b : Tourne gauche avec la portion apicale du pilier

Le fragment apical du pilier est souvent associé au fragment apical de sa vis. Leurs retraits sont intimement liés, le retrait de la vis conduit au retrait du pilier en lui-même.

IV.2 Problématiques liées à l'implant

IV.2.1 Fractures implantaires

Cet évènement, bien que rare, pose des difficultés de par la complexité de la prise en charge des cas clinique. En effet, réaliser le retrait d'un implant ostéo-intégré de manière atraumatique afin de permettre une reprise du traitement par la suite est un acte délicat. Le retrait de l'implant n'est généralement pas réalisé lors du rendez-vous d'urgence mais lors d'une deuxième séance.

IV.2.1.1 Diagnostic

IV.2.1.1.1 Examen clinique

- Lorsqu'il s'agit d'éléments unitaires, on peut observer la mobilité, voire la perte de l'élément prothétique. Il peut aussi y avoir des écoulements d'exsudats le long du ou des implant(s) concerné(s), la zone peut être douloureuse et un mauvais goût peut être décrit par le patient.

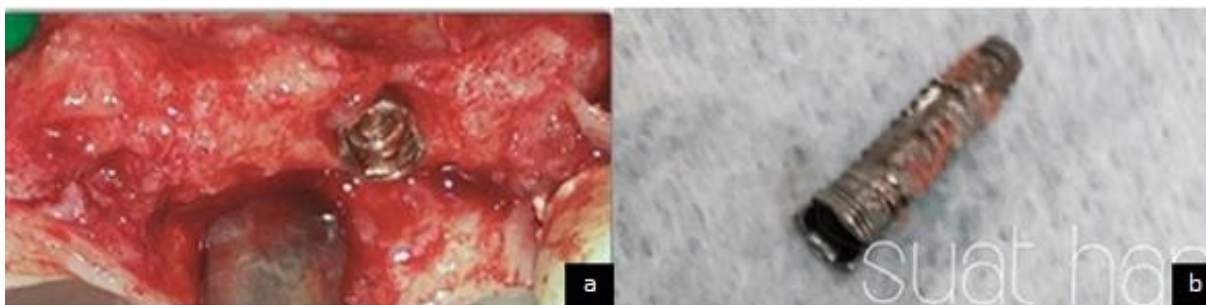


Figure 95 : Retrait d'un implant fracturé en position de 22²⁰⁷ :

a : Vue intra-buccale de la situation clinique

b : Implant retiré

IV.2.1.1.2 Examen radiologique

La fracture visible à la radiographie est souvent associée à une lyse osseuse.^{208,209}

- Lors de reconstructions plurales, la mobilité du fragment implantaire peut être difficile à mettre en évidence, la prise d'un cliché radiographique permet de confirmer le diagnostic.

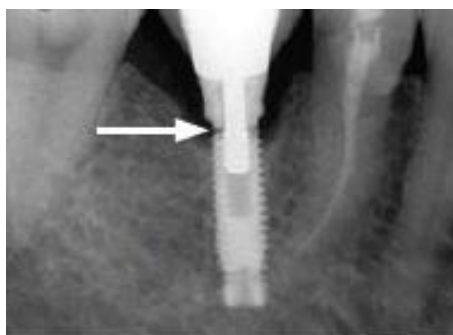


Figure 96 : Radiographie mettant en évidence un implant fracturé au niveau du col implantaire¹⁸¹

IV.2.1.2 Etiologies des fractures d'implants

Une surcharge occlusale ou un ajustement non passif de la prothèse peut causer des dévissages ou des fractures des vis (de prothèses ou de piliers) avant de provoquer une fracture implantaire ²¹⁰. Ces complications doivent être vécues par le praticien comme des éléments d'alertes ^{208,211,212}.

IV.2.1.2.1 Etiologies liées à l'implant

Certains fabricants ont par le passé créé des implants possédant des événements apicaux. Ceux-ci peuvent être des zones de fragilité, ils ont été depuis abandonnés ⁸⁹.

L'utilisation d'implants de diamètres inférieurs à 4 mm en secteur molaire constitue un facteur de risque de fractures ²⁰⁹.

Plus le diamètre implantaire augmente, plus la résistance à la fracture augmente ¹⁷⁴. Les implants larges sont donc à privilégier au niveau des secteurs postérieurs, notamment lors de reconstruction unitaire.

Le rapport longueur couronne/longueur d'implant ne semble pas avoir de rôles sur le risque de fractures implantaires, comme cela a pu être pensé dans le passé.

IV.2.1.2.2 Etiologies liées à la prothèse

La présence d'interférences ou de prématurités peut induire des surcharges mécaniques nocives pour l'implant.

La fatigue des métaux due à une surcharge biomécanique semble être la cause la plus fréquente ^{213,214}.

Le stress mécanique causé par une absence de passivité entraîne des tensions constantes au niveau de l'implant pouvant mener à sa fracture ^{89,215}.

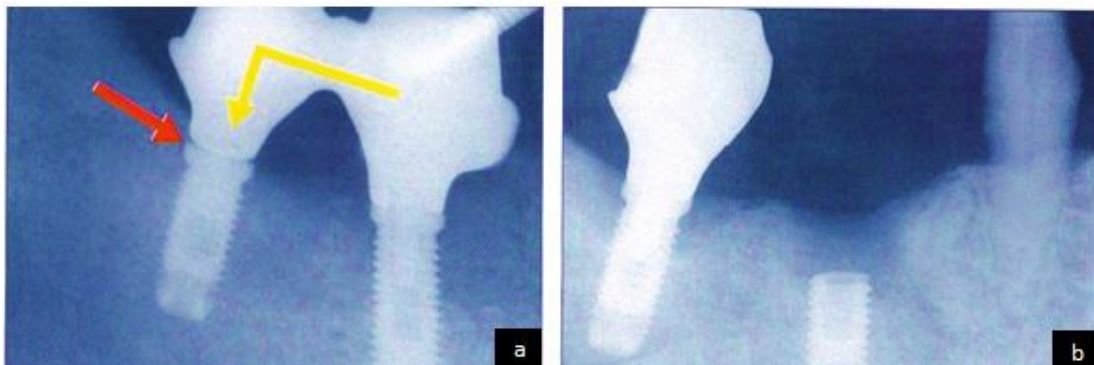


Figure 97 : Radiographies rétro-alvéolaires mettant en évidence un défaut d'adaptation de la prothèse ⁸⁹ :

a : Le défaut d'ajustage du bridge (flèche rouge) occasionne un bras de levier défavorable pour l'implant mésial

b : Fracture de l'implant après trois ans

Parmi les étiologies liées à la prothèse pouvant entraîner des fractures d'implant on peut aussi citer :

- La présence d'un, ou à fortiori de plusieurs éléments en cantilever ²⁰⁹.
- En prothèse amovible à rétentions complémentaires, la réduction de la surface d'appui muqueux entraîne une surcharge fonctionnelle au niveau des implants ²¹⁶.
- Avoir un nombre insuffisant d'implants lors de reconstitutions plurales ²¹⁷.

IV.2.1.2.3 Etiologies liées au patient

Lors d'une étude menée par Balshi en 1996 ²¹⁸, tous les patients ayant connu une fracture implantaire présentaient des para-fonctions.

D'autre part, le bruxisme est cité dans de nombreux articles comme faisant partie des « facteurs patient » les plus importants dans la survenue de fractures implantaires ^{213,219}.

IV.2.1.2.4 Etiologies liées aux spécificités de l'implantologie

Comme nous avons pu le voir précédemment, l'absence de récepteurs proprioceptifs autour des implants entraîne une augmentation de la puissance masticatoire qui est un facteur favorisant la survenue des fractures d'implants.

IV.2.1.2.5 Etiologies liées à la perte osseuse

Les fractures d'implants sont dues, pour la majorité, à une surcharge occlusale. Ces surcharges occlusales sont dues à une combinaison de forces para-fonctionnelles, à des résorptions osseuses péri-implantaires, ainsi qu'à la localisation postérieure des implants ²¹³.

Lorsque la perte osseuse verticale coïncide avec la limite apicale de la vis de piliers, le risque de fractures de l'implant augmente considérablement ^{185,213} du fait de la concentration des contraintes à ce niveau.

La perte osseuse peut parfois être la cause et non la conséquence de la fracture implantaire ^{208,213,219}.

IV.2.1.3 Statistiques des fractures implantaires

IV.2.1.3.1 Taux de survenue

On observe en moyenne 0,14% à 0,2% de fractures implantaires à cinq ans ^{218,220}.

IV.2.1.3.2 Localisation de l'implant et de la fracture sur l'implant

Comme le montre la figure 98 extrait d'une étude rétrospective de Rangert et al. en 1995 ²¹⁹, sur trente-neuf implants fracturés, trente-cinq (90%) étaient en région postérieure.

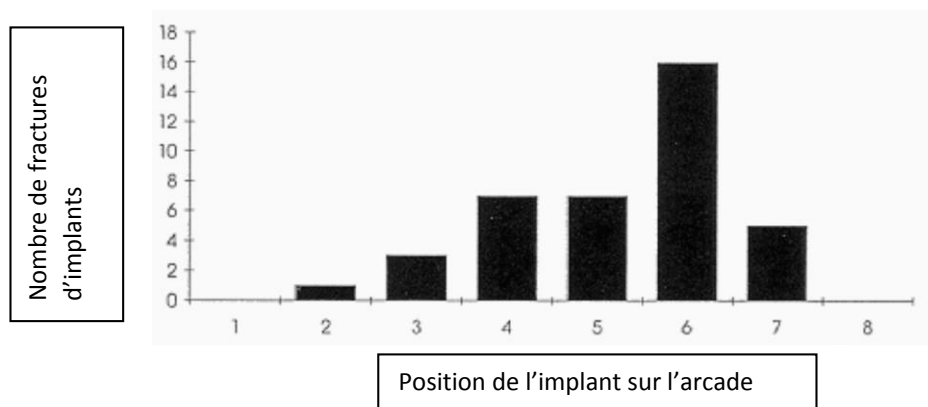


Figure 98 : Nombre d'implants fracturés en fonction de la localisation dentaire ²¹⁹

On peut observer que les fractures implantaire sont plus fréquentes dans les secteurs postérieurs.

Dans une autre étude de Balshi en 1996 ²¹⁸, 6 fractures sur 8 ont été observées en secteur molaire sur 4 045 implants sur cinq ans.

Cela peut s'expliquer par la largeur de la table occlusale qui est supérieur à celle des prothèse situées en secteur antérieur. Ce qui implique une augmentation des forces s'exerçant sur l'implant. La position postérieure des implants près de l'articulation temporo-mandibulaire crée une situation mécaniquement défavorable du fait d'une plus haute transmission de force. Les taux de fractures implantaire sont similaires au maxillaire et à la mandibule, selon certains articles ²⁰⁸.

D'autres affirment qu'il y a plus de fractures d'implants au maxillaire ^{213,215}. Cela pourrait être dû au type d'os rencontré au maxillaire qui est plus souple ce qui favoriserait des forces de flexion plus importantes.

Au niveau de l'implant lui-même, les fractures peuvent se situer à n'importe quel niveau. Mais c'est au niveau du tiers cervical de l'implant que les fractures sont le plus fréquentes, car c'est à ce niveau que les contraintes mécaniques sont les plus importantes.

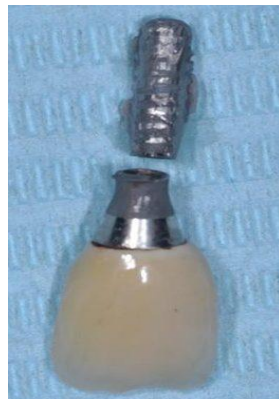


Figure 99 : Fracture d'un implant au niveau du col implantaire ²²¹

IV.2.1.3.3 Influence de la durée de mise en fonction de l'implant

Selon Rangert and al. en 1995 ²¹⁹, la durée moyenne de fonction des implants avant fracture est de 32 mois. Mais ce facteur ne semble pas avoir un impact important.

IV.2.1.3.4 Influence du type de connexion

La survenue de fractures implantaire semble plus fréquente sur les implants à connexion interne ²⁰².

IV.2.1.3.5 Influence du type de reconstruction

Comme le montre la figure 100, les taux de fractures sont plus élevés lors de reconstructions partielles (1,5%) que lors de reconstructions d'arcades complètes (0,2%)^{208,219}.

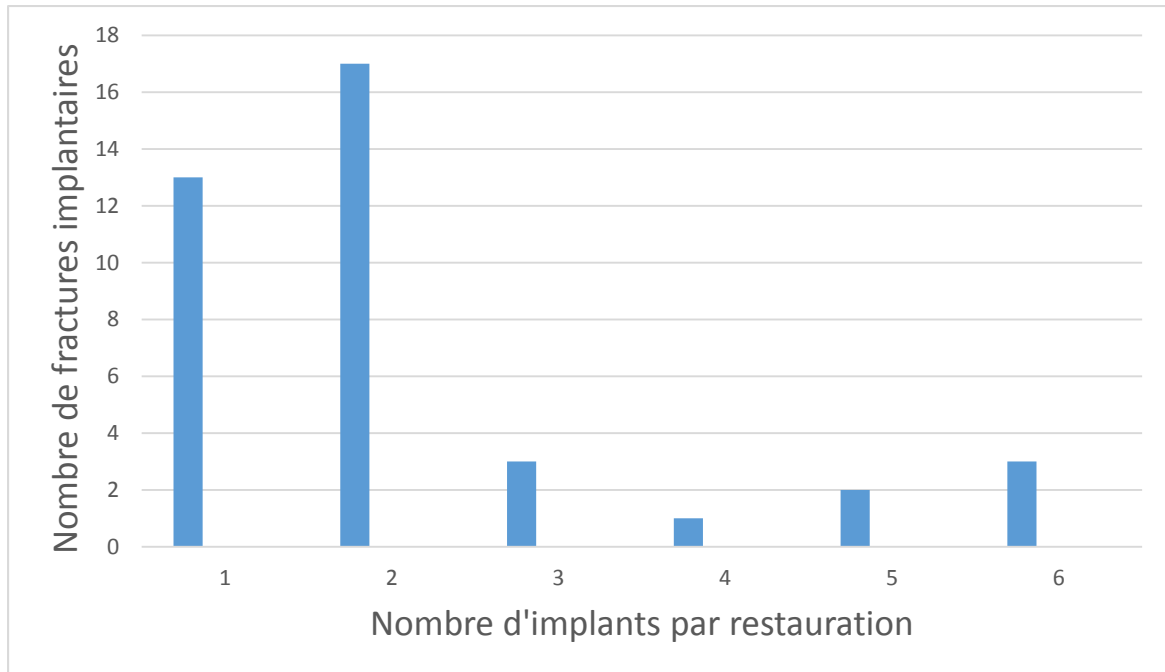


Figure 100 : Fractures d'implants selon le nombre d'implants par restauration²¹⁹

Cela peut s'expliquer par le fait que les contraintes sont mieux réparties lors de reconstructions complètes.

IV.2.1.4 Gestion des fractures d'implants

En urgence, la douleur et un éventuel foyer infectieux sont traités. Le retrait de l'implant se fait dans un second temps. Une ordonnance est remise au patient : des antibiotiques : amoxicilline 1 gramme matin et soir pendant sept jours (en cas d'allergie clindamycine 600 milligrammes matin et soir). Des antalgiques sont prescrits en fonction de l'échelle visuelle analogique de la douleur (EVA).

Le choix du matériel pour le retrait d'un implant dépend essentiellement de son niveau d'ostéo-intégration, de sa longueur et de la possibilité d'accéder à la partie interne de l'implant.

Lorsque l'implant est retiré, la mise en place d'un nouvel implant peut se faire dans la même séance sauf en cas de foyer infectieux. Pour rechercher une stabilité primaire correcte, on peut utiliser un implant de diamètre et/ou de longueur plus importants.

Bert et Leclercq dans leur livre intitulé « Dépose et remplacement d'un implant », paru en 2012²²², décrivent une étude menée de 1987 à 2003, 57 implants ayant subi une complication mécanique ont été immédiatement remplacés par un implant de plus gros diamètre ou de plus grande longueur. Les résultats, avec 5 ans minimum de recul, montrent 56 succès et un échec lié à une stabilité primaire médiocre de l'implant. Les auteurs ont obtenu 98,25% de succès.

Si la mise en place d'un implant de diamètre et/ou de longueur supérieurs à l'implant à remplacer est impossible, il faut attendre six à huit semaines pour la mise en place d'un implant aux dimensions identiques. De même pour un site présentant un foyer infectieux.

Il existe aussi des cas où la dépose du fragment apical n'est pas possible pour des raisons techniques ou médicales, le fragment est alors laissé en place. Il faut trouver d'autres alternatives (mise en place d'un implant plus court...).

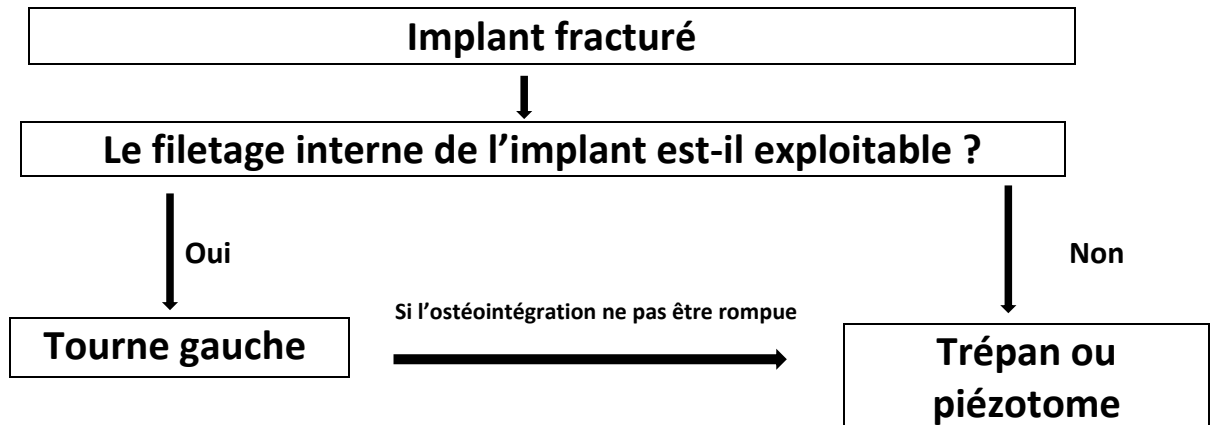


Figure 101 : Diagramme décisionnel en cas de fractures d'implants

IV.2.2 Péri-implantites

Les péri-implantites font partie des complications implantaire les plus fréquentes et les plus redoutées par le clinicien. Leurs survenues font appel à de nombreux facteurs étiologiques qui ne sont pas encore parfaitement tous connus et elles aboutissent fréquemment à la perte du ou des implants concerné(s). Cependant, il ne s'agit pas d'une urgence en implantologie à proprement parler. En effet, cela concerne plus la parodontologie du fait de la nature des tissus atteints. Cette maladie est en plein essor, il est indispensable de savoir la repérer et la traiter.

IV.2.2.1 Diagnostic

IV.2.2.1.1 Examen clinique

Lors d'une péri-implantite, il est possible d'observer à l'examen clinique une rougeur des tissus mous péri-implantaires, un saignement au sondage parodontal, une suppuration, une lymphadénopathie, un mauvais goût décrit par le patient et même dans les stades terminaux une mobilité de l'implant. L'absence de douleur augmente le retard de diagnostic des péri-implantites.

La mucosite, stade initial de la péri-implantite correspond à une inflammation réversible des tissus mous supra-crestaux autour des implants²²³, sans perte d'os péri-implantaire. Lorsque la mucosite évolue en péri-implantite, il y a une apparition de poches parodontales profondes avec suppuration et une perte d'os marginal.

Le sondage parodontal autour de l'implant permet de mettre en évidence l'apparition de ce phénomène.

Dans cette étude de Schou et al. menée sur des singes en 2002 ²²⁴, le niveau osseux est généralement maintenu autour des implants et des dents en cas de bonne santé péri-implantaire et muqueuse ainsi qu'en cas de légères ou de sévères mucosites ou gingivites. Par contre, on observe 2 à 4 mm d'os perdu dans le groupe des péri-implantites et des parodontites.

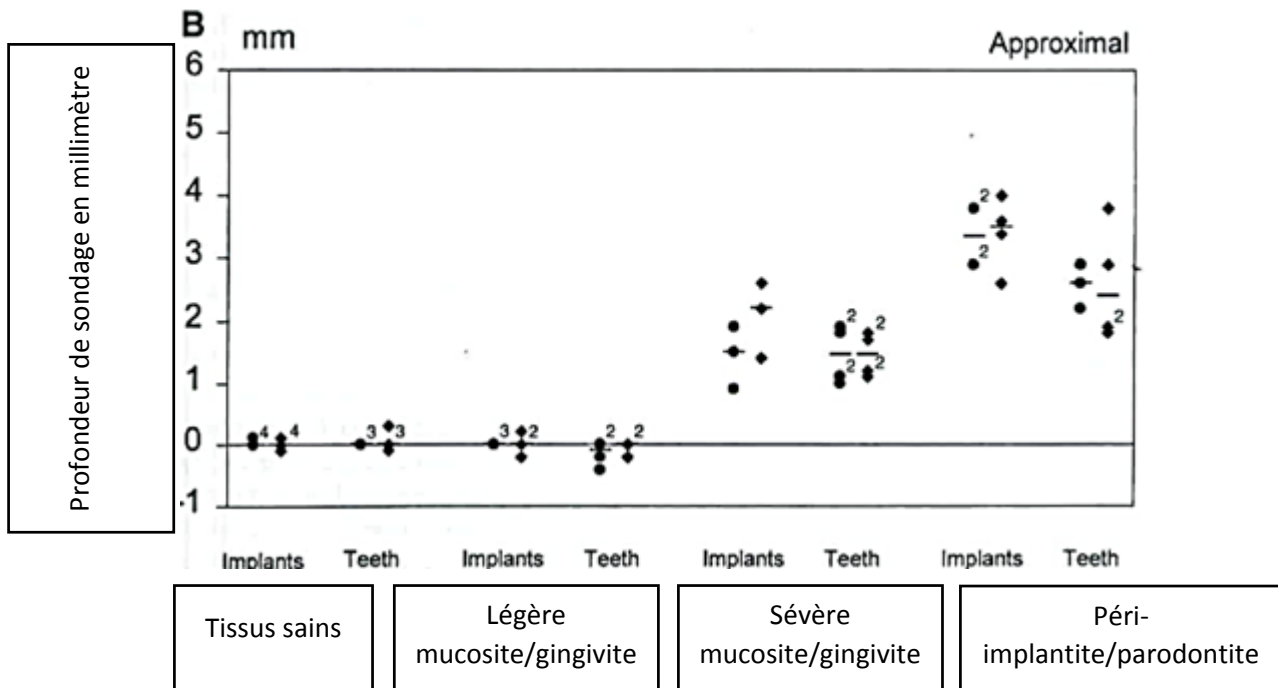


Figure 102 : Profondeur de sondage en fonction de l'état de santé parodontal péri-implantaire et péri-dentaire ²²⁴

Le saignement au sondage indique la présence d'inflammation au niveau de la muqueuse péri-implantaire et péri-dentaire. Il peut être utilisé comme un indice pour la perte du tissu de soutien ²²³.

Le diagnostic précoce d'une péri-implantite peut conduire à une intervention non-chirurgicale qui peut entraîner le maintien du niveau osseux ainsi que la préservation de l'implant ²²⁵.

IV.2.2.1.2 Examen radiographique

Les clichés radiologiques sont utilisés pour évaluer le niveau du support osseux autour des implants et confirmer l'examen clinique fait préalablement ²²³.

Une perte osseuse variant de 1,5 mm la première année et de 0,2 mm par an ensuite est considérée comme normale et ne signe pas la présence d'une péri-implantite ²²³.

IV.2.2.1.3 Examens biologiques

Des prélèvements microbiologiques peuvent être effectués au niveau des sites péri-implantaires pour compléter les examens cliniques. Ainsi que des examens de biologie sanguine afin d'écartier toute maladie systémique pouvant être en lien avec la péri-implantite.

IV.2.2.2 Statistiques

Il existe une difficulté pour établir le taux de prévalence des péri-implantites. En effet, les critères de diagnostics sont difficiles à établir de manière claire, ce qui explique les variations des taux de péri-implantites observées selon les études.

Dans méta-analyse d'Atieh and al. réalisée en 2013 ²²⁶, il est observé qu'en moyenne 9,6% des implants sont touchés par une péri-implantite.

IV.2.2.3 Gestion des péri-implantites

Après la pose du diagnostic, lors de la consultation d'urgence, il est possible de retirer l'élément prothétique et de placer un pilier de cicatrisation.

Le but du traitement, dans un premier temps est de réduire la charge bactérienne au niveau péri-implantaire, pour cela il faut :

- Effectuer un débridement mécanique (associé à une application d'antiseptique local)
- Effectuer un traitement antimicrobien localisé et/ou systémique
- Donner des conseils d'hygiène bucco-dentaire au patient

Dans un second temps, après réévaluation de l'efficacité des techniques non chirurgicales le praticien peut évaluer la nécessité de passer aux techniques chirurgicales.

La prise en charge des péri-implantites doit se faire dès les premiers signes cliniques afin d'être le plus efficace possible. Cependant leurs caractères souvent indolores dans les stades initiaux conduisent à d'importants retards de diagnostic et donc de prise en charge. D'où l'importance d'insister auprès des patients sur l'importance de la maintenance implantaire.

Conclusion

La gestion des urgences au cabinet dentaire fait partie intégrante de la mission quotidienne du chirurgien-dentiste. Leurs survenues découlent d'étiologies multiples, qui sont parfois difficiles à appréhender.

C'est pourquoi, le référencement des étiologies ainsi que l'étude de la fréquence de survenue de ces échecs prothétiques, font partie intégrante de ce travail. Lors du traitement de ces urgences, la mise en évidence de l'étiologie est indispensable. Le diagnostic doit être établi après un examen clinique rigoureux, souvent complété d'un examen radiologique. Effectuer uniquement le traitement en première intention risque de reconduire à un échec à plus ou moins court terme. Une fois le facteur causal identifié, celui-ci, peut être supprimé et le nouveau traitement est réalisé dans de meilleures conditions.

La consultation d'urgence, est une consultation particulière en de nombreux points. Elle nécessite une bonne organisation au sein du cabinet dentaire. Le rôle de l'assistante peut être primordial dans la planification de ce rendez-vous. Le bon questionnement du patient lors de l'entretien téléphonique prend ici toute son importance. Cette consultation nécessite aussi de la part du praticien, une bonne réactivité dans la prise de décisions face à un patient, qui lui est dans une situation de vulnérabilité et où le facteur stress est souvent bien plus important que pour une consultation de routine. Le praticien doit aussi faire face à l'incompréhension, voir à la colère que peut ressentir le patient vis-à-vis du praticien qui à réaliser le traitement prothétique. En effet, lorsqu'un patient accepte un plan de traitement prothétique quel qu'il soit, cela représente pour lui, un investissement moral, temporel et financier. On peut donc facilement comprendre les émotions émanant de ce patient.

Le praticien doit savoir rester confraternel en toutes circonstances, malgré l'insistance, parfois, du patient sur la qualité du travail d'un confrère.

L'exercice est parfois difficile mais indispensable au respect de notre déontologie. On aurait pu compléter ce travail par des fiches cliniques, pouvant servir de supports aux étudiants en odontologie pour qui l'exercice de la gestion des urgences est dans les premières années bien difficile. En effet, il faut en un minimum de temps faire le lien entre les connaissances théoriques acquises et chaque situation clinique. La diversité des restaurations prothétiques et l'évolution permanente des techniques ne facilitant pas cette tâche. La réalisation d'un catalogue de fiches traitant des grands types d'urgences rencontrés en prothèse pourrait être un support intéressant. Il permettrait à l'étudiant d'acquérir de la méthodologie pour la gestion de la consultation d'urgence elle-même : anticipation pour la préparation de son plateau technique, nécessité ou non d'une prescription médicale, erreurs à éviter. D'autre part, ce support permettrait de rassurer l'étudiant dans ses prises de décisions. Un étudiant plus sûr de lui, prendra de bonnes décisions plus rapidement et sera plus performant car mieux organisé, il ne sera pas envahi par un stress parfois paralysant face à une situation qu'il ne connaît ou ne maîtrise pas ou qui n'est pas « classique ». Enfin, l'assurance du praticien a un fort impact sur le niveau de stress du patient, et il est évident qu'un patient confiant est beaucoup plus facile à prendre en charge.

Bibliographie

1. Réparation de prothèse [Internet]. Protadent - Clinique Anjou Saint-Léonard Marcel Talmaci. [cité 24 oct 2018]. Disponible sur: <https://www.protadent.ca/service/reparation-de-prothese/>
2. Vallittu PK, Lassila VP, Lappalainen R. Evaluation of damage to removable dentures in two cities in Finland. *Acta Odontol Scand.* déc 1993;51(6):363- 9.
3. De Souza Júnior JA, Garcia RCMR, Moura JS, Del Bel Cury AA. Influence of a cobalt-chromium metal framework on surface roughness and Knoop hardness of visible light-polymerized acrylic resins. *J Appl Oral Sci.* juin 2006;14(3):208- 12.
4. CheyLan J-M, Archien C. Biocompatibilité des métaux, alliages et céramiques dentaires. 2005;16:18.
5. Najeeb S, Zafar MS, Khurshid Z, Siddiqui F. Applications of polyetheretherketone (PEEK) in oral implantology and prosthodontics. *J Prosthodont Res.* janv 2016;60(1):12- 9.
6. Zoidis P, Papathanasiou I, Polyzois G. The Use of a Modified Poly-Ether-Ether-Ketone (PEEK) as an Alternative Framework Material for Removable Dental Prostheses. A Clinical Report. *J Prosthodont.* oct 2016;25(7):580- 4.
7. Darbar UR, Huggett R, Harrison A. Denture fracture--a survey. *Br Dent J.* 7 mai 1994;176(9):342- 5.
8. Takamiya AS, Monteiro DR, Marra J, Compagnoni MA, Barbosa DB. Complete denture wearing and fractures among edentulous patients treated in university clinics. *Gerodontology.* juin 2012;29(2):e728-734.
9. Behr M, Zeman F, Passauer T, Koller M, Hahnel S, Buegers R, et al. Clinical performance of cast clasp-retained removable partial dentures: a retrospective study. *Int J Prosthodont.* avr 2012;25(2):138- 44.
10. Hofmann E, Behr M, Handel G. Frequency and costs of technical failures of clasp- and double crown-retained removable partial dentures. *Clin Oral Investig.* juin 2002;6(2):104- 8.
11. ID n°27/28 Vol.96 - 16 Juillet 2014 [Internet]. [cité 24 oct 2018]. Disponible sur: <https://www.information-dentaire.fr/0115-2205-ID-n27-28-Vol-96-16-Juillet-2014.html>
12. Prédine-Hug F. Approche rationalisée des urgences bucco-dentaires : Guide pratique. Paris: EDP Santé; 2013. 135 p.
13. Budtz-Jørgensen E. Oral mucosal lesions associated with the wearing of removable dentures. *J Oral Pathol.* avr 1981;10(2):65- 80.
14. Jankittivong A, Aneksuk V, Langlais RP. Oral mucosal lesions in denture wearers. *Gerodontology.* mars 2010;27(1):26- 32.
15. Mikkonen M, Nyssönen V, Paunio I, Rajala M. Prevalence of oral mucosal lesions associated with wearing removable dentures in Finnish adults. *Community Dent Oral Epidemiol.* juin 1984;12(3):191- 4.

16. Hue O, Berteretche M-V. Prothèse adjointe complète : la mise en condition tissulaire est-elle toujours d'actualité ? *Actual Odonto-Stomatol.* 1 juin 2014;(268):24- 8.
17. Ingestion de corps étrangers [Internet]. [cité 24 oct 2018]. Disponible sur: <https://www.info-radiologie.ch/ingestion-corps-etranagers.php>
18. Bolla M, Bennani V. La reconstitution corono-radiculaire préprothétique des dents dépulpées. Guide clinique. édition Cdp. 1999.
19. Kahn FH, Rosenberg PA, Schulman A, Pines M. Comparison of fatigue for three prefabricated threaded post systems. *J Prosthet Dent.* févr 1996;75(2):148- 53.
20. Sorensen JA, Martinoff JT. Intracoronar reinforcement and coronal coverage: a study of endodontically treated teeth. *J Prosthet Dent.* juin 1984;51(6):780- 4.
21. Naumann M, Sterzenbach G, Dietrich T, Bitter K, Frankenberger R, von Stein-Lausnitz M. Dentin-like versus Rigid Endodontic Post: 11-year Randomized Controlled Pilot Trial on No-wall to 2-wall Defects. *J Endod.* nov 2017;43(11):1770- 5.
22. Smith BJ. Removal of fractured posts using ultrasonic vibration: an in vivo study. *J Endod.* oct 2001;27(10):632- 4.
23. Khayat A, Lee SJ, Torabinejad M. Human saliva penetration of coronally unsealed obturated root canals. *J Endod.* sept 1993;19(9):458- 61.
24. Roulet J-F, Degrange M, éditeurs. *Adhesion: The Silent Revolution in Dentistry.* 1 édition. Chicago: Quintessence Pub Co; 2000. 369 p.
25. Gonthier S, Cheylan J., Degrange M. Scellement et collage des reconstitutions corono-radiculaires. *Cah Prothèse.* 2011;113 : 35-46.
26. Bruce WL, Stevens L. Strength properties of three zinc phosphate cements mixed to two different consistencies. *Aust Dent J.* avr 1989;34(2):132- 5.
27. Abou-Rass M, Jann JM, Jobe D, Tsutsui F. Preparation of space for posting: effect on thickness of canal walls and incidence of perforation in molars. *J Am Dent Assoc.* juin 1982;104(6):834- 7.
28. Standlee JP, Caputo AA, Hanson EC. Retention of endodontic dowels: effects of cement, dowel length, diameter, and design. *J Prosthet Dent.* avr 1978;39(4):400- 5.
29. Assif D, Oren E, Marshak BL, Aviv I. Photoelastic analysis of stress transfer by endodontically treated teeth to the supporting structure using different restorative techniques. *J Prosthet Dent.* mai 1989;61(5):535- 43.
30. Rosenstiel F, Martin F, Junhei Fujimoto. *Contemporary Fixed Prosthodontics.* (30 mai 2006). Fourth Edition; 2015. 1152 p.
31. Smith C., Schutman N, Wasson N. Critères biomécaniques des faux moignons à tenons préfabriqués. *Quintessence Int.* 1999;20: 99-106.
32. Exbrayat J, Schittly J, Borel J.C. *Manuel de prothèse fixée unitaire.* Paris: Masson. 1991.

33. Cohen BI, Musikant BL, Deutsch AS. Comparison of the retentive properties of two hollow-tube post systems to those of a solid post design. *J Prosthet Dent.* sept 1993;70(3):234- 8.
34. Hiraishi N, Kitasako Y, Nikaido T, Nomura S, Burrow MF, Tagami J. Effect of artificial saliva contamination on pH value change and dentin bond strength. *Dent Mater.* juill 2003;19(5):429- 34.
35. Macchi RL, Capurro MA, Herrera CL, Cebada FR, Kohen S. Influence of endodontic materials on the bonding of composite resin to dentin. *Endod Dent Traumatol.* févr 1992;8(1):26- 9.
36. Schwartz R, Davis R, Hilton TJ. Effect of temporary cements on the bond strength of a resin cement. *Am J Dent.* juin 1992;5(3):147- 50.
37. Martinho FC, Carvalho CAT, Oliveira LD, de Lacerda AJF, Xavier ACC, Augusto MG, et al. Comparison of different dentin pretreatment protocols on the bond strength of glass fiber post using self-etching adhesive. *J Endod.* janv 2015;41(1):83- 7.
38. Aboudharam G, Laurent M. Evolutions et indications des reconstitutions corono-radiculaires indirectes. *Cah Prothèse.* 2001;116, 61-71.
39. Ma H, Shen L, Liu K, Su L. Clinical evaluation of residual crowns and roots restored by glass fiber post and core, cast metal post and core or directly. *Hua Xi Kou Qiang Yi Xue Za Zhi.* févr 2013;31(1):45- 8.
40. Marchionatti AME, Wandscher VF, Rippe MP, Kaizer OB, Valandro LF. Clinical performance and failure modes of pulpless teeth restored with posts: a systematic review. *Braz Oral Res.* 3 juill 2017;31:e64.
41. Skupien JA, Sarkis-Onofre R, Cenci MS, Moraes RR de, Pereira-Cenci T. A systematic review of factors associated with the retention of glass fiber posts. *Braz Oral Res.* 2015;29.
42. Walton RE. Vertical root fracture: Factors related to identification. *J Am Dent Assoc.* 2017;148(2):100- 5.
43. Diagnostic des fractures longitudinales dentaires [Internet]. *Information Dentaire.* [cité 24 oct 2018]. Disponible sur: http://_65430983298_1_1364270400.id.elteg.net/011025-23351-Diagnostic-des-fractures-longitudinales-dentaires.html
44. Prexion | Case Studies [Internet]. [cité 24 oct 2018]. Disponible sur: <http://www.prexion.com/case-studies/>
45. Zunzarren R. *Guide clinique d'odontologie.* 2e édition. Elsevier Masson; 2014. 336 p.
46. Rivera EM, Walton RE. Longitudinal tooth cracks and fractures: an update and review. *Endodontic Topics.* 1 nov 2015;33(1):14- 42.
47. Pjetursson BE, Tan K, Lang NP, Brägger U, Egger M, Zwahlen M. A systematic review of the survival and complication rates of fixed partial dentures (FPDs) after an observation period of at least 5 years. *Clin Oral Implants Res.* déc 2004;15(6):667- 76.
48. Morgano SM. Restoration of pulpless teeth: application of traditional principles in present and future contexts. *J Prosthet Dent.* avr 1996;75(4):375- 80.

49. Sorensen JA, Engelman MJ. Ferrule design and fracture resistance of endodontically treated teeth. *J Prosthet Dent.* mai 1990;63(5):529- 36.
50. Juloski J, Radovic I, Goracci C, Vulicevic ZR, Ferrari M. Ferrule effect: a literature review. *J Endod.* janv 2012;38(1):11- 9.
51. Tan K, Pjetursson BE, Lang NP, Chan ESY. A systematic review of the survival and complication rates of fixed partial dentures (FPDs) after an observation period of at least 5 years. *Clin Oral Implants Res.* déc 2004;15(6):654- 66.
52. Tal H, Soldinger M, Dreiangel A, Pitaru S. Responses to periodontal injury in the dog: removal of gingival attachment and supracrestal placement of amalgam restorations. *Int J Periodontics Restorative Dent.* 1988;8(3):44- 55.
53. Brägger U, Lauchenauer D, Lang NP. Surgical lengthening of the clinical crown. *J Clin Periodontol.* janv 1992;19(1):58- 63.
54. Morimoto S, Rebello de Sampaio FBW, Braga MM, Sesma N, Özcan M. Survival Rate of Resin and Ceramic Inlays, Onlays, and Overlays: A Systematic Review and Meta-analysis. *J Dent Res.* août 2016;95(9):985- 94.
55. Krämer N, Frankenberger R. Clinical performance of bonded leucite-reinforced glass ceramic inlays and onlays after eight years. *Dent Mater.* mars 2005;21(3):262- 71.
56. Stoll R, Cappel I, Jablonski-Momeni A, Pieper K, Stachniss V. Survival of inlays and partial crowns made of IPS empress after a 10-year observation period and in relation to various treatment parameters. *Oper Dent.* déc 2007;32(6):556- 63.
57. Fasbinder DJ. Clinical performance of chairside CAD/CAM restorations. *J Am Dent Assoc.* sept 2006;137 Suppl:22S-31S.
58. Hajtó J, Marinescu C, Ahlers O. Inlays et onlays en céramique : critères de succès. *Réalités Cliniques* 24, 99-104 (2013).
59. Porcelain Veneer | CEREC | One-Visit Crowns | Charlotte NC [Internet]. *Charlotte Dentist | Cosmetic, Laser, & Implant Dentistry.* 2009 [cité 24 oct 2018]. Disponible sur: <https://www.smilesbypayet.com/2009/11/1-visit-porcelain-veneer/>
60. El-Mowafy O, Brochu J-F. Longevity and clinical performance of IPS-Empress ceramic restorations--a literature review. *J Can Dent Assoc.* avr 2002;68(4):233- 7.
61. IPS e.max. Vitro-céramique Ivoclar Vivadent [Internet]. [cité 24 oct 2018]. Disponible sur: https://www.labocast.org/dentaires/ips-e_max.htm
62. Kois DE, Isvilanonda V, Chaiyabutr Y, Kois JC. Evaluation of fracture resistance and failure risks of posterior partial coverage restorations. *J Esthet Restor Dent.* avr 2013;25(2):110- 22.
63. Soares CJ, Martins LRM, Pfeifer JMGA, Giannini M. Fracture resistance of teeth restored with indirect-composite and ceramic inlay systems. *Quintessence Int.* avr 2004;35(4):281- 6.
64. Heintze SD, Rousson V. Fracture rates of IPS Empress all-ceramic crowns--a systematic review. *Int J Prosthodont.* avr 2010;23(2):129- 33.

65. Pjetursson BE, Tan WC, Tan K, Brägger U, Zwahlen M, Lang NP. A systematic review of the survival and complication rates of resin-bonded bridges after an observation period of at least 5 years. *Clin Oral Implants Res.* févr 2008;19(2):131 - 41.
66. Chen J, Cai H, Ren X, Suo L, Pei X, Wan Q. A Systematic Review of the Survival and Complication Rates of All-Ceramic Resin-Bonded Fixed Dental Prostheses. *J Prosthodont.* juill 2018;27(6):535 - 43.
67. Kern M. Clinical long-term survival of two-retainer and single-retainer all-ceramic resin-bonded fixed partial dentures. *Quintessence Int.* févr 2005;36(2):141 - 7.
68. Recommandations de la haute autorité de santé en matière inlay/onlay 2009 [Internet]. Disponible sur: https://www.has-sante.fr/portail/upload/docs/application/pdf/2009-10/rapport_inlay_onlay.pdf
69. Hikita K, Van Meerbeek B, De Munck J, Ikeda T, Van Landuyt K, Maida T, et al. Bonding effectiveness of adhesive luting agents to enamel and dentin. *Dent Mater.* janv 2007;23(1):71 - 80.
70. Collares K, Corrêa MB, Laske M, Kramer E, Reiss B, Moraes RR, et al. A practice-based research network on the survival of ceramic inlay/onlay restorations. *Dent Mater.* mai 2016;32(5):687 - 94.
71. Lehmann N, Simon AL, Tirlet G. Edentement unitaire : de l'observation clinique à la prise de décision thérapeutique. (1ère partie). *Rev Odont Stomat.*2006;35, 33-61.
72. Brodeur C, Prevost A, Boudrias P, Helie P. Le pont papillon : causes de descellement. *J Dent Québec* 1990;27:217-224.
73. Shillingburg H. Bases fondamentales en prothèse fixée. 3e ed, Vélizy-Vallacoublay, CdP Initiatives Santé 1998:512.
74. Attal J, Tirlet G. Le gradient thérapeutique : un concept médical pour les traitements esthétiques. 2009;(91 (41/42)):2561 - 8.
75. Wyatt CCL. Resin-bonded fixed partial dentures: what's new? *J Can Dent Assoc.* déc 2007;73(10):933 - 8.
76. Nakajima M, Ogata M, Okuda M, Tagami J, Sano H, Pashley DH. Bonding to caries-affected dentin using self-etching primers. *Am J Dent.* déc 1999;12(6):309 - 14.
77. Magne P, Kim TH, Cascione D, Donovan TE. Immediate dentin sealing improves bond strength of indirect restorations. *J Prosthet Dent.* déc 2005;94(6):511 - 9.
78. Roeder LB, Berry EA, You C, Powers JM. Bond strength of composite to air-abraded enamel and dentin. *Oper Dent.* oct 1995;20(5):186 - 90.
79. Asmussen E, Peutzfeldt A. The influence of relative humidity on the effect of dentin bonding systems. *J Adhes Dent.* 2001;3(2):123 - 7.
80. Erhardt MCG, Cavalcante LMA, Pimenta LAF. Influence of phosphoric acid pretreatment on self-etching bond strengths. *J Esthet Restor Dent.* 2004;16(1):33 - 40; discussion 41.

81. Rotta M, Bresciani P, Moura SK, Grande RHM, Hilgert LA, Baratieri LN, et al. Effects of phosphoric acid pretreatment and substitution of bonding resin on bonding effectiveness of self-etching systems to enamel. *J Adhes Dent.* déc 2007;9(6):537- 45.
82. Morimoto S, Albanesi RB, Sesma N, Agra CM, Braga MM. Main Clinical Outcomes of Feldspathic Porcelain and Glass-Ceramic Laminate Veneers: A Systematic Review and Meta-Analysis of Survival and Complication Rates. *Int J Prosthodont.* févr 2016;29(1):38- 49.
83. Balasubramaniam GR. Predictability of resin bonded bridges - a systematic review. *Br Dent J.* 9 juin 2017;222(11):849- 58.
84. Van Dalen A, Feilzer AJ, Kleverlaan CJ. A literature review of two-unit cantilevered FPDs. *Int J Prosthodont.* juin 2004;17(3):281- 4.
85. Vigolo P, Givani A, Majzoub Z, Cordioli G. Cemented versus screw-retained implant-supported single-tooth crowns: a 4-year prospective clinical study. *Int J Oral Maxillofac Implants.* avr 2004;19(2):260- 5.
86. Hebel KS, Gajjar RC. Cement-retained versus screw-retained implant restorations: achieving optimal occlusion and esthetics in implant dentistry. *J Prosthet Dent.* janv 1997;77(1):28- 35.
87. Jørgensen KD. The relationship between retention and convergence angle in cemented veneer crowns. *Acta Odontol Scand.* juin 1955;13(1):35- 40.
88. Covey DA, Kent DK, St Germain HA, Koka S. Effects of abutment size and luting cement type on the uniaxial retention force of implant-supported crowns. *J Prosthet Dent.* mars 2000;83(3):344- 8.
89. Bert M, Missika P, Giovannoli J-L. Gestion des complications implantaïres. Quintessence international; 2004. 376 p.
90. Mezzomo LA, Miller R, Triches D, Alonso F, Shinkai RSA. Meta-analysis of single crowns supported by short (<10 mm) implants in the posterior region. *J Clin Periodontol.* févr 2014;41(2):191- 213.
91. La prothèse implantaïre et l'édentement partiel - Prothèse sur implants - Comptes-rendus des journées de formation - SOP [Internet]. [cité 24 oct 2018]. Disponible sur: <https://www.sop.asso.fr/les-journees/comptes-rendus/17-prothese-sur-implants/4>
92. Temp Bond 65gr [Internet]. [cité 24 oct 2018]. Disponible sur: <https://www.ododo.gr/en/products/product/663-temp-bond-65gr>
93. Jung RE, Pjetursson BE, Glauser R, Zembic A, Zwahlen M, Lang NP. A systematic review of the 5-year survival and complication rates of implant-supported single crowns. *Clin Oral Implants Res.* févr 2008;19(2):119- 30.
94. Millen C, Brägger U, Wittneben J-G. Influence of prosthesis type and retention mechanism on complications with fixed implant-supported prostheses: a systematic review applying multivariate analyses. *Int J Oral Maxillofac Implants.* févr 2015;30(1):110- 24.
95. Ma S, Fenton A. Screw- versus cement-retained implant prostheses: a systematic review of prosthodontic maintenance and complications. *Int J Prosthodont.* avr 2015;28(2):127- 45.

96. Chaar MS, Att W, Strub JR. Prosthetic outcome of cement-retained implant-supported fixed dental restorations: a systematic review. *J Oral Rehabil.* sept 2011;38(9):697- 711.
97. Wadhvani C, Hess T, Piñeyro A, Opler R, Chung K-H. Cement application techniques in luting implant-supported crowns: a quantitative and qualitative survey. *Int J Oral Maxillofac Implants.* août 2012;27(4):859- 64.
98. Comment éviter les excès de ciment/colle en prothèse scellée sur piliers implantaires #1 [Internet]. *L'édenté total.* 2016 [cité 24 oct 2018]. Disponible sur: <https://www.idweblogs.com/edentement-total/eviter-exces-de-cimentcolle-prothese-scellee-piliers-implantaires-1/>
99. Wilson TG. The positive relationship between excess cement and peri-implant disease: a prospective clinical endoscopic study. *J Periodontol.* sept 2009;80(9):1388- 92.
100. Techniques to Control or Avoid Cement Around Implant-Retained Restorations | CCED | aegisdentalnetwork.com [Internet]. [cité 24 oct 2018]. Disponible sur: <https://www.aegisdentalnetwork.com/cced/2013/06/techniques-to-control-or-avoid-cement-around-implant-retained-restorations>
101. Wittneben J-G, Buser D, Salvi GE, Bürgin W, Hicklin S, Brägger U. Complication and failure rates with implant-supported fixed dental prostheses and single crowns: a 10-year retrospective study. *Clin Implant Dent Relat Res.* juin 2014;16(3):356- 64.
102. Silva NRFA, Bonfante EA, Zavanelli RA, Thompson VP, Ferencz JL, Coelho PG. Reliability of metaloceramic and zirconia-based ceramic crowns. *J Dent Res.* oct 2010;89(10):1051- 6.
103. Tey VHS, Phillips R, Tan K. Five-year retrospective study on success, survival and incidence of complications of single crowns supported by dental implants. *Clin Oral Implants Res.* mai 2017;28(5):620- 5.
104. Pott P-C, Eisenburger M, Stiesch M. Survival rate of modern all-ceramic FPDs during an observation period from 2011 to 2016. *J Adv Prosthodont.* févr 2018;10(1):18- 24.
105. Sailer I, Makarov NA, Thoma DS, Zwahlen M, Pjetursson BE. All-ceramic or metal-ceramic tooth-supported fixed dental prostheses (FDPs)? A systematic review of the survival and complication rates. Part I: Single crowns (SCs). *Dent Mater.* juin 2015;31(6):603- 23.
106. Ozcan M, Niedermeier W. Clinical study on the reasons for and location of failures of metal-ceramic restorations and survival of repairs. *Int J Prosthodont.* juin 2002;15(3):299- 302.
107. Jung RE, Zembic A, Pjetursson BE, Zwahlen M, Thoma DS. Systematic review of the survival rate and the incidence of biological, technical, and aesthetic complications of single crowns on implants reported in longitudinal studies with a mean follow-up of 5 years. *Clin Oral Implants Res.* oct 2012;23 Suppl 6:2- 21.
108. Mangano F, Macchi A, Caprioglio A, Sammons RL, Piattelli A, Mangano C. Survival and complication rates of fixed restorations supported by locking-taper implants: a prospective study with 1 to 10 years of follow-up. *J Prosthodont.* août 2014;23(6):434- 44.
109. Torrado E, Ercoli C, Al Mardini M, Graser GN, Tallents RH, Cordaro L. A comparison of the porcelain fracture resistance of screw-retained and cement-retained implant-supported metal-ceramic crowns. *J Prosthet Dent.* juin 2004;91(6):532- 7.

110. Al-Omari WM, Shadid R, Abu-Naba'a L, El Masoud B. Porcelain fracture resistance of screw-retained, cement-retained, and screw-cement-retained implant-supported metal ceramic posterior crowns. *J Prosthodont.* juin 2010;19(4):263- 73.
111. Bertolotti RL, Lacy AM, Watanabe LG. Adhesive monomers for porcelain repair. *Int J Prosthodont.* oct 1989;2(5):483- 9.
112. Schwerin D, William G. Gossman. « Burns, Hydrofluoric Acid ». In *StatPearls. Treasure Island (FL): StatPearls Publishing. 2018;(1):12-4.*
113. Réparer un éclat sur une couronne en céramique [Internet]. *LEFILDENTAIRE magazine dentaire.* 2011 [cité 24 oct 2018]. Disponible sur: <https://www.lefildentaire.com/articles/clinique/omnipratique/reparer-un-eclat-sur-une-couronne-en-ceramique/>
114. Ivoclar Vivadent [Internet]. [cité 24 oct 2018]. Disponible sur: http://www.ivoclarvivadent.fr/fr/documents-a-telecharger/modes-d_emploi-pour-dentiste/#C
115. HenrySchein [Internet]. [cité 24 oct 2018]. Disponible sur: <https://www.henryschein.be/be-fr/Search.aspx?searchkeyWord=sableuse>
116. 3M™ Cojet™ Réparation adhésive et prétraitement avant collage [Internet]. [cité 24 oct 2018]. Disponible sur: https://www.3mfrance.fr/3M/fr_FR/notre-societe-fr/tous-les-produits-3M/~cojet-3M-Cojet-Réparation-adhésive-et-prétraitement-avant-collage/?N=5002385+8707795+8707799+8710730+8711017+8713393+3294768516&rt=rud
117. Kern M, Thompson VP. Bonding to glass infiltrated alumina ceramic: adhesive methods and their durability. *J Prosthet Dent.* mars 1995;73(3):240- 9.
118. Quaas AC, Yang B, Kern M. Panavia F 2.0 bonding to contaminated zirconia ceramic after different cleaning procedures. *Dent Mater.* avr 2007;23(4):506- 12.
119. Ozcan M, Alander P, Vallittu PK, Huysmans M-C, Kalk W. Effect of three surface conditioning methods to improve bond strength of particulate filler resin composites. *J Mater Sci Mater Med.* janv 2005;16(1):21- 7.
120. Ozcan M, Valandro LF, Amaral R, Leite F, Bottino MA. Bond strength durability of a resin composite on a reinforced ceramic using various repair systems. *Dent Mater.* déc 2009;25(12):1477- 83.
121. Zirconia framework fracture? Yep can happen! - Bauer Smiles [Internet]. *Wheaton Orthodontist, Dentist, Pediatric Dentist.* 2015 [cité 24 oct 2018]. Disponible sur: <https://www.bauersmiles.com/2015/11/zirconia-framework-fracture.html/>
122. Gestion des complications en prothèse supra-implantaire [Internet]. *LEFILDENTAIRE magazine dentaire.* 2011 [cité 24 oct 2018]. Disponible sur: <https://www.lefildentaire.com/articles/clinique/implantologie/gestion-des-complications-en-prothese-supra-implantaire/>
123. Foster LV. The relationship between failure and design in conventional bridgework from general dental practice. *J Oral Rehabil.* nov 1991;18(6):491- 5.

124. Shillingburg HT, Hobo S, Whitsett LD. Fundamentals of fixed prosthodontics. « Die Quintessenz » ;1978. 350 p.
125. Ivoclar Vivadent [Internet]. [cité 24 oct 2018]. Disponible sur: <http://www.ivoclarvivadent.fr/fr/p/chirurgien-dentiste/produits/tout-ceramique/systeme-ips-empres-cabinet-dentaire/ips-empres-restaurations>
126. Anusavice KJ, Kakar K, Ferree N. Which mechanical and physical testing methods are relevant for predicting the clinical performance of ceramic-based dental prostheses? Clin Oral Implants Res. juin 2007;18 Suppl 3:218- 31.
127. Onodera K, Sato T, Nomoto S, Miho O, Yotsuya M. Effect of connector design on fracture resistance of zirconia all-ceramic fixed partial dentures. Bull Tokyo Dent Coll. 2011;52(2):61- 7.
128. Larsson C, Holm L, Lövgren N, Kokubo Y, Vult von Steyern P. Fracture strength of four-unit Y-TZP FPD cores designed with varying connector diameter. An in-vitro study. J Oral Rehabil. sept 2007;34(9):702 - 9.
129. Dental-cooperation [Internet]. [cité 24 oct 2018]. Disponible sur: <http://www.secoursdentaire.ch/dental-coop.html>
130. Mallmann F, Rosa L, Borba M, Della Bona A. Effect of screw-access hole and mechanical cycling on fracture load of 3-unit implant-supported fixed dental prostheses. J Prosthet Dent. janv 2018;119(1):124- 31.
131. Fayyad MA, al-Rafee MA. Failure of dental bridges. II. Prevalence of failure and its relation to place of construction. J Oral Rehabil. juin 1996;23(6):438- 40.
132. Fayyad MA, al-Rafee MA. Failure of dental bridges: III. Effect of some technical factors. J Oral Rehabil. oct 1996;23(10):675- 8.
133. Pjetursson BE, Sailer I, Makarov NA, Zwahlen M, Thoma DS. All-ceramic or metal-ceramic tooth-supported fixed dental prostheses (FDPs)? A systematic review of the survival and complication rates. Part II: Multiple-unit FDPs. Dent Mater. juin 2015;31(6):624- 39.
134. Sulaiman TA, Abdulmajeed AA, Donovan TE, Cooper LF, Walter R. Fracture rate of monolithic zirconia restorations up to 5 years: A dental laboratory survey. J Prosthet Dent. sept 2016;116(3):436- 9.
135. Cheng C-W, Chien C-H, Chen C-J, Papaspyridakos P. Clinical Results and Technical Complications of Posterior Implant-Supported Modified Monolithic Zirconia Single Crowns and Short-Span Fixed Dental Prostheses: A 2-Year Pilot Study. J Prosthodont. févr 2018;27(2):108- 14.
136. Tout ce qu'il faut savoir sur les bridges dentaires [Internet]. [cité 24 oct 2018]. Disponible sur: <https://www.dentaly.org/notre-guide-complet-sur-le-bridge-dentaire/>
137. Drago C, Howell K. Concepts for designing and fabricating metal implant frameworks for hybrid implant prostheses. J Prosthodont. juill 2012;21(5):413- 24.

138. Zarb GA, Schmitt A. The longitudinal clinical effectiveness of osseointegrated dental implants: the Toronto study. Part III: Problems and complications encountered. *J Prosthet Dent.* août 1990;64(2):185- 94.
139. Engelman MJ. Décisions cliniques et plans de traitement en Ostéo-intégration. 1998. (Quintessence Internatinal,Paris).
140. Takahashi T, Gunne J. Fit of implant frameworks: an in vitro comparison between two fabrication techniques. *J Prosthet Dent.* mars 2003;89(3):256- 60.
141. Jemt T, Book K, Karlsson S. Occlusal force and mandibular movements in patients with removable overdentures and fixed prostheses supported by implants in the maxilla. *Int J Oral Maxillofac Implants.* 1993;8(3):301- 8.
142. Cooper LF, Limmer BM, Gates WD. « Rules of 10 »--guidelines for successful planning and treatment of mandibular edentulism using dental implants. *Compend Contin Educ Dent.* mai 2012;33(5):328- 34; quiz 335- 6.
143. White G. Technologie des implants ostéo-intégrés. Paris: édition CdP. 1994.
144. Misch CE. Contemporary Implant Dentistry. Edition Elsevier Health Sciences; 2007. 1121 p.
145. Bozini T, Petridis H, Garefis K, Garefis P. A meta-analysis of prosthodontic complication rates of implant-supported fixed dental prostheses in edentulous patients after an observation period of at least 5 years. *Int J Oral Maxillofac Implants.* avr 2011;26(2):304- 18.
146. Fischer K, Stenberg T. Prospective 10-year cohort study based on a randomized, controlled trial (RCT) on implant-supported full-arch maxillary prostheses. part II: prosthetic outcomes and maintenance. *Clin Implant Dent Relat Res.* août 2013;15(4):498- 508.
147. Jemt T. Failures and complications in 391 consecutively inserted fixed prostheses supported by Brånemark implants in edentulous jaws: a study of treatment from the time of prosthesis placement to the first annual checkup. *Int J Oral Maxillofac Implants.* 1991;6(3):270- 6.
148. Appareillage amovible partielle ou totale [Internet]. [cité 24 oct 2018]. Disponible sur: <http://centredentaireberrada.ma/Appareillage.html>
149. Sadowsky SJ. Mandibular implant-retained overdentures: a literature review. *J Prosthet Dent.* nov 2001;86(5):468- 73.
150. Naert I, Gizani S, Vuylsteke M, Van Steenberghe D. A 5-year prospective randomized clinical trial on the influence of splinted and unsplinted oral implants retaining a mandibular overdenture: prosthetic aspects and patient satisfaction. *J Oral Rehabil.* mars 1999;26(3):195- 202.
151. Gotfredsen K, Holm B. Implant-supported mandibular overdentures retained with ball or bar attachments: a randomized prospective 5-year study. *Int J Prosthodont.* avr 2000;13(2):125- 30.
152. Bergendal T, Engquist B. Implant-supported overdentures: a longitudinal prospective study. *Int J Oral Maxillofac Implants.* avr 1998;13(2):253- 62.

153. Schmitt A, Zarb GA. The notion of implant-supported overdentures. *J Prosthet Dent.* janv 1998;79(1):60- 5.
154. Behr M, Lang R, Leibrock A, Rosentritt M, Handel G. Complication rate with prosthodontic reconstructions on ITI and IMZ dental implants. *Internationales Team für Implantologie. Clin Oral Implants Res.* févr 1998;9(1):51- 8.
155. Karabuda C, Yaltirik M, Bayraktar M. A clinical comparison of prosthetic complications of implant-supported overdentures with different attachment systems. *Implant Dent.* mars 2008;17(1):74- 81.
156. Watson RM, Jemt T, Chai J, Harnett J, Heath MR, Hutton JE, et al. Prosthodontic treatment, patient response, and the need for maintenance of complete implant-supported overdentures: an appraisal of 5 years of prospective study. *Int J Prosthodont.* août 1997;10(4):345- 54.
157. Mericske-Stern RD, Taylor TD, Belser U. Management of the edentulous patient. *Clin Oral Implants Res.* 2000;11 Suppl 1:108- 25.
158. Payne AG, Solomons YF. Mandibular implant-supported overdentures: a prospective evaluation of the burden of prosthodontic maintenance with 3 different attachment systems. *Int J Prosthodont.* juin 2000;13(3):246- 53.
159. Krennmair G, Krainhöfner M, Piehslinger E. The influence of bar design (round versus milled bar) on prosthodontic maintenance of mandibular overdentures supported by 4 implants: a 5-year prospective study. *Int J Prosthodont.* déc 2008;21(6):514- 20.
160. Canpolat C, Ozkurt-Kayahan Z, Kazazoğlu E. Management of a fractured implant abutment screw: a clinical report. *J Prosthodont.* juill 2014;23(5):402- 5.
161. Limiter l'usure des systèmes de rétention en prothèse amovible complète sur implants : le procédé NOVALOC [Internet]. L'édenté total. 2015 [cité 24 oct 2018]. Disponible sur: <https://www.idweblogs.com/edentement-total/limiter-lusure-des-systemes-de-retention-en-prothese-amovible-complete-sur-implants-le-procede-novaloc/>
162. Preoteasa E, Imre M, Preoteasa CT. A 3-year follow-up study of overdentures retained by mini-dental implants. *Int J Oral Maxillofac Implants.* oct 2014;29(5):1170- 6.
163. Johns RB, Jemt T, Heath MR, Hutton JE, McKenna S, McNamara DC, et al. A multicenter study of overdentures supported by Brånemark implants. *Int J Oral Maxillofac Implants.* 1992;7(4):513- 22.
164. Goodacre CJ, Bernal G, Rungcharassaeng K, Kan JYK. Clinical complications with implants and implant prostheses. *J Prosthet Dent.* août 2003;90(2):121- 32.
165. Cakarer S, Can T, Yaltirik M, Keskin C. Complications associated with the ball, bar and Locator attachments for implant-supported overdentures. *Med Oral Patol Oral Cir Bucal.* 1 nov 2011;16(7):e953-959.
166. Engelhardt F, Zeman F, Behr M, Hahmel S. Prosthetic Complications and Maintenance Requirements in Locator-attached Implant-Supported Overdentures: A Retrospective Study. *Eur J Prosthodont Restor Dent.* mars 2016;24(1):31- 5.

167. Reddy M R, Metta KK, Charry N S, Avinash C K A, B C. Remedy for repeated implant retained denture fracture-a challenging case report. *J Clin Diagn Res.* nov 2014;8(11):ZD14-15.
168. Turkyilmaz I, Vierra MJ, Asar NV. Removal of a fractured locator abutment screw fragment. *J Contemp Dent Pract.* 1 sept 2013;14(5):968- 72.
169. Positionnement indirect de parties femelles d'attachements DALBO Plus en prothèse complète supra-implantaire [Internet]. *L'édenté total.* 2014 [cité 24 oct 2018]. Disponible sur: <https://www.idweblogs.com/edentement-total/prothese-supra-implantaire/>
170. Dentsplyimplants. The Locator concept: Experience the freedom in prothesis [Internet]. [cité 19 oct 2018]. Disponible sur: <http://www.dentsplyimplants.com.tr/~media/M3%20Media/DENTSPLY%20IMPLANTS/1234759%20Ankylos%20Treatment%20Concept%20Locator.ashx?filetype=.pdf>
171. Aulagner F. Stabilisation d'appareils amovibles [Internet]. [cité 24 oct 2018]. Disponible sur: <http://www.dr-aulagner-francois.chirurgiens-dentistes.fr/index.php/implantologie/tout-savoir-sur-les-implants/stabilisation-appareils-amovibles>
172. Becker W, Becker BE. Replacement of maxillary and mandibular molars with single endosseous implant restorations: a retrospective study. *J Prosthet Dent.* juill 1995;74(1):51- 5.
173. Binon PP. Implants and components: entering the new millennium. *Int J Oral Maxillofac Implants.* févr 2000;15(1):76- 94.
174. Quek CE, Tan KB, Nicholls JI. Load fatigue performance of a single-tooth implant abutment system: effect of diameter. *Int J Oral Maxillofac Implants.* déc 2006;21(6):929- 36.
175. Fracture of abutment screws in 3 consecutive implants due to severe over-torquing. Screw end marked on last implant with red arrows. [Internet]. 2013 [cité 24 oct 2018]. Disponible sur: https://commons.wikimedia.org/wiki/File:Fractured_abutment_screws_3_implants.jpg
176. Pilier implantaire mobile [Internet]. [cité 24 oct 2018]. Disponible sur: <http://dents.mayorplitka.ru/pilier-dentaire-qui-bouge/>
177. Prosthetic Screw Multi-unit Brånemark System WP [Internet]. [cité 24 oct 2018]. Disponible sur: <https://store.nobelbiocare.com/fr/fr/prosthetic-screw-multi-unit-bmk-syst-wp>
178. Clinical Screw Conical Connection RP/WP [Internet]. [cité 24 oct 2018]. Disponible sur: <https://store.nobelbiocare.com/fr/fr/clinical-screw-conical-connection-rp-wp>
179. Bridge en prothèse scellée par Philippe LECLERCQ - Implantologie en direct - Comptes-rendus des journées de formation - SOP [Internet]. [cité 24 oct 2018]. Disponible sur: <https://www.sop.asso.fr/les-journees/comptes-rendus/4-implantologie-en-direct/4>
180. Top questions [Internet]. [cité 25 oct 2018]. Disponible sur: <https://www.nobelbiocare.com/fr/fr/home/service-client/questions-frequentes/top-questions.html>
181. Échecs et complications en implantologie [Internet]. *LEFILDENTAIRE magazine dentaire.* 2010 [cité 24 oct 2018]. Disponible sur: <https://www.lefildentaire.com/articles/clinique/implantologie/echecs-et-complications-en-implantologie/>

182. Shim HW, Yang B-E. Long-term cumulative survival and mechanical complications of single-tooth Ankylos Implants: focus on the abutment neck fractures. *J Adv Prosthodont.* déc 2015;7(6):423- 30.
183. Luterbacher S, Fourmouis I, Lang NP, Brägger U. Fractured prosthetic abutments in osseointegrated implants: a technical complication to cope with. *Clin Oral Implants Res.* avr 2000;11(2):163- 70.
184. Satterthwaite J, Rickman L. Retrieval of a fractured abutment screw thread from an implant: a case report. *Br Dent J.* 23 févr 2008;204(4):177- 80.
185. Goodacre CJ, Kan JY, Rungcharassaeng K. Clinical complications of osseointegrated implants. *J Prosthet Dent.* mai 1999;81(5):537- 52.
186. Satwalekar P, Chander KS, Reddy BA, Sandeep N, Sandeep N, Satwalekar T. A Simple and Cost Effective Method used for Removal of a Fractured Implant Abutment Screw: A Case Report. *J Int Oral Health.* oct 2013;5(5):120- 3.
187. Merz BR, Hunenbart S, Belser UC. Mechanics of the implant-abutment connection: an 8-degree taper compared to a butt joint connection. *Int J Oral Maxillofac Implants.* août 2000;15(4):519- 26.
188. Butkevica A, Nathanson D, Pober R, Strating H. Measurements of Repeated Tightening and Loosening Torque of Seven Different Implant/Abutment Connection Designs and Their Modifications: An In Vitro Study. *J Prosthodont.* févr 2018;27(2):153- 61.
189. Guzaitis KL, Knoernschild KL, Viana MAG. Effect of repeated screw joint closing and opening cycles on implant prosthetic screw reverse torque and implant and screw thread morphology. *The Journal of Prosthetic Dentistry.* 1 sept 2011;106(3):159- 69.
190. Sailer I, Mühlemann S, Zwahlen M, Hämmerle CHF, Schneider D. Cemented and screw-retained implant reconstructions: a systematic review of the survival and complication rates. *Clin Oral Implants Res.* oct 2012;23 Suppl 6:163- 201.
191. Dwayne, Karateew D. Retrieval of Fractured Prosthetic Screws from Dental Implants: A Case Report. *Oral Health Group [Internet].* [cité 20 mai 2018]; Disponible sur: <https://www.oralhealthgroup.com/features/retrieval-of-fractured-prosthetic-screws-from-dental-implants-a-case-report/>
192. Glantz PO, Rangert B, Svensson A, Stafford GD, Arnvidarson B, Randow K, et al. On clinical loading of osseointegrated implants. A methodological and clinical study. *Clin Oral Implants Res.* juin 1993;4(2):99- 105.
193. Bacchi A, Paludo L, Ferraz Mesquita M, Schuh C, Federizzi L, Oro Spazzin A. Loosening torque of prosthetic screws in metal-ceramic or metal-acrylic resin implant-supported dentures with different misfit levels. *J Biomech.* 26 avr 2013;46(7):1358- 62.
194. Wang JH-Y, Judge R, Bailey D. A 5-Year Retrospective Assay of Implant Treatments and Complications in Private Practice: The Restorative Complications of Single and Short-Span Implant-Supported Fixed Prosthesis. *Int J Prosthodont.* oct 2016;29(5):435- 44.

195. Gérer le dévissage en prothèse implantaire #3 [Internet]. Implantologie prothétique. 2015 [cité 24 oct 2018]. Disponible sur: <https://www.idweblogs.com/e-implanto-proth/gerer-devissage-prothese-implantaire-3/>
196. Rescue instrumentation [Internet]. [cité 24 oct 2018]. Disponible sur: <https://www.nobelbiocare.com/fr/fr/campaigns/rescue-instrumentation.html>
197. Dubois M, Emond C, Rainville L, St-Georges A, Durand R, Boudrias P. Vis de pilier fracturées: Analyse de la problématique et techniques de récupération. *Journal de l'Ordre des dentistes du Québec* 2012; 49(5) : 6-11.
198. Siamos G, Winkler S, Boberick KG. Relationship between implant preload and screw loosening on implant-supported prostheses. *J Oral Implantol.* 2002;28(2):67 - 73.
199. Le vissage en prothèse implantaire. Implantologie prothétique [Internet]. 2 juill 2013 [cité 18 mai 2018]; Disponible sur: <https://www.idweblogs.com/e-implanto-proth/le-vissage-en-prothese-implantaire/>
200. Connectique implantaire #1 [Internet]. Implantologie prothétique. 2017 [cité 24 oct 2018]. Disponible sur: <https://www.idweblogs.com/e-implanto-proth/connectique-implantaire-1/>
201. The True Cost of Not Knowing What's Going on Top of Your Implants - Spear Education [Internet]. [cité 24 oct 2018]. Disponible sur: <http://www.speareducation.com/spear-review/2016/02/the-true-cost-of-not-knowing-whats-going-on-top-of-your-implants>
202. Chae S-W, Kim Y-S, Lee Y-M, Kim W-K, Lee Y-K, Kim S-H. Complication incidence of two implant systems up to six years: a comparison between internal and external connection implants. *J Periodontal Implant Sci.* févr 2015;45(1):23 - 9.
203. Gil FJ, Herrero-Climent M, Lázaro P, Rios JV. Implant-abutment connections: influence of the design on the microgap and their fatigue and fracture behavior of dental implants. *J Mater Sci Mater Med.* juill 2014;25(7):1825 - 30.
204. Coray R, Zeltner M, Özcan M. Fracture strength of implant abutments after fatigue testing: A systematic review and a meta-analysis. *J Mech Behav Biomed Mater.* 2016;62:333 - 46.
205. Foong JKW, Judge RB, Palamara JE, Swain MV. Fracture resistance of titanium and zirconia abutments: an in vitro study. *J Prosthet Dent.* mai 2013;109(5):304 - 12.
206. They L. Les complications implantaires #2 [Internet]. Implantologie prothétique. 2015 [cité 24 oct 2018]. Disponible sur: <https://www.idweblogs.com/e-implanto-proth/complications-implantaires-2/>
207. Harputlu S. Cas clinique du docteur Suat Harputlu [Internet]. [cité 12 oct 2018]. Disponible sur: <https://twitter.com/suatharputlu>
208. Eckert SE, Meraw SJ, Cal E, Ow RK. Analysis of incidence and associated factors with fractured implants: a retrospective study. *Int J Oral Maxillofac Implants.* oct 2000;15(5):662 - 7.
209. Marcelo CG, Filié Haddad M, Gennari Filho H, Marcelo Ribeiro Villa L, Dos Santos DM, Aldiéris AP. Dental implant fractures - aetiology, treatment and case report. *J Clin Diagn Res.* mars 2014;8(3):300 - 4.

210. Romeo E, Storelli S. Systematic review of the survival rate and the biological, technical, and aesthetic complications of fixed dental prostheses with cantilevers on implants reported in longitudinal studies with a mean of 5 years follow-up. *Clin Oral Implants Res.* oct 2012;23 Suppl 6:39- 49.
211. Mendonça G, Mendonça DBS, Fernandes-Neto AJ, Neves FD. Management of fractured dental implants: a case report. *Implant Dent.* févr 2009;18(1):10- 6.
212. Velásquez-Plata D, Lutonsky J, Oshida Y, Jones R. A close-up look at an implant fracture: a case report. *Int J Periodontics Restorative Dent.* oct 2002;22(5):483- 91.
213. Piattelli A, Piattelli M, Scarano A, Montesani L. Light and scanning electron microscopic report of four fractured implants. *Int J Oral Maxillofac Implants.* août 1998;13(4):561- 4.
214. Mangano C, Piattelli A, Mortellaro C, Mangano F, Perrotti V, Iezzi G. Evaluation of Peri-Implant Bone Response in Implants Retrieved for Fracture After More Than 20 Years of Loading: A Case Series. *J Oral Implantol.* août 2015;41(4):414- 8.
215. Gealh WC, Mazzo V, Barbi F, Camarini ET. Osseointegrated implant fracture: causes and treatment. *J Oral Implantol.* août 2011;37(4):499- 503.
216. Quirynen M, Naert I, van Steenberghe D, Nys L. A study of 589 consecutive implants supporting complete fixed prostheses. Part I: Periodontal aspects. *J Prosthet Dent.* oct 1992;68(4):655- 63.
217. McDermott NE, Chuang S-K, Woo VV, Dodson TB. Complications of dental implants: identification, frequency, and associated risk factors. *Int J Oral Maxillofac Implants.* déc 2003;18(6):848- 55.
218. Balshi TJ. An analysis and management of fractured implants: a clinical report. *Int J Oral Maxillofac Implants.* oct 1996;11(5):660- 6.
219. Rangert B, Krogh PH, Langer B, Van Roekel N. Bending overload and implant fracture: a retrospective clinical analysis. *Int J Oral Maxillofac Implants.* juin 1995;10(3):326- 34.
220. Abt E. Growing body of evidence on survival rates of implant-supported fixed prostheses. *Evid Based Dent.* 2008;9(2):51- 2.
221. Titanium Implant fractures vs CeraRoot – CeraRoot Zirconia Dental Implant [Internet]. [cité 24 oct 2018]. Disponible sur: <https://www.ceraroot.com/patients/titanium-implant-fractures-vs-ceraroot/>
222. Store-Factory. Dépose et remplacement d'un implant Marc Bert, Philippe Leclercq [Internet]. [cité 15 mai 2018]. Disponible sur: <http://www.librairie-garanciere.com/depose-et-remplacement-d-un-implant.htm>
223. Lindhe J, Meyle J, Group D of European Workshop on Periodontology. Peri-implant diseases: Consensus Report of the Sixth European Workshop on Periodontology. *J Clin Periodontol.* sept 2008;35(8 Suppl):282- 5.
224. Schou S, Holmstrup P, Stoltze K, Hjørting-Hansen E, Fiehn N-E, Skovgaard LT. Probing around implants and teeth with healthy or inflamed peri-implant mucosa/gingiva. A histologic

- comparison in cynomolgus monkeys (*Macaca fascicularis*). *Clin Oral Implants Res.* avr 2002;13(2):113- 26.
225. Chang H-Y, Park S-Y, Kim J-A, Kim Y-K, Lee H-J. Early radiographic diagnosis of peri-implantitis enhances the outcome of peri-implantitis treatment: a 5-year retrospective study after non-surgical treatment. *J Periodontal Implant Sci.* juin 2015;45(3):82- 93.
226. Atieh MA, Alsabeeha NHM, Faggion CM, Duncan WJ. The frequency of peri-implant diseases: a systematic review and meta-analysis. *J Periodontol.* nov 2013;84(11):1586- 98.

Index des figures

- Figure 1 : Photographie d'une prothèse adjointe complète maxillaire fracturée.
- Figure 2 : Répartition des échecs mécaniques des prothèses partielles en chrome/cobalt à 10 ans.
- Figure 3 : Blessures au niveau du frein labial médian maxillaire.
- Figure 4 : Excroissance buccale dû à une prothèse mal adaptée.
- Figure 5 : Blessure suite au port d'une prothèse totale mandibulaire.
- Figure 6 : Blessure dû à une surextension.
- Figure 7 : Illustration de deux méthodes pour la réalisation d'un rebasage.
- Figure 8 : Ingestion d'une prothèse adjointe.
- Figure 9 : Descellement d'un inlay-core. Photos : Roux Maxime.
- Figure 10 : Graphique illustrant la réalisation d'un test d'expulsion
- Figure 11 : Le sondage profond, ponctuel et la présence d'une fistule permettent de suspecter une fêlure.
- Figure 12 : Mise en évidence d'une fêlure verticale.
- Figure 13 : Utilisation de l'imagerie pour le diagnostic des fêlures/fractures.
- Figure 14 : Illustration d'une fracture radiculaire verticale sur une prémolaire maxillaire.
- Figure 15 : Illustration d'une dent reconstituée par une reconstruction corono-radiculaire coulée et une coiffe prothétique.
- Figure 16 : Représentation de la distribution des forces et de l'effet férule.
- Figure 17 : Diagramme décisionnel pour les fractures de piliers dentaire.
- Figure 18 : Fracture sur une facette céramique.
- Figure 19 : Fracture du pan distal d'un onlay.
- Figure 20 : Principe de préparation pour restaurations collées indirects en céramique type IPS e.max®.
- Figure 21 : Illustration des deux systèmes de rétention implantaire.
- Figure 22 : Descellement d'une coiffe dento-portée. Photos : Roux Maxime.
- Figure 23 : Vue intrabuccale de deux piliers prothétiques avant scellement.
- Figure 24 : Ciment de scellement à base d'oxyde de zinc.
- Figure 25 : Taux de descellements des prothèses dento-portées et implanto-portées.
- Figure 26 : Taux de descellements en fonction de la durée de l'étude et du type de ciment utilisés.

- Figure 27 : Illustration des différentes méthodes de mise en place du ciment.
- Figure 28 : Radiographie rétro-alvéolaire mettant en évidence un excès de ciment entraînant une péri-implantite.
- Figure 29 : Utilisation de la digue pour éviter une fusé de ciment.
- Figure 30 : Utilisation d'une clé de l'intrados.
- Figure 31 : Fracture de cosmétique sur une coiffe implanto-portée.
- Figure 32 : Fractures de céramiques sur coiffes dento-portées.
- Figure 33 : Taux de fractures de céramiques sur coiffes céramo-métalliques selon leur position sur l'arcade dentaire.
- Figure 34 : Taux de fractures de céramiques sur coiffes céramo-métalliques selon l'arcade.
- Figure 35 : Répartition des fractures de céramique sur coiffes céramo-métalliques selon leurs positions sur la coiffe/bridge, toute position de la coiffe/bridge dans l'arcade confondu.
- Figure 36 : Réparation d'une fracture de cosmétique avec utilisation d'acide fluorhydrique.
- Figure 37 : Utilisation du système Ceramic repair™.
- Figure 38 : Illustration d'une sableuse dento-prep Henry Schein®.
- Figure 39 : Le sablage réactif.
- Figure 40 : Réparation d'une coiffe céramo-métallique en utilisant le système CoJet™.
- Figure 41 : Récapitulatif des différents cas de figures possibles lors de fractures de matériaux cosmétiques.
- Figure 42 : Fracture d'un bridge à armature zircone.
- Figure 43 : Fracture d'un bridge implanto-porté.
- Figure 44 : Radiographie panoramique mettant en évidence la fracture d'armature d'un bridge dento-porté en distal de la 12.
- Figure 45 : Epaisseurs de réduction pour prothèse avec armature, selon les différents matériaux.
- Figure 46 : Epaisseurs de réduction pour prothèses monolithique en IPS Empress®.
- Figure 47 : Illustration des différentes surfaces de connexions recommandées.
- Figure 48 : Illustration d'un bridge fracturé avec deux piliers dentaires conservables et réalisation d'un nouveau bridge
- Figure 49 : Illustration d'un bridge fracturé avec deux piliers dentaires conservables et pose d'un implant ou d'une prothèse adjointe.
- Figure 50 : Illustration d'un bridge fracturé avec un seul pilier dentaire conservable.
- Figure 51 : Fracture d'une prothèse mandibulaire implanto-portée.

- Figure 52 : Illustration de la longueur maximale de l'extension, en fonction de la distance entre l'implant le plus médian et l'implant le plus distal.
- Figure 53 : Fracture d'une armature en zircone au niveau des logements de vis de prothèses.
- Figure 54 : Fracture de l'armature en titane au niveau d'un logement de vis de prothèses.
- Figure 55 : Puissance masticatoire en Newton selon le type de denture du patient.
- Figure 56 : Illustration attachement type Locator®.
- Figure 57 : Fracture attachement boule.
- Figure 58 : Mise en évidence de la dégradation des gaines de rétention.
- Figure 59 : Fracture d'une prothèse à rétention complémentaire.
- Figure 60 : Fracture d'une prothèse mandibulaire à rétentions complémentaires implantaires.
- Figure 61 : Illustration de la réalisation d'un renfort par la mise en place d'un châssis métallique.
- Figure 62 : Complications observées sur des prothèses à rétentions complémentaires implantaires après un an de fonction.
- Figure 63 : Complications observées sur des prothèses à rétentions complémentaires implantaires pendant 5 ans.
- Figure 64 : Adjonction d'un renfort métallique.
- Figure 65 : Exemple de l'utilisation du kit de réparation implantaire ITI dental implant système Straumann®.
- Figure 66 : Dépose et pose des attachements mâles.
- Figure 67 : Force de rétention des différentes gaines du système Locator® en fonction de leurs couleurs.
- Figure 68 : Instrument Locator®.
- Figure 69 : Remplacement d'une ancienne gaine sur attachement Locator®.
- Figure 70 : Mise en place de la partie femelle dans l'intrados prothétique.
- Figure 71 : Radiographie panoramique mettant en évidence la fracture de trois vis de pilier suite à un serrage excessif.
- Figure 72 : Vis de pilier fracturée.
- Figure 73 : Schéma d'une coiffe unitaire transvissée.
- Figure 74 : Vis de prothèse NobelBiocare®.
- Figure 75 : Vis de pilier NobelBiocare®.
- Figure 76 : Utilisation de la clé dynamométrique pour le serrage de piliers implantaires.
- Figure 77 : Fistule sur implant en position de 22 suite au dévissage du pilier.

- Figure 78 : Radiographie du pilier dévissé.
- Figure 79 : Cicatrisation après revissage du pilier.
- Figure 80 : Nombres de fractures de vis de pilier en fonction du type de diamètre d'implant.
- Figure 81 : Taux de dévissages de vis de piliers à cinq et dix ans en fonction de l'ancienneté des études
- Figure 82 : Taux de fractures de vis de piliers selon le type de reconstructions prothétiques.
- Figure 83 : Taux de dévissages et de fractures sur des bridges complets en résine à armature métallique à cinq ans.
- Figure 84 : Récapitulatif des taux de dévissages et fractures de vis de piliers et de prothèses à cinq et dix ans.
- Figure 85 : Vis de piliers devisée sous une coiffe scellée.
- Figure 86 : Utilisation de l'extracteur.
- Figure 87 : Guide de forage pour un implant NP (Nobel Biocare).
- Figure 88 : Utilisation des instruments de forages inversés.
- Figure 89 : Diagramme décisionnel en cas de fractures de vis de piliers ou de prothèses
- Figure 90 : Exemples de différents types de connectiques.
- Figure 91 : Fracture de piliers à connexion interne
- Figure 92 : Radiographie mettant en évidence la fracture du pilier et de sa vis.
- Figure 93 : Présentation du tourne gauche.
- Figure 94 : Dépose d'un fragment de piliers.
- Figure 95 : Retrait d'un implant fracturé en position de 22.
- Figure 96 : Radiographie mettant en évidence un implant fracturé au niveau du col implantaire.
- Figure 97 : Radiographies rétro-alvéolaires mettant en évidence un défaut d'adaptation de la prothèse.
- Figure 98 : Nombre d'implants fracturés en fonction de la localisation dentaire.
- Figure 100 : Fractures d'implants selon le nombre d'implants par restauration.
- Figure 101 : Diagramme décisionnel en cas de fractures d'implants.
- Figure 102 : Profondeur de sondage en fonction de l'état de santé parodontal péri-implantaire et péri-dentaire.

Index des tableaux

Tableau 1 : Différentes familles de ciments de scellement et colles.

Tableau 2 : Choix entre reconstitution directe ou indirecte en fonction des parois résiduelles de la dent pilier.

Tableau 3 : Surfaces des connexions recommandés.

Tableau 4 : Tableau comparatif : Taux de fractures annuel et taux de fractures à cinq ans selon le type de matériau utilisé.

Tableau 5 : Complications observées sur des prothèses à rétentions complémentaires implantaire pendant une période de 41 mois en moyenne.

Tableau 6 : Valeurs de serrages des différents composants prothétiques de la marque NobelBiocare®.



SERMENT MEDICAL

En présence des Maîtres de cette Faculté, de mes chers condisciples, devant l'effigie d'HIPPOCRATE.

Je promets et je jure, d'être fidèle aux lois de l'honneur et de la probité dans l'exercice de la Médecine Dentaire.

Je donnerai mes soins à l'indigent et n'exigerai jamais un salaire au-dessus de mon travail, je ne participerai à aucun partage clandestin d'honoraires.

Je ne me laisserai pas influencer par la soif du gain ou la recherche de la gloire.

Admis dans l'intérieur des maisons, mes yeux ne verront pas ce qui s'y passe, ma langue taira les secrets qui me seront confiés et mon état ne servira pas à corrompre les mœurs ni à favoriser le crime.

Je ne permettrai pas que des considérations de religion, de nation, de race, de parti ou de classe sociale viennent s'interposer entre mon devoir et mon patient.

Même sous la menace, je n'admettrai pas de faire usage de mes connaissances médicales contre les lois de l'humanité.

J'informerai mes patients des décisions envisagées, de leurs raisons et de leurs conséquences. Je ne tromperai jamais leur confiance et n'exploiterai pas le pouvoir hérité des connaissances pour forcer les consciences.

Je préserverai l'indépendance nécessaire à l'accomplissement de ma mission. Je n'entreprendrai rien qui dépasse mes compétences. Je les entretiendrai et les perfectionnerai pour assurer au mieux les services qui me seront demandés.

Respectueux et reconnaissant envers mes Maîtres, je rendrai à leurs enfants l'instruction que j'ai reçue de leur père.

Que les hommes m'accordent leur estime si je suis fidèle à mes promesses.

Que je sois déshonoré et méprisé de mes confrères si j'y manque.

ROUX Maxime- Prise en charge des urgences et complications en prothèse

Th. : Chir. dent. : Marseille : Aix-Marseille Université : 2018

Rubrique de classement : Odontologie prothétique

Résumé :

Les urgences en odontologie sont des motifs de consultation fréquents. La consultation d'urgence est une consultation particulière, que ce soit pour le patient ou le praticien. Ce travail traite des urgences prothétiques. Les urgences ont été classées selon le type de prothèse impliquées : les prothèses adjointes, les prothèses conjointes, les urgences communes aux prothèses conjointes dento-portées et implanto-portées et enfin les urgences concernant les prothèses implantaires. Il est abordé, les méthodes de diagnostic de ces urgences, les étiologies menant à leurs survenues, leurs taux d'apparition ainsi que leurs prises en charge. Ce travail a pour but de lister et d'analyser les diverses complications prothétiques que le chirurgien-dentiste peut rencontrer lors de consultations d'urgences, ainsi que de proposer un protocole clinique afin de prendre en charge celle-ci.

Mots clés :

Urgences
Etiologie
Analyse de survie
Complications
Prothèse dentaire
Protocole clinique

ROUX Maxime - Management of emergencies and prosthesis complications

Abstract:

Odontology emergencies are frequent reasons for consultation. The emergency consultation is a special consultation, whether for the patient or the practitioner. This work deals with prosthetic emergencies. The emergencies were classified according to the type of prosthesis involved: removal prosthesis, fixed prosthesis, emergencies common to dento-supported and implant-supported and finally emergencies concerning implant prosthesis. It is approached, the methods of diagnosis of these emergencies, the etiologies leading to their occurrence, their rate of appearance as well as their care. The purpose of this work is to list and analyze the various prosthetic complications that the dental surgeon may encounter during emergency consultations, as well as to propose a clinical protocol in order to take care of it.

MeSH :

Etiology
Emergencies
Survival analysis
Complications
Dental prosthesis
Clinical protocol

Adresse de l'auteur :

28 avenue du bousquetier
130012 MARSEILLE