



HAL
open science

Prise en charge des névralgies post-implantaires

Justine Martin

► **To cite this version:**

| Justine Martin. Prise en charge des névralgies post-implantaires. Chirurgie. 2019. dumas-02047708

HAL Id: dumas-02047708

<https://dumas.ccsd.cnrs.fr/dumas-02047708v1>

Submitted on 25 Feb 2019

HAL is a multi-disciplinary open access archive for the deposit and dissemination of scientific research documents, whether they are published or not. The documents may come from teaching and research institutions in France or abroad, or from public or private research centers.

L'archive ouverte pluridisciplinaire **HAL**, est destinée au dépôt et à la diffusion de documents scientifiques de niveau recherche, publiés ou non, émanant des établissements d'enseignement et de recherche français ou étrangers, des laboratoires publics ou privés.



Distributed under a Creative Commons Attribution - NonCommercial - NoDerivatives 4.0 International License

Prise en charge des névralgies post-implantaires

THESE

Présentée et publiquement soutenue devant la
Faculté d'Odontologie de Marseille
(Doyen : Monsieur le Professeur Jacques DEJOU)

Aix Marseille Université
(Président : Monsieur le Professeur Yvon BERLAND)

Le 14 janvier 2019

par

MARTIN Justine
née le 11 septembre 1993
à MARSEILLE

Pour obtenir le Diplôme d'Etat de Docteur en Chirurgie Dentaire

EXAMINATEURS DE LA THESE :

Président : Monsieur le Professeur J.D. ORTHLIEB

Assesseurs : Monsieur le Docteur P. ROCHE POGGI

Monsieur le Docteur J.H. CATHERINE

Monsieur le Docteur A. REPETTO

Prise en charge des névralgies post-implantaires

THESE

Présentée et publiquement soutenue devant la
Faculté d'Odontologie de Marseille
(Doyen : Monsieur le Professeur Jacques DEJOU)

Aix Marseille Université
(Président : Monsieur le Professeur Yvon BERLAND)

Le 14 janvier 2019

par

MARTIN Justine
née le 11 septembre 1993
à MARSEILLE

Pour obtenir le Diplôme d'Etat de Docteur en Chirurgie Dentaire

EXAMINATEURS DE LA THESE :

Président : Monsieur le Professeur J.D. ORTHLIEB

Assesseurs : Monsieur le Docteur P. ROCHE POGGI

Monsieur le Docteur J.H. CATHERINE

Monsieur le Docteur A. REPETTO

ADMINISTRATION

Mise à jour : octobre 2018

DOYENS HONORAIRES	Professeur	R. SANGIUOLO
	Professeur	H. ZATTARA
	Professeur	A. SALVADORI
DOYEN	Professeur	J. DEJOU
VICE – DOYEN CHARGE DES ENSEIGNEMENTS DIRECTEUR DU DEPARTEMENT DE FORMATION INITIALE	Professeur	J.D. ORTHLIEB
VICE – DOYEN CHARGE DE LA RECHERCHE DIRECTEUR DU DEPARTEMENT DE LA RECHERCHE	Professeur	C. TARDIEU
DIRECTEUR DU DEPARTEMENT DE FORMATION CONTINUE	Professeur	V. MONNET-CORTI
CHARGES DE MISSION	Professeur	F. BUKIET
	Professeur	A. RASKIN
RESPONSABLE DES SERVICES ADMINISTRATIFS ET TECHNIQUES	Madame	K. LEONI
PROFESSEUR ÉMERITE	Professeur	O. HUE

LISTE DES ENSEIGNANTS

56^{ème} SECTION : DEVELOPPEMENT, CROISSANCE ET PREVENTION

56.01 ODONTOLOGIE PÉDIATRIQUE ET ORTHOPÉDIE DENTO-FACIALE

ODONTOLOGIE PÉDIATRIQUE

<i>Professeur</i>	C. TARDIEU *	<i>Assistant</i>	H. AL AZAWI
<i>Maître de Conférences</i>	D. BANDON	<i>Assistant</i>	V. MAGNAN
<i>Maître de Conférences</i>	I. BLANCHET		
<i>Maître de Conférences</i>	A. CAMOIN		
<i>Maître de Conférences</i>	A. CHAFAIE		

ORTHOPÉDIE DENTO-FACIALE

<i>Maître de Conférences</i>	J. BOHAR	<i>Assistant</i>	I. CAMBON
<i>Maître de Conférences</i>	J. GAUBERT	<i>Assistant</i>	L. LEVY
<i>Maître de Conférences</i>	M. LE GALL *	<i>Assistant</i>	R. MATTERA
<i>Maître de Conférences</i>	C. PHILIP-ALLIEZ	<i>Assistant</i>	C. MITTLER
		<i>Assistant</i>	A. PATRIS-CHARRUET

56.02 PRÉVENTION - ÉPIDÉMIOLOGIE - ÉCONOMIE DE LA SANTÉ - ODONTOLOGIE LÉGALE

<i>Professeur</i>	B. FOTI *	<i>Assistant</i>	A. PORTAL
<i>Professeur</i>	D. TARDIVO		

57^{ème} SECTION : CHIRURGIE ORALE ; PARODONTOLOGIE ; BIOLOGIE ORALE

57.01 CHIRURGIE ORALE ; PARODONTOLOGIE ; BIOLOGIE ORALE

PARODONTOLOGIE

<i>Professeur</i>	V. MONNET-CORTI *	<i>Assistant</i>	A. BOYER
		<i>Assistant</i>	C. DUMAS
		<i>Assistant</i>	V. MOLL

CHIRURGIE BUCCALE – PATHOLOGIE ET THÉRAPEUTIQUE - ANESTHÉSIOLOGIE – RÉANIMATION

<i>Maître de Conférences</i>	D. BELLONI	<i>Assistant</i>	E. QUINQUE
<i>Maître de Conférences</i>	F. CAMPANA		
<i>Maître de Conférences</i>	J. H. CATHERINE *		
<i>Maître de Conférences</i>	P. ROCHE-POGGI		

BIOLOGIE ORALE

<i>Maître de Conférences</i>	P. LAURENT	<i>Assistant</i>	C. LE FOURNIS
------------------------------	------------	------------------	---------------

65^{ÈME} SECTION : BIOLOGIE CELLULAIRE

<i>Professeur</i>	Imad ABOUT *		
	(Responsable de la Biologie orale)		

* Responsable de la discipline

58^{ème} SECTION :
REHABILITATION ORALE

58.01 RESTAURATRICE, ENDODONTIE, PROTHESES, FONCTION-DYSFONTION, IMAGERIE, BIOMATERIAUX

ODONTOLOGIE CONSERVATRICE, ENDODONTIE

<i>Professeur</i>	F. BUKIET *	<i>Assistant</i>	B. BALLESTER
<i>Professeur</i>	H. TASSERY	<i>Assistant</i>	H. DE BELENET
<i>Maître de Conférences</i>	G. ABOUDHARAM	<i>Assistant</i>	A. DEVICTOR
<i>Maître de Conférences</i>	M. GUIVARC'H	<i>Assistant</i>	S. MANSOUR
<i>Maître de Conférences</i>	C. PIGNOLY	<i>Assistant</i>	L. MICHEL-ROLLET
<i>Maître de Conférences</i>	L. POMMEL		
<i>Maître de Conférences</i>	E. TERRER		

PROTHÈSE

<i>Professeur</i>	M. RUQUET *	<i>Assistant</i>	N. CHAUDESAYGUES
<i>Maître de Conférences</i>	G. LABORDE	<i>Assistant</i>	M. DODDS
<i>Maître de Conférences</i>	M. LAURENT	<i>Assistant</i>	A. FERDANI
<i>Maître de Conférences</i>	G. MAILLE	<i>Assistant</i>	C. MENSE
<i>Maître de Conférences</i>	B.E. PRECKEL	<i>Assistant</i>	A. REPETTO
<i>Maître de Conférences</i>	G. STEPHAN	<i>Assistant</i>	A. SETTE
<i>Maître de Conférences</i>	P. TAVITIAN	<i>Assistant</i>	F. SILVESTRI
<i>Maître de Conférences</i>	A. TOSELLO		
<i>Maître de Conférences</i>	R. LAN		
<i>associé</i>			

SCIENCES ANATOMIQUES ET PHYSIOLOGIQUES OCCLUSODONTOLOGIE, BIOMATERIAUX, BIOPHYSIQUE, RADIOLOGIE

<i>Professeur</i>	J. DEJOU	<i>Assistant</i>	M. JEANY
<i>Professeur</i>	J. D. ORTHLIEB *		
<i>Professeur</i>	A. RASKIN		
<i>Maître de Conférences</i>	T. GIRAUD		
<i>Maître de Conférences</i>	A. GIRAUDEAU		
<i>Maître de Conférences</i>	B. JACQUOT		
<i>Maître de Conférences</i>	J. P. RÉ		

* Responsable de la discipline

Remerciements

Monsieur le Professeur Jean-Daniel ORTHLIEB,

Vous me faites l'honneur de présider ce jury d'examen de thèse et je vous en remercie. Je vous remercie pour votre enseignement durant ces années. J'ai eu la chance d'avoir bénéficié de votre aide et de vos conseils lors de réunions d'ARC et je vous en remercie.

Veillez recevoir le témoignage de mon profond respect.

Monsieur le Docteur Philippe ROCHE-POGGI,

Je vous remercie de me faire l'honneur de participer à mon jury d'examen de thèse. Je vous remercie pour vos conseils avisés en clinique, notamment lors de mes vacations d'urgence où vous m'avez souvent porté secours tout en m'aidant à m'améliorer. Je vous remercie pour la qualité de vos enseignements et votre bienveillance envers vos étudiants.

Veillez recevoir le témoignage de mon profond respect.

Monsieur le Docteur Jean-Hugues CATHERINE,

Je vous remercie d'avoir accepté de diriger ce travail de thèse. Je vous remercie en particulier pour votre disponibilité, votre patience, vos conseils avisés ainsi que votre bienveillance. Je vous remercie également pour l'enseignement que vous m'avez apporté durant toutes ces années de faculté et de clinique. J'ai notamment beaucoup appris à vos côtés lors de ma dernière année de clinique dans le cadre de mon approfondissement en chirurgie orale, et je vous en remercie.

Veillez recevoir le témoignage de ma gratitude et mon profond respect.

Monsieur le Docteur Andrea REPETTO,

Je suis très heureuse que tu fasses partie de mon jury d'examen de thèse. Tu es le professeur avec qui j'ai le plus travaillé en clinique, de ma (deuxième) quatrième année à ma sixième année d'études. Je te remercie pour ta disponibilité et tous les conseils que tu m'as donnés, j'ai beaucoup appris à tes côtés.

Reçois le témoignage de mon profond respect.

Table des matières

Introduction	1
1. Rappels anatomiques et définitions	2
1.1. Rappels anatomiques sur l'innervation de la face	2
1.1.1. Le complexe sensitif du trijumeau	2
1.1.2. Les mécanismes supra segmentaires impliqués dans la nociception trigéminal.....	3
1.1.3. Le système trigéminovasculaire	4
1.1.4 Structure du nerf périphérique.....	6
1.2. Définitions	7
1.2.1 La notion de douleur.....	7
1.2.2 La douleur chronique.....	8
1.2.3 Douleur neuropathique trigéminal.....	8
2. Névralgies post-implantaires.....	10
2.1 Prévalence et étiologie.....	10
2.1.1 Epidémiologie	10
2.1.2 Etiologie	11
2.2 Diagnostic	17
2.2.1 Critères diagnostics	17
2.2.2 Anamnèse	18
2.2.3 Examen clinique	20
2.2.4 Examen complémentaire	22
2.2.5 Outils diagnostics	23
2.3 Diagnostic différentiel	31
3. Prise en charge des névralgies post-implantaires	32
3.1 Prévention du risque	32
3.1.1 Planification.....	32
3.1.2 Prévention du risque per-opératoire	33
3.1.3 Prévention du risque lié au patient	35
3.2 Prise en charge.....	36
3.2.1 Prise en charge immédiate.....	36
3.2.2 Traitement des névralgies post-implantaires	37
Conclusion.....	44
Bibliographie.....	I

Introduction

Les implants dentaires sont une solution thérapeutique couramment proposée pour la réhabilitation esthétique et fonctionnelle d'un secteur édenté.

La chirurgie implantaire présente des risques de complications telles que la survenue d'une hémorragie, une fracture osseuse ou encore une lésion nerveuse.

La lésion d'un nerf entraîne des troubles neurologiques immédiats. Cette lésion se répare généralement spontanément au bout de quelques semaines à quelques mois sans laisser de troubles persistants. Mais dans certains cas, des douleurs neuropathiques peuvent s'installer.

Les névralgies post-implantaires sont des douleurs neuropathiques apparaissant à la suite d'une lésion nerveuse et persistant au-delà de trois mois suivant la lésion. La lésion nerveuse est en lien avec la chirurgie implantaire.

Les patients se plaignent de troubles sensoriels (paresthésie, fourmillement, allodynie) ainsi que de douleurs à type de brûlure, coupure ou picotement. Ces douleurs ont un impact sur plusieurs fonctions telles que manger, parler, se maquiller, embrasser ou encore exprimer une émotion (sourire) et donc sociabiliser. Elles altèrent de manière importante la qualité de vie des patients et peuvent générer des troubles psychologiques (anxiété, dépression).

La prévalence des névralgies post-implantaires est assez faible puisqu'elle est estimée à 0,3%. Mais leur diagnostic étant difficile, ce chiffre peut ne pas être juste et les études tendent à démontrer une augmentation de leur incidence.

Le rapport du Sou Médical de 2017 a ainsi déclaré sept litiges en lien avec la perte de sensibilité due à une lésion nerveuse survenue à la suite d'une chirurgie implantaire (1).

Le risque de névralgies post-implantaires est donc un risque à prendre en considération avant la pose d'un implant.

Le but de ce travail est de faire un bilan sur les connaissances actuelles des névralgies post-implantaires et de leur prise en charge.

Pour cela, un rappel anatomique de l'innervation de la face, des différents types de douleurs neuropathiques ainsi que leur épidémiologie sera réalisé.

Les différents critères et outils diagnostics existants afin d'aider le praticien dans sa recherche seront exposés.

Enfin, la prévention et la prise en charge de ces douleurs seront présentées.

1. Rappels anatomiques et définitions

1.1. Rappels anatomiques sur l'innervation de la face

Afin de mieux comprendre le mécanisme de névralgies post-implantaires, quelques rappels sur l'innervation de la face sont présentés.

1.1.1. Le complexe sensitif du trijumeau

L'innervation sensori-motrice de la cavité orale, et plus généralement de l'ensemble de la face est essentiellement réalisée par les trois branches du nerf trijumeau (V) : ophtalmique (V1), maxillaire (V2) et mandibulaire (V3) (2–4).

Le nerf ophtalmique assure l'innervation sensitive de l'étage supérieur de la face, au-dessus de la fissure palpébrale (œil et une partie des cavités nasales).

Le nerf maxillaire innerve l'ensemble de l'étage moyen de la face, notamment les dents maxillaires, le palais, le sinus maxillaire ainsi qu'une partie des cavités nasales. Tout comme le nerf ophtalmique, il n'a qu'un rôle sensitif.

En effet, seul le nerf mandibulaire possède à la fois un rôle sensitif et moteur. Il assure l'innervation sensitive de la muqueuse buccale, des dents mandibulaires et des deux-tiers antérieurs de la langue. Il permet l'innervation motrice des muscles masticatoires (2).

Les informations sensibles relayées par le nerf trijumeau depuis la sphère orofaciale et les méninges sont de trois types : la proprioception, les changements de température et l'information douloureuse ou nociception (3).

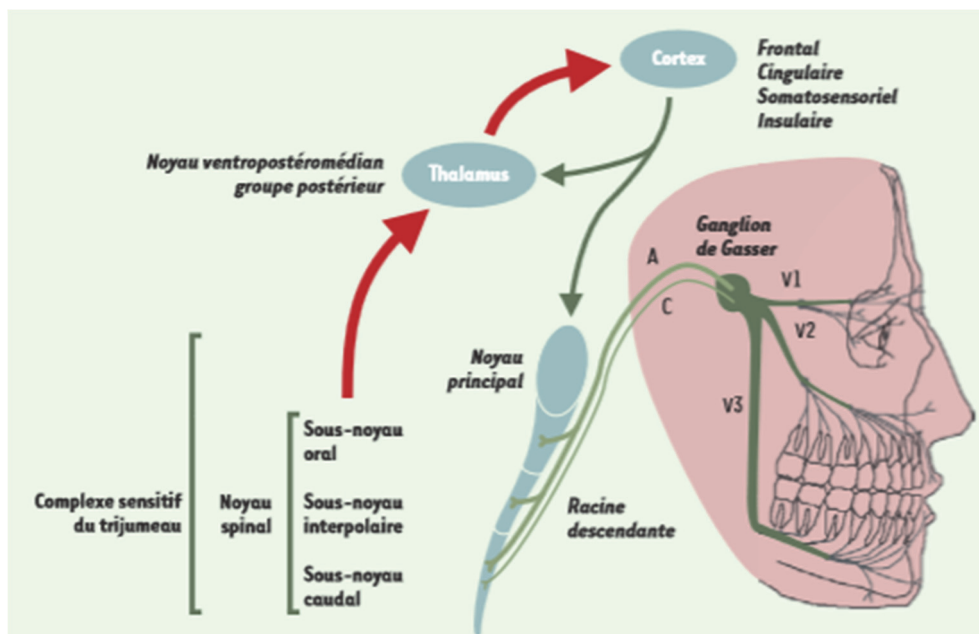


Figure 1 : Organisation du complexe sensitif du trijumeau et ses connexions, d'après Dallel et al., 2003 (4)

Ces trois branches se regroupent dans le ganglion trigéminal puis rejoignent le complexe sensitif du trijumeau situé au niveau du tronc cérébral (3).

Ce complexe est schématiquement composé de deux parties : le noyau principal et le noyau spinal, lui-même divisé en trois sous-noyaux, oral, interpolaire et caudal (Figure 1).

Le noyau principal assure le relai des informations sensibles (relai de la sensibilité discriminative) tandis que le noyau spinal transmet les informations nociceptives et a également un rôle dans la sensibilité discriminative.

Le sous-noyau caudal, est constitué de deux types de neurones : les neurones nociceptifs spécifiques, répondant à des stimulations douloureuses, et les neurones dits de convergence qui répondent à trois types de stimulation : mécanique, chimique et thermique. Ces stimulations multiples proviennent de l'ensemble de la face et se projettent de manière étendue sans respecter l'organisation en trois branches du trijumeau. Ceci explique le phénomène d'irradiation orofaciale des douleurs. De plus, le sous-noyau caudal est contigu aux cornes médullaires postérieures de C1-C3, expliquant les irradiations cervicales de certaines douleurs faciales.

Les fibres capables de transmettre le message douloureux au sous-noyau caudal sont des fibres de petit calibre de deux types : les fibres myélinisées A α et A β et les fibres amyéliniques C qui ont une vitesse de conduction diminuée.

Une fois les informations reçues par le sous-noyau caudal, celui-ci va les transmettre au sous-noyau oral pour l'activer et envoyer les informations nociceptives au cortex cérébral (3).

1.1.2. Les mécanismes supra segmentaires impliqués dans la nociception trigéminal

À partir du complexe sensitif trigéminal, les messages douloureux sont transmis, via différents relais comme le thalamus ou les noyaux réticulaires du tronc cérébral, vers le cortex cérébral et vers l'amygdale ou l'hypothalamus.

Les messages nociceptifs sont donc sous contrôle infra et supra thalamique (dont notamment les cortex préfrontaux et cingulaires qui sont impliqués dans les aspects émotionnels de l'expérience douloureuse) (3).

Les réseaux thalamo-corticaux ont un rôle important dans la genèse des multiples aspects de la perception douloureuse.

En effet, il a été démontré par l'imagerie qu'une stimulation nociceptive va activer un ensemble de régions corticales (et non un centre de la douleur) qui interagissent de manière réciproque avec le thalamus (5). Ainsi, chaque aire corticale somesthésique est activée par une structure thalamique donnée qui est elle-même en retour sous le contrôle de sa cible corticale. Cette organisation permet d'éliminer les informations accessoires et joue un rôle privilégié dans la sensibilité de l'information douloureuse.

De même, il a été observé que le contrôle du cortex peut s'exercer directement sur les relais pré-thalamiques.

Un désordre dans cette organisation peut donc avoir une influence sur l'expérience douloureuse (4).

1.1.3. Le système trigéminovasculaire

En plus des stimulations décrites plus haut, le nerf trijumeau est également capable de recevoir une stimulation par le biais des vaisseaux crâniens, c'est le système trigéminovasculaire.

L'activation du système nociceptif provoque la libération de peptides vasoactifs (substance P et calcitonin gene-related peptide ou CGRP) responsables de l'inflammation neurogène et d'une vasodilatation des vaisseaux avec libération péri-vasculaire de substances algogènes capables de stimuler alors les fibres trigéminales (3).

Le système neurovégétatif cervicocéphalique est lui aussi en relation étroite avec les fibres trigéminales.

Les neurones du système orthosympathique adrénérgique de la face suivent les vaisseaux crâniens et extra-crâniens pour aller au contact des différents organes de la face.

Les neurones du système parasympathique cholinérgique ont leurs corps cellulaires annexés aux noyaux des nerfs crâniens et se divisent en fibres pré et postganglionnaires.

Les fibres préganglionnaires suivent les nerfs crâniens moteurs jusqu'aux ganglions parasympathiques préviscéraux où elles font relais.

Les fibres post-ganglionnaires se distribuent aux viscères, vaisseaux carotidiens externes, au siphon carotidien du sinus caverneux et à l'artère vertébrale.

La réponse vasomotrice résulte de la compétition entre trois systèmes : nociceptif (peptides vasoactifs), parasympathique vasodilatateur (vasoactive – intestinal – peptide – VIP), orthosympathique plutôt vasoconstricteur (neuropeptideY).

Toute stimulation nociceptive ou processus lésionnel de l'un des rameaux induit une réponse trigéminale neuropathique (douleur et troubles de la sensibilité dans le territoire du rameau impliqué) mais également une réponse végétative vasomotrice et sécrétoire ortho- et parasympathique (troubles vasomoteurs, hyperémie conjonctivale, variation du diamètre pupillaire, larmoiement, rhinorrhée, hypersalivation) : c'est la réponse trigéminodysautonomique, impliquée dans plusieurs syndromes d'algies faciales (3).

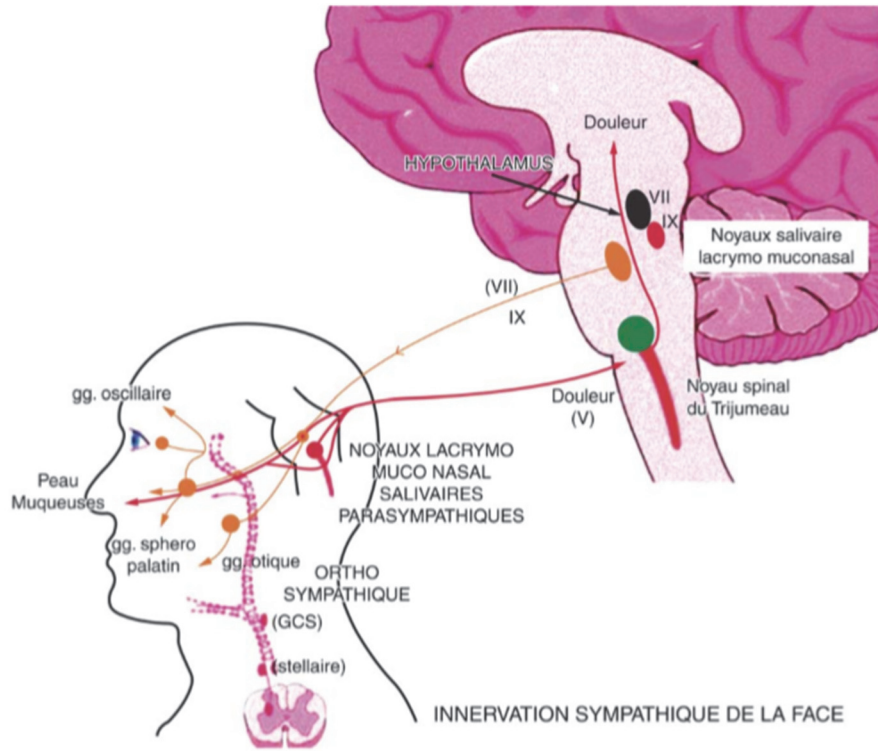


Figure 2 Innervation de la face, d'après Navez et al., 2005 (3)

1.1.4 Structure du nerf périphérique

Le nerf périphérique est schématiquement divisé en trois parties : l'épinèvre, le périnèvre et l'endonèvre (6) (Figure 3).

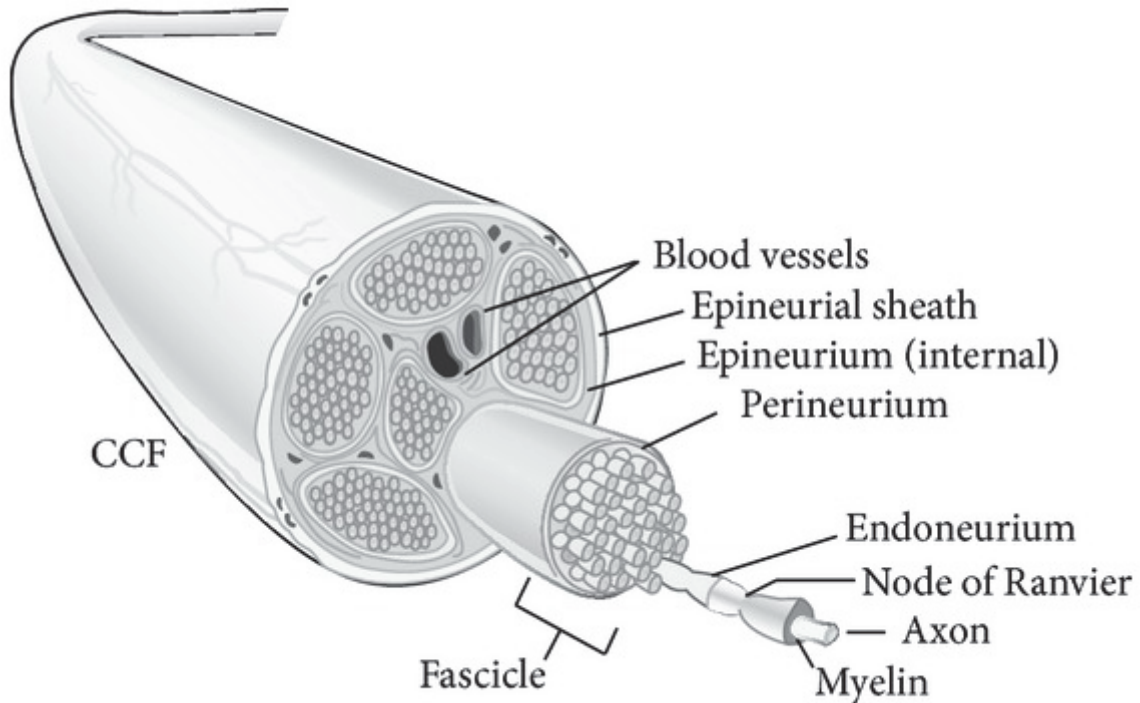


Figure 3 : Structure du nerf périphérique, d'après Grinssel. *et al.*, 2014 (7)

L'endonèvre correspond à l'ensemble des fibres nerveuses constituées des axones qui sont les prolongements des cellules nerveuses. Ces fibres peuvent être myéliniques ou amyéliniques. Les fibres myéliniques sont engainées par les cellules de Schwann qui forment la gaine de myéline. Une fibre myélinique aura une vitesse de conduction plus rapide, l'information transmise par les récepteurs sera donc traitée par le système nerveux central plus rapidement contrairement aux fibres non myéliniques comme le sont les fibres C, responsables de la nociception.

L'ensemble de ces fibres se regroupent en fascicules qui constituent le périnèvre.

Enfin, le regroupement de ces fascicules maintenus par un tissu conjonctif constitue l'épinèvre.

Ces fibres sont vascularisées par deux réseaux longitudinaux richement anastomosés entre eux, intra et extra fasciculaires.

1.2. Définitions

1.2.1 La notion de douleur

Selon l'IASP (International Association for the Study of Pain), la douleur se définit comme une « expérience sensorielle et émotionnelle désagréable en réponse à une atteinte tissulaire réelle ou potentielle ou décrite en ces termes » (8).

Elle se divise en trois grands types de douleur (9) :

- douleur aiguë, correspondant à une atteinte tissulaire brutale et déterminée par une durée courte
- douleur procédurale, liée à la réalisation d'un soin (piqûre d'anesthésie...) et donc iatrogène
- douleur chronique.

On parle de douleur chronique lorsque la douleur présente plusieurs des caractéristiques suivantes (10) :

- si la douleur persiste au-delà de sa durée habituelle pour une cause initiale donnée ou qu'elle devient récurrente
- si la douleur persiste au-delà de trois mois
- si les traitements mis en place pour prendre en charge la douleur deviennent inefficaces
- si cette douleur entraîne une répercussion sur la vie du patient (altération des capacités relationnelles et fonctionnelles dans sa vie quotidienne professionnelle et personnelle).

Dès lors qu'une douleur devient chronique, elle se définit comme une maladie en tant que telle quelle que soit son origine (connue ou non connue).

Le phénomène de douleur chronique peut entraîner le patient au recours à des médicaments ou des procédures médicales invasives et lourdes, souvent sans succès, à une difficulté voire une incapacité à appréhender la situation ainsi qu'à des manifestations psychopathologiques. Ces différentes réactions entretiennent la maladie car elles aggravent le ressenti de la douleur chronique et sont appelées facteurs de renforcement (10).

Les facteurs psychologiques des patients ont donc un rôle très important dans la manière d'appréhender ces douleurs. De ce fait, la douleur chronique est un modèle complexe, à la fois biologique, psychologique et social, nécessitant donc une prise en charge multidimensionnelle. Sa prise en charge repose sur une évaluation précise de la douleur et de son origine, permettant de définir un traitement adapté qui aura pour objectif principal de réadapter le patient à son environnement (10,11).

1.2.2 La douleur chronique

La douleur chronique a été divisée en trois grands types suivant son origine : douleur inflammatoire, dysfonctionnelle et neuropathique (10).

- La douleur inflammatoire, encore appelée douleur par excès de nociception est liée à une stimulation persistante et excessive des récepteurs périphériques de la douleur (ou nocicepteurs) (12).
On observe souvent ce type de douleur dans les cas de cancer.
Elle répond généralement bien aux antalgiques qui doivent être prescrits en première intention.
- La douleur dysfonctionnelle est une douleur en lien avec un dysfonctionnement des systèmes de contrôle de la douleur sans qu'il n'existe de lésion identifiable (13).
La fibromyalgie, la céphalée de tension, la colopathie dysfonctionnelle ou encore la cystite interstitielle sont des exemples de douleurs dysfonctionnelles.
Contrairement aux douleurs inflammatoires, la douleur dysfonctionnelle répond mal aux antalgiques, sa prise en charge préconise donc une approche non-médicamenteuse.
- La douleur neuropathique est définie selon l'IASP comme « une douleur liée à une lésion ou une maladie affectant le système somato-sensoriel » (8).
Il existe deux types de douleurs neuropathiques, la douleur neuropathique aiguë ou épisodique et la douleur neuropathique chronique ou continue (6,14).
 - La douleur neuropathique aiguë est associée à une sensation de décharge électrique, ou de coupure et est transitoire, cicatrisant complètement de manière spontanée.
 - La douleur neuropathique chronique est, contrairement à la douleur neuropathique aiguë, un phénomène continu dans le temps, sans rémission spontanée complète.

1.2.3 Douleur neuropathique trigéminal

En chirurgie implantaire, les lésions des branches trigéminales sont les plus courantes. Lors d'une lésion d'une fibre trigéminal, on observe un phénomène de démyélinisation des fibres ainsi qu'un phénomène de désafférentation. Cela correspond à une absence ou une diminution des messages douloureux atteignant le système nerveux central, entraînant une perte des sensations douloureuses ou au contraire une exagération de ces sensations ou encore des paresthésies (6).

Rapidement après la lésion, un processus de régénération des fibres nerveuses va être mis en place par l'organisme par l'intermédiaire des cellules de Schwann. La régénération des fibres est observée au bout de deux à trois semaines.

Mais si les fibres sont reconnectées d'un point de vue histologique, le processus de régénération peut ne pas être parfait et entraîner une anomalie fonctionnelle du nerf réparé, provoquant des douleurs neuropathiques (15).

Les douleurs neuropathiques de la sphère orofaciale peuvent être causées par une lésion du système nerveux périphérique mais également par un dysfonctionnement au niveau du système nerveux central ou par une anomalie du système nerveux autonome, on parle alors de douleur neuropathique entretenue par le système nerveux sympathique.

Ces causes peuvent être distinctes ou combinées suivant les cas, expliquant la complexité de ce phénomène (15).

1.2.3.1 La douleur neuropathique entretenue par le système nerveux sympathique.

A la suite d'une lésion nerveuse, il peut être observé la formation d'un bourgeonnement de fibres sympathiques au niveau des ganglions des racines dorsales.

De plus, les terminaisons nerveuses régénérées à la suite d'une lésion nerveuse sont plus sensibles au message douloureux.

Ainsi, l'information douloureuse accélère le réflexe neuronal du noyau spinal du trijumeau au système sympathique efférent. Les fibres sympathiques plus nombreuses et sensibles vont alors activer le système nerveux périphérique de manière exacerbée, entraînant un message douloureux plus important qui va alors à son tour activer de manière plus importante le système nerveux sympathique, formant un cercle vicieux.

1.2.3.2 La douleur neuropathique centrale.

A la suite d'une lésion nerveuse, des stimulations continues provenant des nerfs périphériques vont entraîner une modification structurelle de la membrane cellulaire des cellules du ganglion spinal. Les neurones du complexe sensitif du trijumeau situés dans le noyau spinal vont donc modifier leur réponse aux stimulations douloureuses et être plus sensibles à la douleur, entraînant un phénomène de douleur permanente sans qu'il n'y ait de stimulation nociceptive. C'est le phénomène de sensibilisation centrale.

En principe, ce phénomène est régulé par le système d'inhibition de la douleur mais celui-ci est souvent compromis lors d'une lésion nerveuse, expliquant l'apparition de ce phénomène.(15,16)

1.2.3.3 La douleur neuropathique périphérique.

Après une lésion d'un nerf périphérique, un processus de réparation et de régénération des fibres nerveuses est immédiatement mis en place par l'organisme. Ce processus peut parfois former des connections aberrantes entre différentes fibres nerveuses.

Ainsi, des fibres réceptrices de la douleur peuvent être connectées aux fibres spécifiques du toucher, résultant en une sensation de douleur par une simple stimulation tactile. De plus, ces fibres nerveuses régénérées peuvent également être plus sensibles aux stimulations douloureuses, entraînant un phénomène d'hypersensibilité périphérique.

Il peut également être parfois observé la formation d'un névrome, c'est-à-dire une masse de tissu nerveux en conjonction avec les cellules de Schwann, entraînant des stimulations douloureuses ectopiques (6,15).

2. Névralgies post-implantaires

Les névralgies post-implantaires font partie des douleurs chroniques orofaciales d'origine non dentaire.

Cette catégorie regroupe l'ensemble des douleurs orofaciales chroniques atypiques où aucune cause précise n'a pu être déterminée, qu'elle soit d'origine dentaire ou non. L'hypothèse d'un désordre d'origine nerveux a donc été avancée pour tenter d'expliquer ces phénomènes de douleur chronique.

Sont notamment classées dans cette catégorie des pathologies telles que l'ondalgie atypique, la glossodynie (ou burning mouth syndrome) et les douleurs chroniques post-opératoires (ou neuropathies chroniques post-opératoires), dont font parties les névralgies post-implantaires (3).

2.1 Prévalence et étiologie

2.1.1 Epidémiologie

Il est difficile de déterminer précisément la prévalence des névralgies post-implantaires en raison de la difficulté de son diagnostic.

Le point de départ des névralgies post-implantaires est la lésion directe ou indirecte d'un nerf de la cavité orale. Les nerfs les plus souvent lésés lors d'un acte dentaire, chirurgie implantaire comprise, sont les branches du nerf trijumeau. Le nerf alvéolaire inférieur est le nerf le plus lésé dans la cavité orale à la suite d'une chirurgie implantaire. Son incidence varie de 0% à 40% (17,18).

En cas de défaut dans le système de régénération des fibres nerveuses, des douleurs chroniques post-opératoires peuvent être observées.

L'incidence des douleurs chroniques post-chirurgicales dans la cavité orale toute chirurgie confondue (implant, avulsion des dents de sagesse, chirurgie orthognatique, chirurgie tumorale) varie de 10% à 50% (19).

L'incidence des douleurs persistantes dento-alvéolaires à la suite d'une chirurgie dentaire (endodontie, extraction des dents de sagesse, chirurgie implantaire) est estimée à 1,6% (20).

La prévalence des douleurs neuropathiques est estimée à entre 1% et 1,5% de la population générale. (6)

Une étude rétrospective de 2018 observe l'augmentation de la prévalence des lésions nerveuses et estime la prévalence des névralgies post-implantaires de 0,3% chez les patients ayant eu la pose d'un ou de plusieurs implants au sein de la clinique dentaire de l'université de Barcelone, contre une prévalence de 0,5% des neuropathies trigéminales.(21)

Lors d'une chirurgie implantaire, les nerfs les plus atteints sont, par ordre d'incidence, le nerf alvéolaire inférieur, le nerf lingual et le nerf mentonnier (6).

2.1.2 Etiologie

L'origine principale des névralgies post-implantaires est la lésion d'un nerf périphérique (11).

2.1.2.1 Lésion nerveuse

Pour rappel, il existe quatre types de lésion nerveuse directe : compression, élongation, écrasement et section. Ces différents types de lésions entraîneront une atteinte plus ou moins sévère du nerf (22). La lésion d'un nerf périphérique va entraîner une atteinte plus ou moins profonde de cette structure.

Selon Sunderland, il existe cinq grades dans une lésion nerveuse (Figure 4) (23) :

- Grade I (ou neuropraxie selon la classification de Seddon (24)) :
Il correspond à une démyélinisation des fibres nerveuses, sans atteinte des tissus de soutien ni des axones. Cela entraîne des répercussions sur la vitesse de conduction du message nerveux, entraînant par exemple une faiblesse musculaire. Une paresthésie de la zone innervée peut apparaître.
Il s'agit de la lésion nerveuse la plus légère, guérissant au bout de quelques jours à quelques mois.
Une compression ou élongation minimale du nerf, la formation d'un hématome ou un échauffement du nerf peut être à l'origine de ce grade.
- Grade II
Les axones sont atteints mais la structure globale des fibres nerveuses n'est pas touchée (l'endonèvre est préservé).
- Grade III
L'ensemble de l'endonèvre est atteint.
- Grade IV
On observe une atteinte du perinèvre.

Les grades II, III et IV représentent trois stades de ce que Seddon nommait l'axonotmesis. On observe dans ces trois grades une dégénération de Wallerian qui correspond à un processus de fragmentation de l'axone et de la gaine de myéline. Le processus de guérison dure de deux à quatre mois mais peut ne pas être complet en fonction du grade, le grade IV ayant un faible pronostic de rémission complète.
Une compression du nerf, la formation d'un hématome, une traction ou une élongation du nerf, un écrasement du nerf ou encore un œdème peuvent être responsables d'une axonotmesis.

- Grade V ou neurotmesis

Il s'agit de la section complète de la fibre nerveuse.

A ce stade, des anomalies telles que anesthésie, douleurs persistantes ou encore la formation d'un névrome responsable de troubles dans la transmission du message douloureux peuvent survenir.

Une section complète du nerf ou une traction ou élongation trop importante sont responsables de cette atteinte. Une régénération du nerf est impossible dans cette situation, une intervention chirurgicale sera nécessaire.

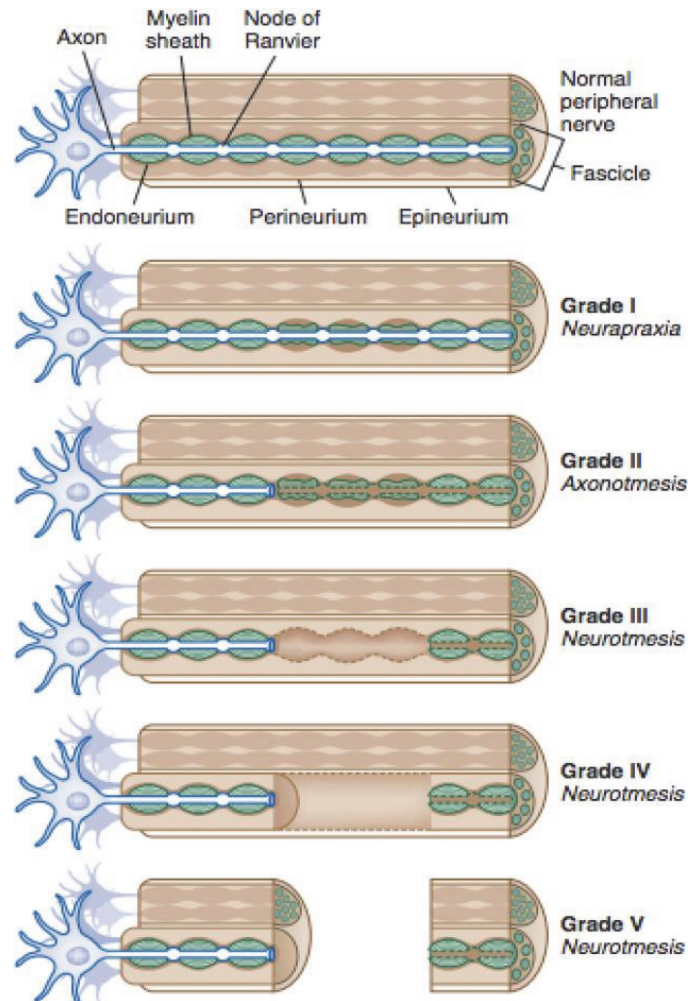


Figure 4 : Classification de Seddon et Sunderland d'une lésion nerveuse, d'après Menorca *et al.*, 2013 (25)

2.1.2.2 Complications liées à la chirurgie implantaire

Les complications d'une chirurgie implantaire peuvent survenir au moment de la chirurgie ou quelques temps après. Elles sont multiples et ne sont pas toutes responsables du développement de névralgies post-implantaires.

Les complications implantaires potentiellement responsables du développement de névralgies post-implantaires sont les suivantes :

- Hémorragie (14–16,18,26)

Les principales causes d'une hémorragie sont l'effraction du plancher buccal par rupture de la corticale interne, dans la région interforaminale occasionnant la blessure de l'artère sub-mentale et la section de l'artère grande palatine au maxillaire, dans la zone rétromolaire. La section de l'artère grande palatine ne présente pas de risque de développement de névralgies post-implantaires contrairement à la section de l'artère alvéolaire inférieure.

Ces étapes surviennent principalement au moment du forage et sont souvent le résultat d'une mauvaise planification de la chirurgie ou causées par une anatomie vasculaire particulière.

L'effraction du plancher buccal peut engager le pronostic vital du patient et constitue une urgence médicale. La section de l'artère grande palatine se règle par une compression de l'artère pendant dix minutes. Lors de la section de l'artère alvéolaire inférieure, il existe un risque non négligeable de lésion du nerf alvéolaire inférieur, l'artère suivant le trajet du canal mandibulaire.

La lésion peut être parfois directe mais est le plus souvent indirecte, l'hémorragie entraînant la formation d'un hématome pouvant comprimer le nerf.

- Atteinte directe du nerf (8–10,15,16,19,20)

Le nerf peut être directement lésé lors de la chirurgie implantaire par diverses causes traumatiques.

Il peut y avoir lésion directe du nerf par l'aiguille d'anesthésie, en particulier lors de rappel lingual ou de l'anesthésie loco-régionale, par un foret implantaire, l'implant lui-même ou encore lors de la technique de transposition ou latéralisation du nerf alvéolaire inférieur. Il existe également un risque de lésion du nerf lors des étapes de décollement, lambeaux et décharges (foramen mentonnier, foramen infra-orbitaire), en particulier lors du décollement en lingual pour le nerf lingual.

- Agression chimique (6,19)

Certaines études tendent à démontrer un lien de causalité entre la lésion d'un nerf et l'injection d'anesthésique local.

Il semblerait que si l'injection est trop proche du nerf et est réalisée avec une pression trop importante cela pourrait entraîner une lésion du nerf en question. Mais cette hypothèse nécessite d'être l'objet d'études plus approfondies pour pouvoir être confirmée.

- Ischémie (6,15,18,26)

L'ischémie du nerf est le résultat d'une compression de celui-ci.

L'origine de la compression du nerf peut être l'implant lui-même, placé trop près mais également les débris osseux formés par le forage de l'os, ou la présence d'un corps étranger responsable d'un œdème. Le nerf peut être comprimé par la formation d'un hématome à la suite d'un saignement per-opératoire.

La suppression de la cause de la compression peut permettre au nerf de cicatriser et éviter le développement de douleurs neuropathiques. Mais ceci n'est pas systématique et dépend du délai de prise en charge de la lésion.

- Infection

Le risque de développer une infection post-opératoire est en lien avec une contamination de l'implant ou du site implantaire lors de la chirurgie.

Il est maîtrisé par un respect strict des mesures d'asepsies. En cas d'infection, il existe un risque de lésion du nerf innervant la zone concernée et donc par extension un risque de développer des névralgies post-implantaires.

Ces différentes complications entraînent une lésion du nerf.

Le nerf peut être lésé directement de manière mécanique (aiguille d'anesthésie, incision, lambeau de décharge, forage trop profond, position de l'implant) ou chimique (injection d'anesthésique local). Il peut être lésé indirectement (ischémie suite à une hémorragie ou un œdème, infection) (17).

2.1.2.3 Complications liées au praticien

Les complications per-opératoires dépendent de plusieurs facteurs liés au praticien (27) :

- Le stress

Le stress est un état réactionnel de l'organisme soumis à une agression brusque.

Chaque individu réagit différemment face à une situation génératrice de stress, celui-ci pouvant être bénéfique pour l'individu ou destructeur.

Lors d'une chirurgie implantaire, certains événements peuvent être sources de stress pour le praticien (technique délicate, complication per-opératoire). Cela peut se traduire par une attitude plus fébrile du praticien, entraînant des gestes moins précis générateurs d'erreurs. Une perte de communication entre le praticien et son ou ses assistant(s) peut s'observer.

Le praticien stressé risque de vouloir finir ce qui a été entrepris le plus vite possible.

Ainsi, une fois la chirurgie programmée et l'acte débuté, l'apparition d'un élément perturbateur pouvant compromettre la chirurgie (crête osseuse plus fine que prévue ou os de moins bonne qualité qu'initialement estimé...) risque d'être sous-estimée dans le but de « finir au plus vite ». Le risque de prendre une mauvaise décision sera d'autant plus important que le stress du praticien sera élevé.

Il est donc important d'apprendre à gérer son stress et de savoir prendre du recul face à un événement imprévu pour prendre les bonnes décisions au bon moment.

- L'excès de confiance en soi

Certains praticiens peuvent avoir une confiance en eux excessive.

Ils pensent tout savoir et jugent inutile le fait de se former ou de faire des recherches supplémentaires sur certains cas. Ils sont persuadés d'avoir toujours raison et sous-estiment les erreurs qu'ils peuvent commettre, les justifiant par la difficulté de l'acte réalisé et de leur caractère inévitable. Cette attitude empêche au praticien de se remettre en question et donc l'empêche de chercher à s'améliorer pour éviter de reproduire ces mêmes erreurs.

Cela s'observe plus chez les praticiens novices que chez les praticiens plus expérimentés.

- Mauvaise conscience de la situation

Les praticiens peuvent ne pas se rendre compte de l'ampleur des risques de l'acte réalisé, augmentant le risque d'erreur. Cela s'observe également plus souvent chez les praticiens les moins expérimentés.

- Les attitudes dangereuses du praticien

Le caractère et l'attitude du praticien auront un impact important sur le bon déroulement de la chirurgie et le risque de complications. Certaines attitudes du praticien comme une impulsivité, un refus de se remettre en question, un rejet des règles et procédures ou une anxiété, sont plus à risque d'entraîner des erreurs.

Par exemple, l'anxiété entraîne une diminution de la capacité de raisonnement du praticien avec une tendance à ne voir que les aspects négatifs de la situation. Le praticien peut donc perdre ses moyens et ne pas parvenir à régler une situation. Mais les praticiens anxieux auront tendance à prendre plus de précautions avant un geste, rendant cette attitude moins néfaste que les autres décrites.

Ces différentes attitudes sont donc à risque de générer des erreurs commises par le praticien, responsables de complications per et post-opératoires. L'expérience du praticien est donc un facteur de prévention des risques de complications, ainsi que son attitude et sa capacité à gérer des événements inattendus lors d'une chirurgie.

De même, une bonne planification et un respect rigoureux des étapes de chirurgie implantaire, en particulier une vérification du bon axe et de la bonne profondeur de l'implant ainsi que de l'absence de fenestration sont nécessaires dans la prévention de toutes complications per-opératoires (17,26).

2.1.2.4 Complications liées au patient

La probabilité de développer des névralgies post-implantaires dépend également fortement du patient. Certaines pathologies ou facteurs psychologiques prédisposeraient le patient de manière importante au risque de développer des névralgies post-implantaires.

De nombreuses études ont ainsi démontré que la peur et l'anxiété du patient joueraient un rôle important dans le développement de douleurs neuropathiques (11,16,19). La peur et l'anxiété du patient peuvent être liées à la chirurgie implantaire à venir (13,19), les patients ayant en particulier peur d'avoir mal lors de l'intervention.

Il a été démontré que des troubles psychologiques préexistants constituent également un facteur de risque de développer des névralgies post-implantaires. Le stress, l'anxiété mais aussi des troubles psychologiques plus importants comme la dépression ou le trouble d'anxiété généralisée sont des facteurs de risques à repérer avant de proposer une solution implantaire aux patients (16,19).

Zakrzewska *et al.* (11) a mis en évidence dans son article l'existence de marqueurs neurologiques de la peur et de l'anxiété qui influencent le mécanisme de douleurs chroniques. Il émet l'hypothèse d'un dysfonctionnement dans le circuit de la dopamine préexistant chez les patients souffrant de dépression qui entraînerait un dysfonctionnement dans le mécanisme d'information de la douleur.

Ces facteurs psychologiques provoquent une certaine vulnérabilité chez le patient et entretiennent le phénomène de névralgies post-implantaires. Ainsi, la présence de troubles psychologiques chez un patient augmente le risque de développer des névralgies post-implantaires mais rend aussi une prise en charge plus difficile.

Outre les troubles psychologiques, d'autres pathologies semblent être des facteurs de risque au développement de douleurs neuropathiques (14,19,16). Des douleurs chroniques préexistantes comme la fibromyalgie, la migraine ou le syndrome de Cluster Headache sont des facteurs de risque fortement probables.

Enfin le sexe et l'âge du patient semblent pouvoir jouer un rôle dans le phénomène de névralgies post-implantaires. Il a ainsi pu être relevé dans de nombreuses études que les femmes âgées autour de 55 ans étaient plus susceptibles d'être victimes de névralgies post-implantaires (19,21,28).

Devine *et al.* présente dans son article dix cas de patients souffrant de douleurs chroniques post-opératoires à la suite de la pose d'un ou de plusieurs implants au maxillaire. Sur les dix cas décrits, neuf patients étaient des femmes, avec un âge moyen autour de 54 ans (19).

Vazquez-Delgado *et al.* a également démontré dans son étude rétrospective une prévalence féminine chez les patients souffrant de douleur neuropathiques à la suite d'une chirurgie implantaire. Sur les 1012 patients inclus, 3 ont été diagnostiqués souffrant de neuropathies

trigéminales post-traumatiques avec douleur et 5 présentaient des neuropathies trigéminales sans douleur. Tous ces patients étaient âgés de 60 ans ou plus, avec une prédominance féminine (21).

Palma-Carrio *et al.* a mis en évidence dans sa revue de la littérature une plus grande sensibilité à la douleur post-opératoire chez les femmes ainsi que les étudiants (28).

Ces résultats semblent corrélés avec le fait qu'il existerait une différence entre hommes et femmes dans le ressenti de la douleur et le développement de douleurs chroniques. Les femmes seraient plus sensibles à la douleur et seraient plus susceptibles de développer des douleurs chroniques par rapport aux hommes (29–31).

Il est donc très important de réaliser une anamnèse précise et détaillée avant de réaliser une chirurgie implantaire mais aussi lors du diagnostic de névralgies post-implantaires afin de réaliser une prise en charge adaptée au patient.

2.2 Diagnostic

Le diagnostic de névralgies post-implantaires n'est pas facile à poser. Son diagnostic est un diagnostic d'exclusion (32), reposant sur l'élimination de toute hypothèse autre qu'une pathologie d'origine neurologique.

2.2.1 Critères diagnostics

Le diagnostic de névralgies post-implantaires repose sur les critères diagnostics de douleurs neuropathiques trigéminales post-traumatiques de l'International Classification of Headache Disorder (ICDH) (33), à savoir :

- A- Douleur unilatérale faciale et/ou orale remplissant les critères C
- B- Historique d'un événement traumatique du nerf trijumeau évident avec des signes cliniques positifs (hyperalgie et allodynie) et/ou négatifs (hypoesthésie et hypoalgie).
- C- Relation de causalité démontrée par les deux critères suivants :
 - La douleur est localisée dans la distribution du nerf trijumeau
 - La douleur est apparue pendant 3 à 6 mois après l'évènement traumatique
- D- Il n'existe pas de meilleure explication autre que le diagnostic de douleurs neuropathiques post-traumatiques.

En utilisant ces critères, le diagnostic de névralgies post-implantaires est posé en présence de douleurs neuropathiques dans la région implantée sans signes radiologiques ou cliniques en lien avec l'implant, les tissus durs ou mous (19).

Les douleurs peuvent apparaître au moment de la lésion nerveuse ou quelque mois après (6,14,16).

Rodriguez-Lorano *et al.* décrit notamment le cas d'une patiente de 62 ans dont les douleurs sont apparues 6 mois après la pose de 8 implants au maxillaire. Elle avait ressenti une douleur à type de décharge électrique le jour de la chirurgie implantaire puis n'avait plus exprimé de douleur pendant 6 mois suivant l'intervention (14).

Le diagnostic de névralgies post-implantaires nécessite de poser le diagnostic de douleurs neuropathiques post-traumatiques et de ne trouver comme origine de la lésion nerveuse aucune autre cause que la chirurgie implantaire. Pour cela, il est impératif de réaliser une anamnèse et un examen clinique précis du patient.

2.2.2 Anamnèse

Les patients souffrant de névralgies post-implantaires et plus généralement de douleurs neuropathiques ont recours à de multiples consultations auprès de différentes spécialités médicales avant d'obtenir un diagnostic précis.

En effet, la première difficulté pour le patient est de savoir quel praticien consulter lors de l'apparition des premiers symptômes à savoir un médecin, ou un dentiste. Or ces deux disciplines peuvent passer à côté du diagnostic, les médecins étant peu formés sur les pathologies se référant à la sphère orale (et plus particulièrement intra-orale dans le cas des névralgies post-implantaires) tandis que les dentistes sont vite dépassés face à des douleurs ressenties par le patient sans pathologie dentaire présente. Cela peut amener le patient à être dirigé continuellement vers de nouvelles spécialités sans résultat probant voire, dans des cas extrêmes, avoir recours à des interventions invasives et inutiles, telles que l'avulsion de dents adjacentes à l'implant ou encore la dépose de l'implant (11,32).

Ainsi, lors de la première consultation, le praticien doit avoir une attitude bienveillante, calme et posée et doit être à l'écoute du patient. Il doit le laisser s'exprimer et retracer son historique clinique sans lui couper la parole ni le guider par le biais de question pour ne pas influencer le diagnostic (11).

L'anamnèse comprend (19) :

- Les antécédents et pathologies existantes

Tout antécédent de douleurs chroniques doit être recherché, comme tout facteur psychologique préexistant. La recherche des antécédents et pathologies existantes permettent également de déterminer s'il n'existe pas une cause autre que les névralgies post-implantaires qui serait responsable des symptômes du patient (douleurs neuropathiques post-herpétique, douleur neuropathiques liées au diabète...).

- Les traitements

L'ensemble des traitements médicamenteux pris par le patient doit être listé afin de détecter d'éventuelles co-morbidités (trouble psychiatrique, dépression...).

S'ils existent, il est intéressant de connaître les médicaments prescrits en vue de traiter les symptômes du patient et leur efficacité ou non. Par exemple, une inefficacité des anti-inflammatoires non stéroïdiens associés au paracétamol et de la morphine est un signe en faveur de douleurs neuropathiques (34).

- La date et le mode d'apparition de la douleur

Une lésion nerveuse entraîne l'apparition immédiate de signes neurologiques qui peuvent être la sensation de persistance de l'anesthésie locale employée au moment de la chirurgie ou l'apparition de douleur (19).

Certains patients ont ressenti la première douleur au moment de la chirurgie implantaire. Dans ces cas, les patients peuvent avoir mal au moment de l'anesthésie, de l'incision, du forage ou au moment du placement de l'implant. La douleur décrite est alors généralement une douleur à type de décharge électrique. Mais les douleurs peuvent survenir lors de la mise en charge de l'implant ou encore de sa mise en fonction (16).

En fonction de la date d'apparition des symptômes, la date et la cause de la lésion nerveuse sont précisées.

- Le type de douleur

Les patients souffrant de névralgies post-implantaires ressentent des douleurs à type de brûlure, coupure ou de décharge électrique. Ces douleurs sont unilatérales, dans la zone où est situé l'implant. Elles peuvent être selon les patients continues ou aléatoires (6,15,18).

- Les altérations sensorielles

Les troubles sensoriels rencontrés dans les névralgies post-implantaires sont variés. Les patients peuvent se plaindre de paresthésie dans la zone concernée comme une sensation de fourmillement, picotement, une hypoesthésie voire une anesthésie de la zone. Au contraire, ils peuvent souffrir d'allodynie (6,15,18).

- L'historique implantaire

La zone implantée, le nombre d'implants posés, les étapes chirurgicales et prothétiques ainsi que leurs éventuelles complications doivent être déterminés. Les différents examens complémentaires utiles à la planification de la chirurgie doivent être apportés par le patient et examinés.

Une fois l'anamnèse réalisée, le praticien passera à l'examen clinique (11).

2.2.3 Examen clinique

2.2.3.1 Examen extra-oral

Lors de l'examen extra-oral, le praticien doit observer l'absence de gonflement ou d'érythème dans la zone concernée.

Une palpation des muscles temporo-mandibulaires ainsi que des articulations temporo-mandibulaires est réalisée dans le but d'éliminer toute hypothèse de dysfonctionnement temporo-mandibulaire. De même une palpation des muscles cervicaux doit être réalisée.

Le praticien doit rechercher toute présence ou absence d'adénopathies (19).

Puis l'examen se concentre sur la zone en cause. Des tests qualitatifs sensoriels (ou quantitative sensoriel test, QST) permettent de préciser le diagnostic. Ces tests permettent d'évaluer l'activité sensorielle du patient. Ils sont de plusieurs natures, certains pouvant être réalisés dans des pièces neutres (température ambiante, absence de bruit) en milieu hospitalier.(35)

Certains tests sont réalisables au sein d'un cabinet dentaire. Ces différents tests sont réalisés sur la zone concernée ainsi que la zone contro-latérale utilisée en guise de témoin.

- Evaluation du sens tactile

Le sens tactile est évalué à l'aide de différents tests.

L'examen de la sensibilité superficielle est réalisé à l'aide du test du monofilament 10 g ou test de Semmes-Weinstein. Un filament est posé en divers endroits de la zone concernée et de la zone contro-latérale. Le patient ne doit pas voir où le praticien pose le filament et déclarer lorsqu'il le sent (15).

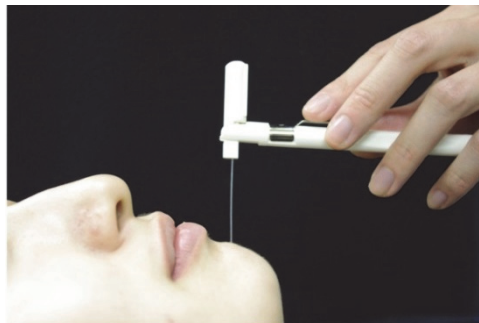

Figure 5 : Utilisation d'un monofilament de Semmes-Weinstein, d'après Kobayashi *et al.*, 2013 (36)

Le test de la sensibilité superficielle peut être réalisé en cabinet de ville à l'aide d'instruments dentaires ou encore d'un coton salivaire (37).

Le static two point discrimination test ou test de discrimination statique en deux points permet de déterminer la capacité du patient à sentir distinctement deux points proches dans une petite zone. Il permet d'évaluer le sens tactile du patient et la précision de ce sens (6,15).

- Test thermique

Il se constitue d'un test au chaud et au froid, afin de déterminer si le patient présente un trouble de la sensibilité thermique (6,15). En plus de déterminer la capacité du patient à reconnaître le chaud ou le froid, il permet d'évaluer la présence de douleur au chaud ou au froid (37).

- Evaluation de la sensation de douleur

La sensation de douleur est déterminée à l'aide du pinprick test. Il consiste en l'utilisation d'une aiguille pour piquer la peau du patient. Il doit déclarer s'il ressent une douleur lors de la stimulation, ou non (6,37).

L'ensemble de ces tests permettent d'évaluer et de préciser les altérations sensorielles du patient.

2.2.3.2 Examen intra-oral

Il se constitue d'un examen des tissus mous de la cavité orale, à la recherche d'une éventuelle parodontopathie ou pathologie dermatologique.

Un examen des organes dentaires est réalisé, en particulier les dents adjacentes à l'implant. Un test de vitalité de ces dents peut être réalisé, tout comme une évaluation de leur mobilité éventuelle et des tests de percussion et pression (32).

L'implant est ensuite examiné. Tout indice d'absence d'ostéointégration doit être recherché. Plusieurs tests permettent au praticien d'évaluer l'ostéointégration de l'implant.

Une palpation de la corticale osseuse autour de l'implant doit être réalisée, ainsi qu'un test de percussion et une évaluation de sa mobilité (32).

Une autre technique utilisable est l'analyse de fréquence de résonance de l'implant (38,39).

Ce test est réalisé à l'aide d'un outil, l'appareil d'Osstell®. Le test consiste en la pose d'un transmetteur sur l'implant ou la couronne sur implant. Ce transmetteur donnera une valeur, nommée ISQ (Implant Stability Quotient ou quotient de stabilité implantaire en français).

Cette valeur ISQ va de 1 à 100, la valeur 100 correspondant à la stabilité maximale de l'implant et donc à une ostéointégration maximale. La valeur ISQ de 70 est considérée comme la valeur de base assurant une stabilité optimale de l'implant.

Ce test est très utile pour le praticien car non invasif et simple d'utilisation. Il peut être utilisé à tout moment de la phase implantaire, lors de la chirurgie (évaluation de possibilité de mise en charge immédiate de l'implant) ou des phases prothétiques (38).

Il est donc intéressant de l'utiliser lors de l'examen du patient afin d'éliminer l'hypothèse de douleurs en lien avec un manque de stabilité de l'implant.

2.2.4 Examen complémentaire

En plus de l'examen clinique, il est recommandé de réaliser plusieurs examens complémentaires.

2.2.4.1 Radiographie rétro-alvéolaire

Il est intéressant de réaliser un examen radiologique de l'implant afin d'évaluer son ostéointégration. En effet, l'examen radiologique permet d'évaluer le niveau de l'os autour de l'implant et la présence ou non d'inflammation.

Le premier examen radiologique à réaliser est une radiographie rétro-alvéolaire, réalisée avec un angulateur de Rhinn® afin d'obtenir une radiographie sans déformation. Il s'agit de l'examen radiologique le moins invasif et le plus accessible au chirurgien-dentiste. Il permet d'obtenir une image en deux dimensions de l'implant et donc d'évaluer la présence ou non d'une péri-implantite.

Le capteur radiologique étant de taille réduite, il peut être parfois difficile de visualiser les structures anatomiques voisines telles que le nerf alvéolaire inférieur ou le foramen mentonnier. Lorsque c'est le cas, une radiographie panoramique est indiquée (40,41).

2.2.4.2 Radiographie panoramique

Une radiographie panoramique permet d'évaluer l'ostéointégration de l'implant ainsi que sa position vis-à-vis des structures anatomiques adjacentes, en particulier la canal mandibulaire si l'implant est placé à la mandibule (19).

Dans certaines études, il a été démontré la présence d'une proximité entre l'implant et le nerf inférieure à un millimètre sans section du nerf, l'implant étant placé au-delà de la distance de sécurité recommandée. Cette proximité peut expliquer l'origine du trouble du patient, l'implant trop profond ayant pu entraîner la formation d'un œdème comprimant le nerf.(15,17)

Cette radiographie permet également d'évaluer la présence ou absence de corps étrangers au niveau de la zone concernée (15).

2.2.4.3 Cone Beam Computed Tomography (CBCT)

Le Cone Beam Computed Tomography ou CBCT est un examen radiologique tridimensionnel permettant d'avoir une vision en volume de l'implant posé et des structures anatomiques avoisinantes dont notamment le canal mandibulaire (42).

Il permet de préciser les informations données par la radiographie panoramique et d'observer une éventuelle lésion du nerf impliqué masquée à l'examen panoramique (19). A la mandibule, il précise les rapports entre le ou les apex implantaire(s) et le canal mandibulaire.

Leckel *et al.* présente le cas d'une patiente pour laquelle au CBCT les implants semblaient être placés trop près du canal mandibulaire, pouvant ainsi être responsables d'une lésion indirecte par la formation d'un hématome comprimant le nerf alvéolaire inférieur. Cela n'avait pas pu être observé par la radiographie panoramique (43).

2.2.4.4 Imagerie par Résonance Magnétique (IRM)

L'IRM peut être utile si les examens radiologiques n'ont rien donné. Il permet de visualiser les vaisseaux sanguins et le trajet des nerfs et évaluer s'il existe un trouble à ce niveau (15).

Leckel *et al.* a pu notamment observer grâce à l'utilisation de l'IRM une augmentation du flux sanguin dans la région correspondant à la zone innervée par le nerf lésé (43).

Momota *et al.* a décrit l'utilité de l'IRM dans le diagnostic d'un cas rare d'une masse de 20 mm localisée dans l'angle cérébello-ponteux et reproduisant les symptômes de névralgies post-implantaires (44). La patiente concernée présentait des douleurs à type de brûlure sur le côté droit de la langue peu de temps après la pose d'un implant dans le secteur mandibulaire droit. Le diagnostic de névralgies post-implantaires à la suite d'une lésion du nerf lingual associé à une glossodynie a été posé. Un examen IRM a été réalisé afin de préciser le diagnostic et a démontré la présence d'une masse de 20 mm de diamètre dans l'angle cérébello-ponteux droit. Sans cet examen, le diagnostic n'aurait pas pu être posé ou alors tardivement offrant une perte de chance pour la patiente.

Face à un doute il est donc utile de penser à réaliser un examen IRM pour exclure une possible origine centrale.

2.2.4.5 Examens biologiques

Des examens biologiques tels qu'une numération formule sanguine peuvent être réalisés dans le but d'éliminer toute hypothèse de trouble systémique (19).

Les tests sanguins peuvent rechercher une éventuelle anémie ou une candidose expliquant des douleurs localisées au niveau de la langue (44).

Face à des douleurs oro-faciales, l'hypothèse tumorale ne doit pas être écartée, des douleurs neuropathiques exprimées dans la cavité orale devant faire penser aux symptômes d'une tumeur primaire du cerveau ou encore aux symptômes de métastases d'un cancer.

De même, en fonction de la symptomatologie il peut être utile de rechercher la présence d'éventuel trouble auto-immun, tel que le syndrome de Gougerot-Sjroen (45).

2.2.5 Outils diagnostics

Le diagnostic de névralgies post-implantaires étant difficile à réaliser, des outils sont à disposition du praticien pour l'aider dans son diagnostic.

2.2.5.1 Echelle de la douleur

La douleur étant une notion complexe, il existe des échelles pour aider le patient à mieux évaluer son ressenti.(14) L'échelle la plus connue est l'échelle visuelle analogique. Elle est sensible, reproductible, fiable et validée aussi bien dans les situations de douleur aiguë que de douleur chronique. Elle se présente sous la forme d'une réglette de 10 cm graduée en millimètres. Sur la face présentée au patient se trouve un curseur qu'il mobilise le long d'une ligne droite dont l'une des extrémités correspond à « Absence de douleur » et l'autre à « Douleur maximale imaginable ». Le patient doit placer le curseur à l'endroit qui situe le mieux sa douleur. Sur l'autre face se trouvent des graduations millimétrées que seul le praticien voit. La position du curseur donnée par le patient permet de lire l'intensité de la douleur, de zéro à dix.

2.2.5.2 Questionnaires psychologiques

Des questionnaires pour évaluer l'état psychologique du patient peuvent être réalisés afin d'évaluer l'impact de ses symptômes sur sa vie quotidienne et ainsi améliorer sa prise en charge. Le questionnaire Oral Impact on Daily Performance (46) ainsi que l'échelle BDI (47) (Beck Depression Inventory) sont deux outils sensibles et validés permettant de déterminer respectivement l'impact des symptômes sur sa vie quotidienne et s'il souffre ou commence à souffrir de dépression (45).

Le questionnaire Oral Impact on Daily Performance est un questionnaire permettant de déterminer l'impact de troubles oraux sur la vie quotidienne d'une personne (46).

Il se compose de questions permettant d'identifier les aspects physiques (difficulté ou non pour manger, se brosser les dents...), psychologiques (possibilité de dormir ou non, sourire...) et sociaux (interactions sociales...) d'une pathologie orale. Il s'agit d'un questionnaire relativement court, utile pour identifier rapidement les altérations dans la vie quotidienne d'un patient liées à une pathologie orale.

L'échelle BDI (Beck Depression Inventory) est un questionnaire initialement utilisé pour mesurer le niveau de dépression chez les patients déjà diagnostiqués dépressifs (47).

Il se compose de 21 questions s'intéressant aux différents symptômes de la maladie (trouble du sommeil, faible estime de soi...). Chaque question offre quatre réponses possibles, pondérées de 0 à 3 selon la sévérité du symptôme. Le patient doit choisir une des quatre réponses possibles par question en se basant sur son ressenti durant la semaine écoulée.

Echelle de Beck (BDI : Beck Depression Inventory)

A

- 0 Je ne me sens pas triste
- 1 Je me sens cafardeux ou triste
- 2 Je me sens tout le temps cafardeux ou triste et je n'arrive pas à en sortir
- 3 Je suis si triste et si malheureux que je ne peux pas le supporter

B

- 0 Je ne suis pas particulièrement découragé ni pessimiste au sujet de l'avenir
- 1 J'ai un sentiment de découragement au sujet de l'avenir
- 2 Pour mon avenir, je n'ai aucun motif d'espérer
- 3 Je sens qu'il n'y a aucun espoir pour mon avenir et que la situation ne peut s'améliorer

C

- 0 Je n'ai aucun sentiment d'échec de ma vie
- 1 J'ai l'impression que j'ai échoué dans ma vie plus que la plupart des gens
- 2 Quand je regarde ma vie passée, tout ce que j'y découvre n'est qu'échecs
- 3 J'ai un sentiment d'échec complet dans toute ma vie personnelle

D

- 0 Je ne me sens pas particulièrement insatisfait
- 1 Je ne sais pas profiter agréablement des circonstances
- 2 Je ne tire plus aucune satisfaction de quoi que ce soit
- 3 Je suis mécontent de tout

Figure 6 : Les 4 premières questions de l'échelle de Beck, d'après Cottraux, 1987 (48)

L'ensemble des réponses donne alors un score qui évalue le niveau de dépression du patient :

- 0 à 3 : pas de dépression
- 4 à 7 : dépression légère
- 8 à 15 : dépression d'intensité moyenne à modérée
- 16 et plus : dépression sévère (48)

Ce questionnaire a été adapté aux patients souffrant de douleurs chroniques afin de déterminer s'ils présentaient des signes de dépression ou non (49).

Il se compose de treize questions divisées en deux parties représentant deux grands aspects de la dépression, la mauvaise image de soi d'une part et l'altération des fonctions somatiques et fonctionnelles d'autre part.

Les six premières questions évaluent l'image de soi. Les questions posées sont en lien avec un éventuel sentiment d'échec du patient, de culpabilité, de dégoût de soi etc...

Les sept autres questions évaluent l'altération des fonctions somatiques et fonctionnelles du patient, notamment son degré d'isolement social, s'il souffre d'insomnie, de difficulté de concentration, de fatigue ou encore de perte d'appétit ou de libido.

Le score donné permet alors de déterminer si le patient souffre ou non de dépression.

Ce questionnaire permet de repérer le développement d'une dépression chez les patients atteints de douleurs chroniques et d'assurer une prise en charge adaptée.

2.2.5.3 Le questionnaire DN4

Le questionnaire DN4 est un questionnaire créé par une équipe française dans le but d'aider au diagnostic de douleurs neuropathiques (50).

Il est particulièrement intéressant pour le praticien d'avoir recours à ce questionnaire car il est doté d'une grande sensibilité (83%) et spécificité (90%) et est simple d'utilisation. C'est donc un outil simple et efficace pour le diagnostic de douleurs neuropathiques (16).

Il se compose de deux parties, une partie basée sur l'anamnèse du patient et une autre sur l'examen clinique (51).

La première partie est constituée de deux questions que le praticien pose au patient.

La première question cherche à déterminer le type de douleur ressentie par le patient. Il a le choix entre trois types de douleur : brûlure, décharge électrique, sensation de froid douloureux. Pour chaque type, le patient répond par oui ou non.

La deuxième question évalue la présence ou non de symptômes associés. Les symptômes recherchés sont : fourmillements, picotements, engourdissements, démangeaisons. Le patient répond pour chaque item par oui ou non.

La deuxième partie est en lien avec les résultats des tests physiques réalisés par le praticien. Elle est composée de deux items, l'hypoesthésie (au toucher ou à la piqûre) et l'augmentation de douleur provoquée par le frottement de la zone concernée. Encore une fois, le patient répond par oui ou par non.

Questionnaire DN4

Répondez aux 4 questions ci-dessous en cochant une seule case pour chaque item.

INTERROGATOIRE DU PATIENT

Question 1: La douleur présente-t-elle une ou plusieurs des caractéristiques suivantes?

	oui	non
1 - Brûlure	<input type="checkbox"/>	<input type="checkbox"/>
2 - Sensation de froid douloureux	<input type="checkbox"/>	<input type="checkbox"/>
3 - Décharges électriques	<input type="checkbox"/>	<input type="checkbox"/>

Question 2: La douleur est-elle associée dans la même région à un ou plusieurs des symptômes suivants?

	oui	non
4 - Fourmillements	<input type="checkbox"/>	<input type="checkbox"/>
5 - Picotements	<input type="checkbox"/>	<input type="checkbox"/>
6 - Engourdissement	<input type="checkbox"/>	<input type="checkbox"/>
7 - Démangeaisons	<input type="checkbox"/>	<input type="checkbox"/>

EXAMEN DU PATIENT

Question 3: La douleur est-elle localisée dans un territoire ou l'examen met en évidence?

	oui	non
8 - Hypoesthésie au tact	<input type="checkbox"/>	<input type="checkbox"/>
9 - Hypoesthésie à la piqûre	<input type="checkbox"/>	<input type="checkbox"/>

Question 4: La douleur est-elle provoquée ou augmentée par:

	oui	non
10 - Le frottement	<input type="checkbox"/>	<input type="checkbox"/>

Figure 7 : Le questionnaire DN4, d'après Bouhassira *et al.*, 2005(50)

Chaque réponse est pondérée : oui donne un point tandis que non en donne zéro. A la fin du questionnaire, les réponses sont comptabilisées, donnant un score.

Si celui-ci est supérieur ou égal à 4/10, le diagnostic de douleurs neuropathiques est posé.

Dans le cas des névralgies post-implantaires, les symptômes étant localisés au niveau du site implantaire, une fois le questionnaire DN4 établi, le diagnostic de névralgies post-implantaires en découle.

Afin de poser le diagnostic de névralgies post-implantaires, il est recommandé d'associer ce questionnaire aux tests sensoriels qualitatifs et aux examens radiologiques complémentaires.(11) Ainsi, le diagnostic de douleurs neuropathiques peut se faire en trois étapes :

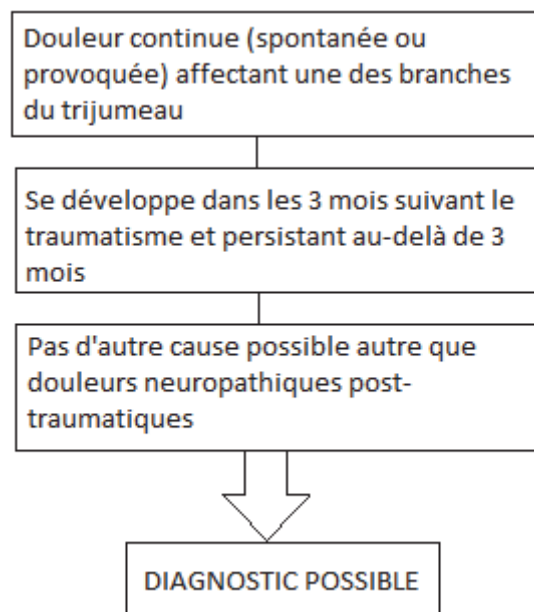
- diagnostic possible : posé après l'examen clinique précis du patient et le recueil d'un ensemble de signes déterminés.
- diagnostic probable : si l'examen par le QST démontre un défaut dans l'activité sensori-motrice du patient.
- diagnostic défini : si des anomalies neurophysiologiques sont observées (32).

Benoliel *et al.* précise le diagnostic de douleurs neuropathiques trigéminales post-traumatiques en s'appuyant sur les critères diagnostics des douleurs neuropathiques de l'ICDH (52).

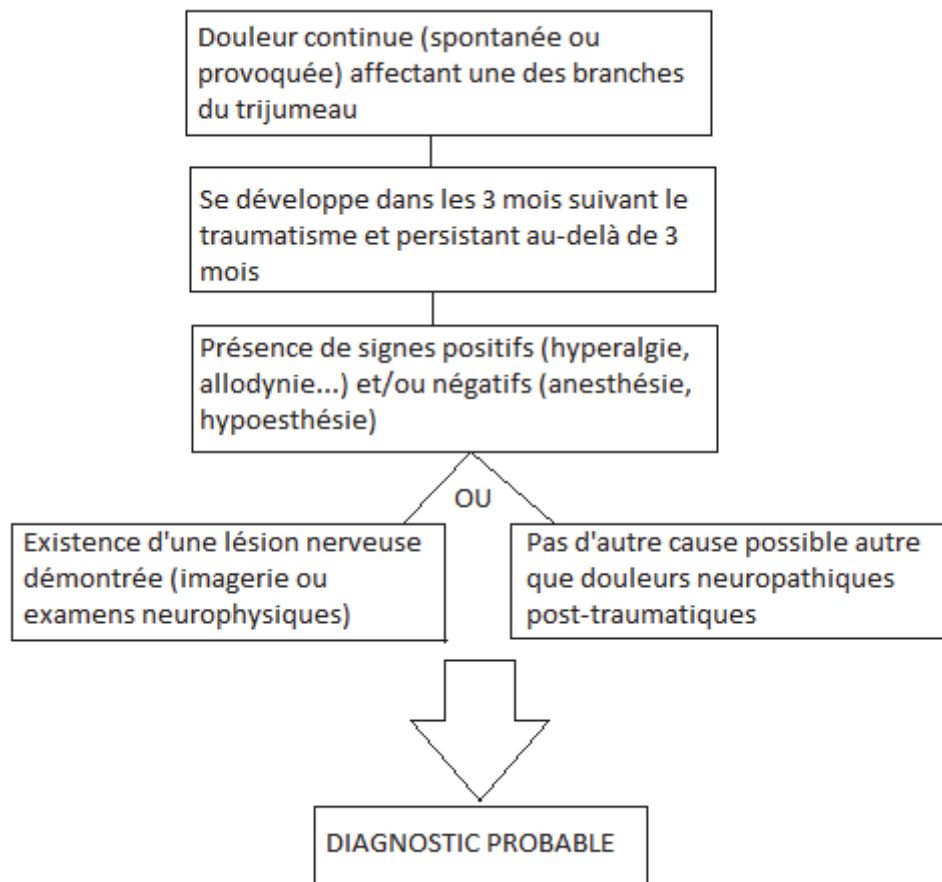
Les critères diagnostics des douleurs neuropathiques sont :

- A : douleur spontanée ou provoquée, affectant une des branches du trijumeau, se développant en quelques secondes à quelques minutes de manière constante (plus de 8h par jour, plus de 15 jours par mois).
- B : se développe dans les trois mois suivant le traumatisme identifiable et persistant au-delà de trois mois après le traumatisme.
- C : Présence d'au moins une des altérations suivantes.
 - Signes positifs :
 - hyperalgie
 - allodynie
 - gonflement
 - rougeur
 - Et/ou - Signes négatifs :
 - anesthésie
 - hypoesthésie
- D : L'imagerie ou des examens neurophysiologiques démontrent l'existence d'une lésion nerveuse et la localisent.
- E : Les douleurs ne sont pas en lien avec un autre trouble possible

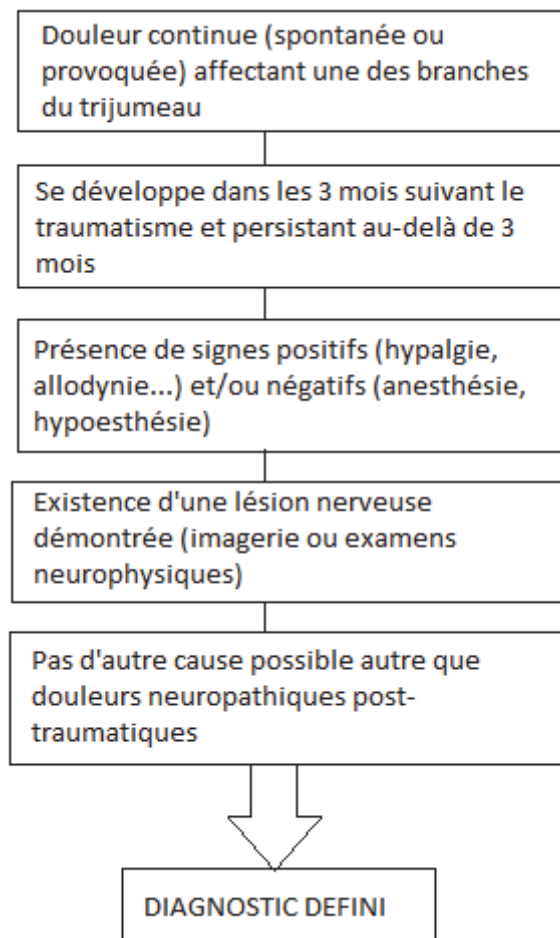
Si les critères A, B et E sont réunis, le diagnostic de douleurs neuropathiques est possible :



Si les critères A, B, C ou D et E sont réunis, le diagnostic est probable :



Si l'ensemble des critères est réuni (A, B, C et D et E), le diagnostic est sûr :



Le diagnostic de douleurs neuropathiques établi, l'anamnèse permet de justifier le lien avec l'implant posé, cette douleur étant apparue à la suite d'une étape implantaire et persistant au moins deux mois après l'étape implantaire en question. Le diagnostic de névralgies post-implantaires peut être posé.

2.3 Diagnostic différentiel

Les névralgies post-implantaires font partie du vaste ensemble des douleurs chroniques oro-faciales (11,45).

Cet ensemble est divisé en cinq groupes en fonction du type de douleur, à savoir, musculo-squelettique, neuropathique, vasculaire, céphalée primaire ou douleur mixte.

Les douleurs neuropathiques sont divisées en trois groupes en fonction de la description de la douleur (unilatérale ou non, continue ou non).

Les névralgies post-implantaires appartiennent à la catégorie des douleurs neuropathiques unilatérales et continues.

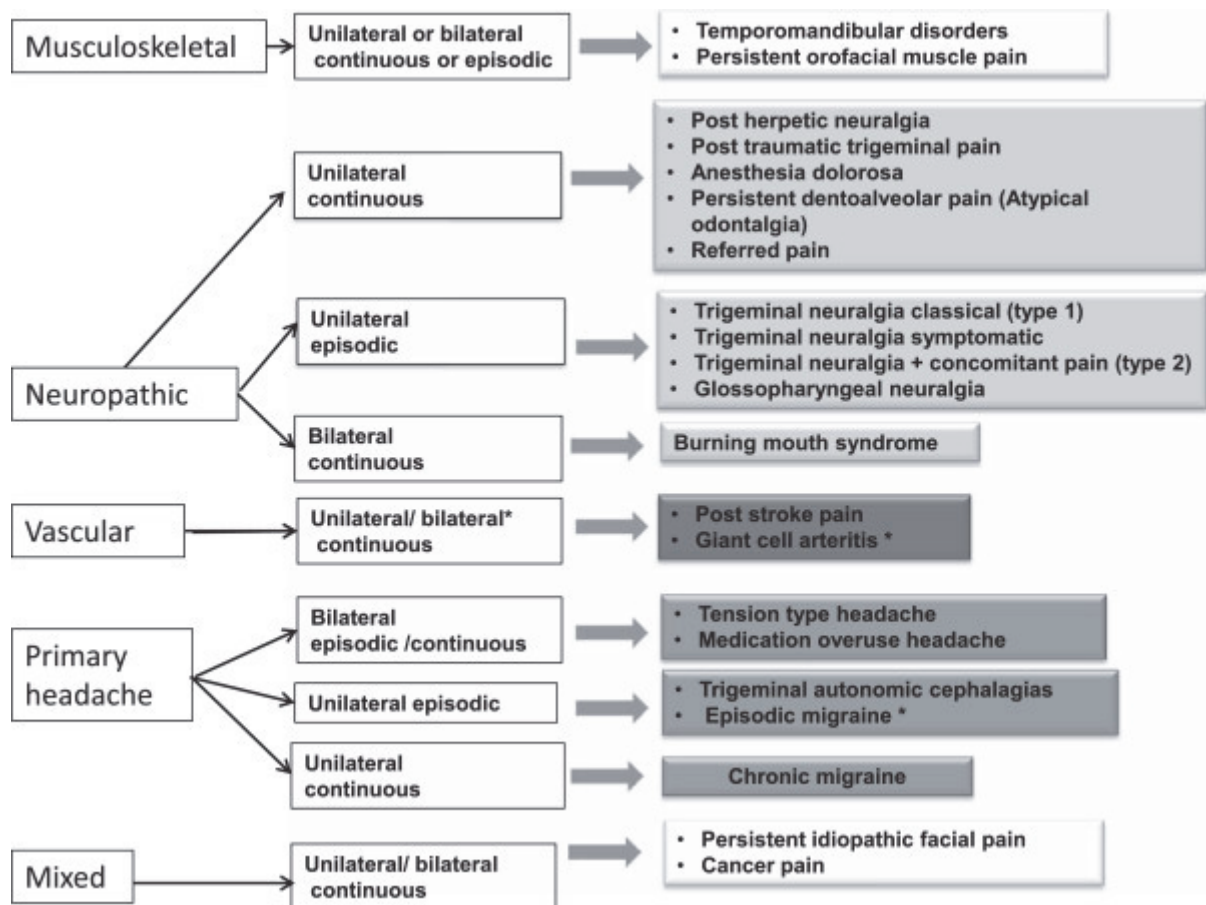


Figure 8 : Les différents types de douleur chronique oro-faciale et leur cause d'après Zakrzewska et al., 2013 (11)

On retrouve également dans cette catégorie l'odontalgie atypique, les névralgies post-herpétiques, les douleurs projetées ou encore l'anesthésia dolorosa. L'examen clinique et l'anamnèse permettent d'éliminer les causes autres que les névralgies post-opératoires notamment en fonction du type de douleur ressentie par le patient et sa localisation.

A la suite de la pose d'un implant, des douleurs peuvent apparaître par un phénomène de fibrointégration dû à un manque de stabilité primaire de l'implant.(16)

La stabilité primaire de l'implant correspond à une absence de mobilité de l'implant après sa mise en place. Il s'agit d'un prérequis pour l'ostéointégration de l'implant.(38,39)

Si le patient présente des douleurs à la suite de la mise en charge ou de la mise en fonction de l'implant, et que l'implant montre des signes d'absence d'ostéointégration (mobilité, image radioclaire autour de l'implant à la radiographie), cela ne correspond pas à des névralgies post-implantaires mais à un défaut de stabilité de l'implant.

3. Prise en charge des névralgies post-implantaires

3.1 Prévention du risque

La prévention du risque de développement de névralgies post-implantaires passe par une bonne planification de la chirurgie implantaire et une prise en charge adaptée du patient.

3.1.1 Planification

La planification de la chirurgie implantaire permet d'identifier de nombreux risques anatomiques en fonction du site implantaire et de choisir un implant de dimension adaptée à la situation. Il est important de localiser le nerf alvéolaire inférieur lors de la pose d'un implant à la mandibule, dans la région prémolo-molaire afin d'éviter de le léser lors du forage ou de la mise en place de l'implant.

Pour cela, il est nécessaire de réaliser un examen radiologique pré-opératoire (panoramique dentaire ou CBCT), qui permettra de localiser le nerf (14,15,21,26). Le CBCT permet d'observer des particularités anatomiques du nerf alvéolaire inférieur non repérables à la radiographie panoramique, comme par exemple la présence d'un canal bifide ou encore une boucle antérieure du canal mandibulaire (53).

Le tracé du canal mandibulaire sur les systèmes de planification mis à disposition du praticien permet de localiser le nerf alvéolaire inférieur. Une fois le nerf mis en évidence, le praticien peut déterminer une distance de sécurité à respecter entre l'apex de l'implant et le toit du canal mandibulaire. Cette distance de sécurité varie selon les études entre 2mm et 3mm (15–17,26).

Certaines études ont démontré que la couche osseuse surplombant le nerf alvéolaire inférieur était fragile et même absente selon les cas (15,18,54). En effet, l'os surplombant le canal mandibulaire possède une faible densité. Il s'agit le plus souvent d'un os de type 3, correspondant à une corticale mince entourant un os spongieux. La résistance de cet os au forage est donc plus faible (54). Ceci est à prendre en compte dans la mesure de la distance de sécurité, un forage se rapprochant trop du canal mandibulaire présentant un risque accru de lésion du nerf, directe ou indirecte par compression.

Il est nécessaire de déterminer également une distance de sécurité entre la position de l'implant et le foramen mentonnier. Il est recommandé de placer l'implant au moins 5mm en avant du foramen mentonnier localisé sur la radiographie (17).

L'identification des risques anatomiques et le respect des distances de sécurité permet de réduire le risque de lésion nerveuse mais ce risque est toujours présent car il existe une différence entre l'image radiologique et la réalité clinique (15). La localisation du nerf alvéolaire inférieur n'est pas parfaite et est soumise à l'appréciation du praticien donc dépendante de son expérience. Il peut être utile de comparer plusieurs radiographies entre elles afin d'avoir une localisation plus précise du nerf (17).

La planification de la chirurgie passe par l'utilisation de logiciel de planification, aidant le praticien à évaluer les divers risques anatomiques et la qualité et densité osseuse du site implantaire afin de déterminer le choix de l'implant (taille, forme) et de la chirurgie (lambeau, comblement, utilisation de guide chirurgical ou non...) (53,55,56).

Le praticien importe les images radiologiques du CBCT du patient sur son logiciel de planification. Le logiciel réalise alors une simulation en trois dimensions du futur site chirurgical. Le praticien peut alors manipuler le site virtuel et en déterminer le type d'implant à poser, sa position et évaluer sa proximité avec les dents adjacentes ou encore les risques anatomiques (nerf alvéolaire inférieur, sinus, foramen mentonnier...).

Ces logiciels de planification permettent dans certains cas de réaliser un guide chirurgical afin de mieux contrôler la profondeur et position de l'implant. Cela permet de limiter le risque d'erreur chirurgicale potentiellement responsable de lésion nerveuse. Mais ces guides ne sont pas systématiquement utilisés car ont un certain coût et nécessitent de réaliser un CBCT et donc d'irradier le patient (56).

Orentlicher G *et al.* recommande la chirurgie guidée dans les cas suivants (56) :

- Pose de trois implants ou plus en même temps
- Proximité importante avec les dents ou implants adjacent(e)s
- Présence d'un risque anatomique (risque de fracture du plancher buccal, proximité avec le sinus, le nerf alvéolaire inférieur, le foramen mentonnier)
- Défaut de l'os du site implantaire (faible qualité, hauteur, largeur)
- La future prothèse dépend de la position de l'implant (par exemple lors de la réalisation d'implant dans un secteur esthétique).
- Réalisation de chirurgie sans lambeau
- L'os ou la gencive du site est fortement altéré(e) par d'anciennes chirurgies ou d'anciens traumatismes
- Restauration d'une arcade complète
- Patients avec des co-morbidités physiques, médicales ou psychiatriques (par exemple, utilisation de guide chirurgical chez un patient à risque hémorragique afin d'éviter la réalisation de lambeau).

La planification de l'acte chirurgical permet donc de limiter le risque de complications per-opératoires et de mieux appréhender la chirurgie à venir.

3.1.2 Prévention du risque per-opératoire

Certains actes ou certaines techniques chirurgicales sont plus à risque d'entraîner le développement de névralgies post-implantaires.

Il a été observé que la pose de deux implants ou plus en même temps pourrait constituer un facteur de risque de névralgies post-implantaires (16,17,43).

Dans son étude de 8 cas, Doustkam *et al.* observe que 7 des 8 patients souffrant de douleurs neuropathiques chroniques post-implantaires avaient bénéficié de la pose de plus de 2 implants (16).

Khawaja et Renton. font la même observation dans leur étude de 4 cas cliniques, 3 patients sur 4 ayant eu 2 implants ou plus posés (17).

Leckel *et al.* décrit également un cas de névralgies post-implantaires à la suite de la pose d'implants multiples à la mandibule (43).

Mais cette hypothèse nécessite d'être l'objet de recherches approfondies. En effet, Devine *et al.* n'observe par exemple aucune différence entre le nombre d'implants posés et le développement de névralgies post-implantaires dans son étude 10 cas cliniques (19).

De même, la technique chirurgicale de transposition ou latéroposition du nerf alvéolaire inférieur est liée à un risque important de lésion de ce nerf (17,26,28).

Certains praticiens utilisent cette technique afin de protéger le nerf, d'éviter de le léser lors des séquences de forage ou de mise en place de l'implant. Mais son résultat est très dépendant de l'expérience du praticien.

Il existe également un risque faible mais présent de lésion du nerf par relargage toxique des anesthésiques locaux utilisés, notamment lors de la réalisation d'anesthésie loco-régionale (exemple : anesthésie tronculaire de la lingula) (17,26,57).

Les risques de lésion nerveuse peuvent être limités par une technique chirurgicale bien maîtrisée.

Toute incision doit être réalisée au contact osseux afin d'éviter de sectionner le nerf (notamment à la mandibule, risque de lésion du nerf lingual si l'incision est mal réalisée).

Il est important de contrôler la profondeur et la direction du forage, et évaluer l'absence de fenestration (17,26). Pour cela, il est recommandé d'utiliser des indicateurs de position et de profondeur. Attention, certains forets utilisés sont plus longs que l'implant de 1,5 mm, entraînant un risque de sur-forage si le praticien n'est pas attentif (17,57). Il est recommandé d'utiliser des butées de forage afin de ne pas aller au-delà de la profondeur de forage nécessaire. (27)

Le risque majeur lié au développement de névralgies post-implantaires lors d'une chirurgie implantaire à la mandibule est le risque hémorragique (16,18,26,57).

Ce risque est en lien avec le fait que l'artère alvéolaire inférieure suit le trajet du nerf alvéolaire inférieur. Ainsi, si le praticien sectionne l'artère, il y a un risque important qu'il ait également sectionné le nerf alvéolaire inférieur. Le risque de lésion indirecte est aussi présent, un hématome pouvant se développer à la suite de l'hémorragie, risquant de comprimer le nerf. Tout saignement important lors d'une chirurgie implantaire à la mandibule doit être un signal d'alerte pour le praticien et lui faire penser à un risque potentiel de lésion nerveuse. L'hémorragie doit être stoppée (par compression et mise en place de l'implant ou compression et report de l'acte par exemple) et notée dans le dossier du patient. Un suivi post-opératoire surveillant l'apparition d'altérations sensorielles doit être mis en place.

Un patient ayant ressenti une douleur lors des étapes de la chirurgie implantaire (anesthésie, incision, forage, mise en place de l'implant) est considéré comme plus à risque de développer des douleurs neuropathiques post-opératoires (18).

L'apparition de douleur pendant la chirurgie doit donc être un signal d'alarme pour le praticien. En effet, la survenue de la douleur peut être le signe d'une lésion directe du nerf lors de l'étape en question.

Elle peut être due à un défaut d'anesthésie, non responsable en soi d'une lésion nerveuse. Ce défaut d'anesthésie peut être lié à une prédisposition du patient à une sensibilité accrue à la douleur, potentiellement responsable du développement de névralgies post-implantaires (16). Chez certains patients à risque, comme les patients anxieux des soins dentaires, l'expérience de la douleur lors de cette étape peut affecter leur perception à la douleur et entraîner le développement de douleurs neuropathiques par la suite (19).

Il est intéressant de réaliser une radiographie post-opératoire immédiatement après la chirurgie afin de vérifier la position et la profondeur de l'implant et, si nécessaire, réintervenir s'il est mal positionné (18,57).

3.1.3 Prévention du risque lié au patient

Les patients à risque doivent être identifiés avant la chirurgie implantaire afin de réaliser une prise en charge adaptée (17).

Pour rappel, les patients considérés à risque sont les patients souffrant d'anxiété ou de dépression, les patients souffrant déjà de douleurs chroniques ou encore les femmes aux alentours de 55 ans. Leur prise en charge consistera en un suivi post-opératoire recherchant en priorité la présence d'altérations sensorielles ou de douleurs neuropathiques. Les patients anxieux doivent être rassurés sur la chirurgie à venir afin de limiter leur angoisse (14). Une prémédication sédatrice peut être indiquée.

Un consentement éclairé doit être systématiquement réalisé avant la chirurgie et être signé par le patient (17,18). Ce consentement doit prévenir le patient de toutes les complications pouvant survenir lors des étapes implantaires, y compris le risque de développement de névralgies post-implantaires. Il a été mis en évidence un manque de prévention des patients sur ce risque en particulier, entraînant par la suite une perte de confiance envers le praticien et une prise en charge plus difficile de leur pathologie (57).

Lors de la chirurgie, une communication constante avec le patient doit être réalisée. Ainsi, il pourra prévenir le praticien s'il ressent une quelconque douleur lors de la chirurgie, signe d'un risque de lésion nerveuse.

Après la chirurgie, il est recommandé d'appeler le patient pour prendre de ses nouvelles (16). Le patient doit être contacté par téléphone à partir de six heures après l'intervention, soit le délai de levée de l'anesthésie ou dans les vingt-quatre heures qui suivent l'opération (34,57). Tout symptôme de lésion nerveuse doit être recherché (sensation d'engourdissement, que l'anesthésie n'est toujours pas partie, douleur à type de décharge électrique, brûlure...). Si le patient déclare la présence d'altérations sensorielles, il doit être vu le plus rapidement possible (le jour même ou le lendemain) afin de le prendre en charge au plus vite, le délai entre la lésion nerveuse et son traitement étant un facteur important du développement ou non de névralgies post-implantaires.

3.2 Prise en charge

3.2.1 Prise en charge immédiate

Le suivi post-opératoire du patient permet de détecter rapidement la présence d'altérations sensorielles, symptômes de lésion nerveuse.

En effet, dès que les symptômes sont déclarés, une prise en charge rapide du patient doit être réalisée. Plus la lésion nerveuse sera prise en charge tôt, meilleur sera son pronostic de régénération.

Dans un premier temps, la dépose rapide de l'implant responsable des symptômes est conseillée (16). En effet, le nerf peut être comprimé par un hématome ou un œdème qui est maintenu par l'implant. La dépose de l'implant permet de faire disparaître cet hématome ou œdème et supprimer la compression du nerf (17). Mais la suppression du facteur de lésion nerveuse n'entraîne pas systématiquement une suppression des symptômes.

Le délai entre l'apparition des symptômes et la dépose de l'implant semble jouer un rôle dans le développement de douleurs neuropathiques. Plus ce délai est long, plus le risque de développement de douleurs neuropathiques augmente (16).

Palma-Carrio C *et al.* et Vázquez Delgado E *et al.* recommandent de déposer l'implant dans les trente-six heures suivant l'apparition des symptômes (21,28).

Khawaja et Renton remarquent également dans leur étude de 4 cas que les symptômes de lésion nerveuse disparaissaient à long terme chez les patients où l'implant avait été déposé dans les 24h suivant l'apparition de ces symptômes (17).

Au-delà de ce délai, la dépose de l'implant n'est plus conseillée. Les chances d'amélioration des symptômes étant très faibles, la dépose de l'implant prive le patient d'une réhabilitation esthétique et fonctionnelle efficace, l'implant étant bien ostéointégré.

Il peut être intéressant de prescrire des anti-inflammatoires (stéroïdiens ou non stéroïdiens) dans le but de réduire les lésions nerveuses si elles sont dues à un phénomène inflammatoire.

Khawaja et Renton décrivent le cas d'une patiente à qui il a été prescrit des anti-inflammatoires non stéroïdiens (ibuprofène 800mg par jour) et des anti-inflammatoires stéroïdiens (cortisone 1mg/kg/jour) (17).

Mais l'association des deux types d'anti-inflammatoires est responsable de troubles gastro-intestinaux et est contre-indiquée dans les recommandations actuelles (58).

L'utilisation de diurétiques, d'antihistaminiques, de vasodilatateurs ou encore de vitamine B est possible mais l'efficacité de ces produits n'est pas démontrée (18).

En parallèle, dès l'apparition des symptômes de lésion nerveuse, un suivi du patient doit être mis en place afin d'évaluer l'évolution des symptômes dans le temps (amélioration, aggravation...) (17).

La zone concernée par les symptômes peut être photographiée, les altérations notées dans le dossier médical (27).

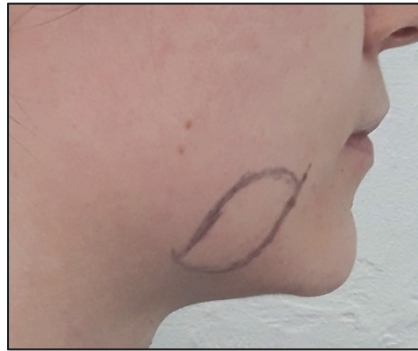

Figure 9 : Illustration d'un quadrillage de la zone présentant des altérations sensorielles

Le bilan complet des symptômes ainsi qu'un descriptif des fonctions nerveuses doivent être notés dans le dossier médical. Ce dossier servira de référence dans le suivi du patient pour évaluer l'évolution des symptômes du patient dans le temps.

Au-delà de trois mois d'installation des symptômes, le diagnostic de névralgies post-implantaires peut être posé.

3.2.2 Traitement des névralgies post-implantaires

Le traitement des névralgies post-implantaires a pour but d'améliorer les symptômes du patient pour améliorer sa qualité de vie (15,32).

Plusieurs possibilités de traitement existent. Leur indication dépendra du délai de diagnostic de lésion nerveuse, du patient et de ses éventuelles co-morbidités et de l'importance de la lésion nerveuse. Les traitements se divisent en deux grands groupes, les traitements chirurgicaux et les traitements non chirurgicaux qui comprennent les traitements pharmacologiques, physiologiques (sport, rééducation sensorielle, stimulation électrique transcutanée) et comportementaux (yoga, conseil, prise en charge du stress, psychothérapie).(59) Tous ces traitements sont utilisables en association.

3.2.2.1 Les traitements chirurgicaux

La dépose de l'implant dans un délai de trente-six heures après la survenue de la lésion nerveuse si celui-ci est responsable de cette lésion, a été décrit plus haut. (cf. 3.2.1)

Une autre solution chirurgicale est la chirurgie visant à sectionner le nerf lésé ou déposer le névrome (si un névrome est présent) et à le remplacer par un greffon veineux autologue ou des tubes alloplastiques (59). Mais il s'agit d'une chirurgie lourde, avec un risque important d'entraîner une deuxième lésion du nerf et d'amplifier les symptômes initiaux. En raison de ce risque important, il est préférable de se tourner vers des solutions thérapeutiques non chirurgicales.

3.2.2.2 Les traitements non chirurgicaux

3.2.2.2.1 Les traitements pharmacologiques

Ils peuvent être utilisés sous plusieurs formes différentes.

3.2.2.2.1 Les anesthésiques locaux

L'administration d'un anesthésique local permet de réduire les douleurs ressenties par le patient. Ces anesthésiques peuvent être administrés par voie topique ou en injection.

- Les anesthésiques topiques (16,19,32)

L'utilisation de crème anesthésiante faiblement dosée ou encore de patchs peut être proposée au patient. Deux types d'anesthésiques topiques peuvent être utilisés, les anesthésiques à la capsaïcine et les anesthésiques à base de lidocaïne.

Ces deux anesthésiques sont efficaces mais la capsaïcine entraîne des effets secondaires désagréables pour le patient comme une sensation de brûlure sur la zone concernée.

Les patchs de lidocaïne à 5% sont mieux supportés par les patients et efficaces mais peuvent être gênants pour le patient qui doit les porter quotidiennement au niveau de la bouche.

- L'injection d'anesthésique local

L'injection régulière d'anesthésiques locaux est une technique utilisée dans le traitement de douleurs chroniques orofaciales idiopathiques et notamment dans la névralgie essentielle du trijumeau. Cette solution est efficace mais nécessite que le patient soit vu régulièrement et est donc contraignante pour lui (32).

Fukuda *et al.* propose de réaliser une injection d'anesthésique local dans le cou, au niveau du tissu nerveux des nerfs sympathiques dans la prise en charge des névralgies post-implantaires (15). Cela entraîne une vasodilatation des vaisseaux sanguins permettant d'éviter la formation d'œdème au niveau de la lésion nerveuse et de prévenir l'apparition d'une sensibilisation centrale (15,60).

Cette technique est proposée lorsque la lésion nerveuse est identifiée, si les anesthésiques topiques et les autres traitements associés n'ont pas été efficaces. Elle est plus efficace chez les patients souffrant de douleurs neuropathiques entretenues par le système nerveux sympathique.

- Injection de toxine botulique type A (Botox)

Certaines études (19,61) ont observé une amélioration des symptômes avec réduction de la douleur chez des patients ayant reçu une injection de toxine botulique type A. Il semblerait que le Botox ait un effet antinociceptif en inhibant l'inflammation neurogène et le phénomène de sensibilisation périphérique.

Cela a pu être démontré chez le rat mais pas encore chez l'Homme, des recherches plus approfondies sont nécessaires pour évaluer l'intérêt de l'utilisation du Botox dans le cas de douleurs neuropathiques orofaciales (62).

3.2.2.2.2 Les traitements médicamenteux

Plusieurs médicaments peuvent être prescrits dans la prise en charge des névralgies post-implantaires. Le choix de la prescription dépendra du délai entre la lésion nerveuse et le traitement ainsi que du patient (contre-indication ou effets secondaires).

- Vitamine B12, ATP, corticostéroïdes

Selon Fukuda *et al.* dès les premiers instants suivant la lésion nerveuse il est intéressant de prescrire de la vitamine B12, des corticostéroïdes et de l'adénosine 5'-triphosphate (ou ATP) en association (15). Ils peuvent être prescrits en association avec un anesthésique local ou après la dépose de l'implant.

Les corticostéroïdes permettent de réduire l'inflammation liée à la lésion nerveuse (15).

Il a été observé que la vitamine B12 a un rôle analgésique, notamment dans les douleurs neuropathiques, dont les douleurs neuropathiques orofaciales. Utilisée en association (avec un anti-inflammatoire non stéroïdien, vitamine B6, antiépileptique), elle permet de potentialiser ses effets et de diminuer les doses à prescrire (63).

Singh *et al.* observe notamment son efficacité en association avec la gabapentine et le tramadol dans le traitement de névralgie glossopharyngienne (64).

Dongre et Swani remarquent également l'efficacité de la vitamine B12 en association avec la prégabaline chez des patients souffrant de neuropathies périphériques générales (non limitées à la zone orofaciale) (65).

La vitamine B12 semble être une molécule intéressante à utiliser en association à d'autres molécules dans le cas de névralgies post-implantaires mais des études ciblées doivent être réalisées pour confirmer ou non son utilité.

Fukuda *et al.* a remarqué l'efficacité de l'injection d'ATP en intraveineuse dans le traitement de douleurs neuropathiques. L'ATP aurait un rôle inhibiteur du phénomène de sensibilisation centrale, prévenant le risque de développement de douleurs neuropathiques (66).

- Antiépileptiques

Les antiépileptiques sont utilisés dans la prise en charge des douleurs neuropathiques (16).

En effet, les douleurs neuropathiques sont caractérisées par la présence d'une hyperexcitabilité neuronale dans les zones lésées qui auraient des caractéristiques communes avec des changements cellulaires observés dans certaines formes d'épilepsie.(67)

La carbamazépine est l'antiépileptique le plus prescrit dans le traitement des névralgies trigéminales, suivi par la gabapentine et la prégabaline. Ils permettent de réduire le phénomène de décharges ectopiques au niveau du ganglion de la racine dorsale (68,69).

La carbamazépine est un bloqueur des canaux sodiques.

Sa posologie initiale est de 200 mg à 400 mg par jour en deux ou trois prises. Les doses sont ensuite progressivement augmentées jusqu'à suppression de la douleur. Sa dose maximale conseillée est de 1600 mg par jour (68).

Ce médicament possède plusieurs effets secondaires importants. Il peut provoquer des vertiges, une somnolence, une ataxie, une arythmie ou une dyscrasie sanguine (68–70). Il inhibe l'activité de certains médicaments dont notamment les anticoagulants, les antirétroviraux, les statines et certains antihypertenseurs et pilules oestroprogestatives (68)

Il est recommandé de réaliser un hémogramme et un bilan hépatique avant le début du traitement ainsi qu'une fois par semaine le premier mois puis devant tout signe clinique d'appel. Ces examens sont ensuite réalisés tous les deux à cinq ans (69). Un électrocardiogramme (ou ECG) peut être réalisé chez les personnes âgées avant le début du traitement afin de détecter un éventuel trouble de la conduction qui contre-indiquerait la prescription de carbamazépine.

Son administration est suspendue en cas d'allergie, d'altération de la fonction hépatique ou de modification franche de l'hémogramme faisant craindre l'apparition d'une agranulocytose ou d'une aplasie médullaire (68).

Wiffen *et al.* conclut dans sa revue de la littérature de 2014 que la carbamazépine peut être utilisée dans le traitement des douleurs neuropathiques chroniques mais qu'il ne s'agit pas du traitement de référence dans ce cas-là et qu'il vaut mieux, si possible, lui préférer la gabapentine ou la prégabaline (70).

La gabapentine est une molécule très utilisée dans le traitement des douleurs neuropathiques. C'est un analogue du neurotransmetteur inhibiteur de l'acide γ -aminobutyrique (GABA) (67). Il interfère dans la transmission du message nociceptif.

Sa dose-efficace dans le traitement des douleurs neuropathiques serait de 1,8 g à 2,4 g par jour (59).

Il possède des effets secondaires, à savoir prise de poids, somnolence, asthénie, maux de tête ou encore vertiges qui dépendent notamment de sa dose prescrite (71). Il n'est efficace que chez une minorité de patients souffrant de douleurs neuropathiques sans raison précise.

Moore *et al.* arrive à la conclusion dans sa revue de la littérature qu'il s'agit d'une molécule efficace dans la plupart des douleurs neuropathiques chroniques, à la dose de 1200 mg par jour. Mais cette conclusion est à considérer avec précaution car sa revue n'incluait pas d'études sur les douleurs neuropathiques chroniques post-traumatiques (72).

Si le patient développe des effets secondaires à la suite de l'administration de gabapentine, il peut être prescrit à la place du topiramate ou de la prégabaline. Ces deux antiépileptiques ont la même action que la gabapentine mais ont également une action d'inhibition des canaux calciques, qui jouent un rôle dans la transmission du message nerveux (67).

Le topiramate est un anticonvulsivant également utilisé dans le traitement des migraines et des douleurs neuropathiques (59).

Sa dose-efficace est entre 25 mg à 100 mg par jour.

Il peut également entraîner des effets secondaires tels que perte de poids, perte de mémoire, vertige ou encore paresthésie.

La prégabaline est un antiépileptique efficace dans le traitement des névralgies trigéminales associées ou non à des douleurs faciales (73). Son action est similaire à celle du topiramate.

La prégabaline possède moins d'effets secondaires par rapport aux autres antiépileptiques et a un délai d'action plus court. Il est moins sujet au phénomène d'interactions médicamenteuses.

Il est recommandé de prescrire dans un premier temps 150 mg de prégabaline par jour puis, en fonction de la réponse du patient et sa tolérance au traitement, augmenter la dose à 300 mg par jour après un intervalle de trois à sept jours. Si cela est nécessaire, la dose peut être augmentée à 600 mg par jour après un nouvel intervalle de sept jours. Mais l'augmentation de la dose quotidienne entraîne un risque plus grand de développement

d'effets secondaires tel que somnolence ou vertiges. La prégabaline est une molécule efficace dans le traitement des douleurs neuropathiques chroniques à une dose de 300 mg à 600 mg selon les patients (74).

- Antidépresseurs tricycliques

Les antidépresseurs tricycliques peuvent être proposés en alternative aux antiépileptiques, si le patient développe des effets secondaires à la suite de la prise d'antiépileptiques.(16,71)

Il est conseillé de prescrire des antidépresseurs tricycliques secondaires (nortriptyline, despiramine) plutôt que les tertiaires (amitriptyline et imipramine) (59).

Leur dose-efficace est de 10 mg à 75 mg par jour.

Ils présentent eux aussi des effets secondaires et doivent être utilisés prudemment chez la personne âgée (71,75). Ils peuvent être responsables de : hypertension orthostatique, effets anticholinergiques, asthénie.

L'amitriptyline est un antidépresseur tricyclique communément utilisé dans le traitement des douleurs neuropathiques chroniques.

Moore *et al.* remarque dans sa revue de la littérature que beaucoup de patients ne ressentent pas d'amélioration de leurs symptômes à la suite de la prise d'amitriptyline. Aucune preuve ne réfutant l'efficacité de cette molécule, il conclut que l'amitriptyline reste un traitement de choix dans la prise en charge de douleurs neuropathiques chroniques (76).

- Inhibiteurs de la recapture de la sérotonine et de la noradrénaline

Si les antidépresseurs tricycliques sont contre-indiqués, d'autres antidépresseurs peuvent être prescrits.

Ju Hyun Park *et al.* cite notamment l'intérêt de l'utilisation de la venlafaxine (59).

Il s'agit d'un inhibiteur de la recapture de la sérotonine et de la noradrénaline. A faible dose, il inhibe la sérotonine tandis qu'à forte dose il inhibe la sérotonine et la noradrénaline.

Sa dose-efficace est de 37,5 mg à 75 mg par jour.

Ce médicament possède de nombreux effets secondaires : somnolence, vertige, effets cholinergiques (xérostomie, constipation, rétention urinaire, augmentation du risque de maladie cardio-vasculaire), diminution de la libido (59,71). Il ne peut pas être utilisé chez les patients prenant un traitement pour l'hypertension artérielle et doit être utilisé avec prudence chez la personne âgée.

En France, il ne possède pas d'autorisation de mise sur le marché (AMM) dans le traitement des douleurs neuropathiques chroniques (75).

La duloxétine est un inhibiteur de la recapture de la sérotonine et de la noradrénaline possédant notamment une AMM dans la prise en charge des douleurs neuropathiques associées au diabète (75,77).

Dans le traitement des douleurs neuropathiques associées au diabète, la dose-efficace de la duloxétine est de 60 mg par jour, voire 120 mg par jour selon les patients (77). Au-delà de 20 mg par jour, des effets secondaires peuvent apparaître tels que vertiges, fatigue ou xérostomie.

En association avec d'autres molécules comme par exemple la prégabaline, la duloxétine est efficace dans la prise en charge des douleurs neuropathiques et permet de réduire les doses nécessaires, réduisant le risque de développement d'effets secondaires.

La duloxétine n'est pas recommandée en cas de pathologie hépatique sévère (75).

- Antalgiques

Des antalgiques simples peuvent être prescrits en association avec les autres molécules décrites plus haut (16,22).

Des anti-inflammatoires peuvent être prescrits en première intention après la lésion nerveuse (78). Ils sont intéressants car permettent de réduire l'inflammation associée à la lésion nerveuse, considérée comme un des initiateurs de douleurs neuropathiques.

Selon Juodzbalys *et al.*, si le degré de sévérité est moyen, les AINS sont prescrits trois fois par jour, pendant une semaine (18). Si le degré de sévérité est modéré à sévère, les AINS sont prescrits à une dose plus élevée en association avec des anti-inflammatoires stéroïdiens.

Lors d'un traitement à haute dose et au long cours, ils ont des effets cardiovasculaires et gastro-intestinaux néfastes.

Mais il n'est pas recommandé d'utiliser en association des anti-inflammatoires non stéroïdiens et stéroïdiens (58).

Des opioïdes tels que l'oxycodone peuvent être prescrits mais avec prudence car les patients peuvent développer une dépendance à ce médicament (32,71).

Outre un phénomène d'accoutumance, les opioïdes présentent d'autres effets secondaires comme le développement de constipation. Lors d'un surdosage, il existe un risque d'entraîner une dépression respiratoire.

Le tramadol est un autre opioïde prescrit dans les douleurs neuropathiques, mais son efficacité n'a pas été clairement démontrée (71,79). Il est efficace dans la prise en charge de douleurs neuropathiques à forte composante nociceptive associée (75).

Il n'est pas recommandé d'avoir recours aux opioïdes dans la gestion des névralgies post-implantaires car ils ont un risque important de développer une dépendance chez les patients quand ils sont pris au long court (71,75,79).

3.2.2.2 Divers

Le caractère chronique des névralgies post-implantaires nécessite un suivi psychologique du patient afin de prévenir le risque de dépression (11).

Ces douleurs survenant à la suite d'une étape implantaire, le patient peut ne plus avoir confiance envers le praticien et ses propositions thérapeutiques, voire générer une anxiété des soins dentaires (61).

Il est important de proposer au patient un suivi psychologique adapté afin de l'aider à apprendre à vivre malgré ses symptômes et à améliorer sa qualité de vie (67).

La thérapie cognitivo-comportementale prise en charge par un psychiatre ou un psychologue permet au patient d'accepter ses symptômes et d'apprendre à les gérer (32,80). La thérapie cognitivo-comportementale est généralement basée sur l'apprentissage de la gestion du stress, la fixation d'objectifs réalisables, le développement de la confiance en soi et la résolution de problèmes. Des techniques de relaxation, de méditation, d'hypnose ou encore de rétrocontrôle biologique (en anglais, « biofeedback », technique visant à apprendre à contrôler certaines fonctions biologiques) peuvent être ajoutées dans la thérapie en fonction de la réponse du patient (80).

Un changement dans son hygiène de vie (sport, régime alimentaire, méditation) permet également d'obtenir une amélioration des symptômes.

L'acupuncture a démontré une efficacité chez certains patients souffrant de douleurs neuropathiques (15).

Ces patients ont déclaré une amélioration des symptômes après plusieurs séances. Cela peut être une solution à proposer au patient même si les effets de l'acupuncture n'ont pas été expliqués par une étude à ce jour.

D'autres thérapies non médicamenteuses peuvent être utilisées, telles que l'hypnose, la cryothérapie, la médecine chinoise ou encore la physiothérapie (15,22).

Conclusion

Les névralgies post-implantaires sont une complication rare (0,3 à 0,5%) survenant à la suite d'une étape implantaire (chirurgie, mise en charge et mise en fonction).

Elles font partie des douleurs neuropathiques post-opératoires se caractérisant par des altérations sensorielles (paresthésie, anesthésie, allodynie, fourmillement) et des douleurs à type de brûlure ou picotement persistant au-delà de trois mois suivant la lésion nerveuse.

Plusieurs facteurs de risque ont été retrouvés dans la littérature parmi lesquels, les femmes âgées d'environ 55 ans ou les patients présentant des troubles psychologiques comme l'anxiété ou la dépression ainsi que des facteurs anatomiques défavorables.

Ces névralgies post-implantaires sont la conséquence d'une lésion nerveuse affectant deux des trois branches du nerf trijumeau (maxillaire ou mandibulaire). Cette lésion peut être directe (section du nerf lors de la chirurgie ou compression de l'implant placé trop près du nerf concerné) ou indirecte (compression du nerf à la suite d'un œdème ou d'un hématome).

Un examen clinique pré-opératoire avec une anamnèse complète et détaillée, une planification rigoureuse de la chirurgie implantaire ainsi qu'une bonne préparation du praticien, un respect des protocoles et un suivi post-opératoire immédiat et à long terme permettent de prévenir le risque de névralgies post-implantaires ou d'améliorer leur prise en charge.

Leur diagnostic est difficile et repose sur l'anamnèse et l'examen clinique du patient.

Il s'agit le plus souvent d'un diagnostic d'exclusion, visant à éliminer toute hypothèse pathologique autre que les névralgies post-opératoires.

Leur prise en charge a pour but d'améliorer les symptômes ressentis par le patient.

Dans le cadre de la prévention et de la prise en charge précoce, il est important de contacter le patient le lendemain de l'intervention afin de déceler la présence d'une lésion nerveuse (par exemple si le patient déclare que l'anesthésie est persistante). Si une lésion nerveuse est soupçonnée, la dépose de l'implant doit être envisagée et, si besoin, réalisée dans les 36 heures suivant l'opération afin d'éviter le développement de névralgies post-implantaires.

Lorsque les névralgies sont diagnostiquées plus tardivement, la dépose du ou des implants paraît inutile. D'autres solutions thérapeutiques sont proposées comme par exemple l'utilisation d'anesthésiques locaux (en application topique quotidienne ou en injection), d'antiépileptiques, d'antidépresseurs tricycliques, d'inhibiteurs de la recapture de la sérotonine et noradrénaline ou encore des antidouleurs tels que les anti-inflammatoires non-stéroïdiens ou les opioïdes. Chacun de ces traitements présente des effets secondaires à prendre en considération ainsi que des contre-indications éventuelles en fonction du patient (trouble cardio-vasculaire, allergie...).

Les névralgies post-implantaires étant une pathologie chronique, il est nécessaire de proposer un suivi psychologique au patient afin qu'il apprenne à vivre avec ses symptômes et éviter le développement de troubles psychologiques tels que l'anxiété ou la dépression.

En conclusion, il s'agit d'une pathologie invalidante pour le patient puisqu'elle affecte le visage, outil principal pour communiquer.

Même s'il s'agit d'une pathologie rare, le risque de névralgies post-implantaires ne doit pas être négligé lors d'une chirurgie implantaire et le patient doit être informé de ce risque lors de la consultation pré-opératoire afin d'obtenir son consentement libre et éclairé.

Enfin, plus tôt le diagnostic est posé, meilleure sera la prise en charge du patient.

Bibliographie

1. Professionnel ME. Acte de chirurgie dentaire [Internet]. macsf-exerciceprofessionnel.fr. [cité 2 déc 2018]. Disponible sur: <https://www.macsf-exerciceprofessionnel.fr/Rapport-annuel-sur-le-risque-en-sante/Risque-des-professions-de-sante/Chirurgie-maxillo-faciale-et-stomatologie/Acte-de-chirurgie-dentaire>
2. Huff T, Daly DT. Neuroanatomy, Cranial Nerve 5 (Trigeminal) [Internet]. StatPearls Publishing; 2018 [cité 28 avr 2018]. Disponible sur: <https://www.ncbi.nlm.nih.gov/books/NBK482283/>
3. Navez M, Créac'h C, Koenig M, Cathébras P, Laurent B. Algies faciales typiques et atypiques : du diagnostic au traitement. Rev Médecine Interne. sept 2005;26(9):703-716.
4. Dallel R, Villanueva L, Woda A, Voisin D. Neurobiologie de la douleur trigéminal. médecine/sciences. mai 2003;19(5):567-574.
5. Rainville P. Brain mechanisms of pain affect and pain modulation. Curr Opin Neurobiol. apr 2002;12(2):195-204.
6. Tinastepe N, Oral K. Neuropathic pain after dental treatment. Ağrı - J Turk Soc Algol. 2013;25(1):1-6.
7. Grinsell D, Keating CP. Peripheral Nerve Reconstruction after Injury: A Review of Clinical and Experimental Therapies. BioMed Res Int. 2014;2014.
8. IASP Terminology - IASP [Internet]. [cité 22 déc 2018]. Disponible sur: <https://www.iasp-pain.org/Education/Content.aspx?ItemNumber=1698#Pain>
9. La douleur | SFETD [Internet]. [cité 20 déc 2018]. Disponible sur: <http://www.sfetd-douleur.org/la-douleur>
10. La douleur chronique | SFETD [Internet]. [cité 20 déc 2018]. Disponible sur: <http://www.sfetd-douleur.org/la-douleur-chronique>
11. Zakrzewska JM. Multi-dimensionality of chronic pain of the oral cavity and face. J Headache Pain. 2013;14(1):37.
12. La douleur par excès de nociception (ou inflammatoire) | SFETD [Internet]. [cité 20 déc 2018]. Disponible sur: <http://www.sfetd-douleur.org/la-douleur-par-exces-de-nociception-ou-inflammatoire>
13. La douleur dysfonctionnelle | SFETD [Internet]. [cité 20 déc 2018]. Disponible sur: <http://www.sfetd-douleur.org/la-douleur-dysfonctionnelle>
14. Rodríguez-Lozano FJ, Sanchez-Pérez A, Moya-Villaescusa MJ, Rodríguez-Lozano A. Neuropathic orofacial pain after dental implant placement: review of the literature and case report. Oral Surg Oral Med Oral Pathol Oral Radiol Endodontology. apr 2010;109(4):e8-12.


15. Fukuda K, Ichinohe T, Kaneko Y. Pain Management for Nerve Injury following Dental Implant Surgery at Tokyo Dental College Hospital. *Int J Dent* [Internet]. 2012 [cité 11fév 2018];2012 . Disponible sur: <https://www.hindawi.com/journals/ijd/2012/209474/>
16. Doustkam A-A, Quang SV, Lescaille G, Descroix V. Douleur neuropathique chronique suite à une chirurgie implantaire : à propos de 8 cas. *Médecine Buccale Chir Buccale*. janv 2017;23(1):13-9.
17. Khawaja N, Renton T. Case studies on implant removal influencing the resolution of inferior alveolar nerve injury. *Br Dent J*. apr 2009;206(7):365-70.
18. Juodzbaly G, Wang H-L, Sabalys G, Sidlauskas A, Galindo-Moreno P. Inferior alveolar nerve injury associated with implant surgery. *Clin Oral Implants Res*. febr 2013;24(2):183-90.
19. Devine M, Taylor S, Renton T. Chronic post-surgical pain following the placement of dental implants in the maxilla: A case series. *Eur J Oral Implantol*. june 2016;9(2):179-86.
20. Durham J, Nixdorf DR. Healthcare pathway and biopsychosocial impact of persistent dentoalveolar pain disorder: a qualitative study. *Int Endod J*. dec 2014;47(12):1151-9.
21. Vázquez-Delgado E, Viaplana-Gutiérrez M, Figueiredo R, Renton T, Gay-Escoda C, Valmaseda-Castellón E. Prevalence of neuropathic pain and sensory alterations after dental implant placement in a university-based oral surgery department: A retrospective cohort study. *Gerodontology*. june 2018;35(2):117-22.
22. Agbaje JO, Van de Castele E, Hiel M, Verbaanderd C, Lambrichts I, Politis C. Neuropathy of Trigeminal Nerve Branches After Oral and Maxillofacial Treatment. *J Maxillofac Oral Surg*. sept 2016;15(3):321-7.
23. Sunderland S. *Nerves and Nerve Injuries*. 2^e éd. Edinburgh ; Churchill-Livingstone; 1978.
24. Seddon HJ. Three types of nerve injury. *Brain*. dec 1943;66(4):237-88.
25. Menorca RMG, Fussell TS, Elfar JC. Peripheral Nerve Trauma: Mechanisms of Injury and Recovery. *Hand Clin*. aug 2013;29(3):317-30.
26. Pelayo JL, Diago MP, Bowen EM, Diago MP. Intraoperative complications during oral implantology. *Med Oral Patol Oral Cir Bucal*. 2008;5.
27. Royer G. *Sinistralité en implantologie, prévention des complications liées aux facteurs humains* [Thèse]. [Vienne]: Aix Marseille Université; 2016.
28. Palma-Carrio C, Balaguer-Martinez J, Penarrocha-Oltra D, Penarrocha-Diago M. Irritative and sensory disturbances in oral implantology. Literature review. *Med Oral Patol Oral Cirurgia Bucal*. 2011;e1043-6.
29. Fillingim RB, King CD, Ribeiro-Dasilva MC, Rahim-Williams B, Riley JL. Sex, Gender, and Pain: A Review of Recent Clinical and Experimental Findings. *J Pain Off J Am Pain Soc*. may 2009;10(5):447-85.

30. Bartley EJ, Fillingim RB. Sex differences in pain: a brief review of clinical and experimental findings. *BJA Br J Anaesth.* july 2013;111(1):52-8.
31. Pieretti S, Giannuario AD, Giovannandrea RD, Marzoli F, Piccaro G, Minosi P, et al. Gender differences in pain and its relief. *Ann Dell'Istituto Super Sanità.* apr 2016;52(2):184-9.
32. Forssell H, Jääskeläinen S, List T, Svensson P, Baad-Hansen L. An update on pathophysiological mechanisms related to idiopathic oro-facial pain conditions with implications for management. *J Oral Rehabil.* apr 2015;42(4):300-22.
33. Headache Classification Committee of the International Headache Society (IHS) The International Classification of Headache Disorders, 3rd edition. *Cephalalgia.* jan 2018;38(1):1-211.
34. Politis C, Agbaje J, Van Hevele J, Nicolielo L, De Laat A, Lambrichts I, et al. Report of Neuropathic Pain After Dental Implant Placement: A Case Series. *Int J Oral Maxillofac Implants.* march 2017;32(2):439-44.
35. Flor H, Rasche D, Islamian AP, Rolko C, Yilmaz P, Ruppolt M, et al. Subtle Sensory Abnormalities Detected by Quantitative Sensory Testing in Patients with Trigeminal Neuralgia. *Pain Physician.* 19:12.
36. Kobayashi D, Nishizawa D, Takasaki Y, Kasai S, Kakizawa T, Ikeda K, et al. Genome-wide association study of sensory disturbances in the inferior alveolar nerve after bilateral sagittal split ramus osteotomy. *Mol Pain.* july 2013;9:34.
37. Eliav E, Gracely RH, Nahlieli O, Benoliel R. Quantitative Sensory Testing in Trigeminal Nerve Damage Assessment. *J Orofac Pain.* Fall 2004;18(4):339-44.
38. Lages FS, Oliveira DWD, Costa FO. Relationship between implant stability measurements obtained by insertion torque and resonance frequency analysis: A systematic review. *Clin Implant Dent Relat Res.* febr 2018;20(1):26-33.
39. Park K-J, Kwon J-Y, Kim S-K, Heo S-J, Koak J-Y, Lee J-H, et al. The relationship between implant stability quotient values and implant insertion variables: a clinical study. *J Oral Rehabil.* febr 2012;39(2):151-9.
40. Zohrabian VM, Sonick M, Hwang D, Abrahams JJ. Dental Implants. *Semin Ultrasound CT MRI.* oct 2015;36(5):415-26.
41. Dave M, Davies J, Wilson R, Palmer R. A comparison of cone beam computed tomography and conventional periapical radiography at detecting peri-implant bone defects. *Clin Oral Implants Res.* june 2013;24(6):671-8.
42. Habert L. Troisièmes molaires mandibulaires: évaluation prospective des pratiques professionnelles lors de la prescription Cone Beam Computed Tomography (CBCT) [Thèse d'exercice]. [France]: Aix-Marseille Université; 2018.
43. Leckel M, Kress B, Schmitter M. Neuropathic pain resulting from implant placement: case report and diagnostic conclusions. *J Oral Rehabil.* july 2009;36(7):543-6.

44. Momota Y, Kani K, Takano H, Azuma M. Cerebellopontine angle mass mimicking lingual nerve injury after dental implant placement: a case report. *Aust Dent J.* sept 2015;60(3):412-5.
45. Zakrzewska JM. Differential diagnosis of facial pain and guidelines for management. *Br J Anaesth.* july 2013;111(1):95-104.
46. Åstrøm AN, Okullo I. Validity and reliability of the Oral Impacts on Daily Performance (OIDP) frequency scale: a cross-sectional study of adolescents in Uganda. *BMC Oral Health.* aug 2003;3:5.
47. Beck AT. An Inventory for Measuring Depression. *Arch Gen Psychiatry.* june 1961;4(6):561.
48. Cottraux J. Évaluation clinique et psychométrique des états dépressifs. France: Neuilly-sur-Seine : Euthérapie; 1987. 60 p.
49. Knaster P, Estlander A-M, Karlsson H, Kaprio J, Kalso E. Diagnosing Depression in Chronic Pain Patients: DSM-IV Major Depressive Disorder vs. Beck Depression Inventory (BDI). Fischer G, éditeur. *PLOS ONE.* march 2016;11(3):e0151982.
50. Bouhassira D, Attal N, Alchaar H, Boureau F, Brochet B, Bruxelle J, et al. Comparison of pain syndromes associated with nervous or somatic lesions and development of a new neuropathic pain diagnostic questionnaire (DN4): *Pain.* march 2005;114(1):29-36.
51. Timmerman H, Steegers MAH, Huygen FJPM, Goeman JJ, van Dassel NT, Schenkels MJ, et al. Investigating the validity of the DN4 in a consecutive population of patients with chronic pain. [Internet]. nov 2017;12(11). [cité 20 déc 2018]. Disponible sur: <https://doi.org/10.1371/journal.pone.0187961>
52. Benoliel R, Zadik Y, Eliav E, Sharav Y. Peripheral Painful Traumatic Trigeminal Neuropathy: Clinical Features in 91 Cases and Proposal of Novel Diagnostic Criteria. *J Orofac Pain.* Winter 2012;26(1):49-58.
53. Gupta J, Ali SP. Cone beam computed tomography in oral implants. *Natl J Maxillofac Surg.* jan 2013;4(1):2-6.
54. Başa O, Dilek OC. Assessment of the risk of perforation of the mandibular canal by implant drill using density and thickness parameters. *Gerodontology.* sept 2011;28(3):213-20.
55. Shelley AM, Glenny A-M, Goodwin M, Brunton P, Horner K. Conventional radiography and cross-sectional imaging when planning dental implants in the anterior edentulous mandible to support an overdenture: a systematic review. *Dentomaxillofac Radiol* [Internet]. febr 2014 [cité 5 nov 2018];43(2).
56. Orentlicher G, Horowitz A, Abboud M. Computer- Guided Implant Surgery: Indications and Guidelines for Use. *Compend Contin Educ Dent* 15488578. dec 2012;33(10):720-33.
57. Renton T, Dawood A, Shah A, Searson L, Yilmaz Z. Post-implant neuropathy of the trigeminal nerve. A case series. *Br Dent J.* june 2012;212(11):E17-E17.

58. Samson J, Descroix V, Torres J-H, Blanchard P, Bouldouyre M-A, Catherine J-H, et al. Société francophone de médecine buccale et chirurgie buccale [Internet]. 2008 [cité 18 déc 2018];14:3. Disponible sur: <https://societechirorale.com/fr/sfco/recommandations-veille/recommandations#.XDHZfVxKjIU>
59. Ju Hyun Park, Seok Hyoung Lee, Seong Taek Kim. Pharmacologic Management of Trigeminal Nerve Injury Pain After Dental Implant Surgery. *Int J Prosthodont.* july 2010;23(4):342-6.
60. Lynch ME, Elgeneidy AK. The Role of Sympathetic Activity in Neuropathic Orofacial Pain. *Rolls Sympathischen Nervensystem Bei Neuropathischen Orofazialen Schmerzen.* Fall 1996;10(4):297-305.
61. Renton T, Yilmaz Z. Managing iatrogenic trigeminal nerve injury: a case series and review of the literature. *Int J Oral Maxillofac Surg.* may 2012;41(5):629-37.
62. Yang KY, Kim MJ, Ju JS, Park SK, Lee CG, Kim ST, et al. Antinociceptive Effects of Botulinum Toxin Type A on Trigeminal Neuropathic Pain. *J Dent Res.* sept 2016;95(10):1183-90.
63. Oliel Msihid M. Vitamine B12 et douleurs orofaciales: influence et intérêt thérapeutique [Thèse d'exercice]. [France]: Université Paris Diderot - Paris 7. UFR d'Odontologie; 2017.
64. Singh PM, Dehnan M, Mohan VK, Trikha A, Kaur M. Analgesic Efficacy and Safety of Medical Therapy Alone vs Combined Medical Therapy and Extraoral Glossopharyngeal Nerve Block in Glossopharyngeal Neuralgia. *Pain Med.* jan 2013;14(1):93-102.
65. Dongre YU, Swami OC. Sustained-release pregabalin with methylcobalamin in neuropathic pain: an Indian real-life experience. *Int J Gen Med.* may 2013;6:413-7.
66. Fukuda K, Hayashida M, Fukunaga A, Kasahara M, Koukita Y, Ichinohe T, et al. Pain-relieving effects of intravenous ATP in chronic intractable orofacial pain: an open-label study. *J Anesth.* febr 2007;21(1):24-30.
67. Ganzberg S. Pain Management Part II: Pharmacologic Management of Chronic Orofacial Pain. *Anesth Prog.* 2010;57(3):114-9.
68. Donnet A, Simon E, Cuny E, Demarquay G, Ducros A, De Gaalon S, et al. Recommandations pour le diagnostic et la prise en charge de la névralgie trigéminal classique. *Neurochirurgie.* 1 sept 2018;64(4):285-302.
69. Zakrzewska JM, Linskey ME. Trigeminal neuralgia. *BMJ Clin Evid* [Internet]. 6 oct 2014 [cité 13 déc 2018];2014. Disponible sur: <https://www.ncbi.nlm.nih.gov/pmc/articles/PMC4191151/>
70. Wiffen PJ, Derry S, Moore RA, Kalso EA. Carbamazepine for chronic neuropathic pain and fibromyalgia in adults. *Cochrane Database Syst Rev.* apr 2014;(4):CD005451.
71. Yan Y, Li C, Zhou L, Ao L, Fang W, Li Y. Research progress of mechanisms and drug therapy for neuropathic pain. *Life Sci.* dec 2017;190:68-77.

72. Moore RA, Wiffen PJ, Derry S, Toelle T, Rice ASC. Gabapentin for chronic neuropathic pain and fibromyalgia in adults. *Cochrane Database Syst Rev.* apr 2014;(4):CD007938.
73. Obermann M, Yoon MS, Sensen K, Maschke M, Diener HC, Katsarava Z. Efficacy of Pregabalin in the Treatment of Trigeminal Neuralgia: Cephalalgia [Internet]. nov 2007 [cité 22 déc 2018]; Disponible sur: <http://journals.sagepub.com/doi/abs/10.1111/j.1468-2982.2007.01483.x>
74. Moore RA, Straube S, Wiffen PJ, Derry S, McQuay HJ. Pregabalin for acute and chronic pain in adults. *Cochrane Database Syst Rev.* july 2009;(3):CD007076.
75. Martinez V, Attal N, Bouhassira D, Lantéri-Minet M. Les douleurs neuropathiques chroniques : diagnostic, évaluation et traitement en médecine ambulatoire. Recommandations pour la pratique clinique de la Société française d'étude et de traitement de la douleur. *Douleurs Eval - Diagn - Trait.* févr 2010;11(1):3-21.
76. Moore RA, Derry S, Aldington D, Cole P, Wiffen PJ. Amitriptyline for neuropathic pain and fibromyalgia in adults. *Cochrane Database Syst Rev* [Internet]. 2012 [cité 17 déc 2018];(12). Disponible sur: <http://www.cochranelibrary.com/cdsr/doi/10.1002/14651858.CD008242.pub2/abstract>
77. Lunn MP, Hughes RA, Wiffen PJ. Duloxetine for treating painful neuropathy, chronic pain or fibromyalgia. *Cochrane Database Syst Rev* [Internet]. 2014 [cité 17 déc 2018];(1). Disponible sur: <http://www.cochranelibrary.com/cdsr/doi/10.1002/14651858.CD007115.pub3/abstract>
78. Baad-Hansen L, Benoliel R. Neuropathic orofacial pain: Facts and fiction. *Cephalalgia.* june 2017;37(7):670-9.
79. Duehmke RM, Derry S, Wiffen PJ, Bell RF, Aldington D, Moore RA. Tramadol for neuropathic pain in adults. *Cochrane Database Syst Rev* [Internet]. 2017 [cité 18 déc 2018];(6). Disponible sur: <http://www.cochranelibrary.com/cdsr/doi/10.1002/14651858.CD003726.pub4/abstract>
80. Turk DC, Swanson KS, Tunks ER. Psychological Approaches in the Treatment of Chronic Pain Patients—When Pills, Scalpels, and Needles are Not Enough. *Can J Psychiatry.* apr 2008;53(4):213-23.



SERMENT MEDICAL

En présence des Maîtres de cette Faculté, de mes chers condisciples, devant l'effigie d'HIPPOCRATE.

Je promets et je jure, d'être fidèle aux lois de l'honneur et de la probité dans l'exercice de la Médecine Dentaire.

Je donnerai mes soins à l'indigent et n'exigerai jamais un salaire au-dessus de mon travail, je ne participerai à aucun partage clandestin d'honoraires.

Je ne me laisserai pas influencer par la soif du gain ou la recherche de la gloire.

Admis dans l'intérieur des maisons, mes yeux ne verront pas ce qui s'y passe, ma langue taira les secrets qui me seront confiés et mon état ne servira pas à corrompre les mœurs ni à favoriser le crime.

Je ne permettrai pas que des considérations de religion, de nation, de race, de parti ou de classe sociale viennent s'interposer entre mon devoir et mon patient.

Même sous la menace, je n'admettrai pas de faire usage de mes connaissances médicales contre les lois de l'humanité.

J'informerai mes patients des décisions envisagées, de leurs raisons et de leurs conséquences. Je ne tromperai jamais leur confiance et n'exploiterai pas le pouvoir hérité des connaissances pour forcer les consciences.

Je préserverai l'indépendance nécessaire à l'accomplissement de ma mission. Je n'entreprendrai rien qui dépasse mes compétences. Je les entretiendrai et les perfectionnerai pour assurer au mieux les services qui me seront demandés.

Respectueux et reconnaissant envers mes Maîtres, je rendrai à leurs enfants l'instruction que j'ai reçue de leur père.

Que les hommes m'accordent leur estime si je suis fidèle à mes promesses.

Que je sois déshonoré et méprisé de mes confrères si j'y manque.

MARTIN Justine - Prise en charge des névralgies post-implantaires

Th. : Chir. dent. : Marseille : Aix-Marseille Université : 2019

Rubrique de classement : Chirurgie Orale

Résumé :

Les implants dentaires sont couramment utilisés dans la réhabilitation esthétique et fonctionnelle d'un secteur édenté. Mais la chirurgie implantaire s'accompagne de potentielles complications, dont font partie les névralgies post-implantaires. En raison du caractère chronique de cette pathologie, les névralgies post implantaires peuvent altérer de manière importante la qualité de vie des patients, provoquant des troubles psychologiques comme le développement de dépression. L'intérêt de ce travail est de décrire le mécanisme de développement de douleurs neuropathiques à la suite de la pose d'un ou de plusieurs implants et leurs prises en charge.

La première partie expose des rappels sur l'innervation de la face, les différents types de douleurs neuropathiques et leur épidémiologie.

La deuxième partie détaille les facteurs mis en jeu dans les névralgies post-implantaires et leur diagnostic.

La troisième partie s'intéresse à la prise en charge de cette pathologie, de sa prévention à son traitement.

Mots clés : chirurgie orale - implantologie – douleur neuropathique – prise en charge

MARTIN Justine - Post implant neuralgia management.

Abstract:

Dental implants are currently used for functional and aesthetic rehabilitation of toothless area. But implant surgery is accompanied by potential complications, as post implant neuralgia. Because of the chronic aspect of this pathology, post implant neuralgia can be an important life-altering disease, causing psychological troubles as development of depression. The interest of this work is to describe the mechanism of development of neuropathic pain after the placement of one or several dental implants and its management.

The first part does reminders of facial innervation, the different types of neuropathic pain and its epidemiology.

The second part detail the factors brought into play in post implant neuralgia and its diagnosis.

The third part is interesting in the management of this pathology, from its prevention to its treatment.

MeSH: oral surgery- dental implant – neuropathic pain - management

Adresse de l'auteur :

42 rue Joseph Petronio
13009 MARSEILLE