



**HAL**  
open science

## La technique “ Flapless ” pour la pose d’implant : critères de choix

Rebecca Benhamou

► **To cite this version:**

Rebecca Benhamou. La technique “ Flapless ” pour la pose d’implant : critères de choix. Sciences du Vivant [q-bio]. 2017. dumas-02049101

**HAL Id: dumas-02049101**

**<https://dumas.ccsd.cnrs.fr/dumas-02049101>**

Submitted on 26 Feb 2019

**HAL** is a multi-disciplinary open access archive for the deposit and dissemination of scientific research documents, whether they are published or not. The documents may come from teaching and research institutions in France or abroad, or from public or private research centers.

L’archive ouverte pluridisciplinaire **HAL**, est destinée au dépôt et à la diffusion de documents scientifiques de niveau recherche, publiés ou non, émanant des établissements d’enseignement et de recherche français ou étrangers, des laboratoires publics ou privés.



Distributed under a Creative Commons Attribution - NonCommercial - NoDerivatives 4.0  
International License

**UNIVERSITE PARIS DIDEROT - PARIS 7**

**FACULTE DE CHIRURGIE DENTAIRE**

5, Rue Garancière 75006 PARIS

Année 2017

Thèse N° : 5140

N° attribué par la bibliothèque : 2017PA07G030

**THESE pour le DIPLOME D'ETAT DE DOCTEUR**

**en CHIRURGIE DENTAIRE**

présentée et soutenue publiquement le

par **BENHAMOU Rebecca**

née le 22/01/1990

**LA TECHNIQUE « FLAPLESS » POUR LA POSE  
D'IMPLANT : CRITÈRES DE CHOIX**

Directeur de thèse : Dr Riad MOUSSALLI

Co-directeur : Pr Fani ANAGNOSTOU

**JURY**

**Mme le Professeur Fani ANAGNOSTOU**

Président

**M. le Docteur Pascal COLLIN**

Assesseur

**Mme le Docteur Juliane ISAAC**

Assesseur

**M. le Docteur Grégoire KHUN**

Assesseur

**M. le Docteur Benjamin POMES**

Assesseur

**Mme le Docteur Katherine SEMENNIKOVA**

Assesseur

**M. le Docteur Riad MOUSSALLI**

Membre Invité

# UNIVERSITE PARIS DIDEROT – PARIS 7

Présidente de l'Université :

Mme la Professeur Christine CLERICI

Doyen de l'U.F.R. d'Odontologie :

Mme la Professeure Ariane BERDAL

Directrice Générale des Services :

Madame Pascale SAINT-CYR

---

## JURY

Mme le Professeur Fani ANAGNOSTOU

Président

M. le Docteur Pascal COLLIN

Assesseur

Mme le Docteur Juliane ISAAC

Assesseur

M. le Docteur Grégoire KUHN

Assesseur

M. le Docteur Julien POMES

Assesseur

Mme le Docteur Katherine SEMENNIKOVA

Assesseur

M. le Docteur Riad MOUSSALI

Membre Invité

**Mme le Professeur Fani ANAGNOSTOU** Docteur en Chirurgie Dentaire  
Diplôme de Doctorat  
Professeur des Universités - Praticien Hospitalier

*Je vous remercie de l'honneur que vous me faites en acceptant la présidence du jury de cette thèse et la codirection. Merci pour vos conseils et votre disponibilité, veuillez croire en l'expression de ma gratitude et de mon plus grand respect.*

**M. le Docteur Pascal COLLIN** Docteur en Chirurgie Dentaire  
Diplôme d'Etat en Odontologie  
Maître de Conférences des Universités -  
Praticien Hospitalier

*Vous me faites l'honneur de siéger dans ce jury, veuillez trouver ici l'expression de mes remerciements les plus sincères.*

**Mme le Docteur Juliane ISAAC** Docteur en Biologie  
Maître de conférence des Universités associées

*Vous me faites l'honneur de siéger dans ce jury, veuillez trouver ici l'expression de mes remerciements les plus distingués.*

**M. le Docteur Grégoire KHUN** Docteur en Chirurgie Dentaire  
Diplôme de Doctorat  
Maître de Conférences des Universités –  
Praticien Hospitalier

*Vous me faites le grand honneur de participer au jury de cette thèse. Veuillez trouver ici le témoignage de ma gratitude et de mon profond respect.*

**M. le Docteur Benjamin POMES** Docteur en Chirurgie Dentaire  
Assistant Hospitalo-universitaire

*Pour l'honneur de vous voir siéger au sein de ce jury, je vous prie de trouver ici l'expression de mes sincères remerciements.*

**Mme le Docteur Katherine  
SEMENNIKOVA**

Docteur en Chirurgie Dentaire  
Assistanet Hospitalo-universitaire

*Vous me faites l'honneur de siéger dans ce jury, veuillez trouver ici l'expression de mes remerciements les plus sincères.*

**M. le Docteur Riad MOUSSALLI**

Docteur en Chirurgie Dentaire  
Attaché hospitalier

*Vous m'avez fait l'honneur d'accepter la direction de cette thèse. Pour m'avoir aidé tout au long de l'élaboration de ce travail, pour vos conseils, votre disponibilité, votre patience, votre gentillesse et votre dévouement, soyez assuré de mon entière gratitude et de mon plus profond respect.*

# SOMMAIRE

<b>INTRODUCTION .....</b>	<b>3</b>
<b>1. GÉNÉRALITÉS DESCRIPTIVES DE LA CHIRURGIE SANS LAMBEAU ....</b>	<b>5</b>
<b>1.1. Les différentes techniques de chirurgie implantaire sans lambeau .....</b>	<b>5</b>
1.1.1. Les différentes incisions .....	5
1.1.1.1. La mini incision.....	5
1.1.1.2. Le poinçon gingival.....	6
1.1.1.3. La technique transmuqueuse .....	8
1.1.2. Les différentes approches osseuses .....	10
1.1.2.1. Extraction et implantation immédiate .....	10
1.1.2.2. La chirurgie à main levée .....	11
1.1.2.3. La chirurgie guidée par ordinateur .....	11
1.1.2.4. La chirurgie robotisée ou navigation.....	13
<b>1.2. Avantages et inconvénients de la chirurgie sans lambeau .....</b>	<b>16</b>
1.2.1. Tissus mous peri -implantaires.....	16
1.2.2. Tissus durs péri -implantaire .....	17
<b>2. CRITÈRES DE CHOIX DE LA CHIRURGIE IMPLANTAIRE SANS LAMBEAU .....</b>	<b>18</b>
<b>2.1. Critères médicaux pour une chirurgie à minima .....</b>	<b>18</b>
2.1.1. Le patient anxieux .....	18
2.1.2. Le patient à risque infectieux .....	19
2.1.3. Le patient sous traitement anticoagulant .....	20
2.1.4. Cas spécifiques .....	20
2.1.4.1. La dysplasie ectodermique .....	20
2.1.4.2. Cas de résection tumorale ou traumatique .....	21
<b>2.2. Critères cliniques .....</b>	<b>22</b>
2.2.1. Critères anatomiques .....	22
2.2.1.1. Épaisseur des tissus mous ou biotype gingival .....	22
2.2.1.2. Épaisseur de la crête osseuse par évaluation clinique .....	25
2.2.1.3. Mise sous provisoire immédiate.....	28
2.2.2. Critères esthétiques.....	29

2.2.3. Critères parodontaux .....	32
2.2.3.1. Une diminution du risque inflammatoire .....	34
2.2.3.2. Patients à haut risque parodontal.....	34
<b>2.3. Critères radiologiques : analyse .....</b>	<b>36</b>
2.3.1. Qualitatifs .....	36
2.3.1.1. Critères de choix pré opératoire .....	36
2.3.1.2. Critères de choix per opératoire .....	36
2.3.2. Quantitatifs .....	37
2.3.2.1. Usage d’implants étroits.....	37
2.3.2.2. Épaisseur de la crête osseuse par évaluation radiologique.....	38
2.3.2.3. Crêtes fines avec des défauts type dehiscence osseuse .....	42
2.3.2.4. Position et angulation de l’implant.....	42
<b>2.4. Quand choisir le flapless en deuxième temps chirurgical ? .....</b>	<b>43</b>
2.4.1. Cas avec lambeau : difficultés rencontrées .....	44
2.4.1.1. Identification et correction des défauts osseux péri-implantaires .....	44
2.4.1.2. Repositionnement des tissus kératinisés .....	44
2.4.1.3. Correction de l’épaisseur.....	44
2.4.2. Cas sans lambeau.....	45
2.4.2.1. Technique avec mini incision.....	45
2.4.2.2. Technique avec poinçon.....	46
<b>CONCLUSION .....</b>	<b>47</b>
<b>BIBLIOGRAPHIE .....</b>	<b>48</b>

## INTRODUCTION

Longtemps, la perte des dents a été considérée comme une fatalité liée à l'âge. L'édentation inéluctable entraînait rapidement un préjudice fonctionnel et esthétique. Pourtant, depuis des temps éloignés, l'Égypte ancienne et l'ère précolombienne en Amérique centrale, il y a eu des tentatives désordonnées de réhabilitation des arcades dentaires. Le XXe siècle sera déterminant.

En effet, il faudra attendre les années 1980 et les travaux du professeur suédois Brannemark pour que l'implantologie moderne prenne son envol. Il définit le concept de l'ostéointégration qui met en évidence une affinité des cellules osseuses pour le titane. Ce matériau devient alors le matériau biocompatible par excellence. Ces résultats vont révolutionner les thérapeutiques dentaires modernes. L'implantologie devient l'alternative de choix première dans un plan de traitement pour les édentations.

Bénéficiant simultanément de l'essor de l'imagerie 3D et des logiciels de planification implantaire, l'implantologie moderne a progressé vers une chirurgie robotisée dans un souci de simplification des protocoles. C'est dans ce contexte, en 2000, que la chirurgie implantaire sans lambeau (dénommée très souvent par le terme anglais de technique « flapless ») fait son apparition.

Cette technique chirurgicale trouve sa source dans la chirurgie micro-invasive qui a un large champ d'application en chirurgie orthopédique, abdominale ou gynécologique, proposant une approche minimalement invasive sans incisions ni sutures.

Cette technique cherche donc à relever les défis actuels de l'implantologie : prévisibilité et prédictibilité des résultats, confort du patient et plan de traitement moins long.

En effet, le recours au lambeau implique une perte osseuse. L'étude de Cardaropoli et al. (Cardaropoli, 2006) montre que le remodelage osseux observé avec la technique lambeau, démarre au moment de la chirurgie implantaire et se poursuit même un an après la mise en charge de la prothèse. Il se traduit par :

- des pertes osseuses verticales vestibulaires et linguales d'environ 0,7 à 1,3 mm au moment de la chirurgie pour la mise en place de la vis de cicatrisation
- une absence de perte osseuse au niveau proximal entre la mise en place de l'implant et celle de la vis de cicatrisation puis 0,9 mm au moment de la mise en charge de l'implant et enfin 0,7 mm un an après



une réduction de l'épaisseur osseuse vestibulaire d'environ 0,4 mm entre la pose de l'implant et la mise en place de la vis de cicatrisation.

Ainsi la résorption la plus importante se produit durant les quatre premiers mois suivants l'intervention (Chrcanovic, 2014).

Toutes ces résorptions sont considérées comme physiologiques et non pathologiques. Il appartient donc au praticien d'en tenir compte lorsqu'il détermine le positionnement de l'implant ainsi que l'accès chirurgical à employer.

À la différence de la chirurgie implantaire conventionnelle, la technique « flapless » ne nécessite pas le décollement de la muqueuse gingivale pour permettre le forage de l'os.

Cette technique récente constitue le sujet de ce travail. Dans une première partie, nous détaillerons les différentes techniques muqueuses et osseuses employées lors de ce protocole, puis nous étudierons leur impact sur les tissus respectifs. Ensuite, nous dégagerons les différents critères conduisant au choix d'une technique flapless.

## 1. GÉNÉRALITÉS DESCRIPTIVES DE LA CHIRURGIE SANS LAMBEAU

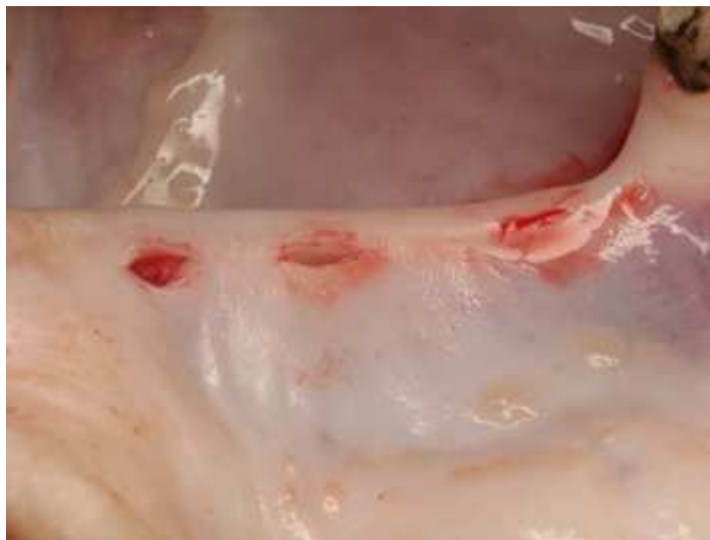### 1.1. Les différentes techniques de chirurgie implantaire sans lambeau

Ce chapitre détaillera dans un premier temps les différentes approches muqueuses puis osseuses.

#### 1.1.1. Les différentes incisions

- **La mini incision**

La mini incision consiste à avoir un accès limité à l'os via une incision du diamètre de l'implant, évitant ainsi le décollement d'un lambeau et les sutures qui s'ensuivent. Lorsque les implants ont été insérés, l'incision crestale est fermée et l'implant est recouvert (Lazic, 2015).



**Figure 1 : La technique flapless utilisant une mini incision de 5 mm**

*Source : Perez-Albacete Martinez C, 2015*

Cette technique présente de nombreux avantages (Jeong, 2012) :

- elle est employée indifféremment pour une approche en un ou deux temps. Les implants peuvent être ou non enfouis lors de leur mise en place
- la mini incision préserve la muqueuse kératinisée
- la fermeture primaire des tissus mous améliore l'environnement pour une formation d'os dans un site greffé.

Elle comporte aussi des limites et inconvénients :

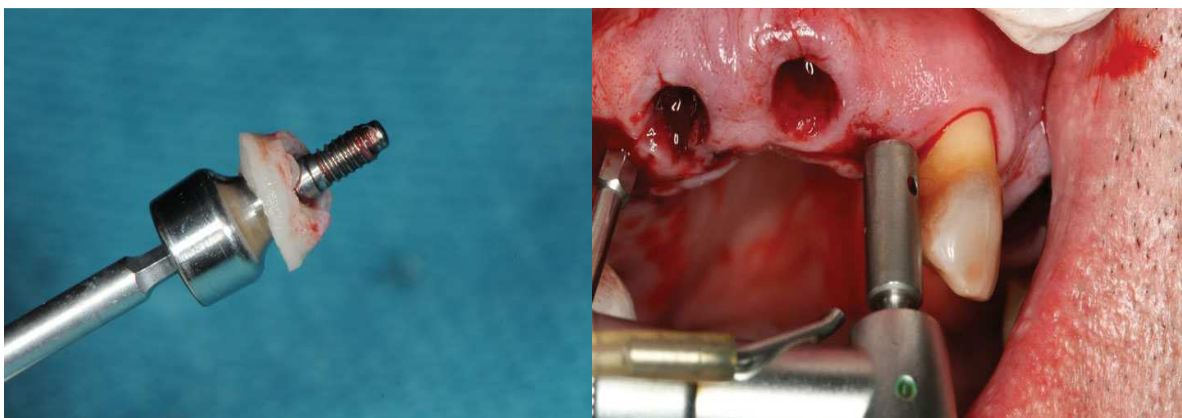
- elle empêche la visibilité de l'ensemble des tissus durs
- l'édentement intercalaire ne permettra pas d'effectuer une mini incision
- une deuxième intervention est nécessaire pour exposer l'implant

#### 1.1.1.1. Le poinçon gingival

Cette technique consiste à réaliser l'éviction d'une pastille de gencive à l'aide d'un mucotome manuel, d'un bistouri circulaire ou encore d'un foret circulaire. Le diamètre choisi devra prendre en compte le diamètre de l'implant ainsi que la bonne ostéointégration fonctionnelle et esthétique de l'implant.

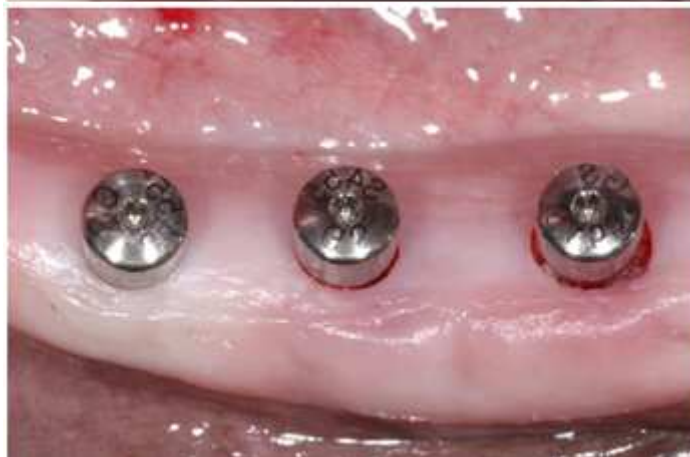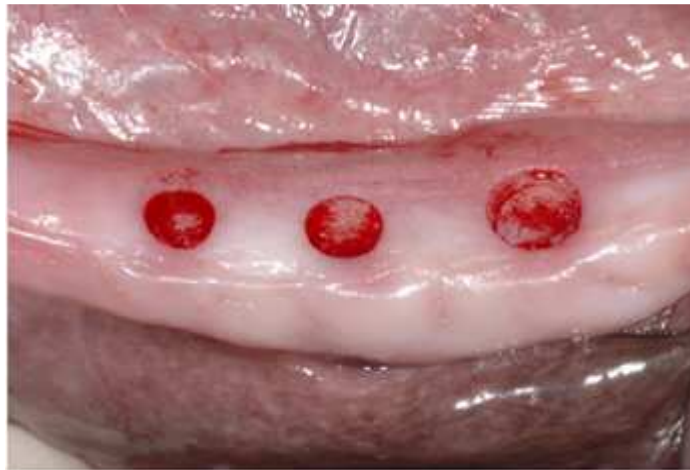Il faudra ainsi ajuster le diamètre du bistouri circulaire à 1 mm de plus par rapport à la taille de l'implant. Plusieurs études arrivent à ces conclusions notamment celle de Bayounis en 2011 (Bayounis et al, 2011) . En effet, pour éviter des défauts muqueux dans les zones esthétiques, il faudra prendre garde à conserver une hauteur de gencive de 4 à 5 mm en vestibulaire, et décaler l'axe de poinçonnage en palatin.

D'après Choi (Choi, 2010), la technique chirurgicale par retrait d'un poinçon gingival sera possible lorsqu'au moins 1 mm de gencive kératinisée pourra être préservé du côté esthétique vestibulaire, sinon la technique par mini incision y sera préférée.



**Figure 2 : Technique du poinçon gingival à l'aide d'un bistouri circulaire**

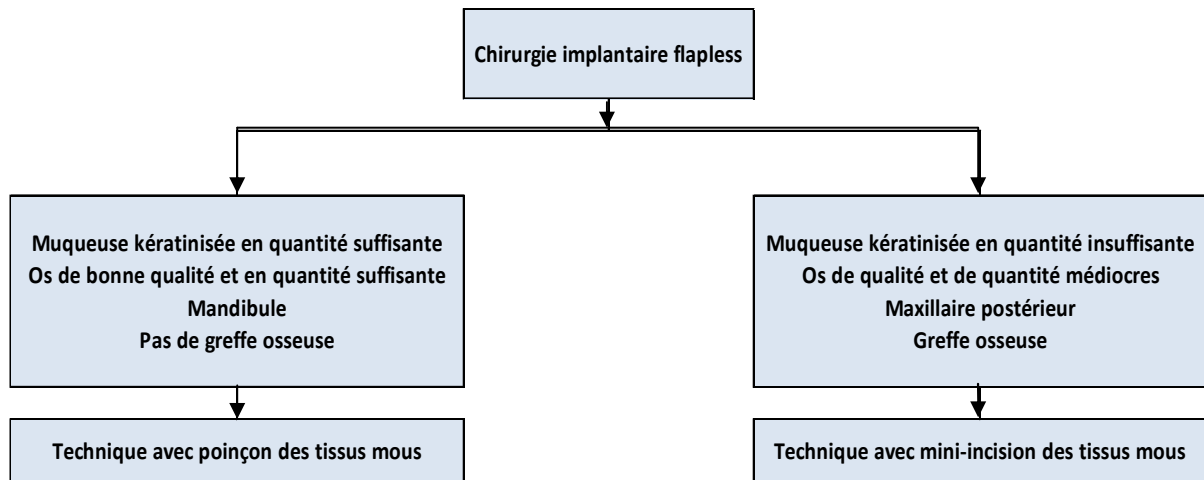
*Source : Timothy F*



**Figure 3 : Utilisation d'un « punch »**

*Source : Lee. 2010*

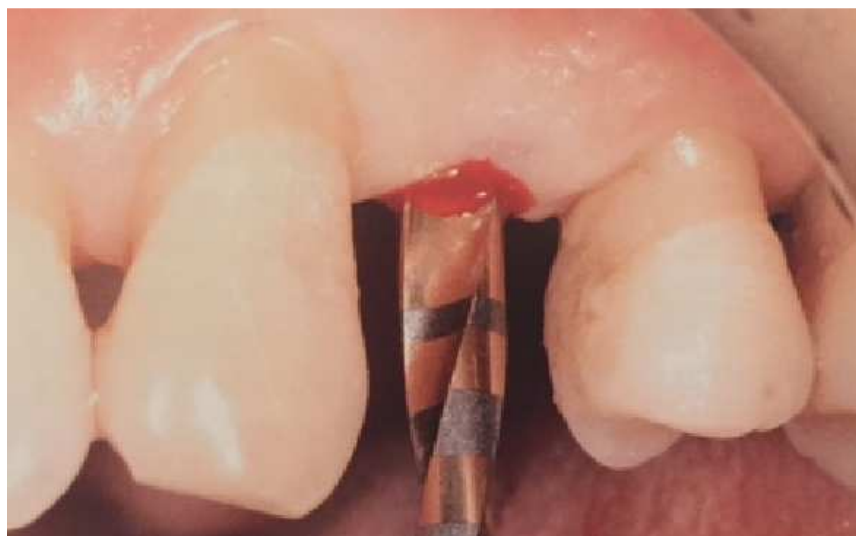Le choix entre ces deux techniques dépendra de plusieurs critères exposés ci-dessous :



**Figure 4 : Diagramme de choix entre les techniques de mini-incision et de poinçonnage des tissus mous**

#### 1.1.1.2. La technique transmuqueuse

L'accès à l'os se fait à travers la gencive. On sondera au préalable l'épaisseur de la gencive, sous anesthésie et à l'aide d'une sonde graduée que l'on enfoncera jusqu'au contact osseux en plusieurs points.



**Figure 5 : Forage transmuqueux**

*Source : Wittwer, 2006*

Pour cette technique, aucune préparation gingivale n'est requise. On utilisera des forets spécifiques sur lesquels il faudra additionner l'épaisseur de la gencive mesurée à la longueur du foret. Elle ne pourra être utilisée pour toutes les morphologies osseuses du fait du manque de visibilité.

La sélection des cas et anatomie osseuse est donc essentielle pour une oséointégration réussie. De plus, il existe un risque de fibro intégration si des fibres gingivales s'interposent entre l'implant et l'os, risque plus important que pour les deux techniques précédentes, du fait de la proximité gingivale plus élevée par rapport au lit implantaire.

L'étude réalisée par Wittwer et al en 2006 (Wittwer et al, 2006) utilise cette technique sur 78 implants posés à 25 patients différents. La pose des implants est guidée par ordinateur et associée à des analyses scanner. Il en résulte un taux d'échec de 2,3 % seulement, ce qui prouve bien la fiabilité et la précision de cette technique, si et seulement si le cas est bien choisi.

Pour accéder au site implantaire avec une approche sans lambeau, on disposera donc de trois techniques d'abord muqueux. Selon le tableau clinique ; notamment la position de l'édentement, la gencive attachée disponible, le protocole implantaire prévu ; on pourra se diriger vers l'une ou l'autre de ces techniques. Ce panel permet donc de ne pas être limité par une configuration anatomique en particulier.

## **1.1.2. Les différentes approches osseuses**

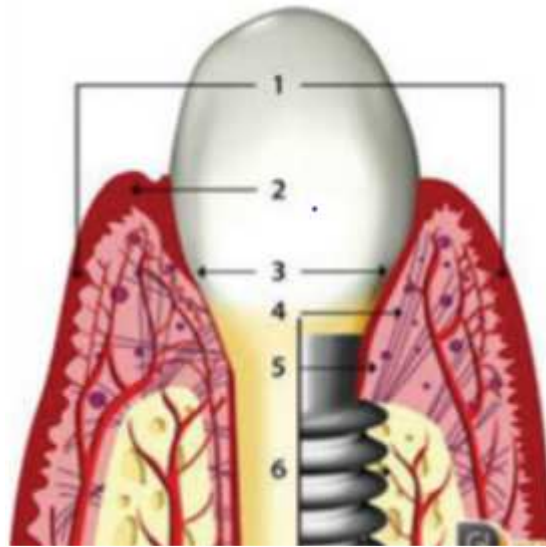
### **1.1.2.1. Extraction et implantation immédiate**

La réalisation d'un lambeau de pleine épaisseur incluant le périoste étant un facteur d'aggravation de la perte osseuse lors d'une extraction dentaire, particulièrement en secteur esthétique (Blanco et al, 2010) une chirurgie sans lambeau sera préconisée dès que cela sera possible.

En effet, la technique flapless fournit une approche peu invasive de l'extraction implantation immédiate. En réduisant la perte marginale osseuse, elle favorise la conservation des parois alvéolaires. Parois qui constituent les tuteurs de l'ostéointégration de l'implant.

De plus, en secteur esthétique ou en situation d'édentement encastré, l'extraction de la dent va entraîner un traumatisme vasculaire particulièrement accentué au niveau de la papille. En effet, par rapport aux crêtes édentées, les papilles présentent une vascularisation particulièrement riche avec des ponts entre les versants linguaux et vestibulaires et le ligament

desmodontal.



**Figure 6 : La vascularisation des papilles**  
*Source : Velvart, 2002*

Ainsi, une série d'études en chirurgie parodontale a clairement démontré que l'incision et le décollement papillaire s'accompagnent systématiquement d'une rétraction de 1 mm de la papille à 3 mois et cela même dans le cas d'un parodonte sain (Kleinheinz et al, 2005) (Velvart, 2002) (Velvart et al, 2005) (Park et al, 2011) (Blanco et al, 2010).

Cette rétraction est toujours visible à 1 an. Cette problématique va nous pousser à choisir, dans les cas de fort challenge esthétique, des solutions alternatives de préservation papillaire comme le recours au flapless.

En effet, la réduction des perturbations de la vascularisation du périoste permettra une préservation de la papille interdentaire et un maintien du volume des tissus mous. L'utilisation d'un matériau de comblement osseux entre les parois alvéolaires et l'implant associé à une membrane améliorera aussi la fermeture primaire du site extractionnel et le maintien de l'architecture des tissus mous (Blanco et al, 2011).

La difficulté de ce type d'intervention résidera surtout dans la fermeture hermétique du site, empêchant toute exposition de la membrane.

### **1.1.2.2. La chirurgie à main levée**

Le caractère aveugle du flapless oblige à utiliser cette technique de chirurgie à main levée uniquement dans des conditions très favorables. Il faut alors être face à une crête large et présentant un profil convexe, recouverte par une muqueuse épaisse.

Le protocole est assez simple. Il consiste en un accès aux tissus durs par poinçonnage, forage ou mini incision suivi de la préparation du lit implantaire et de l'insertion de l'implant.

La difficulté majeure de cette technique est l'absence de points de repère anatomiques osseux d'où la difficulté de transfert de la planification au site implantaire.

La chirurgie flapless à main levée sera donc indiquée lorsque le chirurgien sera serein quant à l'anatomie de l'os sous-jacent vis-à-vis du diamètre de l'implant prévu et de son emplacement en trois dimensions dans l'alvéole. Ceci est généralement déterminé par l'examen clinique et radiographique, complété par l'analyse des modèles sur articulateur.

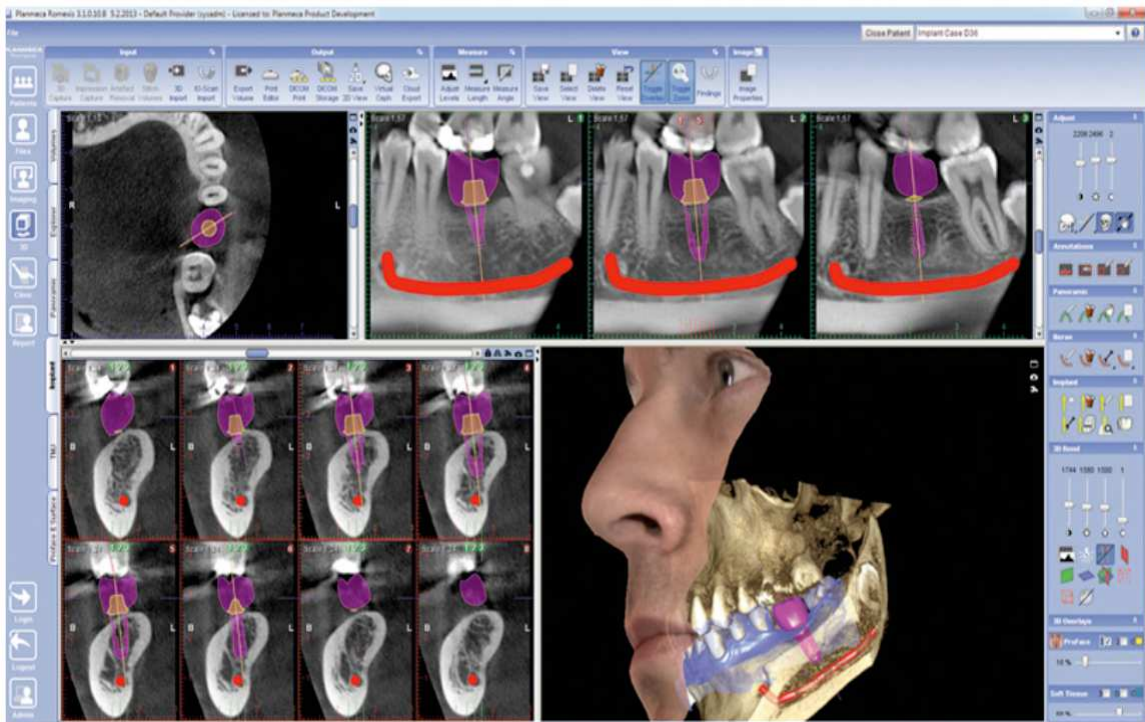
### **1.1.2.3. La chirurgie guidée par ordinateur**

Dans le cas d'une chirurgie guidée, les indications vont être différentes, en particulier la nécessité de poser les implants dans des positions très précises, afin d'éviter le recours à des techniques d'augmentation du volume disponible en tissus durs et mous. L'utilisation d'un guide chirurgical n'est toutefois possible que si l'ouverture buccale est suffisante. (Vermeulen, 2016)

La chirurgie assistée par ordinateur rend la réalisation de chirurgie sans lambeau possible même si les conditions anatomiques sont initialement peu favorables (Berdougo et al, 2010).

En effet, l'imagerie moderne a permis d'immenses progrès dans l'analyse et l'évaluation préchirurgicale des cas à implanter. Grâce à elle, nous pouvons désormais établir des reconstitutions 3D de la sphère oro-faciale des patients. Il est ainsi possible d'évaluer avec précision la quantité d'os disponible et la position des structures anatomiques à éviter (nerf dentaire inférieur, trou mentonnier, sinus maxillaire...). On peut aussi mesurer avec précision la distance séparant le sommet cristallin de l'obstacle anatomique, et choisir les implants à poser en conséquence. La sécurité et la fiabilité de nos traitements s'en trouvent renforcées.



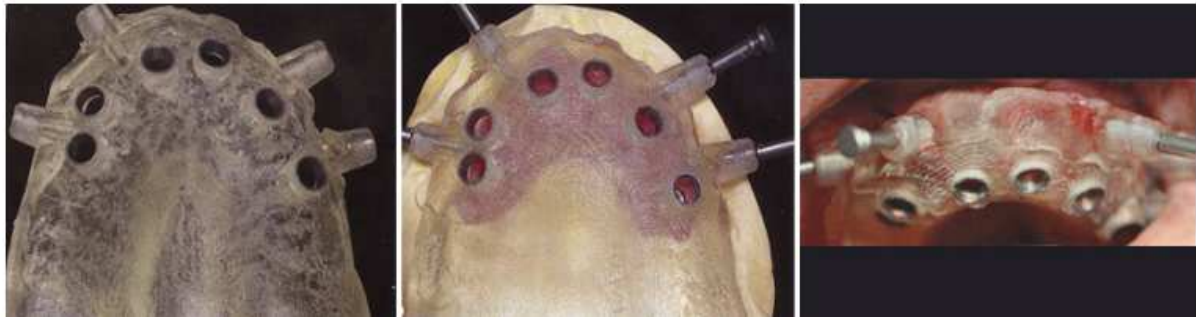

**Figure 7 : Logiciel de planification 3D Planmeca**

*Source : [www.planmeca.com](http://www.planmeca.com)*

Le concept de la chirurgie guidée par ordinateur permet d'analyser et de positionner sur l'ordinateur les implants, de déterminer leur longueur, leur dimension et leur position exacte en fonction de la future restauration prothétique matérialisée dans un premier temps par le guide radiologique. Cette planification informatique permettra de réaliser un guide chirurgical, dont le but est de transférer de façon fiable les données informatiques en bouche et de permettre la confection d'une prothèse supra implantaire provisoire. Le praticien pourra alors réaliser grâce au logiciel de planification une réelle étude biomécanique de la future reconstitution implanto-portée et de valider la phase de planification si le projet implantaire répond aux impératifs prothétiques.

Il sera important de veiller à ce que la planification des axes implantaires puisse permettre le passage des forets en clinique. Il faudra aussi valider l'ouverture buccale par la simulation du passage des instruments. Après cela, il faudra paramétrer et positionner les vis de blocage du guide chirurgical pour éviter qu'il ne bouge durant la phase chirurgicale.



**Figure 8 : Guide chirurgical à appui muqueux**

*Source : <http://www.implantandsmile.com/implants/l-implantologie-guidee-par-ordinateur>*

Enfin, que la chirurgie soit à main levée ou informatiquement guidée, une indication de chirurgie flapless devra toujours être posée par un praticien compétent et capable, à tout moment de l'intervention, de basculer sur un lambeau.

#### **1.1.2.4. La chirurgie robotisée ou navigation**

L'utilisation de la robotique dans toutes les disciplines chirurgicales peut se faire selon trois concepts :

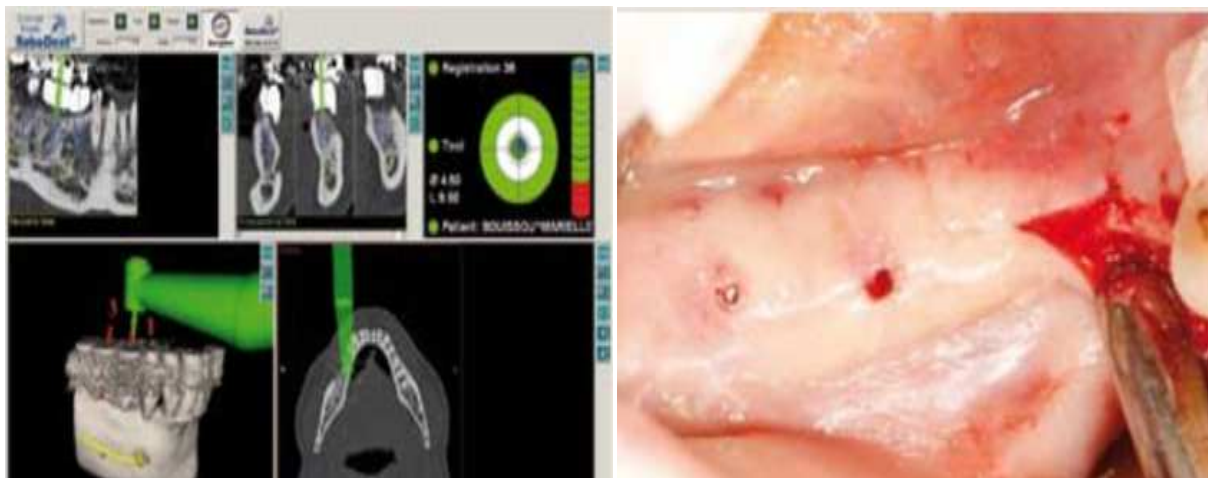
- la **robotique active**, dans laquelle le robot se substitue complètement au praticien et réalise lui-même l'intervention, soit à partir d'une programmation préopératoire, soit par pilotage extemporané du chirurgien. Ce type de robotique n'est pas pour l'instant utilisé en implantologie.
- la **robotique semi-active** pour laquelle le geste chirurgical est réalisé par le praticien. Celui-ci utilise des guides chirurgicaux élaborés à partir de la planification préchirurgicale issue de l'imagerie. Ces guides, qui sont fixés dans la cavité buccale au moyen de vis d'ostéosynthèse, sont munis de gaines au travers desquelles le forage de l'os est réalisé.
- la **robotique passive – système Robodent<sup>®</sup>** où le chirurgien garde la totale maîtrise de l'acte chirurgical. Depuis une dizaine d'années, un certain nombre de robots médicaux passifs sont apparus sur le marché. Les spécialités concernées ont tout d'abord été la neurochirurgie (Neuromate<sup>®</sup>, Pathfinder) et la chirurgie orthopédique (Robodoc<sup>®</sup>).

La navigation est une technique hybride entre la chirurgie à main levée et la chirurgie guidée.

C'est un placement chirurgical des implants qui utilise un système téléguidé par ordinateur en temps réel basé sur l'information générée depuis les données numériques, le positionnement du patient, et la position du contre angle.

L'utilisation de la robotique passive, du type Robodent<sup>®</sup> permet d'améliorer la précision du positionnement des implants et de ce fait, d'élargir le champ des indications des techniques sans lambeau. Le praticien pose ses implants en visualisant sur l'écran de l'ordinateur les informations nécessaires au positionnement tridimensionnel des implants, lui-même défini lors de la planification chirurgicale.

Dans le domaine de l'implantologie, le système Robodent<sup>®</sup> peut être comparé au GPS des automobiles, car il guide le chirurgien lors du forage, par visualisation de « cibles » sur un écran d'ordinateur. Il permet d'obtenir exactement le positionnement tridimensionnel de l'implant déterminé par la planification préchirurgicale. Il est à noter qu'à tout moment de l'intervention, contrairement à la chirurgie informatiquement guidée, la planification peut être extemporanément modifiée et enregistrée pour répondre à un paramètre clinique imprévu.



**Figure 9 : Système de navigation Robodent et utilisation de cibles de forage**

*Source : Armand et al, 2009*

On peut observer ci-dessus la première phase du protocole consistant à marquer les sites implantaires. Pour ce faire, le praticien est guidé par la cible circulaire sur laquelle le point vert symbolise le centrage du foret. Ce centrage est respecté lorsque ce point est au centre de la cible. On peut ainsi constater la forte précision du positionnement, car le diamètre du cercle le plus petit représente au niveau buccal 0,5 mm.

Le traitement implantaire faisant appel à la robotique passive, système Robodent<sup>®</sup>, comprend différentes séquences dont la chronologie doit être parfaitement respectée :

- l'analyse occluso-prothétique du cas qui permet de définir le projet prothétique et de concevoir la gouttière radiologique
- l'imagerie médicale avec gouttière radiologique, munie de six index radio-opaques, appelée « arc de navigation »
- la planification chirurgicale de mise en place des implants en fonction du projet prothétique et des obstacles anatomiques
- la navigation chirurgicale : forage et mise en place des implants
- la réalisation prothétique préimplantaire.

Le chirurgien implantologue dispose donc d'un choix de techniques également pour l'abord osseux. De l'extraction implantation immédiate à la chirurgie robotisée, la chirurgie implantaire sans lambeau met à contribution les progrès tant en matière de biomatériaux que d'imagerie 3D et d'informatique. L'objectif principal étant d'obtenir une prédictibilité optimale du résultat.

## 1.2. Avantages et inconvénients de la chirurgie sans lambeau

### 1.2.1. Tissus mous peri -implantaires

De nombreuses études se sont attachées à comparer les avantages et inconvénients de la technique flapless par rapport à l'usage d'un lambeau. En ce qui concerne les tissus mous péri implantaire, le tableau ci-dessous synthétise les résultats de ces différentes études :

AVANTAGES	INCONVÉNIENTS
Protection de la vascularisation de la muqueuse implantaire par maintien du périoste, et par conséquent une cicatrisation améliorée et des suites postopératoires diminuées (Al-Juboori, 2015)	Risque de lésion des tissus mous lors du passage des forets
Formation d'un espace biologique péri -implantaire plus favorable à l'hygiène ; l'épithélium s'étend sur 1,2 mm et le conjonctif sur 1 mm contre respectivement 1,8 mm et 1-1,5 mm pour une chirurgie implantaire avec lambeau (Hermann et al, 2000) (Choi et al, 2009)	La technique du poinçon gingival est limitée à une gencive kératinisée supérieure à 4 mm, sinon perte de la gencive kératinisée vestibulaire, préjudiciable pour l'esthétique des futures prothèses sur implant
Maintien de l'architecture des tissus mous, notamment l'épaisseur de la muqueuse implantaire (Wang et al, 2016)	Interférence possible des cellules épithéliales et conjonctives avec le site osseux d'ostéointégration
Sutures évitées, porte d'entrée bactérienne et risque de réouverture de la plaie par désunion	Risque de contamination de l'implant par un contact avec les tissus mous
Réponse inflammatoire moindre pour une chirurgie flapless (Vlahovic et al, 2015)	
Bactériémie postopératoire réduite (Arison et al, 2013)	
Effet sur le contrôle de plaque, accélération de la récupération fonctionnelle du fait du saignement et œdème minime	

### 1.2.2. Tissus durs péri -implantaire

AVANTAGES	INCONVÉNIENTS
Réduction de la résorption osseuse post décollement (Jeong et al, 2007)	Risque de lésions des structures nobles, risque de malposition implantaire ; axe de forage difficile à déterminer
Maintien du périoste essentiel à la régénération osseuse des défauts osseux notamment (Huh, 2005)	Difficulté d'évaluation du volume osseux pendant l'implantation, et de la situation du col implantaire dans la crête alvéolaire
	Accès pour l'irrigation externe réduit du fait de la diminution de la taille du site opératoire, d'où un risque d'échauffement des tissus durs lors des forages

Pour résumer, la pose d'implants en flapless présente des avantages considérables qui sont, pour la plupart, liés à la non-élévation d'un lambeau, ce qui permet une préservation des tissus durs et mous. En effet, l'élévation d'un lambeau muco-périosté de pleine épaisseur entraîne une rupture de la vascularisation et compromet l'apport sanguin à l'os et à la gencive.

Ceci peut aboutir à une résorption osseuse plus importante et une récession gingivale. À l'inverse, en chirurgie flapless, le périoste et la vascularisation sont préservés, les tissus subissent donc moins de dommages. De plus, il faut souligner que cette chirurgie procure un meilleur confort au patient par la réduction du temps chirurgical, du saignement, de la douleur postopératoire et de la durée de cicatrisation.

En ce qui concerne la résorption osseuse, les résultats sont controversés. Il semble logique que la préservation du périoste et la réaction inflammatoire moindre obtenues en chirurgie flapless permettent de réduire la résorption osseuse par rapport à une chirurgie avec lambeau. Cependant, les études ne sont pas toutes en accord avec ce principe. Une revue systématique comparant la perte osseuse entre les chirurgies avec et sans lambeau conclut à une résorption osseuse comparable entre les deux techniques (Vohra et al, 2014). L'emploi de la chirurgie flapless devra donc prendre en compte ces nombreux paramètres et la balance bénéfique/risque de chaque patient. Pour éclairer ce choix, nous allons à présent nous intéresser aux différents critères de choix pouvant émerger au cours de l'anamnèse pré implantaire.

## **2. CRITÈRES DE CHOIX DE LA CHIRURGIE IMPLANTAIRE SANS LAMBEAU**

### **2.1. Critères médicaux pour une chirurgie à minima**

#### **2.1.1. Le patient anxieux**

Un des critères de choix justifiant le recours à cette technique est la nature anxieuse et stressée du patient vis-à-vis d'une intervention chirurgicale (Lindeboom et Wijk, 2010).

Cette technique ne comportant ni incision étendue ni décollement ; le saignement, l'œdème ainsi que les suites post opératoires s'en trouvent considérablement réduits. Le temps d'intervention chirurgicale est aussi raccourci. L'inconfort opératoire est donc minime (Fortin et al, 2006).

#### **2.1.2. Le patient à risque infectieux**

L'état de santé des patients peut compromettre la cicatrisation implantaire osseuse et muqueuse.

L'usage du flapless est alors indiqué pour pallier cette déficience que l'on rencontrera chez les patients tabagiques, immunodéprimés, à risque d'endocardite infectieuse, etc. En effet, de nombreux auteurs (Arisan et al, 2013) (Chrcanovic et al, 2014) (Mueller et al, 2012) s'accordent à dire que les techniques sans lambeau présentent moins de risques infectieux du fait de la diminution de la surface exposée et de l'absence de sutures qui ont tendance à créer des zones de rétention bactérienne.

Ainsi, une étude menée par Vlahovic et son équipe (Vlahovic, 2015) avait pour but de comparer l'effet des techniques avec lambeau et sans lambeau sur le degré d'inflammation des tissus mous péri-implantaires par analyse histopathologique.

L'expérience a été conduite sur cinq porcs domestiques. Neuf semaines après l'extraction dentaire, les implants ont été installés. Chaque animal a reçu six implants dans la mandibule. On a utilisé de façon aléatoire un côté pour la technique à lambeau avec mini-incision, tandis que de l'autre côté, un lambeau a été soulevé. Après 7, 14, 21, 28 et 90 jours, les animaux expérimentaux ont été sacrifiés. Des échantillons pour analyses histopathologiques ont été

prélevés au niveau vestibulaire de la muqueuse péri -implantaire. Le degré de réponse inflammatoire des tissus mous péri -implantaires a été estimé par des scores ordinaux de 0 à 3. Dans le groupe lambeau, le score 3 indiquant un degré élevé d'inflammation était présent du jour 7 au jour 21, contrairement au groupe flapless où le score 3 n'a pas été enregistré pendant tout le suivi. La technique flapless utilisant des mini incisions semble donc occasionner une réaction inflammatoire moindre par rapport à la technique à lambeau classique.

Un autre avantage du flapless concerne la bactériémie postopératoire liée à la chirurgie implantaire. D'après les résultats de l'étude menée par Arisan et al, en 2013, les patients opérés avec la technique conventionnelle présentent une probabilité de bactériémie plus de trois fois supérieure à ceux opérés avec la technique flapless. La pose d'implant sans lambeau réduit donc l'incidence de la bactériémie liée à la chirurgie et peut être particulièrement bénéfique pour les patients à risque sachant qu'une importante partie des patients demandeurs de traitement implantaire est constituée de personnes âgées édentées qui présentent souvent des pathologies à risque.

### **2.1.3. Le patient sous traitement anticoagulant**

Le traitement chirurgical des patients sous anticoagulothérapie orale (ACO) est un véritable problème pour le chirurgien-dentiste, qui nécessite de coopérer avec l'hématologue.

Les recommandations imposent un protocole de gestion conservatrice chez les patients sous ACO, c'est à dire chirurgie mini-invasive, flapless, et l'utilisation de modèle chirurgical pour réduire le risque de saignements incontrôlés. Grâce au travail d'équipe entre le dentiste et l'hématologue, et à l'ajustement minutieux de l'INR ainsi que l'utilisation d'agents hémostatiques locaux, les risques d'hémorragies sont contrôlés.

En appliquant ce type de chirurgie, les complications postopératoires sont évitées, l'ostéointégration n'est pas compromise et la réhabilitation prothétique peut être menée à bien (Miranda et al, 2014).



## **2.1.4. Cas spécifiques**

### **2.1.4.1. La dysplasie ectodermique**

Les patients atteints de dysplasie ectodermique exigent une réhabilitation orale complexe. En effet, l'oligodontie est un des trois signes majeurs de la maladie.

Dans une étude d'Odin et al (Odin et al, 2015), la matrice osseuse *Osteotensor* active les propres cellules souches du patient pour promouvoir la formation d'os à travers une cascade autogène de facteur de croissance générée par une distraction osseuse ciblée avant la mise en place de l'implant sans lambeau et/ou de la thérapie de greffe osseuse. La matrice *Osteotensor* a été utilisée pour recruter des cellules souches dans le site receveur de l'os, déclenchant ainsi la néoangiogenèse et l'ostéogenèse. Après une nouvelle formation osseuse, les implants ont été installés en chirurgie flapless. Le chargement fonctionnel a été réalisé 48 heures après, en utilisant des prothèses complètes vissées.

Trois ans plus tard, tous les implants apparaissent cliniquement et radiologiquement ostéointégrés avec un résultat fonctionnel et esthétique excellent.

L'ostéogenèse de distraction flapless utilisant la matrice osseuse *Osteotensor* plusieurs semaines avant la chirurgie a amélioré la qualité initiale et le volume du lit osseux receveur. Cette approche mini-invasive permet donc une réhabilitation sur implants réussie sans procédure de greffe osseuse préliminaire pour les patients ayant une anatomie initiale osseuse défavorable.

### **2.1.4.2. Cas de résection tumorale ou traumatique**

À la suite d'une chirurgie de reconstruction osseuse, comme pour la dysplasie ectodermique, la technique flapless peut être choisie pour minimiser les interventions chirurgicales lourdes. Pour démontrer ce choix, Meloni et son équipe ont mené une étude en 2015 (Meloni et al, 2015).

Le but de cette étude clinique prospective est d'évaluer les résultats de 4 ans de restaurations sur des implants effectués à l'aide d'une chirurgie guidée sans lambeau assistée par ordinateur. Les patients ont préalablement subi une reconstruction osseuse à partir du péroné ou de la crête iliaque.

Après une résection de tumeur ou une blessure par balle, douze mâchoires de 10 patients ont été reconstruites avec un lambeau libre ostéo-myo-cutané. Puis les implants ont été placés par chirurgie assistée par ordinateur. Le succès du traitement a été évaluée en utilisant les paramètres suivants :

- survie des implants/prothèses
- complications prothétiques et biologiques
- remodelage marginal osseux
- paramètres des tissus mous
- satisfaction des patients.

Un total de 56 implants ont été placés. La longueur des implants varie entre 8 et 16 mm et leur largeur entre 3,5 mm, 4,3 mm ou encore 5 mm. La période de suivi s'est étendue sur quatre ans pour l'ensemble des patients.

Trois implants ont été perdus, représentant un taux de survie global de 94,6 %. Aucune prothèse n'a été perdue. Certaines complications ont été enregistrées.

Quatre ans après le chargement, la perte osseuse marginale moyenne était de  $1,43 \pm 0,49$  mm au niveau lingual ou palatin et  $1,48 \pm 0,46$  mm au niveau vestibulaire. Tous les patients ont montré des tissus mous sains, avec une profondeur stable. 90 % des patients étaient satisfaits du traitement.

Ainsi, bien que de nombreux défis restent à relever, la chirurgie implantaire sans lambeau guidée par ordinateur semble donc être une option viable pour les patients subissant une reconstruction après une résection de tumeur ou une blessure par balle. Un haut degré de satisfaction des patients a même été signalé.

L'interrogatoire médical préalable à l'examen clinique peut donc faire apparaître bon nombre d'indications pour une chirurgie sans lambeau.

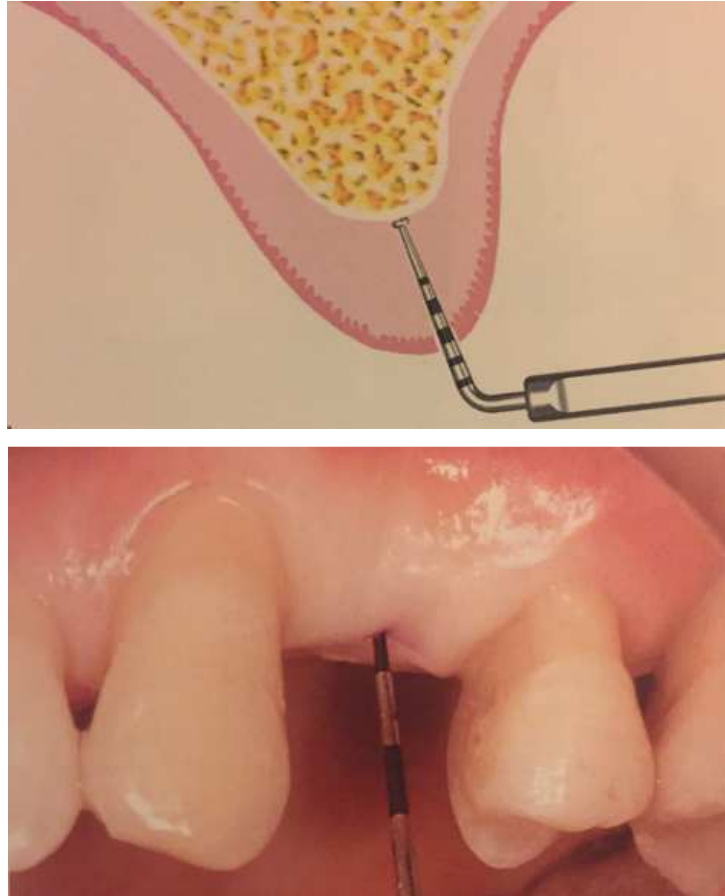
## **2.2. Critères cliniques**

### **2.2.1. Critères anatomiques**

#### **2.2.1.1. Épaisseur des tissus mous ou biotype gingival**

L'évaluation de l'épaisseur des tissus mous avant l'implantation est une étape préalable indispensable au choix de la technique chirurgicale. Pour cela, en plus des examens radio qui apporteront des informations sur les tissus osseux seulement, on pourra procéder à un sondage transmuqueux sous anesthésie à l'aide d'une sonde graduée.

La chirurgie implantaire flapless optimise la santé des tissus périphériques des implants placés dans une muqueuse épaisse. L'étude de Suárez-López (Suarez-Lopez Del Amo et al, 2016) démontre que les implants placés dans une muqueuse péri implantaire plus épaisse présentent moins de perte osseuse marginale à court terme. Il est intéressant de noter qu'au niveau d'autres implants placés dans une muqueuse normale la résorption est nettement plus importante. Une explication pourrait être que des tissus épais agissent comme un coussin sur l'implant, protégeant la zone d'ostéointégration des facteurs libérés par la plaque et présents dans l'environnement oral. L'évaluation du biotype paraît donc être un critère important pour déterminer la technique chirurgicale implantaire optimale.



**Figure 10 : Sondage transmuqueux à l'aide d'une sonde parodontale qui permet de mesurer l'épaisseur de la muqueuse**

*Source : Choi et al, 2012.*

Cependant, selon l'étude de Maia et al (Maia et al, 2015), l'épaisseur de la gencive n'influencerait pas la perte osseuse marginale.

Dans cette étude, Maia et al comparent l'épaisseur des tissus mous et le remodelage osseux après implantation immédiate en utilisant l'approche flapless. Quatre groupes ont été constitués selon les paramètres :

- (i) gencive mince ou normale
- (ii) greffe osseuse ou pas dans la jonction implant alvéole.

Les prémolaires mandibulaires ont été extraites sans lambeau sur huit chiens dont l'épaisseur gingivale était fine sur un secteur mandibulaire.

Quatre implants ont été installés de chaque côté. Les sites ont été répartis au hasard en :

- TG (groupe d'essai) = gencive mince ;

- TG + GM (TG avec matériau de greffe osseuse) ;
- CG (groupe témoin) = gencive normale ;
- et CG + GM (CG avec matériau de greffe osseuse).

On a évalué cliniquement l'épaisseur de la corticale vestibulaire, l'épaisseur du tissu kératinisé, l'épaisseur alvéolaire, la récession gingivale et la profondeur de sondage. Douze semaines plus tard, les chiens ont été sacrifiés et les échantillons ont été analysés par microtomographie informatisée. La tomographie micro-informatisée est une imagerie radiographique tridimensionnelle qui fait appel à la même méthode que celle des examens TDM à l'hôpital, mais sur une petite échelle et avec une résolution considérablement accrue.

Une faible épaisseur osseuse a été observée chez tous les chiens. Les procédures préchirurgicales réduisaient l'épaisseur des tissus kératinisés dans le groupe test, avec des changements minimes de l'épaisseur alvéolaire. Il n'y avait pas de différence statistiquement significative entre les groupes pour les paramètres cliniques. L'analyse tomographique a montré une réduction osseuse linéaire et tridimensionnelle semblable dans tous les groupes.

L'épaisseur de l'os alvéolaire était un facteur critique dans la résorption de la corticale osseuse vestibulaire, même avec une implantation sans lambeau. Toutefois, la diminution de l'épaisseur gingivale ou l'ajout d'un biomatériau n'influencerait pas les résultats.

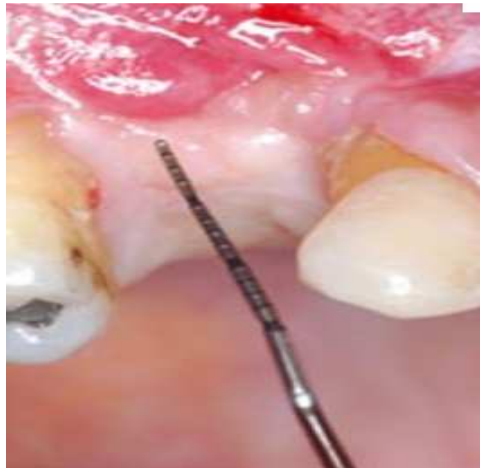Il semblerait donc que le biotype gingival ne soit pas un critère qui restreigne le recours au flapless, même si une muqueuse épaisse optimise les résultats implantaires. L'épaisseur de la crête osseuse sera aussi un critère important à évaluer lors de l'examen préimplantaire dans la mesure où elle semble influencer le pronostic via la résorption osseuse post chirurgicale.

### **2.2.1.2. Épaisseur de la crête osseuse par évaluation clinique**

#### **➤ Corrélation entre le succès du flapless et l'épaisseur de la crête osseuse ?**

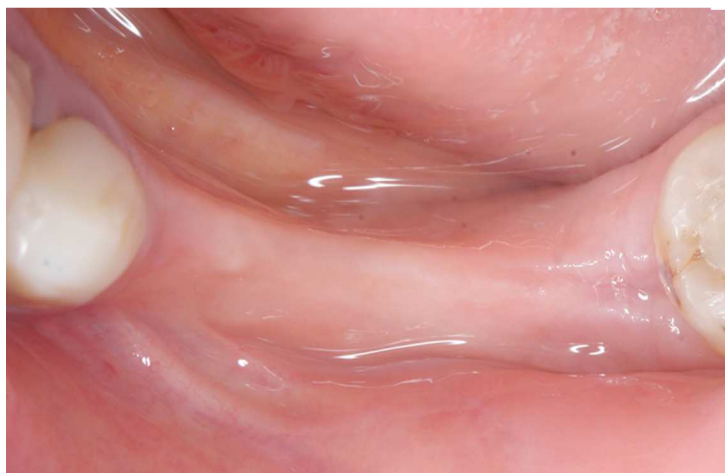
Longtemps après son apparition, la technique flapless a été réservée aux cas bien balisés avec une épaisseur osseuse importante pour compenser le risque de fenestration dû au manque de visibilité osseuse. L'épaisseur osseuse vestibulaire est considérée comme un facteur important lors de la chirurgie implantaire. Sa résorption pourrait avoir un effet sur la stabilité des tissus mous et éventuellement sur la survie des implants.

Pourtant, de plus en plus d'études tendent à montrer que cette technique peut aussi être appliquée dans des cas plus risqués comme des épaisseurs osseuses fines.



**Figure 11 : Estimation anatomique de l'épaisseur de la crête à l'aide d'une sonde parodontale**

*Source : Choi et al, 2012*



**Figure 12 : Crête alvéolaire anatomiquement fine**

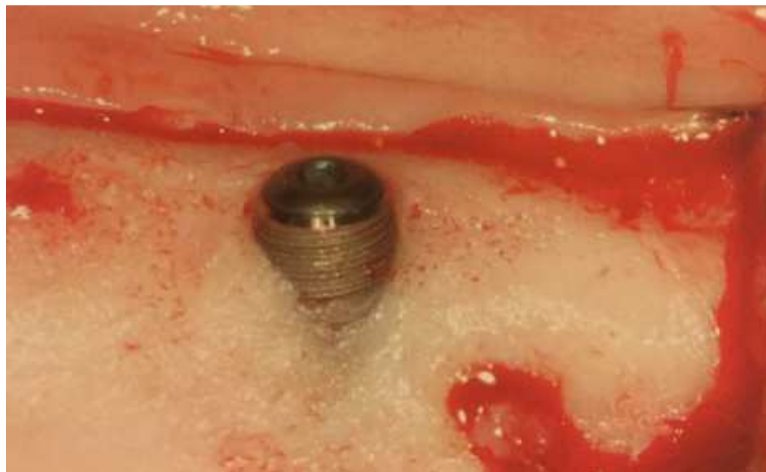*Source : Choi et al, 2012.*

Ainsi, dans leur étude, Merheb et al ont évalué la résorption de l'os au niveau de la corticale vestibulaire entre le moment de la mise en place de l'implant et à l'issue des 12 mois suivants le chargement de l'implant (Merheb, 2016).

Pour ce faire, vingt-quatre sujets (47 implants) ont été inclus. L'épaisseur osseuse a été mesurée lors de la chirurgie implantaire à plusieurs distances du col implantaire en utilisant un dispositif spécifiquement conçu qui permet des mesures de l'épaisseur osseuse buccale sans élévation d'un lambeau. Ces mesures ont été répétées un an après la réhabilitation

prothétique afin de comparer la résorption osseuse. Seize implants ont été placés en flapless (groupe F0) et 31 avec l'élévation d'un lambeau. Sur ce dernier groupe, 19 ont été placés suivant un protocole en un temps chirurgical (groupe F1) et 12 après un protocole en deux temps (groupe F2). Après les 12 mois de suivi, l'ensemble des implants, tous groupes confondus ont perdu en moyenne 0,31 mm d'épaisseur osseuse au niveau du col implantaire. Une comparaison de l'épaisseur osseuse de la corticale vestibulaire au niveau du col implantaire entre le moment de la chirurgie implantaire et la fin de la période de suivi montre qu'il n'existe pas de différence significative entre les variations osseuses observées pour les implants placés dans des corticales osseuses vestibulaires fines et ceux placés dans des corticales plus épaisses. Les implants dont l'épaisseur osseuse initiale de la corticale vestibulaire était  $< 1$  mm ne perdent pas beaucoup plus d'os que ceux dont l'épaisseur initiale était  $\geq 1$  mm sauf dans le groupe avec élévation d'un lambeau.

En conclusion, dans les limites de cette étude, on peut s'interroger sur la nécessité d'avoir une crête osseuse d'une certaine épaisseur au niveau du site implantaire.



**Figure 13 : Mise en place d'un implant dans une crête alvéolaire insuffisante à trois mois postopératoire**

*Source : Choi et al , 2012.*

➤ **Stratégie d'implantation, gestion des tissus mous et du risque de fenestration**

Le succès de l'implantation immédiate et sans lambeau dépend de l'architecture osseuse sur la face vestibulaire de l'alvéole. La présence d'un défaut de fenestration dans la corticale

vestibulaire peut compromettre le résultat esthétique, surtout si le clinicien n'utilise pas de procédures d'augmentation des tissus mous et durs adéquates. L'étude réalisée par Kher et al. (Kher et al, 2015) décrit l'utilisation d'un lambeau vestibulaire esthétique pour faire face à des défauts de l'os apical et à ceux créés lors du placement de l'implant dans le secteur antérieur immédiatement après l'extraction. Chez une patiente avec une ligne haute du sourire, après extraction implantation immédiate, il utilise un lambeau à distance du sulcus, au niveau de l'os sain entourant le défaut osseux pour pouvoir créer un accès à la fenestration apparue lors du curetage du défaut osseux pendant l'extraction. Après un second curetage, le défaut est corrigé avec un substitut osseux recouvert d'une membrane, puis le lambeau est suturé. Cette technique a prouvé son efficacité dans le maintien de l'architecture des tissus mous et durs et en permettant la greffe de tissus autour de l'alvéole d'extraction. L'intégrité de la gencive marginale ainsi que de la papille est maintenue. Elle évite aussi l'élévation d'un lambeau dans un secteur déjà fragilisé par une extraction.

### **2.2.1.3. Mise sous provisoire immédiate**

La chirurgie flapless peut aussi être associée à une mise sous provisoire immédiate avec une occlusion non fonctionnelle.

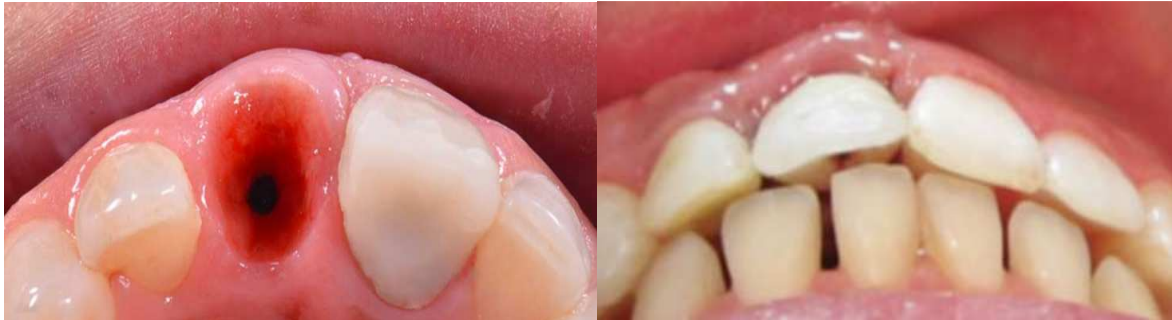Une revue de la littérature a été réalisée par Weigl et Strangio en 2016 (Weigl et Strangio, 2016) afin d'évaluer l'impact de la pose de la restauration immédiate (IRI) des implants sur les tissus durs et mous péri implantaires et d'identifier les paramètres cliniques qui influencent le résultat.

Ainsi, une recherche sur la base de données PubMed a été effectuée de janvier 2000 à septembre 2015. Une recherche manuelle supplémentaire a aussi été réalisée dans des revues préalablement sélectionnées et seuls les résumés publiés en anglais ont été examinés. Des essais cliniques chez l'homme avec un minimum de 10 participants rapportant des résultats sur les tissus mous et durs ont été évalués. Des essais comparatifs randomisés (ECR), des études prospectives comparatives et rétrospectives ont été sélectionnés.

Les effets des paramètres suivants sur les résultats des tissus mous et durs ont été analysés : type d'implant, stabilité primaire, biotype gingival, chirurgie sans lambeau, extraction dentaire, disposition spatiale de l'implant, prise du greffon, intervalle entre la surface de l'implant et la paroi alvéolaire et protocole de chargement.



Dix-sept études (4 ECR, 6 prospectives, 2 comparatives prospectives, 3 cohortes contrôlées et 2 études rétrospectives) ont été incluses chez 609 patients. Un total de 411 (65,56 %) implants ont été placés sans lambeau vs 215 implants après élévation d'un lambeau mucoperiosté.



**Figure 14 : Mise sous provisoire non fonctionnelle pour un implant en position 11, on note la qualité du manchon gingival de la future couronne, gage d'une esthétique de qualité**

*Source : Choi et al , 2012.*

La cicatrisation post-insertion avec une occlusion non fonctionnelle a été observée pour 97,8 % des implants. Les dernières couronnes ont été posées 3 à 6 mois après la pose de l'implant. L'IRI a eu un succès élevé (97,96 %) et un taux de survie de 98,25 % après une période de suivi moyenne de 31,2 mois.

Cette revue a donc révélé des résultats prometteurs pour les IRI dans le maxillaire antérieur. Les options possibles de la chirurgie flapless et l'absence de greffe permettent alors une intervention chirurgicale minimale.

Ces différentes analyses suggèrent donc une sélection moins stricte des patients lors de l'examen clinique parodontal, tant au niveau du biotype gingival que de l'anatomie osseuse. Nous allons à présent tenter de déterminer si la même souplesse peut être appliquée vis-à-vis des patients à risque esthétique.

### **2.2.2. Critères esthétiques**

De nombreux travaux tendent à montrer que l'abord chirurgical sans lambeau constitue la technique de choix dans les secteurs esthétiques où la conservation de la muqueuse kératinisée et une bonne cicatrisation sont recherchées (Oh et al, 2006). En effet, cette technique mini

invasive a pour principal avantage d'optimiser la cicatrisation, avec une inflammation réduite et une conservation de l'architecture des tissus mous.

#### *De meilleurs résultats esthétiques*

Aussi, une étude de Lei et al. (Lei et al, 2011) démontre que la technique chirurgicale flapless contribue à obtenir de meilleurs résultats esthétiques que la chirurgie à lambeau.

L'objectif de cette étude était d'étudier la cicatrisation des tissus mous après la pose d'un implant par chirurgie sans lambeau chez le chien. Des prémolaires mandibulaires ont été extraites chez 10 chiens. Après une période de cicatrisation de huit semaines, trois implants ont été posés de chaque côté de la mâchoire en utilisant des techniques avec lambeau ou sans lambeau. Huit semaines plus tard, les tissus mous péri implantaires sont analysés cliniquement et histologiquement

Il a été révélé que l'expression du facteur de croissance vasculaire endothéliale (VEGF), le volume du fluide gingival péri -implantaire, et l'activité de la phosphatase aspartate aminotransférase dans le fluide gingival péri -implantaire ont augmenté significativement dans le groupe lambeau par rapport au groupe sans lambeau à 2 semaines. De plus, la densité microvasculaire et l'expression du VEGF dans le groupe lambeau à 8 semaines étaient significativement plus faibles que le groupe à 8 semaines sans lambeau. Les récessions vestibulaires ont aussi été moins prononcées dans le groupe sans lambeau que dans le groupe lambeau après 4 et 8 semaines.

La technique flapless semble donc obtenir des meilleurs résultats macroscopiques et microscopiques favorisant la cicatrisation des tissus mous.

Par ailleurs, des techniques de remodelage du contour osseux et muqueux pourront être utilisées de façon concomitante ou différée à l'implantation.

Ainsi l'étude de Boardman et al (2016) (Boardman, 2016) rapporte des résultats esthétiques satisfaisants avec des implants dentaires en remplacement de dents manquantes unitaires dans le maxillaire antérieur. L'utilisation d'une greffe du tissu conjonctif a amélioré le résultat esthétique principalement en augmentant le contour de la crête alvéolaire.

#### *Un usage possible chez le patient avec un risque esthétique parodontal*

Selon l'étude de Cosyn et al., le flapless peut aussi être appliqué chez un patient à haut risque

esthétique. On pourra même espérer un gain de tissu sur des implants placés en flapless, lorsqu'on y associe des techniques de gestion des tissus mous (Cosyn, 2015).

Des implants en technique flapless ont été associés avec des techniques muqueuses complémentaires à savoir greffe de tissu conjonctif et chirurgie parodontale. Cinquante patients ont été sélectionnés avec une dent manquante entre 15 à 25. Ils avaient tous un haut risque pour des complications esthétiques avec un biotype parodontal fin, une potentielle récession sur la dent manquante ou une déhiscence osseuse. Deux groupes ont été formés, un avec une récession au niveau de l'incisive, dit groupe NRG et l'autre sans récession, dit groupe RG.

Pour le groupe NRG, la dent a été extraite en flapless avec préservation de la crête et une xéno greffe de dérivés d'os bovin enrichi en collagène. L'implant a ensuite été mis en place. Trois mois plus tard, une couronne provisoire et une greffe de conjonctif enfoui ont été réalisées. Puis à six mois, la couronne définitive a été mise en place.

Pour le groupe RG, le même traitement a été suivi mis à part que le conjonctif enfoui a été réalisé le jour de l'extraction et de la préservation de la crête.

Trois scores ont été mesurés : le *pink esthetic score* PES, le *white esthetic score* WES ainsi que le score de la rétractation papillaire.

Les résultats suivants ont été observés :

- mesure de la perte osseuse à 12 mois : 0,48 mm
- mesure de la rétractation papillaire à 12 mois : minimale dans les deux groupes soit moins de 0,3 mm
- douze patients du groupe NRG ont eu une migration coronaire de la muqueuse après la greffe de conjonctif enfoui, ce qui a nécessité une adaptation de la couronne provisoire
- chez le groupe RG, la greffe de conjonctif enfoui au moment de la préservation de la crête a permis de gagner 0,9 mm à 12 mois, et donc de recouvrir les 2/3 de la récession initiale.

Cette étude prospective à court terme offre donc une preuve de résultats plus que satisfaisants sur des patients avec un profil esthétique à risque, en combinant des techniques implantaires et de gestion des tissus mous mini-invasives.

Cependant d'autres études vont nuancer ces résultats, tout au moins pour certains paramètres

notamment les récessions apparaissant au long terme, comme dans cette étude du même auteur, (Cosyn et al, 2016) au suivi de 5 ans.

Cette étude s'intéresse à la pénurie de données à long terme sur l'esthétique des tissus mous des implants immédiats placés en flapless. L'objectif de l'étude est d'évaluer les résultats cliniques et esthétiques à 5 ans pour ce concept du flapless.

Vingt-deux patients atteints de parodontopathie (12 hommes, 10 femmes, âge moyen 50 ans) présentant un faible risque de complications esthétiques (biotype gingival épais, paroi buccale intacte, dents voisines présentes) ont été traités consécutivement avec un seul implant (en implantation immédiate) dans une zone esthétique (15-25). La chirurgie sans lambeau a été réalisée et l'écart entre l'implant et la corticale osseuse vestibulaire a été systématiquement rempli de particules d'os bovin. Les implants sont immédiatement mis en charge en sous-occlusion avec une couronne provisoire retenue par vissage. Les cas démontrant des changements majeurs du processus alvéolaire et/ou une récession moyenne ( $> 1$  mm) à 3 mois ont été traités en plus avec une greffe de tissu conjonctif (GTC). Les couronnes permanentes ont été installées à 6 mois. Les résultats cliniques et esthétiques à 5 ans ont été comparés à ceux obtenus à 1 an.

Dix-sept patients ont participé à la réévaluation de 5 ans, dont 5 avaient été traités par une GTC pour des complications esthétiques précoces.

La perte osseuse marginale moyenne était de 0,12 mm à 1 an et de 0,19 mm à 5 ans avec le temps de la pose de l'implant comme ligne de base.

La hauteur des papilles a augmenté entre 1 et 5 ans, tandis que la récession et la résorption alvéolaire se sont détériorées.

La récession était en moyenne de 0,28 mm à 1 an et de 0,53 mm à 5 ans avec le niveau préopératoire comme base. Trois implants ont démontré une récession avancée ( $> 1$  mm) à 5 ans. Tous les trois étaient en position d'incisive centrale et aucun n'avait été traité avec une GTC. Ainsi, 8/17 implants ont présenté des complications esthétiques (cinq complications précoces et trois complications esthétiques tardives). Les implants en position d'incisive latérale ont montré des niveaux de tissus mous stables. Le score esthétique rose était en moyenne de 12,15 à 1 an et de 11,18 à 5 ans.

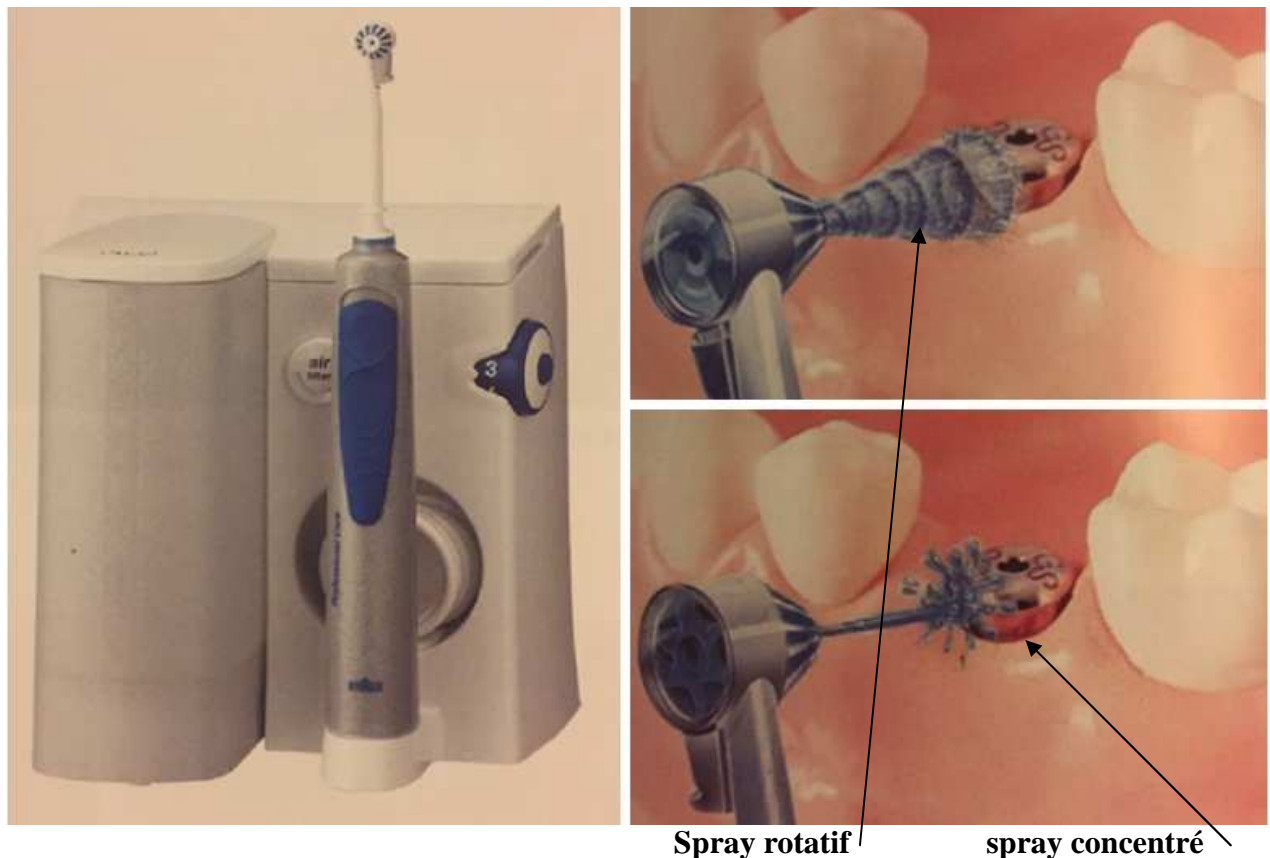
Les implants immédiats simples ont montré une survie élevée et une perte osseuse marginale limitée à long terme. Cependant, la récession, le contour et la résorption alvéolaire se sont détériorés un an après la pose de l'implant. La pose d'un implant en flapless pourrait donc avoir un gain esthétique au long terme plus limité.

Toutefois, cette expérience a été réalisée sur un échantillon trop faible pour établir une généralité concernant l'existence d'éventuels risques esthétiques sur le long terme.

On retiendra donc qu'une cicatrisation esthétique avec un gain de tissu mou peut être espéré avec la technique flapless.

### 2.2.3. Critères parodontaux

Un contrôle de plaque précoce et rigoureux est un critère indispensable à la cicatrisation implantaire et à la formation d'une bonne attache des tissus mous. En effet, des dépôts de plaque sur une surface implantaire peuvent induire une lésion inflammatoire pouvant dégénérer en péri-implantite, voir en la perte de l'implant. Le contrôle de plaque permet une diminution de la quantité de micro-flore infra-gingivale. Le risque de maladie parodontale ou de récurrence en cas d'antécédents en sera diminué. Une barrière de tissus sains pourra alors se constituer et se maintenir autour des implants. Le praticien doit apprendre au patient comment se servir du matériel d'hygiène implantaire et de contrôle de plaque : brossettes interdentaires, fil dentaire, hydropulseurs, brosses monotouffe et chirurgicale.

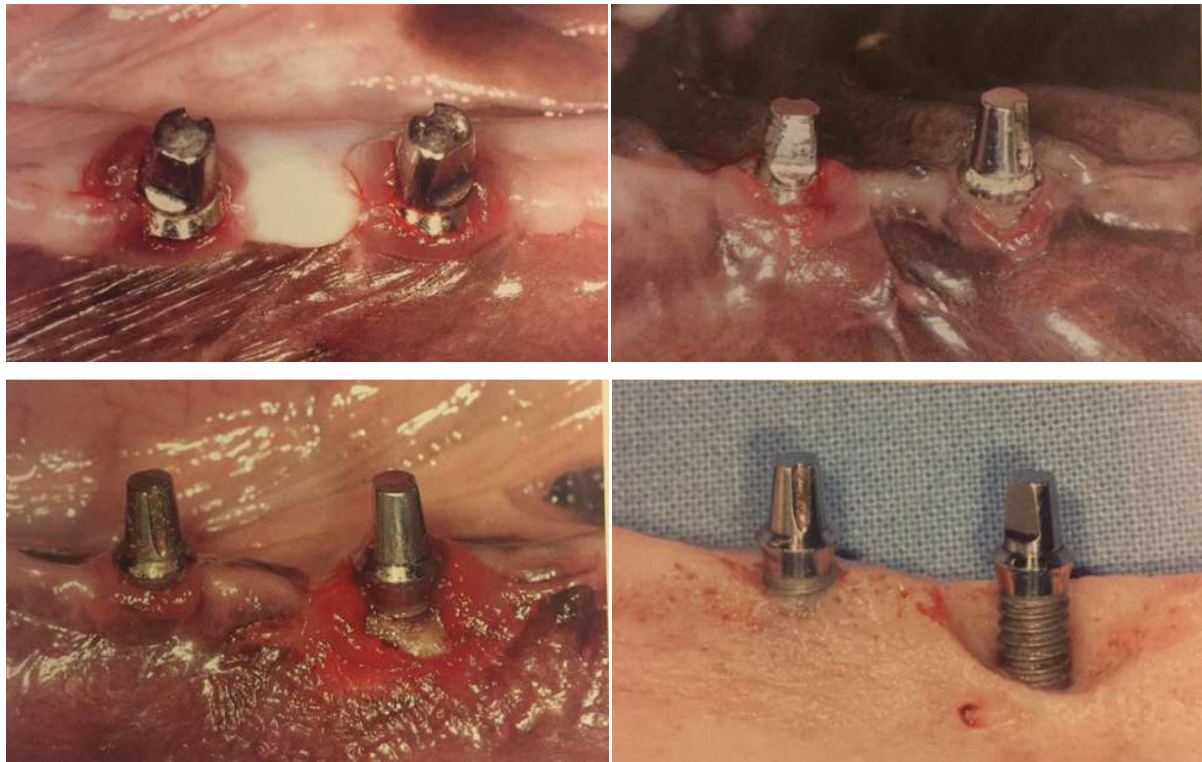


**Figure 16 : Le système Oxyjet**

*Source : Choi et al , 2012.*

Ce contrôle est particulièrement important pour des implants non enfouis où les tissus péri implantaires seront plus sensibles pendant les deux premières semaines de cicatrisation,

période pendant laquelle se crée l'étanchéité biologique. En effet, lorsqu'on insère le pilier de cicatrisation transmuqueux, l'enchaînement de la cicatrisation s'engage en plusieurs étapes : phase inflammatoire, proliférative, et de remodelage. En cas de présence de plaque bactérienne, ces phases s'allongent et la formation de tissu de granulation s'accélère. Il y a alors un risque important de résorption de l'os péri implantaire (Berglundh et al,1992).



**Figure 17 : Accumulation de plaque sur des implants placés en flapless chez le chien, la gencive péri implantaire présente un aspect rouge et œdématisé, la résorption osseuse a exposé les spires autour des implants**

*Source : Choi et al, 2012*

### **2.2.3.1. Une diminution du risque inflammatoire**

Comme exposé plus haut (cf le patient à risque infectieux), la technique flapless permet de réduire les risques d'inflammation postopératoire et d'obtenir une récupération plus rapide.

Plusieurs causes peuvent expliquer cet avantage par rapport au risque inflammatoire. En effet, dans la technique à lambeau, l'accumulation de plaque bactérienne est plus importante sur la surface blessée, ainsi que sur les nœuds des fils de suture. A contrario, dans la technique

flapless, la réépithélialisation est plus rapide, les dommages vasculaires moindres, l'oxygénation des tissus est meilleure et l'apport vasculaire plus important ce qui entraîne une barrière plus conséquente contre les bactéries.

### **2.2.3.2. Patients à haut risque parodontal**

Une étude prospective de Cosyn et al. (Cosyn et al, 2016) a eu pour objectif d'identifier les indices du remodelage horizontal du processus alvéolaire après usage de techniques de préservation de la crête, chez des patients à haut risque parodontal.

Des patients non-fumeurs, en bonne santé parodontale, présentant une dent non conservable en secteur antérieur maxillaire ont été sélectionnés. Ils nécessitaient tous un implant unitaire en zone esthétique et étaient tous à haut risque de complications parodontales, avec un biotype gingival fin et/ou une paroi osseuse vestibulaire réduite.

Après l'extraction de la dent sans réaliser de lambeau, la préservation de la crête a été réalisée en utilisant des greffes osseuses d'origine bovine enrichies en collagène sans l'utilisation de membranes ou de greffe des tissus mous. Quatre mois plus tard, on a évalué les variations de dimension vestibulo-palatine de la crête alvéolaire par rapport à la ligne de base avant l'extraction dentaire par superposition de clichés intrabuccaux. Une analyse a été réalisée pour identifier les facteurs prédictifs du processus de remodelage alvéolaire.

Quarante-deux patients (21 femmes, 21 hommes, âge moyen 38 ans) ont répondu aux critères de sélection et ont consenti au traitement. La moyenne du processus de remodelage alvéolaire était de 14 % avec le remodelage minimal ( $\leq 10\%$ ) chez 16 patients (38 %) et le remodelage avancé ( $\rightarrow 20\%$ ) chez 10 patients (24 %). Un seul implant a pu être installé chez tous les sujets sans régénération osseuse guidée. La greffe de tissu conjonctif a été réalisée plus tard dans le traitement à des fins esthétiques, pour compenser la perte de tissu au niveau vestibulaire. Les facteurs prédictifs du remodelage alvéolaire étaient l'emplacement des dents (incisives centrales et canines > incisives latérales et prémolaires), l'abcès dentaire, et la perte osseuse au niveau vestibulaire.

Le processus de remodelage alvéolaire semble donc inévitable, même après préservation de la crête. Il reste cependant acceptable chez des patients à haut risque parodontal. Une sélection de cas adéquate excluant notamment les cas présentant un abcès dentaire peut réduire l'incidence de ce remodelage osseux.



Le risque parodontal peut ainsi être intégré à la pratique du flapless. La sélection des patients pouvant bénéficier de cette technique s'élargit donc à de nouveaux critères d'emblée écartés jusqu'ici. Nous allons examiner à présent quels éléments radiologiques peuvent nous orienter vers une technique flapless.

### **2.3. Critères radiologiques : analyse**

L'examen radiographique préchirurgical permet d'évaluer la quantité et la qualité de l'os disponible, son inclinaison et l'épaisseur de la muqueuse. Il permet aussi de sélectionner les sites implantaire potentiels et de vérifier l'absence de pathologie.

#### **2.3.1. Qualitatifs**

##### **2.3.1.1. Critères de choix pré opératoire**

Aucune étude ne semble appuyer l'idée que la qualité de l'os puisse influencer le choix entre la technique avec la réalisation d'un lambeau ou la technique flapless. Toutefois, la qualité de l'os est un critère important du choix pour la technique flapless.

Un plan de traitement correct requiert des informations sur les caractéristiques de la muqueuse, la qualité de l'os, la présence d'un os alvéolaire étroit ou incliné, d'une muqueuse épaisse ainsi que de la hauteur d'os entre le plancher sinusien et la crête alvéolaire. Ces notions doivent avoir été acquises après l'examen préchirurgical par imagerie, l'étude des modèles et l'état de la cavité buccale. Dans les secteurs où l'épaisseur et la hauteur d'os sont insuffisantes, la géométrie des tissus durs et mous doit être prise en considération pour déterminer le plan de traitement. Les options thérapeutiques sont choisies selon le volume osseux résiduel et la stabilité primaire des implants. Choisir la technique avec poinçon ou celle avec mini-incision dépend de la qualité de l'os et de la stabilité primaire des implants. Généralement, les techniques non enfouies avec poinçon des tissus mous sont utilisées à la mandibule dont l'os cortical est épais et la stabilité primaire de l'implant est forte, alors que la technique enfouie avec mini-incision est utilisée aux maxillaires ; en particulier dans les secteurs postérieurs où la qualité de l'os est médiocre, ou si la stabilité primaire de l'implant est faible.

### 2.3.1.2. Critères de choix per opératoire

Selon plusieurs études, la technique employée (avec ou sans la réalisation d'un lambeau) aurait une incidence directe sur la stabilité primaire et post-implantation ce qui en ferait un critère de choix important.

Une étude de Katsoulis et al (Katsoulis et al, 2012) vise à comparer le quotient de stabilité implantaire (QSI) des implants classiquement posés en soulevant un lambeau muco-périosté avec des implants posés en flapless.

Pour ce faire, quarante patients âgés présentant un maxillaire édenté complet ont été admis pour un traitement avec des prothèses implanto-portées. Une tomographie par ordinateur a été obtenue pour la planification des implants assistée par ordinateur. Cent dix implants ont été placés classiquement sur 23 patients et 85 implants chez 17 patients au moyen de la méthode flapless à l'aide d'un modèle stéréolithographique. Les mesures de l'analyse de la fréquence de résonance (ARF) ont été effectuées après le placement de l'implant et après un temps de cicatrisation de 12 semaines.

Tous les implants ont présenté une ostéointégration cliniquement et radiographiquement réussie. Les valeurs moyennes du QSI du groupe flapless étaient significativement plus élevées après la pose de l'implant ( $p < 0,001$ ) et après les 12 semaines ( $p < 0,001$ ) par rapport au groupe lambeau. Les valeurs du QSI étaient significativement plus faibles après cicatrisation qu'après l'implantation pour le groupe des lambeaux ( $p = 0,028$ ), mais pas pour le groupe flapless. Ce groupe a montré une légère augmentation, mais non significative.

Certains changements des valeurs du QSI qui représente la stabilité des implants primaires (mécaniques) et secondaires (remodelage osseux) ont été observés en légère faveur de la méthode flapless. Une autre étude, celle de Al Juboori et al (Al-Juboori et al, 2015) parvient à ces mêmes conclusions.

En définitive, la procédure de pose d'implant sans réaliser de lambeau a montré des conditions favorables en ce qui concerne la stabilité de l'implant et le niveau osseux de la crête.

## **2.3.2. Quantitatifs**

### **2.3.2.1. Usage d'implants étroits**

Selon l'épaisseur d'os disponible évalué par les examens radiologiques, on pourra décider si l'approche flapless est envisageable pour la pose d'un implant. Pour pallier une épaisseur osseuse réduite, on pourra aussi recourir à l'usage d'implants étroits. C'est une option de traitement qui permet d'éviter le recours à une régénération osseuse guidée (ROG).

Dans les cas où la reconstruction osseuse est nécessaire avant l'implantation, les implants à diamètre étroit permettent la conservation de l'os nouvellement régénéré à un degré élevé puisque seul un lit d'implant de petit diamètre a dû être préparé (Scherer et al, 2014).

Ainsi, la technique flapless associée à l'usage d'un implant étroit permet de rester non invasif tout en évitant l'écueil du manque de visibilité de cette technique.

### **2.3.2.2. Épaisseur de la crête osseuse par évaluation radiologique**

Par ailleurs, comme il a été mentionné précédemment, même si, dans les premiers temps de son apparition les interventions en flapless ont été limitées aux crêtes avec une épaisseur osseuse initialement importante, d'après Arora et al. (Arora et al, 2016) des résultats satisfaisants peuvent être obtenus indépendamment de l'épaisseur de la crête osseuse, comme il a été démontré à l'aide d'examens radiographiques.

Aora et al. ont évalué la corrélation entre l'épaisseur osseuse corticale buccale préopératoire et la réponse tissulaire péri-implantaire après placement immédiat et restauration des implants dans la zone esthétique maxillaire.

Dix-huit patients âgés de 19 à 57 ans ayant besoin de remplacer une dent antérieure maxillaire ont été inclus dans cette étude prospective. Les patients ont été sélectionnés sur la base de critères définis :

- (i) paroi intacte des alvéoles,
- (ii) absence d'infection aiguë dans les alvéoles,
- (iii) absence de pathologie marginale gingivale
- (iv) obtention d'une stabilité primaire élevée ( $\geq 30$  Ncm) lors de l'implantation.

Indépendamment de l'épaisseur osseuse buccale, tous les patients participants ont subi la même stratégie thérapeutique consistant à retirer la dent défailante, la chirurgie sans lambeau, la pose immédiate de l'implant, le comblement de la jonction implantaire et la mise en place d'une restauration provisoire vissée. L'épaisseur osseuse buccale a été évaluée à l'aide de CBCT. Des photographies intra-orales ont été réalisées avant le placement de l'implant et à un suivi de 1 et 2 ans pour évaluer les modifications des tissus mous autour des implants. L'évaluation esthétique a été réalisée à l'aide du score esthétique rose ou *pink esthetic score* (PES) qui détermine l'intégration esthétique de l'implant à travers l'étude de sept variables des tissus mous péri implantaires.

Tous les implants sont restés ostéointégrés pendant la période de suivi de 2 ans avec la papille mésiale, la papille distale et la gencive vestibulaire présentant une récession moyenne de  $0,06 \pm 0,71$  mm, de  $0,25 \pm 0,78$  mm et de  $0,22 \pm 0,83$  mm, respectivement. Les valeurs de score esthétique rose sont passées d'une valeur médiane de 9 préopératoire à 11 à la fin des 2 ans. Aucune corrélation significative n'a été trouvée entre l'épaisseur osseuse buccale et l'état des tissus mous ou les changements esthétiques.

Dans les conclusions de cette étude, aucune corrélation significative n'a pu être trouvée entre l'épaisseur de la crête osseuse préopératoire et les résultats esthétiques suite à la mise en place et la restauration immédiate de l'implant dans le maxillaire antérieur. Les auteurs en concluent que des résultats cliniques et esthétiques favorables pourraient être obtenus en appliquant un protocole de traitement indépendamment de l'épaisseur initiale de l'os buccal.

### ➤ **option thérapeutique du flapless selon l'épaisseur osseuse crestale**

Cependant, la stratégie de la chirurgie implantaire flapless devra être adaptée aux différentes épaisseurs osseuses crestales. Les implants dont le diamètre crétale est de 4 mm nécessitent généralement une épaisseur d'os supérieure à 6 mm pour que l'épaisseur d'os et la vascularisation autour de l'implant soient correctes. Ces dimensions correspondent à plus de 1 mm d'os crétal de chaque côté de l'implant (Al-Juboori et al, 2016).

La mise en place d'implant en flapless dans des crêtes étroites nécessite plus d'expérience et d'attention que dans des crêtes alvéolaires larges. L'évaluation du volume d'os est essentielle pour établir le plan du traitement. La largeur vestibulo linguale doit être évaluée par CBCT préopératoire. Les options thérapeutiques suivantes sont adaptées à la chirurgie implantaire

flapless si l'épaisseur d'os est insuffisante.

- Os juste suffisant :

Quatre options thérapeutiques sont envisageables lorsque la hauteur de la crête osseuse est suffisante, mais que son épaisseur n'est que de 4 à 6 mm (Assaf, 2016).

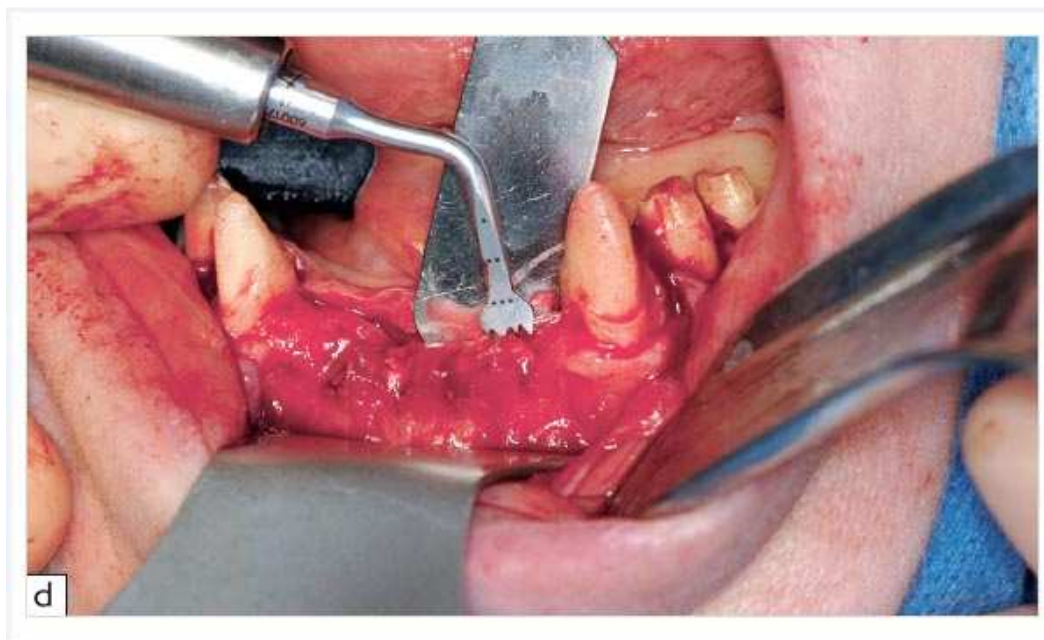
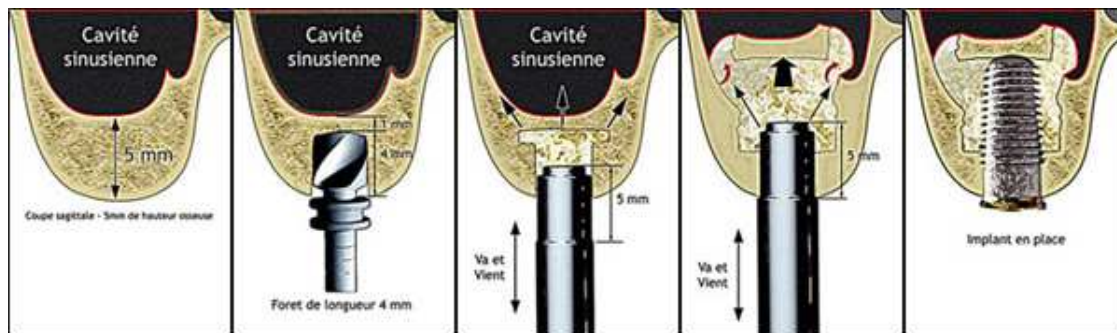
La première est d'enfouir l'implant sous la surface osseuse afin que toutes les spires soient dans l'os. Souvent la crête osseuse est soutenue par une base épaisse. Le forage provoque une plus grande largeur d'os en raison de sa forme triangulaire même si sa hauteur est moindre. Cette option thérapeutique est plus appropriée dans les régions postérieures où un espace prothétique coronaire suffisant a été aménagé.

La deuxième option consiste à augmenter l'épaisseur de l'os en greffant la crête édentée avec de l'os autologue ou du Bio-oss®, avec ou sans régénération osseuse guidée. La greffe est réalisée dans un tunnel sous-périosté. Cet environnement a plusieurs avantages :

- il est favorable à la cicatrisation des tissus mous adjacents aux implants flapless ;
- il induit une formation osseuse ;
- il diminue la fréquence des expositions de membranes.

La troisième option est concomitante à l'implantation et à la correction des défauts péri - implantaires. Ce traitement dépend du nombre de spires exposées et de l'épaisseur de la muqueuse sus-jacente. Elle implique un recours à des greffes osseuses.

La quatrième possibilité consiste à écarter l'os. Une ostéotomie étroite est réalisée entre les 2 tables osseuses et des fouloirs osseux sont tapotés dans le site édenté pour élargir la crête. L'écartement et l'implantation peuvent être réalisés en même temps avec une chirurgie flapless (Cortese et al, 2016).



**Figure 18 : Distraction osseuse d'une crête**

**Source :** [www.les-implants-dentaires.com](http://www.les-implants-dentaires.com)

### Volume osseux critique

Si la crête osseuse est suffisamment haute, mais trop étroite, une augmentation du volume osseux est réalisée avant l'implantation en greffant la crête édentée avec un greffon autologue ou un matériau de comblement. La greffe est réalisée avec la technique du tunnel sous périoste. Les implants sont ensuite mis en place en flapless.

Les implants de petit diamètre peuvent aussi être combinés avec une approche flapless pour obtenir des résultats probants dans des situations de crête osseuse fine. Ainsi, une étude menée par Altinci et al, examinait la stabilité et les variations du niveau osseux marginal avec une telle combinaison. Après la première année, la stabilité et les modifications du niveau osseux marginal des minis implants étaient cliniquement acceptables (Altinci et al, 2016).

### **2.3.2.3. Crêtes fines avec des défauts type dehiscence osseuse**

Certaines études décrivent l'approche flapless afin de favoriser une reconstruction osseuse notamment pour des crêtes osseuses avec des déhiscences osseuses (Assaf et al, 2016) (Albiero et al, 2014) (Yang et al, 2015).

En l'occurrence, Sarnachiaro et al évaluent la reconstruction de la corticale vestibulaire d'alvéoles d'extraction comportant des déhiscences. Une allogreffe osseuse a été utilisée en combinaison avec une membrane de collagène résorbable et un pilier de cicatrisation au moment de l'extraction (Sarnachiaro et al, 2016).

Dix patients ont subi une implantation immédiate. Un CBCT a été réalisé avant l'extraction, et immédiatement après la greffe osseuse puis à J0 correspondant à la mise en place de l'implant, et entre 6 et 9 mois. Les mesures ont été effectuées à trois niveaux : niveau coronaire (L1), milieu (L2) et apical (L3).

Une radiopacité de défaut autour des implants placés dans les alvéoles comportant des déhiscences a été constatée à 6 à 9 mois. Cette radiopacité démontre un remodelage radiographique. Le gain net au niveau de la corticale vestibulaire sur CBCT en L1 et L2 est de 3,0 mm. Une épaisseur de 2mm au niveau de la corticale vestibulaire a été obtenue dans tous les sites traités, et évalués radiologiquement à 6 à 9 mois après la chirurgie et en maintenant l'architecture gingivale et une esthétique satisfaisante.

La mise en place d'une membrane résorbable et d'une greffe osseuse au moment de l'extraction, puis d'un implant et d'un pilier de cicatrisation avec une approche en flapless dans une crête avec une déhiscence osseuse vestibulaire est une technique clinique viable pour reconstituer la corticale vestibulaire. Avec cette technique, la paroi déficiente a été radiologiquement reconstituée. Cliniquement, la quantité et la qualité de l'os obtenu dans les alvéoles greffées ont permis la mise en place de l'implant avec succès.

### **2.3.2.4. Position et angulation de l'implant**

L'analyse des documents radiologiques devra tenir compte des variations entre l'emplacement des implants prévus et celui atteint malgré la visibilité réduite, mais aussi malgré l'usage d'un guide chirurgical pouvant entraîner des imprécisions par mouvement sur ses appuis. (Verhamme et al, 2016)

Ainsi, une étude réalisée par Beretta et al, (Beretta et al, 2014) s'intéresse à la précision in vivo d'une pose d'implants assistée par ordinateur en flapless, en comparant la position prévue en trois dimensions (3D) des implants et la position effective à travers une analyse des écarts linéaires et angulaires.

La position de l'implant a été projetée en utilisant un logiciel de planification 3D basé sur les exigences fonctionnelles et esthétiques des restaurations finales. La technologie assistée par ordinateur a été utilisée pour transférer le plan virtuel sur l'environnement chirurgical. La position implantaire prévue en 3D et la position effective, en fonction des écarts linéaires de la tête de l'implant et le sommet et les déviations angulaires de l'axe de l'implant, ont été comparées par chevauchement des tomodensitométries pré et postopératoires en utilisant un logiciel dédié.

La comparaison des 14 implants a montré une déviation linéaire moyenne de la tête de l'implant de 0,56 mm et à un écart linéaire de l'apex de 0,64 mm de l'implant, et une déviation angulaire moyenne du grand axe de 2,42°.

Dans la présente étude, la chirurgie d'implant sans lambeau assistée par ordinateur semble fournir plusieurs avantages aux cliniciens par rapport aux procédures standard. Cependant, des déviations linéaires et angulaires sont à prévoir. Par conséquent, une planification préopératoire précise qui tient compte des limitations anatomiques et des exigences prothétiques est obligatoire pour assurer un traitement prévisible, sans encourir des complications intra- et postopératoires possibles.

#### **2.4. Quand choisir le flapless en deuxième temps chirurgical ?**

Le deuxième temps chirurgical intervient lorsque les implants sont enfouis. Il consiste à découvrir les implants enfouis sous la gencive, et parfois sous une pellicule osseuse, en créant un accès pour retirer la vis de couverture placée sur la tête de l'implant lors du premier temps, et la remplacer par une vis de cicatrisation. La gestion des tissus mous, leur protection ainsi que le maintien d'un environnement favorable à leur cicatrisation sont aussi des facteurs primordiaux pendant ce deuxième temps.



### **2.4.1. Cas avec lambeau : difficultés rencontrées**

De nombreux auteurs recommandent l'élévation d'un lambeau de pleine épaisseur lors du deuxième temps chirurgical dans le but d'identifier et de corriger les défauts osseux péri-implantaires, puis de repositionner les tissus kératinisés, et enfin de diminuer si nécessaire le volume de la muqueuse trop épaisse. Mais cette nécessité reste toutefois l'objet de débats.

#### **2.4.1.1. Identification et correction des défauts osseux péri-implantaires**

En effet, l'élévation d'un lambeau à une deuxième reprise sur un site ayant subi une première interruption de vascularisation puis cicatrisation peut entraîner une résorption osseuse plus accrue.

Par ailleurs, le lambeau peut être évité pour identifier les éventuels défauts. Radiographies et sondage peuvent en effet permettre de localiser des défauts osseux péri-implantaires.

#### **2.4.1.2. Repositionnement des tissus kératinisés**

Les tissus kératinisés ne peuvent pas être repositionnés sans effectuer un lambeau. Or le tissu kératinisé peut se révéler indispensable dans des cas comme une prothèse fixée en secteur esthétique.

L'impératif d'avoir une bande de gencive kératinisée autour des implants est toutefois un sujet de discussion. La stabilité de l'implant dans les tissus mous s'en trouverait augmentée par rapport à une implantation dans la gencive mobile. Mais des études ont montré des taux de survie implantaires satisfaisants au long terme en l'absence de gencive kératinisée.

#### **2.4.1.3. Correction de l'épaisseur**

Une muqueuse épaisse autour des implants va entraîner la présence de poches profondes, et donc constituer des réservoirs bactériens. Une muqueuse volumineuse peut donc augmenter le risque d'une résorption osseuse péri-implantaire accrue.

Cela explique que l'on retrouve des auteurs, comme Misch (Misch, 2008) qui recommandent

la réduction des tissus mous s'ils ont plus de 4 mm d'épaisseur.

Cependant, cette intervention peut entraîner des complications non négligeables, à savoir infection, résorption osseuse ou échec implantaire.

#### **2.4.2. Cas sans lambeau**

Lors du deuxième temps opératoire réalisé en flapless, le choix de l'incision sera similaire à celui du premier temps.

##### **2.4.2.1. Technique avec mini incision**

Plusieurs moyens peuvent être employés pour retrouver la position de l'implant enfoui. En premier lieu ; les radiographies, puis la couleur de la muqueuse ou la cicatrice de la précédente incision, les guides chirurgicaux utilisés lors du premier temps, et le sondage transmuqueux en distinguant le son métallique des vis de couverture du bruit mat de la sonde au contact de l'os.

Après identification des vis, une mini-incision parallèle au sommet de la crête, d'une longueur d'environ 4 mm, est pratiquée au niveau du site implantaire. L'incision est réalisée jusqu'à atteindre la vis de couverture, en prenant bien garde à ce que les tissus mous au-dessus de l'implant soient écartés jusqu'à une distance équivalente au diamètre de l'implant. Les appositions d'os sur la vis seront retirées à l'aide de curettes chirurgicales.

Après avoir ôté la vis de couverture, on procédera à un rinçage à la chlorhexidine 0,12 % de la chambre interne du corps de l'implant, puis à l'insertion manuelle du pilier de cicatrisation transmuqueux. La précision et l'adaptation de la connexion implant-pilier seront contrôlées par une radiographie rétroalvéolaire. Cette dernière permettra aussi de s'assurer que les tissus mous ne se soient pas interposés dans l'espace implant-pilier. Par ailleurs, on vérifiera aussi que le pilier de cicatrisation transmuqueux recouvre bien d'un minimum de 1 mm la muqueuse adjacente périphérique. En effet, l'œdème postopératoire entraînant un gonflement de la muqueuse d'environ 0,7 mm, ce recouvrement permettra d'éviter l'hypertrophie tissulaire pendant la cicatrisation.

#### **2.4.2.2. Technique avec poinçon**

On emploiera cette technique lorsque 1,5 mm ou plus de gencive kératinisée sera présente en vestibulaire du site de l'incision. Le poinçon utilisé aura un diamètre inférieur de 1 à 1,5 mm à celui du pilier de cicatrisation transmuqueux afin d'obtenir un contact étroit pilier-muqueuse.

Dans les cas de muqueuse épaisse, la technique du poinçon peut s'avérer inefficace pour dégager suffisamment les tissus mous surplombant la vis de couverture. On pourra alors associer une mini-incision crestale à un poinçonnement de la gencive. La mini-incision permettra dans un premier temps d'exposer la vis de couverture. Après l'avoir retirée, on connectera un indicateur de direction au corps de l'implant, et on utilisera un poinçon au diamètre compris entre 3 et 3,5 mm pour exposer le sommet de l'implant.

## **CONCLUSION**

L'implantologie est une discipline donnant des résultats fonctionnels et esthétiques indéniables pour les patients.

Cependant la pose d'implants est une procédure traumatique à l'origine d'une inflammation postopératoire et d'une résorption osseuse.

La chirurgie flapless a été introduite pour minimiser l'aspect invasif de la chirurgie conventionnelle. Elle présente de nombreux avantages, mais aussi des inconvénients. Ses indications sont très précises, mais la sélection des cas doit se faire sans restriction anatomique. Il s'agit d'une technique « à l'aveugle » qui nécessite une certaine compétence en chirurgie implantaire, mais qui est relativement facilitée par les techniques de chirurgie guidée.

Le choix de la technique chirurgicale est toujours à évaluer en fonction de la balance bénéfice risque, qui doit rester en faveur de nos patients.

## BIBLIOGRAPHIE

- Albiero A, Benato R, Degidi M. Buccal plate regeneration with immediate postextraction implant placement and restoration : case reports. *Int J Periodontics Restorative Dent*. 2014 Jul-Aug ;34(4) : 67-72.
- Al-Juboori MJ. Conservative socket regeneration with buccal wall defect using guided tissue. *Open Dent J*. 2016 Oct 31;10:561-567.
- Al-Juboori MJ, AbdulRahaman S. The effect of Flapless and Full-thickness Flap techniques on implant stability during the healing period. *Open Dent J*. 2015 Jul 31 ;9:243-9.
- Altinci P, Can G, Gunes O, Ozturk C, Eren H. Stabilité et changements marginaux du niveau osseux des implants SLActive en titane-zirconium placés avec une chirurgie sans lambeau : une étude pilote prospective. *Clin Implant Dent Relat Res*. 2016 Dec ; 18(6) : 1193-1194.
- Arisan V, Bolukbası N, Oksuz L. Computer-assisted flapless implant placement reduces the incidence of surgery-related bacteremia. *Clin Oral Investig*. 2013 Déc.;17(9) : 1985-93.
- Armand S, Legac O, Mir J, Allard Y. Chirurgie implantaire sans lambeau : intérêts de la robotique passive système robodent®. *Réalités Cliniques* 2009 vol. 20 (4).
- Arora H, Ivanovski S. Corrélation entre l'épaisseur osseuse buccale préopératoire et les modifications des tissus mous autour d'implants placés immédiatement et restaurés dans la région antérieure maxillaire : Une étude prospective de 2 ans. *Clin Oral Implants Res*. 2016 Juil 29.
- Assaf J, Assaf D, Antoniazzi R, Osorio L, Gomes França F. Correction of buccal dehiscence during immediate implant placement using the Flapless technique: A tomographic evaluation. *J Periodontol*. 2016 Sep 13:1-15.
- Bayounis AM, Alzoman HA, Jansen JA, Babay N. Healing of peri-implant tissues after flapless and flapped implant installation. *J Clin Periodontol*. 2011 Aug ; 38(8) : 754-61.
- Beretta M, Poli P, Maiorana C. Accuracy of computer-aided template-guided oral implant placement: a prospective clinical study. *J Periodontal Implant Sci*. 2014 Aug ;44(4) : 184-93.
- Berglundh T1, Lindhe J, Marinello C, Ericsson I, Liljenberg B. Soft tissue reaction to de novo plaque formation on implants and teeth. An experimental study in the dog. *Clin Oral Implants Res*. 1992 Mar ;3(1) : 1-8.
- Berdougo M, Fortin T, Blanchet E, Isidori M, Bosson JL. Flapless implant surgery using an image-guided system. A 1- to 4-year retrospective multicenter comparative clinical study. *Clin Implant Dent Relat Res*. 2010 Jun 1 ;12(2) : 142-52.
- Blanco J1, Alves CC, Nuñez V, Aracil L, Muñoz F, Ramos I. Biological width following immediate implant placement in the dog: flap vs. flapless surgery. *Clin Oral Implants Res*. 2010 Jun ;21(6) : 624-31.
- Blanco J1, Liñares A, Pérez J, Muñoz F. Ridge alterations following flapless immediate implant placement with or without immediate loading. Part II : a histometric study in the Beagle dog. *J Clin Periodontol*. 2011 Aug ;38(8) : 762-70.
- Boardman N1, Il Darby, Chen S. Une évaluation rétrospective des résultats esthétiques pour les implants de dent unique dans le maxillaire antérieur. *Clin implants dentaires Res* 2016 Avril ; 27 (4) : 443-51.
- Cardaropoli G, Lekholm U, Wennström JL. Tissue alterations at implantsupported single-tooth replacements: a 1-year prospective clinical study. *Clin Oral Implants Res*. 2006 ;17(2) : 165-71.

Chrcanovic BR, Albrektsson T, Wennerberg A. Flapless versus conventional flapped dental implant surgery: a meta-analysis. *PLoS One*. 2014 Jun 20 ;9(6) : e100624.

Choi B-H, Jeong S-M, Engelke W. Implantologie flapless. *Quintessence International* ; 2012.

Chu SJ, MA Salama, Garber DA, Salama H, Sarnachiaro GO, Sarnachiaro E, SL Gotta MA Reynolds, Saito H, Tarnow DP. Flapless post-extraction Socket Implant Placement, Part 2 : The Effects of Bone Grafting and Provisional Restoration on Peri-implant Soft Tissue Height and Thickness- A Retrospective Study.. *Int J Periodontics Restorative Dent*. 2015 Nov-Dec ; 35 (6) : 803-9

Cortese A1, Pantaleo G, Amato M, Claudio P. Ridge Expansion by Flapless Split Crest and Immediate Implant Placement: Evolution of the Technique. *J Craniofac Surg*. 2016 Mar ;27(2) : e123-8.

Cosyn J, Cleymaet R, De Bruyn H. Predictors of Alveolar Process Remodeling Following Ridge Preservation in High-Risk Patients. *Clin Implant Dent Relat Res* 2016 Avril; 18 (2) : 226-33.

Cosyn J, Eghbali A, Hermans A, Vervaeke S, De Bruyn H, Cleymaet R. Une étude prospective de 5 ans sur des implants immédiats simples dans la zone esthétique. *J Clin Parodontol*. 2016 août; 43 (8) : 702-9.

Cosyn J, Pollaris L, Van der Linden F, De Bruyn H. Minimally Invasive Single Implant Treatment (M.I.S.I.T.) based on ridge preservation and contour augmentation in patients with a high aesthetic risk profile: one-year results. *J Clin Periodontol* 2015 ; 42 : 398–405.

Darwish M, Nassani M, Baroudi K. Effect of neutral zone technique on marginal bone loss around implant-supported overdentures. *J Int Soc Prev Community Dent*. 2015 Déc.;5(Suppl 2) : 57-62.

Fortin T, Bosson JL, Isidori M, Blanchet E. Effect of flapless surgery on pain experienced in implant placement using an image-guided system. *Int J Oral Maxillofac Implants*. 2006 Mar-Apr ;21(2) : 298-304.

Hermann JS, Buser D, Schenk RK, Higginbottom FL, Cochran DL. Biologic width around titanium implants. A physiologically formed and stable dimension over time. *Clin Oral Implants Res*. 2000 Feb ;11(1) : 1–11.

Jeong SM, Choi BH, Li J, Kim HS, Ko CY, Jung JH, Lee HJ, Lee SH, Engelke W. Flapless implant surgery: an experimental study. *Oral Surg Oral Med Oral Pathol Oral Radiol Endod*. 2007 Jul ;104(1) : 24-8.

Jeong SM, Choi BH, Xuan F, Kim HR. Flapless implant surgery using a mini-incision. *Clin Implant Dent Relat Res*. 2012 Mar ;14(1) : 74-9.

Kher U, Tunkiwalla A, Umrigar Management of Fenestration Defects During Flapless Immediate Implant Placement in the Esthetic Zone *Int J Periodontics Restorative Dent*. 2015 Nov-Dec ; 35 (6) : e90-6.

Katsoulis J, Avrampou M, Spycher C, Stipic M, Enkling N, and Mericske-Stern R. Comparison of implant stability by means of resonance frequency analysis for flapless and conventionally inserted implants. *Clinical Implant Dentistry and Related Research*. 2012 ; Dec ; 14(6) : 915-23.

Kleinheinz J, Büchter A, Kruse-Lösler B, Weingart D, Joos U. Incision design in implant dentistry based on vascularization of the mucosa. *Clin Oral Implants Res*. 2005 Oct.;16(5) : 518-523.

Huh JY, Choi BH, Kim BY, Lee SH, Zhu SJ, Jung JH. Critical size defect in the canine mandible. *Oral Surg Oral Med Oral Pathol Oral Radiol Endod*. 2005 Sept.;100(3) : 296-301.

Lambert F, Lecloux G, Grenade C, Bouhy A, Lamy M, Rompen E. Less Invasive Surgical Procedures Using Narrow-Diameter Implants: A Prospective Study in 20 Consecutive Patients. *J Oral Implantol*. 2015 Déc.;41(6) : 693-9.

- Lazic Z, Golubovic M, Markovic A, Scepanović M, Misic T, Vlahovic Z. Immunohistochemical analysis of blood vessels in peri-implant mucosa: a comparison between mini-incision flapless and flap surgeries in domestic pigs. *Clin Oral Implants Res.* 2015 Jul ; 26(7) : 775-9.
- Lee DH, Choi BH, Jeong SM, Xuan F, Kim HR, Mo DY. Effects of soft tissue punch size on the healing of peri-implant tissue in flapless implant surgery. *Oral Surg Oral Med Oral Pathol Oral Radiol Endod.* 2010 Apr ;109(4) : 525-30.
- Lei Q, Chen J, Jiang J, Fu X, Lin H, Cai Z. Comparaison de la guérison des tissus mous autour des implants chez des chiens beagle : chirurgie à lambeau par rapport à la chirurgie sans lambeau. *Oral Surg Oral Med Pathol Oral Oral Radiol.* 2013 mer ; 115 (3) : e21-7.
- Lindeboom JA, van Wijk AJ. A comparison of two implant techniques on patient-based outcome measures: a report of flaplessvs. conventional flapped implant placement. *Clin Oral Implants Res.* 2010 Apr 1 ;21(4) : 366-70.
- Maia LP, Reino DM, Muglia VA, de Souza SL, Palioto DB, Novaes AB Jr. The influence of the periodontal biotype on peri-implant tissues around immediate implants with and without xenografts. Clinical and micro-computerized tomographic study in small Beagle dogs. *Clin Oral Implants Res.* 2015 ;26(1) : 35-43.
- Meloni SM, Tallarico M, De Riu G, Pisano M, Deledda A, Lolli F, Massarelli O, Tullio  
Chirurgie implantaire guidée après la reconstruction sans lambeau : résultats sur quatre ans à partir d'un essai clinique prospectif. *Craniomaxillofac J Surg.* 2015 octobre; 43 (8) : 1348-55.
- Merheb J, Vercruyssen M, Coucke W, Beckers L, Teughels W, Quirynen M. The fate of buccal bone around dental implants. A 12-month postloading follow-up study. *Clin. Oral. Implants Res.* 2016 Jul 29.103-108.
- Misch CE. *Contemporary implant dentistry*, ed 3. St Louis, MO : Mosby. 2008 ; 720-738
- Miranda M, Bollero P, D'Ovidio N, Marsango V, Barlattani A. Implant surgery and oral anticoagulant therapy : case report. *Oral Implantol* 2014 Dec 27;7(2) : 51-6.
- Mueller CK, Thorwarth M, Schultze-Mosgau S. Analysis of inflammatory periimplant lesions during a 12-week period of undisturbed plaque accumulation--a comparison between flapless and flap surgery in the mini-pig. *Clin Oral Investig.* 2012 Apr ;16(2) : 379-85.
- Odin G1, Petitbois R, P Cotten, Philip P. Distraction Osteogenesis Using Bone Matrix Osteotensors in Ectodermal Dysplasia : À Case Report. *Implant Dent.* 2015 octobre; 24 (5) : 612-9.
- Oh TJ, Shotwell JL, Billy EJ, Wang HL. Effect of flapless implant surgery on soft tissue profile: a randomized controlled clinical trial. *J Periodontol.* 2006 May;77(5) : 874-82.
- Park JC, KimCS, Choi SH, Cho KS, Chai JK, Jung UW. Flap extension attained by vertical and periosteal-releasing incisions: a prospective cohort study. *Clin. Oral Impl. Res.*, 2012 Aug ;23(8) : 993-8.
- Sarnachiaro G, Chu S, Sarnachiaro E, Gotta S, Tarnow D. Immediate Implant Placement into Extraction Sockets with Labial Plate Dehiscence Defects: A Clinical Case Series. *Clin Implant Dent Relat Res.* 2016 Aug ;18(4) : 821-9.
- Scherer M, Ingel A, Rathi N. Flapped or flapless surgery for narrow-diameter implant placement for overdentures: advantages, disadvantages, indications, and clinical rationale. *Int J Periodontics Restorative Dent.* 2014 ;34 Suppl 3:s89-95.
- Suarez-Lopez Del Amo F, Lin G, Monje A, Galindo-Moreno P, Wang H. Influence of Soft Tissue Thickness on Peri-Implant Marginal Bone Loss: A Systematic Review and Meta-Analysis. *J Periodontol.* 2016 Jun ;87(6) : 690-9.

Velvart P. Papilla base incision: a new approach to recession-free healing of the interdental papilla after endodontic surgery. *Clinic for Periodontology, Endodontology and Cariology*,. *International Endodontic Journal* , 2002. 3, 35, 453–460.

Velvart P, U. Ebner-Zimmermann & J. P. Ebner. Comparison of long-term papilla healing following sulcular full thickness flap and papilla base flap in endodontic surgery. *International Endodontic Journal*, 2004 4, 37, 687–693.

Verhamme L, Meijer G, Soehardi A, Bergé S, Xi T, Maal T. An accuracy study of computer-planned implant placement in the augmented maxilla using osteosynthesis screws.

*Int J Oral Maxillofac Surg*. 2016 Nov 22.

Vermeulen J. The Accuracy of Implant Placement by Experienced Surgeons: Guided vs Freehand Approach in a Simulated Plastic Model. *Int J Oral Maxillofac Implants*. 2016 Oct 14.

Vlahovic Z, Markovic A, Golubovic M, Scepanovic M, Kalanovic M, Djinic A. Histopathological comparative analysis of peri-implant soft tissue response after dental implant placement with flap and flapless surgical technique. Experimental study in pigs. *Clin Oral Implants Res*. 2015 Nov.;26(11) : 1309-14.

Vohra F, Al-Khuraif AA, Almas K, Javed F. Comparaison de la perte osseuse crestale autour des implants posés en sites cicatrisés en utilisant les techniques avec et sans lambeau : revue systématique. *Journal of Periodontology*. 2014.

Wang F, Huang W, Zhang Z, Wang H, Monje A, Wu Y1. Une approche sans lambeau minimalement invasive pour le placement d'implant unique : un essai clinique contrôlé randomisé de 2 ans. *Clin Implants oraux Res*. 2016 Mai 19.

Weigl P, Strangio A. L'impact des implants dentaires immédiatement placés et restaurés sur les tissus durs et mous du maxillaire antérieur. *Eur J Oral Implantol*. 2016 ; 9 Suppl. 1 (2) : 89-106.

Wittwer G, Adeyemo WL, Schicho K, Gigovic N, Turhani D, Enislidis G. Computer-guided flapless transmucosal implant placement in the mandible: a new combination of two innovative techniques. *Oral Surg Oral Med Oral Pathol Oral Radiol Endod*. 2006 Jun ;101(6) : 718-23.

Yang W, Ouyang XY. Radiographic and Clinical Outcomes of Ridge Augmentation in Molar Extraction Sockets with Severe Bone Wall Defect. *Chin J Dent Res*. 2015 ;18(4) : 221-8.



**Les opinions émises dans les dissertations présentées doivent être considérées comme propres à leurs auteurs, sans aucune approbation ni improbation de la Faculté de Chirurgie Dentaire.**

---

**BENHAMOU Rebecca. La technique « Flapless » pour la pose d'implant : critères de choix. 2017. 52 p. : ill., tabl. Réf. Biblio. :44-48.**

**Sous la direction du Docteur Riad MOUSSALLI et la codirection du Professeur Fani ANAGNOSTOU.**

**Th : Chir Dent. : Paris 7 : 2017**

---

**RESUME:**

Au cours des dix dernières années, l'implantologie orale a suivi une évolution importante tant au niveau des matériaux utilisés qu'au niveau des techniques chirurgicales. Ainsi, la chirurgie implantaire conventionnelle est aujourd'hui complétée par des techniques chirurgicales pouvant ne pas nécessiter la réalisation de lambeaux muco-périostés. Le principe de la chirurgie sans lambeau, dite Flapless, s'inscrit dans cette marche vers la simplification des protocoles. Cette composante de l'arsenal thérapeutique implantaire peut se décliner en plusieurs approches, à main levée, en chirurgie guidée et en chirurgie robotisée. Mais toujours en s'appuyant sur une imagerie de pointe. Le choix entre ces différentes techniques ainsi qu'avec une chirurgie conventionnelle devra s'appuyer sur des critères garantissant de manière optimale le succès et la survie des implants, mais aussi sur une connaissance actualisée des différents avantages et inconvénients. En effet, même si la chirurgie sans lambeau ne constitue pas le gold standard en la matière, son champ d'application s'est récemment étendu aux profils cliniques notamment à risque esthétique. L'objectif de cette thèse sera donc de réaliser un aperçu à jour de la chirurgie implantaire sans lambeau, puis de préciser quels sont les critères cliniques et radiographiques justifiant ce choix thérapeutique.

---

**TITRE en anglais : The Flapless : choice criteria**

---

**DISCIPLINE : Parodontologie**

---

**MOTS-CLES Français : implant, lambeau, flapless, risque esthétique**

**MOTS-CLES Anglais : implant , flap, flapless, risk aesthetic**

---