



**HAL**  
open science

# Perte prématurée d'une incisive centrale maxillaire permanente : gestion à court, moyen et long terme

Thomas Infante

## ► To cite this version:

Thomas Infante. Perte prématurée d'une incisive centrale maxillaire permanente : gestion à court, moyen et long terme. Chirurgie. 2019. dumas-02049786

**HAL Id: dumas-02049786**

**<https://dumas.ccsd.cnrs.fr/dumas-02049786>**

Submitted on 26 Feb 2019

**HAL** is a multi-disciplinary open access archive for the deposit and dissemination of scientific research documents, whether they are published or not. The documents may come from teaching and research institutions in France or abroad, or from public or private research centers.

L'archive ouverte pluridisciplinaire **HAL**, est destinée au dépôt et à la diffusion de documents scientifiques de niveau recherche, publiés ou non, émanant des établissements d'enseignement et de recherche français ou étrangers, des laboratoires publics ou privés.



Distributed under a Creative Commons Attribution - NonCommercial - NoDerivatives 4.0 International License

ACADÉMIE D'AIX-MARSEILLE

**Perte prématurée d'une incisive centrale  
maxillaire permanente :**

**Gestion à court, moyen et long terme**

**THESE**

Présentée et publiquement soutenue devant la

Faculté d'Odontologie de Marseille

(Doyen : Monsieur le Professeur Jacques DEJOU)

Aix Marseille Université

(Président : Monsieur le Professeur Yvon BERLAND)

LE 18 JANVIER 2019

**Par**

**INFANTE Thomas**

Né le 16 octobre 1992

A Puyricard

**Pour obtenir le Diplôme d'Etat de Docteur en Chirurgie Dentaire**

**EXAMINATEURS DE LA THESE :**

Président	: Madame le Professeur	C.TARDIEU
Asseseurs	: Monsieur le Professeur	M. RUQUET
	Monsieur le Docteur	P. LAURENT
	<u>Madame le Docteur</u>	<u>I. BLANCHET</u>
Invité :	Monsieur le Docteur	M. LE GALL



ACADÉMIE D'AIX-MARSEILLE

**Perte prématurée d'une incisive centrale  
maxillaire permanente :**

**Gestion à court, moyen et long terme**

**THESE**

Présentée et publiquement soutenue devant la

Faculté d'Odontologie de Marseille

(Doyen : Monsieur le Professeur Jacques DEJOU)

Aix Marseille Université

(Président : Monsieur le Professeur Yvon BERLAND)

LE 18 JANVIER 2019

**Par**

**INFANTE Thomas**

Né le 16 octobre 1992

A Puyricard

**Pour obtenir le Diplôme d'Etat de Docteur en Chirurgie Dentaire**

**EXAMINATEURS DE LA THESE :**

Président	: Madame le Professeur	C.TARDIEU
Assesseurs	: Monsieur le Professeur	M. RUQUET
	Monsieur le Docteur	P. LAURENT
	<u>Madame le Docteur</u>	<u>I. BLANCHET</u>
Invité :	Monsieur le Docteur	M. LE GALL

## ADMINISTRATION

*Mise à jour : octobre 2018*

DOYENS HONORAIRES	Professeur	R. SANGIUOLO
	Professeur	H. ZATTARA
	Professeur	A. SALVADORI
DOYEN	Professeur	J. DEJOU
VICE – DOYEN CHARGE DES ENSEIGNEMENTS DIRECTEUR DU DEPARTEMENT DE FORMATION INITIALE	Professeur	J.D. ORTHLIEB
VICE – DOYEN CHARGE DE LA RECHERCHE DIRECTEUR DU DEPARTEMENT DE LA RECHERCHE	Professeur	C. TARDIEU
DIRECTEUR DU DEPARTEMENT DE FORMATION CONTINUE	Professeur	V. MONNET-CORTI
CHARGES DE MISSION	Professeur	F. BUKIET
	Professeur	A. RASKIN
RESPONSABLE DES SERVICES ADMINISTRATIFS ET TECHNIQUES	Madame	K. LEONI
PROFESSEUR ÉMERITE	Professeur	O. HUE

## LISTE DES ENSEIGNANTS

<b>56<sup>ème</sup> SECTION :</b> <b>DEVELOPPEMENT, CROISSANCE ET PREVENTION</b>
---

### **56.01 ODONTOLOGIE PÉDIATRIQUE ET ORTHOPÉDIE DENTO-FACIALE**

#### *ODONTOLOGIE PÉDIATRIQUE*

<i>Professeur</i>	C. TARDIEU *	<i>Assistant</i>	H. AL AZAWI
<i>Maître de Conférences</i>	D. BANDON	<i>Assistant</i>	V. MAGNAN
<i>Maître de Conférences</i>	I. BLANCHET		
<i>Maître de Conférences</i>	A. CAMOIN		
<i>Maître de Conférences</i>	A. CHAFAIE		

#### *ORTHOPÉDIE DENTO-FACIALE*

<i>Maître de Conférences</i>	J. BOHAR	<i>Assistant</i>	I. CAMBON
<i>Maître de Conférences</i>	J. GAUBERT	<i>Assistant</i>	L. LEVY
<i>Maître de Conférences</i>	M. LE GALL *	<i>Assistant</i>	R. MATTERA
<i>Maître de Conférences</i>	C. PHILIP-ALLIEZ	<i>Assistant</i>	C. MITTLER
		<i>Assistant</i>	A. PATRIS-CHARRUET

### **56.02 PRÉVENTION - ÉPIDÉMIOLOGIE - ÉCONOMIE DE LA SANTÉ - ODONTOLOGIE LÉGALE**

<i>Professeur</i>	B. FOTI *	<i>Assistant</i>	A. PORTAL
<i>Professeur</i>	D. TARDIVO		

<b>57<sup>ème</sup> SECTION :</b> <b>CHIRURGIE ORALE ; PARODONTOLOGIE ; BIOLOGIE ORALE</b>
---

### **57.01 CHIRURGIE ORALE ; PARODONTOLOGIE ; BIOLOGIE ORALE**

#### *PARODONTOLOGIE*

<i>Professeur</i>	V. MONNET-CORTI *	<i>Assistant</i>	A. BOYER
		<i>Assistant</i>	C. DUMAS
		<i>Assistant</i>	V. MOLL

#### *CHIRURGIE BUCCALE – PATHOLOGIE ET THÉRAPEUTIQUE - ANESTHÉSIOLOGIE – RÉANIMATION*

<i>Maître de Conférences</i>	D. BELLONI	<i>Assistant</i>	E. QUINQUE
<i>Maître de Conférences</i>	F. CAMPANA		
<i>Maître de Conférences</i>	J. H. CATHERINE *		
<i>Maître de Conférences</i>	P. ROCHE-POGGI		

#### *BIOLOGIE ORALE*

<i>Maître de Conférences</i>	P. LAURENT	<i>Assistant</i>	C. LE FOURNIS
------------------------------	------------	------------------	---------------

### **65<sup>ÈME</sup> SECTION : BIOLOGIE CELLULAIRE**

<i>Professeur</i>	Imad ABOUT *		
	(Responsable de la Biologie orale)		

<b>58<sup>ème</sup> SECTION :</b> <b>REHABILITATION ORALE</b>
--

**58.01 RESTAURATRICE, ENDODONTIE, PROTHESES, FONCTION-DYSFONTION, IMAGERIE, BIOMATERIAUX**

*ODONTOLOGIE CONSERVATRICE, ENDODONTIE*

<i>Professeur</i>	F. BUKIET *	<i>Assistant</i>	B. BALLESTER
<i>Professeur</i>	H. TASSERY	<i>Assistant</i>	H. DE BELENET
<i>Maître de Conférences</i>	G. ABOUDHARAM	<i>Assistant</i>	A. DEVICTOR
<i>Maître de Conférences</i>	M. GUIVARC'H	<i>Assistant</i>	S. MANSOUR
<i>Maître de Conférences</i>	C. PIGNOLY	<i>Assistant</i>	L. MICHEL-ROLLET
<i>Maître de Conférences</i>	L. POMMEL		
<i>Maître de Conférences</i>	E. TERRER		

*PROTHÈSE*

<i>Professeur</i>	M. RUQUET *	<i>Assistant</i>	N. CHAUDESAYGUES
<i>Maître de Conférences</i>	G. LABORDE	<i>Assistant</i>	M. DODDS
<i>Maître de Conférences</i>	M. LAURENT	<i>Assistant</i>	A. FERDANI
<i>Maître de Conférences</i>	G. MAILLE	<i>Assistant</i>	C. MENSE
<i>Maître de Conférences</i>	B.E. PRECKEL	<i>Assistant</i>	A. REPETTO
<i>Maître de Conférences</i>	G. STEPHAN	<i>Assistant</i>	A. SETTE
<i>Maître de Conférences</i>	P. TAVITIAN	<i>Assistant</i>	F. SILVESTRI
<i>Maître de Conférences</i>	A. TOSELLO		
<i>Maître de Conférences</i>	R. LAN		
<i>associé</i>			

*SCIENCES ANATOMIQUES ET PHYSIOLOGIQUES OCCLUSODONTOLOGIE, BIOMATERIAUX, BIOPHYSIQUE, RADIOLOGIE*

<i>Professeur</i>	J. DEJOU	<i>Assistant</i>	M. JEANY
<i>Professeur</i>	J. D. ORTHLIEB *		
<i>Professeur</i>	A. RASKIN		
<i>Maître de Conférences</i>	T. GIRAUD		
<i>Maître de Conférences</i>	A. GIRAUDEAU		
<i>Maître de Conférences</i>	B. JACQUOT		
<i>Maître de Conférences</i>	J. P. RÉ		

\* Responsable de la discipline

## **À Madame le Professeur Corinne TARDIEU**

Je vous remercie de l'honneur que vous me faites en acceptant la présidence de ce jury.

J'admire votre implication au sein de notre faculté, principalement au sein de la discipline d'odontologie pédiatrique, qui témoigne de grandes qualités humaines.

Veillez trouver l'expression de ma profonde gratitude pour votre présence et vos enseignements.



## **À Madame le Docteur Isabelle BLANCHET**

Je ne vous remercierai jamais assez pour le temps que vous m'avez consacré au milieu de cet incroyable événement.

Merci pour votre disponibilité, votre réactivité, votre pertinence durant la rédaction de ce travail ainsi que pendant les vacances d'odontologie pédiatrique.

Veillez trouver ici l'expression de ma profonde gratitude pour votre présence et vos enseignements.

## **À Monsieur le Professeur Michel RUQUET**

Vous m'avez fait l'honneur d'accepter de faire partie de ce jury, malgré votre emploi du temps chargé.

Je vous remercie pour votre disponibilité, votre bienveillance, vos conseils et votre confiance dans l'attribution de vos patients.

Vous êtes pour moi un exemple de gentillesse et de pédagogie, qui sait allier dans son enseignement pratique hospitalière et pratique clinique.

Veillez trouver ici l'expression de ma profonde gratitude pour votre présence et vos enseignements.

## **À Monsieur le Docteur Patrick LAURENT**

Vous m'avez fait l'honneur de faire partie de ce jury.

Je vous remercie pour votre pédagogie, votre disponibilité et votre sympathie durant ces années cliniques.

Mes vacations d'urgence à vos côtés m'ont appris énormément de choses, notamment à avoir des diagnostics fiables, de toujours remettre en question ce que j'apprends, de chercher à comprendre et de ne pas tomber dans la facilité.

Vous laissez une trace indélébile dans ma pratique.

Veillez trouver ici l'expression de ma profonde gratitude pour votre présence et vos enseignements.

## **À Monsieur le Professeur Michel LE GALL**

C'est un grand honneur pour moi que vous participiez à ce jury.

Je ne concevais pas l'abord d'un tel sujet sans votre présence.

Je vous remercie de l'intérêt que vous y avez porté. Nos échanges ont été courts mais très instructifs pour moi.

Merci d'avoir supervisé mes soins au sein du pavillon.

Veillez trouver ici l'expression de ma profonde gratitude pour votre présence et vos enseignements.

# SOMMAIRE

<b>Introduction</b> .....	<b>1</b>
<b>I/ Généralités</b> .....	<b>2</b>
1. Physiologie du développement de l'incisive centrale maxillaire .....	2
<b>II/ Causes possibles de la perte précoce de l'incisive centrale</b> .....	<b>3</b>
1. Cause directe : Traumatologie en denture immature, la luxation totale .....	3
2. Causes indirectes .....	5
2.1 Complication post-traitement de l'incisive centrale immature : résorption inflammatoire, ankylose (post-traumatique en denture permanente, absence traitement nécrose).....	5
2.2 Atteinte du germe de l'incisive centrale maxillaire .....	6
<b>III/ Enjeux de la perte de l'incisive centrale et objectifs thérapeutiques</b> .....	<b>7</b>
1. Enjeux fonctionnels et occlusaux.....	7
2. Enjeux liés à la perte du volume osseux .....	7
2.1 Processus de cicatrisation et remodelage.....	7
2.2 Etapes de cicatrisation alvéolaire.....	8
2.3 Remodelage externe post cicatrisation .....	8
3. Enjeux liés à la croissance de l'enfant .....	9
3.1 La croissance staturale chez l'Homme .....	9
3.2 La croissance du maxillaire.....	10
3.3 Détermination de l'âge osseux.....	12
4. Enjeux psychologiques et comportementaux .....	13
5. Enjeux esthétiques : Critères esthétiques du sourire .....	14
6. Objectifs thérapeutiques .....	17
<b>IV/ Gestion à court terme</b> .....	<b>19</b>
1. Identification de l'urgence et anamnèse .....	19
2. Gestion psychosomatique de l'urgence.....	20
2.1 Accueil du patient.....	20
2.2 L'évaluation de l'anxiété .....	20
2.2.1 Auto-évaluation de l'anxiété .....	20
2.2.2 Hétéro-évaluation de l'anxiété.....	21
2.3 L'évaluation de la douleur .....	21
2.3.1 Auto-évaluation de la douleur.....	22
2.3.2 Hétéro-évaluation de la douleur .....	22
3. Examen clinique.....	23
3.1 Examen exo-buccal.....	23
3.2 Examen endo-buccal .....	23
4. Examen radiographique et relevé photographique.....	25
4.1 Examen radiographique .....	25
4.2 Relevé photographique .....	25
5. Les facteurs en faveur de la non-réimplantation de l'incisive centrale expulsée.....	26
6. Actes prodigués en consultation d'urgence .....	26
7. Prescriptions et recommandations.....	27
7.1 Prescriptions.....	27
7.1.1 Gestion du risque infectieux.....	27
7.1.2 Gestion antalgique .....	27
7.1.3 Matériel d'hygiène bucco-dentaire.....	27
7.2 Recommandations.....	28
8. Certificat médical initial (CMI) .....	29
9. Consultation à distance du traumatisme.....	30

<b>V/ Gestion à moyen terme .....</b>	<b>31</b>
1. Solution de temporisation en cours de croissance.....	32
1.1 Prothèse partielle amovible .....	32
1.2 Bagues ou coiffes pédodontiques préformées, associées à un arc.....	34
2. Solutions de traitement à visée durable en cours de croissance .....	35
2.1 Ouverture ou fermeture de l'espace laissé par l'incisive centrale perdue.....	35
2.1.1 L'ouverture ou le maintien de l'espace .....	35
2.1.2 La fermeture orthodontique de l'espace .....	36
2.1.3 Tableau récapitulatif des avantages et inconvénients de l'ouverture ou de la fermeture orthodontique.....	37
2.1.4 Présentation de différents critères pouvant orienter vers une solution d'ouverture ou de fermeture des espaces.....	37
2.2 Auto transplantation d'une dent sur le site de l'incisive centrale.....	39
2.2.1 Critères de succès de l'autotransplantation.....	39
2.2.2 Protocole de l'autotransplantation .....	40
2.2.3 Tableau récapitulatif des avantages et inconvénients de l'autotransplantation .....	42
<b>VI/ Gestion à long terme .....</b>	<b>43</b>
1. Solutions de transition en fin de croissance .....	44
1.1 Prothèse partielle amovible transitoire.....	44
1.2 Bridgé collé transitoire .....	44
1.3 Gouttière de temporisation .....	46
2. Solution à visée durable en fin de croissance.....	47
2.1 Prothèse partielle amovible d'usage à châssis métallique.....	47
2.2 Bridge dento-porté .....	48
2.2.1 Bridge conventionnel .....	49
2.2.2 Bridge en extension ou bridge cantilever.....	50
2.2.3 Bridge collé .....	51
2.2.4 Le bridge collé cantilever (ou en extension).....	52
2.2.5 Intégration esthétique et parodontale de l'intermédiaire de bridge remplaçant l'incisive perdue .....	53
2.2.6 Avantages et inconvénients des différentes solutions de bridges dento-portés .....	54
3. Solution implantaire .....	55
3.1 Enjeux actuel de l'implantologie .....	56
3.2 Analyse des pertes ostéo muco-gingivales au niveau de l'incisive centrale perdue .....	57
3.2.1 Evaluation de la perte de substance alvéolaire.....	57
3.2.2 Evaluation de la perte des tissus mous : La papille interdentaire .....	58
3.3 Chirurgies pré-implantaires.....	60
3.3.1 Gestion des tissus mous .....	60
3.3.2 Gestion de la perte osseuse .....	60
3.4 Le comportement implantaire .....	61
3.4.1 L'éruption continue .....	61
3.5 Tableau récapitulatif des avantages et inconvénients de la prothèse implantaire.....	63
<b>VII/ Tableau comparatif des solutions thérapeutiques à moyen et long terme .....</b>	<b>64</b>
<b>Conclusion .....</b>	<b>65</b>
<b>Bibliographie.....</b>	<b>I</b>
<b>Index des figures .....</b>	<b>A</b>
<b>Index des tableaux .....</b>	<b>C</b>

## Introduction

Les chutes et les traumatismes ne sont malheureusement pas rares au cours de l'enfance et de l'adolescence, que ce soit dans la vie quotidienne, au cours de jeux ou lors d'activités sportives. Ces accidents peuvent se traduire par des lésions de diverses natures et notamment dentaires.

L'incisive centrale est la dent la plus exposée lors de traumatismes crânio-faciaux, principalement dans un contexte de croissance, à des âges où la maturité de la dent, de l'os l'envoyant et du ligament alvéolo-dentaire n'est pas atteinte.

La résultante peut être la perte complète de l'organe dentaire.

A travers ce travail, nous étudierons dans un premier temps, les enjeux de cette perte précoce sur un patient en cours de croissance physique et psychique sur les plans fonctionnel, physiologique, esthétique et psycho-comportemental.

Dans un second temps, et dans le but de répondre à ces enjeux, nous aborderons :

La gestion à court terme de l'incisive centrale, comprenant la phase d'urgence,

La gestion à moyen terme, en cours de croissance, comprenant des solutions uniquement transitoires (prothèse amovible partielle transitoire, arc palatin) ainsi que des solutions à visée durable permettant une gestion concomitante de l'occlusion (fermeture orthodontique, autotransplantation),

Enfin, la gestion à long terme, comprenant l'évaluation des conséquences d'une réhabilitation tardive liées à une plus ou moins longue période de temporisation en attente de la fin de la croissance du patient. Les traitements possibles en fin de croissance seront abordés, d'abord ceux à visée temporaire, puis ceux à visée durable.

## I/ Généralités

### 1. Physiologie du développement de l'incisive centrale maxillaire

L'incisive centrale permanente fait son éruption entre 6 et 8 ans, au stade 8 de son développement, selon la classification du développement des dents permanentes établie par Carmen M. Nolla. A ce stade, la racine est bien loin d'être achevée, les parois sont encore divergentes et l'apex est en tromblon. Elle sera considérée comme mature au stade 10 (1) (Tableau 1).

La maturation dentaire est plus rapide chez les filles que chez les garçons : l'incisive centrale maxillaire atteint le stade 10 à 10 ans chez une fille alors que chez un garçon, ce stade ne sera pas encore tout à fait réalisé à 11 ans (1,2).












Stade de Nolla			Chronologie du développement de l'incisive centrale maxillaire
Stade 0	Absence de la crypte		
Stade 1	Présence de la crypte		
Stade 2	Calcification initiale de la couronne		3-4 mois
Stade 3	Un tiers de la couronne est minéralisé		
Stade 4	Deux tiers de la couronne est minéralisés		
Stade 5	La couronne est minéralisée		4-5 ans
Stade 6	Début d'édification radiculaire		
Stade 7	Un tiers de la racine est minéralisé		
Stade 8	Deux tiers de la racine sont minéralisés. La dent fait son éruption		6-8 ans
Stade 9	La racine est édifiée, apex non fermé		
Stade 10	L'extrémité apicale de la racine est achevée, la jonction cémento-dentinaire est en place. La dent est mature.		

Tableau 1 : Stade de Nolla rapporté à la chronologie de développement de l'incisive centrale maxillaire d'après (1).

La tranche d'âge la plus exposée au traumatisme dentaire sur les incisives est celle de 6 à 10 ans (3). Cette tranche d'âge concorde avec la période comprise entre les stades 8 et 10 de Nolla pour l'incisive centrale maxillaire. A ce stade, la racine est toujours en cours d'édification et n'a pas encore une bonne implantation osseuse.



## II/ Causes possibles de la perte précoce de l'incisive centrale

### 1. Cause directe : Traumatologie en denture immature, la luxation totale

Les traumatismes dentaires chez l'enfant et l'adolescent sont une urgence commune au cabinet dentaire.

Selon une étude internationale rétrospective sur 12 ans, 25% du total des enfants scolarisés aurait eu l'expérience d'un traumatisme dentaire et 33% des adultes en aurait eu l'expérience, majoritairement avant l'âge de 9 ans (4).

Les traumatismes sont souvent à l'origine d'une perte partielle ou totale des tissus dentaires, affectant alors les fonctions masticatoires, sensitives, communicatives et psycho-esthétiques.

Ce sont les garçons qui sont le plus touchés par les traumatismes dentaires, majoritairement sur les dents maxillaires et en particulier sur les incisives centrales maxillaires (5,6).

Par leur position, les incisives centrales peuvent être considérées comme un véritable pare choc du massif facial, ce qui les rend vulnérables. En conséquence, toute particularité les exposant de façon accentuée va augmenter leur risque d'atteinte lors d'un traumatisme.

C'est le cas pour les patients avec une classe 2 division 1 d'angle. En effet, selon une étude scandinave, la répartition des traumatismes sur l'incisive centrale sur un échantillon de 1445 patients de 7 à 16 ans est de 14.23% pour un patient sans overjet (0-3mm), de 28.5% pour un patient avec un overjet augmenté (3.1-6mm) et de 38.6% pour un overjet extrême (plus de 6mm)(7). Un overjet d'environ 3.1 à 6 mm augmente donc de deux fois les risques de survenue des traumatismes dentaires. Plus l'overjet est important, plus le risque augmente (7,8).

Les traitements orthodontiques précoces ont donc un rôle très important en terme de prévention (9).

La notion d'« âge » dentaire est essentielle (dent mature/immature) et influence notre thérapeutique. Les luxations et les expulsions sont les traumatismes les plus fréquemment retrouvés pour les dents permanentes immatures du fait de la faible longueur radiculaire, de la souplesse de l'os alvéolaire environnant, de l'immaturité du ligament alvéolo-dentaire (LAD) et enfin de la nature des traumatismes (chutes et traumatismes faciaux). Les fractures, d'autre part, sont majoritaires pour les dents permanentes matures.

Selon les études, les luxations dentaires représentent un pourcentage non négligeable allant de 16 à 30% du total des traumatismes dentaires recensés (5,6,8,10).

L'expulsion ou la luxation totale (11) :

L'expulsion est le traumatisme dentaire le plus sévère qui intéresse le plus fréquemment les incisives maxillaires. Il se définit comme un déplacement ad integrum de la dent hors de son alvéole, entraînant une rupture complète du paquet vasculo-nerveux et des fibres desmodontales (Figure 1 et 2) (12,13).

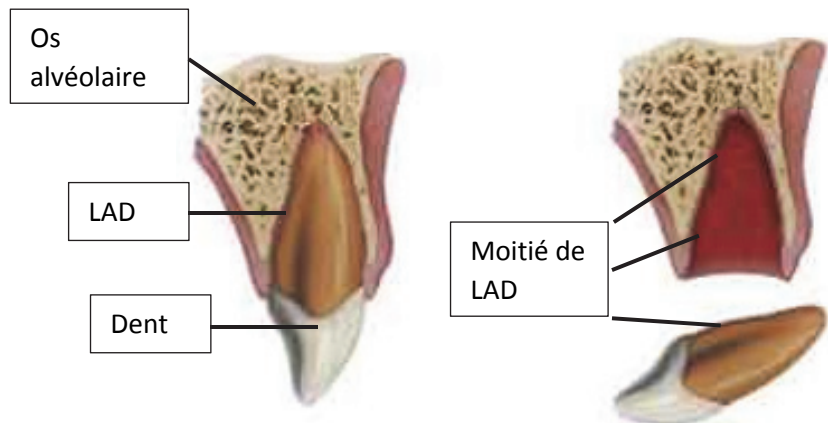


Figure 1 : Luxation totale d'une dent d'après (12).

L'expulsion touche le plus souvent des enfants âgés de 6 à 10 ans.

Ce traumatisme peut être associé à une fracture alvéolaire ou à une fracture comminutive de la table osseuse vestibulaire.

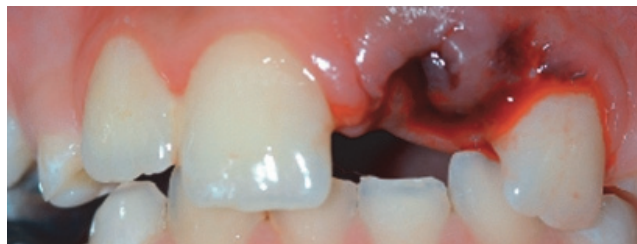

Figure 2 : Photographie intra-buccale d'une situation traumatique de luxation totale de l'incisive centrale 21 chez un patient de 8 ans (13).

Il est admis que la réimplantation de la dent dans sa position d'origine est la meilleure thérapeutique. Elle présente de nombreux avantages (esthétique, masticatoire, occlusal) et permet la préservation de la crête alvéolaire. Elle constitue la meilleure phase de temporisation avant d'envisager d'autres options thérapeutiques à moyen et long terme, remplissant un rôle esthétique et fonctionnel (11).

La réimplantation permet également de ne pas perturber la croissance maxillo-faciale et de maintenir le volume osseux. Cependant, elle n'est pas toujours possible pour diverses raisons :

- d'ordre général : patient à haut risque d'endocardite infectieuse, handicap lourd.
- d'ordre local : état parodontal défavorable, fracture alvéolaire sévère, absence de motivation et d'hygiène, organe dentaire non retrouvé, consultation trop tardive avec alvéole cicatrisée (11,12).

La perte de l'incisive centrale est, dans ces situations, directe.

## 2. Causes indirectes

2.1 Complication post-traitement de l'incisive centrale immature : résorption inflammatoire, ankylose (post-traumatique en denture permanente, absence traitement nécrose)

Même en cas de réimplantation, la dent peut être perdue indirectement.

Les conditions de réimplantation sont strictes et ne laissent que peu de marge de manœuvre. Les chances de cicatrisation du LAD dépendent de multiples facteurs, notamment de la nature du traumatisme, du milieu de conservation utilisé pour la dent avulsée, de la rapidité de réimplantation et des traitements cliniques post-traumatiques (4,14–16).

Les chances de cicatrisation du LDA de la dent traumatisée, en fonction du temps extra-alvéolaire et en milieu de conservation adéquat, serait de 52% de 0 à 4 minutes, de 24% de 5 à 20 minutes et de 13% au-delà de 21 minutes (14). Dans ces mêmes conditions, le temps de survie du LAD est fixé à moins de 60 minutes (4).

Le temps extra-oral optimal pour la réimplantation est donc de moins de 5 minutes. Passé ce délai, le LDA de l'incisive subit des lésions irréversibles pouvant aboutir à des complications, telles que des résorptions de remplacement (17), se traduisant par une ankylose et une infraclusion, pouvant nécessiter l'extraction de la dent (18)(Figure 3).

19% des réimplantations seraient un échec à 6 ans post-traumatique, et 30% des dents réimplantées seraient perdues à 23 ans post-traumatique (14,16).

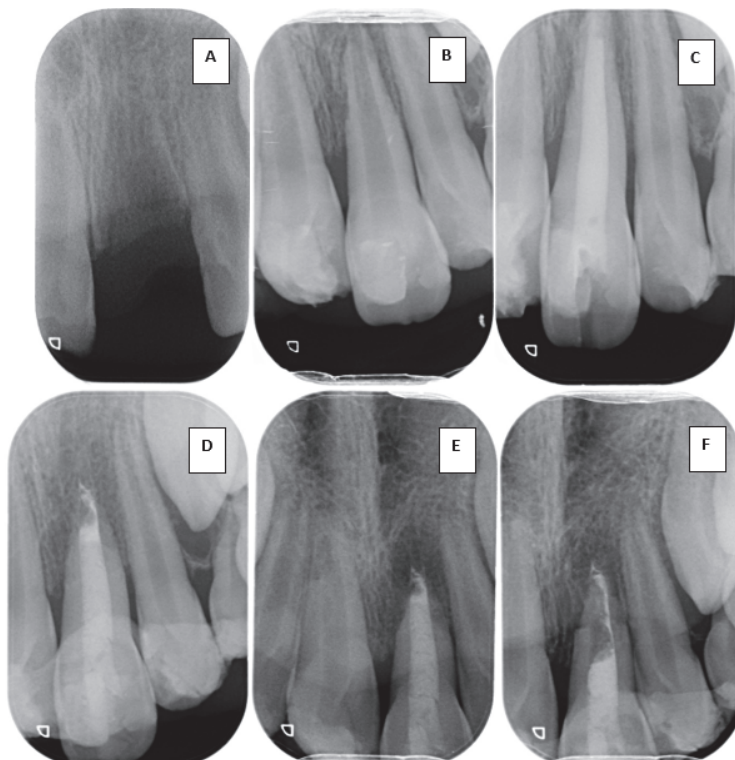


Figure 3 : Cas personnel d'un patient âgé de 8 ans avec une luxation totale de sa 21.

A et B : 06/01/2016 Jour de l'urgence

A : Vacuité alvéolaire ;

B : 21 réimplantée après 4 heures et milieu de conservation inadéquat

C : Traitement canalaire et obturation à l'hydroxyde de calcium non résineux

D et E : Contrôle à distance post traumatique.

D : 20/01/2016 Résorption apicale, renouvellement hydroxyde de calcium.

E : 02/03/2016 Progression de la résorption et symptomatologie : mobilité 3 et douleur 5. Pronostic très défavorable. Décision de temporisation avec renouvellement de l'hydroxyde et nouvelle contention.

F : 25/05/2016 : Jour de l'avulsion et de la pose d'une PPA amovible

Tout autre type de traumatisme (fracture, luxation partielle verticale ou latérale, intrusion) peut aussi conduire à une perte indirecte de la dent à la suite de résorptions radiculaires inflammatoires consécutives à : une nécrose pulpaire, à la perte ou l'altération des couches protectrices pré-cément et pré-dentine et à une situation inflammatoire au niveau des surfaces non protégées de la racine (19).

## 2.2 Atteinte du germe de l'incisive centrale maxillaire

Une impaction des incisives centrales maxillaires temporaires peut aboutir à une évolution dystopique de l'incisive centrale maxillaire permanente par atteinte du germe. Cette évolution et ses répercussions cliniques peuvent nécessiter l'avulsion de la dent (20).

C'est le cas du patient de 8 ans présenté par Charpentier (20), qui a subi un traumatisme facial au niveau de ses incisives temporaires. Cela a provoqué l'impaction de la 51 et, par la suite, une évolution dystopique et un trouble de la rhizagénèse de la 11 (Figure 4 et 5).

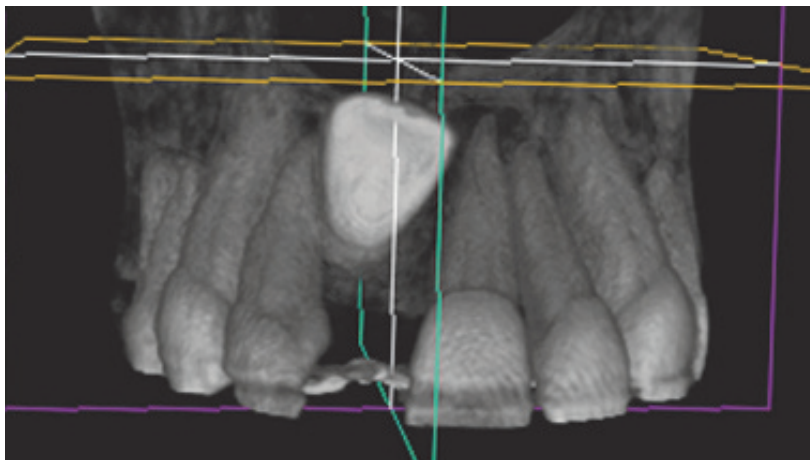


Figure 4 : Coupe axiale du cône beam dévoilant l'inclusion haute de la 11 (20).

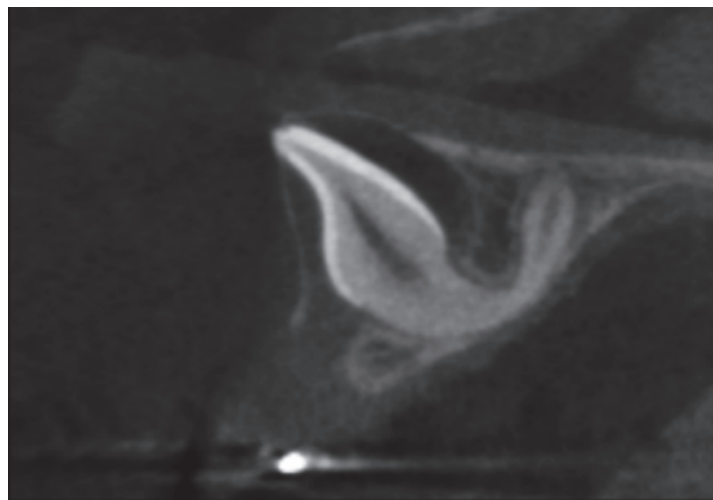


Figure 5 : Coupe sagittale du cône beam dévoilant l'anomalie de forme de la 11 (20).

#### **1. Enjeux fonctionnels et occlusaux**

L'incisive centrale maxillaire fait partie du groupe incisivo-canin appelé aussi groupe des dents antérieures. Il est constitué des incisives et des canines maxillaires.

Par cette appartenance et sa position, l'incisive centrale maxillaire possède plusieurs rôles qui ne pourront plus être assumés suite à sa perte (21) :

- Fonction d'incision section-préhension de la nourriture pour l'amener à l'écrasement molaire
- Rôle dans l'élaboration de nombreux sons, en particulier dans les langues latines, anglo-saxonnes et allemandes. En effet, un enfant, avant l'éruption des incisives maxillaires, aura des difficultés à produire les sons V, F ou TH.
- Rôle majeur en délimitant les mouvements fonctionnels (mastication, phonation) : c'est le guide antérieur
- Rôle esthétique en étant visible au cours de la mastication, de la phonation, de l'expression faciale et surtout du sourire

#### **2. Enjeux liés à la perte du volume osseux**

##### 2.1 Processus de cicatrisation et remodelage

Sans la réimplantation de l'organe dentaire, l'os alvéolaire va subir des remodelages et les étapes de cicatrisation vont se succéder.

La cicatrisation osseuse est un processus complexe pluri factoriel exigeant des molécules de signalisation cellulaire locales et systémiques, des cellules ostéoprogénitrices, un bon fonctionnement de la machinerie génétique et une microcirculation sanguine viable.

L'influence de l'âge sur ce processus a été démontrée avec un potentiel de cicatrisation osseuse plus important chez des organismes en croissance. En effet, dans un organisme immature, le périoste est plus épais, plus riche en cellules souches et mieux vascularisé (22–24).

La cicatrisation de l'alvéole dentaire se fait par un processus de seconde intention. Elle aboutira donc à une réparation, qui est un processus biologique au cours duquel la continuité des tissus lésés est rétablie par des néoformations tissulaires. Cette réparation ne restaure cependant pas de façon complète l'architecture ou la fonction des tissus lésés (25).

La crête alvéolaire subit des variations volumiques importantes, nécessitant souvent le recours ultérieur à des procédures d'augmentation du tissu mou et/ou dur (26–28).

## 2.2 Etapes de cicatrisation alvéolaire

Le processus de cicatrisation sera identique qu'il survienne suite à la luxation totale de l'incisive, ou ultérieurement, suite à son avulsion liée à d'éventuelles complications thérapeutiques.

Immédiatement après la perte de la dent, l'alvéole dentaire se remplit progressivement de sang qui coagule pour aboutir à la formation d'un caillot permettant l'arrêt du saignement local. Les étapes de cicatrisation vont ensuite s'enchaîner jusqu'à la fermeture épithéliale complète du site qui s'effectue en moyenne en 4 à 5 semaines (Figure 6) (29).

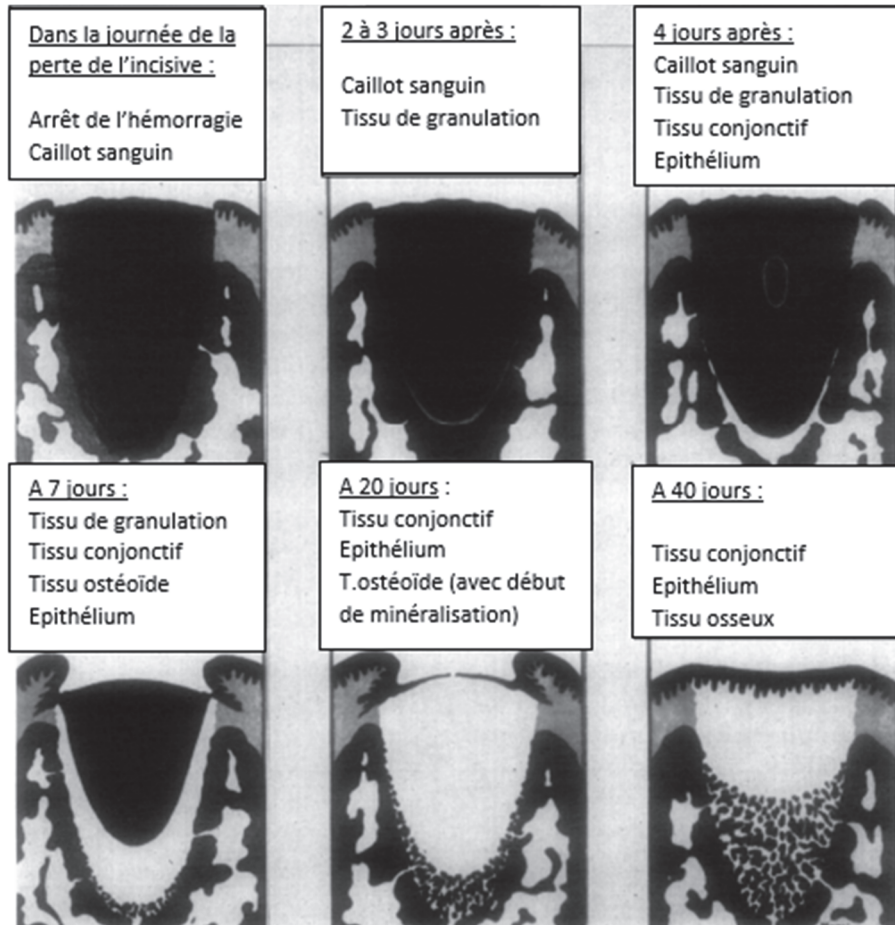


Figure 6 : Cicatrisation d'une alvéole humaine d'après Amler (29).

## 2.3 Remodelage externe post cicatrisation

En ce qui concerne le remodelage externe de la crête osseuse après la perte de l'incisive centrale, des études cliniques et radiologiques ont démontré qu'il existait des altérations de hauteur et de largeur de la crête alvéolaire dues à une activité ostéoclastique intensifiée (30,31).

En temps normal, sur un patient sain, les tissus osseux procèdent à une alternance constante entre apposition osseuse et résorption dont le bilan est positif. C'est notamment le cas de la surface périostée de l'alvéole dentaire. Les forces appliquées sur la dent lors des fonctions de mastication, de déglutition, ou simplement par la pression linguale, exercent un stress et une tension sur l'os alvéolaire, permettant ainsi de maintenir l'apposition périostée (32).

Après la perte d'une dent, l'équilibre est rompu, l'os alvéolaire n'est plus le tissu de soutien dentaire, la résorption prend donc l'ascendant et le bilan est négatif.

Une perte osseuse de la face vestibulaire est observée de manière plus importante que sur la face palatine et de façon centripète. Cette perte osseuse conduit à une architecture osseuse défavorable qui rend complexe les futurs traitements (32).

Ce phénomène de remodelage a des conséquences physiques, psychologiques, fonctionnelles, esthétiques et économiques. Selon Atwood cette perte est chronique, progressive, irréversible, cumulative et d'origines multifactorielles (33,34).

L'intérêt des greffes osseuses à la suite d'une avulsion pour diminuer cette perte de volume osseux est démontré (35), cependant l'absence de littérature scientifique de cet acte sur un enfant à la suite d'une luxation totale ne permet pas de se prononcer sur son intérêt.

### **3. Enjeux liés à la croissance de l'enfant**

#### 3.1 La croissance staturale chez l'Homme

De la naissance à l'adolescence, la croissance osseuse ne connaît pas de pause. Elle est particulièrement active durant les premières années de la vie, ainsi que pendant la puberté (Figure 7) (36).

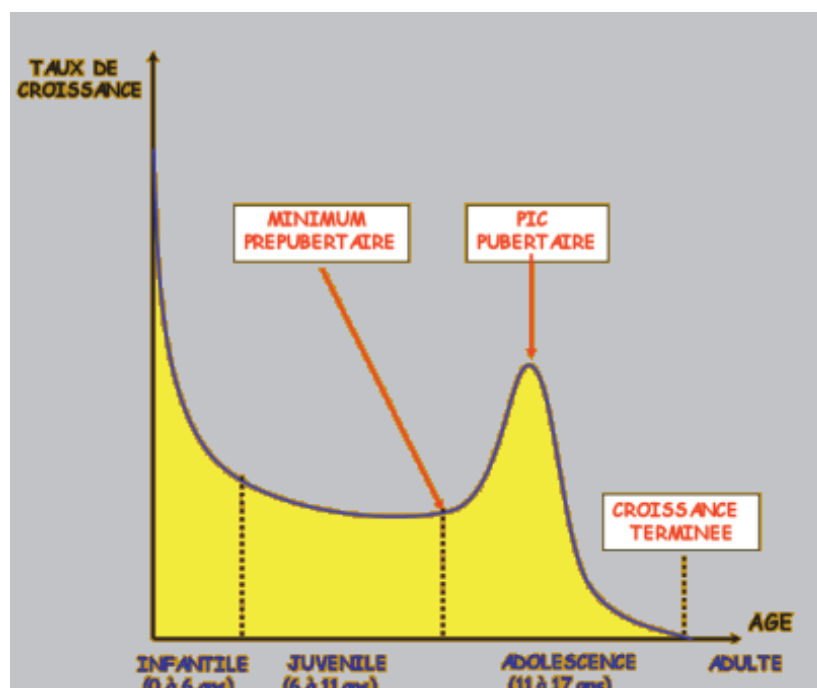


Figure 7 : Courbe moyenne du taux de croissance staturale d'après BJORK (36).

La puberté est une étape du développement qui est atteinte lorsque les organes de la reproduction sont fonctionnels. Elle se caractérise notamment par une croissance rapide due aux hormones de croissance, la maturation du cerveau et le développement des caractères sexuels primaires et secondaires dû aux hormones sexuelles. Elle débute plus tôt chez les femmes que chez les hommes (37).

Chez les femmes, la croissance est presque totalement terminée à 15 ans. Cependant, chez les hommes, la croissance est plus longue et tardive et peut durer après l'âge de 19 ans (38,39).

### 3.2 La croissance du maxillaire

Le maxillaire comprend deux os pairs soudés par le milieu pour former la mâchoire supérieure. Il est appendu à la base du crâne dont il dépend (40) (Figure 8).

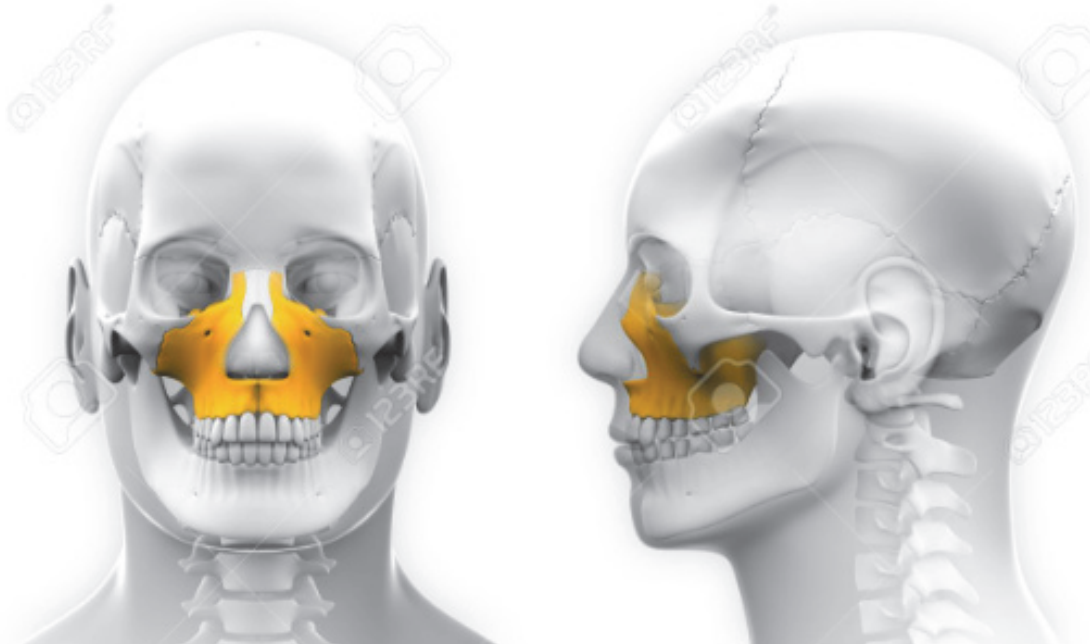

Figure 8 : Situation de l'os maxillaire dans le massif facial (40).

La croissance des maxillaires est constante jusqu'à l'adolescence.

Elle est très active durant les premières années de la vie. La face atteint, à 5 ans, environ 80% de ses dimensions adultes. Cette croissance diminue rapidement pour parvenir à une activité minimale pendant la période pré pubertaire. Un nouveau pic de croissance important survient à la puberté. L'arrêt de croissance suturale intervient vers l'âge de 17 ans.

Le maxillaire se développe dans tous les sens de l'espace grâce à une suture sagittale et à un phénomène d'apposition/résorption mais uniquement dans sa périphérie et non pas dans sa masse. (Figure 9)(41).

Le tissu osseux ne possède pas de croissance interstitielle contrairement au tissu cartilagineux. Il se construit en arrière et progresse en bas et en avant, tiré par la musculature. Il va également se creuser avec le temps.

La résorption prédomine à la face antérieure du maxillaire, l'apposition prédomine au niveau des tubérosités, au niveau palatin et au niveau des procès alvéolaires.

Le développement du maxillaire est étroitement lié à la fonction linguale, masticatrice et ventilatoire (41,42).



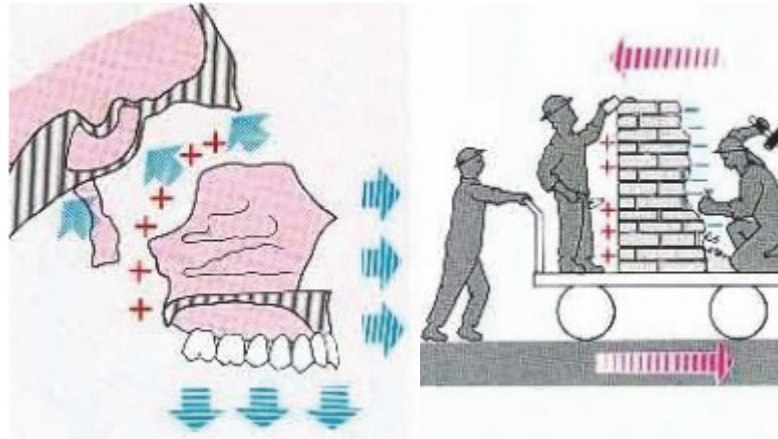


Figure 9 : Zones d'appositions et de résorptions osseuses lors de la croissance faciale d'après Enlow. Les muscles sont représentés par le maçon qui pousse le wagonnet (41).

La croissance sagittale : Elle est accentuée en antéro-inférieur, ce qui est permis par le système sutural péri-maxillaire. Le déplacement est induit par le septum nasal. D'après Björk, elle n'est pas linéaire mais courbe, plus sagittale pendant la période juvénile et plus verticale pendant l'adolescence (36,42).

La croissance transversale : L'élargissement du maxillaire dépend du système de sutures sagittales et maxillo-malaires. La croissance transversale de l'arcade alvéolo-dentaire et de sa base maxillaire s'effectue au niveau de la suture palatine transverse (36,42).

La croissance verticale : Elle est due au déplacement sutural passif et à la croissance modelante de la crête alvéolaire. Elle est plus importante au niveau des incisives qu'au niveau des canines, prémolaires et molaires, ce qui en fait une zone particulièrement sensible (36,42).

La croissance alvéolaire : Elle est dépendante de la dentition, en effet, les alvéoles dentaires vont se développer avec l'éruption et la mise en fonction des dents et du LAD. Elle aurait un rôle de rattrapage entre la croissance maxillaire et mandibulaire et jouerait un rôle important dans la hauteur de la face.

Tout au long de la vie, afin de répondre à l'usure occlusale, à la dérive mésiale physiologique et aux contraintes musculaires, les procès alvéolaires vont se remodeler (43). Il est primordial de ne pas gêner ces phénomènes et d'attendre leur fin afin de proposer des solutions fixes au patient.

Cependant, les variations individuelles étant nombreuses, les âges de fin de croissance donnés dans la littérature sont en fait théoriques. La courbe de croissance staturale ne tient compte que de l'âge civil. Or, il peut exister un fort décalage entre âge civil et âge osseux. Il faudra donc, de façon individuelle, déterminer précisément la période exacte de fin de croissance.

On doit alors déterminer l'âge osseux du patient, correspondant à son stade de développement osseux (44).

### 3.3 Détermination de l'âge osseux

Il existe plusieurs méthodes pour déterminer l'âge osseux. L'une des plus utilisées est celle dite de Greulich et Pyle (45), qui consiste en une simple radiographie du poignet et de la main de face. Ce seul cliché radiographique permet d'étudier un maximum d'indicateurs avec un minimum d'irradiation. En effet, il y a 33 os isolables au niveau du poignet et de la main, ce qui est plus qu'au niveau de toutes les autres articulations réunies (Figure 10) (46).

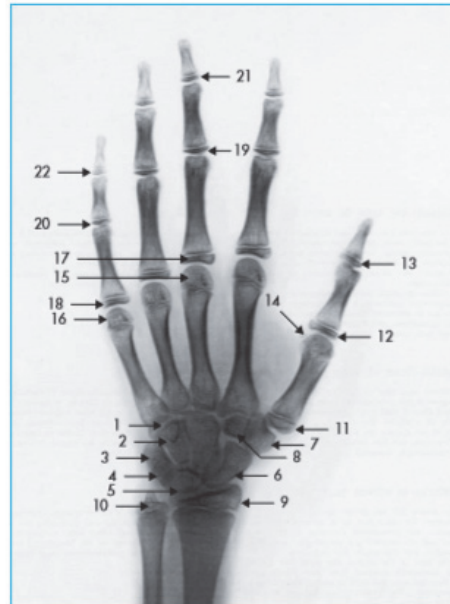

Figure 10 : Radiographie poignet et main gauche. Les flèches indiquent les multiples articulations présentes dans cette région. L'analyse de l'évolution de leur maturité permet la détermination de l'âge osseux (46).

Cet examen est indolore, peu irradiant, peu coûteux et facilement reproductible. Il permet d'évaluer correctement la maturation osseuse à condition de réaliser un examen attentif, le plus souvent par comparaison minutieuse aux images d'un atlas, ce qui ne nécessite pas d'équipement particulier. Lorsque l'enfant nécessite une surveillance régulière, ce simple cliché pourra être répété facilement chaque année, de préférence au moment des anniversaires, voire semestriellement au moment des mi-anniversaires. La radiographie sera toujours couplée à un examen clinique permettant d'évaluer le développement staturo-pondéral et pubertaire de l'enfant et d'orienter ainsi l'évaluation de la maturation (46).

La radiographie du poignet n'est pourtant qu'un compromis car elle ne permet pas de prévoir la fin de croissance. En effet, la maturation n'est pas une variable quantifiable comme le poids ou la taille, cette méthode positionne simplement l'individu sur sa courbe de croissance (47,48).

Il est donc conseillé de suivre attentivement la disparition des signes de croissance (stabilisation de la pointure, de l'ossature). Lorsque celle-ci semble arriver à son terme, une radiographie céphalométrique doit être réalisée tous les 6 mois. Une superposition de deux clichés céphalométriques, pris à 6 mois d'intervalle, indique que la croissance est arrivée à son terme (49).

Les solutions de remplacement proposées au patient se devront de prendre en compte ce processus fondamental de croissance, surtout durant cette période critique de l'adolescence, pour un résultat qui se voudra pérenne, tant au niveau fonctionnel qu'esthétique.

#### **4. Enjeux psychologiques et comportementaux**

L'abord de l'enfant est différent de celui de l'adulte. Il évolue également en fonction de l'âge de l'enfant. De ce fait, il est essentiel d'être familier aux techniques de communication adaptées à l'âge et au développement cognitif de l'enfant et de l'adolescent (50,51).

A partir de 6 ans : L'enfant gagne grandement en autonomie. Il sort petit à petit de la sécurité de sa famille avec la vie scolaire plus présente. Pour certains enfants, cette transition cause une véritable anxiété pouvant modifier leur comportement face aux soins. Ce changement d'attitude devra être accepté, même si l'enfant était, avant cette période, suivi sans problème (50).

Entre 8 et 12 ans : l'enfant va être grandement influencé par son appartenance à un groupe social. Il se rend compte de qui est accepté et de qui est exclu de ces groupes.

Un sentiment de gêne apparaît. Il se développe à la suite de la prise de conscience de soi. Cette dernière est entraînée par le sentiment d'appartenance à un groupe social, par le développement de la métacognition et de l'introspection. En conséquence, l'enfant va apprendre à cacher ses émotions et ses pensées, à adopter une attitude « cool ». Il faudra donc veiller à ne pas lui donner la sensation d'être humilié au sujet de son hygiène bucco-dentaire (qualité du brossage par exemple).

A l'adolescence : La période de puberté n'est pas qu'une succession de changements physiques, c'est aussi une maturation du cerveau avec des changements cognitifs, affectifs et sociaux (37).

Le jugement moral de l'adolescent progresse énormément du fait d'une capacité de raisonnement plus abstraite et plus complexe. Sa pensée se transforme. L'adolescent possède ainsi des outils mentaux qui lui permettent de faire des choix et un sens critique qui l'amène parfois à remettre en cause les lois ou les règles adultes. Il faudra donc s'entretenir avec lui sans ses parents et prendre le temps de parler de sujets « adultes », non liés à la pratique dentaire, pour développer une bonne relation.

L'adolescent a souvent la sensation d'être invincible et de ne pas avoir à assumer les conséquences de ses actes.

Les adolescents sont exposés à des taux croissants d'images, les influençant dans une représentation idéalisée voire souvent irréaliste de la beauté. Cela est à l'origine d'une forte montée de l'insatisfaction de sa propre image : l'insatisfaction corporelle.

Il faut prendre toute la mesure de l'impact psychologique et social qu'entraîne la perte de l'incisive centrale sur un adolescent. A un âge où le paraître joue un rôle de valorisation ou dévalorisation sociale.

L'esthétique sera ainsi souvent au centre des demandes du patient.

Ces éléments seront donc à prendre en compte dans le choix de traitement et dans l'accompagnement du patient. En tant que membre de l'équipe soignante, le dentiste se devra de référer le patient vers un suivi spécialisé si celui-ci constate des problèmes émotionnels ou psychologiques liés à la perte de l'incisive centrale (50).

## 5. Enjeux esthétiques : Critères esthétiques du sourire

Notre société de l'image accorde une importance toujours plus grande à l'esthétique du corps, du visage ou du sourire. Cependant, elle reste une notion subjective et propre à chacun.

La première impression que l'on a d'une personne est souvent basée sur ce que l'on perçoit de son visage et en particulier son sourire et son regard. Ces deux éléments focalisent notre attention quand on discute avec une personne, ils communiquent tous les types d'émotions, verbales ou non verbales, de notre interlocuteur (52).

La perte d'une incisive centrale va avoir une conséquence directe sur le sourire et le rire. L'harmonie du visage est altérée. La perception de cette harmonie est grandement influencée par le « T » formé par le croisement entre la ligne bi pupillaire, représentant la référence esthétique horizontale, et le plan sagittal médian, représentant l'axe de symétrie. Ces références sont indispensables au diagnostic et au traitement des problèmes esthétiques (52).

Le remplacement d'une dent unitaire dans un secteur esthétique se révèle être un défi. Dans l'idéal, on cherchera à obtenir un mimétisme de la dent naturelle du patient qui a été perdue et l'incisive centrale toujours présente servira de témoin à la restauration. Cependant, cela peut s'avérer difficile et il sera important de connaître des références utiles à titre d'outils décisionnels (52).

La communication avec le patient est importante pour parfaitement comprendre ses souhaits. Le dentiste ne doit pas confondre sa vision personnelle de l'esthétique avec la demande du patient.

Le sourire est le résultat d'une relation étroite entre les dents, le cadre des lèvres et la gencive (53).

Liébart et ses collaborateurs ont élaboré une classification de la ligne du sourire dans le but essentiel d'étudier la composante gingivale (Tableau 2)(54).




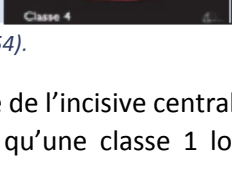
<b>Classe 1 : ligne du sourire TRÈS haute</b>	<b>Plus de 2mm de gencive marginale sont visibles ou plus de 2mm apicalement à la jonction amélo-cémentaire (JEC) sont visibles sur un parodonte réduit, mais sain. Cela peut être apparenté au <b>sourire gingival</b>.</b>	
<b>Classe 2 : ligne du sourire haute</b>	<b>De 0 à 2mm de gencive marginale ou apicalement à la JEC sont visibles.</b>	
<b>Classe 3 : ligne du sourire moyenne</b>	<b>Ne présente que les espaces interdentaires remplis ou pas par les papilles.</b>	
<b>Classe 4 : ligne du sourire basse</b>	<b>Le parodonte n'est pas visible.</b>	

Tableau 2 : Classification de la ligne du sourire par Liébart (54).

En fonction de la ligne du sourire, les conséquences esthétiques de la perte de l'incisive centrale seront plus ou moins marquées. Une classe 4 sera beaucoup plus permissive qu'une classe 1 lors d'une réhabilitation du fait de la position basse de la lèvre, masquant la gencive.

La notion d'esthétique est subjective. Elle varie selon la culture, la génération et le sexe. Des références n'en demeurent pas moins d'une grande aide afin de planifier nos reconstructions prothétiques.

Dans cette optique, Magne et Belser ont établi 14 critères fondamentaux, c'est la check-list esthétique (Figure 11). Elle est ordonnée selon l'influence sur le résultat esthétique et constitue un guide à la décision et à la planification thérapeutique (21,52):

1- **La santé gingivale** : La présence d'une gencive libre rose et mate, d'une gencive attachée texturée en « peau d'orange » d'une couleur corail rosé et d'une muqueuse alvéolaire mobile et rouge foncé sont signes d'une bonne santé gingivale.

2- **La fermeture de l'embrasure gingivale** avec la présence de papilles interdentaires.

3- **Les axes dentaires** : ils sont inclinés de distal en mésial dans le sens apico-incisal, s'accroissant des incisives centrales vers les canines.

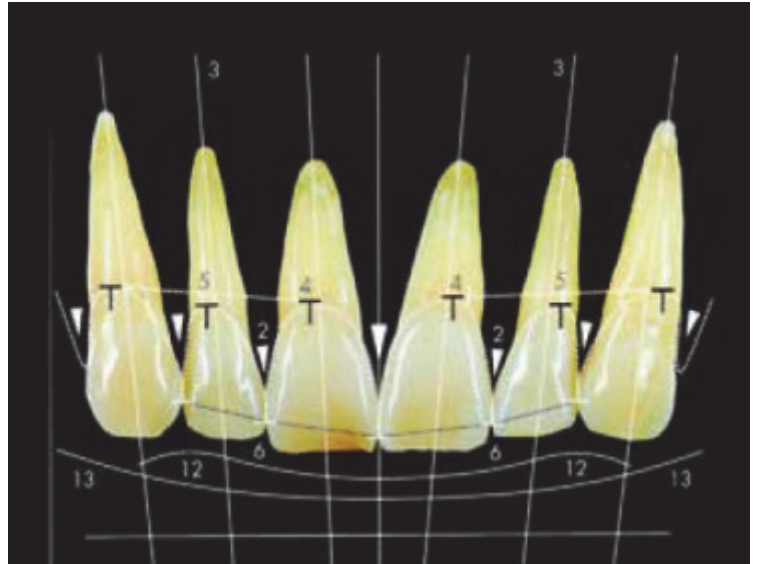


Figure 11 : « Check-list esthétique » de Belser et Magne (21).

4- **Le zénith du contour gingival** : En général, il est décalé en distal par rapport au milieu de la dent.

5- **L'équilibre des festons gingivaux** :

Ceux des incisives centrales doivent être très symétriques car ils sont voisins de l'axe de symétrie verticale de la composante dento-gingivale. Idéalement, selon Rufenacht (55), le feston gingival de l'incisive centrale est au niveau de celui des canines et est plus apical que ceux des incisives latérales (Figure 12).

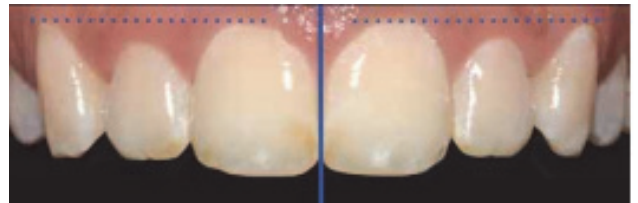


Figure 12 : Niveau gingival de classe 1 d'après Rufenatch (55).

6- **Le niveau de contact interdentaire** : Le point de contact mésial est plus coronaire que le point de contact distal.

7- **Les dimensions coronaires relatives des dents** :

- La largeur moyenne d'une incisive centrale est de 8,3 à 9,3 mm tandis que sa longueur moyenne varie de 10,4 à 11,2 mm. Les rapports largeur/longueur coronaires des incisives et canines sont identiques,
- Les incisives centrales sont plus larges de 2 à 3 mm que les latérales et de 1 à 1,5 mm que les canines.

Les auteurs concluent qu'un rapport largeur/longueur entre 75 et 80 % pour l'incisive centrale est idéal mais il s'agira surtout de trouver un équilibre adapté au contexte de chaque patient (21,52).

## 8- Les éléments de base de la forme dentaire :

Une incisive présente :

- Une face mésiale plate

- Une face distale convexe et un angle disto-incisif arrondi ;

- Le bord libre est quant à lui soumis à l'usure fonctionnelle et s'aplatit avec le vieillissement. On définit 3 types de formes pour les incisives centrales : carrée ou rectangulaire, triangulaire et ovoïde (Figure 13)(56).

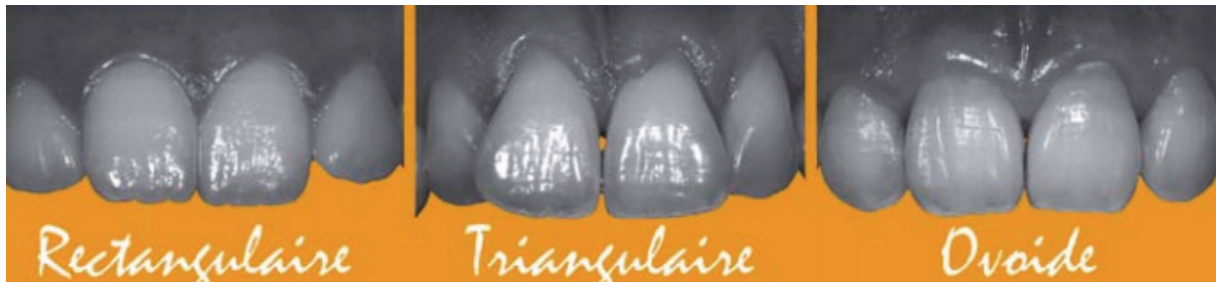


Figure 13 : Types de forme de couronne des incisives centrales (56).

9- **La caractérisation de la dent** : C'est la caractérisation macroscopique. Elle définit les colorations de types tâches ou encore les détails morphologiques de la surface de la dent tels que les fissures, les fêlures ou les lobes dentinaires.

10- **L'état de surface** : C'est la caractérisation microscopique. Il est responsable de l'absorption et de la réflexion de la lumière. Un patient jeune aura un état de surface marqué et donc plus clair qu'un patient âgé avec une surface devenue lisse.

11- **La couleur** : Une petite erreur de couleur peut passer inaperçue si les autres critères sont respectés (forme et luminosité).

12- **La configuration des bords incisifs** : Il varie en fonction de l'état d'usure. Les dentures âgées présentent des incisives aux bords rectilignes et usés au contraire des bords incisifs des dents jeunes qui dessinent une ligne convexe, dite positive.

13- **La ligne de la lèvre inférieure** doit coïncider avec la ligne des bords incisifs afin d'avoir un rendu plus esthétique. On doit observer également un parallélisme entre une ligne imaginaire passant par les points de contacts dentaires et la ligne de la lèvre inférieure (Figure 14)(52).

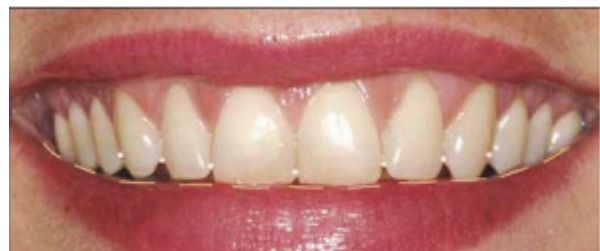

Figure 14 : Photographie illustrant une ligne de la lèvre inférieure harmonieuse (52).

## 14- La symétrie du sourire

Pour chaque cas de figure, il est donc intéressant d'utiliser cette check-list dans un but diagnostique. Elle peut être divisée en trois parties distinctes :

- Les critères 1 à 5 sont responsables de l'harmonie de la composition gingivale.
- Les critères 6 à 12 sont responsables de l'harmonie de la composition dentaire.
- Les critères 13 à 14 déterminent l'harmonie du sourire.

Ainsi, chacune des parties participe à l'harmonie de l'ensemble, le sourire.

A ces 14 critères s'ajoutent deux clefs décisionnelles de la thérapeutique qui sont essentielles au rétablissement d'un sourire plaisant lors de la réhabilitation esthétique :

La première clef est la détermination de la position du bord libre de l'incisive maxillaire pendant les différentes positions de la lèvre inférieure, du repos jusqu'au rire forcé et lors de l'élocution. Une fois la santé et l'esthétique gingivale retrouvées ou vérifiées, cette position constitue le point de départ de des restaurations en secteur esthétique.

La deuxième clé de décision est le respect du rapport anatomique des proportions (largeur/longueur) de la couronne dentaire de l'incisive centrale maxillaire, puis des proportions des dents entre elles en vue frontale. Cette observation permettra le rétablissement d'un contour gingival harmonieux.

## **6. Objectifs thérapeutiques**

Aux vues des différents enjeux évoqués précédemment, une réhabilitation est nécessaire pour restaurer le rôle de la dent perdue et améliorer la qualité de vie du patient.

Les objectifs seront de :

- Maintenir l'espace mesio-distal et empêcher la migration des dents collatérales et l'égression des dents antagonistes.
- Conserver et réhabiliter les fonctions (mastication, phonation, respiration).
- Empêcher l'apparition de para fonctions (pulsion linguale, tic de succion).
- Rétablir l'esthétique.
- Minimiser les répercussions psychologiques négatives liées à la perte du sourire.
- Prévenir et corriger les troubles du langage.

Il apparait donc clair que l'abstention thérapeutique n'est pas une possibilité.

Le choix du traitement dépendra de plusieurs paramètres qui devront être évalués et analysés en amont. Ces paramètres peuvent être regroupés en 5 grands groupes (Figure 15) (57):

- Les paramètres liés au patient.
- Les paramètres liés à l'édentement.
- Les paramètres liés aux dents bordant l'édentement.
- Les paramètres liés à l'environnement des dents bordant l'édentement.
- Les paramètres liés aux difficultés techniques opératoires et aux facteurs opérateurs.

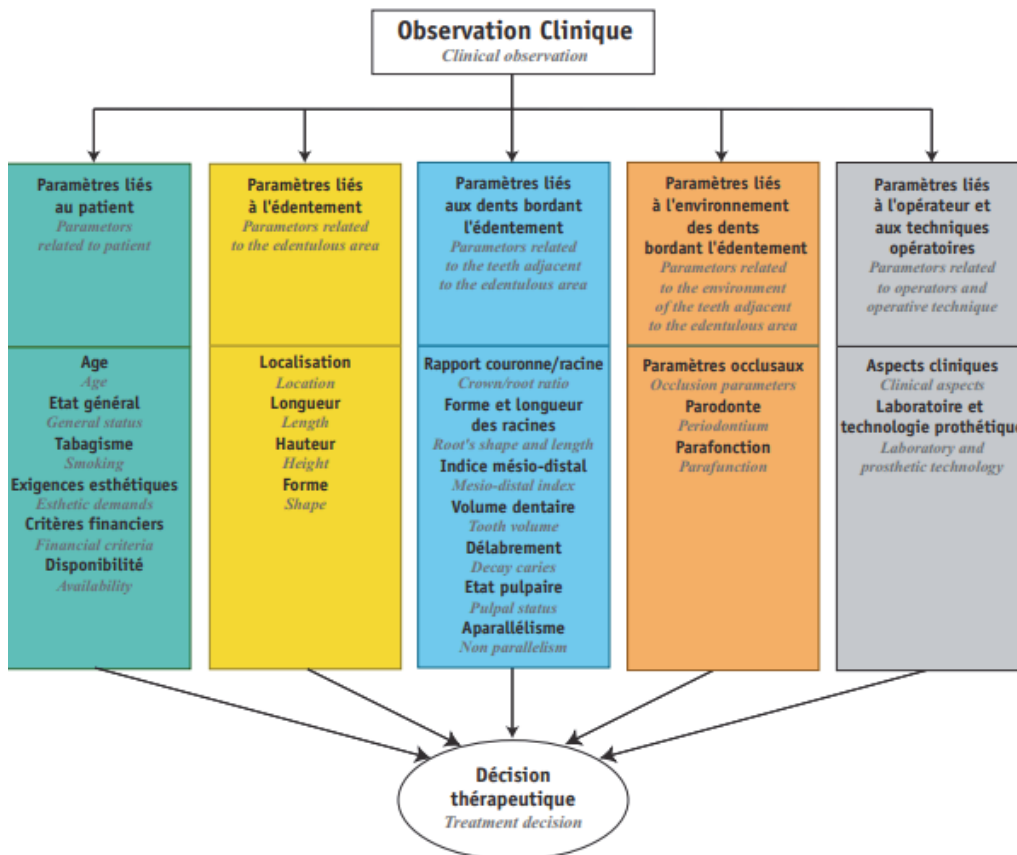


Figure 15 : Paramètres à évaluer face à la perte d'une incisive centrale (57).



## IV/ Gestion à court terme

La gestion à court terme débute par la gestion d'une situation d'urgence. La seule situation d'urgence entraînant une perte directe de l'incisive centrale est celle de la luxation totale avec impossibilité de remise en place de la dent.

### **1. Identification de l'urgence et anamnèse**

Ce sont des informations primordiales qui doivent préciser les circonstances du traumatisme, guider l'examen clinique et orienter notre thérapeutique. L'identification commence lors d'un premier contact téléphonique, où seront relevées différentes informations en tachant de ne pas inquiéter l'interlocuteur (50,58) :

→ Définir s'il s'agit d'une urgence médicale nécessitant l'orientation vers un service hospitalier spécialisé en cas de d'une perte de connaissance, de troubles convulsifs, de troubles oculaires, de maux de tête prolongé, de vomissements, de pâleur, de désorientation, d'amnésie, de saignement de la tête ou des oreilles ou même de difficultés pour parler, faisant suspecter un traumatisme crânien. Ce diagnostic est vital, les traumatismes crâniens entraînant la majorité des décès chez l'enfant (50,59).

→ Connaître l'âge de l'enfant et les dents touchées afin de préparer la prise en charge du patient. Celle-ci est différente si l'enfant est en denture temporaire, permanente, et si les dents concernées sont immatures ou mature.

→ Connaître les circonstances du traumatisme : Où ? Quand ? Comment ?

- OÙ ? Evaluer l'environnement de l'accident et le risque sceptique. Il faudra s'assurer que le vaccin anti tétanique est à jour.

- QUAND ? C'est-à-dire à quelle heure, le temps étant un facteur clef dans nos décisions thérapeutiques.

- COMMENT ? L'enfant avait-il un objet en bouche ? Cet objet a-t-il été retrouvé intact ? La dent expulsée a-t-elle été retrouvée ? On cherchera ici à écarter les possibilités d'inhalation.

Ces renseignements sont importants, la réussite des traitements étant liée à la physiologie de la dent et à la durée avant intervention (59,60).

Lors de la consultation au cabinet dentaire, on confirme les informations recueillies par téléphone et l'état civil du patient. On réalise ensuite un interrogatoire précis, à l'aide du carnet de santé pour s'informer sur l'existence de pathologies générales, d'allergies connues, sur la prise de médicaments et sur la validité des vaccinations qui peuvent orienter notre prise en charge. En cas de doute sur le vaccin du tétanos, on oriente vers un médecin (4,51,58,61-63).

## **2. Gestion psychosomatique de l'urgence**

Avant l'examen clinique, il faudra garder à l'esprit que l'urgence ne concerne pas seulement la gestion traumatique d'une 11 ou d'une 21 mais bien d'un patient jeune ayant eu un traumatisme. Il faudra par conséquent gérer le possible stress de l'enfant et de ses représentants légaux en établissant un climat favorable grâce à des techniques de communication adaptées (51).

### 2.1 Accueil du patient

Une première visite chez le dentiste à l'âge de 6 mois créent l'opportunité d'un premier contact positif dès le plus jeune âge. Cependant, dans certaines situations, ce premier contact n'a pas pu se faire en amont (64). Cette donnée ne peut être négligée car ce premier contact avec un enfant est essentiel. En effet, la moitié des phobies à l'âge adulte résulte d'une mauvaise expérience pendant l'enfance (65).

Le praticien usera d'un arsenal de techniques de communication verbales et non verbales ainsi qu'un langage adapté en fonction l'âge de l'enfant et de son développement cognitif (51).

Il revient donc au praticien d'évaluer l'anxiété de l'enfant et de s'adapter en fonction.

### 2.2 L'évaluation de l'anxiété

#### *2.2.1 Auto-évaluation de l'anxiété*

L'âge de plus grand risque de traumatismes sur les incisives centrales étant de 6 à 10 ans, les méthodes d'auto-évaluation pourront être utilisées. Elles permettent de récolter le ressenti du patient mais exigent une totale coopération et compréhension car elles demandent la réponse de l'enfant sur le niveau d'anxiété.

Différents moyens sont utilisables :

- Le dessin : Cette méthode vise à supprimer le côté subjectif d'une personne intermédiaire en obligeant l'enfant à chercher les réponses à l'intérieur de lui-même. Elle consiste en une projection de ses émotions interprétable grâce aux couleurs et nuances utilisées.

- L'échelle visuelle analogique (EVA) : Son utilisation et sa compréhension sont très simples. Elle permet de mesurer l'anxiété sur une échelle de 0 à 10. Le 0 désignant une absence de trouble, et, le 10 désignant un patient totalement troublé, excessivement anxieux, totalement opposant. Lorsque le score dépasse 7, il est important d'aborder la question avec l'enfant.

- Le questionnaire : c'est une méthode tenant compte uniquement des sensations ressenties, elle nécessite que le patient sache lire et/ou comprendre les questions qui lui sont posées. Il permet, sous ces conditions, une identification simple de l'anxiété potentielle au cabinet dentaire.

### 2.2.2 Hétéro-évaluation de l'anxiété

Dans d'autres situations (jeune âge de l'enfant, handicap, stress), l'auto-évaluation ne pourra pas s'appliquer. Dans ce cas, l'analyse se fera par hétéro-évaluation. Elle sera réalisée par le dentiste, qui devra étudier et noter les signes d'anxiété.

Elle peut également être utilisée en complément de l'auto-évaluation.

On analyse la manière de communiquer de l'enfant, ses expressions gestuelles, ses mimiques pendant le soin et surtout avant le rendez-vous en salle d'attente. Elle permet aussi de s'affranchir de la barrière de la langue.

Attention, cette analyse reste toutefois subjective du fait du biais induit par l'intervention d'une personne extérieure.

Des échelles d'évaluation ont été créées afin de permettre une mesure plus objective que celle obtenue grâce à l'observation.

L'échelle de VENHAM modifiée par Veerkamp est la plus fréquemment utilisée et validée par les études cliniques. C'est une échelle hautement fiable qui fournit une mesure indépendante de l'expérience et de l'investigateur.

Elle repose sur une note de 0 à 5 ; Score 0 : Détendu, Score 1 : Mal à l'aise, Score 2 : tendu, Score 3 : réticent, Score 4 : très perturbé, Score 5 : Totalement déconnecté (51).

La composante émotionnelle et la composante sensorielle sont imbriquées et étroitement liées. En effet, la douleur provoque l'anxiété et inversement. Une relation de confiance sera favorisée par la gestion de la douleur et réciproquement, la gestion de la douleur sera favorisée si la communication a déjà permis ce climat de confiance. Il nous faudra donc aussi l'évaluer (64,66).

### 2.3 L'évaluation de la douleur

Une définition de la douleur nous est proposée par Merskey (1979) : « La douleur est une expérience sensorielle et émotionnelle désagréable liée à une lésion tissulaire existante ou potentielle ou décrite en termes d'une telle lésion. »

La douleur apparaît donc comme multifactorielle (51).

Elle résulte du traumatisme et peut être potentiellement induite ou provoquée par le praticien (65).

L'évaluation de ces douleurs va orienter le dentiste dans sa prise en charge pendant l'urgence, en ambulatoire puis à chaque réévaluation (64).

Au même titre que pour l'évaluation de l'anxiété, on peut utiliser des techniques d'autoévaluation et d'hétéroévaluation. Le choix entre l'une ou l'autre répond aux mêmes critères de compréhension par l'enfant et d'observation et de connaissance de la part du dentiste (67,68).

### *2.3.1 Auto-évaluation de la douleur*

L'EVA (échelle verbale analogique) (51,67) est l'outil d'auto-évaluation considéré comme la référence à partir de 6 ans. Ses représentations sont nombreuses, mais en France, sa forme verticale est fréquente.

La présentation de l'EVA doit être dépourvue d'éléments ludiques et ses extrémités doivent être clairement définies en terme neutre.

Le report du niveau de douleur est désigné par l'enfant sur la face qui lui est présentée, tandis qu'au verso, on trouve une classification de 0 à 10, signifiant : entre 1 et 3 une douleur légère, entre 3 et 5 une douleur d'intensité modérée et au-delà, une douleur intense et très intense.

Le seuil de traitement est un score de 3.

D'autres méthodes sont utilisables comme l'échelle numérique simple (51,68), la technique des jetons (Poker chip)(67) ou même l'échelle des 6 visages FPS-R (Faces Pain Scale – Revised)(67).

### *2.3.2 Hétéro-évaluation de la douleur*

(51,67,68)

L'échelle FLACC (face, legs, activity, cry, consolability) (70) est une échelle d'observation comportementale des douleurs. Elle est recommandée chez les enfants de 2 mois à 7 ans et utilisable de la naissance à 18 ans. Elle représente l'échelle nationalement recommandée pour mesurer la douleur post-opératoire et la douleur des soins.

Elle est constituée de 5 items comportementaux simples (visage, jambes, activités, cris, consolabilité) pour lesquels 3 cotations sont possibles : 0, 1 ou 2. Elle est basée sur un score de 0 à 10 et son seuil de prescription est à 3.

Elle est simple, rapide et utilisable pour différents types de douleur. Cependant, elle possède comme inconvénient de ne pas prendre en compte l'immobilité et l'inertie psychomotrice. Son utilisation sera donc réservée à des douleurs aiguës avec pleurs et agitation.

L'échelle HEDEN (HEtéroévaluation Douleur ENfant) (71) est une échelle DEGR (Douleur Enfant Gustave Roussy) simplifiée, qui reprend ses composants fondamentaux en étant plus rapide et facile d'utilisation. Elle permet l'évaluation des douleurs prolongées, en prenant en considération le caractère biphasique de la douleur et en cotant l'atonie avec 3 items comprenant : le manque d'expressivité, le désintérêt pour le monde extérieur, la lenteur et la rareté des mouvements. Même avec l'utilisation d'une autre échelle, ces items sont importants à garder en tête.

Elle se constitue par un score de 0 à 10. Son score de prescription est de 3.

Une fois ces éléments pris en considération, et en gardant à l'esprit qu'ils devront être réévalués à chaque instant, le dentiste pourra s'intéresser à la partie pratique.

### **3. Examen clinique**

Le traumatisme concerne une zone entière et non pas seulement l'incisive centrale. L'examen clinique devra donc être minutieux et complet, s'intéressant à l'ensemble des tissus mous et durs de la zone lésée.

Il est réalisé avec douceur et peut, en cas de force majeure, être effectué sous médication sédatrice.

Un nettoyage des zones traumatisées à l'aide de compresses stériles imbibées d'un produit antiseptique (povidone iodée (Bétadine®), chlorhexidine 0,2 %) ou simplement de sérum physiologique après avoir anesthésié avec un gel de xylocaïne à 2% si nécessaire, est indispensable pour une observation valide (58,72,73).

#### 3.1 Examen exo-buccal

Il faut réaliser un examen approfondi de la tête et du cou du patient, d'abord par une vue d'ensemble de l'état du visage, puis par une palpation minutieuse des différents éléments anatomiques :

- Vérification de la symétrie du visage, en faisant attention à d'éventuels hématomes, à l'absence de corps étrangers. Inspection des éventuelles plaies des téguments de la face et évaluation de leur gravité. Palpation des rebords osseux en recherche de possibles fractures. L'importance de la tuméfaction peut rendre difficile ces interprétations.

- Examen des chaînes ganglionnaires.

- Analyse du mouvement de l'articulation temporo-mandibulaire, des mouvements de mastication et de déglutition dans le but, notamment, d'écarter le diagnostic de luxation ou de fracture des articulations temporo-mandibulaires. Ces complications peuvent être caractérisées par des claquements ou des craquements lors des mouvements, ainsi qu'une déviation mandibulaire.

L'absence de para-fonctions et de tics de succion est notée ainsi que toute anomalie de croissance et de développement qui pourrait éventuellement nécessiter plus tard un traitement orthodontique (58,72).

#### 3.2 Examen endo-buccal

L'examen des tissus mous et durs se doit d'être minutieux. A l'aide de l'observation, de la palpation et de différents tests, de nombreux éléments seront relevés (72) :

- L'inspection des muqueuses labiales, linguales, jugales (lacérations, hémorragie, œdème) en recherche de lésions ou de présence éventuelle de corps étrangers enfouis dans les muqueuses, surtout si l'incisive n'a pas été retrouvée.

- L'inspection de la voûte palatine, du plancher buccal et du pharynx, surtout si la chute s'est faite avec un objet en bouche.

- L'occlusion.

- Les fractures osseuses qu'on suspectera en cas de contour inégal à la palpation.

Au niveau de l'incisive centrale et des autres dents éventuellement traumatisées, on observera (58,72) :

- L'alvéole de l'incisive centrale maxillaire expulsée pour vérifier sa propreté et sa réelle vacuité sans présence de fragments dentaires, osseux ou de corps étrangers.
- Les déplacements dentaires.
- La mobilité devra être évaluée dent par dent, estimée tant en direction verticale qu'horizontale, en gardant à l'esprit qu'une dent en cours d'éruption a une mobilité accrue du fait de l'immaturité de son attache.
- Des tests à la percussion axiale et horizontale seront réalisés afin de déterminer, en cas de sensibilité, s'il existe des lésions sur les structures parodontales. Un son métallique à la percussion axiale indique un contact os-cément, et permet, chez l'enfant, de faire le diagnostic différentiel avec l'éruption. Un son plus sourd peut orienter vers une subluxation ou une luxation.
- Les tests de vitalité par sensibilité thermique ou électrique seront effectués mais en restant prudent sur l'interprétation de leurs résultats qui peuvent être variables juste après le traumatisme. Une réponse positive n'exclue pas une perte de vitalité pulpaire ultérieure. Inversement, une réponse négative ne signifie pas pour autant que la pulpe est nécrotique. Il sera donc nécessaire de surveiller et de réaliser de nouveaux tests après quelques jours. Pour les dents temporaires, ces tests sont peu fiables. Ils seront cependant notés afin de suivre leur évolution.
- L'absence de fêlure sera vérifiée par technique de transillumination grâce à une lampe à photopolymériser, orientée parallèlement au grand axe de la dent.
- La couleur des dents : un changement de couleur des dents peut survenir immédiatement après le traumatisme et témoigne d'une hémorragie pulpaire, mais aussi, dans le cas de consultation différée, de la survenue d'une oblitération pulpaire ou d'une nécrose.

## **4. Examen radiographique et relevé photographique**

### 4.1 Examen radiographique

Il complète l'examen clinique. Il nous permet de confirmer le diagnostic initial, de pouvoir suivre l'évolution de la situation au cours des séances de contrôle et servira de support pour l'assurance (50).

A cours de cet examen, il est nécessaire de réaliser au niveau des zones traumatisées :

- Des radiographies rétro alvéolaires orthocentrées et excentrées selon le grand axe des dents traumatisées de 20° environ, notamment au niveau l'alvéole de l'incisive expulsée, afin de vérifier l'absence d'un fragment de racine ou d'un corps étranger. Si on suspecte un corps étranger dans les tissus mous, une radiographie localisée peut être réalisée (50).
- Des clichés occlusaux pour localiser d'éventuelles fractures dentaires (coronaires et/ou radiculaires) ainsi qu'alvéolaires. Cela permet d'évaluer le stade de maturation dentaire, d'évaluer les volumes pulpaires, la proximité de la pulpe avec un éventuel trait de fracture, et le degré d'atteinte parodontal (72).

L'examen radiologique se devra d'être reproductible dans le temps, avec le moins de déformations possibles car il servira de référence pour les contrôles ultérieurs. C'est pourquoi on utilisera autant que possible un angulateur de Rinn qui permet à l'incidence du rayon de se rapprocher le plus possible de la perpendiculaire du film (4,62).

Une radiographie panoramique ou des examens 3D peuvent être également réalisés pour un bilan plus large.

### 4.2 Relevé photographique

Il est conseillé de réaliser des photographies de face et de profil, en exo et endo-buccales dans des conditions reproductibles (luminosité, position du patient, distance etc).

Le relevé permettra de suivre les évolutions de cicatrisations et de croissance, tout en fournissant des pièces supplémentaires pour la réalisation du certificat initial (72).

## **5. Les facteurs en faveur de la non-réimplantation de l'incisive centrale expulsée**

La réimplantation, normalement considérée comme l'acte de premier choix, ne sera pas effectuée en fonction de différents facteurs (74) :

- Facteurs d'ordre général :

Patient à haut risque d'endocardite infectieuse : La ré-implantation est considérée comme un acte invasif, c'est-à-dire un acte susceptible d'induire une infection locale, à distance ou générale. Ainsi elle est contre indiquée chez les patients : 1) Porteur d'une prothèse valvulaire (mécanique ou bioprothèse) ou d'un matériel étranger pour une chirurgie valvulaire conservatrice (anneau prothétique...), 2) Avec antécédent d'endocardite infectieuse, 3) Avec cardiopathie congénitale cyanogène : non opérée ou avec dérivation chirurgicale pulmonaire-systémique ; opérée, mais présentant un shunt résiduel ; opérée avec mise en place d'un matériel prothétique par voie chirurgicale ou transcutanée, sans fuite résiduelle, seulement dans les 6 mois suivant la mise en place ; opérée avec mise en place d'un matériel prothétique par voie chirurgicale ou transcutanée avec shunt résiduel.

Patient présentant un handicap lourd : Du fait de la difficulté de coopération et de suivi.

- Facteurs d'ordre local :

Un état parodontal défavorable, une fracture alvéolaire sévère, une absence de motivation et d'hygiène, ou même un organe dentaire non retrouvé orienteront vers la non-réimplantation.

## **6. Actes prodigués en consultation d'urgence**

Dans l'idéal, les blessures des téguments devraient être fermées dans les 24h suivant le traumatisme (50).

Une bonne fermeture des plaies va permettre une cicatrisation par première intention (50).

Des points de sutures vont permettre de réduire les séquestres liés à des déplacement osseux, prévenir d'une contamination bactérienne et diminuer les douleurs lors de la cicatrisation. Ils sont réalisés après nettoyage des zones et retrait des éventuels fragments inclus dans les tissus mous, dont la présence a été vérifiée précédemment par radiographie. Le diamètre du fil de suture devra être le plus fin possible, tout en étant capable de supporter la tension au niveau de la plaie (50,75).

Toute plaie incluant la peau, notamment celle du vermillon de la lèvre, nécessite une grande maîtrise afin d'obtenir les meilleurs résultats possibles. Cela peut nécessiter de référer à un chirurgien habileté. Les sutures à ce niveau devront être déposées dans les 5 jours qui suivent pour éviter une cicatrice (50,75).



## **7. Prescriptions et recommandations**

### 7.1 Prescriptions

#### *7.1.1 Gestion du risque infectieux*

Pour un patient sans terrain de santé particulier, l'Afssaps considère la prescription d'antibiotiques non recommandée. Cependant, si un doute important existe sur la propreté du lieu du traumatisme ou si l'état de santé l'impose (patient immunodéprimé ou à haut risque d'endocardite infectieuse), l'Afssaps conseille la mise en place d'une antibiothérapie curative suivante (74) :

- Amoxicilline : 50 à 100 mg/kg/jour par voie orale en deux prises pendant 7 jours
- En cas d'allergie à l'amoxicilline : Clindamycine : 25 mg/kg/jour par voie orale en trois ou quatre prises pendant 7 jours

On gardera à l'esprit que l'utilisation d'antibiotiques ne peut ni pallier l'insuffisance d'hygiène orale, ni se substituer aux règles universelles d'hygiène et d'asepsie inhérentes à toutes pratiques de soins.

#### *7.1.2 Gestion antalgique (76)*

En fonction de l'évaluation de la douleur et selon les recommandations de la HAS, des antalgiques de paliers 1 ou 2 peuvent être prescrits.

En cas de douleur légère à modérée, on prescrira soit du paracétamol, soit de l'ibuprofène, soit une association des deux :

- Paracétamol 60 mg/kg/jour, par voie orale en 4 prises (maximum 80 mg/kg/jour) (conditionnement : comprimés, comprimés orodispersibles, gélules, sirop)
- Ibuprofène 20 à 30 mg/kg/jour, par voie orale en 3 à 4 prises (maximum 400 mg/prise) (conditionnements : Comprimés, comprimés orodispersibles, sirop)

En cas de douleur intense, en sachant que pour un enfant de moins de 12 ans la codéine n'est plus recommandée, on prescrira une association tramadol- ibuprofène :

- Ibuprofène : même posologie que pour le palier 1
- Tramadol 1 à 2 mg/kg/prise/8h (CONTRAMAL®, TOPALGIC®) par voie orale sous forme de gouttes

#### *7.1.3 Matériel d'hygiène bucco-dentaire*

On prescrira comme matériel d'hygiène bucco-dentaire post-urgence :

- Une brosse à dents souple post-chirurgicale 7/100<sup>ème</sup> pour un brossage après chaque repas, pendant 15 jours et sur les zones traumatiques.
- Du gel buccal à la chlorhexidine à appliquer par les parents délicatement sur une compresse stérile sur les zones en cours de cicatrisation.
- Du bain de bouche 2x/j pendant 1 semaine de type PAROEX à base de chlorhexidine gluconate.
- Des compresses stériles pour créer l'hémostase en cas de reprise de saignement et pour venir nettoyer délicatement les zones traumatisées.

## 7.2 Recommandations

Il est primordial de prodiguer des conseils post-opératoires nécessaires à une cicatrisation optimale (58) :

- Privilégier une alimentation semi-molle et tiède.
- Eviter les sports de contact.
- En cas de reprise de saignement au niveau de l'alvéole de l'incisive centrale expulsée, mordre sur une compresse stérile pendant 15mn, et si le saignement persiste ou la douleur n'est pas réfractaire au traitement donné, ne pas hésiter à contacter le dentiste ou à s'orienter vers un service d'urgence.
- On demandera à l'enfant de ne pas jouer avec sa langue au niveau de l'alvéole en cours de cicatrisation, d'éviter tout traumatisme barométrique et de ne pas tirer sur les points si des sutures ont été réalisées.
- Il faut sensibiliser l'enfant et ses parents à l'importance d'une hygiène buccale irréprochable, ce qui est vrai en toute situation mais encore plus pendant cette période critique. Pour les secteurs non traumatiques, on recommandera de continuer le brossage classique avec une brosse à dents et un dentifrice adapté à l'âge de l'enfant. Même si à partir de 6 ans un enfant gagne en autonomie, on demandera du soutien à ses parents pour l'accompagner dans ces thérapeutiques locales à la maison qui vont être plus exigeantes qu'au quotidien et possiblement décourageantes.

L'échelle PPPM (Post-operative Pain Measure for parents) raccourcie (77) peut être intéressante à communiquer aux parents car elle leur permet de faire une évaluation post-opératoire des douleurs de leur enfant, en se basant sur un support validé.

Cela peut réduire l'anxiété des parents, cette dernière étant causée par un manque de connaissance ou par une perte de rationalité vis-à-vis de leur enfant.

En cas de douleur non calmée par les antalgiques donnés, les parents seront invités à contacter le dentiste pour une adaptation de la prescription.

## 8. Certificat médical initial (CMI)

Le CMI est un document médico-légal devant être réalisé face à tous les traumatismes alvéolo-dentaires. Il conclut la consultation d'urgence. C'est un constat qui permet d'établir les circonstances du traumatisme, de décrire les éventuelles thérapeutiques réalisées au cours de la consultation d'urgence ou les traitements envisagés à moyen et long terme (Figure 16). Il est remis en main propre au représentant légal de l'enfant traumatisé.

Il doit émettre toutes les réserves nécessaires concernant le devenir (pulpaire, radiculaire, parodontal) des autres dents traumatisées et de leurs antagonistes pour lesquelles toute complication serait l'objet d'une nouvelle estimation.

Le patient doit adresser le CMI à son assurance pour une éventuelle prise en charge financière des soins dentaires réalisés dans le cadre du traumatisme.

Les règles qui régissent la rédaction du certificat médical par un professionnel de santé, tel qu'un chirurgien-dentiste, résultent des articles R. 4127-2291 et R. 4127-2302 du Code de la santé publique et d'un document édité en octobre 2011 par la Haute Autorité de Santé intitulé « Certificat médical initial concernant une personne victime de violences »(78).

MODÈLE DE CERTIFICAT MEDICAL INITIAL (Proposé à titre d'exemple, téléchargeable sur le site de l'ONCD)	
<b>ENTETE PRATICIEN</b>	
Je soussigné(e), docteur _____, chirurgien-dentiste, certifie avoir examiné le _____ à _____ heure _____, A (lieu de l'examen) _____, M. Mme Mlle l'enfant... (Nom et prénom) _____, Né(e) le (date en toutes lettres) _____ (Éventuellement) Accompagné(e) de _____	
<b>Faits rapportés par la personne (commémoratifs)</b> Cette dernière m'a déclaré que: « Le _____ (date) à _____ (heure) au _____ (lieu), _____ ».	
<b>Examen clinique</b> J'ai constaté ce jour: - à l'examen exobuccal : _____ - à l'examen endobuccal : _____ - à l'examen radiographique : _____ <i>+/- photographies et radiographies jointes référencées +/- examens complémentaires, moulages... + schéma dentaire actualisé</i>	
<b>Les signes ressentis</b> par le patient sont : _____	
<b>Etat antérieur (si connu)</b> L'état initial de la dent était (seulement s'il s'agit d'un patient suivi régulièrement dans le cabinet dont l'état initial était connu) (ou) au _____ (dernière date connue des soins dans le cabinet), l'état était _____	
<b>Traitement</b> Ce jour, le traitement consiste en (si un traitement a été réalisé ce jour le préciser) : _____	
<b>Evolution</b> L'évolution possible ou prévisible et les traitements envisagés ou potentiellement prévisibles : _____ <i>A noter - Toutes les réserves d'usage doivent être formulées (voir note).</i>	
<b>Le coût actuel</b> des traitements est de: _____ <i>Si chiffrage possible.</i>	
La situation actuelle est transitoire et le dossier pourra être ré-ouvert en cas de complications.	
<b>Risque d'incapacité permanente partielle (IPP)</b> <i>Le cas échéant (voir note).</i>	
<b>Incapacité totale de travail (ITT)</b> <i>Le cas échéant (voir note).</i>	
Certificat fait à _____ le _____ (date en toute lettre) et remis en mains propres à _____, pour faire valoir ce que de droit.	
<b>SIGNATURE ET TAMPON DU CHIRURGIEN-DENTISTE</b>	

Figure 16 : Modèle CMI proposé par l'ONCD (78).

## **9. Consultation à distance du traumatisme**

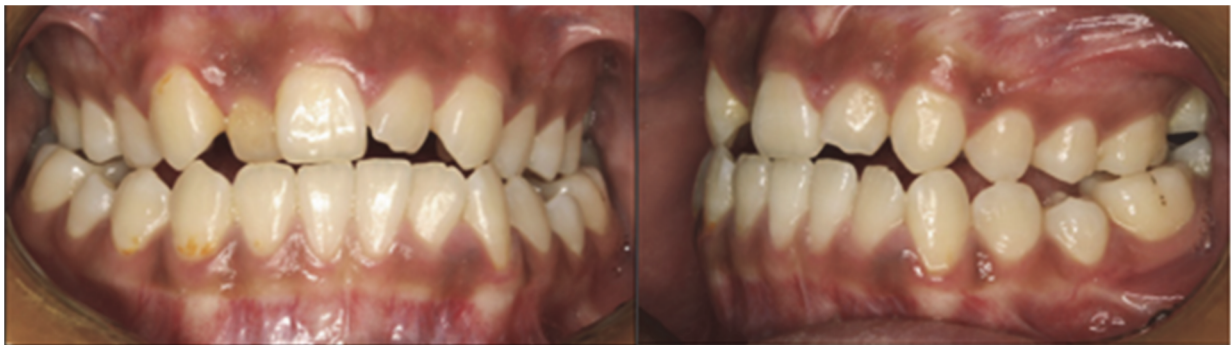Dans certaines situations, la consultation est différée soit parce que, il n'y a pas eu de consultation immédiatement après le traumatisme, soit parce que celle-ci a été réalisée par un autre praticien.

Si la consultation est différée d'une semaine à un mois, la gestion sera presque identique à la consultation réalisée en situation d'urgence. L'interrogatoire et l'examen seront précis, le relevé d'informations complet avec examen clinique, radiographique et photographique.

On se renseigne sur l'évolution de la douleur, de la médication prise lors et à la suite de l'accident, de l'éventuel certificat initial réalisé, de la déclaration auprès d'une assurance, des bilans radiographiques et photographiques effectués (72).

A la suite de cette consultation, on réalise un CMI.

Cependant, il est possible qu'une consultation proche du traumatisme n'ait jamais eu lieu. Le patient sera vu en consultation que bien plus tard, entraînant un préjudice plus important et une gestion parfois bien plus complexe (Figure 17).



*Figure 17 : Photographies intrabuccales de face de et de profil d'une patiente ayant eu perdu sa 11 à l'âge de 8 ans et consultant à l'âge de ses 14 ans (79).*

## V/ Gestion à moyen terme

La gestion du traumatisme se fait tout au long de la vie du patient. Il est essentiel d'assurer un suivi clinique et radiographique régulier afin de prévenir, diagnostiquer, intercepter et traiter les complications parodontales ou même endodontiques sur dents adjacentes et antagonistes, à plus ou moins long terme.

Un suivi doit impérativement être mis en place à 2 semaines, 4 semaines, 6-8 semaines, 6 mois, 1 an puis tous les ans. Le relevé d'informations devra être complet et se comparer entre chaque séance pour suivre l'évolution et adapter les futures réhabilitations.

La gestion à moyen terme comprendra les solutions qui permettront de répondre aux exigences fonctionnelles et esthétiques, sans porter préjudice à la croissance du maxillaire décrite précédemment.

On se trouve dans un contexte particulier, celui d'un enfant devenant adolescent, avec une croissance rapide et de nombreuses modifications physiques et psychologiques. Les solutions proposées auront comme avantages communs de répondre aux objectifs de traitement déjà développés qui sont de :

- Maintenir l'espace mesio-distal et empêcher la migration des dents collatérales
- Conserver les fonctions (mastication, phonation, respiration)
- Empêcher l'apparition de para-fonctions (pulsion linguale, tic de succion)
- Rétablir l'esthétique
- Minimiser les répercussions psychologiques négatives liées à la perte du sourire
- Prévenir et corriger les troubles du langage

La première partie portera sur les solutions envisageables à visée temporaire et une seconde partie portera sur les techniques à visée durable, envisageables pendant la croissance du patient.

## **1. Solution de temporisation en cours de croissance**

L'objectif est de remplacer la dent manquante sans freiner la croissance.

Au cours de l'éruption des canines, on observe une augmentation de la largeur transversale inter-canine et un changement de position des incisives latérales en raison de la pression apicale. C'est pourquoi les solutions nécessitant la contention des dents antérieures (bridge conventionnel, bridge collé à deux ailettes) doivent être reportées jusqu'à ce que les canines aient réalisées complètement leur éruption (78).

En attendant, d'autres solutions s'offrent à nous : des appareils amovibles ou fixes peuvent être envisagés. Dans l'idéal, cette période sera la plus courte possible car la prise en charge orthodontique précoce est fortement avantageuse pour faciliter la prise en charge finale implantaire et prothétique. C'est une période de croissance rapide, qui va nécessiter des ajustages répétés des appareils amovibles. (80)

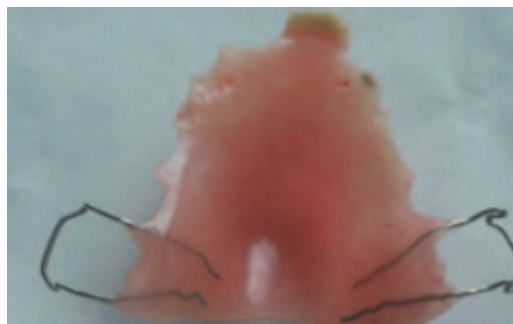
### 1.1 Prothèse partielle amovible

La prothèse amovible est souvent le traitement de première intention. Elle est une solution temporaire avant de recourir à une solution fixe en fin de croissance.

Elle se compose d'une plaque en résine, de moyens de rétention et d'une dent de remplacement prothétique, standardisée.

La plaque est le plus souvent en résine acrylique, en particulier en poly-méthyl-méthacrylate sous sa forme naturelle.

Les moyens de rétention sont des crochets en métal souple dont l'extrémité vient s'insérer dans une zone de contre dépouille des dents supports. Il en existe différents types comme les crochets souples façonnés, les crochets boules (ou pointes interdentaires) ainsi que les plus communs les crochets de Adams (81,82) (Figure 18).



*Figure 18 : Prothèse amovible partielle remplaçant la 21 avec crochets de Adams sur 16 et 26 (81).*

La coopération de l'enfant et des parents est primordiale, l'hygiène bucco-dentaire doit impérativement être bonne.

Il existe trois impératifs biomécaniques auxquels doivent obéir les restaurations prothétiques amovibles pour assurer leur équilibre. Housset a décrit ces impératifs d'équilibre (sustentation, stabilisation, rétention) que l'on nomme actuellement triade de Housset.

Au sein de cette triade, il existe une dualité d'appui entre les structures dento-prothétiques, qui ont une dépressibilité de 0,1 à 0,2 mm, et les structures ostéo-muqueuses, qui ont une dépressibilité de 1 à 2 mm. Cela est bien évidemment à prendre en compte lors de l'élaboration d'une prothèse amovible pour éviter, dans la mesure du possible, les effets scoliodontiques sur les dents supports de crochets.

Les prothèses amovibles pour enfants bénéficient d'une bonne tolérance et d'un taux élevé d'acceptation de la part des patients. (83)

Il peut y avoir une contre-indication de la prothèse amovible chez les patients handicapés physiques ou psychiques en raison du risque potentiellement accrue de se blesser avec l'appareil, ou de l'aspirer, voire de l'avalier. L'acceptation et la tolérance est bien souvent très faible, voire inexistante dans ces cas.(83)

Avantages et inconvénients de la prothèse amovible partielle transitoire (Tableau 3) (51,84–86) :

Avantages	Inconvénients
<p>Modifications possibles en cours de croissance</p> <p>Rebasage, évidemment</p> <p>Adjonction d'un système à vérin ou à glissière pour respecter la croissance du maxillaire</p> <p>Assez simple à réaliser</p> <p>Relativement peu onéreuse</p>	<p>Amovible</p> <p>Encombrement important</p> <p>Patient confronté au handicap de son édentement</p> <p>Résultat dépendant de l'observance du port</p> <p>Iatrogène sur le long terme pour les dents supports de crochet</p> <p>Solution transitoire avec nécessité de modifications fréquentes liées à la perte des dents temporaires, à l'éruption des définitives et à la croissance du maxillaire</p>

Tableau 3 : Avantages et inconvénients de la prothèse amovible partielle transitoire d'après (51,84–86).

La prothèse amovible partielle est donc une solution de temporisation efficace mais ne peut être considérée comme la meilleure solution thérapeutique pour le remplacement d'un édentement unitaire antérieur.

De plus, elle devra être modifiée et changée en fonction de l'évolution de l'enfant, de la perte des dents temporaires et de l'éruption des dents définitives. C'est une solution qui pourra toutefois être reconsidérée en fin de croissance, en attente d'une réhabilitation durable.

## 1.2 Bagues ou coiffes pédodontiques préformées, associées à un arc

Cet appareillage fixe est constitué de deux bagues ou de deux coiffes auxquelles est soudé un arc passif épousant l'arcade. Une dent en résine est fixée à cet arc au niveau de l'incisive à remplacer.

Les dents supports pourront être les deuxièmes molaires temporaires ou les premières molaires permanente.

Le choix entre bagues et couronnes dépend du délabrement des dents supports. Si elles sont intactes, on privilégiera une bague, en particulier sur les dents permanentes, pour éviter une mutilation.

La coopération du patient et l'hygiène bucco-dentaire sont nécessaires, le risque carieux est accru par rapport à la prothèse amovible (51,83,85).

Son caractère fixe le distingue de la prothèse partielle amovible. Cela permet un impact psychologique positif plus important. De plus, ses effets ne sont plus dépendants de l'observance du patient et la prothèse ne risque plus d'être perdue ou de se casser en la faisant tomber, comme ça peut être le cas avec une prothèse amovible.

Toutefois, des mouvements verticaux dans le plan sagittal en antérieur sont possibles.

Dans certaines situations, lorsque la couronne naturelle de l'incisive non conservable est disponible, elle peut être utilisée comme pontique, cela permettant une remarquable intégration de couleur et de texture de surface, un contour et une position idéale, ainsi qu'un excellent support pour l'architecture des tissus mous (Figure 19) (15).

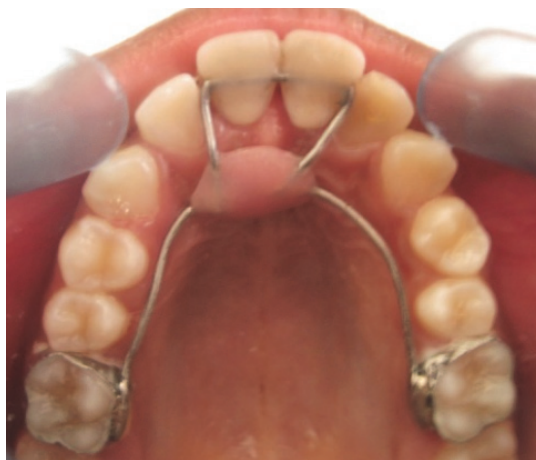

Figure 19 : Arc palatin avec bagues sur 16 et 26, remplaçant les incisives 11 et 21 sur un patient de 11 ans. Les couronnes des incisives naturelles ont été utilisées (15).

Avantages	Inconvénients
Solution fixe à encombrement minime Indépendant de l'observance de port Modifications possibles en cours de croissance Assez simple à réaliser Relativement peu onéreux	Mouvements résiduels verticaux dans le plan sagittal en antérieur possibles Nécessite une hygiène bucco-dentaire irréprochable Transitoire

Tableau 4 : Avantages et inconvénients de l'arc palatin d'après (15,51,83,85)



## **2. Solutions de traitement à visée durable en cours de croissance**

Durant cette période de croissance, l'orthodontie a une place centrale dans ces solutions.

L'orthodontiste va accompagner et stimuler la croissance, veiller à la correction et à l'équilibration des relations inter- et intra-arcades, en tenant compte des contraintes des traitements qui seront envisagés par la suite. L'orthodontie permet ainsi d'optimiser l'esthétique et la fonction des arcades dentaires et de favoriser à terme l'hygiène bucco-dentaire avec des dents plus alignées. (83)

C'est indispensable car une fois cette période de croissance passée, il n'est plus possible de modifier la taille et la posture des mâchoires, à moins de passer par des solutions invasives comme la chirurgie maxillo-faciale.

Une collaboration et une expertise pluridisciplinaire est obligatoire lors de la réalisation du plan de traitement orthodontique car de nombreuses solutions peuvent être envisagées. Les rapports inter arcades antérieurs ne seront pas établis de la même façon selon l'option thérapeutique choisie pour le remplacement de l'incisive centrale. (80)

Le plan de traitement va varier pour chaque situation et va dépendre de facteurs comme le nombre de dents manquantes, l'occlusion, l'espace disponible, l'âge, le type de morphologie faciale, le modèle de croissance, la morphologie des dents et un besoin de traitement orthodontique.

L'hygiène bucco-dentaire est un élément très important. En effet, des options thérapeutiques apparaissant comme idéales pourraient ne pas être les meilleures dans de mauvaises conditions.

Les traitements sont rigoureux pendant toute leur durée, ils nécessitent une bonne planification et un bon suivi.(87,88)

A la fin d'un traitement orthodontique, il sera important de mettre en place une contention soit collée soit par gouttière thermoplastique. Celle-ci conditionne le succès ou l'échec du traitement orthodontique en permettant de lutter contre la récurrence. (89)

### 2.1 Ouverture ou fermeture de l'espace laissé par l'incisive centrale perdue

#### 2.1.1 L'ouverture ou le maintien de l'espace

La conservation de l'espace est une technique préparatoire aux futures réhabilitations au long terme mais n'est pas une solution suffisante en elle-même. Elle est choisie lorsque l'on décide de remplacer l'incisive centrale par des moyens prothétiques et/ou implantaires (Figure 20).

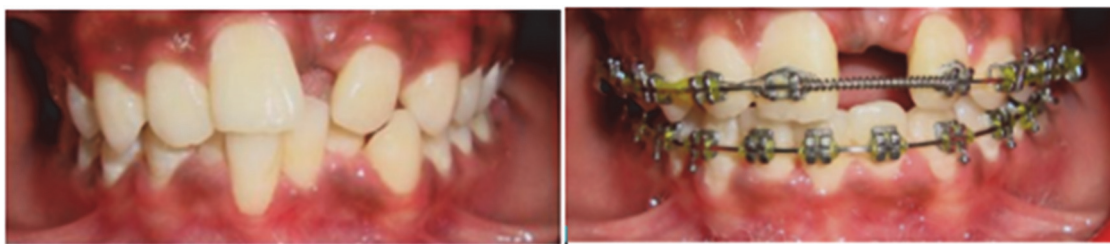

Figure 20 : Photographies intrabuccales illustrant une ouverture d'espace de la 21 par traitement orthodontique (90).

L'avantage de cette technique consiste au maintien ou à la création d'une classe 1 molaire et canine. Cela permet la restauration d'une protection canine, fonction latérale idéale.

En effet, la canine possède le parodonte le plus résistant et le mieux adapté afin d'assurer cette fonction, c'est un véritable guide sensoriel de l'occlusion (88,91).

Esthétiquement, l'ouverture de l'espace semble avoir un net avantage car elle rétablit le nombre de dents d'origine, chaque dent prenant sa place habituelle dans un sourire équilibré. La canine, dent pilier dans l'arcade, peut conserver sa couleur, son volume et sa forme normale. La coloration des six dents antérieures peut donc être idéale.

Mais pour obtenir ces avantages, l'équipe soignante devra utiliser des prothèses et, avec elles, perdre potentiellement l'avantage esthétique supposé (88).

La planification de l'intervention prendra donc en compte l'ouverture de l'espace mais aussi l'espace disponible pour une future réhabilitation, la stabilité des résultats jusqu'au moment de reconstruction, la possibilité de refaire un traitement orthodontique pré-traitement et les possibles greffes osseuses ou gingivales. Cette planification permettra donc d'expliquer et de présenter les options thérapeutiques au patient ou à son responsable légal s'il n'est pas majeur.

L'anticipation des éventuelles douleurs chirurgicales, du temps de traitement impliquant une incertitude des résultats finaux et du coût peuvent être décourageants pour le patient ou ses parents (88).

### 2.1.2 La fermeture orthodontique de l'espace

La fermeture orthodontique consiste en un déplacement des dents vers la ligne sagittale médiane. Il sera donc nécessaire d'effectuer un remodelage des dents dans un souci de fonction et d'esthétique.

La perte de la fonction canine oblige à se limiter à une fonction de groupe.

Elle peut aboutir à des résultats esthétiques satisfaisants. Ces résultats sont notables au niveau de l'intégration gingivale. En effet, les tissus gingivaux ont une apparence similaire entre l'incisive centrale encore présente et la dent déplacée mésialement. La différence majeure se situera au niveau du profil d'émergence du fait de la différence de largeur entre une incisive latérale et une centrale. (figure 21) (87).

La majorité des patients est satisfaite des résultats engendrés par le choix de fermeture orthodontique. Le coût et la durée de traitement est plus faible pour la fermeture de l'espace que pour l'ouverture, ce qui place souvent ce traitement en premier choix pour le patient et ses parents (88).

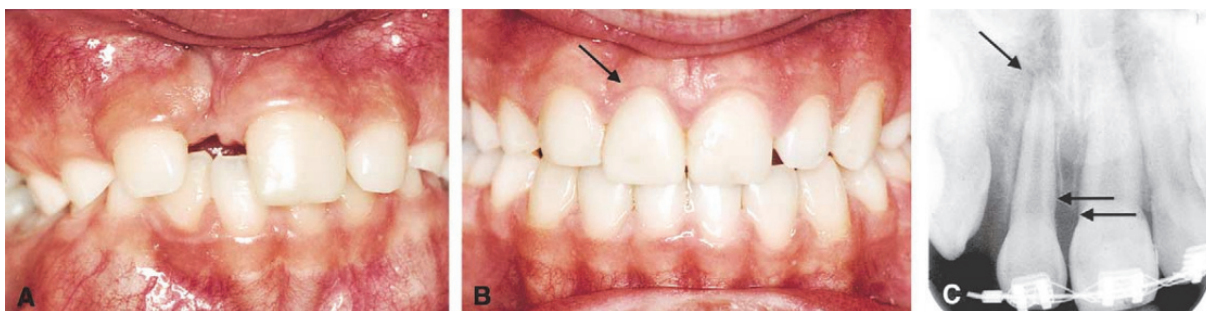


Figure 21 : Cas clinique d'une fermeture orthodontique ; A : Photographie pré- traitement orthodontique de fermeture d'espace ; B : Post-traitement, 12 en place de 11 avec une reconstitution composite pour se rapprocher de la morphologie de la 11 perdue. On notera la différence de largeur au niveau du profil d'émergence ; C : La radiographie permet de constater l'augmentation de la distance entre la jonction amélo-dentinaire et l'os marginal de la dent repositionnée .D'après (87).

2.1.3 Tableau récapitulatif des avantages et inconvénients de l'ouverture ou de la fermeture orthodontique

	<b>Maintien de l'espace ou ouverture</b>	<b>Fermeture des espaces</b>
<b>Esthétique du sourire</b>	Apparaît idéal mais dépendant de la qualité de restauration prothétique  Contre indiqué si sourire gingival car gestion esthétique difficile	Résultat satisfaisant  Contre indiqué si lèvres très fines
<b>Fonction</b>	Conservation ou restauration d'une classe 1 dentaire, de la fonction canine, d'un guidage antérieur	Compromis de la fonction groupe  Nécessite multiples corrections de prématurités et une classe 2 molaire si pas d'avulsions pilotes prévues
<b>Pronostic</b>	Difficile à évaluer car le traitement est long et de nombreux facteurs entrent en compte	Bon si le diagnostic a été scrupuleusement réalisé en tenant compte des paramètres dentaires et des souhaits du patient
<b>Facteurs socio-économiques</b>	Solution de remplacement de l'incisive centrale potentiellement onéreuse	Généralement moins cher

Tableau 5 : Ouverture ou fermeture : avantages et inconvénients d'après (88).

2.1.4 Présentation de différents critères pouvant orienter vers une solution d'ouverture ou de fermeture des espaces : indications et contre-indications. (Tableaux 6 et 7)

	<b>Maintien de l'espace ou ouverture</b>	<b>Fermeture des espaces</b>
<b>Âge</b>	Favorisé après la fin de croissance : réhabilitation immédiate post-orthodontie possible, réduction du temps transitoire, diminution des risques d'atrophie osseuse	Favorisée chez les patients jeunes n'ayant pas fini leur croissance
<b>Facteurs socio-économiques</b>	Solution de remplacement de l'incisive centrale potentiellement onéreuse	Généralement moins cher
<b>Motivation</b>	Temps total de traitement supérieur : risque d'abandon	Généralement mieux toléré par le patient et ses parents

Tableau 6 : Présentation des différents critères qui feront opter pour une solution d'ouverture ou de fermeture des espaces : indications et contre-indications d'après (92) (Partie 1).

	<b>Maintien de l'espace ou ouverture</b>	<b>Fermeture des espaces</b>
<b>Type de croissance faciale rotationnel</b>	Contre-indiqué (CI) en cas de rotation postérieure avec nécessité de distaler les dents	CI en cas de croissance à rotation antérieure
<b>Type squelettique antéro-postérieur</b>	Classe 3 causée par une rétrusion maxillaire	Classe 2 causée par une protrusion maxillaire
<b>Occlusion</b>	<ul style="list-style-type: none"> <li>- Prémolaires en classe I</li> <li>- Absence de malocclusion relative</li> </ul>	<ul style="list-style-type: none"> <li>- Autres besoins orthodontiques</li> <li>- Classe 1 avec encombrement et indication d'avulsion à l'arcade mandibulaire</li> <li>- Certains cas de classe 2 avec surplomb</li> </ul>
<b>Relation nez-lèvres-menton</b>	Profil concave ou convexe	<p>Forte indication si lèvres proéminentes</p> <p>Contre indiquée en cas d'étage inférieur concave, lèvres fines</p>
<b>Dents</b> <b>(Nécessite l'éruption des canines maxillaires pour se prononcer)</b>	<ul style="list-style-type: none"> <li>- Forme et teinte peu favorables pour une substitution (teinte inadéquate, hauteur coronaire importante, bombé accentué)</li> <li>- Incisive centrale controlatérale non extraite</li> <li>- Dents adjacentes non saines</li> <li>- Autres dents absentes</li> <li>- Multiples espaces interdentaires</li> </ul>	<p>Forme, teinte et position des dents favorables aux substitutions dent à dent</p> <p>Peu ou pas d'espaces interdentaires</p>
<b>Contexte parodontal initial</b>	Parodonte sain	<p>Parodonte sain</p> <p>Contre indiquée si gencive attachée fine, récessions ou fente de STILLMAN, dépression osseuse au niveau de l'incisive absente</p>
<b>Coût biologique</b>	Relatif à la solution post-orthodontie envisagée	<p>Relativement faible.</p> <p>Peut être élevé si coronoplastie importante</p>

Tableau 7 : Présentation des différents critères qui feront opter pour une solution d'ouverture ou de fermeture des espace : indications et contre-indications d'après (92) (Partie 2).

## 2.2 Auto transplantation d'une dent sur le site de l'incisive centrale

L'auto transplantation dentaire est une technique chirurgico-orthodontique qui permet de transposer une dent d'un site à un autre sur le même patient. C'est une solution intéressante car elle peut être envisagée très rapidement vers l'âge de 10-12 ans. La temporisation avant la réhabilitation est bien moins longue qu'en cas de traitement implantaire, ce qui permet une conservation du volume osseux et de la croissance de l'os alvéolaire. En cas de succès, les dents transplantées peuvent-être déplacées orthodontiquement sans engendrer de complications (93,94). C'est une solution plus rapide et moins coûteuse que la solution implantaire (95).

Les complications rapportées dans la littérature sont des formes d'ankylose et de résorption de la dent transplantée. On constate l'apparition de résorptions inflammatoires après 4 à 8 semaines dans 7% des cas (96). Ces phénomènes seraient liés à deux facteurs : la destruction du cément et du LAD pendant la chirurgie et la contamination bactérienne au sein des canaux radiculaires et des tubulis dentinaires (97). C'est un traitement invasif car il comporte une phase chirurgicale exposant le patient. Il sera contre indiqué chez les patients immunodéprimés ou à haut risque d'endocardite infectieuse (74).

### 2.2.1 Critères de succès de l'autotransplantation

Le choix de l'auto transplantation nécessite une coopération pluridisciplinaire avec une étude clinique et radiographique minutieuse afin d'évaluer les possibilités d'intervention et les facteurs influençant le pronostic pour obtenir des résultats de qualité, fonctionnels, esthétiques et durables (98) :

- Le parodonte doit être sain. Le site receveur, quant à lui, devra être suffisant en hauteur et en épaisseur, pour recevoir la dent transplant.
- La dent transplant (DT) se doit d'être vitale, avec une mobilité physiologique, sans perturbation de la croissance canalaire et sans résorption inflammatoire. Selon une étude, la revascularisation du tissu pulpaire a les meilleures chances de succès lorsqu'elle est réalisée avant que le développement radiculaire du transplant atteigne les deux tiers de sa longueur finale et avec un foramen apical encore bien ouvert. La fenêtre optimale d'intervention est donc limitée (20,99). La dent transplant doit être extraite de façon atraumatique (intérêt de la technique de piézochirurgie (20,100)).
- Le ligament alvéolo-dentaire (LAD) doit être intact, vital et attaché à la surface de la racine. La préservation de la vitalité du LAD durant le temps extra-alvéolaire devra être assurée par l'utilisation de sérum physiologique, de lait ou d'un liquide de préservation, et en diminuant au maximum le temps opératoire.

Afin de minimiser les risques de nécrose pulpaire ou parodontale, le facteur temps lors de l'intervention est clef. On visera un temps extra-alvéolaire de la dent à réimplanter le plus court possible. Au-delà de 5 minutes extra-alvéolaire, le ligament alvéolo-dentaire subit des atteintes irréversibles. Le site receveur est préparé en amont en levant ou non un lambeau muco-gingival. Une copie de la dent à réimplanter, réalisée à l'aide des examens 3D, peut aider à valider les dimensions adéquates de l'alvéole nouvellement créée.

Différentes procédures ont été évoquées au sein de la littérature afin d'outrepasser ces restrictions :

- La cryoconservation de dents immatures avec une édification radiculaire non aboutie pouvant, par la suite, être transplantées plus tardivement. Elle permet de fournir plus de temps au traitement orthodontique ou même de permettre une phase chirurgicale préparatoire par greffe osseuse afin de créer/recréer un site récepteur adéquat (101,102).

– L'apexotomie de dents matures, avec un développement radiculaire terminé, peut être utilisée afin de réouvrir l'apex et de transplanter la dent immédiatement, à n'importe quel âge, en maintenant la possibilité d'une revascularisation (103).

Cependant, pour ces deux procédures, Charpentier et al. estime que l'absence de recul clinique ne permet pas encore de tirer de recommandations (20).

### 2.2.2 Protocole de l'autotransplantation

Différents protocoles de transplantations ont été décrits. Un article récent (20) met en avant Nethander, et al.(104) qui ont, en particulier, exposé la technique d'autotransplantation en deux temps ou de « stimulation desmodontale ».

Elle consiste à réaliser, dans un premier temps, un traumatisme tissulaire au sein du desmodonte sur la surface entière de la racine de la dent à transplanter par une avulsion suivie d'une réimplantation immédiate dans son alvéole d'origine.

Cette phase de mobilisation va enclencher un processus de cicatrisation habituel au sein du desmodonte avec une interface ligament-ligament qui va réduire l'interférence du tissu osseux dans le processus.

L'aménagement alvéolaire du site receveur est créé dans le même temps, les deux sites sont alors suturés de façon la plus étanche possible et une antibiothérapie est prescrite sur 28 jours.

Quatorze jours après la « mobilisation » de la dent, la réparation tissulaire passe par un pic d'activité cellulaire. La dent transplant est alors extraite de la façon la plus atraumatique possible et est transplantée dans sa nouvelle alvéole. Les fibroblastes vont ainsi pouvoir poursuivre la régénération du LAD et l'attache avec les structures osseuses environnantes. La dent transplant est manipulée délicatement, pour préserver au maximum le tissu pulpaire et le LAD.

La dent transplant est insérée dans l'alvéole en rotation à 45° ou 90° selon les possibilités radiculaires et alvéolaires afin d'obtenir une largeur cervicale suffisante pour un profil d'émergence correspondant à celui d'une incisive centrale (Figure 22) (94).

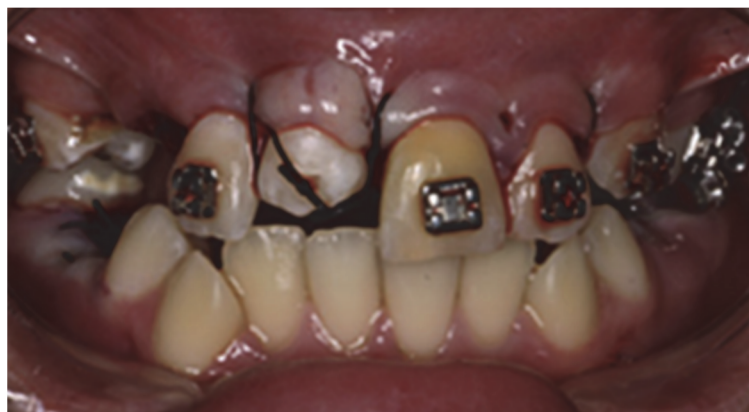

Figure 22 : Auto transplantation du germe dentaire de 44 en place de 11 et stabilisation (94).

Une situation de non occlusion stricte du greffon est indispensable.

La dent sera stabilisée par une contention placée durant une à deux semaines.

Une couverture antibiotique est prescrite à la patiente pour protéger la cicatrisation de l'interférence d'une réaction immunitaire contre une infiltration bactérienne (20).

Après l'obtention d'une cicatrisation pulpaire et parodontale, la restauration coronaire sera envisagée, et sera ensuite guidée par le gradient thérapeutique allant de la stratification composite à la facette céramique ou la couronne (Figure 23) (94,105).

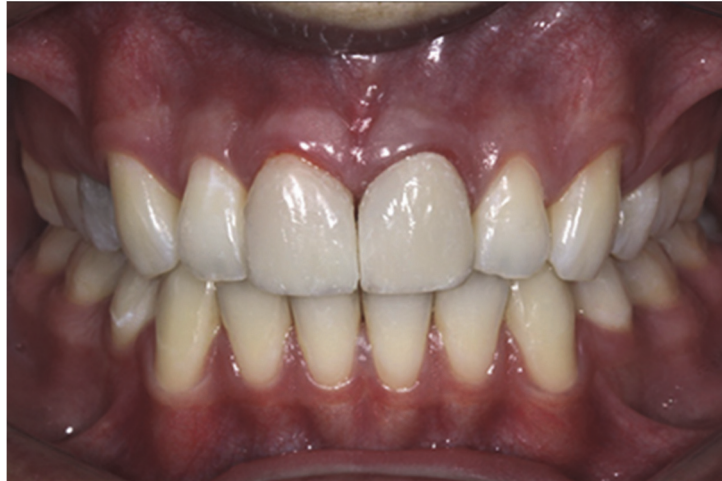

Figure 16 : Situation finale après traitement orthodontique et pose d'une couronne céramique sur 44 devenue 11 (94).

Le traitement orthodontique, après la chirurgie, peut débuter selon les auteurs :

- de 3 à 4 mois pour Andreasen (106), lorsque la cicatrisation du LAD et de l'attache gingivale s'est effectuée et que la revascularisation pulpaire des dents immatures est optimale ;
- à seulement 2 mois (juste avant la cicatrisation complète du LAD) voire même 1 mois pour les mouvements d'égression selon Tsukiboshi (107).

Généralement, les orthodontistes recommandent un traitement orthodontique de courte durée, des forces légères et continues avec une décharge progressive afin de limiter les phénomènes de résorption (20).

L'auto transplantation est une technique d'actualité, qui est, si elle est réalisée correctement avec la bonne sélection du cas, une technique appropriée et une excellente solution de longue temporisation (Figure 24)(94). Même en cas d'échec, une ankylose de la dent repoussera de quelques années la pose d'un implant dans une situation clinique améliorée du fait de l'apposition osseuse consécutive à la résorption de remplacement (20).

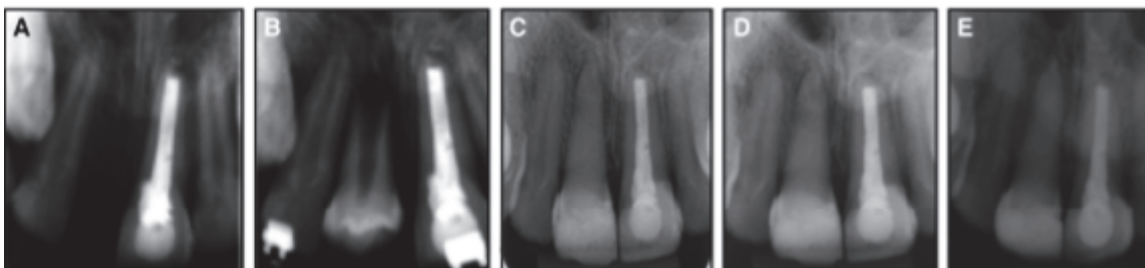


Figure 24 : Radiographie retro-alvéolaire de la période pré traitement à 9 ans post opératoire. A : radiographie initiale ; B : directement après la chirurgie d'autotransplantation ; C : contrôle à 1 an post-opératoire, début du traitement orthodontique. On constate une oblitération canalaire ; D : contrôle à 5 ans post-opératoire, fin du traitement orthodontique ; E : contrôle à 9 ans post opératoire témoignant de la conservation du volume osseux malgré une oblitération canalaire sur du long terme (94).

2.2.3 Tableau récapitulatif des avantages et inconvénients de l'autotransplantation (Tableau 8)

Avantages	Inconvénients
Intégrité de l'arcade dentaire préservée	Traitement invasif
Possible sur un patient en cours croissance	Protocole d'intervention rigoureux
Traitement orthodontique en une seule phase	Fenêtre d'intervention courte (stade 8 de Nolla de la dent transplant) et recul clinique
Gestion de l'espace durant la période adolescente réalisée par une dent naturelle	insuffisant sur les méthodes pour y pallier même si prometteur
Croissance de l'os alvéolaire conservée	
Mouvement/déplacement de la dent possible	
Coût Faible	

Tableau 8 : Avantages et inconvénients de l'autotransplantation.



## VI/ Gestion à long terme

Nous aborderons, dans cette partie, les solutions transitoires et définitives pouvant être proposées en fin de croissance du patient, dans un contexte où celui-ci passe du statut d'adolescent à celui d'adulte.

Les avantages communs aux solutions énoncées seront toujours ceux répondant aux objectifs de traitement de la perte de l'incisive centrale maxillaire :

- Maintenir l'espace mesio-distal et empêcher la migration des dents collatérales.
- Conserver les fonctions (mastication, phonation, respiration).
- Empêcher l'apparition de para fonctions (pulsion linguale, tic de succion).
- Rétablir l'esthétique.
- Minimiser les répercussions psychologiques négatives liées à la perte du sourire.
- Prévenir et corriger les troubles du langage.

La première partie portera sur les solutions de transition en fin de croissance, en attente d'une solution durable en pré- ou post-orthodontie, puis la seconde partie abordera les solutions à visée durable nécessitant la fin de la croissance du patient et devant négocier avec les conséquences d'une réhabilitation tardive.

## **1. Solutions de transition en fin de croissance**

### 1.1 Prothèse partielle amovible transitoire

C'est le même type de prothèse que pendant la phase de croissance. La fin de la croissance va apporter une stabilité dans la réalisation de la prothèse amovible partielle qui ne sera pas à adapter en fonction de celle-ci.

### 1.2 Bridgé collé transitoire

Le bridge collé transitoire s'effectue sans préparation ou avec une préparation à minima des dents piliers, en attendant la solution à visée durable.

Il présente tous les avantages d'une restauration par solution fixe.

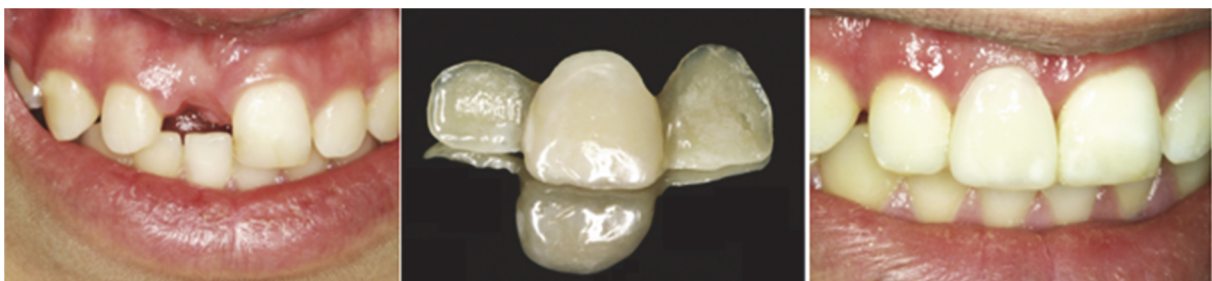Cette option thérapeutique ne présente aucune contre-indication absolue mais est une solution prothétique exigeante. En effet, une bonne santé parodontale est essentielle à la réalisation des protocoles de collage. De plus, ce bridge n'est pas envisageable si le patient est en denture mixte ou que les dents n'ont pas réalisé complètement leur évolution. Il peut être avec des ailettes en métal ou en composite.

Les malpositions des dents piliers, notamment lors de diastèmes, en font une solution esthétique compromise surtout en cas d'ailettes métalliques (108,109).

Les bridges en composite, renforcés en fibres tressées de polyéthylène (Figure 25), représentent une alternative esthétique non invasive intéressante face aux bridges avec attelle métallique, notamment en terme de facilité d'assemblage.

Leur conception est simple et de faible coût. Ils permettent un examen radiographique de contrôle des dents voisines facilité, sans interférence métallique.

Leurs inconvénients majeurs restent leur fragilité et leur faible module d'élasticité, ce qui en fait une solution de temporisation peu durable dans le temps. L'épaisseur de ce bridge peut être problématique en cas d'occlusion serrée lors de sa mise en place (80).



*Figure 25 : Photographie pré et post réhabilitation d'un patient de 15 ans, ayant perdu sa 11 des suites d'un traumatisme à l'âge de 10 ans, par technique de bridge collé transitoire en fibres tressées de polyéthylène (80).*

	Avantages	Inconvénients
Commun aux bridges collés transitoires métallique ou composite	<p>Fixe</p> <p>Non invasif</p> <p>Aucune contre- indication absolue</p>	<p>Protocole de collage exigeant</p> <p>Contention des dents supports :</p> <ul style="list-style-type: none"> <li>- Nécessite la fin de l'expansion du maxillaire</li> <li>- Potentialise le risque carieux si hygiène non adaptée, surtout en cas de décollement unilatéral</li> </ul> <p>Nécessite denture permanente et évolution complète des dents supports</p> <p>Compromis esthétique si malposition des dents pilier (diastèmes)</p> <p>Gestion difficile si occlusion serrée</p>
Métallique		<p>Interférence métallique sur radiographie</p> <p>Aspect inesthétique du métal</p>
Composite	<p>Rendu esthétique amélioré car pas de métal</p> <p>Réparable</p> <p>Radiographie sans interférence</p>	<p>Fragile principalement au niveau des zones de jonction</p>

Tableau 9 : Avantages et inconvénients des bridges collés transitoires d'après (80,108,109).

### 1.3 Gouttière de temporisation

Il s'agit d'une gouttière transparente avec une dent prothétique du commerce en résine. Cette dernière est collée dans la gouttière, ce qui donne l'illusion d'une arcade complète lors de son port. Elle permet d'assurer un rôle de contention post-orthodontie.

En cas de plastie de la crête édentée, un rebasage de la dent prothétique au composite flow va permettre une cicatrisation guidée du sommet de la crête (en général obtenue en 10 à 15 jours). (Figure 26 et 27). Le composite est parfaitement poli afin de permettre cette cicatrisation (109).

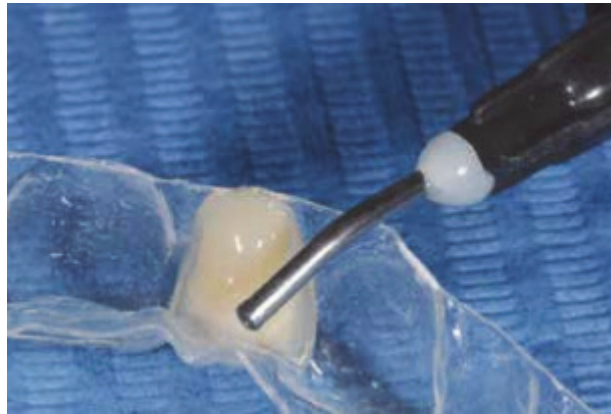

Figure 26 : Collage dent prothétique dans la gouttière et rebasage au composite flow (109).

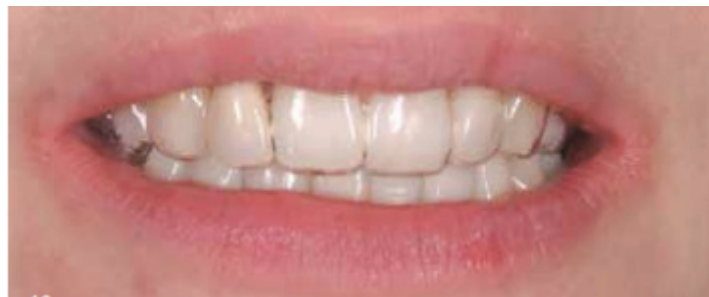

Figure 27 : Photographie témoignant de la discrétion à distance sociale de la gouttière de temporisation (109).

Avantages	Inconvénients
Assez simple à réaliser	Amovible
Relativement peu onéreuse	Doit être retirée lors des repas
Discret et peu encombrant	Patient confronté au handicap de son édentement
Permet une cicatrisation guidée simultanée après aménagements gingivaux à visée esthétique pour les solutions définitives	Résultat dépendant de l'observance de port
	Se dégrade rapidement (coloration)

Tableau 10 : Avantages et inconvénients de la gouttière de temporisation.

## 2. Solution à visée durable en fin de croissance

### 2.1 Prothèse partielle amovible d'usage à châssis métallique

En plus des avantages et inconvénients de la prothèse amovible transitoire, la prothèse partielle amovible d'usage à châssis métallique est caractérisée par un encombrement moindre par rapport à la résine. Cependant, cette solution reste inconfortable pour le patient. L'encombrement est disproportionné par rapport au remplacement d'une seule dent. L'impact psychologique demeure important, mal toléré et il confronte le patient au handicap de son édentement.

De plus, aucune arcade n'est naturellement préparée à recevoir une prothèse partielle amovible coulée, ce qui va imposer au praticien de faire les aménagements nécessaires à l'intégration de la prothèse : les améloplasties. Ces dernières sont indiquées afin de favoriser l'intégration de la prothèse et d'en guider son insertion et sa désinsertion. Le pronostic de la prothèse est amélioré mais cela implique donc un délabrement tissulaire.

#### Indications et contre-indications :

Ces prothèses vont trouver leur indication dans les cas où, pour des raisons médicales, biologiques, topographiques ou économiques, les solutions prothétiques fixes ou implanto-portées ne peuvent être envisagées. En présence de supports dentaires et muqueux de qualités, la prothèse partielle amovible ne présente que peu de contre-indications (110) :

- L'absence d'espace prothétique.
- Une allergie aux différents biomatériaux utilisés.

Avantages	Inconvénients
Assez simple à réaliser Traitement sans risque médical Relativement peu onéreuse Gestion des édentements plural	Amovible Encombrement important Patient confronté au handicap de son édentement Résultat dépendant de l'observance du port Hygiène bucco-dentaire plus délicate résultant de leur port Adaptation sur l'arcade peut nécessiter des délabrements dentaires Iatrogène sur le long terme pour les dents supports de crochets et le parodonte Non recommandée pour un édentement unitaire

Tableau 11 : Avantages et inconvénients de la prothèse amovible partielle (110).

## 2.2 Bridge dento-porté

Un bridge dento-porté prend appui sur les dents adjacentes à l'édentement. L'incisive centrale absente est remplacée par un élément intermédiaire qui représente la travée du bridge.

Il peut être totalement métallique, céramo-métallique (composé d'une structure métallique recouverte de céramique) ou composé uniquement de matériaux céramiques. La fixation de la prothèse aux dents piliers fait appel à des techniques telles que le scellement et le collage.

Indication : Le bridge est indiqué dans le traitement d'un édentement encastré, mais aussi, lorsque les solutions orthodontique ou implantaire sont impossibles ou différées.

Contre-indications absolues	Contre-indications temporaires
<p>Facteurs de pronostics prothétiques défavorables :</p> <ul style="list-style-type: none"><li>- Valeur des dents piliers insuffisantes : racines trop courtes, ratio couronne-racine &lt; 1/1, nombre de pilier insuffisant</li><li>- Maladie parodontale en stade avancée des dents piliers</li><li>- Dysfonction de l'appareil manducateur, courbes occlusales très perturbées</li><li>- Coût biologique trop élevé en regard des avantages recherchés (dents supports saines nécessitant un délabrement et possiblement une dévitalisation)</li><li>- Inadéquation de la solution prothétique à la demande du patient</li><li>- Patient non coopérant</li></ul>	<ul style="list-style-type: none"><li>- Pathologie évolutive de la denture</li><li>- Pronostics dentaires à réévaluer après traitement</li><li>- Désordre fonctionnel non traité</li><li>- Coûts socio-économiques trop élevés</li></ul>

Tableau 12 : Contre-indication absolues et temporaires, relatives aux bridges dento-portés.

Nous aborderons 4 types de bridges :

- Les bridges dits « conventionnels »
- Les bridges en extension, dit cantilever
- Les bridges collés
- Les bridges collés cantilever

### 2.2.1 Bridge conventionnel

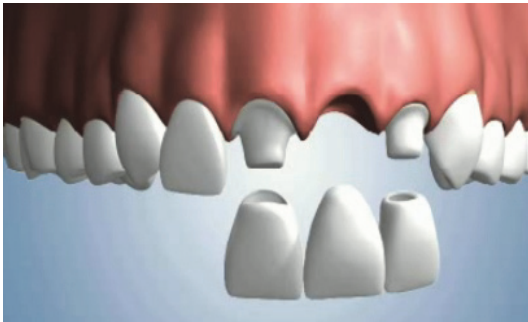

Figure 28 : Schéma illustrant un bridge conventionnel 11-(21)-22 (108).

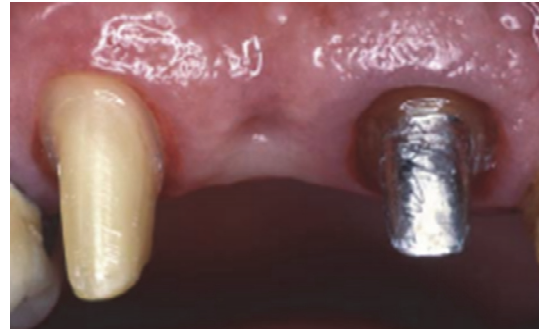

Figure 29 : Photographie témoignant du délabrement nécessaire à la préparation des dents piliers (107).

Il remplace l'incisive centrale en prenant appui obligatoirement sur des dents piliers bordant le secteur édenté.

L'insertion d'un bridge conventionnel étant vertical à l'axe des préparations corono-périphériques, les moignons devront être parallèles entre eux avec une convergence de 6 à 10° sans contre dépouille. (Figure 28 et 29). Les piliers seront préparés selon un concept d'homothétie par rapport à la forme coronaire initiale des dents et la préparation sera guidée par l'épaisseur nécessaire aux propriétés mécaniques et esthétiques du matériau de restauration utilisé pour la conception prothétique (111).

Sur un patient jeune avec un parodonte sain, les limites de préparation devront être enfouies pour éviter toute visibilité du joint dento-prothétique. Cependant, en cas de non-respect de l'espace biologique, ces limites infra-gingivales peuvent provoquer des récessions ou une inflammation chronique (111).

De nos jours, dans l'état actuel des connaissances et dans le respect du principe d'économie tissulaire (gradient thérapeutique), il est impensable de mutiler les dents adjacentes saines pour combler un édentement unitaire antérieur. Le bridge traditionnel peut donc constituer une solution prothétique lorsque les dents adjacentes à l'édentement présentent des reconstitutions préalables importantes (111).

### 2.2.2 Bridge en extension ou bridge cantilever

Le bridge en extension reprend les principes de préparation du bridge conventionnel.

Il se différencie du bridge conventionnel car il se compose d'un seul pilier de bridge et d'un seul intermédiaire de bridge (Figure 30). L'incisive centrale remplacée est donc un intermédiaire en « porte à faux ». C'est de là que provient l'appellation anglo-saxonne de « cantilever » (57,111).

Le choix de cette technique dépendra d'un bilan occlusal précis car ce porte à faux va imposer à l'unique pilier des contraintes importantes. Lors du bilan, si des contraintes occlusales accentuées et/ou d'éventuelles parafunctions sont mises en évidence, le bridge en extension sera déconseillé (57,111).

Le bridge cantilever a donc pour avantage d'être moins mutilant en évitant la préparation d'une autre dent ou en évitant la dépose d'une prothèse fixée déjà existante (111).

L'hygiène bucco-dentaire est facilitée par le passage aisé du fil dentaire sous l'intermédiaire de bridge (111).

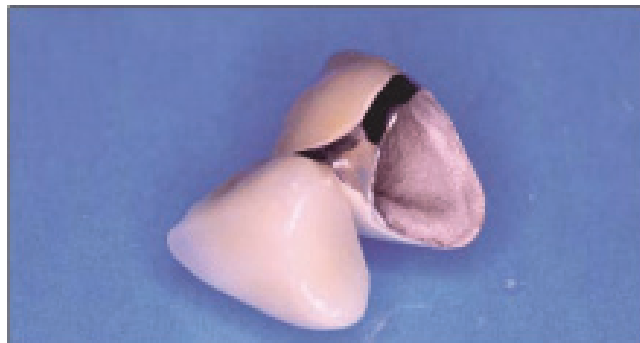

Figure 30 : Photographie illustrant un bridge cantilever avant sa pose (111).



### 2.2.3 Bridge collé

Le bridge collé est composé d'une dent intermédiaire et de deux ailettes qui sont collées sur les faces linguales des deux dents bordant l'édentement.

Les ailettes sont le plus souvent en métal. Mais avec le développement du collage et l'amélioration constante des propriétés mécaniques et optiques des vitrocéramiques renforcées au di-silicate de lithium, de nouveaux matériaux beaucoup plus esthétiques et biocompatibles sont utilisables dans notre pratique quotidienne. De plus, l'esthétique est toujours meilleure sur dents naturelles que sur dents prothétiques (Figure 31) (109,112).

C'est une solution conservatrice. Une préparation à minima est effectuée si la solution est temporaire en vue de la future pose d'implant. Elle demeure plus importante si la solution est choisie pour le long terme.

Cette préparation est variable selon l'espace disponible et le guidage antérieur (57,108,112,113).

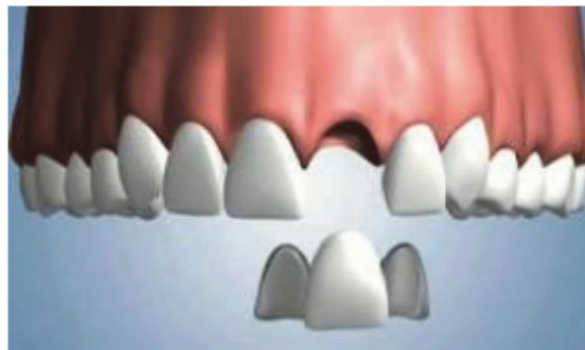

Figure 31 : Schéma illustrant un bridge collé deux ailettes avec 21 en intermédiaire (112).

Il existe des formes de bridge où les piliers ne sont pas préparés et les ailettes sont fixées directement sur l'émail (Figure 32) (111,112).




Figure 32 : Bridge collé antérieur sans préparations remplaçant la 11 et comprenant une anse palatine de liaison pour préserver l'esthétique du diastème inter incisif (111).

#### 2.2.4 Le bridge collé cantilever (ou en extension)

Le bridge collé cantilever se caractérise par une seule ailette, collée sur la face linguale d'une dent bordant l'édentement avec un intermédiaire en extension (Figure 33).

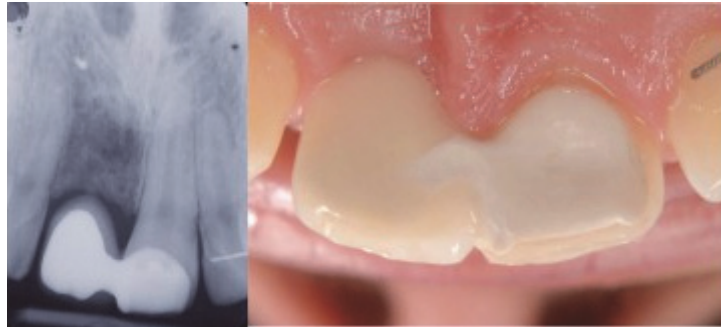


Figure 33 : Photographie et rétro-alvéolaire d'une bridge collé cantilever en place de 11 (114).

Il cumule les avantages de conservation tissulaire du bridge collé classique ainsi que ceux du bridge cantilever conventionnel. Il offre en plus une simplicité des procédures cliniques et une rapidité de mise en place par rapport aux techniques de référence.

Selon certains auteurs, l'utilisation d'un seul pilier diminuerait les forces s'exerçant sur l'ailette, contrairement aux bridges à deux ailettes, où la mobilité différentielle des deux piliers impliquerait plus de contraintes (augmentation du risque de décollement) (112).

Le bridge collé cantilever ne contentionne pas les dents et permet donc de ne pas bloquer la croissance transversale. C'est une très bonne alternative à la solution implantaire sur un patient chez qui il est difficile, voire illusoire, de déterminer avec précision l'âge de fin de croissance (109).

Sa mise en place nécessite un protocole de collage rigoureux et une surface de connexion d'au moins 12 mm<sup>2</sup> (109).

Le choix du point d'appui sur la centrale controlatérale par rapport à l'incisive latérale est à privilégier afin d'augmenter la surface de collage.

Après un traitement orthodontique, une hyperplasie gingivale est fréquente et pourra nécessiter une petite gingivectomie afin de récupérer suffisamment de surface pour le collage de l'ailette.

Les succès thérapeutiques sont plus fréquents avec la solution du bridge collé qu'avec la solution implantaire du fait de complications moins fréquentes. Le phénomène d'éruption continue est un facteur primordial à prendre en compte lors d'une réhabilitation implanto-portée (115).

### 2.2.5 Intégration esthétique et parodontale de l'intermédiaire de bridge remplaçant l'incisive perdue

L'intégration esthétique, phonétique et parodontale d'un bridge antérieur est un objectif difficile à atteindre.

Le profil d'émergence de l'incisive centrale remplacée devra être travaillé pour éviter l'impression d'un « inter » posé sur le sommet de la crête et pour optimiser la dimension esthétique et biologique. Cette optimisation des tissus mous au niveau de l'intermédiaire de bridge peut se réaliser par une technique dite d'« Ovalisation » (ou Oval pontic en anglais) du sommet crestal (Figure 34) (109).

Cette technique est réalisable si :

- la variation du volume tissulaire n'est pas excessive cliniquement et radiologiquement.
- les tissus mous sont suffisamment épais, c'est-à-dire 3 mm minimum mesurables à la sonde parodontale entre le sommet de la crête et la muqueuse.

Le niveau de profondeur de l'« ovalisation crestale » est déterminé par la situation attendue au niveau de la ligne du collet de l'intermédiaire de bridge remplaçant l'incisive centrale perdue, par rapport à l'incisive centrale controlatérale (109).

Si les conditions sont réunies, les tissus sont sculptés en forme de cratère avec une fraise boule ou ovoïde. Une cicatrisation guidée sera ensuite réalisée à l'aide d'un intermédiaire de bridge ovoïde ou d'une gouttière transparente avec une dent de commerce rebasée et dont la forme est idéale dans la zone cervicale (109).

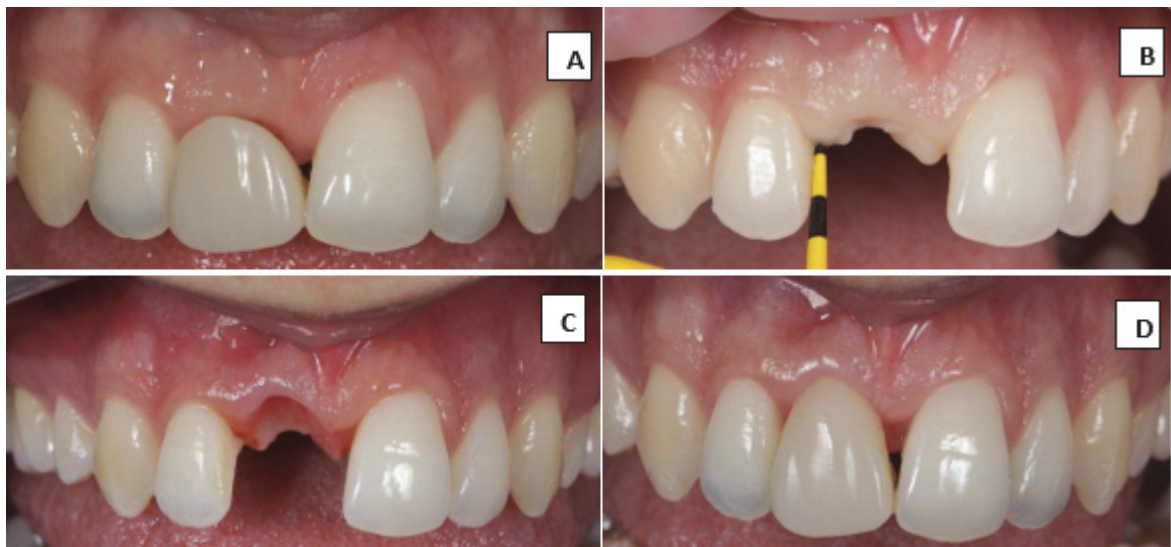

Figure 34 : A : Situation en préopératoire d'un bridge collé provisoire semblant être posé sur la crête édenté ; B : Mesure de l'épaisseur de gencive ; C : Situation de l'écrin gingival après cicatrisation guidée ; D : Situation finale avec intermédiaire 11 sertie dans son écrin gingival (Courtoisie du Docteur F. Le Bigot).

2.2.6 Avantages et inconvénients des différentes solutions de bridges dento-portés

	Avantages	Inconvénients
Bridge conventionnel	<ul style="list-style-type: none"> <li>- Recul clinique important</li> <li>- Résistance mécanique importante</li> </ul>	<ul style="list-style-type: none"> <li>- Délabrant</li> <li>- Enfouissement des limites dans un souci esthétique</li> </ul>
Bridge cantilever	<ul style="list-style-type: none"> <li>- Une seule dent pilier : préservation tissulaire, conservation d'une prothèse fixée déjà existante</li> <li>- Diastème pouvant être préservé</li> </ul>	<ul style="list-style-type: none"> <li>- Enfouissement des limites dans un souci esthétique</li> <li>- Contraintes mécaniques augmentées</li> </ul>
Bridge collé	<ul style="list-style-type: none"> <li>- Préparation « à minima »</li> <li>- Rapidité de mise en place et relative simplicité des procédures cliniques par rapport aux bridges conventionnels</li> <li>- Amélioration de l'esthétique</li> </ul>	<ul style="list-style-type: none"> <li>- Protocole de collage rigoureux</li> <li>- Risque carieux accru en cas de décollement partiel non constaté</li> </ul>
Bridge collé cantilever	<ul style="list-style-type: none"> <li>- Préservation tissulaire maximale par rapport aux autres solutions prothétiques</li> <li>- Relative simplicité des procédures et rapidité de mise en place</li> <li>- Amélioration de l'esthétique</li> <li>- Diastème pouvant être préservé</li> <li>- Moins de contraintes subies que le bridge collé 2 ailettes</li> <li>- Conservation prothèse fixée déjà existante</li> </ul>	<ul style="list-style-type: none"> <li>- Protocole de collage rigoureux</li> <li>- Contraintes mécaniques augmentées</li> </ul>

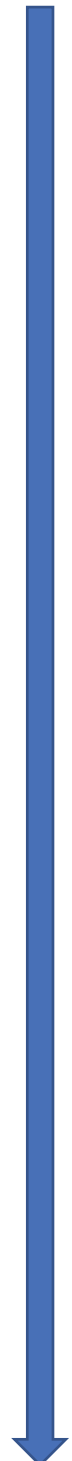

Tableau 13 : Avantages et inconvénients des différentes solutions de bridges dento-portés.

Economie tissulaire

### **3. Solution implantaire**

Pour le remplacement de l'incisive centrale, l'implant est une solution de choix dans l'arsenal thérapeutique moderne. Le taux de réussite de ce type de traitement n'est plus à démontrer. Cependant, une mauvaise analyse de la situation et une erreur de projet peuvent conduire à des échecs.

Le bilan pré-implantaire comporte différentes phases, telles que l'écoute du patient, le questionnaire médical, l'examen clinique et le projet prothétique.

L'examen du site implantaire est une étape importante qui doit mettre en évidence différents états cliniques anatomiques, physiologiques ou pathologiques pouvant influencer le traitement implantaire. L'observation du site implantaire se fait sur plusieurs critères : l'occlusion, l'espace disponible au niveau coronaire dans les trois dimensions, le parodonte et le volume osseux.

Comme pour tout traitement, le patient doit être pris en charge pour l'enseignement de l'hygiène et du contrôle de plaque. Cet enseignement doit exister dans tous les cas, y compris chez le patient sain afin de maintenir une situation propice au succès implantaire.

La chirurgie implantaire nécessite un protocole chirurgical avec une asepsie stricte (116).

Sur le plan général, on vérifiera à nouveau l'absence de toute contre-indication absolue ou relative physique et/ou psychologique (Tableau 14) :

Les contre-indications absolues	Les contre-indications relatives
<ul style="list-style-type: none"><li>• Les cardiopathies à haut risque d'endocardite infectieuse,</li><li>• Les infarctus récents,</li><li>• Les insuffisances cardiaques sévères,</li><li>• Les déficits immunitaires congénitaux et acquis (SIDA),</li><li>• Les patients traités par immunosuppresseur ou corticoïde au long cours,</li><li>• Les affections nécessitant ou devant nécessiter une transplantation d'organe,</li><li>• Les cancers en évolutions, les affections du métabolisme osseux</li></ul>	<ul style="list-style-type: none"><li>• Le diabète,</li><li>• La grossesse</li><li>• L'insuffisance coronarienne, angor</li><li>• Les traitements par anticoagulant</li><li>• Les maladies auto-immunes</li><li>• La séroposivité</li><li>• Le tabagisme important</li><li>• Les maladies psychiatriques, les troubles psychologiques</li><li>• La toxicomanie et l'éthylisme</li><li>• L'irradiation cervico-faciale</li><li>• L'âge du patient</li></ul>

Tableau 14 : Contre-indications absolues et relatives de la chirurgie implantaire d'après (28,57,74).

### 3.1 Enjeux actuel de l'implantologie

Les études récentes montrent un taux de réussite implantaire fiable. C'est le cas notamment dans cette étude rétrospective réalisée en Italie de 2004 à 2012 : pour un total de 13 147 implants posés sur 4 316 patients, un taux de survie implantaire de 96.5% est observé sur les patients de moins de 30 ans. (117).

L'enjeu majeur de l'implantologie n'est plus l'ostéo-intégration mais l'intégration esthétique de la restauration.

L'International Team for Implantology (ITI) nous recommande l'utilisation de la classification SAC. Elle permet, en fonction des critères recueillis lors de l'examen, d'orienter le praticien dans sa prise de décision et d'anticiper les aménagements pré-implantaires nécessaires en fonction du degré de difficulté du projet prothétique.

La classification SAC est une classification des procédures implantaires en trois catégories : simple, avancée et complexe (Tableau 15) (118,119).

Facteurs de risques esthétiques	Faibles	Moyens	Elevés
Etat médical	Patient en bonne santé, coopérant, avec un système immunitaire intact		Déficit immunitaire
Tabagisme	Non-fumeur	Fumeur léger (<10 cigarettes/jour)	Gros fumeur (>10 cigarettes/jour)
Demande esthétique du patient	Modérée	Moyenne	Elevée
Ligne du sourire	Basse	Moyenne	Haute
Biotype gingival	Peu festonné, épais	Moyenne festonné, épaisseur moyenne	Très festonné, fin
Anatomie coronaire	Rectangulaire		Triangulaire
Infection sur le site de l'implant	Non	Chronique	Aigüe
Niveau osseux au niveau des dents adjacentes	< 5 mm par rapport au point de contact	5.5 à 6.5 mm par rapport au point de contact	≥ à 7mm par rapport au point de contact
Présence de restauration sur les dents adjacentes	Absence		Présence
Largeur de l'espace édenté	1 dent (≥ 7 mm)	1 dent (≤ 7mm)	2 dents ou plus
Anatomie des tissus mous	Tissus mous préservés		Défauts des tissus mous
Anatomie osseuse de la crête alvéolaire	Crête alvéolaire préservée	Déficit osseux horizontal	Déficit osseux vertical

Tableau 15 : Evaluation du risque de la classification SAC d'après (118,119).

A la suite de la luxation totale traumatique de l'incisive centrale, de la cicatrisation par seconde intention de l'alvéole dentaire, puis d'une période de temporisation, l'os alvéolaire a subi une résorption due à une activité ostéoclastique intensifiée par la perte de la dent. Cette résorption nous confronte cliniquement à un déficit osseux horizontal et vertical plus ou moins important, ayant une conséquence directe sur l'esthétique et sur les possibilités de traitement.

Une analyse rigoureuse est nécessaire afin d'évaluer la nécessité de chirurgies pré-implantaires. Les chirurgies pré-implantaires peuvent être nécessaires afin de modifier localement le biotype gingival et de recréer un volume osseux favorable pour la future réhabilitation prothético-implantaire.

De ce fait, en plus d'un examen global, plusieurs paramètres sont à prendre en considération afin d'obtenir le meilleur résultat.

### 3.2 Analyse des pertes ostéo muco-gingivales au niveau de l'incisive centrale perdue

#### 3.2.1 Evaluation de la perte de substance alvéolaire

La classification de Seibert (1983) permet de répertorier les différentes pertes de substances alvéolaires basées sur la forme tridimensionnelle du défaut (Figure 35) (120) :

- Classe 0 : aucun défaut alvéolaire
- Classe I : perte d'épaisseur des tissus osseux, hauteur normale
- Classe II : perte de hauteur des tissus osseux, épaisseur normale
- Classe III : combinaison de perte de hauteur et d'épaisseur des tissus

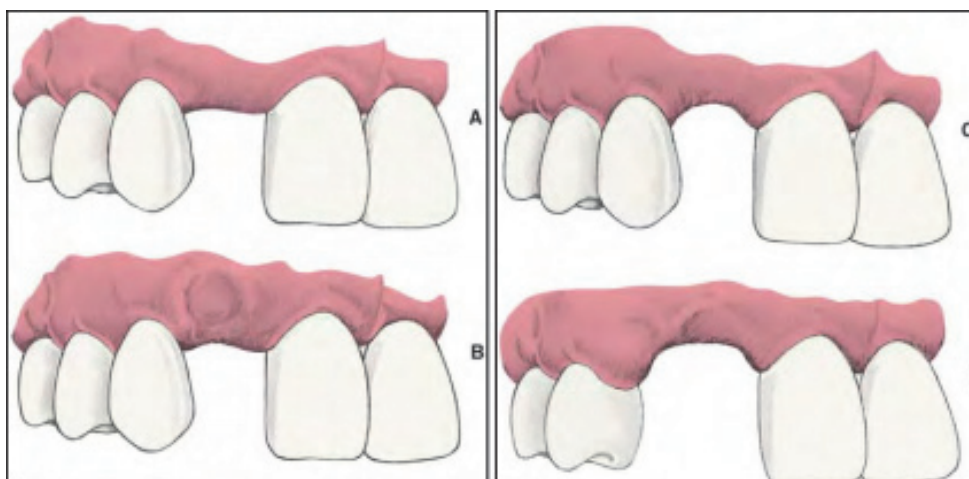


Figure 35 : Classification de Seibert A. Classe 0 : aucun défaut alvéolaire. B. Classe I : défaut osseux horizontal. C. Classe II : défaut osseux vertical. D. Classe III : défaut osseux horizontal et vertical.(103,104)

La forme de la crête édentée est le résultat de la succession des différentes étapes de la cicatrisation après la perte de l'incisive centrale.

### 3.2.2 Evaluation de la perte des tissus mous : La papille interdentaire

La papille interdentaire est une zone particulière de la gencive à évaluer avec une grande attention. Elle correspond à l'extension de la gencive libre marginale sous le point de contact.

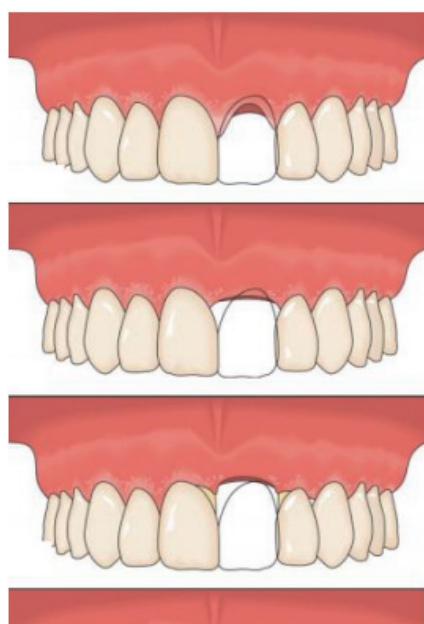
Dans les cas où le patient découvre les embrasures cervicales dentaires, l'intégrité de la papille interdentaire est un des critères esthétiques à prendre en compte. En cas de disparition de cette papille, il va se former des « triangles noirs » inesthétiques au niveau des embrasures (8).

Il existe plusieurs classifications de la perte de hauteur des papilles, nous nous intéresserons ici à celle de Palacci et Erickson.

La classification de Palacci et Ericsson est initialement à but de chirurgie implantaire et permet de visualiser le résultat final, de comprendre les limites de la pose d'implants et de choisir les options de traitements pré-implantaires appropriées afin d'obtenir les meilleurs résultats fonctionnels et esthétiques possibles.

Toutefois, cette classification à visée diagnostic peut être étendue aux autres solutions thérapeutiques.

Cette classification est basée sur la perte de tissus durs et mous. Les pertes papillaires horizontales et verticales sont distinguées l'une de l'autre (Figure 36 et 37) (121).



#### Perte verticale :

- Classe I : présence de papilles au niveau des faces proximales des dents adjacentes
- Classe II : absence de papilles mais pas de diminution du niveau d'attache des dents adjacentes
- Classe III : diminution du niveau d'attache des dents adjacentes
- Classe IV : édentement plural

Figure 36 : Classification de Palacci et Ericsson, composante horizontale (2001) (108)



Perte horizontale :

- Classe A : tissu intact ou légèrement réduit
- Classe B : perte tissulaire limitée
- Classe C : perte tissulaire sévère
- Classe D : perte extrême, souvent associée à une quantité limitée de muqueuse attachée.

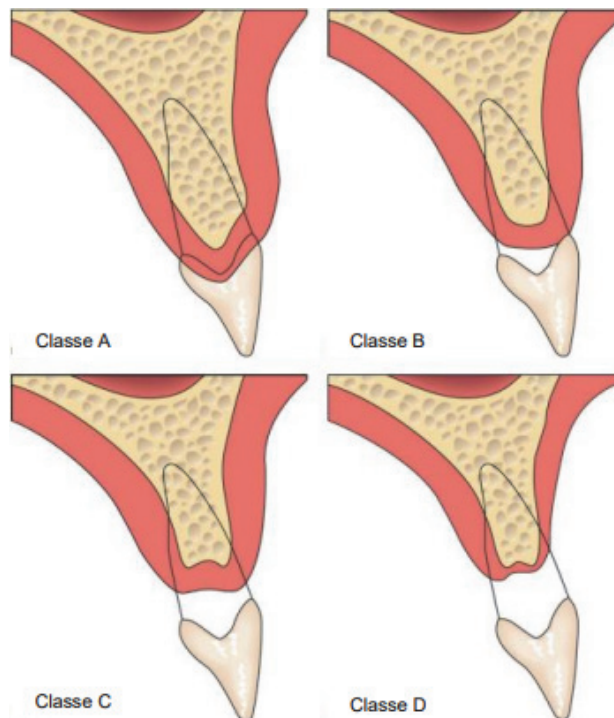


Figure 37 : Classification de Palacci et Ericsson, composante horizontale (2001) (108)

Cette classification nous orientera sur la nécessité ou non de pratiquer un acte chirurgical avant la reconstitution (121) :

- Les classes I-A ne nécessiteront pas d'intervention,
- Les classes II-B seront traitées par guidage tissulaire ou en cas de phénotype fin, par augmentation tissulaire,
- Les classes III-C nécessiteront une chirurgie plastique additive,
- Les classes IV-D seront associées à un traitement prothétique adéquat en plus de la chirurgie plastique d'apport,

Plus la réduction du volume papillaire est importante et le niveau d'attache coronaire apical, plus le pronostic d'augmentation verticale complète est mauvais et le résultat esthétique difficile à obtenir.

L'examen de la crête édentée doit être replacé dans son contexte esthétique, comme son rapport avec la lèvre supérieure lors du sourire par exemple, et guider la pratique.

### 3.3 Chirurgies pré-implantaires

Les chirurgies pré-implantaires vont avoir comme objectifs de maintenir et/ou de recréer le volume et l'architecture des tissus ostéo-muco-gingivaux.

Elles permettent la possibilité de la pose de l'implant dans une position adéquate à la stabilité et à la pérennité des résultats.

Un implant bien placé dans les sens mesio-distal, apico-coronaire et labio-palatin conduit à une restauration implantaire esthétique réussie.

Il doit y avoir une bonne communication entre le chirurgien et le clinicien restaurateur en ce qui concerne ce bon positionnement (122).

#### 3.3.1 Gestion des tissus mous

Le biotype parodontal est un facteur indispensable à prendre en compte lors de notre analyse. Il est divisé en trois catégories : fin, épais ou intermédiaire. Plus le biotype est fin, plus la chirurgie laisse des cicatrices et plus le risque de récession est élevé.

Une chirurgie plastique parodontale d'apport de gencive kératinisée et/ou de tissu conjonctif est souvent proposée afin de modifier localement le biotype et de recréer un environnement favorable pour la future réhabilitation prothétique (119).

Cette chirurgie peut être envisagée aux différents stades du plan de traitement implantaire et fait appel aux différentes techniques de lambeaux et de greffes permettant la préservation et l'amélioration des tissus mous.

La qualité des résultats obtenus par ces différents aménagements reste dépendante des biotypes tissulaires. Le taux de succès de ces chirurgies est plus élevé chez les patients présentant un biotype parodontal épais (28).

#### 3.3.2 Gestion de la perte osseuse

Face à une insuffisance osseuse du maxillaire, une augmentation verticale et/ou transversale de la crête alvéolaire peut être envisagée pour positionner correctement l'implant.

Plusieurs techniques sont décrites en fonction du défaut, allant des techniques de régénération osseuse guidée (associée ou non aux techniques de distraction osseuse) aux greffes d'apposition (en onlay). Les techniques de greffes varient aussi par l'origine de l'os greffé. On distinguera ainsi les autogreffes, les xéno-greffes, l'allogreffe ou les greffes de synthèse (32,123).

Bien que l'os autogène soit considéré comme le matériau de greffe idéal avec son potentiel ostéogène, ostéoinducteur, et ostéoconducteur, il présente la nécessité d'un premier site opératoire pour prélever le greffon. Cela entraîne un risque infectieux plus élevé (la morbidité est le principal inconvénient), des douleurs et donc un inconfort pour le patient. De plus, si le prélèvement est extra oral (os temporal, os iliaque), il nécessite d'être réalisé en milieu hospitalier, ce qui exige une motivation forte du patient (124).

### 3.4 Le comportement implantaire

Un implant n'est pas une dent naturelle et par conséquent, ne se comporte pas comme telle. En effet, il ne suit pas les déplacements dentaires pendant la croissance. Il peut être assimilé à une dent ankylosée au sein d'une structure osseuse non figée, ce qui nuit à la croissance dans les trois dimensions de l'espace.

Cette caractéristique a deux conséquences majeures :

- La perturbation de la formation de l'os alvéolaire dans la zone concernée
- Le risque d'infraclusion de la couronne sur implant

En cas d'implantation pendant la croissance, le résultat sera iatrogène, peu fiable et peu reproductible. Des études nous montrent que l'implant peut se retrouver avec un décalage vertical par rapport aux dents voisines, donnant cliniquement l'impression d'une réingression/enfouissement si le procès alvéolaire s'est, lui, égressé. Le déplacement dentaire vertical sur la période 9 ans-25 ans est de l'ordre de 6 mm pour les incisives maxillaire (125).

L'implant peut également se retrouver avec un décalage horizontal, donnant cliniquement l'impression d'une migration linguale si les dents se sont vestibulo-versées. Le déplacement dentaire horizontal sur la période 9 ans-25 ans est de l'ordre de 2.5 mm (125).

Le déplacement relatif peut combiner ingression et égression linguale. Dans tous les cas, c'est l'ensemble dento-alvéolaire qui se déplace.

Il est donc impératif de déterminer la fin du pic de croissance par des analyses céphalométriques répétées pour pouvoir poser un implant dans des conditions optimales (126).

Il faudra toutefois rester vigilant. En effet, des études réalisées chez des adultes entre 20 et 40 ans ont montré un phénomène d'éruption continue.

#### 3.4.1 L'éruption continue

Ce phénomène consiste en une légère éruption dentaire continue allant de 0,07 à 0,1 mm chaque année.

Pour Thilander, la valeur moyenne serait de 0,13 mm par an. Cependant, pour certains cas de son échantillon d'étude, l'infraclusion, après sept ans, était de 2,2 mm, alors que le patient n'avait pas augmenté en taille (127).

Chez certains patients, le phénomène est négligeable alors que chez d'autres, il est rapide et important. Dans tous les cas, il touche 70 à 80 % des patients dans les secteurs antérieurs quel que soit l'âge et le sexe. Il semblerait que les femmes soient plus touchées que les hommes et que l'amplitude dans les décalages implants-dents adjacentes soient amplifiés chez le type dolichofacial (Figure 38) (43).

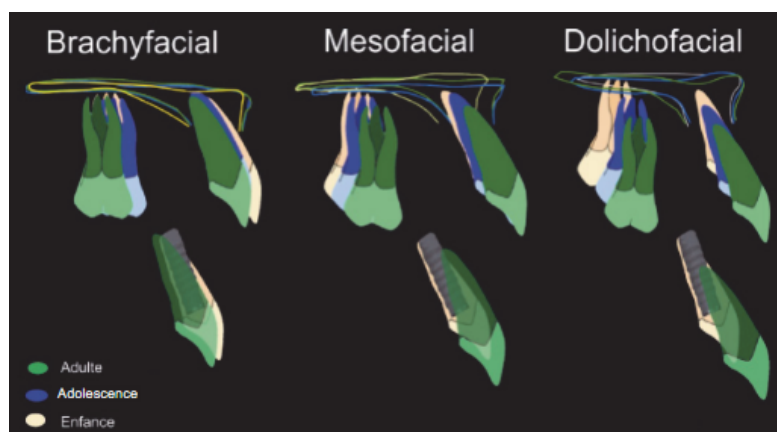


Figure 38 : Représentation schématique de la croissance, en fonction de la typologie, et ses conséquences sur la position d'un implant antérieur (43).

Une croissance condylienne tardive peut éventuellement se rajouter à ce problème d'infra-position (128).

Ce phénomène d'éruption continue peut engendrer un défaut esthétique au fil des années, en particulier dans la situation où une incisive centrale est remplacée de manière unilatérale. Bien évidemment, plus le patient aura un sourire gingival, plus ce défaut pourra être visible.

En vue de résultats fiables et durables, on cherchera donc à retarder le plus possible la mise en place de l'implant et on veillera à bien informer le patient des risques d'infra-position de celui-ci (Figure 39 et 40).

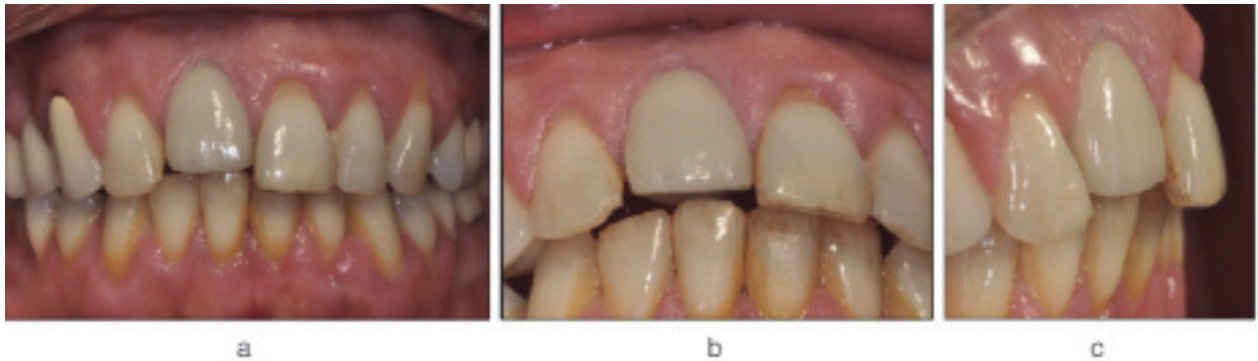

Figure 39 : Patiente de 64 ans présentant un implant en position de 11. Après 22 ans, les décalages des bords libres et des collets sont importants. Le décalage est associé à une infraclusion et une position plus palatine de la couronne implanto-portée (43).

Actuellement, il est commun de dire que la pose d'implants dentaires pourra se faire pour les filles en fin de croissance (18-20 ans) et légèrement plus tard pour les garçons. Cependant, au vue des variations des résultats avant et après 30 ans, certains auteurs suggèrent de réaliser la pose après 30 ans chez les patients à risques (jeune, femme, type dolichofacial), en soulignant la difficulté d'acceptation d'un traitement si tardif pour un jeune patient qui attend déjà depuis longtemps (43).

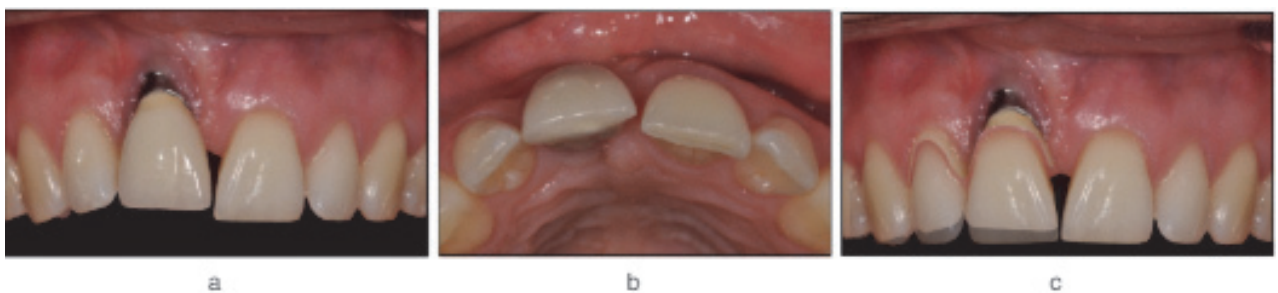


Figure 40 : Patiente de 26 ans présentant un implant posé il y a huit ans en position de 11. Présence d'un décalage important des bords libres et des collets. La position de la couronne a été déplacée vers le vestibule, et une récession gingivale est visible. La superposition photographique en symétrie met en évidence un décalage important sur l'implant de 11, mais également sur 12 (43).

### 3.5 Tableau récapitulatif des avantages et inconvénients de la prothèse implantaire

Avantages	Inconvénients
Solution fixe à encombrement minime	Traitement invasif et tardif, pouvant le rendre difficile à accepter
Impact psychologique positif	Nécessite la fin de croissance
Economie tissulaire car non délabrant pour les dents adjacentes	Protocole chirurgicale avec asepsie stricte
Conservation possible des prothèses déjà existantes	Couteux
Stimulation mécanique de l'os alvéolaire	Si croissance résiduelle, incertitude quant à l'esthétique future
	Mouvement/déplacement de la dent impossible car comportement ankylotique

*Tableau 16 : Tableau récapitulatif des avantages et inconvénients de la prothèse implantaire.*

## VII/ Tableau comparatif des solutions thérapeutiques à moyen et long terme

	Fermeture Orthodontique	Auto transplantation	PPA d'usage	Bridge classique	Bridge collé Cantilever	Solution implantaire
Intégrité de l'arcade dentaire/économie tissulaire	Coronoplastie	Préservée	Aménagement amélaire	Délabrant	Préparation à minima	Préservée
Chronologie de réalisation	En cours de croissance	En cours de croissance	Fin de croissance	Fin de croissance	Fin de croissance	Fin totale de croissance
Traitement orthodontique	En une phase	En une phase	En deux temps	En deux temps	En deux temps	En deux temps
Gestion de l'espace en période de croissance	Dent naturelle	Dent naturelle	Dent prothétique	Dent prothétique	Dent prothétique	Dent prothétique
Croissance de l'os alvéolaire	Conservée	Conservée	Stoppée	Stoppée	Stoppée	Stoppée
Dépendant de la conservation de l'os	Oui	Oui	Non	Non	Non	Oui
Stimulation os alvéolaire, préservation capital osseux	Oui	Oui	Non	Non	Non	Oui
Encombrement	Minimum	Minimum	Maximum	Minimum	Minimum	Minimum
Mobilité dentaire	Physiologique	Physiologique	Amovible	Contention	Physiologique	Comportement ankylotique
Conditions pour une bonne hygiène post traitement	Bonne	Bonne	Moyenne	Moyenne	Bonne	Bonne
Esthétique relative	Satisfaisante	Satisfaisante	Moyenne	Satisfaisante	Satisfaisante	Difficile
Taux de survie à 10 ans en %	79	81	De 30 à 76	89	De 64 à 96	De 80.4 à 94.1
Impact psychologique post traitement	Excellent	Excellent	Bon	Excellent	Excellent	Excellent
Coût relatif	Faible	Faible	Faible	Elevée	Elevée	Très élevée

Tableau 17 : Tableau comparatif des solutions thérapeutiques à moyen et long terme (16,110,112,129).

## Conclusion

La perte précoce de l'incisive centrale présente des enjeux majeurs, notamment sur des plans fonctionnels, esthétiques et psycho-comportementaux avec un patient grandissant à la fois physiquement mais aussi mentalement. C'est une situation complexe à gérer pour le praticien qui doit faire face à une croissance alvéolaire continue, une éruption des dents voisines, aux possibles problèmes orthodontiques présents et à la nécessité de préserver la structure parodontale de la dent manquante jusqu'à l'âge adulte.

Aux vues de ces enjeux et de leurs répercussions potentielles dues à l'absence de traitement sur un secteur esthétique, l'abstention thérapeutique n'est pas une option. Une véritable réflexion clinique pluridisciplinaire doit être entreprise afin d'établir un plan de traitement individualisé et de gérer le remplacement prothétique afin d'optimiser le résultat à l'âge adulte. Le choix de la meilleure option thérapeutique ne peut se faire qu'après un examen clinique rigoureux à travers lequel les paramètres décisionnels devront être analysés. Toutefois, ce choix n'est pas si simple dans certaines situations. Dans ces cas, il faudra toujours se demander quels sacrifices sont acceptables pour compenser cet édentement. Enfin, il faut se rappeler que nos traitements ont pour objectif de satisfaire les demandes et les besoins présents de nos patients, tout en tenant compte de l'avenir.

Le traitement idéal est généralement l'option la plus conservatrice, où les exigences esthétiques et fonctionnelles sont remplies. Le tableau comparatif des avantages et inconvénients de chaque solution de remplacement nous montre la difficulté de choisir le traitement idéal pour notre patient. Il faut garder à l'esprit que, quelle que soit la solution envisagée, elle ne sera jamais qu'un compromis.

Dans un tel contexte, il apparaît que le premier traitement est la prévention. L'utilisation de protège-dents dans les sports de contact doit aussi faire partie des recommandations que doivent donner les praticiens, et, en particulier, les pédodontistes aux jeunes patients.

Il est important de souligner que la concertation des différents intervenants (orthodontiste, dentiste-prothésiste, parodontologiste, implantologiste) est indispensable à la réalisation et à la stabilité du traitement. Chaque solution comporte des avantages et des inconvénients et chaque cas clinique est un cas particulier.

## BIBLIOGRAPHIE

1. Nolla CM. The Development of the Permanent Teeth. *Journal of dentistry for children*. 1960;254:66.
2. Opsahl Vital S. Formation et physiologie de la dent permanente immature : les répercussions cliniques. *Réalités Cliniques*. 2012;(4).
3. Kaste LM, Gift HC, Bhat M, Swango PA. Prevalence of Incisor Trauma in Persons 6 to 50 Years of Age: United States, 1988–1991. *Journal of Dental Research*. 1 févr 1996;75:696–705.
4. Diangelis AJ, Andreasen JO, Ebeleseder KA, Kenny DJ, Trope M, Sigurdsson A, et al. International Association of Dental Traumatology guidelines for the management of traumatic dental injuries: 1. Fractures and luxations of permanent teeth. *Dent Traumatol*. févr 2012;28(1):2–12.
5. Dua R, Sharma S. Prevalence, causes, and correlates of traumatic dental injuries among seven-to-twelve-year-old school children in Dera Bassi. *Contemp Clin Dent*. 2012;3(1):38–41.
6. Wilson S, Smith GA, Preisch J, Casamassimo PS. Epidemiology of dental trauma treated in an urban pediatric emergency department. *Pediatr Emerg Care*. févr 1997;13(1):12–5.
7. Järvinen S. Incisal overjet and traumatic injuries to upper permanent incisors. A retrospective study. *Acta Odontol Scand*. 1978;36(6):359–62.
8. Marcenes W, al Beiruti N, Tayfour D, Issa S. Epidemiology of traumatic injuries to the permanent incisors of 9-12-year-old schoolchildren in Damascus, Syria. *Endod Dent Traumatol*. juin 1999;15(3):117–23.
9. Kindelan SA, Day PF, Kindelan JD, Spencer JR, Duggal MS. Dental trauma: an overview of its influence on the management of orthodontic treatment. Part 1. *J Orthod*. juin 2008;35(2):68–78.
10. Altun C, Ozen B, Esenlik E, Guven G, Gürbüz T, Acikel C, et al. Traumatic injuries to permanent teeth in Turkish children, Ankara. *Dent Traumatol*. juin 2009;25(3):309–13.
11. Flores MT, Andersson L, Andreasen JO, Bakland LK, Malmgren B, Barnett F, et al. Guidelines for the management of traumatic dental injuries. II. Avulsion of permanent teeth. *Dent Traumatol*. juin 2007;23(3):130–6.
12. Andreasen JO, Lauridsen E, Gerds TA, Ahrensburg SS. Dental Trauma Guide: a source of evidence-based treatment guidelines for dental trauma. *Dent Traumatol*. avr 2012;28(2):142–7.
13. Brüllmann D, Schulze RK, d'Hoedt B. The Treatment of Anterior Dental Trauma. *Dtsch Arztebl Int*. août 2011;108(34–35):565–70.
14. Andreasen JO, Borum MK, Jacobsen HL, Andreasen FM. Replantation of 400 avulsed permanent incisors. 1. Diagnosis of healing complications. *Dental Traumatology*. avr 1995;11(2):51–8.
15. Sethi N, Shanthraj SL, Muraleedharan M, Mallikarjuna R. Modified Nance palatal arch appliance for anterior tooth replacement. *BMJ Case Rep*. 2013;
16. Machado LA, do Nascimento RR, Ferreira DMTP, Mattos CT, Vilella OV. Long-term prognosis of tooth autotransplantation: a systematic review and meta-analysis. *Int J Oral Maxillofac Surg*. mai 2016;45(5):610–7.
17. Campbell KM, Casas MJ, Kenny DJ. Development of ankylosis in permanent incisors following delayed replantation and severe intrusion. *Dental Traumatology*. juin 2007;23(3):162–6.
18. Heithersay G. Management of tooth resorption. *Australian Dental Journal*. mars 2007;52:S105–21.
19. Trope M. Root Resorption due to Dental Trauma. *Endodontic Topics*. mars 2002;1(1):79–100.



20. Charpentier V, Makaremi M, Brondeau F de. Autotransplantation d'une incisive maxillaire et prise en charge orthodontique : à propos d'un cas. *L'Orthodontie Française*. déc 2017;88(4):333-41.
21. Magne P, Belser U. Chapitre 1 : Dent naturelle et principe biomimétique. In: *Restaurations adhésives céramiques sur dents antérieures : approche biomimétiques*. Quintessence international; 2003.
22. Tomlinson RE, Silva MJ. Skeletal blood flow in bone repair and maintenance. *Bone Res*. 31 déc 2013;1(4):311-22.
23. Gibon E, Lu LY, Nathan K, Goodman SB. Inflammation, ageing, and bone regeneration. *J Orthop Translat*. 15 mai 2017;10:28-35.
24. Obert L, Couesmes A, Julien P, Garbuio P, Tropet Y. Facteurs de la consolidation osseuse. In: *réparation tissulaires à la jambe : De l'os à la peau*. Springer; 2012. p. 101-17. (Approche pratique en orthopédie-traumatologie).
25. Stahl SS. Repair Potential of the Soft Tissue-Root Interface. *Journal of Periodontology*. 1 sept 1977;48(9):545-52.
26. Araújo MG, Lindhe J. Dimensional ridge alterations following tooth extraction. An experimental study in the dog. *J Clin Periodontol*. févr 2005;32(2):212-8.
27. Schropp L, Wenzel A, Kostopoulos L, Karring T. Bone healing and soft tissue contour changes following single-tooth extraction: a clinical and radiographic 12-month prospective study. *Int J Periodontics Restorative Dent*. août 2003;23(4):313-23.
28. Mainjot A. Gestion implantaire de l'édentement unitaire dans le secteur esthétique : une approche visant à optimiser les tissus Partie II : aspects prothétiques. *Réalités Cliniques*. 3 avr 2015;26.
29. Amler MH. The time sequence of tissue regeneration in human extraction wounds. *Oral Surgery, Oral Medicine, Oral Pathology*. 1 mars 1969;27(3):309-18.
30. Hansson S, Halldin A. Alveolar ridge resorption after tooth extraction: A consequence of a fundamental principle of bone physiology. *J Dent Biomech*. 16 août 2012;3:8.
31. Sikkou K, Abdelkoui A, Merzouk N, Berrada S. Prévenir la résorption osseuse pour une meilleure intégration des réhabilitations prothétiques amovibles complètes. *Actualités Odonto-Stomatologiques*. déc 2016;(280):2.
32. Fouad K, Antoun H, Missika P. Biology and physiology of the implant bone site. In: *Bone Augmentation in Oral Implantology*. Quintessence publishing. Khouri, Hadi, Fouad, Antoun, Patrick; 2006.
33. Atwood DA. Some clinical factors related to rate of resorption of residual ridges. *J Prosthet Dent*. août 2001;86(2):119-25.
34. Atwood DA. Reduction of residual ridges: A major oral disease entity. *Journal of Prosthetic Dentistry*. 1 sept 1971;26(3):266-79.
35. Avila-Ortiz G, Elangovan S, Kramer KWO, Blanchette D, Dawson DV. Effect of Alveolar Ridge Preservation after Tooth Extraction. *J Dent Res*. oct 2014;93(10):950-8.
36. Björk A, Skieller V. Growth of the maxilla in three dimensions as revealed radiographically by the implant method. *Br J Orthod*. avr 1977;4(2):53-64.
37. Beccuti G, Ghizzoni L. Normal and Abnormal Puberty. *Endotext*. 2015. [en ligne] Disponible sur : [www.ncbi.nlm.nih.gov](http://www.ncbi.nlm.nih.gov) (Consulté le 19/12/2018)
38. Tanner JM, Whitehouse RH, Marubini E, Resele LF. The adolescent growth spurt of boys and girls of the Harpenden growth study. *Ann Hum Biol*. mars 1976;3(2):109-26.

39. Davarpanah M, Szmulker-Moncler S, Rajzbaum P, Davarpanah K, Demurashvili G. Implants chez le jeune patient. In: Manuel d'implantologie clinique. 3e édition. CDP; 2012. (JPIO).
40. Decade3d. Illustration de l'os maxillaire. 2018. 123rf [banque d'images] [cité 7 déc 2018]. Disponible sur : <https://www.123rf.com/>
41. Société française d'orthopédie dento-faciale (SFODF). La croissance du visage en orthodontie SFODF. [En ligne]. Disponible sur : [www.sfodf.org](http://www.sfodf.org) (Consulté le 27/09/18)
42. Lautrou A. Croissance et morphogenèse du squelette cranio-facial Applications en orthopédie dento-faciale Les conceptions de J. Delaire. *Orthod Fr.* mars 2002;73(1):5-18.
43. Bousquet P, Ansermino H, Canal P, Renaud M, Artz C. Croissance et implants dentaires : évaluation et prévention du risque esthétique. *Orthod Fr.* 1 sept 2016;87(3):321-38.
44. Thilander B, Odman J, Gröndahl K, Friberg B. Osseointegrated implants in adolescents. An alternative in replacing missing teeth? *Eur J Orthod.* avr 1994;16(2):84-95.
45. Greulich W, Pyle S. Radiographic atlas of skeletal development of the hand and wrist. 2<sup>e</sup> éd. Stanford: Stanford University Press; 1959. p.272.
46. Bouchard M. La maturation osseuse : comment l'apprécier au quotidien ? In: Médecine Thérapeutique - Pédiatrie. Montrouge : John Libbey Eurotext; 2006. p. 213-219.
47. Chaumoître K, Colavolpe N, Marciano-Chagnaud S, Dutour O, Boëtsch G, Léonetti G, et al. Utilisation de l'Atlas de Greulich et Pyle dans un but médico-légal Pertinence et limites. Service d'imagerie médicale Hôpital nord CHU Marseille.
48. Hackman L, Black S. The Reliability of the Greulich and Pyle Atlas When Applied to a Modern Scottish Population\*. *J Forensic Sci.* janv 2013;58(1):114-119.
49. Kavadia S, Papadiochou S, Papadiochos L, Zafiriadis L. Agenesis of maxillary lateral incisors: a global overview of the clinical problem. *Orthodontics (Chic).* 2011;12(4):296-317.
50. Cameron AC, Widmer RP. Child development, relationship and behaviour management. In: Handbook of Pediatric dentistry. 4<sup>e</sup> éd. Mosby Elsevier; 2013. p. 24.
51. Naulin-Ifi C. Odontologie pédiatrique clinique. 1<sup>re</sup> éd. CdP; 2011. p.327. (JPIO).
52. Dodds M, Laborde G, Devictor A, Maille G, Sette A, Margossian P. Les références esthétiques : la pertinence du diagnostic au traitement. 2014;14:8.
53. Garber DA, Salama MA. The aesthetic smile: diagnosis and treatment. *Periodontol 2000.* juin 1996;11:18-28.
54. Liébart M-F, Fouque-Deruelle C, Santini A, Dillier F-L, Monnet-Corti V, Glise J-M, et al. Smile Line and Periodontium Visibility. *Perio.* 2004;1(1):17-25.
55. Rufenacht C. Structural esthetic rules. fundamentals of esthetic. Chicago: Quintessence international; 1992. p.67-132.
56. Lassere J. Forme et harmonie de l'incisive centrale. *Inf Dent.* 2008;(41):2469-74.
57. Lehmann N, Simon A, Tirlet G. Edentement unitaire : de l'observation clinique à la prise de décision thérapeutique. *Rev Odont Stomat.* 2006;(35):33-61.
58. Muller-Bolla M. Consultation de l'enfant traumatisé. In: Fiches pratiques d'odontologie pédiatrique. 2<sup>e</sup> éd. CdP; 2018. p. 219. (Guide Clinique).
59. Davido N, Yasukawa K. Médecine orale et chirurgie orale-Parodontologie. Maloine; 2014. p.336. (Internat en odontologie).
60. Collège hospitalo-universitaire français de Chirurgie maxillo-faciale et Stomatologie. Traumatologie maxillo-faciale. 2009.
61. Naulin-Ifi C. Traumatismes dentaires Du diagnostic au traitement. CdP; 2005. p.165.(JPIO).

62. Naulin-Ifi C. Traumatologie clinique De la théorie à la pratique. Espace ID; 2016. p.383. (Médecine buccale).
63. Tsukiboshi M, Schmelzeisen, Hellwig. Traitements des traumatismes dentaires. Quintessence international; 2001. p.125.
64. Leisebach Minder T, Minnig P, Van Wes H. Lignes directrices en pédodontie. Swiss Dental Journal SSO. 2017;197:202.
65. Berthet A, Droz D, Maniere M-C, Naulin-Ifi C, Tardieu C. Le traitement de la douleur et de l'anxiété chez l'enfant. Quintessence. Quintessence international; 2006. (Réussir).
66. Tove MMS de, Bakayoko-Ly R, N'Guessan KA, Kolomdou K, Affiba EN-O. Corrélation entre l'anxiété et la douleur dentaire chez l'enfant : investigations faites au Centre de consultations et de traitements odonto-stomatologiques d'Abidjan (Côte d'Ivoire). Med Buccale Chir Buccale. 1 nov 2011;18(4):333-7.
67. Agence Nationale d'Accréditation et d'Évaluation en Santé (ANAES). Évaluation et stratégies de prise en charge de la douleur aiguë en ambulatoire chez l'enfant de 1 mois à 15 ans. 2001 sept.
68. Vincent B, Wood C. L'évaluation de la douleur de l'enfant. In: Médecine Thérapeutique - Pédiatrie. 2009. p. 259-69.
69. Marseaud P. illustration-medicale-scientifique. illustration-medicale.org. 2016. [en ligne]. Disponible sur: [www.illustration-medicale.org](http://www.illustration-medicale.org) (Consulté le 9/11/18)
70. FLACC (Face Legs Activity Cry Consolability) - Pediadol [en ligne]. Disponible sur : <http://pediadol.org>. (Consulté le 9/11/18)
71. Marec-Bérard P, Canicio S, Bergeron C, Gomez F, Combe S, Foussat C, et al. L'échelle d'évaluation de la douleur HEDEN comme simplification de l'échelle DEGR. Pediadol. 2005. [en ligne]. Disponible sur : <http://pediadol.org>. (Consulté le 9/11/18)
72. Bandon D, Druo J, Pisapia M. Traumatologie dentaire : attitude d'urgence chez l'enfant. Droit et Médecine Bucco-Dentaire. 1 janv 2012;2:9-14.
73. Huet A, Marie A. Traumatismes et dents temporaires. Le fil dentaire. 2010.[en ligne]. Disponible sur : [www.lefildentaire.com](http://www.lefildentaire.com) (Consulté le 7/11/2018)
74. AFSSAPS. Recommandation : prescription des antibiotiques en pratique bucco-dentaire. 2011.
75. Regula CG, Yag-Howard C. Suture Products and Techniques: What to Use, Where, and Why. Dermatologic Surgery. oct 2015;41:S187-200.
76. Haute Autorité de santé. Prise en charge médicamenteuse de la douleur chez l'enfant : alternatives à la codéine [Internet]. 2016 p. 115. Disponible sur: [www.has-sante.fr](http://www.has-sante.fr)
77. PPMP (Postoperative Pain Measure for Parents) - Pediadol. [en ligne]. Disponible sur : <http://pediadol.org>. (Consulté le 9/11/18)
78. ONCD. Certificat initial. 2016 [en ligne]. Disponible sur : [www.ordre-chirurgiens-dentistes.fr](http://www.ordre-chirurgiens-dentistes.fr). (Consulté le 25/09/18).
79. Huang S, Kang T, Duan Y. Traumatic loss of a maxillary central incisor treated with nonextraction orthodontics. American Journal of Orthodontics and Dentofacial Orthopedics. Fev 2013;143(2):246-53.
80. Chafaie A, Dahan S, Le Gall M. Fiber-reinforced composite anterior bridge in pediatric traumatology: Clinical considerations. International Orthodontics. déc 2013;11(4):445-56.
81. Morrier J-J, Richard B, Guilbert A, Duprez J-P. Prothèses chez l'enfant. EMC - Médecine buccale. 2018;13(2):1-13.
82. Leverd C. Prise en charge pluridisciplinaire à long terme d'une incisive centrale maxillaire expulsée et réimplantée chez l'enfant et l'adolescent [Diplôme d'état de docteur en chirurgie dentaire]. Université du droit et de la santé de Lille 2; 2016.

83. Siepmann S, Holst AI, Holst S, Heydecke G. Aspects psychologiques et médico- dentaires relatifs aux traitements prothétiques chez les enfants. *Rev Mens Suisse Odontostomatol.* nov 2008;118:5.
84. Haute Autorité de santé. Pose d'une prothèse amovible de 3 à 10 dents en denture temporaire, mixte ou permanente, incomplète. 2006 [en ligne]. Disponible sur : [www.has-sante.fr](http://www.has-sante.fr). (Consulté le 28/10/18).
85. Hamza FA. La prothèse dentaire chez l'enfant [Thèse pour le diplôme de docteur en chirurgie dentaire]. [Nancy]: Nancy poincare nancy I; 2011. [en ligne] Disponible sur : [bu.univ-nantes.fr](http://bu.univ-nantes.fr)
86. Zlatarić DK, Celebić A, Valentić-Peruzović M. The effect of removable partial dentures on periodontal health of abutment and non-abutment teeth. *J Periodontol.* févr 2002;73(2):137-44.
87. Czochrowska EM, Skaare AB, Stenvik A, Zachrisson BU. Outcome of orthodontic space closure with a missing maxillary central incisor. *American Journal of Orthodontics and Dentofacial Orthopedics.* juin 2003;123(6):597-603.
88. Le Gall M, Bachet C, Dameron C. Deciding how to treat anterior sectors with missing teeth. *Journal of Dentofacial Anomalies and Orthodontics.* 2012;15(3):304.
89. Guez C, Philip-Alliez C. Contentions orthodontiques : revue de synthèse et protocoles cliniques. *rev Odont Stomat.* déc 2011;(40):261-77.
90. Ramamurthy S, Thirunavukarasu S. Combined orthodontic and prosthetic management of missing maxillary incisor and mandibular crowding: A case report. *POJ.* 2011;32-5.
91. Casteys J-P. L'occlusion de la canine. Importance, options de réglages, risques et précautions. *Actualités Odonto-Stomatologiques.* déc 2008;(244):355-66.
92. Picco M, Filleul MP, Mourot D. Les agénésies des incisives latérales supérieures. Incidences orthodontiques [Thèse pour le diplôme d'état en chirurgie dentaire]. [Metz]: Henri Poincare Nancy I; 2003.
93. Zachrisson BU. Planning Esthetic Treatment After Avulsion of Maxillary Incisors. *The Journal of the American Dental Association.* 1 nov 2008;139(11):1484-90.
94. Cunha DL, Masioli MA, Intra JBG, Roldi A, Dardengo C de S, Miguel JAM. Premolar transplantation to replace a missing central incisor. *Am J Orthod Dentofacial Orthop.* mars 2015;147(3):394-401.
95. Kang J-Y, Chang H-S, Hwang Y-C, Hwang I-N, Oh W-M, Lee B-N. Autogenous tooth transplantation for replacing a lost tooth: case reports. *Restor Dent Endod.* févr 2013;38(1):48-51.
96. Herrera H, Herrera H, Leonardo MR, de Paula e Silva FWG, Bezerra da Silva LA. Treatment of external inflammatory root resorption after autogenous tooth transplantation: case report. *Oral Surgery, Oral Medicine, Oral Pathology, Oral Radiology, and Endodontology.* déc 2006;102(6):e51-4.
97. Trope M, Yesilsoy C, Koren L, Moshonov J, Friedman S. Effect of different endodontic treatment protocols on periodontal repair and root resorption of replanted dog teeth. *J Endod.* oct 1992;18(10):492-6.
98. Chopra V, Munda H, Dagli Comert F. Auto Transplantation of a Mandibular Third Molar with Complete Root Development-A Case Report. *Journal of Dental Health, Oral Disorders & Therapy.* 26 mai 2017;7:00243.
99. Seo B-M, Miura M, Gronthos S, Bartold PM, Batouli S, Brahim J, et al. Investigation of multipotent postnatal stem cells from human periodontal ligament. *Lancet.* 10 juill 2004;364(9429):149-55.
100. Beziat L, Aknin J-J, Boris B. In: Chirurgie orthognathique piézoélectrique : Diagnostic, indications, préparation orthodontique, réalisation des plans d'occlusion, techniques chirurgicales piézoélectriques. (EDP Science).

101. Laureys W, Beele H, Cornelissen R, Dermaut L. Revascularization after cryopreservation and autotransplantation of immature and mature apicoectomized teeth. *Am J Orthod Dentofacial Orthop.* avr 2001;119(4):346-52.
102. Temmerman L, De Pauw GA, Beele H, Dermaut LR. Tooth transplantation and cryopreservation: state of the art. *Am J Orthod Dentofacial Orthop.* mai 2006;129(5):691-5.
103. Howard C, Murray PE, Namerow KN. Dental pulp stem cell migration. *J Endod.* déc 2010;36(12):1963-6.
104. Nethander G, Andersson J-E, Hirsch J-M. Autogenous free tooth transplantation in man by a 2-stage operation technique. A longitudinal intra-individual radiographic assessment. *International Journal of Oral and Maxillofacial Surgery.* 1 oct 1988;17(5):330-6.
105. Gill T, Attal J-P. Le gradient thérapeutique. Un concept médical pour les traitements esthétiques. *L'information dentaire.* 25 nov 2009;41(42):2561-8.
106. Andreasen JO. *Atlas Of Replantation And Transplantation Of Teeth.* Saunders. W B Saunders Co Ltd; 1997.
107. Tsukiboshi M. Autotransplantation of teeth: requirements for predictable success. *Dent Traumatol.* août 2002;18(4):157-80.
108. Cazier S, Dahan L. Approche clinique des bridges collés. *L'information dentaire.* 9 juin 2010;(23):6.
109. Tirlet G, Attal J. Les bridges collés cantilever en vitrocéramique renforcée au disilicate de lithium. *Réalités Cliniques.* 2015;26(1):35-46.
110. Haute Autorité de santé. Pose d'une prothèse amovible à chassis métallique. 2006.[en ligne]. Disponible sur : [www.has-sante.fr](http://www.has-sante.fr). (Consulté le 29/11/2018)
111. Viennot S, Malquarti G, Allard Y, Pirel C. Différents types de bridges. *EMC - Odontologie.* juin 2005;1(2):107-40.
112. Haute Autorité de santé. Évaluation des prothèses plurales en extension (bridges cantilever) et des prothèses plurales collées (bridges collés). 2016;112. [en ligne]. Disponible sur : [www.hassante.fr](http://www.hassante.fr).
113. Les bridges collés. Les cours dentaires. 2011. [en ligne]. Disponible sur : [lescoursdentaire.blogspot.com](http://lescoursdentaire.blogspot.com). (Consulté le 1/12/18)
114. Le cantilever : une nouvelle géométrie pour les bridges collés. *Réalités Cliniques.* 4 avr 2015. [en ligne]. Disponible sur: [www.information-dentaire.fr](http://www.information-dentaire.fr). (Consulté le 2/12/18).
115. Lam WYH, Botelho MG, McGrath CPJ. Longevity of implant crowns and 2-unit cantilevered resin-bonded bridges. *Clin Oral Implants Res.* déc 2013;24(12):1369-74.
116. Haute Autorité de santé. Conditions de réalisation des actes d'implantologie orale : environnement technique. 2008. [en ligne]. p. 334-40. Disponible sur : [www.has-sante.fr](http://www.has-sante.fr). (Consulté le 11/12/2018).
117. Desmyttere M, Laures M, Fauroux M, Malthiéry E, Torres J. Etude rétrospective du succès implantaire et prothétique à 15 ans dans un cabinet d'omnipraticque. In: 65ème Congrès de la SFCO. Rouen, France: EDP Sciences; 2017. p. 03008.
118. Dawson A, Chen S, Buser D, Cordaro L, Martin W, Belser U. La classification SAC en implantologie dentaire. *Quintessence international.* A. Dawson ; S. Chen; 2011. (ITI).
119. ITI International Team for Implantology. ITI International Team for Implantology. [en ligne]. Disponible sur : [www.iti.org](http://www.iti.org). (Consulté le 12/10/18).
120. Seibert JS. Reconstruction of deformed, partially edentulous ridges, using full thickness onlay grafts. Part I. Technique and wound healing. *Compend Contin Educ Dent.* oct 1983;4(5):437-53.

121. Palacci P, Ericsson I. Esthetic implant dentistry : soft and hard tissue management. Chicago : Quintessence Books; 2001. p.227.
122. Pradeep AR, Karthikeyan BV. Peri-Implant Papilla Reconstruction: Realities and Limitations. *Journal of Periodontology*. mars 2006;77(3):534-544.
123. Antoun H. La greffe d'apposition dans le secteur esthétique : quand et comment ? 2015. [en ligne]. Disponible sur : [www.ifcia-antoun.com](http://www.ifcia-antoun.com). (Consulté le 6/12/18).
124. Haute Autorité de santé. Évaluation des substituts osseux. mai 2013. [en ligne]. Disponible sur : [www.has-sante.fr](http://www.has-sante.fr). (Consulté le 11/12/2018).
125. Iseri H, Solow B. Continued eruption of maxillary incisors and first molars in girls from 9 to 25 years, studied by the implant method. *European Journal of orthodontics*. European Orthodontic Society. 1996;24(5):556.
126. Oesterle LJ, Cronin RJ, Ranly DM. Maxillary implants and the growing patient. *Int J Oral Maxillofac Implants*. 1993;8(4):377-387.
127. Thilander B, Odman J, Lekholm U. Orthodontic aspects of the use of oral implants in adolescents: a 10-year follow-up study. *Eur J Orthod*. déc 2001;23(6):715-731.
128. Kawanami M, Andreasen JO, Borum MK, Schou S, Hjørting-Hansen E, Kato H. Infraposition of ankylosed permanent maxillary incisors after replantation related to age and sex. *Endod Dent Traumatol*. avr 1999;15(2):50-56.
129. Winitsky N, Olgart K, Jemt T, Smedberg J-I. A retro-prospective long-term follow-up of Brånemark single implants in the anterior maxilla in young adults. Part 1: Clinical and radiographic parameters. *Clin Implant Dent Relat Res*. déc 2018;20(6):937-944.

## Index des figures


<i>Figure 1 : Luxation totale d'une dent d'après (12).</i> .....	4
<i>Figure 2 : Photographie intra-buccale d'une situation traumatique de luxation totale de l'incisive centrale 21 chez un patient de 8 ans (13).</i> .....	4
<i>Figure 3 : Cas personnel d'un patient âgé de 8 ans avec une luxation totale de sa 21.</i> .....	5
<i>Figure 4 : Coupe axiale du cône beam dévoilant l'inclusion haute de la 11 (20).</i> .....	6
<i>Figure 5 : Coupe sagittale du cône beam dévoilant l'anomalie de forme de la 11 (20).</i> .....	6
<i>Figure 6 : Cicatrisation d'une alvéole humaine d'après Amler (29).</i> .....	8
<i>Figure 7 : Courbe moyenne du taux de croissance staturale d'après BJORK (36).</i> .....	9
<i>Figure 8 : Situation de l'os maxillaire dans le massif facial (40).</i> .....	10
<i>Figure 9 : Zones d'appositions et de résorptions osseuses lors de la croissance faciale d'après Enlow. Les muscles sont représentés par le maçon qui pousse le wagonnet (41).</i> .....	11
<i>Figure 10 : Radiographie poignet et main gauche. Les flèches indiquent les multiples articulations présentes dans cette région. L'analyse de l'évolution de leur maturité permet la détermination de l'âge osseux (46).</i> .....	12
<i>Figure 11 : « Check-list esthétique » de Belser et Magne (21).</i> .....	15
<i>Figure 12 : Niveau gingival de classe 1 d'après Rufenatch (55).</i> .....	15
<i>Figure 13 : Types de forme de couronne des incisives centrales (56).</i> .....	16
<i>Figure 14 : Photographie illustrant une ligne de la lèvre inférieure harmonieuse (52)</i> .....	16
<i>Figure 15 : Paramètres à évaluer face à la perte d'une incisive centrale (57).</i> .....	18
<i>Figure 16 : Modèle CMI proposé par l'ONCD (78).</i> .....	29
<i>Figure 17 : Photographies intrabuccales de face de et de profil d'une patiente ayant eu perdu sa 11 à l'âge de 8 ans et consultant à l'âge de ses 14 ans (79).</i> .....	30
<i>Figure 18 : Prothèse amovible partielle remplaçant la 21 avec crochets de Adams sur 16 et 26 (81).</i> .....	32
<i>Figure 19 : Arc palatin avec bagues sur 16 et 26, remplaçant les incisives 11 et 21 sur un patient de 11 ans. Les couronnes des incisives naturelles ont été utilisées (15).</i> .....	34
<i>Figure 20 : Photographies intrabuccale illustrant une ouverture d'espace de la 21 par traitement orthodontique(90)</i> .....	35
<i>Figure 21 : Cas clinique d'une fermeture orthodontique ; A : Photographie pré- traitement orthodontique de fermeture d'espace ; B : Post-traitement, 12 en place de 11 avec une reconstitution composite pour se rapprocher de la morphologie de la 11 perdue. On notera la différence de largeur au niveau du profil d'émergence ; C : La radiographie permet de constater l'augmentation de la distance entre la jonction amélo-dentinaire et l'os marginal de la dent repositionnée .D'après (87).</i> .....	36
<i>Figure 22 : Auto transplantation du germe dentaire de 44 en place de 11 et stabilisation (94).</i> .....	40
<i>Figure 23 : Situation finale après traitement orthodontique et pose d'une couronne céramique sur 44 devenue 11 (94).</i> .....	41
<i>Figure 24 : Radiographie retro-alvéolaire de la période pré traitement à 9 ans post opératoire. A : radiographie initiale ; B : directement après la chirurgie d'autotransplantation ; C : contrôle à 1 an post-opératoire, début du traitement orthodontique. On constate une oblitération canalaire ; D : contrôle à 5 ans post-opératoire, fin du traitement orthodontique ; E : contrôle à 9 ans post opératoire témoignant de la conservation du volume osseux malgré une oblitération canalaire sur du long terme (94).</i> .....	41

<i>Figure 25 : Photographie pré et post réhabilitation d'un patient de 15 ans, ayant perdu sa 11 des suites d'un traumatisme à l'âge de 10 ans, par technique de bridge collé transitoire en fibres tressées de polyéthylène (80).</i>	44
<i>Figure 26 : Collage dent prothétique dans la gouttière et rebasage au composite flow (109).</i>	46
<i>Figure 27 : Photographie témoignant de la discrétion à distance sociale de la gouttière de temporisation (109).</i>	46
<i>Figure 28 : Schéma illustrant un bridge conventionnel 11-(21)-22 (108).</i>	49
<i>Figure 29 : Photographie témoignant du délabrement nécessaire à la préparation des dents piliers (107).</i>	49
<i>Figure 30 : Photographie illustrant un bridge cantilever avant sa pose (111).</i>	50
<i>Figure 31 : Schéma illustrant un bridge collé deux ailettes avec 21 en intermédiaire (112).</i>	51
<i>Figure 32 : Bridge collé antérieur sans préparations remplaçant la 11 et comprenant une anse palatine de liaison pour préserver l'esthétique du diastème inter incisif (111).</i>	51
<i>Figure 33 : Photographie et rétro-alvéolaire d'une bridge collé cantilever en place de 11 (114).</i>	52
<i>Figure 34 : A : Situation en préopératoire d'un bridge collé provisoire semblant être posé sur la crête édenté ; B : Mesure de l'épaisseur de gencive ; C : Situation de l'écrin gingival après cicatrisation guidée ; D : Situation finale avec intermédiaire 11 sertie dans son écrin gingival (Courtoisie du Docteur F. Le Bigot).</i>	53
<i>Figure 35 : Classification de Seibert A. Classe 0 : aucun défaut alvéolaire. B. Classe I : défaut osseux horizontal. C. Classe II : défaut osseux vertical. D. Classe III : défaut osseux horizontal et vertical.(103,104)</i>	57
<i>Figure 36 : Classification de Palacci et Ericsson, composante horizontale (2001) (108)</i>	58
<i>Figure 37 : Classification de Palacci et Ericsson, composante horizontale (2001) (108)</i>	59
<i>Figure 38 : Représentation schématique de la croissance, en fonction de la typologie, et ses conséquences sur la position d'un implant antérieur (43).</i>	61
<i>Figure 39 : Patiente de 64 ans présentant un implant en position de 11. Après 22 ans, les décalages des bords libres et des collets sont importants. Le décalage est associé à une infraclusion et une position plus palatine de la couronne implanto-portée (43).</i>	62
<i>Figure 40 : Patiente de 26 ans présentant un implant posé il y a huit ans en position de 11. Présence d'un décalage important des bords libres et des collets. La position de la couronne a été déplacée vers le vestibule, et une récession gingivale est visible. La superposition photographique en symétrie met en évidence un décalage important sur l'implant de 11, mais également sur 12 (43).</i>	62



## Index des tableaux

<i>Tableau 1 : Stade de Nolla rapporté à la chronologie de développement de l'incisive centrale maxillaire (1).....</i>	<i>2</i>
<i>Tableau 2 : Classification de la ligne du sourire par Liébart (56).....</i>	<i>14</i>
<i>Tableau 3 : Avantages et inconvénients de la prothèse amovible partielle transitoire (53,85–87).....</i>	<i>33</i>
<i>Tableau 4 : Avantages et inconvénients de l'arc palatin (19,53,84,86).....</i>	<i>34</i>
<i>Tableau 5 : Ouverture ou fermeture : avantages et inconvénients d'après (88). .....</i>	<i>36.</i>
<i>Tableau 6 : Présentation des différents critères qui feront opter pour une solution d'ouverture ou de fermeture des espaces : indications et contre-indications (93) (Partie 1).....</i>	<i>36</i>
<i>Tableau 7 : Présentation des différents critères qui feront opter pour une solution d'ouverture ou de fermeture des espace : indications et contre-indications.(93) (Partie 2).....</i>	<i>37</i>
<i>Tableau 8 : Avantages et inconvénients de l'autotransplantation .....</i>	<i>41</i>
<i>Tableau 9 : Avantages et inconvénients des bridges collés transitoires (14,109,110).....</i>	<i>44</i>
<i>Tableau 10 : Avantages et inconvénients de la gouttière de temporisation .....</i>	<i>45</i>
<i>Tableau 11 : Avantages et inconvénients de la prothèse amovible partielle (111) .....</i>	<i>46</i>
<i>Tableau 12 : Contre-indication absolues et temporaires, relatives aux bridges dento-portés .....</i>	<i>47</i>
<i>Tableau 13 : Avantages et inconvénients des différentes solutions de bridges dento-portés .....</i>	<i>53</i>
<i>Tableau 14 : Contre-indications absolues et relatives de la chirurgie implantaire (32,58,78).....</i>	<i>54</i>
<i>Tableau 15 : Evaluation du risque de la classification SAC (119,120).....</i>	<i>55</i>
<i>Tableau 16 : Tableau récapitulatif des avantages et inconvénients de la prothèse implantaire .....</i>	<i>62</i>
<i>Tableau 17 : Tableau comparatif des solutions thérapeutiques à moyen et long terme(20,111,113,130) .....</i>	<i>63</i>



## SERMENT MEDICAL

En présence des Maîtres de cette Faculté, de mes chers condisciples, devant l'effigie d'HIPPOCRATE.

Je promets et je jure, d'être fidèle aux lois de l'honneur et de la probité dans l'exercice de la Médecine Dentaire.

Je donnerai mes soins à l'indigent et n'exigerai jamais un salaire au-dessus de mon travail, je ne participerai à aucun partage clandestin d'honoraires.

Je ne me laisserai pas influencer par la soif du gain ou la recherche de la gloire.

Admis dans l'intérieur des maisons, mes yeux ne verront pas ce qui s'y passe, ma langue taira les secrets qui me seront confiés et mon état ne servira pas à corrompre les mœurs ni à favoriser le crime.

Je ne permettrai pas que des considérations de religion, de nation, de race, de parti ou de classe sociale viennent s'interposer entre mon devoir et mon patient.

Même sous la menace, je n'admettrai pas de faire usage de mes connaissances médicales contre les lois de l'humanité.

J'informerai mes patients des décisions envisagées, de leurs raisons et de leurs conséquences. Je ne tromperai jamais leur confiance et n'exploiterai pas le pouvoir hérité des connaissances pour forcer les consciences.

Je préserverai l'indépendance nécessaire à l'accomplissement de ma mission. Je n'entreprendrai rien qui dépasse mes compétences. Je les entretiendrai et les perfectionnerai pour assurer au mieux les services qui me seront demandés.

Respectueux et reconnaissant envers mes Maîtres, je rendrai à leurs enfants l'instruction que j'ai reçue de leur père.

Que les hommes m'accordent leur estime si je suis fidèle à mes promesses.

Que je sois déshonoré et méprisé de mes confrères si j'y manque.



INFANTE Thomas. Perte précoce de l'incisive centrale maxillaire permanente : gestion à court, moyen et long terme.

Th. : Chir. dent : Marseille : Aix-Marseille Université : 2018

Rubrique de classement : Odontologie pédiatrique

Résumé :

L'incisive centrale est la dent la plus exposée lors de traumatismes crânio-faciaux, qui surviennent principalement dans un contexte de croissance, à des âges où la maturité de la dent, de l'os environnant et du ligament dento-alvéolaire n'est pas atteinte. Certains traumatismes entraînent la perte complète de l'organe dentaire.

A travers ce travail, nous étudierons les enjeux de cette perte précoce chez un patient en cours de croissance physique et psychique sur les plans fonctionnel, physiologique, esthétique et psycho-comportemental.

Dans un second temps, et dans le but de répondre à ces enjeux, nous aborderons :

La gestion à court terme de l'incisive centrale avec une prise en charge de l'urgence ; comprenant la phase d'urgence.

La gestion à moyen terme durant la croissance, comprenant des solutions transitoires et des solutions plus durables.

La gestion à long terme, comprenant des solutions durables nécessitant la fin de croissance et devant négocier avec les conséquences d'une réhabilitation tardive.

Mots clés :

Odontologie pédiatrique, Traumatologie dentaire, incisive centrale maxillaire définitive, perte précoce, croissance, gestion.

INFANTE Thomas - Early loss of the permanent maxillary central incisor: short, medium and long-term management.

Abstract:

The central incisor is the most exposed tooth in craniofacial trauma, which occurs mainly in a growth context, at ages when the maturity of the tooth, surrounding bone and dentoalveolar ligament is not reached. Some traumas lead to the complete loss of the dental organ.

Through this work, we will study the stakes of this early loss in a patient undergoing physical and psychological growth on the functional, physiological, aesthetic and psycho-behavioural levels.

In a second step, and in order to respond to these challenges, we will address:

Short-term management of the central incisor with emergency management; including the emergency phase.

Medium-term management during growth, including transitional and more sustainable solutions.

Long-term management, including sustainable solutions requiring the end of growth and negotiating with the consequences of late rehabilitation.

MeSH:

Pediatric dentistry, Dental trauma, permanent maxillary central incisor, early loss, growth, management.

Adresse de l'auteur :

43 Avenue de la Timone  
13010 MARSEILLE