



**HAL**  
open science

# Faut-il opérer les patients porteurs d'une maladie de Cushing avec IRM hypophysaire normale ou douteuse? Étude rétrospective de 196 patients dont 88 sans image d'adénome

Justine Cristante

## ► To cite this version:

Justine Cristante. Faut-il opérer les patients porteurs d'une maladie de Cushing avec IRM hypophysaire normale ou douteuse? Étude rétrospective de 196 patients dont 88 sans image d'adénome. Médecine humaine et pathologie. 2018. dumas-02053132

**HAL Id: dumas-02053132**

**<https://dumas.ccsd.cnrs.fr/dumas-02053132>**

Submitted on 1 Mar 2019

**HAL** is a multi-disciplinary open access archive for the deposit and dissemination of scientific research documents, whether they are published or not. The documents may come from teaching and research institutions in France or abroad, or from public or private research centers.

L'archive ouverte pluridisciplinaire **HAL**, est destinée au dépôt et à la diffusion de documents scientifiques de niveau recherche, publiés ou non, émanant des établissements d'enseignement et de recherche français ou étrangers, des laboratoires publics ou privés.



## AVERTISSEMENT

Ce document est le fruit d'un long travail approuvé par le jury de soutenance et mis à disposition de l'ensemble de la communauté universitaire élargie.

Il n'a pas été réévalué depuis la date de soutenance.

Il est soumis à la propriété intellectuelle de l'auteur. Ceci implique une obligation de citation et de référencement lors de l'utilisation de ce document.

D'autre part, toute contrefaçon, plagiat, reproduction illicite encourt une poursuite pénale.

Contact au SID de Grenoble :  
[bump-theses@univ-grenoble-alpes.fr](mailto:bump-theses@univ-grenoble-alpes.fr)

## LIENS

Code de la Propriété Intellectuelle. articles L 122. 4

Code de la Propriété Intellectuelle. articles L 335.2- L 335.10

<http://www.cfcopies.com/juridique/droit-auteur>

<http://www.culture.gouv.fr/culture/infos-pratiques/droits/protection.htm>



UNIVERSITÉ GRENOBLE ALPES  
UFR DE MÉDECINE DE GRENOBLE

Année : 2018

**FAUT-IL OPERER LES PATIENTS PORTEURS D'UNE MALADIE DE CUSHING  
AVEC IRM HYPOPHYSAIRE NORMALE OU DOUTEUSE ? ETUDE  
RETROSPECTIVE DE 196 PATIENTS DONT 88 SANS IMAGE D'ADENOME**

THÈSE  
PRÉSENTÉE POUR L'OBTENTION DU TITRE DE DOCTEUR EN MÉDECINE  
DIPLOME D'ÉTAT

Mlle Justine CRISTANTE

[Données à caractère personnel]

THÈSE SOUTENUE PUBLIQUEMENT À LA FACULTÉ DE MÉDECINE DE  
GRENOBLE

Le : 14/12/2018

DEVANT LE JURY COMPOSÉ DE

Président du jury :

M. le Pr Emmanuel GAY

Membres :

M. le Pr Olivier CHABRE (directeur de thèse)

M. le Pr Pierre Yves BENHAMOU

M. le Pr Jean Guy PASSAGIA

Mme le Dr Virginie LEFOURNIER

*L'UFR de Médecine de Grenoble n'entend donner aucune approbation ni improbation aux opinions émises dans les thèses ; ces opinions sont considérées comme propres à leurs auteurs.*



## Table des matières

Liste des enseignants de l'UFR de Médecine de l'Université Grenoble Alpes.....	4
RÉSUMÉ .....	8
ABSTRACT.....	10
Abbreviations .....	12
Introduction .....	13
Methods and patients .....	14
Patients population (Figure 1).....	14
Preoperative Endocrine Examination.....	14
Radiological procedure .....	15
Surgical procedure (Figure 2 and 3).....	15
Histological examination .....	16
Definition of remission .....	16
Surgical complications and pituitary morbidity .....	17
Statistical analysis .....	17
Results.....	18
Remission rates .....	18
Visualization of suspicious tissue .....	18
Distribution of surgical procedure.....	18
Results of surgical exploration.....	19
Non-endocrine complications of surgery .....	20
Endocrine complications of surgery.....	20
Discussion .....	20
Conclusion .....	24
Bibliography .....	26
Annexes.....	32
Figure 1: Flow chart .....	32
Figure 2: Surgical approach and per-operative visualization data.....	33
Figure 3: Surgical gesture and remission according to per-operative data.....	34
Table 1: Evolution of MRI performance with time .....	35
Table 2: Relation between MRI findings and per-operative neurosurgeon's finding and remission rates .....	36
Table 3: Distribution of surgical procedures according to MRI.....	37
Table 4: Distribution of non-endocrine complications of surgery according to MRI .....	38
Table 5: Endocrine complications of surgery.....	39
Supplemental Table 1.....	40
Serment d'Hippocrate .....	41
Remerciements.....	42

# Liste des enseignants de l'UFR de Médecine de l'Université Grenoble Alpes



Doyen de la Faculté : **Pr. Patrice MORAND**

Année 2018-2019

## ENSEIGNANTS DE L'UFR DE MEDECINE

CORPS	NOM-PRENOM	Discipline universitaire
PU-PH	ALBALADEJO Pierre	Anesthésiologie réanimation
PU-PH	APTEL Florent	Ophthalmologie
PU-PH	ARVIEUX-BARTHELEMY Catherine	Chirurgie générale
PU-PH	BAILLET Athan	Rhumatologie
PU-PH	BARONE-ROCHETTE Gilles	Cardiologie
PU-PH	BAYAT Sam	Physiologie
PU-PH	BENHAMOU Pierre Yves	Endocrinologie, diabète et maladies métaboliques
PU-PH	BERGER François	Biologie cellulaire
MCU-PH	BIDART-COUTTON Marie	Biologie cellulaire
MCU-PH	BOISSET Sandrine	Agents infectieux
PU-PH	BOLLA Michel	Cancérologie-Radiothérapie
PU-PH	BONAZ Bruno	Gastro-entérologie, hépatologie, addictologie
PU-PH	BONNETERRE Vincent	Médecine et santé au travail
PU-PH	BOREL Anne-Laure	Endocrinologie, diabète et maladies métaboliques
PU-PH	BOSSON Jean-Luc	Biostatistiques, informatique médicale et technologies de communication
MCU-PH	BOTTARI Serge	Biologie cellulaire
PU-PH	BOUGEROL Thierry	Psychiatrie d'adultes
PU-PH	BOUILLET Laurence	Médecine interne
PU-PH	BOUZAT Pierre	Réanimation
PU-PH	BRAMBILLA Christian	Pneumologie
PU-PH	BRAMBILLA Elisabeth	Anatomie et Pathologie Cytologiques
MCU-PH	BRENIER-PINCHART Marie Pierre	Parasitologie et mycologie
PU-PH	BRICAULT Ivan	Radiologie et imagerie médicale
PU-PH	BRICHON Pierre-Yves	Chirurgie thoracique et cardio-vasculaire
MCU-PH	BRIOT Raphaël	Thérapeutique, médecine d'urgence
MCU-PH	BROUILLET Sophie	Biologie et médecine du développement et de la reproduction
PU-PH	CAHN Jean-Yves	Hématologie
PU-PH	CANALI-SCHWEBEL Carole	Réanimation médicale
PU-PH	CARPENTIER Françoise	Thérapeutique, médecine d'urgence
PU-PH	CARPENTIER Patrick	Chirurgie vasculaire, médecine vasculaire
PU-PH	CESBRON Jean-Yves	Immunologie
PU-PH	CHABARDES Stephan	Neurochirurgie
PU-PH	CHABRE Olivier	Endocrinologie, diabète et maladies métaboliques
PU-PH	CHAFFANJON Philippe	Anatomie
PU-PH	CHARLES Julie	Dermatologie
PU-PH	CHAVANON Olivier	Chirurgie thoracique et cardio-vasculaire
PU-PH	CHIQUET Christophe	Ophthalmologie

CORPS	NOM-PRENOM	Discipline universitaire
PU-PH	CHIRICA Mircea	Chirurgie générale
PU-PH	CINQUIN Philippe	Biostatistiques, informatique médicale et technologies de communication
MCU-PH	CLAVARINO Giovanna	Immunologie
PU-PH	COHEN Olivier	Biostatistiques, informatique médicale et technologies de communication
PU-PH	COURVOISIER Aurélien	Chirurgie infantile
PU-PH	COUTTON Charles	Génétique
PU-PH	COUTURIER Pascal	Gériatrie et biologie du vieillissement
PU-PH	CRACOWSKI Jean-Luc	Pharmacologie fondamentale, pharmacologie clinique
PU-PH	CURE Hervé	Oncologie
PU-PH	DEBATY Guillaume	Médecine d'urgence
PU-PH	DEBILLON Thierry	Pédiatrie
PU-PH	DECAENS Thomas	Gastro-entérologie, Hépatologie
PU-PH	DEMATTEIS Maurice	Addictologie
PU-PH	DEMONGEOT Jacques	Biostatistiques, informatique médicale et technologies de communication
MCU-PH	DERANSART Colin	Physiologie
PU-PH	DESCOTES Jean-Luc	Urologie
PU-PH	DETANTE Olivier	Neurologie
MCU-PH	DIETERICH Klaus	Génétique et procréation
MCU-PH	DOUTRELEAU Stéphane	Physiologie
MCU-PH	DUMESTRE-PERARD Chantal	Immunologie
PU-PH	EPAULARD Olivier	Maladies Infectieuses et Tropicales
PU-PH	ESTEVE François	Biophysique et médecine nucléaire
MCU-PH	EYSSERIC Hélène	Médecine légale et droit de la santé
PU-PH	FAGRET Daniel	Biophysique et médecine nucléaire
PU-PH	FAUCHERON Jean-Luc	Chirurgie générale
MCU-PH	FAURE Julien	Biochimie et biologie moléculaire
PU-PH	FERRETTI Gilbert	Radiologie et imagerie médicale
PU-PH	FEUERSTEIN Claude	Physiologie
PU-PH	FONTAINE Éric	Nutrition
PU-PH	FRANCOIS Patrice	Epidémiologie, économie de la santé et prévention
MCU-MG	GABOREAU Yoann	Médecine Générale
PU-PH	GARBAN Frédéric	Hématologie, transfusion
PU-PH	GAUDIN Philippe	Rhumatologie
PU-PH	GAVAZZI Gaétan	Gériatrie et biologie du vieillissement
PU-PH	GAY Emmanuel	Neurochirurgie
MCU-PH	GILLOIS Pierre	Biostatistiques, informatique médicale et technologies de communication
PU-PH	GIOT Jean-Philippe	Chirurgie plastique, reconstructrice et esthétique
MCU-PH	GRAND Sylvie	Radiologie et imagerie médicale
PU-PH	GRIFFET Jacques	Chirurgie infantile
MCU-PH	GUZUN Rita	Endocrinologie, diabétologie, nutrition, éducation thérapeutique
PU-PH	HAINAUT Pierre	Biochimie, biologie moléculaire
PU-PH	HALIMI Serge	Nutrition
PU-PH	HENNEBICQ Sylviane	Génétique et procréation
PU-PH	HOFFMANN Pascale	Gynécologie obstétrique
PU-PH	HOMMEL Marc	Neurologie
PU-MG	IMBERT Patrick	Médecine Générale
PU-PH	JOUK Pierre-Simon	Génétique

CORPS	NOM-PRENOM	Discipline universitaire
PU-PH	JUVIN Robert	Rhumatologie
PU-PH	KAHANE Philippe	Physiologie
MCU-PH	KASTLER Adrian	Radiologie et imagerie médicale
PU-PH	KRAINIK Alexandre	Radiologie et imagerie médicale
PU-PH	LABARERE José	Epidémiologie ; Eco. De la Santé
MCU-PH	LABLANCHE Sandrine	Endocrinologie, diabète et maladies métaboliques
MCU-PH	LANDELLE Caroline	Bactériologie – virologie
MCU-PH	LARDY Bernard	Biochimie et biologie moléculaire
MCU-PH	LE PISSART Audrey	Biochimie et biologie moléculaire
PU-PH	LECCIA Marie-Thérèse	Dermato-vénérologie
PU-PH	LEROUX Dominique	Génétique
PU-PH	LEROY Vincent	Gastro-entérologie, hépatologie et addictologie
PU-PH	LETOUBLON Christian	Chirurgie digestive et viscérale
PU-PH	LEVY Patrick	Physiologie
PU-PH	LONG Jean-Alexandre	Urologie
MCU-PH	LUPO Julien	Virologie
PU-PH	MAGNE Jean-Luc	Chirurgie vasculaire
MCU-PH	MAIGNAN Maxime	Médecine d'urgence
PU-PH	MAITRE Anne	Médecine et santé au travail
MCU-PH	MALLARET Marie-Reine	Epidémiologie, économie de la santé et prévention
PU-PH	MALLION Jean-Michel	Cardiologie
MCU-PH	MARLU Raphaël	Hématologie, transfusion
MCU-PH	MAUBON Danièle	Parasitologie et mycologie
PU-PH	MAURIN Max	Bactériologie – virologie
MCU-PH	MC LEER Anne	Cytologie et histologie
PU-PH	MORAND Patrice	Bactériologie – virologie
PU-PH	MOREAU-GAUDRY Alexandre	Biostatistiques, informatique médicale et technologies de communication
PU-PH	MORO Elena	Neurologie
PU-PH	MORO-SIBILOT Denis	Pneumologie
PU-PH	MOUSSEAU Mireille	Cancérologie
PU-PH	MOUTET François	Chirurgie plastique, reconstructrice et esthétique ; brûlologie
MCU-PH	PACLET Marie-Hélène	Biochimie et biologie moléculaire
PU-PH	PALOMBI Olivier	Anatomie
PU-PH	PARK Sophie	Hémato – transfusion
PU-PH	PASSAGIA Jean-Guy	Anatomie
PU-PH	PAYEN DE LA GARANDERIE Jean-François	Anesthésiologie réanimation
MCU-PH	PAYSANT François	Médecine légale et droit de la santé
MCU-PH	PELLETIER Laurent	Biologie cellulaire
PU-PH	PELLOUX Hervé	Parasitologie et mycologie
PU-PH	PEPIN Jean-Louis	Physiologie
PU-PH	PERENNOU Dominique	Médecine physique et de réadaptation
PU-PH	PERNOD Gilles	Médecine vasculaire
PU-PH	PIOLAT Christian	Chirurgie infantile
PU-PH	PISON Christophe	Pneumologie
PU-PH	PLANTAZ Dominique	Pédiatrie
PU-PH	POIGNARD Pascal	Virologie
PU-PH	POLACK Benoit	Hématologie



<b>CORPS</b>	<b>NOM-PRENOM</b>	<b>Discipline universitaire</b>
PU-PH	POLOSAN Mircea	Psychiatrie d'adultes
PU-PH	PONS Jean-Claude	Gynécologie obstétrique
PU-PH	RAMBEAUD Jean-Jacques	Urologie
PU-PH	RAY Pierre	Biologie et médecine du développement et de la reproduction
MCU-PH	RENDU John	Biochimie et Biologie Moléculaire
MCU-PH	RIALLE Vincent	Biostatistiques, informatique médicale et technologies de communication
PU-PH	RIGHINI Christian	Oto-rhino-laryngologie
PU-PH	ROMANET Jean-Paul	Ophthalmologie
PU-PH	ROSTAING Lionel	Néphrologie
MCU-PH	ROUSTIT Matthieu	Pharmacologie fondamentale, pharmaco clinique, addictologie
MCU-PH	ROUX-BUISSON Nathalie	Biochimie, toxicologie et pharmacologie
MCU-PH	RUBIO Amandine	Pédiatrie
PU-PH	SARAGAGLIA Dominique	Chirurgie orthopédique et traumatique
MCU-PH	SATRE Véronique	Génétique
PU-PH	SAUDOU Frédéric	Biologie Cellulaire
PU-PH	SCHMERBER Sébastien	Oto-rhino-laryngologie
PU-PH	SCOLAN Virginie	Médecine légale et droit de la santé
MCU-PH	SEIGNEURIN Arnaud	Epidémiologie, économie de la santé et prévention
PU-PH	STAHL Jean-Paul	Maladies infectieuses, maladies tropicales
PU-PH	STANKE Françoise	Pharmacologie fondamentale
MCU-PH	STASIA Marie-José	Biochimie et biologie moléculaire
PU-PH	STURM Nathalie	Anatomie et cytologie pathologiques
PU-PH	TAMISIER Renaud	Physiologie
PU-PH	TERZI Nicolas	Réanimation
MCU-PH	TOFFART Anne-Claire	Pneumologie
PU-PH	TONETTI Jérôme	Chirurgie orthopédique et traumatologie
PU-PH	TOUSSAINT Bertrand	Biochimie et biologie moléculaire
PU-PH	VANZETTO Gérald	Cardiologie
PU-PH	VUILLEZ Jean-Philippe	Biophysique et médecine nucléaire
PU-PH	WEIL Georges	Epidémiologie, économie de la santé et prévention
PU-PH	ZAQUI Philippe	Néphrologie
PU-PH	ZARSKI Jean-Pierre	Gastro-entérologie, hépatologie, addictologie

**PU-PH** : Professeur des Universités et Praticien Hospitalier

**MCU-PH** : Maître de Conférences des Universités et Praticien Hospitalier

**PU-MG** : Professeur des Universités de Médecine Générale

**MCU-MG** : Maître de Conférences des Universités de Médecine Générale

**FAUT-IL OPERER LES PATIENTS PORTEURS D'UNE MALADIE DE CUSHING  
AVEC IRM HYPOPHYSAIRE NORMALE OU DOUTEUSE ? ETUDE  
RETROSPECTIVE DE 196 PATIENTS DONT 88 SANS IMAGE D'ADENOME**

**RÉSUMÉ**

**Introduction**

Chez les patients atteints de maladie de Cushing avec image d'adénome à l'IRM hypophysaire, la chirurgie trans-sphénoïdale est consensuelle. En revanche, si l'IRM est normale ou douteuse, certains proposent un traitement médical, pensant que les adénomes non détectables par l'IRM seraient trop petits pour être retrouvés par le chirurgien.

**Objectif**

Evaluer les résultats de la chirurgie hypophysaire dans la maladie de Cushing avec IRM hypophysaire normale ou douteuse.

**Matériel et méthodes**

Analyse rétrospective de 196 patients atteints de maladie de Cushing opérés entre 1992 et 2018 dans notre centre expert, où la chirurgie trans-sphénoïdale est proposée pour les patients ayant une IRM normale ou douteuse, après réalisation d'un cathétérisme des sinus pétreux démontrant l'origine hypophysaire.

**Résultats**

L'IRM était normale (n=44) ou douteuse (n=44) chez 88 patients, et retrouvait un adénome chez 108 patients (microadénome n=90 ; macroadénome n=18). La proportion d'IRM normale/douteuse a diminué au cours du temps : de 60% (1992-96) à 27.5% (2012-2018), (p=0.015).

Le taux de visualisation per-opératoire de l'adénome était légèrement plus bas chez les patients avec IRM normale (74% ; 85% ; 93% ; 100% ; p=0.03), mais les taux de rémissions post-opératoire n'étaient pas différents (75% ; 72% ; 85% ; 94% ; p=0.09).

## **Conclusion**

En dépit des progrès technologiques, l'IRM échoue à détecter 27.5% des adénomes corticotropes, qui peuvent cependant être visualisés et réséqués par un neurochirurgien expert. Nous proposons donc que les patients atteints de maladie de Cushing avec une IRM normale ou douteuse soient adressés à un neurochirurgien expert, plutôt que traités médicalement.

**MOTS CLÉS** : Maladie de Cushing, IRM normale, chirurgie trans-sphénoïdale

**FILIÈRE** : Endocrinologie

**IS TRANS-SPHENOIDAL SURGERY A VALID OPTION IN CUSHING'S DISEASE WITH NEGATIVE OR INCONCLUSIVE MRI ? A RETROSPECTIVE STUDY IN 196 PATIENTS INCLUDING 88 WITHOUT TYPICAL IMAGE OF ADENOMA**

**ABSTRACT**

**Context**

In patients with Cushing's disease showing an image of pituitary adenoma at MRI, trans-sphenoidal surgery is the reference treatment. If, however, MRI is negative or inconclusive, some authors propose medical treatment as an alternative, with the assumption that modern MRI misses only very small microadenomas that would be impossible to identify at surgery.

**Objective**

To compare the outcomes of surgery in CD patients with either a typical image of adenoma at MRI or a negative/inconclusive MRI, including patients with a recent MRI.

**Methods and patients**

Data were retrospectively collected for all 196 CD patients operated between 1992 and 2018 in our tertiary reference center, in which trans-sphenoidal surgery by an expert neurosurgeon is proposed to all CD patients with negative/inconclusive MRI and a pituitary ACTH gradient at Bilateral Inferior Petrosal Sinus Sampling (BIPSS).

**Results**

This MRI was normal (n=44) or inconclusive (n=44) in 88 patients and showed an adenoma in 108 patients (microadenoma n=90 ; macroadenoma n=18). The proportion of negative/inconclusive MRI decreased with time from 60% (1992-96) to 27.5% (2012-2018), (p=0.015)

Per-operative visualization rate of the adenoma was only slightly lower in the patients with negative MRI (74%; 85%; 93%; 100%; p=0.03) whereas post-operative remission rates were not significantly different (75%; 72%; 85%; 94%; p=0.09).

## **Conclusion**

Despite progress, MRI still misses 27.5% of corticotroph microadenoma, which can be visualized and removed by an expert neurosurgeon. Patients with CD and a normal or inconclusive MRI should still be referred to such neurosurgeons rather than treated medically.

**KEY WORDS** : Cushing's disease, negative MRI, trans-sphenoidal surgery

**SPECIALITY** : Endocrinology

## Abbreviations

BIPSS: Bilateral Inferior Petrosal Sinus Sampling

CD: Cushing's disease

CS: Cushing's syndrome

CSF: Cerebro-Spinal Fluid

ER: Efficacy Rate

MD: Missing data

MRI: Magnetic Imaging Resonance

TSS: Trans-Sphenoidal Surgery

## Introduction

Cushing's disease is responsible for a high morbidity, including obesity, hypertension, diabetes, osteoporosis, nephrolithiasis, psychiatric disorders, decline in cognitive function (1–3), infectious diseases. It is also responsible for an increased mortality (4,5), mostly cardiovascular (6–8). It is widely agreed that the best treatment for CD is trans-sphenoidal surgery, performed by an expert neurosurgeon, in order to remove the pituitary corticotroph adenoma responsible for the disease, which is a microadenoma in 90% of the cases (8,9). Overall, the results of trans-sphenoidal surgery are a 80% remission rate (9–16), including 70–90% for microadenoma, and 30–100% for macroadenoma, with a 10 year-recurrence rate of 10–20% (14,17). There is however some controversy regarding the treatment of patients with CD but no visible adenoma at MRI, in whom the evidence for a pituitary microadenoma relies on the demonstration of pituitary/periphery ACTH gradient measured during Bilateral Inferior Petrosal Samplings (BIPPS). Many expert centers have reported similar results of trans-sphenoidal surgery in CD patients with a negative/inconclusive MRI vs. patients with an MRI showing a typical adenoma image (18–20). However, in some centers, CD patients with a negative/inconclusive MRI are not directed to trans-sphenoidal surgery, but rather treated medically, using either cortisol synthesis inhibitors or somatostatin or dopamine receptor agonists, and it seemed to us that this strategy is becoming more popular. Indeed, it has been proposed in a recent major review that medical treatment was a valid first line treatment, “mainly in patients without a clear indication for surgery, due to a pituitary tumor that is non visible...” (9). Implicit in the reasoning favoring medical treatment of CD patients with a normal MRI is the assumption that modern MRI would miss only microadenoma so small that they would also be missed by an expert neurosurgeon.

Because we feel it is becoming more tempting to treat medically patients with CD and inconclusive/normal MRI than sending them to an expert neurosurgeon ready to operate on

them, we decided to evaluate the results of neurosurgery in our tertiary center, in which such patients are still operated.

## Methods and patients

### Patients population (Figure 1)

The patients' data were extracted from the medical records of patients referred to our center for established or putative CD, between 01/01/1992 and 09/31/2018. In agreement with French legislation, an authorization of the National Information science and Liberties Commission (CNIL) was obtained, through a delegation to our University Hospital Center, since the database fulfilled all the conditions to be labeled "MR004". Information letters were sent to patient to ensure they were not opposed to the use of their clinical data.

Exclusion criteria were: patients operated before 01/01/1992 (n=44), patients for whom diagnosis of hypercorticism was finally ruled out (n=31) or remained uncertain (n=4), ectopic ACTH secretion (n=1), patients who were not operated (n=13), patients operated in another center (n=17, including patients referred only for BIPPS), patients with silent corticotroph adenoma (n=6), discovery of the adenoma on a clinical presentation of pituitary apoplexy (n=3). Patients who underwent a previous surgery in another center, but who were either not in remission or with disease recurrence, and who underwent a second surgery in our center, were included (n=5). Corticotroph macroadenomas were not excluded of the study as long as they were not silent or not revealed by pituitary apoplexy. Altogether, 196 patients were included (see results).

### Preoperative Endocrine Examination

All patients presented clinical signs of Cushing's syndrome (CS). Diagnosis of ACTH-dependent CS was based on elevation of free urinary cortisol, elevation of midnight salivary cortisol, absence of suppression of cortisol secretion after 1mg of Dexamethasone and/or loss



of cortisol circadian pattern, and a normal or increased ACTH level. Pituitary origin was assessed by CRH test, Desmopressin test, or 8mg Dexamethasone test, combined to MRI adenoma findings.

#### Radiological procedure

All patients underwent pituitary MRI, without and with gadolinium injection, in T1 weighted and T2 weighted sequences and sometimes dynamic sequences. All patients' cases were presented in a multidisciplinary meeting including endocrinologists, neurosurgeons and a neuroradiologist with expertise in pituitary imaging. For patients referred to our institution with a MRI already performed in another institution, the quality of this MRI was assessed during the multidisciplinary meeting and if this quality was judged insufficient, an additional MRI was performed in our institution. The MRI was then defined as typical of an adenoma, negative or inconclusive. Bilateral inferior petrosal sinus samplings (BIPSS) was performed as previously described (21,22) in all 44 patients with negative MRI, and it was also performed in the majority (34/44) of patients with inconclusive MRI, although 10 patients with inconclusive MRI but typical tests of CD underwent pituitary surgery without BIPSS.

#### Surgical procedure (Figure 2 and 3)

All patients were operated by trans-sphenoidal approach, by two different expert surgeons (JGP from 1992 to 2007 EG from 2007 to 2018). Until 2011, surgery relied on a sub-labial approach guided by microscopy, but an extemporaneous measurement of ACTH in the cavernous sinuses was performed according to Ludecke (23) as previously described (24): briefly, after removal of the sellar floor, the neurosurgeon performed bilateral samplings in the intercavernous sinus veins, and ACTH levels were measured extemporaneously, allowing to calculate a per-operative lateral gradient of ACTH in the cavernous sinuses. If no adenoma was identified during surgery, the surgeon performed a partial hypophysectomy, removing

half of the pituitary on the side of the dominant sinus, or the median part of the pituitary when there was no dominant sinus. If an adenoma was identified, the surgeon performed resection of the adenoma, including a small fragment of the surrounding adjacent normal pituitary.

At the end of year 2011, and for all patients operated later, the endoscopic technic was introduced and used exclusively. With this approach, per-operative measurement of ACTH in the cavernous sinuses were not performed, which proved to have no consequences as an adenoma was always identified at surgery.

Eleven patients were submitted to an additional trans-sphenoidal surgery within a month (Figure 2). These patients were characterized by a post-operative serum cortisol level above remission levels (see below) and a surgical target based on pathological examination of the first surgery. These early additional surgeries were hemi-hypophysectomy in case of a previous adenomectomy, or a 2/3 hypophysectomy if a large exeresis had been first performed. In two cases, total hypophysectomy was performed (Figure 2).

#### Histological examination

All operative tissues were sent for histological analysis. Tissues were fixed in formaldehyde and then embedded in paraffine wax. Bloc was then sectioned into 3  $\mu\text{m}$  sections and stained with Hematoxylin Eosin Safran staining. Immunostaining then included chromogranin A and cytokeratin AE1 and AE3 staining, to confirm the neuroendocrine nature of the tumor. Then the corticotroph nature of pituitary adenoma was affirmed if either ACTH, beta endorphin or MSH staining was positive. The staining is now performed automatically with instrument Benchmark Ultra (Roche Diagnostics).

#### Definition of remission

Remission was defined as a post-operative serum cortisol level below 138 nmol/L (50  $\mu\text{g/L}$ ) (25) in the days following the surgical procedure. Patients with cortisol levels above that

threshold were either re-operated within a month if adenoma tissue had been identified on the pituitary fragments obtained during surgery (which was the case for 11 patients, see above and figure 2) or reevaluated at 3 months post operatively : a normal free urinary cortisol was then considered indicative of remission whereas an elevated free urinary cortisol was considered indicative of persistence of CD.

#### Surgical complications and pituitary morbidity

Surgical complications such as mortality, meningitis, other infections, CSF leaks and carotidian hemorrhage were collected from operative report and hospitalization report.

Patients were evaluated clinically and biologically at three post-operative months and the data regarding pituitary deficiencies were collected from their medical report.

Somatotropic deficiency was defined as an IgF1 level below the normal range for age. Thyrotropic insufficiency was defined as a FT4 below normal range. Gonadotropic insufficiency was defined as total testosterone below normal range for men, or absence of regular menstruations for women. For this reason, women taking an estrogen plus progestin contraception, a progestin-only contraception or aged 52 years or more were not analyzed for this criterion. Diabetes insipidus was defined as a polyuria with the need for a treatment with Desmopressin.

#### Statistical analysis

Analysis were performed with the R Studio software (RStudio, 2016, 1.1.456 version)(26). Fisher Freeman Halton test was used for the analysis of remission rates, the visualization rate and the distribution of surgical procedure. Chi Square test was used for the analysis of distribution of MRI categories throughout years.

## Results

196 patients were included in our study, 157 females and 39 males: 90 with microadenomas, 18 with macroadenomas, 44 with inconclusive MRI and 44 with negative MRI. The mean age at operation was 41 years old.

Of note most of the 18 macroadenomas were “small macroadenomas”: the largest diameter was 18.3mm on average and between 10 - 15 mm; 16-20mm; 21-30mm and >30 mm in 9; 4; 3 and 2 patients, respectively.

### Remission rates

Results are presented in table 2. Post-operative remission rates were 85.5%, 94.4%, 72.7% and 75.0% for microadenomas, macroadenomas, inconclusive MRI and negative MRI respectively, and were not statistically different ( $p=0.09$ ). Of note the only patient with a macroadenoma who was not in remission had the largest macroadenoma, 42 mm.

### Visualization of suspicious tissue

Results are presented in table 2 and supplemental table 1. Per-operative visualization rates were high in all groups, although the 74.4% visualization rate of patients with a negative MRI reached statistical difference from the 92.8%, 100%, 85.7% visualization rates of patients with an MRI image typical of microadenomas, macroadenomas, or an inconclusive MRI ( $p=0.03$ ).

### Distribution of surgical procedure

As described in the methods section, two surgical procedures were successively used (figure 1 and 2). Between 1992 to 2011, “classical” trans-sphenoidal microscopic technic was used. If no adenoma was identified, result of per-operative lateral gradient of ACTH in cavernous sinuses directed the side of partial hypophysectomy performed by surgeon (23,24). Since the

end of year 2011, trans-sphenoidal endoscopic technic was used exclusively and per-operative lateral gradient of ACTH in cavernous sinuses was not performed anymore.

The distribution of surgical procedures according to MRI is presented in table 3. The adenomectomy rates are 83.1%, 92.9%, 73.8% and 50% for microadenoma MRI, macroadenoma MRI, inconclusive MRI and negative MRI respectively ( $p < 0.001$ ). The subtotal hypophysectomy rates are 14.5%, 7.1%, 19.0% and 45.5% for microadenoma MRI, macroadenoma MRI, inconclusive MRI and negative MRI respectively. It must be stressed that 97.6% of subtotal hypophysectomy were performed in patients operated before 2011 with the microscopic technique.

#### Results of surgical exploration

Table 1 compares the per-operative findings with pathological analysis.

For microadenomas MRI, 77 suspicious tissues were seen during operation: 69 were histologically proven as corticotrophic adenoma (89.6%). In 4 tissues, no adenoma was found, another was proven as a prolactinoma and 2 pathological data were missing. Of the 4 samples with no adenoma found at pathological examination, 2 / 4 patients were in remission.

For macroadenomas, 14 suspicious tissues were seen and all were confirmed as corticotroph adenoma.

For inconclusive MRI, 36 suspicious tissues were seen during operation, but only 28 were histologically proven as corticotroph adenomas (77.8%). In 5 tissues, no adenoma was found (but 2 patients were in remission after surgical procedure). 1 tissue was histologically proven as prolactinoma, 1 tissue was too damaged to confirm or exclude an adenoma (but patient was in remission after surgery) and 1 histological data was missing.

For negative MRI, 32 suspicious tissues were seen during operation: 23 were histologically proven as corticotroph adenomas (71.8%). In 6 tissues, no adenoma was found, but 4 patients

were in remission after surgery. 2 tissues were too damaged to perform a precise pathological analysis, but the 2 patients were in remission after surgery. 1 data was missing.

#### Non-endocrine complications of surgery

Peri operative morbidity was explored and results are presented in table 4. We can assess that in our series, there was no nosocomial meningitis and no death related to surgery.

#### Endocrine complications of surgery

Endocrine complications at 3 months are presented in table 5. Somatotropic, thyrotropic, gonadotropic deficiency occurred respectively in 12.6%, 10.8% and 11.5% of our patients. Diabetes insipidus occurred in 10.4% of our patients.

## Discussion

Cushing's disease management is unequivocally based on TSS as the first-line treatment when MRI shows a clear image of adenoma. However, when MRI fails to detect a microadenoma, the question of first line treatment is more debated, with some who favor TSS even in case of negative MRI and others who recommend medical treatment in first intention, in case of lack of expert surgeon, rather than proposing to send patients to an expert one (9).

In our series, rate of negative + inconclusive MRI decreases significantly from 60% to 27% throughout a 26 years period ( $p=0.015$ ). If results may seem first very encouraging, they however underline that, to date, MRI still misses 27% of adenomas. One may be tempted to believe that with the advent of MRI 7 Teslas, negative MRI will be fewer and fewer. We don't agree with this assumption: we think that sometimes, MRI can be negative because adenoma signal is equivalent to healthy pituitary tissue and increasing resolution of MRI can't solve this problem. In their series, Yamada et al (20) show that in 18/183 patients (10%), MRI failed to detect adenoma, both for 1.5 and 3 Teslas MRI. Increase of MRI performance and

resolution can also increase the number of false positive or detect litigious image. In literature, the number of patient with MRI microadenoma, with no adenoma found in surgery varies from 0 to 35% (16,20,27,28). In Feng et al (29), authors analyze concordance of lateralization by MRI and surgical finding: concordance is 79%, meaning that in 21% of case, MRI shows a false image of microadenoma.

We want to underline that even when MRI is inconclusive or negative, the surgeon finds a pathological tissue in respectively 82% and 74.4% of cases. Our data corroborate those still described in several series: the per-operative visualization rate for patient with negative MRI ranges from 44% to 100% with a mean of 69% (15,16,27,28,30,31). It seems clear that the eye of the neurosurgeon is better than MRI.

Since 2011, endoscopic trans-sphenoidal technic replaces microscopic technic in our center. It is to note that since then, all adenomas have been seen in per operative examination, allowing to perform only one hemi-hypophysectomy. If analyzed separately, the visualization rates for inconclusive and negative MRI are 83 and 70% respectively for microscopic technic and 100% for both inconclusive and negative MRI with endoscopic technic.

We do not compare the performance of the two techniques to each other, because the statistical power of the analysis would have not been not. However, data on per-operative visualization, which is much higher with endoscopic technic, could let supposed that performance would be better with endoscopic approach. A recent meta-analysis (32) including data of 6695 patients, shows no difference for remission rate between the two technics, except for macroadenoma, where performance of endoscopic technic was better. Results for recurrence and mortality are identical for both technics. However, several recent studies show a learning curve for endoscopic approach in pituitary surgery (33–35), with a reduction of operation time and of CSF leak.

In our series, the remission rate for microadenoma is 86%, which is similar to results of major series (> 50 patients) in the literature (12,13,15,28,36). The remission rate we report for the macroadenomas is higher than in the literature: 94% of remission compared to between 59 and 69% in other series (12,13,15,28,36), but it must be stressed that most of these 18 macroadenomas were “small macroadenomas” with no cavernous sinus invasion. Brichard et al (37) have a remission rate of 93% for macroadenomas after several TSS, for similar reasons to ours.

For inconclusive MRI, the remission rate in our series is 73%. This MRI category is not present in most published studies and is usually not analyzed separately from the negative MRI category. Three series present results for inconclusive + negative MRI with remission rates of 77.8% in Honegger et al (31), 69% in Rees et al (38), 67.8% in Bakiri et al (39) which are comparable to our findings.

For negative MRI, the remission rate is 75%, which is in the same range than those reported in literature, indicating remission rate between 57 and 71.4% (12,13,15,28,36).

These results are explained by a standardized care strategy: before 2011, surgeon’s gesture was guided by a per-operative sampling of ACTH in intercavernous sinus veins; now, endoscopic allow to maximize direct visualization of adenoma, without help of intercavernous ACTH sampling.

In our study, the remission rate isn’t different between MRI types. Literature is controversial on this subject: some studies show absence of statistically significant difference between remission rates when analyzed in function of MRI type (19,40) while some others show a difference (36,41).

We report no early death linked to operation in our series. For the other complications (meningitis, infection, CSF leak and carotid hemorrhage), we report an occurrence of respectively 0%, 8.4%, 1.9% and 0%. Even if interpretation of results have to be balanced by



the high rate of missing data (at least 20% for each category), our results are consistent with those reported in literature with an occurrence rate of 0.4% to 12.5% for meningitis and 0.9% to 27% for CSF leak (9).

For endocrine complications, our occurrence rate at 3 months is respectively 12.6%, 10.8%, 11.5%, 3% and 10.4% for somatotropic deficiency, thyrotropic deficiency, gonadotropic deficiency, pan hypopituitarism and diabetes insipidus. Here again, high rate of missing data must be taken in account. Our data are consistent with median of occurrence rate of other studies published: we have an higher occurrence rate for somatotropic, gonadotropic deficiency and diabetes insipidus (respectively 11.7, 8.6 and 4.9% reported in (9)) but an lower occurrence rate for thyrotropic deficiency and pan hypopituitarism.

Mean and median of efficacy of available medical treatment are reviewed in (9). Mean efficacy rate (ER) are variable between drugs: 64.3% for Ketoconazole, 71% for Metyrapone, 86.9% for Mitotane, 31.2% for Cabergoline, 14.6% to 26.2% for Pasireotide, 57.7% for Mifepristone. Except for Mitotane, all drugs are less effective to achieve control of hypercorticism than surgery, even, in our series, in patients with negative MRI (as a reminder, 75%). Moreover, Ketoconazole, Metyrapone and Mitotane expose to several complications: liver failure in 18.7% of case with Ketoconazole, hirsutism in 36% of case with Metyrapone, nausea/vomiting in 46.3% of case with Mitotane. Their costs vary between 10 000 and 30 000 euros/year in France while the cost of both performing BIPPS and trans-sphenoidal surgery by an expert neurosurgeon is less than 20 000 euros. So that, the cost of treating medically a single CD patient for 30 years with a normal/inconclusive MRI would allow to offer BIPPS and trans-sphenoidal surgery to 15-45 patients.

New drugs are now emerging such as retinoic acid, EGFR, hsp90 and CDK inhibitors, but also Osilidrostat or Levoketoconazole (42,43). Currently, no data is available about efficacy and adverse effects of these molecules.

## Conclusion

Despite technological progress, MRI still miss 27.5% of pituitary microadenoma in our series, even if rate of negative MRI decreases over the years.

The Surgeon's eye seems to be more performant to detect some pituitary adenoma than MRI, since surgeons visualize 82% of adenoma in patients with inconclusive MRI and 74.4% of adenoma in patients with negative MRI. These visualization rates include results of both microscopic and endoscopic approach, and if analyzed separately, the visualization rates in endoscopic approach is 100% for inconclusive and negative MRI.

Remission rates are not statistically different whatever the MRI type. Our study supports the previous results of neurosurgical series published in literature about data on remission in case of negative MRI.

There is neither death nor meningitis in our series, as still reported in literature. 10 to 12% of patients have at least one endocrine deficiency, but only 3% have pan hypopituitarism.

Because of its high efficacy rate, its low adverse effects and its lower cost, surgery should systematically consider as a first option of treatment for CD. In case of lack of expert neurosurgeon, we think that we shouldn't consider medical treatment or adrenal surgery as first option rather than refer patient to expert neurosurgeon.

**THÈSE SOUTENUE PAR : Justine CRISTANTE**

**TITRE : FAUT-IL OPERER LES PATIENTS PORTEURS D'UNE MALADIE DE CUSHING AVEC IRM HYPOPHYSAIRE NORMALE OU DOUTEUSE ? ETUDE RETROSPECTIVE DE 196 PATIENTS DONT 88 SANS IMAGE D'ADENOME**

**CONCLUSION :**

Malgré les progrès technologiques, 27.5% des adénomes hypophysaires de notre série n'ont pas été détectés à l'IRM, bien que le taux d'IRM négative diminue au cours des années.

Nos chirurgiens visualisent 82% des adénomes hypophysaires chez les patients avec IRM douteuse et 74.4% chez les patients avec IRM négative : l'œil du chirurgien semble donc plus performant que l'IRM pour détecter certains adénomes hypophysaires. Ces taux de visualisation incluent les résultats des techniques microscopique et endoscopique. Si l'on analyse séparément les taux de visualisation des deux techniques, celui de la technique endoscopique est de 100% pour les IRM douteuses et négatives.

Quel que soit le type d'IRM, les taux de rémission ne sont pas statistiquement différents. Notre étude confirme les données de rémission des patients avec IRM préopératoire négative des autres séries neurochirurgicales déjà publiées.

Il n'y avait ni décès ni méningite dans notre série. 10 à 12% de nos patients avaient une insuffisance sur au moins un des axes antéhypophysaires, mais seulement 3% avait un pan hypopituitarisme antérieur. Ces résultats sont similaires à ceux déjà rapportés dans la littérature.

Du fait de son taux d'efficacité élevé, de la faible occurrence d'événement indésirable et de son faible coût, la chirurgie doit systématiquement être considérée comme la première option thérapeutique dans la maladie de Cushing. En cas d'absence de neurochirurgien expert, nous pensons qu'il est préférable d'adresser le patient à un neurochirurgien expert, y compris dans un autre centre, plutôt que d'envisager le traitement médical ou la chirurgie surrénalienne comme première option thérapeutique.

**VU ET PERMIS D'IMPRIMER**

**Grenoble, le :** 24/11/18

**LE DOYEN**



Pour le Président  
et par délégation  
**Pr. Patrice MORAND**  
Le Doyen de Médecine  
Pr. Patrice MORAND

**LE PRÉSIDENT DE LA THÈSE**



**Pr. Emmanuel GAY**

## Bibliography

1. Bourdeau I, Bard C, Forget H, Boulanger Y, Cohen H, Lacroix A. Cognitive function and cerebral assessment in patients who have Cushing's syndrome. *Endocrinol Metab Clin North Am.* 2005 Jun;34(2):357–369, ix.
2. Tiemensma J, Kokshoorn NE, Biermasz NR, Keijser B-JSA, Wassenaar MJE, Middelkoop HAM, et al. Subtle cognitive impairments in patients with long-term cure of Cushing's disease. *J Clin Endocrinol Metab.* 2010 Jun;95(6):2699–714.
3. Starkman MN, Giordani B, Berent S, Schork MA, Schteingart DE. Elevated cortisol levels in Cushing's disease are associated with cognitive decrements. *Psychosom Med.* 2001 Dec;63(6):985–93.
4. Dekkers OM, Horváth-Puhó E, Jørgensen JOL, Cannegieter SC, Ehrenstein V, Vandembroucke JP, et al. Multisystem morbidity and mortality in Cushing's syndrome: a cohort study. *J Clin Endocrinol Metab.* 2013 Jun;98(6):2277–84.
5. Pivonello R, Isidori AM, De Martino MC, Newell-Price J, Biller BMK, Colao A. Complications of Cushing's syndrome: state of the art. *Lancet Diabetes Endocrinol.* 2016;4(7):611–29.
6. Lacroix A, Feelders RA, Stratakis CA, Nieman LK. Cushing's syndrome. *Lancet Lond Engl.* 2015 Aug 29;386(9996):913–27.
7. Bolland MJ, Holdaway IM, Berkeley JE, Lim S, Dransfield WJ, Conaglen JV, et al. Mortality and morbidity in Cushing's syndrome in New Zealand. *Clin Endocrinol (Oxf).* 2011 Oct;75(4):436–42.
8. Ntali G, Asimakopoulou A, Siamatras T, Komninos J, Vassiliadi D, Tzanela M, et al. Mortality in Cushing's syndrome: systematic analysis of a large series with prolonged follow-up. *Eur J Endocrinol.* 2013 Nov;169(5):715–23.

9. Pivonello R, De Leo M, Cozzolino A, Colao A. The Treatment of Cushing's Disease. *Endocr Rev.* 2015 Aug 10;36(4):385–486.
10. Shimon I, Ram Z, Cohen ZR, Hadani M. Trans-sphenoidal Surgery for Cushing's Disease: Endocrinological Follow-up Monitoring of 82 Patients. *Neurosurgery.* 2002 Jul 1;51(1):57–62.
11. Hammer GD, Tyrrell JB, Lamborn KR, Applebury CB, Hannegan ET, Bell S, et al. Trans-sphenoidal Microsurgery for Cushing's Disease: Initial Outcome and Long-Term Results. *J Clin Endocrinol Metab.* 2004 Dec 1;89(12):6348–57.
12. Hofmann BM, Hlavac M, Martinez R, Buchfelder M, Müller OA, Fahlbusch R. Long-term results after microsurgery for Cushing disease: experience with 426 primary operations over 35 years. *J Neurosurg.* 2008 Jan;108(1):9–18.
13. Lambert JK, Goldberg L, Fayngold S, Kostadinov J, Post KD, Geer EB. Predictors of mortality and long-term outcomes in treated Cushing's disease: a study of 346 patients. *J Clin Endocrinol Metab.* 2013 Mar;98(3):1022–30.
14. Alexandraki KI, Kaltsas GA, Isidori AM, Storr HL, Afshar F, Sabin I, et al. Long-term remission and recurrence rates in Cushing's disease: predictive factors in a single-centre study. *Eur J Endocrinol.* 2013 Apr;168(4):639–48.
15. Dimopoulou C, Schopohl J, Rachinger W, Buchfelder M, Honegger J, Reincke M, et al. Long-term remission and recurrence rates after first and second trans-sphenoidal surgery for Cushing's disease: care reality in the Munich Metropolitan Region. *Eur J Endocrinol.* 2014 Feb;170(2):283–92.
16. Ciric I, Zhao J-C, Du H, Findling JW, Molitch ME, Weiss RE, et al. Trans-sphenoidal surgery for Cushing disease: experience with 136 patients. *Neurosurgery.* 2012 Jan;70(1):70-80-81.

17. Tritos NA, Biller BMK, Swearingen B. Management of Cushing disease. *Nat Rev Endocrinol*. 2011 May;7(5):279–89.
18. Semple PL, Vance ML, Findling J, Laws ER. Trans-sphenoidal Surgery for Cushing's Disease: Outcome in Patients with a Normal Magnetic Resonance Imaging Scan. *Neurosurgery*. 2000 Mar 1;46(3):553–9.
19. Salenave S, Gatta B, Pecheur S, San-Galli F, Visot A, Lasjaunias P, et al. Pituitary Magnetic Resonance Imaging Findings Do Not Influence Surgical Outcome in Adrenocorticotropin-Secreting Microadenomas. *J Clin Endocrinol Metab*. 2004 Jul 1;89(7):3371–6.
20. Yamada S, Fukuhara N, Nishioka H, Takeshita A, Inoshita N, Ito J, et al. Surgical Management and Outcomes in Patients with Cushing Disease with Negative Pituitary Magnetic Resonance Imaging. *World Neurosurg*. 2012 Mar 1;77(3):525–32.
21. Lefournier V, Gatta B, Martinie M, Vasdev A, Tabarin A, Bessou P, et al. One Transient Neurological Complication (Sixth Nerve Palsy) in 166 Consecutive Inferior Petrosal Sinus Samplings for the Etiological Diagnosis of Cushing's Syndrome. *J Clin Endocrinol Metab*. 1999 Sep 1;84(9):3401–6.
22. Lefournier V, Martinie M, Vasdev A, Bessou P, Passagia J-G, Labat-Moleur F, et al. Accuracy of Bilateral Inferior Petrosal or Cavernous Sinuses Sampling in Predicting the Lateralization of Cushing's Disease Pituitary Microadenoma: Influence of Catheter Position and Anatomy of Venous Drainage. *J Clin Endocrinol Metab*. 2003 Jan 1;88(1):196–203.
23. Lüdecke DK. Intraoperative measurement of adrenocorticotropin hormone in peripituitary blood in Cushing's disease. *Neurosurgery*. 1989 Feb;24(2):201–5.
24. Passagia JG, Gay E, Chabre O, Martinie M, Labat-Moleur F, Bachelot I. [Role of perioperative biological tests during the performance and follow-up of corticotroph adenoma exeresis]. *Neurochirurgie*. 2002 May;48(2–3 Pt 2):223–5.

25. Nieman LK, Biller BMK, Findling JW, Murad MH, Newell-Price J, Savage MO, et al. Treatment of Cushing's Syndrome: An Endocrine Society Clinical Practice Guideline. *J Clin Endocrinol Metab.* 2015 Aug;100(8):2807–31.
26. RStudio Team. *RStudio: Integrated Development for R.* 2016;
27. Johnston PC, Kennedy L, Hamrahian AH, Sandouk Z, Bena J, Hatipoglu B, et al. Surgical outcomes in patients with Cushing's disease: the Cleveland clinic experience. *Pituitary.* 2017 Aug;20(4):430–40.
28. Cebula H, Baussart B, Villa C, Assié G, Boulin A, Foubert L, et al. Efficacy of endoscopic endonasal trans-sphenoidal surgery for Cushing's disease in 230 patients with positive and negative MRI. *Acta Neurochir (Wien).* 2017;159(7):1227–36.
29. Feng M, Liu Z, Liu X, Bao X, Yao Y, Deng K, et al. Diagnosis and Outcomes of 341 Patients with Cushing's Disease Following Transsphenoid Surgery: A Single-Center Experience. *World Neurosurg.* 2018 Jan 1;109:e75–80.
30. Chee GH, Mathias DB, James RA, Kendall- Taylor P. Trans-sphenoidal pituitary surgery in Cushing's disease: can we predict outcome? *Clin Endocrinol (Oxf).* 2001 May 1;54(5):617–26.
31. Honegger J, Schmalisch K, Beuschlein F, Kaufmann S, Schnauder G, Naegele T, et al. Contemporary microsurgical concept for the treatment of Cushing's disease: endocrine outcome in 83 consecutive patients. *Clin Endocrinol (Oxf).* 2012 Apr;76(4):560–7.
32. Broersen LHA, Biermasz NR, van Furth WR, de Vries F, Versteegen MJT, Dekkers OM, et al. Endoscopic vs. microscopic trans-sphenoidal surgery for Cushing's disease: a systematic review and meta-analysis. *Pituitary.* 2018 May 16;
33. Lofrese G, Vigo V, Rigante M, Grieco DL, Maresca M, Anile C, et al. Learning curve of endoscopic pituitary surgery: Experience of a neurosurgery/ENT collaboration. *J Clin Neurosci.* 2018 Jan 1;47:299–303.

34. Qureshi T, Chaus F, Fogg L, Dasgupta M, Straus D, Byrne RW. Learning curve for the trans-sphenoidal endoscopic endonasal approach to pituitary tumors. *Br J Neurosurg*. 2016 Nov 1;30(6):637–42.
35. Shikary T, Andaluz N, Meinzen-Derr J, Edwards C, Theodosopoulos P, Zimmer LA. Operative Learning Curve After Transition to Endoscopic Trans-sphenoidal Pituitary Surgery. *World Neurosurg*. 2017 Jun;102:608–12.
36. Chandler WF, Barkan AL, Hollon T, Sakharova A, Sack J, Brahma B, et al. Outcome of Trans-sphenoidal Surgery for Cushing Disease: A Single-Center Experience Over 32 Years. *Neurosurgery*. 2016 Feb;78(2):216–23.
37. Brichard C, Costa E, Fomekong E, Maiter D, Raftopoulos C. Outcome of Trans-sphenoidal Surgery for Cushing Disease: A Single-Center Experience over 20 Years. *World Neurosurg*. 2018 Nov;119:e106–17.
38. Rees DA, Hanna FWF, Davies JS, Mills RG, Vafidis J, Scanlon MF. Long-term follow-up results of trans-sphenoidal surgery for Cushing's disease in a single centre using strict criteria for remission. *Clin Endocrinol (Oxf)*. 2002 Apr 1;56(4):541–51.
39. Bakiri F, Tatai S, Aouali R, Semrouni M, Derome P, Chitour F, et al. Treatment of Cushing's disease by trans-sphenoidal, pituitary microsurgery: prognosis factors and long-term follow-up. *J Endocrinol Invest*. 1996 Oct;19(9):572–80.
40. Sun Y, Sun Q, Fan C, Shen J, Zhao W, Guo Y, et al. Diagnosis and therapy for Cushing's disease with negative dynamic MRI finding: a single-centre experience. *Clin Endocrinol (Oxf)*. 2012 Jun;76(6):868–76.
41. Rollin G, Ferreira NP, Czepielewski MA. Prospective evaluation of trans-sphenoidal pituitary surgery in 108 patients with Cushing's disease. *Arq Bras Endocrinol Amp Metabol*. 2007 Nov;51(8):1355–61.



42. Feelders RA, Newell-Price J, Pivonello R, Nieman LK, Hofland LJ, Lacroix A. Advances in the medical treatment of Cushing's syndrome. *Lancet Diabetes Endocrinol.* 2018 Jul 19;
43. Störmann S, Schopohl J. New and emerging drug therapies for Cushing's disease. *Expert Opin Pharmacother.* 2018 Aug;19(11):1187–200.

## Annexes

Figure 1: Flow chart

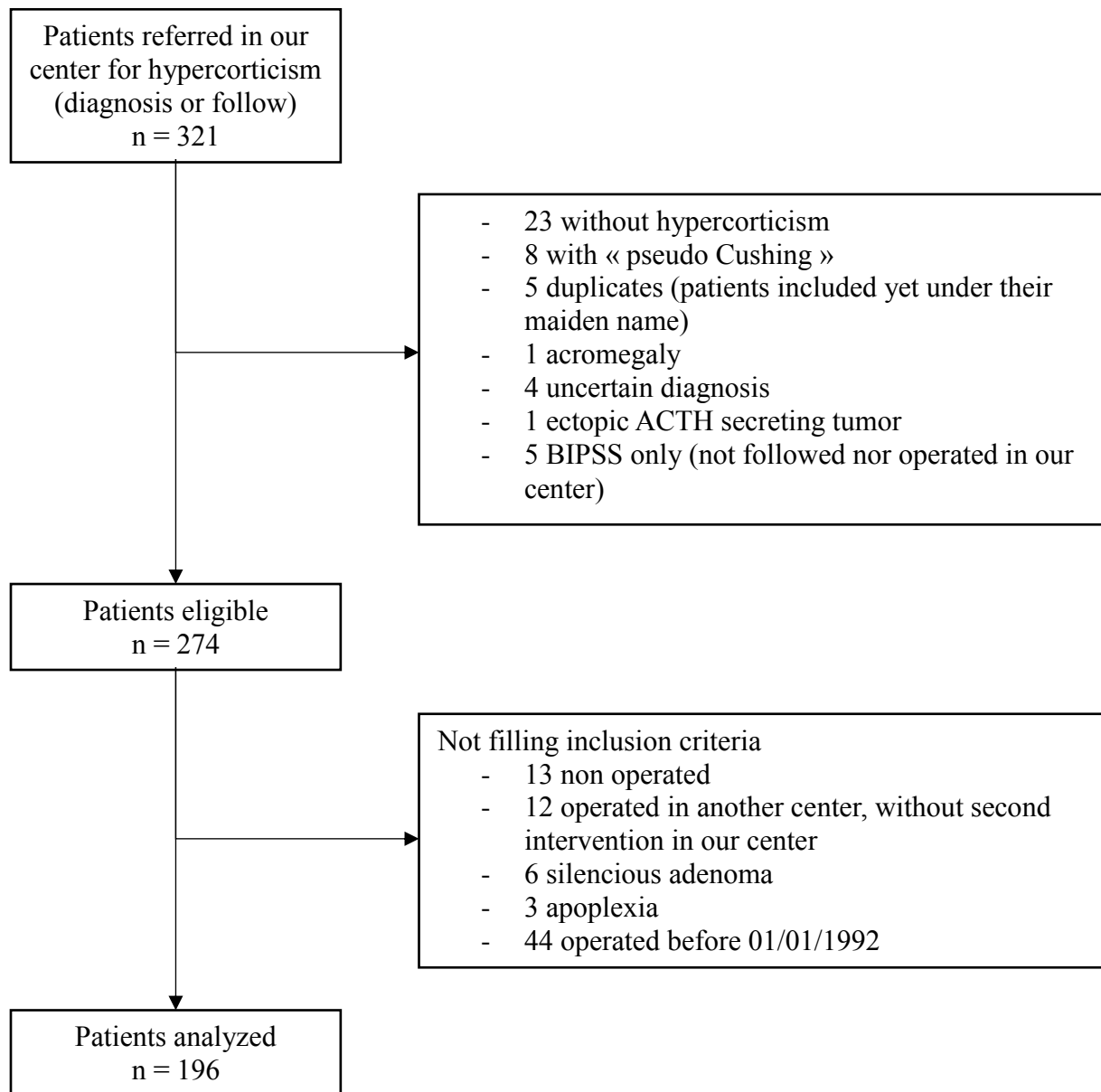


Figure 2: Surgical approach and per-operative visualization data

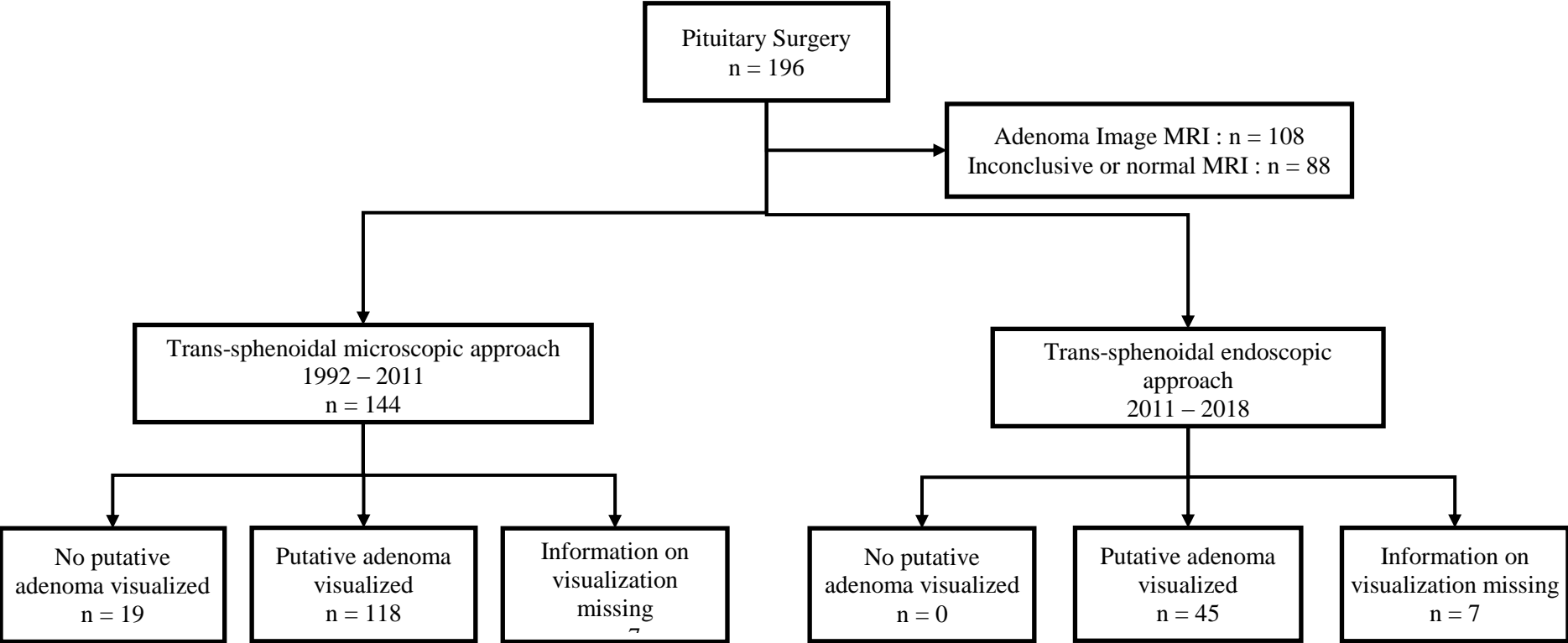


Figure 3: Surgical gesture and remission according to per-operative data

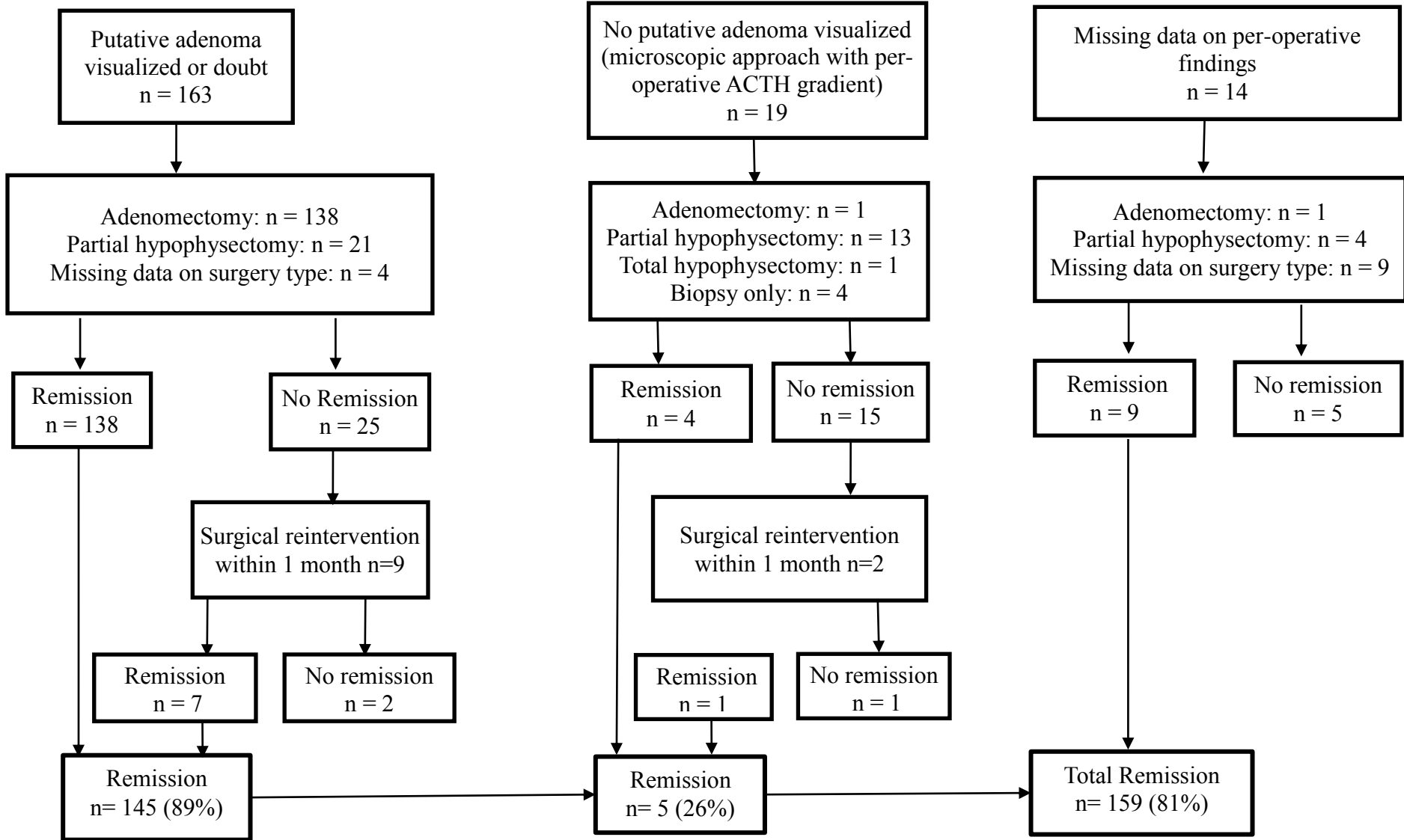


Table 1: Evolution of MRI performance with time

MRI Time Period	Adenoma image	Inconclusive	Normal	Total	Normal+ Inconclusive (%)
1992-1996	14	11	10	35	21 (60%)
1997-2001	19	14	11	44	25 (57%)
2002-2006	19	3	10	32	13 (41%)
2007-2011	19	8	7	34	15 (44%)
2012-2018	37	8	6	51	14 (27%)
Total	108	44	44	196	88 (45%)

Table 2: Relation between MRI findings and per-operative neurosurgeon's finding and remission rates

	<b>n (% of MRI findings)</b>	<b>Remission (%)</b>
<b>Microadenoma MRI</b>	<b>90</b>	<b>77 (86%)</b>
Missing per-operative data	7	4
Neurosurgeon microadenoma	77/83 (93%)	71 (92%)
Neurosurgeon no adenoma or doubt	6	2
<b>Macroadenoma MRI</b>	<b>18</b>	<b>17 (94%)</b>
Missing per-operative data	4	3
Neurosurgeon adenoma	14/14 (100%)	14 (100%)
<b>Inconclusive MRI</b>	<b>44</b>	<b>32 (73%)</b>
Missing per-operative data	2	1
Neurosurgeon microadenoma	36/42 (86%)	30 (83%)
Neurosurgeon no adenoma or doubt	6	1
<b>Normal MRI</b>	<b>44</b>	<b>33 (75%)</b>
Missing per-operative data	1	1
Neurosurgeon microadenoma	32/43 (74%)	29 (91%)
Neurosurgeon no adenoma or doubt	11	3
<b>Total</b>	<b>196</b>	<b>159 (81%)</b>

Statistics :

- Microadenoma VS Macroadenoma VS Inconclusive VS Normal: p=0.09 (Fisher Freeman Halton test)
- Negative VS Microadenoma: p=0.31 (Chi Square Test)
- Inconclusive VS Microadenoma: p=0.21 (Chi Square Test)
- Negative + Inconclusive VS Microadenoma + Macroadenoma: p=0.03 (Chi Square Test)

Table 3: Distribution of surgical procedures according to MRI

Surgical procedure MRI findings	<b>Adenectomy</b>	<b>Partial hypophysectomy *</b>	<b>Total hypophysectomy</b>	<b>Biopsy only</b>
Microadenoma (n=83) MD: 7	69 (83%)	12 (14,5%)	0	2
Macroadenoma (n=14) MD: 4	13 (93%)	1 (7%)	0	0
Inconclusive (n=42) MD: 2	31 (74%)	8 (19%)	1	2
Normal (n=44) MD: 0	22 (50%)	20 (45%)	2	0
<b>Total 183 MD: 13/196</b>	<b>135 (74%)</b>	<b>41 (22%)</b>	<b>3</b>	<b>4</b>

\*Partial hypophysectomy includes hemi hypophysectomy (n = 17), subtotal hypophysectomy (n = 9) and median hypophysectomy (n = 15). For negative MRI, surgeon realized 6 hemi-hypophysectomy, 6 subtotal hypophysectomy and 8 median hypophysectomy. The gesture of hemi-hypophysectomy was guided by intraoperative measurement of ACTH, as described by Ludecke (24)

MD: missing data

Table 4: Distribution of non-endocrine complications of surgery according to MRI

Complication MRI findings	<b>Mortality (MD: 0)</b>	<b>Meningitis (MD: 41)</b>	<b>Infection (MD: 41)</b>	<b>CSF leak (MD: 41)</b>	<b>Carotid hemorrhage (MD: 41)</b>
Microadenoma n=90	0	0	7	1	0
Macroadenoma n=18	0	0	1	0	0
Inconclusive n=44	0	0	4	2	0
Negative n=44	0	0	1	0	0
<b>Total</b>	<b>0/196</b>	<b>0/155</b>	<b>13/155 (8,4%)</b>	<b>3/155 (1,9%)</b>	<b>0/155</b>




Table 5: Endocrine complications of surgery

Complication MRI findings	Somatotropic deficiency	Thyrotropic deficiency	Gonadotropic deficiency	Pan hypopituitarism	Diabetes insipidus
Microadenoma n = 90	7 MD: 27	4 MD: 23	3 MD: 29	0 MD: 26	6 MD: 27
Macroadenoma n = 18	3 MD: 4	3 MD: 3	2 MD: 3	1 MD: 3	0 MD: 3
Inconclusive n = 44	2 MD: 22	5 MD: 19	6 MD: 20	1 MD: 20	3 MD: 20
Negative n = 44	4 MD: 16	4 MD: 12	4 MD: 13	2 MD: 12	5 MD: 12
<b>Total n = 196</b>	<b>16/127 (12,6%) MD: 69</b>	<b>15/139 (10,8%) MD: 57</b>	<b>15/131 (11,5%) MD: 65</b>	<b>4/135 (3,0%) MD: 61</b>	<b>14/134 (10,4%) MD: 62</b>

Supplemental Table 1

	<b>Microadenoma</b> n = 83 MD: 7	<b>Macroadenoma</b> n = 14 MD: 4	<b>Inconclusive</b> n = 42 MD: 2	<b>Negative</b> n = 43 MD: 1	<b>Total</b>
<b>Putative adenoma visualized</b>	n = 77 (92,8%)	n = 14 (100 %)	n = 36 (85,7%)	n = 32 (74,4%)	<b>159</b>
<b>Corticotropic adenoma histologically proven</b>	<b>69</b>	<b>14</b>	<b>28</b>	<b>23</b>	<b>134</b>
<i>Remission</i>	67	14	25	22	128
<b>No adenoma found</b>	<b>5</b>		<b>5</b>	<b>6</b>	<b>16</b>
<i>Remission</i>	3		2	4	9
<b>Other histological type</b>	<b>1</b>		<b>1</b>		<b>2</b>
<i>Remission</i>	0		1		1
<b>Inconclusive histological exam</b>			<b>1</b>	<b>2</b>	<b>3</b>
<i>Remission</i>			1	2	3
<b>MD on histology</b>	<b>2</b>		<b>1</b>	<b>1</b>	<b>4</b>
<i>Remission</i>	1		1	1	3
<b>Putative adenoma visualized global remission rate</b>	<b>92%</b>	<b>100%</b>	<b>83%</b>	<b>87,5%</b>	<b>91%</b>
<b>No adenoma visualized</b>	<b>n = 4</b>		<b>n = 6</b>	<b>n = 9</b>	<b>19</b>
<b>Corticotropic adenoma histologically proven</b>				<b>2</b>	<b>2</b>
<i>Remission</i>				2	2
<b>No adenoma found</b>	<b>2</b>		<b>4</b>	<b>6</b>	<b>12</b>
<i>Remission</i>	0		1	1	2
<b>Other histological type</b>	<b>2</b>		<b>1</b>	<b>1</b>	<b>4</b>
<i>Remission</i>	1		0	0	1
<b>MD on histology</b>			<b>1</b>		<b>1</b>
<i>Remission</i>			0		0
<b>No adenoma found global remission rate</b>	<b>25%</b>		<b>17%</b>	<b>33%</b>	<b>26%</b>
<b>Doubt on adenoma vision</b>	<b>n = 2</b>			<b>n = 2</b>	<b>4</b>
<b>Corticotropic adenoma histologically proven</b>	<b>1</b>			<b>1</b>	<b>2</b>
<i>Remission</i>	1			0	1
<b>No adenoma found</b>				<b>1</b>	<b>1</b>
<i>Remission</i>				0	0
<b>Other histological type</b>	<b>1</b>				<b>1</b>
<i>Remission</i>	0				0
<b>Doubt on adenoma vision global remission rate</b>	<b>50%</b>			<b>0%</b>	<b>25%</b>

## Serment d'Hippocrate



### **SERMENT D'HIPPOCRATE**

*En présence des Maîtres de cette Faculté, de mes chers condisciples et devant l'effigie d'HIPPOCRATE,*

*Je promets et je jure d'être fidèle aux lois de l'honneur et de la probité dans l'exercice de la Médecine.*

*Je donnerai mes soins gratuitement à l'indigent et n'exigerai jamais un salaire au dessus de mon travail. Je ne participerai à aucun partage clandestin d'honoraires.*

*Admis dans l'intimité des maisons, mes yeux n'y verront pas ce qui s'y passe ; ma langue taira les secrets qui me seront confiés et mon état ne servira pas à corrompre les mœurs, ni à favoriser le crime.*

*Je ne permettrai pas que des considérations de religion, de nation, de race, de parti ou de classe sociale viennent s'interposer entre mon devoir et mon patient.*

*Je garderai le respect absolu de la vie humaine.*

*Même sous la menace, je n'admettrai pas de faire usage de mes connaissances médicales contre les lois de l'humanité.*

*Respectueux et reconnaissant envers mes Maîtres, je rendrai à leurs enfants l'instruction que j'ai reçue de leurs pères.*

*Que les hommes m'accordent leur estime si je suis fidèle à mes promesses.*

*Que je sois couvert d'opprobre et méprisé de mes confrères si j'y manque.*

## Remerciements

### **Aux membres du jury**

Au Pr Emmanuel Gay, merci d'avoir accepté d'être président de ce jury. Vous ne vous en souvenez certainement pas, mais vous avez été mon premier « chef ». Au sein de votre service, en premier stage d'externat, j'ai découvert pour la première fois le monde hospitalier, fait mon premier « bip 120 », fait mon premier vrai examen neurologique, appris à m'habiller. J'ai encore le souvenir de vos « Oh là là » au bloc opératoire quand les hypophyses saignaient ! Je suis ressortie en me disant que peut être que la neurochirurgie pourrait être bien comme spécialité. Après, je me suis rappelée que j'aimais dormir et que je confondais ma droite et ma gauche, et j'ai trouvé plus sage de retourner rêver à l'endocrinologie. J'espère que vous prendrez plaisir à lire cette thèse, qui existe grâce à vos résultats (que ferait-on sans neurochirurgien ?)

Au Pr Olivier Chabre, merci de m'avoir encadrée tout au long de cette thèse et merci de continuer à me soutenir dans mon parcours professionnel. Je retiendrai de vous le médecin investi que vous êtes, le plaisir que vous prenez à enseigner, votre sens clinique, mais aussi le temps démesuré que vous passez à vous battre pour vos patients et votre disponibilité pour eux. Votre exigence envers les autres n'a d'égal que celle que vous avez envers vous-même et je vous remercie pour vos conseils. Votre rigueur nous pousse vers le meilleur. J'espère pouvoir avoir la chance de continuer à évoluer professionnellement à vos côtés.

Au Pr Pierre Yves Benhamou, merci de m'avoir fait faire mes premiers pas dans le service. D'abord en m'accueillant en P2 (même si c'était le hasard), puis en Master 1, puis en tant qu'interne et indirectement en Master 2. Merci pour votre oreille attentive (sans mauvais jeu de mot) pendant ces années d'internat, merci pour votre bienveillance constante. J'admire le calme et la patience dont vous faites preuve avec chacun, vous êtes un modèle d'humanité. Merci pour les encouragements.

A tous les deux, merci pour votre soutien. Je pense que vous faites partie des rares chefs à régulièrement féliciter leurs internes et leur dire lorsque ce qu'ils font est bien. J'apprécie énormément évoluer dans le confort de cette bienveillance. Merci encore.

Au Pr Jean Guy Passagia, merci d'avoir accepté d'être membre de ce jury. Car après tout, c'est aussi (et peut être d'abord !) grâce à vous que cette thèse existe. J'ai aussi eu le plaisir de vous côtoyer dans vos consultations en Neurochirurgie, où j'ai pu apprécier votre pédagogie envers les patients et votre façon de leur expliquer les choses et de les accompagner. J'ai le souvenir de vos cours d'anatomie, et je crois que je peux vous le dire, je ne me souviens plus tant du contenu de vos cours que de la façon passionnée dont vous les enseignez, même sur DVD ! J'avoue vous avoir un peu maudit sur le membre supérieur, je

n'aurai jamais imaginé qu'il puisse y avoir autant de muscles et d'insertions dont il faudrait apprendre les noms ! Je vous souhaite une belle fin de carrière.

Au Dr Virginie Lefournier, merci d'avoir accepté de faire partie de mon jury. Merci pour ton œil aiguisé et ta passion des images (« Mais regardez comme c'est beau », « Mais regardez-moi la qualité de cette IRM, c'est nul, ils ne sont même pas fichus de la faire dans le bon plan ! », « Ah non, là il est énorme »). Merci pour les petites tranches de rigolade en « Club hypophyse », même si après on se fait disputer par le Pr Chabre ^^ . J'espère avoir le plaisir de continuer à te voir un jeudi sur deux.

#### **Aux autres « chefs » m'ayant encadrée**

Au Dr Sandrine Lablanche, merci pour ton soutien et ton aide durant ces 4 années, merci pour ton écoute. On m'a toujours dit que je ne serai pas une vraie interne de diabétologie tant que je n'aurai pas pleuré dans le bureau du Pr Benhamou... C'est finalement dans ton bureau que je serai venue chouiner un peu. Merci pour ton aide durant ce 6<sup>ème</sup> semestre pas facile sur le plan moral. Merci pour tes conseils sur mes choix professionnels. Merci pour ton encadrement pendant mon master 2. Et merci de me montrer tous les jours qu'on peut être une super chef, une super universitaire et une super maman. Tu me donnes l'espoir que mener une vie professionnelle et personnelle épanouissante sur tous les plans est possible.

Au Pr Anne Laure Borel, merci de faire partager ton savoir immense, tu m'épates, je ne sais pas comment tu as le temps d'être toujours au courant de toute la biblio. Je me rappelle encore ce moment où tu m'as dit « Justine, tu ne peux pas continuer à vivre sans PubMed plus longtemps ». Ces quelques minutes que tu as prises pour tout me montrer m'ont sans doute sauvé la vie pour ma thèse et mes autres présentations ! Tu es une véritable « warrior » et j'admire ta volonté à toute épreuve.

Au Dr Marie Muller, merci pour tes conseils sur la prise en charge des plaies de pied, merci pour m'avoir proposé un sujet de mémoire et m'avoir fait découvrir la recherche clinique prospective et ses aléas administratifs. Merci pour ton humour pince sans rire, et tes retours lorsque tu nous encadre. Merci d'être souvent un soutien pour les internes, tu es toujours la première à nous prendre le téléphone d'avis et à nous aider lorsque tu vois qu'on est en sous-effectif.

Au Dr Nelly Wion, merci de partager ton expérience avec nous, notamment sur les avis et de prendre le temps de venir voir chacun de tes patients en hospitalisation. Tu as une patience à toute épreuve avec les patients, qui sont parfois compliqués à gérer, notamment ceux de nutrition, face auxquels je me sens très démunie.

Au Dr Sandrine Coumes, merci de m'avoir fait poser ma première sonde nasogastrique ! Nous n'aurons pas beaucoup travaillé ensemble, mais c'est toujours un plaisir de te voir passer une tête souriante dans le bureau des internes.

Au Dr Isabelle Debaty, nous n'aurons pas non plus beaucoup travaillé ensemble, mais merci pour les conseils prodigués en termes de « relation médecin malade », merci de prendre le temps de débriefer les situations de tes patients compliqués. Promis, je vais faire l'ETP !

Au Pr Philippe Chaffanjon, j'ai beaucoup apprécié évoluer à vos côtés en stage en tant qu'externe et en tant que représentante facultaire. Vous ne savez peut-être pas qu'à chaque semestre, j'ai au moins un externe qui me demande si c'est moi dans la vidéo de présentation de la PACES !

A l'équipe d'Annecy : le Dr Agnès Carreau, pour sa gentillesse démesurée, le Dr Hafid Amougay pour son humour (« Mais de toute façon, vous, vous faites bien une bonne taille 40 »), le Dr Diana Yanisse, « Juju », Hélène, Stéphanie, la diabéto mobile, ma co-interne Fanny Bruyère. Vous avez fait de ce semestre une grande aventure !

A l'équipe de néphrologie, en particulier au Dr Benoit Franko, au Dr Thomas Jouve, et au Dr Jocelyne Maurizi, pour toutes les choses que vous m'avez apprises et pour s'être moqué des bébés moches du Dauphiné le midi à l'internat.

A l'équipe d'endocrinologie de Cochin : les Pr Jérôme Bertherat, Lionel Groussin, Guillaume Assié, le Dr « Ross » Libe, le Dr Laurence Guignat, le Dr Helen Mosnier Pudar. Merci pour votre encadrement. Ce ne fut pas le plus facile de mes semestres, mais en rentrant à Grenoble, j'ai pu me rendre compte des progrès que j'avais fait grâce à vous.

### **A mes assistantes enceintes, toutes autant qu'elles aient été !**

Au Dr Sandra Larcher, assistante de choc, même enceinte. Merci pour ton aide, tes conseils, ta disponibilité. Bon courage pour ta future vie de maman et pour tes futurs projets professionnels. Ne te laisse pas « bouffer » ^^

Au Dr Cécile Bétry, assistante de choc aussi, même enceinte aussi. Merci de m'avoir écouté râler pendant un semestre (parce que les fiches J0, c'est nul, même si en fait après on s'y fait ; parce que tout le monde râle et que ça me fait râler ; parce que les trucs administratifs, c'est énervant ; parce qu'on fait trop de sorties ^^). J'espère qu'on pourra continuer à se faire des petits paris sur les doses d'insuline ^^

Au Dr Marie Aude Quemerais, ma première assistante d'endoc, enceinte elle aussi à ce moment-là (c'est une habitude hein !), merci pour tes conseils et tout ce que tu m'as appris. J'espère que tu te plais à Valence.

**Aux équipes paramédicales qui m'ont encadrées (car oui, vous aussi vous m'avez encadrée !) et avec qui j'ai eu plaisir à travailler, aux équipes administratives avec qui j'ai travaillé**

Un grand merci à Jocelyne Delphin Poulat. Jocelyne, j'ai un profond respect pour l'infirmière et la professionnelle que tu as été. Merci de tes précieux conseils lors de mon premier semestre en diabétologie. Tu resteras pour moi une figure marquante de mon internat, et le modèle de compétence et de rigueur que toute infirmière devrait atteindre, de la prescription de chaque paracétamol à la gestion autonome d'un début de sepsis sévère chez nos pieds diabétiques. Merci pour tout.

A Danielle, qui m'aura suivie du début de ma P2 à la presque fin de cet internat !

A Pascale, pour ta coordination précieuse et ton aide logistique, et ton soutien sur ce 6<sup>ème</sup> semestre.

Aux « filles » : Amandine « Stitch » pour tes massages, tes grands coups de gueule et les rigolades, Laura L pour ton sourire permanent et à toute épreuve même en période de crise, Laura M pour ta douceur, Laurine pour accepter de mettre de l'Apidra dans les pompes des fois quand même, Camille pour ta bonne humeur et tes câlins, Anne pour ta rigueur, Gigi (même si du coup de nuit, on ne bosse pas tellement ensemble), Laetitia pour ton (gros) grain de folie, Agathe et ton grain de folie aussi, Christelle et Solenn pour leur tempérance.

Merci à Cathy, Marie Odile, Marie Agnès, Chrystelle et Hélène, pour leur bonne humeur permanente, leur soutien psychologique et leur gentillesse y compris dans les moments pas faciles. Merci pour votre envie d'avancer, de découvrir : c'est grâce à votre implication que le service et notamment l'HDJ peut continuer à proposer de nouvelles activités.

Aux autres « filles » : Momo en dispo, Catherine partie en neuro, Lalou, Claire, Françoise, Maryline Coquillette. Flora pour ta gentillesse et nos conversations sur les « keums » et toutes celles qui sont parties mais avec qui ça aura été un plaisir de travailler. Aux nouvelles : Alix, Célia et Delphine, merci pour ces quelques semaines, j'espère que vous apprécierez votre nouveau service.

Aux AS : A Saliha et Aline BB, merci pour les fous rires (je rigole rien que d'écrire ces lignes... je n'aurai jamais du te faire ta perf de Ferinject Sali ! J'ai aussi un petit souvenir des chapeaux de catherinettes !) et pour votre bonne humeur et vos bêtises ! A Franky, qui doit parfois essayer les tentatives d'approches de certaines patientes nymphomanes (heureusement que Saliha est là pour faire semblant d'être ta femme), à Wahid pour l'aide et la serviabilité, à Aline D, à Catherine, Carmen et Salima, pour votre gentillesse à tous.

Aux ASH, en particulier à Céline, qui a toujours une histoire à raconter. Tu nous aères la tête à chaque repas !

A Charlotte, la psychologue du service d'endocrinologie de Cochin. Merci pour l'aide apportée pendant ce semestre parisien et nos discussions qui m'ont fait prendre conscience de beaucoup de chose.

Aux secrétaires du service et à la Dream Team :

Isabelle pour ta patience et ta disponibilité et ta rapidité.

Yasmina, tu es le couteau suisse du service, tu sais absolument tout faire et il nous suffit de demander quelque chose pour que tu l'aie dans un de tes tiroirs. J'aurai souffert avec tes fiches J0, mais en fin de compte on peut être fières du résultat non ?

Mumu, Muriel, Audrey, c'est toujours un plaisir de bosser avec vous

Maïwenn, Aurélia et Valérie : merci pour votre aide ce semestre, votre bonne humeur, votre patience (toujours cette fiche J0), et de ne pas m'avoir enguirlandée quand je dictais 30 courriers sur un WE.

A l'équipe administrative du CHU de Grenoble : Mme Elodie Ancillon, Mme Nadine Lucet, Mme Stéphanie Ouhab, avec qui j'aurai eu le plaisir de travailler durant mon mandat de présidente de l'AIMG. Je crois pouvoir dire que nous avons eu des relations de bonne entente et j'ai particulièrement apprécié de pouvoir travailler à vos côtés autour des missions qui ont été les miennes.

### **A la BIOCAPAN Team**

Vous méritez bien un paragraphe à part !!!

A Camille et Emilie pour votre gentillesse, votre encadrement, votre passion. Emilie, ta capacité à trouver du positif dans chaque chose, même quand c'est la mouise, m'impressionnera toujours. J'espère pouvoir continuer à te voir passer un peu aux Ecrins.

A Fred Lamarche : tu vois, finalement « Turnitoff » a fini par la passer cette thèse. Merci pour ton encadrement en culture cellulaire et merci pour ton humour. J'aurai beaucoup appris et beaucoup ri durant cette année à tes cotés.

A Cécile Cottet, pour son encadrement au confocal. C'est un miracle qu'en 1 an j'ai réussi à ne rien casser 😊

### **A ma famille**

A Papa et Maman, merci pour tout. Je ne sais pas comment vous dire à quel point je vous aime et à quel point je vous remercie pour tout ce que vous avez fait pour moi. Pour votre éducation, pour vos principes, pour l'amour dont vous m'avez entourée et dont vous continuez de m'entourer. Pour tous les sacrifices que vous avez fait pour moi (pour nous trois). Merci pour le foyer aimant dans lequel vous m'avez fait grandir. Merci pour vos valeurs. Merci pour votre aide, vos conseils, dans les bons moments, comme dans les moins bons. J'espère vous rendre cet amour, et j'espère que vous êtes fiers de la femme que je suis aujourd'hui. Tout cela, c'est grâce à vous.

Papa, la « gougoune à son papa » a bien grandi. Reste l'inventeur génial méconnu, le chanteur incompris et le danseur de compétition qui m'ont fait tant rire pendant toutes ces années.

Maman, merci pour ton soutien ces dernières années. J'ai le souvenir que nous n'ayons pas été très proches pendant l'adolescence, et j'apprécie aujourd'hui les conversations « d'adulte » qu'on peut avoir.

Ugo et Pépé, merci d'être le petit frère et la petite sœur les plus géniaux, les plus drôles, les plus exaspérants que j'aurai pu avoir. Le roi des cons au pays des emmerdeurs et le petit boudin. Pour les repas du dimanche soir, pour le Ice Tea pas rangé, pour la scie sauteuse fennec évolution 2, pour les Disney



dans le lit, pour les chocolats que je vous ai volé, pour les bonus (« tu verras bien ce que ce sera »), pour la cuillère en plastique Babar cramée, repeinte puis enterrée dans le jardin, pour la cabane dans la forêt jamais terminée mais avec beaucoup de béton dedans, pour le petit Mourzouc et Oui oui et « Tralala Ouh », pour l'accompagnement nocturne après The Ring, pour les sauts périlleux sur le canapé sur Ultime 80's, les traductions approximatives de chanson (« Tu veux pas un bout de comté avant de partir »). Je vous aime fort. Merci Ugo d'avoir fait le déplacement depuis Bordeaux.

A ma Mamie, qui j'espère sera bien présente en ce jour, malgré ses récents ennuis de santé. Merci pour les vacances, les tartes au Maroilles et au sucre, les crêpes et les gaufres, les parties de scrabble et les pulls. Merci pour les Noël's et les anniversaires. Merci d'être là avec ton dynamisme et ta joie de vivre !

A Nina, malgré tes hauts et tes bas, tu restes ma grand-mère et j'espère que tu seras contente pour moi en ce jour.

A Nono Gino et Papi Claude, partis trop tôt.

### **A mes amis et mes co-internes**

#### *Au noyau*

Clara, Cam, merci d'avoir été là. Merci d'être là. Dans les bons moments, dans les moins bons. Merci pour les conversations de soutien psychologique, merci pour les conversations de débiles, merci pour votre grain de folie (surtout quand il s'agit de manger), pour vos propos sans complexes. Merci pour ce voyage à trois à Tahiti, et pour ces petites soirées de papotage. L'internat ne nous permet pas de nous voir aussi souvent qu'on voudrait, mais j'espère qu'on arrivera à garder ces quelques repas de midi à l'internat ou ces cafés (enfin thé / grenadine / chocolat chaud) sur la place Notre Dame. Je vous aime.

Aurel, ma Aurel. Tu es partie tellement loin pour cet internat. Une grande décision, une grande aventure. Je suis tellement fier du courage dont tu as fait preuve et je suis fier d'être ton amie. Toi aussi tu m'as accompagnée dans les bons moments, comme dans les moins bons. J'ai surtout un souvenir ému de nos bêtises en soirée (la cleptomanie, c'est maaaaaaal) ! Je t'aime aussi, et j'espère pouvoir te garder comme amie le plus longtemps possible.

#### *A Lulu*

Tu mérites bien un paragraphe à part. On s'est rencontrées, j'étais en serviette de bain, avec une choucroute sur les cheveux et je sortais de la salle de bain. Quand je t'ai vue je me suis dit : « Elle, on va pas s'entendre »... Et finalement, après 3 ans d'amitié solide, tu finis par venir à Grenoble pour ton internat. Merci pour ton amitié, qui m'est si précieuse. Merci pour ton caractère de cochon et de petit caillou, qui cache un petit chat dragon tout mignon ! Merci pour nos discussions sur tous les sujets, merci de parfois me rentrer dans le chou, merci de ton soutien associatif. Je crois que tu es l'une des seules qui me comprend sur mes investissements ^^ Je t'aime fort mon ptit Lu. Garde confiance, tu es une fille géniale, intelligente et drôle. Tu mérites d'être heureuse.

### *A la bande du lycée*

Merci à Damien, Cécile et Elsa, Clément de m'avoir recueillie à mon arrivée en première, dans le monde hostile du lycée Bergès. Merci pour les soirées, pour les TPE et le nombre d'or (RIP Nestor), pour la découverte de Grenoble. Merci pour les nouvelles années Karaoké et Poker, simples mais efficaces. Elsa, je ne suis toujours pas venue visiter ton appart, c'est un scandale !! Damien, j'espère que malgré la petite distance qui nous sépare, on pourra se voir plus souvent. Cécile, félicitation pour ton petit lutin à venir et mes plus grands vœux de bonheur dans votre future vie à trois.

Et n'oubliez pas : dites bonjour à la Grande Bretagne ! (avec la claque sur les fesses en prime)

### *Aux amis de l'externat*

Nono, merci pour ton amitié et nos discussions tout au long de ces années.

Marion, j'espère que tu te plais dans ta vie de jeune mariée, continue à être aussi dynamique et motivée.

Lisa, j'espère que la vie à Annecy c'est cool ! Merci pour les soirées tous ensemble à ton appart (raclette et préparation de gala entre autres). Petit souvenir de ces imitations chez Cloé, j'ai une vidéo de toi merveilleuse en train d'imiter Anna Wintour.

Clouchette, merci de cette phrase qui me restera à jamais : « Ça va Justine est là, je me sens tout de suite moins grossière » ^^

Yann, merci d'être toi, de ta générosité et de ta gentillesse.

Natachou, merci de ton soutien associatif et ton aide dans les commissions de choix des internes.

Machine, merci de m'avoir fait autant rire pendant toutes ces années. Tes expressions resteront en partie dans mon vocabulaire (« Solide », « il a un de ces François », « tomber les masques »). Fedoche, merci pour ton flegme légendaire, je suis très déçue d'avoir loupé une partie de tes actions mémorables. Bon courage à vous deux dans vos postes de grands assistants de pneumo !

Quentin, meilleur pote de P2, merci merci merci pour toutes les soirées, les délires, ton amitié, « Our on way », Lady Gaga, les retours difficiles, Aix Les Bains. J'espère que tu nous reviendras vite.

Kevin, pour ton binôme infernal avec Quentin. Super Youp de l'extrême !

Carote, à part les hamsters, mon plus mémorable souvenir de toi : le WED où « Ya un biais » (et le doigt levé SVP).

Clément, quelques souvenirs de la fac, la faluche, power ranger ou biker d'un jour au WEI. On aura bien rigolé.

Aline, pareil, quelques souvenirs de fac ensemble, ton appart qui fut parfois mon point de chute quand je vivais encore chez mes parents, les déguisements de soirée et puis plus tard les tenues de gala...

Pouch, Manon, Cédric, Kiki, Gabi, Joanna et tous les autres qui ont pu partager des bouts de mon externat et un peu de l'internat aussi. Merci à vous.

Je me dis qu'on a quand même parcouru un sacré bout de chemin ensemble, des bottes de soirée et de la sciure du Cham, au premier stétho et à la première blouse d'interne. Merci à tous.

### *Au BN 2012-2013, chatons et paillettes de toute la France*

J'ai vécu à vos côtés la plus grande expérience humaine de toute ma vie. Vous êtes certainement ce qui s'est le plus rapproché d'une deuxième famille. Cette année a été une bouffée d'air frais. Parfois un peu dur de combiner associatif au niveau national et études de D3, mais qu'est-ce que j'ai aimé faire partie de ce bureau. Pierre « petit Pierre du peuple », malgré la disparition prématurée de Lénine, j'espère qu'on pourra toujours deviser sur des sujets aussi passionnants que « Faut-il interdire les heures supplémentaires pour favoriser l'embauche de nouveau personnel et réduire le chômage ? ». Tristan, mon Bibs, je regrette sincèrement que tu ne sois pas là : on a passé des moments hyper géniaux à l'asso comme en soirée, et j'espère qu'on pourra se revoir quand t'aura fini ton internat en Suisse. Paupau Croft, la plus géniale des VPG, pour ses gaffes et ses boulettes, parce que bon « On avance ? ». Lauren, pour le Laurent Clodo et les Totally Spies du Ferium. Marine, merci pour les psychanalyses fréquentes, nos accords, nos désaccords, tu es une véritable amie. Jordane, mon loulou à moi, à notre couple raté (^ mais qui a bien pu croire qu'à un moment on aurait pu finir en couple ^^), à notre excursion dans les calanques, à la cassette magique dans la voiture en allant en congrès ! Au duo Benjamin et Benjamin : Benji, pour les moments de complicité et les câlins ; Poff, pour avoir su arrêter parfois Benji ^^ Vos petits duels de violence verbale me manquent. Renaud, parce que t'es le seul à m'avoir fait chialer pendant ton bilan moral. Tania, pour ta joie de vivre et ton exotisme. Adela, parce que t'es ma femme et que j'adore ta franchise (#violence) et que tu es la seule à avoir réussi à lisser les cheveux de Yann. Balaz/Piette, pour nos discussions sur l'avenir de la SGS et la prévention. Daim, ben... Parce que t'es Daim et puis c'est tout, c'est déjà bien assez cool d'être toi non ? (#malaise #bendéso). Amélie, pour avoir passé la D4 en même temps que moi, et pour ta modération hors norme en congrès ^^ NJ, pour les câlins, l'hyperactivité, et « Ben déso » (deuxième édition). Yann, pour être l'atout moral du bureau : tu t'en fous de tout, rien n'est grave, et des fois ça fait vachement du bien ^^ Juju, pour aussi les moments complets d'inadaptation et pour ce mensonge scandaleux qui fait encore parler ^^ Brice, pour ton accent du Sud, ton « que si, que mi » et ton envie de faire bouger les choses. A toutes ces réunions de bureau où c'était vanes sur vanes, à ce WE Koezio, à nos vacances à Vicdessos (c'était comme ça qu'il s'appelait ce bled non ?), au WE BURN et aux futures aventures à venir j'espère.

#### *Aux amis de l'asso de l'internat*

Rémi, Gérald, Aurélien, Natacha et Lulu (je vous remercie ici aussi) merci pour votre soutien pendant mon mandat, merci d'avoir repris l'asso. Merci pour votre implication. Merci pour l'énorme boulot pour la Revue des Patrons. Ça aussi c'était un truc de malade à faire et à vivre.

Au personnel de l'internat : Marie, pilier de l'asso, 2<sup>ème</sup> maman des internes, merci pour ton aide précieuse tout au long de mon internat. Denis, Luc, Eric et Louise, merci pour votre accompagnement ces années.

Akil et Arnaud, pour vos conseils d'anciens présidents

#### *Aux potes et amis rencontrés via l'AEMG et les élus UFR*

Lucie (fillotte !!!), Rose, Florian, Alexis, merveilleuses rencontres associatives, et même si finalement on a que rarement réussi à se voir en dehors des réunions de la fac, vous restez des personnes importantes pour moi.

Marion, de la première fois, où tu m'as apostrophée en disant que tu voulais faire de la prévention sur le risque sexuel en lycée, à nos grandes conversations philosophiques sur le STRASS, les livres de Thomas Mann, et l'infectiologie, merci pour la profondeur et la justesse de tes réflexions.

Marine, morue d'un jour, rencontrée au SOS apéro, pour le meilleur et pour le pire d'être élue centrale ^^ Petite bouffée d'air frais scientifique du DLST dans mon monde de médecin !

#### *Aux copains rencontrés par l'asso*

Lagueuz, merci pour les colliers de moule, la licorne, et nos pas de danse classique !

Mimi, miiiiiii, merci pour la cote, le WESSEEM avec son délicieux patates-cancoillotte-saucisses de Morteau, le marrainage, pour le DT post D4 et ces photos sur lesquelles on a l'air hyper heureuses, pour être venue au gala de Grenoble ! Il faudra quand même qu'un jour je bouge mes fesses pour venir te voir à Marseille.

A toutes les rencontres de Bezak, Douillet, Polonais, Milou, Kyluke, Chogne, Graz, Mouby, Twix, Bobet, Slap, Bouzi, Polyo, et tous les autres que j'oublie sûrement... On ne s'est pas revus après l'internat, mais de ma D2 à ma D4, vous avez été des gens indispensables à ma vie de soirée (voilà, le Débloc en D4, quoi !)

#### **A mes co-internes**

##### *L'endoc Team*

Eve, la plus vieille, qui maintenant est une grande : j'espère que tu t'épanouiras dans ton assistanat !

Manon, co-interne de promo forever !!! Des soirées chez toi à l'externat, aux petites bouffes d'internat, t'avoir comme co-interne, c'était trop cool ! Dire qu'à la fin de l'année ce sera fini ! Des bisous « mon ptit poulet ».

Jojo, mon ptit chou, tu es un vrai trésor de gentillesse et de serviabilité ! J'espère que tout ira pour le mieux pour toi, tu le mérites.

Jess, merci pour ton soutien sur ce semestre. Tu es une femme forte à tout point de vue, et hyper volontaire. J'espère avoir le plaisir de retravailler avec toi.

Nico, parce qu'avant d'être mon co-interne tu es surtout ZE président de la corpo, avec qui on avait fait une passation d'anthologie (la prof d'anglais doit encore s'en souvenir).

Sarah, merci pour ta fraîcheur, ta coolitude et les petites soirées endoc chez toi, au rythme des verres d'eau concombre citron !

Paupau, mon ptit Paupou, Paupoulette, Polly Pocket ! Quel duo de choc avec Dora l'exploratrice ! J'ai adoré bosser avec toi ce semestre, c'était absolument génial.

Camille, je n'ai pas beaucoup travaillé avec toi ! Peut être qu'on aura l'occasion de bosser ensemble plus tard. En tout cas je vais essayer d'arrêter de monopoliser ton petit bout à chaque fois que tu l'amènes !

### *Aux co-internes de mes autres stages*

Yann, Thomas, Sofia, Mathilde et surtout Minou en néphrologie. Merci Minou pour tes caleçons de toutes les couleurs que j'ai pu découvrir chaque midi quand on se changeait dans le bureau et pour les courses de brancard dans le couloir de dialyse ^^

Fanny et Ingrid en diabéto à Annecy

### *Aux co-internes de Paris*

Clotilde, Diane Cécile et Camille : sans vous, ça n'aurait pas été pareil. Je suis heureuse d'avoir été co-interne avec vous, parce qu'on s'est quand même vachement marré, malgré ce semestre pas facile. Je suis heureuse de vous faire un coucou quand je passe sur Paris !

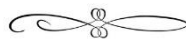### **Aux rencontres de l'internat**

Mes différents colocs : Nico (et Caro ^^), Marion et Salomé. Mes coups de cœur de l'internat. Sur le papier, on est beaucoup trop différents hein ! Et pourtant, même si j'ai parfois eu des envies de meurtres sur le ménage, ça a été un régal de partager votre quotidien pendant 6 mois ou un an. Vous m'avez fait redécouvrir le principe de « L'esprit sain dans un corps sain », et j'espère avoir le temps, ENFIN, qu'on fasse plus de rando et de grimpe ensemble !

Quentin, merci pour les danses sur Charles Aznavour.

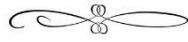
Madeline et Sarah, merci de m'avoir accueillie dans la coloc.

Valentine, Truffe, Justine et Nico, Marie Louvel, Pierre Pascal, Anne et Florent, Benoit, Manu et ta zouz', un bisou pour la route. On n'est pas toujours fourrés ensemble, mais j'apprécie de vous voir 😊



### **A toi**

Je sais que ta pudeur m'interdit de te faire une grande envolée lyrique sur l'immensité de mes sentiments pour toi. J'aurai bien aimé pouvoir te faire un éloge à la hauteur de celle que j'ai fait pour les autres, mais à défaut, sache juste ceci : tu es la plus belle rencontre que j'ai faite, même si c'était sur la vallée de Dana, puis plus tard sur K-marò. Ma vie est désormais à tes côtés et je veux continuer à juste « denser » avec toi. Je t'aime.



Merci encore à vous tous. Vous avez chacun contribué à faire de moi la personne et le futur médecin que  
je suis.



## RÉSUMÉ

### Introduction

Chez les patients atteints de maladie de Cushing avec image d'adénome à l'IRM hypophysaire, la chirurgie trans-sphénoïdale est consensuelle. En revanche, si l'IRM est normale ou douteuse, certains proposent un traitement médical, pensant que les adénomes non détectables par l'IRM seraient trop petits pour être retrouvés par le chirurgien.

### Objectif

Evaluer les résultats de la chirurgie hypophysaire dans la maladie de Cushing avec IRM hypophysaire normale ou douteuse.

### Matériel et méthodes

Analyse rétrospective de 196 patients atteints de maladie de Cushing opérés entre 1992 et 2018 dans notre centre expert, où la chirurgie trans-sphénoïdale est proposée pour les patients ayant une IRM normale ou douteuse, après réalisation d'un cathétérisme des sinus pétreux démontrant l'origine hypophysaire.

### Résultats

L'IRM était normale (n=44) ou douteuse (n=44) chez 88 patients, et retrouvait un adénome chez 108 patients (microadénome n=90 ; macroadénome n=18). La proportion d'IRM normale/douteuse a diminué au cours du temps : de 60% (1992-96) à 27.5% (2012-2018), (p=0.015).

Le taux de visualisation per-opératoire de l'adénome était légèrement plus bas chez les patients avec IRM normale (74%; 85%; 93%; 100%; p=0.03), mais les taux de rémissions post-opératoire n'étaient pas différents (75%; 72%; 85%; 94%; p=0.09).

### Conclusion

En dépit des progrès technologiques, l'IRM échoue à détecter 27.5% des adénomes corticotropes, qui peuvent cependant être visualisés et réséqués par un neurochirurgien expert. Nous proposons donc que les patients atteints de maladie de Cushing avec une IRM normale ou douteuse soient adressés à un neurochirurgien expert, plutôt que traités médicalement.

MOTS CLÉS : Maladie de Cushing, IRM normale, chirurgie trans-sphénoïdale

FILIÈRE : Endocrinologie