



HAL
open science

Résultats cliniques et radiologiques de l'arthrodèse des 4 os par plaque verrouillée dans le traitement des SLAC et SNAC lésions : à propos de 40 cas

Judie Rimokh Ichoua

► To cite this version:

Judie Rimokh Ichoua. Résultats cliniques et radiologiques de l'arthrodèse des 4 os par plaque verrouillée dans le traitement des SLAC et SNAC lésions : à propos de 40 cas. Médecine humaine et pathologie. 2018. dumas-02053303

HAL Id: dumas-02053303

<https://dumas.ccsd.cnrs.fr/dumas-02053303>

Submitted on 1 Mar 2019

HAL is a multi-disciplinary open access archive for the deposit and dissemination of scientific research documents, whether they are published or not. The documents may come from teaching and research institutions in France or abroad, or from public or private research centers.

L'archive ouverte pluridisciplinaire **HAL**, est destinée au dépôt et à la diffusion de documents scientifiques de niveau recherche, publiés ou non, émanant des établissements d'enseignement et de recherche français ou étrangers, des laboratoires publics ou privés.

UNIVERSITE DE PICARDIE JULES VERNE
FACULTE DE MEDECINE D'AMIENS

ANNEE 2018

THESE N° : 2018-7

**RESULTATS CLINIQUES ET RADIOLOGIQUES DE L'ARTHRODESE DES 4 OS
PAR PLAQUE VERROUILLEE DANS LE TRAITEMENT DES SLAC ET SNAC
LESIONS.
A propos de 40 cas**

THESE POUR LE DOCTORAT EN MEDECINE (DIPLOME D'ETAT)
PRESENTEE ET SOUTENUE PUBLIQUEMENT
LE 12 FEVRIER 2018
PAR

**Judie RIMOKH
Epouse ICHOUA**

Président du Jury : Monsieur le Professeur MERTL

Membres du Jury : Monsieur le Professeur HAVET
Monsieur le Professeur GABRION
Monsieur le Professeur BAUER

Directeur de thèse : Monsieur le Docteur DAVID

UNIVERSITE DE PICARDIE JULES VERNE
FACULTE DE MEDECINE D'AMIENS

ANNEE 2018

THESE N° : 2018-7

**RESULTATS CLINIQUES ET RADIOLOGIQUES DE L'ARTHRODESE DES 4 OS
PAR PLAQUE VERROUILLEE DANS LE TRAITEMENT DES SLAC ET SNAC
LESIONS.
A propos de 40 cas**

THESE POUR LE DOCTORAT EN MEDECINE (DIPLOME D'ETAT)
PRESENTEE ET SOUTENUE PUBLIQUEMENT
LE 12 FEVRIER 2018
PAR

**Judie RIMOKH
Epouse ICHOUA**

Président du Jury : Monsieur le Professeur MERTL

Membres du Jury : Monsieur le Professeur HAVET
Monsieur le Professeur GABRION
Monsieur le Professeur BAUER

Directeur de thèse : Monsieur le Docteur DAVID

Monsieur le Professeur Patrice Mertl

Professeur des Universités – Praticien Hospitalier

(Chirurgie orthopédique et traumatologie)

Chef du Service d'Orthopédie traumatologie

Membre associé de l'Académie de Chirurgie

Responsable du pôle Autonomie

Vous me faites l'honneur de présider ma thèse.

Merci de m'avoir accueilli dans votre service et d'avoir fait en sorte que j'y trouve ma place.

Vous m'avez enseigné la rigueur et l'exigence.

Votre dynamisme communicatif rend le travail à vos côtés très agréable.

Malgré votre charisme vous restez accessible et bienveillant.

Merci pour votre enseignement.

Monsieur le Professeur Thomas Bauer

Professeur des Universités – Praticien Hospitalier

Chirurgie orthopédique et traumatologie

Hôpital Ambroise Paré Boulogne-Billancourt

Ces quelques mois dans votre service m'ont fait découvrir de nouvelles techniques chirurgicales.

Comme l'a si bien dit l'un de vos chef de clinique : « à Ambroise Paré nous sommes en « champion's league » », l'excellence n'est pas une option.

Merci de nous laisser autant de liberté tout en nous guidant.

J'ai énormément appris à vos côtés grâce à vos connaissances impressionnantes dans tous les domaines (même en membre supérieur).

Monsieur le Professeur Eric Havet

Professeur des Universités – Praticien Hospitalier

Anatomie

Assesseur du Premier Cycle

Je n'ai pas eu beaucoup l'occasion d'opérer à vos côtés mais les quelques gardes passées ensemble m'ont appris l'autonomie et à me dépasser tout en sachant que je pouvais compter sur vous si besoin.

Merci de rendre l'enseignement moins formel et moins strict et de nous guider dans les travaux universitaires.

Monsieur le Professeur Antoine Gabrion

Professeur des Universités – Praticien Hospitalier

(Chirurgie orthopédique et traumatologique)

Votre polyvalence impressionnante m'a donné l'envie de me former dans tous les domaines.

Votre précision chirurgicale m'a appris à me surpasser et toujours chercher à m'améliorer.

A vos côtés au bloc opératoire tout paraît simple et limpide.

Merci pour votre enseignement riche et de qualité.

Monsieur le Docteur Emmanuel David

Praticien Hospitalier

Chirurgie orthopédique et traumatologique

Merci d'avoir dirigé ma thèse et d'avoir pris le temps de faire évoluer ce travail.

Travailler avec vous est stimulant, vous cherchez sans cesse à nous faire progresser.

Vous savez nous mettre en confiance au bloc opératoire sans nous juger.

Merci d'avoir mis en place le « staff main » du vendredi soir au cours duquel j'ai énormément appris dans une ambiance décontractée et agréable.

Vous m'avez donné l'envie de me perfectionner en membre supérieur tout en ne négligeant pas le reste de la chirurgie orthopédique.

Merci pour tout ce que vous m'avez enseigné.

A Raphaël, pour ses encouragements, sa patience et sa compréhension, son soutien infailible. Merci de croire en moi ! Tu es mon pilier et mon moteur.

A mes parents, pour leur dévouement, le temps qu'ils m'ont consacré et les nombreux sacrifices qu'ils ont fait pour que je puisse aboutir dans ces longues études. Sans votre aide je n'y serai jamais arrivé.

A mes frères qui ont subi ces études malgré eux, mais qui n'ont jamais rien dit et m'ont toujours encouragé.

A ma belle famille pour leur soutien et leur implication.

A ma famille qui a toujours été présente et qui contribue à faire ce que je suis.

A mes amies de médecine pour toutes ces heures que l'ont a passé ensemble à travailler, rire et pleurer. Ces études sont effectivement longues mais elles ont l'avantage d'avoir créé des liens très forts entre nous.

A mes amis, c'est comme si vous aviez vécu une partie de ces études avec moi, merci pour vos encouragements et votre présence, merci d'avoir cru en moi.

A mes chefs, c'est en grande partie vous qui faites le chirurgien que l'on devient, merci pour tout ce que vous m'avez appris, j'espère être à la hauteur.

A mes co-internes, finalement c'est avec vous que je passe le plus de temps ! C'est toujours réconfortant de savoir que l'on a quelqu'un sur qui on peut compter, quelqu'un avec qui on peut rire et parler de nos erreurs sans être jugé.

TABLE DES MATIERES :

TABLE DES MATIERES :	9
INTRODUCTION :	10
Définitions et classifications :	10
Indications du traitement chirurgical :	12
L'arthrodèse 4 os et ses conséquences mécaniques :	13
MATERIELS ET METHODES :	15
RESULTATS :	18
Résultats cliniques :	18
Résultats radiologiques :	20
Complications :	22
DISCUSSION :	23
BIBLIOGRAPHIE :	27
ANNEXES :	30
Annexe 1 : Mesures radiologiques effectuées :	30
Annexe 2 : Questionnaire et calcul du score Quick DASH :	32
Annexe 3 : Score de Cooney :	35
Annexe 4 : Echelle Visuelle Analogique de la douleur :	36
Annexe 5 : Matériel posé :	37

INTRODUCTION :

L'arthrose radio carpienne et médio-carpienne apparaît le plus souvent dans un contexte de pathologie locale.

Elle peut être secondaire à un traumatisme (90% des cas), une maladie inflammatoire ou métabolique.

Les trois principales causes d'arthrose post-traumatique sont l'instabilité scapho-lunaire, la pseudarthrose du scaphoïde et les séquelles de fracture articulaire du radius.

Définitions et classifications :

Les SLAC lésions (Scapho Lunate Advanced Collapse) correspondent à des lésions arthrosiques secondaires à une rupture du ligament scapho-lunaire. Il s'agit d'une instabilité de la première rangée liée à des lésions ligamentaires intrinsèques entraînant une modification des rapports normaux entre les os du carpe¹.

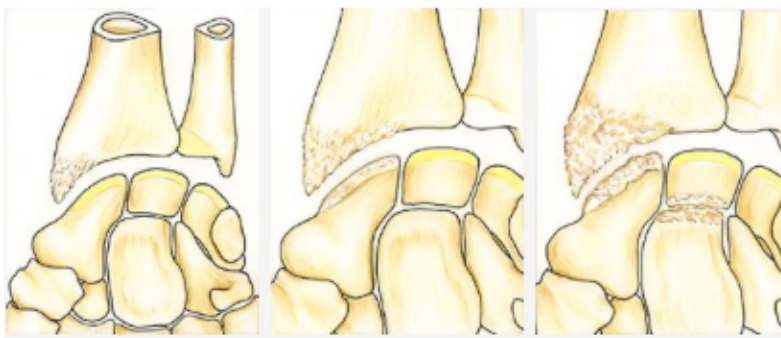
La dissociation scapho-lunaire entraîne une instabilité en extension du semi-lunaire, un DISI (Dorsal Intercalated Segment Instability) et une flexion du scaphoïde.

L'arthrose secondaire à l'instabilité scapho-lunaire est la forme d'arthrose la plus fréquente².

Les SLAC lésions sont classées en trois stades selon la classification de Watson :

- Stade I : arthrose stylo-scaphoïdienne.
- Stade II : arthrose radio-scaphoïdienne.
- Stade III : stade II + arthrose capito-lunaire.

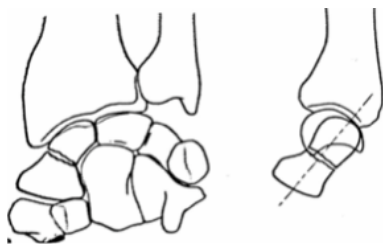
Figure 1 : classification des SLAC lésions selon Watson :



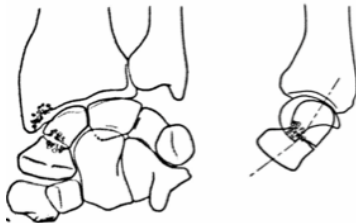
Les SNAC lésions (Scaphoid Nonunion Advanced Collapse) correspondent à l'évolution arthrosique des pseudarthroses du scaphoïde. Les lésions arthrosiques sont observées successivement dans le compartiment radio-scaphoïdien puis en médiocarpien, d'abord dans l'espace scapho-capital par cisaillement du capitatum dans la zone de pseudarthrose puis en capito-lunaire.

Les SNAC lésions sont classées en trois stades selon Alnot³ :

- stade I : pseudarthrose récente.

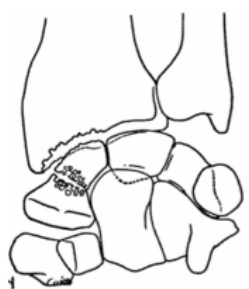


- Stade II : arthrose stylo-scaphoïdienne.

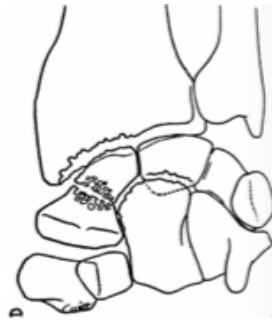

- Stade III :

- A : arthrose radio-scaphoïdienne étendue.



- B : arthrose médiocarpienne.



Indications du traitement chirurgical :

Différents traitements chirurgicaux sont proposés en fonction des différents stades d'arthrose du poignet.

Pendant longtemps le seul traitement chirurgical proposé était l'arthrodèse complète du poignet. Puis Watson⁴, en 1981 décrit une nouvelle technique chirurgicale qui se base sur une analyse précise clinique et radiologique pré-opératoire des différentes interlignes articulaires atteintes. En fonction des différentes atteintes il propose une résection de l'os arthrosique et une stabilisation du carpe par des arthrodèses partielles. Cette technique a pour but de conserver certaines mobilités articulaires.

Partant de ces considérations, nous pouvons élaborer un arbre décisionnel des traitements possibles en fonction des différentes lésions.

Traitement des SLAC :

SLAC 1 : arthrose stylo-scaphoïdienne : styloïdectomie radiale + réparation de l'instabilité scapholunaire.

SLAC 2 : arthrose radio-scaphoïdienne : résection de la première rangée des os du carpe ou scaphoïdectomie + arthrodèse des 4 os internes.

SLAC 3 : arthrose radio-scaphoïdienne et arthrose luno-capitale : intervention de choix : scaphoïdectomie + arthrodèse des 4 os internes ou arthrodèse totale si atteinte très étendue.

Traitement des SNAC :

SNAC 1 peu étendue : reconstruction du scaphoïde avec styloïdectomie radiale.

SNAC 2 : résection première rangée des os du carpe ou scaphoïdectomie + arthrodèse des 4 os.

SNAC 3 : scaphoïdectomie + arthrodèse des 4 os ou arthrodèse totale si atteinte trop importante.

L'arthrodèse 4 os et ses conséquences mécaniques :

L'objectif de l'arthrodèse des 4 os est de transmettre les contraintes sur l'articulation radio-lunaire saine et de supprimer les contraintes au niveau de l'articulation radioscapoïdienne arthrosique.

Pour ce qui est des mobilités articulaires, l'arthrodèse des 4 os bloque les mobilités provenant de l'articulation médio-carpienne conservant uniquement les mobilités provenant de l'articulation radio-lunaire.

Plusieurs techniques chirurgicales ont été proposées afin de fixer cette arthrodèse.

Initialement l'ostéosynthèse s'effectuait par des broches mais celles-ci étaient responsables de plusieurs complications : migrations, irritations tendineuses, infection.

Ceci a poussé au développement d'un autre moyen de fixation : les agrafes ; mais il s'agit d'une technique qui était responsable de nombreux conflits dorsaux^{5,6}.

Puis les plaques circulaires non verrouillées ont été développées. Leur but était d'améliorer le taux de consolidation, de diminuer la durée d'immobilisation et d'améliorer possiblement les amplitudes articulaires. Cependant, ces plaques ne permettaient pas d'effectuer une compression au sein du foyer d'arthrodèse, ce qui a poussé au développement des plaques circulaires verrouillées.

Par ailleurs, les nouvelles plaques verrouillées ont été développées dans un matériau radio transparent permettant une meilleure analyse radiologique de la consolidation osseuse.

De nombreuses études sont contradictoires sur les résultats cliniques et radiologiques de ces plaques verrouillées.

Différents greffons provenant soit du scaphoïde, soit du radius ou de la crête iliaque ont été proposés pour favoriser la consolidation.

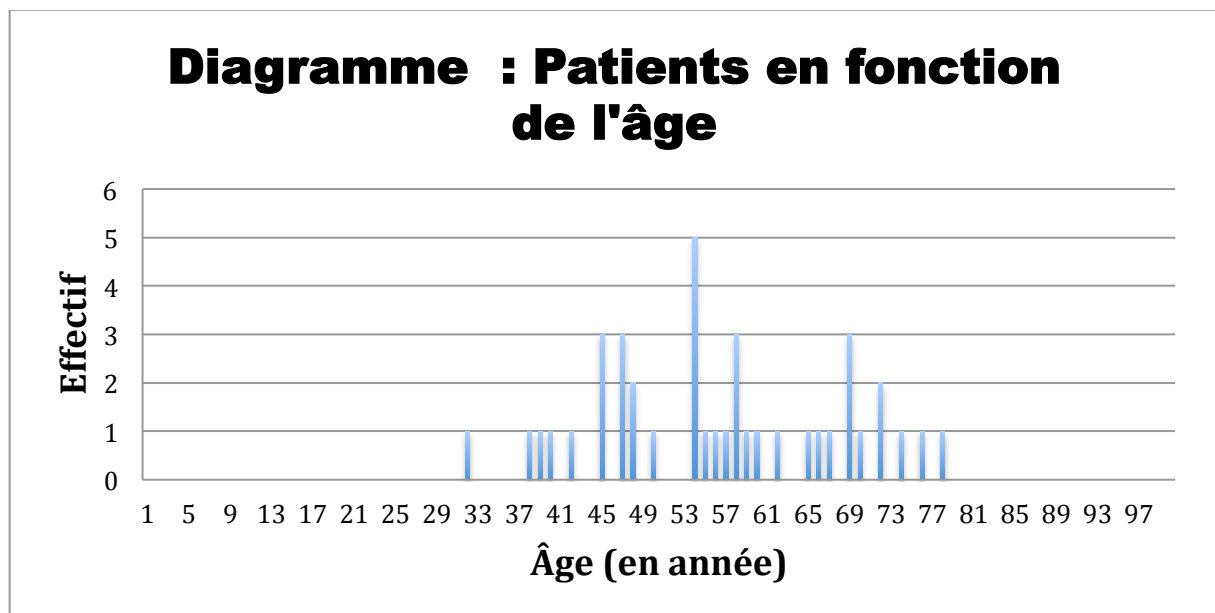
L'objectif de notre étude était d'évaluer les résultats cliniques et radiologiques des plaques verrouillées dans le traitement des SNAC et SLAC lésions, et de comparer ces résultats aux autres études présentes dans la littérature.

MATERIELS ET METHODES :

Nous avons mené une étude rétrospective portant sur 40 patients opérés entre janvier 2006 et septembre 2016. Tous les patients ont donné leur consentement éclairé oral pour participer à cette étude.

Parmi eux il y avait 9 femmes et 31 hommes ; la moyenne d'âge était de 56,33 ans (la répartition de l'âge en fonction de l'effectif est représentée dans la **figure 2**).

Figure 2 : répartition de l'effectif des patients en fonction de l'âge :



38 patients étaient droitiers et 2 gauchers. Le côté droit était atteint dans 70% des cas par rapport au côté gauche.

Les patients ont été opérés et revus en consultation sur deux centres : le Centre Hospitalier Universitaire d'Amiens et le Centre Hospitalier de Saint-Quentin.

Lors de la consultation, ils avaient un examen clinique complet avec une mesure des amplitudes articulaires à l'aide d'un goniomètre, et une mesure de la force de préhension à l'aide d'un dynamomètre de Jamar. Des radiographies de contrôle du poignet atteint de face et de profil étaient également réalisées permettant d'analyser la fusion de l'arthrodèse, de rechercher la présence d'un conflit dorsal, d'un bris de matériel ou d'une vis intra-articulaire.

Des mesures radiographiques étaient réalisées sur les radiographies pré-opératoires et au moment du recul : mesure de la hauteur du carpe, de la translation ulnaire et de l'angle capitulunaire (**annexe 1**).

Les patients ont également répondu à un questionnaire afin de calculer le score Quick DASH (**annexe 2**) et le score modifié de la Mayo Clinic de Cooney (**annexe 3**).

L'évaluation de la douleur se faisait à l'aide de l'Echelle Visuelle Analogique (EVA) (**annexe 4**).

Les patients présentaient tous une SLAC ou une SNAC lésion de stade II ou III. Dans notre série, 21 patients étaient atteints d'une SLAC et 19 étaient atteints d'une SNAC (la répartition des lésions est représentée dans le **tableau 1**).

Tableau 1 : Répartition des différents types d'atteinte :

SNAC	19
Type 1	0
Type 2	5
Type 3	14
SLAC	21
Type 1	0
Type 2	7
Type 3	14

La technique chirurgicale était la suivante :

Les patients étaient opérés sous anesthésie loco-régionale, associée à une anesthésie générale si une prise de greffe iliaque était réalisée. Ils étaient installés en décubitus dorsal avec une table à bras, un garrot pneumatique gonflé à la racine du bras.

Une incision longitudinale était réalisée à la face dorsale du poignet, le rétinaculum des extenseurs était ouvert au niveau du 4^{ème} ou du 3^{ème} compartiment. Le nerf interosseux postérieur était réséqué.

Une arthrotomie selon Berger était réalisée.

Le scaphoïde était réséqué, les différentes surfaces articulaires étaient avivées puis greffées avec de l'os provenant soit du scaphoïde, soit du radius ou d'une crête iliaque. Parmi nos patients, 31 ont eu une greffe provenant du scaphoïde, 2 une greffe provenant du radius, 6 une greffe de crête iliaque et 1 patient n'a eu aucune greffe.

Puis l'arthrodèse était réalisée à l'aide d'une plaque circulaire avec vis verrouillées de chez Medartis en titane (plaque et vis) ou de chez Biotech (plaque en polyéthyléthylcétone PEEK et vis en titane) (**annexe 5**).

La plaque Xpode® Biotech présente l'avantage d'être radio-transparente.

Un contrôle scopique était systématiquement réalisé. Puis la capsule et le rétinaculum étaient refermés.

Les patients étaient immobilisés par une attelle amovible de poignet pour une durée de 6 à 8 semaines.

Le suivi moyen des patients était de 5 ans (70 mois). Les patients ont été revus en consultation par deux observateurs différents qui ne faisaient pas partie des opérateurs. Les patients ont été opérés par six chirurgiens séniors dans deux centres.

Les analyses statistiques ont été réalisées à l'aide du logiciel en ligne EasyMedStat (www.easymedstat.com; Neuilly-Sur-Seine; France). Les statistiques descriptives ont été faites selon le test de Wilcoxon (risque alpha à 0,05). Le test du Chi-2 recherchant une association entre deux variables n'a pas pu être réalisé du fait de l'effectif trop petit des groupes étudiés.

Enfin l'analyse de survie a été réalisée selon la méthode de Kaplan-Meier.

RESULTATS :

Résultats cliniques :

En pré-opératoire la flexion moyenne était de 39 ° [10-70] et l'extension de 40 ° [20-80] pour le côté atteint.

Au dernier recul, la flexion moyenne était de 29 ° [10-60] soit 46,1 % par rapport au côté controlatéral, avec une différence significative entre la flexion pré-opératoire et la flexion au recul ($p=0,0007$).

L'extension moyenne au dernier recul était de 29 ° [5-60] soit 45,9 % par rapport au côté controlatéral, avec une différence significative entre l'extension pré-opératoire et l'extension au recul ($p=0,0004$).

La force de préhension est passée de 20,59 Kg/F en pré-opératoire à 24,38 Kg/F en post-opératoire soit un gain de 18 % ($p=0,041$). (Les résultats cliniques sont représentés dans le **tableau 2**).

Tableau 2 : Moyenne des résultats cliniques :

	Poignet sain	Poignet atteint pré-opératoire	Poignet atteint recul	P*
Flexion	63,68°	39,86°	29,36°	0,0007
Extension	63,95°	40,56°	29,36°	0,0004
Inclinaison radiale	16,71°	11°	11,92°	
Inclinaison ulnaire	28,95°	17,43°	17,56°	
Force	37,68 Kg/F	20,59 Kg/F	24,38 Kg/F	0,041

* test de Wilcoxon entre les variables pré-opératoires et post-opératoires.

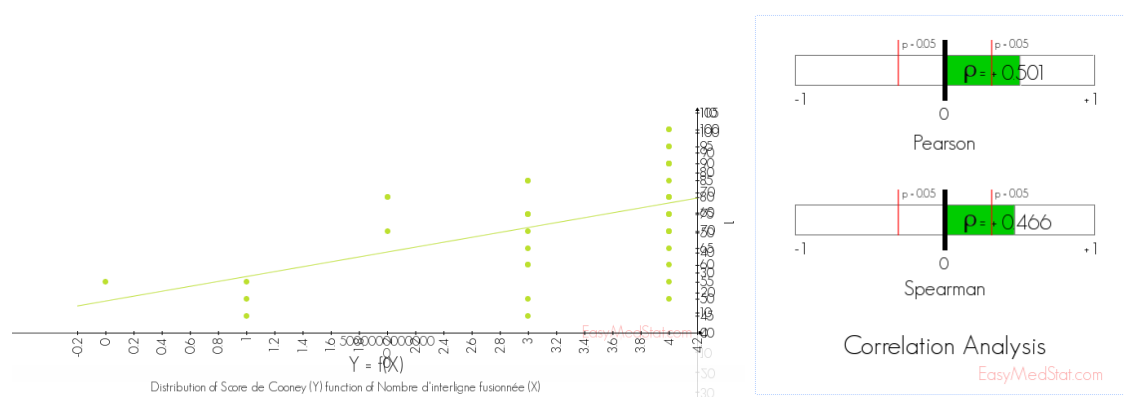
L'EVA pré-opératoire moyen était de 7,56/10 versus 2,55/10 en post-opératoire.

Le score de Cooney moyen était de 73/100 et le Quick DASH post-opératoire rapporté à 100 de 30,27.

Une corrélation numérique entre le nombre d'interlignes fusionnées et le score de Cooney a été recherché grâce au calcul des coefficients de corrélation de Pearson et Spearman.

Les résultats statistiques sont représentés sur la **Figure 3**.

Figure 3 : graphique représentant la distribution du score de Cooney en fonction du nombre d'interlignes fusionnées :



Selon le coefficient de Pearson il existe une corrélation linéaire positive (dépendance) entre le nombre d'interligne fusionnée et le score de Cooney ($p=0,001$).

Selon le coefficient de Spearman, il existe une forte relation monotone positive entre les deux variables ($p=0,003$).

Nous pouvons donc conclure que lorsque le nombre d'interlignes fusionnées augmente, la valeur du score de Cooney tend à augmenter également.

La satisfaction subjective des patients était classée en trois catégories : excellente, moyenne et insatisfait. 70% des patients étaient satisfaits de manière excellente, 27,5% de manière moyenne et 2,5% étaient insatisfaits.

Résultats radiologiques :

L'analyse radiologique a retrouvé une fusion complète des quatre interlignes articulaires chez 22 patients (55%) ; 11 patients avaient une fusion de trois interlignes, 3 patients une fusion de deux interlignes, 3 patients une fusion de une interligne et 1 patient une fusion d'aucune interligne articulaire.

Dans 46,7% des cas l'interligne non fusionnée était l'interligne luno-triquétrale ; viennent ensuite les interlignes capito-hamatale (23,3%), hamato-triquétrale (20%) puis capito-lunaire (10%).

Sur les 22 patients présentant une fusion des quatre interlignes, 16 ont eu une greffe du scaphoïde (72,7%), 5 une greffe de crête iliaque (22,7%) et 1 une greffe de radius (4,6%).

Sur les 11 patients présentant une fusion de trois interlignes articulaires, 10 ont eu une greffe du scaphoïde (90%) et 1 une greffe de crête iliaque (10%).

Les 3 patients présentant une fusion de deux interlignes ont bénéficié d'une greffe de scaphoïde.

Sur les 3 patients présentant une fusion d'une interligne, 1 a bénéficié d'une greffe de scaphoïde, 1 d'une greffe de radius et 1 d'aucune greffe.

Enfin le patient qui n'a eu aucune fusion a eu une greffe de scaphoïde.

Le test du Chi-2 recherchant une association entre le type de greffe et le nombre de fusion complète n'a pas pu être réalisé du fait de l'effectif trop petit.

La hauteur du carpe moyenne en pré-opératoire était de 0,51 versus 0,50 au recul.

La translation ulnaire a pu être mesurée uniquement chez 15 patients ; la translation ulnaire moyenne en pré-opératoire était de 0,30 versus 0,33 au recul.

Au recul, l'angle capito-lunaire moyen était de $7,96^\circ$ $[-5,6 ; 30]$. L'analyse de corrélation entre l'angle capito-lunaire au recul et l'arc de flexion/extension au recul ne retrouve pas de corrélation statistiquement significative (Pearson : $p=0,638$; Spearman : $p=0,928$).

La comparaison de nos résultats avec les différentes études de la littérature est représentée dans le **tableau 3**.

Tableau 3 : résultats cliniques et radiologiques des études de la littérature :

	Patient / Matériel	Suivi (mois)	Force (% côté opposé)	ROM* (% côté opposé)	Quick DASH	EVA post op	Fusion complète (%)	Complications (%)
Notre série	40/ verrouillée	70	64,7	46	30,27	2,55	55	22,5
Hernekamp⁷ <i>Arch Orthop Trau.fev. 2016</i>	15/ verrouillée	15	56,2	46,7	32,9	1,1	100	6
Le Corre⁵ <i>Chi.main août 2015</i>	15/ verrouillée	37			34,84	1,4	6,7	60
Rudnik⁸ <i>Hand mars 2014</i>	25/ verrouillée	28	76,7	90			80	20
Bedford⁹ <i>Cli Ortho Relat oct. 2009</i>	8/ non verrouillée	22	78	71			100	6,7
Merrell¹⁰ <i>JHS juin 2008</i>	28/ non verrouillée	46	82	45		2,3	93	14
Vance¹¹ <i>JHS nov. 2005</i>	27/ non verrouillée	14	70	50	27		74	29
Kendall¹² <i>JHS sep. 2005</i>	8/ non verrouillée	20	56	46		3,5	38	25

*ROM : Range Of Motion = arc de flexion/extension

Complications :

Dans notre série, un patient a présenté un syndrome douloureux régional complexe de type 1. Les complications liées au matériel étaient : deux conflits dorsaux, deux vis cassées et quatre vis intra-articulaires.

Pour les deux conflits dorsaux, un présentait un angle capito-lunaire au recul de 21° et l'autre de 8°.

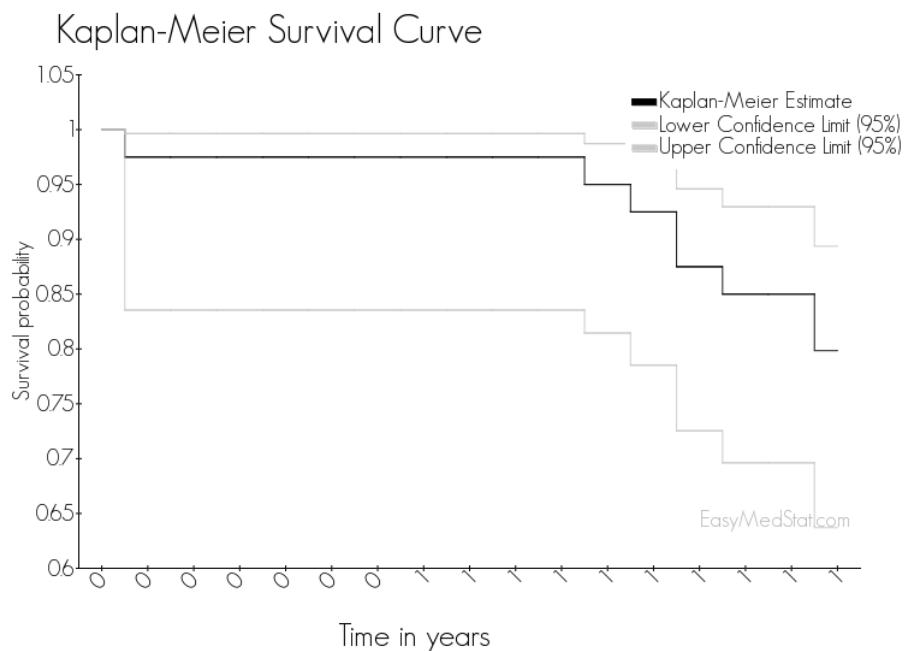
7 patients ont été réopérés pour une complication liée au matériel (ablation de vis ou de plaque).

1 patient a subi une nouvelle intervention au poignet pour cure de pseudarthrodèse : ablation de la plaque en place, greffe iliaque et mise en place d'une nouvelle plaque.

Aucun cas d'infection n'a été rapporté.

La probabilité de survenue de l'événement « reprise chirurgicale » depuis la date d'inclusion est représentée par la courbe de survie selon Kaplan-Meier (avec un intervalle de confiance à 95%).

Figure 4 : courbe de survie :



L'événement est survenu chez 8 patients, ce qui représente 20% des patients. Le délai minimum de survenue de l'événement est de 0,4 an et le délai de survenue maximum est de 1 an post-opératoire.

DISCUSSION :

La plaque d'arthrodèse :

L'utilisation d'une plaque verrouillée pour la fixation de l'arthrodèse des 4 os a permis plusieurs progrès techniques. Tout d'abord, par rapport à l'utilisation des broches, elle permet de diminuer le nombre d'infection comme le montre plusieurs études : celle de Vance¹¹ qui retrouve un taux d'infection de 7% avec l'utilisation des broches contre 0% avec l'utilisation d'une plaque ; celle de Hernekamp⁷ qui retrouve un taux d'infection de 10% avec des broches versus 0% avec une plaque ainsi que Bedford⁹ qui ne retrouve aucun cas d'infection post-opératoire dans sa série de 15 patients arthrodésés par plaque. Dans notre série aucun cas d'infection n'a été retrouvé.

Lors du développement des plaques circulaires non verrouillées, la technique paraissait prometteuse mais plusieurs études¹¹⁻¹⁴ ont montré des contradictions dans les résultats cliniques et radiologiques avec des taux de non fusion compris entre 25% et 63% et des conflits dorsaux . Ces mauvais résultats peuvent être expliqués par le choix du greffon ainsi que par les difficultés techniques¹⁰ dans l'utilisation de ces plaques. En effet pour certains auteurs, le scaphoïde ne doit pas être utilisé comme greffe car sa consistance est plus scléreuse que de l'os spongieux sain. Le greffon utilisé doit correspondre à de l'os spongieux, et pour eux le meilleur greffon proviendrait du radius. Cependant, Kitzinger¹⁵ a comparé l'utilisation d'un greffon spongieux provenant du radius avec celui de la crête iliaque, et il n'a pas trouvé de différence entre les deux pour ce qui est du taux de fusion . Par contre, d'autres auteurs¹⁶ arrivent à un taux de consolidation de 100% sans greffe associée. Il semble donc qu'il existe une longue courbe d'apprentissage pour espérer avoir de bons résultats.

Le développement des plaques verrouillées a permis de pallier à ces difficultés techniques en permettant d'avoir un montage plus solide¹⁷ par rapport aux plaques non verrouillées.

Dans notre série, les résultats sont globalement satisfaisants même si le taux de fusion complète (55%) de l'arthrodèse semble plus faible que le reste des résultats de la littérature. Notre taux de non fusion totale est faible car il s'élève à 2,5%. Par ailleurs 70% des patients se sont dits très satisfaits de l'intervention.

Plusieurs auteurs se sont intéressés aux résultats cliniques et radiologiques de l'arthrodèse 4 os par plaque (verrouillée ou non). Hernekamp⁷, dans une série de 15 patients retrouve un taux de fusion de 100% et un taux de complication de 6%. Le Corre⁵ retrouve un taux de fusion complète de 6,7% et un taux de complication de 60% dans le groupe ostéosynthèse par plaque verrouillée.

Reissner¹⁸, dans une étude comparant les résultats de l'arthrodèse quatre os par plaque verrouillée et non verrouillée retrouve un taux de consolidation de 100% avec la plaque verrouillée versus 95% avec la plaque non verrouillée. Cette étude retrouve également plus de complications avec les plaques non verrouillées.

La série :

Notre étude présente l'avantage d'être multicentrique avec un recul moyen important et un nombre de patients conséquent.

Même si le taux de complications semble plus important avec l'utilisation d'une plaque qu'avec une autre technique comme l'utilisation de broches, on retrouve un taux très faible d'infection avec les plaques.

Un des inconvénients majeur de l'utilisation des plaques est son coût ; mais si la procédure se déroule sans complication elle permet d'éviter une seconde intervention pour l'ablation des broches.

Par ailleurs, la question de l'indication d'un traitement par arthrodèse des quatre os peut se poser dans certaines situations.

En effet plusieurs auteurs se sont intéressés aux résultats cliniques du traitement des SLAC II et III par résection de première rangée du carpe versus arthrodèse des 4 os. Tout d'abord Krakauer¹⁹, a réalisé une étude pour évaluer les résultats cliniques de six groupes de patients opérés selon différentes techniques : il conclut que la technique qui préserve le mieux les amplitudes articulaires est la résection de première rangée des os du carpe suivie par l'arthrodèse 4 os, mais la résection de première rangée provoque des douleurs résiduelles au sein de l'articulation radio-capitale. Il préconise une résection de première rangée pour les lésions SLAC II et une arthrodèse des quatre os pour les lésions SLAC III.

Ensuite Tomaino²⁰ en 1993, ne retrouve pas de différence significative entre les deux techniques pour ce qui est de la douleur, de la force et des amplitudes articulaires post-opératoires. Il arrive à la même conclusion que Krakauer.

Wagner²¹, réalise une étude rétrospective pour comparer les résultats à long terme chez les patients de moins de 45 ans ayant bénéficié soit d'une résection de première rangée des os du carpe, soit d'une arthrodèse des 4 os. Il constate que les patients ayant eu une résection de première rangée des os du carpe ont un meilleur arc de flexion/extension mais que ceux ayant eu une arthrodèse des 4 os ont un meilleur score Quick DASH. Pour ce qui est du développement de l'arthrose post-opératoire il n'y a pas de différence significative entre le développement de l'arthrose radio-lunaire pour l'arthrodèse des 4 os et de l'arthrose radio-carpienne pour la résection de première rangée.

Enfin, Cohen²², en 2001 compare les deux techniques au sein d'une cohorte et ne retrouve toujours pas de différence significative entre les deux groupes.

Il affirme tout de même une préférence pour l'arthrodèse des 4 os car celle-ci permet de maintenir la hauteur du carpe et de conserver intact l'articulation radio-lunaire. Mais il pointe une des complications majeure de l'arthrodèse 4 os qui est la présence d'un conflit dorsal qui serait dû à un défaut de réduction du DISI en per-opératoire.

De Carli²³ a réalisé une étude cadavérique afin d'étudier l'influence de la position du lunatum sur les amplitudes articulaires après arthrodèse des 4 os. Le lunatum a été placé dans trois positions différentes : neutre, en flexion et en extension et des mesures cliniques ont été faites. Il montre que positionner le lunatum en extension augmente l'extension du poignet ; en revanche il n'y a pas de différence significative parmi les différents groupes pour ce qui est de l'arc de flexion/extension.

Quant à Wyrick²⁴, il a mesuré l'angle capito-lunaire sur sa série de 17 patients ayant eu une arthrodèse des 4 os. Il retrouve un angle moyen de 8° en extension mais il retrouve une faible corrélation entre la mesure de cet angle et la flexion/extension, résultats comparables à notre série où il n'y a pas de corrélation significative entre les deux.

En revanche, Lamas Gomez²⁵ dans une étude rétrospective sur 36 patients ayant eu une arthrodèse 4 os par plaque, retrouve 6 cas de conflits dorsaux qui sont associés à une mauvaise réduction per-opératoire de l'angle capito-lunaire. Cependant elle ne retrouve pas de corrélation entre l'angle capito-lunaire et la flexion/extension.

Nous pouvons donc conclure qu'il est important de restaurer l'angle capito-lunaire en per-opératoire afin d'éviter les complications telles que les conflits dorsaux, mais que cet angle n'a pas d'influence sur la récupération des amplitudes articulaires.

Cependant les conflits dorsaux peuvent être dûs à plusieurs autres paramètres comme un défaut de fraisage per-opératoire, un design de la plaque trop encombrant ou encore une plaque surdimensionnée.

En conclusion, notre étude montre que l'arthrodèse des 4 os par plaque verrouillée est une bonne technique chirurgicale dans le traitement des SLAC et SNAC lésions de type II et III, car elle permet de conserver des amplitudes articulaires correctes ainsi qu'une force de préhension, de maintenir la hauteur du carpe et de prévenir l'apparition précoce d'arthrose radio-carpienne, mais elle suggère une technique rigoureuse avec un risque de non fusion. Cependant notre étude présente certaines limites : les patients ont été revus par deux observateurs différents et les mesures radiologiques ont également été réalisées par deux intervenants différents ce qui pose la question de la reproductibilité des mesures obtenues²⁶. Les interventions chirurgicales ont également étaient faites par six chirurgiens différents, même si la technique chirurgicale est standardisée, il persiste toujours des variations techniques inter-opérateurs. Enfin, l'effectif de notre série ne nous a pas permis de réaliser de test statistique à la recherche d'une association entre deux variables, notamment entre le choix du greffon et la consolidation radiologique qui reste une question importante avec plusieurs résultats contradictoires dans la littérature.

La chirurgie des SLAC et SNAC lésions ne cesse d'évoluer notamment avec le développement de nouvelles techniques, utilisant des vis percutanée en compression avec d'excellents résultats cliniques et radiologiques²⁷, ou des implants d'interposition en pyrocarbone²⁸ montrant qu'il n'y a pas encore de technique idéale qui fait l'unanimité.

BIBLIOGRAPHIE :

- [1] **Wright TW, Dobyns JH, Linscheid RL, Macksoud W, Siegert J.** Carpal instability non-dissociative. *J Hand Surg Edinb Scotl* 1994;19:763–73.
- [2] **Watson HK, Ryu J.** Evolution of arthritis of the wrist. *Clin Orthop* 1986;57–67.
- [3] **Alnot J-Y.** Les différents stades de pseudarthrose. Symposium : fracture et pseudarthrose du scaphoïde carpien. *Revue de Chirurgie Orthopédique*, 1988, 74 :114-17. 1988;74:114–7.
- [4] **Watson HK, Goodman ML, Johnson TR.** Limited wrist arthrodesis. Part II: Intercarpal and radiocarpal combinations. *J Hand Surg* 1981;6:223–33.
- [5] **Le Corre A, Ardouin L, Loubersac T, Gaisne E, Bellemère P.** Retrospective study of two fixation methods for 4-corner fusion: Shape-memory staple vs. dorsal circular plate. *Chir Main* 2015;34:300–6.
- [6] **Pauchard N, Lecoanet-Strugarek C, Segret J, De Gasperi M, Dap F, Dautel G.** Dorsal locking plates versus staples in four-corner fusion: a comparative clinical and radiological study. *Orthop Traumatol Surg Res OTSR* 2014;100:593–7.
- [7] **Hernekamp JF, Reinecke A, Neubrech F, Bickert B, Kneser U, Kremer T.** Four-corner fusion: comparison of patient satisfaction and functional outcome of conventional K-wire technique vs. a new locking plate. *Arch Orthop Trauma Surg* 2016;136:571–8.
- [8] **Rudnick B, Goljan P, Pruzansky JS, Bachoura A, Jacoby SM, Rekant MS.** Four-corner arthrodesis with a radiolucent locking dorsal circular plate: technique and outcomes. *Hand N Y N* 2014;9:315–21.
- [9] **Bedford B, Yang SS.** High fusion rates with circular plate fixation for four-corner arthrodesis of the wrist. *Clin Orthop* 2010;468:163–8.
- [10] **Merrell GA, McDermott EM, Weiss A-PC.** Four-corner arthrodesis using a circular plate and distal radius bone grafting: a consecutive case series. *J Hand Surg* 2008;33:635–42.
- [11] **Vance MC, Hernandez JD, Didonna ML, Stern PJ.** Complications and outcome of four-corner arthrodesis: circular plate fixation versus traditional techniques. *J Hand Surg* 2005;30:1122–7.
- [12] **Kendall CB, Brown TR, Millon SJ, Rudisill LE, Sanders JL, Tanner SL.** Results of four-corner arthrodesis using dorsal circular plate fixation. *J Hand Surg* 2005;30:903–7.
- [13] **Chung KC, Watt AJ, Kotsis SV.** A prospective outcomes study of four-corner wrist arthrodesis using a circular limited wrist fusion plate for stage II scapholunate advanced collapse wrist deformity. *Plast Reconstr Surg* 2006;118:433–42.

- [14] **Shindle MK, Burton KJ, Weiland AJ, Domb BG, Wolfe SW.** Complications of circular plate fixation for four-corner arthrodesis. *J Hand Surg Eur Vol* 2007;32:50–3.
- [15] **Kitzinger HB, Karle B, Prommersberger K-J, van Schoonhoven J, Frey M.** Four-corner arthrodesis--does the source of graft affect bony union rate? Iliac crest versus distal radius bone graft. *J Plast Reconstr Aesthetic Surg JPRAS* 2012;65:379–83.
- [16] **Tielemans A, Van Innis F, Troussel S, Detrembleur C, Libouton X, Lequent T.** Effect of four-corner fusion with locking plate without bone graft on functional recovery of the wrist: New treatment guidelines. *Hand Surg Rehabil* 2017;36:186–91.
- [17] **Kraisarin J, Dennison DG, Berglund LJ, An KN, Shin AY.** Biomechanical comparison of three fixation techniques used for four-corner arthrodesis. *J Hand Surg Eur Vol* 2011;36:560–7.
- [18] **Reissner L, Hensler S, Kluge S, Marks M, Herren DB.** Treatment Outcomes of 4-Corner Arthrodesis for Patients With Advanced Carpal Collapse: An Average of 4 Years' Follow-Up Comparing 2 Different Plate Types. *J Hand Surg* 2017;
- [19] **Krakauer JD, Bishop AT, Cooney WP.** Surgical treatment of scapholunate advanced collapse. *J Hand Surg* 1994;19:751–9.
- [20] **Tomaino MM, Miller RJ, Cole I, Burton RI.** Scapholunate advanced collapse wrist: proximal row carpectomy or limited wrist arthrodesis with scaphoid excision? *J Hand Surg* 1994;19:134–42.
- [21] **Wagner ER, Werthel J-D, Elhassan BT, Moran SL.** Proximal Row Carpectomy and 4-Corner Arthrodesis in Patients Younger Than Age 45 Years. *J Hand Surg* 2017;42:428–35.
- [22] **Cohen MS, Kozin SH.** Degenerative arthritis of the wrist: proximal row carpectomy versus scaphoid excision and four-corner arthrodesis. *J Hand Surg* 2001;26:94–104.
- [23] **De Carli P, Donndorff AG, Alfie VA, Boretto JG, López Ovenza JM, Gallucci GL.** Four-corner arthrodesis: influence of the position of the lunate on postoperative wrist motion: a cadaveric study. *J Hand Surg* 2007;32:1356–62.
- [24] **Wyrick JD, Stern PJ, Kiefhaber TR.** Motion-preserving procedures in the treatment of scapholunate advanced collapse wrist: proximal row carpectomy versus four-corner arthrodesis. *J Hand Surg* 1995;20:965–70.
- [25] **Lamas Gomez C, Proubasta Renart I, Llusa Perez M.** Relationship Between Wrist Motion and Capitulate Reduction in Four-Corner Arthrodesis. *Orthopedics* 2015;38:e1040–5.
- [26] **Belhaouane R, Lebeau N, Maes-Clavier C, Hustin C, Krief E, Bonnaire B, et al.**

Reproducibility of X-rays and CT arthrography in SLAC, SNAC, SCAC wrists. *Hand Surg Rehabil* 2016;35:393–400.

[27] **Ozyurekolu T, Turker T.** Results of a method of 4-corner arthrodesis using headless compression screws. *J Hand Surg* 2012;37:486–92.

[28] **Maes-Clavier C, Bellemère P, Gaisne E, Loubersac T, Kerjean Y.** Résultats à 5 ans de recul minimum de l'arthroplastie de poignet par implant Amandys® – à propos d'une série monocentrique de 38 cas. *Hand Surg Rehabil* 2017;36:454

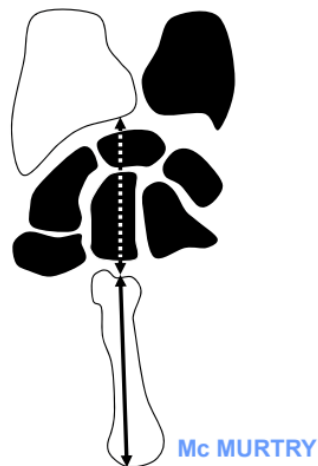
ANNEXES :

Annexe 1 : Mesures radiologiques effectuées :

Mesure de la hauteur du carpe :

Rapport des distances entre l'espace carpo-métacarpien et l'espace radio-carpien et la longueur du troisième métacarpien.

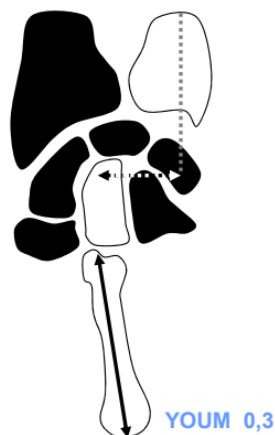
Norme = $0,54 \pm 0,03$



Mesure de la translation ulnaire :

Rapport entre la distance séparant le centre de la tête du capitatum et l'axe vertical de l'ulna et la longueur du troisième métacarpien.

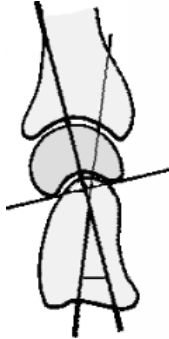
Norme = $0,3 \pm 0,03$



Mesure de l'angle capito-lunaire :

Angle formé entre l'intersection des axes du lunatum et du capitatum.

Norme $\leq 15^\circ$



Annexe 2 : Questionnaire et calcul du score Quick DASH :

Veillez évaluer vos possibilités d'effectuer les activités suivantes au cours de 7 derniers jours en entourant le chiffre placé sous la réponse appropriée.

	Aucune difficulté	Difficulté légère	Difficulté moyenne	Difficulté importante	Impossible
Dévisser un couvercle serré ou neuf	1	2	3	4	5
Effectuer des tâches ménagères lourdes (nettoyage des sols ou des murs)	1	2	3	4	5
Porter des sacs de provisions ou une mallette	1	2	3	4	5
Se laver le dos	1	2	3	4	5
Couper la nourriture avec un couteau	1	2	3	4	5
Activités de loisir nécessitant une certaine force ou avec des chocs au niveau de l'épaule, du bras ou de la main (bricolage, tennis, golf etc.)	1	2	3	4	5

	Pas du tout	Légèrement	Moyennement	Beaucoup	Extrêmement
Pendant les 7 derniers jours , à quel point votre épaule, votre bras ou votre main vous a-t-elle gêné dans vos relations avec votre famille, vos amis ou vos voisins	1	2	3	4	5

	Pas du tout limité	Légèrement limité	Moyennement limité	Très limité	Incapable
Avez-vous été limité dans votre travail ou une de vos activités quotidiennes habituelles en raison de problèmes à votre épaule, votre bras ou votre main ?	1	2	3	4	5

	Aucune	Légère	Moyenne	Importante	Extrême
Veillez évaluer la sévérité des symptômes suivants durant les 7 derniers jours . (entourez une réponse sur chacune des lignes)					
Douleur de l'épaule, du bras ou de la main	1	2	3	4	5
Picotements ou fourmillements douloureux de l'épaule, du bras, ou de la main	1	2	3	4	5

	Pas du tout perturbé	Un peu perturbé	Moyennement perturbé	Très perturbé	Tellement perturbé que je ne peux pas dormir
Pendant les 7 derniers jours , votre sommeil a-t-il été perturbé par une douleur de votre épaule, de votre bras ou de votre main ? (entourez une seule réponse)	1	2	3	4	5

Le score du Quick DASH n'est pas valable s'il y a plus d'une réponse manquante

Résultats :

Score de 11 à 55	Converti sur 100
11	0
12	2,27
13	4,55
14	6,82
15	9,09
16	11,36
17	13,64
18	15,91
19	18,18
20	20,45
21	22,73
22	25
23	27,27
24	29,55
25	31,82
26	34,09
27	36,36
28	38,64
29	40,91
30	43,18
31	45,45
32	47,73
33	50
34	52,27
35	54,55
36	56,82
37	59,09
38	61,36
39	63,64
40	65,91
41	68,18

42	70,45
43	72,73
44	75
45	77,27
46	79,55
47	81,82
48	84,09
49	86,36
50	88,64
51	90,91
52	93,18
53	95,45
54	97,73
55	100

Annexe 3 : Score de Cooney :

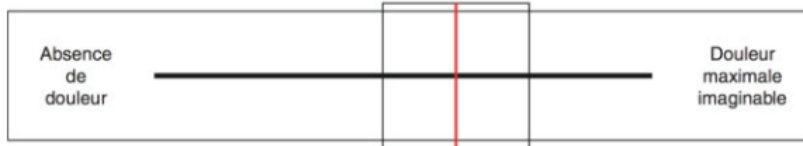SCORE DE LA MAYO CLINIC MODIFIE (COONEY)

DURANT LES 4 DERNIERES SEMAINES...

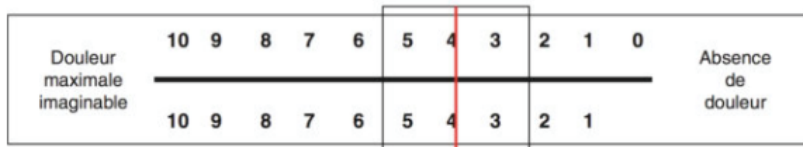
Item	Critères	Pondération	Score par item
1. Douleur (25 points)	Aucune	25 points	
	Légère	20 points	
	Modérée	15 points	
	Sévère	0 point	
2. Fonction (25 points)	Activité professionnelle normale	25 points	
	Activité professionnelle restreinte	20 points	
	Activité professionnelle possible mais sans emploi	15 points	
	Activité professionnelle impossible car algique	0 point	
3. Mobilité (25 points)	> 120°	25 points	
	90-120°	15 points	
	60-90°	10 points	
	30-60°	5 points	
	< 30°	0 point	
4. Force (25 pts) % côté contro-latéral	> 100%	25 points	
	75-100 %	15 points	
	50-75%	10 points	
	25-50%	5 points	
	0-25%	0 point	
SCORE TOTAL :	Excellent :	90..100	
	Bon :	80..89	
	Moyen :	60..79	
	Mauvais :	0..59	

Annexe 4 : Echelle Visuelle Analogique de la douleur :

EVA coté patient (*recto*)

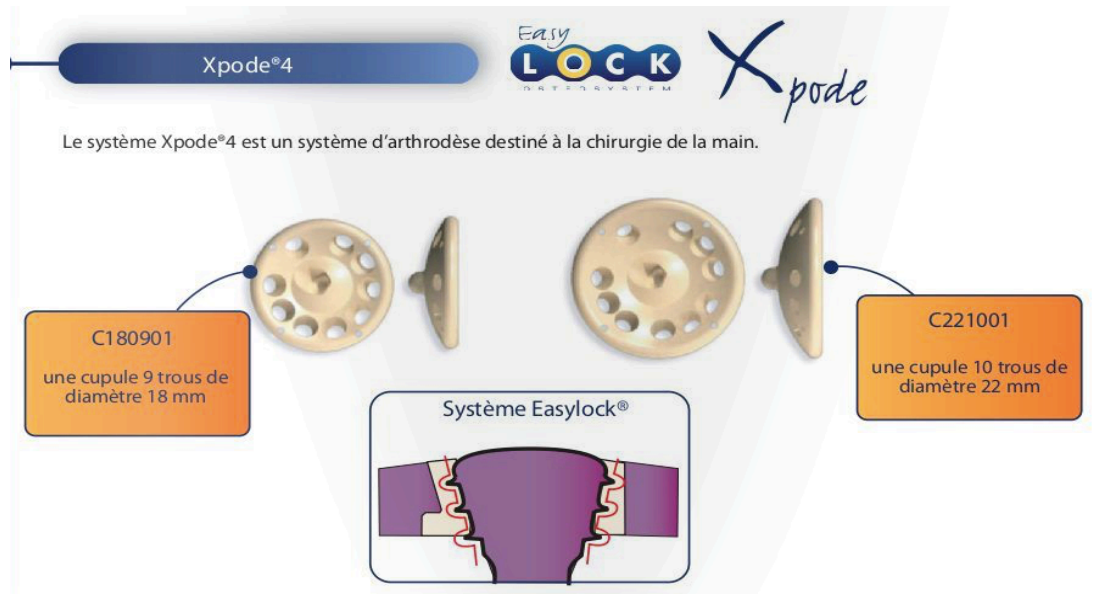


EVA coté examinateur (*verso*)



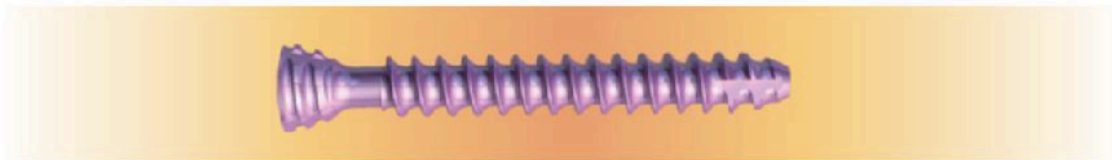
Annexe 5 : Matériel posé :

Plaque Xpode® BIOTECH :



- La gamme Xpode®4 compte 2 cupules :

Ces cupules sont en PEEK-Optima® ce qui permet un contrôle radiologique optimal grâce à sa radio transparence. Elles utilisent le système EasyLock®, ce qui permet de choisir l'orientation de la vis dans une plage de +/- 10° par rapport à l'axe perpendiculaire de la surface de la cupule et d'assurer le verrouillage en fin de vissage. Elles sont livrées non stériles.



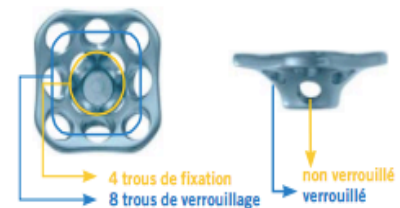- Les vis du système Xpode®4 sont en titane TA6V ELI.
Les cupules s'utilisent avec les vis EasyLock® d'ostéosynthèse diamètre 2,4 mm, disponibles des longueurs 10 à 28 mm de 2 en 2 mm. Elles sont disponibles stériles, VENPS24XX ou non stériles, VENP24XX.
Elles sont également disponibles en version canulée à 0,8 mm, stérile (VES24XX) ou non stérile (VE24XX).

Plaque Aptus Wrist® MEDARTIS :

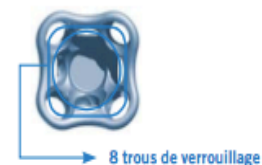Plaques d'arthrodèse 2.0/2.3

Plaques spécialement développées pour la fusion des 4 os (Four Corner Fusion/4CF) et la fusion du scaphoïde, du trapèze et du trapézoïde (STT)

- Les plaques présentent deux rangées de vis :
 - Une rangée de trous inférieure, pour la compression des os carpiens à fusionner à l'aide de vis corticales (en option pour la plaque 4CF petit modèle et la plaque STT)
 - Une rangée de vis supérieure pour la fixation à stabilité angulaire à l'aide de vis TriLock
 - Il est possible d'insérer au moins 2 vis dans chaque os carpien
- Fraise et plaque de forme concave, nécessitant une adaptation minimale du lit osseux
- Manipulation facile, ne bascule pas pendant l'opération
- La plaque 4CF est adaptée aux patients ayant un poignet moyen à grand
- Elle possède douze trous, quatre pour les vis corticales et huit pour les vis TriLock
- La plaque 4CF petit modèle est adaptée aux patients ayant un petit poignet
- Elle possède huit trous pour vis TriLock



A-4660.10
2.0/2.3 Plaque TriLock Four Corner Fusion



A-4660.11
2.0/2.3 Plaque TriLock Four Corner Fusion petit modèle

**CLINICAL AND RADIOLOGICAL OUTCOMES OF FOUR CORNER
ARTHRODESIS WITH LOCKED PLATE IN THE TREATMENT OF SLAC AND
SNAC WRIST.**

About 40 cases

ABSTRACT :

Introduction : The SLAC and SNAC wrist treatment is varied and there is no clear consensus on surgical indications. Scaphoid excision and four corner arthrodesis with locked plate is one of treatments of choice for these lesions.

The purpose of this study was to assess clinical and radiological outcomes of locked plates in the treatment of SNAC and SLAC wrist at 5 years follow-up time and to compare these outcomes with the other present in the literature.

Materials and methods : We conducted a retrospective study in two hospital centers, involving 40 patients who underwent scaphoid excision and four corner arthrodesis with locked plate, between January 2006 and September 2016. All the patients were revised in consultation to make various clinical and radiographic measures.

Results : At last follow-up the VAS was rated at 2,55/10 ; the patients presented a flexion of 46,1% and an extension of 45,9% compared to the controlateral side. An 18% gain was observed in the grip strength ($p=0,041$). The postoperative Quick DASH score reduced to 100 was 30,27. 70% of the patients were satisfied of the intervention.

Complete fusion of joint space was acquired in 55% of patients.

Conclusion : 4 corner arthrodesis with locked plate is a good surgical technique in the treatment of SLAC and SNAC wrist because it allows to preserve correct articular amplitudes as well as strength of prehension, to maintain the height of the carp and to prevent the premature appearance of radio-carpal osteoarthritis, provided that the technical difficulties that it presents are mastered.

KEY WORDS : four corner arthrodesis, locked plate, SLAC wrist, SNAC wrist, wrist

RESULTATS CLINIQUES ET RADIOLOGIQUES DE L'ARTHRODESE DES 4 OS PAR PLAQUE VERROUILLEE DANS LE TRAITEMENT DES SLAC ET SNAC LESIONS.

A propos de 40 cas

RESUME :

Introduction : Le traitement des SLAC et SNAC lésions est varié et il n'existe pas de consensus clair sur les indications chirurgicales. La scaphoïdectomie avec arthrodèse des 4 os du carpe par plaque verrouillée est un des traitements de choix de ces lésions.

L'objectif de notre étude était d'évaluer les résultats cliniques et radiologiques des plaques verrouillées dans le traitement des SNAC et SLAC lésions à 5 ans de recul et de comparer ces résultats aux autres études présentes dans la littérature.

Matériels et méthodes : Nous avons mené une étude rétrospective dans deux centres hospitaliers, portant sur 40 patients ayant eu une scaphoïdectomie et arthrodèse des 4 os par plaque verrouillée, entre janvier 2006 et septembre 2016. Tous les patients ont été revu en consultation afin d'effectuer différentes mesures cliniques et radiographiques.

Résultats : Au dernier recul l'EVA était coté à 2,55/10 ; les patients présentaient une flexion à 46,1% et une extension à 45,9% par rapport au côté controlatéral. Un gain de 18% a été observé dans la force de préhension ($p=0,041$). Le score Quick DASH post opératoire rapporté à 100 était de 30,27. 70% des patients étaient satisfaits de l'intervention. La fusion complète des interlignes articulaires a été acquise chez 55% des patients.

Conclusion : L'arthrodèse des quatre os par plaque verrouillée est une bonne technique chirurgicale dans le traitement des SLAC et SNAC lésions car elle permet de conserver des amplitudes articulaires correctes ainsi qu'une force de préhension, de maintenir la hauteur du carpe et de prévenir l'apparition précoce d'arthrose radio-carpienne à condition de maîtriser les difficultés techniques qu'elle présente.

MOTS CLES : Arthrodèse 4 os, plaque verrouillée, SLAC lésions, SNAC lésions, poignet.