



**HAL**  
open science

# Thérapeutiques des kystes odontogènes maxillaires à extension intra-sinusienne

Sarah David

► **To cite this version:**

Sarah David. Thérapeutiques des kystes odontogènes maxillaires à extension intra-sinusienne. Sciences du Vivant [q-bio]. 2017. dumas-02053424

**HAL Id: dumas-02053424**

**<https://dumas.ccsd.cnrs.fr/dumas-02053424>**

Submitted on 1 Mar 2019

**HAL** is a multi-disciplinary open access archive for the deposit and dissemination of scientific research documents, whether they are published or not. The documents may come from teaching and research institutions in France or abroad, or from public or private research centers.

L'archive ouverte pluridisciplinaire **HAL**, est destinée au dépôt et à la diffusion de documents scientifiques de niveau recherche, publiés ou non, émanant des établissements d'enseignement et de recherche français ou étrangers, des laboratoires publics ou privés.



Distributed under a Creative Commons Attribution - NonCommercial - NoDerivatives 4.0 International License

**UNIVERSITE PARIS DIDEROT - PARIS 7**

**FACULTE DE CHIRURGIE DENTAIRE**

5, Rue Garancière 75006 PARIS

Année 2017

Thèse N°: 5133

N° attribué par la bibliothèque : 2017PA07G040

**THESE pour le DIPLOME D'ETAT DE DOCTEUR**

**en CHIRURGIE DENTAIRE**

présentée et soutenue publiquement le 29 Juin 2017

par **DAVID Sarah**

**THERAPEUTIQUES DES KYSTES ODONTOGENES MAXILLAIRES  
A EXTENSION INTRA-SINUSIENNE**

Directeur de thèse : Monsieur le Docteur Bruno COURRIER

**JURY**

M. le Professeur Yvon ROCHE	Président
M. le Docteur Aleksandar DAKIC	Assesseur
Mme le Docteur Géraldine LESCAILLE	Assesseur
Mme le Docteur Juliette ROCHEFORT	Assesseur
M. le Docteur Hervé TARRAGANO	Assesseur
M. le Docteur Bruno COURRIER	Membre invité

# UNIVERSITE PARIS DIDEROT – PARIS 7

Présidente de l'Université : Mme la Professeure Christine CLERICI

Doyen de l'U.F.R. d'Odontologie : Mme la Professeure Ariane BERDAL

Directrice Générale des Services : Madame Pascale SAINT-CYR

---

## JURY

M. le Professeur Yvon ROCHE	Président
M. le Docteur Aleksandar DAKIC	Assesseur
Mme le Docteur Géraldine LESCAILLE	Assesseur
Mme le Docteur Juliette ROCHEFORT	Assesseur
M. le Docteur Hervé TARRAGANO	Assesseur
M. le Docteur Bruno COURRIER	Membre invité

**M. le Professeur Yvon ROCHE**

Docteur en Chirurgie Dentaire  
Docteur d'Etat en odontologie  
Professeur des Universités - Praticien Hospitalier

*Je vous remercie de l'honneur que vous me faites en acceptant de présider le jury de cette thèse. Veuillez trouver dans ce travail l'expression de mon plus grand respect.*

**M. le Docteur Aleksandar DAKIC**

Docteur en Chirurgie Dentaire  
Assistant Hospitalo-Universitaire

*Pour l'honneur que vous me faites en participant au jury de ma thèse et pour votre accompagnement durant mes études, je vous prie de recevoir mes remerciements les plus sincères.*

**Mme le Docteur Géraldine LESCAILLE**

Docteur en Chirurgie Dentaire  
Maître de Conférences des Universités - Praticien Hospitalier

*Pour l'honneur que vous me faites en participant au jury de ma thèse et pour votre soutien bienveillant durant mes études, veuillez trouver ici l'expression de mes remerciements les plus sincères.*

**Mme le Docteur Juliette ROCHEFORT**

Docteur en Chirurgie Dentaire  
Assistant Hospitalo-Universitaire

*Pour l'honneur que vous me faites en participant au jury de ma thèse, je vous prie de recevoir mes remerciements les plus sincères.*

**M. le Docteur Hervé TARRAGANO**

Docteur en Chirurgie Dentaire  
Maître de Conférences des Universités - Praticien Hospitalier

*Pour l'honneur que vous me faites en participant au jury de ma thèse, veuillez trouver ici l'expression de toute ma reconnaissance, ma gratitude et de mes remerciements les plus sincères.*

**M. le Docteur Bruno COURRIER**

Docteur en Chirurgie Dentaire  
Docteur en Sciences Odontologiques  
Diplôme de Doctorat  
Maître de Conférences des Universités - Praticien Hospitalier

*Pour l'honneur que vous m'avez fait en acceptant de diriger cette thèse, je vous prie de croire en mon plus profond respect et toute ma gratitude. Mon estime pour vous est à l'image de votre disponibilité et de votre implication dans cette thèse comme pour l'enseignement, notamment dans la discipline de la chirurgie orale, pour laquelle vous m'avez transmis le goût et l'intérêt.*

## Table des matières

<b>Introduction</b> .....	<b>3</b>
<b>I. Matériel et méthode</b> .....	<b>6</b>
<b>I.1. Matériel</b> .....	<b>6</b>
<b>I.1.1. Présentation des tableaux</b> .....	<b>9</b>
I.1.1.1. Tableau récapitulatif des kystes radiculaires à extension intra- sinusienne .....	9
I.1.1.2. Tableau récapitulatif des kystes dentigères à extension intra-sinusienne .....	12
I.1.1.3. Tableau récapitulatif des kératekystes à extension intra-sinusienne --	16
I.1.1.4. Tableau récapitulatif des tumeurs odontogènes à extension intra- sinusienne .....	18
<b>I.2. Méthode</b> .....	<b>19</b>
<b>II. Résultats et discussion</b> .....	<b>20</b>
<b>II.1. Sites concernés</b> .....	<b>20</b>
<b>II.2. Ages et sexes des patients rencontrés</b> .....	<b>22</b>
<b>II.3. Motifs de consultation et symptômes rapportés</b> .....	<b>24</b>
<b>II.4. Examen clinique</b> .....	<b>28</b>
<b>II.4.1. Examen clinique exo-buccal</b> .....	<b>30</b>
<b>II.4.2. Examen clinique endo-buccal</b> .....	<b>32</b>
<b>II.5. Examen radiologique</b> .....	<b>35</b>
<b>II.5.1. Imagerie bidimensionnelle</b> .....	<b>37</b>
<b>II.5.2. Imagerie tridimensionnelle</b> .....	<b>42</b>
<b>II.6. Examen endoscopique – rhinoscopique</b> .....	<b>48</b>

<b>II.7. Examen histologique et anatomopathologique</b>	<b>49</b>
<b>II.7.1. Intérêt du diagnostic anatomopathologique/étiopathogénique par rapport au geste chirurgical</b>	<b>53</b>
<b>II.8. Attitudes thérapeutiques</b>	<b>54</b>
<b>II.8.1. Anesthésies</b>	<b>54</b>
<b>II.8.2. Gestes thérapeutiques</b>	<b>57</b>
<b>II.9. Suivi post-opératoire</b>	<b>74</b>
<b>II.9.1. Durée et temps de suivi</b>	<b>75</b>
<b>II.9.2. Complications post-opératoires</b>	<b>76</b>
II.9.2.1. Complications infectieuses et sinusiennes	76
II.9.2.2. Complications hémorragiques	77
II.9.2.3. Complications osseuses et gestion des pertes osseuses	77
II.9.2.4. Gestion de la perte dentaire et projet implantaire	81
II.9.2.5. Récidives	81
 <b>Conclusion</b>	 <b>84</b>
 <b>Bibliographie</b>	 <b>87</b>
 <b>Tables des illustrations</b>	 <b>97</b>
<b>Figures</b>	<b>97</b>
<b>Tableaux</b>	<b>98</b>

## Introduction

*« Un kyste est une cavité pathologique qui présente un contenu liquide, semi-liquide ou gazeux et qui n'est pas créé par l'accumulation de pus. Il est bordé sur sa paroi interne par un épithélium soit continu, soit discontinu. » Kramer, 1974*

Les tumeurs dites odontogéniques représentent la plus fréquente cause de processus expansifs des maxillaires et de la lyse endo-osseuse des maxillaires. Summers affirme en 1979 que ces lésions sont fréquentes au niveau des maxillaires avec une origine odontogéniques dans 90 % des cas.

D'après plusieurs études, on peut affirmer que les trois types de kystes les plus fréquents sont les kystes radiculaires inflammatoires, suivis des kystes dentigères puis des kératekystes, qui sont des kystes de développement (Taylor et al. 2002 ; Ochsenius et al. 2007 ; de Souza et al. 2010 ; Ramachandra et al. 2011).

Les kystes odontogènes des maxillaires constituent une pathologie dont les aspects cliniques, radiologiques, et évolutifs sont considérablement polymorphes. Il s'agit d'une néoformation bénigne dont les données de la clinique, soutenues par un bilan radiologique constituent les éléments indispensables conduisant à un diagnostic présomptif précis. Ce diagnostic ne pourra être établi et confirmé qu'après un examen anatomopathologique. Quel que soit l'aspect tumoral, cet examen doit être réalisé et permettra, outre le diagnostic positif, d'établir un diagnostic différentiel entre les lésions dont les aspects cliniques et radiologiques prêtent souvent à confusion.

Le diagnostic positif repose donc sur trois critères : cliniques, radiologiques et anatomopathologiques.

De par la proximité du sinus maxillaire avec la portion dentée du maxillaire, constituée par un os spongieux de quelques millimètres d'épaisseur, il arrive que les kystes odontogènes connaissent une extension antrale, et de par leur étendue, provoquent une perte osseuse considérable.

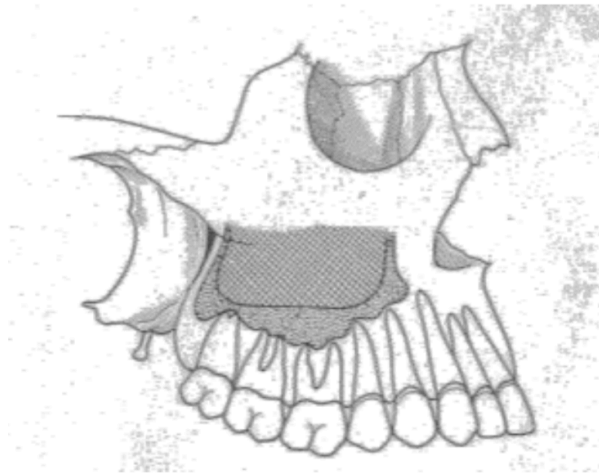


Figure 1. Proximité des racines dentaires avec le sinus maxillaire (Lautrou A. 1998)

Le chirurgien-dentiste se doit donc de pouvoir détecter les pathologies naso-sinusiennes, bénignes ou malignes de son patient. Il est de son devoir de soignant d'informer le patient de son état, de traiter les pathologies odontologiques présentes et de le rediriger vers un praticien traitant ce genre d'affection : la clé du succès thérapeutique reposera sur une bonne coopération entre le chirurgien-dentiste et l'ORL la plupart du temps.

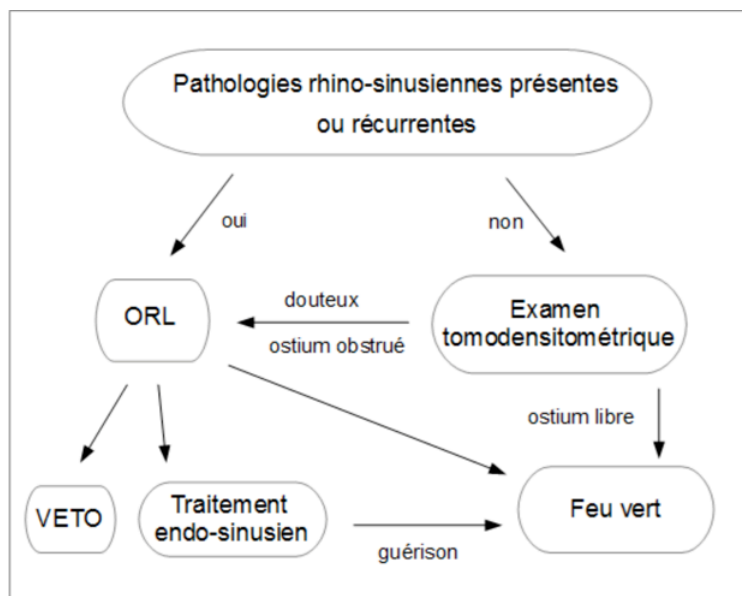


Figure 2. Arbre décisionnel avant un geste en rapport avec des sinus maxillaires (MEIER Thomas 2014)



Diverses techniques chirurgicales sont à la disposition des praticiens pour traiter ces kystes. Le choix de l'attitude thérapeutique, radicale ou conservatrice, dépend de l'analyse des caractéristiques cliniques, radiologiques et histologiques des lésions kystiques. En effet, les traitements radicaux peuvent potentiellement endommager les nerfs et éléments vasculaires et nécessitent une résection totale avec une marge d'extension qui par la suite, exigera une chirurgie de reconstruction.

Le traitement standard pour ce type de lésion kystique du maxillaire est l'énucléation totale associée à l'extraction de la dent concernée. La technique de Caldwell-Luc, malgré les séquelles qu'elle entraîne parfois, notamment des douleurs, conserve quelques indications et est retrouvée très fréquemment.

Réciproquement, en cas de kystes plus volumineux, des traitements conservateurs comme la décompression ou marsupialisation transorale ont également été rapportés afin de diminuer le volume de la lésion et de respecter les structures anatomiques voisines, suivie également d'une énucléation et de l'extraction de la dent. Cette technique connaît un taux de récurrence important et tend à disparaître pour laisser place à des techniques plus originales telle la marsupialisation transnasale.

La chirurgie du sinus maxillaire a bénéficié des progrès de l'endoscopie et des techniques d'imagerie. Une bonne connaissance de l'anatomie est essentielle pour effectuer cette chirurgie.

Cependant, aucun consensus commun ne s'est dégagé jusqu'à présent concernant l'approche thérapeutique la plus efficace.

Le but de notre travail fut, au travers d'une revue de littérature des 10 dernières années recensant 108 cas, de chercher à mettre en évidence des critères chirurgicaux spécifiques au traitement des différents kystes odontogènes en rapport étroit avec le sinus ou en position intra sinusienne et de s'intéresser au traitement de la perte osseuse liée au kyste et à la chirurgie.

## I. Matériel et méthode

### I.1. Matériel

Afin de répondre à nos questions, nous avons mené nos recherches au travers de Pubmed à l'aide de plusieurs mots clés tels que : « *radicular cyst* » ; « *keratocyst* » ; « *dentigerous cyst* » ; « *maxillary cyst* » ; « *odontogenic cyst* » ; « *maxillary sinus* » ; « *ectopic tooth* » ; « *maxillary sinus surgery* » ; « *caldwell-luc* » ; « *endoscopic sinus surgery* ». Afin de cibler et réduire nos recherches à des données scientifiques plus actuelles, nous avons décidé de nous concentrer sur les 10 dernières années, à savoir, recenser les cas publiés depuis 2006 jusqu'à nos jours de lésions kystiques odontogènes à extension intra-sinusienne.

Ces recherches nous ont permis de trouver **108 cas** au travers de 92 articles différents, répondant à nos critères de sélection à savoir : « *patient présentant une lésion kystique odontogène maxillaire, en relation étroite et/ou développée dans le (voire les) sinus maxillaire(s)* ».

En corrélation avec la littérature, nous nous sommes rapidement rendu compte que les kystes rencontrés dans nos recherches étaient souvent les mêmes à savoir, par ordre de fréquence :

- **52 cas de kystes dentigères** (globalement tous associés à une dent située en position ectopique)
  - **25 cas de kératekystes**
  - **23 cas de kystes radiculaires**
- ⇒ Leur ordre d'apparition dans la littérature est le suivant : kyste radiculaire, kyste dentigère, kératekyste.

#### **Pour rappel :**

Ces 3 types de kystes sont des lésions bénignes qui proviennent des composants épithéliaux de l'appareil odontogénique ou de ses restes qui se trouvent séquestrés dans l'os ou dans le tissu gingival. Ils appartiennent donc à la même famille car ils possèdent un revêtement épithélial et peuvent être dissociés en 2 groupes bien distincts :

- **Les kystes inflammatoires** auxquels appartiennent les **kystes radiculaires** :

Les kystes inflammatoires dominent largement la classification et constituent près de 75 % de tous les kystes maxillaires (Martinez H. et al. 2008).

**Le kyste radiculaire**, encore connu sous le nom de radiculo-dentaire ou péri apical, est la lésion kystique la plus fréquente (entre 38 et 68 % de tous les kystes des maxillaires) (Bouguezzi Adel et al. 2012). D'origine dentaire, elle résulte de la prolifération kystique d'un granulome apical (phénomène lié à la nécrose d'une dent suite à une carie, un traumatisme créant l'inflammation de la pulpe ou encore une avulsion). Ces affections kystiques peuvent provoquer différentes réactions de la muqueuse sinusienne, allant d'une simple hypertrophie localisée de la muqueuse sinusienne à la sinusite chronique. Le kyste se différencie du granulome par la présence d'une paroi kystique bien délimitée radio-opaque.

- **Les kystes de développement** auxquels appartiennent les **kystes dentigères et kératokystes** :

Anciennement appelé kyste folliculaire, le terme « **kyste dentigère** » a été inventé par Paget en 1853. C'est le second kyste de développement le plus fréquent des kystes odontogéniques des maxillaires. C'est un kyste qui se développe à partir du sac péricoronaire d'une dent incluse ou enclavée définitive ou surnuméraire, plus fréquemment à la mandibule (70 %) qu'au maxillaire (30 %).

**Le kératokyste**, connu également sous les noms de kyste épidermoïde ou kyste primordial traduisant son caractère bénin, fut quant à lui décrit par Philipsen en 1956. Sa dénomination fut revue en 2005 par l'OMS pour devenir « tumeur odontogène kystique kératinisante ». C'est un kyste dysembryoplasique qui se développe à partir des restes de la lame dentaire et qui représente 14 % des kystes des maxillaires - le maxillaire est impliqué dans 23,5 % des cas (Vencio EF et al. 2006). Sa prise en charge est importante car, caractérisé par son comportement agressif, son potentiel expansif et son fort taux de récurrence (3-60 %), le kératokyste peut atteindre une taille considérable allant jusqu'à s'étendre au sinus maxillaire ou fosses nasales (Simiyu et al. 2013).

Bien que plus rares et hors sujet dans notre thèse, nous avons trouvé 8 autres cas concernant 2 types de tumeurs odontogènes à développement intra-sinusienne :

- 4 patients présentant **une tumeur adénomatoïde**
- 4 patients présentant **un améloblastome**

Les tumeurs odontogènes bénignes peuvent présenter une similitude clinique et/ou radiologique avec les kystes des maxillaires ; c'est pourquoi nous relaterons certaines informations au travers de nos tableaux récapitulatifs afin d'appuyer le diagnostic différentiel et poser le diagnostic de certitude. Néanmoins, nous ne discuterons pas sur le sujet car elles restent hors sujet dans notre thèse.

**La tumeur odontogène adénomatoïde** a été décrite pour la première fois en 1907 par Dreibladt. En 1948, Stafne fut le premier à l'individualiser comme une entité histologique distincte parmi les tumeurs odontogènes. Finalement c'est Philipsen et Birn, en 1969, qui retiennent la terminologie de tumeur odontogénique adénomatoïde. Elle est aussi connue sous la dénomination d'adéno-améloblastome du fait de la présence des aspects glanduliformes ou des formations canaliculaires avec une basale nette et fait partie du groupe des tumeurs odontogéniques épithéliales et conjonctives, avec ou sans formation du tissu dentaire dur de la classification de l'OMS. Du point de vue fréquence, beaucoup d'auteurs s'accordent sur le fait que c'est une tumeur relativement rare. Elle représente environ 3 à 6,5 % de l'ensemble des tumeurs odontogéniques (PECHEUR A et al. 1992).

**L'améloblastome** est une néoformation bénigne mais, du fait de sa propension à envahir de façon inexorable tous les tissus environnants et de sa faculté de récurrence après énucléation, on lui attribue le qualificatif de tumeur bénigne à malignité locale. Son site habituel est mandibulaire. L'améloblastome à localisation sinusienne est rare et pose un problème de diagnostic précoce surtout quand il est greffé sur un kyste péri-coronaire ; il est fort heureusement rare. Après exérèse, les risques de récurrences sont élevés.

⇒ Ces 108 cas nous ont permis de comptabiliser 40 patients de sexe féminin (soit 37 %) et 68 patients de sexe masculin (soit 63 %) dont nous verrons dans la partie suivante la répartition selon les différents types de lésions. Nous pouvons néanmoins déjà souligner la prédominance masculine qui en ressort nettement. La moyenne d'âge globale de ces patients était de 27,16 ans. A partir de tous les articles lus et recensés, nous avons construit les tableaux suivants permettant de recueillir les données paraissant importantes pour répondre à notre problématique. Nous allons voir par la suite comment ceux-ci ont été construits et quelles données il en ressort.

## I.1.1. Présentation des tableaux

### I.1.1.1. Tableau récapitulatif des kystes radiculaires à extension intra-sinusienne depuis 2006

Ce tableau rassemble les **23 cas** de kystes radiculaires à extension intra-sinusienne trouvés depuis les 10 dernières années :

Titre article	Dent(s) concernée(s)	Sexe et âge	Symptômes/MDC	Examens cliniques	Examens radiologiques	Taille lésion/ Fonctionnalité du méat moyen	Thérapie(s) utilisée(s)	Suivi post opératoire
(Amos et al. 2007)	12 à 27	Homme, 20 ans	Gonflement Paralysie joue gauche, partie latérale gauche du nez et gencive sup gauche (ATCD TRAUMA facial)	Gonflement érythémateux, fluctuant	Radio occipito-mentale Pano TDM	3x3cm Paroi latérale perforée	<b>Sous AG :</b> Incision et drainage de l'hématome/œdème présumé infecté puis <b>Sous AL :</b> Approche Caldwell-Luc	Sans incident Suivi par son praticien pour traitement endodontique
(Bassou et al. 2008)	Cas 1 : 12 Cas 2 : Molaire gauche	Cas 1 : homme 35 ans Cas 2 : Homme 40 ans	Cas 1 : ATCD TRAUMA facial Cas 2 : sinusite chronique récidivante	?	Cas 1 : Pano TDM Cas 2 : Pano TDM	Cas 1 : 3,5cm Lésion traumatique fronto-éthmoïdale	Enucléation par approche Caldwell-Luc	?
(Delibasi et al. 2009)	13 à 16	Homme, 21 ans	Gonflement Asymétrie faciale Douleur	<b>Intra-oral :</b> Asymétrie/ gonflement (masse) Destruction osseuse Réduction profondeur du sulcus	Pano TDM	7x5x4cm Destruction de l'os alvéolaire Complexe ostéo-métal fonctionnel	<b>Sous AL :</b> Biopsie <b>Sous AG :</b> Enucléation kystique avulsion de 13, 14, 15, 16	<b>2 ans :</b> sans incident
(Gurel et al. 2009) → K. Résiduel	Région incisivo-canine	Homme, 68 ans	Décharge purulente nasale et buccale Douleur Pression hémifaciales	?	TDM	Erosion palais dur	Résection transorale assistée par endoscopie	?
(Ciulli et al. 2009)	23	Homme, 65 ans	Douleur Tuméfaction	<b>Extra-oral :</b> Gonflement de consistance élastique, dure <b>Intra-oral :</b> Muqueuse couleur normale	Pano Scanner	Erosion corticale vestibulaire 2,5x1x0,3cm	Traitement endo (dent concernée) Enucléation et curetage total	Bonne cicatrisation clinique et radio Nouvelle formation osseuse Guérison des tissus mous (formation de caillot sanguin).
(Sagit et al. 2011)	?	Homme	?	?	?	?	Résection complète par endoscopie endonasale	?
(Torres-Lagares et al. 2011)	21	Homme, 15 ans	Gonflement labial Dyschromie 21 (ATCD Trauma)	<b>Intra-oral :</b> Dyschromie de 21 avec traitement endodontique suite à TRAUMA Gonflement labial, tendre à la palpation Test de vitalité négatif pour 21, 22, 23, 24	Pano TDM	4x3 cm Rupture corticale	Marsupialisation intra-buccale (pdt 12S) Endo de 22, 23 et 24  <b>6 jours après, sous AL :</b> Résection apicale de 21, 22, 23 Enucléation de la lésion kystique résiduelle	<b>3 mois</b> après marsupialisation : cicatrisation importante <b>MAIS</b> guérison encore incomplète indiquant la thérapie endodontique chirurgicale et l'enucléation kystique résiduelle  <b>1S</b> après énucléation, bonne guérison <b>A 1, 3 et 6M :</b> aucune sensibilité à la percussion + palpation <b>A 8M,</b> guérison complète clinique + Radio.
(N. Ech-Cherif El Kettani et al. 2011)								

<i>(Bouguezi Adel et al. 2012)</i>	25	Homme, 38 ans	Gonflement Obstruction nasale	<b>Extra-oral :</b> Gonflement bien défini lisse, compressible à la palpation = perte d'intégrité osseuse. Mouvement oculaire et acuité visuelle normaux <b>Intra-oral :</b> 25 cariée et non vitale	Pano TDM	5,5 x 3,5cm Dilatation corticale	<b>Sous AL :</b> Enucléation et curetage agressif approche Caldwell-Luc avulsion dent affectée	<b>IS :</b> Pas complication <b>8 mois :</b> AUCUNE complication/récidive ; guérison osseuse complète Repeuplement du sinus
<i>(Pekiner et al. 2012)</i>	13 à 23	Femme, 38 ans	Gonflement bilatérale indolore	<b>Intra-oral :</b> Gonflement lisse 13 nécrosée Lésion fixée à l'os	Occlusale Pano TDM	6 cm Destruction agressive	<b>Sous AG :</b> Enucléation kystique par approche Caldwell-Luc	Aucune complication
<i>(Riviš et VÁLEANU 2013)</i>	14 à 21	Homme, 51 ans	Asymétrie faciale Douleur	<b>Intra-oral :</b> Expansion paroi antérieure droite et de l'os alvéolaire  Muqueuse normale  Palpation/ pression douce de la paroi vestibulaire de l'os alvéolaire, consistance de « en coquille d'œuf » = paroi osseuse mince et fragmentée.  21, 11, 12, 13 et 14 nécrosées	Pano CBCT	3-3,5 cm de diamètre ; Lyse osseuse complète paroi latérale dépassant ligne médiane,	<b>Sous AL :</b> Biopsie Endo des dents à conserver  <b>Sous AG :</b> Enucléation kystique et curetage par approche Caldwell-Luc Résection apicale 11/13 et obturation, Extraction de la 12 Reconstruction de la crête par greffe osseuse	<b>A 7J :</b> Pas de complication (ATB/ATG)  <b>A 10J :</b> Dépose des sutures  <b>A 8S :</b> Œdème marqué persistant avec induration des tissus (greffe)
<i>(Chkoura et al. 2013)</i>	16	Homme, 30 ans	Gonflement indolore	<b>Extra-oral :</b> gonflement indolore. <b>Intra-oral :</b> gonflement bien défini ; souple de 15 jusqu'à la tubérosité 14 absente, 16 état de racine 15, 17 non vitales	Pano TDM	3x2,5x1,5cm Paroi latérale élargie et détruite, érosion plancher	Enucléation kystique complète	<b>A 2 ans :</b> aucun signe de récidive.
<i>(Bahadure et al. 2013)</i>	52, 53, racine 54	Fille, 7 ans	Gonflement indolore	<b>Extra-oral :</b> Gonflement ovale, diffus et non tendre côté droit du visage. <b>Intra-oral :</b> gonflement ferme par rapport au processus alvéolaire du maxillaire de 52 à 16	Occlusale Pano CBCT post op	3,4x4cm	Biopsie par aspiration aiguille fine  <b>Sous AG et ATB :</b> Enucléation kystique par approche Caldwell-Luc + avulsion de 52, 53 et racine 54	<b>A 6 et 21 mois :</b> bonne cicatrisation de la lésion <b>mais</b> paroi détruite pas reformée, aspect osseux très mince. Suivi jusqu'à formation complète de la paroi du sinus => Guérison
<i>(Kose et al. 2014)</i>	22/23	Homme, 21 ans	Gonflement Décharge purulente intra-buccale	<b>Extra-oral :</b> RAS <b>Intra-oral :</b> décharge pus en 22/23 dyschromie 22, carie profonde sur 16 Gonflement fluctuant indolore de 23 à 16 - 22/16 non vitales	Pano CBCT	31,7 x 50,6 mm Résorption osseuse ++	<b>Sous AG :</b> Enucléation kystique par approche Caldwell-Luc Résection apicale de 22/23/24 et 25 et endo rétrograde au MTA	Patient maintenu sous ATB et ATG
<i>(Biočanin et al. 2015)</i>	Région antérieure droite	Homme, 21 ans	?	?	TDM	1,5 cm Perforation paroi ant du sinus	Marsupialisation intra-buccale pré-opératoire pendant 6 mois et biopsie au 1 <sup>er</sup> acte <b>Sous AG :</b> Enucléation 6 mois après	Traitement efficace
<i>(Raval et al. 2015)</i>	22	Femme, 32 ans	Douleur Gonflement	<b>Intra-oral :</b> gonflement ovale région palatine gauche traversant ligne médiane Palpation : lésion molle à ferme et tendre. Muqueuse normale	Pano	4,5 x 5,5	<b>Biopsie</b> aiguille fine  <b>Sous AL :</b> ttt endo de 21, 22, 23,24 et 25.  Enucléation kystique avec avulsion 22 et Curetage	Traitement ATB et AI Complément ttt endo + restauration composite <b>2 mois :</b> contour palatin normal

				Test vitalité négatif 21, 22, 23, 24 Test percussion indolore			complet	
<i>(Nilesh et al. 2015)</i>	<i>Cas 1 : 14 à 23 Cas 2 : ?</i>	<i>Cas 1 : Femme, 34 ans Cas 2 : Femme 36 ans,</i>	<i>Cas 1 : Enflure indolore au palais Cas 2 : Gonflement (ATCD trauma)</i>	<i>Cas 1 : Extra-oral : pas de gonflement ni d'asymétrie évidente Intra-oral : gonflement palatin de 16 à 22, non tendre et ferme à la palpation Dents antérieures non vitales Cas 2 : Extra-oral : gonflement de région infra orb gauche jusqu'au niveau du coin de la bouche Intra-oral : gonflement vestibule gauche et incisives post non vitales</i>	<i>Cas 1 : CBCT Cas 2 : Pano</i>	<i>Cas 1 : 5x3,5cm Cas 2 : 4x5cm</i>	<i>Cas 1 : Sous AL : Biopsie et endo des dents impliquées à l'hydroxyde de calcium pdt 1S puis GP puis Sous AG : Enucléation du kyste par approche Caldwell-Luc Résection apicale Endo rétrograde au MTA Greffe osseuse autologue Cas 2 : Sous AL : Biopsie par Approche Caldwell-Luc Endo à l'hydroxyde de calcium pdt 1S puis Sous AG : Enucléation du kyste Résection apicale de 21/22 Endo rétrograde au MTA</i>	<i>Cas 1 : 1 an : asymptomatique et absence de récurrence, pas de mobilité des dents antérieures et cicatrisation normale du défaut osseux Cas 2 : 6 et 12 mois : Guérison sans incident, cicatrisation défaut osseux</i>
<i>(Owosho et al. 2015)</i>	<i>Cas 1 : 15 Cas 2 : 25 Cas 3 : 26</i>	<i>Cas 1 : Homme, 60 ans Cas 2 : Femme, 52 ans Cas 3 : Homme, 61 ans</i>	<i>Cas 1 : Vertige intermittent Cas 2 : RAS Cas 3 : Sinusite chronique</i>	?	<i>Cas 1 : TDM Cas 2 : TDM Cas 3 : TDM</i>	?	<i>Cas 1 : Enucléation par approche Caldwell-Luc assistée par endoscopie du sinus + Extraction de la racine de 15 Cas 2 : ? Cas 3 ?</i>	?
<i>(Al Rawashdeh Fares 2016)</i>	23 à 27	Homme, 44 ans	Gonflement Tuméfaction Obstruction nasale	<i>Extra-oral : gonflement obstruction nasale gauche Intra-oral : Mobilité de 23, 24, 25, 26, 27 avec dilatation osseuse buccale douleur tendresse à la percussion.</i>	CBCT	?	<i>Sous AL : Biopsie Endo des 21, 22, 23 Sous AG ; 2 jours plus tard : Enucléation totale par approche Caldwell-Luc et avulsion des dents non restaurables Antrotomie pour pdt 3 jours pour prévenir hématome et drainer</i>	RAS
<i>(Quadri et al. 2016)</i>	13 à 17	Homme, 28 ans	Gonflement	<i>Intra-oral : gonflement de 13 à 17, muqueuse tendue. Pas de mobilité, vitalité +, pas de MP ou de caries détectées.</i>	Pano	3,5cm	<i>Sous AL : Biopsie Sous AG : Enucléation par approche Caldwell-Luc et curetage Antrotomie</i>	Suivi régulier Guérison sans incident
? = signifiant qu'aucun renseignement n'a été apporté par l'étude								

**Tableau 1. Synthèse des kystes radiculaires recensés de 2006 à nos jours**

### I.1.1.2. Tableau récapitulatif des kystes dentigères à extension intra-sinusienne depuis 2006

Ce tableau rassemble les **52 cas** de kystes dentigères à extension intra-sinusienne trouvés depuis les 10 dernières années :

Titre article	Dent(s) concernée(s)	Sexe et âge	Symptômes/MDC	Examens cliniques	Examens radiologiques	Taille lésion/ Fonctionnalité du méat moyen	Thérapie(s) utilisée(s)	Suivi post opératoire
<i>(Tournas et al. 2006)</i>	? Dent définitive ectopique	Fille, 4 ans	Gonflement Obstruction nasale Infection oculaire (droit)	Gonflement non tendre	Endoscopie nasale TDM IRM	Oblitération complète du complexe ostéoméatale	<b>Sous AG</b> : Enucléation kystique par approche Caldwell-Luc + chirurgie endoscopique (drainage ?)	<b>10J</b> : bonne guérison
<i>(Di Pasquale et Shermetaro 2006)</i>	28	Femme, 14 ans	Aucun	?	TDM	?	Chirurgie endoscopique = méatotomie moyenne	<b>2 ans</b> : aucun signe de récurrence
<i>(Srinivasa Prasad et al. 2007)</i>	18	Homme, 45 ans	Rhinorrhée/Sinusite purulente Douleur Gonflement	<b>Intra-oral</b> : Absence de 18	Radio latérale TDM	Perforation paroi médiale et postérieure	<b>Sous AG</b> : Enucléation kystique par approche Caldwell-Luc et avulsion 18	<b>1 an</b> : Patient asymptomatique
<i>(Micozkadioglu et Erkan 2007)</i>	Molaire	Femme, 24 ans	Maux de tête Douleurs faciales Gonflement	?	TDM	?	Chirurgie endoscopique	?
<i>(Dağistan et al. 2007)</i>	13	Homme, 37 ans	Aucun	<b>Intra-oral</b> : Absence 13, 15, 21, 25, 26, 36, 37, 38 absentes	Pano TDM	?	<b>Sous AL</b> : Enucléation par approche Caldwell-Luc	Sans incident
<i>(Avitia et al. 2007)</i>	28	Homme, 49 ans	Obstruction nasale Proptosis orbitaire	?	?	?	Chirurgie endoscopique	?
<i>(Amin et al. 2008)</i>	13	Femme, 16 ans	Gonflement Douleur	<b>Extra-oral</b> : Gonflement joue droite <b>Intra-oral</b> : 13 sous développée	Endoscopie nasale TDM	?	<b>Sous AG</b> : Enucléation kystique par approche Caldwell-Luc	<b>4 ans</b> : Aucune récurrence
<i>(Litvin et al. 2008)</i>	Molaire	Femme, 57 ans	Gonflement	?	?	?	Marsupialisation intra buccale Enucléation par approche Caldwell-Luc	?
<i>(Sales et Cavalcanti 2009)</i>	Molaire Odontome complexe associé à K. dentigère	Homme, 31 ans	Gonflement	<b>Intra-oral</b> : gonflement vestibulaire ferme	Pano RA TDM	Lésion étendue à l'orbite et sinus ethmoïde	Sous AG, enucléation par approche Caldwell-Luc	?
<i>(Ray et al. 2009)</i>	23	Homme, 11 ans	Epiphora (œil gauche)	<b>Extra-oral</b> : Acuité visuelle et mouvement oculaires normaux Palpation : obstruction canal naso-lacrimal	Pano TDM	Obstruction du canal naso-lacrimal Cavité nasale gauche congestionnée	Enucléation kystique par approche Caldwell-Luc	<b>6 mois</b> : patient asymptomatique
<i>(Prabhu et al. 2009)</i>	Molaire	Homme, 14 ans	Douleur Sinusite récurrente	?	?	?	?	?
<i>(Wang et al. 2009)</i>	18	Homme, 20 ans	Douleur Gonflement Décharge purulente cavité nasale	<b>Intra-oral</b> : Décharge purulente distale 17 et absence de 18	Pano TDM	4x3x2cm sans destruction osseuse	<b>Sous AG</b> : enucléation par approche Caldwell-Luc avec curetage sur 1-2mm Avulsion 18	<b>18 mois</b> : aucune récurrence
<i>(Saleem et al. 2010)</i>	28	Homme, 45 ans	Hémoptysie épisodique	?	Rhinoscopie TDM	Petite excroissance cornée nasal inf Elargissement marqué de l'ostium = érythème ostéoméatal bilatéral	<b>Sous AG</b> Chirurgie endoscopique du sinus gauche : méatotomie/uncinectomie, ouverture de C ehtmoidales Avulsion 28	<b>10 jours</b> : Aucune complication



<i>(Buyukkurt et al. 2010)</i>	Cas 1 : Molaire Cas 2 : Canine Cas 3 : Molaire	Cas 1 : Femme, 19 ans Cas 2 : Homme, 32 ans Cas 3 : Homme, 30 ans	Cas 1, 2 et 3 : gonflement	?	?	?	Cas 1, 2 et 3 : Enucléation par approche Caldwell-Luc	?
<i>(Goyal et al. 2010)</i>	13, 14, 15, 16	Fille, 7 ans	Gonflement	<b>Intra-oral :</b> 14 cariée Gonflement ferme, dur, lisse, bien défini en regard PM/canine droites	Endoscopie TDM	4x4cm	<b>Sous AG :</b> Enucléation kystique par approche Caldwell-Luc et avulsion de 13, 14, 15, 16	1 an : Aucune récurrence
<i>(Girish G. et al. 2011)</i>	18	Homme, 19 ans	Décharge purulente nasale et buccale	<b>Intra-oral :</b> Absence 18	Pano TDM	?	<b>Sous AG :</b> Enucléation kystique par approche Caldwell-Luc et avulsion de 18 Antrotomie 3 jours	3S : RAS
<i>(Neves et al. 2011)</i>	18	Femme, 24 ans	Aucun	<b>Extra/intra-oral :</b> RAS	Pano TDM	?	?	?
<i>(Mohan et al. 2011)</i>	18	Femme, 28 ans	Rhinorrhée purulente Douleur Gonflement	<b>Extra-oral :</b> Gonflement tendre <b>Intra-oral :</b> Gonflement oblitérant le vestibule de 12 à 17 Absence 18	Pano	?	<b>Sous AL :</b> Enucléation par approche Caldwell-Luc	1 an : patiente asymptomatique
<i>(Thakur et al. 2011)</i>	28	Homme, 25 ans	Toux chronique Rhinorrhée purulente Douleur	<b>Intra-oral :</b> RAS	Pano	2x2cm	<b>Sous AL :</b> Enucléation par approche Caldwell-Luc curetage	Sans incident
<i>(Thakur JS et al. 2011)</i>	Canine	Homme, 35 ans	Gonflement Maux gorge récurrents Décharge purulente nasale	?	?	?	Enucléation par approche Caldwell-Luc	?
<i>(Cho et Nam 2012)</i>	18	Femme, 22 ans	Gonflement Douleur Obstruction nasale partielle Ecoulement oculaire	<b>Intra oral :</b> Masse fluctuante oblitérant vestibule de 14 à 17	Blondeau TDM IRM	5,2x4,3x4cm	<b>Sous AG :</b> Méatotomie moyenne et énucléation par approche Caldwell-Luc Avulsion 18	7 ans : Aucune récurrence
<i>(Kasat et al. 2012)</i>	18	Homme, 22 ans	Décharge purulente buccale et nasale Gonflement	<b>Extra-oral :</b> Gonflement diffus, tendre, doux sinus droit <b>Intra-oral :</b> Décharge distal de 17 à la pression, Absence 18	Pano TDM	Défaut osseux paroi inférieure : CBS	<b>Sous AG :</b> Enucléation par approche Caldwell-Luc Avulsion 18	2 ans : Guérison, sans incident
<i>(Akyol et Salman 2012)</i>	Canine	Homme, 21 ans	Gonflement Obstruction nasale Epiphora	?	Pano TDM	5,2x4,3x4cm expansion et érosion de l'os cortical Complexe ostéoméatal repoussé et ptérygoïdes intacts	<b>Sous AG :</b> Enucléation par approche Caldwell-Luc	?
<i>(Asnani et al. 2012)</i>	18	Femme 28 ans	Gonflement Sinusite récurrente Céphalée	<b>Extra-oral :</b> Gonflement diffus <b>Intra-oral :</b> Absence de 17/18	TDM	?	<b>Sous AG :</b> Enucléation kystique complète par approche Caldwell-Luc Avulsion 18	18 mois : aucune récurrence
<i>(Ngamdu YB et al. 2012)</i>	Canine	Homme, 18 ans	Gonflement Obstruction nasale Maux de tête	<b>Intra-oral :</b> Masse dur	Blondeau TDM	8x6cm	<b>Sous AG :</b> Enucléation par approche Caldwell-Luc	?
<i>(Charan et al. 2012)</i>	?	Femme 18 ans	Proptosis indolore Gonflement/boule œil droit	<b>Extra-oral :</b> Examens oculaires normaux	TDM	Lésion expansive	Enucléation par approche Caldwell-Luc	6 mois : réduction proptose
<i>(Guruprasad et al. 2013)</i>	18	Femme, 21 ans	Décharge purulente nasale Gonflement	<b>Extra-oral :</b> Gonflement ferme, non tendre à la palpation, non adhérent	Pano Blondeau TDM	?	<b>Sous AG :</b> Enucléation kystique complète par approche Caldwell-Luc Avulsion 18	6 mois : RAS

<i>(Ramakrishna et Lambade 2013)</i>	23/23	Homme, 10 ans	Gonflement indolore	<b>Extra-oral :</b> gonflement doux, fluctuant, région antérieure avec élévation narine jusqu'à région infra-orbitaire, crépitation <b>Intra-oral :</b> gonflement de 21 à 25 oblitérant vestibule	Blondeau Pano TDM	3x3cm	<b>Sous AL :</b> Biopsie <b>Sous AG :</b> Enucléation kystique par approche Caldwell-Luc  Greffe osseuse autogène	<b>6 mois :</b> sans incident
<i>(Ramanojam et al. 2013)</i>	<b>Cas 1 :</b> 15 <b>Cas 2 :</b> 28	<b>Cas 1 :</b> Femme 21 ans <b>Cas 2 :</b> Femme 48 ans	<b>Cas 1 :</b> Douleur Gonflement <b>Cas 2 :</b> Lourdeur joue gauche	<b>Cas 1 : intra-oral :</b> persistance de 55 et absence de 15 <b>Cas 2 : Intra-oral :</b> Absence de 28	<b>Cas 1 :</b> ? <b>Cas 2 :</b> TDM	<b>Cas 2 :</b> extension jusqu'au plancher orbitaire	<b>Cas 1 et 2 :</b> Enucléation par approche Caldwell-Luc	<b>Cas 1 et 2 :</b> 1 an : pas de récurrence
<i>(Onotai LO et da Lilly-Tariah OB. 2013)</i>	?	Femme, 23 ans	Gonflement facial unilatéral	?	?	?	Enucléation par approche Caldwell-Luc	?
<i>(Kny et al. 2013)</i>	Canine ectopique 23	Homme, 8 ans	Gonflement gauche	<b>Intra-oral :</b> Denture mixte.	Pano	Extension jusqu'au plancher orbitaire	<b>Sous AG :</b> Enucléation par approche Caldwell-Luc + avulsion 23	Sans incident
<i>(Abdollahifakhim et Mousaviagdas 2013)</i>	18	Homme, 17 ans	Décharge purulente buccale et nasale Lourdeur Halitose Gonflement	<b>Intra-oral :</b> Fistule avec écoulement purulent région trigone rétromolaire	Endoscopie Blondeau Pano TDM	Décharge purulente méat moyen	<b>Sous AG :</b> Enucléation par approche Caldwell-Luc (passage endoscope) + chir endoscopique avec uncinectomie et antrotomie	Bonne guérison
<i>(Karthik Shamanna et al. 2014)</i>	<b>Cas 1 :</b> 12 <b>Cas 2 :</b> 28 <b>Cas 3 :</b> 13 <b>Cas 4 :</b> 28 <b>Cas 5 :</b> 11/12	<b>Cas 1 :</b> Femme, 18 ans <b>Cas 2 :</b> Homme, 25 ans <b>Cas 3 :</b> Homme, 22 ans <b>Cas 4 :</b> Homme, 23 ans <b>Cas 5 :</b> Homme, 7 ans	<b>Cas 1 :</b> Gonflement facial Obstruction nasale unilatérale Epiphora Engourdissement <b>Cas 2 :</b> Décharge purulente dans CB Douleur <b>Cas 3 :</b> Douleur <b>Cas 4 :</b> Gonflement Douleur faciale Céphalées <b>Cas 5 :</b> Gonflement Obstruction nasale Douleur	<b>Cas 1 : Extra-oral :</b> Gonflement facial droit, ferme <b>Intra-oral :</b> absence de 12, gonflement palatin  <b>Cas 2 :</b> <b>Intra-oral :</b> CBS niveau de 28 avec décharge purulente  <b>Cas 3 :</b> ?  <b>Cas 4 :</b> <b>Extra-oral :</b> Gonflement joue gauche  <b>Cas 5 :</b> ?	<b>Cas 1, 2, 3, 4 et 5 :</b> TDM	<b>Cas 1 :</b> 3x3cm, obstruction conduit nasolacrimal	<b>Cas 1 :</b> Enucléation par approche Caldwell-Luc + Méatotomie inf <b>Cas 2 :</b> Enucléation par approche Caldwell-Luc + méatotomie inf <b>Cas 3 :</b> Enucléation par approche Caldwell-Luc + méatotomie moyenne <b>Cas 4 :</b> Enucléation par approche Caldwell-Luc <b>Cas 5 :</b> Enucléation par approche Caldwell-Luc assistée par endoscopie + méatotomie	<b>Cas 1, 2, 3, 4 et 5 :</b> 2 ans : aucune récurrence
<i>(Demirtas et al. 2014)</i>	18	Homme, 19 ans	Douleur Vision trouble	?	Pano	?	Marsupialisation + Enucléation kystique par approche Caldwell-Luc	?
<i>(NS et al. 2014)</i>	28	Homme, 17 ans	Odeur fétide Décharge purulente buccale et nasale Gonflement Douleur	<b>Extra-oral :</b> Gonflement doux, tendre, diffus de région infra-orbitaire au plis nasolabial <b>Intra-oral :</b> décharge purulente niveau de 27, absence 28, Oblitération vestibule 23 à 25	Pano TDM	4,9x4,3x4,4cm Oblitération totale sinus, Perforation processus alvéolaire 28	<b>Sous AG :</b> Enucléation par approche Caldwell-Luc combinée à chirurgie endoscopique = méatotomie inférieure	Sans incident
<i>(Sogur 2015)</i>	<b>Cas 1 :</b> 18 <b>Cas 2 :</b> 23/24	<b>Cas 1 :</b> Homme, 24 ans <b>Cas 2 :</b> Homme, 19 ans	<b>Cas 1 :</b> Douleur faciale droite <b>Cas 2 :</b> Douleur Décharge purulente buccale	<b>Cas 1 : Intra-oral :</b> absence de 18 <b>Cas 2 : Intra-oral :</b> absence de 23/25	<b>Cas 1 :</b> Pano CBCT <b>Cas 2 :</b> Pano CBCT	<b>Cas 1 :</b> 3,2x2,5x2,8cm	<b>Cas 1 :</b> Sous AL : Enucléation par piézochirurgie <b>Cas 2 :</b> Sous AL : Enucléation par piézochirurgie + Avulsion des dents concernées	<b>Cas 1 :</b> 18 mois : aucun signe de récurrence <b>Cas 2 :</b> + 1 an : aucun signe de récurrence à

<i>(Kara et al. 2015)</i>	28	Femme, 16 ans	Gonflement Douleur Déplacement anormal globe oculaire	<b>Extra-oral :</b> Gonflement Obstruction nasale droite <b>Intra-oral :</b> absence de 28, 23, 13	Pano TDM	Absence de symptômes Pas récurrence sur une période de suivi de 3 ans post op	<b>Sous AL :</b> Marsupialisation intra-buccale pendant 6 mois <b>Sous AG :</b> Enucléation par approche Caldwell-Luc	<b>3 ans :</b> aucun signe de récurrence
<i>(Bhattacharjee et al. 2015)</i>	13	Femme, 25 ans	Gonflement Obstruction nasale droite	<b>Extra-oral :</b> Gonflement facial	Endoscopie Blondeau Pano RA	6x6x3cm	<b>Sous AG :</b> Enucléation par approche Caldwell-Luc	1 mois : plaintes nasales
<i>(Duhon R. et al. 2015)</i>	23	Homme, 10 ans	Gonflement indolore	<b>Intra-oral :</b> Gonflement ferme, légèrement tendre à la palpation oblitérant vestibule de 22 à 26 HBD -	Pano TDM	3,5x2x1cm	<b>Sous AG :</b> Enucléation par approche Caldwell-Luc + Avulsion 63, 64, 65 et 23, 25	Sans incident
<i>(Veera et Padanad 2015)</i>	28	Homme, 18 ans	Décharge purulente buccale et nasale Lourdeur sinus accentuée en décubitus	?	RA Occlusale Blondeau	1,5x1,2cm	Enucléation totale par approche Caldwell-Luc et avulsion 28	?
<i>(Sekiya et al. 2015)</i>	25	Femme, 52 ans	RAS	<b>Intra-oral :</b> absence 25	<b>Pano TDM</b>	?	?	?
<i>(Punjabi et al. 2015)</i>	28	Homme, 30 ans	Lourdeur Gonflement (gauche)	<b>Extra-oral :</b> Gonflement tendre joue gauche	Blondeau.	?	<b>Sous AG :</b> Enucléation par approche Caldwell-Luc + antrotomie méat inférieur	Sans incident
<i>(KASHYAP S.K et al. 2016)</i>	?	Homme, 23 ans	Gonflement Décharge purulente buccale (CBS)	?	Pano TDM	Expansion kystique poussant la paroi latérale du sinus, érosion bilatérale	Enucléation par approche Caldwell-Luc et avulsion dent causale	Sans incident
<i>(López-Carriches et al. 2016)</i>	18	Homme, 38 ans	Gonflement Douleur Rhinorrhée = sinusite	Pano TDM	Pano TDM	?	<b>Sous AL :</b> Enucléation totale par approche Caldwell-Luc et avulsion 18	<b>7 mois :</b> radio révèle dysplasie fibreuse
? = signifiant qu'aucun renseignement n'a été apporté par l'étude								

**Tableau 2. Synthèse des kystes dentigères recensés de 2006 à nos jours**

### I.1.1.3. Tableau récapitulatif des kératokystes à extension intra-sinusienne depuis 2006

Ce tableau rassemble les **25 cas** de kératokystes à extension intra-sinusienne trouvés depuis les 10 dernières années :

Titre article	Dent(s) concernée(s)	Sexe et âge	Symptômes/M DC	Examens cliniques	Examens radiologiques	Taille lésion/ Fonctionnalité du méat moyen	Thérapie(s) utilisée(s)	Suivi post opératoire
<i>(Costa Carvalho Silva et al. 2006)</i>	Cas 1 : 28 Cas 2 : 17	Cas 1 : Homme, 17 ans Cas 2 : Homme, 14 ans	Cas 1 : Maux de tête Cas 2 : odeur fétide buccale)	Cas 1 : RAS Cas 2 : Intra-oral : fistule en regard de 17	Cas 1 : Radio antérieure et latérale Cas 2 : TDM	Cas 1 et 2 : Pas de perte osseuse	Cas 1 : Sous AL : Approche Caldwell-Luc pour énucléation kystique Cas 2 : Sous AG, énucléation kystique en morceaux par approche Caldwell-Luc	Cas 1 : 8 ans : pas de récurrence Cas 2 : 5 ans : guérison
<i>(Vencio EF et al. 2006)</i>	17	Femme, 27 ans	Douleur	Intra-oral : Absence de 17	Pano TDM	Destruction du plancher sinusien = Perte osseuse	Réséction (élimination osseuse) par curetage (énucléation)	5 ans : Aucune récurrence
<i>(Cakur et al. 2008)</i>	18	Homme, 23 ans	Gonflement Douleur Décharge purulente	RAS	Blondeau Pano TDM	Destruction du toit et de la paroi latérale du sinus = perte osseuse	Sous AG : Approche Caldwell-Luc énucléation et curetage agressif. Carnoy	6 mois : Aucune récurrence (au moins 5 ans de suivi)
<i>(Mahadesh et al. 2010)</i>	Molaire droite	Homme, 50 ans	Gonflement Décharge purulente	Extra-oral : gonflement dur, non fluctuant Intra-oral : gonflement de 12 à 17	TDM	Extension lésion fosse infra-temporale = Perte osseuse : 2x3cm	?	?
<i>(Rabelo GD et al. 2010)</i>	Molaire droite	Femme, 60 ans	Douleur Saignement	Gonflement ferme avec muqueuse normale	Pano TDM	4 cm	Enucléation avec curetage vigoureux des marges chirurgicales	4 ans : aucune récurrence
<i>(Gupta et al. 2011)</i>	18	Femme, 64 ans	Douleur	Extra-oral : tendresse Intra oral : absence de 18, 23, 28	Pano TDM	Méat moyen non fonctionnel	Sous AG : Approche Caldwell-Luc pour énucléation et curetage Carnoy	1 ans : aucune récurrence
<i>(Kwon et al. 2011)</i>	Cas 1 : secteur molaire gauche Cas 2 : ?	Cas 1 : Femme, 18 ans Cas 2 : Homme, 19 ans	Cas 1 : Dent surnuméraire Cas 2 : obstruction nasale, rhinorrhée et éternement	Cas 1 : RAS Cas 2 : RAS	Cas 1 : Blondeau + TDM Cas 2 : Blondeau + TDM	Cas 1 : 4,5x3,1x5,4 – méat moyen non fonctionnel Cas 2 : ?	Cas 1 : Sous AG, Approche Caldwell-Luc pour énucléation et curetage Cas 2 : Sous AG, énucléation par approche Caldwell-Luc	Cas 1 : 4 mois Asymptomatique Cas 2 : 3 mois asymptomatique
<i>(Chauhan et Guruprasad 2012)</i>	18	Homme, 17 ans	Gonflement Ecoulement nasal	Extra-oral : RAS Intra-oral : ?	Pano TDM	?	Sous AG : Enucléation kystique par approche Caldwell-Luc extraction 18, curetage agressif et fermeture primaire	1 an : pas de récurrence
<i>(Ohki 2012)</i>	17	Homme, 37 ans	Ecoulement nasal et buccal purulent Douleur	RAS	Pano TDM	Déplacement paroi latérale sinus	Sous AG, chirurgie endoscopique transnasale du sinus : marsupialisation transnasale	1 an : Diminution de la lésion restante et pas de prolifération.
<i>(Bhagwati et al. 2013)</i>	13, 14, 15 ? 16	Homme, 17 ans	Décharge purulente Gonflement Douleur	Extra-oral : RAS Intra-oral : gonflement localisé et solitaire vestibule	Rétro-alvéolaire Pano Occlusale	1-1,5cm diamètre	Enucléation chirurgicale	?
<i>(Kunihiro et al. 2014)</i>	16	Femme, 21 ans	Obstruction Ecoulement nasal Récurrence kératokyste (suite à ttt conservateur)	Intra-oral : fistule	Endoscopie nasale TDM	Pus méat moyen	Marsu/méatotomie moyenne + Enucléation et résection radicale assistée par endoscopie transnasale	Simple, fistule fermée et aération du sinus conservée

<i>(Lacarbonara et al. 2014)</i>	28	Femme, 14 ans	Tuméfaction	<b>Intra-oral :</b> mobilité 26/27, test vitalité + Absence 28	Pano TDM	3,6x4,3mm (déformation et érosion osseuse)	<b>Sous AG :</b> Énucléation kystique (+mb ethmoïdale) par approche Caldwell-Luc	<b>24 mois :</b> Bonne cicatrisation tissus osseux et parodontaux Vitalité de 26, 27
<i>(Mallela et al. 2014)</i>	28	Homme, 32 ans	Maux de tête	?	Pano	?	<b>Sous AG :</b> Approche Caldwell-Luc - Énucléation en morceaux Carnoy	<b>2 ans :</b> aucune récurrence
<i>(Marcontullo et al. 2014)</i>	16	Homme, 24 ans	Gonflement Obstruction nasale Douleur faciale	Tuméfaction avec muqueuse intact	Rhinoscopie TDM	Méat moyen partiellement obstrué Erosion parois ant et post du sinus Déviation septum nasal	<b>Sous AG,</b> chirurgie endoscopique transnasale du sinus : <b>marsupialisation transnasale</b>	<b>8 ans :</b> aucune récurrence et amélioration état clinique du patient Suivi tous les ans pendant 5 ans et tous les 3 ans par la suite
<i>(Mengji et al. 2014)</i>	18	Homme, 15 ans	<b>Décharge purulente</b>	<b>Extra-oral :</b> gonflement diffus région sinus <b>Intra-oral :</b> gonflement diffus vestibule, palpation tendre, petite fistule palatine 18 absente	Pano Blondeau TDM	Perforations corticales osseuses	<b>Sous AG,</b> énucléation kystique + extraction 18	<b>6 mois :</b> aucune récurrence (suivi radio)
<i>(Nomura et al. 2015)</i>	18	Femme 17 ans	Odeur fétide Obstruction nasale	?	TDM	Dent attachée à paroi post du sinus	<b>Sous AG :</b> Méatotomie moyenne + maxillectomie médiale modifiée assistée par endoscopie (moins traumatique que Caldwell-Luc)	Patient maintenu sous ATB et ATG
<i>(Bachani et Lingappa 2016)</i>	18	Femme, 18 ans	Douleur Lourdeur sinus Odeur Gonflement	<b>Extra-oral :</b> gonflement léger <b>Intra oral :</b> gonflement diffus ovale lisse	Pano TDM	3x3cm de diamètre	<b>Sous AG :</b> <b>énucléation de la lésion kystique</b> avec avulsion 18, curetage (ablation muqueuse) et fermeture primaire 3 cycles de <b>Carnoy</b>	<b>7 mois :</b> Pas de récurrence
<i>(Barry et al. 2016)</i>	?	<b>Cas 1 :</b> Femme, 15 ans <b>Cas 2 :</b> Homme, 8 ans <b>Cas 3 :</b> Femme, 51 ans <b>Cas 4 :</b> Femme, 18 ans	<b>Cas 1 :</b> Gonflement <b>Cas 2 :</b> Gonflement <b>Cas 3 :</b> Rhinosinusite chronique <b>Cas 4 :</b> Obstruction nasale, sinusite chronique	?	TDM Endoscopie nasale	?	Maxillectomie médiale modifiée assistée par endoscopie + Carnoy	<b>Cas 1 :</b> 10 mois <b>Cas 2 :</b> 8 mois <b>Cas 3 :</b> 8 mois <b>Cas 4 :</b> 2 ans
<i>(Kaushik et al. 2016)</i>	18	Homme, 20 ans	Gonflement	<b>Extra-oral :</b> Gonflement diffus jusqu'à l'œil <b>Intra-oral :</b> gonflement diffus, doux, fluctuant oblitérant le vestibule Test percussion et vitalité négatif des dents	Pano TDM	5,2x5x4,7	Énucléation kystique par approche Caldwell-Luc + Carnoy	<b>6 ans :</b> Aucune récurrence
<i>(Kiresur)</i>	14/15	Femme, 35 ans	Gonflement Décharge buccale	<b>Intra-oral :</b> gonflement vestibulaire 14-16 Palpation tendre	Pano + RA TDM	2x2mm	Sous AG, énucléation sous approche Caldwell-Luc + Carnoy	<b>1 an :</b> pas de récurrence
? = signifiant qu'aucun renseignement n'a été apporté par l'étude								

**Tableau 3. Synthèse des kératokystes recensés de 2006 à nos jours**

### I.1.1.4. Tableau récapitulatif des tumeurs odontogènes à extension intra-sinusienne depuis 2006

Ce tableau rassemble les **8 cas** de tumeurs odontogènes à extension intra-sinusienne trouvés depuis les 10 dernières années à savoir **4 cas** de tumeurs adénomatoïdes et **4 cas** d'améloblastomes.

Titre article	Dent(s) concernée(s)	Sexe et âge	Symptômes/ MDC	Examens cliniques	Examens radiologiques	Taille lésion/ Fonctionnalité du méat moyen	Thérapie(s) utilisée(s)	Suivi post opératoire
<b>TUMEUR ADENOMATOÏDE</b>								
<i>(Friedrich et al. 2009)</i>	23	Homme, 16 ans	Gonflement	<b>Intra-oral :</b> Gonflement vestibulaire/alvéolaire distal des incisives Persistance 63	Pano	?	<b>Sous AG :</b> Enucléation kystique par approche Caldwell-Luc + avulsion 23	<b>2 ans :</b> Sans incident
<i>(Sandhu et al. 2010)</i>	13	Femme, 25 ans	Gonflement Obstruction nasale droite	<b>Intra-oral :</b> gonflement bien défini de 11 à 15 Absence 13	TDM	6x5x4cm	<b>Enucléation kystique par approche Caldwell-Luc modifiée, en regard 11</b>	<b>6 mois :</b> aucun signe de récurrence
<i>(Krishnamurthy et al. 2014)</i>	13	Homme, 17 ans	Gonflement (droit)	<b>Extra-oral :</b> Gonflement dur de l'aile du nez au tragus droit <b>Intra-oral :</b> gonflement dur à la palpation, lisse de 21 à 16 Absence de 22, 12, 13	Blondeau TDM	4x3cm	Enucléation par approche Caldwell-Luc + Avulsion 13, 14	?
<i>(Passi et al. 2015)</i>	22	Fille, 14 ans	Gonflement Obstruction nasale (gauche)	<b>Intra-oral :</b> gonflement mal défini de 21 à 25, dur, non tendre Absence de 22 et 23 (retenues)	Pano	Impaction 23 proche plancher orbitaire	Enucléation kystique et avulsion 22	<b>1 an :</b> Sans incident
<b>AMELOBLASTOME</b>								
<i>(Friedrich et Zustin 2010)</i>	?	Homme, 36 ans	ATCD K. dentigère sur 28, 11 ans plus tôt traité par approche Caldwell-Luc	<b>Intra-oral :</b> Cicatrice précédent ttt chir.	Blondeau Pano TDM	?	?	?
<i>(Pitak-Arnnop et al. 2010a)</i>	18	Homme 19 ans	Gonflement droit Sinusite (ATCD Cellulite aigüe)	<b>Extra-oral :</b> masse intra osseuse joue droite <b>Intra-oral :</b> Absence 18 Masse palpable vestibule droit	Pano TDM	Implication paroi nasale latérale	Enucléation et curetage par approche Caldwell-Luc	<b>5 ans :</b> aucune récurrence
<i>(Dwivedi et al. 2013)</i>	?	Homme, 30 ans	Gonflement Douleur Décharge purulente Odeur fétide	<b>Intra-oral :</b> gonflement mal défini, dur, de 24 à 27 oblitérant le vestibule et s'étendant au palais Décharge	Pano Blondeau TDM	Hypertrophie des cornets nasaux associés à déviation septum nasal	Enucléation avec marge	?
<i>(Kumar et al. 2014)</i>	?	Homme, 60 ans	Sinusite récurrente Maux de tête Ecoulement/obstruction nasal	?	Endoscopie Pano TDM	?	<b>Sous AG :</b> Chirurgie endoscopique du sinus (uncinectomie, Meatotomie moyenne)	?
? = signifiant qu'aucun renseignement n'a été apporté par l'étude								

**Tableau 4. Synthèse des tumeurs recensés de 2006 à nos jours**

## I.2. Méthode

A partir de tous les articles lus et recensés, nous avons construit les tableaux ci-dessus, certes fastidieux dans l'analyse et la compréhension, mais nous ayant permis de synthétiser au maximum les données nous paraissant nécessaires pour répondre à notre problématique principale qui, rappelons-le est : « *la mise en évidence de critères chirurgicaux face à des lésions kystiques à développement intra-sinusien et la gestion post-opératoire du défaut osseux engendré par cette thérapeutique ou par la lésion en elle-même* ».

Ces tableaux ci-dessus sont donc notre base de travail et ont été construits afin de pouvoir mettre en évidence plusieurs données à savoir :

- Le site concerné
- L'âge et le sexe du patient
- Le motif de consultation, les symptômes du patient
- L'examen clinique (exo et endo-buccal)
- Les examens radiologiques et/ou complémentaires
- La taille de la lésion et/ou la perte osseuse constatée(s)
- L'attitude thérapeutique
- Le suivi post-opératoire

En effet, nous nous sommes appuyés sur la méthode de présentation employée dans les articles pour construire ces différents « *items* ». La présentation des cas était globalement toujours suivie de la même manière, comme le déroulé ci-dessus.

Pour la partie suivante, nous avons décidé de présenter les résultats de nos recherches et d'en discuter en suivant le même « *plan* » : chaque partie présentera chacune des colonnes de nos tableaux pour chacune de nos lésions afin de bien faire les distinctions. Afin de garder le même schéma tout au long de notre étude, nous aborderons toujours dans l'ordre suivant :

- Les kystes radiculaires
- Les kystes dentigères
- Les kératekystes

Ce choix est fonction de l'ordre « *de confrontation* » de ces lésions dans notre pratique quotidienne.

## II. Résultats et discussion

### II.1. Sites concernés

	Secteur antérieur				Secteur prémolaires			Secteur molaires				NC	TOTAL
	IC	IL	Canines	NC	1 <sup>ère</sup> PM	2 <sup>ème</sup> PM	NC	1 <sup>ère</sup> Molaire	2 <sup>ème</sup> Molaire	3 <sup>ème</sup> Molaire	NC		
Kystes dentigères		2	14		1	1				24	6	4	52
Total 1	33,3 %				4,2 %			62,5 %					
Kystes radiculaires	1	2	1	7		3		2			1	6	23
Total 2	64,7 %				3			3					
Kératokystes							1	2	3	10	3	6	25
Total 3					1			94,7 %					
Améloblastomes										2	1	1	4
Total 5								100 %					
Tumeur adénomatoïde		1	3										4
Total 6	100 %												
TOTAL	31 soit 34 %				6			54 soit 59,3 %				17	108

Légende : IC = incisive centrale ; IL = incisive latérale ; PM = Pré-molaire ; NC = non communiqué

Tableau 5. Distribution des kystes rencontrés selon leur localisation

- *Kystes radiculaires*

Malheureusement, 6 cas n'ont pas été clairement identifiés. On peut néanmoins souligner que sur ces 6 cas, 4 kystes concernaient des régions étendues ; à savoir les apex des dents allant de la région canine à la 2<sup>ème</sup> molaire du même secteur. Les 2 autres cas ne nous ont apporté aucun renseignement.

➤ Nos recherches rapportent **11 cas atteignant la région incisivo-canine soit 64,7 %**.

La littérature souligne que le kyste radiculaire s'observe le plus souvent au maxillaire, dans la **région incisivo-canine**, surtout au niveau des incisives latérales supérieures ; notamment en raison du grand nombre de traumatismes concernant ces dents. Soulignons que 4 patients relataient des antécédents de traumatisme et parmi eux, 3 au niveau des dents antérieures (incisives centrales et/ou latérales). Le 4<sup>ème</sup> cas était non renseigné.



Bien que rare, il peut arriver de voir ces lésions s'étendre aux tissus environnants, causant parfois la mobilité, le déplacement et/ou la résorption radulaire des dents adjacentes. (Sagit et al. 2011).

Nos résultats paraissent donc cohérents avec les données ci-dessus.

- ***Kystes dentigères***

Nos recherches ont rapporté un nombre important de kystes dentigères tous associés à une dent en position incluse et/ou ectopique. Comme le souligne la littérature, le kyste dentigère est formé au sein de l'organe de l'émail d'une dent encore incluse, suite à l'accumulation de liquide kystique entre la couronne de la dent déjà formée et la paroi formée par les épithéliums adamantins interne et externe. Ce kyste pourrait également se former en dehors du follicule dentaire, aux dépens d'îlots épithéliaux de voisinage inclus dans le tissu conjonctif.

Néanmoins, la dent ectopique dans le sinus maxillaire est un phénomène rare. Une revue par *Lamb et al.* a identifié seulement 35 cas de ce phénomène dans la littérature médicale anglaise depuis 1927. De plus, l'étiologie des dents ectopiques dans le sinus maxillaire n'est pas entièrement claire. Certains rapports ont mis en évidence le rôle des kystes dentigères dans l'apparition des dents ectopiques. Ces kystes sont associés à des dents permanentes et peuvent déplacer les dents vers des positions ectopiques telles que le sinus maxillaire.

- Nous pouvons noter que le kyste dentigère intéresse surtout la **région molaire**, plus de la moitié de nos patients, **avec 30 cas sur 48 (soit 62,5 %)**. Nous pouvons souligner que la dent la plus touchée est la troisième molaire maxillaire. La 2<sup>ème</sup> dent la plus fréquemment concernée est la **canine maxillaire**, à hauteur de **29,2 %**.

Ces résultats sont cohérents avec les rapports et connaissances scientifiques relevés dans la littérature. En effet, les dents les plus touchées sont par ordre décroissant : la troisième molaire mandibulaire, la canine maxillaire, les prémolaires mandibulaires et la troisième molaire maxillaire. Cette fréquence est en corrélation directe avec la fréquence des principales dents retenues ou ectopiques (Catunda et al. 2013).

- **Kératokystes**

Concernant les dents affectées, 6 cas sont restés non renseignés. Néanmoins, nous avons pu constater que la région molaire était la plus touchée à hauteur de **18 cas sur 19 ce qui représente 94,7 %**. Parmi les 18 cas touchant la région postérieure, **10** concernaient des dents de sagesse soit plus de la moitié.

Représentant 14 % des kystes des maxillaire et avec pour localisation préférentielle la région mandibulaire (**le maxillaire est impliqué dans 23,5 % des cas**), on peut le retrouver dans des régions moins communes telles que la partie antérieure du maxillaire, région prémolo-molaire ou encore du sinus maxillaire. Dans 25-40 % des cas, il concerne une dent incluse ce qui peut laisser supposer un kyste dentigère (Vencio EF et al. 2006).

⇒ Les 4 cas de tumeurs adénomatoïdes et les 4 cas d'améloblastomes retrouvés dans le sinus, bien qu'hors sujet dans notre thèse, se sont eux aussi révélés être en corrélation avec les données de la littérature concernant leur situation.

## II.2. Ages et sexes des patients rencontrés

	Femmes		Homme		TOTAL
	Nombre	Age moyen	Nombre	Age moyen	Age moyen total
<b>Kystes radiculaires</b>	26,09 % n=6	33,16 ans	<b>73,91 %</b> n=17	38,62 ans	37,13 ans
<b>Kystes dentigères</b>	38,46 % n=20	24,25 ans	<b>61,54 %</b> n=32	23,87 ans	24,01 ans
<b>Kératokystes</b>	48 % n=12	29,83 ans	<b>52 %</b> n=13	22,53 ans	26,04 ans
<b>Améloblastomes</b>	0 % n=0	0	<b>100 %</b> n=4	36,25 ans	36,25 ans
<b>Tumeur adénomatoïde</b>	<b>50 %</b> n=2	19,5 ans	<b>50 %</b> n=2	16,5 ans	18 ans
<b>TOTAL</b>	37 % n=40	27,025 ans	<b>63 %</b> n=68	27,25 ans	27,16 ans

Tableau 6. Fréquence des kystes odontogéniques selon l'âge et le sexe d'après nos recherches

- ***Kystes radiculaires***

Selon la littérature, on le découvre souvent à la troisième et quatrième décade, de manière fortuite lors d'un examen des sinus ou d'une panoramique dentaire. Le sexe masculin est plus atteint que le sexe féminin.

Nos recherches ont pu rapporter 24 patients parmi lesquels nous avons pu noter une nette **prédominance masculine** : 17 touchaient des hommes (**73,9 %**) dont la moyenne d'âge de 38,62 ans (de 15 à 68 ans). Seulement 6 femmes étaient concernées (soit 26,1 %) âgées en moyenne de 33 ans (la plus jeune âgée de 7 ans, 52 ans pour la plus âgée).

Nous pouvons donc affirmer que la moyenne d'âge globale des patients, hommes et femmes confondus, était de **37,1 ans** ; s'accordant donc avec les informations relevées dans la littérature.

- ***Kystes dentigères***

Parmi les 52 patients recensés, nous pouvons constater que **32 cas concernaient des patients de sexe masculin soit 61,54 %** pour 20 femmes touchées (38,46 %).

Les hommes étaient âgés en moyenne de 23,87 ans, les femmes de 24,25 ans, soit un âge à peu près identique nous permettant de dire que la moyenne d'âge globale des patients touchés par un kyste dentigère s'étant développé dans le sinus était de **24 ans**.

Notons des cas très jeunes touchés par la pathologie : 2 jeunes filles de 4 et 7 ans et 3 jeunes garçons de 7, 8 et 10 ans. Il est fréquent dans la littérature de lire que les kystes dentigères, souvent appelés kystes folliculaires au jeune âge, peuvent attendre des patients d'âge très variable (parfois très jeune ; (Suresh et al. 2011)) et se développent souvent autour d'une couronne de dent lactéale. Néanmoins, cela reste rare, et d'autant plus rare dans le(s) sinus maxillaire(s).

La littérature affirme un pic de fréquence entre 20 et 40 ans avec une nette prédominance masculine de l'ordre de (1,6/1) à (2/1) selon les auteurs, surtout entre les deuxième et quatrième décennies de la vie.

- ***Kérotokystes***


Ils sont peu fréquents avant l'âge de 10 ans et sont découverts en général durant la 2<sup>ème</sup> et 3<sup>ème</sup> décade de la vie. Les hommes seraient touchés 2 fois plus souvent que les femmes.

Selon nos 25 cas recensés en 10 ans, nous ne pouvons pas affirmer cette information car nous constatons que **13 hommes étaient touchés (soit 52 %) pour 12 femmes (48 %)**, ce qui

nous ramène quasiment à égalité. Néanmoins, la moyenne d'âge globale de nos patients se trouve être en corrélation avec les données de la littérature : **patients âgés de 26 ans**. Notons que l'écart des âges auquel est survenu la pathologie est variable ; en effet, le patient le plus jeune était âgé de 8 ans alors que le plus âgé était âgé de 50 ans. De même, la femme la plus jeune était âgée de 14 ans alors que la plus âgée avait 64 ans.

### II.3. Symptômes et motifs de consultation rapportés

	<b>Douleur</b>	<b>Gonflement</b>	<b>Rhinosinusite chronique :</b> Obstruction/écoulement nasal, décharge purulente, odeur fétide intra buccale	<b>Toux, hémoptysie, maux de gorge</b>	<b>Epistaxis</b>	<b>Affection oculaire</b> (Infection, proptosis, epiphora)	<b>NC</b>
<b>Kystes radiculaires</b>	25 % (5/20)	<b>70 %</b> (14/20)	30 % (6/20)				13 % 3/23
<b>Kystes dentigères</b>	38,5 % (20/52)	<b>67,3 %</b> (35/52)	51,9 % 27/52	3,8 % (2/52)		17,3 % (9/52)	
<b>Kératokystes</b>	40 % (10/25)	40 % (10/25)	<b>60 %</b> (15/25)		4 % (1/25)		
<b>Tumeur adénomatoïde</b>		<b>100 %</b> (4/4)	50 % (2/4)				
<b>Améloblastome</b>	50 % (2/4)	50 % (2/4)	<b>75 %</b> (3/4)				
<b>TOTAL</b>	37 % 40/108	<b>60,2 %</b> (65/108)	49,1 % (53/108)	1,85 % (2/108)	0,9 % (1/108)	8,3 % (9/108)	2,8 % (3/108)



**Du moins fréquent au plus fréquent**

**Tableau 7. Fréquence des motifs de consultation et symptômes selon les lésions kystiques**

- ***Kystes radiculaires***

Habituellement, le kyste radiculaire est **asymptomatique**, augmentant lentement en taille (il est rare qu'il atteigne une taille importante). Il produit une lyse osseuse adjacente sur une résistance minimale et peut s'étendre aux parties anatomiques voisines (cavité nasale, sinus). La déformation du processus alvéolaire avec **asymétrie faciale** consécutive peut parfois représenter le premier signe d'un kyste et envoie le patient à une consultation médicale.

- C'est le cas dans notre étude qui rapporte que **14 patients sur 20** ont consulté pour gonflement (jugale en particulier) ; soit **70 %**.

De même, seulement **5 patients** se plaignent de **douleurs associées** lors de l'anamnèse.

On peut constater que sur ces 5 patients, 4 n'ont qu'un symptôme de gonflement associé : nous pouvons alors parler de gonflement douloureux uniquement. Ces douleurs sont généralement présentes lorsqu'une exacerbation inflammatoire aiguë a lieu, car comme le souligne la littérature, le kyste radiculaire est normalement asymptomatique. Le dernier patient présentant cette sensation douloureuse rapporte d'autres symptômes à savoir des décharges purulentes au niveau nasal et buccal, ainsi qu'une lourdeur/pesanteur en regard du sinus maxillaire.

Il est alors important de souligner que le **2<sup>ème</sup> motif de consultation** le plus fréquent pour ce genre de lésion est la présence d'un tableau clinique de **rhinosinusite chronique**. En effet, **6 patients sur 20** rapportent une obstruction nasale unilatérale, accompagnée d'écoulement purulent nasal et/ou buccal, d'odeur fétide intra-buccale et de lourdeur/pesanteur en regard du sinus. 3 des 6 patients signalent uniquement ce phénomène de rhinosinusite chronique récurrente alors que les 3 autres présentent un gonflement associé. Lorsque les apex des dents sont antrales et victimes d'un processus inflammatoire, la diffusion de ce processus ou cette infection au niveau de la muqueuse du méat moyen et des différentes structures qui s'y drainent peuvent être à l'origine de sinusites chroniques unilatérales dites odontogènes. De même, une lésion importante avec proximité sinusale entraîne fréquemment ce genre de pathologie.

- ***Kystes dentigères***

Cliniquement, la plupart des patients sont asymptomatiques, sauf lors d'infection secondaire ; tandis que certains présentent une sinusite chronique ou récurrente, une obstruction naso-lacrymale et une rhinorrhée purulente (Srinivasa Prasad et al. 2007 ; Prabhu et al. 2009). Il est souvent diagnostiqué tardivement, alors que sa croissance est déjà envahissante.

Comme le kyste radiculaire, **le motif de consultation le plus fréquemment** rapporté est la présence d'un **gonflement unilatéral** ; à hauteur de **67,3 % (35/52 patients)**. Précisons que sur ces 35 patients présentant un gonflement, 10 rapportent uniquement ce motif alors que les autres présentent d'autres signes associés (soit 19,23 %).

Nous pouvons remarquer que **le 2<sup>ème</sup> motif de consultation le plus fréquent** est le tableau de **rhinosinusite chronique récurrente**, comme précédemment, touchant **plus de la moitié** des patients. 27 patients rapportent des symptômes de sinusite, parmi lesquels 3 ne se plaignent que de ça alors que 7 l'associent au gonflement précédent.

Concernant **la douleur**, elle est relatée en **3<sup>ème</sup> position**, signalée par 20 patients (38,5 %) et constatée seule dans 2 cas seulement.

- Dans 7 cas/52, elle est associée à un gonflement et à une sinusite ;
- Dans 4 cas/52, elle est associée uniquement à un gonflement ;
- Dans 3 cas/52, elle est associée uniquement à une sinusite.

Beaucoup moins fréquemment, on la retrouve associée à **d'autres symptômes** :

- Dans 1 cas/52, associée à un **problème oculaire** ;
- Dans 1 cas/52, associée à un problème oculaire et un gonflement ;
- Dans 1 cas/52, associée à un gonflement et une **toux chronique** ;
- Dans 1 cas/52, associée à un gonflement, une sinusite et un problème oculaire.

Ces 2 troubles supplémentaires ne doivent pas rester anodins. En effet, nous comptabilisons tout de même 9 patients relatant des troubles oculaires tels une épiphora, un déplacement du globe, une vision trouble... Ces affections oculaires sont toujours associées soit à un gonflement, soit à une sinusite (ou les 2). Ces troubles peuvent être expliqués par

l'importance du gonflement, par la pression kystique et son volume. En effet, l'épiphora qui est un écoulement anormal de l'œil, est due à l'obstruction du conduit naso-lacrymal provoquée par la pression exercée par le kyste. Ce genre de symptômes met en avant l'importance du volume kystique dans la cavité sinusale (Akyol et Salman 2012).

Ce point est important car lors de la chirurgie, il faudra prendre soin de ne pas léser toute structure relative à l'œil. Nous verrons si une thérapeutique conservatrice est alors plus adaptée dans ces conditions.

- ***Kératokystes***

Cliniquement, 34 % à 50 % des kératokystes seraient asymptomatiques et donc découverts fortuitement au cours d'un examen dentaire ou radiologique de routine. Cependant, ils peuvent occasionnellement provoquer un gonflement, une douleur, une décharge généralement en réponse à un phénomène inflammatoire. La lésion pourra alors être fréquemment confondue avec une sinusite. Au niveau dentaire, les malpositions, malocclusions ou retards d'éruption peuvent aussi être des indicateurs de lésions endosseuses sous-jacentes (PERRIN JP et al. 2002).

Dans notre cas, à hauteur de **60 %**, les patients consultent pour des symptômes relatifs à une **rhinosinusite chronique**. Les motifs tels le gonflement et la douleur arrivent en seconde position et sont souvent associés à la sinusite. Seulement 3 patients rapportent un phénomène de douleur seul et 4 patients rapportent un phénomène de gonflement seul.

- ❖ ***Conclusion***

Nous pouvons donc en conclure que, quelle que soit la lésion rencontrée, **les trois motifs de consultation les plus fréquents** sont, par ordre de fréquence :

- **Le gonflement** dans 60 % des cas,
- **La rhinosinusite chronique** (récurrente et/ou récidivante) dans quasiment 50 % des cas,
- **La douleur** dans 37 % des cas.

Ces 3 symptômes mettent bien en avant l'importance de la lésion au moment de leur découverte. Généralement tous asymptomatiques, ces kystes deviennent néanmoins douloureux et poussent à consulter lorsqu'ils atteignent et détruisent de manière importante les structures environnantes, ou lorsqu'ils signent un processus inflammatoire. Notons simplement que les cas de tumeurs sont également de découvertes fortuites et ne rapportent pas de symptômes particuliers par rapport aux kystes précédents.

#### **II.4. Examen clinique**

Face au motif de consultation du patient, l'examen clinique devra commencer par un **interrogatoire** qui devra rechercher une symptomatologie aussi minime soit-elle, pouvant orienter le diagnostic, compléter la plainte initiale du patient qui n'aurait pas été évoquée par le patient lui-même : il ne faut pas négliger l'importance du dialogue avec le patient à travers l'interrogatoire médical.

Rappelons que l'information obtenue par le chirurgien-dentiste doit être mise sous la forme d'un rapport complet de l'état de santé du patient. Il faut procéder selon un ordre logique et poser les questions pertinentes, pouvant avoir un intérêt dans l'orientation du diagnostic et de la prise en charge. Très brièvement, le déroulé classique de notre anamnèse est généralement le suivant :

- **Informations biographiques** (Age, sexe...)
- **Antécédents médicaux**
- **Antécédents chirurgicaux**
- **Plainte principale ou motif de consultation** (gonflement, douleur...) ; dans le cadre de symptômes rhinosinusiens, l'anamnèse devra préciser ou confirmer :
  - Obstruction nasale,
  - Rhinorrhée antérieure et/ou postérieure,
  - Dysosmie,
  - Algies faciales,
  - Toux (sèche ou de jetage postérieur),
  - Eternuements,



- Prurit nasal et pharyngé,
  - Epistaxis et otalgies ...
- **Histoire de la maladie** (date d'apparition ; évolution ; facteur déclenchant ; signes et symptômes généraux, locaux associés ; traitement en rapport avec l'affection...)
- **Antécédents familiaux**
- ⇒ Ces informations et symptômes seront à vérifier lors de l'examen exo et endo-buccal.

**Rappel :** Les sinus apparaissent normalement comme des cavités physiologiquement **muettes** dont l'homéostasie est régie par les propriétés de la muqueuse et des ostia. Ces fonctions peuvent être perturbées par diverses pathologies. Un élément clef dans le développement de la rhinosinusite chronique est la **dysperméabilité du complexe ostioméatal**. C'est une région anatomique située sous le cornet moyen où sont localisés les ostia de drainage des sinus maxillaires, des cellules ethmoïdales antérieures et des sinus frontaux. Une obstruction de cette région de drainage naturel peut être associée à une malformation anatomique (déviation septale, hypertrophie et pneumatisation d'un cornet moyen (concha bullosa), anomalie du processus unciforme) ou un œdème diffus secondaire à une réaction inflammatoire, une infection ou une allergie.

Une consultation pour troubles de l'odorat ou dysosmie doit préciser le caractère **quantitatif** (hyposmie, anosmie) et **qualitatif** (cacosmie, parosmie et phantosmie) afin d'établir un diagnostic topographique et étiologique (Bonfils et al. 2010). Une cacosmie (perception d'une ou plusieurs mauvaises odeurs) doit faire évoquer une origine naso-sinusienne (sinusite d'origine dentaire, aspergillome endosinusien).

Lorsque **cette rhinorrhée est antérieure**, son caractère séreux, mucopurulent ou purulent oriente le diagnostic. En effet, le caractère **séreux** accompagné d'éternuements, de prurit nasal ou pharyngé, d'un larmolement, le diagnostic retenu est celui de rhinite chronique allergique. L'obstruction nasale, seule ou en association, est le symptôme le plus fréquent rapporté par les patients. Cette gêne fonctionnelle peut être uni ou bilatérale, complète ou partielle, invalidante ou non et majorée par la position décubitus. Devant une **rhinorrhée postérieure** (et parfois antérieure) unilatérale, muco-purulente associée à une obstruction nasale unilatérale, le praticien doit évoquer une étiologie dentaire et ce d'autant que le patient se plaint de cacosmie. Le diagnostic est confirmé par la présence de pus issu du méat moyen (Bertrand et al. 1997).

#### II.4.1. Examen clinique exo-buccal

Avant toute chose, il est important de souligner que la clinique se calque sur les **4 phases évolutives du kyste** :

- La ***phase de latence*** : la tumeur est profondément située dans l'os, c'est une lésion asymptomatique durant laquelle le kyste ne peut être détecté que fortuitement lors d'un examen radiologique de routine et/ou au cours d'un épisode de surinfection.  
  
→ Lors de cette phase, les examens cliniques exo et endo-buccaux ne révèlent généralement pas de signes évocateurs de la pathologie. Les kystes seront diagnostiqués de manière fortuite, lors d'un examen radiologique de routine la plupart du temps.
- La ***phase de déformation*** : liée à la multiplication cellulaire ou tissulaire, et à l'augmentation de la pression intra-kystique responsable de la lyse osseuse. Une voussure de consistance dure apparaît, signe révélateur déterminant. Sur l'une des tables osseuses, le plus souvent vestibulaire on constate un gonflement, une soufflure de la table externe.
- La ***phase d'extériorisation*** : concerne la paroi externe le plus souvent qui va s'amincir, la palpation révèle alors la consistance d'une balle de celluloid. Cette paroi finit par disparaître de façon nette et régulière conjointement à l'augmentation du volume du kyste. La masse est dépressible, fluctuante avec un bord osseux aminci tranchant et élastique
- La ***phase de complications/fistulisation*** : la tumeur, de consistance molle, est directement sous muqueuse, rarement sous cutanée ; elle peut se fistuliser (lié à la lyse osseuse) et s'infecter. La douleur et les adénopathies peuvent alors y être associées.

**L'examen exo-buccal** permet notamment de rechercher certains troubles fonctionnels signalés ou non par le patient ; d'évaluer les limites tumorales quand celles-ci sont exprimées ; la consistance et la température locale. Il permet aussi d'apprécier la présence ou non de modification de la sensibilité tactile des différents territoires de la face. Les deux éléments indispensables à l'examen de la tête et du cou sont ***l'inspection et la palpation***.

**L'inspection** permet de recueillir plusieurs renseignements. Le corps est « symétrique » ; toute asymétrie de la face devra être relevée. Il est important de reconnaître les signes cardinaux de l'inflammation qui sont : **tuméfaction, chaleur, rougeur et douleur**. La tuméfaction résulte d'un œdème ou d'une congestion localisés des tissus. La chaleur est la sensation provoquée par une augmentation de l'irrigation sanguine de la zone touchée. La rougeur est une manifestation de cet apport accru de sang. La douleur provient de l'augmentation de pression qu'exerce l'enflure sur les fibres nerveuses. La douleur et la tuméfaction entraînent des troubles fonctionnels.

Lorsque des symptômes oculaires seront rapportés par le patient, comme c'est le cas lors de kystes dentigères, le praticien se verra vérifier la mobilité oculaire, l'acuité visuelle, la position des globes par rapport à la face.

**La palpation** est indispensable. Une palpation bilatérale permet de détecter toutes anomalies et toutes dissymétries. Elle permettra également de confirmer ou mettre en évidence une obstruction du canal naso-lacrimal.

Lors de la phase de déformation, l'examen exo-buccal montrera une possible déformation faciale pour les kystes de dimensions importantes. Lors de la phase d'extériorisation, la palpation révélera la présence d'une masse fluctuante et indolore avec un bord osseux aminci, tranchant et élastique.

⇒ **L'examen exo-buccal** permet donc, comme c'est le cas dans nos études, par l'inspection de confirmer et constater le gonflement/l'asymétrie faciale signalée par le patient et d'en poser les limites anatomiques ainsi que de vérifier la coloration en regard. La palpation précise le caractère de la lésion (aspect ferme, dur, tendre, fluctuant, diffus, douloureux...) et permet donc d'en déduire le stade d'évolution et la perte osseuse associée. Nous allons voir que, complétées par l'examen endo-buccal, ces données permettent de mettre en évidence des informations importantes.

## II.4.2. Examen clinique endo-buccal

*L'examen endo-buccal* comprend lui aussi *l'inspection et la palpation* des différents éléments de la cavité buccale (muqueuse, palais, dents, gencive, os...). Il permet d'évaluer l'amplitude d'ouverture buccale, de repérer l'existence ou non d'éventuelles tuméfactions, la présence d'ulcérations et/ou de fistules actives ou non. Cet examen endo-buccal prendra en compte l'examen dentaire global à la recherche de signes de suspicion d'une lésion osseuse sous-jacente en repérant les dents nécrosées ou douteuses (caries...), les dents mobiles, les déplacements dentaires ainsi que les troubles des rapports intermaxillaires et de l'occlusion. Il notera également les dents absentes, pouvant suspecter une inclusion dentaire ou des antécédents d'avulsion. De même, la persistance d'une dent temporaire pourra faire suspecter une lésion kystique sous-jacente. Les rhinorrhées postérieures pourront également être appréciées lors de cet examen endo-buccal.

*La palpation* sera également de rigueur afin de constater la présence et le caractère du gonflement intra-buccal (généralement indolore), le plus souvent vestibulaire (plus rare de constater un gonflement palatin), de consistance ferme, dépressible ou molle selon le stade d'évolution du processus. Cette palpation du gonflement pourra mettre en évidence une décharge purulente intra-buccale en regard d'une dent (sulcus, alvéole), signalant une perte d'intégrité osseuse. La consistance et la sensibilité à la palpation des lésions doivent être notées.

- Notons que lors de nos recherches, dans le cas de lésions *kystiques radiculaires*, l'examen clinique endo-buccal rapportait généralement un **facteur dentaire** telles des dents nécrosées et/ou une mobilité associée et/ou une atteinte carieuse d'une ou plusieurs dents concernées. De même, un gonflement en regard de ces dents atteintes était généralement relevé.
- Dans le cas de kystes *dentigères ou kératokystes*, l'examen endo-buccal permettait le plus souvent de constater l'**absence** de la dent concernée ; la persistance d'une dent temporaire sur arcade ou un sous-développement de la dent définitive ; associés ou non à une fistule/décharge purulente dans le secteur de cette dent. Comme précédemment, un gonflement était généralement relevé dans le secteur concerné.

Quelques photographies d'examens cliniques rapportant, comme dit précédemment, un motif principal de gonflement et d'asymétrie faciale :

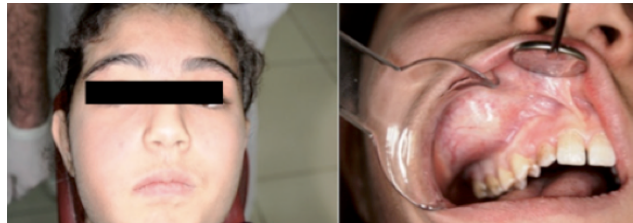

Figure 3. Asymétrie faciale et gonflement étendu envahissant le sinus maxillaire droit lié à un kyste dentigère (Kara et al. 2015)

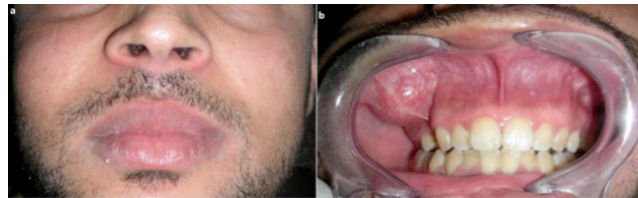

Figure 4. Asymétrie faciale et gonflement étendu envahissant le sinus maxillaire droit lié à un kyste radiculaire (Chkoura et al. 2013)

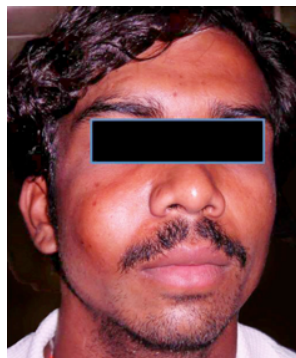

Figure 5. Vue extra-orale montrant un gonflement facial dans la région du sinus maxillaire droit lié à un kératokyste (Kaushik et al. 2016)

⇒ Nous constatons dans nos articles 2 éléments assez pertinents quant aux **caractéristiques de la palpation** des lésions, faisant le lien avec les phases évolutives des kystes :

En effet, initialement, le gonflement reste dur et lisse mais à mesure que les kystes augmentent de taille l'os devient très mince, fragile, élastique, caractérisé par un « crépitement en coquille d'œuf » et la corticale se fissure. Le gonflement devient alors

fluctuant et signale une érosion complète de l'os. L'expansion du kyste provoque une érosion du plancher du sinus maxillaire avec un déplacement initial du revêtement du sinus maxillaire. Le caractère doux et fluctuant des lésions indique donc une résorption de la plaque corticale buccale, ce qui témoigne de l'importance dimensionnelle des lésions. De même, nous constatons dans nos articles que les gonflements durs et fermes déplacent et effacent les structures anatomiques adjacentes (obstruction du conduit lacrymo-nasal, effacement du pli naso-labial...).

En corrélation avec les stades d'évolution cités précédemment et la littérature, nous pouvons donc connaître (ou du moins supposer) la phase dans laquelle se trouve le kyste au moment de notre examen clinique. Cela permet de conclure sur l'importance des lésions au moment de leur découverte et surtout, de prendre conscience de la perte osseuse associée au volume de la lésion, avant même d'avoir envisagé la thérapeutique chirurgicale.

⇒ Nous pouvons conclure que quelle que soit la lésion kystique rencontrée, les examens cliniques restent relativement identiques. Il est difficile de mettre en évidence un motif ou symptôme caractéristique de telle ou telle lésion. En exo-buccal, l'asymétrie et le gonflement sont retrouvés dans tous les cas.

En endo-buccal, nous pourrions éventuellement distinguer les kystes radiculaires par l'atteinte dentaire constatée en bouche de la (ou des) dents concernées (carie, nécrose, mobilité) des kystes dentigères et kératokystes où une absence de la dent responsable est souvent notée. Néanmoins, il faut se méfier car dans le cas de tumeurs odontogènes tels l'améloblastome ou la tumeur adénomatoïde, il s'agit aussi fréquemment d'une dent absente responsable de la pathologie.

⇒ Seul l'examen radiographique complété par une analyse anatomopathologique pourra poser le diagnostic définitif.

## II.5. Examens radiologiques

La présence de signes cliniques conduit à une exploration radiographique selon des incidences classiques, lesquelles suffisent dans la grande majorité des cas pour confirmer ou infirmer un diagnostic. Dans nos cas, de par l'extension des lésions rencontrées, des techniques plus sophistiquées tels les examens tomodensitométriques vont s'avérer très utiles. Le choix de l'imagerie repose donc sur un protocole d'évaluation raisonné, efficace et économe en termes de temps, de coût et d'irradiation pour le patient. Ces examens sont indispensables avant tout acte chirurgical. Ils interviennent pour l'identification des lésions, leur bilan dimensionnel et leur rapport avec les structures voisines.

- ***Kystes radiculaires***

Panoramique	TDM	CBCT	Occlusal	Pano + 3D	
				Pano + TDM	Pano + CBCT
<b>68,2 %</b> (15/22)	<b>63,6 %</b> (14/22)	<b>18,2 %</b> (4/22)	13,6 % (3/22)	<b>50 %</b> (11/22)	
				<b>41 %</b> (9/22)	<b>9 %</b> (2/22)

**Tableau 8. Fréquence des examens radiologiques les plus fréquemment rencontrés lors de kystes radiculaires développés dans le sinus maxillaire**

**Rappel :** Une image radioclaire péri apicale, lacunaire, unique et homogène, de plus de 10 mm de diamètre et appendue à l'apex d'une dent mortifiée sera très évocatrice d'un *kyste radiculaire*. Bien limité, il est souligné par un liseré dense et se poursuit avec la lamina dura. Il fait suite au granulome péri-apical, plus petit, de tonalité grise et de même siège. Sur l'os maxillaire, en cas de procidence radiculaire intrasinusienne et sous l'influence de la pression positive du kyste, le plancher du sinus est refoulé vers le haut, la lame osseuse entre l'apex dentaire et le sinus maxillaire s'amincit, devient fine voire inexistante ce qui facilite l'extension des gros kystes vers le sinus. En effet, de par son évolution lente, il peut atteindre des volumes très importants pouvant s'étendre et réaliser une opacité du sinus maxillaire qui peut prêter à confusion avec plusieurs diagnostics différentiels ; en particulier une sinusite ou masse sinusienne. Le diagnostic est donc difficile et le scanner sera dans ce cas indispensable pour préciser les rapports et l'extension du kyste. Dans tous les cas un contrôle anatomopathologique du kyste devra être fait (Bassou et al. 2008 ; N. Ech-Cherif El Kettani et al. 2011)

- **Kystes dentigères**

TDM	Panoramique	Blondeau	Rétro-alvéolaire	CBCT	IRM	Occlusal	Pano + 3D	
							44,2 % (19/43)	
							Pano + TDM	Pano + CBCT
<b>76,7 %</b>	55,8 %	18,6 %	7 %	7 %	4,7 %	2,3 %	<b>37,2 %</b>	7 %
(33/43)	(24/43)	(8/43)	(3/43)	(3/43)	(2/43)	(1/43)	(16/43)	(3/43)

**Tableau 9. Fréquence des examens radiologiques les plus fréquemment rencontrés lors de kystes dentigères développés dans le sinus maxillaire**

**Rappel :** Radiologiquement, une image radioclaire bien circonscrite est observée, classiquement mono-géodique avec un liseré de condensation périphérique, englobant la couronne d'une dent incluse (ou d'une dent dont les racines ne sont pas encore formées), les parois du kyste venant s'insérer à son collet. Quelquefois, une résorption radiculaire sur les dents adjacentes traduit l'évolution lente et progressive du kyste. La lésion peut atteindre un volume important, refoulant la dent causale loin de son site normal ou bien même refouler des germes et des dents adjacentes de cette dent causale. Ce kyste peut éviter la majeure partie d'un maxillaire. Des images évoquant un cloisonnement de la cavité kystique peuvent fausser le diagnostic (différentiel) : confusion avec un **améloblastome** (qu'il engendre en cas de non prise en charge), un **kératokyste** ou un kyste **paradentaire**. Une tomographie est indispensable afin d'évaluer l'expansion du kyste et de préciser son insertion au collet de la dent incluse et une fois de plus, seul l'examen histologique permettra de poser le diagnostic final et d'en adapter la thérapeutique (Martin-Duverneuil 2009).

- **Kératokystes**

TDM	Panoramique	Blondeau	Rétro-alvéolaire	Antéro-latérale	Occlusal	Pano + TDM	Blondeau + TDM
<b>88 %</b>	52 %	16 %	8 %	4 %	4 %	<b>44 %</b>	16 %
(22/25)	(13/25)	(4/25)	(2/25)	(1/25)	(1/25)	(11/25)	(4/25)

**Tableau 10. Fréquence des examens radiologiques les plus fréquemment rencontrés lors de kératokystes développés dans le sinus maxillaire.**

**Rappel :** L'image radiologique rencontrée est celle d'une géode mono ou poly focale, homogène, ronde ou ovale, au contour régulier, net bien tracé, voire épaissi. Les images polygéodiques prennent un aspect en « bulle de savon ». Le kératokyste peut parfois prendre la forme d'une vaste géode unique festonnée, déformant les corticales amincies (surtout l'externe), envahissant chaque segment osseux. Une dent incluse peut aussi être retrouvée au sein de l'image kystique et se discuter avec un kyste dentigère. Le diagnostic différentiel se fait par l'anatomopathologie avec un **améloblastome**. Encore une fois, seul l'examen histologique permettra de confirmer le diagnostic de kératokyste.



### Essentiellement d'un point de vue informatif et afin d'étayer le diagnostic :

**Rappel tumeur adénomatoïde :** Sur le plan radiologique, l'aspect de la lésion est celui d'une image radio-claire bien circonscrite développée aux dépens d'une dent incluse et évoquant au premier abord un **kyste dentigère** dans  $\frac{3}{4}$  des cas. Les tumeurs plus évoluées peuvent contenir des foyers radio-opaques discrets ou marqués, constituant un critère utile de diagnostic ; pouvant simuler un kyste résiduel ou radiculaire. D'autres lésions peuvent être évoquées telles que le **kératokyste et l'améloblastome** (MARX R.E et STERN D. 2003). Les dents voisines peuvent être déplacées si la lésion est étendue mais les racines ne sont normalement pas résorbées.

**Rappel améloblastome :** L'améloblastome peut prendre des aspects trompeurs : moins soufflant, touchant la portion dentée ou en forme de poire s'insinuant entre les racines dentaires, d'aspect semblable aux **kératokystes** ; ailleurs, du fait de la fréquence des associations avec des dents incluses, il pourra simuler ou s'ajouter à des **kystes dentigères**. Dans la forme uni-kystique, la plus trompeuse, l'IRM pourra montrer une fine prise de contraste péri-kystique avec ou sans petits nodules intrakystiques évocateurs. Le diagnostic d'améloblastome est essentiel du fait de la fréquence de ses récurrences qui impose une longue surveillance par le panoramique dentaire.

#### ❖ *Conclusion :*

Les kystes se présentent donc en radiographie comme des images radio-claires. Celles-ci résultent du phénomène d'absorption du faisceau incident, homogène, de rayon X par les composants de la structure anatomique traversée. Mais il est illusoire de demander à l'imagerie, en dehors de quelques cas très particuliers, un diagnostic de certitude car l'image « typique » n'existe pas et le diagnostic reste de nature histologique.

### II.5.1. Imagerie bidimensionnelle

- **Radiographie panoramique**

La radiographie permet d'étayer le diagnostic. Une radiographie panoramique de débrouillage est généralement le premier examen réalisé ; méthode simple de réalisation et peu coûteuse. Elle permet d'étudier la **symétrie** des sinus, d'apprécier l'**extension** de la lésion et son **unicité**, de constater la **position ectopique** d'une dent et d'éventuels **déplacements/résorptions radiculaires** ainsi que **mettre en évidence une image radio-claire/opaque** associée ou non à un élément dentaire. Dans notre cas, elle permettra également d'apprécier l'**ensemble des planchers des sinus maxillaires et de leurs relations au regard des racines dentaires**. Elle est en outre susceptible de livrer des informations sur

des inflammations ou tuméfactions de la muqueuse sinusienne ainsi que sur la présence de zones voilées. Néanmoins, elle présente un inconvénient important : il existe des **superpositions anatomiques** et la visualisation de la relation topographique entre les molaires supérieures et le sinus maxillaire peut être difficile. La définition de cette image est inférieure à celle de l'image endo-buccale que pourront rapporter les clichés rétro-alvéolaires ou occlusaux. De plus, elle n'est généralement pas suffisante dans le cas de pathologie tumorale.

Nous pouvons retrouver cet examen quasi systématiquement dans nos études (cf. tableaux 8, 9 et 10). En effet :

- **15 cas sur 22 (soit 68,2 %)** rapportent la réalisation d'une radiographie panoramique pour les *kystes radiculaires*. Seuls 3 cas rapportent cet examen réalisé seul, les autres le combine généralement à un examen **3D** (11 cas sur 15) ; ou encore un examen tel un cliché rétro-alvéolaire, une radiographie occlusale.
  - Réalisé dans **24 cas sur 43** dans le cas *de kystes dentigères*, soit **55,8 %**, il est combiné dans **19 cas à un examen 3D** (15 cas rapportent uniquement la réalisation de cet examen panoramique et 3D dans les examens nécessaires ; les autres ajoutant une incidence de Blondeau ou rétro-alvéolaire pour compléter).
  - Concernant *les kératokystes*, **13 cas sur 25 (soit 52 %)** se sont vus recevoir une radiographie panoramique au cours de leur examen, avec dans **11 cas sur 13**, un examen 3D la complétant.
- ➔ Nous nous rendons donc compte que la fréquence de réalisation de ces radiographies est de 57,8 %, et en concluons que cet examen est bien celui de choix en première intention, afin de « débrouiller » une situation clinique flou lors d'une première consultation.

Néanmoins, elle s'avère insuffisante pour compléter et poser un diagnostic précis et apporter des informations concernant une thérapeutique appropriée à la lésion.

Quelques clichés de radiographies panoramiques présentant différentes lésions kystiques :

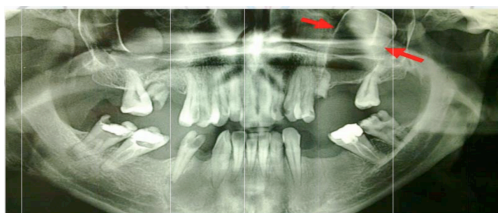


Figure 6. Radiographie panoramique révélant une lésion radulaire inhabituellement importante, envahissant le sinus maxillaire gauche. (Bouguezzi Adel et al. 2012)

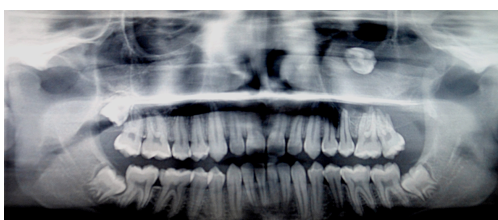


Figure 7. Radiographie panoramique montrant la 28 impactée. L'oblitération du sinus maxillaire gauche peut être bien appréciée. La troisième molaire touchée a été déplacée vers le bord infraorbitaire par l'énorme lésion dentigère. (N S et al. 2014)

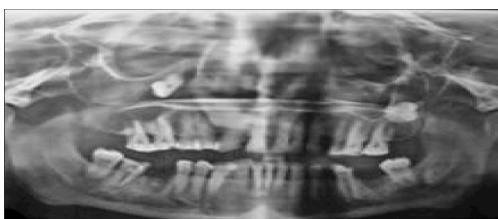

Figure 8. Panoramique montrant la 3ème molaire droite impactée avec la lésion kystique responsable (kératokyste). (Gupta et al. 2011)

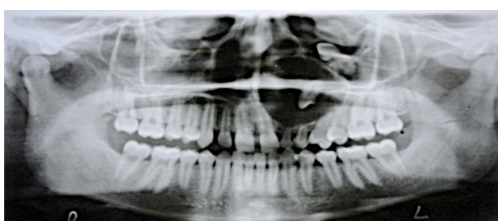

Figure 9. La panoramique révèle une lésion kystique impliquant le sinus maxillaire avec une incisive latérale retenue et une canine impactée vers la région du toit du sinus. (Passi et al. 2015)

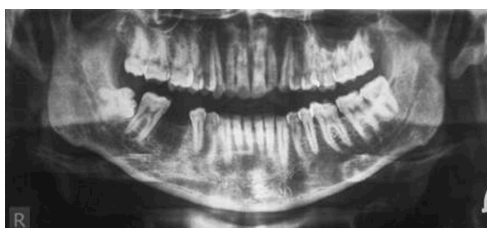

Figure 10. La panoramique a révélé une image radioclaire uniloculaire (améloblastome) s'étendant de la région 24 à 27 avec résorption des racines. (Dwivedi et al. 2013)

- ***Clichés rétro-alvéolaire et occlusal***

Les vues péri-apicales et occlusales peuvent être utiles. En effet, lors de la réalisation de celles-ci au niveau des régions prémolaires-molaires, nous pouvons visualiser les sinus maxillaires, notamment leurs planchers marqués d'une ligne radio-opaque qui peuvent se trouver au-dessus des racines dentaires, les croiser, ou même plonger entre celles-ci. Elles permettent de distinguer des images radio-claires uni ou polylobées, bien limitées par une lamina dura qui sont caractéristiques de kystes et tumeurs odontogéniques bénignes.

On pourra visualiser les canaux neurovasculaires dans les murs et planchers osseux latéraux, représentés par des lignes foncées typiques. Les canaux nutritifs passent eux au niveau des apex des dents maxillaires postérieures. Lors d'une pathologie kystique, ces canaux sont absents et permettent donc d'orienter le diagnostic.

- Nous pouvons relever la réalisation de **3 clichés occlusaux** dans les lésions ***kystiques radiculaires*** (combinés à une radiographie panoramique dans 1 cas et à un examen 3D - panoramique dans 2/3 cas).
- ***Les kystes dentigères*** rapportent la réalisation de **3 clichés rétro-alvéolaires** (associés dans tous les cas à 2 autres examens radiographiques tels l'incidence de Blondeau, le cliché occlusal, la radiographie panoramique ou l'examen 3D). Notons la réalisation que d'un **seul cliché occlusal** dans ce type de lésion, associé à un cliché rétro-alvéolaire et une incidence de Blondeau.
- **2 clichés rétro-alvéolaires**, dont un combiné à un cliché occlusal et panoramique et l'autre combiné à une panoramique et un examen 3D ont été réalisés dans le cadre des ***kératokystes***.
  - ➔ Ces examens réalisés que dans 10 % des cas ne servent qu'à compléter les autres examens mais en aucun cas n'apporteront des précisions sur le diagnostic et la thérapeutique à envisager.

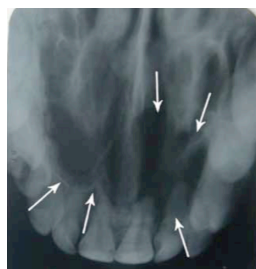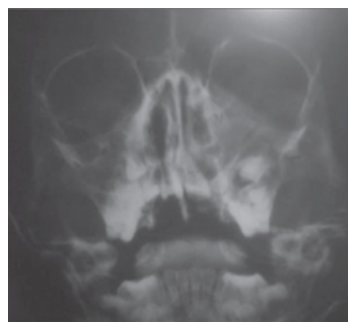


Figure 11. Radiographie occlusale montrant une grande radio-clarté sur la face antérieure du palais (Pekiner et al. 2012)

- ***Incidence de Blondeau***

Bien qu'obsolète, cette technique a longtemps été considérée comme le cliché spécifique des sinus maxillaires. Elle permet l'étude d'une zone plus étendue que sur un cliché rétro-alvéolaire et propose une alternative en cas d'impossibilité d'examen intra-oral. Elle est centrée sur les sinus maxillaires et permet l'exploration des rapports de la lésion avec ces derniers (Cavezian R et al. 2006). Dans la plupart des cas, cette incidence permet de bien diagnostiquer des niveaux de liquides, des tuméfactions de la muqueuse, notamment dans la région des parois latérales ou médianes, des kystes, des asymétries, ainsi que d'éventuels processus destructeurs localisés. En revanche, cette méthode ne permet guère d'évaluer l'état du plancher du sinus avec ses multiples anfractuosités, ni les causes dentaires relatives et avec le développement du 3D, la tomographie numérique se révèle être la méthode radiologique de choix.

- Aucune incidence de Blondeau n'a été réalisée dans les ***lésions kystiques radiculaire***.
  - Rapporté **par 8 articles sur 43** pour les ***kystes dentigères***, cette incidence fut complétée dans 6 sur 8 cas par un examen 3D (et/ou autres examens tels une panoramique, un cliché occlusal...). Notons qu'un seul cas ne rapporte que cet examen, ce qui paraît nettement insuffisant.
  - Dans le cadre des ***kératokystes***, cette incidence fut réalisée **dans 4 cas sur 25** et complétée par un examen TDM dans les 4 cas.
- ➔ Réalisée dans **13,3 %** des cas, cette incidence voit son utilisation de moins en moins fréquente et doit être dans tous les cas complétée par d'autres examens pour pouvoir affiner le diagnostic et mettre en place la thérapeutique adaptée.



**Figure 12. Incidence de Blondeau montrant une image radioclaire, uniloculaire, entourant la canine surnuméraire dans le sinus maxillaire gauche (Ramakrishna et Lambade 2013).**

Seront précisés sur ces radiographies :

- **La tonalité de la lésion** : plus souvent radioclaire, preuve du caractère ostéolytique ou kystique ou radio opaque, témoignant de la composante odonto-, cémento- ou ostéo-formatrice de la tumeur ; l'image est plus rarement mixte, signant d'autant mieux le caractère odontogénique de la tumeur ;
- **Le contour de la lésion** : bordure nette, soulignée d'une ligne épaisse ou fine, ou contour nuageux et irrégulier ;
- **Le caractère mono- ou polygédodique**, lacunaire ;
- **Les signes dentaires** : rhizalyse, témoignant classiquement d'une lésion d'évolution lente et bénigne, déplacements ou anomalies d'évolution dentaire.

**Rappel :**

❖ **La lacune** : Résultat d'une diminution de la densité radiographique qui se traduit par une image plus ou moins bien limitée, de tonalité claire, dont le contour n'est pas marqué par une ligne dense, c'est un espace vide qui se continue directement avec le tissu osseux sans bordures.

❖ **La géode** : Cavité résultant d'une perte de substance osseuse, très claire, au contour régulier formant une ligne continue parfois entourée d'un liseré de condensation plus ou moins fin selon l'ancienneté de la lésion. Le contour peut être flou dans les cas de poussées inflammatoires. On peut avoir une image monogédodique ou polygédodique. L'image radiologique des kystes est habituellement de type monogédodique.

## II.5.2. Imagerie tridimensionnelle

A l'issue de l'évaluation de première intention et en présence de tumeurs étendues, notamment maxillaires, l'imagerie en coupes sera envisagée. La tomодensitométrie, représentée de nos jours par le « cône beam », est fort utile afin de guider le bilan d'extension et le choix thérapeutique. En effet, la tomодensitométrie peut être utile notamment pour évaluer l'étendue de l'atteinte osseuse mais aussi pour évaluer les pathologies associées, la localisation exacte de la dent ectopique et permettre la bonne planification du traitement (Bodner et al. 1997 ; Konen et al. 2000 ; Dağistan et al. 2007). L'examen TDM permet une

analyse architecturale précise des cavités naso-sinusiennes et l'analyse des coupes dans les 3 plans corrélée à une reconstruction 3D des différentes structures permet d'appréhender au mieux les modifications anatomiques. La perméabilité de chaque fosse nasale est appréciée. Ainsi sont analysés une déviation septale, son caractère obstructif ou non, le caractère hypertrophique des cornets inférieurs, l'existence d'une pneumatisation du cornet moyen, une inversion de sa courbure... L'analyse des fentes olfactives et de la lame criblée est systématique. L'analyse radiologique apprécie toute anomalie de la région ostioméatale qui perturbe le drainage nasosinusal à l'origine d'une pathologie de confinement (pneumatisation du processus unciforme, procidence de la bulle ethmoïdale...). L'analyse et l'interprétation des opacités sinusiennes doivent être associées aux antécédents du patient, aux données de l'interrogatoire et aux résultats de l'examen endoscopique.

*Beriat et al.* soulignent que l'imagerie par TDM est l'étalon-or pour désigner la localisation des dents ectopiques.

#### **Les buts de la TDM sont :**

- De **confirmer l'existence de la pathologie sinusienne :**
  - > Analyse du comblement sinusien
  - > Analyse des parois osseuses du sinus
  
- De **participer au bilan étiologique :**
  - > Recherche d'une origine dentaire principalement
  
- De **rechercher des variantes anatomiques dangereuses :**
  - > Variantes à risque d'effraction orbitaire
  - > Variantes à risque d'échec de la chirurgie fonctionnelle

Pourtant, le scanner a ses limites dans le traitement des kystes. Il est d'une part très irradiant pour le patient ce qui limite ses indications et d'autre part, sa résolution spatiale est moins haute que d'autres moyens diagnostiques en imagerie dentaire.

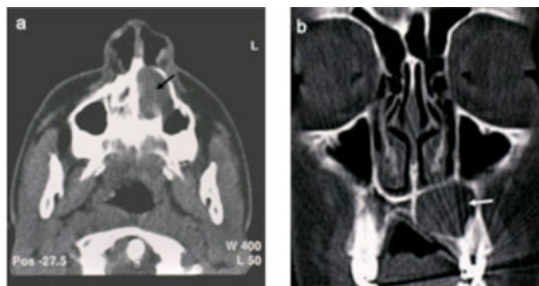
C'est pourquoi la tomographie à faisceau conique, aussi appelée « Cone Beam Computed tomography » (CBCT) devient un examen de plus en plus intéressant en pathologie sinusienne. Selon l'HAS, le CBCT pourrait se substituer au scanner pour le bilan des sinusites du fait de son intérêt dosimétrique. La CBCT est particulièrement utile pour délimiter la périphérie des tissus durs. Les principaux avantages de la CBCT sont qu'ils procurent une

reformation multiplanaire avec des reconstructions volumiques et des images 3D avec une dose de rayonnement beaucoup plus faible par rapport à la tomodensitométrie. Ils permettent au chirurgien d'évaluer avec précision l'étendue de la lésion ainsi que sa proximité avec les structures vitales contiguës.

Nous avons constaté que les examens 3D, notamment la TDM, viennent compléter en grande partie les examens bidimensionnels répertoriés précédemment et sont indispensables pour la réalisation du geste chirurgical.

- Les études rapportant *les kystes radiculaires* montrent la réalisation de **13 examens TDM sur les 22 cas (soit 59,1 %)** ; combinés ou non à d'autres techniques d'imagerie.
  - Dans **5 cas**, cet examen 3D est le seul réalisé ;
  - Dans **6 cas** il est prescrit en complément d'une radiographie panoramique réalisée lors de la première consultation ;
  - Dans **2 cas**, il est combiné à une radiographie panoramique et un cliché occlusal, réalisés eux aussi lors de la consultation initiale.

**4 études** rapportent la réalisation d'un CBCT ; précisant son intérêt aux vues des représentations géométriques 3D précises, éliminant tout problème de déformation ou de superposition d'images, et étant une méthode de diagnostic précise pour identifier les grandes lésions péri-apicales. L'examen CBCT pourrait ajouter des avantages à l'endodontie et une meilleure qualité pour le diagnostic, la planification du traitement et le pronostic (Shekhar et Shashikala 2013). Encore récent et peu développé au sein des structures médicales (engendrant un coût élevé), cet examen reste rare et la TDM est l'examen généralement prescrit. On retrouve le CBCT combiné dans 2 cas à la radiographie panoramique et dans 2 cas réalisé seul.



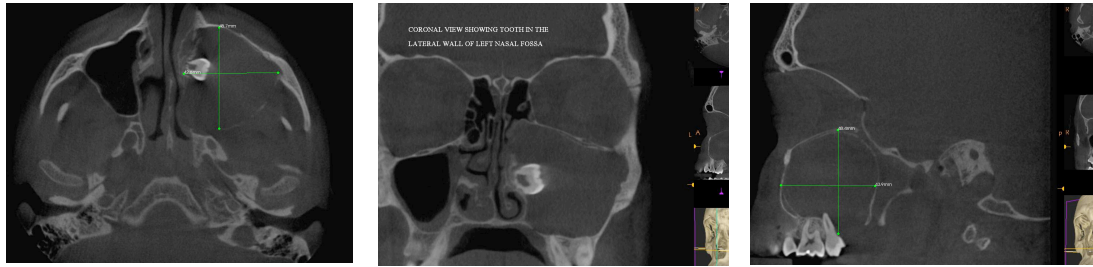
**Figure 13. (a) Plan transversal et (b) plan coronal. Les flèches nous indiquent la lésion kystique envahissant le sinus maxillaire gauche. (Torres-Lagares et al. 2011)**



- Les recherches sur *les kystes dentigères* à extension intra-sinusienne rapportent la réalisation d'un examen 3D dans 86 % des cas.

Nous comptabilisons la réalisation de **33 examens TDM** dont :

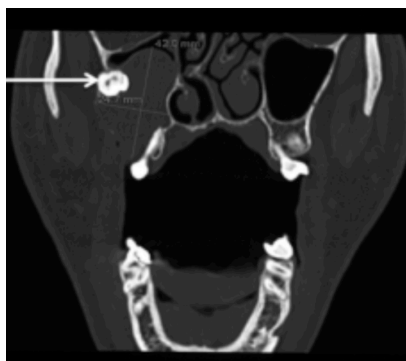
- 10 réalisés seuls ;
  - 12 réalisés après une radiographie panoramique de débrouillage ;
  - 3 complétés par un examen rhinoscopique ;
  - 2 complétés par un IRM ; et un autre examen telle une incidence de blondeau ou une rhinoscopie ;
  - 1 suivant une radiographie latérale ;
  - 1 suivant une radiographie panoramique et un cliché rétro-alvéolaire ;
  - 2 suivant une incidence de Blondeau et une radiographie panoramique ;
  - 1 suivant une incidence de Blondeau seule ;
  - Enfin, 1 dernier complétant une incidence de Blondeau, une panoramique et un examen rhinoscopique.
- 
- Nous relevons d'ailleurs que 2 études rapportent la réalisation d'un IRM dans le cadre d'investigation radiographique. Dans les 2 cas, cet IRM fut réalisé après l'examen TDM. Néanmoins, aucune explication dans études ne justifie la réalisation de ces examens.
  - 3 examens CBCT ont été réalisés au cours des recherches radiographiques pour ce type de kystes. Dans les 3 cas, elle fut prescrite en complément de l'examen radiographique panoramique réalisé en première intention.



**Figure 14. CBCT (a) Coupe axiale montrant l'énorme lésion qui a provoqué le déplacement de la 3<sup>ème</sup> molaire maxillaire vers la surface/paroi latérale de la cavité nasale. (b) Coupe coronale montrant la position exacte de la dent et de la lésion. (c) Coupe sagittale montrant la résorption du processus alvéolaire aboutissant à une communication avec la cavité buccale. (N S et al. 2014)**

- L'examen TDM a été réalisé dans **22 cas sur 25** lors *de kératokystes* soit **88 %**, ce qui est très important :
  - Dans 8 cas sur 22 il a été prescrit en complément d'une radiographie panoramique seule ;
  - Dans 6 cas, il fut complété par une rhinoscopie ;
  - Dans 2 cas, une incidence de Blondeau était réalisée préalablement ;
  - Dans 2 autres cas, une incidence de Blondeau et une radiographie panoramique précédaient cet examen ;
  - Dans le dernier cas, il était combiné à un cliché rétro-alvéolaire et une radiographie panoramique.

Comme le kératokyste est rare dans le sinus maxillaire, son aspect radiographique dans cette situation peut être mal interprété. Puisque le kératokyste peut être associé à la couronne d'une dent, la lésion doit être confondue à un kyste dentigère (Cakur et al. 2008).



**Figure 15. TDM révélant que la lésion implique la couronne de la 3<sup>ème</sup> molaire maxillaire dans le sinus droit. (Cakur et al. 2008)**

### ❖ *Conclusion :*

Nos recherches mettent donc en évidence la réalisation d'une **radiographie panoramique** quasi systématique lors de la consultation initiale afin d'éclaircir le motif de consultation et les symptômes rapportés par le patient. C'est généralement lors de cet examen que sont découvertes fortuitement les lésions kystiques étendues dans le(s) sinus maxillaire(s). Du fait de l'extension sinusienne de ces lésions, certains réalisent un autre cliché facile dans la réalisation dans le même temps ; telle une incidence de Blondeau (13,3 % des cas ici), un cliché rétro-alvéolaire (10 % des cas) ; mais ces examens restent insuffisants et n'apportent aucune précision quant au diagnostic, aux limites d'extension des lésions et ne permettent pas la programmation thérapeutique.

Le meilleur examen apportant toutes ces informations est **l'examen tomодensitométrique** (TDM) réalisé **76,6 % des cas**. La tomодensitométrie peut fournir des détails osseux supérieurs, des informations sur la taille et l'étendue de ces lésions, ce qui contribue au diagnostic, à la position exacte de la dent ectopique et à la bonne planification du traitement.

Néanmoins, les kystes radiculaires, dentigères et les kératokystes peuvent présenter des caractéristiques radiographiques similaires, que ce soit en imagerie bidimensionnelle ou tridimensionnelle. L'âge auquel ils surviennent pourra étayer nos suspicions. Etant donné ces similitudes, certains préconisent l'utilisation d'une biopsie incisive pour écarter la possibilité de lésions plus agressives telles que le kératokyste odontogène ou l'améloblastome qui nécessiteraient une approche chirurgicale différente ; bien que sa réalisation rapporte des avis très controversés comme nous le verrons dans la partie suivante. Dans tous les cas, seul un examen anatomopathologique, qu'il soit réalisé en pré ou post-opératoire, apporte le diagnostic définitif de la lésion rencontrée.

Concernant l'examen d'imagerie par résonance magnétique, nos investigations rapportent que, selon *HISATOMI M. et al. 2001*), l'IRM est le seul examen permettant de différencier une tumeur non kystique d'une tumeur kystique. Il permet d'évaluer l'infiltration osseuse et celle des tissus mous créée par une lésion tumorale. Cette technique d'imagerie est proposée en complément de la tomодensitométrie pour analyser toute masse palatine antérieure. Toutefois, cet examen doit être réservé au cas difficile en particulier lorsque l'on est confronté à des tumeurs hétérogènes avec une composante kystique prédominante. Un

IRM ne sera alors demandé qu'en fin de bilan en cas de lésion a priori agressive avec une visée plus pronostique que diagnostique.

Soulignons que la radiographie panoramique pourra suffire pour un examen de suivi, bien que l'imagerie 3D fournisse une meilleure visualisation des tissus mous et osseux.

## II.6. Examen endoscopique – rhinoscopique

L'exploration des fosses nasales est le prélude à la prise en charge de toute pathologie rhino-sinusienne. L'endoscopie-diagnostic est une méthode intéressante permettant une évaluation visuelle directe du processus d'origine incertaine dans la région du plancher du sinus maxillaire. Dans un contexte plus thérapeutique, l'endoscopie est la méthode de choix pour la recherche et l'élimination de corps étrangers refoulés dans le sinus. L'endoscopie nasale est réalisée à l'aide d'optiques souples (ou rigides), sous anesthésie locale et permet un examen de la totalité des 2 fosses nasales et du cavum. Elle permet également d'évaluer l'aspect de la muqueuse nasale, son caractère inflammatoire ou non, la présence d'un œdème localisé ou diffus, la présence de croûtes en regard du septum, des cornets inférieurs. Elle permet également l'exploration du méat moyen, afin de constater d'éventuelles sécrétions séreuses, muqueuses ou purulentes. Parfois, les méats sont difficilement explorables du fait d'un éperon vomérien mais lorsque cela est possible, le méat moyen peut être délicatement refoulé à l'aide d'une spatule pour accéder à la partie supérieure du méat dans laquelle se drainent éthmoïde antérieur et sinus frontal.

Cette méthode d'exploration est toutefois de moins en moins réalisée du fait d'une meilleure connaissance de la physiopathologie sinusienne et des progrès de l'imagerie.

- Aucun examen rhinoscopique – endoscopie nasale n'est rapporté dans le cas de ***kystes radiculaires***.
- **6 patients** se sont vus recevoir cet examen lors ***de kystes dentigères***. Ces examens ont été pour moitié réalisés en association avec un examen TDM. Elle permet de rendre compte d'une obstruction nasale et/ou d'une décharge purulente nasale, rapportées en effet par 3 patients ; les 3 autres ne se plaignaient que d'un gonflement et l'examen clinique ne rapportait pas spécifiquement une atteinte de la perméabilité méatale.

- Concernant *les kératekystes*, **6 patients** ont reçu cet examen également, avec pour 4 d'entre eux des plaintes d'obstruction nasale et écoulement purulent. Cet examen permettait en effet de constater une obstruction du méat moyen avec suppuration à ce niveau.

## II.7. Examen histologique et anatomopathologique

A partir des examens cliniques et radiologiques, le diagnostic est aisé dans le cas de petits kystes mais devient plus difficile lorsque la lésion atteint des dimensions importantes. L'examen anatomopathologique est indispensable pour le diagnostic de certitude.

Cet examen devrait logiquement être demandé avant l'intervention pour proposer d'emblée la thérapeutique la plus adaptée mais pour des raisons de sécurité et de prudence (risque de réactiver le processus tumoral, hypothèse de plus en plus controversée), il est très fréquemment réalisé qu'après la thérapeutique pour confirmer ou infirmer le diagnostic initial, posé à partir des examens cliniques et radiographiques. Dans quelques études, on retrouve quand même cette biopsie isolée pratiquée avec la technique de marsupialisation en pré-opératoire, grâce à une aspiration par aiguille fine (figure 16).

- **5** articles rapportent cet examen de **biopsie préopératoire** dans les *kystes dentigères*, **5** également pour les *kératekystes*, et **11** articles rapportent cette méthode pour les *kystes radiculaires*. Généralement, cette biopsie est réalisée lors de la thérapeutique chirurgicale endodontique, qui implique dans tous les cas une ouverture par le vestibule, d'où sa réalisation plus fréquente. Les liquides aspirés lors de cette biopsie ont un aspect et une couleur blanc cassé le plus souvent, pouvant aller jusqu'à une coloration brunâtre dans le cas de lésion inflammatoire plus avancée.



Figure 16. Seringue avec liquide blanc cassé aspiré lors d'une biopsie pré-opératoire (Gupta et al. 2011)

La demande d'examen anatomopathologique doit être précise et rédigée sur un formulaire spécifique, où sont consignées des informations relatives au patient et à la tumeur telles que :

- L'âge et le sexe du patient ;
- La nature de l'examen demandé ;
- La date et le lieu de prélèvement ;
- La description de l'échantillon ;
- La latéralité, droite ou gauche ;
- La nature du milieu de conservation ;
- Les renseignements cliniques sur la nature de la texture de la pièce opératoire ;
- Les médicaments administrés avant le prélèvement.

Le résultat de l'examen histologique précisera la nature des tissus examinés, leur structure, leur caractère bénin ou malin. L'intérêt de cette analyse histopathologique est dans un premier temps d'identifier la nature de la lésion tumorale, ses caractéristiques histologiques, ce qui permettra de prévoir d'éventuels risques de dégénérescence et dans un deuxième temps de mettre en place un suivi post-opératoire adapté et régulier pour prévenir tout risque de récurrence. De nombreuses pathologies peuvent se présenter sous différents aspects en fonction de leur degré d'évolution et de maturation, et peuvent également revêtir des aspects radiologiques superposables. C'est donc de l'examen histologique que naîtra le diagnostic définitif de la lésion. Le choix du traitement le plus approprié relève plus des données cliniques et radiographiques ; ce dernier associé à une surveillance au long cours, permettra d'optimiser les chances de succès de la thérapeutique.

- ***Kystes radiculaires***

Histologiquement, il est défini par différents composants. La cavité kystique contient des débris nécrotiques et de **cristaux jaunâtres de cholestérol** dans 29 à 43 % des cas. Cette cavité est bordée par **un épithélium pavimenteux stratifié rarement kératinisé**, dont l'épaisseur varie d'un kyste radiculaire à un autre et même d'une région kystique à une autre. Comme dit précédemment, La ponction du kyste radiculo-dentaire (apical ou latéral) met en

évidence un liquide jaune clair, citrin, filant, parfois hématique, pouvant revêtir une couleur brun-chocolat, ou contenant des paillettes de cholestérine. Mais ces gestes de ponction sont controversés car ils sont source de dissémination bactérienne. Le kyste radiculo-dentaire possède un revêtement malpighien identique à celui de la cavité orale et occasionnellement une bordure ciliée respiratoire identique à celle des cavités sinusiennes ont été observés (REDMAN, RS. 1989).

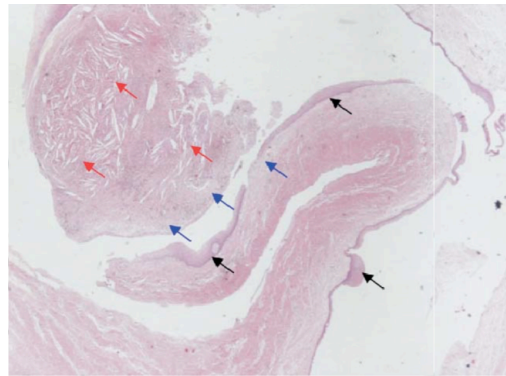
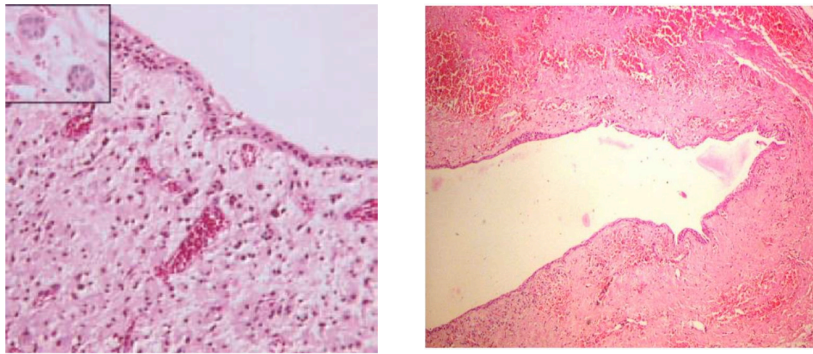


Figure 17. Coupe histologique d'une lésion radinaire montrant en haut à gauche les fentes de cristaux de cholestérol (flèches rouges), l'épithélium prolifératif (flèches noires) et la zone d'inflammation (flèches bleues) - (hématoxyline et éosine). (Bougezzi Adel et al. 2012)

- ***Kystes dentigères***

***Macroscopiquement***, le kyste apparaît comme une masse ferme de couleur gris-blanc ; la dent incluse y est attachée par le collet.

***Microscopiquement***, l'histologie des kystes dentigères est semblable à celles des autres kystes odontogènes : une lumière kystique tapissée d'un épithélium à deux couches cellulaires est observée. La paroi mince est constituée d'un **tissu conjonctif lâche, pauvre en fibres de collagène, non kératinisé**. La présence d'un épithélium cilié est rare, toutefois des métaplasies cellulaires caliciformes, des corps hyalins, des cristaux de cholestérine et quelquefois une kératinisation des cellules épithéliales de la surface sont retrouvés. Le diagnostic différentiel avec un améloblastome uni kystique peut être difficile voire impossible si le fragment à analyser est trop petit.



**Figure 18. (a) Coupe histologique d'un kyste dentigère. En périphérie, ce kyste est bordé par un épithélium pavimenteux non kératinisé mince, composé de 2 à 3 assises cellulaires. La paroi kystique est constituée d'un stroma conjonctif lâche.**  
**(b) Coupe histologique montrant le revêtement épithélial pavimenteux non kératinisé d'un kyste dentigère** (coloration H & E, grossissement x10). (N S et al. 2014)

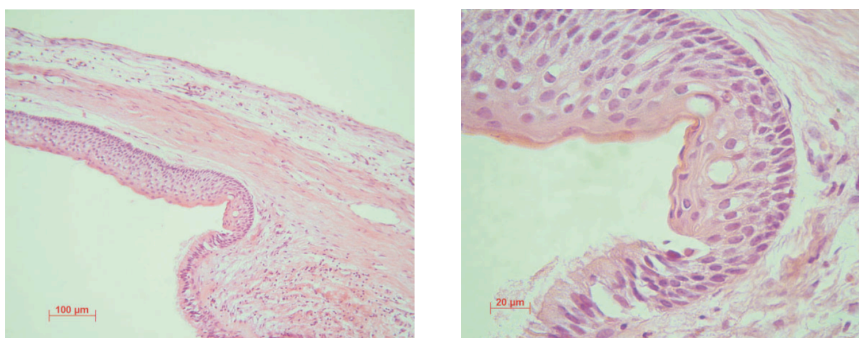
- ***Kératokystes***

L'examen anatomopathologique montre une **fine capsule conjonctive avec une couche basale proéminente, bordée par un épithélium pavimenteux stratifié kératinisé** (para ou ortho kératinisé) composé d'environ **cinq couches cellulaires** (cellules colonnaires ou cuboïdales). La couche basale ne montre pas de digitations acanthosiques. Les types para ou ortho kératosiques se rapportent aux caractéristiques histologiques de la doublure et au type de kératine produite. Le sous type orthokératosique produit une kératine plus proche de la kératine normale produite par la peau, avec une couche granulaire kératohyaline immédiatement adjacente aux couches de la kératine et ne contient pas de noyaux. Le sous type parakératosique présente quant à lui une production plus désordonnée de kératine ; sans granules et contenant des noyaux dits hyper-chromatiques. Le type **parakératosique** est le plus fréquent (80 %) et a une présentation clinique plus agressive que la variante orthokératosique : récidive dans 42,6 % pour le sous type parakératosique contre 2,26 % pour l'orthokératosique. La croissance agressive du kyste peut entraîner la destruction de l'os environnant et envahir les tissus mous (Blanas et al. 2000 ; 2000).

⇒ **Un épithélium pavimenteux stratifié régulier, parakératinisé caractéristique, et une couche basale bien définie de cellules colonnaires ou cuboïdales** sont parmi les caractéristiques histologiques importantes qui distinguent les kératokystes des autres kystes de la mâchoire.



⇒ Nos recherches rapportent sur les **25 cas** recensés, **25 sous-types parakératosiques** rencontrés lors des examens histologiques.



**Figure 19. (a) Revêtement de kystodentogène typique avec un épithélium pavimenteux stratifié parakératinisé ondulé et un arrangement en palissade des cellules basales. Notez le changement brusque de la doublure kystique (hématoxyline et éosine). (b) Grossissement élevé des points de connexion des 2 épithéliums. (Vencio EF et al. 2006)**

### **II.7.1. Intérêt du diagnostic étiopathogénique dans la prise en charge chirurgicale**

Nous retiendrons qu'un prélèvement biopsique de première intention est le plus souvent un **geste inutile et déplacé** en raison des risques de dissémination tumorale et des réactions inflammatoires délétères pour l'exérèse ultérieure et le diagnostic anatomopathologique. Il peut être de plus **source d'erreur**, puisqu'une bonne étude anatomopathologique requiert un examen macroscopique, microscopique, voire ultra-structural de la totalité de la pièce d'exérèse. La découverte et l'identification de la lésion impliquent une authentique réflexion diagnostic basée sur des arguments cliniques et iconographiques : l'âge du malade, l'évolutivité du processus, l'étude radiographique qui précise le siège, les rapports de la lésion avec les structures avoisinantes (dents, sinus maxillaire ou nerf alvéolaire inférieur), le caractère uni- ou plurifocal de la lésion, et surtout son extension au sein de l'os dont les corticales (ces dernières, précisées par des incidences adaptées, peuvent demeurer épaisses ou au contraire être progressivement laminées, puis effacées). Cette réflexion diagnostic permet le plus souvent d'opter pour une solution thérapeutique conservatrice dans l'attente des certitudes anatomopathologiques. Nous verrons si c'est le cas lors de l'étude des thérapeutiques employées dans nos articles recensés.

De plus, nous constaterons par la suite que malgré leur variabilité du point de vue étiopathogénique, diagnostic et évolutif, les grands kystes relèveront tous d'un traitement

chirurgical, qu'il soit conservateur ou radical. Le meilleur geste thérapeutique restera l'énucléation totale de la lésion avec examen anatomopathologique de la totalité de la pièce d'excision. Cependant, en tenant compte du volume kystique, du risque de la chirurgie et de l'état général du patient, d'autres types de traitements pourront être conseillés comme nous allons le voir dans la partie qui suit.

## **II.8. Attitudes thérapeutiques**

### **II.8.1. Anesthésie**

**Le choix** de la technique anesthésique est fonction (Delaire et al. 1980) :

- De la taille et de la localisation de la lésion ;
- De la présence ou non d'une inflammation au niveau du site opératoire (infection aiguë constituant une CI temporaire d'ordre local) ;
- Des rapports de la lésion avec les éléments anatomiques environnants ;
- Du risque hémorragique ;
- De l'âge, de l'état psychologique, médical, chirurgical et des antécédents du patient.

En fonction de ces différents critères, **2 possibilités** s'offrent à nous (HORCH H-H 1996) :

- ***Soit l'anesthésie locale ou locorégionale*** avec ou sans prémédication à but anxiolytique chez un patient coopérant et sans antécédents la contre-indiquant ;
- ***Soit l'anesthésique générale*** face à des lésions exigeant un geste long et délicat, et/ou face à un patient peu coopérant et/ou présentant des antécédents généraux nécessitant une prise en charge dans une structure hospitalière sous la surveillance d'un anesthésiste réanimateur.

	Anesthésie locale		Anesthésie générale		NC
	Pré-opératoire	Per-opératoire	Pré-opératoire	Per-opératoire	
Kératokystes		6,66 % (1/15)		<b>93,33 %</b> (14/15)	10/25
Kystes radiculaires	<b>90,9 %</b> (10/11)	28,6 % (4/14)	9,1 % (1/11)	<b>71,4 %</b> (10/14)	9/23
Kystes dentigères	33,3 % (2/6)	21,4 % (6/28)		<b>78,6 %</b> (22/28)	24/52
Améloblastomes				75 % (3/4)	1/4
Tumeur adénomatoïde				25 % (1/4)	3/4
TOTAL	<b>80 %</b> (12/15)	19,3 % (11/57)	9,1 % 1/11	<b>76,9 %</b> (50/65)	108

Tableau 11. Fréquence des techniques anesthésiques employées en pré et per opératoire

- ***Kystes radiculaires***

Afin de rendre compte des types d'anesthésies employées, il est important d'expliquer que 2 phases majeures sont réalisées dans la thérapeutique de ces kystes.

En effet, une **première phase**, dite « non chirurgicale » a été rencontrée dans 11 cas sur 23 afin de soit :

- Réaliser le **traitement endodontique simple** des dents concernées, en première intention (7 cas),
- Réaliser une **biopsie pré-opératoire** (10 cas),
- Réaliser une **marsupialisation intra-buccale** (3 cas).

⇒ Cette phase pré-opératoire a été réalisée dans **90,9 % des cas sous anesthésie locale**. *Amos et al.* rapportent le seul cas où le drainage et la biopsie furent réalisés sous anesthésie générale, sans raison apparente justifiée.

Réalisée dans un second temps, la technique chirurgicale à proprement parlé a rapporté l'anesthésie employée pour 13 patients. Cette phase chirurgicale a été réalisée pour **71,4 % d'entre eux sous anesthésie générale** (10 patients sur 14) et pour les **4 restants, sous anesthésie locale**. Remarquons que les 4 cas opérés sous anesthésie locale ont subi la même thérapeutique d'énucléation que les 10 opérés sous anesthésie générale et que, selon les articles, les patients ne présentaient pas de contre-indications à la réalisation d'une anesthésie générale.

Précisons également que sur les 10 patients ayant rapporté une technique chirurgicale sous anesthésie générale, 8 étaient précédées d'une biopsie sous anesthésie locale et que sur les 4 patients ayant été opérés sous anesthésie locale, 2 bénéficiaient d'une biopsie sous anesthésie locale également, 1 sous anesthésie générale (sans motif justifié).

Il est donc difficile de mettre en évidence une raison apparente à la technique anesthésique employée, d'autant plus que 9 cas restent non renseignés. Il paraît cohérent que les techniques non chirurgicales, pré-opératoires, peu invasives, restent réalisées sous anesthésie locale et nous pouvons souligner que l'anesthésie générale semble être celle la plus employée pour la réalisation de l'acte chirurgical. Nous verrons dans la seconde partie développant les thérapeutiques chirurgicales si cela est vraiment nécessaire et justifié.

- ***Kystes dentigères***

Sur les 52 cas de kystes dentigères relevés, seuls **28** nous rapportent la méthode anesthésique employée.

- **22 patients auront été opérés sous anesthésie générale (78,6 %)**
- **6 patients auront été opérés sous anesthésie locale (21,4 %)**

Parmi ces patients, et comme dit dans la partie précédente, seuls 6 patients se sont vu bénéficier d'une technique de biopsie pré-opératoire, et 2 articles précisent qu'elle fut réalisée sous anesthésie locale. Les 4 autres cas ne rapportent pas d'informations à ce sujet.

Nous remarquerons par la suite qu'aucune précision tant au niveau de l'acte chirurgical que des caractéristiques concernant le patient ne justifie telle ou telle technique d'anesthésie.

- ***Kératokystes***

Nous pouvons nous rendre compte que sur les 15 articles précisant la méthode anesthésique employée lors de la chirurgie, 14 ont bénéficié d'une anesthésie générale et seulement 1 cas rapporte une opération sous anesthésie locale. Nous verrons que le cas opéré sous anesthésie local n'a pas été opéré d'une manière différente que les cas opérés sous anesthésie générale. Soulignons que 10 articles n'ont pas rapporté la méthode d'anesthésie utilisée ce qui ne permet donc pas de mettre en avant d'autres informations pouvant être essentielles à la mise en évidence de critères spécifiques à l'anesthésie.

❖ ***Conclusion :***

Nous pouvons en conclure que l'anesthésie majoritairement employée pour la thérapeutique chirurgicale est **l'anesthésie générale**. Nous verrons dans la partie suivante si cette anesthésie est vraiment nécessaire et appropriée compte tenue des différentes thérapeutiques employées.

Notons également que l'anesthésie locale est largement suffisante pour toute technique pré-opératoire ; peut-être serait-elle-même suffisante pour une thérapeutique dite conservatrice dans le cadre des lésions kystiques odontogènes à extension intra-sinusienne.

### **II.8.2. Gestes thérapeutiques**

D'après l'examen histologique pré-opératoire rapporté, l'opérateur pourra orienter sa thérapeutique vers une approche conservatrice ou radicale. Lorsque celui-ci est réalisé en post-opératoire, le choix thérapeutique sera fonction du bilan clinique et radiologique, ainsi que du diagnostic présomptif. La découverte et l'identification de la lésion imposent une réflexion diagnostique basée sur des arguments cliniques et iconographiques cités précédemment.

Outre le bilan clinique et radiographique, l'approche chirurgicale de ces lésions doit prendre en compte :

- Les signes et symptômes, leurs modalités de début et la vitesse de développement de la lésion ;

- De la situation et de l'éventuelle atteinte des éléments anatomiques de voisinage tel le sinus maxillaire, les fosses nasales...

Au maxillaire, le kyste juxta-sinusien devra être délicatement séparé de la muqueuse sinusienne, au même titre que le kyste directement accolé aux fosses nasales.

Les kystes odontogènes requièrent un **traitement chirurgical par énucléation**, dès lors qu'ils se manifestent par une surinfection ou une **nette augmentation de leur volume** entraînant alors des répercussions fonctionnelles, un comblement des cavités naturelles, des dysmorphoses ou encore des risques fracturaires.

L'incision sera faite de façon à permettre une suture muqueuse à distance du site de trépanation ; la hauteur alvéolaire sera respectée au maximum en prévision de la prothèse ultérieure (SAUVEUR G. et al. 2006).

Cette thérapeutique a un **triple objectif** (BERTRAND J. CH et al. 1985) :

- L'éradication complète de la lésion ;
- Une restitution « *ad integrum* » dans la mesure du possible ;
- Eviter l'émergence de pathologies nouvelles, infectieuses, traumatiques, neurologiques ou tumorales.

Chacune des deux méthodes d'exérèse, conservatrice ou radicale, possède ses indications propres. En revanche, dans les cas de lésions odontogéniques bénignes comme celles rencontrées, nous aurions tendance à vouloir nous tourner vers une méthode conservatrice afin de préserver au maximum les structures anatomiques adjacentes. Nous verrons qu'au lieu de respecter les impératifs stricts de la thérapeutique conventionnelle qui veut une énucléation d'emblée complète, des alternatives s'offrent à nous et peuvent être intéressantes pour éviter des gestes chirurgicaux excessifs et non justifiés dans le cadre de lésions bénignes.

Nous allons donc mettre en avant et discuter des techniques employées lors de nos recherches.

- **Kystes radiculaires**

<b>Enucléation par approche Caldwell-Luc 21 cas sur 21 soit 100 % dont :</b>					
<b>Précédée par traitement endodontique orthograde</b>	<b>+ Traitement endodontique chirurgical (rétrograde/résection apicale..)</b>	<b>Précédée d'une marsupialisation intra-buccale</b>	<b>Assistée par endoscopie endonasale</b>	<b>Suivie d'une antrotomie</b>	<b>Suivie d'une greffe osseuse</b>
<b>38,1 %</b> (8/21)	19 % (4/21)	14,3 % (3/21)	14,3 % (3/21)	9,5 % 2/21	9,5 % 2/21

**Tableau 12. Fréquence des thérapeutiques utilisées dans le cas de kystes radiculaires à extension intra-sinusienne**

Comme le rapporte la littérature, la prise en charge des grandes lésions kystiques a fait l'objet d'un débat prolongé (Gallego Romero et al. 2002). Les options thérapeutiques pour les grandes lésions périapicales vont du **traitement conventionnel non chirurgical des canaux radiculaires à diverses interventions chirurgicales**. Certains endodontistes soutiennent que les vrais kystes (ceux contenant des cavités complètement enfermées par le revêtement épithélial) ne peuvent être traités avec succès que par des moyens chirurgicaux (Nair et al. 1993), mais la philosophie endodontique actuelle pour le **traitement de grandes lésions périapicales implique une utilisation initiale du traitement radiculaire non chirurgical** (Calişkan 2004).

**En 2005**, l'attitude reste chirurgicale pour les kystes d'un **diamètre supérieur à 3 cm**, de façon à éviter les erreurs de diagnostic. Il est toutefois possible de commencer par un traitement endodontique, thérapeutique plus douce, et intervenir chirurgicalement en cas d'échec ou en cas de régression jugée trop lente du volume de la lésion. La chirurgie est alors moins délabrante, le kyste ayant diminué de volume.

⇒ Nous pouvons noter que lors de nos recherches, 14 patients sur 23 (**soit 60,9 %**) étaient touchés par une lésion kystique radiculo-dentaire avec un diamètre nettement supérieur à 3 cm ; les autres n'apportant pas de valeurs exactes aux dimensions de la lésions mais ayant quand même eu recours à l'enucléation kystique.

Nous pouvons comptabiliser :

- 3 lésions légèrement **supérieures à 3 cm** ;
- 2 lésions comprises **entre 6 et 9 cm** ;
- 9 lésions **supérieures à 10 cm (39,1 %)**.

*Ramachandran Nair et al.* rapportent que pour une radio-clarté apicale supérieure à 20 mm de diamètre ou ayant une section transversale supérieure à 200 mm<sup>2</sup>, l'ablation chirurgicale peut être la meilleure option.

Les lésions kystiques peuvent donc recevoir des **traitements endodontiques** (conservateurs) **ou chirurgicaux** (énucléation, marsupialisation et décompression) (CARVALHO, 1998). Le traitement endodontique est limité la plupart du temps aux petites lésions kystiques et a pour stratégie de réduire les lésions sujettes à un traitement chirurgical plus tardif. En énucléant, il est possible d'enlever toute la lésion dans une seule opération chirurgicale. La décompression et la marsupialisation sont des étapes intermédiaires vers un traitement définitif. Ils réduisent le kyste pour permettre une énucléation supplémentaire (SHEAR, 1999 ; CARVALHO, 1998). Le traitement de la dent causale tiendra compte de sa **valeur esthétique et fonctionnelle**, si elle mérite d'être conservée, elle subira un traitement endodontique avant ou pendant l'intervention chirurgicale.

❖ **Traitement non chirurgical des lésions kystiques radiculaires à extension intra-sinusienne :**

Lors de nos recherches, 3 articles n'ont pas renseigné la thérapeutique réalisée pour traiter la lésion radiculo-dentaire ; nos résultats sont donc basés sur 21 cas.

- Sur ces 21 cas, nous pouvons constater que **7 patients ont bénéficié d'un traitement endodontique simple en premier lieu**. Il n'est pas mis en évidence dans les articles une raison particulière à la réalisation du traitement endodontique pré-chirurgical, si ce n'est, comme dit précédemment, qu'il concernait des dents du secteur antérieur qui méritaient notamment d'être conservées pour des raisons esthétiques et, comme le soulignent certains auteurs, a permis de réduire la charge bactérienne en amont de la thérapeutique chirurgicale, permettant des résultats plus fructueux.



- ⇒ Néanmoins, ces traitements seuls se sont révélés être insuffisants pour garantir une guérison totale du patient et ont tous été complétés par une thérapeutique chirurgicale conservatrice notamment un traitement endodontique chirurgical (pour les lésions ayant reçu un traitement endodontique initial) associé à une énucléation par approche Caldwell-Luc.
- ⇒ Nous en concluons donc que devant une lésion radiculo-dentaire volumineuse, étendue dans le sinus maxillaire, une thérapeutique non chirurgicale n'est pas suffisante et nécessitera forcément d'être complétée par une thérapeutique chirurgicale. Elle s'avère néanmoins intéressante pour réaliser une phase dite pré-chirurgicale, au cours de laquelle nous pourrions associer une biopsie comme ce fut rapporté précédemment pour 10 cas, afin de confirmer le diagnostic et opter pour la meilleure thérapeutique par la suite ; ainsi que conserver le maximum de dents concernées par la lésion, réduire cette lésion et en faciliter son énucléation par des gestes minimalistes. Nous éviterions ainsi une énucléation complète invasive non appropriée.

❖ *Traitement chirurgical des lésions kystiques radiculaires à extension intra-sinusiennne :*

En cas d'échec d'un traitement endodontique par voie orthograde, **un traitement endodontique chirurgical** sera fréquemment réalisé. Celui-ci a les mêmes objectifs que le traitement endodontique orthograde (mise en forme, désinfection, obturation du système canalaire) mais par la voie rétrograde, tout en désinfectant l'endodonte et en scellant par une obturation étanche afin d'éviter toute récurrence. Il sera associé à une résection apicale des dents concernées par la lésion permettant d'accéder au système canalaire et de réséquer la partie antrale, dans le sinus maxillaire. Ce fut le cas pour **4 cas sur les 7** ayant reçu un traitement endodontique orthograde initial. Ce traitement endodontique chirurgical était complété dans tous les cas **par l'énucléation du kyste** ou de la lésion kystique résiduelle **avec avulsion de la dent concernée**. Les 3 autres cas se sont vus recevoir une énucléation kystique directement en 2<sup>ème</sup> lieu, sans passer par une thérapie chirurgicale endodontique.

Pour ce type de kystes, nous constatons que l'énucléation finale a été réalisée pour tous les cas par la méthode dite de **Caldwell-Luc**.

❖ **George Caldwell et Henri Luc** ont décrit cette opération il y a plus de 100 ans, afin de traiter de manière chirurgicale les pathologies sinusiennes. Ils ont décrit cette méthode comme une ouverture dans la paroi de la fosse canine, enlevant la muqueuse, et fenêtrant la paroi latérale du méat nasal inférieur. Au cours des dernières décennies, des interventions moins radicales utilisant l'approche endoscopique endonasale ont presque remplacé cette approche de Caldwell-Luc classique, notamment en raison des fréquentes séquelles douloureuses qu'elle générait. Actuellement, cette technique est utilisée en complément des techniques de méatotomie moyenne et inférieure pour aborder le bas-fond sinusien ou sa face antérieure et interne, zone d'accès plus difficile par voie de méatotomie. Dans ce cas, il s'agit d'un « mini Caldwell-Luc » qui réalise une trépanation réduite de la face antérieure du sinus maxillaire qui autorise le passage d'instruments ou d'un endoscope.

Sur les 20 patients renseignés et opérés pour un kyste radulaire, la méthode employée fut cette énucléation par approche **Caldwell-Luc** qui permettait d'accéder à la lésion apico-dentaire en incisant directement en regard des apex concernés. Cette technique fut précédée dans **3 cas sur 21 par une marsupialisation intra-orale**, consistant à drainer la lésion avant son énucléation et fut suivie par une **antrotomie méatale dans 2 cas sur 21** ; consistant à ouvrir le méat inférieur afin d'éliminer temporairement le sinus du sang post-opératoire, ou assurer une communication à long terme vers le nez. Cependant, le sinus se draine normalement au niveau du méat moyen.

❖ **Marsupialisation** : Aussi appelée technique de Partsch, cette technique consiste à l'extériorisation chirurgicale d'une lésion par ablation du tissu de revêtement (os et/ou muqueuse), excision de la partie superficielle du kyste et suture de la muqueuse buccale à la paroi kystique, ce qui a pour effet d'exposer la face interne de la lésion à la cavité buccale (une biopsie peut être effectuée lors de ce premier temps opératoire). Au bout de plusieurs semaines, une jonction s'effectue entre l'épithélium de la cavité buccale et le revêtement épithélial de la poche kystique qui se transforme en muqueuse buccale. En général, un drain à base de mèche iodo-formée renouvelé régulièrement permet d'atteindre cet objectif. Cette technique est indiquée pour les kystes étendus dont l'exérèse incomplète est impossible pour des raisons d'accessibilité, et lorsque le kyste est au contact de structures anatomiques nobles (dentaires, sinusiennes ou neurovasculaires). Cette technique est généralement employée dans les traitements en deux temps :

- Soit pour un kyste en période d'infection aiguë, afin de drainer la collection purulente et de permettre dans un second temps l'énucléation et/ou le curetage ;
- Soit pour les vastes kystes afin d'en réduire les dimensions facilitant ainsi l'énucléation du kyste résiduel par la réduction de son volume et l'épaississement de ses parois.

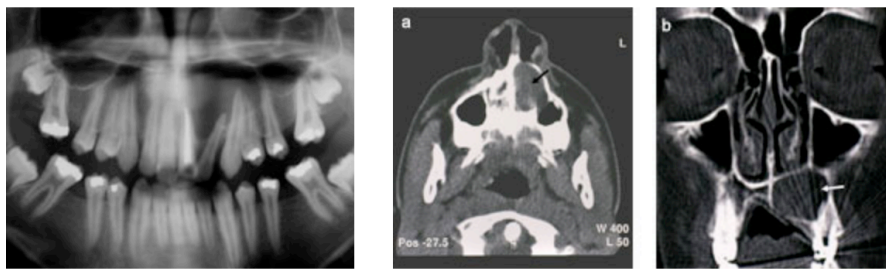
La marsupialisation permet le respect des structures anatomiques voisines mais impose une surveillance clinique et radiographique prolongée du fait de l'impossibilité de contrôle histologique de l'ensemble de la lésion.

❖ **Antrotomie** : Cette technique consiste, lors de l'approche Caldwell-Luc, à créer une ouverture au niveau du méat inférieur afin de rétablir une voie de drainage vers la cavité nasale et/ou d'éliminer temporairement le sang post-opératoire afin d'éviter tout risque hémorragique.

***Illustration au travers d'un cas : (Torres-Lagares et al. 2011)***

Afin d'illustrer ces différentes thérapeutiques, voici quelques images d'un cas rencontré dans l'étude de *Torres-Lagares* ayant traité un large kyste radiculo-dentaire par une approche conservatrice à savoir : **marsupialisation-décompression, traitement endodontique chirurgical et énucléation de la lésion résiduelle**. Ce cas résume à lui seul les différentes thérapeutiques que nous avons pu rencontrer.

***Reprenons les images radiographiques précédentes :***

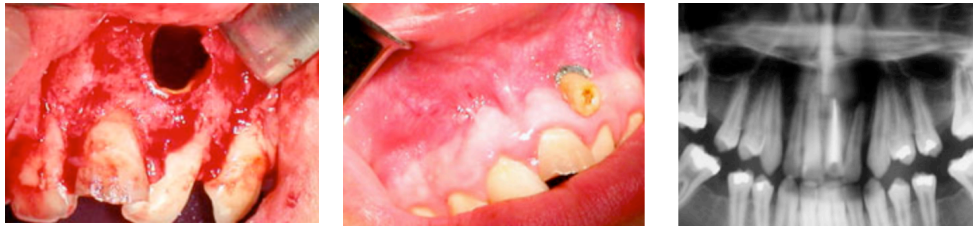

**Figure 20. Radiographie panoramique présentant une grande lésion péri-apicale autour de l'incisive centrale maxillaire gauche.**

**Figure 21. Tomodensitométrie maxillaire : (a) Plan transversal et (b) plan coronal. La flèche dans chaque balayage pointe vers la lésion kystique.**

La radiographie panoramique (figure 20) rapportait une grande image radioclaire péri-apicale d'environ 4cm dans le sens horizontal et 3 cm dans le sens vertical, associé aux dents 21, 22, 23, 24, 25 et à l'examen clinique ; 22, 23 et 24 ne répondaient pas aux tests de vitalité pulpaire. Le diagnostic provisoire avait établi un kyste radiculaire. L'examen TDM (figure 21a et b) révélait une lésion d'environ 4cm de large, dans le sens antéro-postérieur affectant l'ensemble du prémaxillaire droit et en contact avec le plancher du nez et le sinus maxillaire.

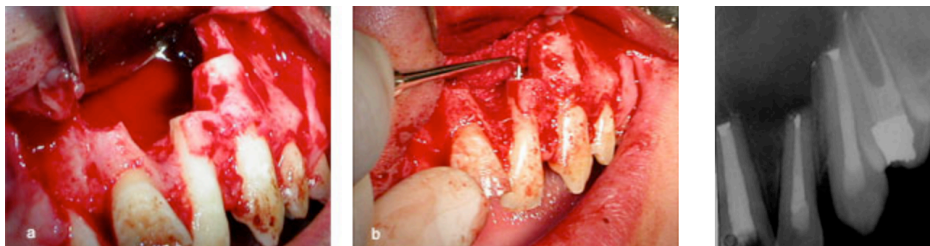L'énucléation kystique était envisagée, avec pour inconvénients de devoir effectuer un traitement endodontique et une résection apicale de toutes les dents affectées, pouvant entraîner des dommages possibles au niveau du plancher du nez ou du sinus maxillaire. Pour éviter ces dommages, la **marsupialisation** a été choisie sur une durée minimum de 12 semaines afin de diminuer la taille de la lésion.



**Figure 22. (a) Cavité créée permettant la biopsie et le drainage de la lésion ; (b) Image clinique après insertion du drain en latex dans la cavité ; (c) Radiographie panoramique après décompression de la lésion.**

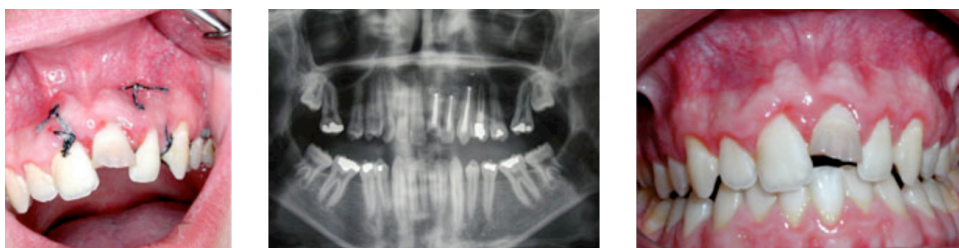L'ouverture réalisée a permis d'entrer dans la cavité kystique et un écoulement abondant du fluide typique de couleur jaune paille associé à des lésions kystiques d'origine inflammatoire s'est déversé, et un échantillon a été prélevé pour réaliser l'examen histologique et confirmer le diagnostic. Le drain a été mis en place, et les recommandations d'irrigation ont été données au patient. 3 mois après, l'examen radiographique a révélé une cicatrisation importante, réduisant entre le kyste et la cavité nasale notamment.

Cependant, on constatait une guérison encore incomplète indiquant donc la thérapie endodontique chirurgicale et l'énucléation de la lésion kystique résiduelle.



**Figure 23. (a) Enucléation kystique et résection apicale des dents 21, 22 et 23 ; (b) Radiographie péri-apicale après traitement endodontique chirurgical.**

Une semaine après, les sites chirurgicaux ont montré une bonne guérison et après 8 mois, la guérison clinique et radiographique montraient que la radio-clarté maxillaire avait disparu.



**Figure 24. (a) Image clinique 1 semaine après opération ; (b) Radiographie panoramique 8 mois après opération ; (c) Image clinique 8 mois après opération.**

Il est donc difficile de conclure sur « la meilleure » thérapeutique. Néanmoins nous relèverons que dans le cas de lésions volumineuses comme c'est le cas de tous les kystes radiculaires à extension intra-sinusienne (lésions bénignes), une approche conservatrice semblerait être préférable.

- En effet, un traitement endodontique initial, dans le cas de dents non traitées préalablement, semble être une bonne approche afin de faire diminuer la lésion dans un premier temps et de conserver, que ce soit pour des valeurs esthétiques et/ou fonctionnelles, les dents concernées.
  
- Dans le cas où les dents auraient déjà été traitées, un retraitement pourrait être envisagé, à condition que la restauration prothétique le permette. Si ce n'est le cas, un traitement, ou retraitement par voie rétrograde pourra alors être envisagé. L'accès à la lésion par voie rétrograde permettrait dans le même temps de prélever une partie de la lésion afin de confirmer le diagnostic présomptif. Le traitement endodontique permettrait en effet de réséquer la partie antrale de la racine dentaire ainsi que d'éviter le risque de récurrence.
  
- ⇒ Dans tous les cas, nous retiendrons cette phase endodontique pré-chirurgicale avant toute thérapeutique de marsupialisation et/ou d'énucléation
  
- Si l'on essaie d'abord la ***marsupialisation avec décompression***, on réduira la taille de la lésion, rendant le prélèvement moins difficile, avec un risque moindre d'endommager les dents et les structures vitales. Cependant, elles **dépendent de la coopération du patient**, elles prennent beaucoup de temps et ne maintiennent pas les principes de base de la thérapie endodontique, notamment en ce qui concerne la prévention de la contamination bactérienne dans l'environnement buccal. Cette technique paraît donc désuète et pas forcément utile dans le cas de cette lésion ; sauf dans les cas où la lésion, après traitement endodontique, resterait très proche de structures anatomiques adjacentes. La technique de décompression a été proposée comme alternative à la chirurgie apicale pour de grandes zones de raréfaction impliquant des structures anatomiques (Martin 2007).

Certains auteurs ont suggéré une **approche nasale**; cependant, conformément à la loi de la gravité, il est raisonnable de supposer que le contenu des kystes maxillaires peut être drainé beaucoup plus facilement dans la cavité buccale. Une approche vestibulaire orale est donc plus préférable qu'une approche nasale (Chaine et al. 2009 ; Pitak-Arnop et al. 2010b).

⇒ Dans tous les cas, aux vues de la taille des lésions initiales, le traitement endodontique ne suffira pas et **l'énucléation** de la lésion résiduelle devra être envisagée afin de réséquer complètement la lésion et éviter tout risque de transformation maligne (bien qu'il soit très rare). De même, le traitement chirurgical est également recommandé lorsque le canal apparaît calcifié ou obstrué et ne peut être négocié par des instruments endodontiques.

❖ **Enucléation** : c'est la séparation d'une lésion de l'os environnant en suivant l'enveloppe conjonctive qui circonscrit la lésion. La continuité osseuse est préservée, seul l'os nécessaire à l'accès de la lésion est sacrifié. L'incision intéresse le revêtement muco-périosté et se fait à distance de la trépanation osseuse afin de ne pas léser la paroi de la lésion et de permettre les sutures sur un plan dur et ne pas risquer des invaginations muqueuses ou cutanées. Elle est réalisée au décolleur tout en prenant soin de respecter le clivage et d'éviter l'effraction accidentelle d'une cloison osseuse amincie ou du périoste, afin de ne pas essaimer dans les tissus mous avoisinants. Cette technique est essentiellement indiquée pour les lésions kystiques de toutes tailles, à condition qu'elles soient limitées de tous les côtés par de l'os dense et qu'aucune structure voisine noble ne soit lésée. L'énucléation nécessite une surveillance clinique, radiologique et histologique à long terme. Cette énucléation peut être associée à un **curetage** (dit agressif ou non) dans plusieurs articles signifiant l'ablation d'une lésion osseuse par fragmentation ou morcellement, tout en conservant la continuité osseuse. Cette technique est employée lorsque la séparation de la lésion de l'os environnant en suivant un plan de clivage est impossible, soit parce que la lésion est trop friable, soit parce qu'il n'existe pas de capsule ou d'enveloppe conjonctive intacte cernant la lésion. Il peut être réalisé à l'aide d'instruments mécaniques et/ou d'agents physiques ou chimiques. La précision du geste ne peut être maîtrisée et il paraît illusoire de croire que le curetage même appuyé supprime les éventuelles micros lésions situées dans l'os avoisinant. L'efficacité du curetage se juge cliniquement et radiographiquement lors du suivi post-opératoire.

#### ❖ **Conclusion à propos des kystes radiculaires**

Le traitement des kystes inflammatoires d'origine dentaire est essentiellement chirurgical car disposer d'un diagnostic incontestable face à toute lésion kystique, même la plus anodine en apparence, doit demeurer une préoccupation élémentaire ; l'énucléation de la

lésion avec examen anatomopathologique de la totalité de la pièce d'exérèse est donc le meilleur geste thérapeutique. Les autres techniques, dont la marsupialisation ou les méthodes d'irrigation prolongée, ne sont pas conseillées.

Devant un kyste de petit volume, la reprise ou la réalisation du traitement endodontique de la dent causale associée à une résection apicale par trépanation de la corticale osseuse peut être efficace mais exige une surveillance radiologique régulière de la lésion. L'énucléation du kyste par voie chirurgicale permet l'habituelle guérison avec restauration de la trame osseuse, par organisation du caillot sanguin comblant la cavité. La dent causale délabrée ou dont le traitement endodontique ne peut être correctement conduit est habituellement extraite dans le même temps opératoire. Le traitement du kyste inflammatoire est programmé si possible à distance de tout accident infectieux (POLO A. 2002).

- ***Kystes dentigères***

Enucléation par approche Caldwell-Luc				
Simple	+ Chirurgie endoscopique (méatotomie moyenne)	+ Méatotomie inférieur	+ Marsupialisation intra buccale	Suivie d'une greffe osseuse
65,3 % (32/49)	18,4 % (9/49)	10,2 % (5/49)	6,1 % (3/49)	2 % 1/49

**Tableau 13. Fréquence des thérapeutiques utilisées dans le cas des kystes dentigères à extension intra-sinusienne**

L'énucléation via une **procédure de Caldwell-Luc** sous anesthésie locale (6 cas sur 28) ou générale (22 cas sur 28) a été le traitement standard pour les kystes dentigères, ainsi que l'extraction de la dent associée.

La littérature rapporte que « le traitement de la dent ectopique maxillaire est une exérèse chirurgicale par une procédure de Caldwell-Luc » (Pracy JPM et al.).

Dans les grands kystes, une marsupialisation initiale pour diminuer la taille du défaut osseux, suivie par l'énucléation et l'extraction des dents, a été préconisée. L'inconvénient majeur de la

marsupialisation est la récurrence ou la persistance de la lésion avec le revêtement kystique résiduel. Néanmoins, chez les enfants, cette technique est préférée car elle favorise l'éruption naturelle de la dent affectée (Akyol et Salman 2012).

- Cette technique de marsupialisation a été rapportée dans 6 % des cas uniquement. Comme dit précédemment, cette technique présente de nombreux inconvénients et ne s'avère intéressante que dans le cas de lésion très volumineuse, proche de structure anatomique noble comme le plancher de l'orbite. (Kara et al. 2015)
- La marsupialisation transnasale s'avère elle être un bon compromis mais nous ne la retrouvons que dans très peu de cas. `

Le développement des techniques endoscopiques associées à une marsupialisation transnasale ont d'abord été décrites dans les études de *Su et al.*, pour les kystes nasolabiaux en 1999. Il en est ressorti une opération simple, efficace et moins invasive ; permettant de diminuer les séquelles post opératoires. De plus, cette technique permet une conservation maximale des tissus muqueux, notamment de la membrane sinusienne, permettant ainsi par atteinte à son intégrité de l'impliquer dans un processus de nettoyage bénéfique à la thérapeutique. Cette procédure permet d'assurer le diagnostic et donc d'opter pour une chirurgie minimaliste plutôt que d'entreprendre une énucléation complète destructrice.

L'approche endoscopique pour la gestion du kyste dentigère du maxillaire est également décrite dans la littérature sous d'autres aspects (Kasat et al. 2012).

On la retrouve fréquemment associée à l'énucléation par la procédure Caldwell-Luc comme c'est le cas dans **14 cas** de nos études. Cette approche combinée confère l'avantage de donner une meilleure exposition avec une incision et ouverture osseuse plus petite (1x1cm) ; préférable notamment chez les patients jeunes. L'élimination complète du kyste ainsi que l'avulsion de la dent causale combinée à la technique de méatotomie moyenne est le traitement de choix ; facilitant ainsi le drainage du sinus.

**L'extraction transnasale** de la dent peut être tentée si la dent est petite et située à proximité de l'ostium maxillaire (Goh 2001 ; Kim et al. 2003).



❖ **Méatotomie moyenne** : la méatotomie moyenne est une technique de fenestration du sinus maxillaire par voie endo-nasale. Elle a pour objectif le rétablissement du drainage muco-ciliaire et de l'aération du sinus ; visant alors à restaurer la fonction ostiale altérée et le retour à la normale de la muqueuse inflammée : on parlera alors de méatotomie de drainage. Cette méatotomie de drainage et d'aération entre dans le cadre de la chirurgie fonctionnelle naso-sinusienne. Elle autorise aussi l'accès au sinus maxillaire permettant des gestes de résection ou extraction dans la cavité antrale ; on parlera dans ce cas de méatotomie d'abord. La place de la méatotomie d'abord est incontestable dans le traitement des pathologies pseudo-tumorales des sinus maxillaires notamment pour prévenir les récurrences. Elle garantit de bons résultats sans complications notables moyennant, dans quelques situations, un abord complémentaire par la fosse canine. La méatotomie moyenne est la voie d'abord et d'aération privilégiée du sinus maxillaire. La technique opératoire et ses indications se sont considérablement développées avec l'essor de la chirurgie endonasale.

- Nos recherches rapportent dans 7 cas sur 9 une technique endoscopique de méatotomie moyenne, de drainage, combinée à une approche Caldwell-Luc.
- Seulement 2 cas rapportent cette technique afin d'extraire les dents touchées par la lésion kystique (Di Pasquale et Shermetaro 2006 ; Micozkadioglu et Erkan 2007).

Parfois, lors de la procédure de Caldwell-Luc, lorsque le complexe ostéométal n'est pas patent, **une antrotomie méatale inférieure** est effectuée pour le drainage passif. Cela a toutefois certains inconvénients comme il nécessite plus de temps, il peut causer des lésions du canal naso-lacrymal, épistaxis ou altération de la physiologie sinusale normale (Al-Belasy 2004). Cette technique était rapportée dans 2 cas sur 21 pour les kystes radiculaires. On la retrouve ici réalisée **dans 10 % des cas** afin de permettre le drainage de la cavité sinusale.

Un dernier point intéressant à souligner est l'utilisation de la **piézo-chirurgie** dans l'étude de *Sogur et al.* (2015), sous anesthésie locale, pour l'énucléation chez 2 patients d'un kyste dentigère. En ligne avec la tendance à la chirurgie mini-invasive, l'utilisation d'ondes ultrasonores pour la coupe osseuse a été introduite dans la chirurgie buccale et maxillo-faciale. (Eggers et al. 2004 ; Vercellotti 2004). Cette approche, utilisant un dispositif piézoélectrique, présente un risque beaucoup plus faible de causer des dommages visibles aux tissus mous adjacents (Rickert et al. 2013). Des études récentes ont montré que cette technique nouvelle et moderne de chirurgie osseuse permet des opérations critiques dans des procédures simples et entièrement exécutables ; et efficacement, les zones qui sont difficiles

d'accès ont moins de risque de tissus mous, et les dommages tissus neurovasculaires par piézorchirurgie (Rullo et al. 2013 ; Pereira et al. 2014).

❖ *Conclusion à propos des kystes dentigères*

Dans le cas de kystes dentigères associés à une dent ectopique, en position intra sinusienne ; et selon nos recherches et les relevés de la littérature, la meilleure approche semble être une procédure Caldwell-Luc assistée par endoscopie ; avec réalisation d'une méatotomie moyenne ou d'une technique de marsupialisation endo-nasale. Ces techniques offrent au chirurgien une approche alternative pour l'élimination des grands kystes de la mâchoire ; avec un meilleur accès à la lésion et la possibilité de réaliser une approche chirurgicale minimaliste. Elle réduit considérablement la morbidité post-opératoire et évite des dommages inutiles aux tissus (notamment par la taille réduite de l'incision sublabiale). De même, la méatotomie permet le rétablissement de la fonction du méat ; permettant d'assurer de nouveau le drainage du sinus vers la cavité nasale. L'idée d'utiliser les capacités de nettoyage de la membrane sinusienne est intéressante et à développer davantage.

• *Kératokystes*

Enucléation par approche Caldwell-Luc	Maxillectomie médiale modifiée assistée par endoscopie	Chirurgie endoscopique transnasale : méatotomie moyenne - marsupialisation transnasale	Solution Carnoy
<b>66,6 %</b> 16/24	20,8 % 5/24	12,5 % 3/24	<b>41,7 %</b> 10/24

Tableau 14. Fréquence des thérapeutiques utilisées dans le cas des kératokystes à extension intra-sinusienne

Les traitements des kératokystes sont multiples, d'ordre chirurgical et vont de la marsupialisation à la résection maxillaire interruptrice en passant par la décompression énucléation, énucléation simple avec ou sans ostéo-ectomie, énucléation avec excision élargie à la muqueuse adjacente, énucléation avec agents fixants (solution de Carnoy...).

Toux et al ont rapporté un tableau récapitulatif exposant les *avantages et inconvénients* des différentes thérapeutiques pour les kératokystes (KK) :

Technique opératoires	Avantages	Inconvénients	Indications
<b>Marsupialisation</b>	Peu invasive Réalisée sous AL	Absence de diagnostic histologique complet	KK associé à une denture mixte ou lactéale
<b>Décompression-énucléation</b>	Facilite le clivage du kyste Réalisé sous AL	Suivi régulier du patient pendant la phase de décompression	Grand KK s'il existe une CI à l'AG
<b>Enucléation simple</b>	Technique peu délabrante	Récidive possible si persistance de reliquats kystiques	KK à paroi épaisse dont le clivage est facile
<b>Enucléation avec excision muqueuse ou osseuse</b>	Diminue le taux de récurrence	Difficile à réaliser si paroi osseuse fine	KK de petit et moyen volume uni ou polylobé
<b>Enucléation avec agent fixant : solution de Carnoy</b>	Facilite l'énucléation par la coloration du kyste Détruit les reliquats épithéliaux résiduels	Lésion du nerf alvéolaire si contact supérieur à 5 min	Grand KK avec perforation des corticales
<b>Réséction en bloc non interruptrice</b>	Préserve la continuité mandibulaire	Difficulté technique majeure	Grand KK de l'angle, du corps et de la branche mandibulaire
<b>Réséction interruptrice</b>	Réduit le taux de récurrence des grands KK	Perte de substance importante Nécessite une chirurgie reconstructrice	Dégénérescence maligne ou transformation améloblastique Extension dans les parties molles KK multirécidivant

**Tableau 15. Comparaison des indications des différentes techniques opératoires (Toux et al. 2001)**

- ❖ **La marsupialisation** permet dans quelques cas une guérison totale, mais elle ne peut rendre compte du type histologique avec certitude, puisque l'ensemble de la lésion ne peut être examinée. C'est un élément essentiel qui nous incite à n'envisager cette technique que pour les kératokystes présents chez les enfants en denture mixte, afin de préserver les germes dentaires définitifs.
- ❖ **La décompression énucléation** consiste en l'introduction d'un tube de drainage de polyéthylène dans la cavité kystique, après biopsie de la paroi du kyste perforé. L'énucléation est faite quand la réduction volumétrique du kyste est suffisante. Cette technique offre l'avantage pour les grands kystes de les traiter en 2 séances, sous anesthésie locale et laisse une cavité opératoire endo-osseuse minimale. Elle nécessite une coopération du patient et des visites régulières pendant la période de décompression. Cette technique facilite le clivage du kyste car sa paroi s'épaissit pendant la phase de décompression.
- ❖ **L'énucléation simple** permet l'exérèse totale de la lésion quand les corticales osseuses sont respectées. Elle s'adresse donc à des kératokystes de petit et moyen volume. La lésion peut être étudiée en totalité sur le plan histologique.
- ❖ **L'énucléation avec excision élargie** à la muqueuse adjacente a été proposée pour réduire l'incidence des récurrences. Cette technique est envisageable au niveau de la branche mandibulaire où les tissus de recouvrement sont épais, par contre elle est difficile à réaliser au maxillaire et sur le reste de la mandibule, car l'exérèse se fait aux dépens du périoste et de la muqueuse alvéolaire. Dans ces localisations, le risque de dénudation osseuse est important après excision.

- ❖ **L'énucléation avec ostéectomie périphérique** est indiquée quand le clivage du kératokyste ne peut se faire facilement. La corticale interne en regard du kyste est avivée à la fraise à os, afin d'éliminer les possibles îlots cellulaires intra-osseux.
- ❖ **L'énucléation avec agents fixant** utilise la solution de Carnoy. Elle se compose de 6 ml d'alcool absolu, 3 ml de chloroforme, 1 ml d'acide acétique, 1 gramme de chlorure de fer. Elle est injectée dans le kyste avant son énucléation. La solution a pour but de détruire les résidus épithéliaux dans les cavités osseuses. Le clivage du kyste est facilité par cet agent fixant.

Les kératokystes rapportent majoritairement une **thérapeutique d'énucléation par approche Caldwell-Luc** comme ce fut le cas pour les kystes radiculaires précédents.

- 66,6 % des patients rencontrés lors de nos recherches ont été traités grâce à cette méthode chirurgicale. Cette constatation est en corrélation avec différents rapports fait dans la littérature. En effet, **le traitement chirurgical le plus conservateur du kératokyste est l'énucléation avec ou sans traitement adjuvant**. Cependant, ce traitement aboutit souvent à une récurrence allant jusqu'à 56 %, contrairement à la résection, après quoi il n'a pas été rapportées de récurrences (Mendes et al. 2010; Sharif et al. 2015).

Aux vues du taux de récurrences important (et malgré la bénignité de cette lésion), cette méthode a été caractérisée comme insuffisante ; c'est pourquoi plusieurs auteurs proposent d'y adjoindre des thérapeutiques complémentaires telle l'utilisation de la **solution de Carnoy**.

L'utilisation de cette solution fut utilisée dans **10 cas sur 24 dont :**

- **6/24** en complément d'une **énucléation**
- **4/24** en complément d'une **maxillectomie médiale modifiée**.

Bien que cette solution ait d'abord été décrite pour être placée dans la lumière de kyste avant l'énucléation, la plupart des cliniciens l'appliquent après (Blanas et al. 2000 ; Johnson et al. 2013).

Certains auteurs défendent que des techniques telles que **la marsupialisation** avec une énucléation postérieure sont meilleures pour les kystes plus importants pour réduire la morbidité et pour être plus prudents (Johnson et al. 2013 ; Sharif et al. 2015).

- Cette marsupialisation a été réalisée par **voie transnasale dans 3 de nos études** contrairement aux kystes radiculaires ne rapportant que des méatotomie par voie endo-buccale. Aucune de ces techniques endonasales fut complétées par un adjuvant. Cette technique s'avère être un bon compromis afin de réaliser une première étape pré-énucléation. Néanmoins, nous la retrouvons peu réalisée dans la littérature.

D'autres affirment que des techniques plus invasives telles que la résection doivent être réservées pour le KOT récurrent dans le but d'éliminer les kystes satellites ou les restes épithéliaux (Gosau et al. 2010; Johnson et al. 2013). **La maxillectomie médiale modifiée** utilisée dans 5 cas fait partie de ces techniques radicales très destructrices. Selon nous, elle n'est pas appropriée dans le cas de lésions kystiques bénignes tel le kératokyste.

❖ **Maxillectomie médiale modifiée** : la maxillectomie médiale est une résection chirurgicale des parois médiales et supéro-médiales du sinus maxillaire. Elle est réalisée de plus en plus moyennant des techniques endoscopiques trans-nasales selon les cas, et lorsque l'expertise et la technologie nécessaires sont disponibles. La maxillectomie médiale implique la résection de la paroi latérale de la cavité nasale (paroi interne de l'antre et de l'orbite), des sinus ethmoïdaux et de la partie médiane du plancher orbitaire. Cette technique fut considérée comme l'étalon-or pour l'élimination du papillome inversé. Néanmoins, il s'agit d'une thérapeutique radicale très destructrice.

La dernière technique rencontrée dans le traitement de ces lésions kystiques, mais que nous retrouverons davantage dans les kystes dentigères est **une approche chirurgicale endoscopique – endonasale**. Nous pouvons plus particulièrement parler de méatotomie moyenne.

#### ❖ **Conclusion à propos des kératokystes**

La réputation récidivante du kératokyste odontogénique nécessite un traitement plus agressif que pour tout autre kyste des maxillaires. L'approche thérapeutique d'une forme étendue, certes exceptionnelle, passe par une chirurgie agressive avec résection osseuse comme le montre les 5 cas de maxillectomie. Par contre, les kératokystes de volume réduit sont du ressort d'une énucléation complète après chirurgie conservatrice. Il est donc intéressant de réaliser cette thérapeutique conservatrice et d'utiliser la solution de Carnoy en complément afin d'éviter tout risque de récurrence plutôt que d'employer une méthode radicale

très destructrice en premier abord. Ce risque de récurrence réfute l'utilisation d'une chirurgie endoscopique transnasale et l'on préfère énucléer directement la lésion avec des marges de curetage agressives. Il faut prendre soin de garder la pièce entière, non fragmentée en préservant sa paroi kystique habituellement très fine et fragile. La possibilité d'une adhérence et une récurrence du kystocyste à partir des cellules basales de la muqueuse orale, notamment au niveau du trigone rétromolaire et du revêtement du bord antérieur des rami, imposent à l'opérateur la résection concomitante de cette muqueuse et de son sous-sol osseux.

## II.9. Suivi post-opératoire

Suite à une intervention chirurgicale, certaines suites opératoires sont prévisibles telles qu'une légère inflammation muqueuse, l'apparition d'un œdème (qui est imprévisible) et un possible saignement modéré pendant les 24 premières heures ; ces manifestations varient d'un patient à l'autre. Les consignes postopératoires comprennent des antalgiques pendant une durée de 48 à 72 heures selon l'acte effectué, des antibiotiques dans la plupart des cas, éventuellement des anti-inflammatoires et des bains de bouche pendant 1 semaine, à commencer dès le lendemain de l'intervention. Il est conseillé d'appliquer des poches de glaces pendant 24h, de se brosser soigneusement les dents, d'arrêter le tabac pendant au moins 48 heures et d'avoir une alimentation molle, tiède ou froide pendant 24 heures. L'objectif de ces consignes post-opératoires est de limiter les suites opératoires, notamment en luttant contre les douleurs aiguës et en réduisant le risque d'apparition d'infections.

Nos recherches ont rapporté des données très floues concernant le suivi post-opératoires des patients.

Premièrement, beaucoup de « non renseignements » ont été relevés ; sans savoir si c'est parce que le patient a été perdu de vue, non suivi par les opérateurs ; ou simplement car l'étude n'a jugé utile de rapporter ces informations car le suivi s'est avéré sans incidence ? Cela est embêtant pour l'apport de conclusions satisfaisantes quant au suivi et aux conséquences post-opératoires par rapport à telle ou telle technique chirurgicale réalisée.

- Sur les 21 opérations réalisées concernant les *kystes radiculaires*, 7 phases post-opératoires n'ont pas été renseignées dans nos articles ;
- Sur les 49 concernant *les kystes dentigères*, 14 sont restées sans informations ;

- Sur les 23 patients opérés pour un *kératokystes*, 2 études n'ont pas informé les suites opératoires.
- ⇒ Cela nous permet de constater que dans un tiers des cas quasiment, nous n'avons pas d'informations sur le suivi des patients ayant été atteints d'un kyste radiculaire ou dentigère. Néanmoins, le suivi semble plus constant pour les patients ayant eu un kératokyste, sûrement du fait de son taux de récurrence important connu.

### II.9.1. Durée et temps de suivi

- *Les kystes radiculaires* rapportent une période de suivi des semaines suivant l'opération à plusieurs mois, voire années après. Notons que généralement, les patients sont revus à 1 semaine afin d'effectuer un contrôle post-opératoire à proprement parlé puis que certains intervalles de contrôle reviennent : **1 mois, 3 mois, 6 mois, 8 mois, 1 an et l'année suivante**. A 8 mois, les études rapportent que la majorité des contrôles cliniques et radiographiques sont satisfaisants. Les patients recevaient l'indication de poursuivre dans tous les cas un suivi par un praticien pour les traitements endodontiques des dents qui avaient été conservées avec un matériau provisoire (MTA, hydroxyde de calcium) afin de faire réaliser le traitement et la restauration définitive. Il semblerait que lorsque les contrôles cliniques et radiologiques sont satisfaisants, les études ne rapportent pas d'avantage de suivi en rapport avec la lésion kystique. Nous noterons que cet intervalle de suivi « régulier » n'est rapporté que chez les patients ayant reçu un traitement endodontique. Les patients ayant bénéficié d'une énucléation avec curetage directement semblent avoir été contrôlés moins régulièrement : un contrôle à 2 ans est généralement mentionné et qualifié de « asymptomatique, sans incident ».
- ⇒ *La Société Européenne d'Endodontie (2006) préconise de réaliser des contrôles annuels jusqu'à 4 ans après un traitement endodontique afin de déterminer si le cas est en échec ou non.*
- *Les kystes dentigères* rapportent eux aussi une période de suivi très variable allant de quelques jours pour certains à plusieurs années pour d'autres. **14 études** rapportent un

suivi d'une durée comprise entre 1 et 2 ans. **5 études** rapportent des informations lors d'un contrôle à 6 mois. D'après la littérature, il est recommandé de réaliser une radiographie panoramique de contrôle 6 à 9 mois après l'exérèse pour évaluer la néoformation osseuse et pour s'assurer de l'absence de récurrence, bien que celle-ci soit rare ; comme nous allons le voir ci-dessous. **3 études** rapportent le suivi des patients sur des durées supérieures à 2 ans : une à 3 ans, une à 4 et enfin, une dernière jusqu'à 7 ans de suivi. Les autres études ne parlent pas de temps de suivi.

- **Concernant les kystes kératinisés**, le suivi semble mieux établi pour ces lésions. Nous supposons que celui-ci pourrait être lié à l'important taux de récurrence que ce type de kyste présente. Sur les 21 cas précisant leur durée de suivi, 9 ont bénéficié d'un suivi de minimum 2 ans et ce jusqu'à 8 ans de suivi post opératoire. Les 12 autres cas rapportent un suivi minimum de 3 mois à 1 an ; avec un contrôle régulier pour la majorité à 6 mois. Certaines études rapportent que le suivi est préconisé tous les 6 mois pendant les deux premières années (Bhagawati et al. 2013).

## **II.9.2. Complications post-opératoires**

Toute intervention chirurgicale comporte des risques de complications, même lorsque celle-ci est menée dans des conditions de compétence et de sécurité conformes aux données actuelles de la science et de la réglementation en vigueur. C'est pourquoi il est obligatoire d'informer son patient sur les risques encourus de façon à ce que ce dernier prenne sa décision en connaissance de cause et donne un consentement éclairé.

### **II.9.2.1. Complications infectieuses et sinusiennes**

Les complications infectieuses peuvent être liées à un mauvais geste opératoire, lors d'une ablation kystique incomplète, d'un rinçage insuffisant de la cavité ou d'une plaie dont les sutures ne permettent pas l'étanchéité. Cependant, lors de poussées infectieuses ou lorsque le kyste arrive à un stade d'extériorisation, l'infection peut migrer et provoquer une surinfection locale ou exceptionnellement à distance.



Dans notre cas, les complications infectieuses étaient relevées pré-opératoirement, en lien avec l'évolution kystique intra-sinusienne provoquant fréquemment des sinusites chroniques maxillaires. Ces complications locales se sont toutes vues être résolues suite à l'intervention chirurgicale. En effet, parmi tous les patients renseignés sur les suites opératoires, tous ont reconnu une disparition des symptômes tel l'écoulement et/obstruction nasal, la sensation de pesanteur (accentuée en décubitus), une odeur fétide intra buccale, des maux de tête...

Il en est de même pour les complications à distance engendrées par l'importance en taille de la lésion. Les symptômes oculaires rapportés telles les proptoses, l'épiphora ou encore une vision trouble ont eux aussi complètement disparu suite à l'intervention chirurgicale.

- Aucune complication infectieuse d'ordre local ou à distance n'a donc été engendré par le geste chirurgical réalisé ; au contraire, quelle qu'elle fut, l'opération a fait disparaître complètement tous les symptômes et les complications infectieuses qui étaient initialement engendrés par la lésion kystique et son extension.

### ***II.9.2.2. Complications hémorragiques***

Aucune complication hémorragique suite au geste opératoire ne fut rapporté parmi les 108 cas analysés. Les cas ayant réalisé une technique de marsupialisation – antrotomie endonasale soulignent la réalisation de celles-ci afin d'éviter une hémorragie postopératoire et le développement d'un œdème. Dans tous les cas où une ouverture a été réalisée, une fermeture primaire avec suture étanche fut réalisée afin d'assurer l'hémostase ; avec utilisation d'un fil Vicryl 3.0 résorbable la plupart du temps. Certaines études rapportent un contrôle du saignement par électrocautérisation et utilisation d'un agent hémostatique local tel le *Surgicel* (Al Rawashdeh Fares 2016).

### ***II.9.2.3. Complications et gestion des pertes osseuses***

Suite à une lésion, la cicatrisation du tissu osseux sera recherchée afin de combler la lacune laissée par la lésion. Cette cicatrisation, notamment le temps de cicatrisation et de

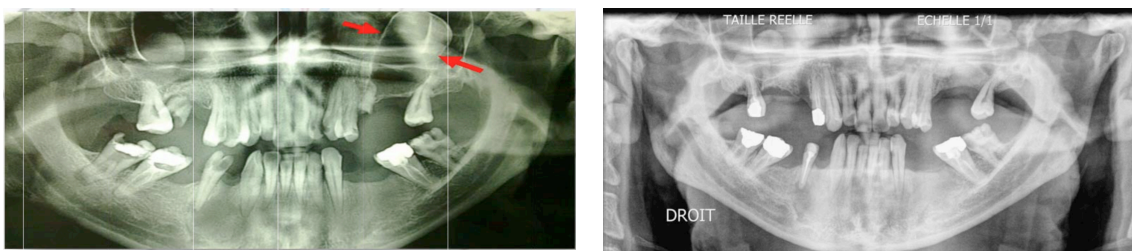
régénération osseuse après traitement varie selon la taille et le type de la lésion ainsi que le potentiel individuel de réparation. En effet, le tissu osseux a la capacité de se régénérer mais il est connu que la régénération osseuse spontanée post-énucléation kystique est lente, entre 1 et 5 ans. Cette régénération va reposer sur la présence d'un caillot sanguin riche en cytokines et facteurs de croissance ainsi que sur les cellules ostéogéniques et les cellules angiogéniques, qui proviennent du périoste et des parois osseuses adjacentes.

**Rappel des étapes de la cicatrisation osseuse :**

**La phase inflammatoire :** un caillot se forme au niveau du tissu osseux dès les premières heures et jusqu'à trois semaines après l'intervention. Sous l'influence de différents médiateurs et notamment des prostaglandines, les cellules inflammatoires (macrophages, monocytes, lymphocytes et polynucléaires) et les fibroblastes infiltrent dès lors le site, ce qui aboutit à la constitution d'un tissu de granulation, au développement d'un tissu vascularisé et à la migration des cellules mésenchymateuses. Les nutriments et l'oxygène nécessaires sont apportés par le réseau vasculaire environnant. Cette phase permet un nettoyage du foyer de la lésion osseuse.

**La phase de réparation :** de la première à la quarante huitième heures après l'intervention, les fibroblastes prolifèrent à partir du périoste et des tissus mous adjacents puis colonisent le foyer de la lésion osseuse de façon centripète ; au-delà des quarante huitième heures et jusqu'à trois semaines après l'intervention, le caillot est à son tour colonisé par les cellules conjonctives. Les fibroblastes élaborent un stroma de soutien pour la mise en place du réseau vasculaire tandis que la synthèse d'une matrice collagénique permet le développement du tissu ostéoïde qui n'est pas, voire peu, calcifié ; c'est la phase du cal conjonctif. Trois semaines après l'intervention et jusqu'à trois mois, le cal conjonctif se calcifie progressivement à partir de la substance ostéoïde et forme ainsi le cal osseux.

**La phase de remodelage osseux :** elle débute dès la troisième semaine post-chirurgicale. Ce phénomène est permis par une transformation de l'os immature en os lamellaire. Le remodelage est un cycle continu d'évènement qui permet, tout au long de la vie, le remplacement de l'os ancien par de l'os nouveau. Cette activité assure d'abord la substitution de l'os primaire par de l'os mature, puis persiste et devient prépondérante. L'activité de remodelage constitue l'essentiel des phénomènes de remaniement chez l'adulte.



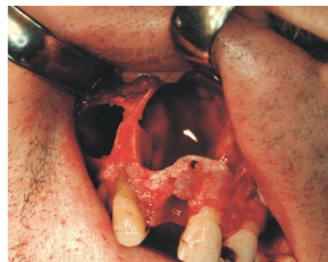**Figure 25. (a) Radiographie panoramique pré-opératoire montrant une lésion kystique péri-apicale inhabituellement grande occupant le sinus maxillaire gauche. (b) Radiographie panoramique 8 mois après la chirurgie suggérant une radiopacité et une néofromation osseuse satisfaisante. (Bouguezzi Adel et al. 2012)**

Selon la nature et l'étendue de la tumeur endo-osseuse, le traitement des kystes des maxillaires peut nécessiter, dans certains cas exceptionnels, une chirurgie reconstructrice.

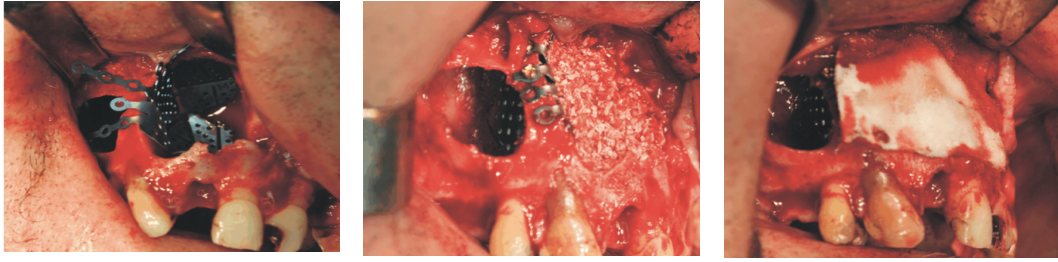Dans la majorité des cas le traitement de choix des lésions kystiques reste l'énucléation. Dans ces situations, le recours à l'utilisation de biomatériaux pour effectuer un comblement osseux est relativement isolé. Cependant, la recherche constante de résultats plus rapides tant sur le plan esthétique que fonctionnel est à l'origine de nombreuses études sur les moyens de régénération et de reconstruction osseuse. L'objectif de ces comblements par produits synthétiques et/ou naturels est l'obtention à la fois d'un processus de cicatrisation plus rapide et de qualité comparable à celle obtenue par un processus physiologique. Il existe d'un côté les greffes osseuses, et de l'autre des moyens adjuvants complémentaires ; l'objectif de leur association est de réunir les qualités essentielles pour une régénération osseuse identique à celle de l'os sain.

- Nos recherches rapportent seulement **3 cas** ayant eu recours à une **greffe osseuse post-opératoire**, réalisée dans le même temps que la chirurgie ; dont 2 pour réparer une lésion kystique radiculaire et 1 dans le cas d'un kyste dentigère. Les 2 cas de kystes radiculaires ont reçu comme matériau de greffe osseuse un mélange de granules osseux humains et de substances alloplastiques : ces biomatériaux vont se résorber de façon incomplète permettant leur remplacement par de l'os vivant et fonctionnel. La réparation osseuse du kyste dentigère s'est effectué grâce à une greffe autogène, provenant de la paroi antérieure du sinus.

Ci-dessous, nous rapportons les images de l'étude de *Rivis et al. (2015)* ayant réalisé une greffe osseuse en raison d'un défaut osseux d'environ 3,5 cm de diamètre réduisant le potentiel ostéogénique dans la région maxillaire antérieure. De même, l'absence d'une partie du cortex vestibulaire réduisait considérablement le support des tissus mous sous-jacent et empêchait une réhabilitation morphologique et fonctionnelle de l'arcade dentaire.



**Figure 26. Aspect intra opératoire de la cavité osseuse après énucléation du kyste radiculaire. Réduction du support des tissus mous.**



**Figure 27. (a) Reconstruction de la paroi médiane du sinus avec le maillage de titane. (b) Augmentation osseuse dans la partie antérieure du maxillaire et cavité vide du sinus maxillaire. (c) La membrane résorbable appliquée sur la greffe osseuse.**

Le matériau de greffe osseuse était un mélange de granules d'os corticaux humains et de substances alloplastiques ( $\beta$ -phosphate tricalcique ( $\beta$ TCP) et hydroxyapatite) à propriétés ostéo-inductives et ostéo-conductives. Dans les grands défauts osseux, l'augmentation osseuse avec des matériaux alloplastiques est justifiée par la création d'un échafaudage initial nécessaire à la néo-ostéogenèse.  $\beta$ TCP est biodégradable, étant remplacé par le tissu osseux lors de la résorption. L'hydroxyapatite nanoparticulaire présente une plus grande solubilité dans l'eau qui la rend complètement résorbable. Pour éviter la dispersion de matériel d'augmentation osseuse dans la cavité sinusale, la paroi du sinus interne a été reconstruite avec un maillage en titane modélisé et fixé correctement avec des vis en titane dans l'os adjacent (Figure 27a). Sur le matériau d'augmentation, nous avons appliqué une membrane résorbable (Figure 27c). Le lambeau muco-périosté a été repositionné et suturé (Riviş et VĂLEANU 2013).

⇒ Différentes études montrent, au cours de la première année de guérison, un taux accru de régénération osseuse des défauts augmentés de greffons osseux en comparaison des défauts sans augmentation, mais après deux ans ou plus il n'y a plus de différences importantes. Nous en concluons donc que de nombreuses méthodes de comblement sont disponibles mais l'attitude privilégiée reste l'abstention. Ce traitement simple offre un coût biologique et économique moindre, faisant de lui le traitement de choix. Selon Yim et Lee, le temps de cicatrisation varie selon la taille de la lésion, un défaut osseux de moins de 30 mm cicatrisera en 12 mois environ alors que les pertes osseuses supérieures à 30 mm peuvent mettre 24 mois pour se régénérer. La régénération spontanée de première intention reste donc la référence, même dans le cas de larges défauts osseux. La taille de la lésion, dans les situations où le défaut osseux est faible (jusqu'à 30 mm), la densité osseuse finale est de 97 % par rapport à l'os sain voisin ;

pour les défauts osseux plus importants (supérieurs à 30mm), la densité osseuse finale est de 84 %.

#### ***II.9.2.4. Gestion de la perte dentaire et projet implantaire***

Dès lors qu'il y a projet d'effraction de la corticale sous sinusienne, les contre-indications formelles empêchant tous projets implantaires sont les suivantes : (MAAREK H. 2008)

- Pathologie sinusienne tumorale ou pseudo-tumorale ;
- Pathologie sinusienne récidivante après méatotomie moyenne ;
- Méatotomie moyenne non fonctionnelle ;

Les contre-indications relatives sont nuancées en fonction du projet implantaire (hauteur prévue du rehaussement, voie d'abord du comblement osseux) et fonction de l'état anatomo-physiologique du sinus :

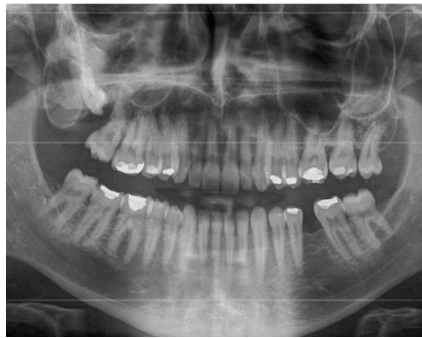- Les kystes volumineux du plancher ;
- Les anomalies osseuses du plancher ;
- Les septas, en fonction de leur nombre et de leur direction, avec le risque de perforation de la membrane ;
- Une hauteur de plancher inférieure à 2 mm (défauts crestaux, voire communication bucco-sinusienne)

#### ***II.9.2.5. Récidives***

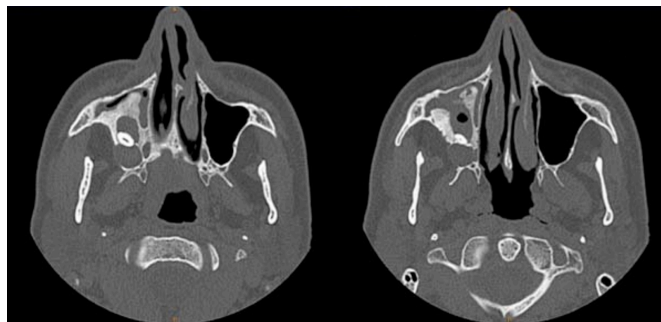
Les récidives après exérèse chirurgicale complète sont rares lors de kystes radiculaires. Les 14 patients suivis après l'énucléation kystique présente une bonne cicatrisation de la lésion péri-apicale, une bonne régénération osseuse et l'absence de récidence dans les 14 cas.

Il en est de même pour les kératokystes qui ne rapportent aucune récurrence dans les 21 cas suivis. Des contrôles cliniques et radiologiques réguliers sont recommandés. Les récurrences surviennent le plus souvent dans les 5 premières années, mais certaines peuvent être observées après plus de 10 ans.

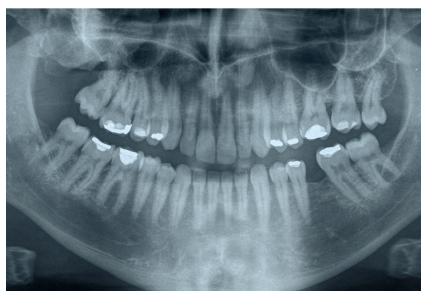
Enfin, sur les 49 patients suivis pour un kyste dentigère, **une seule étude rapporte au bout de 7 mois l'apparition d'une dysplasie fibreuse** (López-Carriches et al. 2016). La dysplasie fibreuse des os est une affection osseuse bénigne congénitale mais non héréditaire, où l'os normal est remplacé par un tissu pseudofibreux renfermant une ostéogenèse immature. Cette anomalie a été constatée lors du suivi par radiographie panoramique à 7 mois : le sinus maxillaire était presque complètement occupé par de l'os. Un nouveau scanner a donc été réalisé afin d'approfondir le diagnostic confirmant l'occupation large et anormale du sinus. En voici les clichés :



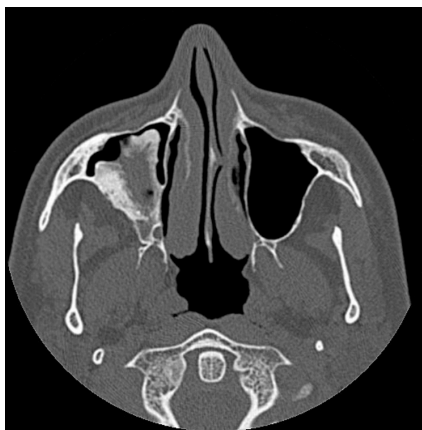**Figure 28. Radiographie panoramique initiale révélant la position ectopique de la 3ème molaire droite, déplacée dans le sinus maxillaire par la pression exercée par la lésion kystique.**



**Figure 29. Scanner initial montrant l'évolution de la lésion kystique dans l'os maxillaire.**



**Figure 30. Radiographie panoramique réalisée 7 mois après l'énucléation chirurgicale. Le sinus maxillaire droit apparaît complètement occupé par de l'os.**



**Figure 31. Scanner réalisé à 7 mois, révélant l'occupation large et anormale du sinus maxillaire par de l'os, laissant supposer une dysplasie fibreuse.**

Ceci a été confirmé par une biopsie réalisée par un chirurgien maxillo-facial et par un examen histopathologique. Un traitement conservateur a été administré avec un examen de suivi régulier. En ce qui concerne la dysplasie fibreuse, la chirurgie est controversée. Si la lésion est stable sans croissance, l'évaluation annuelle doit être suffisante (Lee et al. 2012). Le remodelage doit être effectué pour améliorer la qualité de vie du patient et minimiser les symptômes tels que l'exophtalmie, l'obstruction nasale, etc. Toutefois, le remodelage ne doit pas être effectué avant la phase de croissance et il subsiste un risque de récurrence (25 %) (Béquignon et al. 2013). *Lee et Hwang* traitent la dysplasie fibreuse du sinus maxillaire par décortication à travers la paroi antérieure du sinus maxillaire en enlevant tout le tissu fibreux jusqu'à ce que la cavité sinusale soit dégagée. Selon Lee, la décortication interne de la dysplasie fibreuse est efficace pour minimiser la propagation externe (Lee et Hwang 2011). D'autre part, *Yang et al.* proposent la résection totale ou partielle des lésions et la reconstruction par greffes osseuses. La résection de remodelage peut entraîner des complications (Yang et al. 2012). *Sontakke et al.* ont rapporté deux cas d'oblitération complète du sinus maxillaire à la suite d'une dysplasie fibreuse (Sontakke et al. 2011). Quand elle affecte le sinus maxillaire, elle peut déplacer le plancher orbital et ensuite des fractures peuvent se produire dans les os impliqués. De plus, des cas de compression du nerf trijumeau ont été rapportés (Bowers et al. 2014).

⇒ Hormis cette complication gérée par un traitement conservateur, toutes les autres thérapeutiques chirurgicales, majoritairement conservatrices (en dehors des 6 maxillectomies médiales modifiées réalisées dans les cas de kystes dentigères) ; ont été réalisées avec succès et sans aucune récurrence post-opératoire. Néanmoins le suivi reste très approximatif et nous n'avons pas forcément de recul sur le long terme.

## Conclusion

Les kystes représentent une pathologie fréquente qui touche les maxillaires. La littérature rapporte une origine odontogénique dans 90 % des cas, avec, en termes de fréquence, 3 kystes principaux : les kystes radiculaires, les kystes dentigères et les kératokystes.

Malgré leur classification, ces pathologies présentent des caractéristiques communes telles leur symptomatologie, leur aspect clinique exo et endo-buccal et radiologique, notamment sur les clichés « classiques », réalisés en première intention. Actualisé en 2017, le traitement des kystes odontogènes pourrait sembler vain mais les recherches effectuées jusqu'à nos jours rapportent beaucoup de communications dans des revues de haut niveau à ce sujet. En effet, 108 articles rapportant des cas de kystes étendus au sinus maxillaire ont pu être répertoriés et analysés. La proximité des apex dentaires, notamment au niveau des dents postérieurs, avec les sinus maxillaires explique le développement de ces lésions à ce niveau et ce, bien plus rapidement quand ceux-ci sont confinés à la partie osseuse. Les sinus étant des cavités creuses, une fois la barrière passée, le kyste croît considérablement et rapidement, au point d'envahir la structure sinusienne et d'atteindre les parties anatomiques adjacentes. C'est à ce moment de développement bien avancé en général que le patient ressent les premiers symptômes et consulte un praticien.

Face aux lésions kystiques endo-maxillaires étendues au sinus, le chirurgien-dentiste a un rôle non seulement de dépistage, mais une obligation diagnostique. Une anamnèse précise et guidée, complétée par un examen clinique exo et endo-buccal détaillé et comparatif (tant par l'inspection que la palpation) permettra d'étayer le diagnostic. Des premiers examens radiologiques de routine sont alors réalisés, confirmant l'importance et la localisation de la lésion, mais rarement suffisants, amenant le praticien à prescrire des examens complémentaires indispensables. L'examen tomодensitométrique se révèle être le plus approprié tant pour les informations dimensionnelles de la lésion qu'il fournira mais aussi constater de l'état du méat moyen afin pour compléter le diagnostic et ainsi guider le geste chirurgical à entreprendre. Toutefois, le diagnostic positif de kystes ne peut être posé qu'après analyse de la lésion par un examen anatomopathologique ; réalisé secondairement la plupart du temps ; une fois exérèse complète de la pièce opératoire. Les examens pré-opératoires



visant à biopsier une partie de la lésion rapportent trop fréquemment une incertitude de diagnostic par la taille trop petite du prélèvement, un risque de dispersion des cellules kystiques et donc un taux de récurrence important.

Après une étude rigoureuse des caractères cliniques et radiographiques, un diagnostic de présomption est posé, guidant l'attitude thérapeutique du, voire des praticiens. En effet, selon la taille de la tumeur kystique, de ce diagnostic de présomption mais aussi de la difficulté chirurgicale qu'il soupçonne, le praticien peut être amené à adresser le patient vers un praticien spécialisé en chirurgie maxillo-faciale et/ou oto-rhino-laryngologie car de nombreux omnipraticiens ne sont pas équipés pour ces interventions. De plus, il est démontré que l'anesthésie générale est souvent préférée pour réaliser les interventions. Une approche multidisciplinaire permettra de réaliser une prise en charge adéquate et optimale des patients atteints par ce type de lésion.

Le traitement des grands kystes des maxillaires à extension intra-sinusienne est exclusivement chirurgical. Il vise à évacuer le kyste, rétablir la fonction sinusienne et supprimer les causes locales, source de récurrence. La chirurgie conservatrice est le seul traitement adéquat en ce qui concerne les grands kystes des maxillaires. En effet, face à ces lésions bénignes, nous privilégierons des techniques visant à conserver au maximum les structures anatomiques et leur fonction. La thérapeutique conventionnelle veut une énucléation kystique d'emblée complète ; incluant également l'exérèse de la muqueuse sinusienne ; or nous avons pu constater plusieurs alternatives intéressantes, permettant d'assurer la bénignité des lésions et donc d'éviter un geste excessif.

Dans le cas de lésions inflammatoires, le traitement radical associé aux techniques de marsupialisation ou d'irrigation peut être envisagé en première intention pour réduire la taille de la lésion kystique et préserver si possible les dents atteintes (ayant un intérêt esthético-fonctionnel) ; cela permettant ainsi de réaliser une énucléation minimale de la lésion restante avec avulsion de l'unique dent concernée dans la plupart des cas.

Néanmoins, les techniques de marsupialisation intra-buccale fréquemment rapportées auparavant, quel que soit le type de lésion kystique, semblent tendre à disparaître ces dernières années aux vues de la nécessité de coopération du patient qu'elles requièrent et du taux de récurrences qu'elles engendrent. Elles ne conservent que quelques indications ; dans le

cas de lésions kystiques très volumineuses, atteignant et mettant en « péril » des structures anatomiques nobles telle l'orbite, une structure nerveuse et ce afin de diminuer la lésion et de pouvoir réaliser l'énucléation chirurgicale sans risquer de léser ces structures. Ajoutons également que part la communication intra-buccale que la marsupialisation « classique » réalise, elle présente un inconfort certain pour le patient et présente un risque potentiel de contamination par la cavité buccale. C'est pourquoi il est préférable de nous tourner vers une technique de marsupialisation endo-nasale, qui reste néanmoins peu utilisée dans nos cas mais qui s'avère être un traitement de choix face à nos lésions ; on retrouve cette technique fréquemment utilisée lors de mucocèle. Moins invasive, avec un risque de morbidité réduit et visant à détourner les capacités de nettoyage de la membrane sinusienne, elle permet de rétablir également les fonctions muco-ciliaires des sinus maxillaires et respiratoires de la cavité nasale. En effet, le caractère fonctionnel de ces interventions est séduisant : cette marsupialisation endo-nasale consiste en une large méatotomie moyenne avec ouverture du kyste, dont la muqueuse est réintégrée dans la filière respiratoire ; le calibrage permanent représenté par la méatotomie moyenne évitant le recours à une méatotomie inférieure de drainage associée. De même, elle permet d'initier le traitement en attendant la confirmation du diagnostic de certitude et donc de minimiser le geste thérapeutique pour ces lésions fréquemment bénignes. Enfin, elle peut également compléter une exérèse « simplifiée » du kyste par l'ouverture chirurgicale délibérée de la membrane sinusienne pour l'impliquer dans la détersion finale de la lésion.

La littérature rapporte néanmoins dans le cas de nos lésions kystiques des techniques plus ancestrales et « sûres » telle une énucléation méticuleuse par curetage, réalisée par procédure « Caldwell-Luc » le plus souvent, combinée à une méatotomie moyenne, dans le but de rétablir la fonction des sinus maxillaires et faciliter leur drainage. Nous savons pourtant qu'une mauvaise exécution de cette intervention, avec persistance d'îlots muqueux dans un sinus mal aéré par insuffisance de contre-ouverture nasale était à l'origine de récives. De même, cette technique laisse une cicatrice importante. Ces techniques vont donc continuer de faire débat et tendre à laisser place à la chirurgie endoscopique ; elles conserveront néanmoins des indications particulières.

L'apport de l'endoscopie et les avancées en chirurgie endoscopique viennent donc remplacer cette technique ancestrale, de référence, afin de réaliser des interventions dans de meilleures conditions, avec une visualisation optimale de la lésion à réséquer, permettant ainsi une énucléation précise de la lésion en préservant les structures anatomiques adjacentes et

surtout de réaliser des chirurgies dites fonctionnelles. Elle nécessite néanmoins une maîtrise de ce procédé et une connaissance anatomique parfaite de la cavité nasale, des sinus maxillaires, et des défauts qu'ils peuvent présenter.

Une autre innovation intéressante à souligner est l'apport de la piézochirurgie pour l'énucléation kystique permettant de sectionner des tissus durs tout en préservant au maximum les tissus mous et en limitant le saignement. Seulement 2 cas nous ont été rapportés mais les qualités de cette technique opératoire contribuent à augmenter le taux de réussite et sont à développer.

La résection osseuse, quant à elle n'est jugée nécessaire que pour des lésions potentiellement agressives. Il en est de même pour l'utilisation de techniques physiques ou chimiques qui ne s'avèrent intéressantes qu'en cas de suspicion de lésion agressives ou à caractères récidivant, comme c'est le cas des kératokystes, mais ces moyens adjuvants sont utilisés sans réelle validation clinique.

Une fois la lésion kystique énucléée et malgré une énucléation chirurgicale minimale et conservatrice réalisée, une lacune osseuse est forcément constatée. Certaines études rapportent dans le même temps opératoire la réalisation d'une greffe osseuse mais celle-ci n'est pas préconisée. Il convient de laisser libre la cavité permettant ainsi d'obtenir une cicatrisation et régénération osseuse spontanée. Une fois celle-ci obtenue et après évaluation de différents critères cliniques et radiologiques, la possibilité d'une greffe osseuse pourra être envisagée en vue d'une réhabilitation prothétique par implantologie par la suite.

Par ailleurs, les patients ayant présenté un kyste odontogène maxillaire à extension intra-sinusienne doivent faire l'objet d'un contrôle clinique et radiologique particulier. Il est capital que le suivi post-opératoire soit réalisé par le chirurgien-dentiste ayant pratiqué l'intervention chirurgicale. En effet, pendant la phase de cicatrisation, des poussées inflammatoires et infectieuses peuvent être décrites et considérées à tort comme des récurrences entraînant donc une réintervention aberrante. Ces complications post-opératoires sont néanmoins quasiment jamais rapportées et palliées par drainage (antrotomie inférieure) et antibiothérapie post opératoire. Un suivi convenable tant clinique que radiologique devrait durer au minimum 2 ans ; 5 ans étant la durée convenable pour éliminer tout risque de récurrence.

Pour conclure, le diagnostic des grands kystes des maxillaires dépend d'une communication entre les différents acteurs de la prise en charge de ces pathologies : médecins, oto-rhino-laryngologistes, stomatologues, chirurgiens maxillo-faciaux et odontologistes. La confrontation multidisciplinaire est indispensable à la pose d'un diagnostic (confirmé ou infirmé par l'analyse anatomopathologique) et à la mise en place d'une thérapeutique chirurgicale adaptée, conservatrice, et de plus en plus tournée vers la chirurgie minimaliste et endoscopique. Pour cela, la technique de marsupialisation endo-nasale reste la plus originale, séduisante et innovante permettant à la fois le respect de la membrane sinusienne, d'en détourner ses capacités de nettoyage, d'assurer le diagnostic et donc la certitude de la bénignité définitive de la lésion qui ne peut permettre un geste délabrant et excessif comme ceux pratiquer encore majoritairement.

## **Bibliographie :**

- Abdollahifakhim S, Mousaviagdas M. Ectopic Molar with Maxillary Sinus Drainage Obstruction and Oroantral Fistula. *Iran J Otorhinolaryngol.* juin 2013;25(72):187- 92.
- Akyol UK, Salman IA. A case of an extensive dentigerous cyst in the maxillary sinus leading to epiphora and nasal obstruction. *J Emerg Med.* déc 2012;43(6):1004- 7.
- Al Rawashdeh Fares. Massive radicular cyst in the maxillary sinus, case report - 2016. *Eur J Biomed Pharm Sci.* 2016;3(3):90- 4.
- Al-Belasy FA. Inferior meatal antrostomy: is it necessary after radical sinus surgery through the Caldwell-Luc approach? *J Oral Maxillofac Surg Off J Am Assoc Oral Maxillofac Surg.* mai 2004;62(5):559- 62.
- Amin ZA, Amran M, Khairudin A, Hefferren JJ. Removal of extensive maxillary dentigerous cyst via a Caldwell-Luc procedure. *Arch Orofac Sci.* 2008;3(2):48-51.
- Asnani S, Mahindra U, Rudagi BM, Kini Y, Kharkar VR. Dentigerous cyst with an impacted third molar obliterating complete maxillary sinus. *Indian J Dent Res Off Publ Indian Soc Dent Res.* déc 2012;23(6):833- 5.
- Avitia S, Hamilton JS, Osborne RF. Dentigerous cyst presenting as orbital proptosis. *Ear Nose Throat J.* janv 2007;86(1):23- 4.
- Bachani L, Lingappa A. Odontogenic Keratocyst associated with impacted maxillary 3rd molar and involving the maxillary antrum: a rarity. *Int J Maxillofac Imaging.* 2016;77- 81.
- Bahadure RN, Khubchandani M, Thosar NR, Singh RK. Radicular cyst of primary tooth associated with maxillary sinus. *BMJ Case Rep [Internet].* 5 juill 2013 [cité 2 janv 2017];2013. Disponible sur: <http://www.ncbi.nlm.nih.gov/pmc/articles/PMC3736242/>
- Barry JY, Le CH, Baumann J, Skinker L, Chiu AG, Chang EH. Endoscopic resection of maxillary sinus keratocystic odontogenic tumors: Endoscopic Resection of Maxillary Sinus KCOTs. *The Laryngoscope.* oct 2016;126(10):2216- 9.
- Bassou D, Darbi A, Elkharras A, Elhaddad A, Boumdin H, Amil T, et al. Kystes radiculodentaires, une cause rare de sinus maxillaire opaque. [Httpwwwem-Premiumcomdatarevues0003438X01240006318](http://www.em-premium.com/data/revues/0003438X01240006318) [Internet]. 27 mars 2008 [cité 18 nov 2016]; Disponible sur: <http://www.em-premium.com.rproxy.sc.univ-paris-diderot.fr/article/131117/resultatrecherche/5>
- Béquignon E, Cardinne C, Lachiver X, Wagner I, Chabolle F, Baujat B. Craniofacial fibrous dysplasia surgery: a functional approach. *Eur Ann Otorhinolaryngol Head Neck Dis.* sept 2013;130(4):215- 20.
- Bertrand B, Rombaux P, Eloy P, Reyckler H. Sinusitis of dental origin. *Acta Otorhinolaryngol Belg.* 1997;51(4):315- 22.
- BERTRAND J. CH, GUILBERT F., BOUMENDIEL S et al. Tumeurs bénignes et résections mandibulaires. 1985. (*Rev Stomatol Chir maxillofac*).
- Bhagawati BT, Gupta M, Narang G, Bhagawati S. Keratocystic Odontogenic Tumor with an Ectopic Tooth in Maxilla. *Case Rep Dent.* 11 déc 2013;2013:e232096.
- Bhattacharjee A, Chakraborty A, Rathor A, Talukdar B. Large Dentigerous Cyst associated with Supernumerary Canine with Unilateral Nasal Obstruction: An Unusual Case. *Patil S, éditeur. World J Dent.* 2015;6:104- 7.

- Biočanin V, Brajković D, Stevanović M, Tatić Z, Andrić M, Brković B. Decompression as an effective primary approach to large radicular cyst in the maxillary sinus--A case report. *Vojnosanit Pregl.* juill 2015;72(7):634- 8.
- Blanas N, Freund B, Schwartz M, Furst IM. Systematic review of the treatment and prognosis of the odontogenic keratocyst. *Oral Surg Oral Med Oral Pathol Oral Radiol Endod.* nov 2000;90(5):553- 8.
- Bodner L, Tovi F, Bar-Ziv J. Teeth in the maxillary sinus--imaging and management. *J Laryngol Otol.* sept 1997;111(9):820- 4.
- Bonfils P, DEVARS DU MAINE M, Malinvaud D, Laccourreye O. Imagerie des troubles de l'odorat. *Lett Oto-Rhino-Laryngol Chir Cervico-Faciale.* 2010;(321):5-10.
- Bouguezzi Adel, Souid Kawtar, Boudegga Souha, Boughzala Abdellatif. Extensive periapical cyst in the maxillary sinus - a case report. *Int Dent J Stud Res Case Rep.* mai 2012;1(1).
- Bowers CA, Taussky P, Couldwell WT. Surgical treatment of craniofacial fibrous dysplasia in adults. *Neurosurg Rev.* janv 2014;37(1):47- 53.
- Buyukkurt MC, Omezli MM, Miloglu O. Dentigerous cyst associated with an ectopic tooth in the maxillary sinus: a report of 3 cases and review of the literature. *Oral Surg Oral Med Oral Pathol Oral Radiol Endod.* janv 2010;109(1):67- 71.
- Cakur B, Miloglu O, Yolcu U, Göregen M, Gürsan N. Keratocystic odontogenic tumor invading the right maxillary sinus: a case report. *J Oral Sci.* sept 2008;50(3):345- 9.
- Calışkan MK. Prognosis of large cyst-like periapical lesions following nonsurgical root canal treatment: a clinical review. *Int Endod J.* juin 2004;37(6):408- 16.
- Catunda IS, Catunda RB, Vasconcelos BC do E, Oliveira HFL de. Decompression Device for Cavitary Bone Lesions Using Luer Syringe. *J Oral Maxillofac Surg.* 1 avr 2013;71(4):723- 5.
- Cavezian R, Pasquet G, Bel G, Baller C. Imagerie dento-maxillaire. Approche radio-clinique. 3ème édition. Paris: Elsevier Masson; 2006. (Collection d'imagerie médicale, diagnostic).
- Chaine A, Pitak-Arnop P, Dhanuthai K, Bertrand J-C, Bertolus C. An asymptomatic radiolucent lesion of the maxilla. Clear cell odontogenic carcinoma. *Oral Surg Oral Med Oral Pathol Oral Radiol Endod.* avr 2009;107(4):452- 7.
- Charan KJNS, Madhavi C, Rao GH. A case of dentigerous cyst in maxillary sinus presenting as proptosis. *J Dr NTR Univ Health Sci.* 7 janv 2012;1(3):201.
- Chauhan DS, Guruprasad Y. Unusual case of keratocystic odontogenic tumor of the maxillary sinus. *Univers Res J Dent.* 5 janv 2012;2(2):79.
- Chkoura A, Wady EW, Taleb B. Massive Radicular Cyst Involving the Maxillary Sinus: A Case Report. *Int J Oral Maxillofac Pathol.* 2013;4(1):68-71.
- Cho J-Y, Nam K-Y. Expansile dentigerous cyst invading the entire maxillary sinus: a case report. *J Korean Assoc Oral Maxillofac Surg.* 2012;38(4):245.
- Ciulli E, Rocci M, Bollero R, Pandolfi C, Ottria L, Mampieri G, et al. Maxillary cyst: description of a clinical case. *ORAL Implantol.* avr 2009;2(2):28- 33.
- Costa Carvalho Silva G, Carvalho Silva E, Santiago Gomez R, Couto Vieira T. Odontogenic keratocyst in the maxillary sinus: Report of two cases. *Oral Oncol Extra.* juill 2006;42(6):231- 4.
- Dağistan S, Cakur B, Göregen M. A dentigerous cyst containing an ectopic canine tooth below the floor of the maxillary sinus: a case report. *J Oral Sci.* sept 2007;49(3):249- 52.

- Delaire J, Billet J, Lumineau JP, Schmidt J. [Conservative surgical treatment for large maxillary cysts. Some comments on technique (author's transl)]. *Rev Stomatol Chir Maxillofac.* 1980;81(1):3- 9.
- Delilbasi C, Sencimen M, Okcu KM. A large mass in the maxilla: clinical features and differential diagnosis. *J Can Dent Assoc.* 2009;75:272-3.
- Demirtas N, Kazancioglu HO, Ezirganli S. Ectopic tooth in the maxillary sinus diagnosed with an ophthalmic complication. *J Craniofac Surg.* juill 2014;25(4):e351-352.
- Di Pasquale P, Shermetaro C. Endoscopic removal of a dentigerous cyst producing unilateral maxillary sinus opacification on computed tomography. *Ear Nose Throat J.* nov 2006;85(11):747- 8.
- Duhan R., Tandon S., Vasudeva S., Sharma M. Dentigerous Cyst in Maxillary Sinus Region: A Case Report and Outline of Clinical Management for Paediatric Dentists. *IOSR J Dent Med Sci.* Aout 2015;14(8 Ver. VII):84- 8.
- Dwivedi N, Raj V, Chandra S, Agarwal A. Maxillary ameloblastoma extending into the maxillary sinus. *Eur J Gen Dent.* 5 janv 2013;2(2):182.
- Eggers G, Klein J, Blank J, Hassfeld S. Piezosurgery: an ultrasound device for cutting bone and its use and limitations in maxillofacial surgery. *Br J Oral Maxillofac Surg.* oct 2004;42(5):451- 3.
- Friedrich RE, Scheuer HA, Zustin J. Adenomatoid Odontogenic Tumor (AOT) of Maxillary Sinus: Case Report with Respect to Immunohistochemical Findings. *In Vivo.* 1 janv 2009;23(1):111- 6.
- Friedrich RE, Zustin J. Ameloblastoma of the maxillary sinus 11 years after extirpation of extensive dentigerous cysts and dystopic wisdom tooth. *Vivo Athens Greece.* août 2010;24(4):567- 70.
- Gallego Romero D, Torres Lagares D, García Calderón M, Romero Ruiz MM, Infante Cossio P, Gutiérrez Pérez JL. Differential diagnosis and therapeutic approach to periapical cysts in daily dental practice. *Med Oral Organo Of Soc Espanola Med Oral Acad Iberoam Patol Med Bucal.* févr 2002;7(1):54-58-52.
- Girish G., Mahesh Kumar R., Umashankar DN., Rashi Sharma, Veeresh M, Ambika Bhandari. Dentigerous Cyst in maxillary sinus: a rare occurrence. *Int J Oral Maxillofac Pathol.* 2011;20- 3.
- Goh YH. Ectopic eruption of maxillary molar tooth--an unusual cause of recurrent sinusitis. *Singapore Med J.* févr 2001;42(2):80- 1.
- Gosau M, Draenert FG, Müller S, Frerich B, Bürgers R, Reichert TE, et al. Two modifications in the treatment of keratocystic odontogenic tumors (KCOT) and the use of Carnoy's solution (CS)--a retrospective study lasting between 2 and 10 years. *Clin Oral Investig.* févr 2010;14(1):27- 34.
- Goyal R, Kumar A, Saxena D, Biswas R. Maxillary sinus swelling in a child: clinical dilemma. *Case Rep.* 28 oct 2010;2010(oct27 1):bcr1220092557-bcr1220092557.
- Gupta A, Rai B, Nair MA, Bhut MK. Keratocystic odontogenic tumor with impacted maxillary third molar involving the right maxillary antrum: an unusual case report. *Indian J Dent Res Off Publ Indian Soc Dent Res.* févr 2011;22(1):157- 60.
- Gurel K, Sanal S, Gurel S, Kalfaoglu M, Boran C. Two maxillary lesions containing bony/calcified shells. *Dento Maxillo Facial Radiol.* juill 2009;38(5):296- 300.

- Guruprasad Y, Chauhan DS, Kura U. Infected Dentigerous Cyst of Maxillary Sinus Arising from an Ectopic Third Molar. *J Clin Imaging Sci.* 3 janv 2013;3(2):7.
- HISATOMI M. et al. Imaging of nasopalatine duct cysts. 2001. (*European Journal Radiol*; vol. 39).
- HORCH H-H. Kystes de la sphère bucco-maxillo-faciale. *Chirurgie buccale.* Paris: Masson; 1996.
- Johnson NR, Batstone MD, Savage NW. Management and recurrence of keratocystic odontogenic tumor: a systematic review. *Oral Surg Oral Med Oral Pathol Oral Radiol.* oct 2013;116(4):e271-276.
- Kara Mİ, Yanik S, Altan A, Öznalçın O, Ay S. LARGE DENTIGEROUS CYST IN THE MAXILLARY SINUS LEADING TO DIPLOPIA AND NASAL OBSTRUCTION: CASE REPORT. *J Istanbul Univ Fac Dent.* 29 avr 2015;49(2):46.
- Karthik Shamanna, Vidya B. Thimmaiah, Soumya R. Shetty. Dentigerous cyst of maxillary sinus : a clinical study. *J Evid Based Med Health Care.* sept 2014;1(7):467- 72.
- Kasat VO, Karjodkar FR, Laddha RS. Dentigerous cyst associated with an ectopic third molar in the maxillary sinus: A case report and review of literature. *Contemp Clin Dent.* juill 2012;3(3):373- 6.
- KASHYAP S.K, KUMAR Ashwini, BHAN chandra, SELVARAJ Siva. Dentigerous Cyst with Unerupted Teeth in Bilateral Maxilla with Oro Antral Fistula with DM Type I: A Case Report and Review of Literature. *Int J Contemp Med Res.* avr 2016;3(4).
- Kaushik R, Pushpanshu K, Punyani SR, Raj V. Giant keratocystic odontogenic tumor: a challenging diagnosis. *Autopsy Case Rep.* sept 2016;6(3):41- 6.
- Kim DH, Kim J-M, Chae SW, Hwang SJ, Lee SH, Lee H-M. Endoscopic removal of an intranasal ectopic tooth. *Int J Pediatr Otorhinolaryngol.* janv 2003;67(1):79- 81.
- Kiresur. *Clinical Cancer Investigation Journal* [Internet]. [cité 11 mars 2017]. Disponible sur: <http://www.cci-j-online.org/article.asp?issn=2278-0513;year=2016;volume=5;issue=1;spage=92;epage=94;aulast=Kiresur>
- Kleihues P, Cavenee WK, International Agency for Research on Cancer, éditeurs. *Pathology and genetics of tumours of the nervous system.* Lyon: IARC Press; 2000. (World Health Organization classification of tumours).
- Knv S, Lahiri B, Mohanty R, Jain N. A Dentigerous Cyst containing an ectopic canine tooth in maxillary sinus roof : a case report. *ResearchGate.* 1 sept 2013;5th(3):22- 5.
- Konen E, Faibel M, Kleinbaum Y, Wolf M, Lusky A, Hoffman C, et al. The value of the occipitomeatal (Waters') view in diagnosis of sinusitis: a comparative study with computed tomography. *Clin Radiol.* nov 2000;55(11):856- 60.
- Kose E, Canger E, Sisman Y, Yildirim Canakci F, Cubukcu G, Akgun H. Giant radicular cyst with bilateral maxillary sinus involvement. *Aout* 2014;2:52-5.
- Kramer IR. AMELOBLASTOMA : A CLINICOPATHOLOGICAL APPRAISAL. *Br J Oral Surg.* juill 1963;1:13- 28.
- Krishnamurthy K, Balaji RS, Devadiga S, Prasad RGR. Adenomatoid odontogenic tumor in the maxillary antrum: A rare case entity. *J Pharm Bioallied Sci.* juill 2014;6(Suppl 1):S196-199.
- Kumar A, Saraswat S, Sharma S. Ameloblastoma Presenting as a Sinonasal Tumor: A Rare Entity. *Int J.* 2014;1(2):28.



- Kunihiro T, Kawana H, Kodaka R, Oba T. Keratocystic odontogenic tumor invading the maxillary sinus: a case report of collaborative surgery between an oral surgeon and an otorhinolaryngologist. *J UOEH*. 1 déc 2014;36(4):251- 6.
- Kwon HI, Lim WB, Kim JS, Ko YJ, Kim IA, Yoon SJ, et al. Odontogenic Keratocyst Associated with an Ectopic Tooth in the Maxillary Sinus - A Report of Two Cases and a Review of the Literature -. *Korean J Pathol*. 2011;45(Suppl 1):S5.
- Lacarbonara M, Marzo G, Lacarbonara V, Monaco A, Capogreco M. Presentation of a keratocystic odontogenic tumor with agenesis: a case report. *J Med Case Reports*. 9 avr 2014;8:126.
- Lautrou A. Anatomie dentaire. Paris: Masson; 1998.
- Lee JS, FitzGibbon EJ, Chen YR, Kim HJ, Lustig LR, Akintoye SO, et al. Clinical guidelines for the management of craniofacial fibrous dysplasia. *Orphanet J Rare Dis*. 24 mai 2012;7 Suppl 1:S2.
- Lee YH, Hwang K. Decortication of fibrous dysplasia of the maxillary sinus. *J Craniofac Surg*. janv 2011;22(1):139- 41.
- Litvin M, Caprice D, Infranco L. Dentigerous cyst of the maxilla with impacted tooth displaced into orbital rim and floor. *Ear Nose Throat J*. mars 2008;87(3):160- 2.
- López-Carriches C, López-Carriches I, Bryan RB-P. Odontogenic Sinusitis Caused by an Inflammation of a Dentigerous Cyst and Subsequent Finding of a Fibrous Dysplasia. A Case Report. *Open Dent J*. 30 nov 2016;10:647- 55.
- MAAREK H. Expertise ORL préimplantaire. Vol. 14. Paris; 2008.
- Mahadesh J, Kokila LB, Laxmidevi BL. Odontogenic keratocyst of maxilla involving the sinus-OKC to be a cyst or a tumour. *J Dent Sci Res*. 2010;1:83-90.
- Mallela KK, Jhajharia K, Rai R, Dhokar AA, Hemant S, Runwal SK, et al. Keratocystic Odontogenic Tumor Associated with an Ectopic Tooth in the Maxillary Sinus: A Rare Entity. déc 2014 [cité 11 févr 2017];13(4). Disponible sur: <http://www.oralhealth.ro/volumes/2014/volume-4/Paper740.pdf>
- Marcotullio D, Iannella G, Zelli M, Marinelli C, Magliulo G. Rare and massive odontogenic parakeratotic cyst treated by endoscopic sinus surgery: a case report. *J Med Case Reports*. 5 sept 2014;8:293.
- Martin SA. Conventional endodontic therapy of upper central incisor combined with cyst decompression: a case report. *J Endod*. juin 2007;33(6):753- 7.
- Martin-Duverneuil N. Imagerie tumorale maxillo-faciale. /data/revues/02210363/v89i10/S0221036308760244/ [Internet]. 4 juin 2009 [cité 20 avr 2017]; Disponible sur: <http://www.em-consulte.com/en/article/216983>
- Martinez H., Davarpanah M., Szmukler-Moncler S. Manuel d'implantologie clinique: Kystes des maxillaire et implants endo-osseux. CdP. 2008. (JPIO).
- MARX R.E, STERN D. Oran and maxillofacial pathology: a rational for diagnosis and treatment. Quintessence Pub Co. Inc; 2003.
- MEIER Thomas. Pathologies sinusiennes et imagerie tridimensionnelle [Imagerie]. [Lyon]: Lyon; 2014.
- Mendes RA, Carvalho JFC, van der Waal I. Characterization and management of the keratocystic odontogenic tumor in relation to its histopathological and biological features. *Oral Oncol*. avr 2010;46(4):219- 25.

- Mengji AK, Yaga US, Besta R, Doshetty RS, others. Keratocystic odontogenic tumor involving the maxillary antrum with displacement of the third molar: A rare case report. *J Indian Acad Oral Med Radiol.* 2014;26(3):335.
- Micozkadioglu SD, Erkan AN. Endoscopic removal of a maxillary dentigerous cyst. *B-ENT.* 2007;3(4):213- 6.
- Mohan S, Kankariya H, Harjani B, Sharma H. Ectopic third molar in the maxillary sinus. *Natl J Maxillofac Surg.* 7 janv 2011;2(2):222.
- N. Ech-Cherif El Kettani, O. Alouat, N. El Yousfi, MR. El Hassani, N. Chakir, M. Jiddane. Kystes radiculodentaires à développement intra-sinusal maxillaire. *EM-Consulte.* févr 2011;51(1):13- 6.
- N S M, Krishnamoorthy B, J K S, Bhai P. Diagnostic CBCT in Dentigerous Cyst with Ectopic Third Molar in the Maxillary Sinus-A Case Report. *J Clin Diagn Res JCDR.* juin 2014;8(6):ZD07-09.
- Nair PN, Sjögren U, Schumacher E, Sundqvist G. Radicular cyst affecting a root-filled human tooth: a long-term post-treatment follow-up. *Int Endod J.* juill 1993;26(4):225- 33.
- Neves FS, Ramírez-Sotelo LR, Oliveira ML de, Roque-Torres G, Souza T de C, Freitas DQ de. Intra-sinusal third molar: Case report. *Stomatos.* déc 2011;17(33):78- 82.
- Ngamdu YB, Kodiya AM, Sandabe MB, Garandawa HL, Isa A. Dentigerous Cyst Associated with Ectopic Supernumerary Canine in the Maxillary Sinus. 2012 [cité 8 janv 2017]; Disponible sur: <http://www.casereports.in/printerfriendly.aspx?id=133>
- Nilesh K, Dadhich AS, Chandrappa PR. UNUSUALLY LARGE RADICULAR CYSTS OF MAXILLA: STEPS IN DIAGNOSIS & REVIEW OF MANAGEMENT. *J Bio Innov [Internet].* 2015 [cité 3 janv 2017]; Disponible sur: [http://www.academia.edu/download/37179389/16.\\_Unusually\\_large\\_radicular\\_cyst\\_of\\_maxilla.pdf](http://www.academia.edu/download/37179389/16._Unusually_large_radicular_cyst_of_maxilla.pdf)
- Nomura K, Arakawa K, Fujishima F, Yamazaki Y, Ozawa D, Nomura Y, et al. Minimally Invasive Treatment for Hard Palate-Involving Maxillary Keratocystic Odontogenic Tumor. *Tohoku J Exp Med.* 2015;237(4):267- 72.
- Ochsenius G, Escobar E, Godoy L, Peñafiel C. Odontogenic cysts: analysis of 2,944 cases in Chile. *Med Oral Patol Oral Cirugia Bucal.* 1 mars 2007;12(2):E85-91.
- Ohki M. Transnasal marsupialization using endoscopic sinus surgery for treatment of keratocystic odontogenic tumor in maxillary sinus. *Case Rep Otolaryngol.* 2012;2012:281402.
- Onotai LO, da Lilly-Tariah OB. Dentigerous cyst associated with ectopic tooth at the roof of maxillary sinus. *Int J Med Med Sci.* 2013;3:407-10.
- Owosho AA, Prasad JL, Hughes MA, Bilodeau EA, Potluri A. Mixed radiopaque and radiolucent lesion of the maxillary sinus: a radiographic challenge. *Gen Dent.* oct 2015;63(5):74- 7.
- Passi D, Sharma S, Dutta SR, Srivastava D. Adenomatoid Odontogenic Tumor of Maxillary Sinus-A Diagnostic Dilemma: Case Report and Brief Literature Review. *Glob J Oral Sci.* 2015;1:34-38.
- PECHEUR A, DE CLERCQ D, REYCHLER H. La tumeur odontogénique adénomatoïde. *Rev Stomat Chir Maxillofac.* 1992;341- 4.
- Pekiner FN, Borahan O, Ugurlu F, Horasan S, Sener BC, Olgaç V. Clinical and radiological features of a large radicular cyst involving the entire maxillary sinus. *MUSBED.* 2012;2(1):31-36.

- Pereira CCS, Gealh WC, Meorin-Nogueira L, Garcia-Júnior IR, Okamoto R. Piezosurgery applied to implant dentistry: clinical and biological aspects. *J Oral Implantol.* juill 2014;40 Spec No:401- 8.
- PERRIN JP, MERCIER JM, SCHMIDT J. Très grands kératokystes mandibulaires : mise au point. 2002. (*Rev Stomatol Chir maxillofac*).
- Pitak-Arnnop P, Chaine A, Dhanuthai K, Bertrand JC, Bertolus C. Unicystic ameloblastoma of the maxillary sinus: Pitfalls of diagnosis and management. *Hippokratia.* 2010a;14(3):217- 20.
- Pitak-Arnnop P, Chaine A, Oprean N, Dhanuthai K, Bertrand J-C, Bertolus C. Management of odontogenic keratocysts of the jaws: a ten-year experience with 120 consecutive lesions. *J Cranio-Maxillo-fac Surg Off Publ Eur Assoc Cranio-Maxillo-fac Surg.* juill 2010b;38(5):358- 64.
- POLO A. Contribution à l'étude des grands kystes maxillaire et mandibulaire: diagnostics et thérapeutiques. [Nancy]: Nancy; 2002.
- Prabhu SP, Padwa BL, Robson CD, Rahbar R. Dentigerous cyst associated with a displaced tooth in the maxillary sinus: an unusual cause of recurrent sinusitis in an adolescent. *Pediatr Radiol.* oct 2009;39(10):1102- 4.
- Pracy JPM, Williams HOL, MONTGOMERY PQ. Nasal teeth. *J Laryngol Otol.*
- Punjabi SK, Ahmed S, Khawaja N, Haider SM. Dentigerous Cyst Associated with an Ectopic Maxillary Third Molar in Maxillary Sinus: A Case Report. *J LIAQUAT Univ Med Health Sci.* 2015;14(2):90-92.
- Quadri A, Keerthi R, Khan TA. Unusual Aggressive Large Radicular Cyst Invading Maxillary Sinus: A Case Report. 2016 [cité 3 févr 2017]; Disponible sur: [http://www.ijss-sn.com/uploads/2/0/1/5/20153321/ijss\\_oct\\_cr02\\_-\\_2016.pdf](http://www.ijss-sn.com/uploads/2/0/1/5/20153321/ijss_oct_cr02_-_2016.pdf)
- Rabelo GD, Henriques JCG, Macedo JH, Cardoso CJ, Cardoso SV, Loyola AM. Non-syndromic Keratocystic Odontogenic Tumor Involving the Maxillary Sinus: Case Report. *Int Arch Otorhinolaryngol.* 2010;14(3):364- 7.
- Ramachandra P, Maligi P, Raghuvver H. A cumulative analysis of odontogenic cysts from major dental institutions of Bangalore city: A study of 252 cases. *J Oral Maxillofac Pathol JOMFP.* janv 2011;15(1):1- 5.
- Ramakrishna A, Lambade P. Dentigerous cyst associated with ectopic canine and a supernumerary tooth: a rare occurrence. *J Surg Tech Case Rep.* juill 2013;5(2):85- 8.
- Ramanojam S, Halli R, Hebbale M, Bhardwaj S. Ectopic tooth in maxillary sinus: Case series. *Ann Maxillofac Surg.* 2013;3(1):89- 92.
- Raval RD, Nyklesh V, Patel HM, Naik PS, Patel PP. Management of Infected Radicular Cyst in Maxillary Anterior Region: A Case Report. *Int J Adv Health Sci [Internet].* mars 2015 [cité 27 déc 2016];1(11). Disponible sur: [http://www.ijahs.net/uploads/2/6/7/7/26772457/02\\_ijahs\\_1\\_11\\_\\_01\\_cr.pdf](http://www.ijahs.net/uploads/2/6/7/7/26772457/02_ijahs_1_11__01_cr.pdf)
- Ray B, Bandyopadhyay SN, Das D, Adhikary B. A rare cause of nasolacrimal duct obstruction: dentigerous cyst in the maxillary sinus. *Indian J Ophthalmol.* déc 2009;57(6):465- 7.
- REDMAN, RS. Respiratory epithelium in an apical periodontal cyst of the mandible. 1989. (*Oral Surg Oral Med Oral Pathol*; vol. 67).
- Rickert D, Vissink A, Slater JJRH, Meijer HJA, Raghoobar GM. Comparison between conventional and piezoelectric surgical tools for maxillary sinus floor elevation. A randomized controlled clinical trial. *Clin Implant Dent Relat Res.* avr 2013;15(2):297- 302.

- Riviş M, VĂLEANU AN. Giant maxillary cyst with intrasinus evolution. *Rom J Morphol Embryol.* 2013;54(3):889–92.
- Rullo R, Addabbo F, Papaccio G, D’Aquino R, Festa VM. Piezoelectric device vs. conventional rotative instruments in impacted third molar surgery: relationships between surgical difficulty and postoperative pain with histological evaluations. *J Cranio-Maxillo-fac Surg Off Publ Eur Assoc Cranio-Maxillo-fac Surg.* mars 2013;41(2):e33-38.
- Sagit M, Guler S, Tasdemir A, Akf Somdas M. Large radicular cyst in the maxillary sinus. *J Craniofac Surg.* nov 2011;22(6):e64-65.
- Saleem T, Khalid U, Hameed A, Ghaffar S. Supernumerary, ectopic tooth in the maxillary antrum presenting with recurrent haemoptysis. *Head Face Med.* 2010;6:26.
- Sales MA, Cavalcanti MG. Complex odontoma associated with dentigerous cyst in maxillary sinus: case report and computed tomography features. *Dento Maxillo Facial Radiol.* janv 2009;38(1):48- 52.
- Sandhu SV, Narang RS, Jawanda M, Rai S. Adenomatoid odontogenic tumor associated with dentigerous cyst of the maxillary antrum: A rare entity. *J Oral Maxillofac Pathol JOMFP.* janv 2010;14(1):24- 8.
- SAUVEUR G., FERKADJI L., GILBERT E., MESBAH M. *Kystes des maxillaires.* EMC Stomatologie. Paris: Elsevier; 2006.
- Sekiya K, Ishida M, Sekiya K, Suemitsu M, Hara Y, Kaneda T. A Case of Impacted Tooth in the Maxillary Sinus: CT Findings . *Int J Oral-Med Sci.* 2015;13(3):128- 30.
- Sharif FNJ, Oliver R, Sweet C, Sharif MO. Interventions for the treatment of keratocystic odontogenic tumours. *Cochrane Database Syst Rev.* 5 nov 2015;(11):CD008464.
- Shekhar V, Shashikala K. Cone Beam Computed Tomography Evaluation of the Diagnosis, Treatment Planning, and Long-Term Followup of Large Periapical Lesions Treated by Endodontic Surgery: Two Case Reports. *Case Rep Dent.* 22 mai 2013;2013:e564392.
- Simiyu BN, Butt F, Dimba EA, Wagaiyu EG, Awange DO, Guthua SW, et al. Keratocystic odontogenic tumours of the jaws and associated pathologies: a 10-year clinicopathologic audit in a referral teaching hospital in Kenya. *J Cranio-Maxillo-fac Surg Off Publ Eur Assoc Cranio-Maxillo-fac Surg.* avr 2013;41(3):230- 4.
- Sogur. Cone beam computed tomography findings of ectopic tooth in the maxillary sinus associated with dentigerous cyst: A report of two cases and review of the literature. 2015 [cité 8 janv 2017]; Disponible sur: <http://www.joomr.org/article.asp?issn=2321-3841;year=2015;volume=3;issue=2;spage=70;epage=75;aulast=Sogur>
- Sontakke SA, Karjodkar FR, Umarji HR. Computed tomographic features of fibrous dysplasia of maxillofacial region. *Imaging Sci Dent.* mars 2011;41(1):23- 8.
- de Souza L-B, Gordón-Núñez M-A, Nonaka C-F-W, de Medeiros M-C, Torres T-F, Emiliano G-B-G. Odontogenic cysts: demographic profile in a Brazilian population over a 38-year period. *Med Oral Patol Oral Cirurgia Bucal.* 1 juill 2010;15(4):e583-590.
- Srinivasa Prasad T, Sujatha G, Niazi TM, Rajesh P. Dentigerous cyst associated with an ectopic third molar in the maxillary sinus: a rare entity. *Indian J Dent Res Off Publ Indian Soc Dent Res.* sept 2007;18(3):141- 3.
- Suresh R, Janardhanan M, Joseph AP, Vinodkumar RB, Peter S. A Rare Case of Dentigerous Cyst in a One Year Old Child: The Earliest Known Reported Occurrence. *Head Neck Pathol.* 8 janv 2011;5(2):171- 4.

- Taylor AM, Camacho MEI, Franco MAD, Tejero MAT. Quistes odontogénicos. Análisis de 856 casos. *Med Oral*. 2002;7(2):89-96.
- Thakur G, Nair PP, Thomas S, Ahuja R, Kothari R. Dentigerous cyst associated with ectopic maxillary third molar in maxillary antrum. *BMJ Case Rep* [Internet]. 12 mai 2011 [cité 8 janv 2017];2011. Disponible sur: <http://www.ncbi.nlm.nih.gov/pmc/articles/PMC3094783/>
- Thakur JS, Mohindroo NK, Sharma DR, Minhas RS, Thakur A. Ectopic canine associated with a dentigerous cyst in the maxilla. *Ear Nose Throat J*. juin 2011;pE25-E27.
- Torres-Lagares D, Segura-Egea JJ, Rodríguez-Caballero A, Llamas-Carreras JM, Gutiérrez-Pérez JL. Treatment of a large maxillary cyst with marsupialization, decompression, surgical endodontic therapy and enucleation. *J Can Dent Assoc*. 2011;77:b87.
- Tournas AS, Tewfik MA, Chauvin PJ, Manoukian JJ. Multiple unilateral maxillary dentigerous cysts in a non-syndromic patient: A case report and review of the literature. *Int J Pediatr Otorhinolaryngol Extra*. juin 2006;1(2):100- 6.
- Toux GL, Ales R-P, Mounier C. Approche chirurgicale des kératokystes odontogènes : à propos de deux cas cliniques. *Médecine Buccale Chir Buccale*. 2001;7(1):33- 41.
- Veera SD, Padanad G. Dentigerous cyst with recurrent maxillary sinusitis: a case report with literature review. *Int J Appl Dent Sci*. 2015;1(4):16-19.
- Vencio EF, Mota A, De Melo Pinho C, Dias Filho AA. Odontogenic keratocyst in maxillary sinus with invasive behaviour. - PubMed - NCBI. *J Oral Pathol Med*. avr 2006;249- 51.
- Vercellotti T. Technological characteristics and clinical indications of piezoelectric bone surgery. *Minerva Stomatol*. mai 2004;53(5):207- 14.
- Wang C-J, Huang P-H, Wang Y-L, Shyng Y-C, Kao W-B. Dentigerous cyst over maxillary sinus: A case report and literature review. *Taiwan J Oral Maxillofac Surg*. 2009;20:116-124.
- Yang SJ, Choi JW, Chung YS, Ahn KM, Hong JP, Lee TJ, et al. Midfacial degloving approach for resectioning and reconstruction of extensive maxillary fibrous dysplasia. *J Craniofac Surg*. nov 2012;23(6):1658- 61.

## Table des illustrations

### Figures

Figure 1. Proximité des racines dentaires avec le sinus maxillaire (Lautrou A. 1998) .....	4
Figure 2. Arbre décisionnel avant un geste en rapport avec des sinus maxillaires (MEIER Thomas 2014)...	4
Figure 3. Asymétrie faciale et gonflement étendu envahissant le sinus maxillaire droit lié à un kyste dentigère (Kara et al. 2015).....	33
Figure 4. Asymétrie faciale et gonflement étendu envahissant le sinus maxillaire droit lié à un kyste radulaire (Chkoura et al. 2013) .....	33
Figure 5. Vue extra-orale montrant un gonflement facial dans la région du sinus maxillaire droit lié à un kératokyste (Kaushik et al. 2016) .....	33
Figure 6. Radiographie panoramique révélant une lésion radulaire inhabituellement importante, envahissant le sinus maxillaire gauche. (Bouguezzi Adel et al. 2012).....	39
Figure 7. Radiographie panoramique montrant la 28 impactée. L'oblitération du sinus maxillaire gauche peut être bien appréciée. La troisième molaire touchée a été déplacée vers le bord infraorbitaire par l'énorme lésion dentigère. (N S et al. 2014).....	39
Figure 8. Panoramique montrant la 3ème molaire droite impactée avec la lésion kystique responsable (kératokyste). (Gupta et al. 2011) .....	39
Figure 9. La panoramique révèle une lésion kystique impliquant le sinus maxillaire avec une incisive latérale retenue et une canine impactée vers la région du toit du sinus. (Passi et al. 2015).....	39
Figure 10. La panoramique a révélé une image radioclaire uniloculaire (améloblastome) s'étendant de la région 24 à 27 avec résorption des racines. (Dwivedi et al. 2013) .....	39
Figure 11. Radiographie occlusale montrant une grande radioclarité sur la face antérieure du palais (Pekiner et al. 2012).....	40
Figure 12. Incidence de Blondeau montrant une image radioclaire, uniloculaire, entourant la canine surnuméraire dans le sinus maxillaire gauche (Ramakrishna et Lambade 2013).....	41
Figure 13. (a) Plan transversal et (b) plan coronal. Les flèches nous indiquent la lésion kystique envahissant le sinus maxillaire gauche. (Torres-Lagares et al. 2011) .....	44
Figure 14. CBCT (a) Coupe axiale montrant l'énorme lésion qui a provoqué le déplacement de la 3 <sup>ème</sup> molaire maxillaire vers la surface/paroi latérale de la cavité nasale. (b) Coupe coronale montrant la position exacte de la dent et de la lésion. (c) Coupe sagittale montrant la résorption du processus alvéolaire aboutissant à une communication avec la cavité buccale. (N S et al. 2014).....	46
Figure 15. TDM révélant que la lésion implique la couronne de la 3 <sup>ème</sup> molaire maxillaire dans le sinus droit. (Cakur et al. 2008).....	46
Figure 16. Seringue avec liquide blanc cassé aspiré lors d'une biopsie pré-opératoire (Gupta et al. 2011) .....	49
Figure 17. Coupe histologique d'une lésion radulaire montrant en haut à gauche les fentes de cristaux de cholestérol (flèches rouges), l'épithélium prolifératif (flèches noires) et la zone d'inflammation (flèches bleues) - (hématoxyline et éosine). (Bouguezzi Adel et al. 2012).....	51
Figure 18. (a) Coupe histologique d'un kyste dentigère. En périphérie, ce kyste est bordé par un épithélium pavimenteux non kératinisé mince, composé de 2 à 3 assises cellulaires. La paroi kystique est constituée d'un stroma conjonctif lâche. (b) Coupe histologique montrant le revêtement épithélial pavimenteux non kératinisé d'un kyste dentigère (coloration H & E, grossissement x10). (N S et al. 2014) .....	52
Figure 19. (a) Revêtement de kératokyste odontogénique typique avec un épithélium pavimenteux stratifié parakeratinisé ondulé et un arrangement en palissade des cellules basales. Notez le changement brusque de la doublure kystique (hématoxyline et éosine). (b) Grossissement élevé des points de connexion des 2 épithéliums. (Vencio EF et al. 2006) .....	53
Figure 20. Radiographie panoramique présentant une grande lésion péri-apicale autour de l'incisive centrale maxillaire gauche. ....	63

Figure 21. Tomodensitométrie maxillaire : (a) Plan transversal et (b) plan coronal. La flèche dans chaque balayage pointe vers la lésion kystique. ....	63
Figure 22. (a) Cavité créée permettant la biopsie et le drainage de la lésion ; (b) Image clinique après insertion du drain en latex dans la cavité ; (c) Radiographie panoramique après décompression de la lésion. ....	64
Figure 23. (a) Enucléation kystique et résection apicale des dents 21, 22 et 23 ; (b) Radiographie péri-apicale après traitement endodontique chirurgical. ....	64
Figure 24. (a) Image clinique 1 semaine après opération ; (b) Radiographie panoramique 8 mois après opération ; (c) Image clinique 8 mois après opération. ....	64
Figure 25. (a) Radiographie panoramique pré-opératoire montrant une lésion kystique péri-apicale inhabituellement grande occupant le sinus maxillaire gauche. (b) Radiographie panoramique 8 mois après la chirurgie suggérant une radiopacité et une néofromation osseuse satisfaisante. (Bouguezzi Adel et al. 2012). ....	78
Figure 26. Aspect intra opératoire de la cavité osseuse après énucléation du kyste radiculaire. Réduction du support des tissus mous. ....	79
Figure 27. (a) Reconstruction de la paroi médiane du sinus avec le maillage de titane. (b) Augmentation osseuse dans la partie antérieure du maxillaire et cavité vide du sinus maxillaire. (c) La membrane résorbable appliquée sur la greffe osseuse. ....	80
Figure 28. Radiographie panoramique initiale révélant la position ectopique de la 3ème molaire droite, déplacée dans le sinus maxillaire par la pression exercée par la lésion kystique. ....	82
Figure 29. Scanner initial montrant l'évolution de la lésion kystique dans l'os maxillaire. ....	82
Figure 30. Radiographie panoramique réalisée 7 mois après l'énucléation chirurgicale. Le sinus maxillaire droit apparaît complètement occupé par de l'os. ....	82
Figure 31. Scanner réalisé à 7 mois, révélant l'occupation large et anormale du sinus maxillaire par de l'os, laissant supposer une dysplasie fibreuse. ....	83

## Tableaux

Tableau 1. Synthèse des kystes radiculaires recensés de 2006 à nos jours. ....	11
Tableau 2. Synthèse des kystes dentigères recensés de 2006 à nos jours. ....	15
Tableau 3. Synthèse des kératekystes recensés de 2006 à nos jours. ....	17
Tableau 4. Synthèse des tumeurs recensés de 2006 à nos jours. ....	18
Tableau 5. Distribution des kystes rencontrés selon leur localisation. ....	20
Tableau 6. Fréquence des kystes odontogéniques selon l'âge et le sexe d'après nos recherches. ....	22
Tableau 7. Fréquence des motifs de consultation et symptômes selon les lésions kystiques. ....	24
Tableau 8. Fréquence des examens radiologiques les plus fréquemment rencontrés lors de kystes radiculaires développés dans le sinus maxillaire. ....	35
Tableau 9. Fréquence des examens radiologiques les plus fréquemment rencontrés lors de kystes dentigères développés dans le sinus maxillaire. ....	36
Tableau 10. Fréquence des examens radiologiques les plus fréquemment rencontrés lors de kératekystes développés dans le sinus maxillaire. ....	36
Tableau 11. Fréquence des techniques anesthésiques employées en pré et per opératoire. ....	55
Tableau 12. Fréquence des thérapeutiques utilisées dans le cas de kystes radiculaires à extension intra-sinusienne. ....	59
Tableau 13. Fréquence des thérapeutiques utilisées dans le cas des kystes dentigères à extension intra-sinusienne. ....	67
Tableau 14. Fréquence des thérapeutiques utilisées dans le cas des kératekystes à extension intra-sinusienne. ....	70
Tableau 15. Comparaison des indications des différentes techniques opératoires (Toux et al. 2001). ....	71

**Les opinions émises dans les dissertations présentées doivent être considérées comme propres à leurs auteurs, sans aucune approbation ni improbation de la Faculté de Chirurgie dentaire**



---

**DAVID Sarah. Thérapeutiques des kystes odontogènes maxillaires à extension intra-sinusienne. 2017. 100 p. : ill., tabl. Réf. Biblio. : 89-97**

**Sous la direction de : M. le Docteur *Bruno COURRIER***

**Th : Chir Dent. : Paris 7 : 2017**

---

**RESUME :**

Les kystes odontogènes inflammatoires et de développement constituent le principal diagnostic des lacunes maxillaires (de l'ordre de 90 %). Le diagnostic positif repose sur trois critères : cliniques, radiologiques et anatomopathologique.

Les relations anatomiques entre les dents et les sinus maxillaires sont marquées par deux particularités :

- Une épaisseur minime du plancher du sinus maxillaire ;
- Une faible distance entre les apex des racines des prémolaires et des molaires supérieures et le plancher du sinus maxillaire.

Cette proximité anatomique expose à plusieurs risques tels la propagation naturelle d'une infection dentaire au sinus maxillaire et le développement d'une lésion kystique dans les sinus maxillaires.

L'objectif principal de notre travail a été d'évaluer, au travers d'une revue de littérature de 2006 à nos jours regroupant 108 patients, les différentes techniques chirurgicales des lésions kystiques à extension intra-sinusienne, afin de mettre en évidence des critères chirurgicaux, et de s'intéresser au traitement de la perte osseuse engendrée par l'importance de ces lésions et/ou par la thérapeutique chirurgicale.

---

**TITRE en anglais :** Therapeutics of intra-sinusal maxillary odontogenic cysts

---

**DISCIPLINE :** Chirurgie orale

---

**MOTS-CLES Français :** Kystes odontogènes, kystes maxillaires, sinus maxillaire, chirurgie endoscopique, pathologies sinusiennes, chirurgie des sinus

---

**MOTS-CLES Anglais :** Odontogenic cysts, maxillary cysts, maxillary sinus, endoscopic surgery, sinus disease, sinus surgery

---