



HAL
open science

Arthrodèses lombaires antérieures L5-S1 isolées : facteurs de risque de faillite mécanique et de survenue d'une pseudarthrodèse lombo-sacrée

Antoine Jaeger

► **To cite this version:**

Antoine Jaeger. Arthrodèses lombaires antérieures L5-S1 isolées : facteurs de risque de faillite mécanique et de survenue d'une pseudarthrodèse lombo-sacrée. Médecine humaine et pathologie. 2018. dumas-02059367

HAL Id: dumas-02059367

<https://dumas.ccsd.cnrs.fr/dumas-02059367v1>

Submitted on 6 Mar 2019

HAL is a multi-disciplinary open access archive for the deposit and dissemination of scientific research documents, whether they are published or not. The documents may come from teaching and research institutions in France or abroad, or from public or private research centers.

L'archive ouverte pluridisciplinaire **HAL**, est destinée au dépôt et à la diffusion de documents scientifiques de niveau recherche, publiés ou non, émanant des établissements d'enseignement et de recherche français ou étrangers, des laboratoires publics ou privés.

AVERTISSEMENT

Cette thèse d'exercice est le fruit d'un travail approuvé par le jury de soutenance et réalisé dans le but d'obtenir le diplôme d'Etat de docteur en médecine. Ce document est mis à disposition de l'ensemble de la communauté universitaire élargie.

Il est soumis à la propriété intellectuelle de l'auteur. Ceci implique une obligation de citation et de référencement lors de l'utilisation de ce document.

D'autre part, toute contrefaçon, plagiat, reproduction illicite encourt toute poursuite pénale.

Code de la Propriété Intellectuelle. Articles L 122.4

Code de la Propriété Intellectuelle. Articles L 335.2-L 335.10

UNIVERSITÉ PARIS DESCARTES
Faculté de Médecine PARIS DESCARTES

Année 2018

N° 191

THÈSE
POUR LE DIPLÔME D'ÉTAT
DE
DOCTEUR EN MÉDECINE

Arthrodèses lombaires antérieures L5-S1 isolées : facteurs
de risque de faillite mécanique et de survenue
d'une pseudarthrodèse lombo-sacrée

Présentée et soutenue publiquement
le 3 octobre 2018

Par

Antoine JAEGER

Né le 4 novembre 1990 à Paris (75)

Dirigée par M. Le Docteur Arnaud Dubory, MCU

Jury :

M. Le Professeur Charles-Henri Flouzat-Lachaniette, PU-PHPrésident

M. Le Professeur Philippe Hernigou, PU-PH

M. Le Docteur François Roubineau, PH

M. Le Docteur Pascal Guillon, PH

I. Remerciements	4
II. Liste des abréviations	7
III. INTRODUCTION	8
A. Généralités – Epidémiologie	8
B. Anatomie chirurgicale de la jonction lombo-sacrée	11
C. Indications des arthrodèses de la charnière lombo-sacrée	15
1. Discopathie dégénérative	15
2. Clinique et histoire naturelle.....	15
3. Spondylolisthésis par lyse isthmique	22
4. Les contraintes en présence dans le SPL	26
D. Les techniques d’arthrodèses instrumentées de la jonction lombo-sacrée	28
1. Abord antérieur	28
a) Historique de la technique.....	28
b) Description de la technique actuelle antérieure rétropéritonéale	32
c) Avantages et inconvénients.....	38
d) Association avec une instrumentation postérieure	42
2. Abord postérieur	43
a) Description des techniques (APL, arthrodèses combinées et arthrodèses mini-invasives)....	43
b) Avantages et inconvénients	49
E. Hypothèse de travail	51
F. Objectifs de l’étude	52
IV. MATERIELS ET METHODES	53
A. Critères d’inclusion et d’exclusion	53
B. Technique chirurgicale	53
C. Données cliniques	54
D. Analyse radiologique	56
E. Analyses statistiques	63
V. RESULTATS	64
A. Caractéristiques de la cohorte, données pré et peropératoires	64
B. Données postopératoires	68
C. Facteurs de risque de faillite mécanique et/ou de pseudarthrodèse	69
VI. DISCUSSION	70
A. Différences mécaniques entre DDD et SPL par lyse isthmique	70
B. Association avec une instrumentation postérieure percutanée	73
C. Limites de l’étude	74
D. Modèle d’un patient idéal pour une ALIF L5-S1 isolée	74
VII. CONCLUSION	75
VIII. Résumé (Français)	76
IX. Résumé (Anglais)	77
X. BIBLIOGRAPHIE	80

« L'amour est, comme la médecine, seulement l'art d'aider la Nature »

Les Liaisons dangereuses – Pierre-Ambroise Choderlos de Laclos

I. Remerciements

A Monsieur le Professeur Charles-Henri FLOUZAT-LACHANIETTE

Merci de l'honneur que vous me faites en présidant ce jury de thèse. Je tiens à vous remercier pour m'avoir fait confiance sur ce travail. Merci pour l'enseignement et l'ensemble de vos conseils donnés avec tant de justesse, d'efficacité et de rapidité et de m'avoir appris à autant aimer la chirurgie du rachis tout en restant humble. Soyez assuré de mon profond respect.

A Monsieur le Docteur Arnaud DUBORY,

Pour avoir dirigé ce travail, pour ton investissement sans faille dans les explications de la mécanique du rachis, pour ton héritage de la passion de l'équilibre sagittal et enfin pour ta disponibilité. Je tiens également à te remercier pour l'enseignement et la rigueur au quotidien dont tu fais preuve. Je tiens à t'assurer de mon profond respect.

A Monsieur le Professeur Philippe HERNIGOU,

Pour l'honneur que vous me faites en acceptant de juger ce travail. Je tiens également à vous remercier pour votre enseignement et vos conseils durant les semestres passés à vos côtés. Soyez assuré de mon profond respect.

A Monsieur le Docteur François ROUBINEAU,

Pour ton enseignement tant sur la chirurgie du rachis que sur la chirurgie prothétique notamment de la hanche avec l'objectif de récuser la fameuse phrase : « *grande incision, grand chirurgien* ». Merci pour l'apprentissage dans la bonne humeur au quotidien. Je tiens à t'assurer de mon profond respect et te transmets mes sincères remerciements.

A Monsieur le Docteur Pascal GUILLON,

Merci d'avoir accepté d'être membre de ce jury. Merci pour votre disponibilité, votre enseignement d'une efficacité redoutable sur l'arthroplastie, votre gentillesse, vos 50 ans inoubliables entouré de votre famille et amis, vos invitations aux parties endiablées de squash. Soyez assuré de mes profonds respects et amitiés.

A mes parents, médecins, pour m'avoir transmis leur passion, pour leur soutien et leur accompagnement dans la vie de tous les jours. Merci de m'avoir fait voyager et de m'avoir ouvert l'esprit. Merci pour tout ce que vous faites pour moi et pour l'amour que vous m'apportez chaque jour. J'espère un jour vous rendre aussi fiers et heureux que je le suis de vous avoir.

A mes 2 frères Arthur et Alexandre, merci pour votre soutien vertigineux dans les vagues.

A mon grand-père Raymond, interniste, qui m'a transmis la passion de la médecine et de l'importance du diagnostic afin de soigner les personnes en détresse dans les meilleures conditions.

A ma grand-mère Annie chez qui je déjeunais sans faute tous les mercredis depuis ma plus tendre enfance et qui s'intéressait et me questionnait sur mes études. Cela m'a donné un rythme et a grandement contribué à ma réussite.

A mon grand-père Georges qui racontait les soins médicaux prodigués à des ethnies de l'autre bout du monde.

A ma grand-mère Jacqueline qui m'a appris à me relever quoi qu'il advienne et qui me récitait une prière avant que je m'endorme quand j'étais petit.

A tout le reste de ma famille, pour m'avoir soutenu et encouragé dès les premiers jours de mes études.

A mes amis et notamment Arthur et Lucas, mes compères, qui ont toujours cru en moi et m'ont soutenu dès la première année tout en acceptant de forcément un peu moins me voir...

A mes co-internes, pour l'ensemble des moments passés au bloc opératoire, en salle de garde et ailleurs et plus particulièrement à :

Victoria TEISSIER, pour ta rigueur et tes connaissances partagées en membre inférieur.

Laura MARIE-HARDY et Nadir LAGHMOUCHE, pour votre passion du rachis et la transmission de celle-ci.

Pierre BOUTROUX, pour ta gentillesse et ton altruisme.

Romain CHEVALLIER, pour ton soutien sans faille.

Marie PROTAIS, pour tous ces moments partagés sur la plus belle île du monde.

Pierre LABOUDIE et Victor HOUSSET, pour votre folie contrôlée.

Gilles GUERIN, pour ton organisation hors du commun.

Kahn THUONG, pour ta solidarité et ta bonne humeur permanentes au Val d'or.

A mes maîtres d'internat :

Monsieur le Professeur BEGUE

Monsieur le Professeur GUIGUI

Monsieur le Docteur GUILLON

Monsieur le Professeur FLOUZAT-LACHANIETTE

Monsieur le Docteur FLEURE

Monsieur le Professeur VIALLE

Monsieur le Professeur JANCOVICI

Aux Chefs de Cliniques-Assistants et aux Praticiens Hospitaliers, pour leur enseignement et compagnonnage au quotidien :

Philippe COTTIN, Pierre DIVINE, Christine TEMPELAERE, Nasser MEBTOUCHE, Stéphane LEVANTE, Benjamin BOUYER, Baptiste MAGRINO, Thibaut LENOIR, Damien DELGRANDE, Jérôme SADAKA, Jérôme PIERRARD, Ahmed BENZAKOUR, Redoine ZAHI, David SABBAAH, Philippe CHARLES, François ROUBINEAU, Sébastien ZILBER, Louis RATTE, Damien POTAGE, Jacques PARIAT, Guillaume MIROUSE, Maxime HUYS, Guillaume RIGOULOT, Nicolas BOCAHUT, Mohamed ZOGHLAMI, Hatem ABBASSI, Taieb RABOUDI, Olivier PIDET, Thierry DAVID, Karim DJENADI, Caroline BOURGES, Xavier GHISLANDI, Jihane ROUISSI, Manon BACHY, Franck FITOUSSI, Reda KABBAJ, Pierre MARY, Antoine SOLDAINI, Serge ZAKINE, Philippe KLEINMAN, Bertrand GRAND.

A l'ensemble des équipes de Chirurgie Orthopédique et Traumatologique des hôpitaux Antoine Béclère, HEGP, Montfermeil, Henri Mondor, de Papeete, Trousseau et de la clinique du Val d'Or avec qui j'ai eu plaisir à travailler pendant mes semestres d'interne.

Merci à toutes les personnes que j'ai pu rencontrer pendant mes études et qui m'ont permis de progresser chaque jour.

II. Liste des abréviations

AINS : Anti Inflammatoire Non Stéroïdien

ALIF : Anterior Lumbar Interbody Fusion (arthrodèse lombaire antérieure inter-somatique)

AF : Annulus Fibrosus

APL : Arthrodèse Postéro-Latérale

BCP : Biphasic Calcium Phosphate : Céramique de phosphate de calcium biphasique

BMP : Bone Morphogenetic Protein : Protéines morphogéniques osseuses

C7PL : C7 Plumb Line : Verticale passant par le milieu du corps vertébral de C7

DDD : Degenerative Disc Disease (discopathie dégénérative)

EMC : Encyclopédie Médico Chirurgicale

IMC : Indice de Masse Corporelle : poids (kilogrammes) / taille au carré (mètres carré)

IP : Incidence Pelvienne

LLIF : Lateral Lumbar Interbody Fusion (arthrodèse latérale inter-somatique lombaire)

IRM : Imagerie par Résonance Magnétique

NP : Nucleus Pulposus

PACS : Picture Archiving and Communication System (logiciel d'imagerie médicale)

PEEK : Poly-Ether-Ether-Kétone

PLIF : Posterior Lumbar Interbody Fusion (arthrodèse postérieure lombaire inter-somatique)

PS : Pente Sacrée

SPL : Spondylolisthesis

SSA : Spino Sacral Angle : Angle sacro-spinal

TLIF : Trans Foraminal Interbody Fusion (arthrodèse inter-somatique par voie transforaminale)

Ti-PEEK : cage en PEEK avec un revêtement en titane

VP : Version Pelvienne

XLIF : eXtreme Lateral Interbody Fusion (arthrodèse extrême latérale inter-somatique)

III. INTRODUCTION

A. Généralités – Epidémiologie

L'arthrodèse lombo-sacrée est une chirurgie de fusion osseuse ayant deux indications principales chez un patient lombalgique avec ou sans radiculalgie avec une imagerie concordante : la discopathie dégénérative ou le spondylolisthésis L5-S1.¹ Dans ces cas, en dehors d'un déficit neurologique ou d'un syndrome de la queue de cheval, l'indication chirurgicale se pose uniquement après un traitement médico-rééducatif pluridisciplinaire optimal devenant insuffisant. Il associe : le maintien des activités sans repos strict au lit, l'absence de port de charges lourdes, le port d'un soutien lombaire pour la douleur, de la physiothérapie (balnéothérapie, kinésithérapie motrice avec renforcement des muscles de la charnière lombo-sacrée et étirement des ischio-jambiers), des antalgiques (aucune place pour les corticoïdes), des infiltrations, du sport, une perte de poids et du soutien psychologique.² Concernant les infiltrations, elles sont radio-guidées et réalisées avec des corticoïdes pour les épidurales, articulaires, intra-discales ou isthmiques. Pour les infiltrations foraminales, elles sont réalisées avec des AINS (ALTIM) pour éviter l'embolisation vasculaire du produit et le risque de paraplégie.³

La lombalgie chronique est un problème de santé publique tant du point de vue de son poids économique que de ses conséquences psychosociales. Sur la période de 2009 à 2012, en France, cela représente 6 millions de consultations. Le coût financier médical direct est évalué à 1,4 milliard d'Euros et représente 1,6 % des dépenses de santé. C'est la première cause d'invalidité chez les moins de 45 ans, la première cause d'arrêt de travail et la première cause de maladies d'origine professionnelle.⁴ En France, en 1991-1992, le Haut Comité de la santé Publique a estimé que 52 visites sur 1000 de médecins généralistes concernaient la pathologie rachidienne, parmi lesquels 36 concernaient la pathologie discale.⁵ La prévalence de la lombalgie chronique a été estimée en France à 7,9% (Intervalle de confiance à 95% : 7,2 - 8,5) pour les hommes et à 7,5% (Intervalle de confiance à 95% : 7 - 8,1) pour les femmes en 2004 lors d'une enquête réalisée par l'Institut National de la Statistique et d'Études Économiques (INSEE) à partir de questionnaires. La prévalence

augmente avec l'âge.⁶ Environ 5% des patients lombalgiques chroniques résistent aux traitements non chirurgicaux.⁷

Selon Wiltse, 5% de la population des 5-6 ans ont un SPL par lyse isthmique puis 5,5% de la population adulte. Chez ces patients, 10% deviendront symptomatiques.⁸

En cas d'arthrodèse, il existe un risque de difficulté de consolidation non négligeable car la charnière lombo-sacrée est une zone de contraintes extrêmes avec des forces de cisaillement et de compression sur un disque L5-S1 transmettant tout le poids du rachis sur le bassin et se situant dans une zone lombaire responsable de plus de 50% de la lordose lombaire (arc lombaire inférieur).^{9,10} (Figure 1)

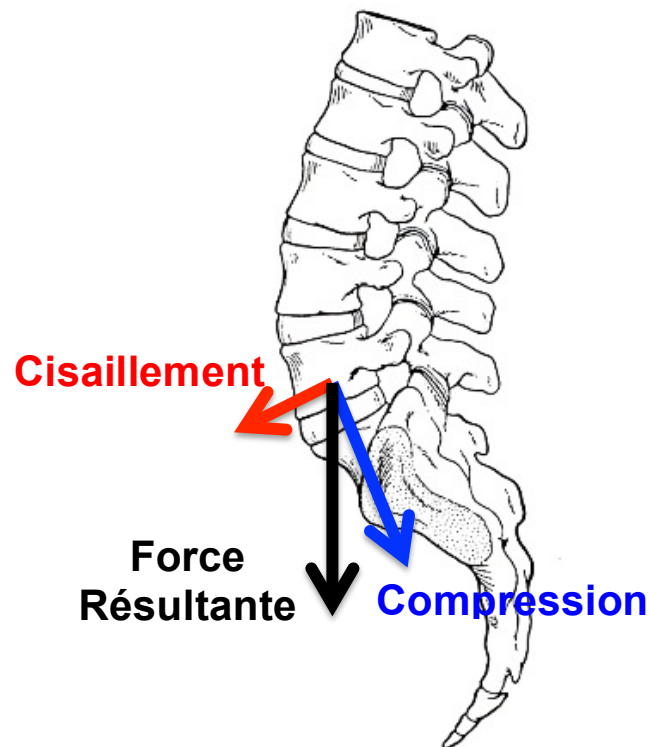


Figure 1. Forces en présence sur le disque L5-S1.

Les discopathies dégénératives et principalement inflammatoires (Modic 1 à l'IRM)¹¹ et les spondylolisthésis par lyse isthmique L5-S1 constituent les 2 indications d'arthrodèse L5-S1 et notamment d'arthrodèse intercorporelle.¹² L'arthrodèse intersomatique est une intervention assez développée dans le traitement des pathologies rachidiennes : en 2004, elle représentait 23,5% des arthrodèses rachidiennes toutes techniques confondues.¹³

L'arthrodèse lombaire permet à la fois de traiter le problème de la statique rachidienne (équilibre sagittal), de neutraliser les phénomènes dynamiques en bloquant l'étage inter-vertébral et de libérer les structures nerveuses radiculaires. En effet l'évolution naturelle du rachis lombaire se fait vers une attitude en cyphose, liée à une dégénérescence discale, musculaire et articulaire, associée à un déséquilibre sagittal global.¹⁴ Ainsi, l'équilibre sagittal, décrit plus bas, avec les paramètres pelviens (incidence pelvienne (IP), pente sacrée (PS) et version pelvienne (VP)), rachidiens (lordose lombaire et segmentaire, gîte C7, *C7 Barrey Ratio*) et les paramètres globaux (angle spino-sacré (SSA)) est indispensable. Il permet de mesurer la correction nécessaire pour atteindre l'état d'économie rachidienne^{15,16} qui correspond à un état où aucun effort n'est nécessaire pour maintenir dans une position où le regard est horizontal avec la tête au-dessus du centre de gravité du corps. Concernant la fonction de protection nerveuse, l'arthrodèse lombaire permet, si elle est postérieure une décompression directe radiculaire, et si elle est antérieure, une décompression indirecte avec réouverture de l'espace discal et donc des foramens sténosés.¹⁷ L'arthrodèse qu'elle soit antérieure ou postérieure, permet de stopper la sténose dynamique du canal inter-vertébral.

Chaque technique d'arthrodèse lombo-sacrée, plus ou moins instrumentée, présente des avantages et des inconvénients avec des abords chirurgicaux différents que nous détaillerons dans l'introduction. Concernant les arthrodèses inter-corporéales lombaires, le schéma ci-dessous, présente les 5 possibilités. (Figure 2). A l'étage L5-S1, nous verrons uniquement les ALIF, TLIF et PLIF et non les lombotomies (LLIF) avec abord trans psoas (XLIF).

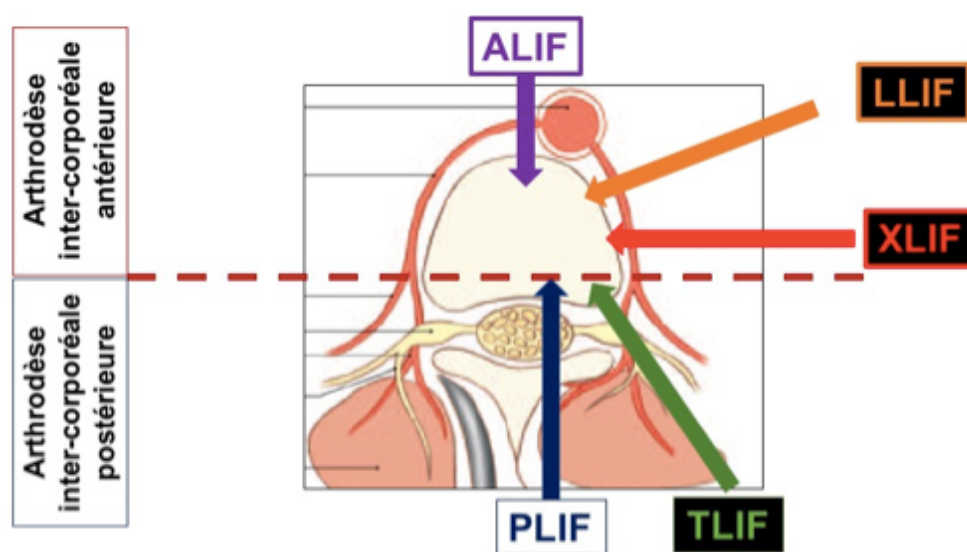


Figure 2. Schéma représentant les 5 possibilités de voie d'abord pour les arthrodèses inter-corporéales.¹⁸

B. Anatomie chirurgicale de la jonction lombo-sacrée

La jonction lombo-sacrée est une zone anatomique relativement complexe à travers laquelle sont transmises les forces et contraintes interagissant sur le tronc.¹⁹ C'est une zone qui relie un segment mobile : la colonne vertébrale à une structure intermédiaire, le bassin, qui est à son tour relié aux membres inférieurs par les deux hanches. Ainsi, le bassin peut être considéré comme une dernière vertèbre nommée par Dubouset la « *vertèbre pelvienne* ». ²⁰ Par rapport à un segment mobile rachidien lombaire, la jonction lombo-sacrée est caractérisée par la présence d'un robuste système ligamentaire formé par les ligaments sacro-vertébraux, tendus entre les transverses de L5 et l'aileron sacré et les ligaments ilio-lombaires, tendus entre les dernières transverses lombaires et l'os iliaque. (Figure 3)

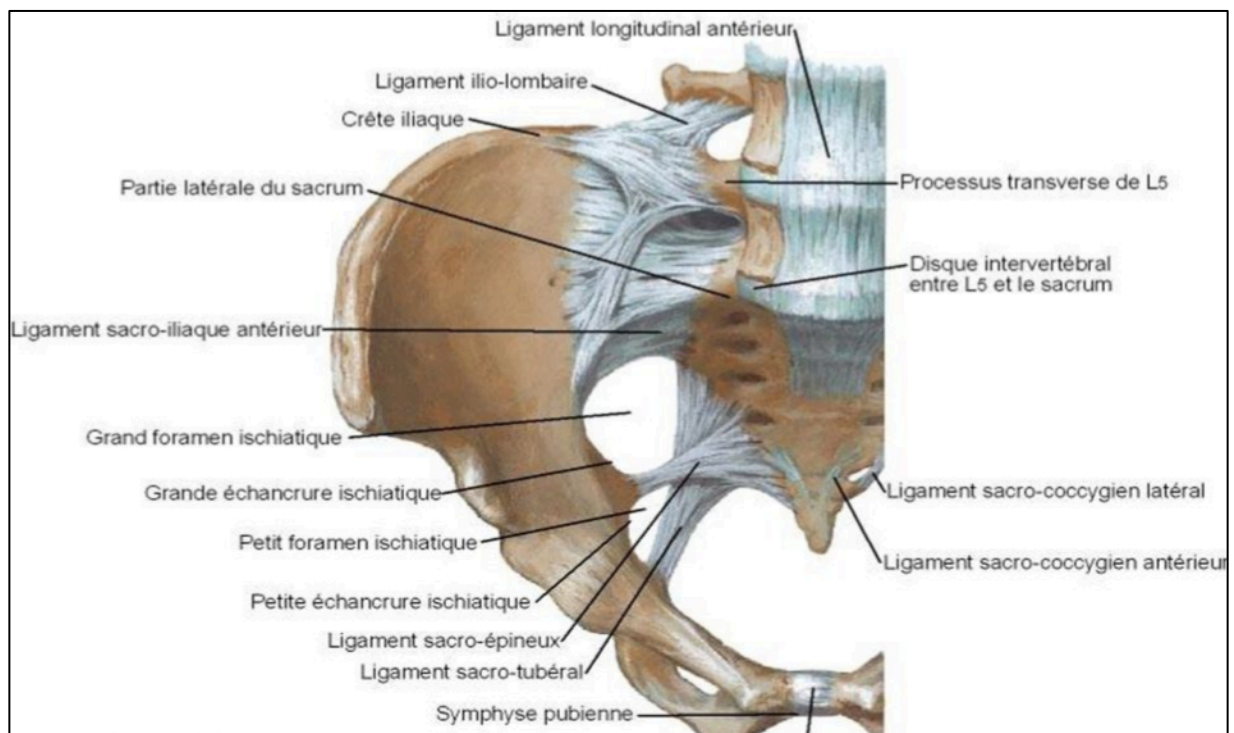


Figure 3. Système ligamentaire de la charnière lombo-sacrée.²¹

La jonction lombosacrée présente des rapports anatomiques importants avec l'axe vasculaire aortico-cave et la fourche bi-iliaque, avec la chaîne sympathique lombaire, le plexus hypogastrique supérieur et le tiers distal de l'uretère. La terminaison de l'aorte et l'origine de la veine cave inférieure forment deux carrefours en Y. Le carrefour artériel se situe à gauche et en avant du carrefour veineux. La situation de cette bifurcation est variable en hauteur selon les personnes. Elle se situe dans la majorité des cas en regard du plateau

supérieur de L5, permettant un accès facile au disque L5-S1 en passant dans la fourche.²² Si l'abord droit est plus facile du fait de l'éloignement de la veine gauche et semble donner moins de risque de lésion du plexus hypogastrique supérieur, en revanche, en cas d'adhérences inflammatoires importantes entre la veine iliaque gauche et le disque, le contrôle de la libération vasculaire peut devenir dangereux. Nous préférons l'abord gauche tant que possible.²³

La chaîne sympathique lombaire est située dans l'angle dièdre formé par l'insertion du muscle psoas en latéral et les corps vertébraux et les disques en médial. Ce tronc se continue en distal avec la chaîne sympathique sacrée. Le plexus hypogastrique supérieur est formé d'un amas de fibres autonomes s'étendant sur plusieurs niveaux de l'origine de l'artère mésentérique inférieure en proximal jusqu'à un niveau variable en distal entre L5 et S2. Ce plexus, appelé aussi nerf présacré, est situé en avant du complexe vasculaire aortico-cave et bi-iliaque. À ce niveau, le plexus hypogastrique supérieur se divise en deux. Chaque bifurcation va recevoir des afférences des nerfs splanchniques sacrés (venant des deuxième et troisième ganglions sacrés) et des nerfs érecteurs (venant des deuxième, troisième et quatrième nerfs sacrés) pour former le plexus hypogastrique inférieur. Le risque de lésion du plexus hypogastrique supérieur est réel lors des voies d'abord antérieures de la charnière lombosacrée. Cela se traduit chez l'homme par une éjaculation rétrograde et chez la femme par une sécheresse vaginale. Ces complications sont généralement réversibles vu la richesse des branches anastomotiques.¹⁹ L'uretère croise les vaisseaux iliaques près de la bifurcation de chaque côté. En cas d'abord rétropéritonéal gauche, l'uretère du même côté, que l'on repère grâce à ses reptations caractéristiques, doit être récliné avec le sac péritonéal du côté controlatéral avant de commencer la dissection vasculo-nerveuse au niveau du promontoire. (Figure 5)

Des précautions particulières sont à prendre en cas de variation anatomique relativement fréquente à cet endroit.¹⁹ En effet la bifurcation aorto-iliaque peut avoir des hauteurs différentes et peut empêcher le passage dans la fourche si elle est trop basse. (Figure 4)

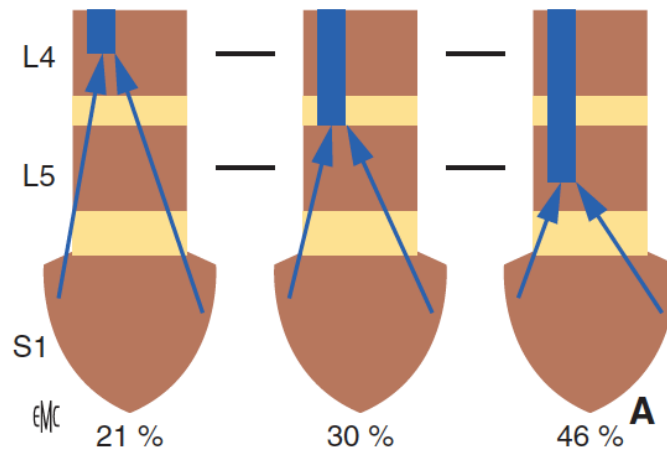


Figure 4. Variations anatomiques usuelles de la confluence veineuse cave.²³

Le segment mobile de Junghans est l'élément de base du rachis lombaire.²⁴ Il est constitué par le disque, le ligament vertébral commun postérieur, les capsules articulaires des inter-apophysaires postérieures, le ligament jaune et le ligament inter-épineux, qui assure à chaque étage la cohésion intervertébrale et permet la mobilité sans douleur. C'est une zone prépondérante des phénomènes dégénératifs. La souffrance des articulaires postérieures provoque un syndrome local, une douleur unilatérale, liée à la contracture musculaire paravertébrale modifiant la fonction du segment mobile et créant une asymétrie génératrice d'un trouble local de la statique rachidienne. White et Panjabi ont défini l'instabilité comme une perte de la capacité du rachis à maintenir lors d'une contrainte physiologique, un même rapport entre les vertèbres.²⁵

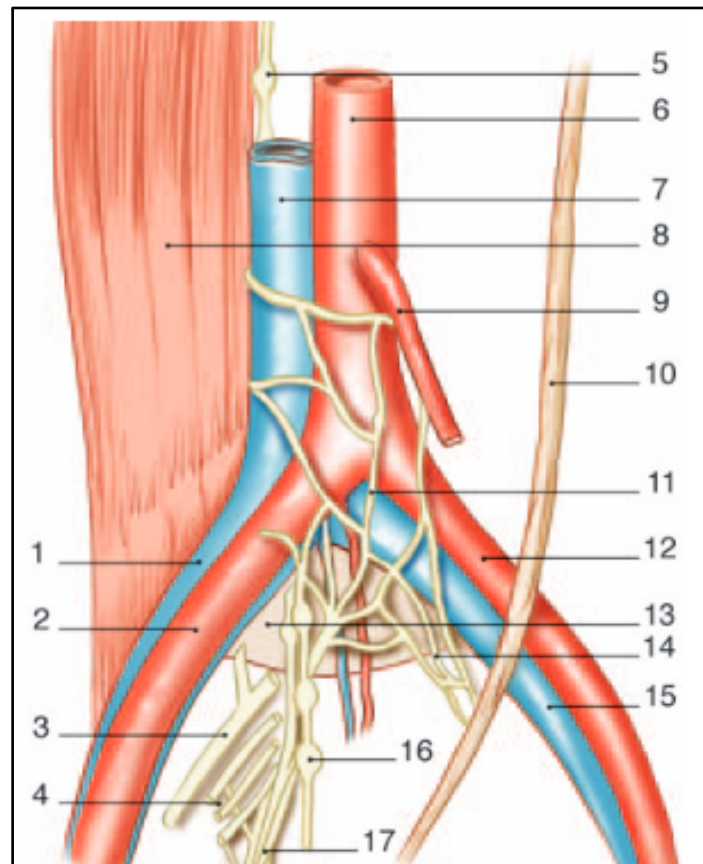


Figure 5. Anatomie chirurgicale de la jonction lombo-sacrée.¹⁹

- 1 : Veine iliaque commune droite
- 2 : Artère iliaque commune droite
- 3 : Jonction du tronc lombo-sacré (L4-L5) et de S1 après sa sortie du 1^{er} trou sacré antérieur
- 4 : Branches de S2 et S4 formant le nerf érecteur qui se rejoignent au plexus hypogastrique inférieur
- 5 : Chaîne sympathique lombaire
- 6 : Aorte abdominale
- 7 : Veine cave inférieure
- 8 : Muscle ilio-psoas
- 9 : Artère mésentérique inférieure
- 10 : Uretère gauche
- 11 : Plexus hypogastrique supérieure
- 12 : Artère iliaque commune gauche
- 13 : Disque L5-S1
- 14 : Bifurcation du plexus hypogastrique supérieur en 2 branches qui vont recevoir des afférences du nerf érecteur et de la chaîne sympathique sacrée pour former le plexus hypogastrique inférieur
- 15 : Veine iliaque commune gauche
- 16 : Chaîne sympathique sacrée donnant des branches anastomotiques au plexus hypogastrique inférieur
- 17 : Plexus hypogastrique inférieur

C. Indications des arthrodèses de la charnière lombo-sacrée

1. Discopathie dégénérative

Le disque intervertébral est constitué d'un centre gélatineux, le *nucléus pulposus* (NP) entouré d'un anneau fibreux, l'*annulus fibrosus* (AF). Le NP est déformable et incompressible. Il transmet la charge appliquée dans toutes les directions. L'AF contient une partie de ces forces. La charge est ainsi diffusée dans le corps vertébral et le disque.²⁶ (Figure 6)

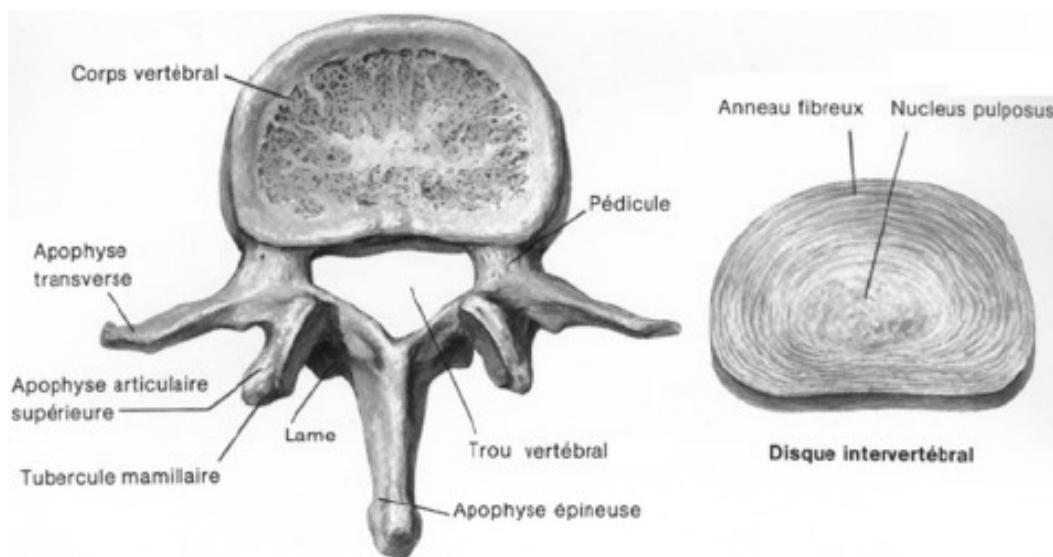


Figure 6. Vertèbre lombaire en vue supérieure et disque intervertébral.

La dégénérescence discale est secondaire à l'échec des cellules du NP à produire une matrice extracellulaire normale. Dans un disque normal, un équilibre existe entre synthèse et dégradation des éléments de la matrice extracellulaire.²⁷ Les modifications biochimiques initiales incluent une perte des aggrecans (protéoglycanes), une fragmentation des fibres de collagène de type 1 et 2 et une augmentation des protéases responsables du processus de dégradation enzymatique.^{28,29} La perte des protéoglycanes, qui sont les régulateurs osmotiques du disque intervertébral, entraîne une déshydratation progressive du disque intervertébral.²⁷ De plus, le disque étant peu vascularisé, sa principale voie d'apport nutritionnel se fait par les plateaux vertébraux.²⁸ En cas de dégénérescence discale, la perméabilité des plateaux vertébraux diminue, ce qui limite la diffusion des apports nutritionnels au disque intervertébral et accélère sa dégradation.³⁰

Ces modifications biochimiques du disque entraînent des modifications anatomiques macroscopiques dont la principale est la perte de hauteur discale.²⁷ Cette perte de hauteur discale a des conséquences biomécaniques majeures, notamment en augmentant les contraintes sur les articulaires postérieures.²⁸ Cette augmentation des contraintes provoque une arthrose facettaire qui se traduit par une altération cartilagineuse et une hypertrophie facettaire avec production d'ostéophytes qui vont rétrécir le canal vertébral.

La discopathie dégénérative affecte le disque et évolue vers la discarthrose et peut être associée à une modification des plateaux vertébraux décrits par Modic et al.¹¹

A l'IRM, les plateaux obéissent à 3 types selon Modic¹¹ :

- type 1 correspondant à un signal oedémateux (hyposignal T1, hypersignal T2)
- type 2 correspondant à un signal graisseux (hypersignal T1, hypersignal T2)
- type 3 correspondant à une sclérose des plateaux vertébraux (hyposignal T1, hyposignal T2)

Cette classification de Modic a un intérêt car elle a une corrélation clinique dont les différents types sont illustrés dans la Figure 7.³¹

Figure 7A
Modic 1

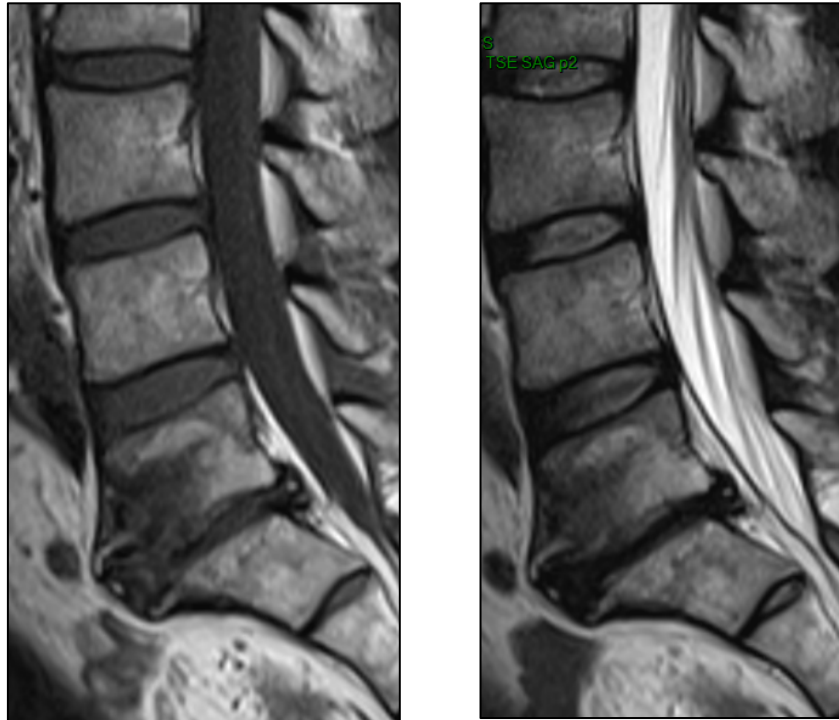


Figure 7B
Modic 2

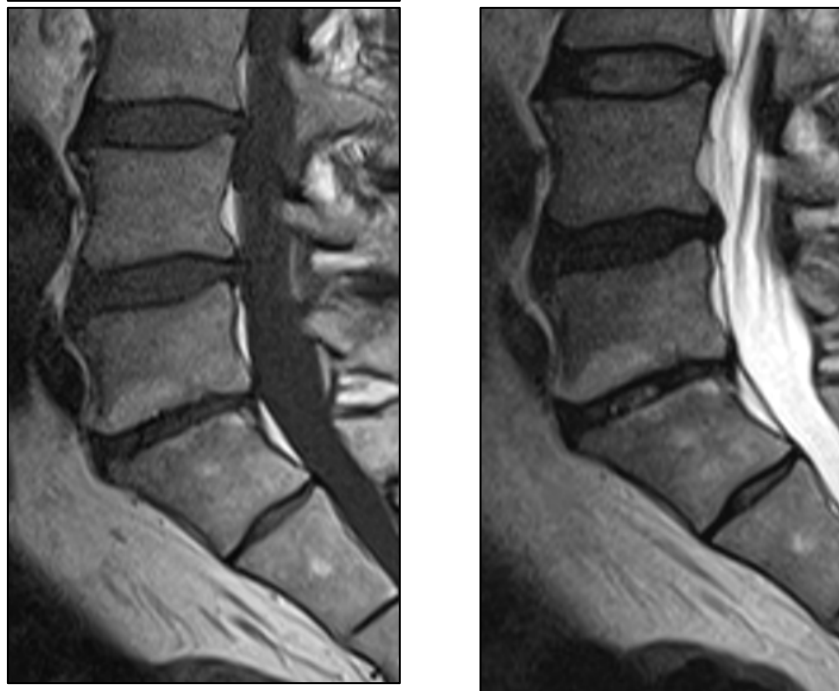

Figure 7. Signaux Modic à l'IRM en coupes sagittales : Modic 1 en hyposignal T1 et hypersignal T2 (A), Modic 2 en hypersignaux T1 et T2 (B).

Les anomalies discales sont visibles précocement sur l'IRM et ont été décrites par Pfirman et al : hyposignal T2 par déshydratation qui correspond à une perte en protéoglycanes et enrichissement en collagène.³² (Figure 8)

STADE	NUCLEUS	Distinction Nucléus/ Annulus	SIGNAL T2	Hauteur du disque
I	Homogène, blanc	Nette	Hyperintense	Normal
II	Hétérogène +/- ligne grise	Nette	Hyperintense	Normal
III	Hétérogène / gris	Floue	Intermédiaire	No ou peu diminuée
IV	Hétérogène / gris- noir	Nulle	Intermédiaire/hypo	No ou diminuée
V	Homogène, noir	Nulle	Hypointense	Collapsus

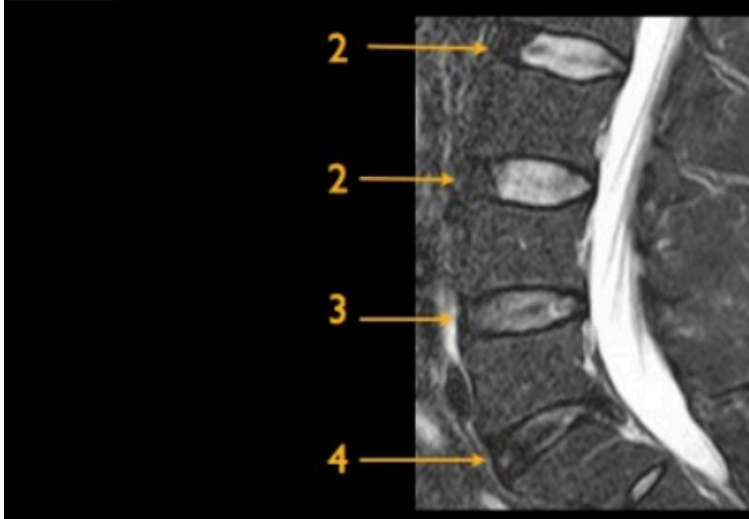


Figure 8. La classification de Pfirrmann permet de grader en IRM la dégénérescence discale au niveau lombaire sur les séquences sagittales en pondération T2 ou STIR. Le grade 1 correspond à un disque sain et est rarement observé à l'âge adulte. Le grade 5 correspond au collapsus discal.³³

Ensuite, on observe des fissures radiales interrompant la structure lamellaire de l'AF pouvant atteindre la périphérie du disque, soit par un hypersignal T2 nodulaire appelé *High Intensity Zone*³⁴, soit issue d'une hernie discale avec saillie focale postérieure sans saillie discale globale. (Figure 9)

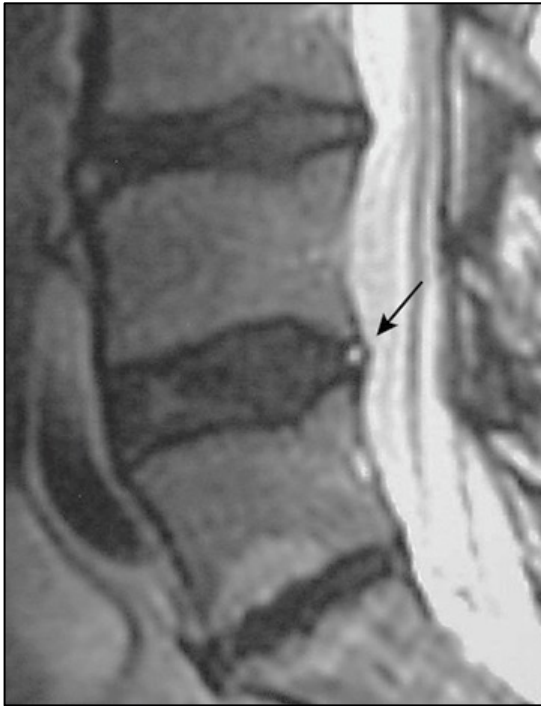

Figure 9A : HIZ

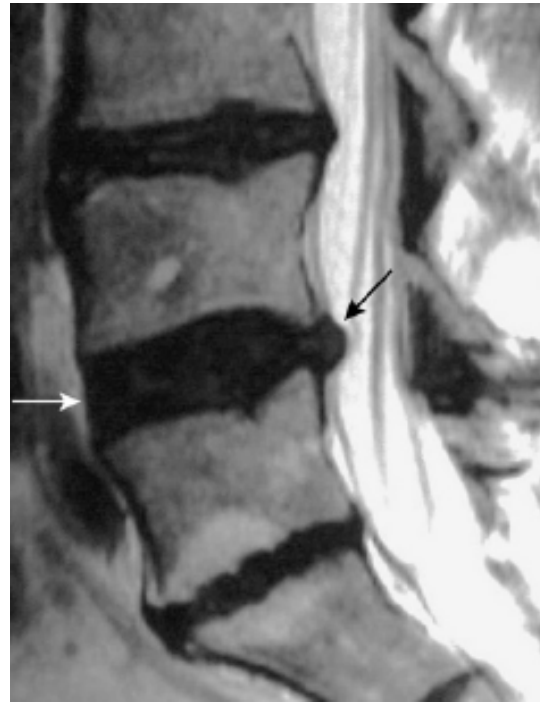

Figure 9B : Hernie discale

Figure 9. Discopathie dégénérative précoce à l'IRM T2 : HIZ en hypersignal nodulaire T2 (A), hernie discale avec saillie focale postérieure représentée par la flèche noire et rectitude du bord antérieur du disque par la flèche blanche (B).³⁵

Ensuite les modifications tardives du disque peuvent se voir à l'IRM, au scanner ou sur une radiographie standard : le disque est pincé et du gaz intra-discal au scanner ou une cavité liquidienne à l'IRM apparaissent.³⁵ (Figure 10)

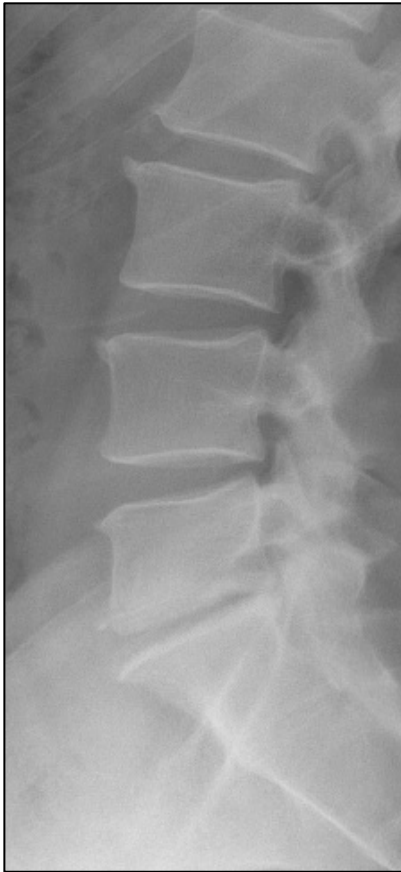

Figure 10A : pincement discal

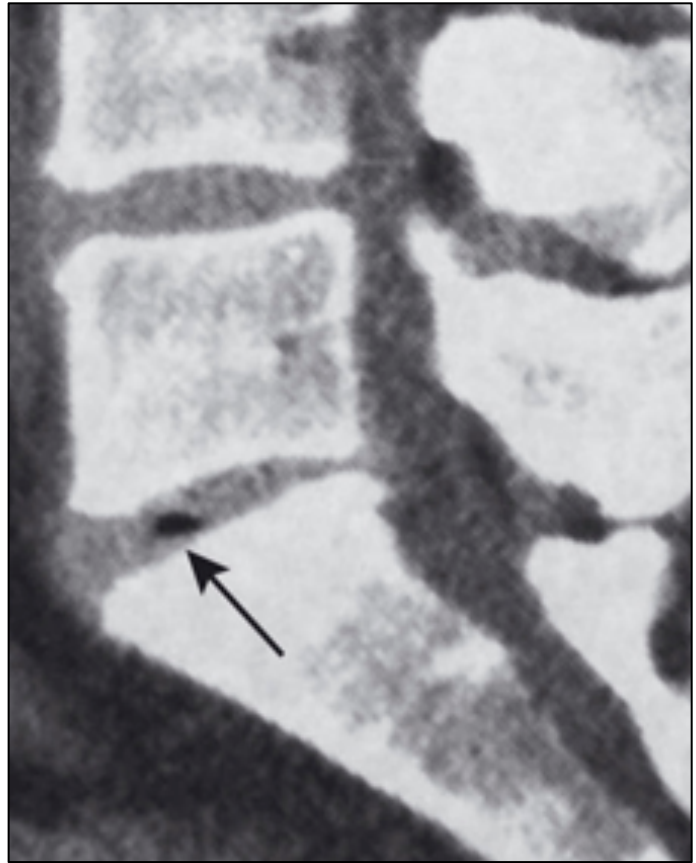

Figure 10B : gaz intra-discal

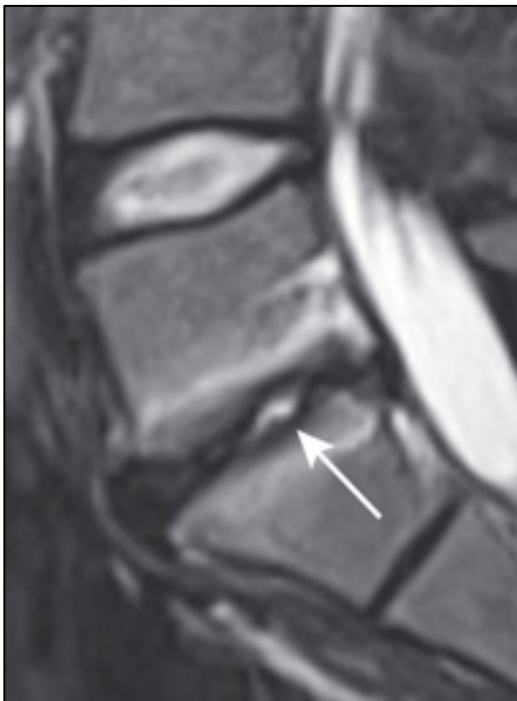

Figure 10C : cavité liquidienne

Figure 10. Discopathie dégénérative tardive : pincement discal à la radiographie de profil (A), gaz intra-discal au scanner reconstruction sagittale (B), cavité liquidienne en IRM T2 coupe sagittale (C).

Dans la discarthrose, les plateaux sont condensés avec dans le prolongement des ostéophytes le plus souvent antérieurs. La présence d'ostéophytes corporéaux décalés avec refoulement du ligament commun vertébral antérieur est le témoin de l'existence d'une discopathie dégénérative. McNab l'a décrit comme le signe d'une instabilité intervertébrale.³⁶ (Figure 11)

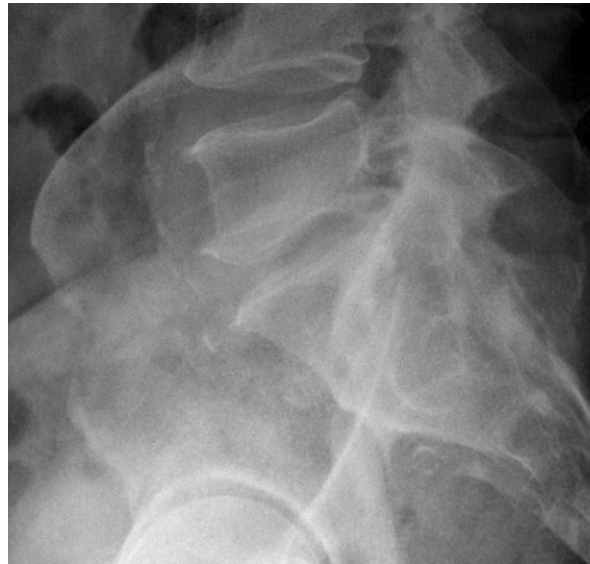

Figure 11. Radiographie de profil montrant une discarthrose L5-S1 associant une condensation des plateaux vertébraux à des ostéophytes antérieurs.

2. Clinique et histoire naturelle

La dégénérescence discale s'accompagne également de modifications vasculaires et neurologiques. Un disque vertébral sain est avasculaire, sauf sur la partie externe de l'AF. La présence de vaisseaux au sein du disque altéré a été démontrée. Ces vaisseaux proviennent de facteurs angiogéniques et permettent une réaction inflammatoire au sein du disque.³⁰ La présence de fibres nerveuses nociceptives au sein du disque intervertébral a été démontrée. Ces fibres nerveuses expliquent une partie des lombalgies.³⁷

Les relations entre lombalgies et discarthrose sont d'ordre statistique.³⁸ Un pincement discal de plus de 50% est statistiquement plus fréquent chez les lombalgiques que chez les patients asymptomatiques d'âge comparable.³⁹ La vitesse de pincement discal est plus de 10 fois plus grande en cas de lombalgie sévère ayant une douleur inflammatoire avec des réveils nocturnes qu'en cas de lombalgie mineure (occasionnelle sans gêne fonctionnelle).³⁸ La durée moyenne de persistance du Modic 1 est d'environ 2 ans, alors que les autres types de Modic sont plus durables.⁴⁰ Après ce délai moyen le Modic 1 peut : se

transformer en Modic 2 une fois sur deux, avec une diminution de l'intensité et du caractère inflammatoire de la lombalgie ; persister ou, dans une minorité des cas, se normaliser ou se transformer en Modic 3.⁴¹

Les indications opératoires des lombalgies chroniques sur discopathies dégénératives, même si on l'envisage dans tous les cas après un traitement médical maximal bien conduit pendant une durée minimale de 6 mois, restent controversées.⁴

Il faut l'existence d'une lésion objective sur l'imagerie notamment sur l'IRM avec une discopathie MODIC 1 associée à une perte de hauteur discale ou bien pour certains auteurs une discopathie MODIC 2. Dans tous les cas, aucune chirurgie ne doit être faite en urgence et le patient doit être informé du caractère aléatoire des résultats chirurgicaux.¹

3. Spondylolisthésis par lyse isthmique

Un SPL par lyse isthmique est un glissement (*olisthêsis* en grec) permanent du corps vertébral (*spondulos* en grec) accompagné des pédicules, processus transverses et articulaires supérieures survenant généralement en L5-S1. Initialement, la classification de Marchetti⁴² oppose 2 grands types : le type 1 qui débute dans l'enfance sur un arc postérieur dysplasique comportant 2 sous-groupes (le sous-groupe A avec une lyse se surajoutant et le sous-groupe B qui est un allongement isthmique pur) et le type 2 qui est un SPL acquis dont la cause principale est traumatique liée à des microtraumatismes répétés en hyperextension pendant l'enfance conduisant à une fracture de fatigue. (Figure 12) Celle-ci consolide très rarement spontanément du fait de la structure corticale de l'isthme, de la situation anatomique et des contraintes mécaniques.

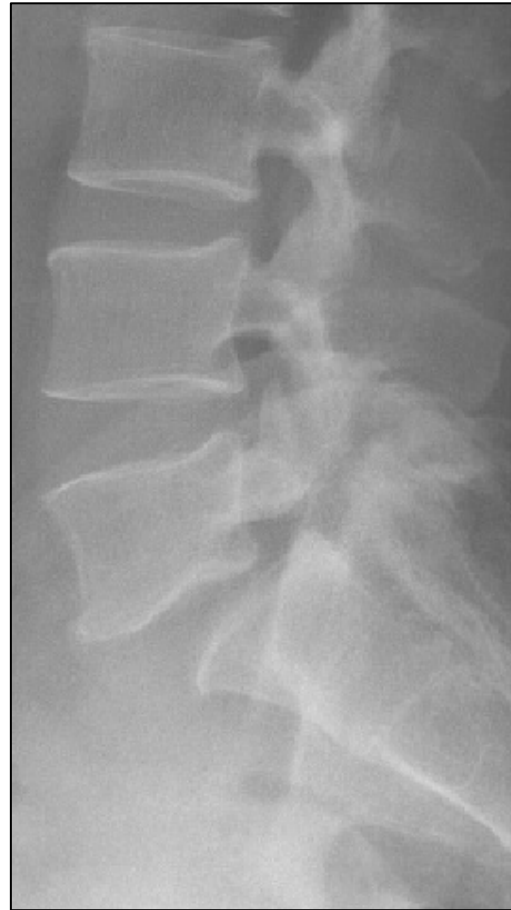
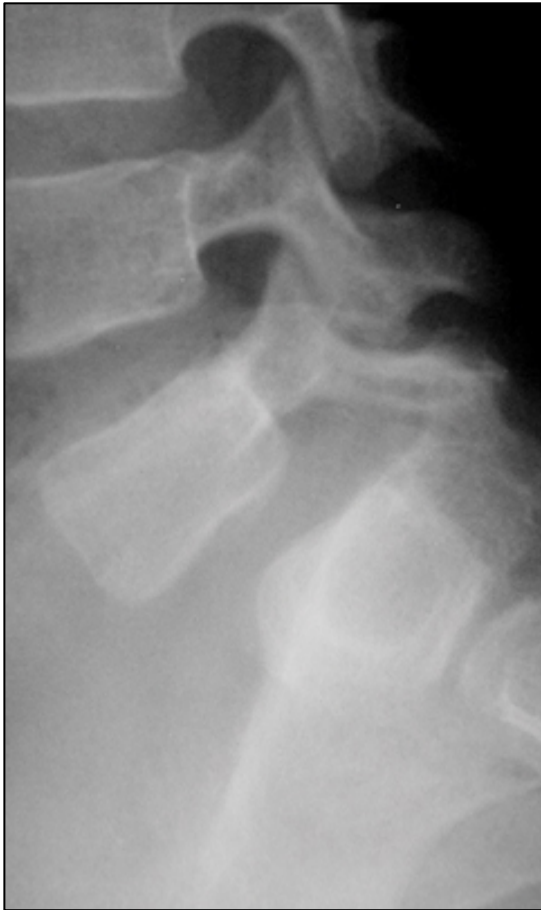
Figure 12A : allongement isthmique pur

Figure 12B : lyse isthmique pure

Figure 12. Radiographies de profil montrant les 2 types de SPL : par allongement isthmique pur (A) pour par lyse isthmique pure (B).

En réalité, les SPL par lyse isthmique est une lésion acquise peu après l'acquisition de la marche avec une augmentation de sa fréquence jusqu'à 6-8 ans⁴³ puis chez les athlètes de haut niveau en hyperextension (plongeurs, haltérophiles, lutteurs, gymnastes). Il s'agit d'une pathologie directement liée à l'acquisition de la lordose lombaire, qui conduit à une inclinaison du plateau sacré et donc de L5, provoquant un cisaillement de l'isthme entre l'articulaire inférieur de la vertèbre sus-jacente et l'articulaire supérieure de la vertèbre sous-jacente.

Sur le plan génétique on observe 5 à 6 % de SPL par lyse dans la population adulte de race blanche, contre 2% dans celle de race noire. Cette fréquence monte à 26% dans les fratries. La fréquence est de 30 à 60% chez les Esquimaux.⁴⁴ Ainsi c'est une pathologie à transmission sur un mode multifactoriel à transmission variable puis acquise sous l'influence de facteurs extérieurs.

Cliniquement, le patient peut être asymptomatique, peut présenter des lombalgies, des radiculalgies et/ou des troubles sphinctériens par étirement des racines de la queue de cheval sur le dôme sacré en cas de SPL de haut grade. Concernant la radiculalgie, c'est une sciatique L5, par compression dans le foramen intervertébral sous le crochet isthmique avec un effet « coupe-cigare », par sténose dynamique, par la formation d'un nodule fibro-cartilagineux créé au contact de la pseudarthrose dans la région isthmique (nodule de Gill), par le « *double crush syndrome* » qui est associé à une hernie discale L4-L5 et enfin par une compression extra-foraminale par la transverse de L5 et de l'aile sacré qui correspond au « *far out syndrome* ». ^{45,46}

Finalement, de manière pratique et en fonction de l'angle lombo-sacré, on peut classer le SPL par lyse isthmique en 3 catégories : la spondylolyse sans SPL, le SPL de bas grade (1 ou 2 selon Meyerding) et le SPL de haut grade et à grand déplacement (3 ou 4 selon Meyerding jusqu'à la spondyloptose). ⁴⁷ (Figure 13)

Cet angle lombo-sacré est fondamental car il est le témoin direct de la préservation ou non de la lordose à cet étage. La présence d'une cyphose lombo-sacrée, c'est à dire avec un angle lombo-sacré inférieur à 90° est problématique car il traduit un déséquilibre sagittal qui sera plus ou moins compensé par le patient et source de douleurs.

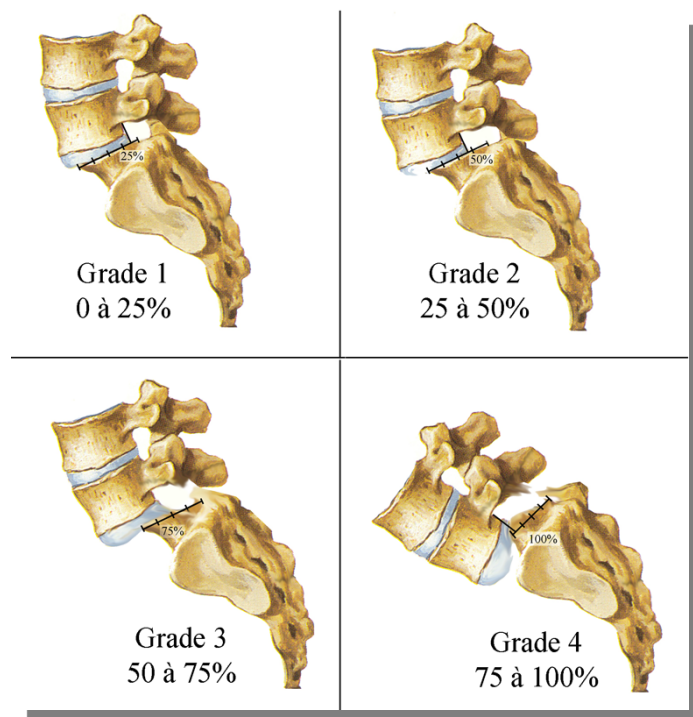


Figure 13. Grades de SPL selon la classification de Meyerding. ⁴⁷

Le SPL de bas grade est noté par l'absence de signes de dysplasie lombo-sacrée avec un angle lombo-sacré $> 90^\circ$, l'absence de déséquilibre dans le plan frontal et sagittal et l'absence de risque neurologique. Ainsi après un traitement fonctionnel (arrêt du sport, antalgiques, kinésithérapie), plus ou moins associé à un corset, si les lombalgies persistent depuis plus d'un an, on peut discuter un traitement chirurgical qui est une chirurgie d'arthrodèse lombo-sacrée sans réduction du glissement vertébral.

Concernant les SPL de haut grade, on observe des signes de dysplasie lombo-sacrée (allongement isthmique qui correspond à des fractures puis consolidations itératives) avec un angle lombo-sacré $< 90^\circ$, avec un déséquilibre dans le plan sagittal (gîte sagittale antérieure, grande lordose thoraco-lombaire) et parfois même dans le plan frontal (scoliose olisthésique). Ainsi se crée une déformation trapézoïdale du corps de L5 par hyperpression de son bord postérieur et une déformation en dôme de la partie postérieure du sacrum qui ne reçoit plus de contre-appui. (Figure 14) C'est une forme instable avec un risque neurologique posant une indication chirurgicale formelle avec plus ou moins réduction de la cyphose lombo-sacrée que nous ne détaillerons pas ici.⁴⁸

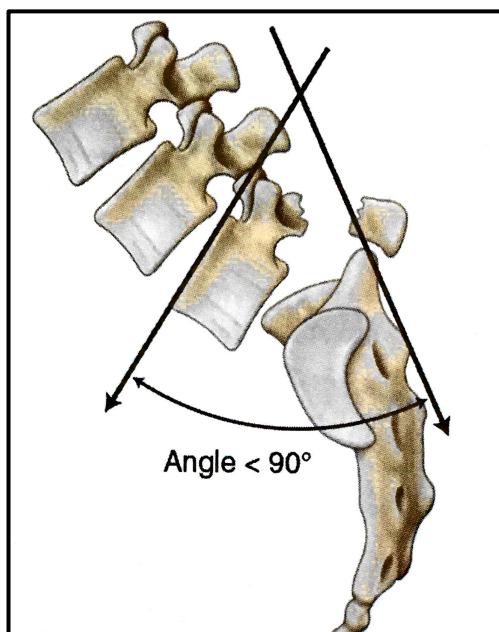


Figure 14A. Angle lombo-sacré⁴⁹

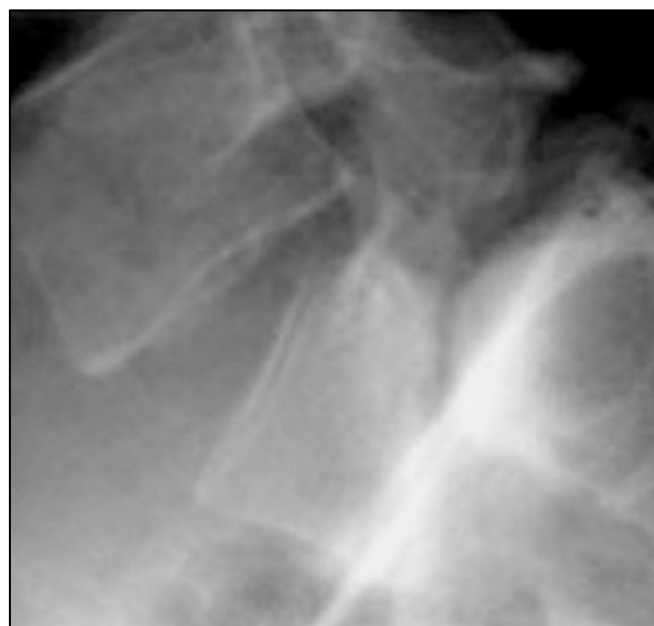

Figure 14B. L5 en trapèze et dôme sacré

Figure 14. Schéma (A) et radiographie de profil montrant une cyphose lombo-sacrée avec déformation de L5 en trapèze et dôme sacré chez un patient ayant un SPL de haut grade.⁴⁵

4. Les contraintes en présence dans le SPL

Le SPL ne peut être considéré comme une lésion isolée de la vertèbre déplacée. Il faut l'intégrer dans un équilibre global de profil où l'on prendra en compte la position du sacrum et donc de l'anneau pelvien considéré comme une véritable « vertèbre pelvienne » (Dubousset).²⁰ Plusieurs angles permettent de connaître l'orientation et la forme du bassin.⁵⁰ L'incidence pelvienne est un angle anatomique, fixé après l'acquisition de la marche, entre la droite passant par le centre des têtes fémorales et le milieu du plateau sacré et la perpendiculaire au plateau sacré. A une forte IP sont associées des grandes courbures avec une forte lordose lombaire et une forte cyphose thoracique.⁵⁰ La VP est un angle entre la droite passant par le centre des têtes fémorales et le centre du plateau sacré et la verticale. Il va augmenter si le bassin se rétroverse, donc si le sacrum se verticalise donc si la PS (angle entre la tangente au plateau sacré et l'horizontale) diminue. L'IP est un paramètre fixe propre à chaque patient. Il n'existe pas de valeurs « normales ». La VP et la PS varient elles en-fonction de la position du bassin en répondant à l'équation $IP = VP + PS$.⁵⁰ (Figure 15)

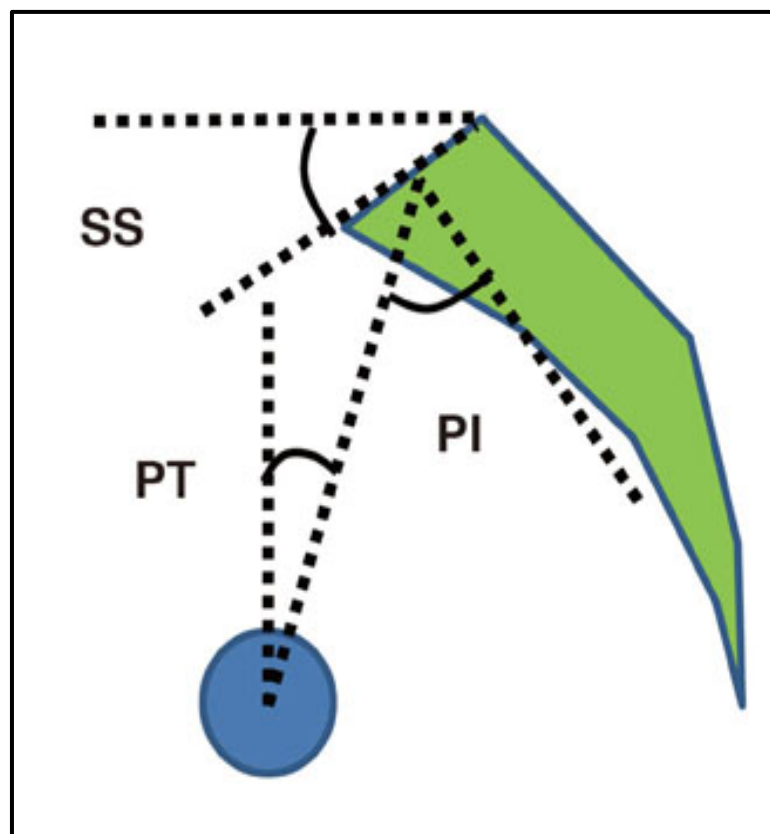


Figure 15. Schéma représentant les paramètres pelviens avec PI (incidence pelvienne) = SS (pente sacrée) + PT (version pelvienne).⁵¹

Beaucoup d'auteurs (Marnay, Roy Camille) ont remarqué que les porteurs de lyses isthmiques ont une grande IP et donc des grandes courbures rachidiennes.^{52,53} Ainsi cette grande IP associée à une forte lordose lombaire chez les bipèdes accentue les contraintes en cisaillement. En conséquence, L5 bascule en cyphose et S1 se verticalise avec une rétroversion du bassin et une hyperextension des hanches permettant de maintenir un équilibre où la C7PL (verticale passant par le milieu du corps vertébral de C7 sur une radiographie du rachis entier de profil) est ramenée en arrière des têtes fémorales. Dans ces conditions la participation musculaire est importante avec contraction des grands fessiers et fixation par rétraction des ischio-jambiers et donc un flessum des genoux.

Un tiers des lyses isthmiques observées en pratique sportive évoluent vers le SPL, uniquement par insuffisance du disque intervertébral, seul élément stabilisateur car le système articulaire postérieur est court-circuité par la lyse.⁵⁴ Le risque de glissement est plus faible si les transverses de la vertèbre sont plus larges ce qui correspond à un ligament ilio-lombaire plus épais.⁵⁵

D. Les techniques d'arthrodèses instrumentées de la jonction lombo-sacrée

1. Abord antérieur

a) Historique de la technique⁵⁶

Initialement, la chirurgie lombaire effectuée par voie antérieure se faisait par laparotomie avec un abord transpéritonéal. Capener a été le premier à introduire l'abord par voie antérieure dans le traitement des spondylolisthésis en 1932.⁵⁷

Hodgson et Stock ont publié, en 1960, les résultats des arthrodèses lombaires par voie antérieure en utilisant l'abord rétropéritonéal décrit par Iwahara en 1944 dans le traitement du mal de Pott. La technique associait un débridement, une décompression et la mise en place d'une autogreffe cortico-spongieuse.⁵⁸

En 1986, O'Brien a proposé l'utilisation d'une « cage biologique » dans le traitement des discopathies dégénératives. La greffe comprenait une allogreffe composée d'un anneau fémoral cortical dans laquelle une autogreffe spongieuse était introduite. La fusion était obtenue à l'aide d'un abord combiné antérieur et postérieur.⁵⁹

A la suite de cette innovation, différentes techniques ont été proposées afin d'optimiser l'obtention d'une fusion avec le développement des cages intersomatiques en *stand-alone* ou associées à une instrumentation (antérieure et/ou postérieure), mais également en développant des substances ostéo-inductrices (exemple rhBMP-4). La forme des cages intersomatiques a progressivement évolué. (Figure 16)

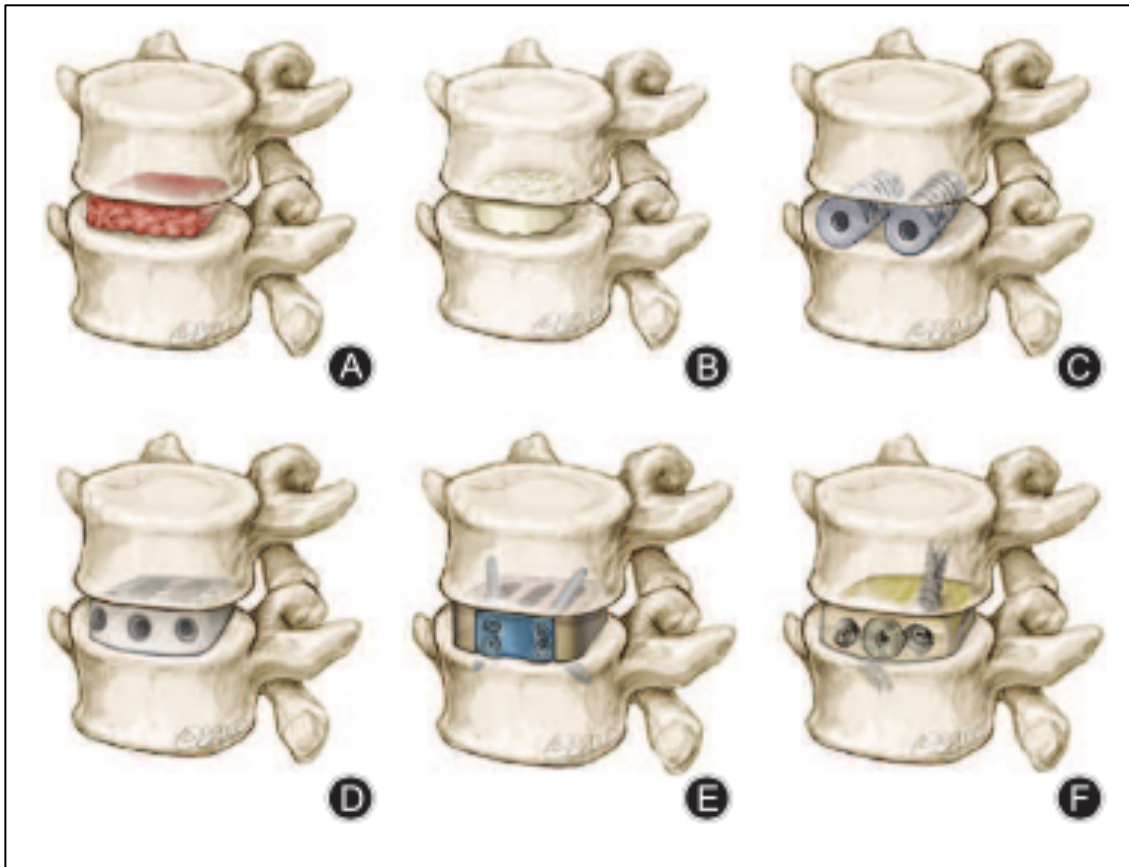


Figure 16. Evolution des arthrodèses intersomatiques par voie antérieure : (A) greffon tricortical, (B) allogreffe fémorale, (C) cage BAK, (D) cage en PEEK, (E) implant SynFix® DEPUY SYNTHES, (F) cage Ti-PEEK Magnum+® BUSINESS WIRE.⁵⁶

Les premières cages intersomatiques étaient des cages cylindriques en acier inoxydable ; elles ont été utilisées dans le traitement du syndrome de Wobbler chez le cheval.⁶⁰ Le design a ensuite été modifié par Kuslich pour permettre son utilisation chez l'homme avec l'utilisation de cages en titane comprenant un filetage permettant le vissage de la cage aux plateaux vertébraux adjacents afin d'augmenter la stabilité et le taux de fusion. Cette nouvelle cage, utilisée pour la première fois chez l'homme en 1992, a été nommée la « cage BAK » en référence aux créateurs (Bagby et Kuslich).⁶¹ (Figure 17)

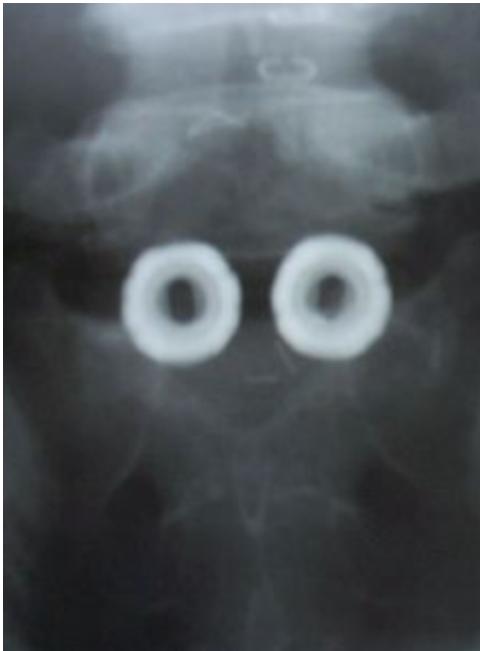

Figure 17A : Face

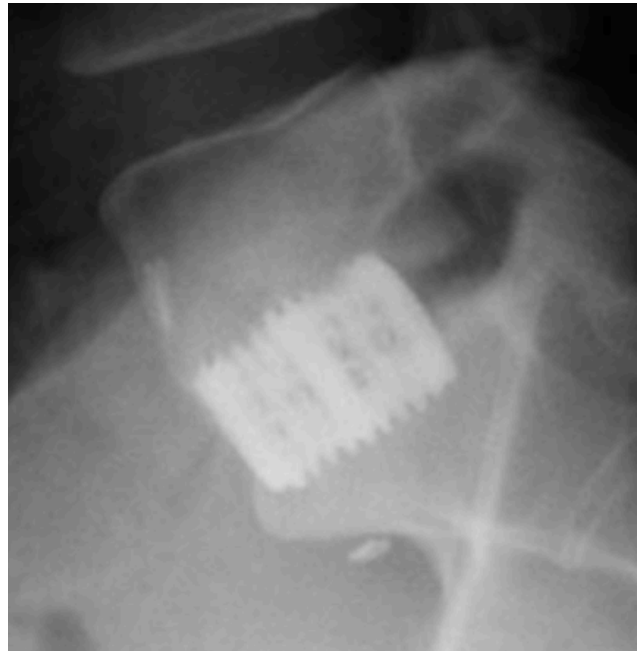


Figure 17B : Profil

Figure 17. Exemple de deux cages cylindriques BAK en L5-S1 sur des radiographies de face (A) et de profil (B). La cage en titane comprenant un filetage permet le vissage de la cage aux plateaux vertébraux adjacents afin d'augmenter la stabilité et le taux de fusion.⁶²

Des études ont ensuite montré que le dessin et la largeur de la cage étaient associés à sa stabilité et aux risques d'impaction des cages dans les plateaux vertébraux adjacents.⁶³ Ces découvertes ont entraîné le développement de cages plus volumineuses et de formes trapézoïdales.

D'autre part, les cages en titane sont trop rigides, ce qui augmente leur risque d'impaction et elles entraînent des artefacts à l'imagerie, qui gênent l'interprétation scannographique de la fusion.⁶⁴

Pour pallier ces insuffisances, les cages en PEEK, avec une cavité centrale permettant la mise en place de la greffe, ont été développées. Ces cages présentent les avantages de leur biocompatibilité, de leur radiotransparence et de leur module de Young plus proche de celui de l'os.⁶⁴ L'avènement des arthrodeses intersomatiques avec mise en place de cage en *stand-alone* a permis le développement des cages en PEEK avec intégration de systèmes de fixation aux vertèbres adjacentes.⁶⁵ (Figure 18)



Figure 18A : cage ROI-A®



Figure 18B : cage AVENUE-L®

Figure 18. Cage ROI-A® (A) et Cage AVENUE-L® (B) avec système de fixation par plaques-agraves VERTEBRIDGE® (Zimmer-LDR Medical, Troyes, France).

Malgré les propriétés biomécaniques favorables des cages en PEEK, leurs interfaces inertes limitent leurs capacités d'ostéo-intégration. Afin d'améliorer ces capacités d'ostéo-intégration des cages en matériaux composites ont été créées incluant des cages en PEEK avec un revêtement en hydroxyapatite ou en titane (Ti-PEEK cage). (Figure 19)

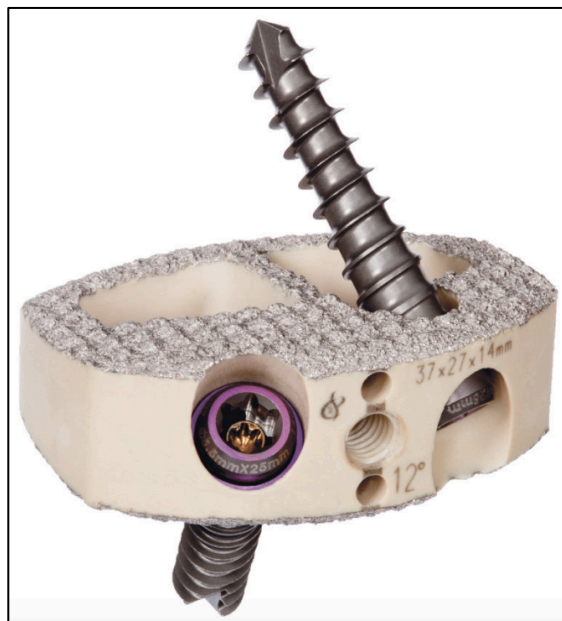


Figure 19. Cage MAGNUM+® en Ti-PEEK (Business Wire, San Francisco, Californie, États-Unis).

b) Description de la technique actuelle antérieure rétro-péritonéale

Le patient est sous anesthésie générale, bien curarisé afin de diminuer la pression intra-abdominale, en décubitus dorsal, les membres inférieurs écartés en position Da Vinci ou « French position », le chirurgien initialement à droite puis entre les jambes.^{66,67} (Figure 20)

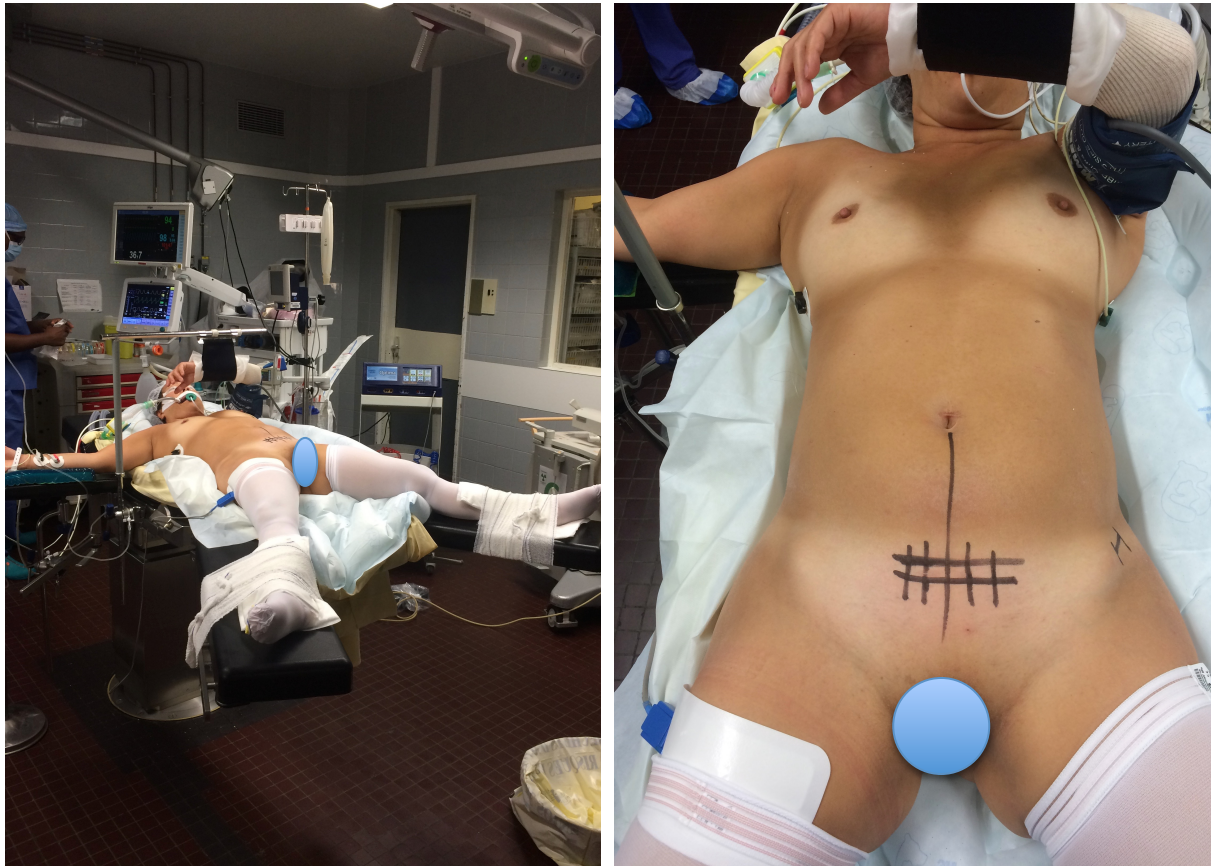


Figure 20. French position pour un abord du disque L5-S1 avec incision type Pfannenstiel.

Après une incision cutanée de type Pfannenstiel centrée sur la zone à opérer après contrôle scopique, la ligne médiane est exposée et l'incision de la ligne blanche est réalisée. Le muscle grand droit gauche est décollé sur sa face médiale puis refoulé en latéral pour donner accès à son aponévrose profonde (Figure 21). Le passage en latéral doit être évité en raison du risque de dévascularisation et de dénervation musculaire pouvant être responsables de hernies pariétales.

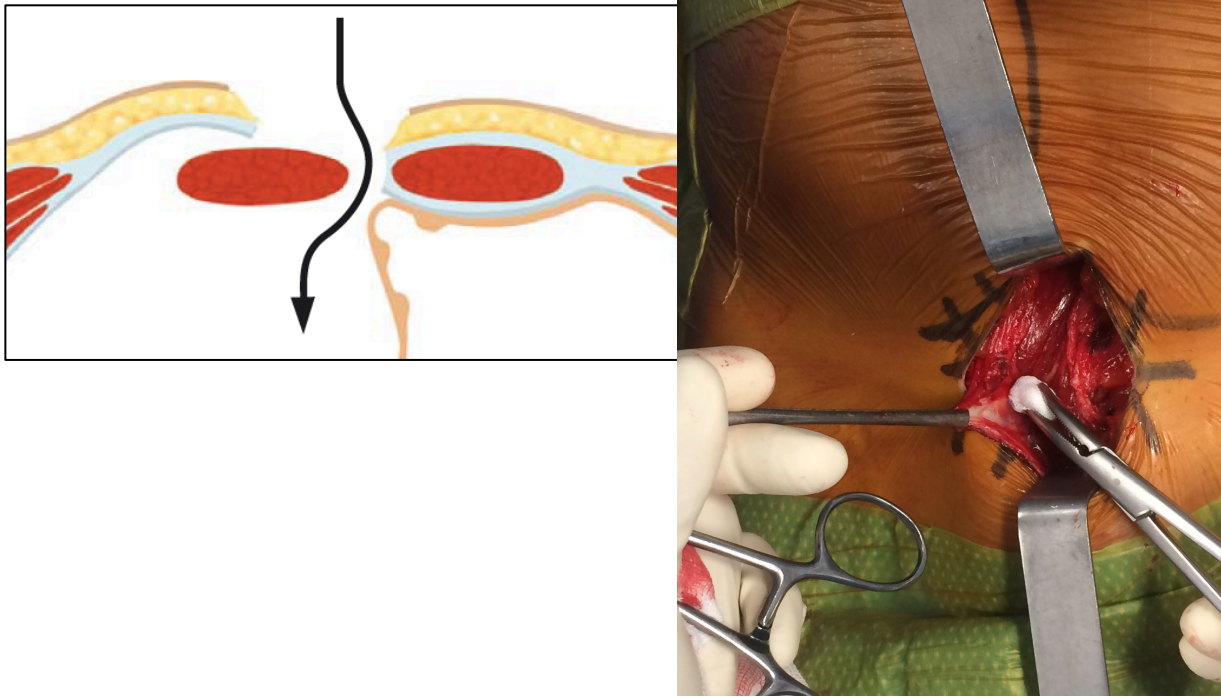


Figure 21. Schéma⁶⁸ et photographie montrant le passage médial sous le muscle grand droit gauche.

Après avoir électrocoagulé les vaisseaux épigastriques si besoin, l'aponévrose postérieure du muscle grand droit est coupée le plus loin possible de la ligne médiane afin d'éviter les brèches car le péritoine est plus adhérent sur la ligne médiane. Au-dessus de la ligne arquée, cette aponévrose nommée aussi arcade de Douglas est séparée de l'espace rétropéritonéal par le feuillet postérieur de l'aponévrose commune des muscles latéraux de la paroi abdominale (muscles oblique externe, oblique interne et transverse de l'abdomen). (Figure 22)

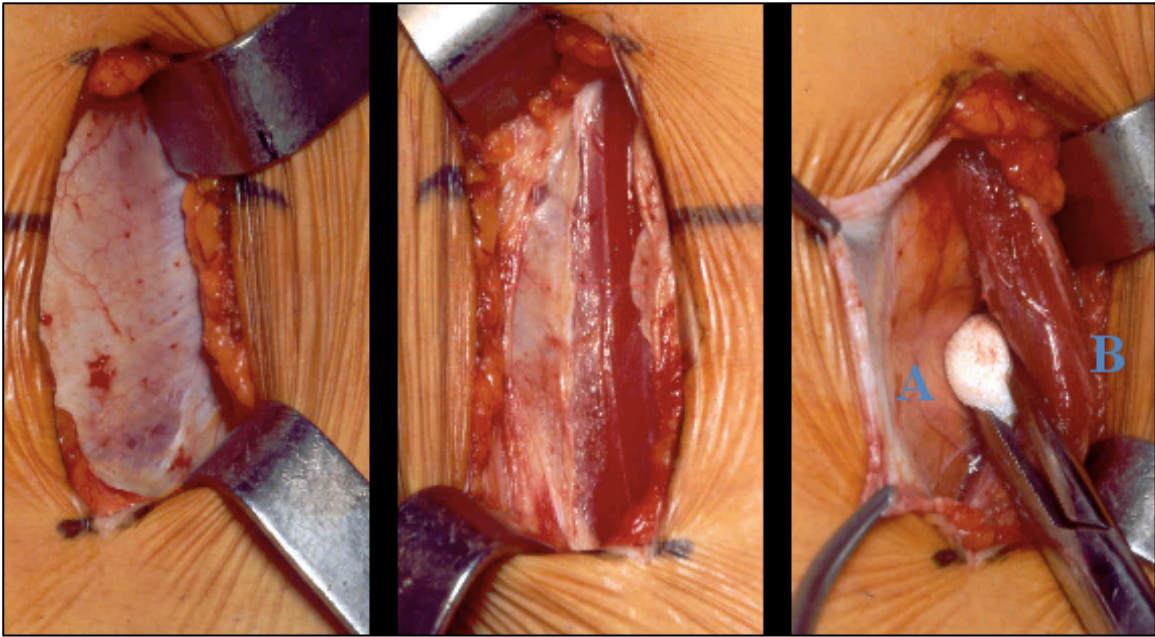


Figure 22. Photographies montrant l'exposition du fascia antérieur puis postérieur du muscle grand droit. A : péritoine ; B : muscle grand droit.⁵⁶

Le chirurgien passe en rétropéritonéal gauche en évitant toute brèche péritonéale jusqu'au muscle psoas, récliné en dehors, puis jusqu'à la veine iliaque gauche puis remonte progressivement jusqu'au carrefour de confluence veineuse (« le parapluie »). Le sac péritonéal avec son contenu ainsi que les uretères sont écartés en médial à l'aide de valves mousses longues et fines. La veine iliaque commune gauche est refoulée en dehors à l'aide de tampons et boulettes montés. L'hémostase des veines pré sacrées est réalisée à l'aide de clips vasculaires et non au bistouri électrique afin d'éviter une lésion du plexus hypogastrique supérieur.

Ensuite le disque L5-S1 est exposé à l'aide de 4 pins ou clous de Steinmann et l'on contrôle leur positionnement de face et profil à l'amplificateur de brillance afin d'avoir nos limites médio-latérales, la balistique d'implantation de cage ainsi qu'une idée sur la qualité osseuse. (Figure 23)

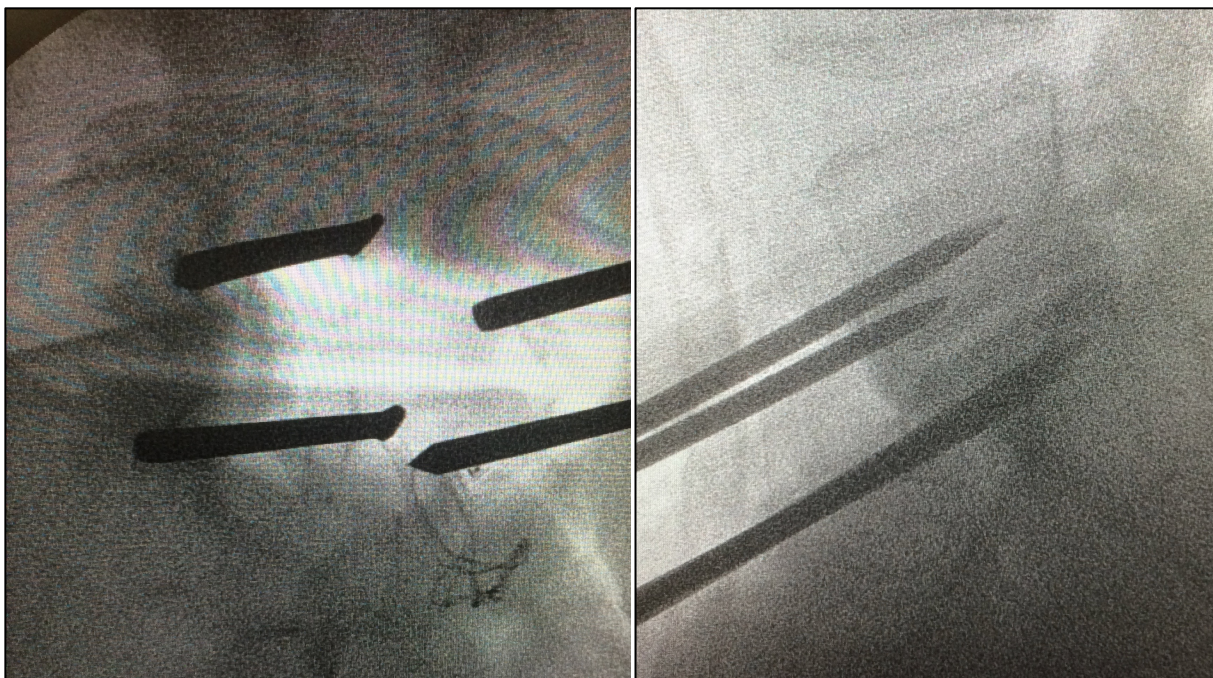


Figure 23A : Face

Figure 23B : Profil

Figure 23. Contrôle scopique du positionnement des 4 pins à l'étage L5-S1 de face (A) et de profil (B).

La discectomie au bistouri froid et à la pince à disque est réalisée, puis on ouvre le ligament commun vertébral postérieur (LCVP) à la curette. (Figure 24)

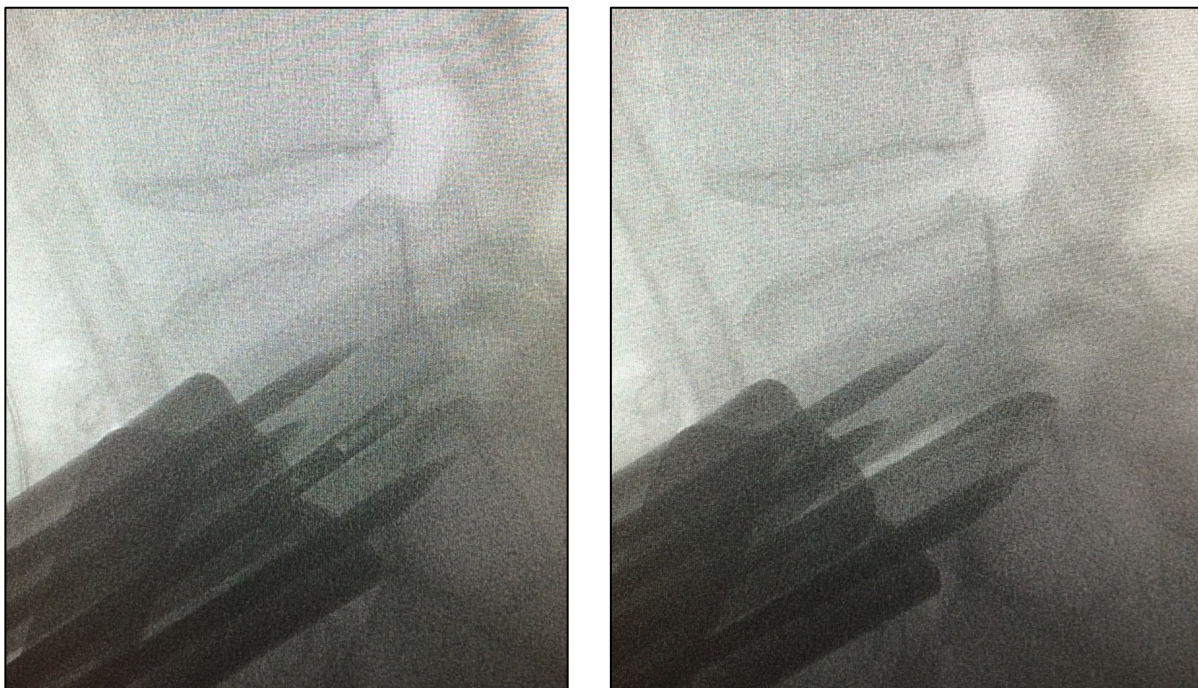


Figure 24. Contrôle scopique de profil de la discectomie à la pince à disque et ouverture du LCVP à la curette.

Le distracteur MOBIDISC® (Zimmer-LDR Medical, Troyes, France) simple ou double est mis en place suivi de l'ancillaire permettant de paralléliser les plateaux vertébraux. Le positionnement de la cage d'essai est contrôlé de face et de profil à l'amplificateur de brillance. (Figure 25)

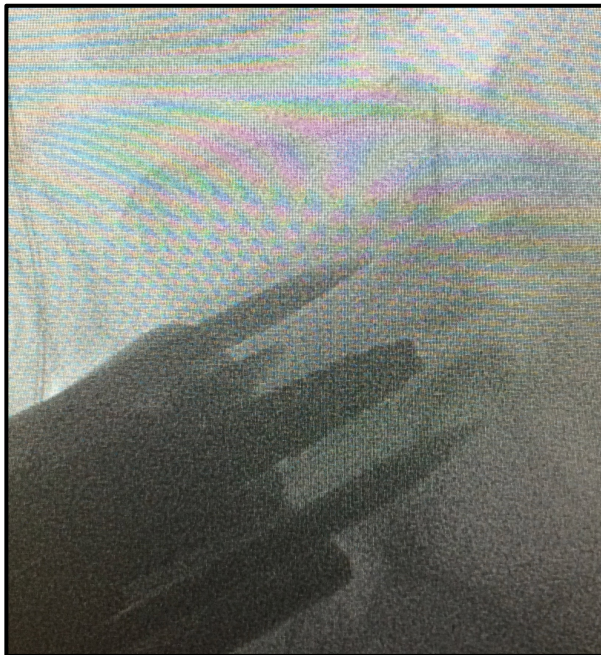


Figure 25A : Distracteur double

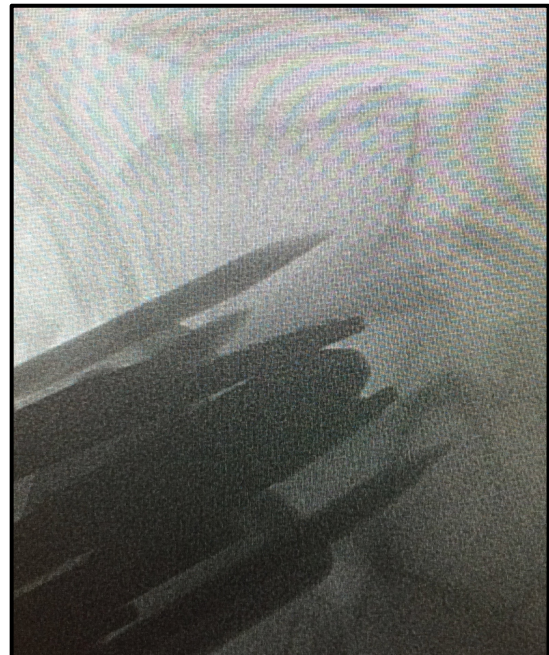


Figure 25B : Distracteur double avec ancillaire

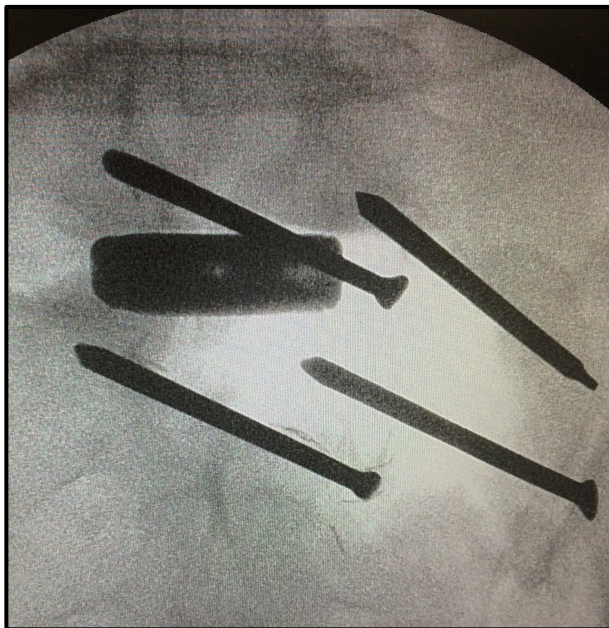


Figure 25C : Cage d'essai scopie de face

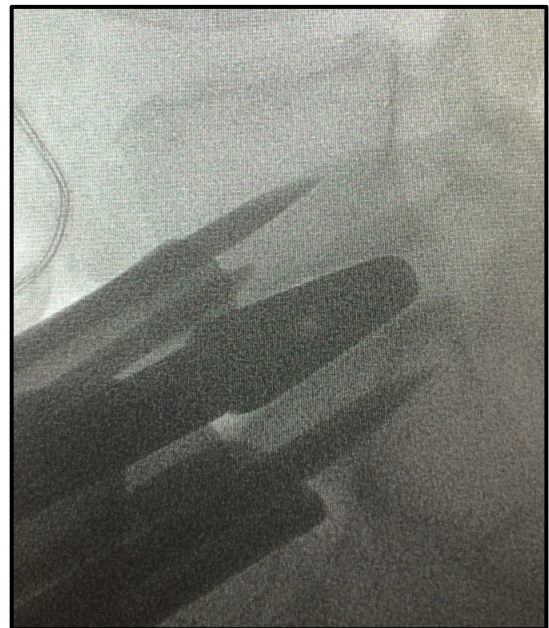


Figure 25D : Cage d'essai de profil

Figure 25. Contrôle scopique du distracteur double (A) avec ancillaire (B) et de la cage d'essai hauteur 12, lordose 14 de face (C) et de profil (D).

S'il est décidé d'ajouter une autogreffe, une contre-incision sur la crête iliaque gauche est réalisée afin de relever un capot cortical et de prélever de l'os spongieux. La cage d'essai est retirée et les plateaux vertébraux sont avivés à la curette carrée fenêtrée (type 0). Puis est mise en place la cage définitive remplie soit par un ostéoinducteur type BMP-2 (Dibotermine alpha INDUCTOS®, Medtronic, Minneapolis, Minnesota, USA) soit par de la greffe osseuse spongieuse autologue qui est l'étalon or. Cependant, ce prélèvement expose à un risque de morbidité non négligeable. Ces complications comprennent le risque d'infection, d'hématome, de douleurs chroniques et de troubles sensitifs notamment après lésion du nerf cutané latéral de cuisse qui passe en avant de l'épine iliaque antéro-supérieure.⁶⁹ Ensuite, les plaques-agrafes ou ailettes sont impactées sous contrôle scopique avant de retirer l'ancillaire. Le positionnement de la cage est contrôlé de face et de profil. (Figure 26)

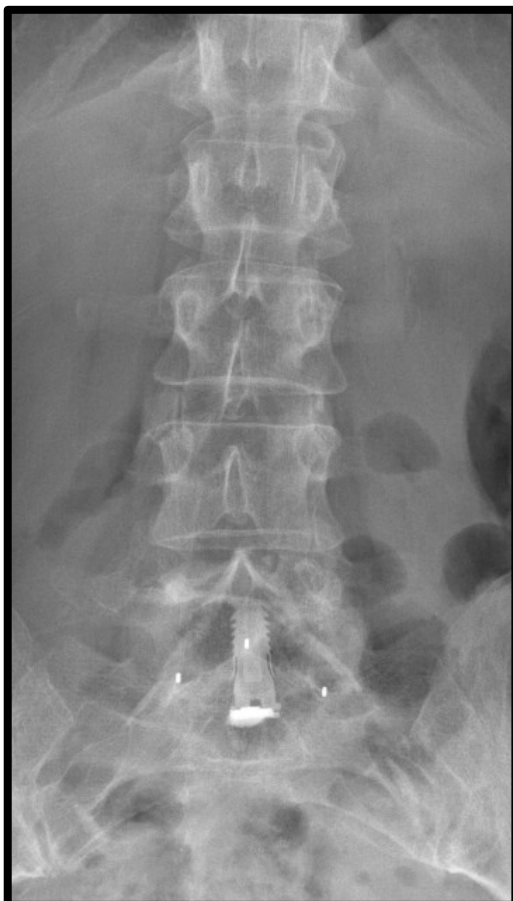


Figure 26A : Face

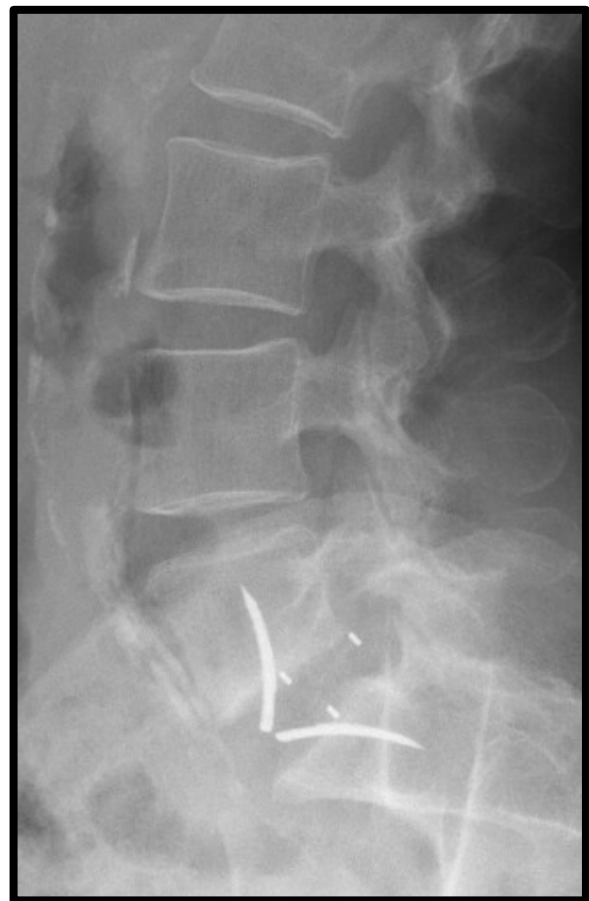

Figure 26B : Profil

Figure 26. Radiographies montrant le positionnement satisfaisant de face (A) et de profil (B) d'une ALIF L5-S1 stand-alone type ROI-A® (Zimmer-LDR Medical, Troyes, France).

On lave abondamment puis on retire les pins sous contrôle de la vue afin de vérifier l'absence de saignement actif. On met en place une dose de Floseal® (Baxter Healthcare Company, Deerfield, Illinois, États-Unis) ou de Surgiflo® (Ethicon, Somerville, New Jersey, États-Unis) pour participer à l'hémostase postopératoire via de la thrombine humaine qui accélère la formation du clou plaquettaire. Ensuite la ligne blanche est fermée au PDS boucle 1 suivie de la sous-peau et du surjet intradermique de fil résorbable sur la peau. L'incision de prélèvement de la greffe est fermée plan par plan sur un drain de Redon aspiratif avec un surjet intradermique de fils résorbables sur la peau. La crête iliaque est infiltrée par une ampoule de Naropeine® (Aspen Pharmacare, KwaZulu-Natal, Afrique du Sud) pour participer à l'analgésie postopératoire.

Les suites opératoires permettent un lever avec appui complet dès le lendemain de l'intervention. La position assise basse est interdite pour 45 jours pour limiter les contraintes sur le rachis lombaire et éviter l'impaction de cage, les pansements sont refaits 3x/semaine jusqu'à cicatrisation et une prophylaxie thromboembolique pour 1 mois est réalisée. La reprise de l'alimentation est autorisée dès la reprise du transit postopératoire objectivé par la présence de gaz.

c) Avantages et inconvénients

Les avantages de l'ALIF sont multiples. Premièrement, la restitution de la lordose segmentaire physiologique augmente la lordose lombaire maximale et permet donc par voie de conséquence d'améliorer l'équilibre sagittal.^{70,71} (Figure 27)

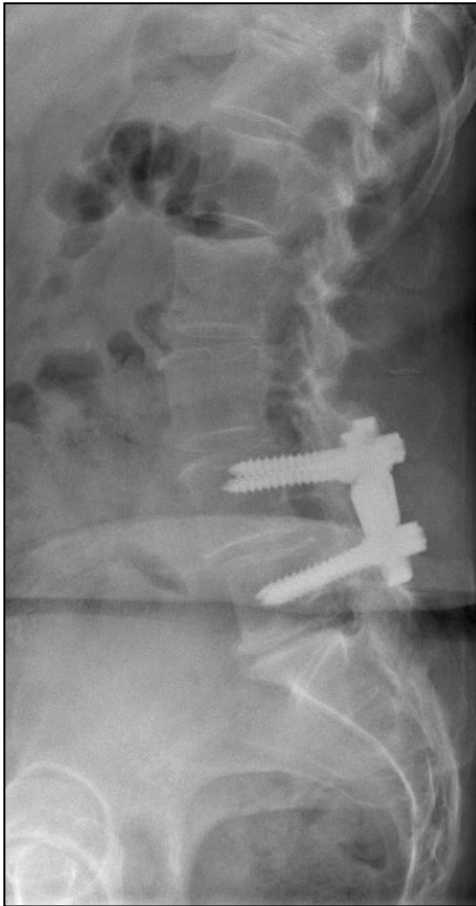


Figure 27A : Profil préopératoire

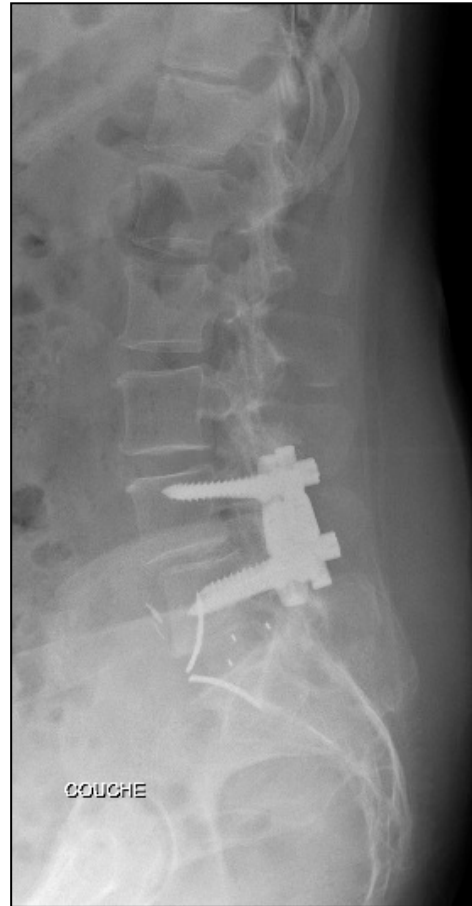


Figure 27B : Profil postopératoire

Figure 27. Radiographies de profil préopératoire (A) et postopératoire (B) d'une ALIF L5-S1 en standalone pour une discopathie dégénérative. On note une bonne restitution de la hauteur discale et de la lordose segmentaire.

La restitution de la hauteur discale permet la réouverture des foramens sténosés par distraction intervertébrale contribuant à la libération radiculaire indirecte tout en évitant le risque de fibrose épidurale par absence d'ouverture du canal vertébral.^{72,65}

La vue directe peropératoire de l'espace discal permet une bonne préparation des plateaux vertébraux, qui, associée à une surface de greffe importante due à un implant de plus grande taille (comparé à une TLIF) favorise l'obtention d'une fusion inter-somatique.⁶⁶ (Figure 28)

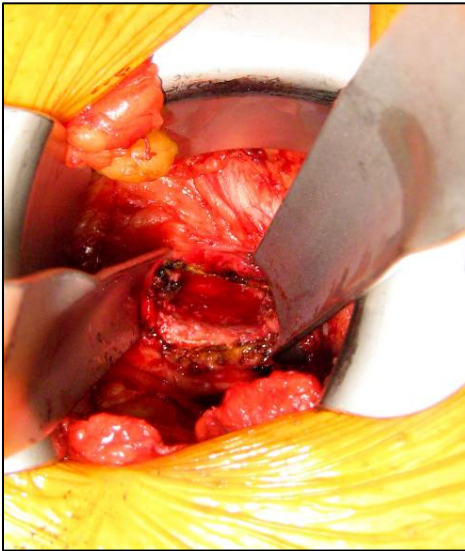


Figure 28A : Espace discal

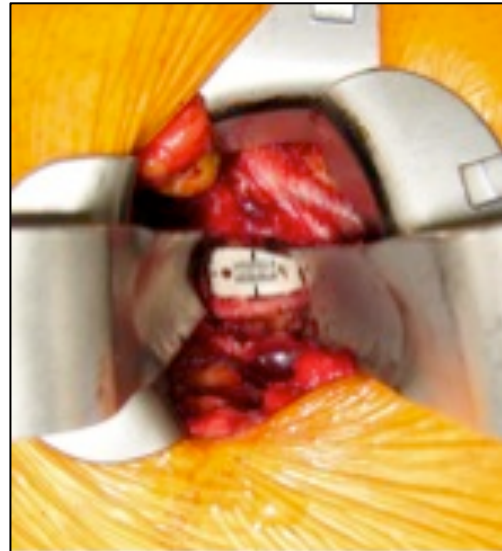

Figure 28A : implant

Figure 28. Photographies peropératoires de l'espace discal L5-S1 préparé (A) puis de l'implant ROI-A® (Zimmer-LDR Medical, Troyes, France) en place (B).

Le respect de l'anatomie est important et notamment de la musculature postérieure limitant les lombalgies secondaires et de façon globale la douleur postopératoire.⁷³

En outre, l'ALIF permet une diminution du risque d'infection du site opératoire par l'absence de décollement des tissus limitant le risque d'hématome ainsi que par la diminution du saignement per et post opératoire.⁷³

Enfin cette technique réduirait les discopathies de l'étage adjacent.⁷⁴

Les inconvénients sont essentiellement liés aux complications anatomiques de l'abord avec le risque de plaie des vaisseaux iliaques (veine iliaque gauche ou artère iliaque primitive gauche) de 0,4 à 15% selon la littérature pouvant se compliquer d'un choc hémorragique et susceptible d'entraîner le décès.⁶⁷ Toujours sur le plan vasculaire, une autre complication est la thrombose veineuse profonde liée à l'écartement veineux prolongé plus ou moins compliquée d'embolie pulmonaire.

Au niveau neurologique, on peut léser le plexus hypogastrique supérieur avec risque d'éjaculation rétrograde chez l'homme ou de sécheresse vaginale chez la femme ainsi que la chaîne lombaire sympathique se compliquant de sensation de chaleur dans les membres inférieurs.¹⁹

La courbe d'apprentissage est longue et nécessite la présence d'un chirurgien vasculaire sur place.⁷⁵

De surcroît, aucun contrôle visuel de la racine n'est possible donc c'est une technique insuffisante en cas de décompression nerveuse nécessaire notamment lorsqu'il existe une véritable hernie discale.

En postopératoire une éventration abdominale peut survenir. Quraishi rapporte 0,7 % d'éventration postopératoire sur une série de 304 patients. Ce risque impose la fermeture soigneuse de chaque plan.⁷⁶

L'iléus reflexe est très fréquent. Il est généralement résolutif grâce à un traitement médical mais c'est un déterminant majeur de la durée d'hospitalisation et de l'efficacité de l'antalgie postopératoire.⁷⁷ La physiopathologie de cette complication repose sur trois phénomènes : neurologique (réflexe à partir du péritoine), inflammatoire (libération de monoxyde d'azote et de prostaglandines lors de la manipulation du tractus digestif) et pharmacologique⁷⁸. Les morphiniques ont une action centrale sur les récepteurs μ de la substance grise péri-aqueducule ainsi qu'une action périphérique sur les récepteurs μ_2 tout le long du tractus digestif et particulièrement dans les régions gastriques antrale et duodénale.⁷⁹

Enfin, l'implantation de matériel rachidien expose au risque de blessure peropératoire des structures nerveuses radiculaires, et au risque de migration postérieure d'un fragment discal dans le canal. En l'absence de stabilité initiale correcte ou en cas d'insertion de cages de hauteur insuffisante, il existe également un risque de migration secondaire des implants, soit postérieure, pouvant aboutir à une compression radiculaire intracanalair ou foraminale, soit antérieure, avec un risque de lésion des gros vaisseaux prévertébraux.⁸⁰

d) Association avec instrumentation postérieure. (Figure 29)

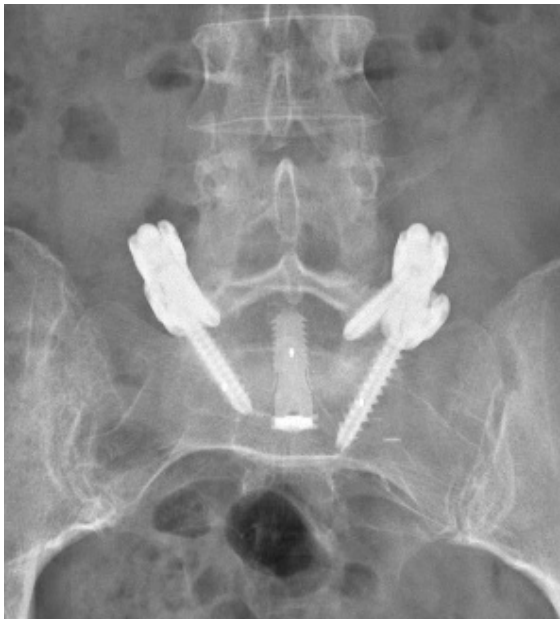

Figure 29A : Face

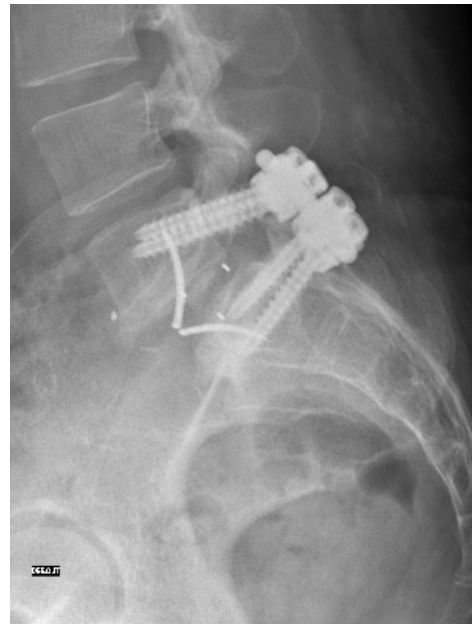


Figure 29B : Profil

Figure 29. Radiographies postopératoire de face (A) et de profil (B) d'une arthrodeèse circonférentielle L5-S1 associant une ALIF ROI-A® (Zimmer-LDR Medical, Troyes, France) à une APL instrumentée Legacy® (Medtronic, Minneapolis, Minnesota, États-Unis) par abord de Wiltse.

L'arthrodeèse circonférentielle comprend une arthrodeèse antérieure inter-somatique (ALIF) associée à une arthrodeèse postérieure ou postéro-latérale (APL). Cette arthrodeèse postérieure est soit réalisée avec un abord médian standard centré sur les épineuses comme décrit plus bas, soit par abord de Wiltse⁸¹ qui consiste en deux incisions à environ 2,5 cm de la ligne médiane puis une incision longitudinale du fascia thoracolombaire afin de trouver l'espace entre les muscles *longissimus* et *multifidus* et d'arriver directement sur les massifs articulaires et les apophyses transverses.

Enfin, on peut réaliser une instrumentation sans greffe de manière percutanée grâce à des ancillaires dédiés.

L'abord de Wiltse présente de nombreux avantages : il est moins traumatisant que dans la voie d'abord médiane, le saignement est moindre, l'ischémie musculaire est limitée car la rétraction des masses musculaires est moins importante et enfin il facilite les visées pédiculaires au niveau de la charnière lombo-sacrée en permettant une bonne convergence des visées pédiculaires.^{82,83}

L'arthrodèse circumférentielle permet de rigidifier le montage et pourrait éviter la survenue de complications mécaniques comme la pseudarthrodèse ou l'enfoncement de la cage antérieure dans les plateaux.⁸⁴ Elle permet, en outre, un geste de libération pour traiter la symptomatologie radiculaire si elle existe.

Cette technique semble donner des résultats satisfaisants pour les DDD et les SPL de bas grade. En effet, Barrey et al ont montré un taux de fusion de 100% objectivé par un scanner à 1 an avec une restitution satisfaisante de la lordose et de la hauteur discale chez 62 patients traités pour des DDD ou des SPL par lyse isthmique de bas grade.⁸⁵ El Masry et al ont montré un taux de fusion de 97% chez 47 patients traités par ALIF avec de la greffe autologue de crête iliaque combinée à une fixation postérieure pédiculaire.⁸⁶ Et enfin, une arthrodèse antérieure associée à une instrumentation postérieure a été un succès chez 95% des 58 patients de l'étude réalisée par Moore et al.⁸⁷

Ce taux élevé de fusion est probablement dû aux raisons suivantes :

- l'ALIF permet une discectomie complète permettant ainsi une bonne préparation des plateaux vertébraux et une grande surface de greffe ;
- l'utilisation d'un ostéoinducteur type rhBMP-2 optimise cette fusion ;^{88,89}
- l'instrumentation postérieure permet de rigidifier le montage⁹⁰ ;
- et permet une greffe circumférentielle.^{91,92}

2. Abord postérieur

a) Description des techniques (APL, arthrodèses combinées et arthrodèses mini-invasives)

La voie d'abord postérieure est la plus utilisée en chirurgie rachidienne. Le patient est installé en décubitus ventral avec un billot thoracique et un billot sous les crêtes iliaques afin de laisser l'abdomen libre et éviter les compressions vasculaires que l'on peut contrôler par la prise des pouls pédieux. Il faut également s'assurer de l'absence de compression oculaire dans la têtère en gélose, d'étirement du plexus brachial ou de compression du nerf ulnaire au coude. Un amplificateur de brillance est placé afin de faire des repères scopiques pré et peropératoires. Le patient est installé en légère flexion de la hanche permettant de maintenir une bonne lordose lombaire. (Figure 30)

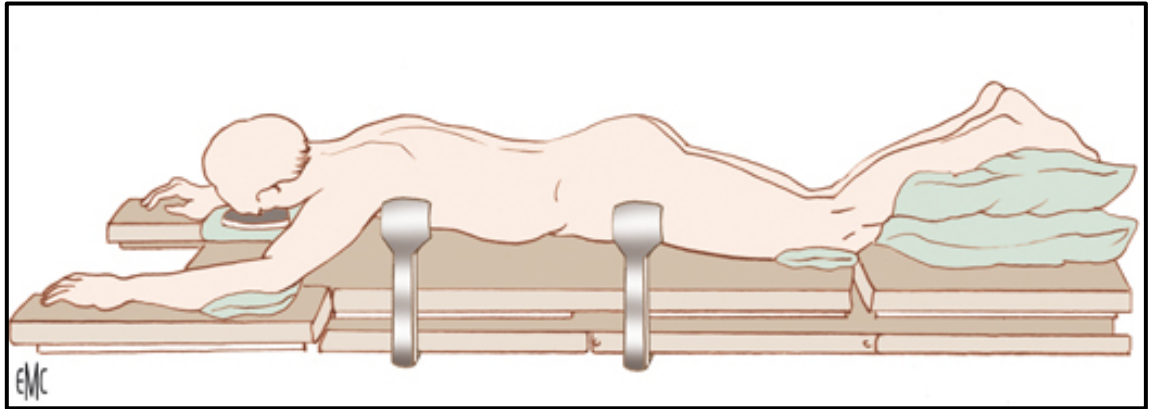


Figure 30. Installation du patient en décubitus ventral.¹⁹

L'abord standard est postérieur médian centré sur les épineuses avec un dégagement musculaire à l'aide d'une rugine de Cobb jusqu'aux apophyses transverses afin d'avoir tous les repères pour les visées pédiculaires.

Initialement, l'arthrodèse était sans instrumentation avec un taux important de pseudarthrose. C'est la raison pour laquelle, la majorité des équipes chirurgicales ont rajouté une instrumentation pour rigidifier le montage et diminuer ce taux de pseudarthrose.⁷³

La fixation postérieure est quasi exclusivement réalisée par des vis pédiculaires et une instrumentation type Cotrel-Dubousset.⁹³

Concernant la mise en place des vis pédiculaires, le point d'entrée de L5 est au croisement des lignes du bord latéral de l'isthme (ou *pars interarticularis*) et du milieu de la transverse avec une direction perpendiculaire dans le plan sagittal et de 10-15° convergente dans le plan frontal. (Figure 31)

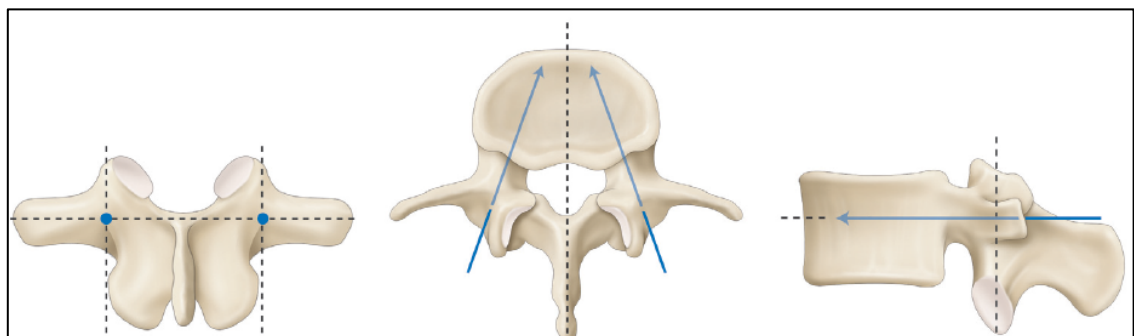


Figure 31. Repères d'une visée pédiculaire lombaire.⁹⁴

Le point d'entrée sacré est à la partie externe du bord inférieur du massif articulaire supérieur de S1. La direction est oblique en haut et en dedans de façon à viser le coin antérieur du plateau sacré avec une fixation au mieux bicorticale. (Figure 32)

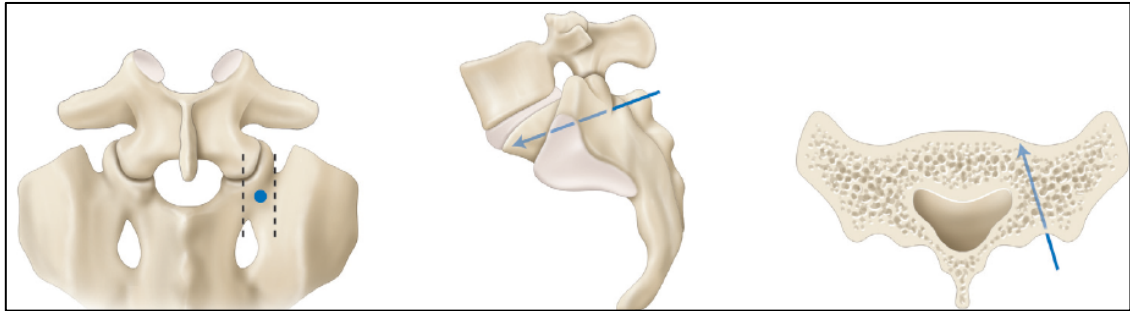


Figure 32. Repères d'une visée pédiculaire S1.⁹⁴

Après taraudages, 4 vis polyaxiales de diamètre adapté à la taille du pédicule (le plus souvent 6,5mm) sont mises en place. Le montage est verrouillé sur 2 tiges en lordose adaptée à la correction nécessaire et une greffe osseuse autologue (crête postérieure) + substitut osseux ostéoconducteur type céramique de phosphate de calcium biphasique (BCP) est associée à l'avivement des transverses.

La technique TLIF (Transforaminal Lumbar Interbody Fusion) complète l'APL par la mise en place d'une cage intersomatique par voie transforaminale après celle des vis pédiculaires. En effet cet ordre permet de mettre de la distraction pendant la discectomie grâce à une tige temporaire montée sur les vis pédiculaires.

Elle nécessite une arthrectomie facettaire pour exposer la face cachée de Mac Naab correspondant au foramen de conjugaison. Le massif articulaire est repéré, en général à gauche du côté de l'opérateur si la radiculalgie est bilatérale ou alors du côté de la compression nerveuse.

On réalise une résection unilatérale du massif articulaire avec le ciseau à frapper et la pince gouge. (Figure 33)

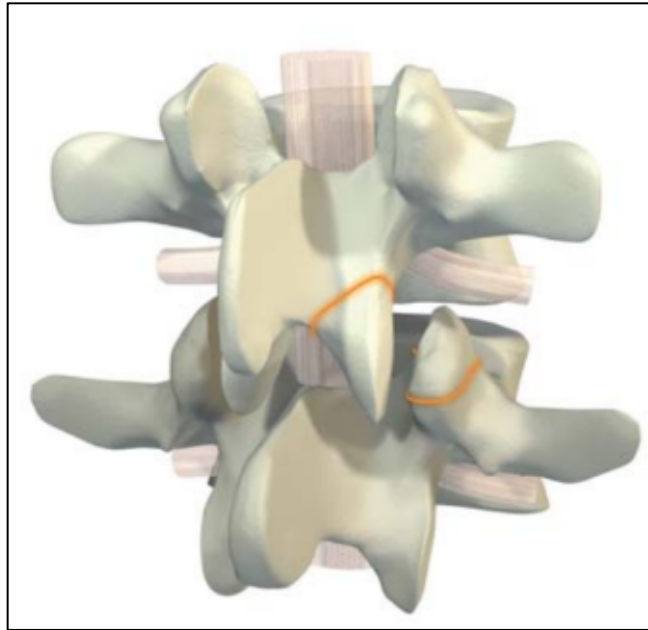


Figure 33. Arthrectomie unilatérale gauche pour préparer l'implantation d'une TLIF (Zimmer-LDR Medical, Troyes, France).

Ensuite une hémostase à la bipolaire est réalisée afin de repérer la racine qui est protégée en médial par un écarteur. En effet on passe dans l'épaule de la racine S1 et l'aisselle de L5 pour une TLIF L5-S1. On incise le disque au bistouri froid puis on réalise une discectomie complète afin de passer des râpes successives dans l'espace discal et d'aviver les plateaux en prenant soin de ne pas être trop agressif pour respecter l'os cortico-spongieux sur lequel l'implant va prendre appui et éviter l'impaction. Des bougies de taille croissante sont insérées selon un axe sagittal de 45° jusqu'à atteindre la taille de l'implant final. L'implant définitif rempli de greffe osseuse autologue (crête postérieure) ou de substitut osseux selon la forme de la cage utilisée.

Si on utilise une cage droite, il faut orienter cette dernière de 45° vers la ligne médiane. Si on utilise une cage banane, après l'avoir orienté de 45° vers la ligne médiane, il faut par la suite la faire pivoter afin qu'elle soit bien antérieure et être au maximum lordosante. (Figure 34)

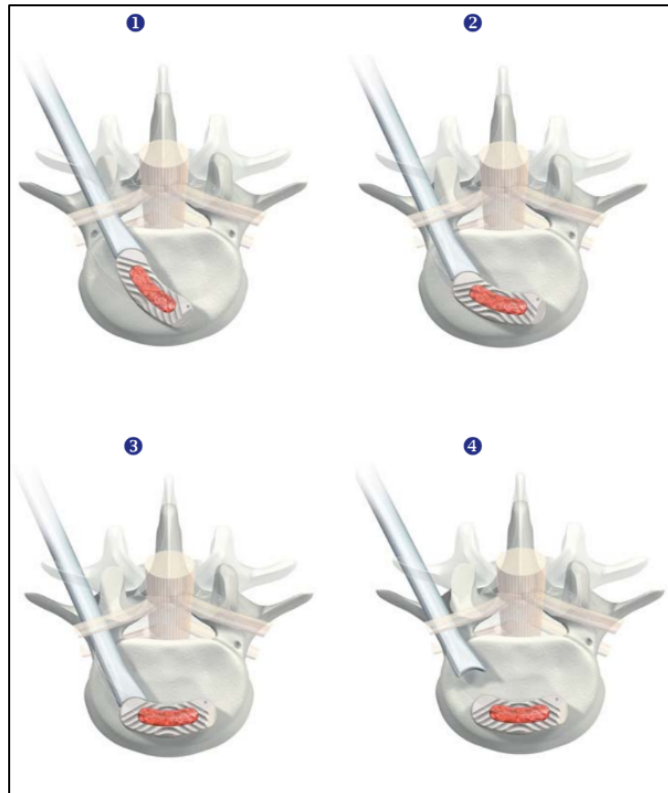


Figure 34. Mouvement de rotation et implantation dans le 1/3 antérieur discal d'une ROI-T® (Zimmer-LDR Medical, Troyes, France).

Dans la PLIF (Posterior Lumbar Interbody Fusion), la libération est réalisée par une laminectomie bilatérale avec foraminotomie puis une discectomie complète très latérale vers les foramens. Après distraction progressive, les 2 cages remplies d'os autologue ou de substitut osseux sont introduites successivement. (Figure 35)

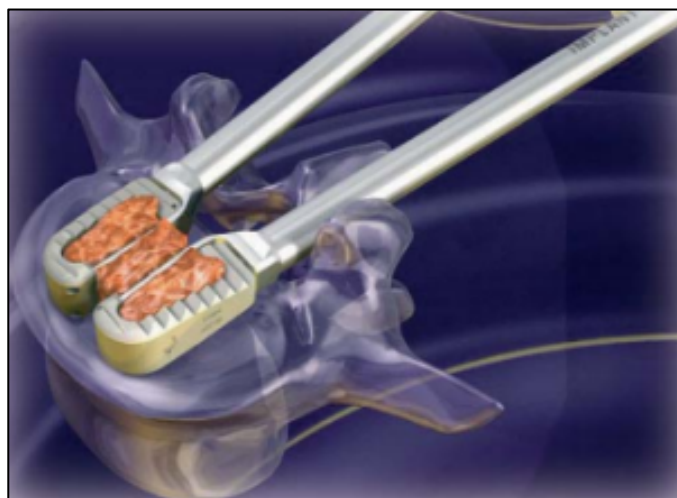


Figure 35. ROI® implant intersomatique PLIF (Zimmer-LDR Medical, Troyes, France).

A la fin on doit veiller à ce qu'il y ait une liberté radiculaire totale et que la mise en lordose par le montage d'ostéosynthèse postérieur n'augmente pas la sténose foraminale.

L'abord mini-invasif du rachis est apparu en 1982 avec un système de vissage percutané élaboré par Magerl et al.⁹⁵ et associé à un fixateur externe dans le traitement du rachis traumatique. Plus récemment, un système d'écarteur tubulaire a été développé par Foley et al.⁹⁶ On réalise une incision cutanée et aponévrotique de 3 cm à 2,5 cm de la ligne médiane des épineuses. Une série de dilateurs de tailles croissantes est insérée par voie trans-musculaire sous contrôle radioscopique afin de séparer les fibres musculaires. L'écarteur tubulaire (Figure 36) est ensuite mis en place, en évitant l'invagination cutanée, fixé à la table opératoire avec un bras articulé. Un bon éclairage du champ opératoire suffit mais certains chirurgiens utilisent un endoscope ou un microscope.

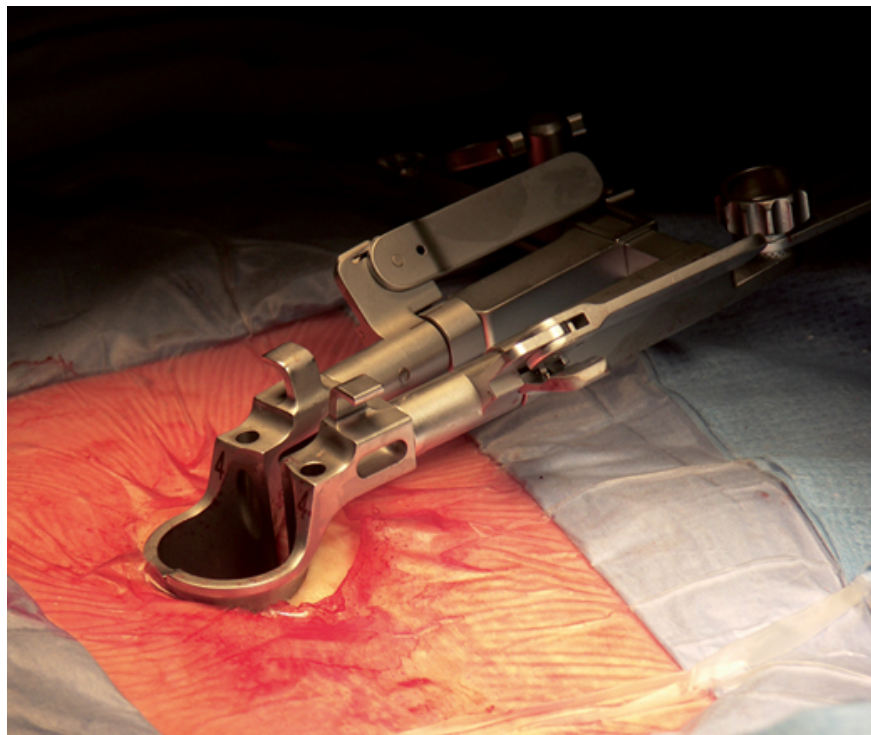

Figure 36. Photo peropératoire d'un écarteur tubulaire.⁹⁷

On réalise une hémilaminectomie associée à une facetectomie médiale afin d'ouvrir les récessus et de libérer les éléments nerveux. Le disque est cureté et une cage intersomatique est mise en place selon les mêmes modalités qu'à « ciel ouvert ». Ensuite, l'instrumentation est, soit réalisée à travers l'écarteur tubulaire avec une incision plus

latérale permettant un vissage convergeant, soit à l'aide d'un système de vissage percutané. L'écarteur est retiré de manière progressive afin de faire l'hémostase des tissus mous puis une fermeture en trois plans est réalisée avant de passer à l'autre côté.

b) Avantages et inconvénients

L'arthrodèse combinée offre un meilleur taux de fusion (95%) que l'arthrodèse intersomatique seule (86%), elle-même supérieure à l'APL (69%).⁷⁴

Le premier avantage de la voie postérieure est l'absence des risques neuro-vasculaires propres à la voie antérieure que sont la lésion des gros vaisseaux et la lésion du plexus hypogastrique supérieur et ses conséquences. Cependant, lors de la discectomie, on peut être amené à léser ces gros vaisseaux notamment avec la pince à disque.⁹⁸

La brèche durale survenant soit lors de la mise en place des vis pédiculaires, soit lors de l'abord intra-canalair, soit lors de la mise en place de la cage inter-somatique est une complication fréquente.

Concernant les arthrodèses combinées avec PLIF, les risques opératoires sont la brèche durale et la traction excessive sur le sac dural et les racines adjacentes.⁹⁹

Pour la TLIF, les complications sont moins nombreuses avec un risque neurologique moins important d'étirement car le point d'insertion de la cage est plus latéral et on est moins obligé d'ouvrir le canal rachidien.^{100,74}

Ces techniques à « ciel ouvert » ont des effets néfastes sur les muscles paraspinaux avec une atrophie musculaire liée à une pression importante du fait de l'écartement ce qui pourrait être à l'origine de douleurs accrues en postopératoire et donc de suites plus lourdes.¹⁰¹

Le taux d'infection est plus important dans les voies postérieures.¹⁰² En effet, le patient est alité du fait de sa douleur, en décubitus dorsal, avec des risques macération au niveau du pansement. En outre, dans les abords postérieurs, l'incision est proche de la sphère anale.

Les abords mini-invasifs comparés aux abords traditionnels permettent une perte sanguine et une douleur post opératoire moindres, une mobilisation plus rapide et une durée d'hospitalisation raccourcie.¹⁰³ Cependant la courbe d'apprentissage et la durée opératoire sont plus longues. En cas de complication comme une brèche de dure-mère, la suture est rendue plus difficile du fait de la petite fenêtre opératoire.

A distance, les résultats entre les deux techniques : postérieure conventionnelle et mini-invasives donnent des résultats identiques.¹⁰³

E. Hypothèse de travail

L'ALIF L5-S1 isolée est une technique bien établie pour fusionner cet étage chez des patients ayant une discopathie dégénérative mais elle reste controversée pour traiter les SPL par lyse isthmique.^{104,73,105,106} Comme vu précédemment, la technique d'ALIF présente de nombreux avantages. Cependant cette cage est une instrumentation non rigide et peut mener à une pseudarthrose et/ou à une faillite mécanique dans certains cas.^{107,84}

Ces faillites mécaniques comprennent les bris d'implant (ailette sacrée ou ailette de L5 ou les 2) ou les fractures du plateau sacré. (Figure 37)

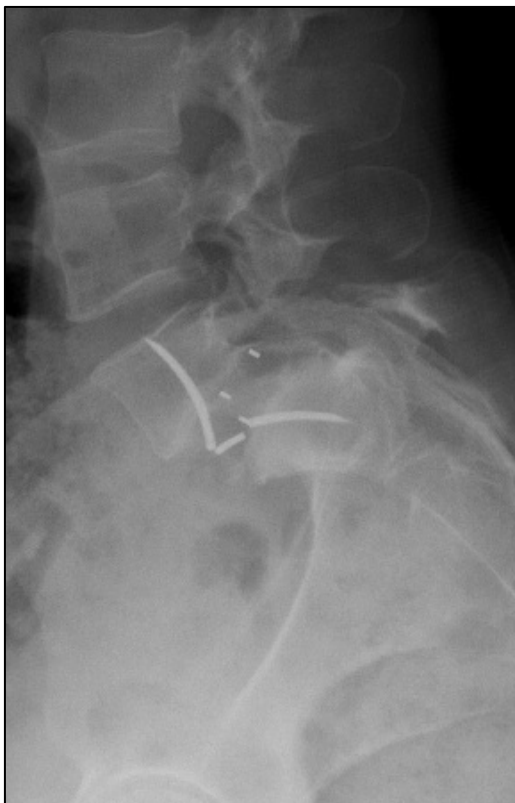

Figure 37A : Fracture ailette S1

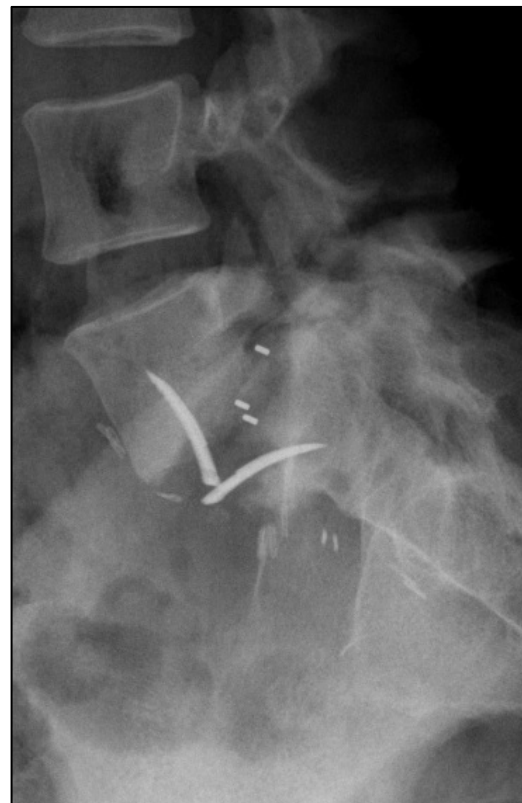

Figure 37B : Fracture plateau sacré

Figure 37. Radiographies de profil montrant une fracture de la plaque-agrafe de S1 (A) et une fracture du plateau sacré (B) suite à l'implant d'une ALIF L5-S1 isolée.

Dans ces conditions, certains patients ayant bénéficié de ces cages n'obtenaient pas de fusion osseuse et devenaient lombalgiques voire radiculalgiques à nouveau avec des

difficultés de prise en charge par la suite. Ainsi s'est posé tout naturellement la question de savoir quels facteurs cliniques ou radiologiques pouvaient provoquer ces complications afin de sélectionner les patients à risque et de mettre en œuvre des mesures pour prévenir ces complications.

Dans la littérature, certains auteurs suggéraient que le SPL par lyse isthmique pourrait être un facteur de risque de faillite mécanique.^{104,108} Ainsi dans le service, les opérateurs commençaient déjà à cette période à réaliser des arthrodèses circonférentielles pour les patients ayant des spondylolisthésis L5-S1 par lyse isthmique contre des ALIF L5-S1 en *stand-alone* auparavant.

Dans la mesure où un an de recul était nécessaire pour évaluer le risque de pseudarthrodèse et que le projet de l'étude date de 2017, l'inclusion de patients sur une période rétrospective de 2014 à 2016 s'est imposée.

F. Objectifs de l'étude

L'objectif de cette étude est double :

1. Repérer les facteurs de risque de faillite mécanique que sont les bris d'implant ou de fracture de plateau sacré après une ALIF L5-S1 isolée.

2. Rechercher les facteurs de risque de pseudarthrodèse L5-S1 après ALIF L5-S1 isolée. On veut ainsi identifier les patients pour lesquels l'arthrodèse circonférentielle serait fortement recommandée pour prévenir ces complications mécaniques.

IV. MATÉRIELS ET MÉTHODES

A. Critères d'inclusion et d'exclusion

Les patients, inclus consécutivement de mars 2014 à octobre 2016, ont été opérés d'une ALIF L5-S1 isolée à l'hôpital Henri Mondor. Les critères d'inclusion étaient les suivants : la présence d'une lombalgie chronique associée ou non à des radiculalgies résistante à un traitement médical optimal maximal de 6 mois minimum chez un patient ayant : (1) un SPL L5-S1 par lyse isthmique responsable de la symptomatologie ou (2) la présence d'une discopathie dégénérative L5-S1 isolée avec un MODIC 1 et/ou un pincement discal sévère. Les critères d'exclusion étaient les suivants : (1) l'association à la chirurgie d'un autre étage rachidien ; (2) une arthrodèse postérieure complémentaire ; (3) une indication d'ALIF L5-S1 autre que celles citées précédemment notamment infectieuse (spondylodiscite), tumorale ou traumatique.

B. Technique chirurgicale⁶⁶

Les ALIFs L5-S1 ont été réalisées comme décrites dans l'introduction par 5 chirurgiens spécialisés dans le rachis du service d'orthopédie de l'hôpital Henri Mondor - APHP : Pr. FLOUZAT-LACHANIETTE, Pr ALLAIN, Pr POIGNARD, Dr ROUBINEAU et Dr DELAMBRE. La voie d'abord était rétropéritonéale gauche avec mise en place de cages ROI-A® avec système de fixation par plaques-agraves VERTEBRIDGE® (Zimmer-LDR Medical, Troyes, France) de types (*standard* ou *inset*), de tailles (longueur et largeur), de hauteur, de lordose différents avec des plaque-agraves *small*, *medium* ou *large*. Les cages étaient comblées soit un ostéoinducteur type rhBMP-2 (Dibotermine, INDUCTOS® 4mg, Medtronic, Minneapolis, Minnesota, USA) ou de l'os spongieux prélevé au dépend de la crête iliaque antérieure gauche. Les caractéristiques des cages avec la surface de greffe osseuse sont représentées ci-dessous. (Figure 38)

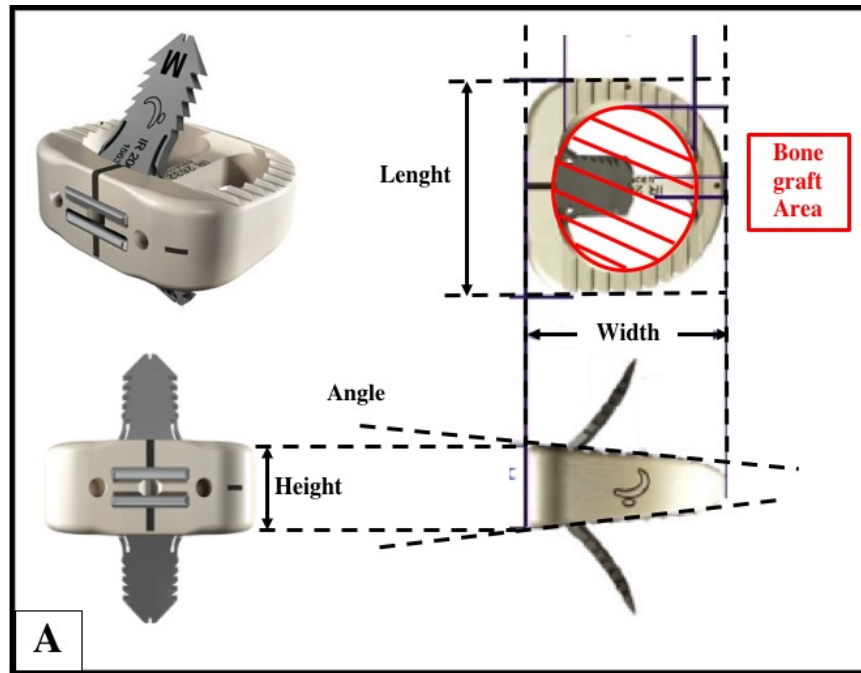


Figure 38. Caractéristiques de la cage ROI-A® (Zimmer-LDR Medical, Troyes, France) : angle=lordose, height=hauteur, lenght=longueur, width=largeur.

C. Données cliniques

La récupération des données cliniques s'est déroulée en plusieurs étapes. Tout d'abord, nous avons utilisé le logiciel de gestion du bloc opératoire (IPOP®) afin de faire une recherche et de sélectionner tous les patients ayant eu une ALIF L5-S1 durant la période mars 2014 à octobre 2016. Après avoir exclu les patients non conformes (opérés d'une prothèse totale de disque, association avec une arthrodèse postérieure ou un autre niveau rachidien), nous avons pu récupérer la date de naissance afin d'avoir l'âge des patients au moment de l'intervention ainsi que leurs caractéristiques morphologiques (poids, taille) afin de calculer leur IMC sur ACTIPIDOS® (logiciel de prescription de l'hôpital Henri MONDOR). Ensuite, grâce aux logiciels avec le dossier patient informatisé que sont MEDIWEB® (Mediweb softwares, San Francisco, California, USA) et ORBIS® (Orbis software, Poole, UK), nous avons pu récupérer le compte rendu d'hospitalisation avec l'indication de l'ALIF L5-S1 (SPL ou DDD), les antécédents des patients, ainsi que leur consommation tabagique ou non calculé en paquets-années. Puis nous avons recueilli leurs symptômes pré et postopératoires (lombalgies plus ou moins associées à des radiculalgies, déficit sensitivo-moteur, claudication neurogène, troubles vésico-sphinctériens etc...) et enfin le compte rendu opératoire permettant de connaître les mensurations exactes de l'implant inter-somatique utilisé et le type de greffe utilisé.

D. Analyse radiologique

En préopératoire, chaque patient a bénéficié de radiographies du rachis lombaire de face et de profil debout ainsi que des radiographies du rachis en entier debout de face et profil afin d'exclure une scoliose et de mesurer les paramètres spino-pelviens. Des clichés dynamiques du rachis lombaire de profil en flexion et extension ainsi que des clichés *bending* (inclinaison) lombaires droit et gauche ont également été réalisés pour rechercher une quelconque instabilité intervertébrale.

Chaque patient avait passé une IRM préopératoire non injecté du rachis lombaire avec des séquences pondérées T1, T2 et STIR pour évaluer l'anomalie du signal discal et des plateaux vertébraux et pour identifier la sténose centrale et/ou foraminale.

Une tomodensitométrie préopératoire et une reconstruction des gros vaisseaux ont été réalisées pour évaluer la sclérose des plateaux vertébraux et localiser la position de la bifurcation aorto-iliaque et cavo-iliaque par rapport au disque inter-vertébral L5-S1.

Une ostéo-densitométrie a été réalisée pour rechercher une éventuelle ostéoporose qui est un facteur de risque de fracture des plateaux vertébraux.

L'évaluation postopératoire incluait des radiographies du rachis en entier debout de face et de profil et un scanner pour évaluer la fusion intervertébrale.

Les mesures radiographiques du rachis péri-opératoires étaient réalisées sur le logiciel SURGIMAP SPINE SOFTWARE® (Nemaris, NY, USA) après avoir fait une capture d'écran des télérachis de profil pré et postopératoire du patient sur le logiciel d'imagerie médical : Kodak Carestream Picture Archiving and Communications System PACS® (EASTMAN KODAK / CARESTREAM HEALTH, Rochester, NY, USA).

Ces mesures se regroupaient en 4 types.

1. Les paramètres pelviens :

Ils incluait l'IP, la VP et la PS. (Figure 39)

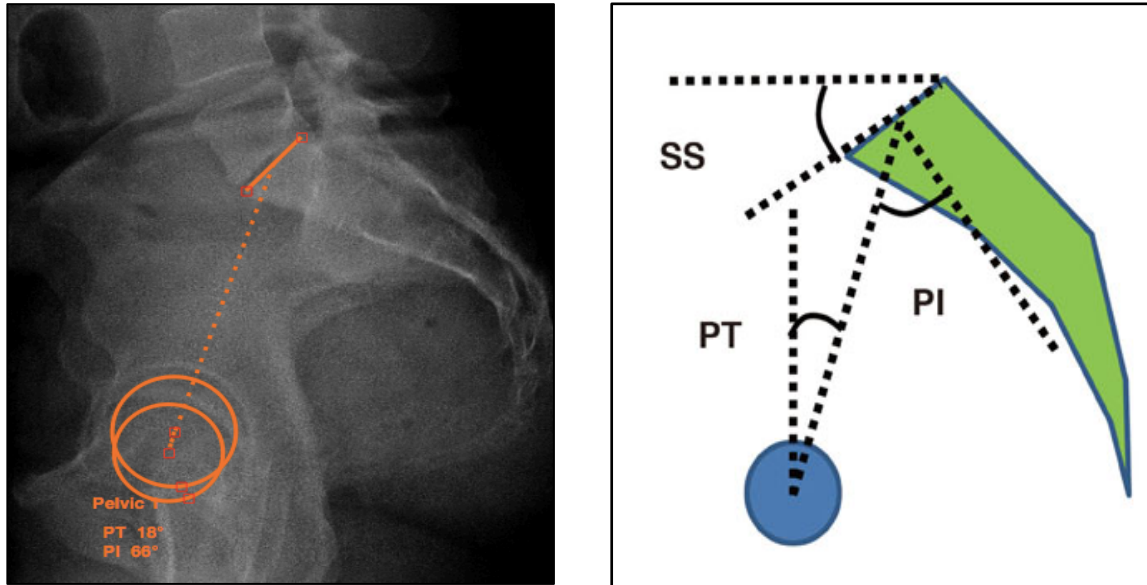
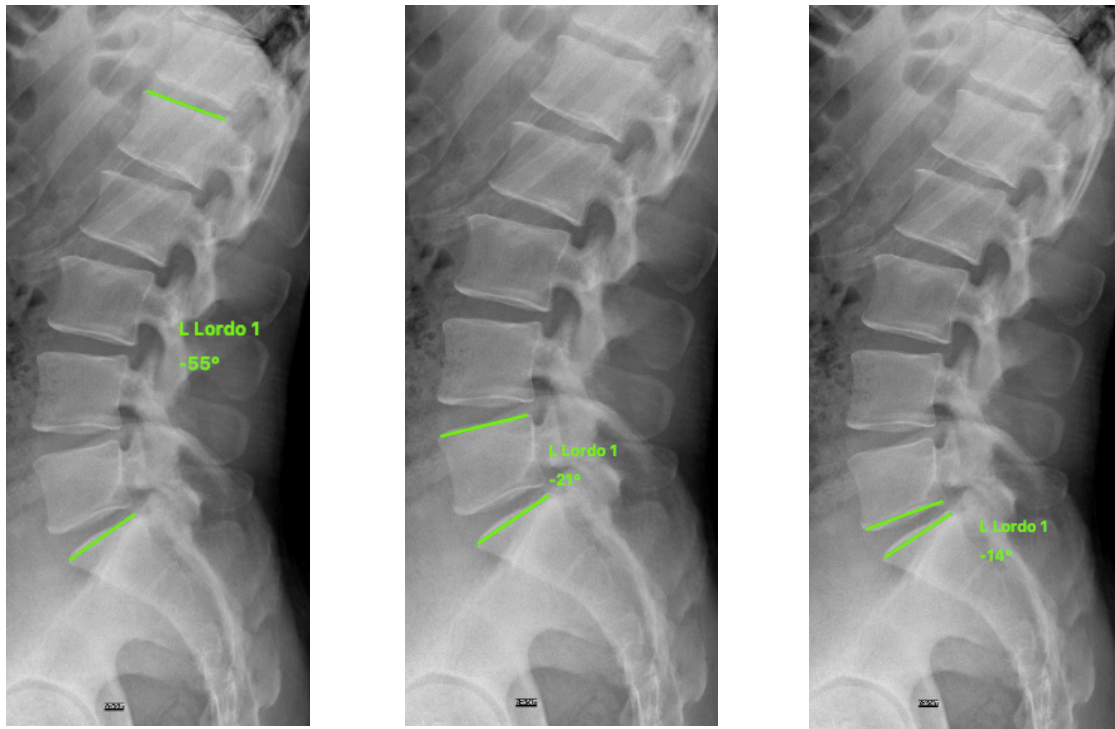


Figure 39. Mesures sur SURGIMAP SPINE SOFTWARE® des paramètres pelviens avec $PI = \text{Pelvic Incidence} = IP = 66^\circ$; $PT = \text{Pelvic Tilt} = VP = 18^\circ$ et $PS = IP - VP = 48^\circ$.

2. Les paramètres rachidiens :

Les paramètres rachidiens incluait la lordose lombaire mesurée entre le plateau supérieur de L1 et le plateau supérieur de S1, la lordose segmentaire mesurée entre le plateau supérieure de L5 et le plateau supérieur de S1 et la lordose du disque L5-S1 ou angle discal L5-S1 entre le plateau inférieur de L5 et le plateau supérieur de S1. (Figure 40)



40A : Lordose lombaire

40B : Lordose segmentaire

40C : Lordose L5-S1

Figure 40. Mesures des paramètres rachidiens sur SURGIMAP SPINE SOFTWARE® avec la lordose lombaire (A) qui est à 35°, la lordose segmentaire (B) à 21° et la lordose du disque L5-S1 (C) à 14°.

3. Les paramètres globaux :

Pour évaluer l'équilibre sagittal, nous avons mesuré l'angle spino-sacré (SSA), la gîte sagittale en C7 et le C7 Barrey ratio.¹⁰⁸

Le C7 Barrey Ratio correspond au ratio divisant la distance entre la *C7 plumb line* (C7PL) et le bord postérieur du plateau de S1 en numérateur et la distance horizontale entre le bord postérieur de S1 et le centre des têtes fémorales. Ce ratio est supérieur à 1 si la C7PL passe en avant du centre des têtes fémorales, est comprise entre 0 et 1 si elle passe entre le bord postérieur du plateau de S1 et le centre des têtes fémorales et est négatif si la C7PL passe en arrière du bord postérieur du plateau de S1. (Figure 41)

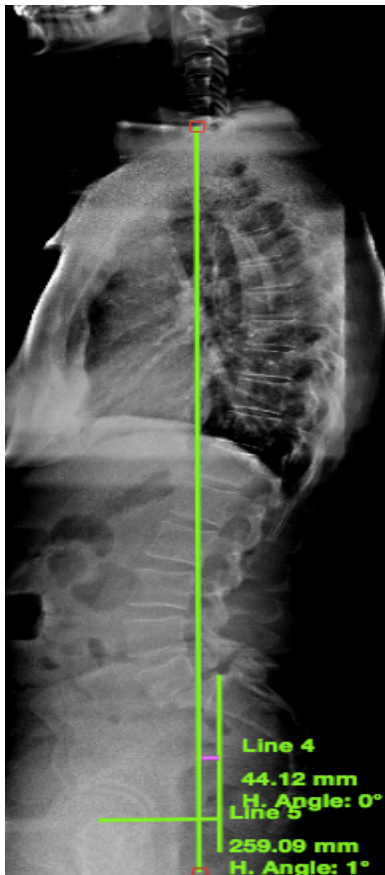


Figure 41A : *C7 Barrey ratio*

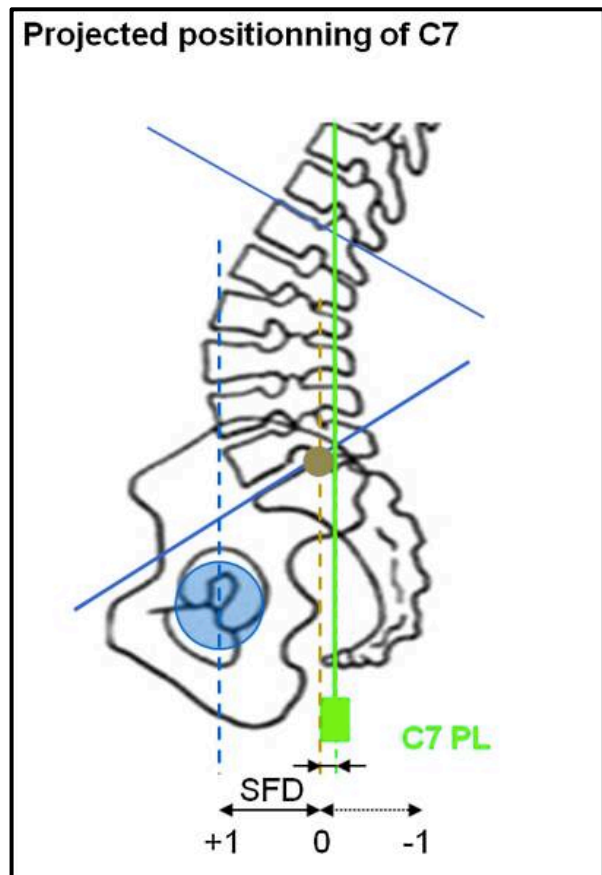


Figure 41B : schéma

Figure 41. Mesure sur SURGIMAP SPINE SOFTWARE® du *C7 Barrey ratio* qui correspond à $\text{Line 4} / \text{Line 5} = 0,17$ (A) et schéma d'explication (B).⁸⁵

La gîte sagittale en C7 correspond à l'angle entre la droite reliant le centre du plateau sacré et le centre de la vertèbre C7 et la verticale en passant par le centre de ce plateau sacré. (Figure 42A).

Le SSA est l'angle entre la droite passant par le milieu du corps vertébral de C7 et le milieu du plateau S1 et la pente sacrée. (Figure 42B)

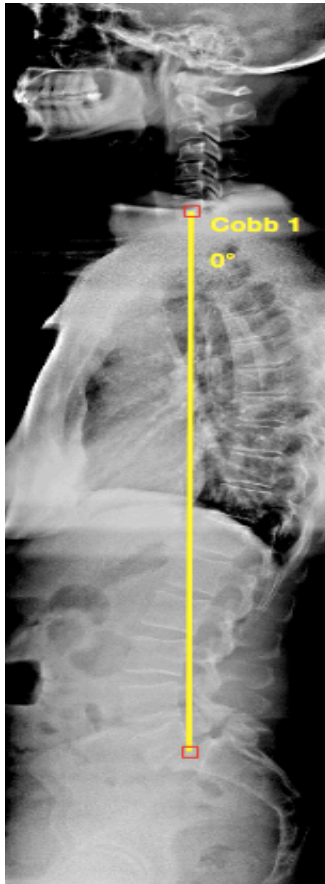


Figure 42A : Gite C7 à 0°

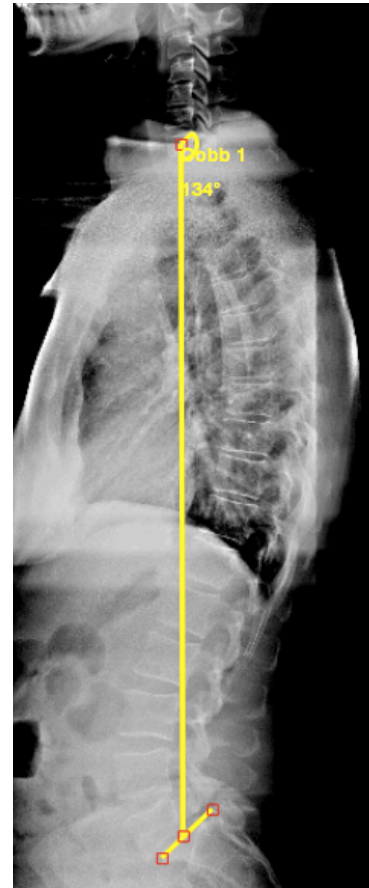
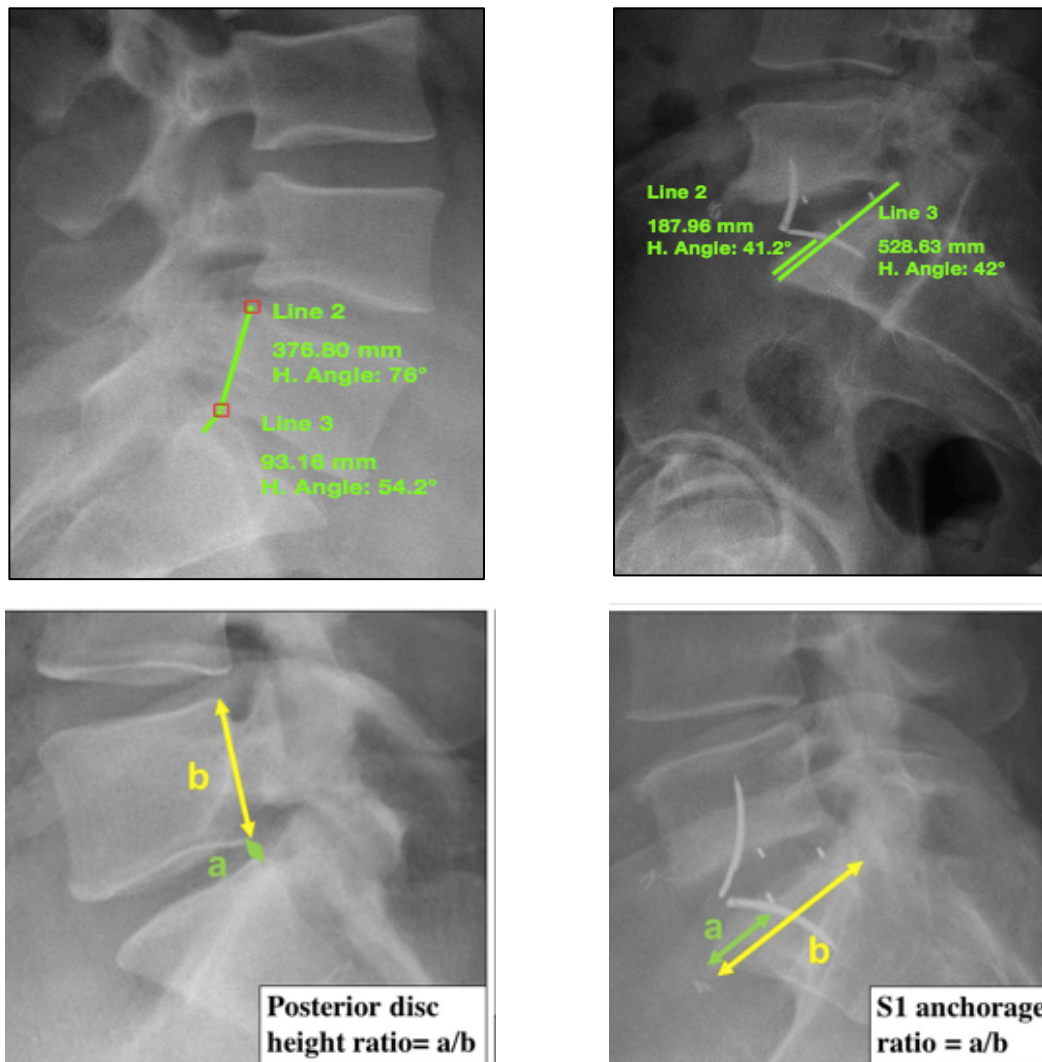


Figure 42B : SSA à 134°

Figure 42. Mesures sur SURGIMAP SPINE SOFTWARE® de la gite C7 à 0° (A) et du SSA à 134° (B).

4. Les paramètres locaux :

Le pourcentage de hauteur discale postérieure (rapport entre la hauteur du disque L5-S1 et le mur postérieur de L5) et le point d'entrée de la plaque-agrafe dans le plateau vertébral de S1 ont été analysés. (Figure 43) L'évaluation de la condensation du plateau vertébral de S1 a été évaluée sur le mode binaire, 0 correspondant à une absence de condensation du plateau vertébral de S1 et 1 correspondant à la présence d'une condensation du plateau vertébral de S1.



43A : pourcentage de hauteur discale

43B : point d'entrée de l'ailette S1

Figure 43. Exemple de mesure sur SURGIMAP SPINE SOFTWARE® du pourcentage de hauteur discale = $\text{Line 3} / \text{Line 2} = 25\%$ (A) et du point d'entrée de la plaque-agrafe dans S1 = $\text{Line 2} / \text{Line 3} = 36\%$ (B).

Pour évaluer la statique rachidienne locale, concernant les cas de SPL par lyse isthmique, le pourcentage de glissement de la vertèbre L5 par rapport au plateau sacré a été mesuré. Ce glissement vertébral a aussi été analysé selon la classification de Meyerding.⁴⁷ (Figure 44)

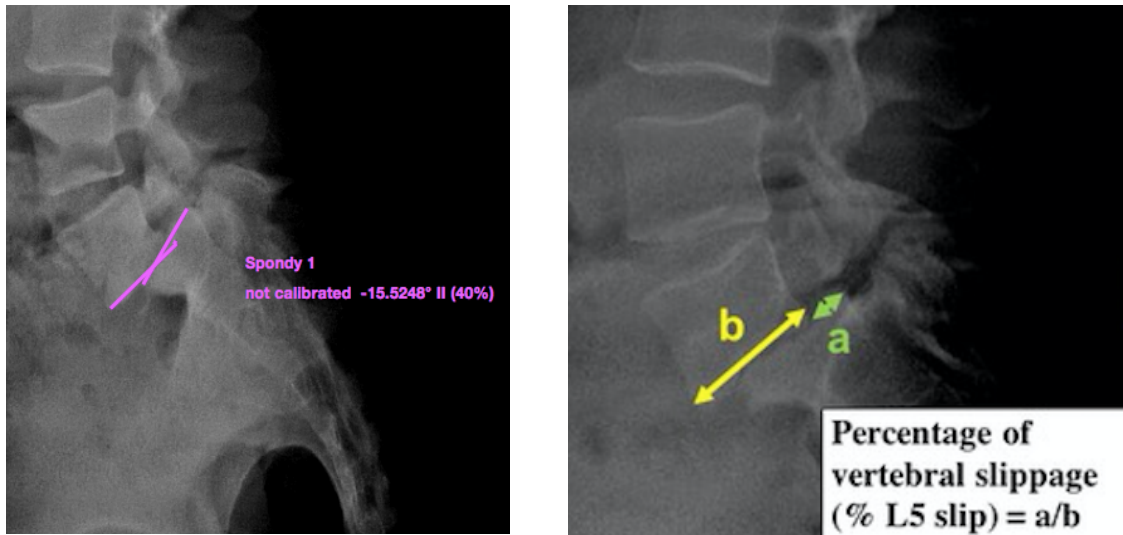


Figure 44. Mesures sur SURGIMAP SPINE SOFTWARE® du grade du SPL (2) et du pourcentage de glissement (40%).

De manière générale, une lordose lombaire et un déséquilibre sagittal antérieur étaient exprimés en valeur positive. Une cyphose était exprimée en valeur négative.

Une faillite du matériel d'arthrodèse inter-somatique antérieur était considérée comme présent si :

- (1) Présence d'une fracture d'une des plaques-agraves
- (2) Présence d'une fracture du plateau vertébral de S1

La fusion osseuse était évaluée à 1 an, sur un scanner du rachis lombaire non injecté, selon la classification modifiée de Bridwell.^{109,110,111} (Figure 45)

Elle était :

- acquise avec une continuité osseuse entre les deux vertèbres à l'intérieur et/ou à l'extérieur de la cage sur au moins une des deux images reconstruites dans le plan sagittal et/ou coronal.
- classée en échec (pseudarthrodèse) lorsqu'il n'y avait aucune continuité osseuse trabéculaire entre les 2 vertèbres que ce soit à l'intérieur et/ou à l'extérieur de la cage sur au moins une des deux images reconstruites dans le plan sagittal et/ou coronal.
- douteuse : on parle de fusion douteuse lorsque la continuité osseuse entre les deux vertèbres est interrompue par fine ligne médiane hypodense.¹¹²

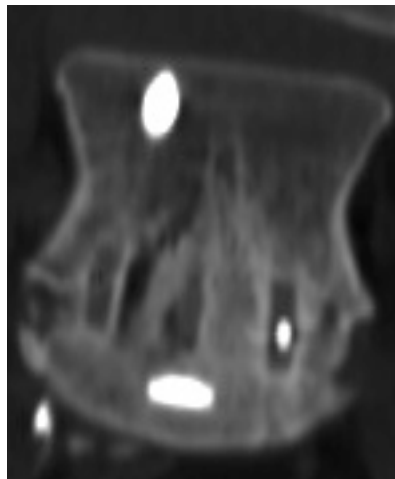
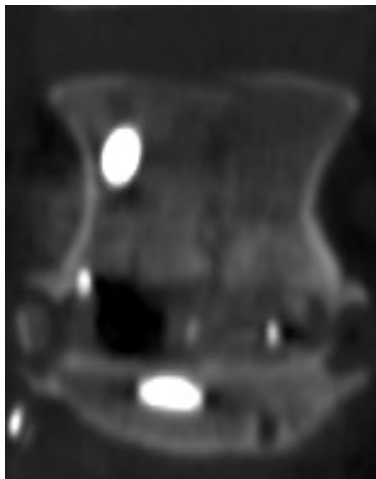


Figure 45A : Fusion osseuse acquise

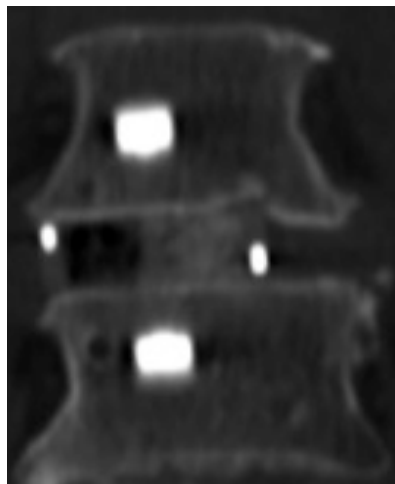
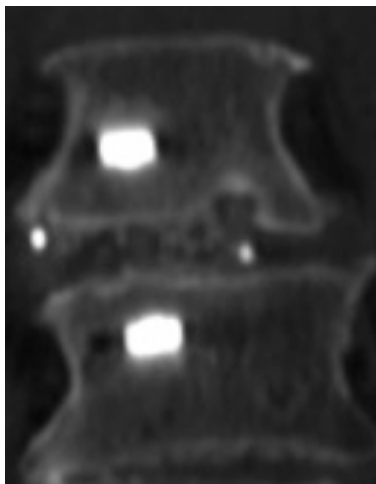


Figure 45B : Fusion osseuse douteuse

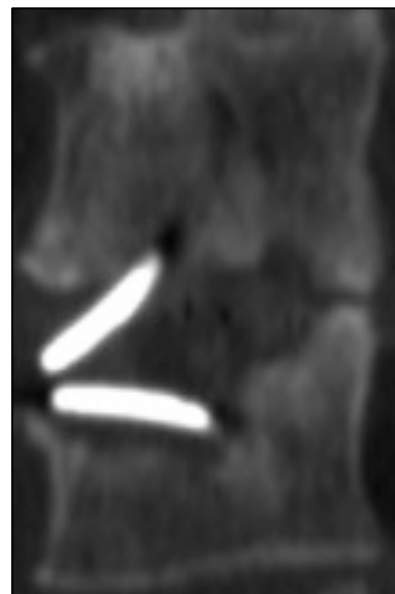
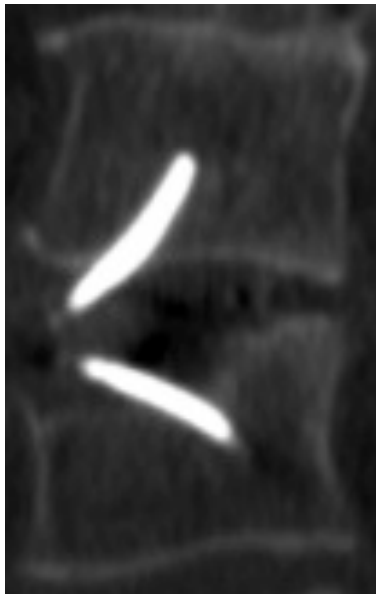


Figure 45C : Fusion osseuse en échec

Figure 45. Evaluation sur le PACS® de la fusion osseuse. Acquise (A) ou absente si douteuse (B) ou échec (C).

E. Analyses statistiques

Les variables qualitatives étaient exprimées en pourcentage. Les variables continues étaient exprimées en moyennes (valeur minimale – valeur maximale).

Pour identifier les facteurs de risques de complication mécanique et de pseudarthrose, une analyse univariée a été effectuée : les variables catégorielles ont été comparées en utilisant le test exact de Fisher et les variables continues ont été comparées en utilisant un ANOVA à 1 facteur.

Une analyse multivariée a été réalisée pour identifier les facteurs de risques indépendants de faillite du matériel et de pseudarthrodèse.

Toutes les variables associées que sont une faillite du matériel ou une pseudarthrodèse lors de l'analyse univariée ($p < 0,2$) ont été incluses dans une analyse par régression logistique multiple. La justesse du modèle final était vérifiée par un test d'Hosmer-Lemeshow.

Le seuil de significativité a été placé à un $p < 0,05$. Les données ont été anonymisées et recueillies sur Excel 2008® (Microsoft, Richmond, WA, USA).

L'analyse statistique a été réalisée avec SPSS Advanced Statistics 20.0 software® (IBM, Armonk, NY, USA).

V. RESULTATS

A. Caractéristiques de la cohorte, données pré et peropératoires

Soixante-quatre patients ont été inclus entre mars 2014 et octobre 2016. Il y avait 42 femmes (65,6%) et 22 hommes (34,4%) ayant pour âge moyen 46,4 ans (21-65 ans) avec un IMC moyen de 27,7 (19-40). Tous les patients souffraient de lombalgies chroniques et 36 patients (56,1%) présentaient des radiculalgies sans déficit sensitivo-moteur ou claudication neurogène. Douze patients (18,8%) avaient eu auparavant une discectomie L5-S1. Pour 44 des patients, l'indication de l'ALIF L5-S1 était une DDD (68,8%) et les 20 autres un SPL par lyse isthmique (31,3%). Concernant les patients présentant une DDD symptomatique, 11 patients présentaient un signal Modic 1 (25%) et 3 un signal Modic 2 (6,8%).¹¹³ (Figure 46)

Concernant les paramètres pelviens, l'IP était de 58.1° (32-88°), la PS de 41.1° (15-70°) et la PS de 17° (0-31°). Concernant les données radiographiques rachidiennes préopératoires, la lordose lombaire moyenne était de 55,1° (25-84°), la lordose segmentaire L5-S1 de 24,1° (16-33°), l'angulation discale L5-S1 de 11,7° (3-20°). Concernant les paramètres évaluant l'équilibre sagittal, la gite C7 à 4° (0-18°), le C7 Barrey Ratio à 0,40 (-0.9-6.6) et le SSA à 130,7° (111-151°). (Figure 47)

Concernant les paramètres locaux lombo-sacrés, le pourcentage de hauteur discale postérieure à 22,5% (6-59%). Pour les patients ayant un SPL par lyse, le pourcentage de glissement de L5 était en moyenne de 32,7% (9-69%), 8 patients (40%) présentait un glissement vertébral de grade 1 de Meyerding, 10 patients (50%) avec un grade 2 et 2 patients (10%) avec un grade 3. Quatre patients avaient un plateau sacré condensé (6,3%).

Concernant les données peropératoires : 47 patients (73,4%) ont eu une cage remplie de 4 mg de rhBMP-2 contre 17 greffés avec de l'os autologue au dépend de la crête iliaque (26,6%). Les dimensions de la cage implantée étaient en moyenne de 13,5 mm de hauteur

(12-16 mm) et de 13,3° de lordose (6-14°) ce qui correspondait à une surface de greffe de 1030,4 mm² en moyenne (598-1188 mm²). (Figure 46)

Preoperative clinical data (n=64)	
Age (years)	46.4 (21-65)
Gender:	
- Male	22 (34.4)
- Female	42 (65.6)
- Sex Ratio (M/F)	0.54
Height (m)	1.68 (1.46-1.88)
Weight (kg)	78.3 (50-123)
BMI (kg/m ²)	27.7 (19-40)
Smoking	5 (7.9%)
Isthmic spondylolisthesis (15)	20 (31.3%)
- Grade 1	8 (40%)
- Grade 2	10 (50%)
- Grade 3	2 (10%)
Degenerative disc disease:	44 (68.8%)
- MODIC 1	11 (25%)
- MODIC 2	3 (6.8%)
History of spine surgery	12 (18.8%)
Chronic low back pain	64 (100%)
Chronic leg pain	36 (56.1%)
Claudication	0 (0%)
Neurological deficit	0 (0%)
Intra-operative data (n=64)	
Type of lumbar interbody bone graft:	47 (73.4%)
- BMP	17 (26.6%)
- Iliac crest bone Autograft	
Size of lumbar cage used:	
- Height (mm)	13.5 (12-16)
- Lordosis (°)	13.3 (6-14)
Bone graft area (mm ²)	1030,4 (598-1188)

Figure 46. Tableau 1 représentant les données cliniques pré et peropératoires ainsi que les données démographiques.

n = 64	Preoperative data	Post-operative data	p-value
Sagittal spino-pelvic parameters			
Pelvic Incidence (°)	58.1 (32–88)	–	–
Sacral Slope (°)	41.1 (15–70)	42.8 (15–70)	0.02
Pelvic Tilt (°)	17 (0–31)	16.1 (2–31)	0.26
L1-S1 lumbar lordosis (°)	55.1 (25–84)	56.4 (19–87)	0.2
C7 sagittal tilt (°)	4 (0–18)	3.1 (0–13)	0.14
SpinoSacral Angle (°)	130.7 (111–151)	132.3 (112–158)	0.43
C7 plumb line / sacro-femoral distance ratio (C7/CSFD)	0.4 (-0.9–6.6)	0.3 (-0.6–1.5)	0.5
Local lumbo-sacral parameters			
Percentage of vertebral slippage (%)	32.7 (9–69)	21.2 (0–49)	0.001
L5-S1 disc angle (°)	11.7 (3–20)	18.6 (3–36)	<0.001
Segmental lumbar lordosis (°)	24.1 (16–33)	28.8 (10–42)	<0.001
Posterior disc height ratio	22.5 (6–59)	36.4 (15–77)	<0.001
S1 anchorage ratio	–	36.9 (16–54)	–
L5-S1 endplates sclerosis	4 (6.3%)	–	–

Figure 47. Tableau 2 représentant les données radiographiques pré et postopératoires.

B. Données post-opératoires

Postoperative clinical data (n=64)	
Follow-up (months)	15.6 (3.9–27.4)
Surgical revision	4 (6.3%)
- DDD	2 (50%)
- Isthmic spondylolisthesis	2 (50%)
Surgical-site infection	0 (0%)
Time between surgical revision and index surgery (months)	13.4 (6.6–18.7)
Fusion	57 (89.1%)
Instrumentation complication	12 (18.8%)
- Sacral fracture	3 (4.7%)
- Plate breakage	9 (14.1%)
Pseudarthrosis	7 (10,9%)
Mechanical complication with clinical symptoms (low back pain and/or leg pain)	4 (6.2%)
Mechanical complication leading to a surgical revision	3 (4.7%)

Figure 48. Tableau 3 représentant les données cliniques postopératoires.

Aucun patient n'a été perdu de vue. Le suivi moyen était de 15,6 mois (3,9-27,4 mois). Aucune infection du site opératoire n'a été recensée. (Figure 48)

En postopératoire, la lordose lombaire moyenne était de 56,4°, la lordose segmentaire L5-S1 de 28,8°, la lordose locale du disque L5-S1 de 18,6°, la gîte C7 à 3,1°, le C7 Barrey Ratio à 0,3, la VP à 16,1°, la PS à 42,8°, le SSA à 132,3° et le pourcentage de hauteur discale à 36,4. Si l'indication était un SPL, le pourcentage de glissement de L5 était en moyenne de 21,2%. Le pourcentage du point d'entrée de la plaque-agrafe de S1 était de 36,9. (Figure 47)

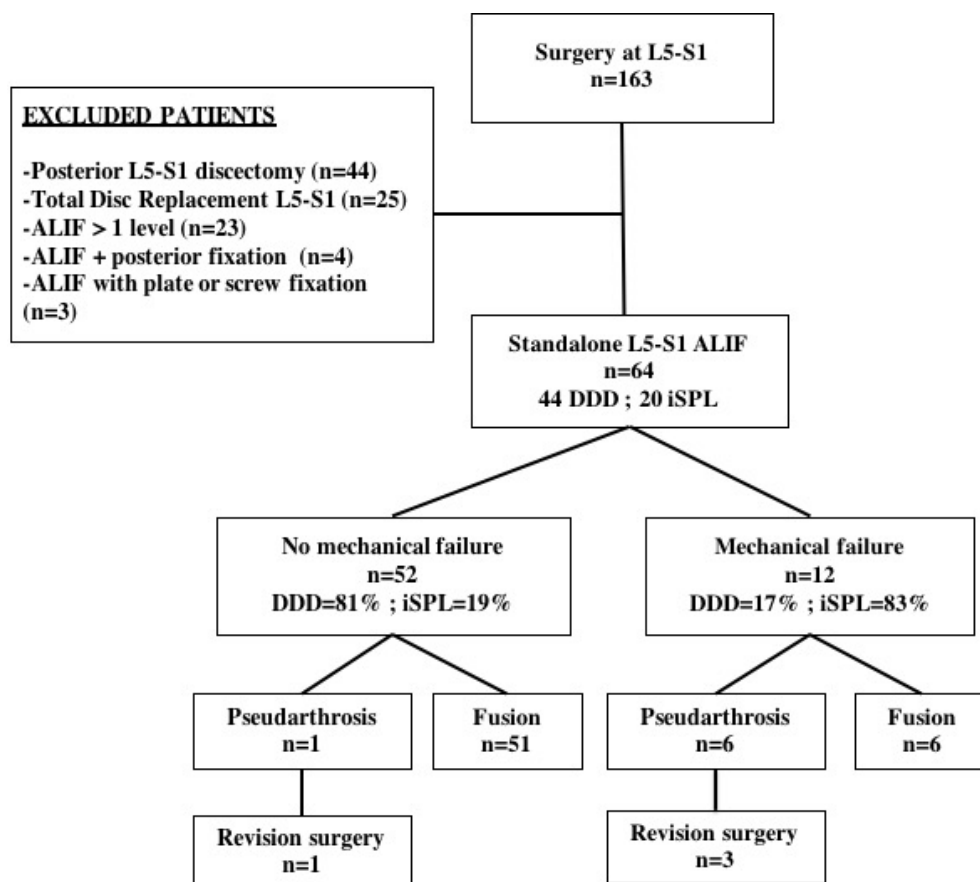
Douze faillites du matériel (18,8%) ont été observées : 3 fractures du plateau sacré (4,7%) et 9 ruptures de plaques-agrafes (14,1%). Les échecs d'instrumentation ont été diagnostiqués à la consultation de suivi de 6 semaines dans 2 cas (16,7%) et à la consultation de suivi à 3 mois dans 10 cas (83,3%). Parmi eux, 6 patients (50%) ont fusionné malgré la faillite de l'instrumentation et 6 patients (50%) ont évolué vers la non-consolidation à un an de suivi. Quatre d'entre eux étaient symptomatiques (6,2%) et présentaient un tableau clinique de lombo-sciatalgie nécessitant une reprise chirurgicale dans 3 cas (4,7%). Une non-consolidation est survenue chez 2 patients (4,5%) traités pour DDD, dont 1 (50%) avec un échec d'instrumentation et 1 (50%) sans échec d'instrumentation. Une non-consolidation

est survenue chez 5 patients (25%) traités pour un SPL par lyse isthmique, dont 5 (100%) avec un échec d'instrumentation. (Figure 48)

Quatre patients (6,3%) ont nécessité une reprise chirurgicale liée à une complication mécanique réalisée en moyenne à 13,4 mois (6,6-18,7 mois) après la chirurgie initiale. Dans tous les cas, la chirurgie de reprise consistait en une fixation pédiculaire postérieure L5-S1, associée dans 1 cas à une laminectomie L5. (Figure 48)

L'ALIF a amélioré de manière significative certains paramètres spino-pelviens: PS (42,8 ° (15-70 °), p = 0,02), le pourcentage de glissement de la vertèbre L5 (21,2% (0-49%), p = 0,001), la LL segmentaire (28,8 ° (10-42°), p <0,001), l'angulation discale L5-S1 (18,6 ° (3-36 °), p <0,001) et le pourcentage de hauteur postérieure du disque intervertébral (36,4% (15-77%), p <0,001). Le ratio moyen du point d'entrée de la plaque-agrafe dans S1 a été évalué à 36,9% (16-54%). (Figure 47)

Le diagramme de flux ci-dessous schématise le devenir des 64 patients inclus dans l'étude.



C. Facteurs de risque de faillite mécanique et/ou de pseudarthrodèse

Après analyse univariée, les facteurs de risque pré et peropératoires statistiquement significatifs de complications mécaniques (bris d'implant ou fracture du plateau sacré) ont été :

- la greffe autologue par crête iliaque comparée à l'utilisation de rhBMP-4 ($p=0,04$)
- une grande hauteur de cage ($p=0,03$)
- la présence d'un SPL par lyse isthmique ($p<0,001$)
- un haut grade de SPL selon la classification de Meyerding ($p<0,001$)
- une IP importante ($p<0,001$), une grande PS ($p<0,001$), une grande LL L1-S1 ($p<0,001$)
- un grand SSA ($p=0,003$)
- un grand pourcentage de glissement vertébral de L5 ($p=0,02$)
- la présence d'une sclérose du plateau sacré ($p=0,001$). (Figure 49)

n = 64	Instrumentation failure	pseudarthrosis
Clinical and intraoperative factors		
Age	0.06	0.37
BMI	0.3	0.26
Tobacco	0.3	0.7
Antecedents of spine surgery	0.06	0.4
Type of lumbar interbody bone graft (BMP or iliac crest bone autograft)	0.04	0.3
Size of lumbar cage used:		
- Height	0.03	0.06
- Lordosis	0.6	0.7
Bone graft area	0.3	0.9
Radiographic factors		
Isthmic spondylolisthesis	P<0.001	0.06
Grade of isthmic spondylolisthesis (15)	P<0.001	0.07
Pelvic Incidence	P<0.001	0.1
Sacral Slope	P<0.001	0.07
Pelvic Tilt	0.1	0.98
L1-S1 lumbar lordosis	P<0.001	0.18
C7 sagittal tilt	0.7	0.16
SpinoSacral Angle	0.003	0.34
C7 plumb line / sacro-femoral distance ratio (C7/CSFD)	0.9	0.26
Segmental lumbar lordosis	0.08	0.5
L5-S1 disc angle	0.3	0.6
Percentage of L5 vertebral slippage	0.02	0.26
L5-S1 posterior disc height ratio	0.6	0.7
S1 anchorage ratio	0.2	0.3
L5-S1 endplates sclerosis	0.001	0.24
Instrumentation failure		P<0.001

Figure 49. Tableau 4 représentant les facteurs de risque de complications mécaniques et de pseudarthrodèse d'une ALIF L5-S1 isolée.

Après analyse univariée, aucun facteur de risque clinique de pseudarthrose n'a été retrouvé.

La présence d'une faillite du matériel est un facteur de risque de pseudarthrose ($p < 0.001$).

La présence d'un SPL avec lyse isthmique n'influçait pas le taux de reprise chirurgicale ($p = 0,28$).

Après analyse multivariée, aucun facteur de risque indépendant de faillite mécanique n'a été retrouvé.

VI. DISCUSSION

A. Différences mécaniques entre DDD et SPL par lyse isthmique

L'ALIF L5-S1 isolée semble être plus adaptée pour traiter une discopathie dégénérative plutôt qu'un SPL par lyse isthmique selon les résultats sur les complications mécaniques retrouvées dans notre étude (4,5% de complications mécaniques dans la DDD versus 50% dans le SPL, $p < 0,001$). Les complications mécaniques que sont les bris d'implant ou les fractures de plateau sacré semblent apparaître chez les patients ayant une grande lordose lombaire préopératoire, une grande lordose segmentaire préopératoire, une grande pente sacrée préopératoire et une grande incidence pelvienne ce qui correspond à une colonne vertébrale de type 4 selon la classification de Roussouly.¹¹⁴ (Figure 50)

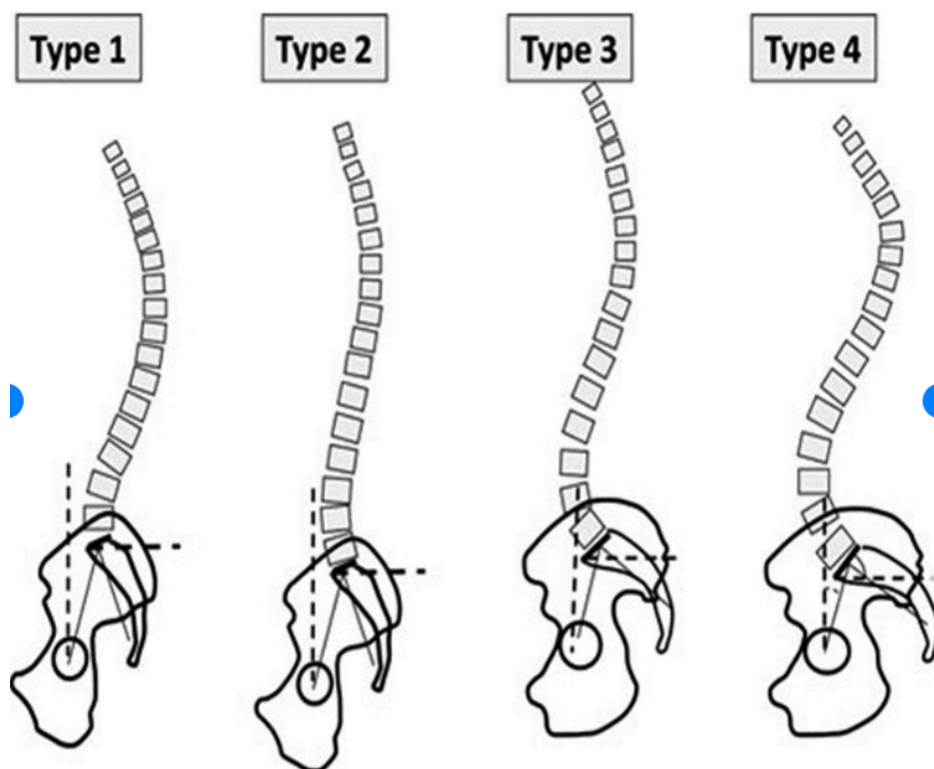


Figure 50. Schéma représentant les courbures rachidiennes selon la classification de Roussouly extrait de l'article de Spine 2005.¹¹⁴

Les discopathies dégénératives sur un dos de type 4 de Roussouly sont rares.¹¹⁵ Un patient ayant un dos de type 1 ou 2 abîme ses disques intervertébraux alors qu'un type 3 ou 4 abîme généralement ses articulaires interapophysaires postérieures.

En réalité, la littérature nous indique bien que les SPL par lyse isthmique sont retrouvés chez des patients ayant une grande incidence pelvienne.¹¹⁶ Les patients ayant une lordose lombaire type 4 de Roussouly ont une grande pente sacrée avec une horizontalisation du sacrum et une verticalisation du plateau sacré formant avec le plateau inférieur de L5 un aspect triangulaire de l'espace L5-S1 sur les radiographies de profil. Dans cette configuration, les forces de cisaillement générées sur la cage augmentent, ce qui explique l'augmentation des complications mécaniques sur ces cages même quand elles sont stabilisées par un système de plaque-agraves ou de vis. (Figure 51)

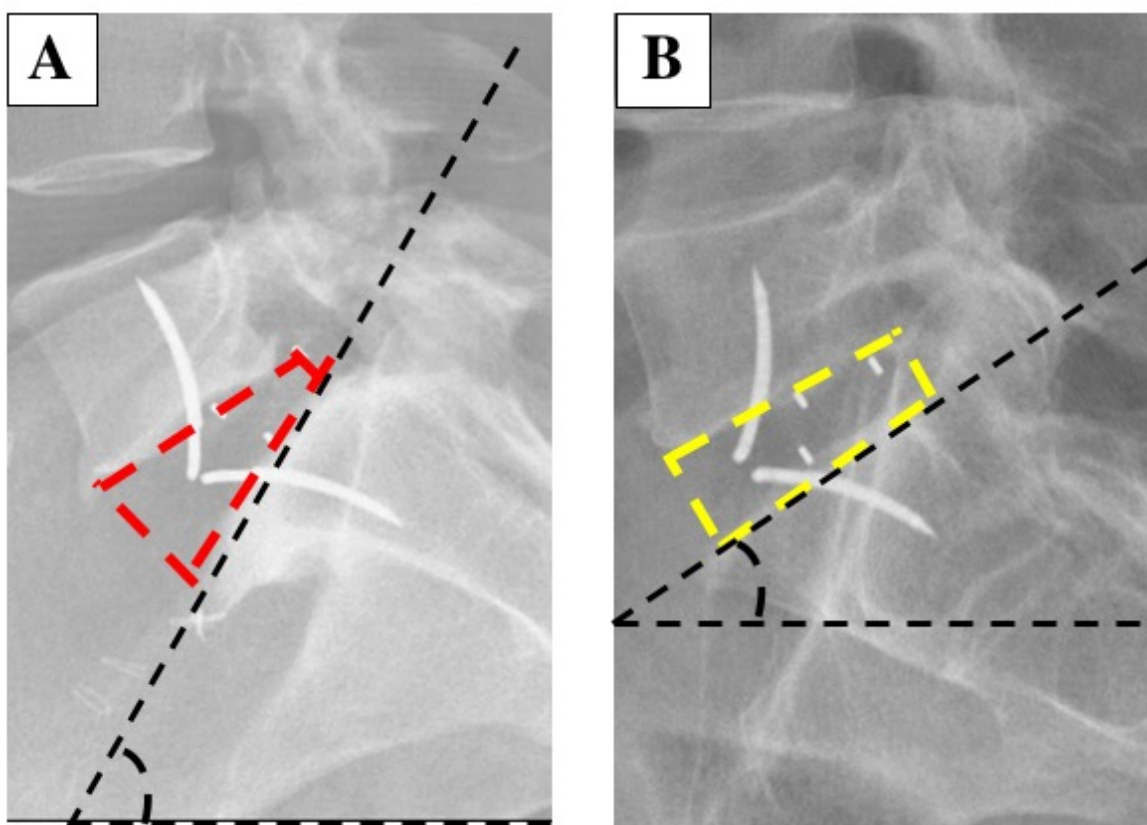


Figure 51. Forme de l'espace intervertébral L5-S1 (A) Spondylolisthésis par lyse isthmique de bas grade avec sacrum horizontal : l'espace intervertébral L5-S1 a une forme triangulaire et le plateau sacré est dysplasique rendant difficile la mise en place de la cage dans l'espace discal. (B) DDD symptomatique avec un sacrum vertical et un espace intervertébral L5-S1 de forme rectangulaire idéal pour le placement et la stabilité primaire de la cage ALIF.

En outre, le SPL par lyse isthmique altère encore plus la stabilité d'une ALIF L5-S1 isolée. En effet la fracture au niveau de la *pars interarticularis* conduit à une séparation entre le corps vertébral et l'arc vertébral postérieur ce qui augmente les contraintes sur la cage. Les patients ayant une DDD ont généralement un sacrum vertical et un aspect rectangulaire de l'espace L5-S1 sur les radiographies de profil ce qui augmente les forces de compression et diminue les forces de cisaillement sur S1 permettant une bonne stabilité de l'implant et donc de meilleurs résultats dans ces conditions que chez les patients traités pour un SPL par lyse isthmique. (Figure 51)

Mais malgré ce risque de complication mécanique, l'ALIF L5-S1 isolée dans les SPL reste une technique pertinente pour réduire les déséquilibres sagittaux locaux, notamment chez les patients ayant une grande IP et nécessitant une grande lordose lombaire. En effet, le patient est en décubitus dorsal ce qui permet une réduction partielle du glissement vertébral de L5 tout en ouvrant le disque L5-S1 et augmentant la lordose lombaire.¹¹⁷ En outre, les cages ALIF ont des tailles et lordoses différentes ce qui permet de s'adapter précisément aux paramètres sagittaux de chaque patient tout en ayant une meilleure surface de greffe que les cages postérieures, diminuant le risque de pseudarthrodèse.

B. Association avec une instrumentation postérieure percutanée

La technique chirurgicale optimale d'arthrodèse des SPL par lyse isthmique L5-S1 reste controversée.^{118,119} Certains auteurs préconisent uniquement un abord postérieur avec une APL L5-S1 instrumentée associée à une PLIF ou à une TLIF.^{120,121} Dans une méta-analyse, Noorian S. et al ont prouvé que peu importe l'approche chirurgicale, la mise en place d'une ALIF par devant ou d'une TLIF par derrière donneraient des meilleurs résultats cliniques au long terme et moins de morbidité péri-opératoire qu'une APL instrumentée avec moins de saignement peropératoire, moins de durée opératoire et moins de durée d'hospitalisation.¹¹⁸ Tye EY et al, dans une étude comparative de cohorte, ont montré que les ALIF comparées aux TLIF ont de meilleurs résultats cliniques et permettent une meilleure restauration de la hauteur discale et de la lordose segmentaire.⁹⁸ Enfin, Noorian et al. ont également remarqué qu'une ALIF combinée à une instrumentation postérieure est la technique chirurgicale qui donne le moins de morbidité péri-opératoire.

Ainsi toutes ces données démontrent la potentielle supériorité d'une ALIF associée à une instrumentation postérieure idéalement percutanée pour traiter les SPL de bas grade.¹⁰³ Cette technique chirurgicale combine les avantages d'une ALIF avec ceux d'une fixation postérieure mini-invasive. En effet, d'un côté l'ALIF évite la désinsertion traumatisante des muscles spinaux et préserve les ligaments postérieurs, tout en corrigeant de façon satisfaisante l'hypolordose locale, avec une probabilité faible de traumatisme neurologique et un faible taux d'infection de site opératoire.¹⁰² D'un autre côté, l'instrumentation postérieure percutanée permet de limiter l'agression des muscles spinaux tout en permettant d'augmenter la force fusion de la charnière lombo-sacrée. Les autres avantages de cette fixation mini-invasive sont de maintenir la correction de la lordose lombaire segmentaire obtenue par l'ALIF et d'éviter le risque d'impaction de celle-ci tout en ayant une précision sur la mise en place des vis pédiculaires percutanées.^{122,123,124} L'étude de Kim JS et al illustre parfaitement cet argumentaire.¹²⁵ En effet, ces mêmes auteurs dans une étude prospective de cohorte de 63 patients opérés d'une arthrodèse L5-S1 circonférentielle avec ALIF et instrumentation postérieure percutanée, après un suivi d'au moins 5 ans, ont obtenu une fusion de 100% avec 88,9% de bons ou excellents résultats.¹²⁵

C. Limites de l'étude

Cette étude présente quelques biais de confusion expliquant l'absence de facteur de risque indépendant de complication mécanique après analyse multivariée. Par exemple, la présence d'un SPL par lyse isthmique est certainement un biais de confusion car les patients ayant cette pathologie ont inévitablement une grande incidence pelvienne.¹¹⁶

Un autre biais de cette étude est l'absence d'évaluation de l'ostéoporose par ostéodensitométrie du fait du manque de données dans les dossiers. En réalité, il est prouvé que l'ostéoporose est un facteur de risque d'impaction de la cage et de démontage du matériel.^{126,127} L'ostéoporose devrait être prise en compte dans l'analyse car les patients sont principalement des femmes (65,6%) opérées pendant la péri-ménopause. L'absence de cette donnée est directement associée au fait que l'étude soit rétrospective ce qui est aussi un inconvénient.

D. Modèle d'un patient idéal pour une ALIF L5-S1 isolée

D'après cette étude, 50% des patients ayant une faillite mécanique de leur ALIF L5-S1 isolée n'ont pas fusionné ce qui signifie aussi que la moitié des patients fusionnent malgré le bris d'implant ou la fracture de plateau sacré. Dans ces conditions, ce n'est pas un facteur de risque en particulier qui va entraîner une pseudarthrodèse mais plutôt une association de plusieurs facteurs et ainsi nous inciter à réaliser une arthrodèse circonférentielle. Dans le cas où l'indication est une DDD, le faible pourcentage de complications nous incitera à privilégier l'ALIF isolée.

En revanche pour le SPL par lyse isthmique nous allons prendre deux exemples : le premier si le patient est non-fumeur et a un SPL de bas grade (1 ou 2 avec un angle lombosacré $> 90^\circ$) alors nous pourrions nous permettre de le fusionner uniquement par devant. Le deuxième exemple est si le patient est fumeur avec un SPL associé à une IP élevée alors dans ce cas ce serait plus prudent d'associer l'ALIF L5-S1 à une fixation postérieure percutanée que ce soit dans le même temps opératoire ou à distance dans la même hospitalisation après avoir informé le patient.

Si nous voulons généraliser, l'hypothèse serait qu'un patient ayant un SPL par lyse isthmique associé à deux autres facteurs de risque de faillite mécanique serait éligible à une arthrodèse circonférentielle.

VII. CONCLUSION

L'arthrodèse lombaire antérieure intersomatique L5-S1 isolée est une chirurgie adaptée chez les patients symptomatiques ayant une discopathie dégénérative.

En revanche chez les patients ayant un spondylolisthesis par lyse isthmique et/ou des courbures du rachis type 4 selon Roussouly avec une grande lordose lombaire et une grande incidence pelvienne, elle doit être réalisée avec prudence.

En présence d'un spondylolisthesis et/ou d'une grande pente sacrée et grande incidence pelvienne, il est préférable d'y associer une instrumentation postérieure percutanée afin de maintenir la correction de l'équilibre sagittal local obtenue grâce à la cage ALIF et ainsi d'éviter la faillite mécanique et par la suite la pseudarthrodèse.

VIII. Résumé (Français)

Objectifs : L'arthrodèse intervertébrale lombaire antérieure (ALIF) L5-S1 isolée est une technique bien établie pour traiter les discopathies dégénératives symptomatiques mais reste controversée pour traiter les spondylolisthésis (SPL) par lyse isthmique. Certains auteurs préfèrent réaliser une arthrodèse circonférentielle à cause du risque de faillite mécanique. L'objectif de cette étude de cohorte rétrospective était d'identifier les facteurs de risque de faillite mécanique et de pseudarthrodèse après ALIF L5-S1 isolée et d'évaluer si cette faillite mécanique influençait le taux de fusion.

Méthodes : 64 patients (22 hommes (34,4%) et 42 femmes (65,6%)) ayant eu une ALIF L5-S1 isolée ont été rétrospectivement inclus. L'âge moyen au moment de la chirurgie était de 46,4 ans (21-65 ans). Les cages antérieures ROI-A® radiotransparentes avec système de fixation par ancrage vertebri® sur chaque plateau vertébral ont été insérées chez tous les patients. Les données cliniques et radiographiques ont été recueillies notamment l'âge, le sexe, l'IMC, les paramètres pelviens, l'angle spino-sacré (SSA), le C7 Barrey ratio, la gîte C7, la lordose lombaire L1-S1, la lordose segmentaire, le pourcentage de glissement vertébral, l'angle du disque L5-S1 et le pourcentage de hauteur vertébrale. Les analyses univariées et multivariées ont été réalisées pour identifier les facteurs de risque de faillite mécanique ou de pseudarthrodèse.

Résultats : Après un suivi moyen de 15,6 mois (3,9-27,4 mois), 57 patients (89,1%) ont fusionné. Une faillite mécanique a été retrouvée chez 12 patients (18,8%) menant à une pseudarthrodèse chez 6 patients (50%). Les paramètres suivants ont influencé la survenue de faillite mécanique : la présence de SPL par lyse isthmique ($p < 0,001$) le haut grade du SPL ($p < 0,001$), l'utilisation d'autogreffe iliaque ($p = 0,04$), la hauteur importante de cage ($p = 0,03$), l'incidence pelvienne ($p < 0,001$), la pente sacrée ($p < 0,001$), le SSA ($p = 0,003$) et la lordose lombaire L1-S1 ($p < 0,01$) élevés. Une faillite mécanique est statistiquement liée à la présence d'une pseudarthrodèse L5-S1 ($p < 0,001$). Après analyse multivariée, aucun facteur de risque n'a été retrouvé.

Conclusion : La présence d'un SPL par lyse isthmique ainsi qu'une grande incidence pelvienne semblent être des facteurs de risque de faillite mécanique après une ALIF L5-S1 isolée. Dans ces cas, une ALIF associée à une instrumentation postérieure L5-S1 percutanée devrait permettre de diminuer le risque de pseudarthrodèse.

IX. Résumé (Anglais)

L'article a été soumis à la revue SPINE le mercredi 29 août 2018

ABSTRACT (299 words):

Study design: Retrospective cohort study

Objective: To identify risk factors of instrumentation failure and pseudarthrosis after stand-alone L5-S1 anterior lumbar interbody fusion (ALIF) and to evaluate if instrumentation failure influenced the rate of fusion.

Summary of background data: L5-S1 stand-alone ALIF is a reliable technique to treat symptomatic degenerative disc disease but remains controversial to treat isthmic spondylolisthesis.

Methods: Sixty-four patients (22 male patients (34.4%); 42 (65.6%) female patients) with stand-alone L5-S1 ALIF were included with a mean age at 46.4 years (range, 21 to 65 years) using radiolucent anterior cages with vertebridge® plating fixation in each vertebral endplate. Clinical and radiographic data were reviewed, including age, gender, pelvic parameters, the Segmental Sagittal Angle (SSA), C7 Barrey ratio, C7 sagittal tilt, lumbar lordosis (LL), segmental LL, percentage of L5 slippage, the L5-S1 disc angle and the posterior disc height ratio. Univariate and multivariate analysis used to identify risk factors of instrumentation failure and pseudarthrosis.

Results: At a mean follow-up of 15.6 months (range 3.9 – 27.4 months), 57 patients (89.1%) have fused. Instrumentation failure was found in 12 patients (18.8%) and pseudarthrosis in 7 patients (10.9%). The following parameters influenced the occurrence of instrumentation failure: the presence of an isthmic spondylolisthesis ($p<0.001$), the grade of the spondylolisthesis ($p<0.001$), the use of iliac crest bone autograft ($p=0.04$), the important height of the cage ($p=0.03$), the importance of the Pelvic Incidence (PI) ($p<0.001$), Sacral

Slope (SS) ($P < 0.001$), SSA ($p = 0.003$) and LL ($p < 0.001$). Instrumentation failure was statistically linked to the occurrence of L5-S1 pseudarthrosis ($p < 0.001$). On multi analysis, no risk factor has been found.

Conclusions: L5-S1 isthmic spondylolisthesis and high PI seems to be risk factors of instrumentation failure in case of stand-alone L5-S1 ALIF advocating the necessity to add a percutaneous posterior pedicle screw instrumentation in this case.

Level of evidence: 3

KEY WORDS: ALIF, pseudarthrosis, stand alone, isthmic spondylolisthesis, instrumentation failure, degenerative disc disease, pelvic incidence, lumbar lordosis, Sacral Slope, Spino-sacral angle

RUNNIG HEAD (5 words): L5-S1 ALIF and instrumentation failure

MINI ABSTRACT (50 words): L5-S1 stand-alone anterior lumbar interbody fusion is a well-established technique to treat symptomatic degenerative disc disease but remains controversial to treat isthmic spondylolisthesis. This present retrospective cohort study identified the presence of SPL and the high pelvic incidence as risk factors of instrumentation failure, which was statistically linked, to pseudarthrosis.

KEY POINTS:

1. L5-S1 stand-alone anterior lumbar interbody fusion (ALIF) is a well-established technique to treat symptomatic degenerative disc disease but remains controversial to treat isthmic spondylolisthesis (SPL).
2. The aim of the study was to determine risk factors of instrumentation failure and/or pseudarthrosis after stand-alone L5-S1 ALIF.
3. The presence of isthmic SPL and the high pelvic incidence were risk factors of instrumentation failure, which was statistically linked to the occurrence of L5-S1 pseudarthrosis.
4. In these cases, ALIF coupled with percutaneous posterior pedicle screw instrumentation should be performed to avoid the occurrence of L5-S1 non-union.

LIST OF ABBREVIATIONS:

ALIF = Anterior Lumbar Interbody Fusion

AP = anteroposterior

BMI = Body Mass Index

BMP = Bone Morphogenic Protein

C7/CSFD = C7 Barrey ratio

DDD = Degenerative Disc Disease

LL = Lumbar Lordosis

PI = Pelvic Incidence

SS = Sacral Slope

PT = Pelvic Tilt

SSA = Spino Sacral Angle

X. BIBLIOGRAPHIE

1. Vital et al. EMC - Stabilisation rachidienne chirurgicale dans la pathologie lombaire dégénérative lombaire. 1998
2. HAS - Prise en charge diagnostique et thérapeutique des lombalgies et des lombosciatiques communes de moins de 3 mois d'évolution. *Février 2000*
3. Wybier, M. Transforaminal epidural corticosteroid injections and spinal cord infarction. *Joint Bone Spine* **75**, 523–525 (2008).
4. HAS - Service évaluation et amélioration des pratiques - 2015 -. Lombalgie chronique de l'adulte et chirurgie.
5. Haut comité de la santé publique. Le mal de dos. In: La santé en France. Rapport général. Paris: Documentation française; 1994. p. 275-7.
6. Leclerc, A., Chastang, J.-F., Ozguler, A. & Ravaud, J.-F. Chronic Back Problems Among Persons 30 to 64 Years Old in France: *Spine* **31**, 479–484 (2006).
7. Hashemi, L., Webster, B. S. & Clancy, E. A. Trends in disability duration and cost of workers' compensation low back pain claims (1988-1996). *J. Occup. Environ. Med.* **40**, 1110–1119 (1998).
8. Wiltse LL, Jackson DW. Treatment of spondylolisthesis and spondylolysis in children. *Clin Orthop Relat Res.* 1976 Jun;(117):92-100.
9. White A, Panjabi M. *Clinical Biomechanics of the Spine.* 1978, Philadelphia: JB Lippincott Co.
10. Labelle, H., Roussouly, P., Berthonnaud, E., Dimnet, J. & O'Brien, M. The importance of spino-pelvic balance in L5-s1 developmental spondylolisthesis: a review of pertinent radiologic measurements. *Spine* **30**, S27-34 (2005).
11. Modic, M. T., Steinberg, P. M., Ross, J. S., Masaryk, T. J. & Carter, J. R. Degenerative disk disease: assessment of changes in vertebral body marrow with MR imaging. *Radiology* **166**, 193–199 (1988).
12. Chataigner, H., Onimus, M. & Polette, A. [Surgery for degenerative lumbar disc disease. Should the black disc be grafted?]. *Rev Chir Orthop Reparatrice Appar Mot* **84**, 583–589 (1998).
13. Guigui, P. *et al.* [Intraoperative and early postoperative complications of lumbar and lumbosacral fusion: prospective analysis of 872 patients]. *Rev Chir Orthop Reparatrice Appar Mot* **90**, 5–15 (2004).
14. Videman, T. *et al.* Determinants of the progression in lumbar degeneration: a 5-year follow-up study of adult male monozygotic twins. *Spine* **31**, 671–678 (2006).
15. Barrey, C., Jund, J., Nosedà, O. & Roussouly, P. Sagittal balance of the pelvis-spine complex and lumbar degenerative diseases. A comparative study about 85 cases. *Eur Spine J* **16**, 1459–1467 (2007).
16. Lazennec, J. Y. *et al.* Sagittal alignment in lumbosacral fusion: relations between radiological parameters and pain. *Eur Spine J* **9**, 47–55 (2000).
17. Riouallon, G., Lachaniette, C.-H.-F., Poignard, A. & Allain, J. Outcomes of anterior lumbar interbody fusion in low-grade isthmic spondylolisthesis in adults: A continuous series of 65 cases with an average follow-up of 6.6years. *Orthopaedics & Traumatology: Surgery & Research* **99**, 155–161 (2013).
18. Arnaud DUBORY. CNU - Lombalgies chroniques - Physiopathologie, diagnostic et

traitement.

19. I. Obeid, J-M Vital, O. Gille. EMC - Abord du rachis lombaire et de la charnière lombosacrée.
20. J Dubousset. L'homme debout : le rachis et son plan horizontal, scolioses. La scoliose est une 'maladie' du plan horizontal : le secret pour comprendre les 3 dimensions. *e-mémoires de l'Académie Nationale de Chirurgie*, 2012, 11 (3) : 066-070
21. Système reproducteur féminin.
22. Pirró, N., Ciampi, D., Champsaur, P. & Di Marino, V. The anatomical relationship of the iliocava junction to the lumbosacral spine and the aortic bifurcation. *Surg Radiol Anat* **27**, 137–141 (2005).
23. P. Cottin, E. Ferrero, T. Bégué. EMC - Arthrodèse intersomatique vertébrale lombaire.
24. Junghanns H. Spondylolisthesen ohne Spalt in Zwischengelenkstueck. *Arch Orthop Unfallchir.* 1930;118–127.
25. Three-dimensional flexibility and stiffness properties of the human thoracic spine - ScienceDirect. Available at: <https://www.sciencedirect.com/science/article/pii/S0021929076900038>. (Accessed: 24th August 2018)
26. Horton, W. G. Further observations on the elastic mechanism of the intervertebral disc. *J Bone Joint Surg Br* **40-B**, 552–557 (1958).
27. An, H. S. *et al.* Introduction: disc degeneration: summary. *Spine* **29**, 2677–2678 (2004).
28. Boos, N. *et al.* Classification of age-related changes in lumbar intervertebral discs: 2002 Volvo Award in basic science. *Spine* **27**, 2631–2644 (2002).
29. Roberts, S. *et al.* Matrix metalloproteinases and aggrecanase: their role in disorders of the human intervertebral disc. *Spine* **25**, 3005–3013 (2000).
30. Benoist, M. Natural history of the aging spine. *Eur Spine J* **12 Suppl 2**, S86-89 (2003).
31. Toyone, T., Tanaka, T., Kato, D. & Kaneyama, R. Low-back pain following surgery for lumbar disc herniation. A prospective study. *J Bone Joint Surg Am* **86-A**, 893–896 (2004).
32. Weishaupt, D. *et al.* Painful Lumbar Disk Derangement: Relevance of Endplate Abnormalities at MR Imaging. *Radiology* **218**, 420–427 (2001).
33. Pfirrmann, C. W., Metzdorf, A., Zanetti, M., Hodler, J. & Boos, N. Magnetic resonance classification of lumbar intervertebral disc degeneration. *Spine* **26**, 1873–1878 (2001).
34. Aprill, C. & Bogduk, N. High-intensity zone: a diagnostic sign of painful lumbar disc on magnetic resonance imaging. *Br J Radiol* **65**, 361–369 (1992).
35. M. Wybier. EMC - Imagerie de la pathologie lombaire dégénérative.
36. Macnab, I. The traction spur. An indicator of segmental instability. *J Bone Joint Surg Am* **53**, 663–670 (1971).
37. Freemont, A. J. *et al.* Nerve ingrowth into diseased intervertebral disc in chronic back pain. *Lancet* **350**, 178–181 (1997).
38. Vignon, E., Vial, B., Mathieu, P., Bazin, T. & Vignon, G. [Measurement of the variation in the thickness of lumbar disks over time in patients with lumbago]. *Rev Rhum Mal Osteoartic* **56**, 369–374 (1989).
39. MALGHEM J, A COTTE, JD LAREDO, MALDAGUE B, SINTZOFF S, & TAVERNIER T, VALLEE C. IRM de rachis lombaires « asymptomatiques » étude multicentrique du GETROA In Le rachis lombaire dégénératif ; Sauramps médical, Montpellier 1998: 119- 128.

40. Jarvik, J. G. *et al.* Three-year incidence of low back pain in an initially asymptomatic cohort: clinical and imaging risk factors. *Spine* **30**, 1541–1548; discussion 1549 (2005).
41. Mitra, D., Cassar-Pullicino, V. N. & McCall, I. W. Longitudinal study of vertebral type-1 end-plate changes on MR of the lumbar spine. *Eur Radiol* **14**, 1574–1581 (2004).
42. Marchetti P.G., Bartolozzi P. Classification of spondylolisthesis as a guideline for treatment The textbook of spinal surgery Philadelphia: Lippincott Raven (1997). 1211-1256. in
43. Farfan, H. F., Osteria, V. & Lamy, C. The mechanical etiology of spondylolysis and spondylolisthesis. *Clin. Orthop. Relat. Res.* 40–55 (1976).
44. Tower, S. S. & Pratt, W. B. Spondylolysis and associated spondylolisthesis in Eskimo and Athabaskan populations. *Clin. Orthop. Relat. Res.* 171–175 (1990).
45. J-M Vital, M. Pedram. EMC - Spondylolisthésis par lyse isthmique.
46. Wiltse, L. L., Guyer, R. D., Spencer, C. W., Glenn, W. V. & Porter, I. S. Alar transverse process impingement of the L5 spinal nerve: the far-out syndrome. *Spine* **9**, 31–41 (1984).
47. Meyerding, H. W. Spondylolisthesis; surgical fusion of lumbosacral portion of spinal column and interarticular facets; use of autogenous bone grafts for relief of disabling backache. *J Int Coll Surg* **26**, 566–591 (1956).
48. Moreau, S. *et al.* Reduction and fusion in high-grade L5-S1 spondylolisthesis by a single posterior approach. Results in 50 patients. *Orthopaedics & Traumatology: Surgery & Research* **102**, 233–237 (2016).
49. Jouve JL. EMC - Traitement des spondylolisthésis de l'enfant. 2010
50. Legaye, J., Duval-Beaupère, G., Hecquet, J. & Marty, C. Pelvic incidence: a fundamental pelvic parameter for three-dimensional regulation of spinal sagittal curves. *Eur Spine J* **7**, 99–103 (1998).
51. Endo, K. *et al.* Characteristics of Sagittal Spino-Pelvic Alignment in Japanese Young Adults. *Asian Spine Journal* **8**, 599 (2014).
52. Roy Camille R. Spondylolisthésis Cahier d'enseignement de la Sofcot Paris: Expansion Scientifique Française (1986). 89-101.
53. Marnay T. Équilibre du rachis et du bassin Cahier d'enseignement de la Sofcot Paris: Expansion Scientifique Française (1988). 281-313.
54. Rossi, F. Spondylolysis, spondylolisthesis and sports. *J Sports Med Phys Fitness* **18**, 317–340 (1978).
55. Ohmori, K., Ishida, Y., Takatsu, T., Inoue, H. & Suzuki, K. Vertebral slip in lumbar spondylolysis and spondylolisthesis. Long-term follow-up of 22 adult patients. *J Bone Joint Surg Br* **77**, 771–773 (1995).
56. Nadir Laghmouche. Thèse : Résultats et complications des arthrodèses lombaires par abord antérieur mini invasif dans la pathologie dégénérative chez les sujets de plus de 75 ans. A propos d'une série de 49 opérés. (2017).
57. Capener, N. Skiagrams of a Very Early Case of Spondylolisthesis. *Proc. R. Soc. Med.* **28**, 1369–1370 (1935).
58. Hodgson, A. R., Stock, F. E., Fang, H. S. & Ong, G. B. Anterior spinal fusion. The operative approach and pathological findings in 412 patients with Pott's disease of the spine. *Br J Surg* **48**, 172–178 (1960).
59. O'Brien, J. P. *et al.* Simultaneous combined anterior and posterior fusion. A surgical solution for failed spinal surgery with a brief review of the first 150 patients. *Clin. Orthop. Relat. Res.* 191–195 (1986).
60. DeBowes, R. M. *et al.* Cervical vertebral interbody fusion in the horse: a comparative study of bovine xenografts and autografts supported by stainless steel baskets. *Am. J. Vet. Res.* **45**, 191–199 (1984).

61. Kuslich, S. D., Ulstrom, C. L., Griffith, S. L., Ahern, J. W. & Dowdle, J. D. The Bagby and Kuslich method of lumbar interbody fusion. History, techniques, and 2-year follow-up results of a United States prospective, multicenter trial. *Spine* **23**, 1267–1278; discussion 1279 (1998).
62. Themes, U. F. O. Spinal Fusion: Anterior Approach. *Neupsy Key* (2017).
63. Steffen, T., Tsantrizos, A. & Aebi, M. Effect of implant design and endplate preparation on the compressive strength of interbody fusion constructs. *Spine* **25**, 1077–1084 (2000).
64. Schimmel, J. J. P. *et al.* PEEK Cages in Lumbar Fusion: Mid-term Clinical Outcome and Radiologic Fusion. *Clin Spine Surg* **29**, E252-258 (2016).
65. Allain, J. *et al.* Stand-alone ALIF with integrated intracorporeal anchoring plates in the treatment of degenerative lumbar disc disease: a prospective study on 65 cases. *Eur Spine J* **23**, 2136–2143 (2014).
66. Faure, A. *et al.* Influence of the Initial Sagittal Lumbar Alignment on Clinical and Radiological Outcomes of Single-level Lumbar Total Disc Replacements at a Minimum Two-year Follow-up. *Spine* (2018). doi:10.1097/BRS.0000000000002606
67. Flouzat-Lachaniette, C.-H., Delblond, W., Poignard, A. & Allain, J. Analysis of intraoperative difficulties and management of operative complications in revision anterior exposure of the lumbar spine: a report of 25 consecutive cases. *Eur Spine J* **22**, 766–774 (2013).
68. S. Aunoble, J-C Le Huec. EMC - Technique de pose des prothèses de disque lombaire.
69. Banwart, J. C., Asher, M. A. & Hassanein, R. S. Iliac crest bone graft harvest donor site morbidity. A statistical evaluation. *Spine* **20**, 1055–1060 (1995).
70. Watkins, R. G., Hanna, R., Chang, D. & Watkins, R. G. Sagittal alignment after lumbar interbody fusion: comparing anterior, lateral, and transforaminal approaches. *J Spinal Disord Tech* **27**, 253–256 (2014).
71. Kerolus, M., Turel, M. K., Tan, L. & Deutsch, H. Stand-alone anterior lumbar interbody fusion: indications, techniques, surgical outcomes and complications. *Expert Review of Medical Devices* **13**, 1127–1136 (2016).
72. Phan, K., Thayaparan, G. K. & Mobbs, R. J. Anterior lumbar interbody fusion versus transforaminal lumbar interbody fusion--systematic review and meta-analysis. *Br J Neurosurg* **29**, 705–711 (2015).
73. Mobbs, R. J., Phan, K., Malham, G., Seex, K. & Rao, P. J. Lumbar interbody fusion: techniques, indications and comparison of interbody fusion options including PLIF, TLIF, MI-TLIF, OLIF/ATP, LLIF and ALIF. *J Spine Surg* **1**, 2–18 (2015).
74. Ghosez J.P. Spondylolisthésis lombaire chez l'adulte Conférences d'enseignement 2002. Cahiers d'enseignement de la SOFCOT n°79 Paris: Elsevier (2002). 1-20.
75. Pradhan, B. B., Nassar, J. A., Delamarter, R. B. & Wang, J. C. Single-level lumbar spine fusion: a comparison of anterior and posterior approaches. *J Spinal Disord Tech* **15**, 355–361 (2002).
76. Quraishi, N. A. *et al.* Access related complications in anterior lumbar surgery performed by spinal surgeons. *Eur Spine J* **22 Suppl 1**, S16-20 (2013).
77. Quraishi, N. A. *et al.* Access related complications in anterior lumbar surgery performed by spinal surgeons. *Eur Spine J* **22 Suppl 1**, S16-20 (2013).
78. Than, K. D. *et al.* Complication avoidance and management in anterior lumbar interbody fusion. *Neurosurg Focus* **31**, E6 (2011).
79. Olivier FOURCADE, Thomas GEERAERTS, Vincent MINVILLE, Kamran SAMII. *Traité d'anesthésie et de réanimation* (4^e Éd.).
80. McAfee, P. C. *et al.* Revision strategies for salvaging or improving failed cylindrical

cages. *Spine* **24**, 2147–2153 (1999).

81. Wiltse, L. L., Bateman, J. G., Hutchinson, R. H. & Nelson, W. E. The paraspinous sacrospinalis-splitting approach to the lumbar spine. *J Bone Joint Surg Am* **50**, 919–926 (1968).
82. Guiroy, A. *et al.* How to perform the Wiltse posterolateral spinal approach: Technical note. *Surg Neurol Int* **9**, (2018).
83. Street, J. T. *et al.* A comparison of the Wiltse versus midline approaches in degenerative conditions of the lumbar spine. *J Neurosurg Spine* **25**, 332–338 (2016).
84. Bocahut, N. *et al.* Incidence and impact of implant subsidence after stand-alone lateral lumbar interbody fusion. *Orthop Traumatol Surg Res* **104**, 405–410 (2018).
85. Barrey, C. Y., Boissiere, L., D'Acunzi, G. & Perrin, G. One-stage combined lumbosacral fusion, by anterior then posterior approach: clinical and radiological results. *Eur Spine J* **22 Suppl 6**, S957-964 (2013).
86. El Masry, M. A., Badawy, W. S., Rajendran, P. & Chan, D. Combined anterior interbody fusion and posterior pedicle screw fixation in patients with degenerative lumbar disc disease. *Int Orthop* **28**, 294–297 (2004).
87. Moore, K. R., Pinto, M. R. & Butler, L. M. Degenerative disc disease treated with combined anterior and posterior arthrodesis and posterior instrumentation. *Spine* **27**, 1680–1686 (2002).
88. Burkus, J. K., Dorchak, J. D. & Sanders, D. L. Radiographic assessment of interbody fusion using recombinant human bone morphogenetic protein type 2. *Spine* **28**, 372–377 (2003).
89. Burkus, J. K., Heim, S. E., Gornet, M. F. & Zdeblick, T. A. Is INFUSE bone graft superior to autograft bone? An integrated analysis of clinical trials using the LT-CAGE lumbar tapered fusion device. *J Spinal Disord Tech* **16**, 113–122 (2003).
90. Oxland, T. R. & Lund, T. Biomechanics of stand-alone cages and cages in combination with posterior fixation: a literature review. *Eur Spine J* **9 Suppl 1**, S95-101 (2000).
91. Hsieh, P. C. *et al.* Anterior lumbar interbody fusion in comparison with transforaminal lumbar interbody fusion: implications for the restoration of foraminal height, local disc angle, lumbar lordosis, and sagittal balance. *J Neurosurg Spine* **7**, 379–386 (2007).
92. Lee, C. S., Hwang, C. J., Lee, D.-H., Kim, Y.-T. & Lee, H. S. Fusion Rates of Instrumented Lumbar Spinal Arthrodesis according to Surgical Approach: A Systematic Review of Randomized Trials. *Clin Orthop Surg* **3**, 39–47 (2011).
93. Cotrel, Y. & Dubousset, J. Nouvelle technique d'ostéosynthèse rachidienne segmentaire par voie postérieure. [/data/revues/18770517/v100i1/S1877051713007569/](#) (2014).
94. J-P Steib, S. Schuller. EMC - Ostéosynthèse du rachis : évolution des matériels et des techniques.
95. Magerl, F. External Skeletal Fixation of the Lower Thoracic and the Lumbar Spine. in *Current Concepts of External Fixation of Fractures* 353–366 (Springer, Berlin, Heidelberg, 1982). doi:10.1007/978-3-642-68448-7_40
96. Foley K.T., Smith M.M. Microendoscopic discectomy Tech. Neurosurg. 1997 ; 3 : 301-307. in
97. S. Freppel, S. Colnat-Coulbois, T. Civit. EMC - Traitement chirurgical du spondylolisthésis de l'adulte.
98. Tye, E. Y. *et al.* Circumferential fusion: a comparative analysis between anterior lumbar interbody fusion with posterior pedicle screw fixation and transforaminal lumbar interbody fusion for L5-S1 isthmic spondylolisthesis. *Spine J* **18**, 464–471 (2018).

99. Lin, P. M. Posterior lumbar interbody fusion technique: complications and pitfalls. *Clin. Orthop. Relat. Res.* 90–102 (1985).
100. Cole, C. D., McCall, T. D., Schmidt, M. H. & Dailey, A. T. Comparison of low back fusion techniques: transforaminal lumbar interbody fusion (TLIF) or posterior lumbar interbody fusion (PLIF) approaches. *Curr Rev Musculoskelet Med* **2**, 118–126 (2009).
101. Rantanen, J. *et al.* The lumbar multifidus muscle five years after surgery for a lumbar intervertebral disc herniation. *Spine* **18**, 568–574 (1993).
102. Flouzat-Lachaniette, C.-H. *et al.* Minimally invasive anterior lumbar interbody fusion for adult degenerative scoliosis with 1 or 2 dislocated levels. *J Neurosurg Spine* **23**, 739–746 (2015).
103. Park, Y. & Ha, J. W. Comparison of one-level posterior lumbar interbody fusion performed with a minimally invasive approach or a traditional open approach. *Spine* **32**, 537–543 (2007).
104. Viglione, L. L., Chamoli, U. & Diwan, A. D. Is Stand-Alone Anterior Lumbar Interbody Fusion a Safe and Efficacious Treatment for Isthmic Spondylolisthesis of L5-S1? *Global Spine J* **7**, 587–595 (2017).
105. Ishihara, H. *et al.* Minimum 10-year follow-up study of anterior lumbar interbody fusion for isthmic spondylolisthesis. *J Spinal Disord* **14**, 91–99 (2001).
106. Swan, J. *et al.* Surgical treatment for unstable low-grade isthmic spondylolisthesis in adults: a prospective controlled study of posterior instrumented fusion compared with combined anterior-posterior fusion. *Spine J* **6**, 606–614 (2006).
107. Behrbalk, E. *et al.* Fusion and subsidence rate of stand alone anterior lumbar interbody fusion using PEEK cage with recombinant human bone morphogenetic protein-2. *Eur Spine J* **22**, 2869–2875 (2013).
108. Barrey, C., Roussouly, P., Perrin, G. & Le Huec, J.-C. Sagittal balance disorders in severe degenerative spine. Can we identify the compensatory mechanisms? *Eur Spine J* **20 Suppl 5**, 626–633 (2011).
109. Bridwell, K. H., Lenke, L. G., McEnery, K. W., Baldus, C. & Blanke, K. Anterior fresh frozen structural allografts in the thoracic and lumbar spine. Do they work if combined with posterior fusion and instrumentation in adult patients with kyphosis or anterior column defects? *Spine* **20**, 1410–1418 (1995).
110. Flouzat-Lachaniette, C.-H. *et al.* Bone union rate with recombinant human bone morphogenetic protein-2 versus autologous iliac bone in PEEK cages for anterior lumbar interbody fusion. *Int Orthop* **38**, 2001–2007 (2014).
111. Hao, D. *et al.* Two-year follow-up evaluation of surgical treatment for thoracolumbar fracture-dislocation. *Spine* **39**, E1284–1290 (2014).
112. Flouzat-Lachaniette, C.-H., Ghazanfari, A., Poignard, A., Delblond, W. & Allain, J. Analyse comparative entre la Rh-BMP (InductOs) et l'os spongieux iliaque autologue dans la fusion des arthrodèses intersomatiques par voie antérieure. *Revue de Chirurgie Orthopédique et Traumatologique* **98**, S306 (2012).
113. Modic, M. T., Masaryk, T. J., Ross, J. S. & Carter, J. R. Imaging of degenerative disk disease. *Radiology* **168**, 177–186 (1988).
114. Roussouly, P., Gollogly, S., Berthonnaud, E. & Dimnet, J. Classification of the normal variation in the sagittal alignment of the human lumbar spine and pelvis in the standing position. *Spine* **30**, 346–353 (2005).
115. Faure, A. *et al.* Influence of the Initial Sagittal Lumbar Alignment on Clinical and Radiological Outcomes of Single-Level Lumbar Total Disc Replacements at a Minimum 2-Year Follow-up. *SPINE* **43**, 1 (2018).
116. Hanson, D. S., Bridwell, K. H., Rhee, J. M. & Lenke, L. G. Correlation of pelvic incidence with low- and high-grade isthmic spondylolisthesis. *Spine* **27**, 2026–2029 (2002).

117. Allain, J. *et al.* Stand-alone ALIF with integrated intracorporeal anchoring plates in the treatment of degenerative lumbar disc disease: a prospective study on 65 cases. *Eur Spine J* **23**, 2136–2143 (2014).
118. Noorian, S., Sorensen, K. & Cho, W. A systematic review of clinical outcomes in surgical treatment of adult isthmic spondylolisthesis. *Spine J* (2018). doi:10.1016/j.spinee.2018.04.022
119. Kim, J.-S., Lee, K.-Y., Lee, S.-H. & Lee, H.-Y. Which lumbar interbody fusion technique is better in terms of level for the treatment of unstable isthmic spondylolisthesis? *J Neurosurg Spine* **12**, 171–177 (2010).
120. Kwon, B. K. *et al.* Radiographic analysis of transforaminal lumbar interbody fusion for the treatment of adult isthmic spondylolisthesis. *J Spinal Disord Tech* **16**, 469–476 (2003).
121. Lauber, S., Schulte, T. L., Liljenqvist, U., Halm, H. & Hackenberg, L. Clinical and radiologic 2-4-year results of transforaminal lumbar interbody fusion in degenerative and isthmic spondylolisthesis grades 1 and 2. *Spine* **31**, 1693–1698 (2006).
122. Heintel, T. M. *et al.* How safe is minimally invasive pedicle screw placement for treatment of thoracolumbar spine fractures? *Eur Spine J* **26**, 1515–1524 (2017).
123. Chiu, C. K., Kwan, M. K., Chan, C. Y. W., Schaefer, C. & Hansen-Algenstaedt, N. The accuracy and safety of fluoroscopically guided percutaneous pedicle screws in the lumbosacral junction and the lumbar spine: a review of 880 screws. *Bone Joint J* **97-B**, 1111–1117 (2015).
124. Hansen-Algenstaedt, N. *et al.* Accuracy and safety of fluoroscopic guided percutaneous pedicle screws in thoracic and lumbosacral spine: a review of 2000 screws. *Spine* **40**, E954-963 (2015).
125. Kim, J.-S., Choi, W. G. & Lee, S.-H. Minimally invasive anterior lumbar interbody fusion followed by percutaneous pedicle screw fixation for isthmic spondylolisthesis: minimum 5-year follow-up. *Spine J* **10**, 404–409 (2010).
126. Ponnusamy, K. E., Iyer, S., Gupta, G. & Khanna, A. J. Instrumentation of the osteoporotic spine: biomechanical and clinical considerations. *Spine J* **11**, 54–63 (2011).
127. Formby, P. M., Kang, D. G., Helgeson, M. D. & Wagner, S. C. Clinical and Radiographic Outcomes of Transforaminal Lumbar Interbody Fusion in Patients with Osteoporosis. *Global Spine J* **6**, 660–664 (2016).

Résumé en français :

L'arthrodèse intervertébrale lombaire antérieure (ALIF) L5-S1 isolée est une technique bien établie pour traiter les discopathies dégénératives symptomatiques mais reste controversée pour traiter les spondylolisthésis (SPL) par lyse isthmique. Certains auteurs préfèrent réaliser une arthrodèse circonférentielle à cause du risque de faillite mécanique. L'objectif de cette étude de cohorte rétrospective était d'identifier les facteurs de risque de faillite mécanique et de pseudarthrodèse après ALIF L5-S1 isolée et d'évaluer si cette faillite mécanique influençait le taux de fusion. 64 patients (22 hommes (34,4%) et 42 femmes (65,6%)) ayant eu une ALIF L5-S1 isolée ont été rétrospectivement inclus. L'âge moyen au moment de la chirurgie était de 46,4 ans (21-65 ans). Les cages antérieures ROI-A® radiotransparentes avec système de fixation par ancrage vertebridge® sur chaque plateau vertébral ont été insérées chez tous les patients. Les données cliniques et radiographiques ont été recueillies notamment l'âge, le sexe, l'IMC, les paramètres pelviens, l'angle spino-sacré (SSA), le C7 Barrey ratio, la gîte C7, la lordose lombaire L1-S1, la lordose segmentaire, le pourcentage de glissement vertébral, l'angle du disque L5-S1 et le pourcentage de hauteur vertébrale. Les analyses univariées et multivariées ont été réalisées pour identifier les facteurs de risque de faillite mécanique ou de pseudarthrodèse. Après un suivi moyen de 15,6 mois (3,9-27,4 mois), 57 patients (89,1%) ont fusionné. Une faillite mécanique a été retrouvée chez 12 patients (18,8%) menant à une pseudarthrodèse chez 6 patients (10,9%). Les paramètres suivants ont influencé la survenue de faillite mécanique : la présence de SPL par lyse isthmique ($p < 0,001$), le haut grade du SPL ($p < 0,001$), l'utilisation d'autogreffe iliaque ($p = 0,04$), la hauteur importante de cage ($p = 0,03$), l'incidence pelvienne ($p < 0,001$), la pente sacrée ($p < 0,001$), le SSA ($p = 0,003$) et la lordose lombaire L1-S1 ($p < 0,01$) élevés. Une faillite mécanique est statistiquement liée à la présence d'une pseudarthrodèse L5-S1 ($p < 0,001$). Après analyse multivariée, aucun facteur de risque n'a été retrouvé. La présence d'un SPL par lyse isthmique ainsi qu'une grande incidence pelvienne semblent être des facteurs de risque de faillite mécanique après une ALIF L5-S1 isolée. Dans ces cas, une ALIF associée à une instrumentation postérieure L5-S1 percutanée devrait permettre de diminuer le risque de pseudarthrodèse.

Titre en anglais : Risk factors of instrumentation failure and pseudarthrosis after stand-alone L5-S1 anterior lumbar interbody fusion: a retrospective cohort study.

Résumé en anglais :

L5-S1 stand-alone ALIF is a reliable technique to treat symptomatic degenerative disc disease but remains controversial to treat isthmic spondylolisthesis. The objectives were, to identify risk factors of instrumentation failure and pseudarthrosis after stand-alone L5-S1 anterior lumbar interbody fusion (ALIF) and, to evaluate if instrumentation failure influenced the rate of fusion. Sixty-four patients (22 male patients (34.4%); 42 (65.6%) female patients) with stand-alone L5-S1 ALIF were included with a mean age at 46.4 years (range, 21 to 65 years) using radiolucent anterior cages with vertebridge® plating fixation in each vertebral endplate. Clinical and radiographic data were reviewed, including age, gender, pelvic parameters, the Segmental Sagittal Angle (SSA), C7 Barrey ratio, C7 sagittal tilt, lumbar lordosis (LL), segmental LL, percentage of L5 slippage, the L5-S1 disc angle and the posterior disc height ratio. Univariate and multivariate analysis used to identify risk factors of instrumentation failure and pseudarthrosis. At a mean follow-up of 15.6 months (range 3.9 – 27.4 months), 57 patients (89.1%) have fused. Instrumentation failure was found in 12 patients (18.8%) and pseudarthrosis in 7 patients (10.9%). The following parameters influenced the occurrence of instrumentation failure: the presence of an isthmic spondylolisthesis ($p < 0.001$), the grade of the spondylolisthesis ($p < 0.001$), the use of iliac crest bone autograft ($p = 0.04$), the important height of the cage ($p = 0.03$), the importance of the Pelvic Incidence (PI) ($p < 0.001$), Sacral Slope (SS) ($p < 0.001$), SSA ($p = 0.003$) and LL ($p < 0.001$). Instrumentation failure was statistically linked to the occurrence of L5-S1 pseudarthrosis ($p < 0.001$). On multi analysis, no risk factor has been found. L5-S1 isthmic spondylolisthesis and high PI seems to be risk factors of instrumentation failure in case of stand-alone L5-S1 ALIF advocating the necessity to add a percutaneous posterior pedicle screw instrumentation in this case.

Mots clés en français :

Arthrodèse, lombaire, antérieure, isolée, faillite mécanique, pseudarthrodèse, discopathie dégénérative, spondylolisthésis, lyse isthmique, incidence pelvienne, lordose lombaire, pente sacrée, angle spino-sacré.

Mots clés en anglais :

ALIF, pseudarthrosis, stand alone, isthmic spondylolisthesis, instrumentation failure, degenerative disc disease, pelvic incidence, lumbar lordosis, Sacral Slope, Spino-sacral angle.