



HAL
open science

Évaluation d'une séquence IRM 4D flow dans l'exploration du flux portal

Raphaël Pichois

► **To cite this version:**

Raphaël Pichois. Évaluation d'une séquence IRM 4D flow dans l'exploration du flux portal. Médecine humaine et pathologie. 2018. dumas-02063791

HAL Id: dumas-02063791

<https://dumas.ccsd.cnrs.fr/dumas-02063791v1>

Submitted on 11 Mar 2019

HAL is a multi-disciplinary open access archive for the deposit and dissemination of scientific research documents, whether they are published or not. The documents may come from teaching and research institutions in France or abroad, or from public or private research centers.

L'archive ouverte pluridisciplinaire **HAL**, est destinée au dépôt et à la diffusion de documents scientifiques de niveau recherche, publiés ou non, émanant des établissements d'enseignement et de recherche français ou étrangers, des laboratoires publics ou privés.



UNIVERSITE DE PICADIE JULES VERNE
FACULTE DE MEDECINE
2018

THESE POUR LE DIPLOME D'ETAT
DE DOCTEUR EN MEDECINE

**Évaluation d'une séquence IRM 4D flow
dans l'exploration du flux portal**

N° 2018 - 43

Radiodiagnostic et Imagerie médicale

Présentée et soutenue publiquement le 08/06/2018
A la salle des thèses

Par Raphaël PICHOS

JURY

Président :

Monsieur le Professeur Hervé DERAMOND

Assesseurs :

Monsieur le Professeur Jean-Marc REGIMBEAU

Monsieur le Professeur Jean-Marc CONSTANS

Madame le Professeur Marie-Antoinette SEVESTRE-PIETRI

Directeur de Thèse :

Monsieur le Docteur Thierry YZET

Monsieur le Professeur Hervé DERAMOND

Professeur des Universités-Praticien Hospitalier

(Radiologie et Imagerie médicale)

Chevalier dans l'Ordre des Palmes Académiques

Vous me faites l'honneur de présider mon jury de thèse.

Je vous prie de trouver ici l'expression de ma gratitude et de mon profond respect.

Je vous remercie pour votre enseignement tout au long de mon internat.

Monsieur le Professeur Jean-Marc REGIMBEAU

Professeur des Universités-Praticien Hospitalier

(Chirurgie digestive)

Responsable du service de Chirurgie digestive

Pôle "Médico-chirurgical digestif, rénal, infectieux, médecine interne et endocrinologie"

(D.R.I.M.E)

Vous me faites l'honneur de siéger à mon jury de thèse et de juger mon travail.

Recevez mes plus sincères remerciements et ma profonde gratitude.

Monsieur le Professeur Jean-Marc CONSTANS

Responsable du centre d'activité de Neuroradiologie

Coresponsable de l'équipe universitaire CHIMERE

Coordonnateur du DES d'Imagerie médicale

Responsable médical et de la recherche clinique sur l'IRM de recherche du GIE Faire Face

Professeur des Universités-Praticien Hospitalier

(Radiologie et Imagerie médicale)

Pôle Imagerie

C'est un honneur et un plaisir de vous avoir en tant que membre de mon jury de thèse.

Veillez recevoir toute ma gratitude.

Madame le Professeur Marie-Antoinette SEVESTRE-PIETRI

Professeur des Universités-Praticien Hospitalier

(Médecine vasculaire)

Chef du Service de Médecine vasculaire

Vous me faites l'honneur de participer à mon jury de thèse. Je vous remercie d'avoir accepté de juger ce travail.

Soyez assurée de ma profonde reconnaissance.

Monsieur le Docteur Thierry YZET

Praticien Hospitalier

(Radiologie et Imagerie médicale)

Chef du Service de Radiologie et Imagerie médicale

Je vous remercie de m'avoir proposé ce sujet de thèse il y a maintenant plus de 2 ans.

Merci de m'avoir guidé et encouragé tout au long de ce travail.

Je tiens à rendre hommage à vos compétences professionnelles et humaines.

Merci de m'avoir accueilli au sein de votre service, tout en sachant que le meilleur reste à venir. Ce sera un plaisir et un honneur de travailler à vos côtés ces prochaines années.

Remerciements

A ma famille :

- A ma maman : Merci d'avoir toujours été là pour me soutenir dans toutes ces épreuves qu'ont représenté les études de médecine. Merci surtout de n'avoir jamais cherché à ajouter une quelconque pression sur mes épaules (tu sais que je fais déjà ça très bien tout seul !) et de m'avoir appris à relativiser et profiter de la vie. Merci de m'avoir transmis de bonnes valeurs et en particulier celle de ne pas oublier tout simplement qui on est et d'où on vient (et pour la mémoire de papi : la fierté de ma ville de naissance en jurant fidélité aux sang et or !). Enfin, merci de m'avoir transmis cet amour pour la (bonne) musique.
- A mon papa : Merci d'avoir été présent aux côtés de maman pour me soutenir. Merci d'avoir toujours été là quand j'avais besoin de toi ; comme par exemple lorsque tu m'as construit de tes propres mains un skatepark à domicile pour me permettre de m'épanouir dans ce qui était ma plus grande passion pendant de longues années ! La fierté dans tes yeux lorsque je réussissais une figure de skate me rendait heureux, je n'ose même pas imaginer celle que tu auras en ce jour. Merci pour tout.
- A ma sœur : Merci d'avoir pris soin de ton petit frère pendant toutes ces années, de m'avoir toujours aidé, d'avoir partagé tant de bons moments avec toi (même si ce n'était peut-être pas nécessaire de regarder tant de fois Bridget Jones et l'étoile filante maintenant que j'y pense ! ;)). Même si la vie n'est pas toujours simple tu sais garder le sourire en toutes circonstances, et je t'admire pour ça. Ta joie de vivre et ta motivation font de toi un exemple à suivre pour moi. Nous formons une magnifique famille soudée avec papa et maman et c'est une chance, merci pour tout.
- A Laure : tu es malheureusement trop jeune en ce jour pour lire cette dédicace, et d'autant plus pour lire cette thèse, mais dans quelques temps ce ne sera plus un problème (au moins pour la dédicace ! Et qui sait, peut-être même pour la thèse dans quelques années !). Merci pour ces moments passés ensemble et ces magnifiques dessins que tu m'offres régulièrement. Je n'en doute pas, le meilleur ensemble reste à venir.

- A mon beau-frère Jean-François : Merci pour tous ces moments passés à principalement rire de tout et de rien. Merci de me régaler avec tes chemises à fleurs ou de cowboy ;) et surtout de prendre soin de ma sœur et de ma filleule en leur apportant tout ton amour au quotidien.
- A ma grand-mère Mamie-Lène : vous avez été là avec Pépère pour m'héberger et me soutenir pendant la première année de médecine. Merci pour tes petits plats et desserts tous plus délicieux les uns que les autres.
- A Papi et Mamie : j'aurais aimé que vous puissiez assister à ce moment. Vous serez toujours dans mon cœur.
- A la famille Raad : Hussein, Graziella, Naji et Jalal. Merci de m'avoir accueilli chaleureusement au sein de votre famille et de nous avoir toujours soutenus tout au long de ces années d'études avec Ornella.
- A mon parrain Jacky (avec sa légendaire moustache), tata Fabienne (Julia Robert), tonton Laurent et tata Mumu (les guadeloupéens, spécialité ti punch), tonton Didier et Christine (les jeunes mariés) et tonton Jean-Patrick et tata Jacqueline (toujours prêts à toutes les « Folies »).
- A ma marraine Nadine et Bernard (les navigateurs), Jean-Yves, Patrice et Julien.
- A mon cousin Sébastien : même si la distance nous a toujours séparés merci pour tous ces fous rires, ces parties de play endiablées à chaque Noël et autres moments qu'on a toujours su rendre uniques.
- A mes cousines Justine et Florine pour leur sympathie, Manon ma cousine/filleule adorée, Céline et sa douceur.

A Ornella :

Après avoir traversé toutes ces années d'études main dans la main, voici venu mon tour de quitter le chemin de l'école. Et tu es là pour me soutenir dans cette épreuve comme tu l'as toujours fait, avec tout ton amour. Je ne saurais jamais comment te remercier assez pour l'aide que tu m'as apportée pour venir à bout de ce travail et pour tous ces moments passés à tes côtés. Je t'aime.

A mes chefs et collègues :

- Roger Bouzerar : Je te remercie pour ton aide tout au long de ce travail de thèse. Merci pour tes multiples relectures et tes conseils avisés.
- Aux médecins radiologues qui m'ont formé tout au long de mon parcours d'interne, en vous remerciant pour tout ce que vous m'avez enseigné : Dr Cédric Renard (merci pour le nain de jardin offert en fin de premier semestre, il trône fièrement dans ma cuisine), Dr Brice Robert (merci pour ces heures passées à revoir mes examens tout au long de mon internat !), Dr Cyril Chivot (en souvenir des fous rires avec Floriane lors des longues vacances d'IRM du jeudi), Dr Bruno Bonnaire, Dr Mathilde Warin, Dr Catherine Mancheron, Dr Gilles Boulu, Dr Marie-Anne Auquier, Dr Catherine Gondry-Jouet, Dr Julie Schauvliege, Dr Mickaël Zeitoun (je ne saurai jamais assez comment te remercier...), Dr Pierre-Olivier Boulet (c't'un artefact'! Tonyy Vairelles !), Dr Arnaud Potier (en souvenir de ces longues soirées de garde à St Quentin), Dr Abdelrhani Daoud (la main magique qui remplace l'écho, l'autre tenant le café), Dr David Michel (Dadarterio), Dr Thomas Bernasconi, Dr Ana Laura Colta.
- A l'équipe de Saint Quentin (« la famille ») avec qui j'ai passé des moments inoubliables : Dr Salif Dao, Dr Saliou Donzo, Dr Joseph Dia Lambi Mamuene, Dr Mohamed Benzarti.
- Nico Chdel et Jerem : merci pour ce trio de « minions » que nous avons formé depuis le tout premier jour de cet internat. Merci pour ces moments mémorables que nous avons vécus. Dès le premier jour où nous avons utilisé un échographe ensemble j'ai su que c'était vous <3. L'amour pour le Tarsier que nous partageons nous rend plus forts. C'est un peu l'apologie aujourd'hui !
- A mes ex-co-internes et co-internes actuels : Benoist, Mathieu, Maxime (kiwi master), Héloïse, Elodie (allez làà ? les copainngs ? ptit caf ?), Florine, Riri (Joker / Diego), Floriane, Romain, Kévin (et Francis), Aurélien (John Delatb), Jamel, Anas, Laura, Fabrice (King Chill), Céline, Amandine (<3 Alex T.), Julie, Charles, Emilie, Sarah, Charlotte (tote socle) et Emna (l'excellence Sfaxienne), Quentin (QUENTINN), Xavier,...
- A mes chefs et co-internes lillois d'imagerie digestive : Paul (mamène), Arturo, Antoine la Boize (vacataire n°1), Justin,...

- A tous les manipulateurs radio et secrétaires du service de radiologie du CHU d'Amiens et du CH de St Quentin : c'est grâce à vous tous que le quotidien en radiologie est si agréable.

A mes amis :

- Mes amis « d'enfance » : Adrien (Lucas Puig !), Valoo (bonjour jeune Hipster !), Romain (Lipoutou sans frontières), Cyril (Poulak !), Nico (fraté !), Gui (Sk8 in Boms), Thibaut (I <3 tri sélectif), Coralie (Badass lover), Adrien P. (10 000 !), Minimoi, Marc.
- Mes amis de l'après-lycée et de l'après-fac : Amaury (LENS !), Thomas (Thomix), Lisa (Sharone), Antoine (Fairson), Marine (Martine), François (C'est qui François ? Ah Mige !), Victor, JC, Maxime, Anthony, Pierre Rose, Elodie, Guillaume (grotoub), Nelly, Mathieu.

Évaluation d'une séquence IRM 4D flow dans l'exploration du flux portal

Objectif : Évaluer une séquence IRM de flux 4D prototype, dans un temps d'acquisition compatible avec la pratique clinique, en comparaison avec une séquence IRM cinétique en contraste de phase (PC) 2D de référence.

Matériels et méthodes : Cette étude prospective a été approuvée par notre comité d'éthique local et un consentement éclairé écrit des patients a été obtenu. Les paramètres du tronc porte ont été analysés à l'aide d'une séquence IRM de flux 4D prototype réalisée dans des conditions compatibles avec la pratique clinique à 1,5 tesla chez 26 patients. Une correction de phase était appliquée afin d'en évaluer l'impact. Des analyses quantitatives des débits et vitesses maximales ont été réalisées à l'aide d'une solution logicielle commerciale et d'un second logiciel développé localement. Des analyses inter-observateur, de conservation de masse et qualitative ont également été réalisées. Une séquence IRM 2D PC a été utilisée comme référence.

Résultats : Vingt-six patients ont été inclus : 7 considérés comme sains et 7 cirrhotiques (dont 5 avec hypertension portale). La durée moyenne de la séquence était de 6min14±1min51. Le débit moyen portal mesuré sur la séquence 4D, sans et avec correction, était respectivement de 0,99±0,44 L/min et de 1,07±0,40 L/min, corrélé de manière significative avec le débit mesuré sur la séquence 2D de 1,06±0,48 L/min ($r=0,82$ et $r=0,76$ respectivement sans et avec correction ($p<0,001$)). Aucune corrélation significative entre les séquences 4D et 2D n'était retrouvée concernant les vitesses maximales mesurées.

Conclusion : La séquence d'IRM de flux 4D, dont la durée est compatible avec la pratique clinique, a permis une analyse du débit portal comparable à la technique de référence 2D.

Mots-clés : IRM, Flux 4D, 4D Flow, 2D, Débit, Vmax, Tronc porte

Table des matières

Table des matières	12
Table des illustrations.....	13
1. Introduction.....	16
1.1. Généralités.....	16
1.2. Objectifs de l'étude.....	21
2. Patients et Méthodes.....	22
2.1. Population d'étude	22
2.2. Imagerie par résonance magnétique (IRM).....	23
2.3. Analyse des données	25
2.4. Analyse statistique.....	31
3. Résultats.....	31
3.1. Caractéristiques de la séquence 4D et de la population d'étude	31
3.2. Corrélation des paramètres étudiés entre les séquences 4D et 2D	35
3.3. Corrélation inter-observateur des débits du tronc porte sur la séquence 4D log. 1	39
3.4. Conservation de masse	40
3.5. Comparaison des paramètres étudiés sur des séquences 4D et 2D selon le statut à jeun ou non, cirrhotique ou non et avec HTP ou non	42
4. Discussion.....	45
5. Conclusion.....	51
Références bibliographiques.....	53

Table des illustrations

Figures

<u>Figure 1 - IRM d'une reperméabilisation de la veine ombilicale d'un patient cirrhotique</u>	23
<u>Figure 2 - Méthodes de mesure des paramètres hémodynamiques du tronc porte par analyse des reconstructions multiplanaires (MPR) du vaisseau et par contourage à l'aide d'une ROI (logiciel 1) avec étude de la courbe des débits en fonction du cycle cardiaque obtenu</u>	26
<u>Figure 3 - Schématisation du placement des 8 différents plans de l'analyse</u>	27
<u>Figure 4 - Application de la correction (logiciel 1) par contourage des parties mobiles de l'abdomen (colorées en rose sur l'image) dans les trois plans de l'espace</u>	28
<u>Figure 5 - Post-traitement des images de flux issues de la séquence 3D</u>	29
<u>Figure 6 - Post-traitement des images de flux issues de la séquence 2D</u>	30
<u>Figure 7 - Analyse qualitative globale</u>	33
<u>Figure 8 - Analyse qualitative de l'arborescence portale</u>	34
<u>Figure 9 - Analyse de la corrélation entre les débits 4D log. 1 et 2D sans et avec correction</u> ..	38
<u>Figure 10 - Analyse des débits 4D log. 1 et log. 2 versus 2D sans et avec correction (Bland-Altman)</u>	38
<u>Figure 11 - Analyse des débits 4D log. 1 entre deux observateurs (Bland-Altman)</u>	39
<u>Figure 12 - Analyse de Conservation de masse sans et avec correction (Corrélation)</u>	41
<u>Figure 13 - Analyse de Conservation de masse sans correction (Bland-Altman)</u>	42

Tableaux

<u>Tableau 1 - Paramétrage typique des séquences 2D et 4D</u>	25
<u>Tableau 2 - Caractéristiques de la population d'étude</u>	32
<u>Tableau 3 - Analyse qualitative de l'arborescence portale</u>	34
<u>Tableau 4 - Comparaison des débits et Vmax entre les logiciels 4D 1 et 2 et le logiciel de référence 2D</u>	37
<u>Tableau 5 - Corrélation intra-classe entre les débits et Vmax 4D log. 1 des deux observateurs</u>	39
<u>Tableau 6 - Conservation de masse (% d'erreur par rapport à la référence : le tronc porte) ...</u>	42
<u>Tableau 7 - Comparaison des débits et Vmax du logiciel 4D 1 et 2D selon le statut cirrhotique ou non et avec HTP ou non</u>	44

Glossaire et abréviations

Art Hep : Artère Hépatique

BPD : Branche Portale Droite

BPG : Branche Portale Gauche

CA : Californie

CHU : Centre Hospitalier Universitaire

D : Dimension

DICOM : Digital Imaging and Communication in Medicine

F : Femme

G : Gauge

GE : General Electric

GPVH : Gradient de Pression Veineuse Hépatique

GRAPPA : Generalized Autocalibrating Partially Parallel Acquisitions

H : Homme

HNF : Hyperplasie Nodulaire Focale

HTP : Hypertension Portale

ICC : Coefficient de Corrélation Intra-classe

IC : Intervalle de Confiance

IQR : Intervalle interquartile

IRM : Imagerie par Résonance Magnétique

MIP : Maximum Intensity Projection

MPR : MultiPlanar Reconstruction

NJ : New Jersey

OBSV1 : Observateur 1

OBSV2 : Observateur 2

PC : Contraste de Phase

PC-VIPR : Phase-Contrast Vastly under-sampled Isotropic Projection Reconstruction

PHVB : Pression sus-Hépatique Veineuse Bloquée

PHVL : Pression sus-Hépatique Veineuse Libre

ROI : Region Of Interest

SENSE : Sensitivity Encoding

T : Tesla
TE : Temps d'Echo
TIPS : Shunt Intrahépatique Porto-Systémique
TP : Tronc Porte
TR : Temps de Répétition
UF : Unité Fonctionnelle
USA : United States of America
VCI ss-Hep : Veine Cave Inférieure sous-Hépatique
VCI sus-Hep : Veine Cave Inférieure sus-Hépatique
Venc : Vitesse d'encodage
Vmax : Vitesse maximale
VMS : Veine Mésentérique Supérieure
VPS : Vues Par Segment
VS : Veine Splénique
WI : Wisconsin

1. Introduction

1.1. Généralités

A l'état physiologique, le foie reçoit environ 25% du flux cardiaque par le biais d'un modèle unique d'une double vascularisation afférente ; via le tronc porte pour deux tiers à trois quarts de l'apport sanguin total hépatique provenant du tube digestif, du pancréas et de la rate, et via l'artère hépatique pour un quart à un tiers issu de l'aorte par le tronc cœliaque.

Du fait de la situation intra-abdominale du système porte et de sa jonction entre deux réseaux capillaires, l'analyse directe de ses caractéristiques hémodynamiques n'est pas aisée et fait appel à des techniques invasives. Parmi les différentes techniques invasives ayant été utilisées pour la mesure des pressions portales (à savoir la portographie par voie sus-ombilicale, la spléno-portographie, le cathétérisme portal par voie percutanée trans-hépatique), la plus usitée actuellement est la mesure du gradient de pression veineuse hépatique (GPVH) par cathétérisme veineux sus-hépatique selon la technique décrite par Myers et Taylor en 1951¹ : un cathéter est introduit par voie jugulaire et placé sous contrôle fluoroscopique dans une veine sus-hépatique pour permettre la mesure de la pression sus-hépatique veineuse libre (PHVL). Le cathéter est ensuite inséré jusqu'à son blocage afin d'obstruer totalement le flux sanguin. La pression sus-hépatique veineuse bloquée (PHVB) enregistrée dans cette position donne une estimation de la pression portale. La différence entre PHVB et PHVL correspond au GPVH. Une hypertension portale (HTP) est définie par une élévation du GPVH de plus de 5mmHg².

Bien que nécessaire pour attester de la présence d'une hypertension portale, la mesure du GPVH et sa répétition dans le cadre d'un suivi thérapeutique est limitée par sa nature invasive et son coût.

Il n'existe pas de mesure directe et non invasive de la pression dans l'arbre portal. Cependant des informations complémentaires liées à l'hémodynamique hépatique peuvent être accessibles par le biais de méthodes non sanglantes.

De ce fait, l'écho-doppler est la technique la plus couramment utilisée en raison de son innocuité, de son accessibilité et de son faible coût. Cet examen fournit des informations sur

la direction des flux et rend possible la quantification de la vitesse des hématies au sein des vaisseaux. Le flux moyen peut être estimé en multipliant la valeur de la surface de section d'un vaisseau, obtenue par l'échographie en mode B, à celle de la vitesse moyenne des hématies. La faible fenêtre acoustique liée aux caractéristiques anatomiques du patient (obésité, interposition du grillage costal et proximité avec l'air de l'estomac et du duodénum) est l'une des principales limites de cette méthode. Cette exploration est d'autant plus difficile que l'anatomie de la vascularisation hépatique est variable et rendue complexe par la fréquence des voies de dérivation en cas d'hypertension portale obligeant à couvrir une large région d'analyse. D'autres contraintes s'ajoutent à celles citées précédemment : la difficulté à obtenir un angle optimal entre le rayon doppler et le vaisseau idéalement inférieur à 60° et à mesurer la surface du tronc porte (de par son caractère ovalaire, la fluctuation de sa surface avec la respiration et de par la nécessité d'un axe de mesure strictement perpendiculaire au vaisseau³), limitant la pertinence de l'estimation des flux.

Ainsi, l'écho-doppler est fortement opérateur et machine dépendants avec une variabilité intra- et inter-observateur significative⁴⁻⁶ et ne permet qu'une estimation indirecte du flux. Dans une étude comparant les mesures du flux portal en écho-doppler de cinq sujets évalués par neuf échographistes au cours de trois sessions de mesures distinctes, Paulson et al. concluait à l'existence d'une variabilité significative des valeurs de flux, en particulier intrinsèque, liée à la répétition des mesures, ne pouvant être attribuable à aucune cause identifiable (ni à l'échographiste ni au patient) estimée à 69%⁶. Dans une autre étude réalisée en 2003 sur une cohorte de quarante-six patients, Annet et al. ne parvenait pas à établir une différence significative concernant les paramètres de flux étudiés en écho-doppler (et en particulier concernant le flux et les vitesses portales) entre des patients cirrhotiques et ceux ayant une fonction hépatique normale. Cette étude soulignait également la faible corrélation existant entre ces paramètres mesurés en écho-doppler et la pression portale évaluée par une technique invasive de référence. Il n'existait en effet qu'une faible corrélation entre la pression portale et l'index de résistance de l'artère hépatique droite d'une part ($r=0,419$, $p=0,007$) et le flux portal d'autre part ($r=0,317$, $p=0,043$). Cependant une corrélation significative était mise en évidence entre la pression portale et divers paramètres analysés par une séquence IRM de perfusion à 1,5 tesla (en particulier concernant la fraction portale ($r=-0,769$, $p<0,001$), la perfusion portale apparente ($r=-0,726$, $p<0,001$) et le temps de transit

moyen ($r=0,721$, $p<0,001$). Par ailleurs, contrairement à l'écho-doppler, ces paramètres mesurés en IRM étaient significativement différents entre les patients avec et sans cirrhose⁷.

L'imagerie par résonance magnétique (IRM) avec ses séquences en contraste de phase (PC) a été employée par de nombreux auteurs pour mesurer le flux portal. Cette séquence fonctionnelle repose sur la sensibilité de l'IRM aux déplacements des tissus. Contrairement à l'IRM conventionnelle qui représente uniquement l'amplitude du vecteur d'aimantation, les séquences de type PC-IRM intègrent également la phase de ce vecteur. Les données obtenues sur la phase, selon la direction du flux, sont codées en échelle de gris et permettent de calculer les vitesses de déplacement des fluides biologiques. En synchronisant cette séquence avec le rythme cardiaque, l'obtention de mesures à différents moments du cycle cardiaque et l'élaboration de courbes de flux est rendue possible. Les séquences de type PC-IRM les plus utilisées initialement étaient de type 2D. Pour réaliser ce type de séquence, un plan d'analyse perpendiculaire au vaisseau d'intérêt doit être placé manuellement au moment de l'acquisition.

La principale application actuelle en pratique clinique de l'IRM de flux concerne l'analyse de flux cérébraux et cardiaques. Cependant des auteurs se sont attelés à utiliser cette méthode pour analyser le flux portal. Ainsi, en utilisant des séquences de type PC-IRM, Lycklama et al. a montré que la variabilité intra-individuelle des mesures de flux portal était faible comparée aux données de l'échographie doppler dans une population de huit sujets sains. Debatin et al. a également utilisé cette technique avant et après la mise en place d'un TIPS chez dix-huit patients et a ainsi noté une augmentation significative du flux portal de 134% ($p<0.001$) après la mise en place du shunt.

Yzet et al. en 2010, utilisant une séquence de type 2D PC-IRM à 1,5 tesla en respiration libre, concluait à une faisabilité de la mesure du flux hépatique total (flux artériel et portal) dans 50% des cas sur une population de 20 patients sains volontaires. Toutefois, on notait une divergence des informations fournies par cette séquence en comparaison avec celles trouvées dans la littérature par l'utilisation de l'écho-doppler. Cette divergence était expliquée d'une part, par une tendance à la surestimation d'environ 25% des données en doppler retrouvées dans la littérature⁸ et d'autre part, par une tendance à la sous-estimation systématique des données de la séquence de contraste de phase en cas de vitesse d'encodage trop élevée. Les vitesses d'encodage utilisées étaient de 100 cm/s pour l'artère hépatique propre et de 50 cm/s pour le tronc porte⁹. Ces mêmes auteurs, lors d'une étude chez neuf sujets sains analysant une

séquence PC-IRM 2D à 3 tesla avec des vitesses d'encodage de 70 cm/s et de 40 cm/s respectivement pour l'artère hépatique et le tronc porte, ont retrouvé une tendance à la sous-estimation du flux hépatique ainsi qu'une plus faible variabilité et une meilleure reproductibilité des mesures en IRM en comparaison avec l'écho-doppler (flux total hépatique mesuré respectivement à 1239 +/- 223 mL/min et 1595 +/- 521 mL/min pour la séquence 2D PC-IRM et l'écho-doppler)⁹.

Néanmoins, les séquences 2D PC-IRM nécessitent l'utilisation de plans prédéfinis positionnés perpendiculairement au vaisseau au cours de l'examen par analyse en double oblique et coordonnés avec la synchronisation respiratoire. Cette étape est chronophage pour le radiologue, d'autant que le temps d'acquisition même de la séquence, qui était d'environ 1 minute 30 à 2 minutes par vaisseau dans l'étude de Yzet et al.¹⁰, est également à prendre en compte. L'utilisation de nombreux plans 2D pour une analyse plus exhaustive de l'hémodynamique hépatique n'est donc pas envisageable en pratique clinique. Cette limitation a conduit au développement des séquences volumiques 3D d'analyse de flux, aussi appelées séquence d'IRM de flux 4D.

Ce type de séquence de cartographie des flux en IRM 4D utilisant un encodage spatial 3D à résolution temporelle, offre l'unique combinaison d'une visualisation conjointe de l'anatomie et des paramètres hémodynamiques. Elle permet, après acquisition d'une seule séquence, la réalisation de multiples mesures de flux sur différents vaisseaux au sein du volume défini, de manière rétrospective.

De nombreuses études font état de l'application de l'IRM 4D flow dans l'aorte thoracique et le cœur¹¹⁻¹⁴, sur les artères carotides¹⁵, les artères intracrâniennes¹⁶ et les artères pulmonaires¹⁷ qui présentent des systèmes à flux élevé. Plus récemment, cette séquence a été évaluée sur des systèmes à flux lent, et en particulier sur le système veineux splanchnique. Des études de faisabilité ont ainsi démontré le potentiel de cette technique pour l'évaluation qualitative¹⁸⁻²¹ et quantitative^{18,19,22} des flux sanguins hépatiques.

L'application de ce type de séquence a été étudiée par de nombreux auteurs dans des populations de patients cirrhotiques en comparaison avec des sujets sains. Stankovic et al. en 2010 retrouvait une analyse qualitative et quantitative satisfaisante de l'hémodynamique portale normale et pathologique dans une population composée de dix-huit volontaires sains et de cinq patients cirrhotiques, par une séquence IRM 4D flow sur une IRM 3 tesla par comparaison à une séquence 2D et à l'écho-doppler, avec une bonne corrélation inter-

observateur¹⁸. Roldan-Alzate et al. en 2015 quantifiait de manière non invasive la réponse hémodynamique de la vascularisation abdominale à l'ingestion d'un repas calibré dans une population composée de douze patients cirrhotiques présentant une hypertension portale et de six sujets sains²³. Plus récemment, Frydrychowicz et al. en 2017 ont étudié la séquence IRM 4D flow à 3T et l'écho-doppler péri-vasculaire (réalisé directement au contact du vaisseau lors de l'intervention) sur un modèle animal d'hypertension portale pré-hépatique. Les mesures étaient réalisées chez treize cochons avant ligature partielle du tronc porte puis répétées après ligature pour six d'entre eux, et révélaient une bonne corrélation intra et inter-observateur pour l'écho-doppler et l'IRM²⁴. La faisabilité de cette séquence dans l'étude du flux portal avant et après mise en place d'un TIPS a également été étudiée avec des résultats jugés satisfaisants, laissant envisager l'utilisation de cette séquence dans le monitoring longitudinal du flux hépatique avant et après l'intervention^{25,26}.

Cependant, le point commun entre toutes ces études est l'utilisation de l'IRM 3T avec des temps d'acquisition moyens longs ; variant pour exemple de 16,4 à 22,46 min et de 14,6 à 21,9 min respectivement chez les patients cirrhotiques et les volontaires sains^{18,20}. Ces temps d'acquisition n'étant pas réalisables en pratique courante, différentes techniques d'accélération ont été développées. Tout d'abord, l'utilisation d'acquisitions radiales de type PC-VIPR (Phase-Contrast Vastly under-sampled Isotropic Projection Reconstruction) a permis de réduire les temps d'acquisition à une moyenne d'environ 10 à 12 minutes par séquence, en fonction de la fréquence cardiaque des patients^{21,22,27}. Des techniques conventionnelles d'accélération telles que GRAPPA (Generalized Autocalibrating Partially Parallel Acquisitions)²⁸ ou SENSE (Sensitivity Encoding)²⁹ conduisent à une réduction du temps d'acquisition par un facteur 2 à 3. Le développement de techniques d'imagerie spatio-temporelle telles que k-t PCA³⁰, k-t GRAPPA³¹, k-t BLAST et k-t SENSE³² autorisent l'utilisation de facteurs d'accélération plus élevés et ainsi l'obtention de temps d'acquisition moindres.

Ces techniques ont été appliquées à l'analyse du flux hépatique par l'IRM 4D flow. Dans son étude, Stankovic et al. se prononçait en faveur de l'emploi de ce procédé pour l'analyse des flux hépatiques avec différents facteurs d'accélération (appelés facteur R) entraînant une diminution du temps d'acquisition d'au moins 40% pour des facteurs R=3 et R=5 tout en conservant une quantification similaire des flux en comparaison avec une séquence GRAPPA avec un facteur d'accélération R=2 considérée comme la référence³³.

L'utilisation d'un moyennage temporel par réalisation d'échantillonnages rétrospectifs de la séquence native occasionnerait également une réduction du temps d'acquisition. Landgraf et al. notait en effet une visualisation jugée d'excellente qualité en utilisant des échantillonnages rétrospectifs de la séquence initiale (jusqu'à 33% des données de l'acquisition), abaissant de façon théorique la durée de l'examen de 10-12 min à 3-4 min²⁷. Néanmoins la réduction de la résolution spatio-temporelle provoque une perte de précision significative de l'analyse quantitative des flux hépatiques avec une tendance à la sous-estimation des vitesses artérielles et du tronc porte³⁴.

Les séquences de type PC-IRM sont sensibles à divers phénomènes physiques pouvant être la source d'erreurs de phase et ainsi conduire à des erreurs de mesures importantes. Ces phénomènes physiques sont connus et correspondent principalement aux effets de courants de Foucault induits par les gradients ainsi qu'aux inhomogénéités du champs magnétique. Certains auteurs ont étudié des méthodes permettant de limiter ces effets néfastes en proposant des corrections potentielles³⁵. En fonction de leur nature, les méthodes de correction peuvent être soit intégrées dans le processus de reconstruction des séquences soit être implémentées au niveau des logiciels de post-traitement.

1.2. Objectifs de l'étude

L'objectif principal du travail est d'évaluer la cohérence et la fiabilité des données de cartographie des vitesses issues d'une séquence IRM de flux 4D prototype à 1,5T, dans un temps d'acquisition compatible avec la pratique clinique, dans un volume hépatique donné.

Les mesures de débit portal et de vitesse maximale seront comparées à une séquence IRM de flux 2D qui est la séquence de référence.

Les objectifs secondaires sont :

- Évaluation qualitative de la séquence IRM 4D flow.
- Évaluation des débits au sein de l'arborescence portale pour étudier l'écart au principe de conservation de masse au niveau des confluences et bifurcations portales.
- Comparaison inter-observateur du post-traitement pour les débits et vitesses portales.
- Comparaison de la solution commerciale de post-traitement proposée par le constructeur à un logiciel local développé au sein de l'UF de Biophysique et Traitement d'Image du CHU d'Amiens.

2. Patients et Méthodes

2.1. Population d'étude

Cette étude a été approuvée par le comité d'éthique local et un consentement éclairé écrit des patients a été obtenu.

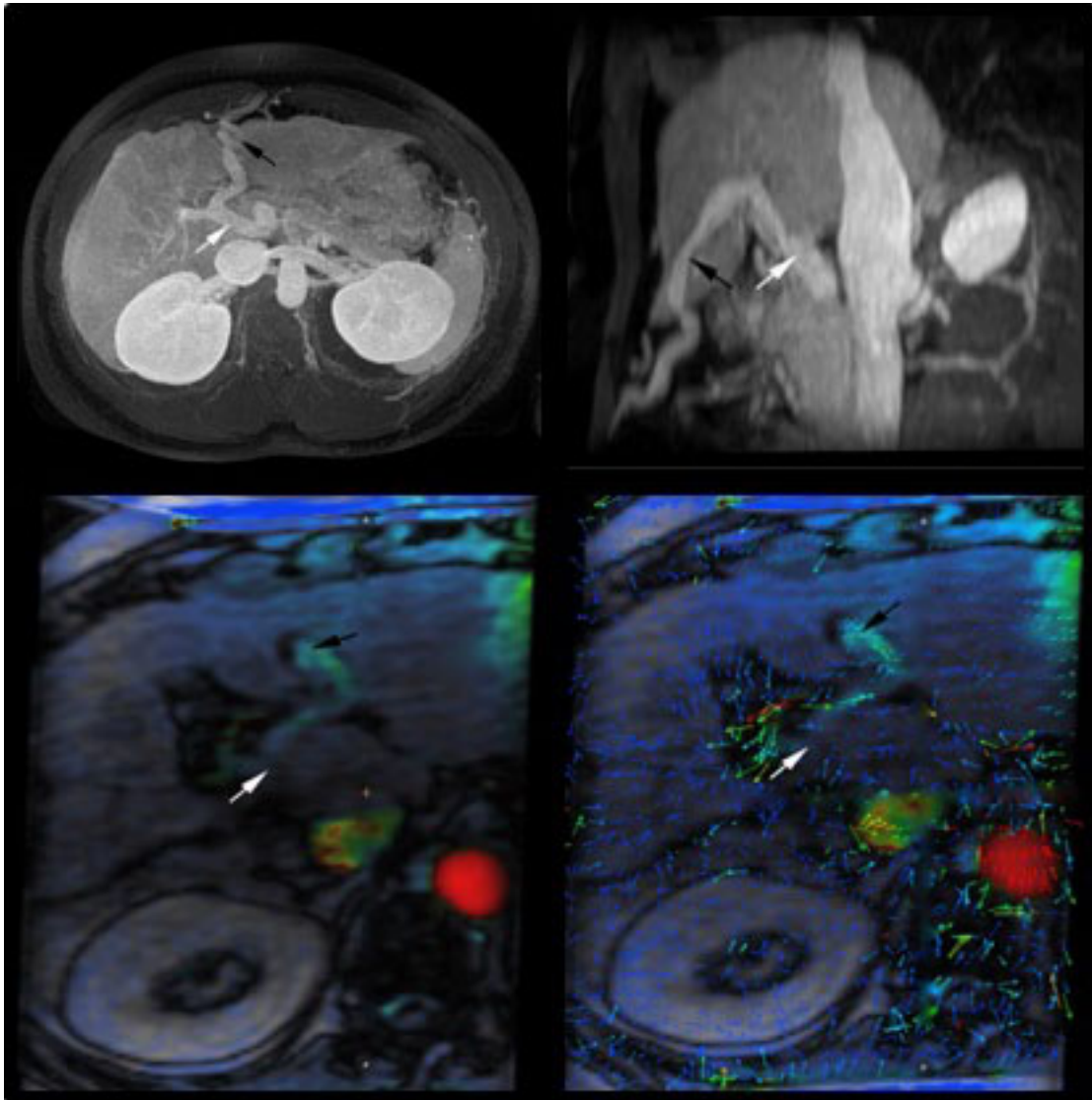
La population d'étude était constituée de vingt-six patients, ayant bénéficié d'une IRM hépatique ou pancréatique avec injection de Gadolinium sur la période de septembre 2016 à Septembre 2017 dans le service de radiologie du CHU d'Amiens. Le recrutement a été effectué après adressage d'un courrier aux patients nécessitant la réalisation d'une IRM hépatique au CHU d'Amiens.

Après analyse des données cliniques recueillies à partir de la base de données locale, les patients ont été répartis en deux groupes, en fonction de la présence d'une cirrhose ou non :

- Patients non cirrhotiques (19/26) :
 - Douze sur vingt-six IRM de patients considérés comme « sains » (IRM jugée normale ou présence de lésions hépatiques bénignes telles que l'angiome, l'adénome ou l'hyperplasie nodulaire focale (HNF)).
 - Sept sur vingt-six IRM de patients considérés comme « pathologiques non cirrhotiques » (surveillance d'une lésion néoplasique avec ou sans métastases hépatiques associées).
- Patients cirrhotiques (7/26) :
 - Cinq IRM de patients avec hypertension portale ; considérés comme tels en cas d'hypertension portale avérée cliniquement dans le dossier du patient ou en cas de présence de signes radiologiques d'hypertension portale sur les séquences morphologiques de l'IRM (splénomégalie, ascite, reperméabilisation de la veine ombilicale ou d'autres voies de dérivation) (*Figure 1*).
 - Deux IRM de patients sans hypertension portale.

L'ensemble des données cliniques incluant notamment l'âge, le poids et la taille des patients a été relevé.

Figure 1 - IRM d'une reperméabilisation de la veine ombilicale d'un patient cirrhotique



Patient cirrhotique avec mise en évidence d'une reperméabilisation de la veine ombilicale sur les séquences morphologiques pondérées en T1 avec saturation de la graisse et injection de gadolinium au temps portal en reconstruction MIP (en haut : coupe axiale à gauche, sagittale à droite), retrouvée sur la séquence de flux 4D (en bas : sans et avec représentation du sens du flux par vecteurs)

Flèches blanches : Tronc porte, Flèches noires : Veine ombilicale

2.2. Imagerie par résonance magnétique (IRM)

En plus des séquences morphologiques standards, sur une IRM 1,5 tesla de marque General Electric (GE Healthcare, Milwaukee, WI), dans le cadre de l'examen du patient, nous

avons ajouté les séquences de flux 2D et 4D à ce protocole. Tel qu'utilisé en pratique courante, 0,2 mL/kg d'acide gadotérique (DOTAREM®, Guerbet) 0,5 mmol/mL était injecté à un débit de 2,5 mL/s par le biais d'un accès veineux antécubital de 20 G.

Le système de réception de l'examen était une antenne de type corps (1,5 General Electric Medical System Anterior Array type Body 48AA) à 16 éléments (acquisition réalisée sur 24 éléments par sélection de 12 éléments de l'antenne Body et 12 éléments de l'antenne intégrée à la table de l'IRM).

La séquence de flux 4D était une séquence en contraste de phase 3D ciné en écho de gradient avec encodage des vitesses dans les trois dimensions. Cette séquence prototype que nous avons évaluée au niveau hépatique correspond à une séquence dédiée cardiaque chez le constructeur. Grâce à un procédé d'acquisition/reconstruction de type k-t ARC, les temps d'acquisition étaient drastiquement réduits par rapport à une acquisition cartésienne standard ; ce qui peut être particulièrement intéressant pour l'utilisation en pratique clinique.

Cette séquence en respiration libre, acquise avec un sens de coupe droite-gauche (acquisition sagittale), était synchronisée sur le rythme cardiaque grâce à un pléthysmographe périphérique.

Le paramétrage de séquence était ajusté de manière à obtenir un temps d'acquisition du volume hépatique de l'ordre de 5 minutes. La matrice d'acquisition était de 180x180 reconstruite en 256x256 conduisant à une résolution spatiale autour de 1,60x1,60 mm² à la reconstruction. Autres paramètres de la séquence 4D : Angle de bascule ~14°, TR ~9 ms, TE ~2,5 ms, 4 Vues par segment (VPS), Bande Passante = ±62 kHz. L'épaisseur des coupes était de 3,6 mm interpolée à 1,8 mm (ZIPx2). La vitesse d'encodage était fixée à 50 cm/s dans les 3 directions.

La séquence de flux 2D était une séquence cinétique écho de gradient en contraste de phase standard. L'acquisition était réalisée en double synchronisation cardiaque (ou « gating » périphérique) et respiratoire (ceinture pneumatique).

Cette séquence 2D était réalisée après positionnement par un radiologue expérimenté du plan de façon perpendiculaire à l'axe du tronc porte à hauteur du hile hépatique. La séquence 2D sur le tronc porte n'a pas été effectuée chez quatre des vingt-six patients pour

des raisons techniques. Ces patients ont été maintenus dans l'étude pour l'analyse des objectifs secondaires.

La matrice d'acquisition était de 256x256 conduisant à une résolution spatiale de 1x1 mm². Autres paramètres typiques de la séquence 2D : Angle de bascule ~30°, TR ~8 ms, TE ~4 ms, 4 VPS, Bande Passante = ±31 kHz, Epaisseur de coupe = 5 mm. La vitesse d'encodage était fixée à 50 cm/s. Le temps d'acquisition variait de 2 min 30 à 3 min 30 en fonction du rythme cardiaque du sujet.

Pour chaque type de séquence (2D et 4D), 20 phases du cycle cardiaque étaient obtenues.

L'ensemble des paramètres techniques des séquences 2D et 4D est résumé dans le tableau 1.

Tableau 1 - Paramétrage typique des séquences 2D et 4D

<i>Séquence 2D</i>	<i>Séquence 4D</i>
TR/TE = 8/4 ms, Angle de bascule = ~30°	TR/TE = 9/2,5 ms, Angle de bascule = 14°
Venc = 50 cm/s	Venc X = Venc Y = Venc Z = 50 cm/s
Epaisseur de coupe = 5 mm	Epaisseur de coupe = 3,6 mm interpolée à 1,8 mm (ZIPx2)
Taille des pixels = 1x1 mm ²	Taille des pixels = ~1,6x1,6 mm ²
	Matrice d'acquisition = 180x180 reconstruite en 256x256
	Technique d'accélération de type k-t ARC
20 phases du cycle cardiaque	20 phases du cycle cardiaque
Durée = 2 min 30 à 3 min 30	Durée = 6 min 14±1 min 51

2.3. Analyse des données

2.3.1. Analyse principale de la séquence 4D (logiciel 1)

Les séquences 4D flow étaient analysées en première intention à l'aide de la solution logicielle Arterys (logiciel 1, log. 1) (Arterys Inc., San Francisco, CA, USA, <https://arterys.com>). Cette solution est, de base, adaptée à l'analyse de l'imagerie cardiaque morphologique et fonctionnelle³⁶.

Les mesures étaient réalisées par un radiologue junior (4 ans d'expérience) formé à son utilisation et validées par un médecin sénior. Le contourage de la surface des vaisseaux analysés était réalisé par le traçage d'une région d'intérêt (Region of Interest (ROI)) dans un

plan perpendiculaire à l'axe du vaisseau grâce au reformatage multiplanaire (MPR) interactif (*Figure 2*). Le placement des 8 différents plans analysés (lorsque possible) dans l'arborescence portale, l'artère hépatique et la veine cave inférieure a été schématisé à l'aide de reconstructions en projection d'intensité maximale (MIP) 3D (*Figure 3*). La phase choisie pour réaliser le contourage était celle pour laquelle la surface du vaisseau était maximale. La surface de chaque ROI était donc unique pour l'ensemble des phases de la séquence de chaque vaisseau (afin de définir une méthode unique pour traitement 2D et 4D). Le temps de contourage moyen d'un vaisseau était estimé à 2 minutes environ. Les paramètres mesurés pour chaque vaisseau étaient le débit (L/min), la Vmax (cm/s) et la surface du vaisseau (cm²) pour chacune des phases du cycle cardiaque.

Figure 2 - Méthodes de mesure des paramètres hémodynamiques du tronc porte par analyse des reconstructions multiplanaires (MPR) du vaisseau et par contourage à l'aide d'une ROI (logiciel 1) avec étude de la courbe des débits en fonction du cycle cardiaque obtenu

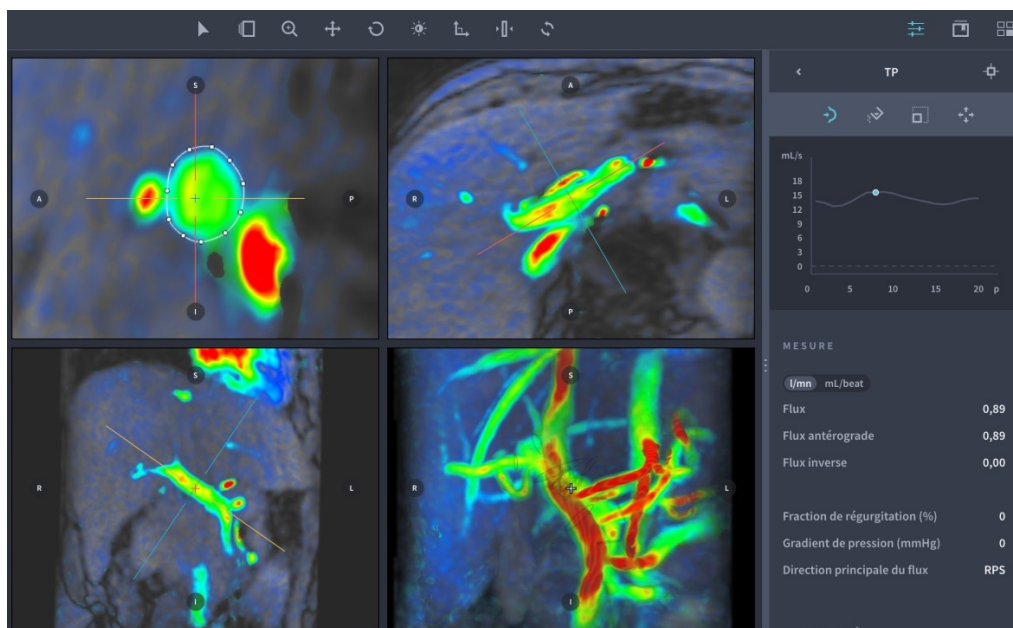
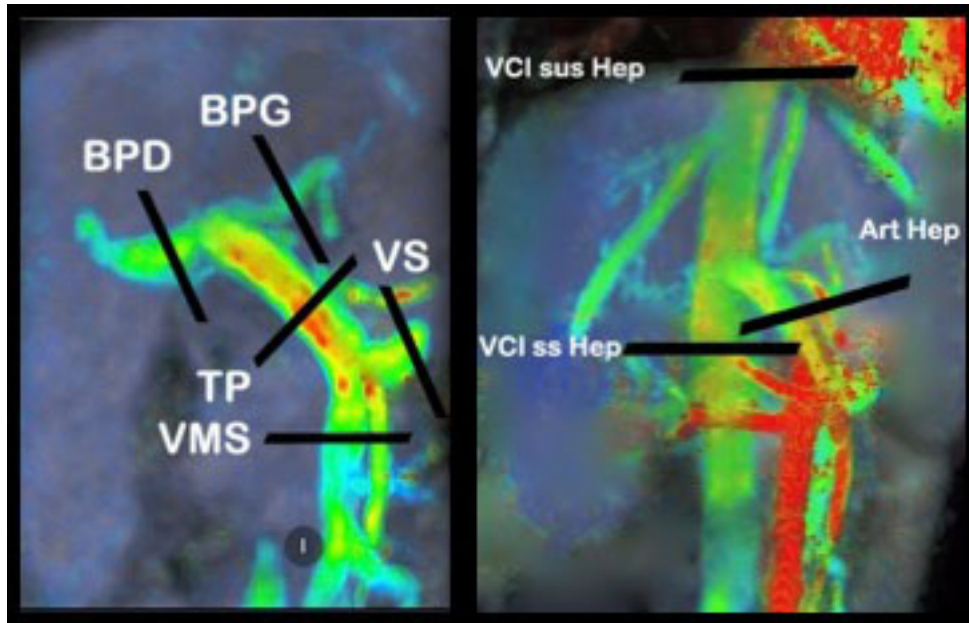


Figure 3 - Schématisation du placement des 8 différents plans de l'analyse

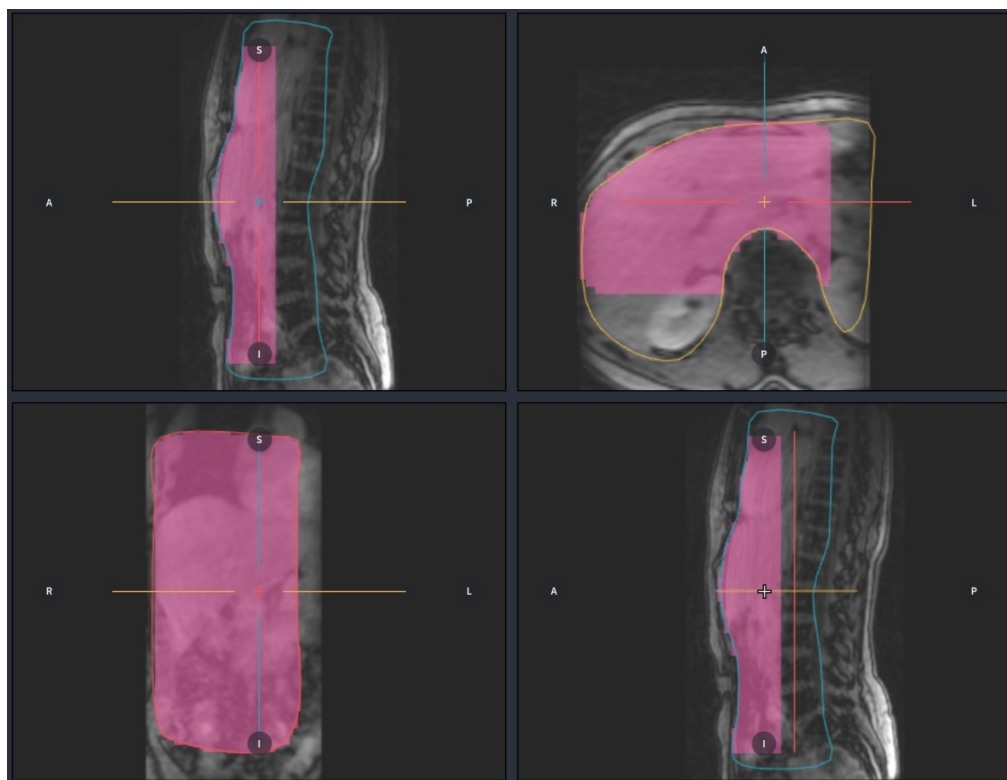


2.3.2. Correction

Une correction de phase était appliquée et l'ensemble des mesures était donc reporté avec et sans correction afin d'évaluer son impact. Cette correction était effectuée manuellement par seuillage du bruit et contourage des parties mobiles de l'abdomen dans les trois plans de l'espace afin d'extraire les régions statiques permettant de déterminer l'offset de phase à vitesse nulle (*Figure 4*). La correction est alors obtenue en soustrayant cet offset spatialement variable (chez Arterys : ajustement linéaire par morceau pour le schéma d'interpolation) à l'ensemble des voxels de l'image traitée.

Les paramètres hémodynamiques du tronc porte (débit et Vmax) ont également été analysés sur le logiciel 1 par un second observateur (nommé OBSV 2) expérimenté dans l'utilisation de ce type logiciel pour réalisation d'une comparaison inter-observateur (OBSV 1 versus OBSV 2).

Figure 4 - Application de la correction (logiciel 1) par contourage des parties mobiles de l'abdomen (colorées en rose sur l'image) dans les trois plans de l'espace



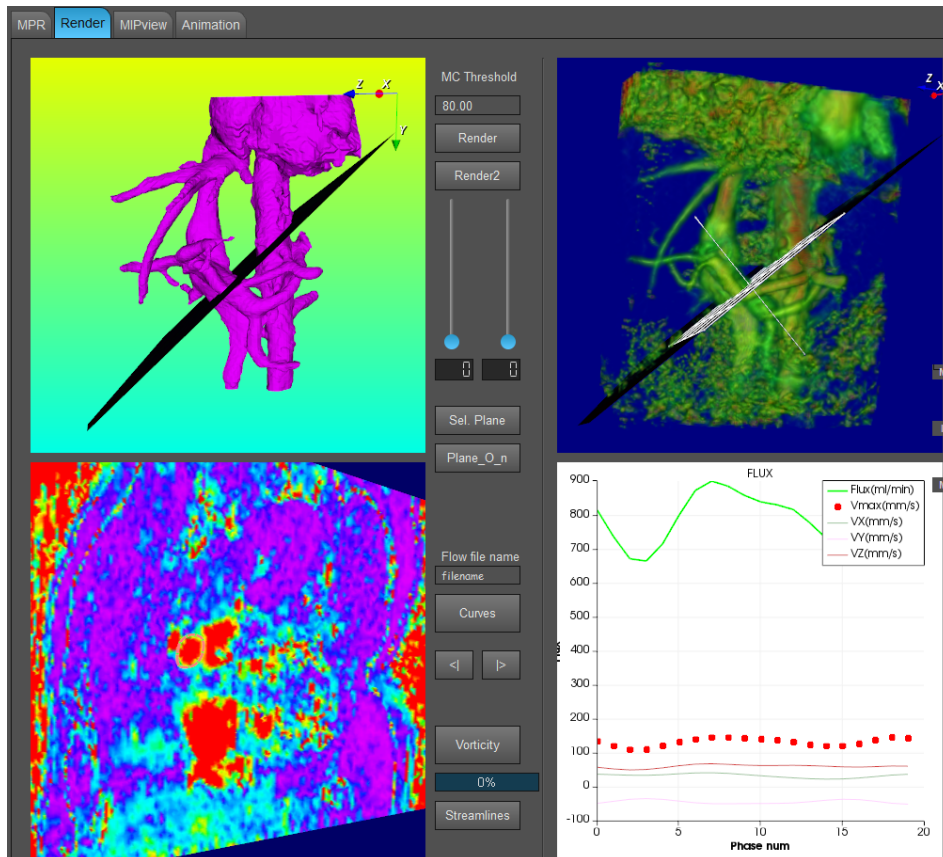
2.3.3. Analyse de la séquence IRM 4D flow par le logiciel 2

Le second observateur a également analysé ces paramètres sur un autre logiciel développé en C++ par Roger Bouzerar au CHU d'Amiens, afin de comparer les mesures obtenues avec celles de la solution commerciale.

Les images au format DICOM sont d'abord triées, traitées pour corriger la phase (une interpolation polynomiale de degré 4 est utilisée) puis converties par une première procédure à un format adapté à la visualisation. L'arborescence portale est alors visible dans des fenêtres de rendu 3D soit par rendu géométrique après segmentation, soit par rendu en transparence. Le placement des plans de mesure est interactif sur les objets 3D et permet de mesurer après analyse des données par le logiciel le débit (L/min) et la vitesse V_{max} (cm/s) des vaisseaux étudiés (Figure 5).

Pour chaque patient, les plans de mesure ont été positionnés sur le tronc porte. La mesure du tronc porte 3D a été comparée à la même mesure obtenue par la séquence de flux 2D et à celle obtenue par le post-traitement Arterys.

Figure 5 - Post-traitement des images de flux issues de la séquence 3D



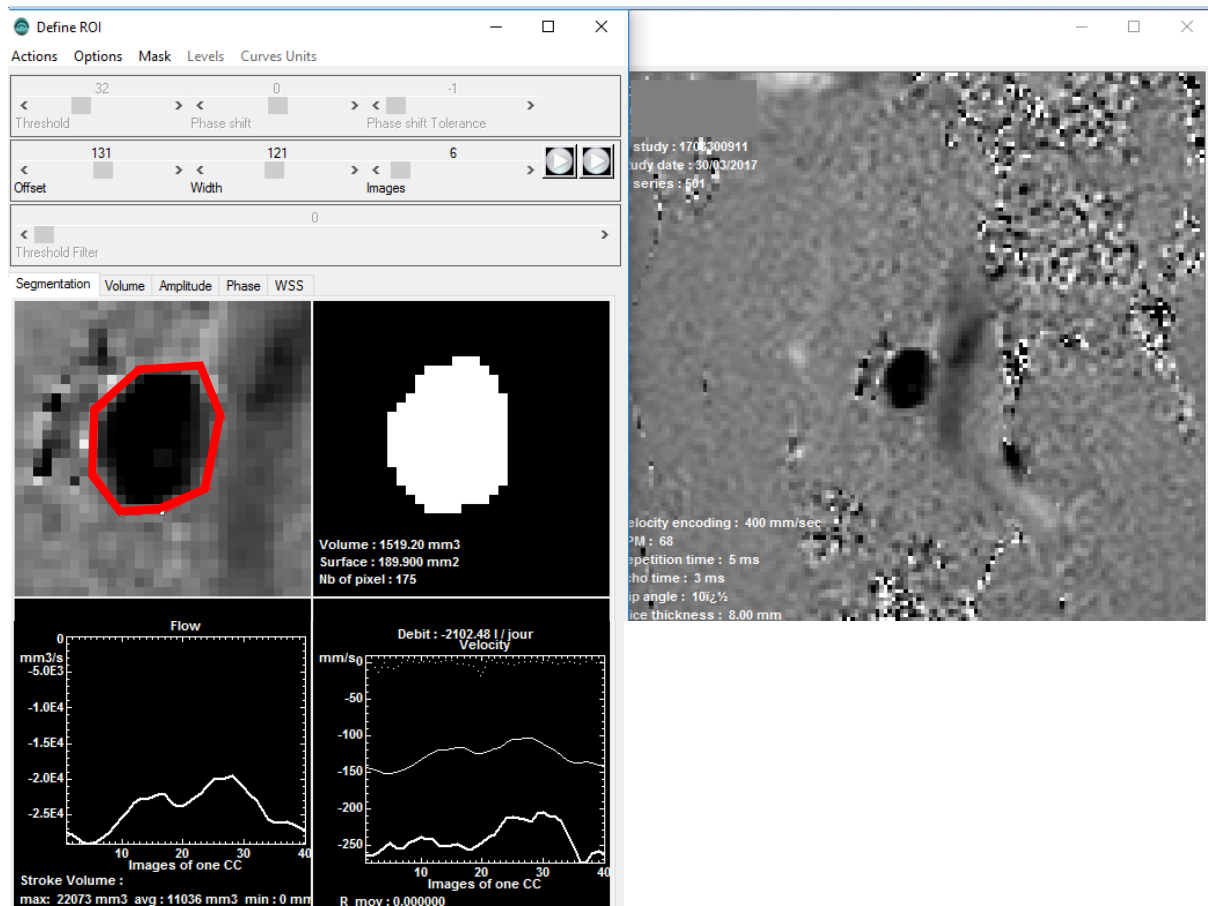
Haut : fenêtres de rendu 3D pour le placement interactif des plans de coupe sur le vaisseau d'intérêt. Bas à gauche : tracé du contour du tronc porte sur le plan sélectionné. Bas à droite : affichage du graphique représentant l'évolution du débit et de la vitesse maximale à l'intérieur du contour tracé au cours du cycle cardiaque

2.3.4. Analyse des séquences 2D

L'analyse des séquences 2D a été réalisée en aveugle des mesures des séquences 4D, à l'aide d'un logiciel éprouvé développé au sein de l'UF de traitement de l'image³⁷. Après importation des images au format DICOM, une délimitation manuelle du tronc porte est opérée

manuellement par l'opérateur (*Figure 6*) puis le logiciel calcule automatiquement le débit de sang pour chaque phase du cycle cardiaque.

Figure 6 - Post-traitement des images de flux issues de la séquence 2D.



Contourage pour la segmentation du tronc porte puis affichage de la courbe d'évolution du débit portal au cours du cycle cardiaque

2.3.5. Analyse qualitative

L'analyse qualitative était réalisée par analyse visuelle de la représentation 3D des différents flux, en classant chaque examen sur une échelle visuelle à quatre points, allant de zéro à trois (0 : qualité médiocre, 1 : qualité moyenne, 2 : bonne qualité, 3 : excellente qualité). La difficulté concernant la mesure du tronc porte et de l'ensemble des vaisseaux analysés était également notée par une échelle à quatre points (0 : vaisseau non analysable, 1 : analyse très difficile, 2 : analyse difficile, 3 : analyse aisée).

L'ensemble des séquences morphologiques réalisées au cours de l'examen étaient analysées afin de confirmer si le patient était à jeun ou non, de rechercher des signes d'hypertension portale et d'éventuelles variantes anatomiques ou caractéristiques de la vascularisation hépatique des patients.

2.4. Analyse statistique

Les statistiques descriptives ont été calculées pour toutes les variables d'intérêt. Le test de normalité utilisé était le test de Shapiro-Wilk. En cas de distribution normale, les moyennes et les écarts type ont été utilisés pour décrire les variables continues. Dans le cas contraire, les résultats ont été décrits avec la médiane et l'écart interquartile (IQR).

Les moyennes ont été comparées par le test t de Student pour échantillons indépendants ou appariés. Les fréquences ont été comparées par un test de Chi².

La corrélation entre deux paramètres quantitatifs a été analysée à l'aide d'un test de corrélation de Pearson.

Afin d'estimer la concordance inter-observateur entre deux séries de mesures quantitatives, le coefficient de corrélation intra-classe et la méthode graphique de Bland et Altman ont été utilisés.

Une valeur p inférieure à 0,05 était considérée comme statistiquement significative pour l'ensemble des tests. L'analyse statistique a été réalisée à l'aide du logiciel IBM SPSS Statistics® et les graphiques à l'aide du logiciel Microsoft Excel®.

3. Résultats

3.1. Caractéristiques de la séquence 4D et de la population d'étude

Vingt-six patients ont été inclus, soit 8 femmes et 18 hommes. Douze patients étaient considérés comme sains, 7 patients cirrhotiques dont 5 avec hypertension portale et 7 patients étaient considérés « pathologiques non cirrhotiques » (3 surveillances de cancer colorectal avec ou sans métastase hépatique, métastase hépatique d'un cancer du rein, adénocarcinome de la vésicule biliaire, métastases hépatiques d'une tumeur neuroendocrine, tumeur neuroendocrine de la paroi duodénale). La population étudiée était constituée de 69 %

d'homme : 50% dans le sous-groupe « sains », 71% dans le sous-groupe « pathologiques non cirrhotiques » et 100% dans le sous-groupe « cirrhotiques ». Quatre patients sur vingt-six (15%) n'étaient pas à jeun au moment de l'examen (Tableau 2).

Tableau 2 - Caractéristiques de la population d'étude

Paramètres	Population totale		Sains		Pathologiques Non cirrhotiques		Cirrhotiques		Cirrhotiques Avec HTP	
	Valeurs	%	Valeurs	%	Valeurs	%	Valeurs	%	Valeurs	%
n - Total	26	100	12	46	7	27	7	27	5	19
(H/F)	(18/8)	(69/31)	(6/6)	(50/50)	(5/2)	(71/29)	(7/0)	(100/0)		
Non à jeun	4	15	3	11	1	4	0	0	0	0
Age - ans	59,7±16,3		50,8±19,3		70,6±4,7		64,1 (10)		64,2 (9,4)	
Poids - kg	82 (13)		80 (26)		85 (2)		76 (20)		82 (19)	
Taille - m	1,71 (0,14)		1,63 (0,14)		1,72 (0,24)		1,74 (0,10)		1,74 (0,11)	
IMC - kg/m²	26,8 (8,2)		26,9 (6,6)		30,1 (9,4)		25,8 (6,7)		26,3 (8,2)	

Valeurs exprimées en moyenne±écart type ou Valeurs exprimées en médiane (intervalle interquartile)

H/F : Homme/Femme, IMC : Index de Masse Corporelle = Poids/(Taille)², HTP : Hypertension portale

La durée moyenne globale de la séquence 4D flow, tous patients confondus, était de 6 min 14±1 min 51 (de 2 min 55 à 11 min 57). La durée moyenne de la séquence était de 6 min 30±2 min 04 dans le groupe « sains », non significativement différente des groupes « pathologiques non cirrhotiques » et « cirrhotiques » (respectivement de 5 min 58±2 min 08 et 6 min 01±1 min 13).

Le temps de post-traitement moyen par vaisseau (repérage du vaisseau et contourage) était d'environ 2 minutes.

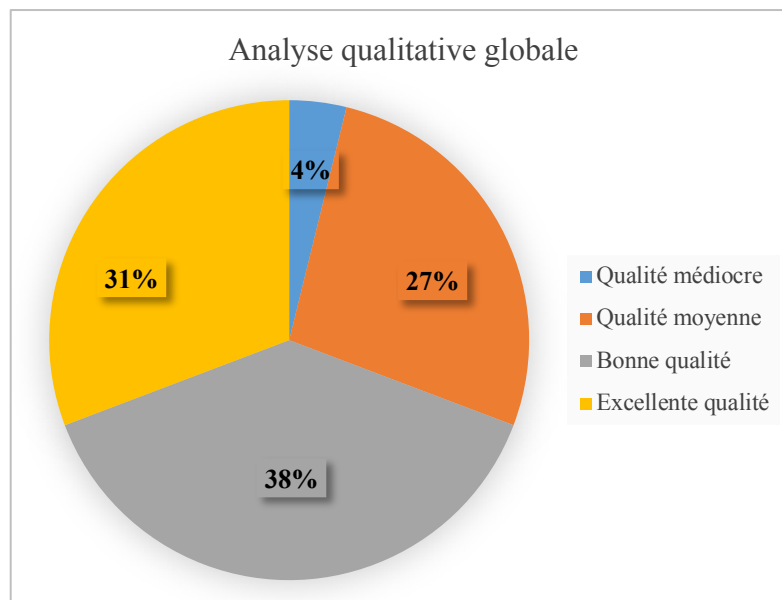
Lors de l'analyse qualitative globale portant sur les 26 séquences de flux 4D avec le logiciel 1 : 8 examens étaient jugés d'excellente qualité (31%), 10 de bonne qualité (38%), 7 de qualité moyenne (27%) et 1 de qualité médiocre (4%) (Figure 7).

Une analyse en fonction du statut « sains » ou « pathologiques » (« pathologiques non cirrhotiques » et « cirrhotiques » confondus) retrouvait, concernant les 18 examens de bonne ou excellente qualité, 11 patients « sains » (61%) contre 7 « pathologiques » (39%) et concernant les 8 examens de qualité moyenne ou médiocre, 1 patient « sain » (12,5%) contre

7 patients « pathologiques » (87,5%), cette différence, bien que concernant de faibles effectifs, apparaissait significative ($p=0,04$).

Une analyse similaire en fonction du statut obèse ($IMC>30 \text{ kg/m}^2$) ou non ($IMC<30 \text{ kg/m}^2$) lorsque disponible (données disponibles chez 18 des 26 patients), retrouvait concernant les 12 examens de bonne ou excellente qualité, 8 patients non obèses (67%) contre 4 patients obèses (33%) et concernant les 6 examens de qualité moyenne ou médiocre, 3 patients non-obèses (50%) et 3 patients obèses (50%), cette différence n'atteignant pas la significativité ($p=0,63$).

Figure 7 - Analyse qualitative globale



L'étude de la difficulté d'analyse de chacun des vaisseaux de la séquence 4D flow mesurés sur le logiciel 1 a révélé une analyse aisée du tronc porte pour la totalité des examens et pour une majorité des branches portales droites, veines spléniques, veines mésentériques inférieures et veines caves inférieures sous-hépatique (respectivement 22 (84,6%), 23 (88,5%), 24 (92,3%) et 24 (92,3%)). La branche portale gauche était non analysable sur 2 examens (7,6%), d'analyse très difficile sur 4 (15,3%) et difficile sur 3 (11,5%). La veine cave inférieure était non analysable sur 1 examen (3,8%), d'analyse très difficile sur 10 (38,5%) et difficile sur 6 (23,1%). L'artère hépatique était non analysable pour la moitié des examens et d'analyse aisée pour l'autre moitié (Tableau 3).

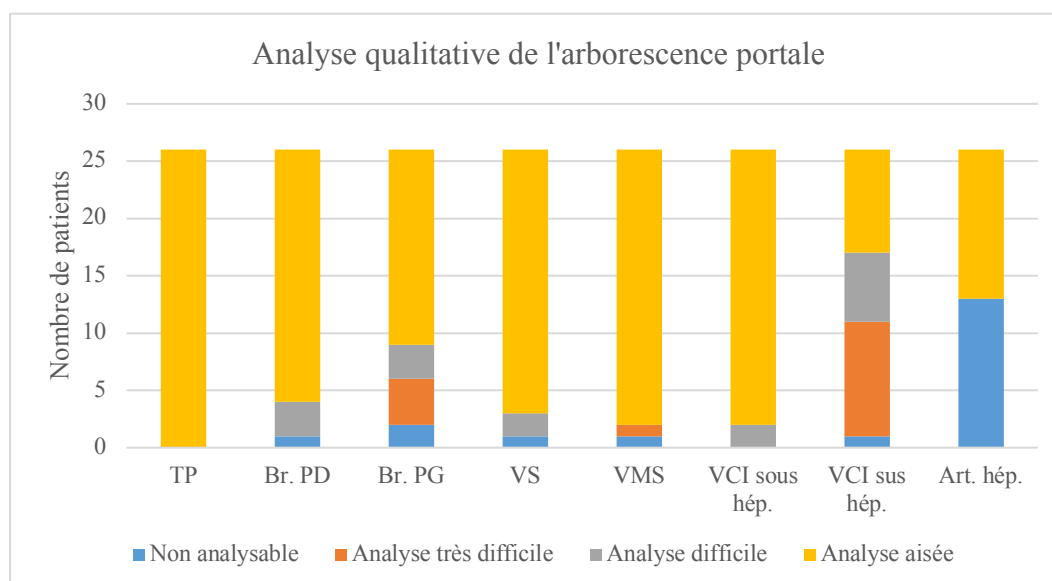
La séquence 2D concernant le tronc porte n'a pas pu être réalisée chez 4 patients (2 appartenant au groupe « sains », 2 appartenant au groupe « pathologiques non cirrhotiques »). Une séquence 2D a pu être réalisée chez 21/26 patients pour la veine cave inférieure sous-hépatique et 14/26 patients pour l'artère hépatique.

Tableau 3 - Analyse qualitative de l'arborescence portale

	<i>Non Analysable</i>	<i>Analyse très difficile</i>	<i>Analyse difficile</i>	<i>Analyse aisée</i>
TP - n(%)	0	0	0	26 (100)
Br. PD - n(%)	1 (3,8)	0	3 (11,5)	22 (84,6)
Br. PG - n(%)	2 (7,6)	4 (15,3)	3 (11,5)	17 (65,4)
VS - n(%)	1 (3,8)	0	2 (7,6)	23 (88,5)
VMS - n(%)	1 (3,8)	1 (3,8)	0	24 (92,3)
VCI sous-hép. - n(%)	0	0	2 (7,6)	24 (92,3)
VCI sus-hép. - n(%)	1 (3,8)	10 (38,5)	6 (23,1)	9 (34,6)
Art. hép. - n(%)	13 (50)	0	0	13 (50)

TP : Tronc porte, Br. PD : Branche portale droite, Br. PG : Branche portale gauche, VS : Veine splénique, VMS : Veine mésentérique supérieure, VCI sous-hép. : Veine cave inférieure sous-hépatique, VCI sus-hép. : Veine cave inférieure sus-hépatique, Art. hép. : Artère hépatique

Figure 8 - Analyse qualitative de l'arborescence portale



3.2. Corrélation des paramètres étudiés entre les séquences 4D et 2D

Aucune différence significative n'était retrouvée entre le débit moyen portal mesuré sur la séquence 4D avec le logiciel 1 sans et avec correction (respectivement de $0,99\pm 0,44$ L/min et de $1,07\pm 0,40$ L/min) en comparaison avec le débit mesuré en séquence 2D ($1,06\pm 0,48$ L/min) ($p=0,58$ et $p=0,42$ sans et avec correction). Une corrélation significative était notée entre la séquence 4D et la séquence 2D ($r=0,82$ et $r=0,76$ respectivement sans et avec correction ($p<0,001$)).

De façon similaire, aucune différence significative n'était retrouvée entre le débit moyen portal mesuré sur la séquence 4D avec le logiciel 2 sans et avec correction (respectivement de $1,05\pm 0,48$ L/min et de $1,08\pm 0,47$ L/min) en comparaison avec le débit mesuré en séquence 2D ($p=0,71$ et $p=0,29$ sans et avec correction). Une corrélation significative était notée entre la séquence 4D et la séquence 2D ($r=0,84$ et $r=0,91$ respectivement sans et avec correction ($p<0,001$)).

On mettait ainsi en évidence sans surprise une excellente corrélation entre les débits du tronc porte analysés en séquence 4D par les deux logiciels sans et avec correction, respectivement $r=0,98$ et $r=0,74$ ($p<0,01$).

Une différence significative était retrouvée entre la vitesse maximale moyenne mesurée sur la séquence 4D avec le logiciel 1 sans et avec correction (respectivement de $16,29\pm 3,88$ cm/s et de $16,68\pm 3,79$ cm/s) en comparaison avec la vitesse maximale mesurée en séquence 2D ($21,98\pm 9,48$ cm/s) ($p=0,02$ et $p=0,04$ sans et avec correction). Aucune corrélation n'était notée entre la séquence 4D et la séquence 2D (respectivement $r=-0,12$ ($p=0,58$) et $r=-0,26$ ($p=0,24$) sans et avec correction).

De façon similaire, une différence significative était notée entre la vitesse maximale moyenne mesurée sur la séquence 4D avec le logiciel 2 sans et avec correction (respectivement de $29,78\pm 15,14$ cm/s et de $21,98\pm 9,48$ cm/s) en comparaison avec la vitesse maximale mesurée en séquence 2D ($p=0,14$ et $p=0,09$ sans et avec correction). Aucune corrélation n'était notée entre la séquence 4D et la séquence 2D (respectivement $r=-0,153$ ($p=0,45$) et $r=-0,21$ ($p=0,34$) sans et avec correction) (Tableau 4) (Figure 9).

L'analyse de Bland-Altman retrouvait un faible biais (égal à la moyenne des différences des mesures) concernant l'analyse des débits en 4D sans correction versus 2D, avec le logiciel 1 (biais=-0,03 L/min) comme avec le logiciel 2 (biais=0,02 L/min) (*Figure 10*). D'importants biais étaient retrouvés concernant l'analyse des Vmax avec le logiciel 1 (biais=-5,6 cm/s) comme avec le logiciel 2 (biais=6,0 cm/s).

La précision (ou moyenne des valeurs absolues des différences) des mesures de débits était bonne, retrouvée de façon similaire pour les logiciels 1 et 2 sans correction à 0,23 L/min.

La précision concernant les mesures de débits des logiciels 1 et 2 avec correction était également bonne, retrouvée respectivement à 0,25 L/min et 0,17 L/min.

Tableau 4 - Comparaison des débits et Vmax entre les logiciels 4D 1 et 2 et la référence 2D

Paramètres	Valeurs moyennes ¹				Comparaison des moyennes ²				Corrélation ³				% d'erreur par rapport à la référence (logiciel 2D)				
	4D log. 1 (n=26)		4D log. 2 (n=26)		2D (n=22)	4D log. 1 vs 2D (n=22)		4D log. 2 vs 2D (n=22)		4D log. 1 vs 2D (n=22)		4D log. 2 vs 2D (n=22)		((4D log. 1 - 2D) / 2D)*100		((4D log. 2 - 2D) / 2D)*100	
	Non corrigé	Corrigé	Non corrigé	Corrigé		Non corr.	Corr.	Non corr.	Corr.	Non corr.	Corr.	Non corr.	Corr.	Non corr.	Corr.	Non corr.	Corr.
					p=		p=		r=		r=						
Tronc porte																	
Débit	0,99±0,44	1,07±0,40	1,05±0,48	1,08±0,47	1,06±0,48	0,58	0,42	0,71	0,29	0,82**	0,76**	0,84**	0,91**	-3,21	5,23	2,11	0,05
(min-max)	(0,34-2,06)	(0,43-2,04)	(0,30-2,27)	(0,45-2,55)	(0,17-2,61)												
Vmax	16,29±3,88	16,68± 3,79	28,12±13,92	29,78± 15,14	21,98±9,48	0,02*	0,04*	0,14	0,09	-0,12	-0,26	-0,15	-0,21	-25,53	-23,35	27,55	34,79
(min-max)	(10,75-25,81)	(9,46-25,90)	(11,90-62,20)	(10,40-62)	(13-60)												

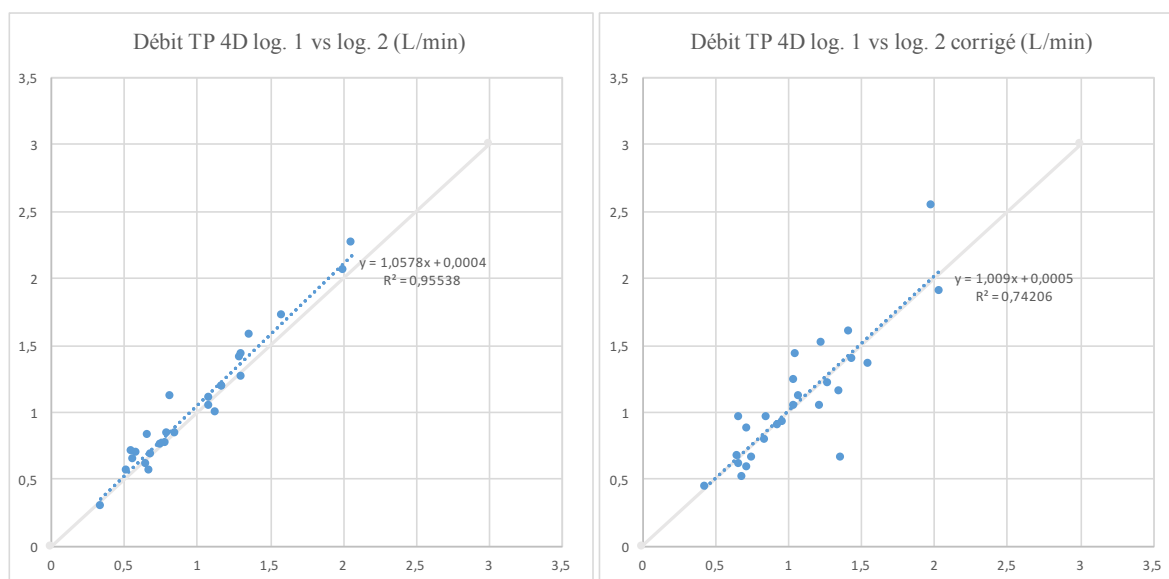
¹Valeurs exprimées en moyenne±écart-type, ²Comparaison des moyennes par un test t pour échantillons appariés, ³Corrélation étudiée par un test de Pearson

*Différence significative p<0,05

**Significativité de la corrélation avec p<0,001

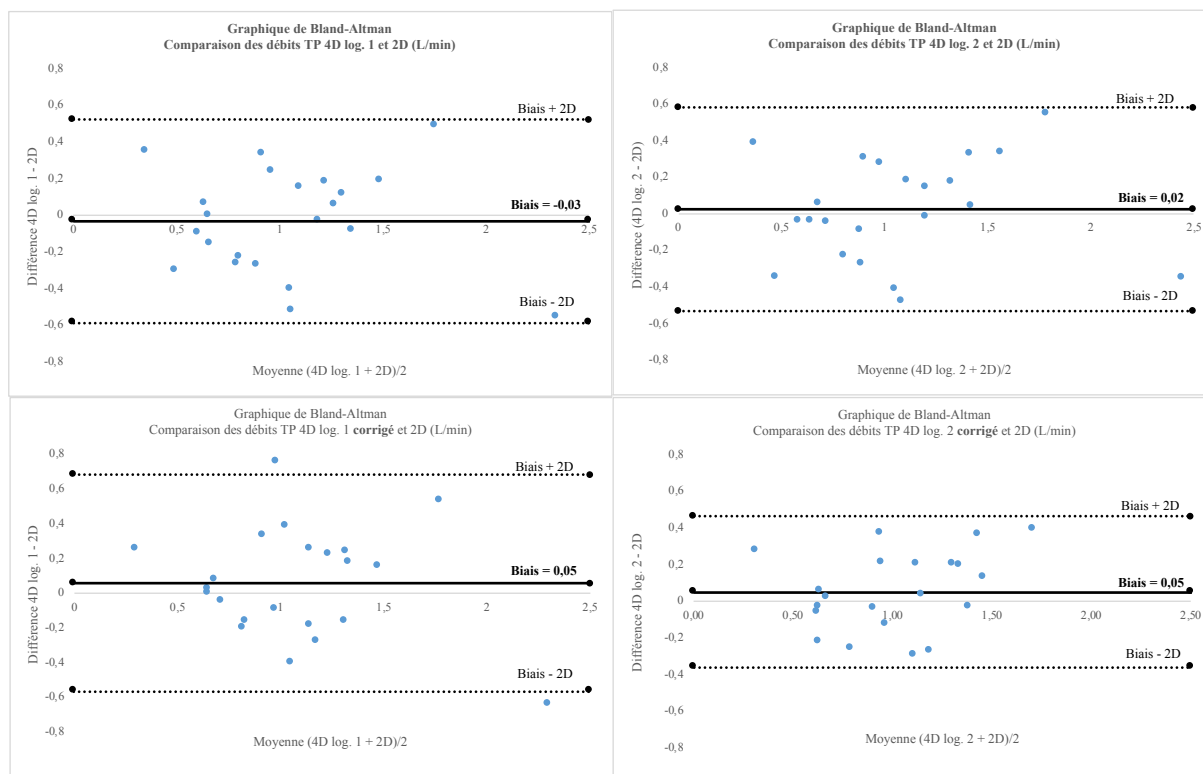
r : coefficient de corrélation, Corr. : corrigé

Figure 9 - Analyse de la corrélation entre les débits 4D log. 1 et 2D sans et avec correction



La droite $x=y$ a été ajoutée sur les nuages de points pour comparaison (en gris).

Figure 10 - Analyse des débits 4D log. 1 et log. 2 versus 2D sans et avec correction (Bland-Altman)



3.3. Corrélation inter-observateur des débits du tronc porte sur la séquence 4D log. 1

Une excellente corrélation inter-observateur était mise en évidence pour l'analyse des débits du tronc porte par le logiciel 1. Le coefficient de corrélation intra-classe (ICC) était de 0,96 (IC95% (0,91-0,98), $p < 0,01$) sans correction et de 0,89 (IC95% (0,76-0,94) $p < 0,01$) avec correction (Tableau 5). Cette excellente concordance s'est traduite sur le graphique de Bland-Altman par l'existence d'un très faible biais (ou moyenne des différences des mesures inter-observateur) égal à -0,024 L/min (Figure 11).

Tableau 5 - Corrélation intra-classe entre les débits et Vmax 4D log. 1 des deux observateurs

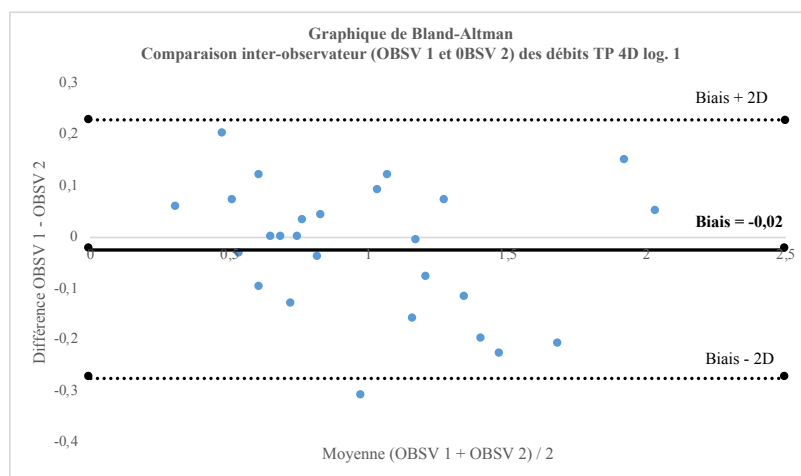
Paramètres	Valeurs moyennes				Corrélation intra-classe				
	OBSV 1		OBSV 2		OBSV 1 vs OBSV 2				
	Non corr.	Corrigé	Non corr.	Corrigé	Non corr.	IC95%	Corrigé	IC95%	
	ICC	IC95%	ICC	IC95%					
4D log. 1									
Tronc porte									
Débit	0,99±0,44	1,07±0,40	1,01±0,47	1,13±0,50	0,96*	(0,91-0,98)	0,89*	(0,76-0,94)	
Vmax	16,29±3,88	16,68± 3,79	16,67±3,70	17,28±17,75	0,67*	(0,39-0,83)	0,66*	(0,39-0,83)	

Valeurs exprimées en moyenne±écart type

ICC : Corrélation intra-classe, IC95% : Intervalle de confiance à 95%, OBSV 1 : Observateur 1, OBSV 2 : Observateur 2

*Significativité de la corrélation avec $p \leq 0,01$

Figure 11 - Analyse des débits 4D log. 1 entre deux observateurs (Bland-Altman)

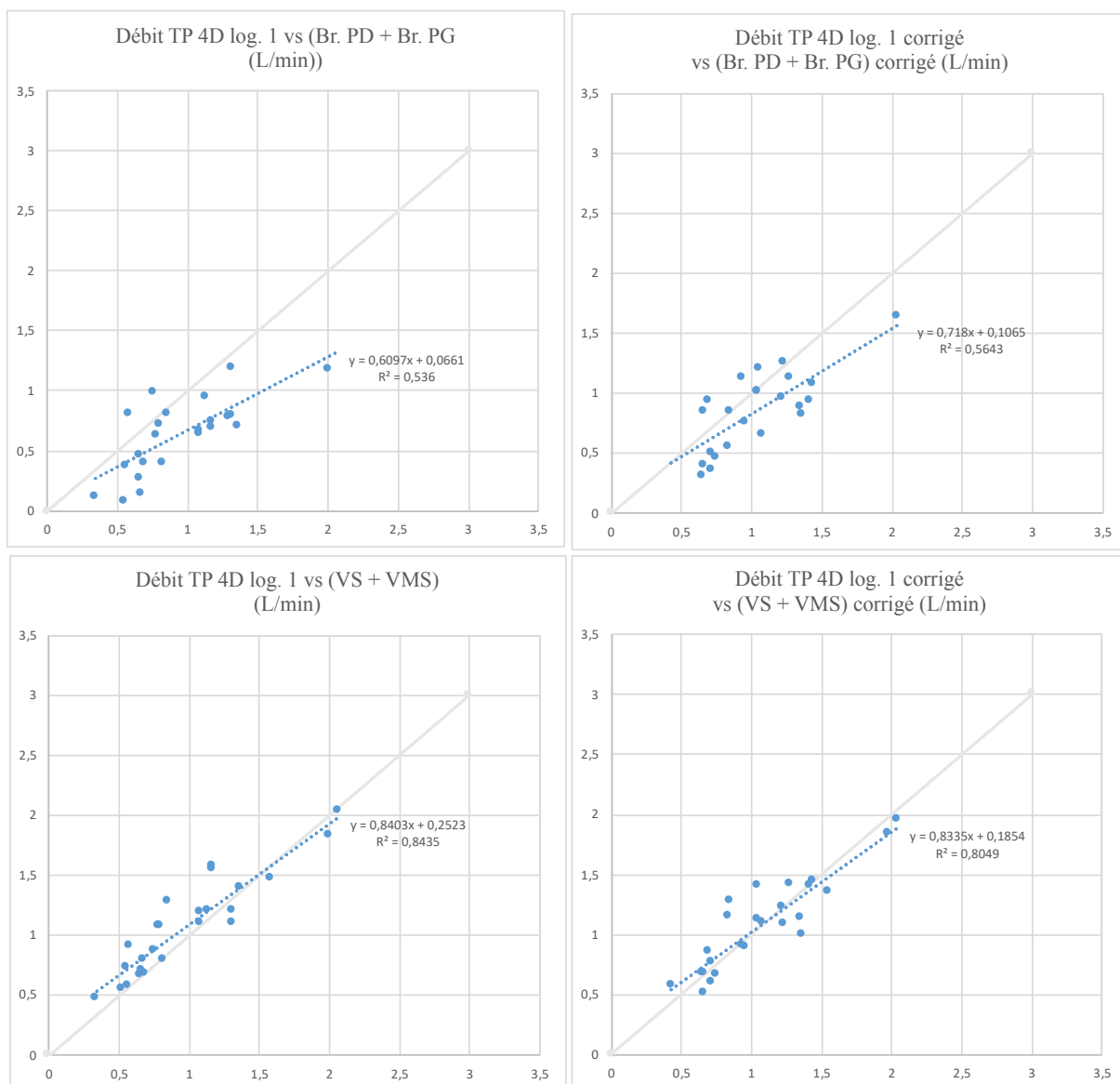


3.4. Conservation de masse

L'étude de conservation de masse (Roldan-Alzate et al.²²) soulignait une excellente corrélation entre le débit du tronc porte et la somme des débits des veines spléniques et mésentériques supérieures, dont l'analyse a été possible chez 25 des 26 patients ($r=0,92$, $p<0,01$). Une bonne corrélation était également notée avec la moyenne de la somme des branches portales droite et gauche, dont l'analyse était possible chez 23 des 26 patients ($r=0,73$, $p<0,01$) (*Figure 12*). Un faible pourcentage d'erreur algébrique moyen par rapport à la référence (tronc porte) était retrouvé à -3,21% concernant (VS+VMS) et -2,11% concernant (Br. PD+Br. PG) sans correction et respectivement à 5,23% et 0,05% après correction (*Tableau 6*).

Les graphes de Bland-Altman montraient de faibles biais, estimés respectivement à 0,30 L/min concernant les branches portales droite et gauche et -0,10 L/min concernant la veine splénique et la veine mésentérique supérieure (*Figure 13*). Les limites de concordance étaient nettement abaissées pour la confluence veineuse par rapport à la bifurcation. La précision des débits 4D avec le logiciel 1 sans correction était de 0,34 L/min concernant (Br. PD+Br. PG) et de 0,15 L/min concernant (VS+VMS).

Figure 12 - Analyse de Conservation de masse sans et avec correction (Corrélation)



La droite $x=y$ a été ajoutée sur les nuages de points pour comparaison (en gris).

Figure 13 - Analyse de Conservation de masse sans correction (Bland-Altman)

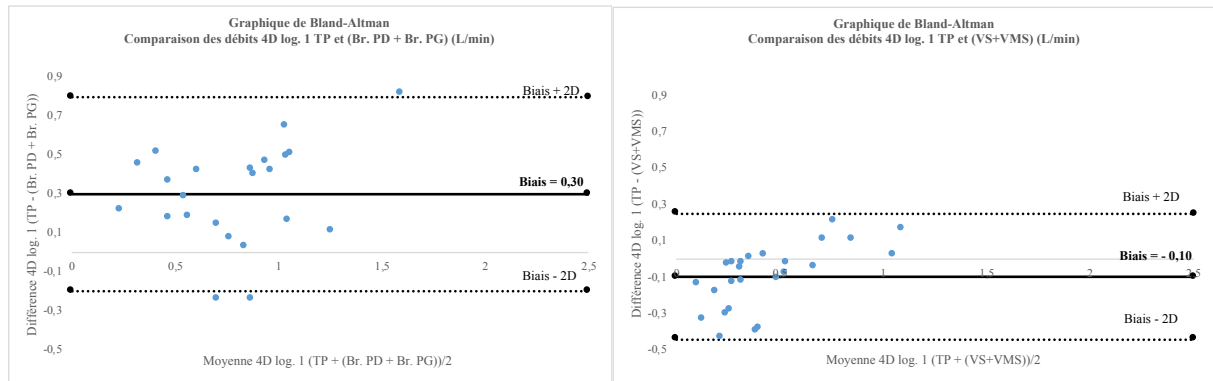


Tableau 6 - Conservation de masse (% d'erreur moyen par rapport à la référence : le tronc porte)

Paramètres	% d'erreur par rapport à la référence (mesure du tronc porte)			
4D log. 1	$((TP - (VS + VMS)) / TP) * 100$		$((TP - (Br. PD + Br. PG)) / TP) * 100$	
	Non corrigé	Corrigé	Non corrigé	Corrigé
Débit	-3,21	5,23	2,11	0,05

TP : Tronc porte, VS : Veine splénique, VMS : Veine mésentérique supérieure,
Br. PD : Branche portale droite, Br. PG : Branche portale G

3.5. Comparaison des paramètres étudiés sur des séquences 4D et 2D selon le statut à jeun ou non, cirrhotique ou non et avec HTP ou non

L'étude des valeurs moyennes des débits, des vitesses maximales mesurées en 4D et 2D et des surfaces en 4D en fonction du statut du patient à jeun ou non ne montrait aucune différence significative. La même analyse réalisée dans la sous-population de patients sains ne mettait pas en évidence de différence significative en fonction du statut à jeun ou non.

De même, il n'était pas mis en évidence de différence significative, en fonction du statut du patient, cirrhotique ou non et avec ou sans hypertension portale, entre les débits mesurés en 4D ou 2D et les surfaces en 4D.

Les vitesses maximales étaient significativement plus faibles chez les patients cirrhotiques par rapport aux non cirrhotiques (12,85±1,76 cm/s vs 17,55±3,69 cm/s ; p<0,001)

et tendaient à être plus faibles chez les patients cirrhotiques avec hypertension portale comparés aux patients sans hypertension portale ($13,06 \pm 2,11$ cm/s vs $17,05 \pm 3,84$ cm/s ; $p=0,09$). Cette différence n'a pas été retrouvée avec la séquence 2D.

Tableau 7 - Comparaison des débits et Vmax du logiciel 4D 1 et 2D selon le statut cirrhotique ou non et avec HTP ou non

<i>Paramètres</i>	<i>Valeurs moyennes</i>				<i>p</i>	<i>Valeurs moyennes</i>				<i>p</i>		
	<i>4D log. 1</i>		<i>2D</i>			<i>4D log. 1</i>		<i>2D</i>				
	<i>Non corrigé</i>		<i>Non corrigé</i>			<i>Non corrigé</i>		<i>Non corrigé</i>				
	<i>Cirrh.</i>	<i>Non Cirrh.</i>	<i>Avec HTP</i>	<i>Pas HTP</i>		<i>Cirrh.</i>	<i>Non Cirrh.</i>	<i>Avec HTP</i>	<i>Sans HTP</i>			
<i>Tronc porte</i>												
<i>n</i>	7	19	5	21		7	15	5	17			
<i>Débit</i>	0,85±0,54	1,04±0,40	0,43	0,88±0,66	1,02±0,38	0,66	1,00±0,78	1,08±0,28	0,82	0,95±0,95	1,08±0,26	0,60
<i>Vmax</i>	12,85±1,76	17,55±3,69	<0,001*	13,06±2,11	17,05±3,84	0,09	23,14±16,52	21,43±4,10	0,70	26,20±19,1	20,73±4,40	0,27
<i>Surface</i>	2,50±1,26	1,99±0,54	0,32	2,48±1,54	2,04±0,54	0,28						

*Différence significative $p < 0,01$

Comparaison des moyennes par un test t pour échantillons indépendants

Cirrh. : Cirrhotique

4. Discussion

La quantification fiable et reproductible des flux hépatiques en IRM reste un défi à ce jour dans un temps d'examen compatible avec la routine clinique. Dans notre travail, aucune différence statistiquement significative n'a été mise en évidence dans l'estimation du débit moyen portal mesuré sur la séquence 4D, quel que soit le logiciel de traitement utilisé, sans ou avec correction et la séquence 2D. Les valeurs moyennes de débit portal mesurées lors de notre étude apparaissaient cohérentes avec les données de la littérature en IRM ; par exemple, Yzet et al. retrouvait par une séquence 2D à 3T, chez 9 sujets sains à jeun, un débit moyen du tronc porte de 0,98 L/min¹⁰. Par contre, Stankovic et al. retrouvait un débit portal moyen égal à 0,72±0.14 L/min dans une population de 10 volontaires sains à jeun avec une séquence 4D flow à 3T mais avec une haute vitesse d'encodage (100 cm/s) pouvant être la cause de cette sous-estimation¹⁹. L'absence de différence de débit portal en fonction du statut à jeun ou cirrhotique est surprenante. En effet, il est établi que le débit portal augmente en réponse à une prise alimentaire^{38,39}. En 2015, Roldan-Alzate et al. a utilisé l'IRM 4D pour explorer avec succès la régulation des flux hépatiques artériels et veineux en réponse à l'ingestion d'un repas calibré chez 6 sujets sains et 12 patients avec hypertension portale et retrouvait une augmentation significative du débit moyen portal chez les sujets sains (+142%, p=0.0003) et à moindre degré chez les patients cirrhotiques (+22%, p=0,015)²³. Le statut à jeun dans notre travail a été affirmé lorsque le patient déclarait ne pas avoir mangé depuis plus de 6 heures. Cependant, aucun de nos patients n'était en phase postprandiale précoce, période où l'augmentation de débit portal est maximale. Ceci explique probablement l'absence de différence de débit portal notée dans notre travail en fonction du critère de jeûne tel que défini dans notre étude.

Dans le groupe cirrhotique, la mesure de débit portal en 4D apparaissait diminuée à 0,85 vs 1,04 L/min, cependant ce résultat n'a pas été confirmé dans l'évaluation 2D. Ce résultat discordant avec la littérature¹⁹ est probablement secondaire à une variabilité importante des mesures dans ces groupes : l'écart type étant de 0,78 L/min dans l'évaluation 2D dans le sous-groupe cirrhotique avec notamment un patient classé « cirrhotique » et « à jeun » avec un débit portal estimé à 2,6 L/min.

Chez l'un des patients cirrhotiques avec hypertension portale, le débit portal apparaissait faible mesuré à 0,52 L/min en 4D et à 0,17 L/min sur la séquence 2D. L'analyse des séquences morphologiques, disponibles *a posteriori*, a permis la mise en évidence d'une fistule artério-portale gauche expliquant les anomalies constatées. L'écoulement perturbé dans le tronc porte ne répondait plus à des conditions de laminarité engendrant alors des mesures erronées.

Les vitesses maximales portales apparaissaient significativement inférieures dans l'étude 4D avec le logiciel 1 alors que le logiciel 2 surestimait ces valeurs. Ceci est probablement dû à l'absence de filtrage sur les vitesses dans le second logiciel qui extrayait de manière brute les valeurs maximales de vitesse des pixels, et ce même dans les zones frontières qui pouvaient contenir du bruit.

Concernant l'analyse du sous-groupe de sujets « sains », la vitesse maximale moyenne retrouvée chez les patients à jeun était de 16,54±3,70 cm/s en 4D et 19,29±4,64 cm/s en 2D. Cette valeur en 2D est comparable à celle de l'étude de Stankovic et al. (21±4 cm/s) et inférieure à celle rapportée par Yzet et al. (28,2±8,8 cm/s) citées précédemment. Ceci s'expliquait par le fait que dans cette étude, les mesures provenaient d'IRM 3T avec de surcroît une vitesse d'encodage inférieure et par conséquent plus précise sur les Vmax.

Nous avons observé d'excellentes corrélations des débits du tronc porte entre les séquences d'IRM 4D et les séquences 2D, que ce soit pour l'analyse du logiciel 1 ou du logiciel 2. Les analyses graphiques de Bland-Altman montraient de faibles biais de mesure concernant l'analyse des débits avec les 2 logiciels en 4D en comparaison avec la séquence 2D. L'effet de la correction n'était pas visible sur le graphe pour le logiciel 1, alors que l'on pouvait observer un resserrement favorable des valeurs autour du biais pour la correction du logiciel 2. Cependant il faut rester prudent quant à une interprétation trop favorable des graphes. En effet, bien que les biais soient faibles de par une addition algébrique qui permet de compenser les sur- et sous-estimations, nous avons observé des limites de concordance relativement élevées (de l'ordre de 0.6 L/min). La précision des mesures au sens de Bland et Altman était d'environ 20% de la valeur moyenne du débit de notre population. Cette estimation peut être rapprochée de celle retrouvée dans une récente étude⁴⁰ comparant l'IRM de flux 4D à la séquence 2D dans le système portal chez l'enfant. Sur une séquence d'une durée de 10 min, ces auteurs observaient un biais de 36 ml/min, légèrement supérieur à ceux de notre étude, pour un débit moyen de population s'élevant à 600 ml/min. La limite de

concordance observée dans cette étude était de 60% du débit moyen, similaire à nos observations. Dans une étude cardiaque en 4D, Chelu et al obtenait des limites maximales de concordance de 130 et 45 % du débit moyen mesuré avant et après correction, respectivement³⁶.

Les 2 logiciels d'analyse d'IRM 4D utilisés ont fourni des valeurs concordantes avant correction des vitesses. Par comparaison au 2D, l'effet de correction était quasi nul voire négatif pour la correction du logiciel 1, alors qu'une nette amélioration de la corrélation était observée après correction du logiciel 2. Ceci reflète une différence de procédure de correction qui n'améliore pas systématiquement la précision de l'analyse quantitative des flux dans le cas présent, et pourrait avoir tendance au contraire à aboutir à une discrète perte de précision de l'analyse. Cet effet pourrait être en lien avec une perte de données significative après application des méthodes de calcul correspondant au filtre en post traitement. En 2017, Frydrychowicz et al., qui avait utilisé une méthode de correction similaire concernant l'analyse d'une séquence 4D contre écho-doppler sur modèle animal, évoquait la probable influence de cette correction pour expliquer la discordance des résultats observés²⁴. En effet, cette correction, bien qu'utilisée couramment dans l'analyse de ce type de séquences de flux, est imparfaite et des erreurs résiduelles existent⁴¹. Cette application de correction reste sujette à controverse : Meierhofer et al. a montré un effet délétère de cette correction dans l'étude des flux cardiaques en pratique clinique⁴². En réalité la pertinence du choix de la correction est intimement liée au rapport signal sur bruit SNR, à l'axe d'acquisition et surtout au taux de pixels représentatifs des tissus statiques de référence dans l'image⁴³.

L'analyse de la conservation de masse, telle que proposée par Roldan-Alzate et al²² a permis d'évaluer la cohérence interne des débits mesurés sur la séquence 4D. Nous avons observé une bien meilleure corrélation au niveau de la confluence splénique/mésentérique qu'au niveau de la bifurcation portale. De plus, l'analyse graphique de Bland et Altman indiquait un biais et des limites de concordance bien plus faibles au niveau de la confluence qu'au niveau de la bifurcation. Ceci indique un manque de robustesse des valeurs au niveau de la bifurcation qui peut être dû à plusieurs facteurs. En premier lieu, la difficulté de visualisation et de mesure des "petits" vaisseaux à 1,5T et une insuffisance de la correction à ce niveau spatial. L'obstacle à la visualisation de la branche portale gauche est bien décrit dans la littérature ; par exemple, Stankovic et al. sur une séquence de flux 4D réalisée à 3T

retrouvait, dans son analyse qualitative réalisée par deux lecteurs, une difficulté de visualisation de la branche portale gauche dans 37% des cas³⁴.

D'un point de vue qualitatif, la visualisation de l'artère hépatique n'était pas aisée (non analysable dans la moitié des cas). Cette difficulté était rapportée en 2D par Yzet et al. qui, sur une population de 20 sujets sains, constatait également une analyse impossible de l'artère hépatique dans 50% des cas¹⁰. Les principales difficultés rencontrées dans l'analyse de ces vaisseaux étaient en lien avec leur localisation ou avec leur faible visibilité (en particulier pour la branche portale gauche de par sa petite taille) et avec la présence d'importants phénomènes de turbulence, en particulier pour la veine cave inférieure sus-hépatique compte tenu de phénomènes de reflux liés à la proximité du cœur.

Les mesures de l'étude principale ont été réalisées par deux observateurs : un junior et un expert. Les principales erreurs étaient une mauvaise délimitation de la région d'intérêt du vaisseau pour le novice (le plus souvent trop petite), un plan de mesure non optimal et la réalisation de la mesure au niveau de sites sujets à des phénomènes de turbulence. Une seconde série de mesures a ensuite été réalisée par OBSV 1 (junior) et conservée pour l'étude principale. Un effet « d'apprentissage » a été observé au fil des mesures, y compris lors de la seconde série, ayant permis en particulier de corriger, lors d'un contrôle final des mesures réalisées, deux mesures dont les valeurs semblaient aberrantes et qui, après vérification des conditions de mesures, faisaient l'objet d'erreurs de méthodologie. Globalement, la reproductibilité était très bonne et la méthode de traitement facilement transposable d'un opérateur à l'autre grâce à un rendu graphique relativement intuitif.

Le choix d'une vitesse d'encodage égale à 50 cm/s dans cette étude correspondait à la vitesse minimale ayant pu être techniquement obtenue afin d'optimiser l'analyse des flux à basse pression tels que ceux retrouvés dans le réseau veineux splanchnique, tout en maintenant l'objectif de réaliser une séquence de durée raisonnable. En effet, une vitesse d'encodage plus faible n'était envisageable qu'au prix d'un allongement considérable du temps moyen d'acquisition. Cette vitesse d'encodage de 50 cm/s était celle la plus faible retrouvée dans la littérature pour l'analyse du flux portal. Cette vitesse était également celle utilisée en 2010 par Stankovic et al. pour évaluer une séquence IRM 4D flow à 3T chez 18 volontaires sains et 5 patients cirrhotiques et qui avait permis de conclure en une faisabilité de ce type de séquence avec une bonne analyse qualitative et quantitative de l'hémodynamique portale normale et pathologique¹⁸. Frydrychowicz et al. en 2017, en utilisant une vitesse

d'encodage de 80cm/s pour évaluer l'analyse du tronc porte, de l'artère hépatique et des artères rénales, sur un modèle animal porcin avec une séquence IRM 4D flow à 3 tesla, jugeait cette vitesse d'encodage non optimale pour l'analyse du tronc porte car trop élevée et proposait l'utilisation d'une double vitesse d'encodage qui, cependant, allongerait également la durée de l'examen²⁴. Un avantage non négligeable du choix d'une telle vitesse d'encodage est d'éviter les phénomènes d'aliasing⁴⁴ dus à des vitesses de voxels élevées dans l'arbre portal.

La durée moyenne d'acquisition des séquences d'IRM 4D flow était d'environ 6 minutes et correspondait à celle fixée dans les objectifs de l'étude. Pour rappel, le but de notre étude était de tester une séquence d'IRM 4D flow réalisée en un temps compatible avec la pratique clinique (estimé en début d'étude à 5 minutes), or, une moyenne d'environ 6 minutes semble acceptable au vu de la durée habituelle d'une IRM hépatique à 1,5T qui est actuellement d'environ 20 minutes. Toutefois, ce résultat correspondant à une moyenne, cache une certaine disparité des temps d'acquisition allant de 2 minutes 55 pour la plus courte durée d'acquisition à 11 minutes 57 pour la plus longue, pouvant ainsi faire discuter l'applicabilité de cette séquence en routine, compte-tenu des variations interindividuelles de durée de la séquence. Cette inégalité de durée d'acquisition apparaissait principalement liée à la fréquence cardiaque de chaque patient compte tenu de la synchronisation cardiaque nécessairement utilisée. Les séquences étaient ainsi en moyenne plus longues en cas de fréquence cardiaque basse, telle que notée principalement dans une population de patients sains. La durée moyenne était discrètement plus élevée dans la population « sains » (6 minutes 30±2 min) que dans les populations « pathologiques non cirrhotiques » et « cirrhotiques » (respectivement de 5 minutes 58±2 min et 6 minutes 01±1 min). Bien que non significatives, ces données étaient concordantes avec celles de la littérature. Stankovic et al. remarquait en effet des temps moyens d'acquisition de 22 min 46±8 min pour la population de volontaires sains contre 16 min 04±9 min pour la population de patients cirrhotiques¹⁸.

Pour la délimitation des vaisseaux, nous avons fait le choix d'une ROI à surface fixe pour l'ensemble des phases cardiaques de l'acquisition. Pour rappel, le contourage du vaisseau était réalisé de façon manuelle dans le plan de coupe perpendiculaire au vaisseau d'intérêt, prédéfini initialement sur la phase où le vaisseau présentait une surface visuellement maximale, sans adapter ensuite les contours de la ROI en fonction des phases. Or, chaque

vaisseau étant le siège d'une pulsatilité, cette mesure ne peut donc être optimale pour toutes les phases du cycle cardiaque dans ces conditions. Cependant l'index de pulsatilité du tronc porte a la particularité d'être faible en comparaison avec les autres vaisseaux de l'organisme, et en particulier avec les artères. Celui-ci était en effet estimé à 18% dans l'étude de Yzet et al.¹⁰. De plus, cet index de pulsatilité est significativement plus faible chez les patients présentant une hépatopathie chronique et ce, de façon inversement proportionnelle à la sévérité de l'atteinte⁴⁵. L'influence de ce phénomène semble donc négligeable, notamment dans une population de patients cirrhotiques, d'autant que le gain de temps de mesure pour le radiologue est lui capital. En effet, il semble peu concevable pour une utilisation en pratique clinique de ce type de mesures, de devoir adapter une région d'intérêt à la surface du vaisseau de façon manuelle sur les 20 phases de l'acquisition. Dans leurs études de faisabilité, Stankovic et al. utilisait des ROI adaptées à chacune des phases du cycle cardiaque pour chaque vaisseau étudié, sans toutefois préciser le temps moyen de post-traitement nécessaire^{18,19}. Roldan-Alzate et al. qui avait utilisé une technique de contourage semi-automatique adaptée à chacune des phases du cycle cardiaque pour chacun des vaisseaux de l'arborescence portale, déplorait un temps global de post traitement trop élevé qui était estimé à 2 heures pour un opérateur expérimenté²².

Le choix du plan sagittal pour l'acquisition représente une des singularités de notre étude. L'usage de celui-ci a en effet été décidé afin d'optimiser la qualité et le temps d'acquisition de la séquence. Or, il n'existe à notre connaissance aucune étude faisant état de l'usage de ce plan d'acquisition concernant ce type de séquence. En effet, le plan axial est le plus couramment utilisé dans la littérature pour l'acquisition de séquences de type IRM 4D flow, et de façon plus générale en imagerie digestive par IRM. Ce dernier peut paraître plus simple pour le repérage anatomique des différentes structures d'imagerie en pratique courante. L'utilisation du plan sagittal, contrairement au plan axial, permet d'utiliser un volume d'acquisition plus petit, tout en couvrant la totalité des vaisseaux afférents et efférents au foie. Ceci est lié à la disposition anatomique de ces vaisseaux qui apparaissent regroupés dans un relatif faible volume dans le plan sagittal. De ce fait, la résolution spatiale et donc la qualité globale de l'examen ont pu être améliorées et le temps d'acquisition réduit. L'un des inconvénients de ce type d'acquisition peut être la minimalisation du taux de pixels statiques pour obtenir une correction de phase efficace⁴³. De plus, on observait du repliement de graisse

sur les images chez près de 50 % des sujets. Ceci est également un frein significatif à l'obtention d'une correction fiable.

Un important facteur limitant de cette étude reste la taille de l'échantillon analysé. En effet, la population de l'étude était composée de 26 patients, majoritairement masculine (18 hommes contre 8 femmes). Dans le sous-groupe de patients « sains » (bilan d'une lésion bénigne hépatique ou IRM considérée comme normale) composé de 12 patients, la moitié était des femmes. Dans le sous-groupe « pathologiques non cirrhotiques », cinq des sept patients (71%) de ce sous-groupe étaient des hommes. Enfin, le sous-groupe « cirrhotiques » de sept patients comprenait 100% d'hommes. Cette population reflétait relativement bien la population habituelle en pratique courante dans notre centre d'imagerie pour ce type d'examen. La majorité d'hommes, en particulier dans le groupe de patients cirrhotiques, s'expliquait par la prévalence plus élevée des hépatopathies chroniques chez ces sujets et en particulier de la cirrhose d'origine principalement éthylique dans la région d'étude. Par ailleurs, la plus importante représentativité des femmes dans le sous-groupe « sains » est cohérente avec la fréquence plus élevée de certaines tumeurs bénignes chez la femme, essentiellement l'hyperplasie nodulaire et focale et l'adénome hépatique. De plus larges études de sous populations seront nécessaires pour préciser les normes et la place de l'évaluation du flux portal avec cette séquence 4D flow en pratique courante.

Une autre limite de cette étude résidait dans l'absence de contrôle pour quatre des vingt-six séquences de flux 4D par des séquences 2D, ces dernières n'ayant pas pu être réalisées au moment de l'examen (examen écourté pour raison technique ou médicale). Ces quatre séquences concernaient deux patients appartenant au sous-groupe « sains » et deux patients au sous-groupe « pathologiques non cirrhotiques ». L'absence d'examen de référence pour comparaison de ces quatre examens, ayant mené à leur exclusion de l'analyse statistique principale, semble avoir pour principale conséquence une perte de puissance de l'analyse, notamment pour l'analyse en sous-groupe.

5. Conclusion

Notre étude a démontré l'existence d'une bonne concordance globale dans l'analyse des débits du tronc porte par une séquence prototype d'IRM 4D flow réalisée à 1,5T dans des conditions compatibles avec la pratique clinique et par une séquence d'IRM de flux 2D de

référence. Aucune corrélation n'était notée concernant les mesures des vitesses maximales du tronc porte entre la séquence 4D et la séquence 2D. L'intérêt d'employer des corrections pour ce type de séquences et d'adapter la surface de la ROI en fonction des phases du cycle cardiaque reste à préciser dans de futures études.

Références bibliographiques

1. Myers J, Taylor W. An estimation of portal venous pressure by occlusive catheterization of a hepatic venule. *J Clin Invest* 1951;30:662–3.
2. Tsochatzis EA, Bosch J, Burroughs AK. Liver cirrhosis. *Lancet Lond Engl* 2014;383(9930):1749–61.
3. Rabinovici N, Navot N. The relationship between respiration, pressure and flow distribution in the vena cava and portal and hepatic veins. *Surg Gynecol Obstet* 1980;151(6):753–63.
4. Sabbá C, Weltin GG, Cicchetti DV, et al. Observer variability in echo-Doppler measurements of portal flow in cirrhotic patients and normal volunteers. *Gastroenterology* 1990;98(6):1603–11.
5. de Vries PJ, van Hattum J, Hoekstra JB, de Hooge P. Duplex Doppler measurements of portal venous flow in normal subjects. Inter- and intra-observer variability. *J Hepatol* 1991;13(3):358–63.
6. Paulson EK, Kliwer MA, Frederick MG, Keogan MT, DeLong DM, Nelson RC. Doppler US measurement of portal venous flow: variability in healthy fasting volunteers. *Radiology* 1997;202(3):721–4.
7. Annet L, Materne R, Danse E, Jamart J, Horsmans Y, Van Beers BE. Hepatic flow parameters measured with MR imaging and Doppler US: correlations with degree of cirrhosis and portal hypertension. *Radiology* 2003;229(2):409–14.
8. Hoskins PR. Accuracy of maximum velocity estimates made using Doppler ultrasound systems. *Br J Radiol* 1996;69(818):172–7.
9. Yzet T, Bouzerar R, Allart J-D, et al. Hepatic vascular flow measurements by phase contrast MRI and doppler echography: a comparative and reproducibility study. *J Magn Reson Imaging JMRI* 2010;31(3):579–88.
10. Yzet T, Bouzerar R, Baledent O, et al. Dynamic measurements of total hepatic blood flow with Phase Contrast MRI. *Eur J Radiol* 2010;73(1):119–24.
11. Bogren HG, Buonocore MH, Valente RJ. Four-dimensional magnetic resonance velocity mapping of blood flow patterns in the aorta in patients with atherosclerotic coronary artery disease compared to age-matched normal subjects. *J Magn Reson Imaging JMRI* 2004;19(4):417–27.
12. Kvitting J-PE, Ebbers T, Wigström L, Engvall J, Olin CL, Bolger AF. Flow patterns in the aortic root and the aorta studied with time-resolved, 3-dimensional, phase-contrast magnetic resonance imaging: implications for aortic valve-sparing surgery. *J Thorac Cardiovasc Surg* 2004;127(6):1602–7.
13. Kozerke S, Hasenkam JM, Pedersen EM, Boesiger P. Visualization of flow patterns distal to aortic valve prostheses in humans using a fast approach for cine 3D velocity mapping. *J Magn Reson Imaging JMRI* 2001;13(5):690–8.
14. Kilner PJ, Yang GZ, Wilkes AJ, Mohiaddin RH, Firmin DN, Yacoub MH. Asymmetric redirection of flow through the heart. *Nature* 2000;404(6779):759–61.
15. Harloff A, Albrecht F, Spreer J, et al. 3D blood flow characteristics in the carotid artery bifurcation assessed by flow-sensitive 4D MRI at 3T. *Magn Reson Med* 2009;61(1):65–74.
16. Wetzel S, Meckel S, Frydrychowicz A, et al. In vivo assessment and visualization of intracranial arterial hemodynamics with flow-sensitized 4D MR imaging at 3T. *AJNR Am J Neuroradiol* 2007;28(3):433–8.

17. Reiter G, Reiter U, Kovacs G, et al. Magnetic resonance-derived 3-dimensional blood flow patterns in the main pulmonary artery as a marker of pulmonary hypertension and a measure of elevated mean pulmonary arterial pressure. *Circ Cardiovasc Imaging* 2008;1(1):23–30.
18. Stankovic Z, Frydrychowicz A, Csatar Z, et al. MR-based visualization and quantification of three-dimensional flow characteristics in the portal venous system. *J Magn Reson Imaging JMRI* 2010;32(2):466–75.
19. Stankovic Z, Csatar Z, Deibert P, et al. A feasibility study to evaluate splanchnic arterial and venous hemodynamics by flow-sensitive 4D MRI compared with Doppler ultrasound in patients with cirrhosis and controls. *Eur J Gastroenterol Hepatol* 2013;25(6):669–75.
20. Stankovic Z, Csatar Z, Deibert P, et al. Normal and altered three-dimensional portal venous hemodynamics in patients with liver cirrhosis. *Radiology* 2012;262(3):862–73.
21. Frydrychowicz A, Landgraf BR, Niespodzany E, et al. Four-dimensional velocity mapping of the hepatic and splanchnic vasculature with radial sampling at 3 tesla: a feasibility study in portal hypertension. *J Magn Reson Imaging JMRI* 2011;34(3):577–84.
22. Roldán-Alzate A, Frydrychowicz A, Niespodzany E, et al. In vivo validation of 4D flow MRI for assessing the hemodynamics of portal hypertension. *J Magn Reson Imaging JMRI* 2013;37(5):1100–8.
23. Roldán-Alzate A, Frydrychowicz A, Said A, et al. Impaired regulation of portal venous flow in response to a meal challenge as quantified by 4D flow MRI. *J Magn Reson Imaging JMRI* 2015;42(4):1009–17.
24. Frydrychowicz A, Roldan-Alzate A, Winslow E, et al. Comparison of radial 4D Flow-MRI with perivascular ultrasound to quantify blood flow in the abdomen and introduction of a porcine model of pre-hepatic portal hypertension. *Eur Radiol* 2017;27(12):5316–24.
25. Bannas P, Roldán-Alzate A, Johnson KM, et al. Longitudinal Monitoring of Hepatic Blood Flow before and after TIPS by Using 4D-Flow MR Imaging. *Radiology* 2016;281(2):574–82.
26. Stankovic Z, Rössle M, Euringer W, et al. Effect of TIPS placement on portal and splanchnic arterial blood flow in 4-dimensional flow MRI. *Eur Radiol* 2015;25(9):2634–40.
27. Landgraf BR, Johnson KM, Roldán-Alzate A, Francois CJ, Wieben O, Reeder SB. Effect of temporal resolution on 4D flow MRI in the portal circulation. *J Magn Reson Imaging JMRI* 2014;39(4):819–26.
28. Griswold MA, Jakob PM, Heidemann RM, et al. Generalized autocalibrating partially parallel acquisitions (GRAPPA). *Magn Reson Med* 2002;47(6):1202–10.
29. Pruessmann KP, Weiger M, Scheidegger MB, Boesiger P. SENSE: sensitivity encoding for fast MRI. *Magn Reson Med* 1999;42(5):952–62.
30. Pedersen H, Kozerke S, Ringgaard S, Nehrke K, Kim WY. k-t PCA: temporally constrained k-t BLAST reconstruction using principal component analysis. *Magn Reson Med* 2009;62(3):706–16.
31. Huang F, Akao J, Vijayakumar S, Duensing GR, Limkeman M. k-t GRAPPA: a k-space implementation for dynamic MRI with high reduction factor. *Magn Reson Med* 2005;54(5):1172–84.
32. Tsao J, Boesiger P, Pruessmann KP. k-t BLAST and k-t SENSE: dynamic MRI with high frame rate exploiting spatiotemporal correlations. *Magn Reson Med* 2003;50(5):1031–42.
33. Stankovic Z, Fink J, Collins JD, et al. K-t GRAPPA-accelerated 4D flow MRI of liver hemodynamics: influence of different acceleration factors on qualitative and quantitative

assessment of blood flow. *Magma N Y N* 2015;28(2):149–59.

34. Stankovic Z, Jung B, Collins J, et al. Reproducibility study of four-dimensional flow MRI of arterial and portal venous liver hemodynamics: influence of spatio-temporal resolution. *Magn Reson Med* 2014;72(2):477–84.

35. Bernstein MA, Zhou XJ, Polzin JA, et al. Concomitant gradient terms in phase contrast MR: analysis and correction. *Magn Reson Med* 1998;39(2):300–8.

36. Chelu RG, Wanambiro KW, Hsiao A, et al. Cloud-processed 4D CMR flow imaging for pulmonary flow quantification. *Eur J Radiol* 2016;85(10):1849–56.

37. Balédent O, Henry-Feugeas MC, Idy-Peretti I. Cerebrospinal fluid dynamics and relation with blood flow: a magnetic resonance study with semiautomated cerebrospinal fluid segmentation. *Invest Radiol* 2001;36(7):368–77.

38. Sidery MB, Macdonald IA, Blackshaw PE. Superior mesenteric artery blood flow and gastric emptying in humans and the differential effects of high fat and high carbohydrate meals. *Gut* 1994;35(2):186–90.

39. Lycklama à Nijeholt GJ, Burggraaf K, Wasser MN, et al. Variability of splanchnic blood flow measurements using MR velocity mapping under fasting and post-prandial conditions--comparison with echo-Doppler. *J Hepatol* 1997;26(2):298–304.

40. Parekh K, Markl M, Rose M, Schnell S, Popescu A, Rigsby CK. 4D flow MR imaging of the portal venous system: a feasibility study in children. *Eur Radiol* 2017;27(2):832–40.

41. Giese D, Haerberlin M, Barmet C, Pruessmann KP, Schaeffter T, Kozerke S. Analysis and correction of background velocity offsets in phase-contrast flow measurements using magnetic field monitoring. *Magn Reson Med* 2012;67(5):1294–302.

42. Meierhofer C, Lyko C, Schneider EP, et al. Baseline correction does not improve flow quantification in phase-contrast velocity measurement for routine clinical practice. *Clin Imaging* 2015;39(3):427–31.

43. Busch J, Giese D, Kozerke S. Image-based background phase error correction in 4D flow MRI revisited. *J Magn Reson Imaging JMRI* 2017;46(5):1516–25.

44. Henk CB, Grampp S, Koller J, et al. Elimination of errors caused by first-order aliasing in velocity encoded cine-MR measurements of postoperative jets after aortic coarctation: in vitro and in vivo validation. *Eur Radiol* 2002;12(6):1523–31.

45. Barakat M. Portal vein pulsatility and spectral width changes in patients with portal hypertension: relation to the severity of liver disease. *Br J Radiol* 2002;75(893):417–21.

Evaluation d'une séquence IRM 4D flow dans l'exploration du flux portal

Objectif : Évaluer une séquence IRM de flux 4D prototype, dans un temps d'acquisition compatible avec la pratique clinique, en comparaison avec une séquence IRM cinétique en contraste de phase (PC) 2D de référence.

Matériels et méthodes : Cette étude prospective a été approuvée par notre comité d'éthique local et un consentement éclairé écrit des patients a été obtenu. Les paramètres du tronc porte ont été analysés à l'aide d'une séquence IRM de flux 4D prototype réalisée dans des conditions compatibles avec la pratique clinique à 1,5 tesla chez 26 patients. Une correction de phase était appliquée afin d'en évaluer l'impact. Des analyses quantitatives des débits et vitesses maximales ont été réalisées à l'aide d'une solution logicielle commerciale et d'un second logiciel développé localement. Des analyses inter-observateur, de conservation de masse et qualitative ont également été réalisées. Une séquence IRM 2D PC a été utilisée comme référence.

Résultats : Vingt-six patients ont été inclus dont 7 considérés comme sains et 7 cirrhotiques (dont 5 avec hypertension portale). La durée moyenne de la séquence était de $6\text{min}14\pm 1\text{min}51$. Le débit moyen portal mesuré sur la séquence 4D, sans et avec correction, était respectivement de $0,99\pm 0,44$ L/min et de $1,07\pm 0,40$ L/min, corrélé de manière significative avec le débit mesuré sur la séquence 2D ($1,06\pm 0,48$ L/min) ($r=0,82$ et $r=0,76$ respectivement sans et avec correction ($p<0,001$)). Aucune corrélation significative entre les séquences 4D et 2D n'était retrouvée concernant les vitesses maximales mesurées.

Conclusion : La séquence d'IRM de flux 4D a permis une analyse du débit portal comparable à la technique de référence 2D dont la durée est compatible avec la pratique clinique.

Mots-clés : IRM, Flux 4D, 4D Flow, 2D, Débit, Vmax, Tronc porte

Evaluation of a 4D flow MRI sequence in the analysis of the portal flow

Objective : To evaluate a flow-sensitive 4D MR imaging flow sequence in comparison with a 2D MR flow sequence used as reference.

Material and methods : This prospective study was approved by the local ethics committee and written informed consent was obtained from all participants. A prototype 4D flow MR imaging sequence, with an acquisition duration compatible with the clinical practice, was assessed at 1.5T. The portal venous hemodynamics was analyzed, with and without baseline correction, in 26 patients. Quantitative analysis were performed measuring flows and peak velocities using a commercial solution and an in-house software. Inter-observer analysis, mass conservation study and qualitative analysis were also performed. Portal flows and velocities were compared to the standard 2D flow sequence.

Results : Twenty six patients were included, 7 considered healthy and 7 cirrhotic (5 with portal hypertension). The average acquisition time was $6\text{min}14\pm 1\text{min}51$. The mean portal vein flow rate measured on the 4D flow sequence was 0.99 ± 0.44 L/min without correction and 1.07 ± 0.40 L/min with correction, significantly correlated with the flow rate measured with 2D PC MR imaging ($1,06\pm 0.48$ L/min) ($r=0.82$ and $r=0.76$ respectively without and with correction ($p<0.001$)). No significant correlation between 4D et 2D peak velocities was observed.

Conclusion : In a limited acquisition time compatible with the clinical practice, the 4D flow MR sequence was able to properly quantify portal flow and to visualize the hepatic hemodynamics.

Keywords : MRI, 4D Flow, 2D, flow rate, portal vein