



HAL
open science

La gestion prothétique de la carie précoce de l'enfant

Sophie Ong

► **To cite this version:**

Sophie Ong. La gestion prothétique de la carie précoce de l'enfant. Sciences du Vivant [q-bio]. 2018. dumas-02068743

HAL Id: dumas-02068743

<https://dumas.ccsd.cnrs.fr/dumas-02068743v1>

Submitted on 15 Mar 2019

HAL is a multi-disciplinary open access archive for the deposit and dissemination of scientific research documents, whether they are published or not. The documents may come from teaching and research institutions in France or abroad, or from public or private research centers.

L'archive ouverte pluridisciplinaire **HAL**, est destinée au dépôt et à la diffusion de documents scientifiques de niveau recherche, publiés ou non, émanant des établissements d'enseignement et de recherche français ou étrangers, des laboratoires publics ou privés.



Distributed under a Creative Commons Attribution - NonCommercial - NoDerivatives 4.0 International License



AVERTISSEMENT

Cette thèse d'exercice est le fruit d'un travail approuvé par le jury de soutenance et réalisé dans le but d'obtenir le diplôme d'État de docteur en chirurgie dentaire. Ce document est mis à disposition de l'ensemble de la communauté universitaire élargie.

Il est soumis à la propriété intellectuelle de l'auteur. Ceci implique une obligation de citation et de référencement lors de l'utilisation de ce document.

D'autre part, toute contrefaçon, plagiat, reproduction illicite encourt toute poursuite pénale.

UNIVERSITÉ PARIS DESCARTES

FACULTÉ DE CHIRURGIE DENTAIRE

Année 2018

N° 099

THÈSE

POUR LE DIPLÔME D'ÉTAT DE DOCTEUR EN CHIRURGIE DENTAIRE

Présentée et soutenue publiquement le : 20 novembre 2018

Par

Sophie ONG

La gestion prothétique de la carie précoce de l'enfant

Dirigée par Mme le Docteur Aminata Seydi

JURY

Mme le Professeur Élisabeth Dursun

Mme le Docteur Aminata Seydi

Mme le Docteur Claudine Wulfman

M. le Docteur Frédéric Courson

Mme le Docteur Céline Gaucher

Président

Assesseur

Assesseur

Assesseur

Invitée



Tableau des enseignants de la Faculté

DÉPARTEMENTS	DISCIPLINES	PROFESSEURS DES UNIVERSITÉS	MAÎTRES DE CONFÉRENCES
1. DÉVELOPPEMENT, CROISSANCE ET PRÉVENTION	ODONTOLOGIE PÉDIATRIQUE	Mme DAVIT-BÉAL Mme DURSUN Mme VITAL	M. COURSON Mme JEGAT Mme SMAIL-FAUGERON Mme VANDERZWALM
	ORTHOPÉDIE DENTO-FACIALE		Mme BENAHMED M. DUNGLAS Mme KAMOUN-GOLDRAT Mme LE NORCY
	PRÉVENTION, ÉPIDÉMIOLOGIE, ÉCONOMIE DE LA SANTÉ ET ODONTOLOGIE LÉGALE	Mme FOLLIGUET M. PIRNAY	Mme GERMA M. TAVERNIER
2. CHIRURGIE ORALE, PARODONTOLOGIE, BIOLOGIE ORALE	PARODONTOLOGIE	Mme COLOMBIER Mme GOSSET	M. BIOSSE DUPLAN M. GUEZ
	CHIRURGIE ORALE	M. MAMAN Mme RADOI	Mme EJEIL M. GAULTIER M. HADIDA M. MOREAU M. NGUYEN
	BIOLOGIE ORALE	Mme CHAUSSAIN M. GOGLY Mme SÉGUIER Mme POLIARD	M. ARRETO Mme BARDET (MCF) Mme CHARDIN M. FERRE M. LE MAY
3. RÉHABILITATION ORALE	DENTISTERIE RESTAURATRICE ENDODONTIE	Mme BOUKPESSI Mme CHEMLA	Mme BERÈS Mme BESNAULT M. BONTE Mme COLLIGNON M. DECUP Mme GAUCHER
	PROTHÈSES		M. CHEYLAN M. DAAS M. DOT M. EID Mme FOUILLOUX-PATEY Mme GORIN M. RENAULT M. RIGNON-BRET M. TIRLET M. TRAMBA Mme WULFMAN
	FONCTION-DYSFONCTION, IMAGERIE, BIOMATÉRIEAUX	M. SALMON	M. ATTAL Mme BENBELAID Mme BENOÎT A LA GUILLAUME (MCF) M. BOUTER M. CHARRIER M. CHERRUAU M. FLEITER Mme FRON CHABOUIS Mme MANGIONE Mme TILOTTA
	PROFESSEURS ÉMÉRITES	M. BÉRENHOLC Mme BRION M. LASFARGUES M. LAUTROU M. LEVY	M. PELLAT M. PIERRISNARD M. SAFFAR Mme WOLIKOW

Mise à jour le 04 septembre 2018

Remerciements

À Mme le Professeur Élisabeth Dursun

Docteur en Chirurgie dentaire

Ancienne Interne des Hôpitaux de Paris

Docteur de l'Université Paris 13

Habilitée à Diriger des Recherches

Professeure des Universités, Faculté de Chirurgie dentaire Paris Descartes

Praticien Hospitalier, Assistance Publique-Hôpitaux de Paris

Qui me fait l'honneur de présider le jury de ma thèse d'exercice. Merci pour m'avoir encadrée lors de mes vacances cliniques, pour votre savoir et votre partage. Pour l'approche moderne en dentisterie pédodontique que vous m'aviez apportée, ce fut un plaisir de travailler avec vous.

À Mme le Docteur Aminata Seydi

Docteur en Chirurgie dentaire

Qui me fait l'honneur de diriger ma thèse. Je ne peux que vous remercier de m'avoir guidée et conseillée durant mon travail. Pour l'enseignement en pédodontie que j'ai reçu à l'hôpital et ailleurs, toujours avec le sourire, c'est une chance d'avoir pu travailler avec vous.

À Mme le Docteur Claudine Wulfman

Docteur en Chirurgie dentaire

Spécialiste qualifiée en Médecine bucco-dentaire

Ancienne Interne des Hôpitaux de Paris

Maitre de Conférences des Universités, Faculté de Chirurgie dentaire Paris Descartes

Praticien Hospitalier, Assistance Publique-Hôpitaux de Paris

Pour votre accompagnement, vos conseils, votre gentillesse, pour ce côté maternel que vous apportez en plus de votre pédagogie, un grand merci. Je suis reconnaissante d'avoir partagé mes années de clinique avec vous et de poursuivre ma formation à vos côtés.

À M. le Docteur Frédéric Courson

Docteur en Chirurgie dentaire

Docteur de l'Université Pierre et Marie Curie

Habilité à Diriger des Recherches

Maitre de Conférences des Universités, Faculté de Chirurgie dentaire Paris Descartes

Praticien Hospitalier, Assistance Publique-Hôpitaux de Paris

Merci pour votre participation dans mon jury. Pour cette approche de la dentisterie conservatrice et préventive que vous apportez et votre pédagogie, je vous remercie.

À Mme le Docteur Céline Gaucher

Docteur en Chirurgie dentaire

Docteur de l'Université Paris Descartes

Maitre de Conférences des Universités, Faculté de Chirurgie dentaire Paris Descartes

Praticien Hospitalier, Assistance Publique-Hôpitaux de Paris

Un grand merci à l'enseignante et à la personne que vous êtes. J'ai tellement appris, j'apprends, et j'apprendrai toujours de votre part. Vous m'avez suivie depuis mes débuts cliniques et je ne peux qu'être reconnaissante envers votre pédagogie et votre générosité.

Table des matières

INTRODUCTION	3
1 : LA CARIE PRECOCE DE L'ENFANT	4
1.1 DEFINITIONS	4
1.1.1. <i>La carie dentaire</i>	4
1.1.2. <i>La carie précoce de l'enfant</i>	4
1.2 PREVALENCE	5
1.3. ETIOLOGIE ET FACTEURS DE RISQUE.....	6
1.3.1 <i>Facteurs alimentaire et comportemental</i>	6
1.3.2 <i>Facteur bactérien</i>	7
1.4. CARACTERISTIQUES CLINIQUES	10
1.4.1 <i>Physiologie de la dent temporaire</i>	10
1.4.2 <i>Chronologie</i>	11
1.4.3 <i>Evaluer la sévérité de l'atteinte</i>	11
2 : LES CONSEQUENCES DE LA CARIE PRECOCE DE L'ENFANT	16
2.1. REPERCUSSIONS SUR LA QUALITE DE VIE DE L'ENFANT	16
2.1.1. <i>Douleurs et infections dentaires</i>	16
2.1.2. <i>Comment évaluer la qualité de vie de l'enfant face à la carie précoce ?</i>	17
2.1.3. <i>Impacts sur les fonctions orofaciales</i>	18
2.1.4. <i>Impacts psychologiques</i>	19
2.2. REPERCUSSIONS SUR LA CROISSANCE ET LA DENTITION DE LA CARIE PRECOCE DE L'ENFANT	19
2.2.1 <i>Croissance des bases osseuses</i>	20
2.2.2 <i>Croissance alvéolodentaire</i>	20
2.2.3 <i>Rapport des arcades</i>	21
2.2.4 <i>Croissance des condyles</i>	21
2.2.5 <i>Germes et dentition</i>	21
3 : REHABILITATIONS PROTHETIQUES DE LA CARIE PRECOCE DE L'ENFANT : POURQUOI ET COMMENT ?	24
3.1. LE ROLE DES PROTHESES CHEZ L'ENFANT	24
3.1.1. <i>LA PROTHESE PEDIATRIQUE, POURQUOI ?</i>	24
3.2. PROTHESE PLURALE FIXE ET AMOVIBLE.....	25
3.2.1. <i>Indications</i>	25
3.2.2. <i>Contre-indications</i>	25
3.2.3. <i>Conception et cahier des charges</i>	26

3.2.4. Prothèse amovible ou fixée ? – Critères de décision.....	28
3.2.5. Cas cliniques de prothèse amovible partielle.....	29
3.2.6. Cas clinique de prothèse plurale fixée	32
3.3. PROTHESE FIXEE UNITAIRE.....	34
3.3.1. Les coiffes pédodontiques préformées métalliques.....	35
3.3.2. Les coiffes pédodontiques préformées esthétiques.....	37
3.3.3. Les mainteneurs d'espace.....	45
3.4. CFAO	50
3.4.1. Restaurations en CFAO – Avantages et inconvénients	50
3.4.2. Cas clinique.....	51
3.4.3. Limites	52
3.5 COMMENT L'ENFANT S'ADAPTE-T-IL AU TRAITEMENT PROTHETIQUE ?	52
3.5.1 Adaptation et suivi	52
3.5.2. Quelles sont les perspectives d'amélioration de prise en charge de la carie précoce de l'enfant ? ...	54
CONCLUSION.....	56
BIBLIOGRAPHIE	57
TABLE DES FIGURES.....	61
TABLE DES TABLEAUX.....	63

Introduction

La carie précoce de l'enfant est une forme sévère de polycaries qui touchent les dents temporaires. D'abord appelée "carie du biberon", son étiologie est souvent comportementale : les habitudes alimentaires et d'hygiène sont notamment mises en cause. Sa gestion thérapeutique est donc un véritable problème de santé publique car la prise en charge est complexe et doit se faire chez un enfant très jeune et généralement non coopératif, ce pourquoi elle est parfois réalisée sous anesthésie générale. Une non prise en charge peut entraîner un impact considérable sur la fonction masticatrice et oratoire de l'enfant, mais également sur l'aspect esthétique et psychosocial.

La progression rapide et sévère des caries chez le jeune enfant amène souvent le traitement vers la phase prothétique allant de la prothèse fixée à l'amovible. Cette prothèse doit être adaptée à la dentition et la mâchoire de l'enfant qui évoluent en permanence en période de croissance.

En quoi la prise en charge de la carie précoce est-elle complexe ? Quels sont les différents traitements prothétiques proposés ? Quelles sont les limites que le chirurgien-dentiste peut rencontrer au cours du traitement ? Comment l'enfant s'adapte-t-il à une telle réhabilitation globale et soudaine ?

Dans un premier temps, nous définirons la carie précoce, son étiologie et ses caractéristiques cliniques, puis la deuxième partie développera les différentes répercussions sur la croissance et la dentition de l'enfant. Enfin, la troisième partie exposera les différents traitements prothétiques qui permettent de gérer les édentements en passant par une demande à la fois esthétique et conservatrice.

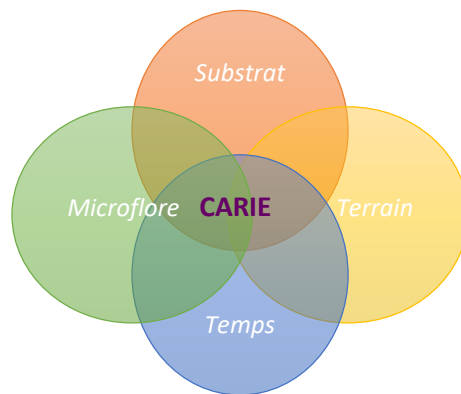
1 : La carie précoce de l'enfant

1.1 Définitions

1.1.1. La carie dentaire

La carie dentaire est une maladie infectieuse d'origine bactérienne, caractérisée par la destruction des tissus durs de la dent par déminéralisation acide. Elle est multifactorielle et implique l'hôte, la flore buccale, l'alimentation et le facteur temps.

Figure 1 : Diagramme de König



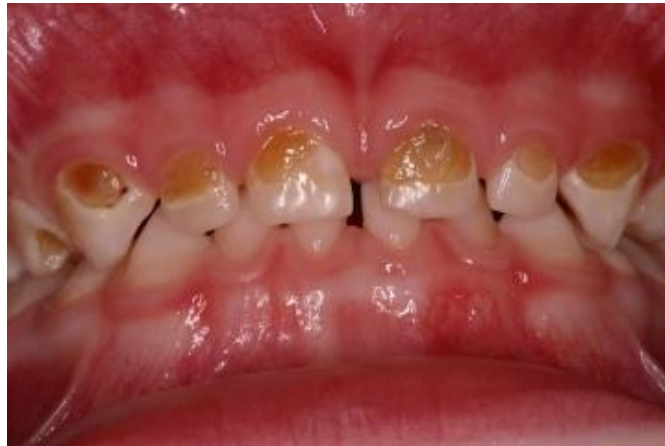Source : Auteur, D'après König, « Ätiologie der karies, insbesondere die rolle von zuckern », 1987

1.1.2. La carie précoce de l'enfant

La carie précoce de l'enfant (CPE) - ou carie de la petite enfance - (ECC : Early Childhood Caries) est une forme sévère de la maladie. Considérée comme chronique et de forme agressive par sa rapidité de progression, elle est définie par la présence d'une ou plusieurs surfaces dentaires cariées (lésion cavitaire ou non), obturées ou dents absentes (extraites suite à une lésion carieuse) chez un enfant âgé de moins de 71 mois (6 ans).¹ La CPE touche dans un premier temps les surfaces lisses des dents dans leur ordre d'éruption, les faces occlusales et proximales sont touchées dans les cas plus sévères.

¹ Drury et al., « Diagnosing and reporting early childhood caries for research purposes ».

Figure 2 : Cas de caries précoces chez un jeune enfant



Source : Castlegate Dental Care, 2018

La carie précoce de l'enfant était auparavant appelée « syndrome du biberon ». Ce dernier correspond à la forme la plus courante de la pathologie dont l'étiologie est la consommation répétée de biberons sucrés (lait, jus de fruits, sodas), l'allaitement continu ou bien l'endormissement de l'enfant avec le biberon en bouche.² Le terme de « carie précoce » s'élargit à d'autres facteurs étiologiques qui n'incrimine pas forcément les derniers cités.

1.2 Prévalence

D'après l'OMS, la maladie carieuse est considérée comme un fléau mondial. C'est un véritable problème de santé publique qui touche non seulement les pays sous-développés, mais aussi les pays développés. En France, la prévalence de la carie dentaire a diminué : d'après une étude de la DREES³, l'indice carieux CAO est passé de 4,2 en 1987 à 1,2 en 2006 chez les enfants âgés de 12 ans, et le pourcentage des enfants indemnes de caries est passé de 12 % en 1987 à 56 % en 2006. Aujourd'hui, 1 enfant sur 2 présente au moins une carie et nécessite des soins dentaires selon l'UFSBD.⁴

La carie précoce de l'enfant semblerait toucher plus d'enfants dont les parents appartiennent à une catégorie socio-professionnelle faible. Depuis les années 90, on observe une recrudescence des caries précoces chez les plus jeunes enfants. Sa prévalence reste difficile à évaluer selon les régions et les pays :

² American academy on pediatric dentistry et American academy of pediatrics, « Policy on early childhood caries (ECC) : classifications, consequences, and preventive strategies ».

³ Calvet et al., « Santé bucco-dentaire des enfants : des inégalités dès le plus jeune âge ».

⁴ Union française pour la santé bucco-dentaire, « La santé bucco-dentaire : l'urgence d'une prise de conscience collective ».

elle peut aller de 1 à 12 % dans les pays développés, à plus de 70 % dans les pays moins développés.⁵ Malgré des études épidémiologiques peu nombreuses, la dernière enquête de 2006 chiffre de 11 à 37,5 % des enfants d'âge préscolaire atteints de caries précoces en France.⁶

1.3. Etiologie et facteurs de risque

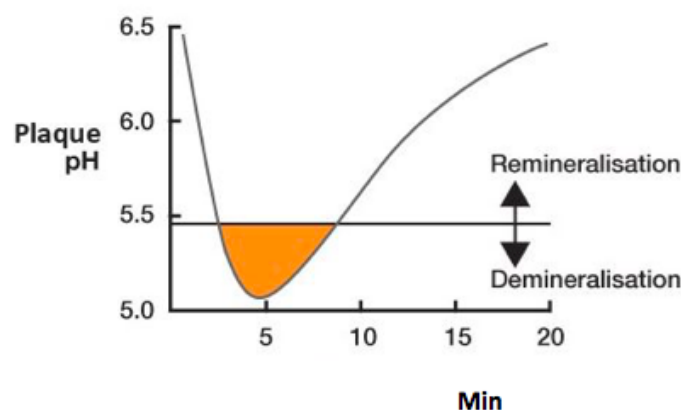
La carie précoce est une maladie multifactorielle impliquant des facteurs alimentaire, comportementaux, bactérien, environnementaux et socio-économiques.

1.3.1 Facteurs alimentaire et comportemental

Les habitudes alimentaires néfastes sont à l'origine du développement de la maladie carieuse : d'une part par la quantité de sucres présents, et d'autre part par la fréquence des prises alimentaires.

Les allaitements prolongés et à la demande, les biberons contenant des boissons sucrées (lait, jus de fruits, sodas), les biberons nocturnes, les tétines au miel sont utilisés pour apaiser l'enfant ou bien l'aider à s'endormir. Mais c'est surtout la fréquence des consommations et la durée de contact des aliments en bouche, comme le grignotage, qui augmente le risque.⁷ En effet, d'un point de vue carieux, plus la prise de sucres est répétée, plus la production d'acide augmente et persiste, d'où une diminution du pouvoir tampon et un déséquilibre de la balance déminéralisation/reminéralisation.

Figure 3 : The Stefan Curve



Source : Wrigley Jr. Company, 2016

⁵ Congiu, Campus, et Lugliè, « Early childhood caries (ECC) prevalence and background factors : a review ».

⁶ Droz et al., « Enquête épidémiologique sur la santé buccodentaire d'enfants âgés de 4 ans scolarisés en école maternelle ».

⁷ Palmer et al., « Diet and caries-associated bacteria in severe early childhood caries ».

Il tient à noter qu'associé à une mauvaise hygiène, c'est-à-dire un brossage insuffisant voire absent, le risque carieux augmente davantage. De même, avec l'industrialisation de l'alimentation, de nombreux sucres sont cachés dans les préparations et produits consommés régulièrement par les enfants. Sous de multiples formes, ce sucre n'en reste pas moins cariogène.

Par ailleurs, chez les enfants atteints de maladies chroniques, la prise de sirops médicamenteux constitue aussi un facteur de risque non négligeable compte tenu de la concentration de sucres cariogènes.

1.3.2 Facteur bactérien

La réduction du flux salivaire durant le sommeil nocturne favorise les interactions entre la plaque dentaire et les substrats bactériens et donc l'augmentation d'espèces cariogènes. *Streptococcus mutans* est le principal responsable de l'initiation du processus carieux.⁸ Les Lactobacilles et les Actinomyces sont également retrouvés dans les lésions carieuses au stade actif, et Streptocoques, Lactobacilles et *Veillonella* sont plus présents dans la flore d'un enfant atteint de caries précoces. Une étude montre aussi que le taux de *Candida albicans* est significativement supérieur chez un enfant atteint de ECC par rapport à une enfant indemne de caries. Elle prouve également que *Candida albicans*, en association avec *Streptococcus mutans*, joue aussi sur l'initiation et aussi la progression de la lésion carieuse.⁹

Tableau 1 : Les différentes espèces bactériennes associées à la carie précoce de l'enfant (CPE)

Espèces bactériennes	
Streptococci Mutans	<ul style="list-style-type: none"> • S. Mutans • S. Sobrinus
Streptococci Non-Mutans	<ul style="list-style-type: none"> • S. Salivarius
Lactobacilli	<ul style="list-style-type: none"> • L. fermentum • L. casei
Enterococci	
Actinomyces	<ul style="list-style-type: none"> • A. naeslundii • A. odontolyticus • A. israelii
Veillonella	
Candida Albicans	

Source : Auteur, D'après De Grauwe et al., « Early childhood caries (ECC) : what's in a name ? », 2004

L'acquisition précoce de *Streptococcus mutans* est un risque majeur d'apparition des ECC.¹⁰

⁸ Berkowitz, « Causes, treatment and prevention of early childhood caries : a microbiologic perspective ».

⁹ De Carvalho et al., « Presence of mutans Streptococci and *Candida* spp. in dental plaque/dentine of carious teeth and early childhood caries ».

¹⁰ Berkowitz, « Causes, treatment and prevention of early childhood caries : a microbiologic perspective ».

Elle peut se faire de 2 façons :¹¹

- Par la transmission verticale, de la mère à son enfant :

La colonisation maternelle conditionne la contamination précoce des micro-organismes bactériens. En effet, la salive de la mère est considérée comme la principale source de transmission de *Streptococcus mutans*, pouvant coloniser la bouche de l'enfant avant même l'apparition de la dentition. Elle se fait par le partage de couverts, des aliments goûtés, le fait d'embrasser son enfant sur la bouche, etc...

- Par la transmission horizontale :

Des géotypes identiques de *Streptococcus mutans* ont été retrouvés chez des enfants de la même fratrie mais également de la même crèche et/ou école. La transmission se fait par exemple les échanges de tétines ou couverts entre les enfants, le partage de jouets en contact avec la salive, et aussi par les assistantes maternelles et les puéricultrices.

1.3.3 L'hôte

Par son immaturité, le système buccal de l'enfant est plus opportuniste à une colonisation bactérienne. La flore buccale, la qualité de l'émail (hypoplasie amélaire), et la quantité (diminuée) et la qualité de la salive peuvent également être modifiées à cause d'un état pathologique. Entre autres, les enfants atteints de cancer sont immunodéprimés à cause de traitements lourds, et sont donc plus cariosusceptibles à la carie.

Il existe également une prédisposition génétique à susceptibilité à la carie. Bien que celle-ci n'ait pas encore été clairement démontrée, des corrélations entre la génétique et le taux de *Streptococcus mutans* ont été mis en évidence, ainsi que la capacité de réponse immunitaire de l'hôte.¹²

1.3.4 Facteurs environnementaux¹³

¹¹ Berkowitz, « Mutans streptococci : acquisition and transmission ».

¹² Abbasoğlu et al., « Early childhood caries is associated with genetic variants in enamel formation and immune response genes ».

¹³ Delfosse et Trentesaux, *La carie précoce du jeune enfant : du diagnostic à la prise en charge globale*.

Les enfants atteints de caries précoces sont souvent associés à un contexte socio-économique défavorable, mais ce n'en est pas toujours le cas. L'absence de recours aux soins est le facteur le plus déterminant. Parmi d'autres critères sociaux, on note également : ^{14 15}

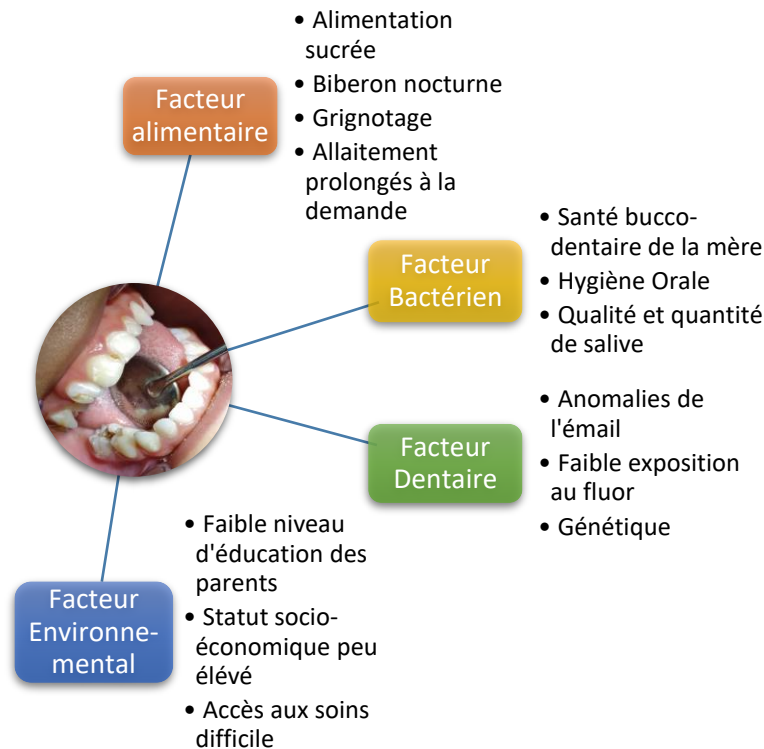- Le niveau d'étude faible des parents
- Les croyances de la mère
- Les faibles revenus
- La monoparentalité
- Le tempérament de l'enfant
- La position de l'enfant dans la fratrie

L'accès aux soins et de prévention pour certains enfants est difficile, les visites chez le chirurgien-dentiste sont irrégulières voire absentes, et la première visite n'arrive généralement que lorsque les parents découvrent la maladie carieuse à un stade déjà très avancé. Ces difficultés d'accès aux soins allongent l'exposition aux risques et la progression de la maladie carieuse.

Figure 4 : Influence des facteurs alimentaire, bactérien, dentaire et environnemental sur l'étiologie de la carie précoce de l'enfant

¹⁴ Kawashita, Kitamura, et Saito, « Early childhood caries ».

¹⁵ Rai et Tiwari, « Parental factors influencing the development of early childhood caries in developing nations : a systematic review ».



Source : Auteur, 2018

Le schéma traditionnel de König¹⁶ ne suffit donc pas à lui seul de déterminer tous les facteurs de risque liés à la maladie de la carie précoce. Il faut tenir compte de facteurs sociaux et psycho-sociaux dans l'environnement de l'enfant.

1.4. Caractéristiques cliniques

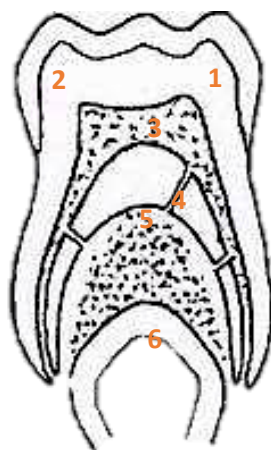
1.4.1 Physiologie de la dent temporaire

Les dents temporaires se différencient des dents permanentes par leur anatomie et leur physiologie :

- L'émail est fin et ses prismes sont orientés verticalement en proximal, d'où une destruction rapide et importante en cas de lésion carieuse.
- La dentine est également fine avec des tubules dentinaires larges facilitant le passage des bactéries et par conséquent la contamination du tissu pulpaire.
- La chambre pulpaire est beaucoup plus volumineuse avec des cornes pulpaires proéminentes.

Figure 5 : Anatomie de la dent temporaire

¹⁶ König, « Ätiologie der karies, insbesondere die rolle von zuckern ».



- 1 : Email
- 2 : Dentine
- 3 : Chambre pulpaire
- 4 : Communication pulpo-parodontale
- 5 : Os alvéolaire
- 6 : Germe de la dent permanente

Source : Fortier, *Abrégé de pédodontie*, 2e éd., 1987

1.4.2 Chronologie




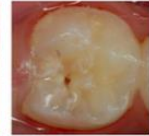

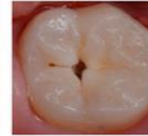
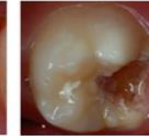
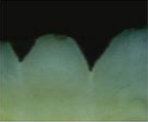





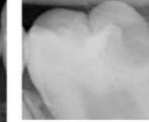







Les caries précoces sont aussi appelées « caries rampantes » car les dents sont attaquées par la base de la dent, au-dessus du rebord marginal de la gencive. Les lésions atteignent les surfaces lisses en premier lieu, notamment les faces vestibulaires et sont d'évolution très rapide, passant de lésions amélaire à dentinaires en moins de 6 mois.

Les dents sont atteintes selon leur chronologie d'éruption : les caries précoces touchent d'abord la face vestibulaire des incisives maxillaires, puis les molaires, et par la suite les canines maxillaires et mandibulaires. Sauf dans les cas sévères, le bloc incisivo-canin mandibulaire est moins atteint car il est protégé par la langue.

1.4.3 Evaluer la sévérité de l'atteinte

1.4.3.1 Classification ICDAS

Figure 6 : Classification ICDAS (International Caries Detection and Assessment System)

	0	1	2	3	4	5	6
Examen visuel: ICDAS II	Surface dentaire saine: pas de changement de translucidité ou de coloration	Changements visibles après séchage 1w: blanc 1b: marron	Changements visibles sans séchage 2w: blanc 2b: marron	Rupture localisée de l'émail sans déminéralisation de la dentine sous jacente visible	Dentine cariée visible par transparence sans ou avec rupture localisée de l'émail	Micro cavité avec dentine visible du fait de la perte d'intégrité de surface	Cavité dentinaire étendue (plus de la moitié de la surface coronaire)
							
Atteinte histologique	Pas de déminéralisation	Déminéralisation limitée à la moitié externe de l'épaisseur de l'émail	Déminéralisation dans la moitié interne de l'épaisseur de l'émail Atteinte de la JAD	Atteinte de la JAD Début de déminéralisation de la dentine dans le tiers externe	Déminéralisation du tiers externe de la dentine Début de déminéralisation dans le tiers moyen possible	Déminéralisation du tiers moyen de la dentine	Déminéralisation du tiers profond de la dentine
							
							

Source : Muller-Bolla, Courson, et Doméjean, « Comprendre la cariologie en 10 points », 2015

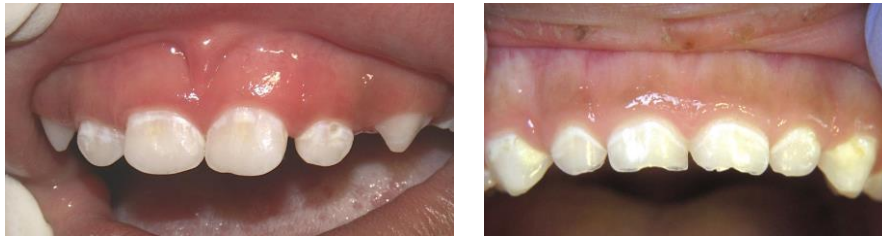1.4.3.2 Classification des différents stades de la carie précoce de l'enfant selon le degré d'atteinte¹⁷

- Stade initial

Des tâches blanches et opaques – « white spots » - sont observées : le stade 2 de la classification ICDAS est déjà atteint. Ces lésions sont notamment localisées au niveau des faces vestibulaires et palatines des incisives temporaires maxillaires. A ce stade, la déminéralisation est encore réversible car les lésions sont amélaire et non cavitaires mais rarement décelables par les parents.

¹⁷ Delfosse et Trentesaux, *La carie précoce du jeune enfant : du diagnostic à la prise en charge globale*.

Figure 7 : Stade initial de la CPE

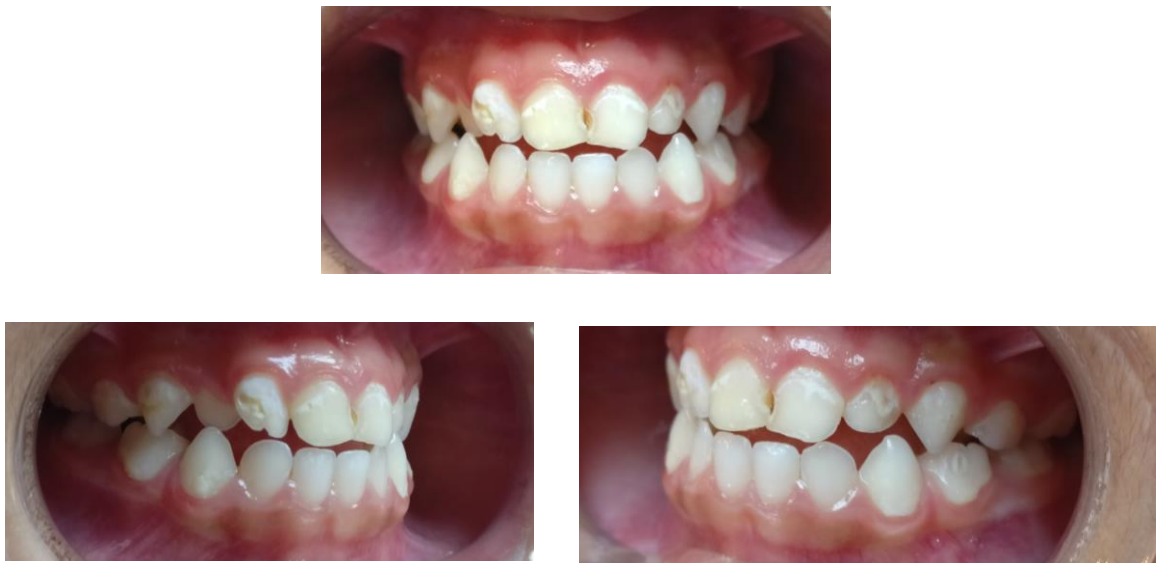

Source : Dr Johana Douglass, 2015

- Stade modéré

L'atteinte carieuse est dentinaire : l'émail s'effondre face à la rapidité de la déminéralisation, laissant apparaître une dentine jaune et ramollie. A ce stade, les lésions carieuses au niveau des incisives sont visibles par les parents et l'enfant perçoit quelques sensibilités. Des lésions à l'aspect blanc crayeux sont également observables sur les molaires temporaires.

Figure 8 : Stade modéré de la CPE

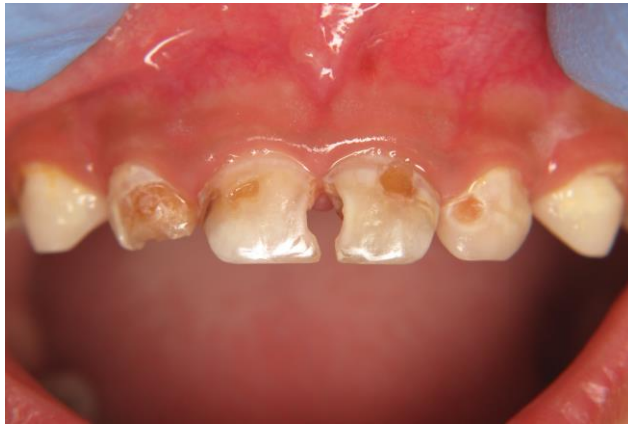

Source : Auteur, 2018

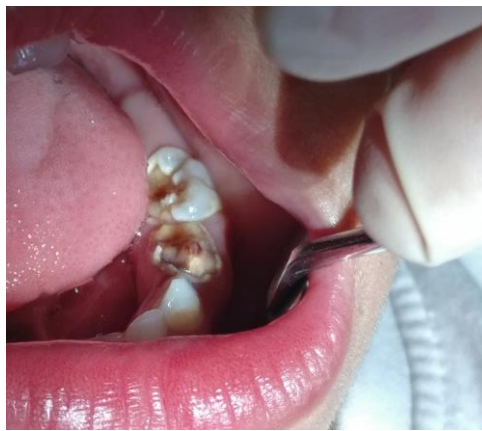- Stade avancé

L'enfant se plaint de douleurs spontanées qui s'expriment par une gêne le jour lors de la mastication ou du brossage, ainsi que durant la nuit. Les lésions carieuses progressent et atteignent le tissu pulpaire. Les incisives maxillaires et les molaires maxillaires et mandibulaires sont touchées, ainsi que les canines.

Figure 9 : Stade avancé de la CPE



Source : Canadian pediatric society, 2018

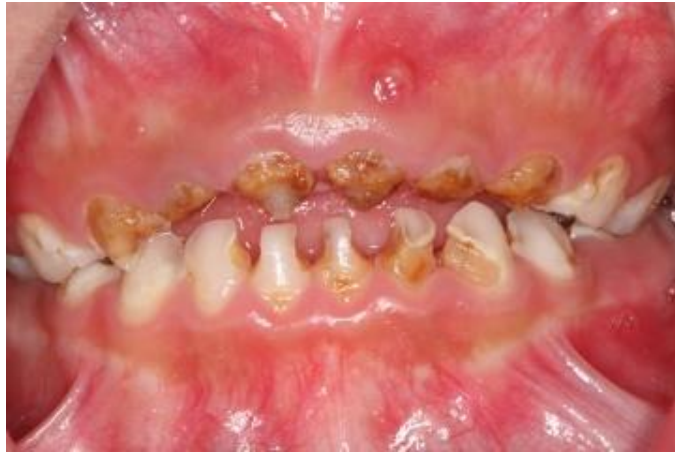

Source : Auteur, 2018

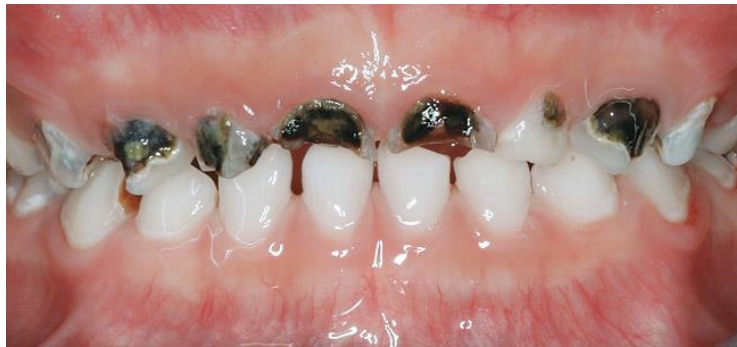- Stade sévère

Ce stade est caractérisé par la fracture coronaire des incisives maxillaires, l'atteinte amélo-dentinaire est complète. L'enfant manifeste sa douleur par un sommeil léger et le refus de se nourrir pour certains cas. Des abcès et cellulites peuvent apparaître également. L'ensemble des dents est concerné par la destruction amélo-dentinaire, souvent au stade de racines résiduelles.

Figure 10 : Stade sévère de la CPE



Source : Castlegate Dental Care, 2018



Source : The Dental project, 2017

Dans le cas suivant, la présence de lésions carieuses noires signe la reminéralisation de celles-ci : les comportements néfastes à l'apparition des caries ont donc cessé durant une période, même si cet état reste réversible. La teinte marron clair, quant à elle, associée à une texture proche du cuir lors du curetage, montre un stade actif des caries. Ainsi, la couleur des lésions peut informer le praticien sur la continuité ou l'arrêt des mauvaises habitudes responsables des caries précoces.

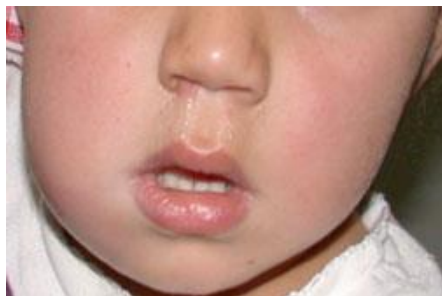2 : Les conséquences de la carie précoce de l'enfant

2.1. Répercussions sur la qualité de vie de l'enfant

2.1.1. Douleurs et infections dentaires

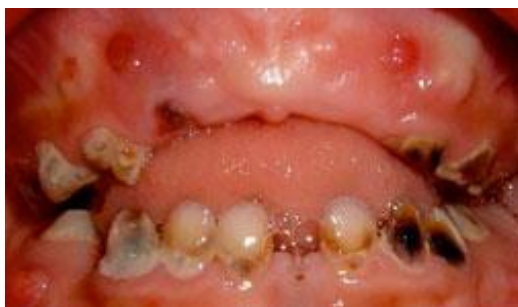La douleur est le premier motif de consultation chez les enfants atteints de caries précoces. Des problématiques infectieuses et douloureuses dues à la CPE telles que les atteintes pulpaires rapides souvent asymptomatiques, entraînent la nécrose de la dent et l'apparition d'abcès ou de cellulites. Ces infections sont à l'origine d'une dégradation de l'état général de l'enfant et peuvent entraîner des septicémies. L'enfant se plaint alors de douleur et peut également présenter de la fièvre et de l'asthénie. Il éprouve des difficultés à manger et à boire à cause des sensibilités au froid et au chaud.

Figure 11 : Cellulite séreuse chez un enfant de 2 ans en rapport avec la 84 cariée



Source : Bousfiha et al., « La carie de la petite enfance : aspects cliniques et répercussions », 2014

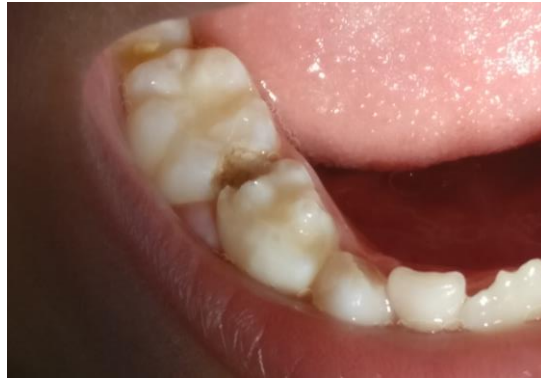Figure 12 : Abcès et fistules en regard des dents cariées chez un enfant de 5 ans



Source : Bousfiha et al., « La carie de la petite enfance : aspects cliniques et répercussions », 2014

A cause de la perte des structures dentaires, rongées par les lésions carieuses, l'enfant peut également être gêné par un tassement alimentaire - ou syndrome du Septum- qui engendre une inflammation gingivale, et une pression lors de la mastication.

Figure 13 : Tassement alimentaire entre 84 et 85



Source : Auteur, 2018

2.1.2. Comment évaluer la qualité de vie de l'enfant face à la carie précoce ?

La maladie carieuse a un impact psychologique et social qui diminue sensiblement la qualité de vie. Face aux répercussions à la fois cliniques et psychologiques des ECC, des outils d'évaluation ont été mis en place, tels que :

- L'OHRQoL (*Oral Healthy-Related Quality of Life*), qui évalue l'estime que l'individu porte sur soi-même face à sa santé bucco-dentaire et reflète son confort à manger, parler, dormir et avoir une vie sociale.^{18 19}
- L'ECOHIS (*Early Childhood Oral Health Impact Scale*), plus spécifique à la carie précoce de l'enfant, mesure l'impact négatif qualité de vie de l'enfant mais aussi de son entourage familial.²⁰

¹⁸ Vollú et al., « Evaluation of oral health-related quality of life to assess dental treatment in preschool children with early childhood caries : a preliminary study ».

¹⁹ Sischo et Broder, « Oral health-related quality of life : what, why, how, and future implications ».

²⁰ Pahel, Rozier, et Slade, « Parental perceptions of children's oral health : the early childhood oral health impact scale (ECOHIS) ».

2.1.3. Impacts sur les fonctions orofaciales

2.1.3.1 Impact sur la mastication

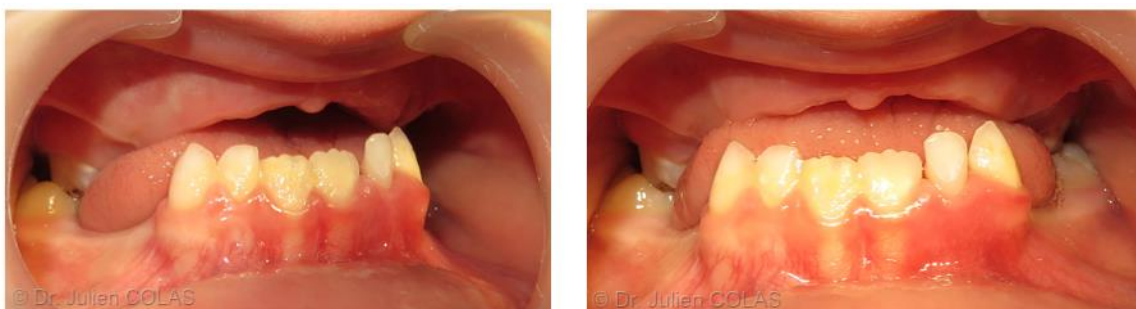
Face aux douleurs, les délabrements dentaires et les édentements précoces, l'enfant rencontre des difficultés à manger, passant par une alimentation liquide, semi-liquide plutôt que solide et variée. Le coefficient masticatoire se voit diminuer. Dans certaines situations, il perd l'appétit et se dénutrit d'où un retard de développement, notamment au niveau du poids et de la taille.²¹ L'IMC (Indice de Masse Corporelle) d'un enfant atteint de CPE est inférieur à la moyenne, en raison de ses difficultés à se nourrir et à dormir.¹¹ Les muscles masticateurs ne sont pas sollicités, alors qu'ils sont indispensables pour la croissance et le développement orofacial de l'enfant.

2.1.3.2 Impact sur la déglutition

Les troubles de la déglutition apparaissent car l'enfant reste en déglutition infantile, normalement observable chez le nourrisson et le très jeune enfant : celle-ci est caractérisée par l'interposition linguale entre les deux arcades due à l'absence des incisives maxillaires.

Ce mode de déglutition avec cette interposition prolongée de la langue perturbe la croissance des procès alvéolaires car la langue reste en position basse et plus antérieure. L'occlusion est alors verrouillée, maintenant les premières molaires définitives en infraposition avec pour conséquence une supraclusion des incisives dans les années qui suivront.²²

Figure 14 : Déglutition infantile chez un enfant de 6 ans



Source : Dr Colas, Idweblogs, 2016

²¹ Sheiham, « Dental caries affects body weight, growth and quality of life in pre-school children ».

²² Bayaert, Druo, et Artaud, « Prothèse amovible chez l'enfant : pour qui ? pourquoi ? »

2.1.3.3 Impacts sur la fonction oratoire

Les cas sévères de caries précoces de l'enfant peuvent amener à des difficultés d'élocution à cause de la perte prématurée de certaines dents qui servent de repères pour la position de la langue. En effet, certains phonèmes nécessitent un appui lingual sur les faces palatines des incisives maxillaires, comme la prononciation des dentales « D » et « T », expliquant ainsi l'apparition du zozotement chez le jeune enfant. A cette période de croissance, l'enfant peut alors connaître des perturbations de l'apprentissage de la langue.

2.1.3.4 Impacts sur la fonction respiratoire

Les enfants atteints de CPE sont aussi souvent concernés par une respiration buccale. Accumulés à une malposition linguale, l'absence de respiration nasale entraîne ainsi un hypodéveloppement et un manque de stimulation des structures osseuses et de l'étage moyen de la face ainsi qu'une susceptibilité aux infections ORL.

2.1.4. Impacts psychologiques

L'impact esthétique de la carie précoce est considérable. L'enfant se trouve « différent » et a tendance à cacher son sourire par peur des moqueries à l'école. Il se renferme sur lui-même et cette perte de confiance se fait ressentir au niveau social.

Les performances scolaires sont également diminuées : à cause du manque de sommeil liés aux infections et douleurs à répétitions²³, l'enfant connaît des troubles de l'attention. Il peut être irritable et frustré et toutes ces conditions ont des conséquences sur son développement affectif et psychologique.

2.2. Répercussions sur la croissance et la dentition de la carie précoce de l'enfant

²³ Anil et Anand, « Early childhood caries : prevalence, risk factors, and prevention ».

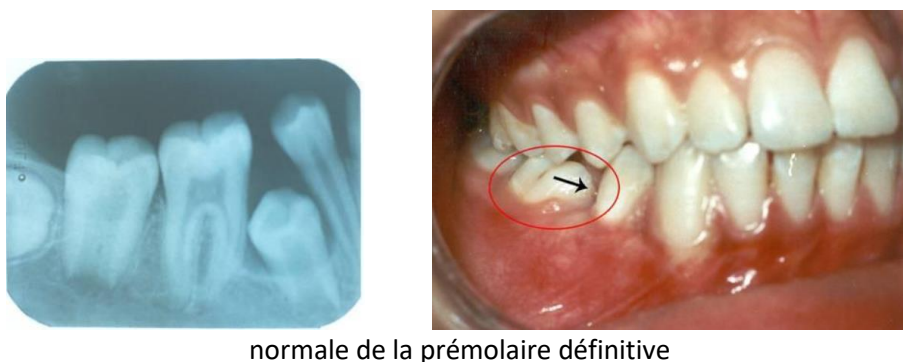
2.2.1 Croissance des bases osseuses

Respirer, déglutir, mastiquer se développent en harmonie et jouent sur la croissance faciale de tout individu. La petite enfance est la période clé à l'acquisition de ces différents mouvements orofaciaux. Cependant, à cause des pertes dentaires précoces, la langue adopte une position basse et plus antérieure et les mouvements de succion et de déglutition sont alors perturbés. Actuellement, il n'existe peu d'études sur le développement oro-facial de l'enfant qui prennent en compte la maladie carieuse. Seule l'étude de Collado et Pichot²⁴ recourt au NOT-S (*Nordic Oral Test-Screening*) en association avec l'ECOHIS (*Early Childhood Oral Health Impact Scale*) et met en évidence l'impact de la carie précoce sur les fonctions orales - le NOT-S étant un outil mesurant la fonction sensorielle, la respiration, la mastication et la déglutition et la sécheresse buccale entre autres.

2.2.2 Croissance alvéolodentaire

Le délabrement dentaire engendre une diminution de la longueur d'arcade avec une perte de la dimension verticale d'occlusion. Les extractions prématurées sont à l'origine de diastèmes entraînant la mésialisation des dents et le manque d'espace pour éruption des dents permanentes, d'où l'installation d'une dysharmonie dento-maxillaire. On assiste ainsi à une perte du Lee-Way correspondant au crédit d'espace entre les diamètres des molaires et des canines temporaires, et entre des canines et prémolaires permanentes, les diastèmes des secondes molaires temporaires étant supérieurs à celui des prémolaires.

Figure 15 : Fermeture du diastème par mésialisation de la première molaire, empêchant l'éruption



²⁴ Collado et al., « Impact of early childhood caries and its treatment under general anesthesia on orofacial function and quality of life : a prospective comparative study ».

2.2.3 Rapport des arcades

En raison de l'absence de calage postérieur par les molaires, une diminution de la croissance transversale et une tendance à la promandibulie sont observables. S'ajoute également une béance du fait de la succion prolongée, la déglutition atypique et la perte des dents. Cette position de la langue basse entraîne également une hypoplasie des maxillaires car elle empêche le développement et l'élargissement du palais : le maxillaire ne circonscrit alors pas la mandibule. Les muscles masticateurs ne sont pas sollicités et les bases osseuses ne sont alors pas stimulées.

Une perte de la dimension verticale d'occlusion est notable à cause de la perte précoce des dents. En cas d'édentement est unilatéral, une latéro-déviations de la mandibule peut alors se créer.

2.2.4 Croissance des condyles

Les édentements prématurés vont également avoir des répercussions sur la croissance des condyles. En effet, lors d'un cas d'édentement unilatéral, l'enfant adopte une mastication asymétrique entraînant un déséquilibre masticatoire comme la déviation des trajets d'ouverture et de fermeture.²⁵ Ce déséquilibre est responsable de troubles morphologiques des condyles mais également des troubles articulaires.²⁶

2.2.5 Germes et dentition

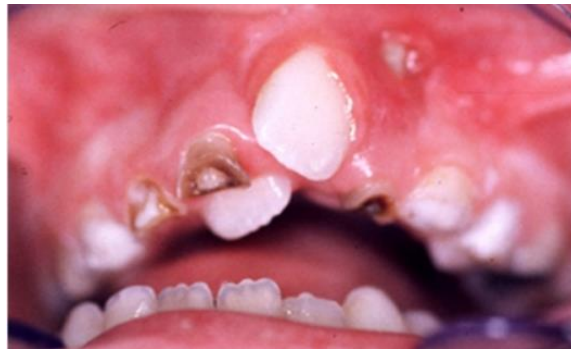2.2.5.1 Anomalies d'éruption

La perte précoce de dents temporaires infectées par la carie peut entraîner l'éruption prématurée ou bien retardée de dents permanentes. En plus des versions et des égressions, on observe également la rétention de certains germes par manque d'espace. Par ailleurs, l'éruption des dents permanentes peut être altérée (position anormale), voire absente en conséquence de la persistance de racines nécrosées.

²⁵ Gelle et Jacquelin, « Prothèse pédiatrique : accompagner la croissance et restituer fonctions et esthétique ».

²⁶ Bayaert, Druo, et Artaud, « Prothèse amovible chez l'enfant : pour qui ? pourquoi ? »

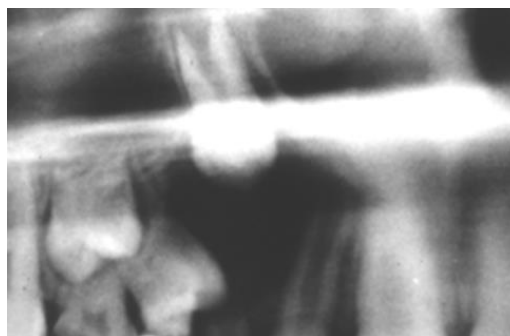Figure 16 : Persistance de dents temporaires nécrosées entraînant l'émergence en mauvaise position de 11 et 21, de la rétention de 21 et une tentative d'émergence en position apicale de 22



Source : Pr Sixou, « Anomalies dentaires »

D'autres causes peuvent être incriminées, comme la présence d'un kyste à l'apex d'une dent temporaire qui pourrait gêner l'éruption de la dent permanente.

Figure 17 : Kyste refoulant la 13



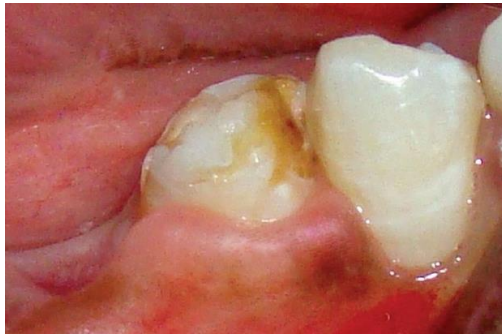Source : Pr Sixou, « Anomalies dentaires »

2.2.5.2 Anomalie de formation

Chez les enfants atteints de ECC, il existe également un risque d'atteinte des germes des dents permanentes entraînant des hypoplasies de type infectieuse telle que la dent de Turner.²⁷

²⁷ Geetha Priya, John, et Elango, « Turner's hypoplasia and non-vitality : a case report of sequelae in permanent tooth ».

Figure 18 : Hypoplasie de 35 (dent de Turner) due à une ancienne infection d'origine carieuse sur dent temporaire



Source : Geetha Priya et al., « Turner's hypoplasia and non-vitality : case report of sequelar in permanent tooth », 2010

3 : Réhabilitations prothétiques de la carie précoce de l'enfant : pourquoi et comment ?

3.1. Le rôle des prothèses chez l'enfant

3.1.1. La prothèse pédiatrique, pourquoi ?

A la suite d'édentements marqués par des extractions précoces, il est nécessaire de recourir à une réhabilitation prothétique chez l'enfant pour plusieurs raisons :^{28 29}

- Rétablir la fonction masticatoire afin que l'enfant puisse retrouver une alimentation équilibrée, indispensable à sa croissance ;
- Rétablir la fonction esthétique afin de redonner à l'enfant son sourire et sa confiance ;
- Normaliser la déglutition qui était jusqu'à présent infantile ;
- Prévenir et corriger les troubles du langage ;
- Maintenir la dimension verticale d'occlusion en évitant l'égression des dents antagonistes en regard d'un site édenté ;
- Maintenir le périmètre d'arcade en évitant la mésialisation de certaines dents ;
- Eviter des parafunctions comme la succion de la lèvre vers l'intérieur et les perturbations au niveau du comportement musculaire qui influencent l'éruption des dents permanentes.
- Eviter l'étalement de la langue.

3.1.2. La prothèse pédiatrique, quand ?

Il est nécessaire de tenir compte de l'âge car la coopération et la motivation de l'enfant y sont liées. En effet, les prothèses pédiatriques doivent s'adapter au stade de croissance du patient, au type d'édentement et à la sévérité de la maladie carieuse. L'hygiène bucco-dentaire doit donc être rigoureuse et le suivi régulier.

La prothèse dentaire pédiatrique améliore ainsi le développement émotionnel et psychologique de l'enfant, tout en participant à la croissance craniofaciale et staturopondérale afin qu'il atteigne l'âge adulte sans problèmes esthétiques, fonctionnels et parodontaux majeurs.³⁰

²⁸ Haute autorité de santé, « Pose d'une prothèse amovible de 3 à 10 dents en denture temporaire, mixte, ou permanente, incomplète ».

²⁹ Muller-Bolla, *Guide d'odontologie pédiatrique : la clinique par la preuve*.

³⁰ Morrier et al., « Prothèses chez l'enfant ».

Tableau 2 : Périodes favorables à la réalisation de prothèse dentaire chez l'enfant

Age	Dentition	
3-6 ans	<i>Denture temporaire stable</i>	Si la coopération de l'enfant est suffisante lors de la prise des empreintes, une prothèse amovible peut être envisagée.
6-8 ans	<i>Dentition mixte</i>	En fonction du stade d'éruption des incisives et des molaires permanentes.
8-9 ans	<i>Dentition mixte</i>	Pas d'inconvénient à la prothèse amovible, à condition d'évaluer la période d'éruption des prémolaires au préalable
9-12 ans	<i>Dentition mixte</i>	Complexe à cause de la mise en place des canines et prémolaires et/ou apparition d'une dysharmonie dento-maxillaire.

Source : D'après Gellé et al., « Prothèse pédiatrique : accompagner la croissance et restituer fonctions et esthétique », 2010

3.2. Prothèse plurale fixe et amovible

3.2.1. Indications

Dans les stades sévères de la carie précoce de l'enfant, l'avulsion de plusieurs dents temporaires est souvent inévitable. Il est du rôle du chirurgien-dentiste de compenser ces édentements pluraux précoces par des prothèses amovibles partielles (voire complètes) simples à la conception et faciles à porter pour l'enfant. Ces prothèses doivent être réalisées rapidement car plus la perte des dents temporaires est précoce, plus la perte d'espace est importante.

3.2.2. Contre-indications

Plusieurs contre-indications aux prothèses amovibles sont à noter : ³¹

- L'imminence de l'éruption de la dent permanente dans les 6 mois
- Une maladie carieuse non traitée et non stabilisée
- Un manque de coopération de l'enfant et des parents
- Une mauvaise hygiène bucco-dentaire
- Un suivi irrégulier et incertain

³¹ Muller-Bolla, *Guide d'odontologie pédiatrique : la clinique par la preuve.*

3.2.3. Conception et cahier des charges

3.2.3.1 Conception

La conception et la mise en œuvre doivent être simples : une empreinte alginate est généralement suffisante. Si le nombre de dents absentes est trop important, une empreinte secondaire pourra alors être réalisée afin d'obtenir un joint périphérique.³²

3.2.3.2 Cahier des charges

La prothèse amovible partielle est constituée :³³

- d'une plaque base en résine acrylique, ayant un recouvrement étendu et évitant les freins et les insertions musculaires. Le recouvrement vestibulaire des secteurs édentés permet une stabilisation latérale et antéropostérieure ;
- de Bambino Tooth (avec deux teintes actuellement disponibles, 59 : blanc de lait et 61 : blanc jaune)

Figure 19 : Bambino Tooth de chez Major®



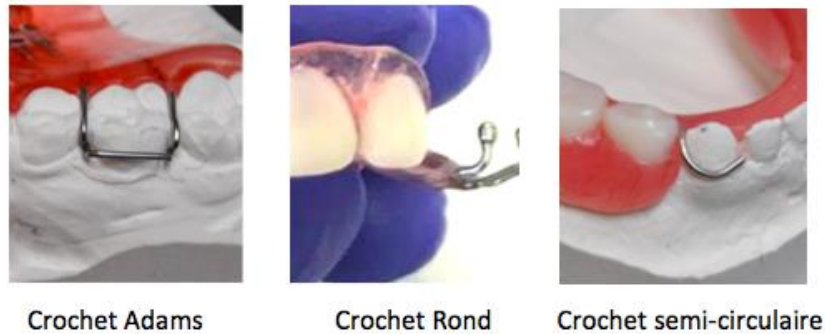
Source : Signadent, 2018

³² Courson, Smail-Faugeron, et Muller-Bolla, « Les solutions prothétiques en cas de perte précoce des dents temporaires ».

³³ Morrier et al., « Prothèses chez l'enfant ».

- de crochets tels que :
 - de crochets d'Adams : pour les molaires temporaires et permanentes ;
 - de crochets semi-circulaires : sur les canines et premières molaires permanentes ou deuxièmes molaires temporaires ;
 - de crochets ronds ou punctiformes entre canine et première molaire temporaire.

Figure 20 : Différents types de crochets



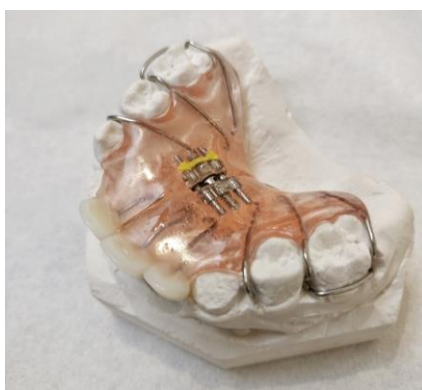Source : Dr Seydi, 2018

Ces crochets sont responsables de la stabilisation axiale de la prothèse qui est plus difficile à obtenir car les dents temporaires ne sont pas aussi rétentives que les dents définitives compte tenu de leur anatomie lisse et globuleuse.

3.2.3.3 Vérin médian

Il est possible de contrôler la croissance transversale du maxillaire et de la mandibule par la pose d'un vérin médian. Cette croissance est peu importante avant l'âge de 6 ans, mais le vérin est nécessaire au stade de denture mixte. Il est également à noter qu'un vérin augmente l'épaisseur de la résine et diminue la rétention.

Figure 21 : Vérin médian associé sur une prothèse amovible remplaçant 51, 52, 61



Source : Auteur, 2018

3.2.4. Prothèse amovible ou fixée ? – Critères de décision

Tableau 3 : Critères de décisions entre prothèse amovible et prothèse fixée

	PAP	Prothèse fixée	
		Sur bagues	Sur CPP
Nombre de dents antérieures à remplacer	2 à 6	≤ 3	≤ 4
Nombre de dents postérieures à remplacer	Concerne les 1 ^{ère} et 2 ^e molaires temporaires		Concerne les 1 ^{ère} molaires temporaires (les coiffes sont placées sur les 2 ^e molaires temporaires)
Dents piliers délabrées		-	+
Malocclusion à corriger	+	-	-
Possibilité de modification de l'appareil en fonction de la croissance alvéolo-dentaire	+ Vérin médian	+/- Boucle à activer	+ Système de glissière
Possibilité de modification de l'appareil en fonction de la perte d'une autre dent	+	+	-
Risque carieux individuel élevé	+/-	-	+
Enfant non coopérant	+	+	-

Source : Muller-Bolla et al., *Guide d'odontologie pédiatrique*, 2018

Entre trois et six ans, la croissance transversale est quasi nulle, ce pourquoi le vérin médian n'aura pas d'intérêt. La réalisation de la prothèse aura donc pour objectif de faciliter la phonation en évitant l'interposition linguale et les migrations dentaires tout en améliorant l'esthétique.

En dentition mixte, dans le cas de perte des molaires temporaires, la difficulté de la réalisation de la prothèse réside dans l'absence de sustentation au niveau des crêtes alvéolaires et l'absence des molaires permanentes. Ces obstacles disparaissent lors de la mise en occlusion de ces dernières.³⁴

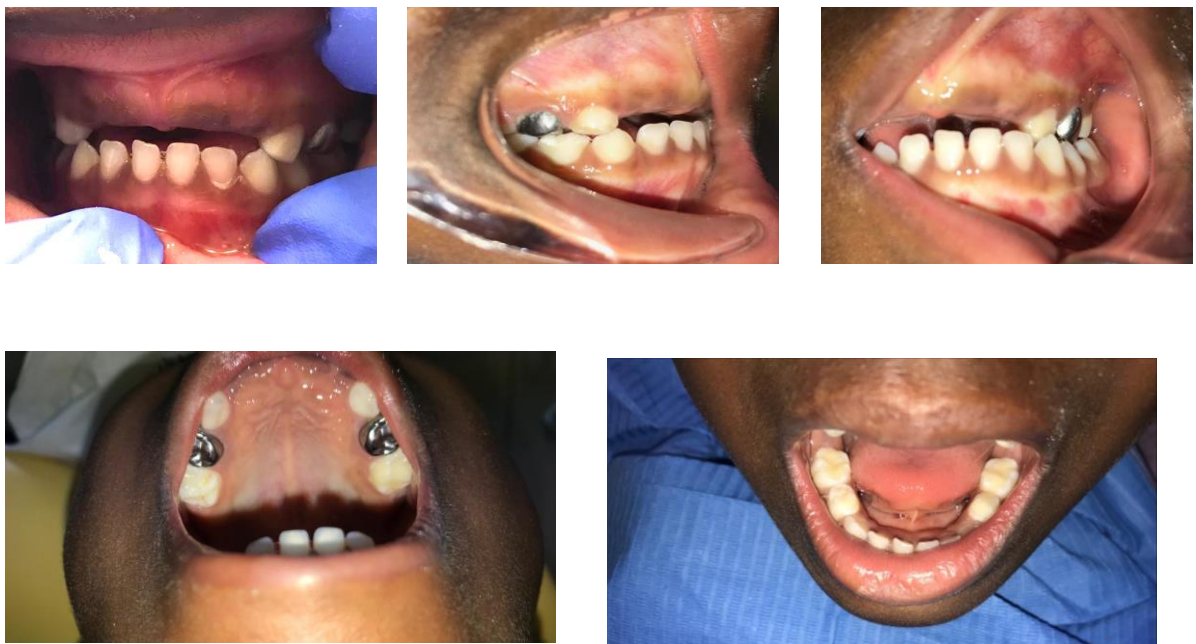3.2.5. Cas cliniques de prothèse amovible partielle

3.2.4.1 Étapes de réalisation

Le cas suivant traite d'un enfant de 4 ans atteint du syndrome du biberon :

- les 52, 51, 61, et 62 ont été extraites car jugées non conservables à cause de lésions carieuses trop sévères ;
- des coiffes pédodontiques ont été réalisées sur 54 et 64 à la suite des pulpotomies.

Figure 22 : Enfant de 4 ans atteint de caries précoces

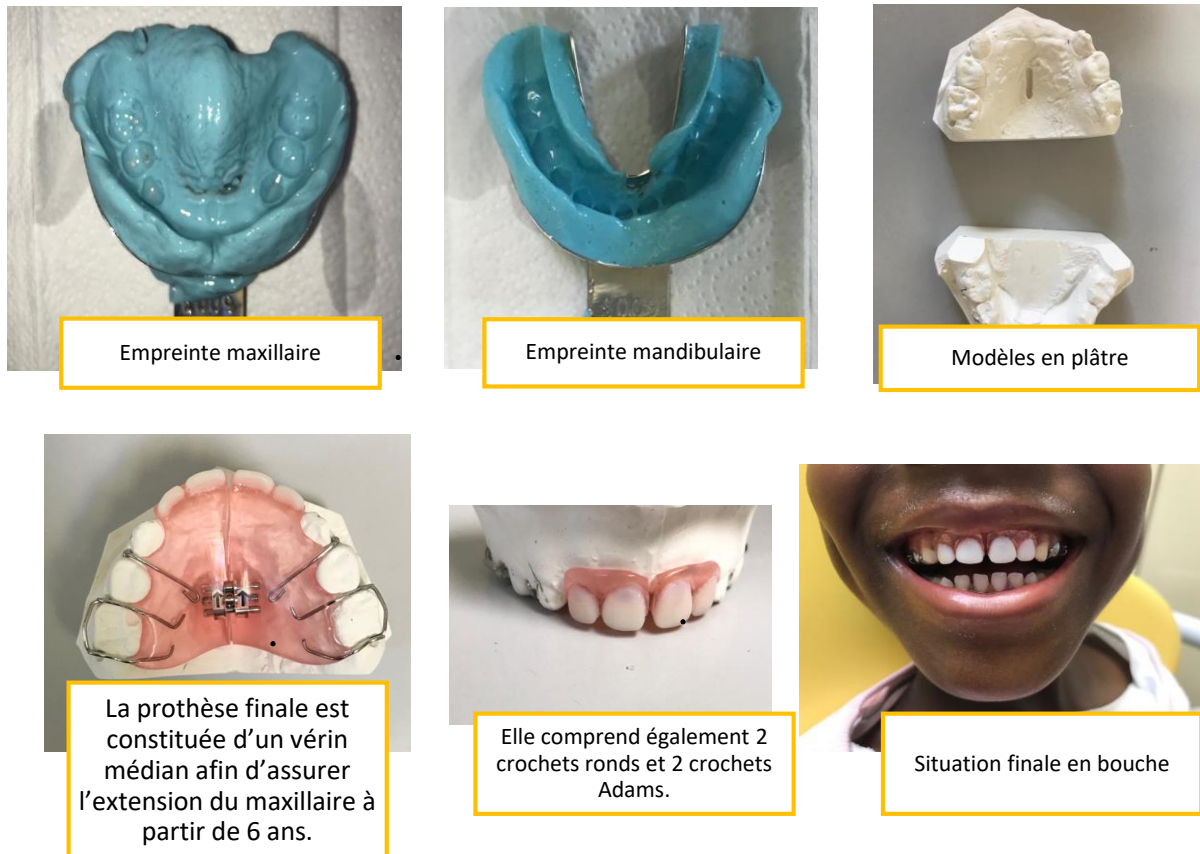


Source : Dr Seydi, 2018

³⁴ Gelle et Jacquelin, « Prothèse pédiatrique : accompagner la croissance et restituer fonctions et esthétique ».

Les empreintes à l'alginate ont été réalisées à partir d'un porte-empreinte du commerce, or souvent sa taille est inadéquate, la première empreinte peut donc être réalisée au silicone. Une empreinte primaire est généralement suffisante, les empreintes secondaires ne sont donc pas nécessaires chez l'enfant pour la réalisation de la PAP amovible.

Figure 23 : Protocole clinique de la prothèse amovible 4 dents



Source : Dr Seydi, 2018

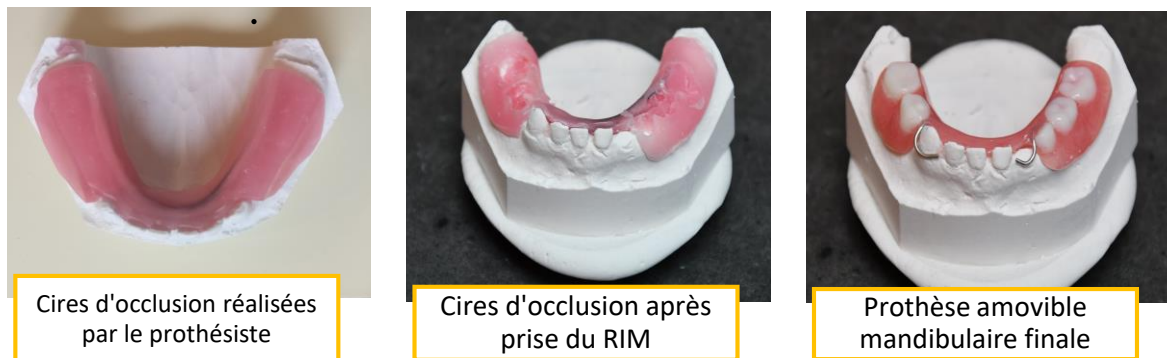En cas d'édentement postérieur de grande étendue en denture temporaire, le plan prothétique de référence est le plan de Camper passant par le nasion et le tragus.³⁵ L'enregistrement du rapport intermaxillaire se fait alors à partir de cires d'occlusion après détermination de la dimension verticale d'occlusion³⁶ : sa validation se fait par des tests de déglutition et par l'esthétique générale du patient (soutien des lèvres et comparaisons des différents étages de la face). Cependant, les tests phonétiques réalisés chez l'adulte ne sont pas toujours possibles chez l'enfant.³⁷

³⁵ Gelle et Jacquelin.

³⁶ Dursun, Beslot, et Landru, « Donner le sourire à nos jeunes patients : stratégies préventives et thérapeutiques ».

³⁷ Morrier et al., « Prothèses chez l'enfant ».

Figure 24 : Cires d'occlusion pour l'enregistrement du rapport intermaxillaire et prothèse finale en cas d'édentement postérieur étendu



Source : Dr Seydi, 2018

Enfin lors de la pose, il est important de bien expliquer à l'enfant comment mettre et retirer la prothèse et la nettoyer.

Il est également à noter que :

- ⇒ Le montage des dents postérieures ne se fait pas selon la courbe de Spee ou de Wilson, mais sur un plan droit.
- ⇒ La rétention axiale est difficile à obtenir du fait que les dents temporaires ont une faible hauteur coronaire et que leur bombé vestibulaire est très cervical.

3.2.4.2 Avantages et Inconvénients

Avantages

- Augmentation de la DVO
- Restauration du coefficient masticatoire
- Amélioration de la phonation et de la déglutition
- Modifications possibles en fonction de l'éruption des dents permanentes
- Restauration de l'esthétique
- Possibilité d'y associer un vérin médian

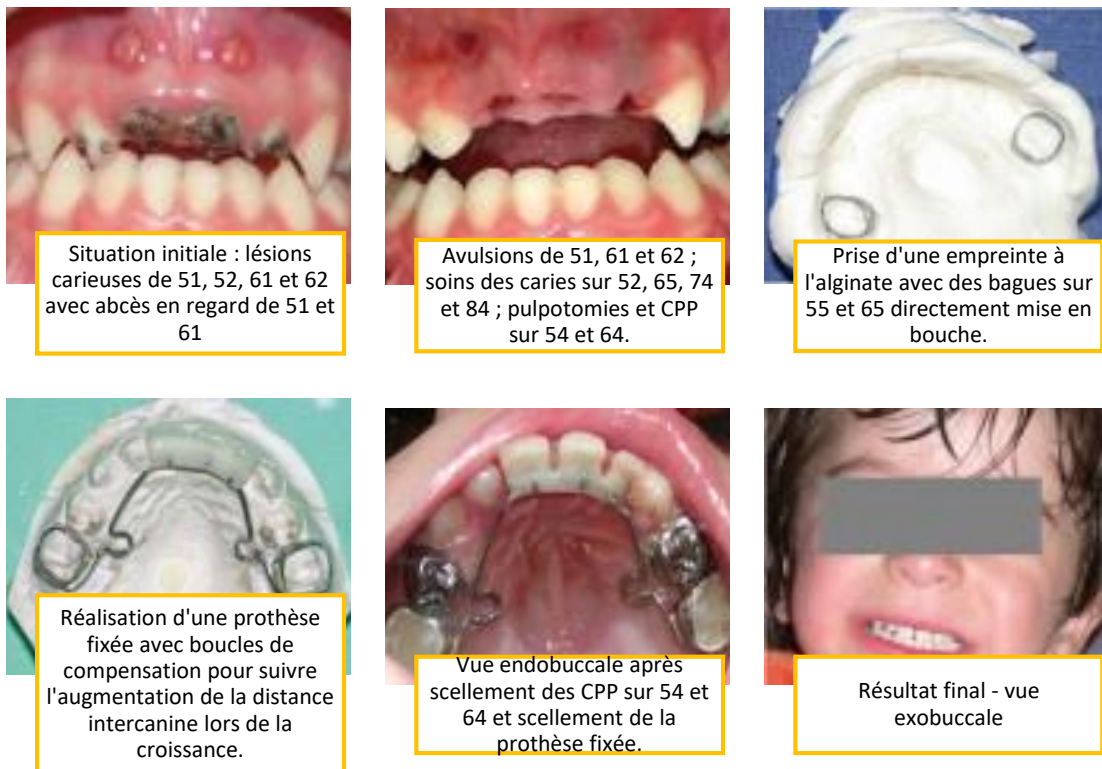
Inconvénients

- Amovible : sans surveillance, le patient peut ne pas porter sa prothèse.
 - Peu de rétention à cause de la faible hauteur coronaire des dents temporaires et de leur bombé vestibulaire cervical.
 - Faux palais qui peut gêner la phonation
 - Coût financier pour le patient
-

3.2.6. Cas clinique de prothèse plurale fixée

3.2.5.1 Etapes de réalisation

Figure 25 : Protocole clinique de prothèse plurale fixée sur un enfant de 4 ans



Source : El Kammal et al., « Carie précoce du jeune enfant », 2015

3.2.5.2 Avantages et Inconvénients

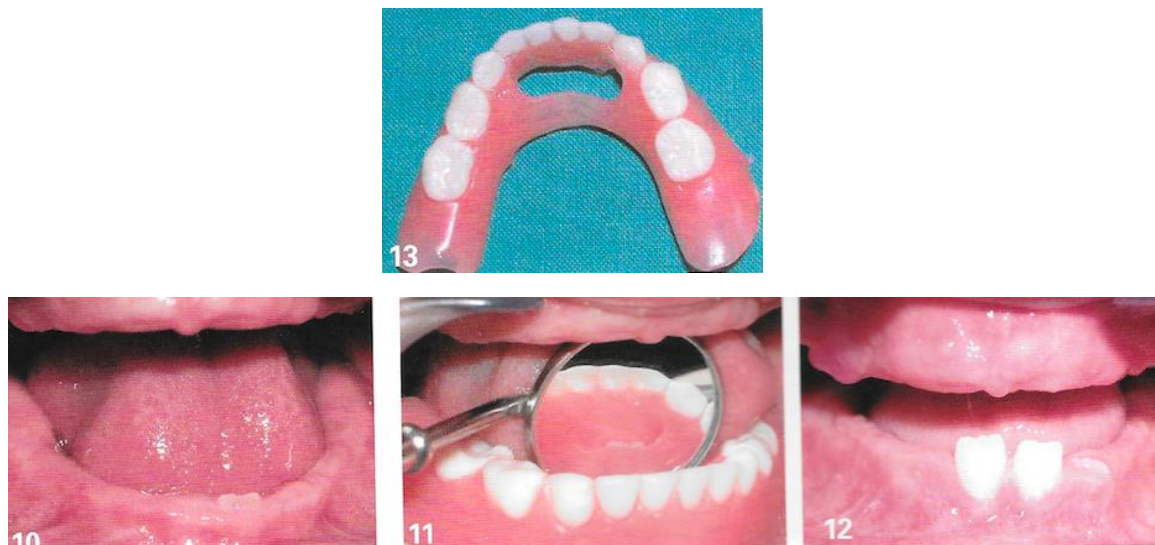
Les avantages et les inconvénients restent les mêmes par rapport à la prothèse amovible. On notera seulement l'avantage que la prothèse soit fixe et oblige le patient à la porter en permanence. En revanche elle est responsable de rétention de plaque en cas de mauvaise hygiène.

3.2.7. Suivi et accompagnement

Le suivi est indispensable lors de la pose d'une prothèse chez le jeune enfant et ce, jusqu'à la mise en place de la denture adolescente. Cette prothèse doit s'adapter à la croissance de ce dernier et l'éruption des dents permanentes.

- Les rendez-vous de suivi sont à une semaine après la pose, puis un mois, puis six mois.
- Si la prothèse est amovible, vérifier que l'enfant la porte en permanence et mange avec afin de stimuler les muscles masticateurs.
- La prothèse ne doit pas entraver la croissance du maxillaire et de la mandibule. Un vérin médian peut être ajouté ou activé au maxillaire pour suivre l'extension de ce dernier, ou bien une nouvelle prothèse peut être réalisée.
- La mise en place des dents permanentes sur l'arcade doit être guidée par des meulages sélectifs en supprimant une ou des dents prothétiques ou en échancrant la base résine
- Plusieurs rebasages sont nécessaires afin de compenser les variations dimensionnelles des arcades.
- Surveiller l'hygiène bucco-dentaire et l'absence de nouvelles lésions carieuses.

Figure 26 : Adaptation de la prothèse amovible complète d'un enfant de 6 ans lors de l'éruption des incisives mandibulaires



Source : Gellé, Jacquelin, « Prothèse pédiatrique : accompagner la croissance et restituer fonctions et esthétique »,

2010

3.3. Prothèse fixée unitaire

Face à la maladie carieuse et au délabrement sévère des dents temporaires, le recours à des coiffes pédodontiques est nécessaire, par leur réalisation simple, rapide et peu coûteuse, elles font parties de l'arsenal thérapeutique du praticien. Lorsque certaines dents ont besoin d'être extraites précocement, des mainteneurs d'espace sont utilisés afin de permettre l'évolution normale des dents permanentes. Aujourd'hui, la dentisterie se modernise et tend vers une dentisterie encore plus conservatrice et esthétique, et recourt parfois à la CFAO pour restaurer les dents des enfants atteints de ECC.

Les coiffes pédiatriques préformées sont généralement indiquées : ^{38 39}

- lors de perte tissulaire importante à cause de lésions carieuses touchant au moins 2 faces de la dent ;
- sur des dents atteintes de lésions carieuses au stade ICDAS 5-6 avec ou sans traitement pulpaire ;
- sur des dents atteintes d'anomalies de structure coronaire (hypoplasie, MIH, amélogénèse et dentinogénèse imparfaite...) ;
- en tant que pilier d'un mainteneur d'espace ou d'une prothèse amovible.

Les CPPs sont contre-indiquées en cas :

- d'allergie au nickel ou au chrome pour les coiffes métalliques ;
- de la chute de la dent temporaire dans les mois à venir due à la rhyzalyse (moins d'un tiers de la longueur radiculaire) ;
- de dent sévèrement délabrée, avec complication pulpo-parodontale ou impossibilité de rétention.

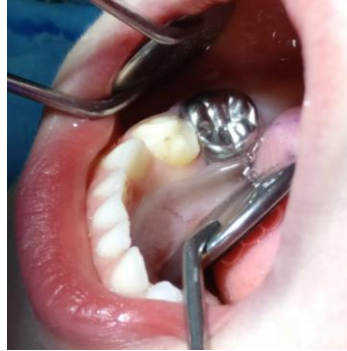³⁸ Muller-Bolla, *Guide d'odontologie pédiatrique : la clinique par la preuve*.

³⁹ Kindelan et al., « UK national clinical guidelines in paediatric dentistry : stainless steel preformed crowns for primary molars ».

3.3.1. Les coiffes pédodontiques préformées métalliques

Les coiffes pédiatriques préformées sont des couronnes métalliques généralement en Nickel-Chrome

Figure 27 : Coiffe pédodontique préformée sur 74



Source : Auteur, 2018

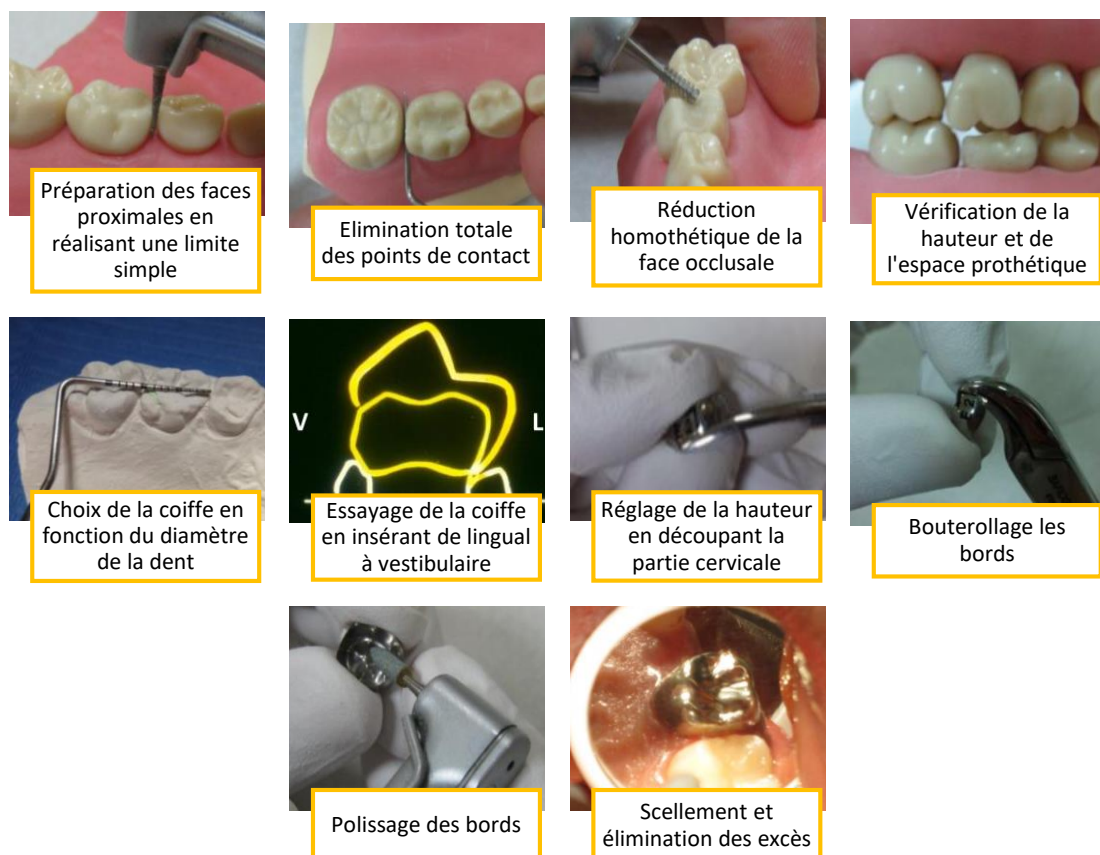
Figure 28 : Coiffes pédodontiques préformées pour dents temporaires



Source : Auteur, 2018

3.3.1.3 Protocole – Cas clinique

Figure 29 : Protocole clinique de coiffe pédodontique préformée métallique



Source : Université Paris Descartes, « Etapes de réalisation CPP », 2015

3.3.1.4 Technique de Hall⁴⁰

Cette technique consiste à la mise en place de la CPP sans anesthésie, sans curetage et sans préparation de la molaire, la coiffe est scellée au ciment verre ionomère. Ce procédé est applicable aux dents cariées asymptomatiques, sans douleur ni infection et n'impliquant pas la pulpe. Ainsi, la lésion est isolée de toute entrée bactérienne ce qui arrête le processus carieux. La technique de Hall respecte ainsi le principe d'économie tissulaire, tout en réduisant l'inconfort du patient lors du curetage de la carie.

⁴⁰ Ludwig et al., « The success of stainless steel crowns placed with the Hall technique : a retrospective study ».

3.3.1.5 Avantages et inconvénients^{41 42}

Avantages

- Longue durée de vie par rapport aux restaurations classiques
 - Résistance mécanique à la corrosion et à l'usure
 - Maintien de la hauteur d'occlusion
 - Maintien de la longueur d'arcade
 - Prévention des polycaries et des récurrences carieuses chez l'enfant à risque carieux élevé
 - Façonnage facile pour le praticien grâce à la ductilité et l'élasticité du métal
 - Peu sensible à la contamination salivaire lors du scellement
 - Technique de Hall possible
-

Inconvénients

- Inesthétique
 - Coût financier pour le patient
-

3.3.2. Les coiffes pédodontiques préformées esthétiques

Face à une demande esthétique qui augmente, de nouvelles coiffes apparaissent sur le marché pour remplacer les coiffes métalliques.

3.3.3.1 Les coiffes pédodontiques préformées à incrustation


Les couronnes pédodontiques préformées à incrustation - commercialisées chez NuSmile® - présentent une facette en composite collée à une coiffe pédodontique métallique. L'esthétique est donc légèrement améliorée avec une morphologie plus globuleuse et une teinte plus laiteuse. En revanche, on note un risque de fracture plus élevé et une irritation des tissus gingivaux due à la surépaisseur liée à l'incrustation

⁴¹ Muller-Bolla, *Guide d'odontologie pédiatrique : la clinique par la preuve*.

⁴² Kindelan et al., « UK national clinical guidelines in paediatric dentistry : stainless steel preformed crowns for primary molars ».

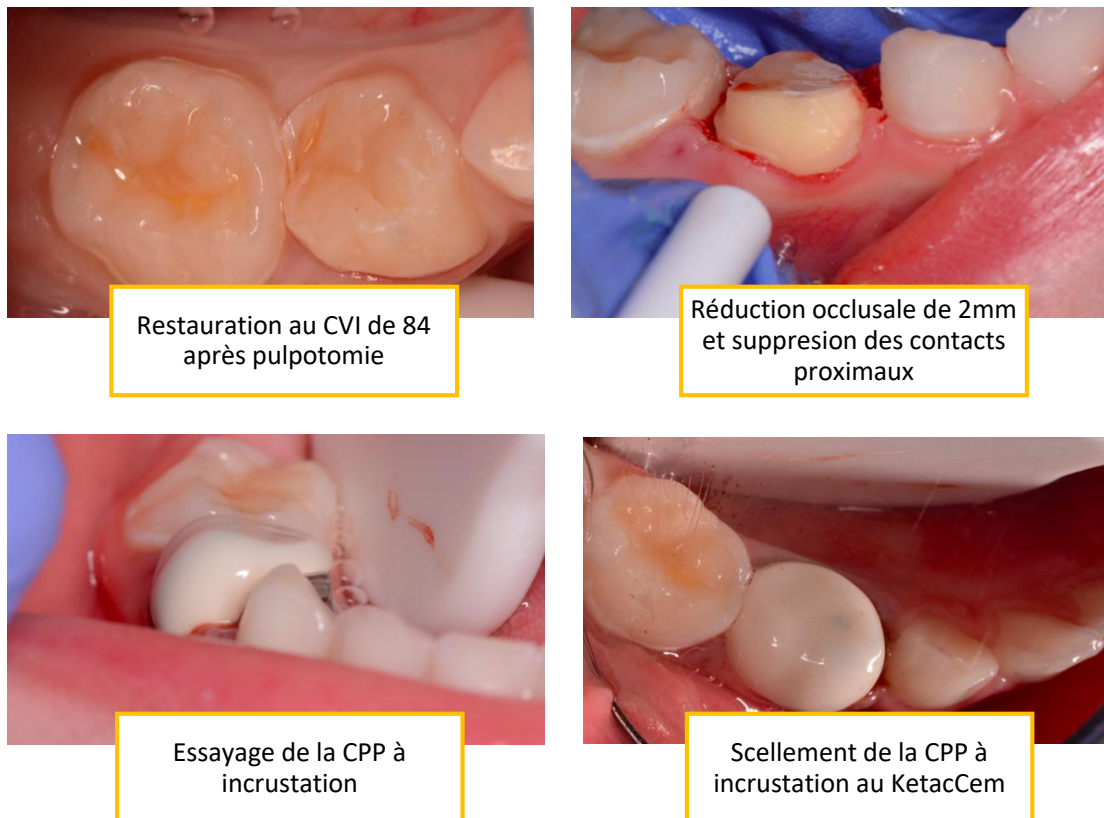
vestibulaire. Enfin, ce type de coiffe s'ajuste moins facilement en bouche par rapport aux coiffes pédodontiques.

Figure 30 : Coiffes pédodontiques préformées à incrustation NuSmile®



Source : Service d'odontologie pédiatrique du CHU Saint-Roch, 2016

Figure 31 : Protocole clinique de coiffes pédodontiques préformées à incrustation NuSmile®



Source : Service d'odontologie pédiatrique du CHU Saint-Roch, 2016

3.3.3.2 Les coiffes pédodontiques préformées en zircone

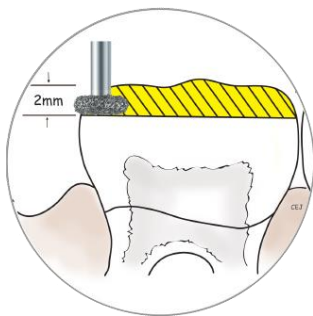
Les coiffes pédodontiques préformées en zircone sont plus esthétiques que les coiffes à incrustation et les coiffes métalliques. Cependant elles demandent plus de préparation notamment en vestibulaire et en lingual ou palatin. Le risque de fracture est également plus élevé, et les ajustements peu possibles.

Figure 32 : Coiffes pédodontiques préformées en zircone de chez EZ-Pedo®

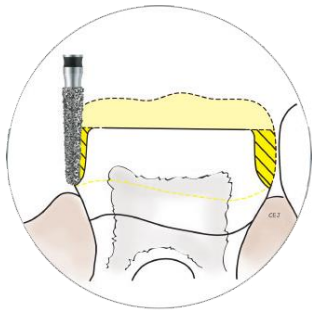


Source : Dr Seydi, 2018

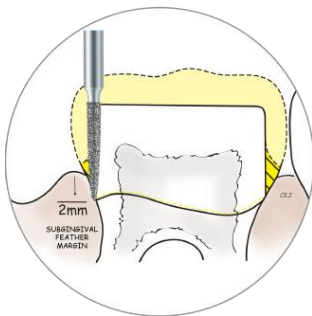
Figure 33 : Protocole des couronnes préformées en zircone sur dent postérieure temporaire



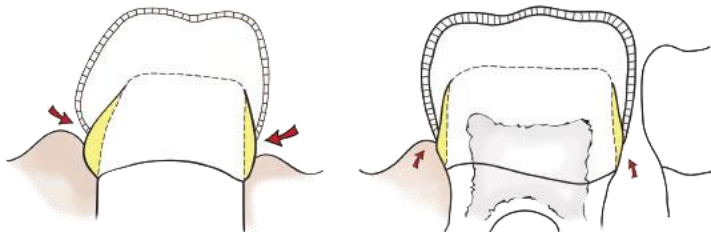
1) Réduction à plat de la surface occlusale de 1-2 mm par rapport au niveau de la crête marginale de la dent adjacente



2) Préparation périphérique supra-gingivale afin d'éliminer les contre-dépouilles et les bombés coronaires, avec une limite en congé.



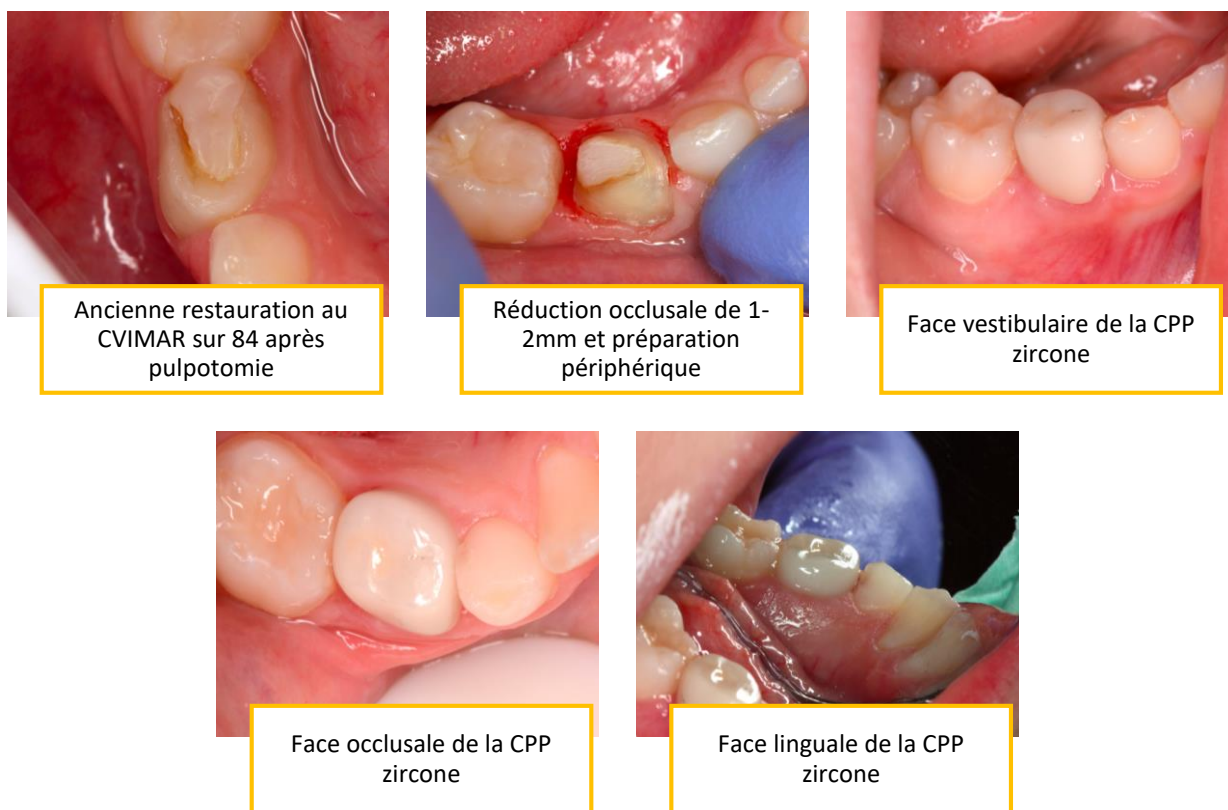
3) Préparation intrasulculaire afin d'éliminer le congé supra-gingival et avoir des limites en lame de couteau (à 1-2 mm en sous-gingival), c'est-à-dire qu'il y a une continuité entre la préparation coronaire et la racine.



4) L'insertion se fait axialement, contrairement aux CPPm. Une insertion difficile de la CPP zirconie est souvent due à un défaut de préparation des faces proximales.

Source : Sprig USA

Figure 34 : Protocole clinique de coiffes pédodontiques préformées en zircone de NuSmile®



Source : Service d'odontologie pédiatrique du CHU Saint-Roch, 2016

Aujourd'hui il n'y a aucune recommandation spécifique sur l'indication de l'une ou de l'autre par manque de données fondées sur les preuves scientifiques, mais leur demande augmente, souvent par des parents gênés par l'esthétique des CPP métalliques. Leur coût est également plus élevé, mais elles restent moins résistantes que les CPP métalliques.

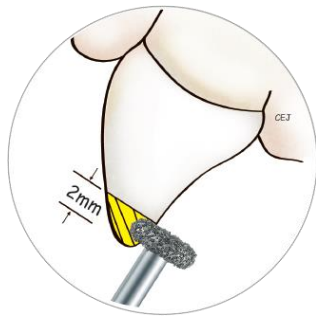
Tableau 4 : Comparaison entre les différents types de coiffes pédodontiques préformées (CPP)

	CPP métalliques	CPP à inscrustation (NuSmile)	CPP zircone
Epaisseur	0,2 mm	0,2 mm + 1,5 à 2mm (inscrustation esthétique)	
Préparation de la face occlusale	1,5 mm Préparation en forme de « V »	1 mm Réduction à plat	1,5 à 2mm
Préparation des faces proximales	Mise en dépouille simple	Réduction de 30 % Préparation parallèle	Réduction de 20 à 30 % Préparation parallèle
Préparation de la face vestibulaire	Non	Réduction de 30 %	Réduction de 20 à 30 %
Limite cervicale	Juxta-gingivale, ou intra-sulculaire 1mm	Sous- gingivale, intrasulculaire 1-2 mm	
Adaptation et sertissage	Elasticité de la coiffe et sertissage ajustable	Possibilité de friction à l'insertion	Pas de friction possible
Santé gingivale	CPPz > CPPi		
Risque de fracture		Après scellement au cours du temps	Lors de l'insertion
Scellement	CVI	CVI	

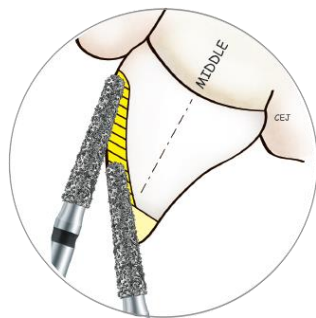
Source : Joseph, Aiem, et Lopez-Cazaux, « Couronnes pédiatriques préformées esthétiques », 2017

3.3.3.3 Cas clinique – couronnes antérieures en zirconie

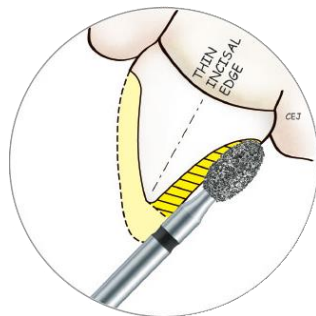
Figure 35 : Protocole des couronnes préformées antérieures en zirconie sur dent temporaire



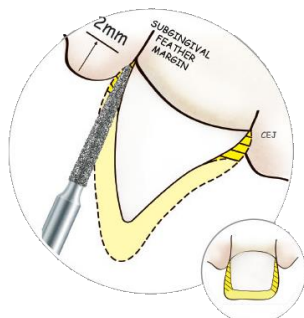
1) Réduction de 1,5 mm du bord incisif. Une réduction supplémentaire de 0,5 mm peut s'avérer nécessaire chez un enfant de moins de trois ans dont l'éruption de la dent temporaire n'est pas terminée.



2) Préparation supra-gingivale de la surface vestibulaire afin d'obtenir une réduction circonférentielle de 25 à 30 % de la surface.



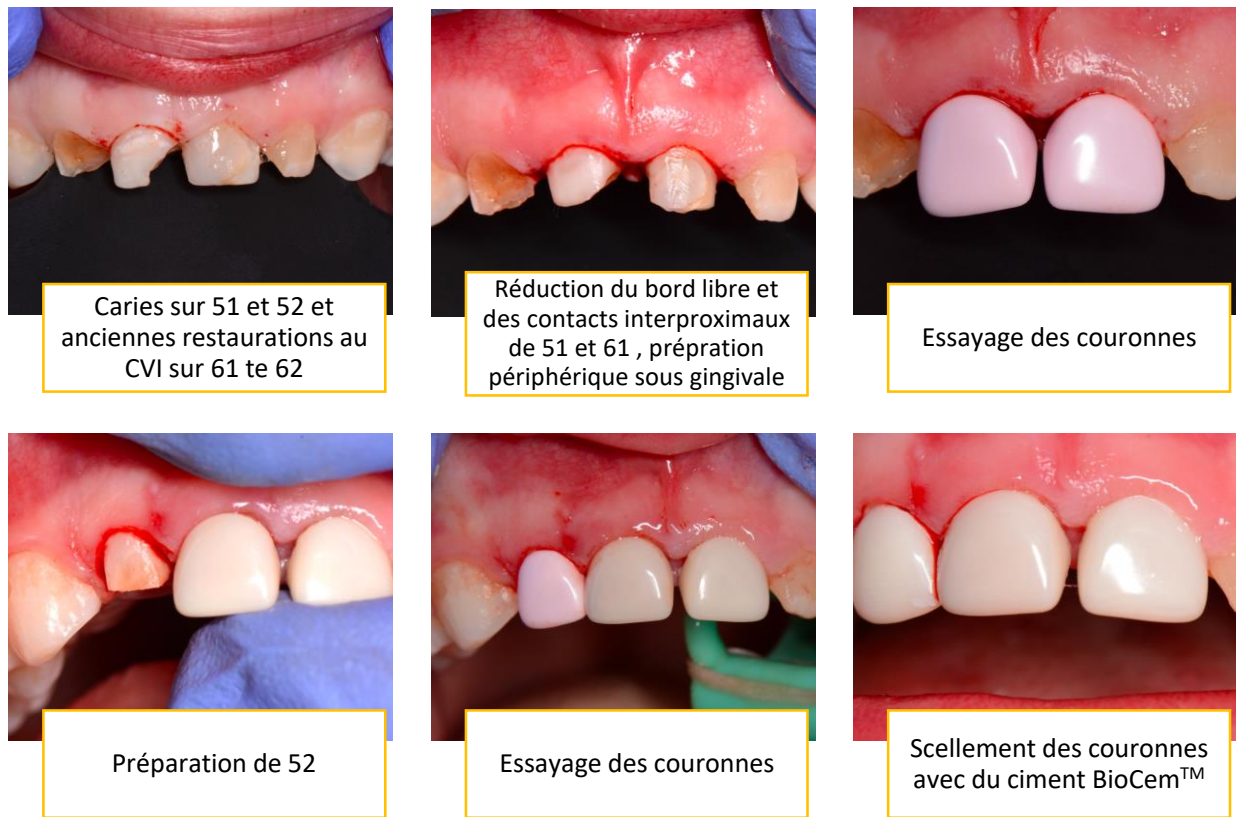
3) Réduction de la face palatine grâce à une fraise ogive permettant d'obtenir une face concave et lisse.



4) Préparation périphérique intra-sulculaire permettant de supprimer le congé supra gingival et obtenir une limite périphérique en « lame de couteau » à 2mm sous-gingival.

Source : Sprig USA

Figure 36 : Protocole clinique de coiffes pédodontiques préformées antérieures en zircone sur dents antérieures



Source : Joseph, Aiem et Lopez-Cazaux, « Couronnes pédiatriques préformées esthétiques », 2017

3.3.3.4 Cas clinique - moules en silicone et résine composite

Les moules en acétate de cellulose, utilisés pour la réalisation de couronnes provisoires, sont disponibles sous différentes tailles et formes. Il est du devoir du praticien de choisir le moule le plus proche de la taille de la dent à restaurer et de l'adapter à l'occlusion en découpant la partie cervicale aux ciseaux.

Une bonne hygiène orale et une gencive saine et non inflammée facilite le protocole afin d'obtenir la meilleure adaptation cervicale et d'éviter tout saignement qui pourrait colorer les couronnes.⁴³

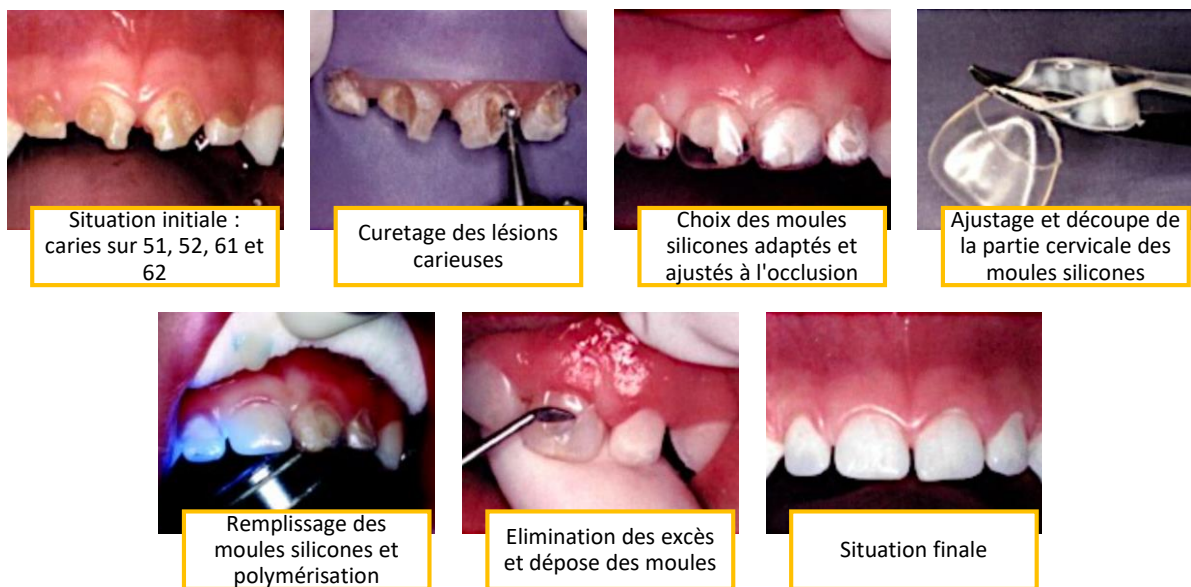
⁴³ Kupietzky, « Bonded resin composite strip crowns for primary incisors : clinical tips for a successful outcome ».

Figure 37 : Moules silicone de chez Odus®



Source : Dr Seydi, 2018

Figure 38 : Protocole clinique de restaurations du bloc incisif maxillaire grâce à des moules silicones



Source : Auteur, D'après Kupietzy, « Bonded resin composite strip crows for primary incisors », 2002

3.3.3. Les mainteneurs d'espace

3.3.3.1 Indications

Le mainteneur d'espace est un dispositif permettant de maintenir l'espace sans prévoir le remplacement de la ou les dents concernées, et permettre l'évolution normale des dents successives. Il est indiqué lors de la perte précoce de dent temporaire, ou bien en cas d'anomalies de nombre des dents

temporaires. Un mainteneur d'espace doit être facile à poser ou à déposer et ne doit pas favoriser l'accumulation de la plaque bactérienne, ni interférer la croissance.

Les avulsions précoces de dents temporaires non conservables sont à l'origine de malocclusions :

- dans le sens vertical : égression de la dent antagoniste du site d'avulsion, diminution de la DVO...
- dans le sens sagittal : modification de la longueur d'arcade, changement de classe d'angle possible à cause de la déviation du chemin d'éruption de la dent permanente.

3.3.3.2 Contre-indications

- Eruption imminente de la dent permanente
- Absence de suivi

3.3.3.3 Avantages et inconvénients⁴⁴

Avantages



- Préservation de la longueur d'arcade
- Evite la mésialisation d'une ou des dents postérieures au site d'avulsion
- Evite la version ou la rotation des dents adjacentes
- Prévention de la déviation du chemin d'éruption (voire de la rétention) de la dent permanente

Inconvénients

- Invasif en cas de Distal Shoe
- Facteur de rétention de plaque
- Peut être un obstacle à l'éruption de la dent permanente si le suivi et la surveillance ne sont pas réguliers.


⁴⁴ Muller-Bolla, *Guide d'odontologie pédiatrique : la clinique par la preuve.*




Tableau 5 : Les différents mainteneurs d'espace unilatéraux

Unilatéral <i>Absence de la 1^{ère} molaire temporaire</i>	<u>Si la première molaire permanente est en occlusion</u>
	<p>Figure 39 : Mainteneur d'espace unilatéral placé sur la 2e molaire temporaire</p>  <p>Source : Auteur, 2018</p> <p>Ce mainteneur va permettre d'éviter la mésialisation de la deuxième molaire temporaire et de préserver l'espace à l'éruption de la future prémolaire.</p>
	<p>Figure 40 : Mainteneur d'espace associé à une coiffe pédodontique métallique</p>  <p>Source : Hajjy et al., « Les mainteneurs d'espace d'origine courante en odontologie pédiatrique »</p>
	<u>Si la première molaire permanente n'est pas en occlusion</u>
<p>Voir avec l'orthodontiste en cas de dysharmonie dento-maxillaire, classe II ou classe III.</p>	

Unilatéral	Absence de la 2^e molaire temporaire	Si la première molaire permanente est <u>en occlusion</u>	Si la première molaire permanente <u>n'est pas en occlusion</u>
		<p>Figure 41 : Mainteneur placé sur 36 jusqu'à l'éruption de la prémolaire</p>  <p>Source : Clarice, "Management of premature primary tooth loss in the child patient"</p>	<p>Figure 42 : Distal shoe sur 74</p>  <p>Source : Auteur, 2018</p> <p>Le Distal shoe guide l'éruption de la première molaire permanente. Le suivi doit être strict et l'enfant ne doit pas présenter de risque infectieux.</p>

Tableau 6 : Les différents types de mainteneurs bilatéraux

Bilatéral	Absence de 2 molaires controlatérales	<ul style="list-style-type: none"> • Arc palatin de Nance (voir ci-dessous) • 2 mainteneurs unilatéraux possibles • Arc transpalatin qui permet en cas de malocclusion d'éviter la rotation disto-palatine des molaires. <p style="text-align: center;">Figure 43 : Arc transpalatin</p>  <p style="text-align: center;">Source : Clarice, "Management of premature primary tooth loss in the child patient"</p>
------------------	--	---

Bilatéral	<i>Absence d'au moins 2 dents postérieures adjacentes</i>	Au maxillaire	A la mandibule
		<ul style="list-style-type: none"> • Arc transpalatin (voir ci-dessus) • Arc palatin de Nance : empêche la mésialisation de la première molaire permanente maxillaire par un appui antérieur sur le palais dur. Il est à privilégier en cas de palais dur. <p>Figure 44 : Arc palatin de Nance</p>  <p>Source : Auteur, 2018</p>	<p>Figure 45 : Arc lingual</p>  <p>Source : Dr Seydi, 2018</p>
	<i>Absence de dents antérieures</i>	<p>Figure 46 : Prothèse amovible 4 dents</p>  <p>Source : Auteur, 2018</p> <p>Celle-ci permet d'améliorer la phonation et la position de la langue, en plus de retrouver l'esthétique du sourire.</p>	

3.4. CFAO

Actuellement, la dentisterie numérique fait son essor et propose une autre thérapeutique moderne et technologique : la CFAO (Conception et Fabrication Assistée par Ordinateur). Si les CPP métalliques demandent une préparation plus mutilante et même sous gingivale, la CFAO permettrait de conserver certaines faces, et donc de respecter le principe d'économie tissulaire. Avec les progrès du collage, des inlays et onlays sont alors possibles, donnant un résultat plus esthétique que les coiffes métalliques.

3.4.1. Restaurations en CFAO – Avantages et inconvénients^{45 46 47}

Avantages

- Etape de l'empreinte optique non traumatisante et ludique
- Esthétique
- Respect du principe d'économie tissulaire, possibilité de restaurations partielles telles que les inlays et les onlays
- Respect des tissus parodontaux
- Biocompatible : pas de relargages de monomères car les pièces usinées par CFAO sont issues de blocs de composite hautement polymérisés
- Résistant mécaniquement
- Bonne radio-opacité compatible à un meilleur contrôle radiographique lors de la recherche de caries secondaires (contrairement aux coiffes métalliques ou en zircone)
- Si nécessité de réintervention, possibilité de restauration par un composite

Inconvénients

- Temps opératoire
- Taille de la caméra optique
- Morphologie des dents proposée par le logiciel de CAO uniquement pour les dents permanentes et pas temporaires
- Investissement financier pour l'équipement de CFAO important
- Coût pour le patient plus élevé
- Choix bloc à usiner monotéinte

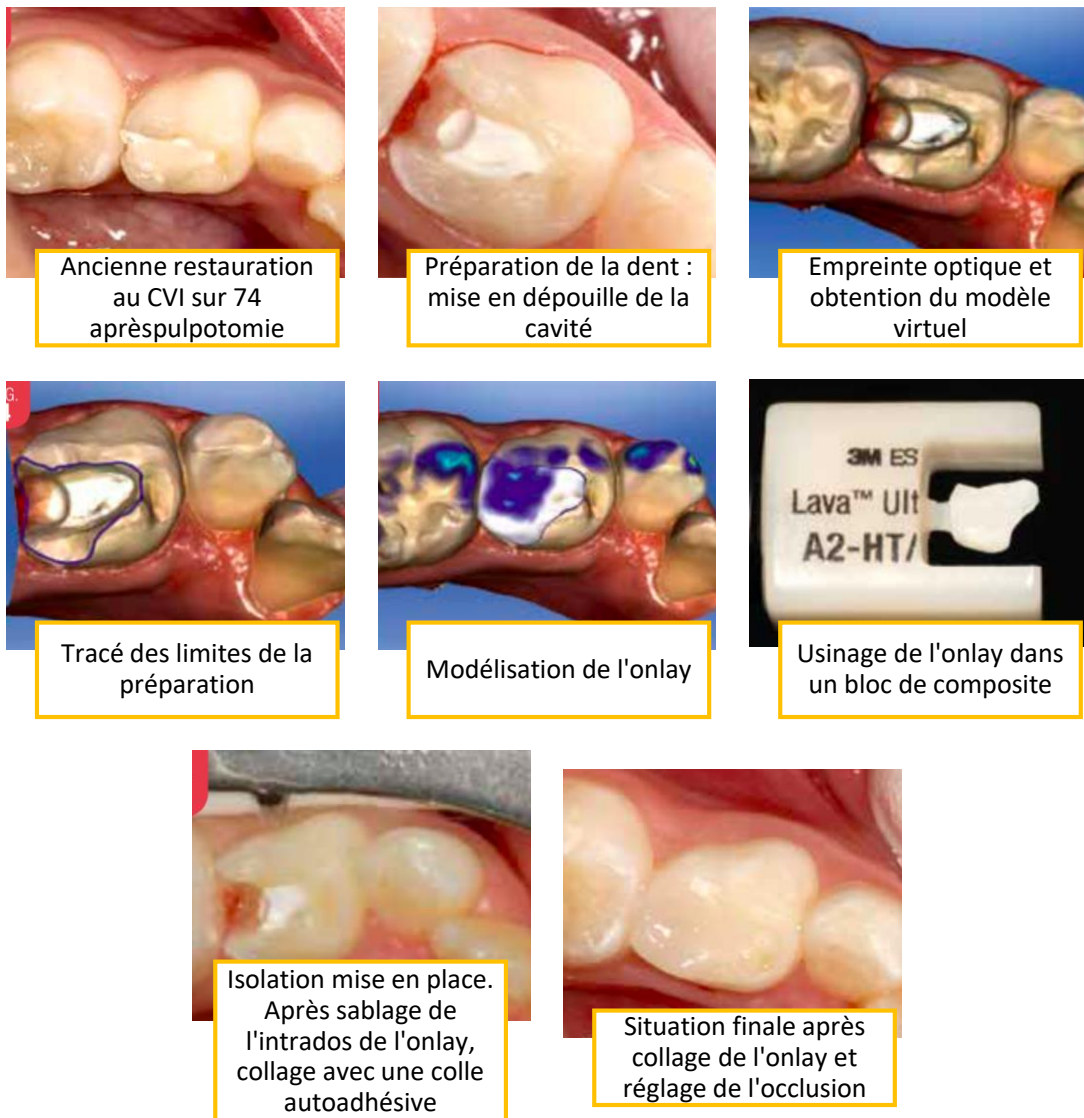
⁴⁵ Dursun, Monnier Da Costa, et Moussally, « CFAO et lésions carieuses profondes sur dents temporaires ».

⁴⁶ Lopez Cazaux et al., « Couronnes pédiatriques esthétiques des dents temporaires ».

⁴⁷ Pierre et Oudin, « Restaurations esthétiques des molaires temporaires par CFAO ».

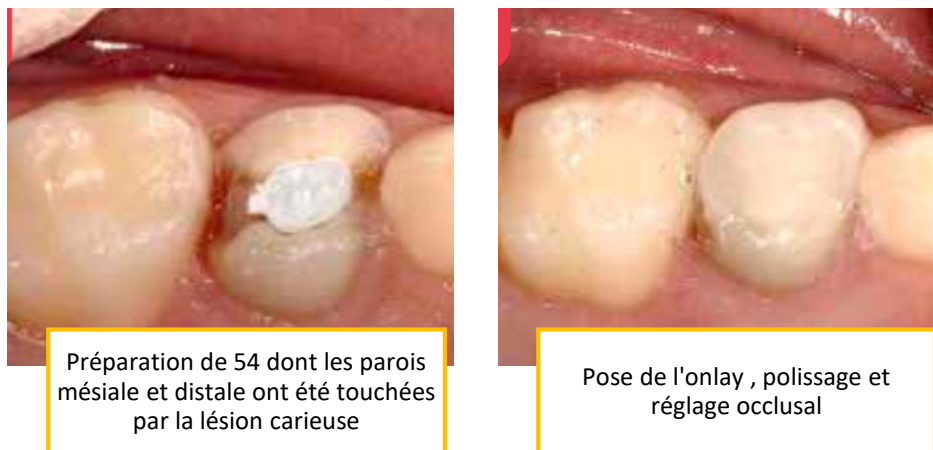3.4.2. Cas clinique

Figure 47 : Protocole clinique de réalisation d'un onlay en CFAO sur 74 sur une enfant de 7 ans



Source : Dursun et al., « Des concepts contemporains pour la restauration des dents temporaires »

Figure 48 : Réalisation d'une coiffe pédodontique préformée en CFAO sur 54 sur une patiente de 8 ans



Source : Dursun et al., « Des concepts contemporains pour la restauration des dents temporaires »

3.4.3. Limites⁴⁸

Malgré la modernité de la CFAO, ses résultats esthétiques et l'ouverture à d'autres choix thérapeutiques, ce système n'est pas encore assez développé en dentisterie pédiatrique et certains points sont à améliorer. Ainsi on notera une caméra optique encore trop volumineuse pour la cavité buccale d'un enfant ainsi que l'absence de morphologie de dent temporaire dans le logiciel CAO, pour un équipement aujourd'hui assez coûteux.

Dans le cas d'un enfant ayant un risque carieux élevé qui n'est pas encore maîtrisé, notamment pour les cas de caries précoces, une coiffe pédodontique préformée sera préférable, d'autant plus que la mise en place d'un mainteneur d'espace est possible dans le cas nécessaire.

3.5 Comment l'enfant s'adapte-t-il au traitement prothétique ?

3.5.1 Adaptation et suivi

A la suite d'une réhabilitation prothétique, les parents et l'enfant sont généralement satisfaits. L'enfant s'adapte assez bien au port de la prothèse même s'il faut bien surveiller qu'il la porte en permanence. Le praticien doit vérifier la rétention de la prothèse et le respect des conseils d'alimentation et d'usage, sous peine de décollement de la prothèse voire la fracture de celle-ci. L'aspect esthétique des coiffes zircons

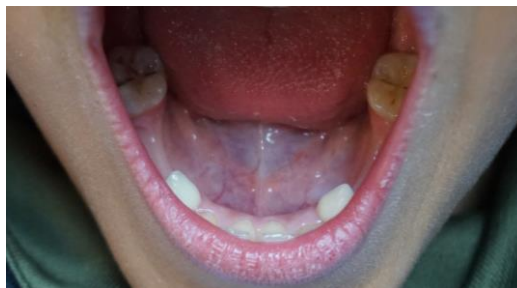⁴⁸ Pierre et Oudin, « Restaurations esthétiques des molaires temporaires par CFAO ».

en antérieur ainsi que des prothèses amovibles est donc très apprécié mais on notera que l'aspect inesthétique de la coiffe pédodontique métallique ne gêne pas l'enfant mais plutôt les parents.

Une prothèse doit donc être évolutive et s'adapter à la croissance de l'enfant, ce pourquoi des rendez-vous réguliers sont nécessaires pour maintenir le suivi. Les rendez-vous de suivi sont donnés à une semaine, un mois puis six mois. Ce suivi sert également à prévoir les récurrences de caries sous les restaurations actuelles et sur les dents permanentes. En effet d'après l'étude de Litsas G⁴⁹, la réhabilitation complète sous anesthésie générale permet une diminution significative de S. mutans en trois mois.

Lorsque les soins ne peuvent pas être procurés sous sédation consciente à cause de l'âge du patient et de sa non-coopération, les traitements sont réalisés sous anesthésie générale. Cependant, même après une réhabilitation complète, si les habitudes nocives ne sont pas supprimées, ou si les parents et l'enfant ne sont pas motivés dans le suivi, le risque de récurrence et d'apparition de nouvelles caries reste toujours présent.⁵⁰ Une étude de Berkowitz de 2011⁵¹, indique un taux de 39% de récurrence de lésions carieuses sur 77 enfants atteints sévèrement de caries précoces.

Figure 49: Récurrences carieuses sur 36 et 46 chez un enfant de 8 ans (antécédent de CPE), 3 ans après la fin des soins sur les dents temporaires.



Source : Dr Seydi, 2018

Par ailleurs, par son risque carieux élevé, l'enfant doit être habitué à ses consultations chez le dentiste qui facilitent la relation praticien-soignant. Or sous anesthésie générale, cette relation ne peut pas se créer, et l'enfant comprend difficilement l'objectif des soins d'où son manque de coopération.

⁴⁹ Litsas, « Effect of full mouth rehabilitation on the amount of Streptococcus mutans in children with early childhood caries ».

⁵⁰ Almeida et al., « Future caries susceptibility in children with early childhood caries following treatment under general anesthesia ».

⁵¹ Berkowitz et al., « Dental caries recurrence following clinical treatment for severe early childhood caries ».

3.5.2. Quelles sont les perspectives d'amélioration de prise en charge de la carie précoce de l'enfant ? ⁵²

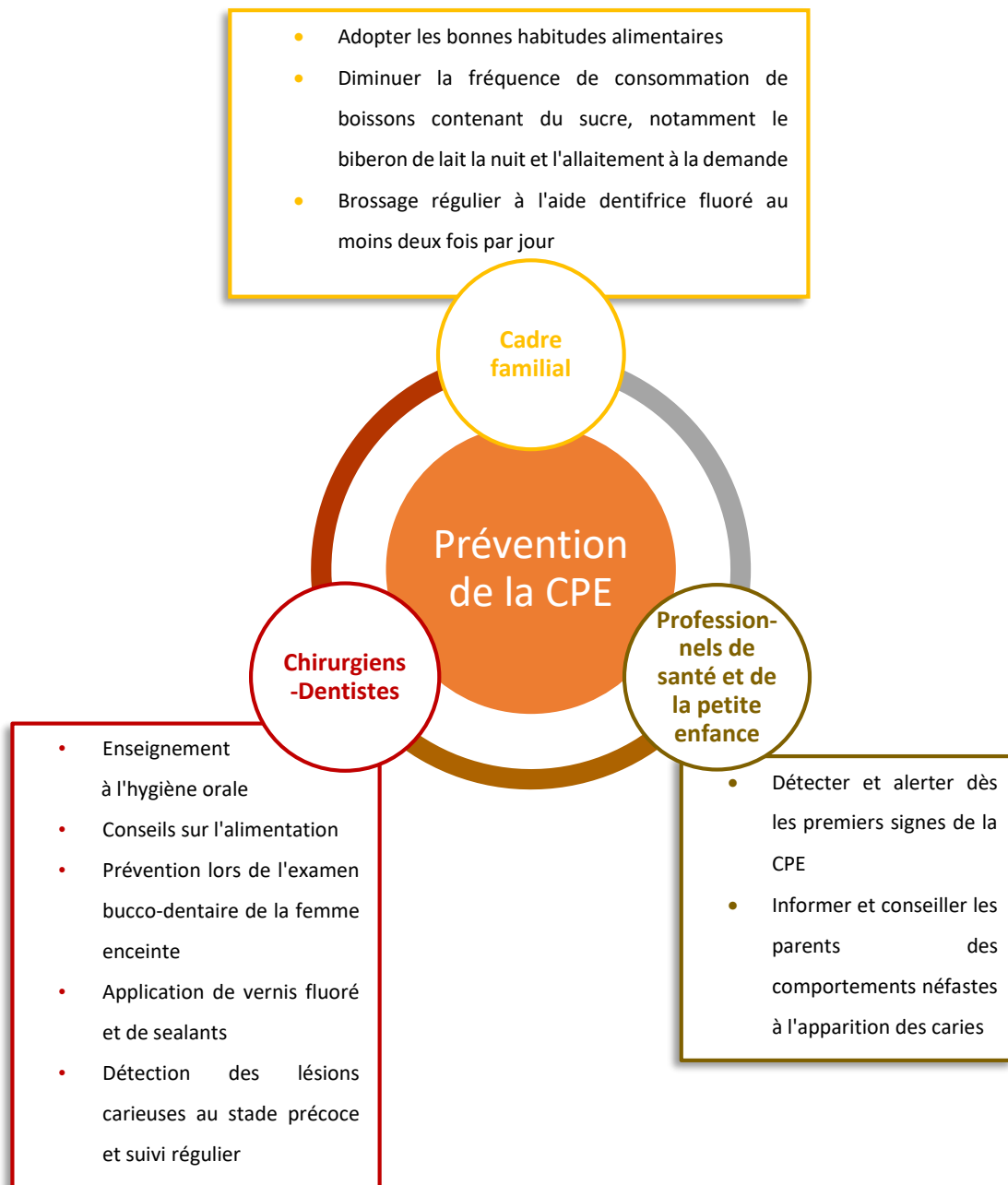
Dans un premier temps, il est nécessaire de sensibiliser et d'informer le corps médical (pédiatres, puéricultrices, assistantes maternelles) et les parents de l'importance de l'hygiène bucco-dentaire et des risques engendrés par de mauvaises habitudes. Idéalement, la première visite chez le dentiste doit avoir lieu dès l'éruption des premières des dents, afin de pouvoir intercepter les premiers signes de la maladie carieuse et pouvoir intervenir de façon peu invasive et non traumatisante pour l'enfant. Le chirurgien-dentiste peut également profiter de l'examen bucco-dentaire à destination des femmes enceintes pour transmettre les informations concernant la carie précoce.

Dans le cadre de préventions primaire et secondaire, le praticien a la possibilité dans son arsenal thérapeutique d'appliquer du vernis fluoré au moins deux fois par an sur les dents temporaires et de protéger les sillons des molaires par des sealants. L'objectif principal est donc essentiellement préventif, même si ces actes sont peu appliqués dans la majorité des cabinets dentaires.

Enfin, des programmes d'éducation thérapeutique sur l'alimentation et le brossage doivent être mis en place entre la première consultation et le début des premiers soins. L'éducation thérapeutique vise à aider le patient à acquérir ou maintenir des compétences qui amélioreraient sa qualité de vie avec la carie précoce.⁵³ Il est nécessaire en premier lieu de diminuer la fréquence des prises alimentaires et le recours aux boissons sucrées. Avec un discours de prévention adapté, il est à la portée du praticien de réaliser un enseignement à l'hygiène orale en insistant sur le brossage au moins biquotidien et encadré par les parents. Cette prise en charge spécifique au patient pourrait notamment limiter les récives et les reprises de caries, sachant que les patients atteints de caries précoces sont sujets à un risque carieux élevé en denture permanente.

⁵² European academy of pediatric dentistry, « Guidelines on prevention of early childhood caries ».

Figure 50 : Acteurs de la prévention et de la détection de la carie précoce chez l'enfant (CPE)



Source : Auteur, 2018

Conclusion

En définitive, la carie précoce de l'enfant est une maladie chronique à progression rapide ayant un impact à la fois esthétique, fonctionnel et psychologique. Son étiologie est multifactorielle et associée à de mauvaises habitudes alimentaires et d'hygiène. Les répercussions sur le développement et la qualité de vie de l'enfant sont considérables, ce pourquoi une prise en charge le plus tôt possible est indispensable.

Dans une logique de plus en plus esthétique et conservatrice, le traitement prothétique peut être réalisé par des solutions fixes ou amovibles, plurales ou unitaires, et s'étend aujourd'hui à la CFAO. La prothèse pédiatrique doit donc aider l'enfant à retrouver ses fonctions masticatrice et phonatoire tout en améliorant l'esthétique de son sourire. Elle doit également maintenir l'espace et accompagner la mise en place de la denture permanente. L'enfant s'habitue généralement bien au port de la prothèse mais un suivi assidu est indispensable car le dispositif doit s'adapter à sa croissance et doit pouvoir subir des modifications en cas d'éruption de dents permanentes notamment.

La prise en charge de la carie précoce reste donc complexe car elle ne s'intéresse non seulement aux soins des caries chez un très jeune enfant mais à son étiologie. Si le manque d'hygiène et les comportements nocifs ne cessent pas, le risque de récurrences et d'apparition de nouvelles lésions carieuses persistent. Par conséquent, le praticien a dans son arsenal thérapeutique la possibilité de prévenir leur apparition par des soins de prévention comme l'application topique de vernis fluoré. Cependant, la prévalence de la maladie ne pourra pas diminuer tant que le corps médical et les parents ne seront pas sensibilisés et qu'un véritable programme d'éducation thérapeutique ne sera mis en place.

Bibliographie

- Abbasoğlu, Z., I. Tanboğa, E.-C. Küchler, K. Deeley, M. Weber, C. Kaspar, M. Korachi, et A. R. Vieira. « Early childhood caries is associated with genetic variants in enamel formation and immune response genes ». *Caries research* 49, n° 1 (2015): 70-77. <https://doi.org/10.1159/000362825>.
- Almeida, A. G., M. M. Roseman, M. Sheff, N. Huntington, et C. V. Hughes. « Future caries susceptibility in children with early childhood caries following treatment under general anesthesia ». *Pediatric dentistry* 22, n° 4 (2000): 302-6.
- American academy on pediatric dentistry, et American academy of pediatrics. « Policy on early childhood caries (ECC) : classifications, consequences, and preventive strategies ». *Pediatric dentistry* 30, n° Suppl. 7 (2008): 40-43.
- Anil, S., et P. S. Anand. « Early childhood caries : prevalence, risk factors, and prevention ». *Frontiers in pediatrics* 5, n° 157 (2017). <https://doi.org/10.3389/fped.2017.00157>.
- Bayaert, J.-C., J.-P. Druo, et C. Artaud. « Prothèse amovible chez l'enfant : pour qui ? pourquoi ? » *Actualités odonto-stomatologiques*, n° 174 (1991): 279-93.
- Berkowitz, R. « Mutans streptococci : acquisition and transmission ». *Pediatric dentistry* 28, n° 2 (2006): 106-9.
- Berkowitz, R. J. « Causes, treatment and prevention of early childhood caries : a microbiologic perspective ». *Journal - Canadian dental association* 69, n° 5 (2003): 304-7.
- Berkowitz, R.-J., A. Amante, D. Kopycka-Kedzierawski, R.-J. Billings, et C. Feng. « Dental caries recurrence following clinical treatment for severe early childhood caries ». *Pediatric dentistry* 33, n° 7 (2011): 510-14.
- Calvet, L., M. Moisy, O. Chardon, L. Gonzalez, et N. Guignon. « Santé bucco-dentaire des enfants : des inégalités dès le plus jeune âge ». *Etudes et résultats*, n° 847 (2013). <https://drees.solidarites-sante.gouv.fr/IMG/pdf/er847.pdf>.
- Collado, V., H. Pichot, C. Delfosse, C. Eschevins, E. Nicolas, et M. Hennequin. « Impact of early childhood caries and its treatment under general anesthesia on orofacial function and quality of life : a prospective comparative study ». *Medicina oral, patologia oral y cirugia bucal* 22, n° 3 (2017): e333-41. <https://doi.org/10.4317/medoral.21611>.
- Congiu, G., G. Campus, et P.-F. Lugliè. « Early childhood caries (ECC) prevalence and background factors : a review ». *Oral health & preventive dentistry* 12, n° 1 (2014): 71-76. <https://doi.org/10.3290/j.ohpd.a31216>.

- Courson, F., V. Smail-Faugeron, et M. Muller-Bolla. « Les solutions prothétiques en cas de perte précoce des dents temporaires ». *Réalités cliniques* 28, n° 3 (2017): 213-20.
- De Carvalho, F. G., D. S. Silva, J. Hebling, L. C. Spolidorio, et D. M. Spolidorio. « Presence of mutans Streptococci and Candida spp. in dental plaque/dentine of carious teeth and early childhood caries ». *Archives of oral biology* 51, n° 11 (2006): 1024-28.
<https://doi.org/10.1016/j.archoralbio.2006.06.001>.
- Delfosse, C., et T. Trentesaux. *La carie précoce du jeune enfant : du diagnostic à la prise en charge globale*. Malakoff : Editions CdP, 2015.
- Droz, D., R. Guéguen, P. Bruncher, J. -L. Gerhard, et E. Roland. « Enquête épidémiologique sur la santé buccodentaire d'enfants âgés de 4 ans scolarisés en école maternelle ». *Archives de pédiatrie* 13, n° 9 (2006): 1222-29. <https://doi.org/10.1016/j.arcped.2006.05.017>.
- Drury, T. F., A. M. Horowitz, A. I. Ismail, M. P. Maertens, R. G. Rozier, et R. H. Selwitz. « Diagnosing and reporting early childhood caries for research purposes ». *Journal of public health dentistry* 59, n° 3 (1999): 192-97.
- Dursun, E., A. Beslot, et M.-M. Landru. « Donner le sourire à nos jeunes patients : stratégies préventives et thérapeutiques ». *Actualités odonto-stomatologiques*, n° 242 (2008): 121-28.
<https://doi.org/10.1051/aos:2008010>.
- Dursun, E., A. Monnier Da Costa, et C. Moussally. « CFAO et lésions carieuses profondes sur dents temporaires ». *Réalités cliniques* 26, n° 4 (2015): 304-12.
- Dursun, E., E. Savard, M. Martins, C. Pujade, L. Hoang, A. Monnier Da Costa, C. Moussally, et F. Bdeoui. « Des concepts contemporains pour la restauration des dents temporaires ». *AO News*, n° 19 (2018). <https://www.aonews-lemag.fr/ao-19-concepts-contemporains-pour-la-restauration-des-dents-temporaires-e-dursun/>.
- European academy of pediatric dentistry. « Guidelines on prevention of early childhood caries », 2008.
https://www.eapd.eu/uploads/1722F50D_file.pdf.
- Geetha Priya, P. R., J. B. John, et I. Elango. « Turner's hypoplasia and non-vitality : a case report of sequelae in permanent tooth ». *Contemporary clinical dentistry* 1, n° 4 (2010): 251-54.
<https://doi.org/10.4103/0976-237X.76395>.
- Gelle, M.-P., et L.-F. Jacquelin. « Prothèse pédiatrique : accompagner la croissance et restituer fonctions et esthétique ». *I.D. L'Information dentaire* 92, n° 9 (2010): 97-102.
- Haute autorité de santé. « Pose d'une prothèse amovible de 3 à 10 dents en denture temporaire, mixte, ou permanente, incomplète », 2006. https://www.has-sante.fr/portail/upload/docs/application/pdf/rapport_prothese_en_denture_temporaire.pdf.
- Kawashita, Y., M. Kitamura, et T. Saito. « Early childhood caries ». *International journal of dentistry*, n° 725320 (2011). <https://doi.org/10.1155/2011/725320>.

- Kindelan, S. A., P. Day, R. Nichol, N. Willmott, et S. A. Fayle. « UK national clinical guidelines in paediatric dentistry : stainless steel preformed crowns for primary molars ». *International journal of paediatric dentistry* 18, n° s. 1 (2008): 20-28. <https://doi.org/10.1111/j.1365-263X.2008.00935.x>.
- König, K. G. « Ätiologie der karies, insbesondere die rolle von zuckern ». *Deutsche zahnärztliche zeitschrift* 42, n° 10 Suppl. 1 (1987): S20-29.
- Kupietzky, A. « Bonded resin composite strip crowns for primary incisors : clinical tips for a successful outcome ». *Pediatric dentistry* 24, n° 2 (2002): 145-48.
- Litsas, G. « Effect of full mouth rehabilitation on the amount of Streptococcus mutans in children with early childhood caries ». *European journal of paediatric dentistry* 11, n° 1 (2010): 35-38.
- Lopez Cazaux, S., A. Pierre, E. Aïem, N. Jégat, E. Dursun, et M. Muller-Bolla. « Couronnes pédiatriques esthétiques des dents temporaires ». In *Guide d'odontologie pédiatrique*, 2018.
- Ludwig, K. H., M. Fontana, L. A. Vinson, J. A. Platt, et J. A. Dean. « The success of stainless steel crowns placed with the Hall technique : a retrospective study ». *Journal of the american dental association* 145, n° 12 (2014): 1248-53. <https://doi.org/10.14219/jada.2014.89>.
- Morrier, J.-J., C. Millet, B. Richard, A. Guilbert, et J.-P. Duprez. « Prothèses chez l'enfant ». *EMC.Médecine buccale*. 28-672-C-10. Elsevier Masson, 2018. <http://frodon.univ-paris5.fr/login?url=http://www.em-premium.com/article/1211947/>.
- Muller-Bolla, M., éd. *Guide d'odontologie pédiatrique : la clinique par la preuve*. 2e éd. Malakoff : Éditions CdP, 2018.
- Pahel, B. T., R. G. Rozier, et G. D. Slade. « Parental perceptions of children's oral health : the early childhood oral health impact scale (ECOHIS) ». *Health and quality of life outcomes* 5, n° 6 (2007). <https://doi.org/10.1186/1477-7525-5-6>.
- Palmer, C. A., R. Kent, C. Y. Loo, C. V. Hughes, E. Stutius, N. Pradhan, M. Dahlan, E. Kanasi, S. S. Arevalo Vasquez, et A. C. R. Tanner. « Diet and caries-associated bacteria in severe early childhood caries ». *Journal of dental research* 89, n° 11 (2010): 1224-29. <https://doi.org/10.1177/0022034510376543>.
- Pierre, A., et A. Oudin. « Restaurations esthétiques des molaires temporaires par CFAO ». *Réalités cliniques* 28, n° 3 (2017): 183-89.
- Rai, N. K., et T. Tiwari. « Parental factors influencing the development of early childhood caries in developing nations : a systematic review ». *Frontiers in public health* 6 (2018): 64. <https://doi.org/10.3389/fpubh.2018.00064>.
- Sheiham, A. « Dental caries affects body weight, growth and quality of life in pre-school children ». *British dental journal* 201, n° 10 (2006): 625-26. <https://doi.org/10.1038/sj.bdj.4814259>.

- Sischo, L., et H. L. Broder. « Oral health-related quality of life : what, why, how, and future implications ». *Journal of dental research* 90, n° 11 (2011): 1264-70.
<https://doi.org/10.1177/0022034511399918>.
- Union française pour la santé bucco-dentaire. « La santé bucco-dentaire : l'urgence d'une prise de conscience collective », 2016. <http://www.ufsbd.fr/wp-content/uploads/2013/04/Dossier-de-Presse-UFSBD-conf-de-presse-mars-2016-.pdf>.
- Vollú, A. L., M. E. Perez Requejo da Costa, L. Cople Maia, et A. Fonseca-Gonçalves. « Evaluation of oral health-related quality of life to assess dental treatment in preschool children with early childhood caries : a preliminary study ». *The journal of clinical pediatric dentistry* 42, n° 1 (2018): 37-44.
<https://doi.org/10.17796/1053-4628-42.1.7>.

Table des figures

Figure 1 : Diagramme de König	4
Figure 2 : Cas de caries précoces chez un jeune enfant.....	5
Figure 3 : The Stefan Curve	6
Figure 4 : Influence des facteurs alimentaire, bactérien, dentaire et environnemental sur l'étiologie de la carie précoce de l'enfant.....	9
Figure 5 : Anatomie de la dent temporaire.....	10
Figure 6 : Classification ICDAS (International Caries Detection and Assessment System).....	12
Figure 7 : Stade initial de la CPE	13
Figure 8 : Stade modéré de la CPE	13
Figure 9 : Stade avancé de la CPE.....	13
Figure 10 : Stade sévère de la CPE.....	15
Figure 11 : Cellulite séreuse chez un enfant de 2 ans en rapport avec la 84 cariée	16
Figure 12 : Abscesses et fistules en regard des dents cariées chez un enfant de 5ans	16
Figure 13 : Tassement alimentaire entre 84 et 85	17
Figure 14 : Déglutition infantile chez un enfant de 6 ans	18
Figure 15 : Fermeture du diastème par mésialisation de la première molaire, empêchant l'éruption normale de la prémolaire définitive.....	20
Figure 16 : Persistance de dents temporaires nécrosées entraînant l'émergence en mauvaise position de 11 et 21, de la rétention de 21 et une tentative d'émergence en position apicale de 22.....	22
Figure 17 : Kyste refoulant la 13.....	22
Figure 18 : Hypoplasie de 35 (dent de Turner) due à une ancienne infection d'origine carieuse sur dent temporaire.....	23
Figure 19 : Bambino Tooth de chez Major®	26
Figure 20 : Différents types de crochets	27
Figure 21 : Vérin médian associé sur une prothèse amovible remplaçant 51, 52, 61	28
Figure 22 : Enfant de 4 ans atteint de caries précoces.....	29
Figure 23 : Protocole clinique de la prothèse amovible 4 dents	30
Figure 24 : Cires d'occlusion pour l'enregistrement du rapport intermaxillaire et prothèse finale en cas d'édentement postérieur étendu.....	31
Figure 25 : Protocole clinique de prothèse plurale fixée sur un enfant de 4 ans	32

Figure 26 : Adaptation de la prothèse amovible complète d'un enfant de 6 ans lors de l'éruption des incisives mandibulaires	33
Figure 27 : Coiffe pédodontique préformée sur 74	35
Figure 28 : Coiffes pédodontiques préformées pour dents temporaires	35
Figure 29 : Protocole clinique de coiffe pédodontique préformée métallique	36
Figure 30 : Coiffes pédodontiques préformées à incrustation NuSmile®	38
Figure 31 : Protocole clinique de coiffes pédodontiques préformées à incrustation NuSmile®	38
Figure 32 : Coiffes pédodontiques préformées en zircone de chez EZ-Pedo®	39
Figure 33 : Protocole des couronnes préformées en zircone sur dent postérieure temporaire	39
Figure 34 : Protocole clinique de coiffes pédodontiques préformées en zircone de NuSmile®	41
Figure 35 : Protocole des couronnes préformées antérieures en zircone sur dent temporaire	43
Figure 36 : Protocole clinique de coiffes pédodontiques préformées antérieures en zircone sur dents antérieures	44
Figure 37 : Moules silicone de chez Odus®	45
Figure 38 : Protocole clinique de restaurations du bloc incisif maxillaire grâce à des moules silicones	45
Figure 39 : Mainteneur d'espace unilatéral placé sur la 2e molaire temporaire	47
Figure 40 : Mainteneur d'espace associé à une coiffe pédodontique métallique	47
Figure 41 : Mainteneur placé sur 36 jusqu'à l'éruption de la prémolaire	48
Figure 42 : Distal shoe sur 74	48
Figure 43 : Arc transpalatin	48
Figure 44 : Arc palatin de Nance	49
Figure 45 : Arc lingual	49
Figure 46 : Prothèse amovible 4 dents	49
Figure 47 : Protocole clinique de réalisation d'un onlay en CFAO sur 74 sur une enfant de 7 ans	51
Figure 48 : Réalisation d'une coiffe pédodontique préformée en CFAO sur 54 sur une patiente de 8 ans	52
Figure 49: Récidives carieuses sur 36 et 46 chez un enfant de 8 ans (antécédent de CPE), 3 ans après la fin des soins sur les dents temporaires	53
Figure 50 : Acteurs de la prévention et de la détection de la carie précoce chez l'enfant (CPE)	55

Table des tableaux

Tableau 1 : Les différentes espèces bactériennes associées à la carie précoce de l'enfant (CPE).....	7
Tableau 2 : Périodes favorables à la réalisation de prothèse dentaire chez l'enfant	25
Tableau 3 : Critères de décisions entre prothèse amovible et prothèse fixée	28
Tableau 4 : Comparaison entre les différents types de coiffes pédodontiques préformées (CPP)	42
Tableau 5 : Les différents mainteneurs d'espace unilatéraux.....	47
Tableau 6 : Les différents types de mainteneurs bilatéraux	48

Vu, le Directeur de thèse

Vu, le Doyen de la Faculté de Chirurgie dentaire
de l'Université Paris Descartes

Docteur Aminata SEYDI

Professeur Louis MAMAN

Vu, le Président de l'Université Paris Descartes

Professeur Frédéric DARDEL

Pour le Président et par délégation,

Le Doyen Louis MAMAN

La gestion prothétique de la carie précoce de l'enfant

Résumé :

La carie précoce de l'enfant - *Early Childhood Caries (ECC)* - est une forme sévère de polycaries qui touchent les dents temporaires. Son étiologie est multifactorielle et souvent associée à de mauvaises habitudes alimentaires et d'hygiène. L'impact sur la dentition et la croissance générale de l'enfant est considérable, sans oublier l'atteinte psychologique. À un stade sévère, les dents temporaires ne sont plus conservables, entraînant des extractions multiples. Le rôle du chirurgien-dentiste est donc de combler ces édentements prématurés en rétablissant les fonctions orofaciales de l'enfant, telles que la mastication et la phonation, tout en améliorant l'esthétique de son sourire et sa vie sociale. Une prise en charge précoce est nécessaire car ces enfants présentent un risque carieux élevé en denture définitive. La réhabilitation prothétique en pédodontie, par la prothèse fixe ou amovible, est donc indispensable car elle permet de maintenir les espaces et de guider l'éruption des dents permanentes. Le choix de la restauration dépend notamment de la coopération de l'enfant et du type d'édentement. L'objectif est d'éviter l'apparition de para-fonctions dues à l'absence de dents, et d'apporter une amélioration à la fois psychologique et esthétique. A la différence de l'adulte, la prothèse doit être évolutive pour s'adapter au mieux à la croissance de l'enfant et son développement osseux. Le traitement est, non seulement curatif, mais également éducatif, ce pourquoi un suivi régulier est impératif pour éviter toute récurrence.

Discipline :

Odontologie pédiatrique

Mots clés fMesh et Rameau :

Soins dentaires pour enfants -- Dissertations universitaires ; Restaurations dentaires temporaires -- Dissertations universitaires ; Carie dentaire -- Chez l'enfant -- Thèses et écrits académiques ; Prothèses dentaires -- Thèses et écrits académiques

Université Paris Descartes
Faculté de Chirurgie dentaire
1, rue Maurice Arnoux
92120 Montrouge