



HAL
open science

Évaluation par CBCT des variations anatomiques des sinus maxillaires et des fosses nasales avant la réalisation d'un sinus lift

Antoine Vadrot

► **To cite this version:**

Antoine Vadrot. Évaluation par CBCT des variations anatomiques des sinus maxillaires et des fosses nasales avant la réalisation d'un sinus lift. Sciences du Vivant [q-bio]. 2017. dumas-02074572

HAL Id: dumas-02074572

<https://dumas.ccsd.cnrs.fr/dumas-02074572>

Submitted on 20 Mar 2019

HAL is a multi-disciplinary open access archive for the deposit and dissemination of scientific research documents, whether they are published or not. The documents may come from teaching and research institutions in France or abroad, or from public or private research centers.

L'archive ouverte pluridisciplinaire **HAL**, est destinée au dépôt et à la diffusion de documents scientifiques de niveau recherche, publiés ou non, émanant des établissements d'enseignement et de recherche français ou étrangers, des laboratoires publics ou privés.



Distributed under a Creative Commons Attribution - NonCommercial - NoDerivatives 4.0 International License

UNIVERSITE PARIS DIDEROT - PARIS 7

FACULTE DE CHIRURGIE DENTAIRE

5, Rue Garancière 75006 PARIS

Année 2017

Thèse N°:5142

N° attribué par la bibliothèque : 2017PA07G055

THESE pour le DIPLOME D'ETAT DE DOCTEUR

en CHIRURGIE DENTAIRE

présentée et soutenue publiquement le 5 juillet 2017

par **VADROT Antoine**

**EVALUATION PAR CBCT DES VARIATIONS ANATOMIQUES DES
SINUS MAXILLAIRES ET DES FOSSES NASALES
AVANT LA REALISATION D'UN SINUS LIFT**

Directeur de thèse : Dr Rufino FELIZARDO

Co-directeur de thèse : Dr Hervé TARRAGANO

JURY

Mme le Professeur Laurence JORDAN

Président

Mme le Docteur Vanessa BAAROUN

Assesseur

M. le Docteur Stéphane BAREK

Assesseur

M. le Professeur Yves BOUCHER

Assesseur

M. le Docteur Rufino FELIZARDO

Assesseur

M. le Docteur Hervé TARRAGANO

Membre Invité

UNIVERSITE PARIS DIDEROT – PARIS 7

Présidente de l'Université : Mme la Professeure Christine CLERICI

Doyen de l'U.F.R. d'Odontologie : Mme la Professeure Ariane BERDAL

Directrice Générale des Services : Madame Pascale SAINT-CYR

JURY

Mme le Professeur Laurence JORDAN

Président

Mme le Docteur Vanessa BAAROUN

Assesseur

M. le Docteur Stéphane BAREK

Assesseur

M. le Professeur Yves BOUCHER

Assesseur

M. le Docteur Rufino FELIZARDO

Assesseur

M. le Docteur Hervé TARRAGANO

Membre Invité

Mme le Professeur Laurence JORDAN Docteur en Chirurgie Dentaire
Diplôme de Doctorat
Professeur des Universités - Praticien Hospitalier

Qui me fait l'honneur de présider le jury de cette thèse, je vous adresse mes plus sincères remerciements. Outre les connaissances en bio-matériaux que vous m'avez transmis, je tiens à vous souligner toute ma reconnaissance pour les nombreuses conversations qui nous avons pu avoir et qui, souvent, m'ont fait changer d'avis. Merci pour votre disponibilité et votre proximité.

Mme le Docteur Vanessa BAAROUN Docteur en Chirurgie Dentaire
Maître de Conférences des Universités - Praticien
Hospitalier

Qui me fait l'honneur de prendre part au jury de cette thèse, je vous adresse mes remerciements.

M. le Docteur Stéphane BAREK Docteur en Chirurgie Dentaire
Diplôme de Doctorat
Maître de Conférences des Universités - Praticien
Hospitalier

Pour l'honneur que vous me faites de prendre part à ce jury, veuillez recevoir l'assurance de mon plus profond respect et de mes sincères remerciements.

M. le Professeur Yves BOUCHER Docteur en Chirurgie Dentaire
Diplôme de Doctorat
Professeur des Universités - Praticien Hospitalier

Pour l'honneur que vous me faites de prendre part à ce jury, veuillez recevoir l'assurance de mon plus profond respect et de mes sincères remerciements. Je vous remercie d'avoir également activement participé à ma formation en me prêtant votre aide aux urgences dentaires.

M. le Docteur Rufino FELIZARDO

Docteur en Chirurgie Dentaire
Diplôme de Doctorat
Maître de Conférences des Universités
Praticien Hospitalier

Qui m'a fait l'honneur d'accepter la direction de cette thèse, je vous remercie de m'avoir fait confiance dans la réalisation de ce projet, de m'avoir aiguillé en prodiguant des conseils clairs et adaptés tout au long de la rédaction. Merci également de m'avoir apporté un œil nouveau sur l'imagerie, discipline indissociable de la chirurgie.

M. Le Docteur Herve TARRAGANO

Docteur en Chirurgie Dentaire
Maître de Conférences des Universités –
Praticien Hospitalier

Qui m'a fait l'honneur d'être présent le jour de la soutenance. Je vous remercie pour tout ce que vous m'avez apporté durant l'ensemble de mon cursus hospitalier : pour ce goût de la chirurgie dont je ne saurai me défaire aujourd'hui ainsi que cette confiance aveugle que vous m'avez accordée et qui m'a indéniablement permis d'avancer et de progresser rapidement.

Table des matières :

Stratégie de recherches bibliographique :	3
I-Introduction	5
II- Rappels anatomo-physiologiques	6
II.1 Les sinus para-nasaux	6
II.1.1 Les sinus maxillaires	6
II.1.2 Sinus ethmoïdaux ou labyrinthe ethmoïdal.....	12
II.2 Les cavités nasales	15
II.2.1 Anatomie des cavités nasales	15
II.2.2 Vascularisation et innervation	18
II.3 Physio-anatomie	19
II.3.1 Le drainage.....	20
III- LES VARIANTES ANATOMIQUES	27
III.1 Variantes anatomiques et lésions de la cavité nasale	27
III.1.1 Hyperplasies des cornets inférieurs et moyens	27
III.1.2 Polypes.....	27
III.1.3 Déviation de la cloison nasale	30
III.1.4 Rhinolithes	32
III.1.5 Tumeurs	33
III.1.6 Variantes du processus unciné	37
III.1.7 Concha bullosa.....	39
III.1.8 Cornets paradoxaux	41
III.1.9 Cellules de la bulle procidentes	42
III.1.10 Cellules de Agger Nasi	43
III.1.11 Cellule de Haller ou cellules ethmoidales infra-orbitaires.....	43
III.2 Variantes anatomiques et lésions du sinus maxillaire	44
III.2.1 Taille, volume et agénésie	44
III.2.2 Ostium secondaire.....	46
III.2.3 Morphométrie	47
III.2.4 Épaississement membranaire	49
III.2.4 Sinusites	52
III.2.5 Mucocèles	57
III.2.6 Septum	57
III.2.7 Communication Bucco-Sinusienne / Bucco-nasale	59
III.2.8 Épaisseur de la paroi osseuse d'accès vestibulaire	61
III.2.9 Artère alvéolo-antrale	62
III.2.10 Anthrolithes et corps étrangers	64
IV- ETUDE DESCRIPTIVE DE 100 CBCT DE SINUS MAXILLAIRES	66
IV.1 Méthodologie et protocole	66
IV.1.1 Echantillon.....	66
IV.1.2 Critères d'inclusion et d'exclusion	66
IV.1.3 Réalisation technique des clichés et exploitation	66
IV.1.4 Commission Nationale de l'Informatique et des Libertés (CNIL).....	67
IV.1.5 Lecture des images	67
IV.1.6 Examineur et fiabilité	68
IV.2 Résultats	69
IV.2.1 Résultats des variations anatomiques des fosses nasales.....	69
IV.2.2 Résultats des variations anatomiques des sinus maxillaires.....	73
Les résultats en terme de sinus sont détaillés ci dessous :	73
IV.3 DISCUSSION	75

V. Conclusion	82
Bibliographie :	84
Abréviations utilisées:	93
Table des tableaux :	94
Table des figures :	94
Annexes:	96

Stratégie de recherches bibliographique :

Les éléments remarquables de notre étude ont été sélectionnés à travers un travail de revue de littérature préalable. Des bases de données telles que PUBMED (medline), Science direct (Elsevier) et l'EMC (encyclopedie médico-chirurgicale) nous ont fourni les publications nécessaires à de la revue de littérature. Des articles anglo-saxons et francophones ont été analysés après une recherche systématique en utilisant une association de termes MESH (medical subjects headings ; mots clefs anglais) ou leur traduction en français (fmesh) tels que :

-TOMOGRAPHY

-X-RAY COMPUTED

-CBCT

-ANATOMICS VARIANTS

-NASAL CAVITY

-ABNORMALITIES

-PARANASAL SINUSES

-SINUSITIS

-INCIDENTAL FINDINGS

Aucune restriction de langue ni de date n'a été appliquée.

Cette recherches nous a permis de selectionner 138 publications pertinentes. 43 sont anterieures à 2000. La plus ancienne remonte à 1964 et la plus récente à 2017.

La HAUTE AUTORITÉ DE SANTÉ (HAS) en 2013 définit une classification des différents niveaux de preuves que l'on peut trouver dans la littérature scientifique :

A Preuve scientifique établie	Essais comparatifs randomisés de forte puissance (plus de 200 cas); Méta analyse d'essais comparatifs randomisés ; Analyse de décision fondée sur des études bien menées.
B Présomption scientifique	Essais comparatifs randomisés de faible puissance ; Etudes comparatives non randomisées bien menées ; Etudes de cohortes.
C Faible niveau de preuve	Etude de cas-témoins ; Etude comparatives comportant des biais importants ; Series de cas ; Etude épidémiologiques descriptives.

Tableau 1 : Grades de recommandations scientifiques selon la HAS.

Sur l'ensemble des références constituant ce travail, 86 sont des études.

Sur ces 86 références, 20 sont de grades A soit presque un quart. Les grades B sont les plus représentés puisqu'on en dénombre 39 soit 43%. Et enfin, 27 articles sont de grade C.

I. Introduction

« Il nous faut apprendre à regarder comme nous avons appris à lire. Et, pour que l'image redevienne signe, il est, en effet nécessaire d'inventer une grammaire » disait André Brincourt en 1965. Si cette citation se rapporte au domaine de l'audio-visuel, elle est aisément transposable au monde de l'imagerie médicale.

Étymologiquement, le mot anatomie dérive du grecque « anatomia » qui signifie « couper dedans ». C'est donc l'art de disséquer. Le Larousse propose la définition suivante : « science qui a pour objet l'étude de la forme et de la structure des êtres organisés, et celle des rapports des organes qui les constituent. »

De tout temps, la nature humaine a cherché à savoir, à connaître, à comprendre. L'anatomie ne fait pas exception. L'étude de l'anatomie n'est pas récente. Au cours du paléolithique supérieur (-30000 ans), les premières représentations graphiques animales et humaines apparaissent. C'est le début de l'analyse des formes, la première ébauche de relation entre anatomie et pathologie s'établit alors.

D'Hippocrate à Bellemans, en passant par Galien et Haller, les représentations n'ont cessé d'évoluer malgré les défis techniques et religieux qui ont fait rage au cours des siècles.

Les grandes avancées physiques du XIXe siècle ont été exploitées permettant l'apparition de la première radiographie médicale par Röntgen en 1895. Très vite, l'intérêt d'une telle découverte pour la médecine se développe et le premier service d'imagerie médicale ouvre en 1896. Durant le XXe siècle l'essor de l'imagerie est magistral. En 1972 Hounsfield met au point l'imagerie tridimensionnelle avec le scanner. Contrairement à la tomographie conventionnelle, on peut voir « en profondeur ».

L'apport de l'imagerie dans la médecine est colossal. Il permet de voir ce qui ne pouvait être vu.

Aujourd'hui, médecine et imagerie sont devenues indissociables, permettant entre autres une aide au diagnostic et à l'intervention.

Mais on ne trouve que ce que l'on cherche, et l'on ne cherche que ce que l'on connaît.

Ici, nous n'inventerons pas de grammaire, nous l'exposerons simplement.

II- Rappels anatomo-physiologiques

Les sinus para-nasaux et la cavité nasale sont un ensemble de cavités aériennes se développant au sein du massif facial. D'origine embryologique commune, les sinus para-nasaux entourent les fosses nasales. Au nombre de 4 de chaque côté, ils comprennent les sinus frontaux, ethmoïdaux, sphénoïdaux et maxillaires et tirent leurs noms à partir de l'os principal dans lequel ils siègent. C'est cette origine qui explique que l'ensemble des sinus para-nasaux se draine dans la cavité nasale à partir de laquelle ils se sont développés. La fonction des sinus n'est pas parfaitement mise en évidence (Koppe et al. 1999¹). En effet, ils auraient pour rôle l'allègement du poids du crâne, le réchauffement et l'humidification de l'air inspiré, l'équilibration de la pression et agiraient également comme une caisse de résonance dans la prononciation des phonèmes. Ils augmenteraient la surface d'air olfactive et interviendraient d'autre part à l'absorption de l'énergie libérée lors des chocs.

Les sinus para-nasaux se développent à partir de la 3^e semaine de gestation et continuent leur développement jusqu'à l'âge adulte (Korkmaz et Korkmaz 2013²). Ils entourent les fosses nasales, tapissés d'une muqueuse se prolongeant avec celles-ci.

Nous concentrerons notre recherche sur les sinus maxillaires et les cellules éthmoïdales, zone anatomique clef dans la physiologie sinusienne.

II.1 Les sinus para-nasaux

II.1.1 Les sinus maxillaires

II.1.1.1 Les os maxillaires

Pairs, ils présentent la caractéristique d'être les plus volumineux et les plus légers os du massif facial.

¹ Koppe T, Nagai H, Kurt W. The Paranasal Sinuses of Higher Primates. Development, Function, and Evolution. Quintessence publishing Co; 1999.

² Korkmaz H, Korkmaz M. Total aplasia of the paranasal sinuses. Allergy Rhinol. 2013; 4(2):e105.

Ils s'articulent avec tous les autres os de la face (Fig. 1). Ils sont situés au-dessus de la cavité buccale, en dessous des cavités orbitaires et en dehors des fosses nasales (Michel et al. 2013³). Ils sont de forme grossièrement triangulaire pyramidale, le sommet étant latéral et la base médiale (Vacher 2013⁴).

Le maxillaire se distingue par 4 parois (Bories 1996⁵) :

- La paroi antéro-latérale (jugale). Quadrilatère légèrement excavée, elle présente 2 repères importants : la fosse canine et le foramen infra-orbitaire. Les muscles peauciers y sont insérés et seront à récliner lors de la voie d'accès. C'est la voie d'abord du comblement sinusien.
- La paroi postérieure (infra temporale). Elle correspond à la tubérosité maxillaire.
- La paroi supérieure (ou orbitaire). Elle forme une grande partie du plancher de l'orbite.
- La paroi interne (ou nasale). C'est la paroi externe des fosses nasales. Elle est largement échancrée par un orifice triangulaire (l'ostium maxillaire) permettant la communication avec les fosses nasales et le drainage du sinus (Michel et al. 2013³).

Les crêtes alvéolaires des maxillaires supportent l'ensemble des dents et subissent une résorption importante lorsque la fonction de support mécanique n'est plus assurée et surtout en cas d'édentation (Lekovic et al. 1997⁶). C'est l'os le plus labile de l'organisme.

³ Michel J., Antonini F., Varoquaux A et al. Chirurgie du sinus maxillaires en dehors des traumatismes et des tumeurs. EMC - Chir. 2013;46-140.

⁴ Vacher C. Bases anatomiques de l'abord du sinus maxillaire pour l'implantologie. Actual Odonto-Stomatol. 2013;(265):19-23.

⁵ Bories J. Le crane humain- Osteologie anatomie radiographique. Springer-verlag France 1996.

⁶ Lekovic V, Kenney EB, Weinlaender M et al. A bone regenerative approach to alveolar ridge maintenance following tooth extraction. Report of 10 cases. J Periodontol. 1997;68(6):563-70.

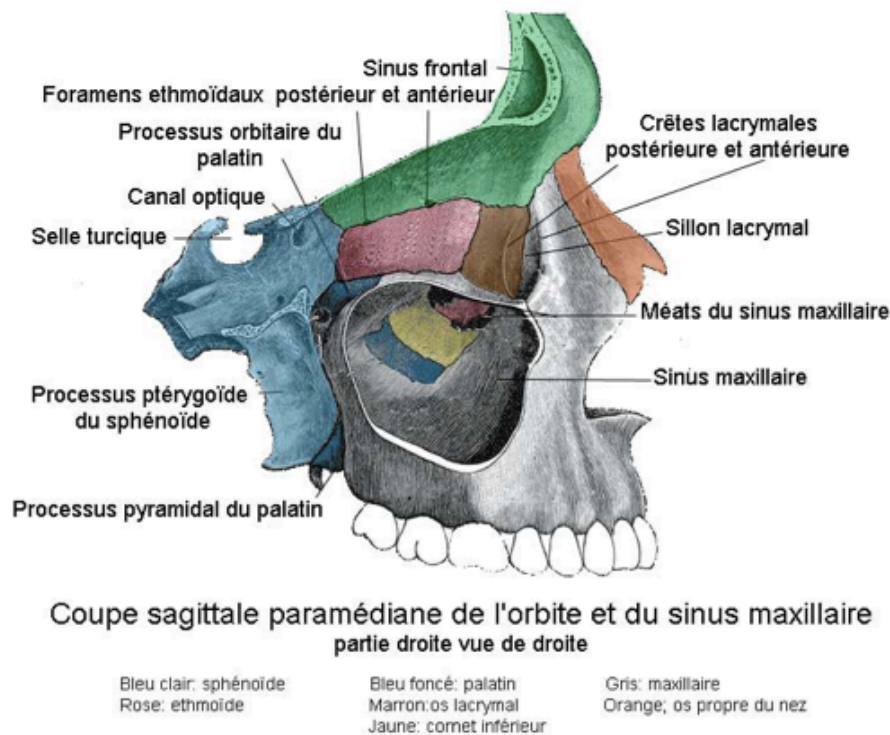


Figure 1 : Coupe sagittale paramédiane de l'orbite et du sinus maxillaire.

(Source : Rouvière et al. 2002⁷)

II.1.1.2 Les sinus maxillaires

Les sinus maxillaires (encore appelés antres de Highmore) sont les plus larges sinus paranasaux (Eloy et al. 2005⁸; Felizardo 2015⁹), et ceux auxquels les chirurgiens-dentistes sont les plus confrontés. Confinés dans les os maxillaires (Fig. 2 et 3), ces cavités pneumatiques sont délimitées au niveau de la paroi supérieure par le plancher de l'orbite, inférieurement par l'os alvéolaire. Chaque sinus communique avec les fosses nasales par l'intermédiaire de l'ostium maxillaire.

⁷ Rouvière H, Delmas A. Anatomie humaine Descriptive, topographique et fonctionnelle, tête et cou, Masson 2002.

⁸ Eloy P, Bertrand B, Rombaux P. Medical and surgical management of chronic sinusitis. Acta Otorhinolaryngol Belg. 1997;(51):271-84.

⁹ Felizardo R. Anatomy and Related Pitfalls in Sinus Floor Elevation. In: Younes R, Nader N, Khoury G, éditeurs. Sinus Grafting Techniques. Cham: Springer International Publishing; 2015. p. 9-30.

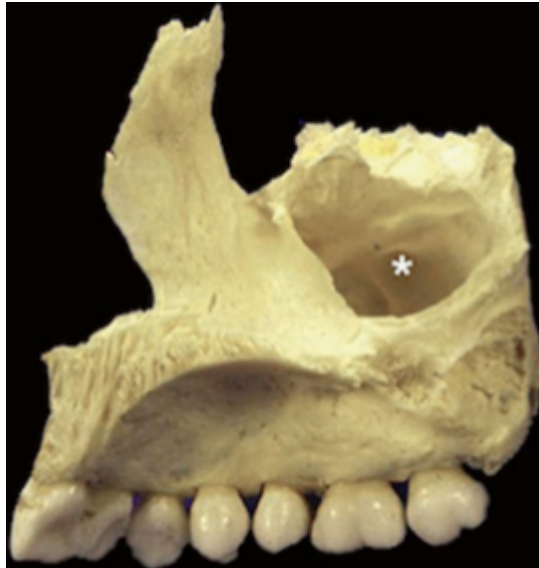

Figure 2 : Vue médiale d'un os maxillaire droit mettant en évidence l'ouverture triangulaire du sinus.

(Source : Felizardo 2015⁹)

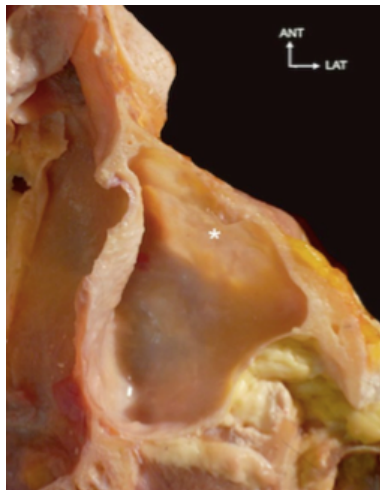


Figure 3 : Coupe horizontale du sinus maxillaire. Noter la finesse de la paroi jugale. L'astérisque indique la fosse canine.

(source : Felizardo 2015⁹)

La cavité sinusienne est régulière dans son ensemble, sans relief particulier, excepté en présence de variations anatomiques cependant fréquentes (septa, exostoses,...) (Kang et al. 2013¹⁰).

¹⁰ Kang S-J, Shin S-I, Herr Y et al. Anatomical structures in the maxillary sinus related to lateral sinus elevation: a cone beam computed tomographic analysis. Clin Oral Implants Res. 2013;24:75-81.

Le plancher sinusien correspond à la partie la plus déclive du sinus maxillaire. Situées un peu en dessous du plancher des fosses nasales, à environ 15 millimètres des collets dentaires, les alvéoles peuvent y faire saillie. On parle alors de sinus proclivent. Chez l'adulte, on retrouve de nombreuses variations volumiques. Il n'est pas rare de trouver des sinus asymétriques au sein d'un même individu (Fig. 4). On peut retrouver des prolongements et notamment une pneumatisation de l'os zygomatique ou dans le processus frontal lorsque les sinus sont très volumineux (Legent et al. 1986¹¹). L'absence de dent engendre des résorptions osseuses importantes pouvant aboutir à la quasi disparition de l'os alvéolaire. Il en résulte une fine pellicule incompatible avec la pose d'implant (Bories 1996⁵).

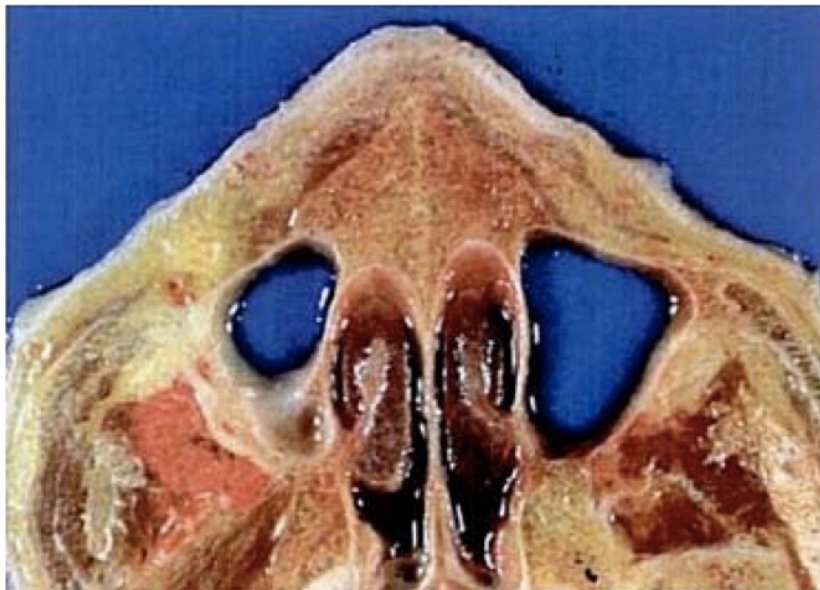

Figure 4 : Coupe anatomique axiale horizontale montrant 2 sinus asymétriques.

(Source : Gaudi 2003¹²)

¹¹ Legent F, Perlemuter L, Vandebrouck Cl. Cahiers d'anatomie ORL. 3e édition. Masson 1986.

¹² Gaudi JF. Anatomie clinique. JPIO 2003.

II.1.1.3 Vascularisation et innervation du sinus maxillaire

Les artères irriguant le sinus maxillaire proviennent d'une part des artères du méat moyen (branches des artères nasales postéro-latérales) qui donnent des artères ostéales et d'autre part, des branches de l'artère maxillaire. Le vaisseau le plus important est l'artère alvéolaire postéro-supérieure qui pénètre à mi-hauteur de la tubérosité maxillaire et chemine sur la paroi latérale du sinus maxillaire pour se terminer sur la paroi antéro-latérale. Le sinus maxillaire reçoit également des branches issues de l'artère infra-orbitaire (antérieurement), des artères ethmoïdales, faciales et palatines. L'anastomose avec les artères alvéolaires supérieures et infra-orbitaire forme l'artère alvéolo-antrale (Geha et Carpentier 2006¹³), toujours présente au niveau de la paroi latérale du sinus (à risque dans la voie d'abord du sinus) (Solar et al. 1999¹⁴; Traxler et al. 1999¹⁵)(Fig. 5 et 6).

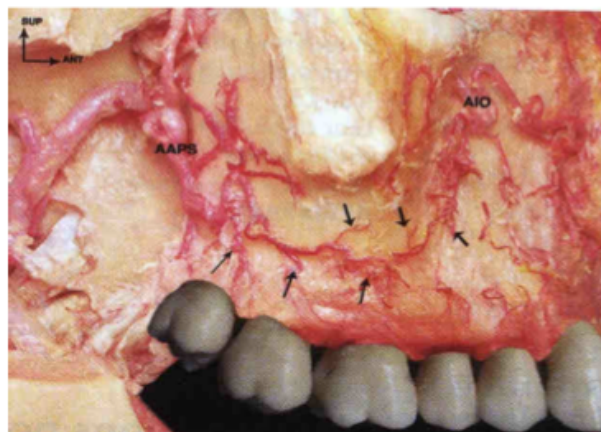


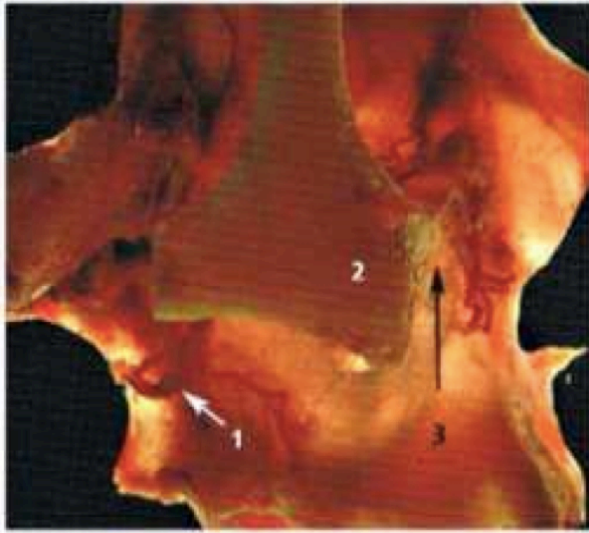
Figure 5 : Vue latérale d'un maxillaire droit montrant le cheminement de l'artère alvéolo-antrale sur la paroi sinusienne.

(Source : Gaudi 2003¹²)

¹³ Geha N., Carpentier P. Les boucles artérielles du sinus maxillaire. J Parodontol Implantol Orale. 2006;25(2):127-141.

¹⁴ Solar P, Geyerhofer U, Traxler H et al. Blood supply to the maxillary sinus relevant to sinus floor elevation procedures. Clin Oral Implants Res. 1999;10(1):34-44.

¹⁵ Traxler H, Windisch A, Geyerhofer U et al. Arterial blood supply of the maxillary sinus. Clin Anat N Y N. 1999;12(6):417-21.



1. Pédicule postero-alvéolaire
2. Os zygomatique
3. Pédicule infra-orbitaire

Figure 6 : Vue latérale en transillumination de l'os maxillaire. (*Source : Gaudi 2003¹²⁾*)

Le réseau veineux est plus simple : il se draine pour la paroi interne, dans la veine sphéno-palatine et au niveau des autres parois, dans le plexus ptérygoidien.

Le drainage lymphatique s'effectue par des collecteurs qui cheminent dans la muqueuse du méat moyen et gagnent le plexus lymphatique pré-tubaire.

L'innervation quant à elle provient des branches du nerf infra-orbitaire mais également par des branches du nerf nasal postéro-supérieure. Les nerfs alvéolaires postéro-supérieurs et moyens assurent la majorité de l'innervation (Vacher 2013⁴⁾.

II.1.2 Sinus ethmoïdaux ou labyrinthe ethmoïdal

Il est défini comme un ensemble de cavités pneumatiques (cellules ethmoïdales) creusées à travers la masse latérale de l'ethmoïde. Les cellules du labyrinthe ethmoïdal sont de forme polygonale avec des faces aplaties et des angles aigus. Leur dimension est variable (Legent et al. 1986¹¹⁾.

Le labyrinthe ethmoïdal s'articule avec les demi-cellules du maxillaire. La face médiale du labyrinthe ethmoïdal constitue la partie haute de la paroi externe des fosses nasales dite également turbinale qui comporte deux lames osseuses recourbées vers le bas et en dedans : les cornets nasaux supérieur et moyen.

Ces cornets délimitent entre eux et le labyrinthe ethmoïdal les méats moyen et supérieur (Fontaine et Chevrel 1996¹⁶).

Une approche basée sur la systématisation de Mouret permet d'appréhender l'anatomie extrêmement complexe de l'environnement ethmoïdien (Legent et al. 1986¹¹).

On y distingue classiquement diverses racines cloisonnantes au sein de l'ethmoïde responsable de cette anatomie aussi bien au niveau de l'ethmoïde antérieur que postérieur. Les deux étant séparés par la racine cloisonnante du cornet moyen.

Au niveau de l'ethmoïde antérieur, l'intrication du cornet moyen, des apophyses de la bulle, de l'unciforme et de la racine du cornet moyen met en évidence 3 systèmes (Fig. 7) :

- 1- Le système de la bulle
- 2- Le système de l'unciforme. Ce système contient presque constamment la cellule dite l'agger nasi qu'on retrouve en avant du cornet moyen
- 3- Le système du méat moyen proprement dit, compris entre la racine cloisonnante de l'unciforme, une partie de la racine cloisonnante de la bulle et le cornet moyen

Le sommet du méat moyen est appelé « infundibulum ».

On comprend ici que les cellules ethmoïdales antérieures se drainent au niveau du méat moyen.

Au niveau de l'ethmoïde postérieur, on retrouve la racine cloisonnante du cornet supérieur qui divise l'ethmoïde postérieur en deux systèmes. Le premier, principal s'ouvre sur le méat supérieur et un second accessoire.

¹⁶ Fontaine C, Chevrel JP et al. Anatomie clinique, tome 3, tête et cou, Springer, 1996.

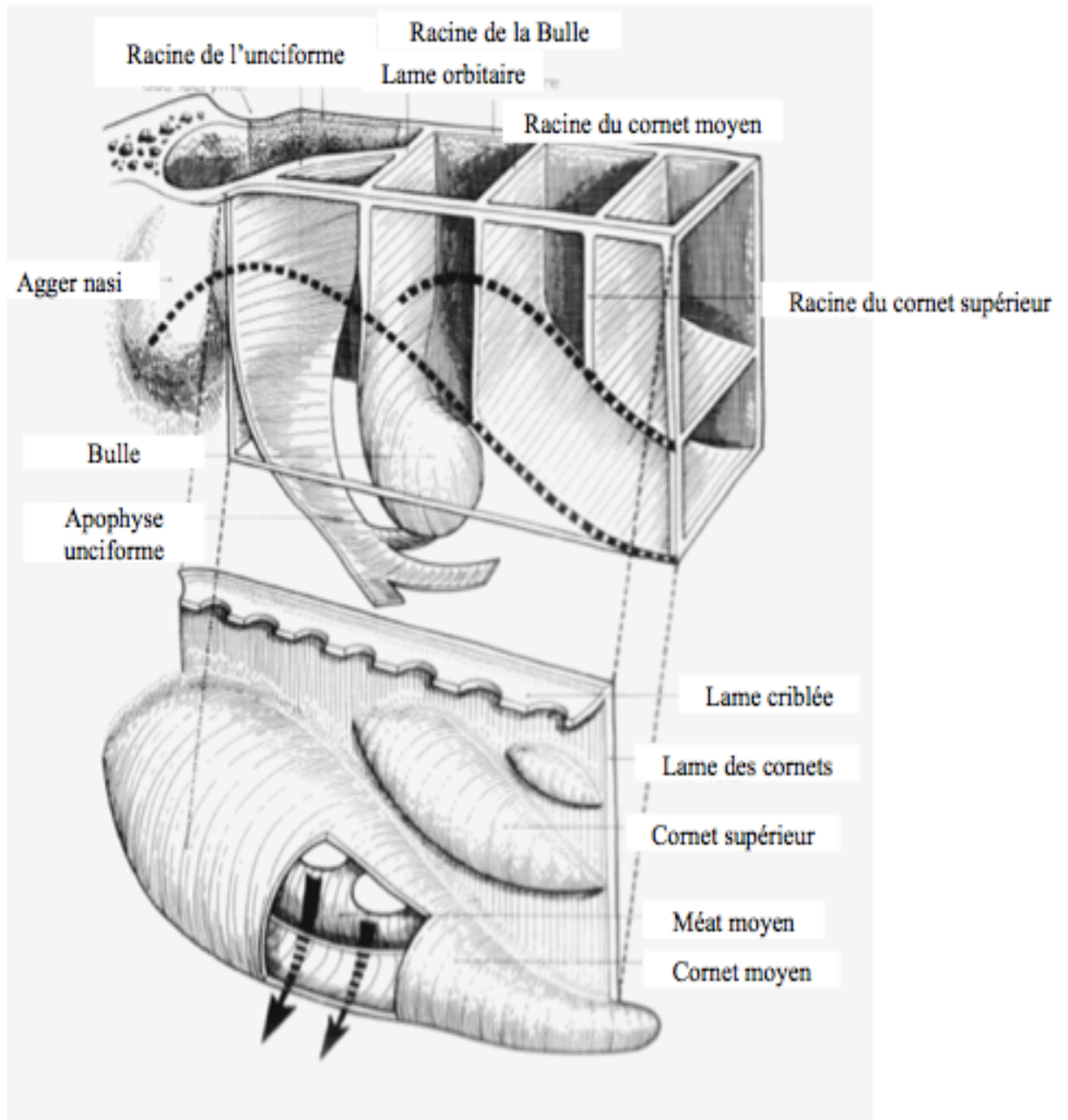


Figure 7 : Systématisation de Muret. Lames cloisonnantes et les cornets.

(Source : Legent et al. 1986¹¹)

Le labyrinthe ethmoïdale, aussi complexe soit il, est en relation avec les autres sinus paranasaux (Fig. 8). En effet, il est situé au-dessus et en dedans du sinus maxillaire, au-dessous du sinus frontal (qui est une cellule ethmoïdale hypertrophiée se développant entre les deux tables du frontal) et en avant du sinus sphénoïdal. C'est donc pour reprendre la formulation de Legent F. un « véritable trait d'union entre tous ces sinus, ses rapports sont très intimes ».

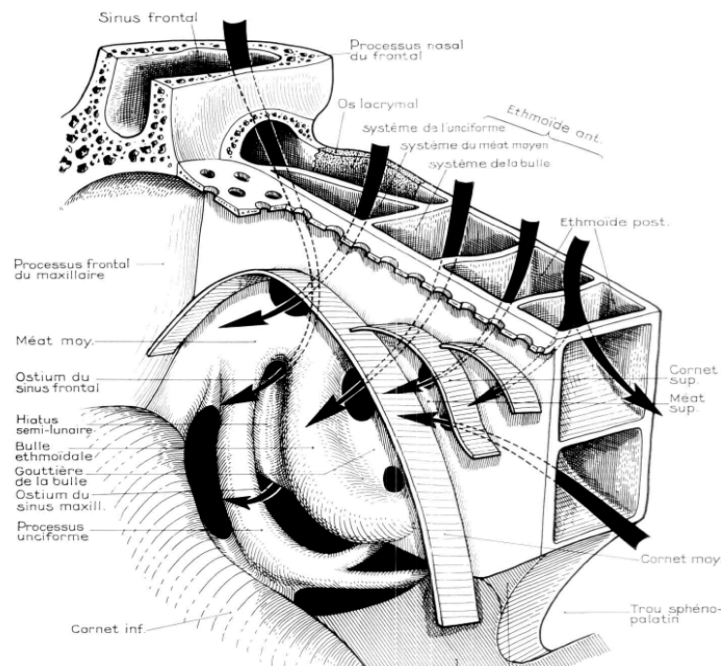


Figure 8 : Drainage des différents systèmes de l'ethmoïde selon Moutet.

(Source : Legent et al. 1986¹¹)

Les cornets et méats seront détaillés plus loin dans ce travail.

L'intimité qui résulte de cette intrication permet de mieux comprendre les conséquences d'une éventuelle variation anatomique sur la physio-pathologie sinusienne.

II.2 Les cavités nasales

II.2.1 Anatomie des cavités nasales

Les cavités nasales sont étroites, paires et situées de part et d'autre du septum nasal, cloison constituée d'un squelette ostéo-cartilagineux constitué de la lame verticale de l'ethmoïde, du vomer et du cartilage nasal (Legent et al. 1986¹¹; Radlanski et Wesker 2016¹⁷). Elles constituent la portion la plus crâniale des voies aériennes supérieures. Situées en dessous de la base du crâne, au-dessus de la cavité buccale et en dedans des orbites, elles communiquent en avant avec l'extérieur par l'intermédiaire des orifices piriformes sur lesquels viennent

s'articuler le squelette cartilagineux venant délimiter les narines. En arrière, par l'intermédiaire des choanes, les fosses nasales s'ouvrent sur le rhinopharynx, considéré comme le prolongement postérieur des cavités nasales (Fig. 9).

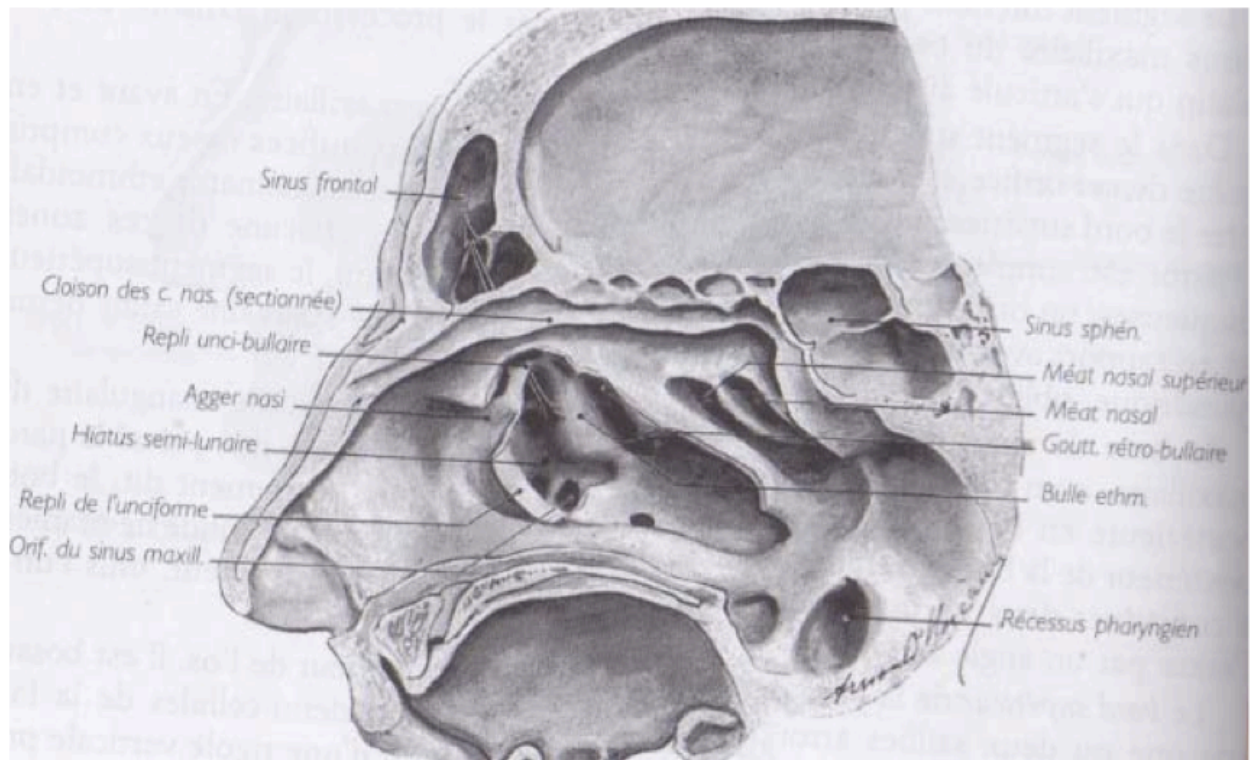


Figure 9 : Paroi latérale des cavités nasales, vue de dedans en dehors et de bas en haut, après résection du cornet nasal moyen. Le processus unciné a été sectionné et rabattu pour monter les orifices que présente le hiatus semi-lunaire.

(Source : Rouvière et al. 2002⁷)

¹⁷ Radlanski RJ, Wesker KH. Atlas d'anatomie clinique de la face. Quintessence international; 2016

On décrit quatre parois :

1- Inférieure (plancher) : Elle forme une gouttière peu profonde, de surface unie. Le plancher des fosses nasales est constitué en partie par le palais dur qui sépare les cavités nasales de la cavité orale. Elle est constituée en avant par le processus palatin du maxillaire et, en arrière par la lame horizontale du palatin (Legent et al. 1986¹¹).

2- Latérale (ou turbinale) : C'est la plus complexe et la plus irrégulière (Fig. 10). Elle se constitue d'un ensemble de pièces osseuses distinctes, au nombre de 7, dont les principales sont l'os maxillaire, le frontal, l'ethmoïde et le sphénoïde (Gaudi 2003¹²). L'assemblage de ces différentes pièces fait naître de nombreux conduits et orifices. Principalement, on relèvera :

- Le canal naso-lacrymal qui relie l'orbite et la cavité nasale ipsilatérale en conduisant les larmes dans le nez. Il s'abouche au niveau du méat inférieur.

- Le canal grand palatin,

- Et, le foramen sphéno-palatin.

Elle forme la paroi médiale respective des sinus maxillaires droit et gauche. La présence des cornets nasaux rend la surface de cette paroi irrégulière. On en dénombre 3 principaux et des accessoires inconstants (Legent et al. 1986¹¹). L'espace entre les différents cornets constitue les méats qui revêtent la fonction de drainage.

3- Médiale (septum nasale) : Située en théorie sur la ligne médiane, mais rarement rectiligne (Arslan et al. 1999¹⁸), c'est une cloison ostéo-cartilagineuse qui sépare les 2 cavités nasales entre elles. C'est le siège de nombreuses déformations (pathologies ou variabilités anatomiques) qui peuvent, selon le degré d'obstruction, gêner la respiration nasale et entraîner des conséquences (Calhoun et al. 1991¹⁹).

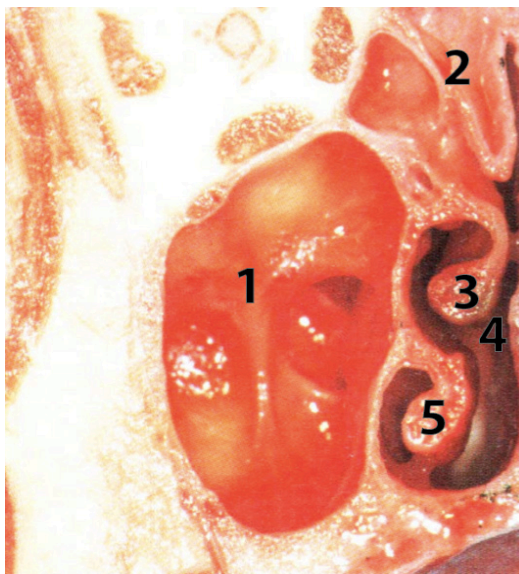
¹⁸ Arslan H, Aydinlioğlu A, Bozkurt M et al. Anatomic variations of the paranasal sinuses: CT examination for endoscopic sinus surgery. *Auris Nasus Larynx*. 1999;26(1):39-48.

¹⁹ Calhoun K, Waggenpack G, Simpson C et al. CT evaluation of the paranasal sinuses in symptomatic and asymptomatic populations. *Otolaryngol--Head Neck Surg*. 1991;104(4):480-3.

4- Supérieure (plafond ou voûte): Elle forme une gouttière longue et fine. C'est la paroi recevant le bulbe olfactif, répondant à la lame criblée de l'ethmoïde. Constituée également de l'os frontal et du corps de l'os sphénoïde.

Les parois des cavités nasales sont recouvertes d'un épithélium très adhérent, la muqueuse nasale olfactive (Legent et al. 1986¹¹).

Des communications entre la cavité nasale et les sinus maxillaires existent par l'intermédiaire des ostiums (Clair et al. 2000²⁰).



- 1- Sinus maxillaire
- 2- Cellules ethmoïdales
- 3- Cornet moyen
- 4- Méat moyen
- 5- Cornet inférieur

Figure 10 : Coupe anatomique frontale montrant la proximité et les liens entre sinus maxillaire et fosse nasale.

(Source : Gaudi 2003¹²)

II.2.2 Vascularisation et innervation

II.2.2.1 Vascularisation

Les artères proviennent à la fois de la carotide externe et interne. La principale artère est l'artère sphéno-palatine issue de la branche terminale de l'artère maxillaire, elle même issue

²⁰ Clair C, Clergeot-Grelier ML, Morin O et al. Variantes anatomiques des cavités naso-sinusiennes: prévalence et implications des sinusites chroniques. Feuillet de radiologie, 2000;40(6):496-503.

de l'artère carotide externe. Elle pénètre dans la cavité nasale par le foramen sphéno-palatin et se divise immédiatement en 2 branches.

On retrouve d'autres artères secondaires et notamment l'artère ethmoïdale antérieure et postérieure issues de l'artère ophtalmique, elle même issue de l'artère carotide interne et l'artère labiale supérieure et nasale latérale issues de l'artère faciale branche de l'artère carotide externe. Il est intéressant de noter que toutes ces artères s'anastomosent dans leur portion terminale (F. Legent et al. 1986¹¹).

Les veines drainant la cavité nasale sont satellites des artères. Et se constituent en un réseau superficiel muqueux et un réseau profond périosté.

Le drainage lymphatique des cavités nasales est peu important.

II.2.2.2 Innervation

Les cavités nasales sont largement innervées. On y retrouve 3 types d'innervations : (Legent et al. 1986¹¹)

- Végétative (ortho et para sympathique) ;
- Sensibilité générale : Tous les nerfs sont tributaires du nerf cranien V (trijumeau) ;
- Sensorielle. Le nerf olfactif (I) 1^e paire des nerfs craniens. Il est constitué par l'ensemble des filets nerveux traversant la lame criblée de l'ethmoïde, responsable de l'olfaction.

II.3 Physio-anatomie

Au-delà de la simple anatomie osseuse représentée par l'imbrication complexe des structures osseuses, la radio-anatomie normale du massif facial, et plus particulièrement des régions sinusiennes, est dominée aujourd'hui par les notions de physiologie du drainage sinusien qui permettent de comprendre les phénomènes inflammatoires courants.

Les sinus sont recouverts d'une muqueuse type respiratoire. C'est un épithélium pseudo-stratifié cylindrique cilié qui joue un rôle clef dans la fonction de drainage (Radlanski et

Wesker 2016¹⁷). Par l'intermédiaire d'orifices appelés « ostiums », les sinus para-nasaux communiquent tous entre eux et avec les cavités nasales, carrefour des différentes voies de drainage et passage d'air obligatoire. Les deux composantes majoritaires intervenant dans l'homéostasie, sont d'une part la perméabilité des ostia, garant du bon fonctionnement du drainage et d'autre part l'activité naso-ciliaire intervenant dans le drainage des sinus jusqu'aux ostia (Eloy et al. 2005⁸).

II.3.1 Le drainage

II.3.1.1 Activité muco-ciliaire

Comme toutes les muqueuses, la muqueuse sinusienne est constituée d'un épithélium comprenant 4 couches de cellules (basales, caliciformes, cellules à microvillosités, et cellules ciliés) et d'un chorion apportant la nutrition via la circulation sanguine. Ce sont les cellules ciliées qui jouent un rôle dans la fonction de drainage. Elles représentent 80% de la population cellulaire.

Le mucus est produit par les cellules caliciformes et les glandes séreuses du chorion. Il est en perpétuel mouvement dû à l'activité des cils sous jacents. Le mucus a pour rôle de tapisser, lubrifier et protéger l'épithélium sous-jacent contre les irritants, certains virus ou bactéries. Il inactive les molécules étrangères par son action antibactérienne, anti-protéasique et anti-oxydante. Il joue donc un rôle important dans la première ligne de défense immunitaire (Koppe et al. 1999¹). Les cils transportent alors hors des sinus l'ensemble au travers des principaux ostia.

Le drainage muco-ciliaire est un mécanisme indispensable au fonctionnement normal du sinus. Une perturbation entraîne une stase des sécrétions, et une prolifération bactérienne secondaire. S'ensuit alors des phénomènes inflammatoires plus ou moins symptomatologiques.

Un bon drainage dépend des propriétés rhéologiques du mucus et de l'épaisseur de la couche péri-ciliaire.

Au niveau des fosses nasales, ce drainage est influencé par d'autres facteurs comme la température et le degré d'hygrométrie de l'air inspiré, les variations de pression liées au rythme respiratoire et les effets de certains médicaments... Mais au niveau des sinus, l'air endo-

sinusien est peu exposé aux variations extérieures. A l'exception des conditions comme la chaleur et le froid extrême (Eloy et al. 2005⁸).

II.3.1.2 Ostiums et perméabilité

L'ostium est un lieu d'échange gazeux et un carrefour des voies de drainage. La forme des orifices est variable. On retrouve des ostia ronds et ovales, certains s'apparentent même à un canal comme le « canal naso-frontal » ou « l'infundibulum » maxillaire. Les ostia ovales ont plus de risque de s'obstruer que les ostia ronds. Le diamètre des orifices est variable également selon les individus. Les valeurs s'étirent entre 0,5 et 5 mm avec une moyenne de 2,5mm (Koppe et al. 1999¹). Aucune différence n'a été montrée entre homme et femme, ni de corrélation avec le volume sinusien. En revanche, le diamètre évolue en fonction de la position du patient (Aust et Drettner 1974²¹; Eloy et al. 2005⁸).

La perméabilité de l'ostium joue un rôle primordial dans la physiologie sinusienne. Une diminution ou une absence de perméabilité génère des répercussions importantes sur le drainage muco-ciliaire, l'état de la muqueuse sinusienne et sur la composition des gaz intra-sinusiens.

L'ostium du sinus maxillaire se situe au niveau de la paroi médiale (Fig. 11) et se draine dans l'infundibulum ethmoidien. C'est en fait un canal ostial appartenant au hiatus maxillaire dont la partie supérieure est formée par la face inférieure de la bulle ethmoïdale et la partie inférieure par la partie horizontale de l'unciforme. Il appartient donc à l'ethmoïde (Michel et al. 2013³)

Des irrégularités dans la fonction muco-ciliaire ou une obstruction de l'ostium, quelque soit la raison, empêchant le mucus de se drainer mène à une stase et une inflammation/infection rhinosinusienne (Alho 2004²²; Brook 2009²³).

²¹ Aust R, Drettner B. The functional size of the human maxillary ostium in vivo. Acta Otolaryngol 1974;78(5-6):432-5.

²² Alho OP. Nasal airflow, mucociliary clearance, and sinus functioning during viral colds: effects of allergic rhinitis and susceptibility to recurrent sinusitis. Am J Rhinol. 2004;18(6):349-55.

²³ Brook I. Sinusitis. Periodontol, 2009;49:126-39.

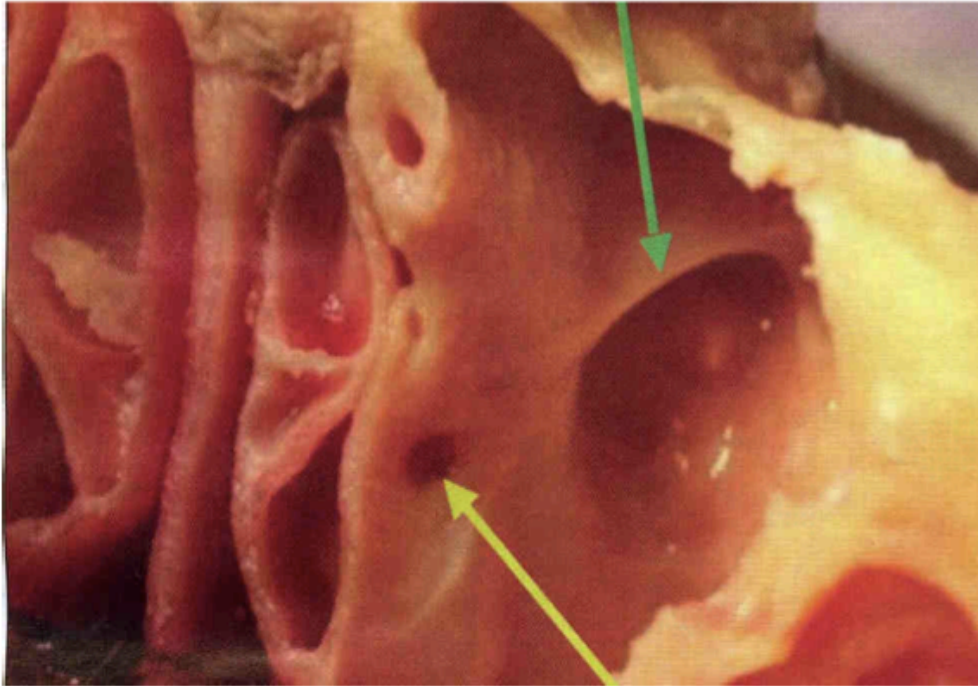


Figure 11 : Coupe axiale d'un sinus maxillaire. Mise en évidence de l'ostium (flèche jaune). La flèche verte indique un septum (variation anatomique).

(Source : « Gestion et prévention des complications per et post-opératoire des sinus lift)

Fonctionnement du drainage : La présence d'un mouvement muco-ciliaire dirigé vers l'ostium de chaque sinus assure le drainage des sécrétions sinusiennes vers la paroi latérale des fosses nasales (infundibulum ethmoidien). Le complexe ostio-méatal (COM) moyen est une zone clef pour comprendre la systématisation des phénomènes inflammatoires.

Le COM est composé du cornet moyen, de l'ostium du sinus maxillaire, de la gouttière infundibulaire, du hiatus semi-lunaire, du processus unciforme et de la bulle ethmoïdale (Clair et al. 2000²⁰)(Fig. 12 et 13).

Les variantes de pneumatisation ou de disposition de ces constituants ou des structures adjacentes peuvent affecter le drainage sinusien. D'où l'importance de mettre en évidence les variations anatomiques.

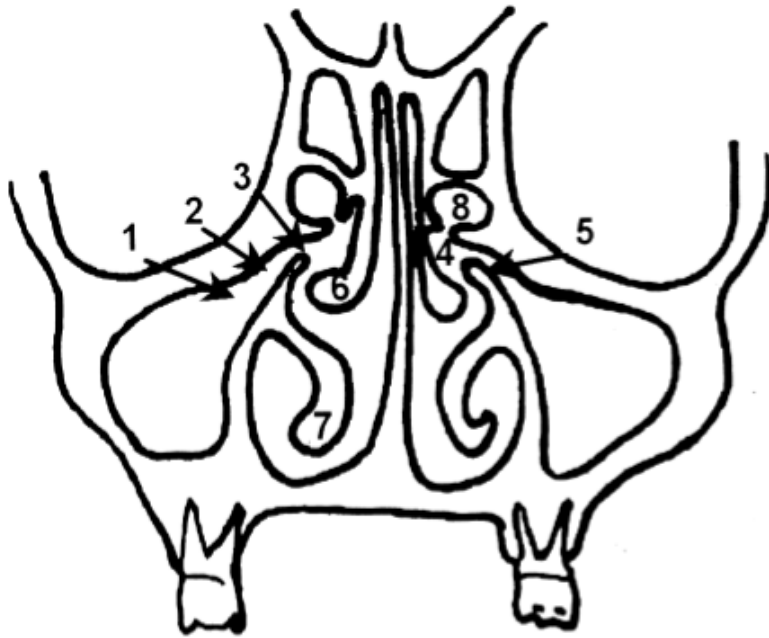


Figure 12 : Schéma d'une coupe frontale représentant l'unité anatomique du COM. (Source : Clair et al. 2000²⁰)

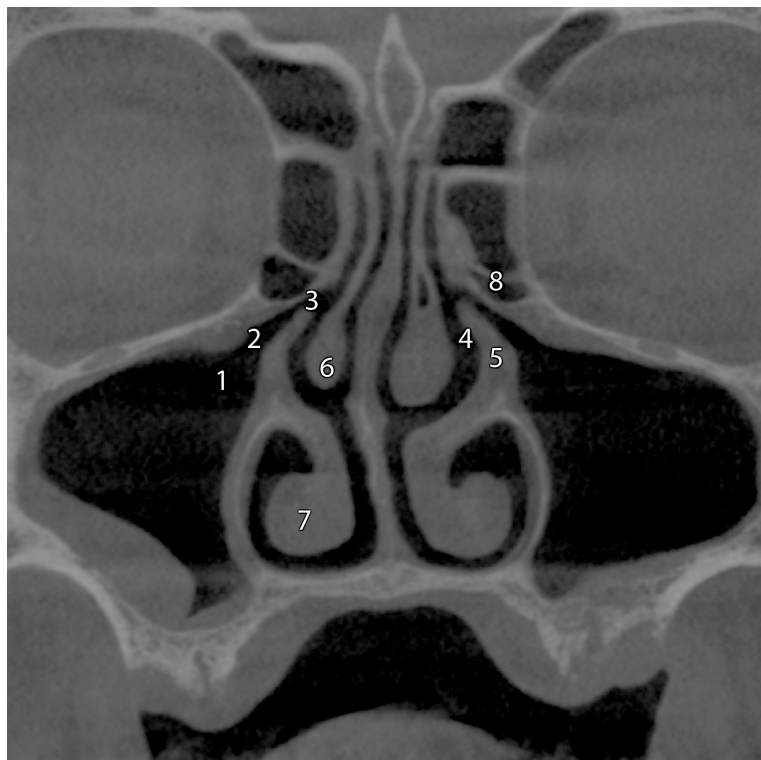

Figure 13 : Coupe coronale CBCT issue de l'étude passant par les ostia maxillaires principaux.

1- Ostium maxillaire ; 2- Infundibulum ; 3- Hiatus semi-lunaire ; 4- Méat moyen ; 5- Processus unciné ; 6- Cornet moyen ; 7- Cornet inférieur ; 8- Bulle ethmoïdale.

Outre les sinus maxillaires, les sinus éthmoïdaux se drainent postérieurement par le méat nasal supérieur, et antérieurement par le méat moyen. Les sinus frontaux, eux, communiquent avec les cavités nasales par une cloison médiane et se drainent dans le méat supérieur. Le canal lacrymo-nasal, lui, se draine dans le méat nasal inférieur.

II. 3.1.4 Les cornets

Au nombre de 3 ou 4 avec le cornet suprême inconstant, ils sont situés au niveau de la région turbinaire (paroi latérale des cavités nasales)(Fig. 14) et délimitent les méats avec la partie correspondante de cette paroi.

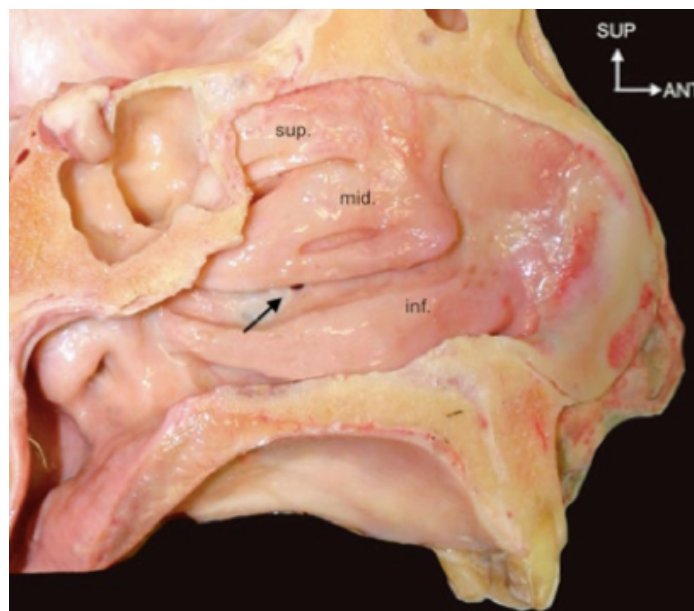


Figure 14 : Paroi latérale de la fosse nasale mettant en évidence les cornets supérieur, moyen et inférieur ainsi que l'ostium maxillaire (flèche noire).

(Source : Felizardo 2015⁹)

Les cornets sont de minces lames osseuses. Chaque lame contient 2 lamelles osseuses accolées ou parfois séparées par une cavité aérienne qui s'ouvre dans le méat correspondant (Legent et al. 1986¹¹).

Sur le plan radiologique en coupe coronale (CBCT, Scanner), les cornets prennent l'aspect de virgule et sont disposés de part et d'autre du septum nasal.

Le cornet inférieur :

C'est un os indépendant attaché au maxillaire (Radlanski et Wesker 2016¹⁷). Il joue un rôle dans la thermo-régulation.

Le cornet inférieur est le plus long. Il mesure en moyenne environ 4 centimètres. Son bord supérieur est attaché à la crête conchale du processus frontal du maxillaire en avant, et à la crête conchale du palatin en arrière. Par sa face latérale, le cornet nasal inférieur s'articule avec les crêtes turbinales du maxillaire et de l'ethmoïde. Par son bord supérieur, il s'articule, en avant avec l'os lacrymal et en arrière avec le processus unciné de l'ethmoïde.

Il émet 3 processus, d'avant en arrière on trouve :

- Le processus maxillaire qui descend verticalement à sa face latérale pour combler le hiatus du maxillaire.
- Le processus lacrymal qui se dirige vers l'os lacrymal. Ceci forme le canal lacrymo-nasal.
- Le processus ethmoïdal qui se dirige vers le processus unciforme de l'ethmoïde.

Le cornet moyen :

Il appartient à l'ethmoïde. Il est le plus court, le plus haut et le plus développé des cornets. Il occupe toute la longueur du labyrinthe ethmoïdal qui déborde en avant et en arrière.

Son bord supérieur s'insère sur sa partie postérieure au niveau de la crête ethmoïdale du processus frontal du maxillaire dont la paroi est soulevée par l'agger nasi. Sa partie postérieure s'insère sur la crête ethmoïdale de la lame perpendiculaire du palatin.

Les cornets supérieurs et suprêmes sont moins développés (Legent et al. 1986¹¹).

II.3.1.4 Les méats

Au nombre de trois, les méats sont intimement liés aux cornets.

Le méat moyen est situé par définition sous le cornet moyen. C'est un véritable carrefour des sinus paranasaux, car c'est là que s'ouvrent les sinus maxillaires, frontaux, ethmoïdaux

antérieurs (Radlanski et Wesker 2016¹⁷). Il est limité par le processus postérieur de l'unciforme et par le relief de la bulle ethmoïdale. On y trouve l'infundibulum dans lequel vient s'aboucher le canal naso-frontal ainsi que l'abouchement des cellules antérieures et du sinus maxillaire.

Le méat supérieur est situé sous les cornets supérieurs. On y trouve le méat des cellules ethmoïdales postérieures. On voit également s'ouvrir les sinus sphénoïdaux (Legent et al. 1986¹¹).

Le méat inférieur est situé sous le cornet inférieur et on y voit s'ouvrir le canal lacrymo-nasal.

III- LES VARIANTES ANATOMIQUES

Les variantes des cavités naso-sinusiennes sont fréquentes. On les retrouve aussi bien au niveau des fosses nasales que des sinus maxillaires. Leur identification revêt un rôle important car elles peuvent être responsables de complications iatrogènes per et post-chirurgicales.

III.1 Variantes anatomiques et lésions de la cavité nasale

III.1.1 Hyperplasies des cornets inférieurs et moyens

Elles peuvent être dûes à une inflammation chronique, une infection ou bien être congénitales. Les hyperplasies peuvent entraîner des obstructions nasales ayant pour conséquence la diminution du flux d'air à travers les sinus para-nasaux.

III.1.2 Polypes

Agrégés aux tissus mous, ils augmentent leur épaisseur au sein de la cavité nasale. Nullement néoplasiques, ils résultent d'une inflammation et/ou infection de la muqueuse nasale. Bourjat et Braun (1999²⁴) les définissent comme « toute hyperplasie épithéliale bénigne quel qu'en soit le type histologique et prenant la configuration d'une tuméfaction molle et mobile ».

En fonction de la taille, les conséquences cliniques varient d'asymptomatique à une obstruction parfois sévère. Radiographiquement, on retrouve une excroissance radio-opaque qui réduit un espace d'apparence vide (radioclarté ++).

Les polypes au niveau des fosses nasales prennent plusieurs formes.

III.1.2.1 La polypose naso-sinusienne (PNS)

C'est une maladie inflammatoire chronique non allergique. La localisation initiale est le labyrinthe éthmoïdal et le méat moyen.

²⁴ Bourjat P, Braun J. Polypes et polyposes des cavités naso-sinusiennes, Journal de radiologie, 1999, 80(12):1788-94.

On détermine 3 facteurs qui caractérisent une PNS (Bourjat et Braun 1999²⁴).

- Bilatéralité
- Chronicité
- Variabilité

La TDM renseigne sur 3 points essentiels (Bourjat et Braun 1999²⁴) :

- 1- L'état morphologique des lieux
- 2- Le comblement des cavités naso-sinusiennes. C'est-à-dire l'oedème, l'hyperplasie inflammatoire, la rétention liquidienne parfaitement visualisable à l'imagerie TDM ou CBCT. Cependant, les divers aspects de la densité du comblement sont aspécifiques et ne permettent aucune conclusion particulière (Fig. 15).
- 3- Les modifications osseuses. Elles intéressent en priorité le labyrinthe ethmoïdal, le cornet moyen, le septum nasal et la paroi médiale des sinus maxillaires.

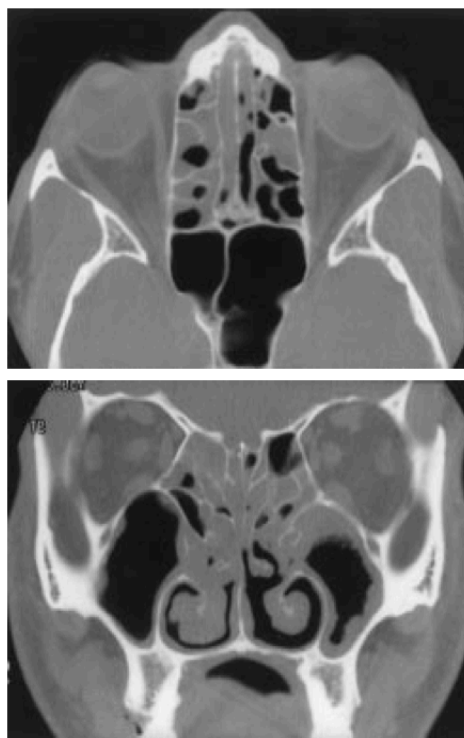


Figure 15 : Polypose naso-sinusienne moyennement obstructive. Cliniquement, anosmie. TDM : Comblement partiel et dispersé du labyrinthe ethmoïdal, des couloirs olfactifs et du méat moyen. Notons l'hyperplasie des sinus.

(Source : Bourjat et Braun 1999²⁴)

III.1.2.2 Les polypes solitaires

Ils sont de nature inflammatoire, en général unilatéraux et souvent variables dans le temps. Il en existe différents types en fonction de leur topographie.

- Le polype antro-choanal. En général unilatéral, il est implanté dans le sinus maxillaire, extériorisé dans la cavité nasale. En TDM, on remarque un comblement homogène total ou subtotal du sinus maxillaire prolongé par un comblement de la partie postéro-inférieure de la cavité nasale (Fig. 16). Sur la paroi médiale du sinus, cette masse provoque un élargissement très net de l'orifice accessoire. La paroi postérieure peut subir des modifications, mais n'est jamais épaisse comme cela peut être le cas dans les sinusites chroniques (Bourjat et Braun 1999²⁴).
- Le polype du méat moyen. Dans cette région, on peut trouver un polype isolé, plus ou moins volumineux et unilatéral.
- Le polype sphéno-choanal.
- Le polype de la région choanale.

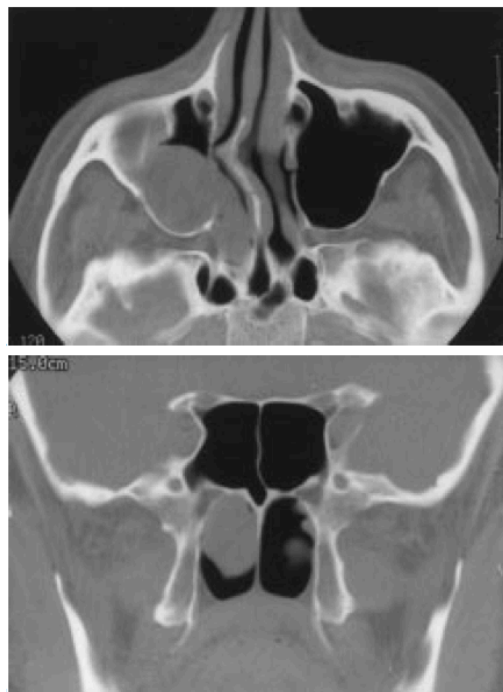


Figure 16 : Polype antro-choanal. Cliniquement on retrouve une obstruction nasale droite. La TDM montre l'insertion d'un polype dans le sinus maxillaire droit et une déviation septale importante avec expansion à la cavité nasale.

(Source : Bourjat et Braun 1999²⁴)

III.1.2.3 Le pseudo-polype

On retrouve des configurations cliniques et/ou radiographiques qui prennent un aspect morphologique proche des polypes .

Les plus fréquentes sont les hyperplasies muqueuses et les kystes dits « sous muqueux » au niveau des sinus maxillaires. La distinction avec un polype antro-choanal en voie de développement n'est pas réalisable par radiographie. Dans les fosses nasales, on peut retrouver un polype inflammatoire isolé associé à un processus tumoral ou fongique chronique ou une sinusite chronique.

La détection d'un polype nasal, se traduisant par une hypertrophie localisée de la muqueuse sinusienne à l'imagerie pré-implantaire ne constitue pas une contre indication à un comblement sinusien selon Vacher (2013⁴) mais reste à évaluer en fonction de son volume et de sa proximité ostiale et sa perméabilité.

III.1.3 Déviation de la cloison nasale

Cette cloison formée par la lame perpendiculaire de l'ethmoïde, l'os vomer, et le cartilage de la cloison peut présenter une déviation, qui, pour qu'elle soit jugée significative, doit s'écarter d'au moins 4 mm du plan sagittal médian (Lehmann 2009²⁵).

Souvent associée à un éperon osseux, elle est source d'obstruction de la filière nasale avec altération du flux aérien et de compression directe du cornet moyen (Arslan et al. 1999¹⁸).

On privilégiera une navigation sur le plan coronal pour son évaluation sur un volume de CBCT (Fig. 17).

²⁵ Lehmann P, Bouaziz R, Page R et al. Sinonasal cavities : CT imaging features of anatomical variants and surgical risk. J radiol. 2009;90:21-9.

La prévalence se situe entre 19,4% (Smith et al. 2010²⁶) et 79,9 % (Kucybata et al. 2017²⁷) de la population en fonction des études. Elle constitue la variante anatomique la plus fréquente. Arslan et al. (1999¹⁸) et Clair et al. (2000²⁰) retrouvent respectivement 36 et 48% de déviation nasale chez des patients atteints de sinusites chroniques.

Calhoun et al. (1991¹⁹) établissent un lien entre déviation du septum et conflit du complexe ostio méatal ($p < 0,01$).

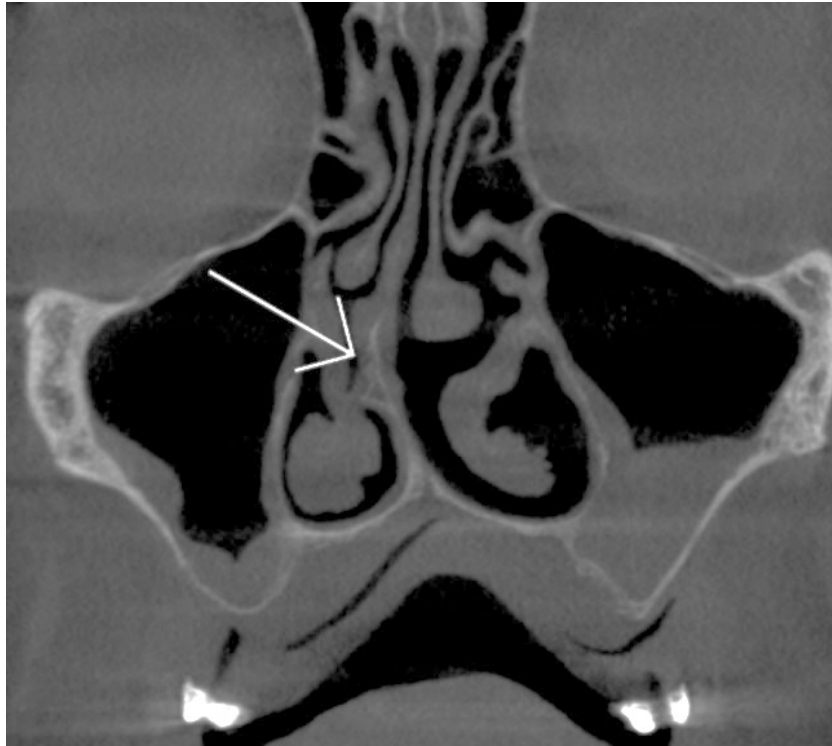


Figure 17 : Coupe Coronale CBCT issue de l'étude montrant une déviation nasale droite (flèche). Noter l'épaississement de la membrane sinusienne.

Hatipoglu et al. (2008²⁸) établissent qu'il existe un lien entre sévérité de la déviation et risque de sinusite. Plus la déviation est importante, plus le risque de sinusite est important ($p < 0,001$). Kucybata et al. (2017²⁷) abondent dans ce sens.

²⁶ Smith KD, Edwards PC, Saini TS et al. The Prevalence of Concha Bullosa and Nasal Septal Deviation and Their Relationship to Maxillary Sinusitis by Volumetric Tomography. *Int J Dent*, 2010.

²⁷ Kucybata I, Janik KA, Ciuk S et al. Nasal Septal Deviation and Concha Bullosa Do They Have an Impact on Maxillary Sinus Volumes and Prevalence of Maxillary Sinusitis? *Pol J Radiol*. 2017;82:126-33.

²⁸ Hatipoglu HG, Cetin MA, Yuksel E. Nasal septal deviation and concha bullosa coexistence: CT evaluation B-ENT. 2008;4(4):227-32.

Kapusuz Gencer et al. (2013²⁹) établissent qu'il existe une relation entre volume du sinus et déviation de la cloison nasale.

III.1.4 Rhinolithes

Les rhinolithes sont des masses dures, denses, irrégulières et calcifiées retrouvées dans les cavités nasales. Elles se forment grâce au contact des fluides nasaux et par appositions successives de sels minéraux autour d'un corps étranger, augmentant leur volume (Appleton et al. 1988³⁰). On peut en retrouver au niveau des sinus maxillaires prenant alors l'appellation « anthrolithes » (Boylan 1973³¹). Provenant majoritairement de l'extérieur, les corps étrangers peuvent se retrouver au niveau des fosses à partir des voies aériennes inférieures durant notamment des éternuements ou vomissements (Appleton et al. 1988³⁰). La formation de rhinolithes est influencée par certains facteurs physiques et chimiques tels que les variations de pH, l'inflammation ou des facteurs mécaniques comme une stase des sécrétions, ou une altération du flux d'air (Boylan 1973³¹; Muñoz et al. 1997³²). Ils sont généralement uniques et unilatéraux (Barton Varley 1964³³ ; Marfatia 1968³⁴). Les symptômes que peuvent provoquer les rhinolithes sont aspécifiques. On retrouve notamment des douleurs localisées, des maux de tête, une anosmie, une perception d'odeurs particulières et obstruction nasale. Ils peuvent également être asymptomatiques et n'être alors découverts que des années plus tard fortuitement (Appleton et al. 1988³⁰; Barton Varley 1964³³; Marfatia 1968³⁴; Pitt et Rout 2000³⁵).

²⁹ Kapusuz Gencer Z, Ozkırış M, Okur A et al. The effect of nasal septal deviation on maxillary sinus volumes and development of maxillary sinusitis. *Eur Arch Oto-Rhino-Laryngol Off J* 2013;270(12):3069-73.

³⁰ Appleton SS, Kimbrough RE, Engstrom HIM. Rhinolithiasis: A review. *Oral Surg Oral Med Oral Pathol.* 1988;65(6):693-8.

³¹ Boylan PA. Rhinolith. *Oral Surg Oral Med Oral Pathol.* 1 1973;36(2):290.

³² Muñoz A, Pedrosa I, Villafruela M. « Eraseroma » as a cause of rhinolith: CT and MRI in a child. *Neuroradiology.* 1997;39(11):824-6.

³³ Barton Varley EW. Rhinolith : An incidental finding. *Br J Oral Surg.* 1964;2:40-3.

³⁴ Marfatia PT. Rhinolith. A brief review of the literature and a case report. *Postgrad Med J.* 1968;44(512):478-9.

³⁵ Pitt SK, Rout PG. Rhinoliths presenting during routine radiography: two cases. *Dent Update.* 2000;27(10):505-7.

Des érosions du septum et de la paroi entre les fosses nasales et le sinus maxillaire ont été rapportées (Appleton et al. 1988³⁰; Pitt et Rout 2000³⁵) ainsi que des perforations du palais dur (Allen 1967³⁶; Flood 1988³⁷; O'Dowling 1984³⁸).

Radiographiquement, les rhinolithes apparaissent radio-opaques au niveau du maxillaire. L'imagerie 2D ne s'avère pas suffisante pour déterminer avec précision leur position (Allen et Liston 1979³⁹), et le recours à l'imagerie 3D type CBCT constitue une aide précieuse (Appleton et al. 1988³⁰; Boylan 1973³¹; Pitt et Rout 2000³⁵). Les rhinolithes sont majoritairement retrouvés au niveau du plancher de la cavité nasale (Şenkal et al. 2006⁴⁰).

Lorsqu'une image radio-opaque d'aspect irrégulier, avec un cœur moins radio-opaque dans la région du maxillaire antérieur, est retrouvée, le rhinolithe doit être suspecté en premier (Appleton et al. 1988³⁰). Cependant, une radio-opacité de la région antérieure, doit faire également penser à d'autres diagnostics comme un polype calcifié, un odontome, un ostéome, un fibrome ossifié ou encore un torus palatin (Shankar et al. 1994⁴¹).

IV.1.5 Tumeurs

Les signes cliniques associés aux tumeurs naso-sinusiennes sont aspécifiques et inconstants. Elles se manifestent par une obstruction nasale, des épistaxis, des rhinorrhées, des douleurs faciales, parfois dans les cas de tumeurs malignes avancées, des paralysies par atteinte du nerf trijumeau... L'imagerie (CBCT, Scanner, IRM) bien qu'apportant une aide précieuse ne permet pas de discerner à elle seule le type de lésion. Le diagnostic positif ne peut être donné que par l'analyse anatomopathologique à partir d'un prélèvement (biopsie) réalisé par rhinoscopie.

³⁶ Allen SG. A rhinolith presenting in the palate. *Br J Oral Surg.* 1967;4:240-2.

³⁷ Flood TR. Rhinolith: an unusual cause of palatal perforation. *Br J Oral Maxillofac Surg.* 1988;26(6):486-90.

³⁸ O'Dowling IB. A rhinolith perforating the hard palate. *J Ir Dent Assoc.* 1984;30(1):2.

³⁹ Allen GA, Liston SL. Rhinolith: unusual appearance on panoramic radiograph. *J Oral Surg Am Dent Assoc.* 1979;37(1):54-5.

⁴⁰ Şenkal HA, Süslü AE, Ünal ÖF. A rare cause of rhinolithiasis: Ectopic tooth. *Int J Pediatr Otorhinolaryngol Extra.* 2006;1(3):249-52.

⁴¹ Shankar L, Evans K, Hawke M et al. Radiological aspect of benign inflammatory disease of the paranasal sinus. *Atlas Imaging Parana Sinuses.* 1994;97-106.

C'est la complémentarité des deux examens qui permet de poser le diagnostic (Auler et al. 2015⁴²).

L'imagerie CBCT permet entre autre de guider le praticien lors de l'exploration et/ou du prélèvement, de cartographier et d'évaluer l'extension locorégionale de la tumeur.

III.1.5.1 Bénignes

III.1.6.1.1 Polypes : cf III.1.2

III.1.6.1.2 Papillome inversé

Les papillomes inversés sont de rares tumeurs bénignes (0,5 et 4%) d'origine épithéliale des fosses nasales et des sinus dont l'incidence annuelle s'élève à 0,5-1,5 pour 100000 patients (Dammann et al. 1999⁴³). La prévalence a été évaluée à 0,6 sur 100000 (Buchwald et al. 1990⁴⁴). Elles apparaissent généralement au cours de la 5^e décennie et se caractérisent par 3 éléments importants : un fort pouvoir de destruction des structures environnantes, un fort potentiel de récurrence et une propension élevée à une évolution en carcinome. La transformation maligne est de l'ordre de 5 à 15% pour De Sousa et al. (2012⁴⁵), et de 13% pour Bernauer et al. (1997⁴⁶). Leur localisation est variable et étendue. C'est au niveau de l'ethmoïde qu'on retrouve majoritairement cette lésion, puis au niveau des sinus maxillaires (toutes parois confondues) enfin au niveau de la paroi latérale des fosses nasales.

⁴² Auler F, Torres LN, Pinto ACBCF et al. Tomography, Radiography, and Rhinoscopy in Diagnosis of Benign and Malignant Lesions Affecting the Nasal Cavity and Paranasal Sinuses in Dogs: Comparative Study. *Top Companion Anim Med.* 2015;30(2):39-42.

⁴³ Dammann F, Pereira P, Laniado M et al. Inverted papilloma of the nasal cavity and the paranasal sinuses: using CT for primary diagnosis and follow-up. *Am J Roentgenol.* 1999;172(2):543-8.

⁴⁴ Buchwald C, Nielsen LH, Ahlgren P et al. Radiologic aspects of inverted papilloma. *Eur J Radiol.* 1990;10(2):134-9.

⁴⁵ De Sousa AMA, Vicenti AB, Filho JS et al. Retrospective analysis of 26 cases of inverted nasal papillomas. *Braz J Otorhinolaryngol.* 2012;78(1):26-30.

⁴⁶ Bernauer HS, Welkoborsky HJ, Tilling A et al. Inverted Papillomas of the Paranasal Sinuses and the Nasal Cavity: DNA Indices and HPV Infection. *Am J Rhinol.* 1997;11(2):155-60.

Mais on peut également citer le septum nasal dans de plus faibles proportions. Lorsque le papillome inversé est symptomatologique, il se manifeste par une obstruction nasale unilatérale (91%), ou des rhinorrhées (46%) (Díaz Molina et al. 2009⁴⁷). Des épistaxis, des algies, des paralysies faciales voire des diplopies ont même été rapportées (Chammakhi-Jemli et al. 2007⁴⁸).

Il est admis que le HPV (human papilloma virus) joue un rôle d'inducteur important dans le développement des papillomes des voies aéro-digestives (Hüseyin Aksungur et al. 1999⁴⁹). Zhao et al. (2016⁵⁰) montrent dans sa méta-analyse qui évalue l'association entre l'infection au papilloma virus et la malignité des papillomes inversés au niveau des fosses nasales et des sinus qu'il existe bien une relation et que la malignité des tumeurs dépend du type de virus (notamment HPV-18 ++). L'aspect radiologique en tomodensitométrie est variable et non spécifique. Aucun diagnostic ne peut être posé sur les clichés. Cependant, certains facteurs sont relativement évocateurs. Une masse polyloïde de tonalité isodense aux tissus mous, unilatérale, occupant la fosse nasale associée ou non au sinus maxillaire chez un patient âgé avec des antécédents d'obstruction nasale unilatérale en sont autant (Fig. 18). L'étendue varie de quelques millimètres à une dizaine de centimètres. L'os adjacent peut être déplacé (soufflé), aminci, détruit (ostéolyse), ou sclérosé (Chammakhi-Jemli et al. 2007⁴⁸).

⁴⁷ Díaz Molina JP, Llorente Pendas JL, Rodrigo Tapia JP et al. Inverted sinonasal papillomas. Review of 61 cases. *Acta Otorrinolaringol Engl Ed.* 2009;60(6):402-8.

⁴⁸ Chammakhi-Jemli C, Ben Hassine L, Mekaouer S et al. Imagerie du papillome inversé naso-sinusien. *Feuill Radiol.* 2007;47(2):75-82.

⁴⁹ Hüseyin Aksungur E, Binokay FB, Biçakçi K et al. A rhinolith which is mimicking a nasal benign tumor. *Eur J Radiol.* 1999;31(1):53-5.

⁵⁰ Zhao RW, Guo ZQ, Zhang RX. Human papillomavirus infection and the malignant transformation of sinonasal inverted papilloma: A meta-analysis. *J Clin Virol.* 2016;79:36-43.

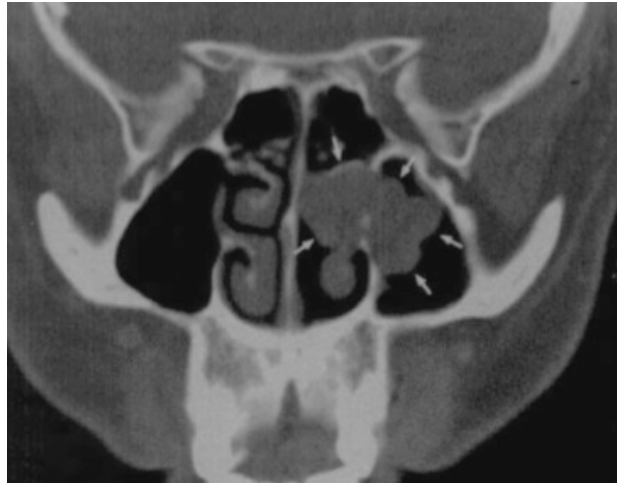

Figure 18 : Patient âgé 62 ans. Coupe coronale montrant une tonalité (radio opacité) de tissus mous au niveau de la fosse nasale gauche empiétant dans le sinus maxillaire gauche. Localisation typique. Les flèches blanches mettent en évidence l'aspect lobulaire.

(Source : Dammann et al. 1999⁴³)

III.1.5.2 Malignes

Les cancers des fosses nasales et des sinus para-nasaux sont très rares. Ils représentent 5% des tumeurs malignes de la tête et du cou. En Europe, 14500 personnes vivent avec le diagnostic d'un de ces cancers (Bossi et al. 2016⁵¹). Il existe une multitude d'origine et de lésions différentes dont certaines sont extrêmement rares. La symptomatologie est peu spécifique et correspond à la symptomatologie classique de l'inflammation de ces régions (épistaxis, obstruction nasale, douleurs faciales, rhinorrhée) rendant le diagnostic difficile. Les métastases à distance de ces cancers sont peu fréquentes, mais leur pronostic n'en reste pas moins sombre pour autant. Le diagnostic est donné uniquement par l'analyse anatomopathologique d'un prélèvement (endoscopie). Les images radiographiques n'étant pas spécifiques, à tel point qu'il est parfois difficile de différencier un de ces cancers avec des hyperplasies bénignes (Bossi et al. 2016⁵¹).

⁵¹ Bossi P, Farina D, Gatta G et al. Paranasal sinus cancer. Crit Rev Oncol Hematol. 2016;98:45-61.

Le Carcinome épidermoïde : D'origine épithéliale, c'est le cancer malin le plus répandu des fosses nasales et du sinus maxillaire. Les signes cliniques et radiographiques sont aspécifiques, et la découverte est souvent tardive menant au diagnostic d'une lésion avancée aggravant considérablement le pronostic. Les thérapeutiques sont très invasives et la morbidité importante malgré les thérapeutiques réparatrices mises en place (Kermer et al. 2008⁵²).

On retrouve également d'autres tumeurs malignes dans des proportions moindres. La liste non exhaustive comprendra : les tumeurs des glandes salivaires accessoires (carcinome adénoïde kystique, le carcinome ex-adenome pléomorphe et le carcinome muco-épidermoïde.), l'adénocarcinome, le lymphome, le sarcome, le mélanome muqueux et toutes autres tumeurs de l'os (sarcome d'Ewing, chondrosarcome, ostéosarcome,...).

III.1.6 Variantes du processus unciné

Le processus unciné forme la paroi médiale de l'infundibulum maxillaire et participe à la continuation du COM.

Elles sont nombreuses.

- Une déviation externe du processus unciné peut avoir des conséquences sur le drainage de l'infundibulum.
- La taille : Elle est variable. Un processus unciné volumineux entraîne un rétrécissement du COM et affecte le drainage (Beale et al. 2009⁵³).
- Le positionnement antéro-postérieur du processus unciné joue également un rôle mais principalement sur le drainage du récessus frontal qui se jette soit au niveau de l'infundibulum soit directement au niveau du méat moyen (Beale et al. 2009⁵³).

⁵² Kermer C, Poeschl PW, Wutzl A et al. Surgical Treatment of Squamous Cell Carcinoma of the Maxilla and Nasal Sinuses. J Oral Maxillofac Surg. 2008;66(12):2449-53.

⁵³ Beale TJ, Madani G, Morley SJ. Imaging of the paranasal sinuses and nasal cavity: normal anatomy and clinically relevant anatomical variants. Semin Ultrasound CT MR. 2009;30(1):2-16.

- Pneumatisation du processus unciné (2-5%) augmente le risque de sinusite par confinement (Michel et al. 2013³). Il s'agit de l'extension d'une cellule ethmoïdale antérieure (Fig. 19) et sa prévalence atteint 5% dans une étude sur des patients atteints de pathologies sinusiennes (Clair et al. 2000²⁰).
- Accolement unciformien, par rapprochement de l'unciforme à la paroi orbitaire responsable du rétrécissement méatique (Beale et al. 2009⁵³ ; Michel J. et al. 2013³).
- Médialisation ou latéralisation du processus unciforme. Elles peuvent être responsables d'un rétrécissement de la gouttière unciformienne et du hiatus semi-lunaire. La prévalence est de 27% dans la population atteinte de sinusites chroniques d'après Clair et al. (2000²⁰). De même, une horizontalité importante de ce processus affecte le drainage par confinement. En outre, on retrouve quasiment systématiquement une association avec les cellules de la bulle de volume important (Beale et al. 2009⁵³).

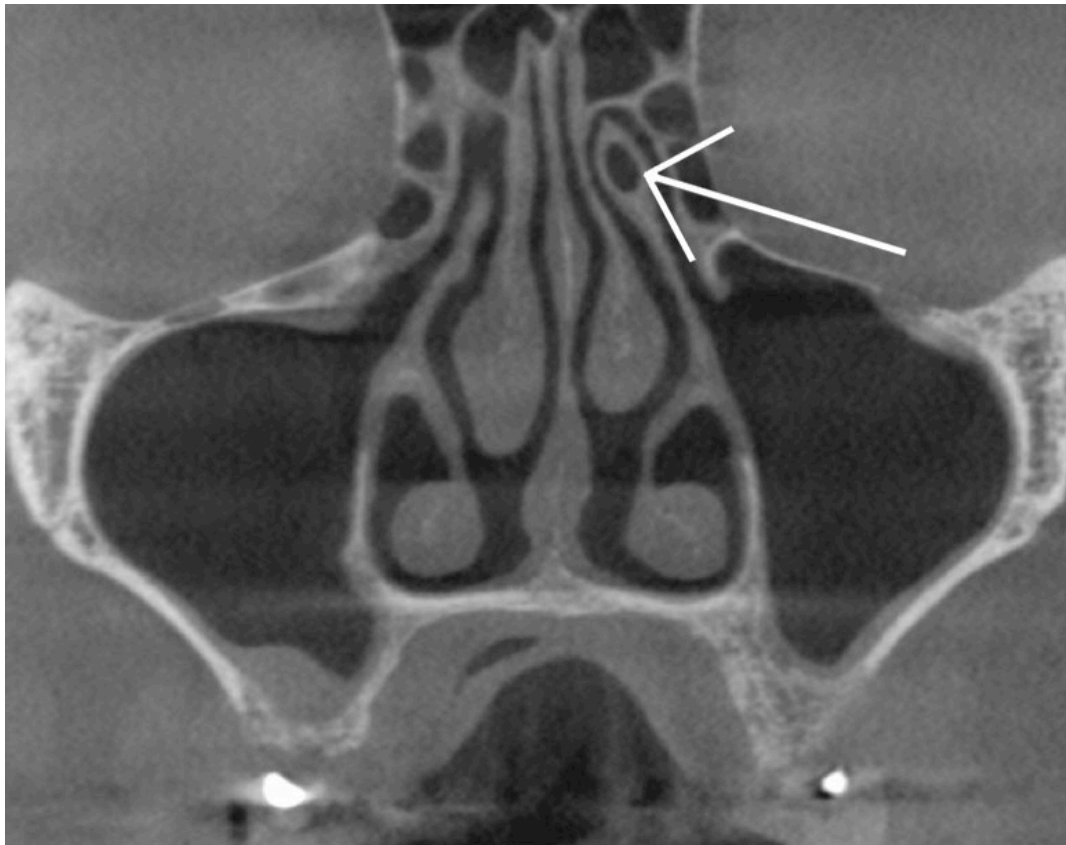


Figure 19 : Coupe coronale CBCT issue de l'étude mettant en évidence une pneumatisation du processus unciné gauche (flèche).

III.1.7 Concha bullosa

La concha bullosa (pneumatisation) correspond à une cavité aérienne bien délimitée, logée dans les cornets, de dimension et de volume variable. Ces cavités peuvent être en rapport avec le sinus maxillaire, intéresser tous les cornets et posséder leur propre ostium (Fig. 20). La prévalence retrouvée dans les études est disparate. Elle se situe entre 3,6% pour Edwards et al. (2014⁵⁴) et 67,5% (Smith et al. 2010²⁶). Les études portant sur des patients atteints de sinusite chronique déterminent les prévalences suivantes : 30% (Arslan et al. 1999¹⁸) ; 34% (Zinreich et al. 1988⁵⁵) et 48% (Clair et al. 2000²⁰).

L'atteinte du cornet inférieur est rare (Kharoubi 2006⁵⁶). Généralement, on retrouve des concha bullosa dans le cornet moyen (Marsot-Dupuch et Genty 2003⁵⁷). La concha bullosa au niveau du cornet moyen provient d'une extension des cellules ethmoïdales antérieures ou postérieures. Elles s'abouchent dans environ 80% des cas au niveau du récessus naso-frontal. Le diagnostic est posé radiologiquement. Le meilleur plan d'étude est le plan coronal.

Elles peuvent être uni ou bi-latérales. L'étude de Smith et al. (2010²⁶) détermine que les concha bullosa sont plus souvent bilatérales que unilatérales, et lorsqu'elles sont unilatérales, il n'y a pas de différence significative entre le côté droit et le côté gauche. Les concha bullosa n'ont pas de symptomatologie spécifique. La découverte d'une concha bullosa ne conduit pas à une thérapeutique systématique, celle-ci est guidée par la symptomatologie notamment fonctionnelle comme l'obstruction nasale, ou infectieuse et inflammatoire (sinusite à répétition ou compliquée) ; c'est à dire dans les cas de conflits ostio-méataux.

⁵⁴ Edwards R, Alsufyani N, Heo G et al. The frequency and nature of incidental findings in large-field cone beam computed tomography scans of an orthodontic sample. *Prog Orthod.* 2014;15.

⁵⁵ Zinreich SJ, Mattox DE, Kennedy DW et al. Concha bullosa: CT evaluation. *J Comput Assist Tomogr.* 1988;12(5):778.

⁵⁶ Kharoubi S. Pneumatisation du cornet inferieur a propos d'une observation. *J Tunis ORL Chir Cervico-Faciale.* 2006;17(1):63-66.

⁵⁷ Marsot-Dupuch K, Genty E. Anatomic variants of paranasal sinuses. *J Radiol.* 2003;84(4):357-67.

Hatipoglu et al. (2008²⁸) montrent une coexistence importante entre la déviation du septum nasal et la présence de concha bullosa. Ceci étant corroboré par certaines études (Sazgar et al. 2008⁵⁸ ; Stallman et al. 2004⁵⁹). Smith et al. (2010²⁶) concluent cependant l'inverse.

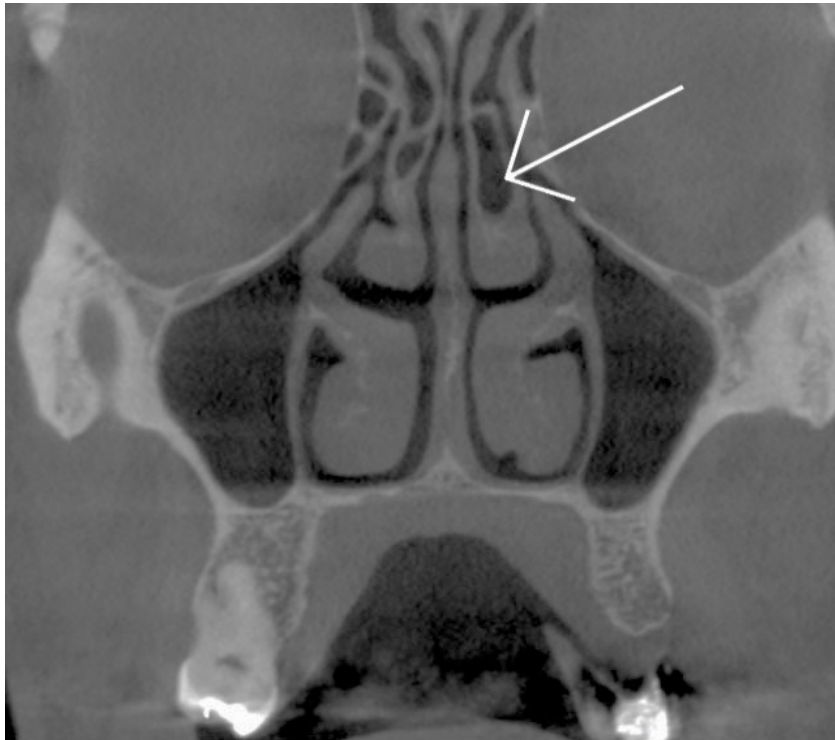

Figure 20 : Coupe coronale CBCT issue de l'étude montrant des concha bullosa bilatérales. Notez la différence de volume entre le côté droit et le côté gauche.

Calhoun et al. (1991¹⁹) établirent un lien entre concha bullosa et conflit du complexe ostio-méatal ($p < 0,04$). Subramanian et al. (2005⁶⁰) établissent également un lien entre concha bullosa et sinusites chroniques.

⁵⁸ Sazgar AA, Massah J, Sadeghi M et al. The incidence of concha bullosa and the correlation with nasal septal deviation. 2008;4(2):87-91.

⁵⁹ Stallman JS, Lobo JN, Som PM. The incidence of concha bullosa and its relationship to nasal septal deviation and paranasal sinus disease. AJNR Am J Neuroradiol. 2004;25(9):1613-8.

⁶⁰ Subramanian S, Lekhraj Rampal GR, Wong EFM et al. Concha bullosa in chronic sinusitis. Med J Malaysia. 2005;60(5):535-9.

En revanche ce n'est pas le cas d'autres études comme par exemple par Kucybata et al. (2017²⁷) ; Nouraei et al. (2009⁶¹) ; Stallman et al. (2004⁵⁹) et Zinreich et al. (1988⁵⁵).

III.1.8 Cornets paradoxaux

Il s'agit de la perte de la convexité externe normale du cornet moyen. Le meilleur plan d'étude est le plan coronal (Fig. 21). La prévalence chez les patients atteints de sinusites chroniques selon Arslan et al.(1999¹⁸) est de 3% tandis que Clair. et al. (2000²⁰) trouvent 34%. La encore les prévalences sont relativement disparates. On retrouve fréquemment une association avec d'autres variantes anatomiques et notamment la déviation du septum nasal (Beale 2009⁵³). Lorsque les cornets paradoxaux sont importants, ils peuvent réduire la filière infundibulaire et modifier le bon fonctionnement du drainage naso-sinusien.

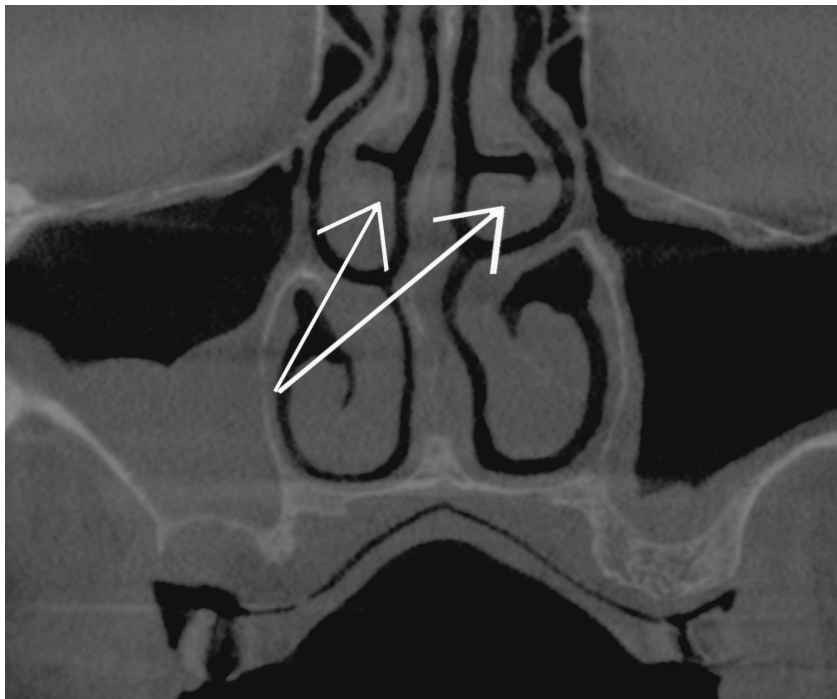


Figure 21 : Coupe coronale CBCT issue de l'étude. On distingue des cornets paradoxaux bilatéraux (flèches).

⁶¹ Nouraei SA, Elisay AR, Dimarco A et al. Variations in paranasal sinus anatomy: implications for the pathophysiology of chronic rhinosinusitis and safety of endoscopic sinus surgery. J Oto-Rhino-Laryngol Chir Cervico-Faciale. 2009;38(1):32-7.

III.1.9 Cellules de la bulle procidentes

C'est un cornet nasal rudimentaire s'ouvrant sous le cornet nasal moyen. Les cellules de la bulle limitent la partie postérieure de l'infundibulum et se drainent dedans avec le sinus maxillaire et les cellules ethmoïdales (Fig. 22). Lorsqu'elles sont largement développées, elles peuvent rétrécir le méat moyen et l'infundibulum interfère alors avec le COM (Beale et al. 2009⁵³). L'étude de Clair et al. (2000²⁰) détermine une prévalence de 17% (sur des patients atteints de sinusites). L'appréciation d'une bulle jugée volumineuse reste subjective, mais on peut considérer qu'à partir de 10 mm dans le sens axial, il s'agit d'une cellule de la bulle procidente.

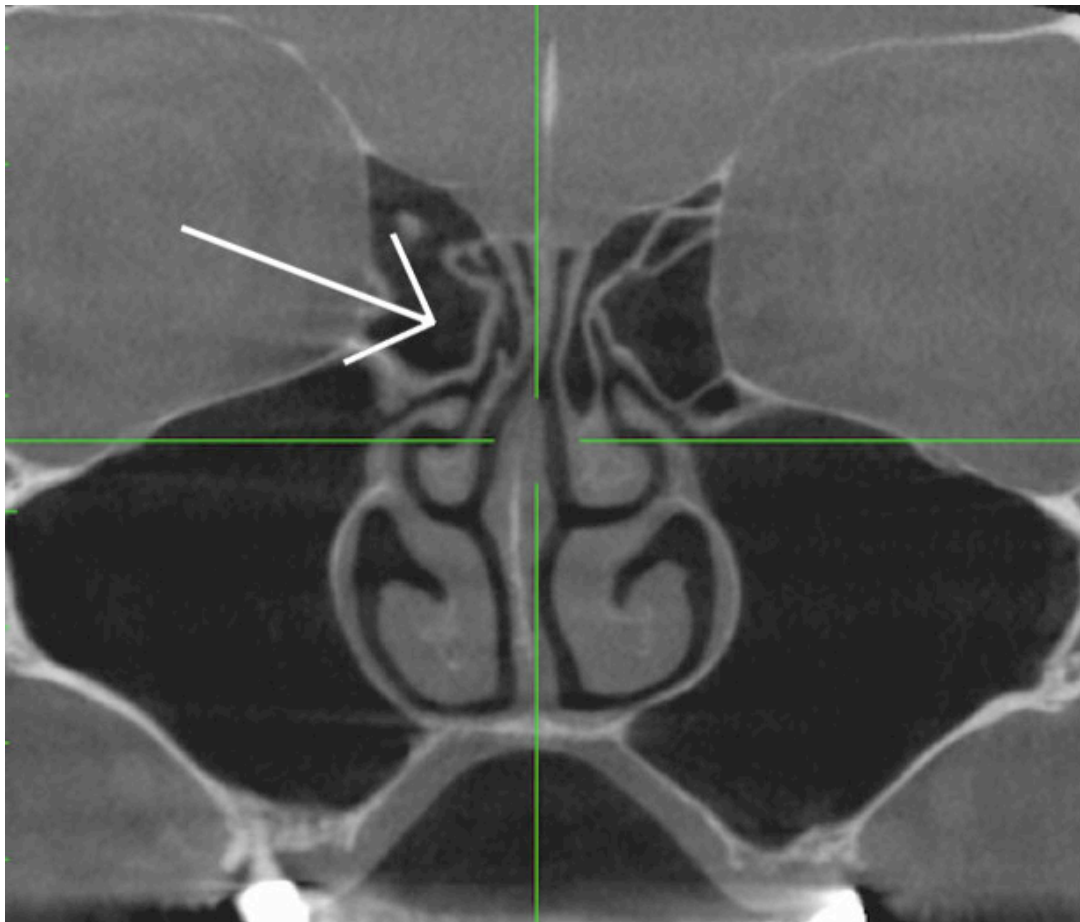


Figure 22 : Coupe coronale CBCT issue de l'étude passant par une cellule de la bulle volumineuse (flèche).

III.1.10 Cellules de Agger Nasi

Il s'agit d'une pneumatisation excessive de cellules ethmoïdales antérieures qu'on retrouve dans 10% des cas. Le degré de pneumatisation est variable (Beale et al. 2009⁵³). La mise en évidence de cette variante est plus facilement réalisée sur les coupes sagittales des volumes de CBCT.

III.1.11 Cellule de Haller ou cellules ethmoidales infra-orbitaires

Il s'agit du développement d'une cellule ethmoïdale inconstante le long de la paroi interne de l'orbite et qui adhère au toit du sinus maxillaire (Fig. 23). Selon les études, on retrouve une grande disparité de prévalences : elles s'étendent de 3,2 % pour Sánchez Fernández et (2000⁶²) à 60% pour Mathew et al. (2013⁶³). Pour cette situation, les coupes coronales sont les plus pertinentes.

Certains auteurs concluent que les cellules de Haller sont des facteurs étiologiques de sinusites importants. Les cellules de Haller peuvent compromettre le drainage sinusien et en particulier lors d'inflammation (Beale et al. 2009⁵³). Cependant, l'étude de Mathew et al. (2013⁶³) ne conclut pas à une association significative entre cellules de Haller et sinusite ipsilatérale, et d'autres auteurs, ayant mené leur étude sur une population pédiatrique viennent confirmer (Kim et al. 2006⁶⁴; Sivasli et al. 2003⁶⁵).

Le volume jouerait un rôle important (Sebrechts et al. 2000⁶⁶; Stackpole et Edelstein 1997⁶⁷).

⁶² Sánchez Fernández JM, Anta Escuredo JA, Sanchez del Rey A et al. Morphometric Study of the Paranasal Sinuses in Normal and Pathological Conditions. *Acta Otolaryngol (Stockh)*. 2000;120(2):273-8.

⁶³ Mathew R, Omami G, Hand A et al. Cone beam CT analysis of Haller cells: prevalence and clinical significance. *Dento Maxillo Facial Radiol*. 2013;42(9).

⁶⁴ Kim HJ, Jung Cho M, Lee J-W et al. The relationship between anatomic variations of paranasal sinuses and chronic sinusitis in children. *Acta Otolaryngol (Stockh)*. 2006;126(10):1067-72.

⁶⁵ Sivasli E, Sirikçi A, Bayazıt YA et al. Anatomic variations of the paranasal sinus area in pediatric patients with chronic sinusitis. *Surg Radiol Anat SRA*. 2003;24(6):400-5.

⁶⁶ Sebrechts H, Vlaminck S, Casselman J. Orbital edema resulting from Haller's cell pathology: 3 case reports and review of literature. *Acta Otorhinolaryngol Belg*. 2000;54(1):39-43.

⁶⁷ Stackpole SA, Edelstein DR. The anatomic relevance of the Haller cell in sinusitis. *Am J Rhinol*. 1997;11(3):219-23.

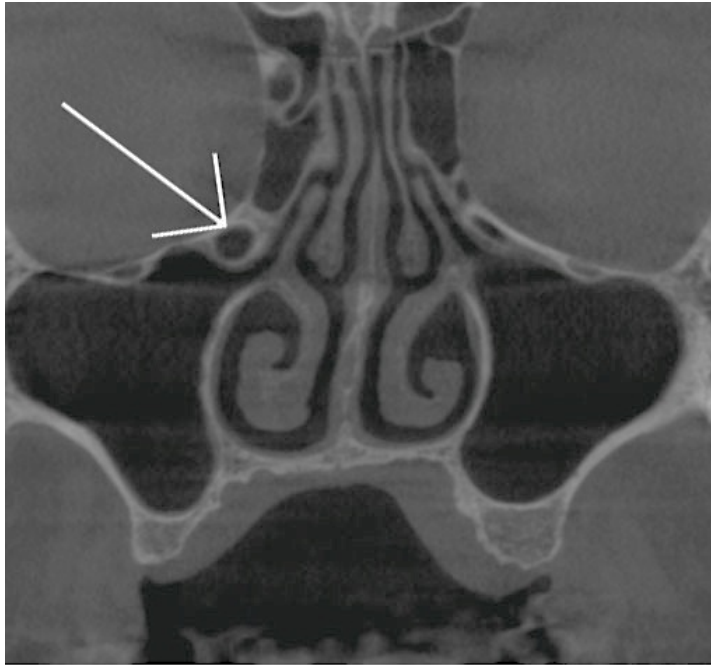


Figure 23 : Coupe coronale CBCT mettant en évidence des cellules de Haller bilatérales (flèche).

III.2 Variantes anatomiques et lésions du sinus maxillaire

III.2.1 Taille, volume et agénésie

Les variations de taille et de volume des sinus maxillaires sont fréquentes, y compris au sein d'un même individu.

Le volume d'un sinus est compris entre 4 et 22 cm³. Les études sur les dimensions volumiques des sinus maxillaires ne manquent pas. On peut citer par exemple Sánchez Fernández et Anta Escuredo (2000⁶²) qui déterminent un volume moyen de 13,07 cm³ par sinus maxillaire ou encore les études de Dah-Jouonzo et al. (2005⁶⁸) et Kawarai et al. (1999⁶⁹) qui trouvent respectivement un volume bilatéral de 29,5 cm³ et 44 cm³.

⁶⁸ Dah-Jouonzo H, Baron P, Faure J et al. Mesures volumétriques des bases osseuses maxillaires et des cavités aériennes de la face en imagerie 3D. *Int Orthod.* 2005;3(4):269-89.

⁶⁹ Kawarai Y, Fukushima K, Ogawa T et al. Volume quantification of healthy paranasal cavity by three-dimensional CT imaging. *Acta Oto-Laryngol Suppl.* 1999;540:45-9.

Le volume des sinus maxillaires est hautement corrélé au volume des cavités nasales ($t=4,55$; $p < 0,001$) et il existe également une corrélation entre la taille des maxillaires et le volume des sinus maxillaires et des fosses nasales (Dah-Jouonzo et al. 2005⁶⁸). Cette même étude conclut, de plus, que les patients présentant des pathologies sinusales présentent des sinus sensiblement plus volumineux. La même conclusion est retrouvée dans l'article de Sánchez Fernández et Anta Escuredo (2000⁶²).

Outre les valeurs moyennes, on peut retrouver des hyperplasies, des hypoplasies ou encore agénésies des sinus.

Les étiologies sont multiples : congénitales ou acquises (Bassiouny et al. 1982⁷⁰). Des facteurs ethniques existent également.

Concernant les hypoplasies des sinus maxillaires (Fig. 24), elles sont bien plus rares que les hypoplasies des autres sinus paranasaux tels que les sinus frontaux et sphénoïdaux (Erdem et al. 2002⁷¹ ; Thiagarajan B et al. 2012⁷²). Ces derniers établissent dans leur revue de littérature des prévalences comprises entre 1,5 et 10%.

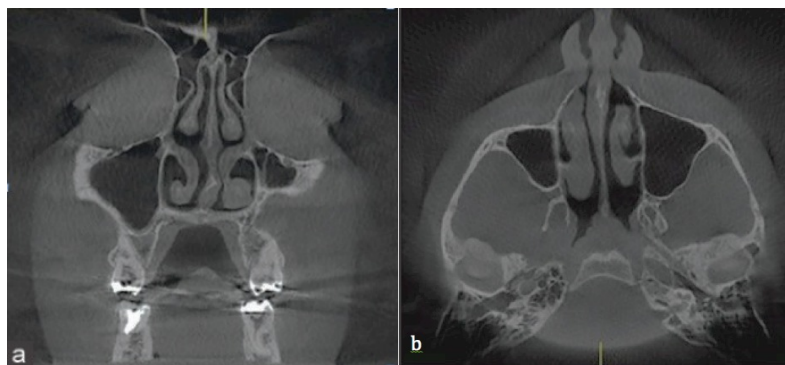


Figure 24 : (a) coupe coronale montrant un sinus gauche hypoplasique (b) coupe axiale mettant en évidence ce même sinus.

(Source : Jafari-Pozve et al. 2014⁷³)

⁷⁰ Bassiouny A, Newlands WJ, Ali H et al. Maxillary sinus hypoplasia and superior orbital fissure asymmetry. *The Laryngoscope*. 1982;92(4):441-8.

⁷¹ Erdem T, Aktas D, Erdem Gb et al. Maxillary sinus hypoplasia. *Rhinology*. 2002;40(3):150-3.

⁷² Thiagarajan B, Narashiman S. Hypoplasia of all paranasal sinuse: A case series and Literature review. *Otolaryngology online*. 2012:2

⁷³ Jafari-Pozve N, Sheikhi M, Ataie-Khorasgani M et al. Aplasia and hypoplasia of the maxillary sinus: A case series. *Dent Res J*. 2014;11(5):615-7.

Les hypoplasies peuvent être asymptomatiques et découvertes de manière fortuite lors d'un examen radiographique (Thiagarajan B et al. 2012⁷²), mais peuvent provoquer des maux de tête, des douleurs faciales, des modifications de la voix (Jafari-Pozve et al. 2014⁷³) ou encore des manifestations ophtalmiques (Michielsens et al. 1999⁷⁴).

L'aplasie totale des sinus existe mais reste extrêmement rare. A l'heure actuelle, on a reporté le 2^e cas dans la littérature publiée en langue anglaise (Korkmaz et Korkmaz 2013²). L'aplasie des sinus sphénoïdaux est également très rare, contrairement à l'aplasie des sinus frontaux, plus fréquente.

III.2.2 Ostium secondaire

C'est un ostium surnuméraire au sein de la cloison inter-sinusale. Il se situe toujours postérieurement à l'ostium maxillaire principal (Fig. 25). La prévalence retrouvée dans la littérature est vaste.

En effet, elle s'étend de 10% pour l'étude de Jog MacGarry (2003⁷⁵) à 56,7% pour Ali et al. (2017⁷⁶). Les ostia accessoires peuvent être responsables de sinusites récurrentes en entraînant un flux de mucus entre les deux ostia. En effet, les risques d'épaississement membranaire et de rétention de mucus sont accrus (Yenigun et al. 2016⁷⁷).

⁷⁴ Michielsens A, Herzeel R, Gordts F. Acquired enophthalmos associated with hypoplasia of the maxillary sinus and asymptomatic chronic maxillary sinusitis. *J Fr Ophtalmol.* 1999;22(4):451-5.

⁷⁵ Jog M, McGarry GW. How frequent are accessory sinus ostia? *J Laryngol Otol.* 2003;117(4):270-2.

⁷⁶ Ali IK, Sansare K, Karjodkar FR et al. Cone-beam computed tomography analysis of accessory maxillary ostium and Haller cells: Prevalence and clinical significance. *Imaging Sci Dent.* 2017;47(1):33-7.

⁷⁷ Yenigun A, Fazliogullari Z, Gun C, Uysal II, Nayman A, Karabulut AK. The effect of the presence of the accessory maxillary ostium on the maxillary sinus. *Oto-Rhino-Laryngol - Head Neck Surg.* 2016;273(12):4315-9.

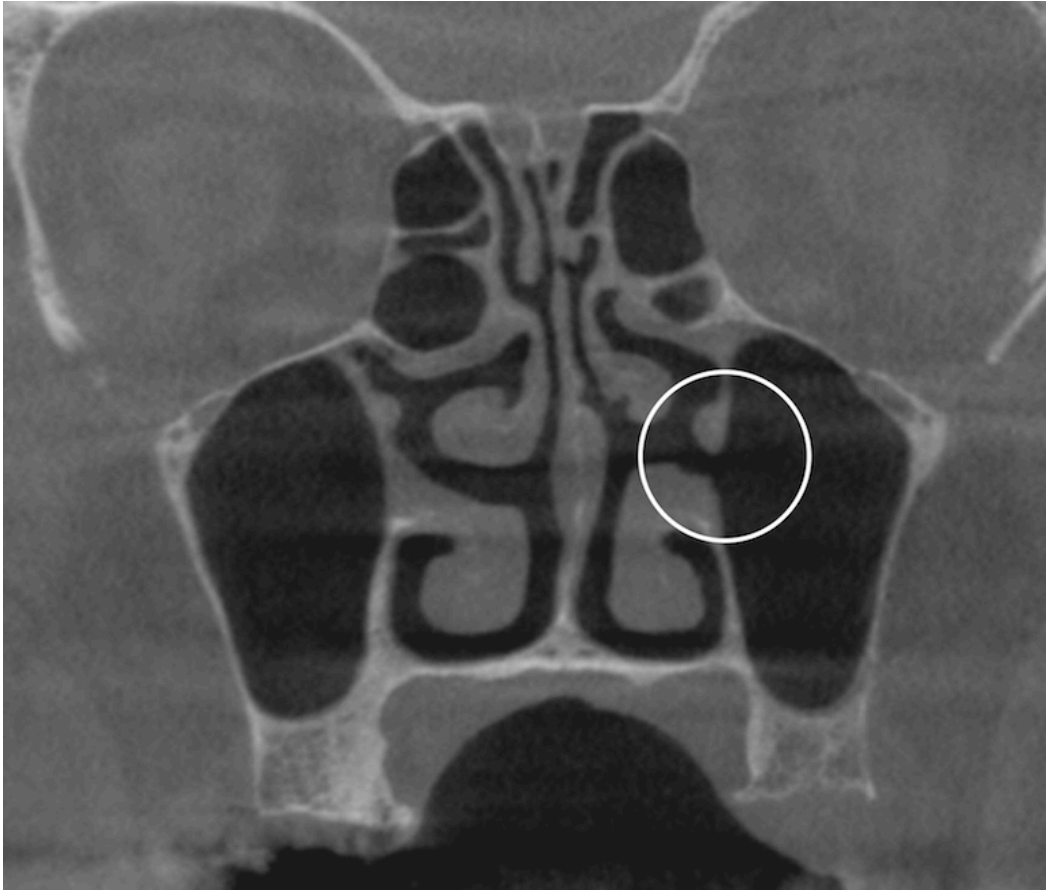


Figure 25 : Coupe CBCT issue de l'étude passant par un ostium secondaire au niveau du sinus gauche (cercle).

III.2.3 Morphométrie

La planification des chirurgies sinusiennes passe par l'appréhension des variations morphologiques des sinus maxillaires qui peuvent compliquer les interventions en per-opératoire. Deux angles sont particulièrement importants à analyser car leurs configurations peuvent augmenter le risque de déchirement de la membrane de sinusienne (Fig. 26).

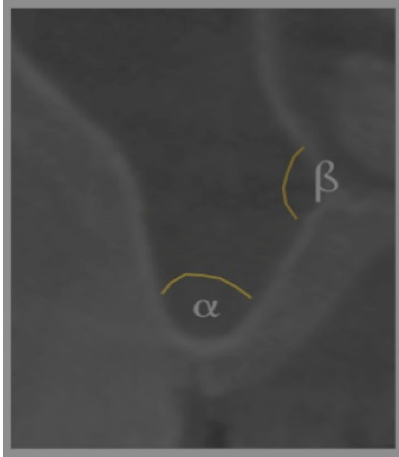


Figure 26 : Coupe coronale CBCT montrant schématiquement les 2 angles importants à repérer α et β .

- Le premier angle, que l'on nommera α (alpha) représente l'angle formé entre la paroi osseuse vestibulaire et la paroi osseuse palatine du procès alvéolaire du maxillaire. Souvent plus formé en antérieur qu'en postérieur.

La mesure de cet angle a été réalisée par Kang et al. (2013¹⁰) et donne les résultats suivant : dans 4,8 % l'angle α mesure moins de 30°, dans 42,8 % il est compris entre 31° et 60° , et les 52,4 % restant correspondent à un angle supérieur à 61°. On notera qu'aucune différence significative entre angle, âge et sexe n'existe.

Cho et al. (2001⁷⁸) déterminent que les perforations sont moins fréquentes lorsque celui-ci est ouvert. Ceci étant corrélé par l'étude de van den Bergh et al. (2000⁷⁹) qui affirme que les sinus étroits sont plus à risque.

⁷⁸ Cho SC, Wallace SS, Froum SJ et al. Influence of anatomy on Schneiderian membrane perforations during sinus elevation surgery: three-dimensional analysis. *Pract Proced Aesthetic Dent PPAD*. 2001;13(2):160-3.

⁷⁹ Van den Bergh JP, Ten Bruggenkate CM, Disch FJ et al. Anatomical aspects of sinus floor elevations. *Clin Oral Implants Res*. 2000;11(3):256-65.

- Le second angle, que l'on nommera β (béta) est l'angle formé entre la paroi osseuse palatine du procès alvéolaire du maxillaire et la paroi médiale du sinus. A l'instar de l'angle α , plus celui-ci est fermé, plus le décollement de la membrane s'avère difficile (Zijderveld et al. 2008⁸⁰).

La revue de littérature de Testori et al. (2008⁸¹) rapporte une perforation de la membrane sinusienne dans 11 à 56 % des chirurgies d'élévation sinusienne ce qui met en évidence la fréquence de cette complication.

III. 2.4 Épaississement membranaire

Comme décrit précédemment, le sinus maxillaire est tapissé d'une membrane épithéliale pseudo-stratifiée ciliée appelée membrane sinusienne ou de Schneider. Cette membrane est fine et comporte des caractéristiques élastiques. En effet, Pommer et al. (2012⁸²) ont établi que cette membrane pouvait subir sans déchirure une extension de 132,6 % lorsque les forces sont unilatérales et de 124,7 % lorsqu'elles sont bidirectionnelles. L'épaisseur de la membrane sinusienne saine est considérée comme fine lorsque celle-ci est inférieure à 1 mm et épaisse au-delà (Wallace et al. 2007⁸³).

⁸⁰ Zijderveld SA, Van den Bergh JPA, Schulten EAJM et al. Anatomical and surgical findings and complications in 100 consecutive maxillary sinus floor elevation procedures. *J Oral Maxillofac Surg Off J Am Assoc Oral Maxillofac Surg.* 2008;66(7):1426-38.

⁸¹ Testori T, Wallace SS, Del Fabbro M et al. Repair of large sinus membrane perforations using stabilized collagen barrier membranes: surgical techniques with histologic and radiographic evidence of success. *Int J Periodontics Restorative Dent.* 2008;28(1):9-17.

⁸² Pommer B, Ulm C, Lorenzoni M et al. Prevalence, location and morphology of maxillary sinus septa: systematic review and meta-analysis. *J Clin Periodontol.* 2012;39(8):769-73.

⁸³ Wallace SS, Mazor Z, Froum SJ et al. Schneiderian membrane perforation rate during sinus elevation using piezosurgery: clinical results of 100 consecutive cases. *Int J Periodontics Restorative Dent.* 2007;27(5):413-9.

Il existe également une corrélation entre le biotype gingival et l'épaisseur de la membrane sinusienne (Yilmaz et Tözüm 2012⁸⁴). Aimetti et al. (2008⁸⁵) abondent en ce sens et déterminent l'épaisseur moyenne de la membrane sinusienne $0,97 \pm 0,36$ mm. Lorsqu'elle est saine, cette membrane est difficilement repérable à l'imagerie.

Les modifications physio-pathologiques de la membrane sinusienne ont diverses étiologies. L'obstruction de l'ostium peut être primaire : c'est-à-dire qui se développe initialement dans le sinus et s'étend plus ou moins à la cavité nasale ; ou secondaire : c'est-à-dire que l'ostium s'obstrue depuis la cavité nasale et entraîne une inflammation du sinus.

La cause la plus importante de ces obstructions est une infection virale avec surinfection bactérienne. On peut retrouver un oedème résultant d'une allergie, un traumatisme, un polype, un barotraumatisme ou une tumeur (Brook 2009²³). On notera dans des proportions moindres, que ces modifications peuvent être causées par des réactions à un traitement dentaire (Connor et al. 2000⁸⁶), la mise en place d'implants (Jung et al. 2007⁸⁷) ou encore une maladie parodontale (Abrahams et Glassberg 1996⁸⁸).

Rege (2011⁸⁹) souligne qu'un épaissement membranaire peut-être susceptible de perturber le drainage et ainsi impacter la décision du praticien.

⁸⁴ Yilmaz HG, Tözüm TF. Are gingival phenotype, residual ridge height, and membrane thickness critical for the perforation of maxillary sinus? *J Periodontol.* 2012;83(4):420-5.

⁸⁵ Aimetti M, Massei G, Morra M et al. Correlation between gingival phenotype and Schneiderian membrane thickness. *Int J Oral Maxillofac Implants.* 2008;23(6):1128-32.

⁸⁶ Connor SE, Chavda SV, Pahor AL. Computed tomography evidence of dental restoration as aetiological factor for maxillary sinusitis. *J Laryngol Otol.* 2000;114(7):510-3.

⁸⁷ Jung J-H, Choi B-H, Jeong S-M, Li J, Lee S-H, Lee H-J. A retrospective study of the effects on sinus complications of exposing dental implants to the maxillary sinus cavity. *Oral Surg Oral Med Oral Pathol Oral Radiol Endod.* 2007;103(5):623-5.

⁸⁸ Abrahams JJ, Glassberg RM. Dental disease: a frequently unrecognized cause of maxillary sinus abnormalities? *AJR Am J Roentgenol.* 1996;166(5):1219-23.

⁸⁹ Rege ICC. Occurrence of maxillary sinus abnormalities detected by cone beam CT in an asymptomatic patient. *Dissertação Goiânia, 2011.*

En terme de prévalence, Carmeli et al. (2011⁹⁰) déterminent 31,6% de sinus présentant un épaissement membranaire. Cette étude évalue également la corrélation entre forme, épaisseur et perméabilité de l'ostium maxillaire. Lorsqu'il n'existe pas d'épaississement, la perméabilité est toujours présente. Lorsque l'épaississement est de forme arrondie, le risque d'obstruction est rare mais pas inexistant. Lorsque la forme est irrégulière ou en cadre, le risque d'obstruction est très élevé. Lorsque l'opacité est complète, l'obstruction survient dans tous les cas (Fig. 27). Le degré d'épaisseur joue aussi un rôle. Plus l'épaisseur est importante, plus les risques d'obstruction sont importants. Ceci nous permet de conclure que l'analyse du bas fond sinusien, sans visibilité des ostiums n'est pas suffisante, car aucune prédictibilité n'est possible. Le bilan doit être complété par un examen tomographique mettant en évidence la région du COM (Maarek 2009⁹¹).

Un épaissement membranaire entre 1 et 2 mm n'est pas significatif (Montaudon et al. 2001⁹²).

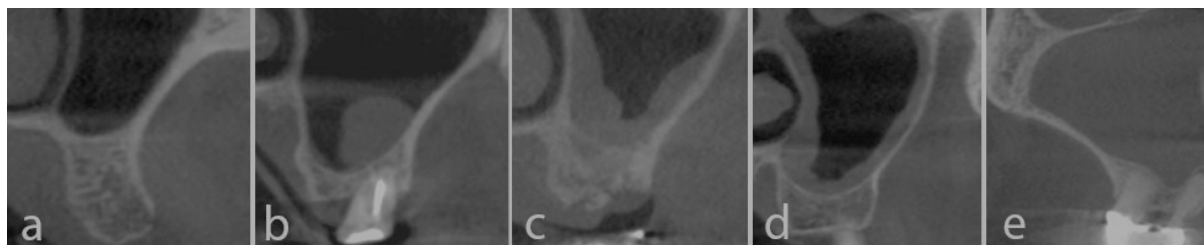

Figure 27 : Classification des différents types d'épaississement membranaire sinusien en coupes coronales CBCT issues de l'étude.

a- Sinus sain ; b- en rond ; c- irrégulière ; d- en cadre ; e- complète

⁹⁰ Carmeli G, Artzi Z, Kozlovsky A, Segev Y, Landsberg R. Antral computerized tomography pre-operative evaluation: relationship between mucosal thickening and maxillary sinus function. Clin Oral Implants Res. 2011;22(1):78-82.

⁹¹ Maarek H. Complications post-implantaires : gestion et prévention. Implant, 2009 (envoi de l'auteur).

⁹² Montaudon M, Blachère H, Laurent F. Sinus de la face : technique d'imagerie, résultats normaux et pathologie inflammatoire. Lett D'Oto-Rhino-Laryngol Chir Cervico-Faciale. 2001;(259).

L'obstruction de l'ostium maxillaire est un facteur de risque de développement de sinusite post-opératoire (Timmenga et al. 1997⁹³)(Fig. 28).

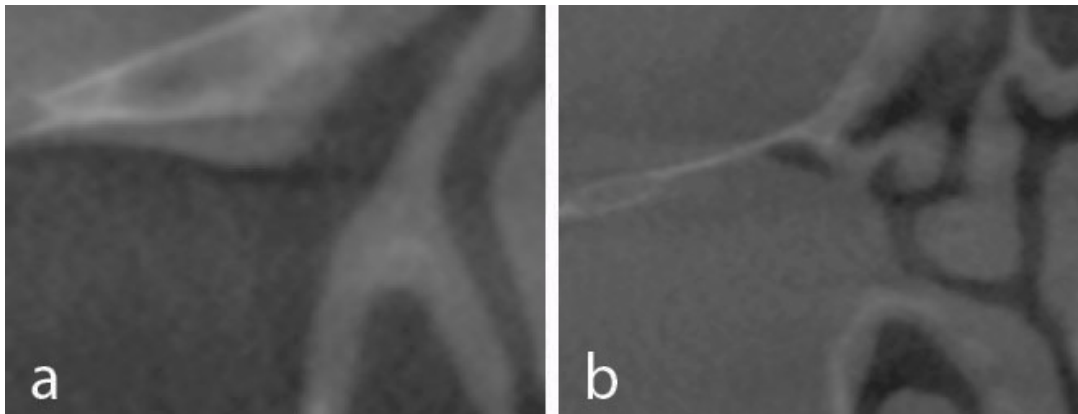


Figure 28 : Coupes coronales CBCT issues de l'étude montrant la différence entre un ostium perméable (a) et un ostium obturé (b).

Beaumont et al. (2005⁹⁴) ainsi que Pignataro et al. (2008⁹⁵) mettent en exergue l'importance de l'examen clinique et radiologique avant une intervention de sinus lift, en restant cependant évasifs sur les éléments à repérer.

III.2.4 Sinusites

Les sinusites maxillaires sont des atteintes inflammatoires et/ou infectieuses d'origine virale, bactérienne ou fongique se développant au sein des sinus maxillaires. Elles peuvent être isolées ou associées à d'autres sinus comme les sinus frontaux ou ethmoïdaux (Gilain et Laurent 2000⁹⁶).

⁹³ Timmenga NM, Raghoobar GM, Boering G et al. Maxillary sinus function after sinus lifts for the insertion of dental implants. *J Oral Maxillofac Surg Off J Am Assoc Oral Maxillofac Surg.* 1997;55(9):936-939.

⁹⁴ Beaumont C, Zafiroopoulos G-G, Rohmann K et al. Prevalence of maxillary sinus disease and abnormalities in patients scheduled for sinus lift procedures. *J Periodontol.* 2005;76(3):461-7.

⁹⁵ Pignataro L, Mantovani M, Torretta S et al. Assessment in the integrated management of candidate for (maxillary) sinus lift. *Acta Otorhinolaryngol Ital Organo Uff Della Soc Ital Otorinolaringol E Chir Cerv-facc.* 2008;28(3):110-9.

⁹⁶ Gilain L, Laurent S. Sinusites maxillaires. *EMC - Oto-Rhino-Laryngol.* 2005;2(2):160-73.

On distingue grossièrement deux formes. La forme **aiguë**, laquelle présente un tableau algique caractéristique et ne pose pas de difficulté dans la détermination du diagnostic, et la forme **chronique**, dont la symptomatologie aspécifique rend le diagnostic plus aléatoire. Les complications infectieuses des sinusites sont rares chez l'adulte. L'origine des sinusites est multiple (Gilain et Laurent 2005⁹⁶) :

-Rhinogène : lorsque l'inflammation provient des fosses nasales et s'étend aux sinus maxillaires via l'ostium maxillaire entraînant un œdème péri-ostial et un conflit ostio-méatal responsable de rétention sinusienne. D'autres sinusites d'origines rhinogènes peuvent se développer par obstruction ostiale par le développement d'une tumeur (polype, papillome inversé,...) entraînant également un conflit ostio-méatal et donc une stase liquidienne intrasinusienne.

-Dentaire : L'atteinte de la muqueuse sinusienne se développe à partir du foyer infectieux apical ou parodontal, entraînant un phénomène inflammatoire intra-sinusien.

-Directe : L'atteinte directe du sinus maxillaire est rare, et plus difficile à mettre en évidence étant donné, qu'une obstruction ostiale secondaire partielle ou complète vient s'ajouter au phénomène inflammatoire initial.

Maarek (2008⁹⁷) rapporte que 85% des sinusites purulentes font suite à un épisode inflammatoire d'origine nasal et 15% sont d'origine dentaire.

III.2.4.1 Sinusite aiguë

C'est une infection fréquente, amenant le patient à venir consulter en urgence. Les différentes étiologies des sinusites maxillaires aiguës sont :

Les rhinites virales qui peuvent se compliquer en sinusite dans 0,5-2% des cas (Garau et Dagan 2003⁹⁸).

⁹⁷ Maarek H. Expertise ORL préimplantaire : Quand la demander ? En quoi consiste t'elle ? Implant, 2008;14(3):199-207.

⁹⁸ Garau J, Dagan R. Accurate diagnosis and appropriate treatment of acute bacterial rhinosinusitis: minimizing bacterial resistance. Clin Ther. 2003;25(7):1936-51.

Bien qu'étant la principale cause, on peut également citer la rhinite chronique allergique ou non allergique, les rhino-sinusites chroniques, la polypose naso-sinusienne, les différents facteurs anatomiques d'obstruction nasale (déviation de la cloison septale, concha bullosa, cellule de Haller...), les affections parodontales, l'immunodépression, excès de gouttes nasales, la natation et la plongée sous marine (Garau et Dagan 2003⁹⁸) et toutes les infections dentaires péri-apicales.

Les douleurs caractéristiques constituent le signe d'appel et traduisent le caractère aigu. Typiquement unilatérales, sous-orbitaires, irradiantes vers l'arcade dentaire et/ou l'orbite, pulsatiles, elles s'exacerbent en penchant la tête vers le bas. Elles sont décrites comme continues, et ne cédant pas aux antalgiques usuels. Parfois associées à une fièvre de 38-39 degrés, souvent accompagnées de rhinorrhées purulentes postérieures et antérieures et d'une obstruction nasale. Le diagnostic est donc avant tout posé cliniquement. La rhinoscopie et les examens radiographiques peuvent apporter un plus (l'incidence de Blondeau est désormais abandonnée) mais le CBCT n'est pas demandé en première intention (Gilain et Laurent 2005⁹⁶).

III.2.4.2 Sinusites chroniques

Elles se définissent par une atteinte infectieuse ou inflammatoire depuis plus de trois mois. Leur symptomatologie et les signes restent patents durant toute la durée de l'évolution rendant le diagnostic difficile. En effet, la symptomatologie est variée et inconstante. La mise en évidence d'une radio-opacité à l'examen CBCT ne révèle pas nécessairement une sinusite chronique. En effet, dans un contexte clinique aussi aspécifique, l'existence d'une opacité du sinus maxillaire doit poser le problème de la relation pathologique entre opacité radiologique et le tableau clinique (Gilain et Laurent 2005⁹⁶). La cause la plus fréquente est l'infection du sinus par un foyer infectieux d'origine dentaire, ce qui tend à rechercher de manière systématique une cause dentaire devant une sinusite maxillaire chronique.

Les signes cliniques sont aspécifiques (Chester 1996⁹⁹ ; Youngs 2000¹⁰⁰) : ce sont les signes habituels de la pathologie naso-sinusienne infectieuse et /ou inflammatoire. On peut ajouter

⁹⁹ Chester AC. Chronic sinusitis. Am Fam Physician. 1996;53:877-87.

¹⁰⁰ Youngs R. Sinusitis in adults. Curr Opin Pulmon Med. 2000;6:217-20.

une asthénie chronique, des difficultés de concentration et des troubles visuels mineurs.

Le diagnostic positif s'établit par endoscopie des fosses nasales (Bonfils et al. 1994¹⁰¹). Cet examen recherche une obstruction ostiale, des facteurs favorisants (concha bullosa..) et des signes indirects de sinusites maxillaires comme un œdème de la région infundibulaire, des polypes inflammatoires réactionnels, des sécrétions mucopurulentes voire purulentes s'écoulant du sinus vers le méat moyen puis le nasopharynx. Ces sécrétions peuvent être prélevées et analysées par des examens bactériologiques qui orienteront l'antibiothérapie en fonction des germes majoritairement retrouvés (Sédallian et al. 1995¹⁰²).

L'examen tomodensitométrique ou CBCT des sinus remplace désormais les autres clichés radiologiques.

Plusieurs types d'images sont compatibles :

- Opacité complète avec ou sans modification des parois osseuses.
- Opacité incomplète localisée au niveau du bas fond sinusien d'aspect arrondi, kystique ou polyploïde.
- Opacité en cadre témoignant de l'opacité de la muqueuse sinusienne.
- Aspect de corps étranger intra-sinusien avec ou sans opacité associée.
- Une calcification oriente le diagnostic vers une mycose sinusienne. On recherchera également des variantes anatomiques à risque au niveau du méat moyen, ainsi que des atteintes sinusiennes associées (ethmoïde par exemple) ou des lésions dento-maxillaires (Gilain et Laurent 2005⁹⁶).

¹⁰¹ Bonfils P, Elbez M, Paoli C, et al. Sinusites chroniques de l'adulte. Rev Prat-Med Gén. 1994;(8):37-40.

¹⁰² Sédallian A, Alami M, Branger C. Epidemiology of chronic sinusitis: a french multicenter study of 536 patients. Wien: 7th European congress of clinical microbiology and infectious diseases; 1995.

Cependant, comme dit précédemment, la présence d'une opacité sinusienne sur l'examen TDM ne permet pas, à elle seule, de poser un diagnostic positif.

- Présence des critères radiographiques ci dessus + endoscopie pathologique => SMC hautement probable.
- Présence des critères radiographiques ci dessus + endoscopie normal => SMC peu probable.
- Absence de signe radiographique et endoscopie pathologique => Pathologie endonasale pure éventuellement responsable de sinusites réactionnelles intermittentes.
- Absence d'opacité + endoscopie normale => SMC éliminée (Gilain et Laurent 2005⁹⁶).

Lorsque le diagnostic est posé, le traitement est toujours médical en première intention. (Eloy et al. 1997⁸; Jordan et al. 1992¹⁰³). La prescription d'antibiotiques probabilistes + corticoïdes + traitements locaux (vasodilatateurs pour optimiser le drainage) est de rigueur (Maarek 2008⁹¹).

En cas d'échec, le traitement chirurgical est envisagé. Ponction, drainage, méatotomie moyenne et inférieure voire technique de Caldwell Luc (Bertrand et al 1993¹⁰⁴; Pang et Willatt 1996¹⁰⁵).

Devant un aspect de sinusite maxillaire à l'imagerie pré-implantaire, la nécessité d'effectuer un bilan étiologique de la sinusite et un traitement adéquat s'impose avant de réaliser un comblement sinusien (Vacher 2013⁴; Maarek 2008⁹⁷).

¹⁰³ Jordan S, Josephson S. Current advances in the therapy of sinus disease. *Adv Ther.* 1992;(9):255-64.

¹⁰⁴ Bertrand B, Eloy P. Temporary nasosinusual drainage and lavage in chronic maxillary sinusitis. *Statistical study on 847 maxillary sinuses.* 1993;102:858-62.

¹⁰⁵ Pang Y, Willatt D. Do antral washouts have a place in the current management of chronic sinusitis? *J Laryngol otol.* 1996;926-8.

III.2.5 Mucocèles

Ce sont des pseudo-tumeurs kystiques qui résultent d'un dysfonctionnement de l'ostium. Deux facteurs favorisent leur apparition : la chirurgie et l'inflammation chronique. Elles peuvent survenir plusieurs années après la chirurgie, et l'atteinte au niveau des sinus maxillaires (5-10%) est plus rare qu'au niveau des sinus éthmoïdaux (25%) et frontaux (60-65%)(Michel J. et al. 2013³ ; Mossa-Basha et Blitz 2013¹⁰⁶).

En imagerie, on retrouve une formation pseudo-tumorale dont les limites sont nettes et ballonnées, « associé ou non à un aspect soufflé, voire lysé des structures osseuses » (Michel J. et al. 2013³).

III.2.6 Septum

En 1910, Anderson écrit que des septa peuvent diviser le sinus en 2 cavités ou plus, ayant ou non des rapports entre elles.

Un septum vrai (primaire) est défini comme un prolongement intra-sinusien d'os cortical de hauteur supérieure à 2,5mm, d'orientation et de localisation variables (Fig. 29).

La présence de septa peut compliquer l'intervention chirurgicale, il est donc primordial de les repérer de manière systématique à l'imagerie CBCT. L'OPT ne s'avère pas être suffisant pour déterminer la présence de septa (Krennmair et al. 1997¹⁰⁷). Pommer et al. (2012⁸²) confirment également qu'il existe un pourcentage d'erreurs important lors de la recherche de septa à l'OPT qui s'élève à 29%.

Les septa sont fréquents. L'étude systématique menée par Pommer et al. (2012⁸²) incluant 8923 sinus permet de conclure à une prévalence de 28,4% de septa.

¹⁰⁶ Mossa-Basha M, Blitz AM. Imaging of the Paranasal Sinuses. *Semin Roentgenol.* 2013;48(1):14-34.

¹⁰⁷ Krennmair G, Ulm C, Lugmayr H. Maxillary sinus septa: incidence, morphology and clinical implications. *J Cranio-Maxillofac Surg.* 1997;25(5):261-5.

D'autres études déterminent une prévalence avoisinant les 30% (Krennmair et al. 1997¹⁰⁷; Naitoh et al. 2009¹⁰⁸; Rosano et al. 2010¹⁰⁹) voire 44% pour Kang et al. (2013¹⁰).

Leur localisation, leur hauteur et leur angle par rapport à la suture palatine en coupe axiale sont variables. Tous ces éléments sont importants à connaître dans la planification d'une chirurgie d'élévation sinusienne afin d'éviter toute complication per opératoire (déchirement de la membrane sinusienne notamment). Plusieurs septa peuvent saillir au sein d'un même sinus (Naitoh et al. 2009¹⁰⁸). Pommer et al. déterminent 4,2% de septa multiples (Pommer et al. 2012⁸²).

Il existe une différence significative dans la prévalence de septa selon que l'arcade soit édentée ou non et la disposition des septa n'est pas équilibrée. Ils sont situés dans les régions prémolaires, molaires et rétro-molaires dans les proportions respectives suivantes : 24,4 %, 54,6% et 21%. Leur orientation est transversale (vestibulo-palatin) majoritairement (87,6%) mais peut être sagittale (11,1%) ou encore horizontale (1,3%) (Pommer et al. 2012⁸²).

En moyenne, un septum mesure 7,5 mm, cependant Gosau et al. (2009¹¹⁰) ont mis en évidence dans leur étude des septa pouvant atteindre 11 mm. Les septa complets, cloisonnant totalement le sinus, n'ont été observés que dans 0,3% des cas. Aucune différence n'a été notée entre le sinus droit et gauche, et 17,2 % des septa sont bilatéraux. Aucune différence non plus en terme de sexe (Pommer et al. 2012⁸²).

¹⁰⁸ Naitoh M, Suenaga Y, Kondo S et al. Assessment of Maxillary Sinus Septa Using Cone-Beam Computed Tomography: Etiological Consideration. Clin Implant Dent Relat Res. 2009;11:e52-8.

¹⁰⁹ Rosano G, Taschieri S, Gaudy JF et al. Maxillary Sinus Septa: A Cadaveric Study. J Oral Maxillofac Surg. 2010;68(6):1360-4.

¹¹⁰ Gosau M. Maxillary sinus anatomy: a cadaveric study with clinical implications. Anat Rec Hoboken. 2009;292:352-4.

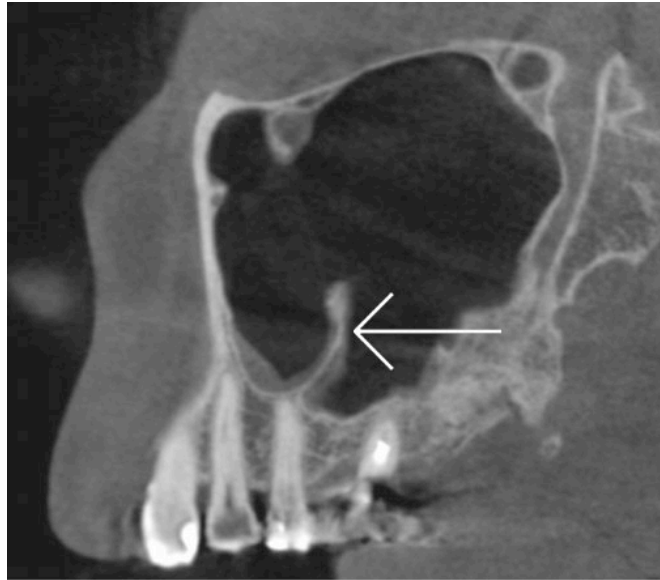


Figure 29 : Coupe sagittale CBCT issue de l'étude passant par un septum (flèche).

III.2.7 Communication Bucco-Sinusienne / Bucco-nasale

Elle est définie comme un espace entre la cavité buccale et les fosses nasales (CBN) ou les sinus maxillaires (CBS) mettant directement en relation les orifices concernés (Abuabara et al. 2006¹¹¹)(Fig. 30).

De nombreuses étiologies sont décrites dans la littérature. Ils peuvent résulter de kystes, de traumatismes, de tumeurs ou encore de petites interventions chirurgicales (Eppley et Sclaroff 1984¹¹²). L'extraction des dents maxillaires postérieures constitue la cause principale de CBS, notamment parce que les relations anatomiques entre les apex et le sinus sont proches, et d'autres part, parce que l'épaisseur du plancher sinusien est faible (Skoglund et al. 1983¹¹³).

¹¹¹ Abuabara A, Cortez ALV, Passeri LA et al. Evaluation of different treatments for oroantral/oronasal communications: experience of 112 cases. *Int J Oral Maxillofac Surg.* 2006;35(2):155-8.

¹¹² Eppley B, Sclaroff A. Oro-nasal fistula secondary to maxillary augmentation. *Int J Oral Surg.* 1984;13(6):535-8.

¹¹³ Skoglund LA, Pedersen SS, Holst E. Surgical management of 85 perforations to the maxillary sinus. *Int J Oral Surg.* 1983;12(1):1-5.

L'attitude thérapeutique dépend de l'étendue. Ainsi, une communication inférieure à 2 mm ne se traite pas chirurgicalement mais cicatrise naturellement, tandis qu'une communication supérieure à 3 mm nécessite une intervention chirurgicale (Hanazawa et al. 1995¹¹⁴). Diverses interventions chirurgicales sont envisageables selon la situation. Toledo et Descroix (2010¹¹⁵) récapitulent les interventions en fonction de l'importance des CBS : 2-3 mm, une suture de lambeau de translation buccale est indiquée, 4-5 mm nécessite un lambeau de translation palatine et au delà de 5 mm un lambeau graisseux buccal (corps adipeux de la joue (ex-boule de Bichat)) ou une greffe osseuse mono corticale.

Bien que le diagnostic reste essentiellement clinique, les imageries 2D et 3D apportent une aide précieuse et notamment dans la planification de la technique chirurgicale adéquate.

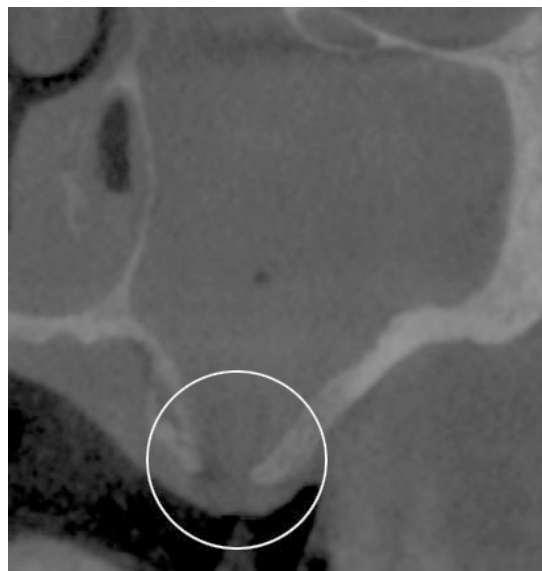


Figure 30 : Coupe coronale CBCT issue de l'étude mettant en évidence une communication bucco-sinusienne responsable de l'opacité du sinus.

¹¹⁴ Hanazawa Y, Itoh K, Mabashi T, et al. Closure of oroantral communications using a pedicled buccal fat pad graft. *J Oral Maxillofac Surg Off J Am Assoc Oral Maxillofac Surg.* 1995;53(7):771-76.

¹¹⁵ Toledo R, Descroix V. Fiche 35 - Communication bucco-sinusienne. In: *Urgences odontologiques* Paris: Elsevier; 2010 p. 85-7.

III.2.8 Épaisseur de la paroi osseuse d'accès vestibulaire

La paroi bucco-faciale (antéro-externe) du sinus maxillaire constitue la voie d'abord du sinus lift. Son épaisseur varie entre 1,2 mm et 1,9 mm, la zone située entre la 2^e prémolaire et la 2^e molaire constituant la portion la plus mince surtout dans la zone antérieure nommée fosse canine (Yang et al. 2009¹¹⁶). Un amincissement de cette paroi est retrouvé à partir de 80 ans et certaines études suggèrent que la pneumatisation du sinus permet de réduire cette épaisseur. Une paroi externe est qualifiée d'épaisse quand elle est supérieure à 2,3 mm (Zijderveld et al. 2008⁸⁰). Cette même étude établit que 78% des parois sont fines, et plus à risque de perforations de la membrane.

Lorsque l'inflammation perdure, comme dans les sinusites chroniques par exemple, l'épaisseur de la paroi d'accès peut subir des remaniements inflammatoires importants entraînant une sclérose (Fig. 31) ou au contraire une hypodensité osseuse qu'il convient d'apprécier à l'imagerie tridimensionnelle (Gilain et Laurent 2000⁹⁶).

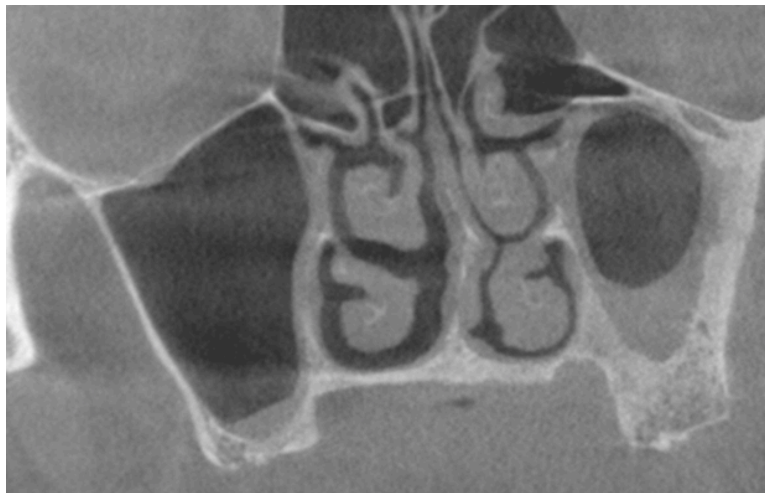

Figure 31 : Coupe coronale CBCT issue de l'étude permettant de visualiser une sclérose de la paroi latérale du sinus gauche.

¹¹⁶ Yang H-M, Bae HEK, Won S-Y et al. The buccofacial wall of maxillary sinus: an anatomical consideration for sinus augmentation. Clin Implant Dent Relat Res. 2009;11 Suppl 1:e2-6.

III.2.9 Artère alvéolo-antrale

Lors d'une chirurgie d'élévation sinusienne, l'ostéotomie peut s'inscrire au niveau du trajet de l'artère alvéolo-antrale.

Anatomiquement, l'artère alvéolo-antrale est retrouvée dans 100% des cas (Rosano et al. 2010¹⁰⁹; Solar et al. 1999¹⁴) tandis que radiologiquement, elle n'est visible que dans 47% des cas selon Rosano et al. (2011¹¹⁷). Güncü et al. (2011¹¹⁸) établissent que l'artère alvéolo-antrale est retrouvée à l'imagerie dans 64,5% des cas et est majoritairement intra-osseuse (Fig. 32). Kang et al. (2013¹⁰) corroborent l'étude précédente et observent 64,3% d'artères en position intra-osseuse, 29,1% intra-sinusales, et 6,6% en zones superficielles.

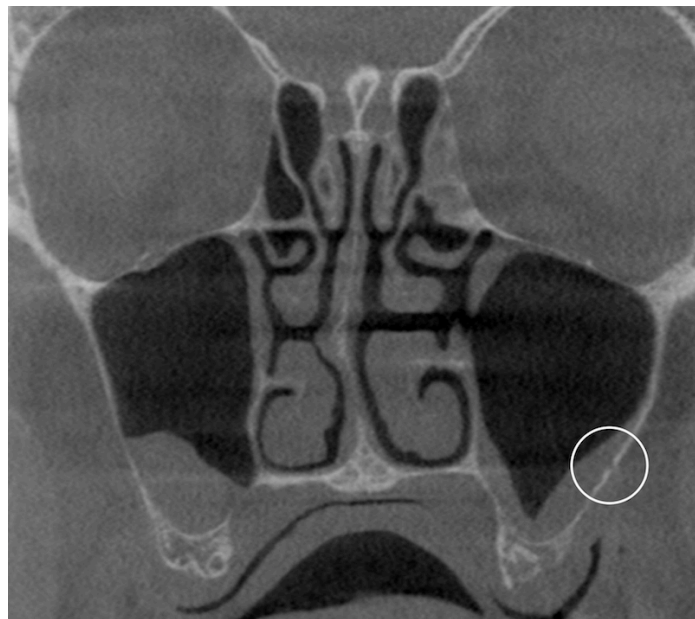


Figure 32 : Coupe coronale CBCT sur laquelle apparaît l'artère alvéolo-antrale gauche (cercle).

¹¹⁷ Rosano G, Taschieri S, Gaudy JF et al. Maxillary sinus vascular anatomy and its relation to sinus lift surgery. Clin Oral Implants Res. 2011;22(7):711-5.

¹¹⁸ Güncü GN, Yildirim YD, Wang HL et al. Location of posterior superior alveolar artery and evaluation of maxillary sinus anatomy with computerized tomography: a clinical study. Clin Oral Implants Res. 2011;22(10):1164-7.

D'un point de vue radiologique, les résultats sont assez homogènes dans la littérature, ainsi : Mardinger et al. (2007¹¹⁹) retrouvent une prévalence de 55% à l'imagerie tomodensitométrique, Elian et al. (2005¹²⁰) 52,9% et Jung et al. (2011⁸⁷) dans 52,8 % de leur échantillon d'exams scanners. Ces études nous montrent que la visibilité radiologique de l'artère alvéolo-antrale, n'est pas constante, bien que toujours présente d'un point de vue anatomique.

En terme de diamètre, on note également de grandes disparités. Les artères inférieures à 1mm représentent 55,3 %, celles comprises entre 1 et 2 mm représentent 40,4% et celles dont le diamètre est supérieur à 2 mm seulement 4,3% (Kang et al. 2013¹⁰; Rosano et al. 2011¹¹⁷). Le diamètre n'excède jamais 3 mm et le diamètre moyen a été déterminé à 1,3mm +/- 0,5 mm (Güncü et al. 2011¹¹⁸). Ceci explique la faible occurrence d'hémorragies importantes, bien que ce risque existe.

Le positionnement de l'artère alvéolo-antrale par rapport à la crête a également été étudié. L'analyse de la littérature nous permet de situer cette artère entre 12 et 22 mm de la crête alvéolaire. Elle est notée à 11,25 +/- 2,99mm pour Rosano et al. (2011¹¹⁸), 18 +/- 4,9 pour Güncü et al. (2011¹¹⁸), et enfin 16,4 +/- 3,5 mm pour Elian et al. (2005¹²⁰). Jung et al. (2011⁸⁷) quant à eux discernent également la position de l'artère en fonction de sa situation. En effet, au niveau de la première molaire, elle se situe à 14,79 +/- 4,04 mm de la crête alvéolaire et au niveau de la première prémolaire à 18,92 +/- 4,86 mm.

L'ensemble de ces données permet de recommander de placer le bord supérieur de la fenêtre en deçà de 15 mm par rapport à la crête.

Aucune différence significative n'a été notée entre le positionnement de l'artère, l'âge du sujet ou son sexe (Kang et al. 2013¹⁰).

¹¹⁹ Mardinger O, Abba M, Hirshberg A et al. Prevalence, diameter and course of the maxillary intraosseous vascular canal with relation to sinus augmentation procedure: a radiographic study. *Int J Oral Maxillofac Surg.* 2007;36(8):735-8.

¹²⁰ Elian N, Wallace S, Cho SC, Jalbout ZN et al. Distribution of the maxillary artery as it relates to sinus floor augmentation. *Int J Oral Maxillofac Implants.* 2005;20(5):784-7.

En revanche, les études de Mardinger et al. (2007¹¹⁹) et l'étude de Kang et al. (2013¹⁰) admettent qu'il existerait une différence significative dans le diamètre selon le sexe. En effet, le diamètre de l'artère alvéolo-antrale est plus important pour les hommes que pour les femmes (P=0,027).

Autre élément important, il existe une corrélation entre épaisseur du mur latéral et diamètre de l'artère. Plus l'épaisseur est importante, plus le diamètre est élevé (Kang et al. 2013¹⁰).

L'ensemble de ces données recommande donc de placer le bord supérieur de la fenêtre en deçà de 15 mm par rapport à la crête.

Tous les auteurs précédents s'accordent à recommander systématiquement un examen tomodensitométrique pour éviter au maximum des dommages vasculaires lors de la chirurgie d'élévation sinusienne.

III. 2.10 Anthrolithes et corps étrangers

Comme définis en III.1.4, les anthrolithes sont les équivalents des rhinolythes mais au niveau du sinus maxillaire. Ce sont donc des masses calcifiées qui se développent à partir d'éléments endogènes (pus par exemple) ou exogènes (matériaux d'obturations canalaire, racine extraites et expulsées...).

Les anthrolithes sont rares (Vijendra et al. 2013¹²¹). Nass Duce et al. (2003¹²²) ne recensent que 28 cas d'anthrolithes vrais dans la littérature.

Les diagnostics différentiels sont nombreux, on peut citer fragment de racine, ostéome, odontome, cémentome ou encore exostoses.

La plupart du temps, les anthrolithes sont petits et asymptomatiques, mais ils peuvent être responsables de douleurs faciales intenses, de fistule oro-antrale, d'épistaxis, et de sinusite s'ils bloquent in fine le drainage sinusien (Vijendra et al. 2013¹²¹).

¹²¹ Vijendra S, Maller Vinod, Maller Vijetha. « Maxillary Antrolith: A Rare Cause of the Recurrent Sinusitis ». Case Reports in Otolaryngology 2013.

¹²² Nass Duce M, Talas DU, Ozer C et al. « Antrolithiasis: A Retrospective Study ». The Journal of Laryngology and Otology , 2003 ;117(8);637-40.

Le traitement est fonction de la symptomatologie.

Les corps étrangers sont plus fréquents. Les causes peuvent être traumatiques ou iatrogènes (Batista et al. 2010¹²³). En effet, de nombreux corps étrangers consécutifs à des soins dentaires peuvent être répertoriés. Chelly et al. (2000¹²⁴) font référence à de la pâte d'obturation, de la gutta percha, un morceau d'amalgame ou une racine dentaire expulsée ou apex. Si ces corps étrangers perforent la membrane sinusienne, des migrations sont possibles (Fig. 33). Les conséquences sont variables et une symptomatologie n'est pas toujours présente. La découverte se fait donc fortuitement lors d'un cliché (OPT, CBCT...). Lorsqu'une symptomatologie apparaît, on retrouve les signes aspécifiques des troubles naso-sinusiens et il convient d'éliminer la cause.

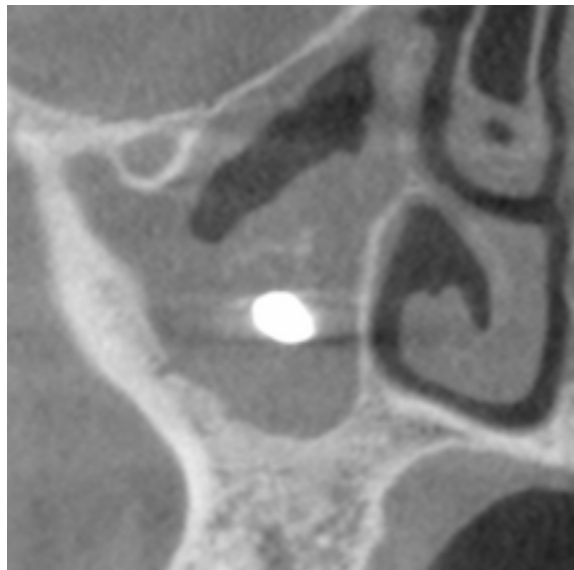


Figure 33 : Coupe coronale CBCT issue de l'étude mettant en évidence la projection d'un corps étranger entraînant un développement aspergillaire en périphérie.

¹²³ Batista SHB, Soares ES, Costa FW et al. « Foreign body in the maxillary sinus. Considerations on maxillary sinus approaches wound closure ». *Revue De Stomatologie Et De Chirurgie Maxillo-Faciale* 2011;112(5)316-18.

¹²⁴ Chelly H, Jabri H, Kadiri F et al. « Les corps étrangers intra-sinusiens d'origine dentaire ». *Le courrier du dentiste*, 2000.

IV- ETUDE DESCRIPTIVE DE 100 CBCT DE SINUS MAXILLAIRES

IV.1 Méthodologie et protocole

IV.1.1 Echantillon

Cette étude par l'image a été réalisée à partir de l'analyse rétrospective de 100 examens CBCT naso-sinusiens chez des patients adultes en attente d'augmentation osseuse sous-sinusienne pré-implantaire. 61 femmes et 39 hommes constituent l'échantillon.

IV.1.2 Critères d'inclusion et d'exclusion

La définition d'une population d'étude a été nécessaire. Les critères se sont portés sur des patients majeurs, édentés ou partiellement édentés dans le secteur postérieur maxillaire ayant bénéficié d'un examen tomographique au sein du Pôle d'Odontologie de l'hôpital Rothschild (APHP Paris).

Les patients ayant déjà reçus une intervention sino-nasale (comblement sinusien uni ou bilatérale, méatotomie moyenne) et les patients totalement dentés ont été exclus de l'étude.

IV.1.3 Réalisation technique des clichés et exploitation

Les examens ont été réalisés par le Dr. Felizardo entre janvier 2014 et octobre 2016 sur un CBCT Promax Mid© 3D de Planmeca© (Helsinki Finlande) mis en service en septembre 2013 au Pôle Odontologie de l'Hôpital Rothschild (APHP Paris). Les acquisitions sont réalisées en protocole « normal » avec des tensions de 90kV sous 11mA, rotations de 200°, voxels de 0,2mm de résolution et DAP moyenne de 524mGyxcm². Les données sont intégrées sur un serveur de reconstruction 3D Planmeca© Romexis© avant une exportation en format DICOM.

L'ensemble des analyses d'images ont été ensuite réalisées sur une visionneuse DICOM multiplanare Osirix© 3.6.1 32bits sur iMac (Apple©).

IV.1.4 Commission Nationale de l'Informatique et des Libertés (CNIL)

Conformément à l'ordonnance 2016-800 du 16 juin 2016 modifiant la loi dite « Jardé » une demande d'avis du Comité de Protection des Personnes (CPP) enregistrée sous le numéro 2017-A00692-51 a été effectuée, pour avis juridique, par le Dr. Felizardo avant d'être annulée par la Direction Générale de la Santé car elle confirmait une étude observationnelle sur dossier médical sans convocation *de novo* du patient.

Ainsi, cette étude entre dans le cadre de la déclaration existante de la base de données radiographiques du Pôle Odontologie de l'Hôpital Rothschild sous le numéro - 1749729 v 0 - auprès de la Commission Nationale Informatique et Libertés (CNIL) pour un usage de recherche en imagerie odontologique sous la responsabilité du Docteur Rufino FELIZARDO.

IV.1.5 Lecture des images

La difficulté de l'analyse repose sur le caractère tridimensionnel des clichés. Il a fallu établir un modèle de grille de lecture à partir des données collectées lors de la rédaction de la revue de littérature.

Une classification topologique des variations anatomiques a permis de se focaliser sur chaque élément de manière successive.

Des trois plans qu'offre une imagerie tridimensionnelle, l'essentiel des variations anatomiques ont été analysées à partir des coupes coronales, plus intuitives. Lorsque des éléments portaient à confusion et qu'un doute était émis, l'analyse des autres coupes permettait d'affiner et de préciser l'anatomie des structures.

Un protocole de lecture a été mis au point et appliqué pour chaque cliché afin d'éviter les erreurs d'inattention. Des critères objectifs d'inclusion des variations anatomiques ont été établis en se basant sur les données de la littérature. Toutes les publications ne se basant pas sur les mêmes définitions, il a fallu créer nos propres critères.

Ainsi, seules les déviations de la cloison nasale supérieures ou égales à 4 mm ont été comptabilisées. La moindre pneumatisation des cornets moyens a été prise en compte dans les concha bullosa. La moindre convexité paradoxale a été incluse dans l'étude et seuls les septas supérieurs à 2,5 mm ont été inclus.

Ainsi un protocole de lecture d'images est appliqué pour chaque cliché :

En premier lieu, l'étude des fosses nasales, qui commence toujours par l'appréciation de la cloison nasale. Puis, dans un second temps, le repérage du COM et une navigation dans cette zone pour mettre en évidence les variations anatomiques de ces constituants.

Ensuite, l'analyse de chaque sinus, un par un, de la gauche vers la droite. En suivant toujours le même ordre.

La grille de lecture a été remplie de manière dichotomique : présence ou absence de variations anatomiques excepté pour les épaissements membranaires pour lesquels le type était renseigné. Puis les résultats statistiques ont été dressés. Cf IV.2.

IV.1.6 Examineur et fiabilité

L'analyse a été menée par un seul examinateur inexpérimenté. Un calibrage a été effectué au début de l'étude avec un observateur expérimenté (Dr Felizardo) en confrontant les résultats.

Afin de réduire les biais, un test doit être réalisé malgré un protocole strict. Selon les statisticiens F. Doyon et C. Hill dans leur publication de 2001, deux possibilités sont envisageables pour estimer la fiabilité des observations qualitatives. Il s'agit dans un premier temps du calcul de la « concordance entre réponses binaires » et le test kappa (k) de Cohen. Ces deux tests nous permettent d'évaluer la reproductibilité des mesures entre 2 évaluateurs ou avec 1 examinateur seul en prenant 2 fois les données à un intervalle défini.

La complexité de mise en œuvre et d'interprétation du test kappa de Cohen nous a orientés vers le test de « concordance entre réponses binaires » qui selon de nombreux statisticiens est un test adéquat. (Doyon et al. 2001¹²⁵ ; Freedman et al. 1993¹²⁶ ; Machin et al. 1997¹²⁷).

Celui-ci consiste à diviser le nombre d'observations identiques par le nombre d'observations totales, exprimant alors un ratio. Un ratio proche de 0 permet de conclure à la fiabilité de l'étude.

¹²⁵ Doyon F, Hill C. Evaluation des méthodes diagnostiques. J.radiol 2001;82:117-125.

¹²⁶ Freedman LS, Parmar MKB, Baker SG. The design of observer agreement studies with binary assessments. Statistics in medicine 1993;12:165-79.

¹²⁷ Machin D, Campbell M, Fayers P et al. Sample size tables for clinical studies. Second edition. Blackwell edition. Oxford 1997.

Pour notre étude, 10% des CBCT choisis au hasard ont été à nouveau analysés 30 jours après la fin de la première observation.

Sur les 270 éléments (13 éléments droite/gauche et déviation du septum nasal), nous avons été en désaccord avec 7 éléments soit un ratio de 0,026, c'est à dire 2,6 %. Cependant, nous pouvons noter que 3 d'entre eux concernent les variations du processus unciné. En effet, l'anatomie complexe du processus unciné rend cette pièce anatomique difficile à analyser sans une véritable expérience. Pour autant, nous ne pouvons pas parler « d'erreur réelle » car lors de la première observation, de nombreux doutes subsistaient sur l'inclusion ou non des variations du processus unciné. D'autres erreurs, comme la présence de membrane irrégulière résultent d'un oubli puisque aucun doute n'est possible à la seconde lecture. Il aurait été intéressant d'avoir un deuxième observateur afin de réduire ces biais.

IV.2 Résultats

Les résultats transcrivent les observations réalisées sur l'analyse de 100 CBCT. L'échantillon étudié regroupe 61 femmes et 39 hommes dont la moyenne d'âge est de 60 ans compris entre 28 et 86 ans. La présentation des résultats suit la même logique que dans la partie précédente, c'est-à-dire selon la typologie pour faciliter la lecture. Toutes les variations détaillées plus haut n'ont pas été étudiées dans un souci de simplification.

IV.2.1 Résultats des variations anatomiques des fosses nasales

Les résultats en terme de patients sont regroupés ci-dessous :

DEVIATION	CONCHA BULLOSA	CORNET PARADOXAUX	PROCESSUS UNCINE	C. HALLER	C. DE LA BULLE PROCDIENTES	IMAGES POLYPOIDES	SAINS
30	76	42	32	51	12	12	5

Tableau 2 : Nombre de patients présentant les variations anatomiques suivantes.

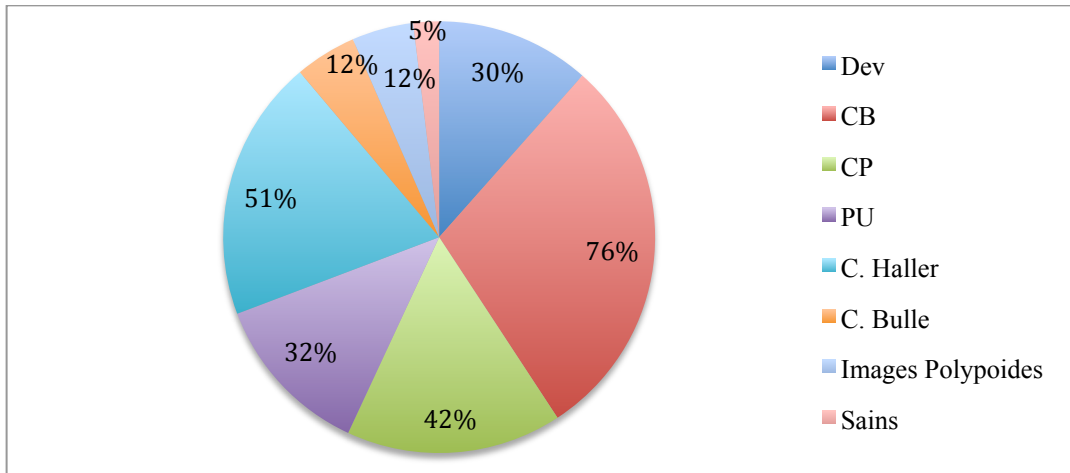


Figure 34 : Proportion des patients présentant les variations anatomiques suivantes.

Les résultats totaux, c'est-à-dire par côté sont exposés ci-dessous :

DEVIATION	CONCHA BULLOSA	CORNET PARADOXAUX	PROCESSUS UNCINÉ	C. DE LA BULLE PROCIDENTES	C. HALLER	IMAGES POLYPOIDES	SAINS
30	127	49	42	17	77	17	5

Tableau 3 : Nombre de variations anatomiques totales.

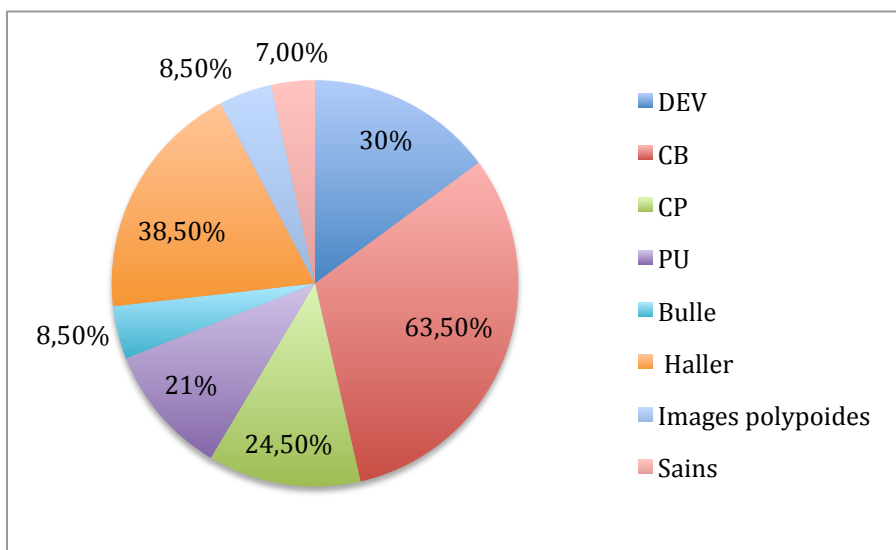


Figure 35 : Proportion des variations anatomiques totales.

Les ratios des variations anatomiques entre elles sont exposés ci-dessous :

DEVIATION	CONCHA BULLOSA	CORNET PARADOXAUX	PROCESSUS UNCINE	C. HALLER	C. DE LA BULLE PROCIDENTES	IMAGES POLYPOIDES	TOTAL
11,8 %	29,8 %	16,5 %	12,5 %	20 %	4,7 %	4,7 %	100%

Tableau 4 : Ratio des variations anatomiques.

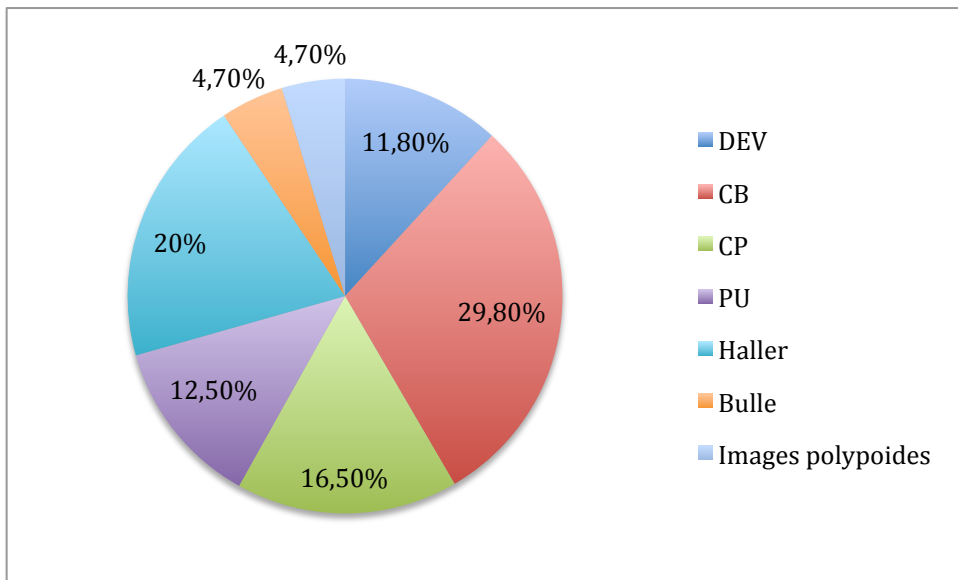


Figure 36 : Ratio des variations anatomiques.

Les variations anatomiques des fosses nasales sont fréquentes. De nombreux éléments revêtent un intérêt particulier. Dans notre échantillon, seulement 5% des patients étaient exempt de variations anatomiques. Sur les 7 variantes anatomiques prises en compte, 6 altèrent la fonction de drainage du complexe ostio-métal par confinement de l'infundibulum.

Parmi elles, les concha bullosa sont retrouvées chez 76%, et au total dans 63,5% des cornets moyens, les cellules de Haller chez presque 1 patient sur 2 (51%) et 38,5% au total et les déviations septales dans 30%, les cornets paradoxaux constituent 42% des patients de notre échantillon et 21 % au total. Ce sont les variantes les plus fréquentes. Suivent les variations du processus unciné qui concernent 32% de patients (21%) et enfin les cellules de la bulle procidentes : 12%.

Les images polypoïdes ne rentrent pas dans la catégorie des variations anatomiques interférant avec le complexe ostio-méatal, mais leur identification revêt un rôle important. Notre étude établit une prévalence de 12% de patients et de 8,5% des côtés concernés.

Aucun rhinolithé n'a été observé dans notre échantillon.

Certaines variations ci-dessus ont fait l'objet d'une analyse comparative entre unilatérale et bilatérale (à l'exception du septum nasal) et leur répartition à gauche et à droite. Les résultats sont résumés ci-dessous.

1- Déviations de la cloison nasale

On retrouve 2 fois plus de déviations septales vers la droite que vers la gauche.

2- Concha bullosa

Les Concha Bullosa sont équitablement réparties à droite et à gauche et sont majoritairement bilatérales (69,30%).

3- Cellules de Haller

Les cellules de Haller sont relativement équilibrées entre la gauche et la droite (42,90 % vs 57,10 %). Aucune différence notable en terme de bilatéralité ou unilatéralité ne peut être interprétée.

4- Cornets paradoxaux

Les cornets paradoxaux sont plus souvent unilatéraux que bilatéraux (71%) et sont retrouvés aussi bien à droite qu'à gauche.

5- Processus uncinés

Les variations des processus uncinés sont majoritairement unilatéraux (62,50%) et sont plus fréquents à droite (69,10%).

IV.2.2 Résultats des variations anatomiques des sinus maxillaires

Les résultats en terme de sinus sont détaillés ci dessous :

EPAISSISSEMENT MEMBRANAIRE	SEPTA	OSTIUM SECONDAIRE	PERMEABILITE OSTIALE	CBS	CE/ANTHROLITHES	SAINS
130	68	57	175	6	14	10

Tableau 5 : Nombre de sinus possédant les variations anatomiques et pathologiques suivantes.

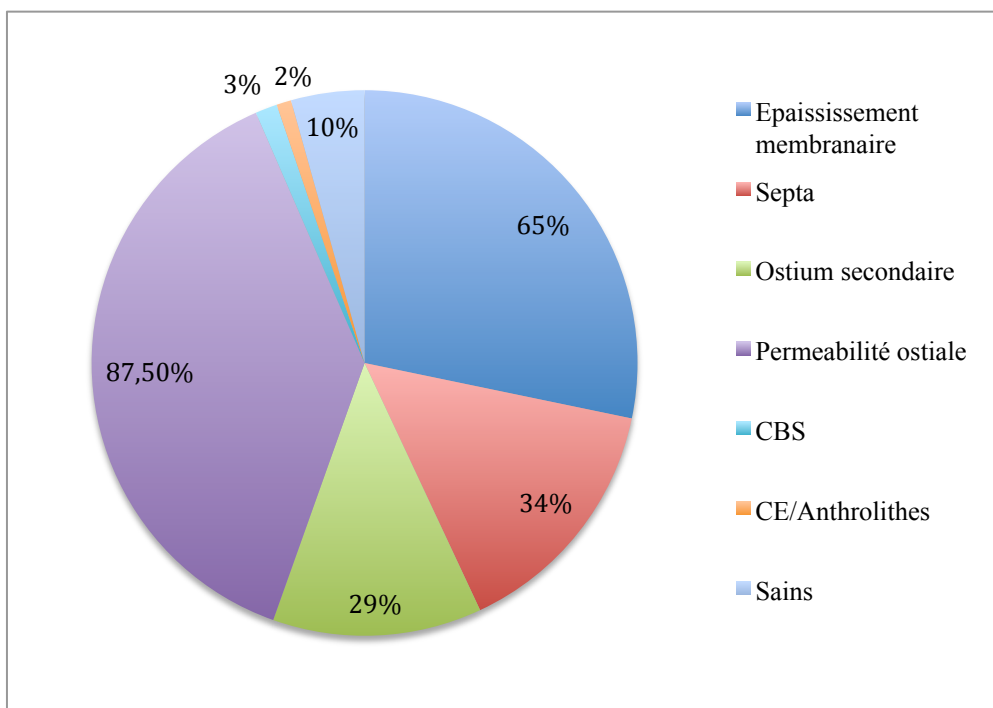


Figure 37 : Proportion de sinus possédant les variations anatomiques et pathologiques suivantes.

Les ratios des variantes anatomiques sont exposés ci-dessous :

EPAISSISSEMENT MEMBRANAIRE	SEPTA	OSTIUM SECONDAIRE	PERMEABILITE OSTIALE	CBS	CE/ANTHROLITHES
28,9 %	15,1 %	12,7 %	38,9 %	1,3 %	3,1 %

Tableau 6 : Ratio des variations anatomiques.

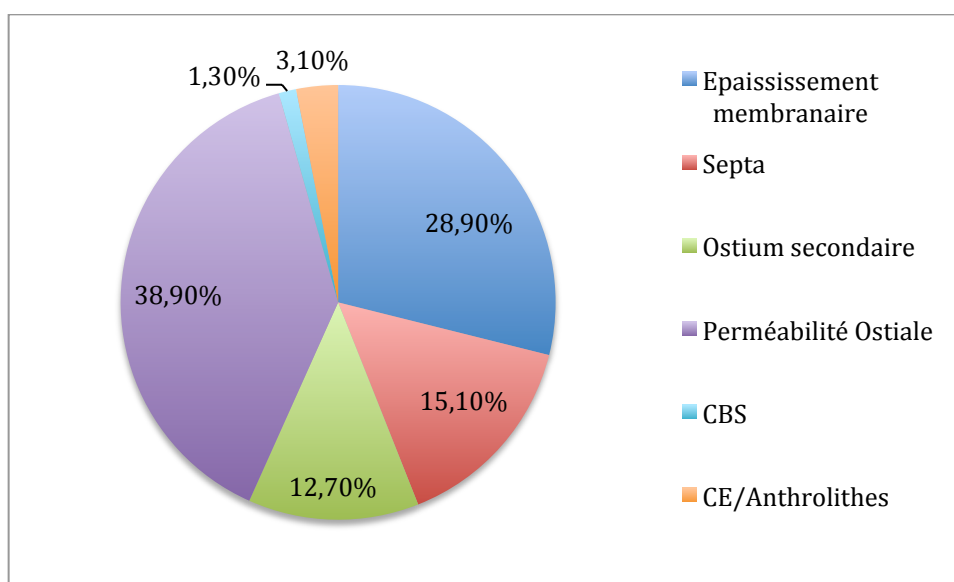


Figure 38 : Ratio des variations anatomiques.

Les variations anatomiques des sinus maxillaires sont fréquentes. Seulement 10 sinus ne présentaient aucune variation anatomique. L'épaississement membranaire (qu'il soit irrégulier, en cadre, en rond ou complet) représente la variation (ou atteinte) la plus récurrente. En effet, la prévalence s'élève à 65 % de sinus. Les septa intra-sinusiens et les ostia secondaires représentent également des variations communes. Leurs prévalences respectives atteignent 34 et 29% de sinus. Les ostia principaux obturés ont été observés dans 12,5 % de sinus, 5 patients présentaient des ostia bilatéralement obstrués. Les CBS et les CE sont bien moins fréquents puisque nous n'en avons retrouvés respectivement que 6 et 13. Un anthrolithe également a été noté.

IV. 3 DISCUSSION

A notre connaissance, aucune étude réalisée à partir de CBCT ne présente une analyse de l'ensemble des variations anatomiques des fosses nasales et des sinus maxillaires qu'il convient d'apprécier préalablement à un sinus lift.

L'étude de Edwards et al. (2014⁵⁴) cependant répertorie un grand nombre de variations anatomiques, à la fois des fosses nasales (concha bullosa, déviation septale..), des sinus paranasaux et des arcades dento-alvéolaires... mais reste tout de même incomplète. D'autres études, se focalisent sur les variantes anatomiques des fosses nasales jouant un rôle dans la constitution du complexe ostio-méatal, d'autres encore, spécifiquement ORL, décryptent les structures pouvant être responsables de complications lors des chirurgies endoscopiques. Au niveau des sinus, de nombreuses études se penchent sur des critères bien précis (septa, artère alvéolo-antrale) mais aucune n'évalue l'ensemble des variations anatomiques susceptibles de réduire le bon pronostic d'une greffe sous-sinusienne.

Nos résultats retrouvés au niveau des fosses nasales ne semblent pas surprenants bien que parfois supérieurs aux données de la littérature actuelle.

Ainsi, pour ce qui est des déviations nasales, notre prévalence (30%) est bien en accord avec le large intervalle compris entre 19,4% (Smith et al. 2010²⁶) et 79,9 % (Kucybata et al. 2017²⁷). La disparité des résultats retrouvés dans la littérature peut aisément s'expliquer par des critères d'inclusion différents.

Ainsi, les études de Clair et al. (2000²⁰), Kucybata et al. (2017²⁷), Sazgar et al. (2005⁵⁸) et Stallmann et al. (2004⁵⁹) déterminent des prévalences bien supérieures à la notre, mais la population d'étude est toujours atteinte de troubles naso-sinusiens. D'autres facteurs comme la taille de l'échantillon étudié ou le seuil de détermination d'une déviation nasale permettent d'expliquer ces divergences. Rappelons que seules les déviations septales supérieures ou égales à 4 mm ont été intégrées dans notre étude.

De même, pour les concha bullosa, les écarts de prévalences retrouvées dans la littérature sont importants. En effet, de 3,6% (Edwards 2014⁵⁴) à 67,5% (Smith 2010²⁶). Etonnement, celle trouvée dans cette étude se situe au-dessus du spectre (76%).

Ces divergences peuvent s'expliquer par des critères d'évaluation variables entre les études. Pour notre étude, nous avons pris en compte toute pneumatisation, même minimale, ce qui n'est pas toujours le cas. On se rapproche des résultats obtenus par Smith et al. (2010²⁶) puisque notre définition des concha bullosa est similaire.

Autre biais qu'il est judicieux de mentionner concerne l'examineur. Ici, seul un examinateur, inexpérimenté a réalisé l'étude. Par exemple, Smith et al. (2010²⁶) précisent bien dans leur méthodologie que l'étude a été réalisée par deux observateurs avertis.

En revanche, dans notre étude, 77% des déviations nasales étaient associées à au moins une concha bullosa, ce qui semble être en accord avec de nombreuses études établissant également un lien entre déviation septale et concha bullosa (Hatipoglu et al. 2008²⁸ ; Sazgar et al. 2005⁵⁸, Stallman et al 2004⁵⁹).

En ce qui concerne les cornets paradoxaux, la prévalence retrouvée dans notre étude (42%) est sensiblement au-dessus des prévalences que l'on retrouve. Très éloignée de l'étude de Arslan et al. (1999¹⁸) qui détermine 3%, elle se rapproche de celles menées par Bolger et al. (1991¹²⁸) et Clair et al. (2000²⁰). Comme précédemment, cette distinction s'explique par des critères d'inclusion, d'analyse, une taille d'échantillon non comparable.

Les cellules de Haller ne sont pas des variations anatomiques rares, mais là encore, les prévalences sont remarquablement variables. La prévalence de notre étude n'est pas aberrante (51%) puisqu'elle se situe dans une fourchette retrouvée dans la littérature. De 3,2% pour Sanchez Fernandez et al. (2000⁶²) à 60% pour Mathew et al. (2013⁶³).

De très nombreuses études ont été réalisées, mais il convient de porter un œil attentif sur la méthodologie. En effet, ces importantes disparités peuvent s'expliquer par divers éléments. D'abord par l'inconstance des définitions retenues dans les études puisqu'aucun consensus n'a été établi à ce jour (Friedrich 2017¹²⁹).

¹²⁸ Bolger, William E, David S et al. Paranasal Sinus Bony Anatomic Variations and Mucosal Abnormalities: CT Analysis for Endoscopic Sinus Surgery . The Laryngoscope 1991;101(1):56-64.

¹²⁹ Friedrich, Reinhard E, Meike Fraederich et al. Frequency and volumetry of infraorbital ethmoid cells (Haller cells) on cone-beam computed tomograms (CBCT) of the mid-face. *GMS Interdisciplinary Plastic and Reconstructive Surgery* 2017.

Ensuite, si on ne retrouve aucune différence significative entre le sexe et l'âge (Filiz Namdar Pekiner 2014¹³⁰), ce n'est pas le cas des critères ethniques des populations.

De même, certaines études excluent systématiquement les patients atteints de troubles sino-nasaux, d'autres portent au contraire leurs études uniquement sur des patients atteints de sinusites chroniques. La taille de l'échantillon est à prendre en compte, comme précédemment. Ainsi, l'étude de Mathew et al. (2013⁶³) comporte 50 patients et celle de Friedrich (2017¹²⁹) près de 200. On ajoutera également la technique et le mode d'acquisition des images utilisées (CT, CBCT). Il est évident qu'en 2017 les définitions d'images sont bien supérieures à celles que l'on pouvait obtenir en 1991 par Bolger par exemple.

Enfin, la méthode de lecture diffère également. En effet, dans notre étude, la présence ou l'absence de cellules de Haller était déterminée à partir des coupes coronales. L'étude de Friedrich (2017¹²⁹) repose sur une lecture dans un premier temps des coupes coronales, puis dans un second temps des coupes axiales pour éliminer les éventuelles crêtes osseuses qui pourraient être confondues.

S'agissant des variations des processus uncinés, pour notre étude, dans un souci de simplification, seules les pneumatisations et les courbures excessives des processus uncinés ont été répertoriées. La littérature est riche, mais aucune ne détermine de prévalence pour les mêmes critères que nous. Notre résultat (32%) se rapproche de ceux trouvés dans la littérature si l'on extrapole, puisque Michel et al. (2013³) rapportent entre 2 et 5% de pneumatisation dans la population générale, et Clair (2000²⁰) décrit 27% de médialisation ou latéralisation dans son étude sur des patients atteints de sinusites chroniques.

Les cellules de la bulle procidentes étant subjectives, il est difficile de se comparer à la littérature.

Concernant les images polypoïdes, la littérature ne permet pas de comparaison avec notre étude. Aucune publication n'a établi les mêmes critères d'étude. Rappelons que l'analyse des clichés ne permet pas de poser un diagnostic positif, mais donne seulement une hypothèse qu'il conviendra de confirmer par des examens complémentaires.

¹³⁰ Filiz Namdar pekiner, Oguz Borahan M, Asim Dumlu et al. Infraorbital ethmoid (Haller) cells: a cone-beam computed tomographic study . Oral Radiol 2014;30:219-225.

Notre étude ne recense aucun rhinolith. Ce qui apparaît comme cohérent avec la littérature puisque la prévalence est extrêmement rare, d'autant plus dans les pays développés (Elboukhari et al. 2011¹³¹).

L'exploitation des données des sinus maxillaires semble cohérente avec les résultats retrouvés dans la littérature.

La membrane sinusienne saine n'est normalement pas visible à l'imagerie. Lorsque celle-ci est inflammatoire, quelque soit l'étiologie, un épaissement membranaire apparaît clairement à l'imagerie tridimensionnelle. Cet épaissement peut prendre plusieurs formes : en rond, irrégulier, en cadre ou complet.

Notre étude a déterminé une prévalence sensiblement au-dessus de celles que l'on retrouve dans la littérature (65% de sinus). En effet, Carmeli et al. (2011⁹⁰) en déterminent 31,6%, Da Silva et al. (2017¹³²) 48%, Lu et al. (2012¹³³) 46,2%, Ritter et al. (2011¹³⁴) 42% : elles sont donc toutes conformes et inférieures à 50%.

Cette divergence peut aisément se justifier par différents paramètres : en premier lieu, la taille de l'échantillon ; ainsi, pour l'étude réalisée par Da Silva (2017¹³²), 1000 sinus ont été analysés, tandis que l'étude de Ritter et al. (2011¹³⁴) en contenait 2058 soit un échantillon 20 fois plus conséquent. Ensuite, l'âge moyen des populations étudiées est à prendre en compte. En effet, de nombreuses études ont montré qu'en vieillissant, la prévalence était bien plus importante et notamment après 60 ans (Ritter et al. 2011¹³⁴ ; Shanbhag et al. 2013¹³⁵). L'étude de Ritter et al. (2011¹³⁴) concluait à une prévalence de 42% de sinus atteints avec une moyenne d'âge de 44 ans. La moyenne d'âge de notre étude se situe aux alentours de 60 ans.

¹³¹ Elboukhari A, Touati M, Eljalil A et al. Rhinolithiase: à propos d'un cas et revue de littérature. 2011 n° 324.

¹³² Da Silva AFA, Fróes GRT, Takeshita WM et al. Prevalence of Pathologic Findings in the Floor of the Maxillary Sinuses on Cone Beam Computed Tomography Images. *General Dentistry* 2017;65(2):28-32.

¹³³ Lu Y, Liu Z, Zhang L et al. Associations between Maxillary Sinus Mucosal Thickening and Apical Periodontitis Using Cone-Beam Computed Tomography Scanning: A Retrospective Study. *Journal of Endodontics* 2012 ;38(8):1069-74

¹³⁴ Ritter L, Jürgen L, Joerg N et al. Prevalence of Pathologic Findings in the Maxillary Sinus in Cone-Beam Computerized Tomography . *Oral Surgery, Oral Medicine, Oral Pathology, Oral Radiology, and Endodontics* 2011;111(5)634-40.

¹³⁵ Shanbhag S, Prabodh K, Prashant et al. Association between Periapical Lesions and Maxillary Sinus Mucosal Thickening: A Retrospective Cone-beam Computed Tomographic Study . *Journal of Endodontics*. 2013;39(7):853-57.

Ajoutons à cela les observateurs. En effet, dans notre étude, comme précisé ci-dessus, un seul observateur a réalisé l'analyse ce qui est rarement le cas (on peut trouver jusqu'à 3 observateurs). L'expérience est aussi à prendre en compte. Un radiologue chevronné n'aura pas le même œil qu'un jeune dentiste en fin d'étude.

On peut souligner également que les critères d'inclusion et d'exclusion influent sur les résultats. Par exemple, dans l'étude menée par Carmeli et al. (2011⁹⁰) tous les patients suspectés d'avoir une atteinte sinusienne (sinusites, traumatismes..) ont été exclus. Notre étude étant rétrospective sur dossiers radiologiques seuls, nous ne disposons pas de ce type d'informations cliniques.

Concernant la perméabilité, l'étude établie par Carmeli et al. (2011⁹⁰) détermine la corrélation entre type d'épaississement membranaire et obstruction de l'ostium maxillaire principal. Nos résultats suivent la même logique, mais les pourcentages restent éloignés. En effet, pour les épaissements en dôme nous n'avons retrouvé aucune d'obstruction ostiale contre 6% pour Carmeli et al. (2011⁹⁰). Dans le cas d'épaississement irrégulier (les plus nombreux) nous avons retrouvé 2,3% d'obstruction versus 55%. Les épaissements en cadre comptent 60% d'obstruction tandis que Carmeli et al. en notent 38%. Et enfin pour les opacités complètes, nous trouvons 100% conformément à l'étude.

Cette différence s'explique par les critères vus précédemment. De plus, pour le résultat le plus déconcertant, la plupart des épaissements irréguliers ne dépassaient pas 5 mm. Si on se rapporte au tableau détaillé de Carmeli et al. (2011⁹⁰), les obstructions ostiales en corrélation avec les épaissements irréguliers inférieurs à 5 mm occurrent dans aucun cas. Ce qui est bien plus conforme avec nos résultats. La définition déterminant les différences de morphologie n'est pas clairement établie ce qui peut en partie expliquer les écarts retrouvés.

S'agissant des ostia secondaires, les prévalences retrouvées dans la littérature sont inconstantes. De 10% des patients pour Jog et MacGarry (2003⁷⁵) jusqu'à 56,7% pour Ali et al. (2017⁷⁶). Notre prévalence s'inscrit dans la fourchette haute de cette échelle (39%). Ceci s'explique par le fait que les études réalisées à partir de CBCT sont rares. A notre connaissance, il n'existe que l'étude de Ali et al. (2017⁷⁶).

Les autres études comme celle Singhal et Singhal (2014¹³⁶) ont été réalisées à partir de sujets anatomiques ou celles de Yenigun et al. (2016⁷⁷), Jog et Macgarry (2003⁷⁵) et Perez-pina et al.

(2000¹³⁷) ont été menées à partir de coupes coronales de scanner à Rx. Les études ayant donc des protocoles et des résolutions bien différents sont difficilement comparables. L'incidence des ostia secondaires bilatéraux est un peu plus importante dans notre étude que dans celle menée par Ali et al. (2017⁷⁶) qui a inclus 2 fois plus de patients.

Les études sur les septa des sinus maxillaires sont fournies. La prévalence s'étend de 28,4% pour la revue de littérature de Pommer et al. (2012⁸²) à 44% pour Kang et al. (2013¹⁰). Notre étude révèle une prévalence conforme aux données de la littérature (34%). Le caractère bilatéral des septa a été retrouvé dans 50% des cas tandis que l'étude de Pommer et al. (2012⁸²) ne détermine que 17,2%. Cette différence peut s'expliquer par la taille de notre échantillon qui ne contenait que 200 sinus comparés aux 8923 sinus de la revue de littérature.

S'agissant des communications bucco-sinusiennes, notre recherche systématique n'a trouvé qu'une étude comparable à celle réalisée pour ce travail. En effet, les études sur les communications bucco-sinusiennes sont légion, mais traitent davantage des étiologies (la prévalence et l'incidence des CBS immédiates après extraction de DDS...) mais aucune ne discute des CBS découvertes fortuitement à l'imagerie tridimensionnelle.

L'étude de Pelinsari et al. (2012¹³⁸) qui analyse au CBCT les CBS sur 1000 sinus en détermine 10,5%. Nous en avons trouvé 3%. Cet écart est dû à la définition que nous avons considérée. En effet, Pelinsari et al. (2012¹³⁸) prend en compte les CBS associées à une lésion parodontale, à une greffe sous-sinusienne... tandis que nous n'avons inclus uniquement les CBS vraies, c'est-à-dire en l'absence de dents et d'intervention.

On notera une faible prévalence dans notre étude, qui suppose que les CBS constituées sont rares. Dans la plupart des cas, elles se referment seules (inférieures à 3mm), ou sont traitées immédiatement par diverses thérapeutiques.

¹³⁶ Singhal MD, Singhal DMK. Anatomy of accessory maxillary sinus ostium with clinical application. International Journal of Medical Science and Public Health. 2014;3(3):327-29.

¹³⁷ Perez-Pina I, Sabaté J, Carmona A et al. Anatomical variations in the human paranasal sinus region studied by CT. J. Anat, 2000 ;197:221-27.

Les anthrolithes vrais sont très rares. En effet, Nass Duce et al. (2003¹²²) constatent 28 cas recensés. Nous avons trouvé un cas dans notre étude. Pelinsari et al. (2012¹³⁸) en décrivent 16 sur 1000 sinus. Les diagnostics différentiels étant divers et variés, seule l'avulsion de cet anthrolithe et son analyse anatomo-pathologique pourraient confirmer le diagnostic. En revanche, on retrouve 2% de corps étrangers. L'immense majorité étant un dépassement de matériel d'obturation endodontique. Ce résultat est conforme à celui retrouvé par Pelinsari et al. (2012¹³⁸), qui obtiennent 1,6 %.

¹³⁸ Pelinsari L, Moura Rodrigues Carneiro P, De Carvalho Machado V et al. Anatomic Variations and Lesions of the Maxillary Sinus Detected in Cone Beam Computed Tomography for Dental Implants. *Clinical Oral Implants Research* 2012;23(12):1398-1403.

V. Conclusion

Ce travail de revue de littérature couplée à une étude descriptive des variations anatomiques nous a permis de mettre en avant l'importance de ces variations.

D'abord en terme de nombre, puisque nous avons recensé une quinzaine d'éléments qu'il convient d'apprécier. Ensuite par leur fréquence. En effet, si certaines variations anatomiques ou atteintes sont rares (rhinolithes par exemple) d'autres sont communes (déviations de la cloison nasale ou concha bullosa, épaissement membranaire).

Nous pouvons également conclure que l'étude approfondie des seuls sinus ne permet pas d'appréhender parfaitement les régions anatomiques responsables de l'homéostasie. La proximité anatomique et les communications existantes entre les sinus et les fosses nasales impliquent une physiologie partagée. En effet, le complexe ostio-métal, garant du bon fonctionnement du drainage sinusien est partie intégrante de la fosse nasale. C'est ainsi, que nous avons pu établir une liste des principaux éléments à analyser, répartie en deux selon leur typologie.

Une lecture rapide ou insuffisante des clichés radiologiques peut conduire à des complications qui se déclinent en deux volets. En premier lieu, les complications per-opératoires qui comprennent l'hémorragie (outre les patients à risque hémorragique qu'il convient d'identifier, la localisation, le trajet et le diamètre de l'artère alvéolo-antrale est à définir précisément), des perforations de la membrane sinusienne (présence de septa, angle alpha et beta..) ou encore des atteintes radiculaires de dents adjacentes par exemple. Les autres complications sont post-opératoires. On distingue alors les complications précoces, c'est-à-dire qui apparaissent dans les 15 jours suivant l'intervention. On retrouve l'hématome, l'hemosinus, l'oedème et la sinusite aiguë de J8. Cette dernière apparaît dans 5% des cas (Maarek 2009⁹¹). Elle résulte d'une contamination de germes anaérobies, favorisée par une surinfection d'hématome insuffisamment drainé. Sans gravité, elle nécessite un traitement médical et la guérison doit être appréciée par une endoscopie endonasale et une tomodensitométrie des sinus. D'autres complications sont plus tardives : la principale est la site de confinement qui est pourvoyeuse de conséquences graves en l'absence de dépistage précoce. Elle résulte d'une obstruction ostiale (par la muqueuse inflammée, par le greffon,...) altérant drastiquement le drainage nasosinusien. On ajoutera l'échec implantaire, l'expulsion intra-sinusienne (d'implants) ou encore le développement d'un mucocèle.

Si certaines complications sont inhérentes au traitement, d'autres peuvent être évitées par une expertise précise et vigilante.

Si l'importance de la visualisation des éléments anatomiques tels que les septa et l'artère alvéolo-antrale semble être évidente pour les praticiens, l'expertise des variations anatomiques des fosses nasales et des muqueuses sinusiennes et les antécédents naso-sinusiens des patients sont plus subtils.

Mareek (2009⁹¹) rapporte qu'un taux de 40% de complications post-opératoires est observé en cas de pathologie rhino-sinusienne ignorée.

Rappelons que le chirurgien dentiste est soumis à l'obligation de moyen (Arrêt Mercier, rappelé dans la loi du 4 mars 2002). Une intervention chirurgicale n'est jamais dénuée de risque, mais celui-ci peut être réduit par une préparation minutieuse. C'est pourquoi tout doit être mis en œuvre pour la réussite du traitement.

Les chirurgiens-dentistes ne disposent pas de tout l'arsenal thérapeutique nécessaire à l'évaluation précise des risques, il se pose alors la question de l'expertise ORL. Non systématique, elle se révèle nécessaire lorsque le patient rapporte des antécédents d'atteintes rhino-sinusiennes (sinusites récidivantes (plus de 3 sinusites/an), sinusites trainantes, ou sinusite chronique) ou encore chez des patients présentant des images douteuses à l'imagerie tridimensionnelle. L'expertise ORL, à l'aide d'examen complémentaire émettra un avis favorable ou non. Dans le cas d'une contre-indication, la mise en place de thérapeutiques permettra d'obtenir des cavités aériques saines autorisant alors l'intervention.

Les variantes anatomiques confinant l'infundibulum ne sont donc pas des contre-indications aux soulèvements de plancher sous-sinusal en soi, mais doivent être mises en balance avec d'autres variations ou pathologies sinuso-nasales abaissant le pronostic.

Bibliographie :

Abrahams JJ, Glassberg RM. Dental disease: a frequently unrecognized cause of maxillary sinus abnormalities? *AJR Am J Roentgenol.* 1996;166(5):1219-23.

Abuabara A, Cortez ALV, Passeri LA et al. Evaluation of different treatments for oroantral/oronasal communications: experience of 112 cases. *Int J Oral Maxillofac Surg.* 2006;35(2):155-8.

Aimetti M, Massei G, Morra M et al. Correlation between gingival phenotype and Schneiderian membrane thickness. *Int J Oral Maxillofac Implants.* 2008;23(6):1128-32.

Alho OP. Nasal airflow, mucociliary clearance, and sinus functioning during viral colds: effects of allergic rhinitis and susceptibility to recurrent sinusitis. *Am J Rhinol.* 2004;18(6):349-55.

Ali IK, Sansare K, Karjodkar FR et al. Cone-beam computed tomography analysis of accessory maxillary ostium and Haller cells: Prevalence and clinical significance. *Imaging Sci Dent.* 2017;47(1):33-7.

Allen GA, Liston SL. Rhinolith: unusual appearance on panoramic radiograph. *J Oral Surg Am Dent Assoc.* 1979;37(1):54-5.

Allen SG. A rhinolith presenting in the palate. *Br J Oral Surg.* 1967;4:240-2.

Appleton SS, Kimbrough RE, Engstrom HIM. Rhinolithiasis: A review. *Oral Surg Oral Med Oral Pathol.* 1988;65(6):693-8.

Arslan H, Aydinlioğlu A, Bozkurt M et al. Anatomic variations of the paranasal sinuses: CT examination for endoscopic sinus surgery. *Auris Nasus Larynx.* 1999;26(1):39-48.

Auler F, Torres LN, Pinto ACBCF et al. Tomography, Radiography, and Rhinoscopy in Diagnosis of Benign and Malignant Lesions Affecting the Nasal Cavity and Paranasal Sinuses in Dogs: Comparative Study. *Top Companion Anim Med.* 2015;30(2):39-42.

Aust R, Drettner B. The functional size of the human maxillary ostium in vivo. *Acta Otolaryngol* 1974;78(5-6):432-5.

Barton Varley EW. Rhinolith : An incidental finding. *Br J Oral Surg.* 1964;2:40-3.

Batista SHB, Soares ES, Costa FW et al. « Foreign body in the maxillary sinus. Considerations on maxillary sinus approaches wound closure ». *Revue De Stomatologie Et De Chirurgie Maxillo-Faciale* 2011 ;112(5):316-18.

Beale TJ, Madani G, Morley SJ. Imaging of the paranasal sinuses and nasal cavity: normal anatomy and clinically relevant anatomical variants. *Semin Ultrasound CT MR.* 2009;30(1):2-16.

Beaumont C, Zafiroopoulos G-G, Rohmann K et al. Prevalence of maxillary sinus disease and abnormalities in patients scheduled for sinus lift procedures. *J Periodontol.* 2005;76(3):461-7.

Bernauer HS, Welkoborsky HJ, Tilling A et al. Inverted Papillomas of the Paranasal Sinuses and the Nasal Cavity: DNA Indices and HPV Infection. *Am J Rhinol.* 1997;11(2):155-60.

Bertrand B, Eloy P. Temporary nasosinus drainage and lavage in chronic maxillary sinusitis. Statistical study on 847 maxillary sinuses. 1993;102:858-62.

Besnier R. Gestion et prévention des complications per-opératoire et post-opératoire des sinus lift. Th : Chir dent : Nantes, 2012 n° 015 (thèse d'exercice).

Bolger, William E, David S et al. Paranasal Sinus Bony Anatomic Variations and Mucosal Abnormalities: CT Analysis for Endoscopic Sinus Surgery. *The Laryngoscope.* 1991;101(1) :56-64.

Bonfils P, Elbez M, Paoli C, et al. Sinusites chroniques de l'adulte. *Rev Prat-Med Gén.* 1994;(8):37-40.

Bories J. Le crane humain- Osteologie anatomie radiographique. Springer-verlag France 1996.

Bossi P, Farina D, Gatta G et al. Paranasal sinus cancer. *Crit Rev Oncol Hematol.* 2016;98:45-61.

Bourjat P, Braun J. Polypes et polyposes des cavités naso-sinusiennes, *Journal de radiologie,* 1999, 80(12):1788-94.

Boylan PA. Rhinolith. *Oral Surg Oral Med Oral Pathol.* 1973;36(2):290.

Brook I. Sinusitis. *Periodontol,* 2009;49:126-39.

Buchwald C, Nielsen LH, Ahlgren P et al. Radiologic aspects of inverted papilloma. *Eur J Radiol.* 1990;10(2):134-9.

Calhoun K, Waggenspack G, Simpson C et al. CT evaluation of the paranasal sinuses in symptomatic and asymptomatic populations. *Otolaryngol--Head Neck Surg.* 1991;104(4):480-3.

Carmeli G, Artzi Z, Kozlovsky A, Segev Y, Landsberg R. Antral computerized tomography pre-operative evaluation: relationship between mucosal thickening and maxillary sinus function. *Clin Oral Implants Res.* 2011;22(1):78-82.

Chammakhi-Jemli C, Ben Hassine L, Mekaouer S et al. Imagerie du papillome inversé naso-sinusal. *Feuill Radiol.* 2007;47(2):75-82.

Chelly H, Jabri H, Kadiri F et al. « Les corps étrangers intra-sinusiens d'origine dentaire ». *Le courrier du dentiste,* 2000.

Chester AC. Chronic sinusitis. *Am Fam Physician.* 1996;53:877-87.

Cho SC, Wallace SS, Froum SJ et al. Influence of anatomy on Schneiderian membrane perforations during sinus elevation surgery: three-dimensional analysis. *Pract Proced Aesthetic Dent PPAD.* 2001;13(2):160-3.

- Clair C, Clergeot-Grelier ML, Morin O et al. Variantes anatomiques des cavités naso-sinusiennes: prévalence et implications des sinusites chroniques. *Feuille de radiologie*. 2000;40(6):496-503.
- Connor SE, Chavda SV, Pahor AL. Computed tomography evidence of dental restoration as aetiological factor for maxillary sinusitis. *J Laryngol Otol*. 2000;114(7):510-3.
- Da Silva AFA, Fróes GRT, Takeshita WM et al. Prevalence of Pathologic Findings in the Floor of the Maxillary Sinuses on Cone Beam Computed Tomography Images. *General Dentistry*. 2017;65(2):28-32.
- Dah-Jouonzo H, Baron P, Faure J et al. Mesures volumétriques des bases osseuses maxillaires et des cavités aériennes de la face en imagerie 3D. *Int Orthod*. 2005;3(4):269-89
- Dammann F, Pereira P, Laniado M et al. Inverted papilloma of the nasal cavity and the paranasal sinuses: using CT for primary diagnosis and follow-up. *Am J Roentgenol*. 1999;172(2):543-8.
- De Sousa AMA, Vicenti AB, Filho JS et al. Retrospective analysis of 26 cases of inverted nasal papillomas. *Braz J Otorhinolaryngol*. 2012;78(1):26-30.
- Díaz Molina JP, Llorente Pendas JL, Rodrigo Tapia JP et al. Inverted sinonasal papillomas. Review of 61 cases. *Acta Otorrinolaringol Engl Ed*. 2009;60(6):402-8.
- Doyon F, Hill C. Evaluation des méthodes diagnostiques. *J.radiol* 2001;82:117-125.
- Edwards R, Alsufyani N, Heo G et al. The frequency and nature of incidental findings in large-field cone beam computed tomography scans of an orthodontic sample. *Prog Orthod*. 2014;15.
- Elboukhari A, Touati M, Eljalil A et al. Rhinolithiase: à propos d'un cas et revue de littérature. 2011 n° 324.
- Elian N, Wallace S, Cho SC, Jalbout ZN et al. Distribution of the maxillary artery as it relates to sinus floor augmentation. *Int J Oral Maxillofac Implants*. 2005;20(5):784-7.
- Eloy P, Bertrand B, Rombaux P. Medical and surgical management of chronic sinusitis. *Acta Otorhinolaryngol Belg*. 1997;(51):271-84.
- Eppley B, Sclaroff A. Oro-nasal fistula secondary to maxillary augmentation. *Int J Oral Surg*. 1984;13(6):535-8.
- Erdem T, Aktas D, Erdem Gb et al. Maxillary sinus hypoplasia. *Rhinology*. 2002;40(3):150-3.
- Felizardo R. Anatomy and Related Pitfalls in Sinus Floor Elevation. In: Younes R, Nader N, Khoury G, éditeurs. *Sinus Grafting Techniques*. Cham: Springer International Publishing. 2015. p. 9-30.
- Filiz Namdar pekiner, Oguz Borahan M, Asim Dumlu et al. Infraorbital ethmoid (Haller) cells: a cone-beam computed tomographic study. *Oral Radiol*. 2014;30:219-225.

Flood TR. Rhinolith: an unusual cause of palatal perforation. *Br J Oral Maxillofac Surg.* 1988;26(6):486-90.

Fontaine C, Chevrel JP et al. *Anatomie clinique, tome 3, tête et cou*, Springer, 1996.

Freedman LS, Parmar MKB, Baker SG. The design of observer agreement studies with binary assessments. *Statistics in medicine.* 1993;12:165-79.

Friedrich RE, Meike Fraederich, Schoen G. Frequency and volumetry of infraorbital ethmoid cells (Haller cells) on cone-beam computed tomograms (CBCT) of the mid-face. *GMS Interdisciplinary Plastic and Reconstructive Surgery* 2017.

Garau J, Dagan R. Accurate diagnosis and appropriate treatment of acute bacterial rhinosinusitis: minimizing bacterial resistance. *Clin Ther.* 2003;25(7):1936-51.

Gaudi JF. *Anatomie clinique.* JPIO 2003.

Geha N., Carpentier P. Les boucles artérielles du sinus maxillaire. *J Parodontol Implantol Orale.* 2006;25(2):127-141.

Gilain L, Laurent S. Sinusites maxillaires. *EMC - Oto-Rhino-Laryngol.* 2005;2(2):160-73.

Gosau M. Maxillary sinus anatomy: a cadaveric study with clinical implications. *Anat Rec Hoboken.* 2009;292:352-4.

Güncü GN, Yildirim YD, Wang HL et al. Location of posterior superior alveolar artery and evaluation of maxillary sinus anatomy with computerized tomography: a clinical study. *Clin Oral Implants Res.* 2011;22(10):1164-7.

Hanazawa Y, Itoh K, Mabashi T, et al. Closure of oroantral communications using a pedicled buccal fat pad graft. *J Oral Maxillofac Surg Off J Am Assoc Oral Maxillofac Surg.* 1995;53(7):771-76.

Hatipoglu HG, Cetin MA, Yuksel E. Nasal septal deviation and concha bullosa coexistence: CT evaluation. *B-ENT.* 2008;4(4):227-32.

Hüseyin Aksungur E, Binokay FB, Biçakçi K et al. A rhinolith which is mimicking a nasal benign tumor. *Eur J Radiol.* 1999;31(1):53-5.

Jafari-Pozve N, Sheikhi M, Ataie-Khorasgani M et al. Aplasia and hypoplasia of the maxillary sinus: A case series. *Dent Res J.* 2014;11(5):615-7.

Jog M, McGarry GW. How frequent are accessory sinus ostia? *J Laryngol Otol.* 2003;117(4):270-2.

Jordan S, Josephson S. Current advances in the therapy of sinus disease. *Adv Ther.* 1992;(9):255-64.

Jung JH, Choi BH, Jeong SM et al. A retrospective study of the effects on sinus complications of exposing dental implants to the maxillary sinus cavity. *Oral Surg Oral Med Oral Pathol Oral Radiol Endod.* 2007;103(5):623-5.

- Kang SJ, Shin SI, Herr Y et al. Anatomical structures in the maxillary sinus related to lateral sinus elevation: a cone beam computed tomographic analysis. *Clin Oral Implants Res.* 2013;24:75-81.
- Kapusuz Gencer Z, Ozkırış M, Okur A et al. The effect of nasal septal deviation on maxillary sinus volumes and development of maxillary sinusitis. *Eur Arch Oto-Rhino-Laryngol Off J* 2013;270(12):3069-73.
- Kawarai Y, Fukushima K, Ogawa T et al. Volume quantification of healthy paranasal cavity by three-dimensional CT imaging. *Acta Oto-Laryngol Suppl.* 1999;540:45-9.
- Kermer C, Poeschl PW, Wutzl A et al. Surgical Treatment of Squamous Cell Carcinoma of the Maxilla and Nasal Sinuses. *J Oral Maxillofac Surg.* 2008;66(12):2449-53.
- Kharoubi S. Pneumatisation du cornet inferieur a propos d'une observation. *J Tunis ORL Chir Cervico-Faciale.* 2006;17(1):63–66.
- Kim HJ, Jung Cho M, Lee J-W et al. The relationship between anatomic variations of paranasal sinuses and chronic sinusitis in children. *Acta Otolaryngol (Stockh).* 2006;126(10):1067-72.
- Koppe T, Nagai H, Kurt W. *The Paranasal Sinuses of Higher Primates. Development, Function, and Evolution.* Quintessence publishing Co; 1999.
- Korkmaz H, Korkmaz M. Total aplasia of the paranasal sinuses. *Allergy Rhinol.* 2013; 4(2):e105.
- Krennmair G, Ulm C, Lugmayr H. Maxillary sinus septa: incidence, morphology and clinical implications. *J Cranio-Maxillofac Surg.* 1997;25(5):261-5.
- Kucybata I, Janik KA, Ciuk S et al. Nasal Septal Deviation and Concha Bullosa Do They Have an Impact on Maxillary Sinus Volumes and Prevalence of Maxillary Sinusitis? *Pol J Radiol.* 2017;82:126-33.
- Legent F, Perlemuter L, Vandenbrouck Cl. *Cahiers d'anatomie ORL.* 3e édition. Masson 1986.
- Lehmann P, Bouaziz R, Page R et al. Sinonasal cavities : CT imaging features of anatomical variants and surgical risk. *J radiol.* 2009, 90 :21-9.
- Lekovic V, Kenney EB, Weinlaender M et al. A bone regenerative approach to alveolar ridge maintenance following tooth extraction. Report of 10 cases. *J Periodontol.* 1997;68(6):563-70.
- Lu Y, Liu Z, Zhang L et al. Associations between Maxillary Sinus Mucosal Thickening and Apical Periodontitis Using Cone-Beam Computed Tomography Scanning: A Retrospective Study. *Journal of Endodontics* 2012 ;38(8) :1069-74
- Maarek H. Expertise ORL préimplantaire : Quand la demander ? En quoi consiste t'elle ? *Implant,* 2008;14(3):199-207.
- Maarek H. Complications post-implantaires : gestion et prévention. *Implant,* 2009 (envoi de l'auteur).

Machin D, Campbell M, Fayers P et al. Sample size tables for clinical studies. Second edition. Blackwell edition. Oxford 1997.

Mardinger O, Abba M, Hirshberg A et al. Prevalence, diameter and course of the maxillary intraosseous vascular canal with relation to sinus augmentation procedure: a radiographic study. *Int J Oral Maxillofac Surg.* 2007;36(8):735-8.

Marfatia PT. Rhinolith. A brief review of the literature and a case report. *Postgrad Med J.* 1968;44(512):478-9.

Marsot-Dupuch K, Genty E. Anatomic variants of paranasal sinuses. *J Radiol.* 2003;84(4):357-67.

Mathew R, Omami G, Hand A et al. Cone beam CT analysis of Haller cells: prevalence and clinical significance. *Dento Maxillo Facial Radiol.* 2013;42(9).

Michel J., Antonini F., Varoquaux A et al. Chirurgie du sinus maxillaires en dehors des traumatismes et des tumeurs. *EMC - Chir.* 2013;46-140.

Michielsens A, Herzeel R, Gordts F. Acquired enophthalmos associated with hypoplasia of the maxillary sinus and asymptomatic chronic maxillary sinusitis. *J Fr Ophtalmol.* 1999;22(4):451-5.

Montaudon M, Blachère H, Laurent F. Sinus de la face : technique d'imagerie, résultats normaux et pathologie inflammatoire. *Lett D'Oto-Rhino-Laryngol Chir Cervico-Faciale.* 2001;(259).

Mossa-Basha M, Blitz AM. Imaging of the Paranasal Sinuses. *Semin Roentgenol.* 2013;48(1):14-34.

Muñoz A, Pedrosa I, Villafruela M. « Eraseroma » as a cause of rhinolith: CT and MRI in a child. *Neuroradiology.* 1997;39(11):824-6.

Naitoh M, Suenaga Y, Kondo S et al. Assessment of Maxillary Sinus Septa Using Cone-Beam Computed Tomography: Etiological Consideration. *Clin Implant Dent Relat Res.* 2009;11:e52-8.

Nass Duce M, Talas DU, Ozer C et al. « Antrolithiasis: A Retrospective Study ». *The Journal of Laryngology and Otology,* 2003;117(8);637-40

Nouraei SA, Elisay AR, Dimarco A et al. Variations in paranasal sinus anatomy: implications for the pathophysiology of chronic rhinosinusitis and safety of endoscopic sinus surgery. *J Oto-Rhino-Laryngol Chir Cervico-Faciale.* 2009;38(1):32-7.

O'Dowling IB. A rhinolith perforating the hard palate. *J Ir Dent Assoc.* 1984;30(1):2.

Pang Y, Willatt D. Do antral washouts have a place in the current management of chronic sinusitis? *J Laryngol otol.* 1996;926-8.

Perez-Pina I, Sabaté J, Carmona A et al. Anatomical variations in the human paranasal sinus region studied by CT. *J. Anat.* 2000;197:221-27.

Pelinsari L, Moura Rodrigues Carneiro P, De Carvalho Machado V et al. Anatomic Variations and Lesions of the Maxillary Sinus Detected in Cone Beam Computed Tomography for Dental Implants. *Clinical Oral Implants Research*. 2012;23(12):1398-1403.

Pignataro L, Mantovani M, Torretta S et al. Assessment in the integrated management of candidate for (maxillary) sinus lift. *Acta Otorhinolaryngol Ital Organo Uff Della Soc Ital Otorinolaringol E Chir Cerv-facc*. 2008;28(3):110-9.

Pitt SK, Rout PG. Rhinoliths presenting during routine radiography: two cases. *Dent Update*. 2000;27(10):505-7.

Pommer B, Ulm C, Lorenzoni M et al. Prevalence, location and morphology of maxillary sinus septa: systematic review and meta-analysis. *J Clin Periodontol*. 2012;39(8):769-73.

Radlanski RJ, Wesker KH. *Atlas d'anatomie clinique de la face*. Quintessence international; 2016.

Rege ICC. Occurrence of maxillary sinus abnormalities detected by cone beam CT in an asymptomatic patient. *Dissertação Goiânia*, 2011.

Ritter L, Jürgen L, Joerg N et al. Prevalence of Pathologic Findings in the Maxillary Sinus in Cone-Beam Computerized Tomography . *Oral Surgery, Oral Medicine, Oral Pathology, Oral Radiology, and Endodontics* 2011;111(5):634-40.

Rosano G, Taschieri S, Gaudy JF et al. Maxillary Sinus Septa: A Cadaveric Study. *J Oral Maxillofac Surg*. 2010;68(6):1360-4.

Rosano G, Taschieri S, Gaudy JF et al. Maxillary sinus vascular anatomy and its relation to sinus lift surgery. *Clin Oral Implants Res*. 2011;22(7):711-5.

Rouvière H, Delmas A. *Anatomie humaine Descriptive, topographique et fonctionnelle, tête et cou*, Masson 2002.

Sánchez Fernández JM, Anta Escuredo JA, Sanchez del Rey A et al. Morphometric Study of the Paranasal Sinuses in Normal and Pathological Conditions. *Acta Otolaryngol (Stockh)*. 2000;120(2):273-8.

Sazgar AA, Massah J, Sadeghi M et al. The incidence of concha bullosa and the correlation with nasal septal deviation. 2008;4(2):87-91.

Sebrechts H, Vlaminck S, Casselman J. Orbital edema resulting from Haller's cell pathology: 3 case reports and review of literature. *Acta Otorhinolaryngol Belg*. 2000;54(1):39-43.

Sédallian A, Alami M, Branger C. Epidemiology of chronic sinusitis: a french multicenter study of 536 patients. *Wien: 7th European congress of clinical microbiology and infectious diseases*; 1995.

Şenkal HA, Süslü AE, Ünal ÖF. A rare cause of rhinolithiasis: Ectopic tooth. *Int J Pediatr Otorhinolaryngol Extra*. 2006;1(3):249-52.

Shanbhag S, Prabodh K, Prashant et al. Association between Periapical Lesions and Maxillary Sinus Mucosal Thickening: A Retrospective Cone-beam Computed Tomographic Study . Journal of Endodontics. 2013;39(7):853-57.

Shankar L, Evans K, Hawke M et al. Radiological aspect of benign inflammatory disease of the paranasal sinus. Atlas Imaging Parana Sinuses. 1994;97-106.

Singhal MD, Singhal DMK. Anatomy of accessory maxillary sinus ostium with clinical application. International Journal of Medical Science and Public Health. 2014;3(3):327-29.

Sivasli E, Sirikçi A, Bayazıt YA et al. Anatomic variations of the paranasal sinus area in pediatric patients with chronic sinusitis. Surg Radiol Anat SRA. 2003;24(6):400-5.

Skoglund LA, Pedersen SS, Holst E. Surgical management of 85 perforations to the maxillary sinus. Int J Oral Surg. 1983;12(1):1-5.

Smith KD, Edwards PC, Saini TS et al. The Prevalence of Concha Bullosa and Nasal Septal Deviation and Their Relationship to Maxillary Sinusitis by Volumetric Tomography. Int J Dent, 2010.

Solar P, Geyerhofer U, Traxler H et al. Blood supply to the maxillary sinus relevant to sinus floor elevation procedures. Clin Oral Implants Res. 1999;10(1):34-44.

Stackpole SA, Edelstein DR. The anatomic relevance of the Haller cell in sinusitis. Am J Rhinol. juin 1997;11(3):219-23.

Stallman JS, Lobo JN, Som PM. The incidence of concha bullosa and its relationship to nasal septal deviation and paranasal sinus disease. AJNR Am J Neuroradiol. 2004;25(9):1613-8.

Subramanian S, Lekhraj Rampal GR, Wong EFM et al. Concha bullosa in chronic sinusitis. Med J Malaysia. 2005;60(5):535-9.

Testori T, Wallace SS, Del Fabbro M et al. Repair of large sinus membrane perforations using stabilized collagen barrier membranes: surgical techniques with histologic and radiographic evidence of success. Int J Periodontics Restorative Dent. 2008;28(1):9-17.

Thiagarajan B, Narashiman S. Hypoplasia of all paranasal sinuse: A case series and Literature review. Otolaryngology online. 2012:2.

Timmenga NM, Raghoebar GM, Boering G et al. Maxillary sinus function after sinus lifts for the insertion of dental implants. J Oral Maxillofac Surg Off J Am Assoc Oral Maxillofac Surg. 1997;55(9):936-939.

Toledo R, Descroix V. Fiche 35 - Communication bucco-sinusienne. In: Urgences odontologiques Paris: Elsevier; 2010 p. 85-7.

Traxler H, Windisch A, Geyerhofer U et al. Arterial blood supply of the maxillary sinus. Clin Anat N Y N. 1999;12(6):417-21.

- Vacher C. Bases anatomiques de l'abord du sinus maxillaire pour l'implantologie. *Actual Odontostomatol.* oct 2013;(265):19-23.
- Van den Bergh JP, Ten Bruggenkate CM, Disch FJ et al. Anatomical aspects of sinus floor elevations. *Clin Oral Implants Res.* 2000;11(3):256-65.
- Vijendra S, Maller Vinod, Maller Vijetha. « Maxillary Antrolith: A Rare Cause of the Recurrent Sinusitis ». *Case Reports in Otolaryngology* 2013.
- Wallace SS, Mazor Z, Froum SJ et al. Schneiderian membrane perforation rate during sinus elevation using piezosurgery: clinical results of 100 consecutive cases. *Int J Periodontics Restorative Dent.* 2007;27(5):413-9.
- Yang H-M, Bae HEK, Won S-Y et al. The buccofacial wall of maxillary sinus: an anatomical consideration for sinus augmentation. *Clin Implant Dent Relat Res.* 2009;11 Suppl 1:e2-6.
- Yenigun A, Fazliogullari Z, Gun C, Uysal II, Nayman A, Karabulut AK. The effect of the presence of the accessory maxillary ostium on the maxillary sinus. *Oto-Rhino-Laryngol - Head Neck Surg.* 2016;273(12):4315-9.
- Yilmaz HG, Tözüm TF. Are gingival phenotype, residual ridge height, and membrane thickness critical for the perforation of maxillary sinus? *J Periodontol.* 2012;83(4):420-5.
- Youngs R. Sinusitis in adults. *Curr Opin Pulmon Med.* 2000;(6):217-20.
- Zhao RW, Guo ZQ, Zhang RX. Human papillomavirus infection and the malignant transformation of sinonasal inverted papilloma: A meta-analysis. *J Clin Virol.* 2016;79:36-43.
- Zijderveld SA, Van den Bergh JPA, Schulten EAJM et al. Anatomical and surgical findings and complications in 100 consecutive maxillary sinus floor elevation procedures. *J Oral Maxillofac Surg Off J Am Assoc Oral Maxillofac Surg.* 2008;66(7):1426-38.
- Zinreich SJ, Mattox DE, Kennedy DW et al. Concha bullosa: CT evaluation. *J Comput Assist Tomogr.* 1988;12(5):778.

Abréviations utilisées:

CB : Concha bullosa

CBCT : Cone Beam Computed Tomography

CBN : Communication Bucco-Nasal

CBS : Communication Bucco-Sinusienne

CE : Corps étrangers

CNIL : Commission Nationale de l'Informatique et des libertés

COM : Complexe ostio-méatal

CP : Cornet paradoxal

CPP : Comité de Protection des Personnes

DAP : Dose aera product

DEV : Déviation de la cloison nasale

HAS : Haute autorité de santé

HPV : Human Papilloma Virus

IRM : Imagerie par Résonance Magnétique

OPT : Orthopantomogramme (Panoramique)

ORL : OtoRhynoLaryngologiste

pH : Potentiel Hydrogène

PNS : Polype naso-sinusien

PU : Processus Unciné

Rx : Rayons X

SMC : Sinusite Maxillaire Chronique

TDM : Tomodensitométrie

2D : Deux dimensions

3D : Trois dimensions

Table des tableaux :

TABLEAU 1 : GRADE DE RECOMMANDATIONS SCIENTIFIQUES SELON LA HAS.....	4
TABLEAU 2 : NOMBRE DE PATIENTS PRESENTANT LES VARIATIONS ANATOMIQUES SUIVANTES	69
TABLEAU 3 : NOMBRE DE VARIATIONS ANATOMIQUES TOTALES.	70
TABLEAU 4 : RATIO DES VARIATIONS ANATOMIQUES.....	71
TABLEAU 5 : NOMBRE DE SINUS POSSEDANT LES VARIATIONS ANATOMIQUES ET PATHOLOGIQUES SUIVANTES	73
TABLEAU 6 : RATIO DES VARIATIONS ANATOMIQUES.....	74

Table des figures :

FIGURE 1 : COUPE SAGITTALE PARAMEDIANE DE L'ORBITE ET DU SINUS MAXILLAIRE.....	8
FIGURE 2 : VUE MEDIALE D'UN OS MAXILLAIRE DROIT METTANT EN EVIDENCE L'OUVERTURE TRIANGULAIRE DU SINUS.	9
FIGURE 3 : COUPE HORIZONTALE DU SINUS MAXILLAIRE. JUGALE. L'ASTERISQUE INDIQUE LA FOSSE CANINE.	9
FIGURE 4 : COUPE ANATOMIQUE AXIALE HORIZONTALE MONTRANT 2 SINUS ASYMETRIQUES. 10	
FIGURE 5 : VUE LATERALE D'UN MAXILLAIRE DROIT MONTRANT LE CHEMINEMENT DE L'ARTERE ALVEOLO-ANTRALE SUR LA PAROI SINUSIENNE.	11
FIGURE 6 : VUE LATERALE EN TRANSILLUMINATION DE L'OS MAXILLAIRE.	12
FIGURE 7 : SYSTEMATISATION DE MOURET. LAMES CLOISONNANTES ET LES CORNETS.	14
FIGURE 8 : DRAINAGE DES DIFFERENTS SYSTEMES DE L'ETHMOÏDE SELON MOURET.	15
FIGURE 9 : PAROI LATERALE DES CAVITES NASALES, VUE DE DEDANS EN DEHORS ET DE BAS EN HAUT, APRES RESECTION DU CORNET NASAL MOYEN. LE PROCESSUS UNCINE A ETE SECTIONNE ET RABATTU POUR MONTER LES ORIFICES QUE PRESENTE LE HIATUS SEMI-LUNAIRE.....	16
FIGURE 10 : COUPE ANATOMIQUE FRONTALE MONTRANT LA PROXIMITE ET LES LIENS ENTRE SINUS MAXILLAIRE ET FOSSE NASALE.	18
FIGURE 11 : COUPE AXIALE D'UN SINUS MAXILLAIRE. MISE EN EVIDENCE DE L'OSTIUM (FLECHE JAUNE). LA FLECHE VERTE INDIQUE UN SEPTUM (VARIATION ANATOMIQUE).....	22
FIGURE 12 : SCHEMA D'UNE COUPE FRONTALE REPRESENTANT L'UNITE ANATOMIQUE DU COM.....	23
FIGURE 13 : COUPE CORONALE CBCT ISSUE DE L'ETUDE PASSANT PAR LES OSTIA MAXILLAIRES PRINCIPAUX.	23
FIGURE 14 : PAROI LATERALE DE LA FOSSE NASALE METTANT EN EVIDENCE LES CORNETS SUPERIEUR, MOYEN ET INFERIEUR AINSI QUE L'OSTIUM MAXILLAIRE.	24
FIGURE 15 : POLYPOSE NASO-SINUSIENNE MOYENNEMENT OBSTRUCTIVE.....	28
FIGURE 16 : POLYPE ANTRO-CHOANAL.....	29
FIGURE 17 : COUPE CORONALE CBCT ISSUE DE L'ETUDE MONTRANT UNE DEVIATION NASALE DROITE.....	31
FIGURE 18 : COUPE CORONALE MONTRANT UNE TONALITE (RADIO OPACITE) DE TISSUS MOUS AU NIVEAU DE LA FOSSE NASALE GAUCHE EMPIETANT DANS LE SINUS MAXILLAIRE GAUCHE. LOCALISATION TYPIQUE.....	36
FIGURE 19 : COUPE CORONALE CBCT ISSUE DE L'ETUDE METTANT EN EVIDENCE UNE PNEUMATISATION DU PROCESSUS UNCINE GAUCHE.	38
FIGURE 20 : COUPE CORONALE CBCT ISSUE DE L'ETUDE MONTRANT DES CONCHA BULLOSA BILATERALES.....	40
FIGURE 21 : COUPE CORONALE CBCT ISSUE DE L'ETUDE. ON DISTINGUE DES CORNETS PARADOXAUX BILATERAUX.....	41
FIGURE 22 : COUPE CORONALE CBCT ISSUE DE L'ETUDE PASSANT PAR UNE CELLULE DE LA BULLE VOLUMINEUSE	43

FIGURE 23 : COUPE CORONALE CBCT METTANT EN EVIDENCE DES CELLULES DE HALLER BILATERALES.....	44
FIGURE 24 : (A) COUPE CORONALE MONTRANT UN SINUS GAUCHE HYPOPLASIQUE (B) COUPE AXIALE METTANT EN EVIDENCE CE MEME SINUS.....	45
FIGURE 25 : COUPE CBCT ISSUE DE L'ETUDE PASSANT PAR UN OSTIUM SECONDAIRE AU NIVEAU DU SINUS GAUCHE.	47
FIGURE 26 : COUPE CORONALE CBCT MONTRANT SCHEMATIQUEMEN LES 2 ANGLES IMPORTANTS A REPERER.	49
FIGURE 27 : CLASSIFICATION DES DIFFERENTS TYPES D'EPAISSISSEMENT MEMBRANAIRE EN COUPES CORONALES CBCT ISSUES DE L'ETUDE.	52
FIGURE 28 : COUPES CORONALES CBCT ISSUES DE L'ETUDE MONTRANT LA DIFFERENCE ENTRE UN OSTIUM PERMEABLE (A) ET UN OSTIUM OBTURE (B).	52
FIGURE 29 : COUPE SAGITTALE CBCT ISSUE DE L'ETUDE PASSANT PAR UN SEPTUM (FLECHE)..	59
FIGURE 30 : COUPE CORONALE CBCT ISSUE DE L'ETUDE METTANT EN EVIDENCE UNE COMMUNICATION BUCCO-SINUSIENNE RESPONSABLE DE L'OPACITE DU SINUS.	60
FIGURE 31 : COUPE CORONALE CBCT ISSUE DE L'ETUDE PERMETTANT DE VISUALISER UNE SCLEROSE DE LA PAROI LATERALE DU SINUS GAUCHE.	61
FIGURE 32 : COUPE CORONALE CBCT SUR LAQUELLE APPARAIT L'ARTERE ALVEOLO-ANTRALE GAUCHE.....	62
FIGURE 33: COUPE CORONALE CBCT ISSUE DE L'ETUDE METTANT EN EVIDENCE UN CORPS ETRANGER DANS LE SINUS MAXILLAIRE.....	65
FIGURE 34 : PROPORTION DES PATIENTS PRESENTANT LES VARIATIONS ANATOMIQUES SUIVANTES (FOSSES NASALES).....	70
FIGURE 35 : PROPORTION DES VARIATIONS ANATOMIQUES TOTALES.....	70
FIGURE 36 : RATIO DES VARIATIONS ANATOMIQUES (FOSSES NASALES).....	71
FIGURE 37 : PROPORTION DE SINUS POSSEDANT LES VARIATIONS ANATOMIQUES ET PATHOLOGIQUES SUIVANTES.	73
FIGURE 38 : RATIO DES VARIATIONS ANATOMIQUES.	74

Annexes:

Schéma d'une coupe coronale CBCT passant par les ostia maxillaires principaux résumant les différentes variations anatomiques retrouvées au niveau des fosses nasales.

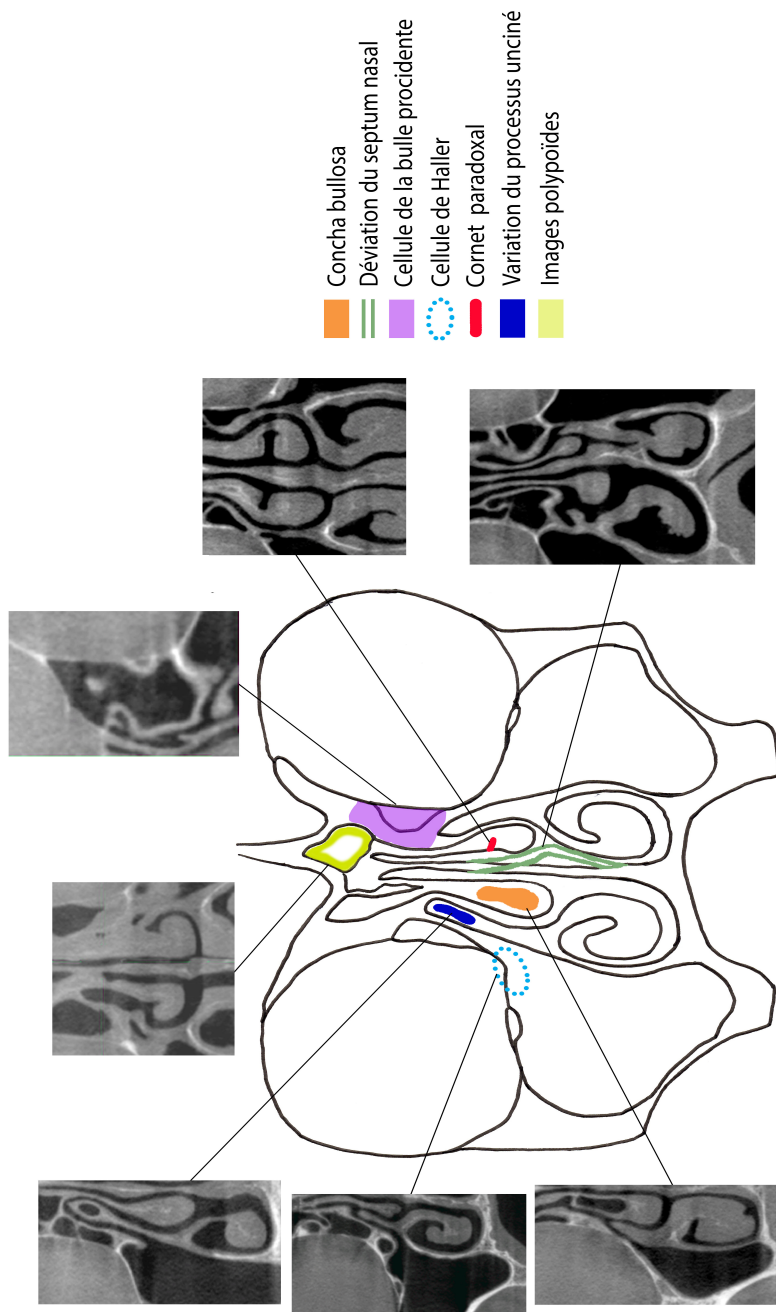
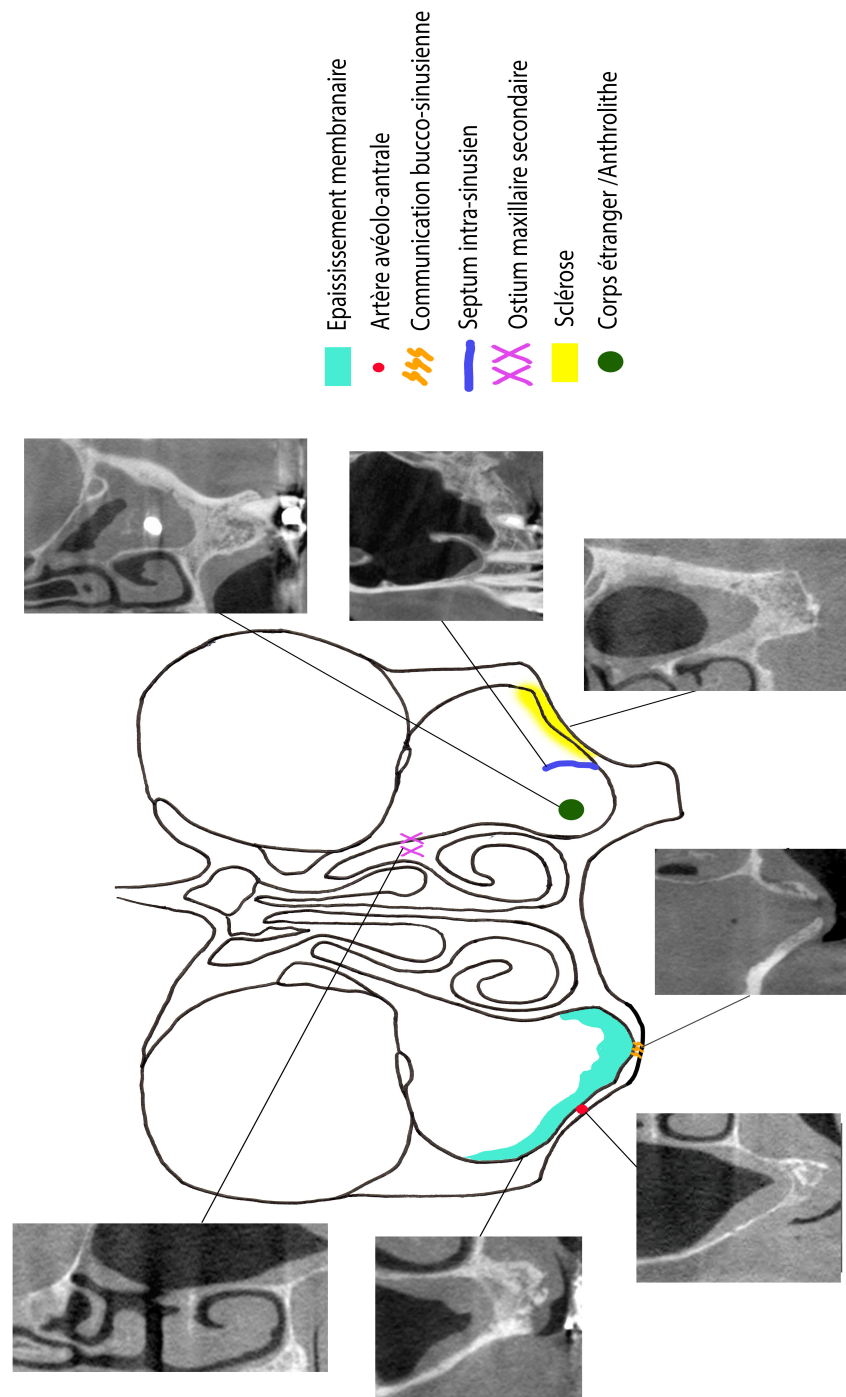


Schéma d'une coupe coronale CBCT passant par les ostia maxillaires principaux résumant les différentes variations anatomiques retrouvées au niveau des sinus maxillaires.



**Les opinions émises dans les dissertations présentées doivent être considérées
comme propres à leurs auteurs, sans aucune approbation ni improbation de
la Faculté de Chirurgie Dentaire.**

VADROT Antoine. Evaluation par CBCT des variations anatomiques des sinus maxillaires et des fosses nasales avant la réalisation d'un sinus lift. 2017. 98 p. : ill., tabl. Réf. Biblio. : 84-94.

Sous la direction de : Dr Rufino FELIZARDO

Th : Chir Dent. : Paris 7 : 2017

RESUME :

L'avènement des différentes techniques d'imagerie joue aujourd'hui un rôle déterminant dans l'analyse des sinus maxillaires.

Qu'il s'agisse de rechercher des lésions de la muqueuse sinusienne symptomatologiques, de déterminer l'étendue d'une communication bucco-sinusienne ou encore d'évaluer avec précision l'anatomie sinusienne avant une chirurgie d'augmentation osseuse, le recours à l'imagerie est devenu fréquent.

Ici, nous nous intéresserons uniquement à l'exploration précédant la réalisation d'un sinus lift.

Afin de réaliser ces explorations, nous disposons d'un arsenal d'imagerie permettant de visualiser les différentes structures anatomiques à mettre en évidence.

Nous nous concentrerons sur les éléments spécifiques et remarquables, tels que les variations et obstacles anatomiques que l'on peut retrouver (septa, artères,...) ainsi que les états pathologiques des cavités sinusiennes. A partir de cette analyse, nous établirons une liste d'éléments systématiques qu'il conviendra aux praticiens de regarder attentivement afin d'anticiper les complications per et post-opératoires des sinus lift.

Une étude de la variation anatomique et pathologique des sinus maxillaires par une revue de littérature sera réalisée et couplée à une étude statistique descriptive portant sur 100 CBCT.

L'objectif de cette thèse est de permettre aux praticiens de connaître les différents points essentiels à regarder avant leur intervention afin de limiter les risques inhérents et faciliter la l'analyse de l'imagerie par une systématisation de leur lecture. Les situations à risque nous permettront d'établir une grille de points clefs et leurs prévalences.

TITRE EN ANGLAIS:

Evaluation by CBCT of the anatomical variations of the maxillary sinuses and nasal cavities preceding a sinus sinus floor surgery (lift).

DISCIPLINE: Sciences anatomiques et Imagerie

MOTS-CLES Français : Sinus paranasaux ; Tomographie Volumique à Faisceau Conique (CBCT) , Variations anatomiques, cavité nasale.

MOTS-CLES Anglais : Paranasal Sinuses ; Tomography, X-Ray Computed ; anatomic variants Nasal Cavity/abnormalities.