



HAL
open science

Libération endoscopique du plexus brachial dans les syndromes du défilé thoraco-brachial : à propos de 36 cas au recul moyen de 18 mois

Youssef Tanwin

► To cite this version:

Youssef Tanwin. Libération endoscopique du plexus brachial dans les syndromes du défilé thoraco-brachial : à propos de 36 cas au recul moyen de 18 mois. Chirurgie. 2018. dumas-02075130

HAL Id: dumas-02075130

<https://dumas.ccsd.cnrs.fr/dumas-02075130>

Submitted on 21 Mar 2019

HAL is a multi-disciplinary open access archive for the deposit and dissemination of scientific research documents, whether they are published or not. The documents may come from teaching and research institutions in France or abroad, or from public or private research centers.

L'archive ouverte pluridisciplinaire **HAL**, est destinée au dépôt et à la diffusion de documents scientifiques de niveau recherche, publiés ou non, émanant des établissements d'enseignement et de recherche français ou étrangers, des laboratoires publics ou privés.

Université de Picardie Jules Verne

Unité de Formation et de Recherche de Médecine, 3, rue des Louvels – 80036 AMIENS cedex 1

ANNÉE : 2018

N° 2018 - 67

THÈSE
POUR LE DIPLÔME D'ÉTAT
DE
DOCTEUR EN MÉDECINE
Discipline : Chirurgie Générale

Présentée et soutenue publiquement le : 02 juillet 2018

à Amiens

Par TANWIN Youssouf

TITRE :

LIBÉRATION ENDOSCOPIQUE DU PLEXUS BRACHIAL DANS LES SYNDROMES DU DÉFILÉ THORACO-BRACHIAL, À PROPOS DE 36 CAS AU REcul MOYEN DE 18 MOIS.

Nom et signature du Président
du Jury

Pr Patrice MERTL

Nom et signature du Directeur
de Thèse

Dr Emmanuel DAVID

Signature du candidat

Membres du Jury :

- Pr Eric HAVET
- Pr Antoine GABRION
- Pr Richard GOURON
- Dr Mirdad MOUGHABGHAB

REMERCIEMENTS

Monsieur le Professeur Patrice MERTL

Professeur des Universités-Praticien Hospitalier (Chirurgie orthopédique et traumatologie)

Chef du Service d'Orthopédie et traumatologie

Membre associé de l'Académie de Chirurgie

Responsable du Pôle Autonomie

Vous me faites l'honneur de présider cette thèse.

Je me souviendrais toujours de ce mardi où j'ai eu l'immense joie d'être accepté à poursuivre ma voie en orthopédie et ainsi réaliser la vocation qui m'animait depuis mon externat. Le temps passé à vos côtés m'a semblé bien court tant les enseignements et conseils étaient nombreux.

Veillez trouver ici l'expression de mon admiration, de toute ma gratitude et mon immense respect.

Monsieur le Professeur Eric HAVET

Professeur des Universités-Praticien Hospitalier

Anatomie, Assesseur du Premier Cycle

Vous me faites l'honneur de juger cette thèse.

Vos qualités tant médicales que humaines sont autant d'exemples à suivre. Votre proximité et votre disponibilité m'ont été d'une grande utilité tout au long de mon parcours.

Veillez croire en ma sincère et profonde reconnaissance.

Monsieur le Professeur Antoine GABRION

Professeur des Universités-Praticien Hospitalier (Chirurgie orthopédique et Traumatologique)

Vous me faites l'honneur de juger cette thèse.

Vous avez élevé la chirurgie au rang d'art avec la précision de vos indications et de votre geste. Vos conseils ont toujours été d'une aide précieuse me sortant de nombreuses impasses.

Je tiens à vous exprimer ici, mes remerciements les plus sincères.

Monsieur le Professeur Richard GOURON

Professeur des Universités – Praticien Hospitalier (Chirurgie infantile)

Vous me faites l'honneur de siéger parmi les membres du jury.

Le semestre passé dans votre service fut une immense expérience. Les heures passées à vos côtés furent très enrichissantes tant au bloc opératoire qu'en service. Votre disponibilité et votre travail méticuleux sont des exemples, sans oublier votre capacité à toujours encourager et tirer le meilleur de chacun. Je n'oublierais pas la joie de vous avoir assisté ni la frayeur d'une aspiration mal placée qui m'ont poussé à plus de retenue dans mes gestes.

Soyez assuré de ma respectueuse reconnaissance et de mon immense gratitude.

Monsieur le Docteur Mirdad MOUGHABGHAB

Praticien Hospitalier (Chirurgie orthopédique et Traumatologique – Membre supérieur – SOS main)

Chef du Service d'Orthopédie et traumatologie – Membre supérieur – CH Saint Quentin

Votre participation au jury de thèse est pour moi un très grand honneur.

Nombreux sont les conseils que j'ai retenu de vous. Ce fut une expérience inouïe de passer toute une année dans votre service. Votre capacité à démystifier la chirurgie du membre supérieur ont confirmé mon intérêt pour celle-ci.

Veuillez croire en ma sincère et profonde reconnaissance.

Monsieur le Docteur Emmanuel DAVID

Praticien Hospitalier (Chirurgie orthopédique et Traumatologique)

Vous m'avez fait l'immense honneur de diriger ma thèse et je vous en serez infiniment reconnaissant.

Les semestres passés à vous côtoyer et à vous assister furent enrichissantes. Le travail à vos côtés a toujours été un réel plaisir.

Je vous remercie pour votre disponibilité, votre patience et de vos très nombreux conseils.

A feu mon oncle, le Docteur Zaidou Ahmed, pneumologue de formation. Tu as été mon mentor et ma source d'inspiration durant tout mon cursus. Ton départ a laissé un immense vide.

A mes parents, qui furent un soutien sans faille durant toutes ces années. Je n'aurais pu terminer ce long cursus sans vos encouragements permanents et vos nombreux sacrifices. J'espère continuer à vous rendre fier.

A mon épouse Tasmyne, ton aide fut hors de prix. Tu es le pilier qui soutint mes efforts. J'ai toujours pu compter sur ton soutien, tes encouragements et ton aide. Tu me comble d'un immense cadeau pour cette fin d'internat.

A Tafridja et Tachrifa, mes deux fiertés. La raison qui me pousse à plus d'efforts chaque jour. Votre soutien fut précieux. Sans oublier ma petite Razika.

A mes nombreux cousins et cousines dont je fut comblé par la largesse et la relation forte. Vous avez toujours su me soutenir et m'encourager. Une mention spéciale à mon grand frère El-Amine.

A mes oncles et tantes qui se sont tant impliqués dans ma formation. Je ne saurais trouver ici les mots pour exprimer gratitude.

A mes maîtres de stages et mes aînés dans la fonction. Ce fut un immense plaisir de travailler à vos côtés et d'apprendre de chacun de vous. Je suis reconnaissant de l'intérêt que vous avez porté à ma formation et de votre patience à mon égard. Vous avez su accompagner mon geste et m'abreuver de vos nombreux conseils.

A Massi et Kader. Je tiens à vous exprimer ma sincère gratitude. Vous avez été pour moi des grands frères me guidant et me conseillant. Je ne saurais trouver les mots pour vous remercier. **Corentin**, le temps passé avec toi fût extrêmement enrichissant. Je ne saurais oublier les « palettes » et les arthroscopies de genou.

A mes co-internes, les moments passés à vous côtoyer sont inoubliables. J'ai su apprendre de chacun de vous et je ressens pour chacun un immense respect. Je ne saurais tous vous citer, mais je ferais une mention spéciale à Bachar, Gautier et Ivan qui m'accompagnèrent durant tout mon internat. Anas, ton aide fut précieuse pour le recueil des données et je tiens à t'en remercier.

À tous les médecins et membres des équipes soignantes que j'ai rencontrés.

Table des matières

Introduction.....	7
Matériel et méthodes.....	8
Matériel.....	8
Méthodes.....	12
Technique opératoire.....	12
Évaluation.....	16
Analyse statistique.....	18
Résultats.....	19
Discussion.....	24
Résultats.....	24
Implication clinique.....	25
Type d'atteinte.....	25
Technique chirurgicale.....	26
Propositions.....	27
Limites de l'étude.....	28
Conclusion.....	30
Bibliographie.....	31
Annexes.....	34
Questionnaire QuickDASH.....	34
Cervical Brachial Symptom Questionnaire (« CBSQ ») traduction française.....	36
Résumé et mots clés.....	38

INTRODUCTION

Les syndromes du défilé thoraco-brachial sont un ensemble de manifestations cliniques liées à la compression statique ou dynamique du plexus brachial et des vaisseaux sous-claviers dans l'espace entre le rachis cervical et le bord externe du grand pectoral [1]. Ils concernent environ 0,7 % de la population avec une prévalence qui est probablement sous-estimée [2], emmenant souvent à une errance diagnostique. Différentes formes sont décrites notamment neurologiques, vasculaires ou mixtes [3]. Le traitement conservateur est inefficace dans la moitié des cas [3]. Différentes voies d'abord dans le traitement chirurgical de cette pathologie ont été décrites [4], mais les plus utilisées restent la voie axillaire de Roos, la voie cervicale et la voie sus et sous-claviculaire de Cormier [3]. Plusieurs techniques sont également décrites avec des gestes sur les tissus mous (scalenectomie, résection des bandes fibreuses, section du petit pectoral) associés ou non à un geste osseux (résection de côte cervicale ou de la première côte).

Avec l'évolution de l'arthroscopie et de la chirurgie endoscopique, plusieurs études anatomiques puis cliniques ont évalué la faisabilité et les résultats d'un traitement purement endoscopique. Lafosse [5] a notamment décrit une technique avec des voies d'abord familières au chirurgien habitué à l'arthroscopie d'épaule, permettant ainsi une adoption plus facile. Il rapporte également des résultats cliniques encourageants [6].

Étant habitués dans notre service à l'exploration peri-articulaire de l'épaule, notamment dans la neurolyse du nerf supra-scapulaire, nous avons naturellement débuté une série clinique à la suite de ces descriptions anatomiques.

L'objectif de notre étude est d'évaluer les résultats cliniques et fonctionnels du traitement endoscopique des syndromes du défilé thoraco-brachial. Nous nous emploierons donc à rapporter les résultats de cette technique sur la disparition de la symptomatologie, mais aussi sur l'amélioration des scores fonctionnels. Nous évaluerons également ses complications et ses échecs.

MATÉRIEL ET MÉTHODES

Matériel

Nous avons évalué une série continue rétrospective de tous les patients opérés d'une libération endoscopique du plexus brachial dans le traitement des syndromes du défilé thoraco-brachial (SDTB) au Centre Hospitalier de Saint Quentin entre Août 2015 et Août 2017.

L'âge au moment de l'intervention, le sexe ainsi que les antécédents médico-chirurgicaux des patients étaient notés notamment l'existence d'une chirurgie antérieure sur le membre concerné, d'un syndrome douloureux chronique, d'une pathologie régionale, du statut tabagique, sportif et de toute notion de traumatisme du membre concerné, notamment un contexte d'accident du travail. L'activité professionnelle pré-opératoire était aussi recueillie, ainsi que l'ancienneté de la symptomatologie et la durée de la rééducation pré-opératoire.

Les patients étaient classés en fonction du type d'atteinte selon la classification de Wilbourn [9] et de la topographie selon la classification de Roos [10].

Notre série comprenait 50 interventions sur 47 patients dont 41 femmes (87,2%) et 6 hommes (12,8%) avec un âge moyen de $41,4 \pm 8,6$ ans. 26 patients (52%) décrivaient une symptomatologie bilatérale. Le côté dominant était atteint dans 58% des cas. Le tableau 1 reprend les caractéristiques de la population.

Sur 47 patients, 33 ont été revus, quatre étaient perdus de vue, cinq ont eu une reprise chirurgicale, et cinq ont eu un geste associé dans le même temps opératoire et exclus de l'étude. L'analyse a été réalisée sur 33 patients (36 interventions) avec un recul moyen de $18,7 \pm 6,6$ mois.

Les cinq patients ayant eu un geste associé présentaient une tendinite de la longue portion du biceps brachial et chez trois d'entre eux, une lésion transfixiante de la coiffe des rotateurs. Ils ont bénéficié d'une ténotomie-ténodèse et d'une réparation dans le même temps opératoire.

La symptomatologie évoluait en moyenne depuis $2,7 \pm 2,1$ ans et les patients avaient bénéficié en moyenne de $5,4 \pm 3,9$ mois de rééducation pré-opératoire.

Tableau 1: Caractéristique de la population

Sexe	Hommes	6 (12,8%)
	Femmes	41 (87,2%)
Age moyen		41,4 ± 8,6 ans
IMC moyen		24,3 ± 5,0 kg/m ²
Coté	Droit	25
	Gauche	25
Atteinte du coté dominant		29 (58%)
Symptomatologie bilatérale		26 (52%)
Activité professionnelle	sédentaire	21 (42%)
	manuelle	29 (58%)
Antécédents	Syndrome douloureux chronique	3 (6%)
	Fibromyalgie	1
	Syndrome de Raynaud	1
	SDRC type 1	1
	Pathologie régionale	8 (16%)
	Tendinopathie de la coiffe non opérée	6
	Luxation gléno-humérale	1
	Cervicarthrose C5-C6	1
	Double crush syndrome	5 (10%)
	Canal carpien	1
Nerf ulnaire	2	
Les deux	2	
Tabagisme		9 (18%)
Post-traumatique		4 (8%)
Sportif		0

Les patients présentaient une atteinte vasculaire chez 18 patients (50%), neurologique non spécifique chez un patient (2,8%) et mixte chez 17 patients (47,2%). La topographie dans les formes neurologiques et mixtes (18 cas) était haute chez trois patients (16,7%), basse chez cinq patients (27,8%) et globale chez 10 patients (55,6%) (Tableau 2 et 3).

Tableau 2: Type et topographie de l'atteinte

Type d'atteinte	vasculaire	18 (50%)
	neurologique	1 (2,8%)
	mixte	17 (47,2%)
Topographie	haute (C5-C6)	3 (16,7%)
	basse (C8-T1)	5 (27,8%)
	globale	10 (55,6%)

Tableau 3: Topographie en fonction du type d'atteinte

Type		Topographie					
		haute		basse		globale	
		nombre	(%)	nombre	(%)	nombre	(%)
	Neurologique	0	0,0 %	1	100 %	0	0,0 %
	Mixte	3	17,7 %	4	23,5 %	10	58,8 %

Les critères retenus pour poser l'indication chirurgicale étaient l'existence d'une symptomatologie typique, la présence de plusieurs manœuvres cliniques positives, un examen para-clinique pathologique, un patient ayant bénéficié d'au moins 6 mois de rééducation sans amélioration notable. Était exclu tout patient présentant une anomalie morphologique à type de méga-apophyse transverse cervicale, côte surnuméraire, anomalie de la première côte, ainsi que les antécédents de chirurgie de l'épaule ispi-latérale.

La plainte habituelle est un syndrome douloureux chronique à type de douleurs lancinantes d'apparition progressive intéressant le cou, le haut du dos et l'épaule, associées à des paresthésies du bras et de la main. La symptomatologie est accentuée par les positions du bras en l'air. Les douleurs sont souvent insomniantes. Des symptômes vasculaires peuvent y être associés à type de mains moites, froides ou bleues. [2]

L'examen clinique pré-opératoire comportait la recherche de déficit sensitivomoteur, de troubles trophiques, ainsi que d'un testing clinique comportant plusieurs manœuvres :

- La manœuvre d'Adson modifiée: patient assis, les mains sur les cuisses, la tête tournée du côté opposé, le menton levé. Il bloque sa respiration en inspiration profonde et projette en arrière ses épaules. Ce test reproduit la symptomatologie neurologique. [7]
- La manœuvre d'Allen recherche une compression artérielle : Le membre supérieur est progressivement emmené en abduction, rotation externe. L'examineur recherche une abolition du pouls. La manœuvre est significative en dessous de 90° d'abduction. [2], [7]
- Le test de Roos complète le précédent : Le membre est emmené en position « haut les mains » en abduction 90°, rotation externe de l'épaule, coude fléchi. Le patient ouvre et ferme successivement sa main 20 à 40 fois jusqu'à l'apparition de paresthésies. [2]

- La manœuvre de Falconer permet la fermeture de la pince costo-claviculaire et constitue un test global vasculonerveux : bras ballant, épaules abaissées, le menton levé ; on recherche l'apparition de paresthésies. [3]
- La manœuvre de Wright : test d'hyperabduction à 180° avec recherche d'abolition du pouls ou de paresthésies. [3]
- Signe Tinel : recherche de paresthésies à la percussion des régions sus et sous-claviculaires. [3]

Tous les patients ont bénéficié d'un bilan para-clinique comportant une radiographie du rachis cervical et du thorax de face, un électroneuromyogramme (ENMG) ainsi qu'un échodoppler artérioveineux (EDAV) dynamique des membres supérieurs et d'un angioscanner des membres supérieurs.

Les radiographies nous permettaient d'éliminer une pathologie cervicale, la présence d'une anomalie de la première côte, d'une apophysomégalie ou d'une côte surnuméraire.

L'ENMG recherchait des signes électriques de souffrance du plexus ainsi que ceux d'un double crush syndrome. Ce dernier correspond à un syndrome canalaire distal associé à une compression plexique.

L'EDAV était considéré pathologique en présence d'une sténose significative ou d'une occlusion lors des manœuvres dynamiques à 90° d'abduction. Une sténose subclavière est significative si la vitesse systolique maximale est supérieure à 200cm/s avec des turbulences et un amortissement d'aval [8].

L'angioscanner nous permettait de confirmer la compression aux manœuvres dynamiques, l'absence d'anomalie osseuse, notamment d'empreinte de la première côte sur les vaisseaux ainsi que l'absence d'anomalie endovasculaire.

Tous les patients bénéficiaient d'un traitement conservateur premier par kinésithérapie. Il était considéré comme inefficace si la symptomatologie persistait ou s'aggravait malgré 6 mois de rééducation bien conduit.

Méthodes

Technique opératoire

L'intervention se faisait sous anesthésie générale. Le patient était installé en position semi-assise (Illustration 1). Tout le membre supérieur était pris dans le champ opératoire ainsi que les deux tiers latéraux du relief claviculaire et la base du cou.

Les différents repères anatomiques étaient dessinés. Les voies d'abord postérieure, latérale, et antéro-latérale marquées ainsi que deux voies instrumentales internes sous-claviculaires. La première est située 3 cm en dessous du tiers moyen de la clavicule et la seconde, entre la première voie et la coracoïde (Illustration 2).

L'intervention débutait par un temps articulaire. L'optique était passée par la voie postérieure (Illustration 3). Un bilan intra-articulaire était alors réalisé afin de ne pas méconnaître une lésion de la coiffe associée (Illustration 4)

Illustration 1: Installation, épaule gauche

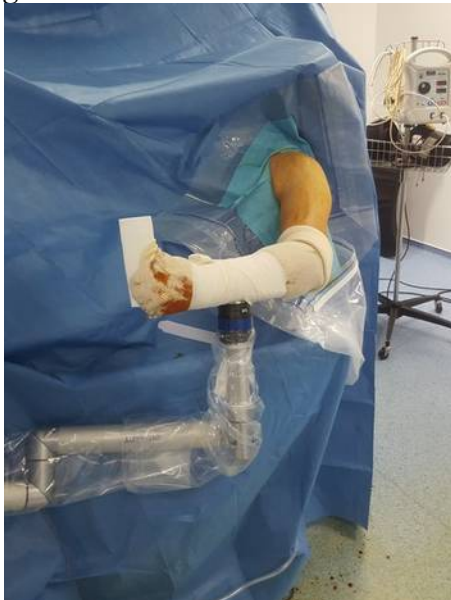
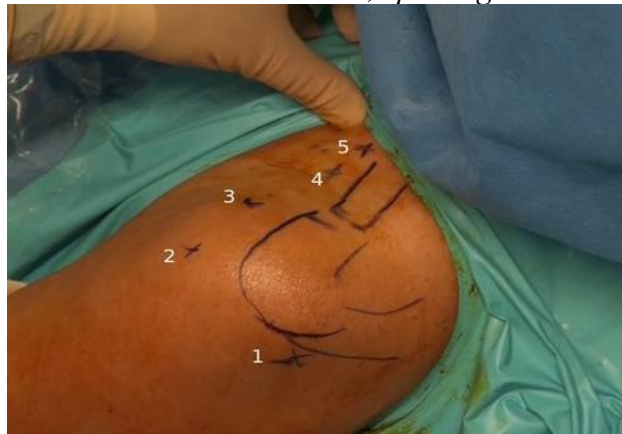
Illustration 2: Voies d'abord, épaule gauche

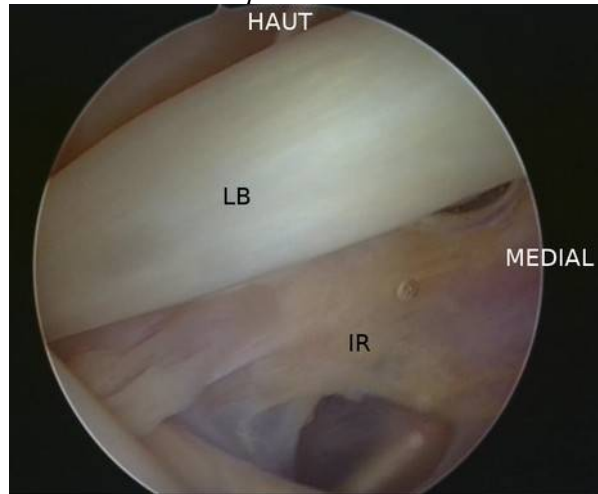


Abords postérieur (1), latéral (2), antéro-latéral (3), antérieur (4) et médial (5)

Illustration 3: Temps postérieur, épaule gauche

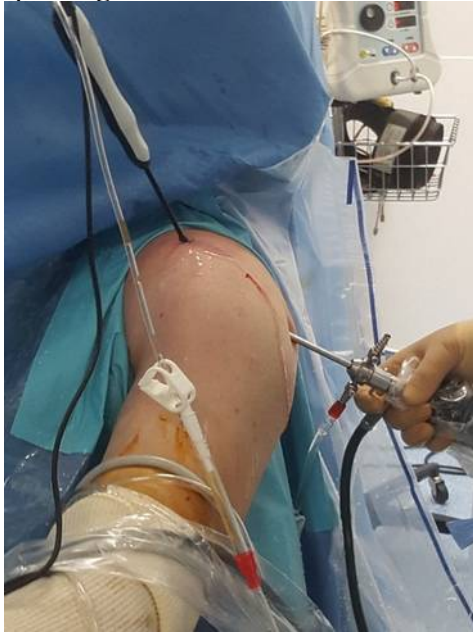

Illustration 4: Temps articulaire



LB : longue portion du biceps ; IR : intervalle des rotateurs

La voie antérieure était ensuite réalisée. Elle nous permettait d'ouvrir l'intervalle des rotateurs à l'aide de la sonde d'électrocoagulation, afin d'accéder à la chambre de travail antérieure. La libération était poursuivie jusqu'au processus coracoïde.

L'optique était alors passée par la voie antérieure et les deux voies d'instrumentation internes étaient réalisées par transillumination sous contrôle endoscopique (Illustration 5). La libération exposait le corps de la coracoïde et le départ du tendon conjoint (Illustration 6).

La présence d'un ligament coraco-claviculaire interne (ligament de Caldani) vulnérant était recherchée et le cas échéant, celui-ci était sectionné (Illustration 7). Le petit pectoral était ensuite repéré et sectionné à son insertion coracoïdienne (Illustration 8), permettant d'exposer les troncs secondaires du plexus brachial.

Illustration 5: Temps antérieur, épaule gauche

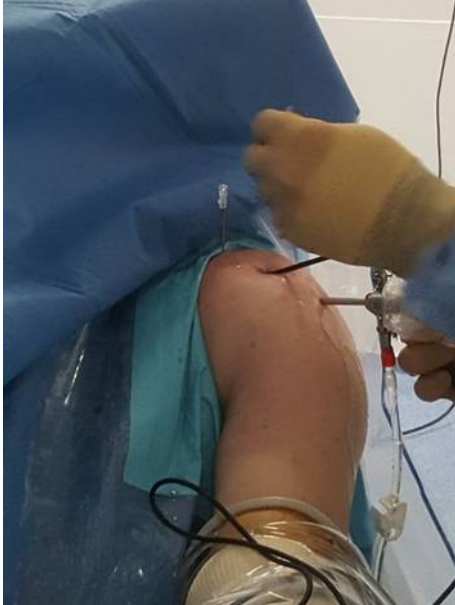
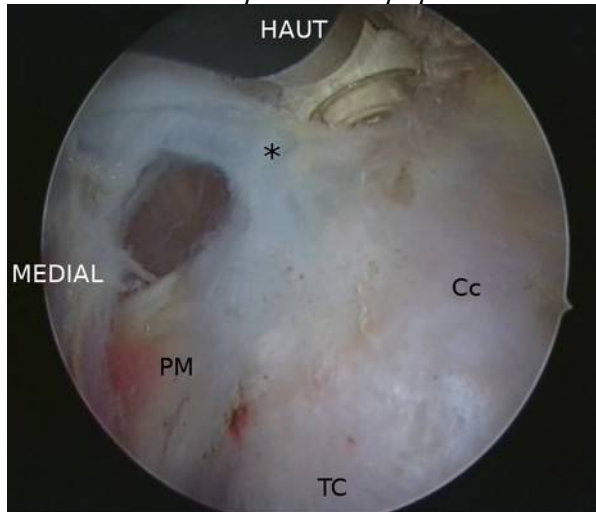


Illustration 6: Temps endoscopique

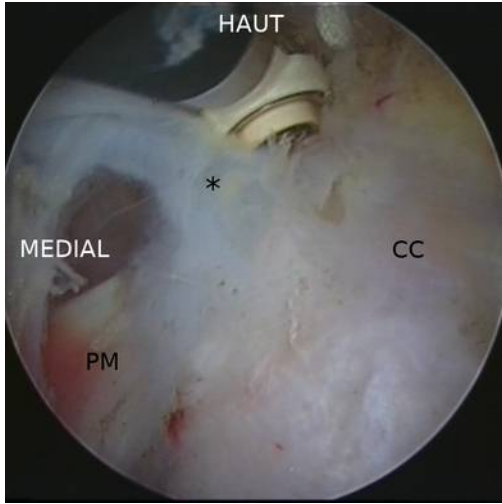


Cc : coracoïde ; TC : tendon conjoint ; PM : petit pectoral ; () : ligament de Caldani*

Puis le plexus brachial était libéré des expansions aponévrotiques clavi-pectorales. En distal la neurolyse s'effectuait jusqu'au départ de la branche musculo-cutanée (Illustration 9). La dissection remontait progressivement en proximal jusqu'au muscle sous-clavier.

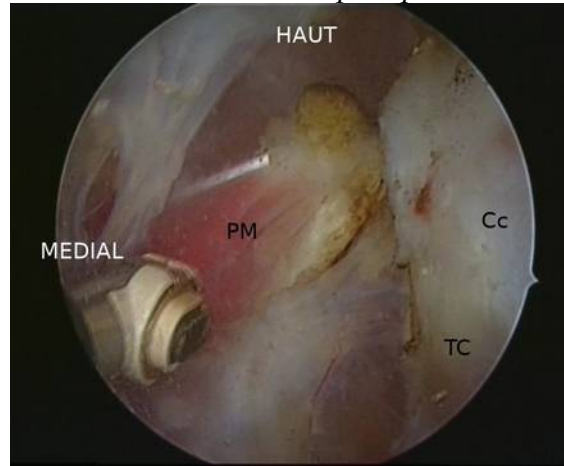
Ce dernier était exposé puis sectionné à son insertion claviculaire (Illustration 10), nous permettant de remonter dans l'espace costo-claviculaire puis interscalénique. À la section du sous-clavier, les scalènes moyen et antérieur étaient visualisés. Une section partielle du scalène antérieur était alors réalisée (Illustration 11), nous permettant d'élargir le défilé interscalénique (Illustration 12).

Illustration 7: Section du ligament de Caldani



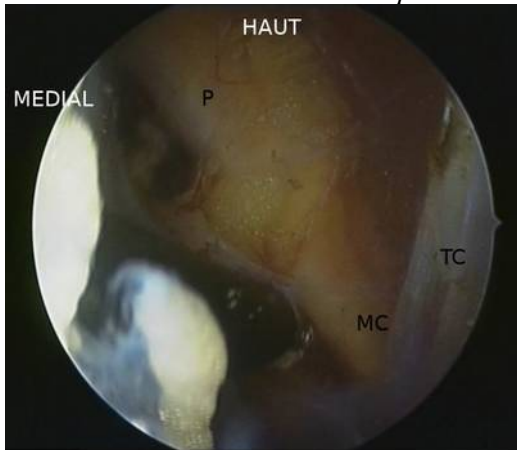
CC : coracoïde ; PM : petit pectoral ; () : ligament de Caldani*

Illustration 8: Section du petit pectoral



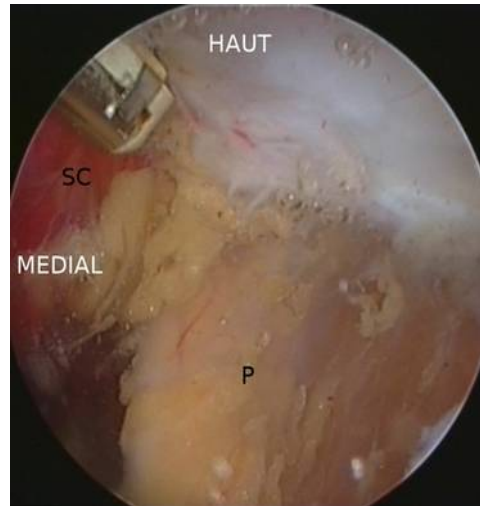
PM : petit pectoral ; Cc : Coracoïde ; TC : tendon conjoint

Illustration 9: Partie distal du plexus



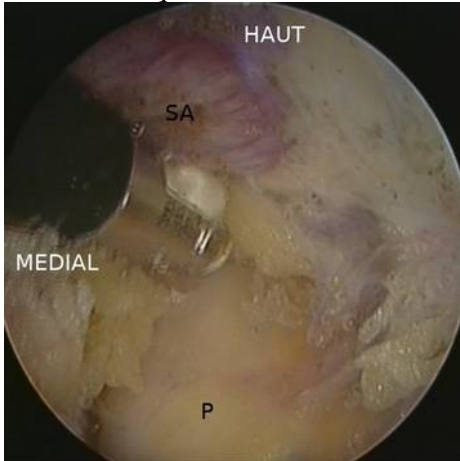
P : Troncs secondaires du plexus ; MC : nerf musculo-cutané ; TC : tendon conjoint

Illustration 10: Section du muscle sous-clavier



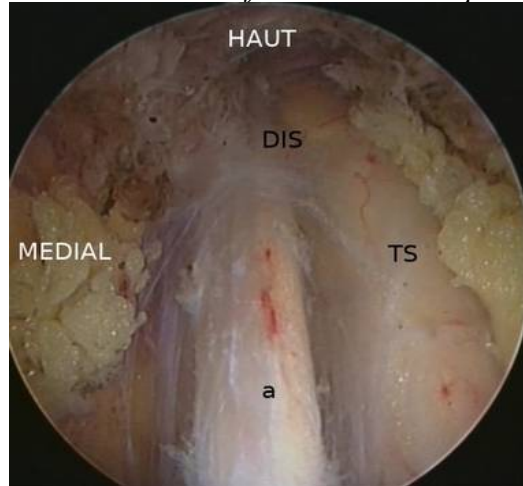
SC : muscle sous-clavier ; P : plexus brachial

Illustration 11: Ouverture du défilé interscalénique



SA : muscle scalène antérieure ; P : plexus brachial

Illustration 12: Défilé inter-scalénique



DIS : Défilé inter-scalénique ; TS : Tronc supérieur ; a : artère sous-clavière

Le plexus brachial était alors visualisé de son entrée dans le détroit inter-scalénique jusqu'aux branches terminales.

La prise du pouls était réalisée en fin d'intervention ainsi qu'une manœuvre d'Allen pour les SDTB vasculaires. Le bras était protégé dans une écharpe coude au corps pendant 3 semaines.

Une auto-rééducation active et passive était entreprise en post-opératoire immédiat, complétée par une kinésithérapie à partir de la 3e semaine.

Évaluation

Tous les patients ont été examinés par l'opérateur avant l'intervention. Ils étaient revus à 6 semaines et 6 mois, puis revus par un examinateur indépendant au dernier recul.

Les résultats étaient classés en trois catégories [11]: excellents, qui représentent la guérison du patient avec disparition des symptômes et des signes cliniques ; bons sont les améliorations cliniques sans disparition totale des symptômes ; et mauvais, l'échec avec reprise, la persistance de la symptomatologie ou son aggravation limitant les activités.

L'évaluation fonctionnelle comportait deux scores fonctionnels : le score Disabilities of the Arm, Shoulder and Hand dans sa version courte (QuickDASH) ainsi que le Cervical Brachial Symptom Questionnaire (CBSQ) [12] qui étaient évalués sur la symptomatologie pré-

opératoire et au dernier recul. Le CBSQ était coté sur 120 points, la note 120 étant la plus sévère.

L'évaluation clinique comportait un testing sensitif et moteur comparatif, la recherche de manœuvres positives, d'un Tinel, de douleurs ou paresthésies résiduelles ainsi que la persistance de signes neurovégétatifs.

Le testing sensitif était réalisé selon le test de Weber sur le territoire médian, radial, ulnaire et musculo-cutané. Le test était comparé au côté controlatéral.

La force musculaire comportait une évaluation au dynamomètre de Jamar et au Pinch test. Elle était comparée au côté controlatéral.

Les douleurs et les paresthésies résiduelles étaient auto-évaluées selon leur territoire ainsi que l'intensité de la douleur par une échelle visuelle analogique (EVA) [13], [14]. Les patients dessinaient sur l'homonculus à la fin du questionnaire CBSQ, les territoires où ils gardaient encore des douleurs ou des paresthésies. Nous avons ensuite subdivisé la partie supérieure du corps en 9 territoires : tête, cou, thorax, dos, épaule, bras, avant-bras, main et doigt.

Tous les SDTB vasculaires présentant plus d'une manœuvre positive au dernier recul, bénéficiaient d'un EDAV de contrôle.

Toutes les complications per et post-opératoires étaient recueillies.

Le critère d'évaluation principal était le résultat clinique. Les critères secondaires étaient l'évolution des scores fonctionnels, le nombre de manœuvres cliniques encore positives, le testing sensitivo-moteur, l'EVA et la symptomatologie résiduelle.

Analyse statistique

Les données quantitatives sont présentées par leur moyenne \pm l'écart-type. Les différences pré et post-opératoires étaient évaluées selon un test t de Student apparié. La même méthode était utilisée pour les comparaisons ipsi et controlatérales. Les données qualitatives sont présentées par leur fréquence. Un test de Wilcoxon-Mann-Whitney est réalisée pour la comparaison des sous-groupes. Tous les tests étaient réalisés avec un risque de première espèce $\alpha = 0,05$ et une puissance $1-\beta = 0,8$.

L'analyse de survie était faite selon la méthode de Kaplan-Meier avec comme événement principal, la reprise chirurgicale.

Le recueil de données a été fait sur LibreOffice Calc version 6.0.3. L'analyse statistique a été réalisée avec IBM® SPSS® Statistics version 25.

RÉSULTATS

Les résultats étaient excellents dans 13 cas (31,7%), bons dans 18 cas (43,9%) et mauvais dans 10 cas (24,4%).

Le QuickDASH et le CBSQ étaient significativement améliorés ($p < 0,001$), passant respectivement de $63,5 \pm 13,8$ à $43,2 \pm 17,6$ soit un gain de 20,4 points et de $85,1 \pm 18,7$ à $45,3 \pm 25,1$ soit un gain de 39,8 points (Illustrations 13 et 14). Les illustrations 15 et 16 et le tableau 5 reprennent les résultats par type d'atteinte.

Illustration 13: Evolution du QuickDASH

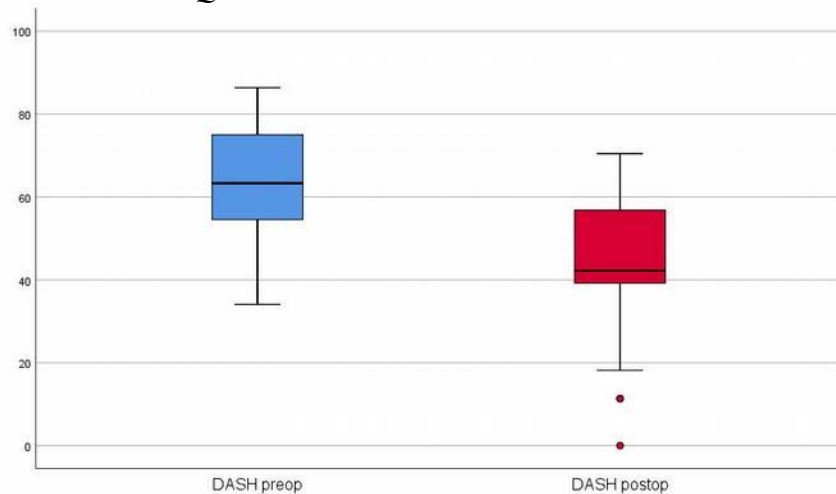


Illustration 14: Evolution du CBSQ

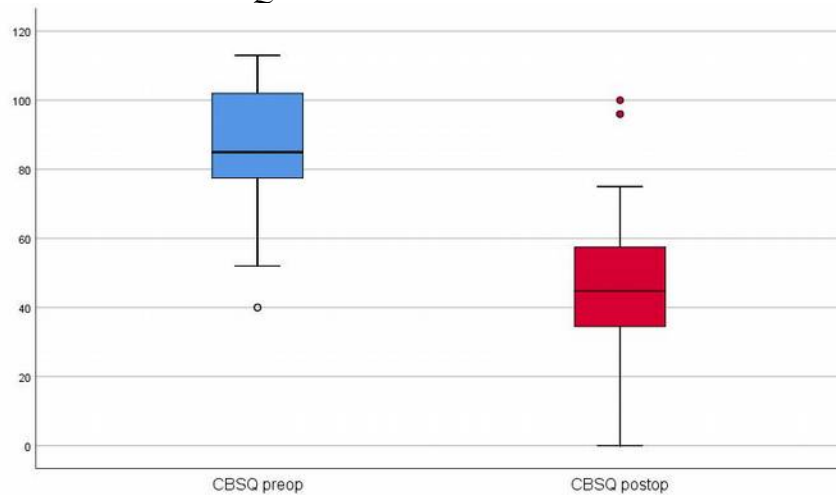


Illustration 15: Evolution du QuickDASH par type d'atteinte

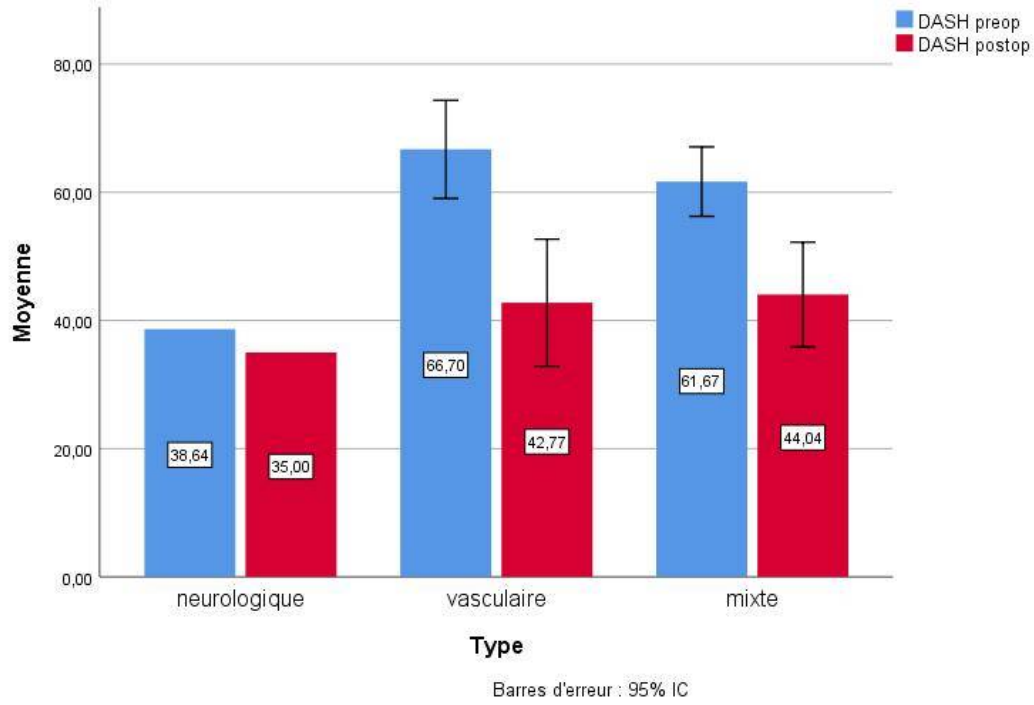


Illustration 16: Evolution du CBSQ par type d'atteinte

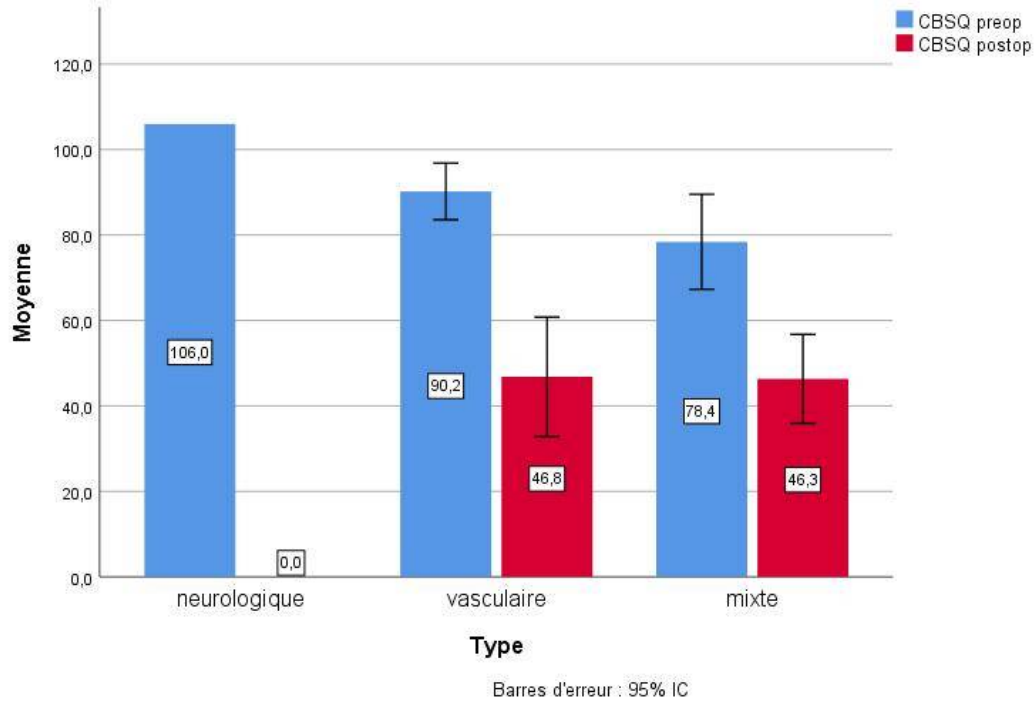


Tableau 4: Résultats dans la littérature

Auteur	cas	recul (mois)	Type (%)			DASH diff	CBSQ diff	EVA	Résultats	Taux de reprise	Taux de complication
			N	V	NV						
Notre série	36	18	2,8	50	47,2	20,4	39,8	1,9	75,6% excellents et bons	10 %	
Abdellaoui 2007 [15]	28	8	55	15	30				82% excellents		10,70 %
Ammi 2018 [16]	82	1,5	3,7	53,6	34,1						4,90 %
Borrelly 2014 [17]	104	20							95% excellent et bon	1%	
Candia-de 2010 [18]	22		72	36					91% bon		
Caputo 2013 [13]	35	6	100			27,6	45,4	1,8			4,2 %
	145	6	100			11,9	25,5	4,6			
Cornelis 2008 [19]	81	56,7	73	24					72% amélioration	0	
Gelabert 2018 [20]	70	19	89	11		29,3		1,3	92% bon		
Georges 2017 [21]	10	6	90	10					90% bon		
Lafosse 2017 [6]	21	150	100			36				0	0
Lukulunga 2014 [22]	15					39			83% excellent	6,7%	
Merle 2011 [7]	368	120	100						87% excellent et bon	7,6 %	2,17 %
	20	6-36							95% excellent et bon	0	0
Ohman 2018 [23]	265	3				17,5					
Pougès 2015 [24]	47	6				22,1			70% bon et très bon		
Rinehardt 2017 [25]	143 1	1	83	15						6%	3,29 %
Shutze 2017 [26]	67	46,8							82% excellent		11,90 %
Vemuri 2017 [27]	40	54		100		20,3	21,7				
Vögelin 2010 [14]	31	150	77			28,7		1,2		0	29,03 %
						38,4					
White 2018 [28]	20					62	68		85% bon		

N : neurologique; V : vasculaire ; NV : mixte

Tableau 5: Evolution des scores par type d'atteinte

		pré-opératoire	post-opératoire	différence	p
Neurologique*	QuickDASH	38,64	35	3,64	
	CBSQ	106	0	106	
Vasculaire	QuickDASH	66,7±15,4	42,8±19,9	23,9	<0,001
	CBSQ	90,2±13,3	46,8±28,1	43,4	<0,001
Mixte	QuickDASH	61,7±10,5	44,0±15,9	17,7	0,004
	CBSQ	78,4±21,7	46,3±20,3	32,1	0,001

* : une seule observation

Les tableaux 6 et 7 reprennent les résultats des tests cliniques. Le tableau 6 résume le nombre de cas ayant une ou plusieurs manœuvres positives et le tableau 7, la fréquence de chaque manœuvre. Aucun patient n'avait conservé de Tinel irritatif.

Tableau 6: Cas par nombre de manœuvres positives

		Fréquence	Pourcentage
Nombre de manœuvres positives	1	5	13,9
	2	4	11,1
	3	1	2,8
	4	1	2,8
	5	1	2,8
	Total	12	33,3

Tableau 7: Fréquence des manœuvres

	Réponses	
	N	Pourcentage
Adson modifié	5	13,8%
Chandelier	3	8,3%
Roos	3	8,3%
Wright	9	25%
Falconer	5	13,8%

Nous n'avons pas trouvé de différence significative au testing sensitif (tableau 8) ni au testing moteur, avec une force au dynamomètre de Jamar à 20,3±10,5 kg contre 23,6±9,5 kg du côté controlatéral (p=0,92) et un Pinch test moyen à 8,0±6,9 kg contre 8,7±6,3 (p=0,153).

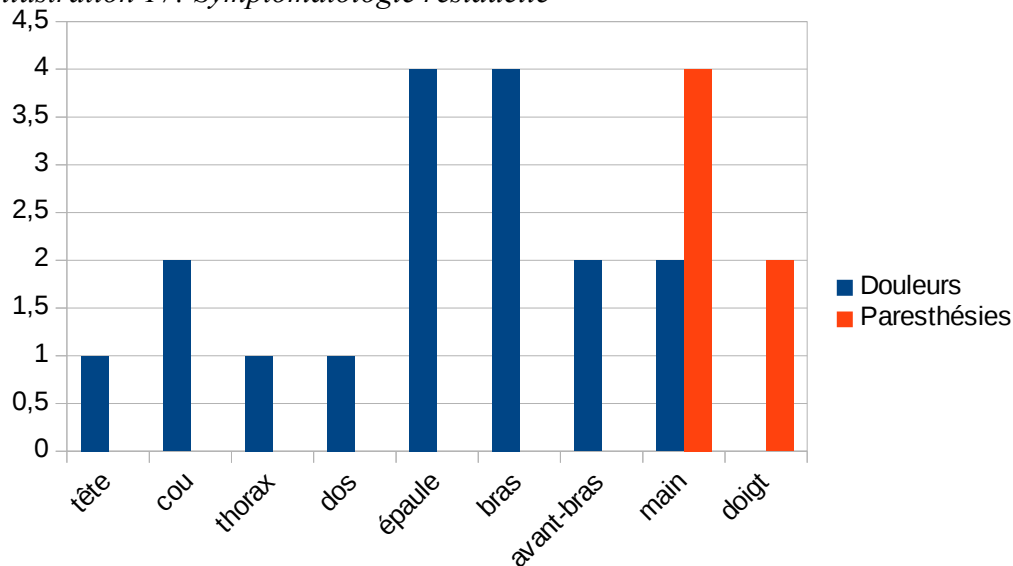
Tableau 8: Testing sensitif

	Coté opéré	Coté controlat	Différence	p
médian	2,9±0,8	2,8±0,8	0,1	0,705
ulnaire	3,8±1,3	2,3±0,7	1,5	0,011
radial	4,3±0,5	4,1±0,3	0,2	0,157

Les douleurs et paresthésies résiduelles sont rapportées sur l'illustration 17. Respectivement 26 cas (72,2%) et 31 cas (86,1%) ne présentaient plus de douleurs ou des paresthésies. L'EVA moyen était de 1,9±2,7.

Deux patients (5,6%) gardaient des signes neurovégétatifs à type d'hyper-sudation et de sensations de main froide chez un seul.

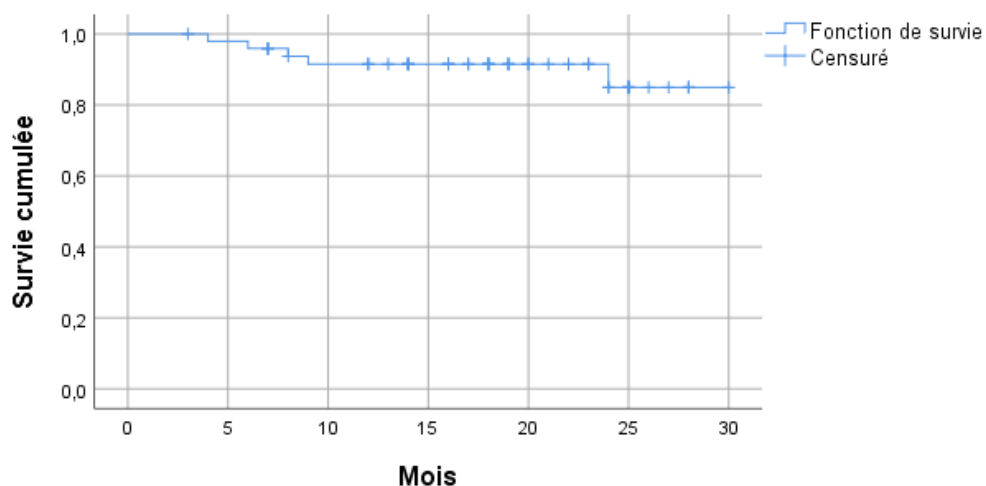
Illustration 17: Symptomatologie résiduelle



Sur les patients symptomatiques au dernier recul, seuls deux présentaient des signes échographiques d'occlusion dynamique.

Nous avons retrouvé 2 cas (5,6 %) présentant une symptomatologie retro-pectorale sur le trajet du plexus, à type de douleurs. Nous n'avons pas retrouvé de complication neurologique à type d'atteinte phrénique ou du nerf du grand dentelé, ni d'hématome ou infection post-opératoire. L'Illustration 18 représente la courbe de survie de notre population avec comme évènement principal, la reprise chirurgicale.

Illustration 18: Courbe de survie



DISCUSSION

Résultats

Notre série montre d'excellents et bons résultats dans 75,6 % des cas avec une amélioration significative des scores fonctionnels.

Nos résultats sont comparables aux techniques classiques avec des résultats excellents et bons autour de 83 % [15], [19], [22], [24], [28], [29] (Tableau 4). Ils sont légèrement inférieurs, probablement liés au taux assez important de reprises chirurgicales (10%) qui sont ainsi comptabilisées dans les mauvais résultats. Wavreille(2007) [29] rapporte notamment 76 % d'excellents et bons résultats avec un recul comparable au notre (24 mois en moyenne).

Les résultats sur les scores fonctionnels sont aussi encourageants, avec un gain de 20,4 points sur le QuickDASH. Ces résultats sont comparables à ce que rapportent Vemuri(2017) [27], Ohman(2018) [23] et Pougès(2015) [24], respectivement des gains de 20,3, 17,5 et 22,1. Ce gain est par contre inférieur à ce que rapporte Lafosse(2017) [6] sur sa série, soit 36 points. Cette différence peut être liée au type d'atteinte, sa série ne comportant que des SDTB neurologiques non spécifiques. Seul White(2018) [28] rapporte des gains de 62 points, mais le score pré-opératoire était beaucoup plus élevé. L'analyse du sous-groupe vasculaire donne une différence de 23,9 points comparable aux résultats de Vemuri(2017). Nous n'avons pas effectué d'analyse sur le sous-groupe neurologique ne comportant qu'un seul cas.

Les résultats sur le CBSQ sont satisfaisants avec un gain de 39,8 points. Les résultats dans la littérature sont disparates. Caputo(2013) [13] rapporte un gain de 45 points chez les adolescents, tandis qu'il n'est plus que de 25 points chez les adultes. White(2018) rapporte des gains de 68 points et Vemuri(2017), plutôt de 21 points sur des SDTB vasculaires. L'analyse du sous-groupe vasculaire retrouve un gain de 43,4 points dans notre série.

Nos résultats sur l'EVA, la disparition de la douleur et des paresthésies sont aussi soutenus par la littérature. Caputo(2013) et Vöglin(2010) [14] rapportent respectivement une EVA à 1,8 et 1,2. Ammi(2018) [16] qui présente une population comparable à la nôtre, rapporte la disparition des douleurs dans 73 % des cas. Les autres études rapportent des résultats autour de 80 % [14], [26].

Nous avons rapporté un testing positif au test de Wright chez 9 patients, mais comme l'a rapporté Gillard(2001) [30], ce test est très sensible mais très peu spécifique. Nous avons

préférés comme critères de persistance des signes cliniques, la présence de plusieurs tests positifs ce qui augmente la spécificité [30].

Enfin, nous avons noté une proportion importante de reprise chirurgicale (10%), avec des récurrences survenant au cours des six premiers mois. Nous pensons qu'il s'agit probablement d'une libération incomplète au niveau du défilé interscalénique associée à des phénomènes de fibrose. Cette fibrose dans le défilé costo-claviculaire et l'espace clavi-pectoral pourrait aussi expliquer la proportion non négligeable de signes de Falconer et de Wright encore positifs. Il pourrait s'agir d'une insuffisance du traitement avec nécessité chez certains d'une résection de la première côte associée ou non à un geste vasculaire. Même si tous nos patients ont bénéficié d'un angioscanner, celui-ci présente une faible sensibilité [30] pouvant expliquer une empreinte de la première côte passée inaperçue et ayant bénéficié de la technique endoscopique. L'angioscanner ne permet également pas d'identifier les bandes fibreuses et les structures musculo-ligamentaires qui peuvent être impliquées dans la persistance d'une compression dynamique expliquant ces échecs. Les dernières études ont montré l'intérêt de l'angioIRM dans le bilan pré-opératoire avec une sensibilité de 85 % permettant de mettre en évidence ces structures fibreuses et leurs rapports avec le plexus ou le pédicule vasculaire [31].

Implication clinique

Type d'atteinte

La prévalence des SDTB est estimée à 0,7 % dans la population générale, certains auteurs la situant plutôt autour de 1 à 2 % [2]. Les SDTB sont souvent victimes d'une errance diagnostique retardant leur prise en charge. Dans notre série, les patients avaient des signes évoluant depuis 2,7 ans avant le diagnostic de SDTB.

Dans notre série, les SDTB vasculaires (SDTB-V) représentent 50 % de la population étudiée alors que leur prévalence est estimée à 1 à 2 % des SDTB [7]. Cette différence est probablement liée à un biais de sélection. Les SDTB neurologiques (SDTB-N) représentent 95 % des SDTB [7] composés à 85 % de SDTB non spécifiques [32]. Ce sous-type est caractérisé par un tableau clinique typique de SDTB-N avec un bilan para-clinique normal. Or dans nos indications chirurgicales, nous n'avons retenus que les patients présentant un tableau clinique compatible associé à un bilan para-clinique pathologique. Une autre cause de biais de sélection est l'exclusion des anomalies osseuses qui sont présentes dans 50 % des SDTB-N [3],

[14] et jusqu'à 89 % des SDTB-V présentent des anomalies osseuses et 26 % d'anomalies endovasculaires [33]. Le dernier biais étant celui de recrutement. Étant un service de chirurgie du membre supérieur, les SDTB-N vraies et les SDTB-V avec des anomalies osseuses sont en général adressés dans des services de neurochirurgie ou de chirurgie thoracique ou vasculaire.

Technique chirurgicale

Dans les formes neurologiques, la prise en charge chirurgicale consiste en une neurolyse du plexus brachial. Les voies d'abord les plus utilisées sont la voie axillaire de Roos et la voie sus et sous-claviculaire de Cormier [3]. La voie d'abord de Roos est moins utilisée en France au vu du taux élevé de complications [3] mais reste encore utilisée outre-atlantique. En France c'est la voie de Cormier qui est la plus utilisée, permettant la résection de la première côte, une scaléctomie antérieure et moyenne et la libération des brides fibreuses.

Merle et Borrelly(2007) [17] ont décrit une nouvelle technique sus-claviculaire et delto-pectorale respectant la première côte et permettant une scalénectomie moyenne et la recherche systématique d'un ligament de Caldani vulnérant qui est réséqué par la voie delto-pectorale.

D'autres travaux ont montré l'émergence de techniques endoscopiques. Plusieurs études décrivent le traitement des formes neurogènes par thoracoscopie avec résection de la première côte [15], [18], [21], [34]–[37]. Des travaux anatomiques rapportent également des voies sus et sous-claviculaire endoscopiques [38]–[42]. Les travaux anatomiques de Lafosse [5], [38] ont montré l'intérêt du traitement endoscopique avec la possibilité d'agir sur trois des principaux sites de compression avec une excellente vue et l'avantage d'un délabrement tissulaire minimum. Il a rapporté de bons résultats avec cette technique sur les SDTB-N non spécifiques [6].

La prise en charge chirurgicale est la règle dans les formes vasculaires [43]. Elles sont classiquement traitées par une voie sus et sous-claviculaire [44]. La voie de Roos reste difficile à une geste vasculaire associé. Trois gestes sont nécessaires dans leur prise en charge : une décompression par résection de la première côte et/ou une scalénectomie, le traitement du segment pathologique par résection avec reconstruction ou traitement endovasculaire et la revascularisation distale. Seule la décompression est effectuée dans les formes simples, sans anomalie endovasculaire ni retentissement d'aval [44]. Les explorations para-cliniques prennent ici toute leur place. L'EDAV recherche des anomalies endovasculaires (sténoses, anévrisme, etc.) complétée par un angioscanner ou une angioIRM. L'angioscanner

permet un diagnostic précis du site de compression et ses rapports osseux, alors que l'angioIRM visualise les structures musculo-ligamentaires et fibreuses [44].

Notre technique chirurgicale s'inspire des travaux de Lafosse, avec des voies d'abord endoscopiques péri-articulaires. Nous n'effectuons pas systématiquement de voies trans-trapéziennes et la neurolyse du nerf suprascapulaire n'est effectuée que dans les formes à composantes neurologiques. Cette technique présente un avantage certain dans la réduction de l'agression tissulaire. Elle permet une visualisation correcte des sites distaux de compression et leur libération. Néanmoins, la libération proximale reste difficile et incomplète avec une section seulement partielle des scalènes. L'impossibilité d'un contrôle sur les rameaux nerveux peri-scaléniques rend une section complète hasardeuse. Le nerf phrénique parcourt la partie antérieure du scalène antérieur et ne serait visible qu'en fin de section, et le nerf du grand dentelé est intra-musculaire dans la moitié des cas [3] et rendrait la section complète du scalène moyen dangereuse. Dans les techniques thoroscopiques, le défilé inter-scalénique est visualisé par sa partie inférieure. Elles permettent donc une section des scalènes à leur insertion costale ainsi que la résection de la première côte, ce que ne permet pas notre technique, qui visualise ce défilé par sa face supérieure. La section que nous réalisons se situe en plein corps musculaire et la fibrose post-opératoire pourrait expliquer une partie des récurrences rencontrées.

Propositions

Les résultats de notre étude ainsi que ceux rapportés par Lafosse sont encourageants. L'étude de Lafosse a été réalisée sur les SDTB-N non spécifiques et notre série comporte une majorité de SDTB-V. Les avantages de cette voie ainsi que ses limites nous permettent de proposer ses indications idéales.

Pour les SDTB-N non spécifiques avec l'absence d'anomalie aux différents examens para-cliniques notamment à l'IRM plexique, la neurolyse endoscopique donne de bons résultats avec l'avantage d'une agression tissulaire minime. Tous les autres SDTB-N devraient bénéficier d'une décompression par voie de Cormier ou selon la technique de Merle et Borrely, notamment en présence d'anomalies ostéo-ligamentaires.

Pour les SDTB-V, l'indication d'une décompression endoscopique devrait être réservée aux compressions distales sans anomalies endovasculaires ou osseuses.

Pour les formes artérielles, l'indication de choix de la libération endoscopique serait une compression dans le défilé du petit pectoral, mais pourrait être aussi proposée dans les défilés interscaléniques sans anomalie morphologique ou endovasculaire en première intention chez un patient retissant à la chirurgie à ciel ouvert, en expliquant les limites de la technique endoscopique et les risques d'échec.

Pour les formes veineuses, une compression dans l'espace clavi-pectoral par le ligament de Caldani ou dans le défilé du petit pectoral, pourrait bénéficier d'une décompression endoscopique s'il n'existe pas d'anomalie endovasculaire.

Toute anomalie endovasculaire doit être prise en charge en double équipe par une voie d'abord classique, permettant la décompression mais aussi le traitement des anomalies vasculaires. La présence d'anomalies morphologiques ostéo-ligamentaires, devrait aussi être prise en charge par une voie d'abord classique pour une décompression du plexus.

La même stratégie devrait être proposée aux SDTB mixtes.

L'illustration 19 propose un organigramme décisionnel.

Limites de l'étude

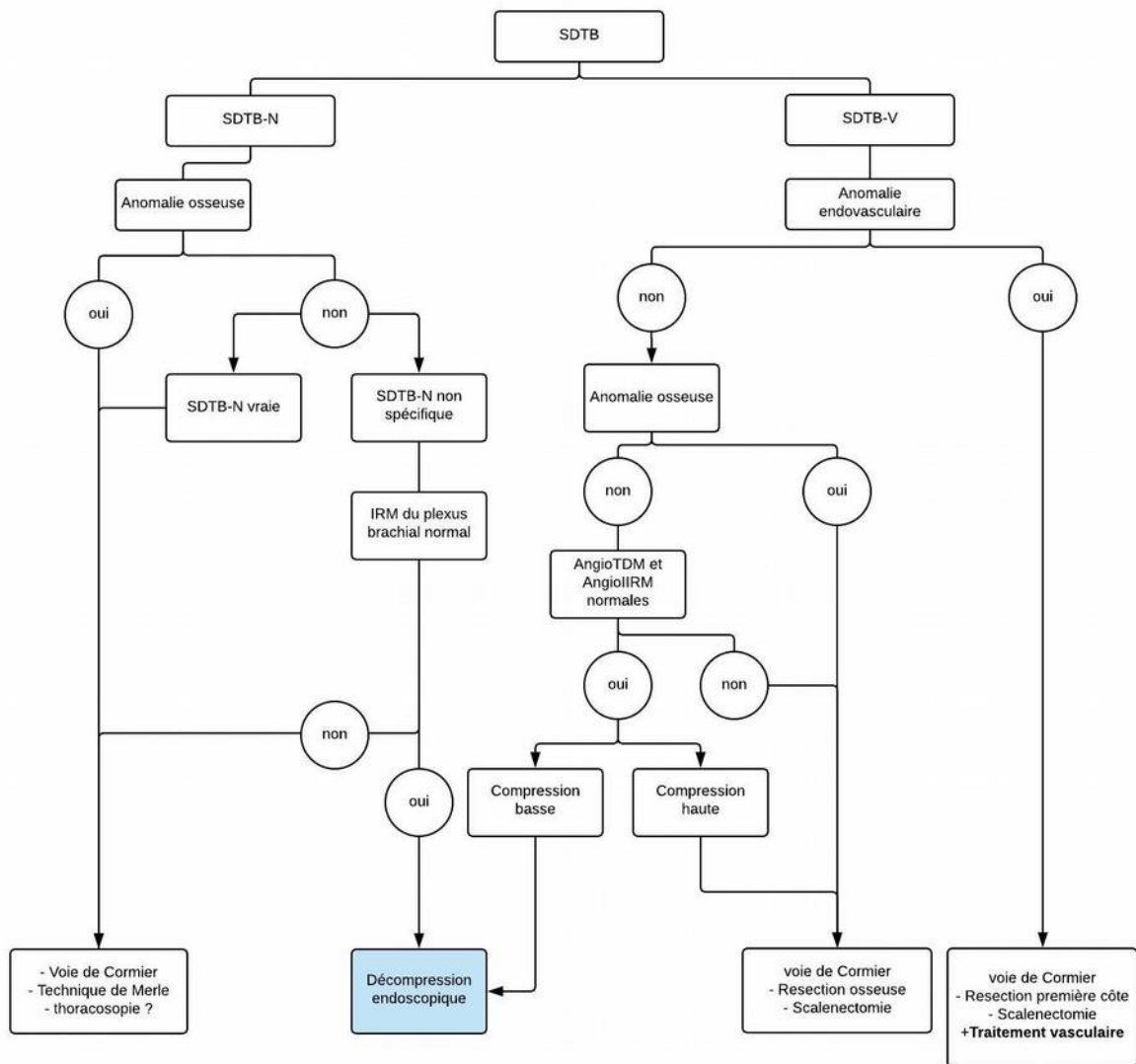
Il s'agit d'une étude rétrospective sans bras témoin. La taille de notre échantillon est limitée. Cette limite est liée à notre recrutement dans un service de chirurgie du membre supérieur. Le grand nombre de personnes exclus de l'étude diminue aussi la taille de l'échantillon.

L'emploi d'une version traduite de CBSQ constitue également une limite de notre étude. Malgré tout, les résultats ont montré une cohérence avec la littérature.

L'étude de la sensibilité et de la force a été réalisée par rapport au côté controlatéral, constituant un possible biais de mesure, car 52 % des cas présentaient une symptomatologie bilatérale.

Enfin, notre échantillon n'est pas représentatif de l'ensemble des SDTB et les conclusions de l'étude ne sont applicables qu'aux SDTB-V ou mixtes présentant une sténose ou compression totale à l'EDAV mais sans anomalie osseuse ni endovasculaire.

Illustration 19: Organigramme décisionnel



CONCLUSION

Les résultats de notre étude sur la libération endoscopique du plexus brachial dans les SDTB sont encourageants. Nous avons observé une nette amélioration clinique et fonctionnelle. Nous avons montré que la technique est sûre auprès d'un chirurgien expérimenté. Malgré tout, nous déplorons un taux important de reprise, probablement liée aux limites d'une libération endoscopique. Cette technique devrait être réservée à des indications précises, notamment dans les formes vasculaires, aux atteintes distales sans anomalie endovasculaire ni morphologique. La poursuite des études anatomiques et cliniques nous permettra de mieux définir les causes d'échecs et ainsi fiabiliser cette technique.

BIBLIOGRAPHIE

- [1] L. A. Poitevin, « Etude anatomique des défilés thoraco-cervico-brachiaux », *Ann. Chir. Main*, vol. 7, n° 1, p. 5-13, janv. 1988.
- [2] R. Meyer et K. J. Jones, « Thoracic outlet compression syndrome », in *Green's operative hand surgery*, 6^e éd., Philadelphia: Churchill Livingstone, 2011, p. 1015–1034.
- [3] M. Merle et T. Jager, Éd., « Syndrome de la traversée cervico-thoracobrachiale », in *Chirurgie de la main. Tome 3, Affections rhumatismales, dégénératives - Syndromes canalaires*, Paris: Elsevier Masson, 2007, p. 338-370.
- [4] P. Patra, G. Ledoyer, et M.-A. Pistorius, « Chirurgie des syndromes de compression du défilé thoracobrachial », *Httpwwwem-Premiumcomdatatraitest0543-61265*, déc. 2012.
- [5] T. Lafosse, M. L. Hanneur, et L. Lafosse, « All-endoscopic Brachial Plexus Complete Neurolysis for Idiopathic Neurogenic Thoracic Outlet Syndrome: Surgical Technique », *Arthrosc. Tech.*, vol. 6, n° 4, p. e967-e971, août 2017.
- [6] T. Lafosse, M. Le Hanneur, et L. Lafosse, « All-Endoscopic Brachial Plexus Complete Neurolysis for Idiopathic Neurogenic Thoracic Outlet Syndrome: A Prospective Case Series », *Arthrosc. J. Arthrosc. Relat. Surg.*, vol. 33, n° 8, p. 1449-1457, août 2017.
- [7] M. Merle, J. Borrelly, F. Villani, et L. Parra, « Bilan de la chirurgie des défilés cervico-thoraco-axillaires », *E-Mém. L'Académie Natl. Chir.*, vol. 10, n° 1, p. 84–94, 2011.
- [8] T. Guedj, M.-F. Bellin, et A. Long, « Echographie doppler des artères des membres supérieurs », in *Guide pratique d'écho-Doppler vasculaire*, Elsevier Health Sciences, 2017, p. 65-79.
- [9] A. J. Wilbourn, « Thoracic Outlet Syndromes », *Neurol. Clin.*, vol. 17, n° 3, p. 477-497, août 1999.
- [10] D. B. Roos, « The place for scalenectomy and first-rib resection in thoracic outlet syndrome », *Surgery*, vol. 92, n° 6, p. 1077-1085, déc. 1982.
- [11] A. Narakas, « Syndrome de la traversé thoraco-cervico-brachiale », in *Traité de chirurgie de la main. Affections neurologiques, tome 4*, Paris; Milan; Barcelone: Editions Masson, 1991, p. 378-416.
- [12] S. E. Jordan, S. S. Ahn, et H. A. Gelabert, « Differentiation of thoracic outlet syndrome from treatment-resistant cervical brachial pain syndromes: development and utilization of a questionnaire, clinical examination and ultrasound evaluation », *Pain Physician*, vol. 10, n° 3, p. 441-452, mai 2007.
- [13] F. J. Caputo *et al.*, « Supraclavicular decompression for neurogenic thoracic outlet syndrome in adolescent and adult populations », *J. Vasc. Surg.*, vol. 57, n° 1, p. 149-157, janv. 2013.
- [14] E. Vögelin, L. Haldemann, M. A. Constantinescu, A. Gerber, et U. Büchler, « Long-term Outcome Analysis of the Supraclavicular Surgical Release for the Treatment of Thoracic Outlet Syndrome », *Neurosurgery*, vol. 66, n° 6, p. 1085-1092, juin 2010.
- [15] A. Abdellaoui, M. Atwan, F. Reid, et P. Wilson, « Endoscopic assisted transaxillary first rib resection », *Interact. Cardiovasc. Thorac. Surg.*, vol. 6, n° 5, p. 644-646, oct. 2007.
- [16] M. Ammi *et al.*, « Frequency of the Pectoralis Minor Compression Syndrome in Patients Treated for Thoracic Outlet Syndrome », *Ann. Vasc. Surg.*, vol. 47, p. 253-259, févr. 2018.
- [17] J. Borrelly et M. Merle, « Nouvelle approche thérapeutique chirurgicale des syndromes neurogéniques du défilé thoraco- cervico-axillaire. « Paix à la première côte » À propos d'une série homogène et continue de 104 cas (juillet 2010- mai 2013) », *Chirurgie thoracique et cardiovasculaire*, p. 143-148, 2014.

- [18] R. la R. Candia-de, A. Pérez-Rodríguez, R. Candia-García, et J. M. Palacios-Solís, « Endoscopic transaxillary first rib resection for thoracic outlet syndrome: a safe surgical option. », *Cir. Cir.*, vol. 78, n° 1, p. 53-59, 2010.
- [19] F. Cornelis *et al.*, « Diagnostic des syndromes du défilé cervico-thoraco-brachial : apport de l'artériographie réalisée en position assise », *J. Radiol.*, vol. 89, n° 1, Part 1, p. 47-52, janv. 2008.
- [20] H. A. Gelabert, D. A. Rigberg, J. B. O'Connell, S. Jabori, J. C. Jimenez, et S. Farley, « Transaxillary decompression of thoracic outlet syndrome patients presenting with cervical ribs », *J. Vasc. Surg.*, vol. 0, n° 0, avr. 2018.
- [21] R. S. George, R. Milton, N. Chaudhuri, E. Kefaloyannis, et K. Papagiannopoulos, « Totally Endoscopic (VATS) First Rib Resection for Thoracic Outlet Syndrome », *Ann. Thorac. Surg.*, vol. 103, n° 1, p. 241-245, janv. 2017.
- [22] L. U. Lukulunga, A. K. Moussa, M. Mahfoud, F. Ismael, M. S. Berrada, et M. El Yaacoubi, « Décompression chirurgicale du syndrome de défilé thoraco-brachial », *Pan Afr. Med. J.*, vol. 19, sept. 2014.
- [23] J. W. Ohman, A. A. Abuirqeba, S. N. Jayarajan, J. Balderman, et R. W. Thompson, « Influence of Body Weight on Surgical Treatment for Neurogenic Thoracic Outlet Syndrome », *Ann. Vasc. Surg.*, vol. 49, p. 80-90, mai 2018.
- [24] C. Pougès, C. Fontaine, X. Demondion, C. Chantelot, et G. Wavreille, « Syndrome du défilé cervico-thoraco-brachial. Étude prospective sur une cohorte de 59 patients. Facteurs influençant les résultats de la kinésithérapie et du traitement chirurgical », *Rev. Chir. Orthopédique Traumatol.*, vol. 101, n° 7, Supplement, p. S243, nov. 2015.
- [25] E. K. Rinehardt, J. E. Scarborough, et K. M. Bennett, « Current practice of thoracic outlet decompression surgery in the United States », *J. Vasc. Surg.*, vol. 66, n° 3, p. 858-865, sept. 2017.
- [26] W. Shutze *et al.*, « Midterm and long-term follow-up in competitive athletes undergoing thoracic outlet decompression for neurogenic thoracic outlet syndrome », *J. Vasc. Surg.*, vol. 66, n° 6, p. 1798-1805, déc. 2017.
- [27] C. Vemuri, L. N. McLaughlin, A. A. Abuirqeba, et R. W. Thompson, « Clinical presentation and management of arterial thoracic outlet syndrome », *J. Vasc. Surg.*, vol. 65, n° 5, p. 1429-1439, mai 2017.
- [28] J. M. White, S. Hoo, A. J, et S. R. Golarz, « Supraclavicular Thoracic Outlet Decompression in the High-Performance Military Population », *Mil. Med.*, vol. 183, n° 1-2, p. e90-e94, janv. 2018.
- [29] G. Wavreille, J.-B. Cassio, F. Leconte, C. Fontaine, et C. Chantelot, « Résultats du traitement chirurgical du syndrome du défilé thoraco-brachial par voie supra et infraclaviculaire : à propos d'une série rétrospective de 42 cas avec contrôle par angio-IRM postopératoire », *Rev. Chir. Orthopédique Réparatrice Appar. Mot.*, vol. 93, n° 7, Supplement 1, p. 150, nov. 2007.
- [30] J. Gillard *et al.*, « Syndrome du défilé thoracobrahcial : intérêt diagnostique des manœuvres cliniques, des examens échographiques et électrophysiologiques, apport de l'angioscanner spiralé. Étude de 48 patients », *Rev. Rhum.*, vol. 68, n° 9, p. 850-858, oct. 2001.
- [31] H. Ersoy *et al.*, « Vascular Thoracic Outlet Syndrome: Protocol Design and Diagnostic Value of Contrast-Enhanced 3D MR Angiography and Equilibrium Phase Imaging on 1.5- and 3-T MRI Scanners », *Am. J. Roentgenol.*, vol. 198, n° 5, p. 1180-1187, mai 2012.
- [32] G. Ozoa, D. Alves, et D. E. Fish, « Thoracic outlet syndrome », *Phys. Med. Rehabil. Clin. N. Am.*, vol. 22, n° 3, p. 473-483, viii-ix, août 2011.

- [33] L. Marine, F. Valdes, R. Mertens, A. Kramer, M. Bergoeing, et J. Urbina, « Arterial Thoracic Outlet Syndrome: A 32-year Experience », *Ann. Vasc. Surg.*, vol. 27, n° 8, p. 1007-1013, nov. 2013.
- [34] G. J. Kocher, A. Zehnder, J. A. Lutz, J. Schmidli, et R. A. Schmid, « First Rib Resection for Thoracic Outlet Syndrome: The Robotic Approach », *World J. Surg.*, avr. 2018.
- [35] J. Loscertales, M. Congregado, et R. J. Merchán, « First Rib Resection Using Videothorascopy for the Treatment of Thoracic Outlet Syndrome », *Arch. Bronconeumol. Engl. Ed.*, vol. 47, n° 4, p. 204-207, janv. 2011.
- [36] H. Nuutinen, T. Riekkinen, V. Aittola, K. Mäkinen, et J. M. Kärkkäinen, « Thoracoscopic Versus Transaxillary Approach to First Rib Resection in Thoracic Outlet Syndrome », *Ann. Thorac. Surg.*, vol. 105, n° 3, p. 937-942, mars 2018.
- [37] J. Hwang, B.-J. Min, W.-M. Jo, et J. S. Shin, « Video-assisted thoracoscopic surgery for intrathoracic first rib resection in thoracic outlet syndrome », *J. Thorac. Dis.*, vol. 9, n° 7, p. 2022-2028, juill. 2017.
- [38] T. Lafosse, E. Masméjean, T. Bihel, et L. Lafosse, « Brachial plexus endoscopic dissection and correlation with open dissection », *Chir. Main*, vol. 34, n° 6, p. 286-293, déc. 2015.
- [39] J. C. Garcia Jr, G. Mantovani, et P.-A. Liverneaux, « Brachial plexus endoscopy: Feasibility study on cadavers », *Chir. Main*, vol. 31, n° 1, p. 7-12, févr. 2012.
- [40] G. Mantovani, P. Liverneaux, J. C. Garcia, S. H. Berner, M. S. Bednar, et C. J. Mohr, « Endoscopic exploration and repair of brachial plexus with telerobotic manipulation: a cadaver trial », *J. Neurosurg.*, vol. 115, n° 3, p. 659-664, avr. 2011.
- [41] K. G. Krishnan, T. Pinzer, F. Reber, et G. Schackert, « Endoscopic Exploration of the Brachial Plexus: Technique and Topographic Anatomy—A Study in Fresh Human Cadavers », *Neurosurgery*, vol. 54, n° 2, p. 401-409, févr. 2004.
- [42] P. Sportouch, P. E. Benko, A. C. Masquelet, A. Yelnik, et P. Thoreux, « Faisabilité de l'exploration du défilé cervico-thoracobrahial sous endoscopie: Étude cadavérique », in *Plexus brachial Actualités et perspectives*, Springer, Paris, 2012, p. 41-57.
- [43] M. Al-Omran, « Vascular Thoracic Outlet Syndrome », *Biomed. Res.*, vol. 23, n° 4, 2012.
- [44] M. A. Hussain, B. Aljabri, et M. Al-Omran, « Vascular Thoracic Outlet Syndrome », *Semin. Thorac. Cardiovasc. Surg.*, vol. 28, n° 1, p. 151-157, mars 2016.

ANNEXES

Questionnaire QuickDASH

Veuillez évaluer vos possibilités d'effectuer les activités suivantes au cours des 7 derniers jours en entourant le chiffre placé sous la réponse appropriée.

	Aucune difficulté	Difficulté légère	Difficulté moyenne	Difficulté importante	Impossible
1. Dévisser un couvercle serré ou neuf	1	2	3	4	5
2. Effectuer des tâches ménagères lourdes (nettoyage des sols ou des murs)	1	2	3	4	5
3. Porter des sacs de provisions ou une mallette	1	2	3	4	5
4. Se laver le dos	1	2	3	4	5
5. Couper la nourriture avec un couteau	1	2	3	4	5
6. Activités de loisir nécessitant une certaine force ou avec des chocs au niveau de l'épaule du bras ou de la main. (bricolage, tennis, golf, etc...)	1	2	3	4	5

	Pas du tout	Légèrement	Moyennement	Beaucoup	Extrêmement
7. Pendant les 7 derniers jours , à quel point votre épaule, votre bras ou votre main vous a-t-elle gêné dans vos relations avec votre famille, vos amis ou vos voisins ? (entourez une seule réponse)	1	2	3	4	5

	Pas du tout limité	Légèrement limité	Moyennement limité	Très limité	Incapable
8. Avez-vous été limité dans votre travail ou une de vos activités quotidiennes habituelles en raison de problèmes à votre épaule, votre bras ou votre main?	1	2	3	4	5

Veuillez évaluer la sévérité des symptômes suivants durant les 7 derniers jours . (entourez une réponse sur chacune des lignes)	Aucune	Légère	Moyenne	Importante	Extrême
9. Douleur de l'épaule, du bras ou de la main	1	2	3	4	5
10. Picotements ou fourmillements douloureux de l'épaule, du bras ou de la main	1	2	3	4	5

	Pas du tout perturbé	Un peu perturbé	Moyennement perturbé	Très perturbé	Tellement perturbé que je ne peux pas dormir
11. Pendant les 7 derniers jours , votre sommeil a-t-il été perturbé par une douleur de votre épaule, de votre bras ou de votre main ? (entourez une seule réponse)	1	2	3	4	5

Le score QuickDASH n'est pas valable s'il y a plus d'une réponse manquante.

Calcul du score du QuickDASH = ([somme des n réponses] - 1) x 25, où n est égal au nombre de réponses.

MODULE PROFESSIONNEL (OPTIONNEL)

Les questions suivantes concernant la gêne occasionnée par votre épaule, votre bras, ou votre main **au cours de votre travail (y compris les travaux ménagers s'il s'agit de votre activité principale).**

Précisez la nature de votre travail/métier : _____

Je ne travaille pas (Vous pouvez sauter cette partie du questionnaire)

Entourez la réponse qui décrit le plus précisément vos possibilités durant les 7 derniers jours.

	Aucune difficulté	Difficulté légère	Difficulté moyenne	Difficulté importante	Impossible
1. Pour travailler en utilisant votre technique habituelle ?	1	2	3	4	5
2. Pour travailler comme d'habitude à cause de la douleur de votre épaule, de votre bras ou de votre main ?	1	2	3	4	5
3. Pour travailler aussi bien que vous le souhaitez ?	1	2	3	4	5
4. Pour passer le temps habituellement consacré à votre travail ?	1	2	3	4	5

MODULE SPORTS/ACTIVITÉS ARTISTIQUES (OPTIONNEL)

Les questions suivantes concernent la gêne occasionnée par votre épaule, votre bras ou votre main **lorsque vous jouez d'un instrument ou que vous pratiquez un sport ou les deux.** Si vous pratiquez plusieurs sports ou plusieurs instruments (ou les deux), vous êtes priés de répondre en fonction de l'activité qui est la plus importante pour vous.

Indiquez le sport ou l'instrument qui est le plus important pour vous : _____

Je ne pratique aucun sport ni aucun instrument. (Vous pouvez sauter cette partie du questionnaire)

Entourez 1 seule réponse par ligne, considérant vos possibilités durant les 7 derniers jours.

Avez-vous eu des difficultés :	Aucune difficulté	Difficulté légère	Difficulté moyenne	Difficulté importante	Impossible
1. Pour pratiquer votre sport ou jouer de votre instrument avec votre technique habituelle ?	1	2	3	4	5
2. Pour pratiquer votre sport ou jouer de votre instrument à cause des douleurs de votre épaule, de votre bras, ou de votre main ?	1	2	3	4	5
3. Pour pratiquer votre sport ou jouer de votre instrument aussi bien que vous le souhaitez ?	1	2	3	4	5
4. Pour passer le temps habituel à pratiquer votre sport ou jouer de votre instrument ?	1	2	3	4	5

Calcul du score pour les modules optionnels : Additionner les valeurs obtenues pour chaque réponse ; diviser par 4 (nombre de réponses à ; soustraire 1 ; multiplier par 25

Le score n'est valable pour les modules optionnels qu'en l'absence de réponse manquante.

Cervical Brachial Symptom Questionnaire (« CBSQ ») traduction française

Nom _____ Date _____

INSTRUCTIONS : Ce questionnaire est important pour évaluer les résultats de votre traitement. En vous basant sur votre expérience de la dernière semaine, répondez aux questions concernant la fréquence à laquelle les symptômes pourraient augmenter si vous deviez participer à certaines activités. Entourez le nombre correspondant à la probabilité que les symptômes augmentent au cours d'une activité.

NE LAISSEZ PAS DE RÉPONSE VIDE.

Si un symptôme ne serait pas perceptible pendant l'activité, marquez la réponse 0.

Si un symptôme augmente pendant la moitié des cas de l'activité, marquez la réponse 5.

Ne marquez la réponse 10 que si vos symptômes augmentaient au cours de chaque instance de l'activité.

1. La douleur qui descend dans le bras augmente avec les mouvements du cou, comme le fait de tourner, fléchir ou étendre le cou.

0 1 2 3 4 5 6 7 8 9 10

Ça n'arriverait JAMAIS

Ça se produirait TOUJOURS

2. La douleur dans le bras ou l'épaule augmente instantanément avec un mouvement bref de l'épaule comme en jetant quelque chose ou en mettant le bras derrière le corps.

0 1 2 3 4 5 6 7 8 9 10

Ça n'arriverait JAMAIS

Ça se produirait TOUJOURS

3. Douleurs ou fatigue à la main ou au bras avec des exercices du bras, en particulier le bras en l'air ou bras tendu.

0 1 2 3 4 5 6 7 8 9 10

Ça n'arriverait JAMAIS

Ça se produirait TOUJOURS

4. La main ou le bras gonfle après un exercice du bras, y compris après toute activité nécessitant des mouvements de bras répétitifs.

0 1 2 3 4 5 6 7 8 9 10

Ça n'arriverait JAMAIS

Ça se produirait TOUJOURS

5. La sensation de picotement ou d'engourdissement dans la main ou le bras augmente en gardant le bras en l'air. Les exemples incluent le brossage des cheveux, sécher les cheveux, prendre quelque chose d'une étagère élevée, ou travailler avec les bras en l'air, comme peindre un plafond ou changer une ampoule.

0 1 2 3 4 5 6 7 8 9 10

Ça n'arriverait JAMAIS

Ça se produirait TOUJOURS

6. La sensation de picotement ou d'engourdissement augmente dans la main ou le bras au réveil.

0 1 2 3 4 5 6 7 8 9 10

Ça n'arriverait JAMAIS

Ça se produirait TOUJOURS

7. La sensation de picotement ou d'engourdissement augmente dans la main ou le bras avec des mouvements de doigts répétitifs comme pour l'écriture, la couture, jouer d'un instrument de musique ou l'assemblage d'objets.

0 1 2 3 4 5 6 7 8 9 10

Ça n'arriverait JAMAIS

Ça se produirait TOUJOURS

8. La sensation de picotement ou d'engourdissement augmente avec une saisie prolongée ou forcée, comme en tenant un volant pour conduire, en utilisant des outils, la manipulation d'instruments de bureau ou le contrôle d'équipements industriels.

0 1 2 3 4 5 6 7 8 9 10

Ça n'arriverait JAMAIS

Ça se produirait TOUJOURS

9. La sensation de picotement ou d'engourdissement augmente tout en pliant le coude ou appuyé sur le coude, par exemple en tenant un téléphone ou en s'appuyant sur un bureau.

0 1 2 3 4 5 6 7 8 9 10

Ça n'arriverait JAMAIS

Ça se produirait TOUJOURS

10. La main est maladroite ou faible en essayant de tenir les objets ou en essayant d'ouvrir des pots, d'utiliser les clés pour ouvrir un verrou, tirer des fermetures à glissière ou des vêtements à bouton.

0 1 2 3 4 5 6 7 8 9 10

Ça n'arriverait JAMAIS

Ça se produirait TOUJOURS

11. La douleur est causée par des stimuli habituellement non douloureux. Comme un contact léger au bras, à la main ou au cou ; l'effleurement, le contact d'un vêtement ou le toucher d'un objet modérément chaud ou froid.

0 1 2 3 4 5 6 7 8 9 10

Ça n'arriverait JAMAIS

Ça se produirait TOUJOURS

12. La douleur invalidante qui peut durer jusqu'au lendemain est causée par des activités qui produisent habituellement un inconfort léger. Par exemple, une séance d'exercice léger, une séance chez le kiné ou un examen physique chez le médecin.

0 1 2 3 4 5 6 7 8 9 10

Ça n'arriverait JAMAIS

Ça se produirait TOUJOURS

13. Des symptômes sont apparus avec les activités ci-dessus dans le passé mais pas au cours de la semaine passée.

Oui Non (entourez une réponse)

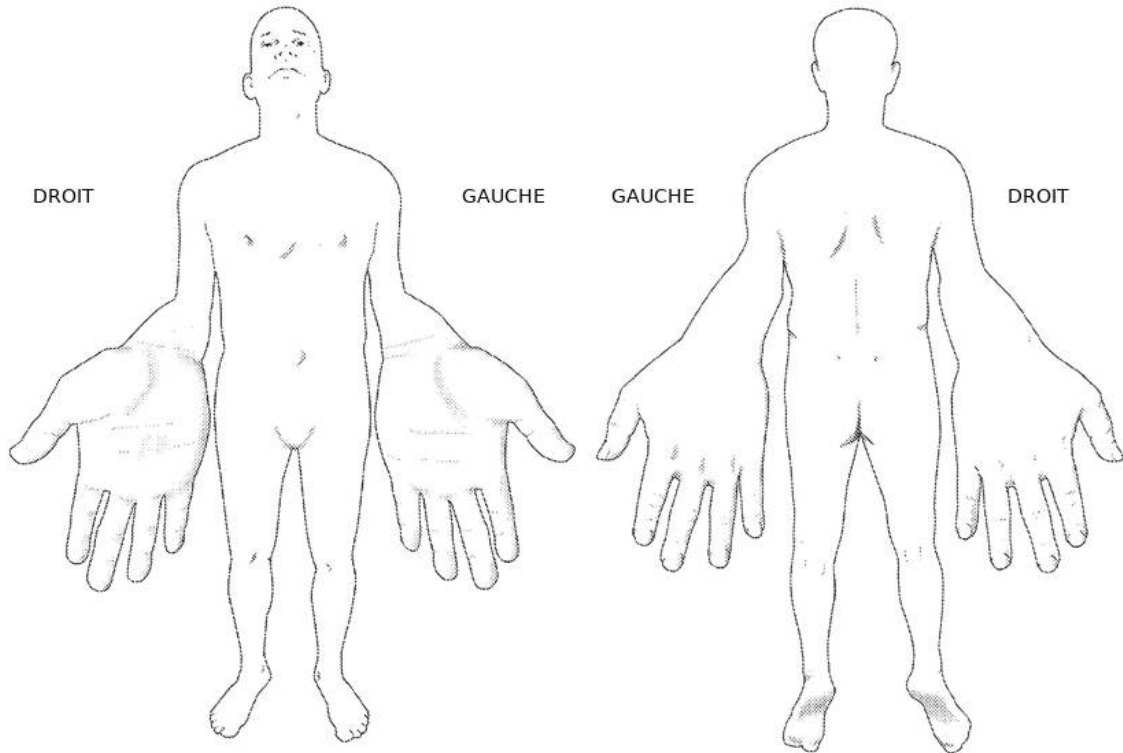
14. La main devient bleue, rouge, enflée, moite ou chaude.

Oui Non (entourez une réponse)

CERVICAL BRACHIAL SYMPTOM QUESTIONNAIRE

Marquez où vous ressentez de la douleur avec des lignes horizontales ou verticales. Marquer les changements sensitifs avec des lignes diagonales. Si différentes douleurs ou modifications sensitifs sont causées par des items spécifiques du questionnaire, indiquez le numéro de la question. Utilisez la page suivante si nécessaire

NOM _____



≡ or |||| Zones douloureuses

\\\\ or // Zones où persiste un engourdissement, des troubles sensitifs ou des fourmillements

RÉSUMÉ ET MOTS CLÉS

INTRODUCTION : De nouvelles techniques se développent dans le traitement chirurgical des syndromes du défilé thoraco-brachial (SDTB), notamment endoscopiques. L'objectif de notre étude est d'évaluer les résultats cliniques et fonctionnels du traitement endoscopique des SDTB.

MATÉRIELS ET MÉTHODES : Il s'agit d'une étude rétrospective incluant tous les patients opérés d'une libération endoscopique du plexus brachial pour un SDTB entre 2015 et 2017. Nous avons revus 33 patients (36 cas) avec un âge moyen de 41,4 ans au recul moyen de 18,7 mois. Les patients présentaient un SDTB neurologique dans 2,8% des cas, vasculaire dans 50% et mixte dans 47,2%. Les résultats cliniques étaient évalués ainsi que les scores fonctionnels QuickDASH et Cervical Brachial Symptom Questionnaire (CBSQ) réalisés en pré-opératoire et au dernier recul. La présence de symptômes ou manœuvres positives était recherchée ainsi que toutes les complications et reprises.

RÉSULTATS : Les résultats étaient excellents ou bons dans 75,6% des cas. Le QuickDASH et le CBSQ étaient significativement améliorés passant respectivement de 63,5 à 43,2 et de 85,1 à 45,3. Les douleurs avaient disparus dans 72,2% des cas et les paresthésies dans 86,1%. 7 patients présentaient une récurrence dont 5 ont nécessité une reprise chirurgicale.

CONCLUSION : La décompression endoscopique des SDTB est une technique sûre qui donne de bons résultats cliniques, mais devrait être réservée dans les formes vasculaires aux compressions distales sans anomalie endovasculaire ni osseuse. Les études cliniques et anatomiques sont nécessaires afin de mieux cibler ses indications.

Étude de niveau IV : série de cas.

MOTS-CLÉS : syndrome du défilé thoraco-brachial, traitement endoscopique, plexus brachial, chirurgie

INTRODUCTION : New techniques are developing in the surgical treatment of thoracic outlet syndromes (TOS), especially endoscopic ones. The object of our study is to evaluate the clinical and functional outcomes of endoscopic treatment of TOS.

MATERIAL AND METHODS: A retrospective review was conducted, including all patients undergoing endoscopic brachial plexus release for TOS between 2015 and 2017. 33 patients (36 cases) were reviewed with a mean age of 41.4 years at a mean follow-up of 18.7 months. 2,8% of cases had a neurogenic TOS presentation, 50% vascular and 47,2% combined. The clinical results were evaluated as well as the QuickDASH and the Cervical Brachial Symptoms Questionnaire (CBSQ) functional scores performed preoperatively and at the last follow-up. Positive symptoms or maneuvers were searched as well as all complications and surgical revisions.

RESULTS : The results were excellent or good in 75,6% of cases. QuickDASH and CBSQ were significantly improved from 63,5 to 43,2 and from 85,1 to 45,3, respectively. The pains had disappeared in 72,2% of cases and paresthesia in 86,1%. 7 patients had a recurrence of the symptomatology, 5 of which required surgical revision.

CONCLUSION: Endoscopic decompression of TOS is a safe technique that gives good clinical results, but should be reserved in vascular forms for distal compressions without endovascular or bone abnormalities. Clinical and anatomical studies are necessary to better target its indications.

LEVEL OF EVIDENCE : level IV, cases series

KEYWORDS : thoracic outlet syndrome, endoscopic surgical procedure, brachial plexus, surgery

Libération endoscopique du plexus brachial dans les syndromes du défilé thoraco-brachial, à propos de 36 cas au recul moyen de 18 mois.

INTRODUCTION : De nouvelles techniques se développent dans le traitement chirurgical des syndromes du défilé thoraco-brachial (SDTB), notamment endoscopiques. L'objectif de notre étude est d'évaluer les résultats cliniques et fonctionnels du traitement endoscopique des SDTB. **MATÉRIELS ET MÉTHODES :** Il s'agit d'une étude rétrospective incluant tous les patients opérés d'une libération endoscopique du plexus brachial pour un SDTB entre 2015 et 2017. Nous avons revus 33 patients (36 cas) avec un âge moyen de 41,4 ans au recul moyen de 18,7 mois. Les patients présentaient un SDTB neurologique dans 2,8% des cas, vasculaire dans 50% et mixte dans 47,2%. Les résultats cliniques étaient évalués ainsi que les scores fonctionnels QuickDASH et Cervical Brachial Symptom Questionnaire (CBSQ) réalisés en pré-opératoire et au dernier recul. La présence de symptômes ou manœuvres positives était recherchée ainsi que toutes les complications et reprises. **RÉSULTATS :** Les résultats étaient excellents ou bons dans 75,6% des cas. Le QuickDASH et le CBSQ étaient significativement améliorés passant respectivement de 63,5 à 43,2 et de 85,1 à 45,3. Les douleurs avaient disparus dans 72,2% des cas et les paresthésies dans 86,1%. 7 patients présentaient une récurrence dont 5 ont nécessité une reprise chirurgicale. **CONCLUSION :** La décompression endoscopique des SDTB est une technique sûre qui donne de bons résultats cliniques, mais devrait être réservée dans les formes vasculaires aux compressions distales sans anomalie endovasculaire ni osseuse. Les études cliniques et anatomiques sont nécessaires afin de mieux cibler ses indications. Étude de niveau IV : série de cas.

MOTS-CLÉS : syndrome du défilé thoracobrachial, traitement endoscopique, plexus brachial, chirurgie

Totally endoscopic brachial plexus release for the treatment of thoracic outlet syndrome, a 18 months follow-up about 36 cases.

INTRODUCTION : New techniques are developing in the surgical treatment of thoracic outlet syndromes (TOS), especially endoscopic ones. The object of our study is to evaluate the clinical and functional outcomes of endoscopic treatment of TOS. **MATERIAL AND METHODS:** A retrospective review was conducted, including all patients undergoing endoscopic brachial plexus release for TOS between 2015 and 2017. 33 patients (36 cases) were reviewed with a mean age of 41.4 years at a mean follow-up of 18.7 months. 2,8% of cases had a neurogenic TOS presentation, 50% vascular and 47,2% combined. The clinical results were evaluated as well as the QuickDASH and the Cervical Brachial Symptoms Questionnaire (CBSQ) functional scores performed preoperatively and at the last follow-up. Positive symptoms or maneuvers were searched as well as all complications and surgical revisions. **RESULTS :** The results were excellent or good in 75,6% of cases. QuickDASH and CBSQ were significantly improved from 63,5 to 43,2 and from 85,1 to 45,3, respectively. The pains had disappeared in 72,2% of cases and paresthesia in 86,1%. 7 patients had a recurrence of the symptomatology, 5 of which required surgical revision. **CONCLUSION:** Endoscopic decompression of TOS is a safe technique that gives good clinical results, but should be reserved in vascular forms for distal compressions without endovascular or bone abnormalities. Clinical and anatomical studies are necessary to better target its indications. **LEVEL OF EVIDENCE :** level IV, cases series

KEYWORDS : thoracic outlet syndrome, endoscopic surgical procedure, brachial plexus, surgery