HAL
open science

Évaluation nationale multicentrique des comptes rendus anatomopathologiques des cancers du rectum en France en 2016

Camille Aymond Boutanos

To cite this version:

Camille Aymond Boutanos. Évaluation nationale multicentrique des comptes rendus anatomopathologiques des cancers du rectum en France en 2016. Médecine humaine et pathologie. 2018. dumas-02077020

HAL Id: dumas-02077020

https://dumas.ccsd.cnrs.fr/dumas-02077020v1

Submitted on 22 Mar 2019

HAL is a multi-disciplinary open access archive for the deposit and dissemination of scientific research documents, whether they are published or not. The documents may come from teaching and research institutions in France or abroad, or from public or private research centers.

L'archive ouverte pluridisciplinaire **HAL**, est destinée au dépôt et à la diffusion de documents scientifiques de niveau recherche, publiés ou non, émanant des établissements d'enseignement et de recherche français ou étrangers, des laboratoires publics ou privés.

HAL
archives-ouvertes.fr

Évaluation nationale multicentrique des comptes rendus anatomopathologiques des cancers du rectum en France en 2016

Camille Aymond Boutanos

To cite this version:

Camille Aymond Boutanos. Évaluation nationale multicentrique des comptes rendus anatomopathologiques des cancers du rectum en France en 2016. Médecine humaine et pathologie. 2018. <dumas-02077020>

HAL Id: dumas-02077020

https://dumas.ccsd.cnrs.fr/dumas-02077020

Submitted on 22 Mar 2019

HAL is a multi-disciplinary open access archive for the deposit and dissemination of scientific research documents, whether they are published or not. The documents may come from teaching and research institutions in France or abroad, or from public or private research centers.

L'archive ouverte pluridisciplinaire **HAL**, est destinée au dépôt et à la diffusion de documents scientifiques de niveau recherche, publiés ou non, émanant des établissements d'enseignement et de recherche français ou étrangers, des laboratoires publics ou privés.

Université de Bordeaux

U.F.R DES SCIENCES MÉDICALES

Année 2018 Thèse N° 3178

Thèse pour l'obtention du

DIPLOME D'ÉTAT DE DOCTEUR EN MÉDECINE

présentée et soutenue publiquement le 26 octobre 2018 par

Camille AYMOND BOUTANOS

née le 28 juin 1989

À Amiens (Somme - 80)

ÉVALUATION NATIONALE MULTICENTRIQUE DES COMPTES RENDUS ANATOMOPATHOLOGIQUES DES CANCERS DU RECTUM EN FRANCE EN 2016

NATIONAL MULTICENTRIC EVALUATION OF QUALITY OF PATHOLOGY REPORTS FOR RECTAL CANCER IN FRANCE IN 2016

Directrice de thèse :

Madame le Docteur Anne RULLIER

Rapporteur externe :

Monsieur le Professeur Frédéric BIBEAU

Jury de thèse :

Madame le Professeur Béatrice VERGIER	Présidente du jury
Monsieur le Professeur Éric RULLIER	Juge
Monsieur le Professeur Frédéric BIBEAU	Rapporteur et Juge
Monsieur le Docteur Denis SMITH	Juge
Madame le Docteur Anne RULLIER	Directrice et juge

SOMMAIRE

LISTE DES ABREVIATIONS....4

I. INTRODUCTION....6

II. GENERALITES....8

1. Épidémiologie....8

2. Facteurs de risque....8

2.A. Habitudes alimentaires, mode de vie et autres expositions....8

2.B. Inflammation chronique....9

2.C. Susceptibilité génétique....9

3. Dépistage....12

4- Diagnostic....12

III. ANATOMIE ET HISTOLOGIE DU RECTUM ET DU CANAL ANAL....14

1. Anatomie....14

1.A. Définition....14

1.B. Fonctions....14

1.C. Structure....14

1.D. Localisation et rapports avec les structures de voisinage....16

2. Histologie....19

IV. CLASSIFICATIONS DU CANCER COLORECTAL....23

1. Classification histologique....23

1.A. Définition....23

1.B. Aspects macroscopiques et microscopiques....23

2. Classifications moléculaires....29

2.A. Biologie moléculaire....29

2.B. Consensus Molecular Subtype classification....31

2.C. Impact pronostique et thérapeutique....31

V. PRISE EN CHARGE DES CANCERS DU RECTUM....33

1. Stratégie thérapeutique 33

1.A. Généralités 33

1.B. Cancers superficiels (cT1-T2) 33

1.C. Cancers localement avancés (cT3-T4, T2N+) 34

2. Stratégies chirurgicales 35

2.A. Généralités 35

2.B. Les différentes pièces de résection rectale 36

3. La prise en charge anatomopathologique 43

3.A. Généralités 43

3.B. Examen macroscopique 46

3.C. Examen microscopique 53

VI. PROJET : ÉVALUATION NATIONALE MULTICENTRIQUE DES COMPTES RENDUS ANATOMOPATHOLOGIQUES DES CANCERS DU RECTUM EN FRANCE EN 2016 64

VII. ARTICLE 65

VIII. CONCLUSION 84

REFERENCES 86

SERMENT D'HIPPOCRATE 90

LISTE DES ABREVIATIONS

5-FU: 5-Fluoro-Uracil

AAP: Amputation Abdomino-Périnéale

ADN: Acide Désoxyribonucléique

AJCC: American Joint Committee on Cancer

APC: APC, WNT signaling pathway regulator

BAX: BCL-2 Associated X

BRAF: V-raf murine sarcoma viral oncogene homolog B1

CAP: College of American Pathologists

CCR: Cancer Colorectal

CDX2: Caudal type homeobox 2

CIMP-H: CpG Island Methylator Phenotype- High

CIMP-L: CpG Island Methylator Phenotype- Low

CMS : Consensus Molecular Subtypes

CRM: Marge de Résection Circonférentielle

EGFR: Epidermal Growth Factor

EER: Echographie Endorectale

EMR: Endoscopic Mucosal Resection

ESD: Endoscopic sub-mucosal dissection

ETM: Exérèse Totale du Mésorectum

GIST: Gastro-Intestinal Stromal Tumor

HES: Hématoxyline Eosine Safran

HNPCC: Hereditary Non-Polyposis Colorectal Cancer

INCa: Institut National du Cancer

IRM : Imagerie par Résonnance Magnétique

LOH: Lost Of Heterozygosity

MANEC: Mixed Adenoneuroencodrine Carcinoma

MLH1: MutL homolog 1

MMR: MisMatch Repair

MSH2: mutS homolog 2

MSH6: mutS homolog 6

MSI-H: Microsatellite Instability- High

MSI-L: Microsatellite Instability- Low

MSS: Microsatellite Stable

MUTYH: mutY DNA glycosylase

MYC: MYC proto-oncogene, bHLH transcription factor

NICE: National Institute for Health and Care Excellence

p53: Protéine p53

PAF: Polypose Adénomateuse Familiale

PMS2: PMS1 homolog 2, mismatch repair system component

RAS: Rat Sarcoma Virus

RCP: Réunion de Concertation Pluridisciplinaire

RCP: Royal College of Pathologists

RIS: Résection Inter-Sphinctérienne

SNCA-H: Somatic Copy Number Alterations-High

SNCA-L: Somatic Copy Number Alterations-Low

TDM: Tomodensitométrie

TEM: Transanal Endoscopic Microsurgery

TGFß: Transforming Growth Factor Beta

WNT: Wnt family member

WHO: World Health Organization

WT: Wild-Type

I. INTRODUCTION

Par sa fréquence élevée et sa mortalité, le cancer colorectal (CCR) est un important problème de santé publique. Le cancer du rectum, 40% des CCR, se distingue par la multidisciplinarité et les progrès récents de sa prise en charge. En effet, le traitement prend pour base la chirurgie carcinologique associée selon les situations à une radiothérapie néoadjuvante et une chimiothérapie (néoadjuvante ou adjuvante). Les progrès conjoints de la chirurgie et des traitements néoadjuvants ces vingt dernières années ont permis de faire chuter le taux de récidive locale de 30% à < 5% dans les équipes spécialisées.

L'analyse anatomopathologique de la pièce de résection colorectale pour cancer revêt un caractère déterminant pour le patient car elle fournit les principaux facteurs pronostiques (stade TNM, qualité des marges de résection, invasion vasculaire et périnerveuse…) à partir desquels se construit le projet thérapeutique personnalisé en Réunion de Concertation Pluridisciplinaire (RCP). Or, les données de la littérature ont montré qu'il existait une grande variabilité dans la qualité de l'analyse anatomopathologique de ces spécimens notamment en Grande Bretagne. C'est pour homogénéiser et améliorer les pratiques que différents outils sont proposés depuis quelques années aux anatomopathologistes. Des recommandations nationales sont publiées régulièrement par les sociétés savantes (aux Etats-Unis, en Grande Bretagne, en France …), un compte-rendu standardisé actualisé est fourni et son utilisation vivement conseillée. De façon plus récente, une invitation à la réalisation d'audit interne à chaque laboratoire a été faite par la Société Britannique afin de vérifier si les résultats de la structure étaient en accord avec les seuils attendus. Trois critères qualités ont été proposés: nombre de ganglions analysés, invasion veineuse et invasion péritonéale. À ce jour, aucune évaluation qualitative des comptes rendus anatomopathologiques pour cancer du rectum n'a été faite avec ces critères en France.

Après avoir présenté dans les premiers chapitres, des généralités sur le CCR, puis l'anatomie et histologie du rectum, les classifications du CCR et enfin, la prise en charge du cancer du rectum, nous vous présenterons le travail original que nous avons mené intitulé « National multicentric evaluation of quality of pathology reports for rectal cancer in France in 2016 ».

II. GENERALITES

1. Épidémiologie

Les chiffres publiés en 2017 par l'Institut National de Veille Sanitaire indiquent que, en France, le CCR occupe le 3ème rang chez l'homme et le 2ème rang chez la femme des tumeurs les plus fréquentes, avec respectivement 24 000 et 20 900 nouveaux cas par an. Cette incidence place la France au 18e rang chez l'homme et 12e chez la femme au niveau européen. Pour le cancer du rectum, l'incidence avoisine 15000 nouveaux cas par an soit 42% des cancers colorectaux chez l'homme et 32% chez la femme (1).

Avec environ 18 000 décès par an en France (dont 53 % chez l'homme), le CCR est la 2e cause de mortalité par cancer la plus fréquente chez l'homme et la 3ème chez la femme.

Dans le monde, l'incidence du CCR était estimée à 1,36 million en 2012. Les taux les plus élevés étaient observés en Australie/Nouvelle Zélande, Europe, Amérique du Nord et les taux les plus faibles en Amérique Centrale, dans le Sud de l'Asie centrale et en Afrique.

Parmi les populations de migrants et leurs descendants, l'incidence se rapproche rapidement de celle du pays d'adoption, suggérant la forte influence du mode de vie, des habitudes alimentaires et probablement des facteurs environnementaux sur le développement du cancer.

2. Facteurs de risque

2.A. Habitudes alimentaires, mode de vie et autres expositions

Des études épidémiologiques ont montré que l'obésité, la consommation de viande, le tabagisme, l'alcoolisme sont les principaux facteurs de risque (2-5). L'«occidentalisation» du mode de vie des populations des pays en voie de développement s'accompagne d'une augmentation de l'incidence du CCR. A l'inverse, les régimes riches en fruits et légumes, graines entières, calcium et vitamine D sont protecteurs. Il en est de même pour la prise

prolongée d'anti-inflammatoires non stéroïdiens, de substituts œstrogéniques chez les femmes et de la pratique d'une activité physique régulière.

2.B. Inflammation chronique

Les maladies inflammatoires chroniques de l'intestin (rectocolite ulcéro-hémorragique et maladie de Crohn) sont des facteurs étiologiques de CCR. Dans ce contexte, le risque de développer un CCR est d'autant plus grand que (1) la durée d'évolution de la maladie est longue, (2) elle est étendue dans le cadre colique, (3) il existe un antécédent familial de cancer colorectal, (4) une cholangite sclérosante primitive concomitante est diagnostiquée et (5) la maladie est sévère (résistance au traitement) (6). Le CCR serait responsable de plus de 15% des décès dans ce contexte. Cependant, ce risque a tendance à diminuer ces dix dernières années du fait de programmes de surveillance endoscopique systématique, l'amélioration du contrôle de l'activité de la maladie par les traitements médicamenteux de dernière génération et le taux croissant de colectomies (7).

2.C. Susceptibilité génétique

Les CCR sont sporadiques dans 80% des cas. Dans 15% des cas ils surviennent dans un contexte familial et dans 5% des cas restants il existe une prédisposition génétique. Les maladies génétiques prédisposantes au CCR sont des syndromes associés ou non à une polypose (Polypose adénomateuse familiale, PAF/ Hereditary Non-Polyposis Colorectal Cancer, HNPCC).

2.C.1. Le syndrome HNPCC (ou Lynch).

Le syndrome HNPCC représente 3% de tous les CCR. Sa transmission est autosomique dominante. Il s'agit d'une affection génétique avec instabilité des microsatellites (MSI+) liée à une mutation délétère des gènes codant pour des protéines de réparation des

mésappariements de l'ADN : le système MisMatch Repair (MMR). Quatre gènes (fonctionnant en binômes) sont essentiellement affectés: MLH1 et MSH2, responsables d'au moins deux tiers des cas, MSH6 et PMS2. D'autres cancers en dehors de la sphère colorectale peuvent être associés : endomètre, voies biliaires, voies urinaires, ovaires, intestin grêle, estomac, tumeurs sébacées, tumeurs cérébrales et pancréas.

Les éléments cliniques suivants doivent faire suspecter un syndrome de Lynch (critères d'Amsterdam):

- une agrégation de CCR et/ou de cancers du spectre du syndrome de Lynch au sein d'une même branche familiale
- la précocité de la survenue du cancer (≤ à 60 ans)
- antécédent personnel de CCR, synchrone ou métachrone.

Sur le plan histopathologique, d'autres constatations peuvent mettre sur la piste d'un tel syndrome : la localisation colique droite, une différenciation mucineuse ou à cellules indépendantes/ un aspect médullaire, et la présence d'un stroma tumoral riche en lymphocytes (dit « crohn-like »).

Le risque de développer un CCR à 70 ans est de l'ordre de 40% chez l'homme et 29% chez la femme (8). Il n'existe pas de traitement prophylactique. Les patients malades et parents au premier degré doivent bénéficier d'une surveillance et d'un suivi spécifique et régulier (endoscopie colorectale tous les 2 ans dès l'âge de 20ans, hystéroscopie…).

Le statut MMR est déterminé à partir de matériel fixé au formol et inclus en paraffine. Deux techniques sont possibles. La moins couteuse et la plus rapide est la technique d'immunohistochimie via un panel de 4 anticorps (couple MLH1/PMS2 et MSH2/MSH6) évaluant la perte d'expression des protéines MMR au niveau tumoral alors qu'elle est

maintenue dans les cellules non tumorales environnantes. Un autre avantage de cette technique est d'identifier directement la protéine anormale. La seconde technique est moléculaire et recherche des anomalies des séquences nucléotidiques répétées du génome par PCR en utilisant 5 marqueurs mononucléotidiques parmi les 7 suivants : Bat25, Bat26, Bat40, NR21, NR22, NR24 et NR27. Selon les résultats et quel que soit le nombre des marqueurs testés (5,6 ou 7), le phénotype tumoral est ainsi défini: phénotype MSI-High lorsqu'au moins 3 marqueurs sont anormaux, phénotype MSI-Low lorsque 1 ou 2 sont anormaux et MSS (MS Stable) lorsqu'il n'existe aucune anomalie. Le statut MSI-High confère à la tumeur un meilleur pronostic.

2.C.2. La Polypose Adénomateuse Familiale (PAF)

La PAF représente 1% de tous les CCR. Il s'agit d'une maladie autosomique dominante à forte pénétrance liée à deux mutations différentes:

- une mutation délétère du gène APC (5q21-q22)
- une mutation du gène MUTYH (1p34.1)

Elle se caractérise par le développement de centaines ou de milliers de polypes dans le côlon et le rectum et ailleurs dans le tube digestif, dès l'adolescence. En raison du nombre de polypes, le risque de dégénérescence est élevé (100% avant 50 ans) et ce, malgré une surveillance endoscopique étroite et optimisée (chromocoloscopie tous les ans dès l'âge de 12 ans). Le seul traitement efficace est la colectomie totale ou coloproctectomie totale prophylactique avant 20 ans.

Lorsque la PAF s'associe à d'autres lésions comme les tumeurs desmoïdes (souvent intra-abdominales), les ostéomes crâniens et maxillaires, des anomalies dentaires, des kystes épidermiques principalement, il s'agit du syndrome de Gardner. Lorsque la PAF est associée à

un médulloblastome il s'agit du syndrome de Turcot. Chez les patients colectomisés, les tumeurs duodénales et les tumeurs desmoïdes dont devenues les principales causes de mortalité et doivent donc être détectées et traitées rapidement (9). Ces patients vont bénéficier d'une surveillance endoscopique à vie.

3. Dépistage

La grande majorité des CCR est diagnostiquée après 50 ans. Certains patients sont asymptomatiques et la maladie est découverte lors d'un dépistage ou d'une surveillance. En France, un test de dépistage (test immunologique) est proposé aux personnes âgées de 50 à 74 ans. Il s'agit d'un test simple consistant à détecter la présence de sang dans les selles. Ce test est à retirer chez le médecin traitant (à renouveler tous les 2 ans), à réaliser au domicile puis à envoyer gratuitement pour analyse. Les résultats sont adressés au patient et à son médecin traitant. En cas de positivité, le patient sera adressé à un médecin gastroentérologue afin de réaliser une coloscopie longue à la recherche d'une tumeur (bénigne ou maligne). L'évaluation épidémiologique conduite par l'InVS, portant sur une période allant du 14 avril au 31 décembre 2015, montre que sur l'ensemble des personnes ayant eu un test positif, 39 % avaient une authentique tumeur (adénomes avancés et cancers). En cas d'antécédents personnels et/ou familiaux, ou en cas de prédisposition génétique, la coloscopie reste l'examen de référence.

4- Diagnostic

De nombreux patients rapportent une modification de leur transit (constipation/ diarrhées). Plus spécifiquement à la localisation rectale, des faux besoins, des ténesmes, l'apparition d'hémorroïdes sont généralement décrits.

La réalisation d'un toucher rectal va compléter l'évaluation clinique de la tumeur. Il permet d'apprécier la mobilité de celle-ci par rapport aux plans profonds (et par là même son infiltration dans la paroi), sa taille, sa position et ses rapports au sphincter/marge anale qui guidera le choix thérapeutique. Finalement, c'est l'examen anatomopathologique des biopsies réalisées lors de l'endoscopie (coloscopie ou rectoscopie) qui posera le diagnostic de cancer.

III. ANATOMIE ET HISTOLOGIE DU RECTUM ET DU CANAL ANAL

1. Anatomie

1.A. Définition

Le rectum, long de 15 cm, correspond à la partie la plus distale du côlon. Il se situe entre le côlon sigmoïde en amont et le sphincter anal en aval s'ouvrant sur le canal anal et l'anus. Il occupe la partie médiane du pelvis et se dispose verticalement dans un plan frontal (« rectum » en latin veut dire droit). Le canal anal mesure 3 à 4 cm.

1.B. Fonctions

La fonction principale du rectum est de stocker les selles avant qu'elles soient évacuées par l'anus. Le rectum et le canal anal sont impliqués dans la continence, majoritairement inconsciente. Habituellement, la contraction de l'ampoule rectale est inhibée, et le sphincter anal est contracté. Lorsque le rectum est plein, le besoin d'aller à la selle se fait sentir. Sous le contrôle de la volonté, le sphincter anal se détend, permettant l'ouverture de l'anus et les muscles de l'ampoule rectale se contractent, permettant l'évacuation des selles. Ce mécanisme peut être consciemment inhibé par la contraction volontaire du sphincter.

1.C. Structure

Le rectum se situe de part et d'autre de la ligne de réflexion péritonéale. En effet, il comprend une portion supérieure dite péritonisée (à l'instar du colon) c'est à dire recouverte de péritoine viscéral et une portion distale non péritonisée ou sous-péritonéale. Il est également subdivisé en trois parties selon la distance par rapport à la ligne pectinée (ou bord supérieur du canal anal) et/ou à la marge anale (Figure 1):

- le haut rectum, portion péritonisée, correspond aux 5 cm les plus proximaux (10 à 15 cm du bord supérieur du sphincter, soit de 15 à 19 cm de la marge anale)
- le moyen rectum, portion en grande partie sous péritonéale, correspond aux 5 cm intermédiaires (5 à 9 cm du bord supérieur du sphincter, soit de 9-14 cm de la marge anale)
- le bas rectum, portion entièrement sous péritonéale, correspond aux 5 cm les plus distaux (0 à 4 cm du bord supérieur du sphincter, soit moins de 8 cm de la marge anale).

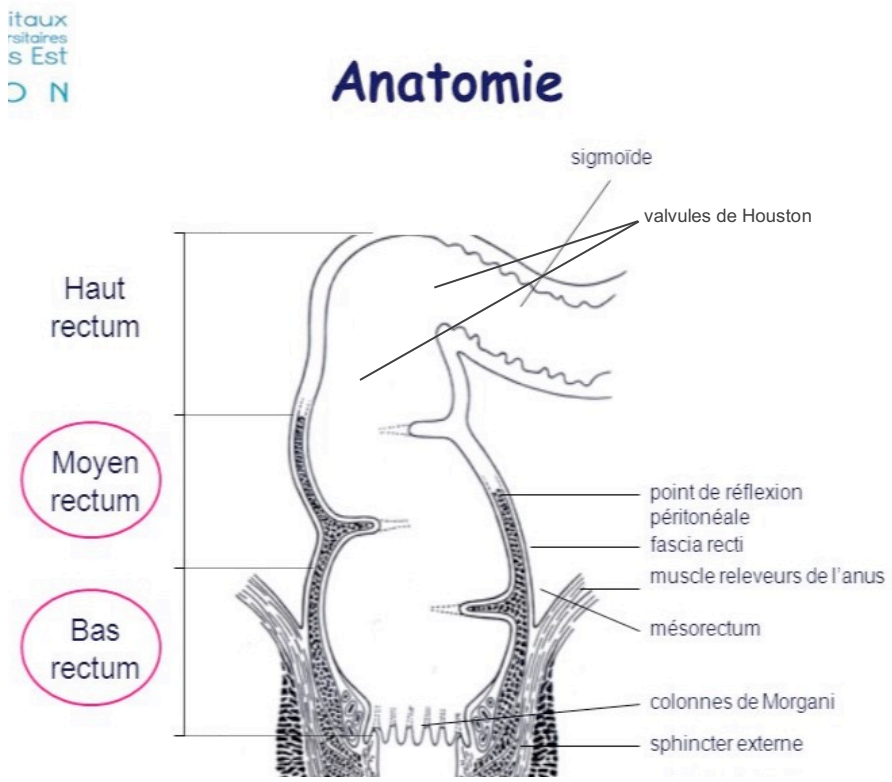

Figure 1 : Mésorectum et cul de sac péritonéal.

Source : Dr Florence Huguet, Hôpital TENON.

Contrairement au reste du côlon, la paroi rectale est dépourvue de bandelette, d'haustration ou d'appendice omental. Sa surface interne présente deux ou trois replis transversaux dénommés valvules de Houston, à forme semi-lunaire, parfois circulaire.

La partie supérieure du canal anal se distingue par un certain nombre de plis orientés longitudinalement appelés les colonnes de Morgani. Elles sont réunies en bas par des replis en croissants appelés les valvules anales. Les valvules anales forment ensemble un cercle sur la circonférence du canal anal, appelé à cet endroit la ligne pectinée, située au bord supérieur du canal anal.

1.D. Localisation et rapports avec les structures de voisinage

Le rectum est moulé sur la concavité sacrée et débute en regard de la troisième vertèbre sacrée (S3). Chez la femme, il est situé en arrière du vagin (Figure 2) et chez l'homme en arrière de la prostate (Figure 3).

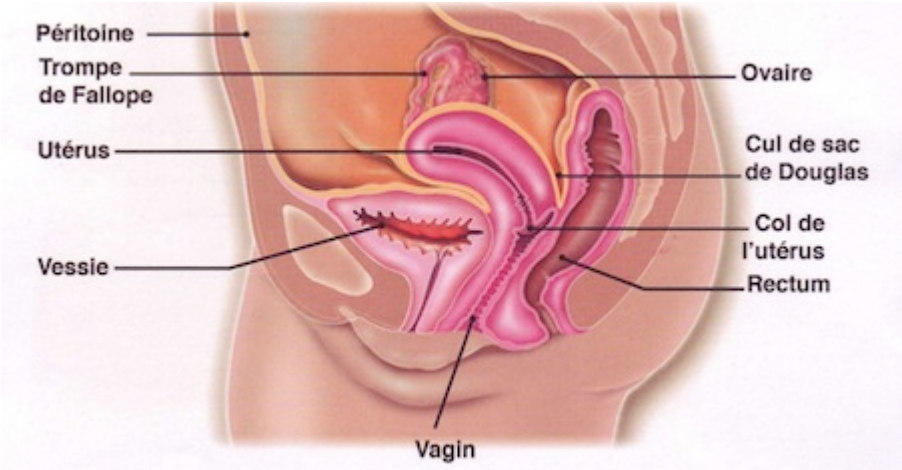

Figure 2 : Coupe sagittale du bassin chez la femme.

Source : http://www.chirurgie-gynecologie.fr/page-chirurgie-gyn/anatomie.html

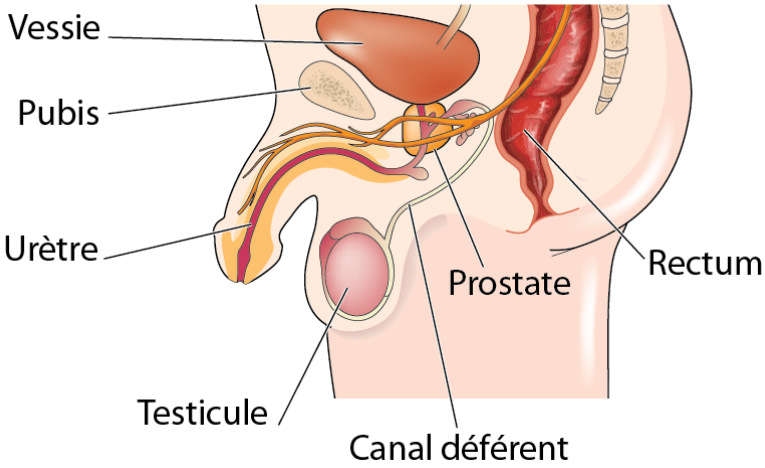

Figure 3 : Coupe sagittale du bassin chez l'homme.

Source : http://www.centre-europeen-prostate-paris.com/anatomie-physiologie-prostate.html

La graisse et les tissus cellulo-lymphatiques qui entourent le rectum sous péritonéal constituent le mésorectum (Figure 4). Il contient les lymphatiques et les branches de division des vaisseaux et des nerfs à destinée rectale. Il est épais en arrière et sur les côtés alors qu'il est étroit en avant. Il se termine au-dessus du sphincter anal. Le mésorectum est entouré d'une enveloppe fine mais toujours individualisable, appelée fascia recti (ou feuillet viscéral du fascia pelvien). Les parois pelviennes sont quant à elles recouvertes par le feuillet pariétal du fascia pelvien qui, en arrière, correspond au fascia présacré (fascia de Waldeyer). Ce fascia pariétal recouvre les vaisseaux pelviens et les branches nerveuses des plexus hypogastriques supérieur (sympathique) et inférieur (parasympathique) et les uretères. Il existe entre ces deux feuillets, viscéral et pariétal, un espace de glissement avasculaire, essentiellement présent en arrière. C'est dans ce plan que la dissection chirurgicale en cas de proctectomie totale pour cancer doit être menée : elle permet d'une part de respecter l'intégrité du fascia recti, garant d'une exérèse totale du mésorectum, et d'autre part de ménager les nerfs responsables des fonctions urinaires et sexuelles. Les deux feuillets se symphysent en arrière et en avant au-

dessous du cul-de-sac de Douglas. Ils forment ainsi en arrière le ligament rectosacré (en regard de S4 et à 3-4 cm de la jonction anorectale). En avant, ils constituent l'aponévrose prostatopéritonéale de Denonvilliers chez l'homme, et la cloison rectovaginale chez la femme.

Les veines sortent des trous présacrés (veines présacrées), exactement là où s'attache le ligament rectosacré. Latéralement, il existe des adhérences fibreuses entre les feuillets viscéral et pariétal, appelées les ligaments latéraux (anciennement dénommés « ailerons du rectum »), qui représentent un point de fixité latéral du mésorectum au pelvis. Ces ligaments latéraux accompagnent les nerfs à destinée anorectale du plexus hypogastrique inférieur. Les branches du système parasympathique nées des racines S2, S3 et S4 (nerfs érecteurs) qui rejoignent le plexus pelvien latéral, cheminent en dessous du feuillet pariétal représenté par l'aponévrose du pyramidal. Au niveau des ligaments latéraux, l'artère rectale moyenne est très inconstante.

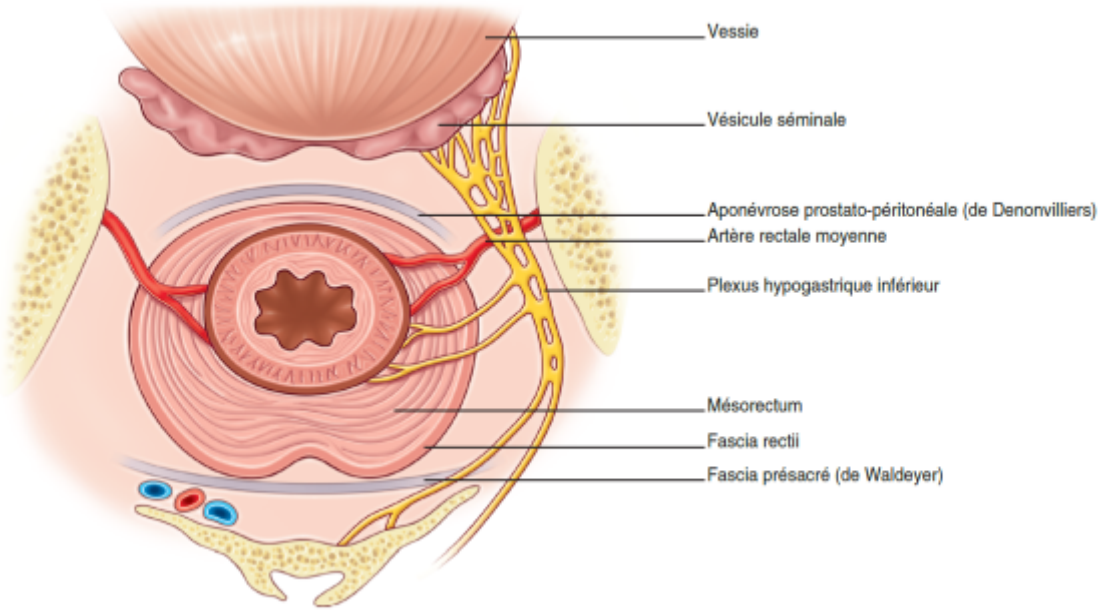

Figure 4 : Coupe transversale du pelvis montrant les rapports du rectum et de son méso avec les différents fascias et les nerfs et plexus.

Source : image de Carole Fumat

2. Histologie

La paroi rectale comme la paroi colique est composée de différentes tuniques juxtaposées correspondant, de la surface vers la profondeur à la muqueuse, la sous muqueuse, la musculeuse et la sous séreuse (Figure 5).

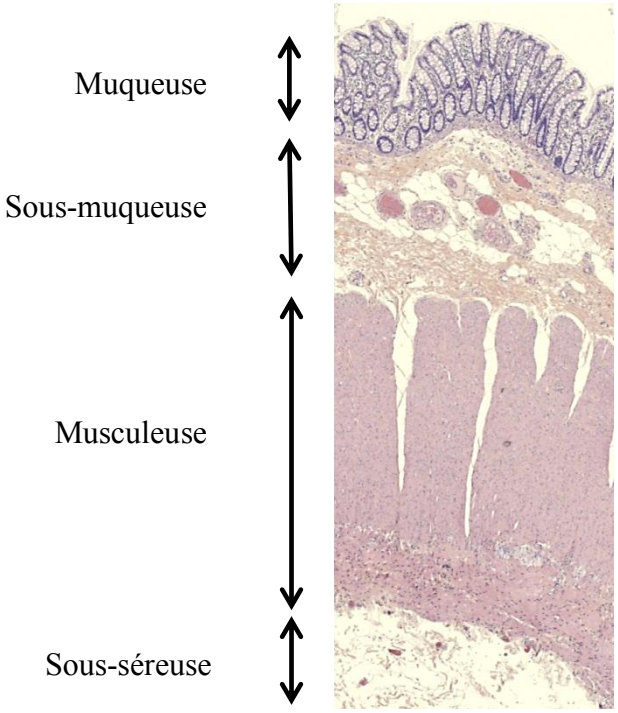

Figure 5 : Les différentes tuniques des parois rectale et colique (HES, x2,5).

La *muqueuse* comprend l'épithélium glandulaire lieberkühnien, le chorion (ou lamina propria) et la musculaire muqueuse (ou muscularis mucosæ).

La *sous-muqueuse* correspond à du tissu conjonctif lâche riche en vaisseaux sanguins et lymphatiques ainsi que les plexus neuroganglionnaires de Meissner (superficiel) et Henlé (profond) impliqués dans la motricité digestive (Figure 6).

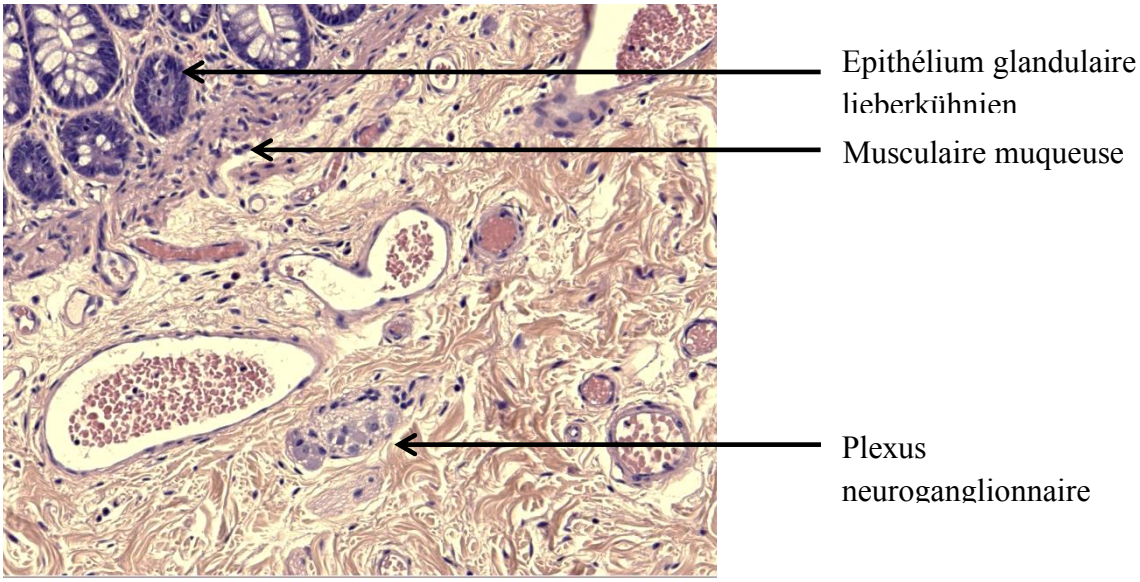

Figure 6 : Tuniques muqueuse et sous-muqueuse (HES, x40).

La *musculeuse* est constituée de deux couches de cellules musculaires lisses orientées différemment (couche interne circulaire et couche externe longitudinale). Entre les deux couches se dispose le plexus neuroganglionnaire d'Auerbach entouré des cellules de Cajal (cellules « pacemaker » qui contrôlent le péristaltisme) (Figure 7).

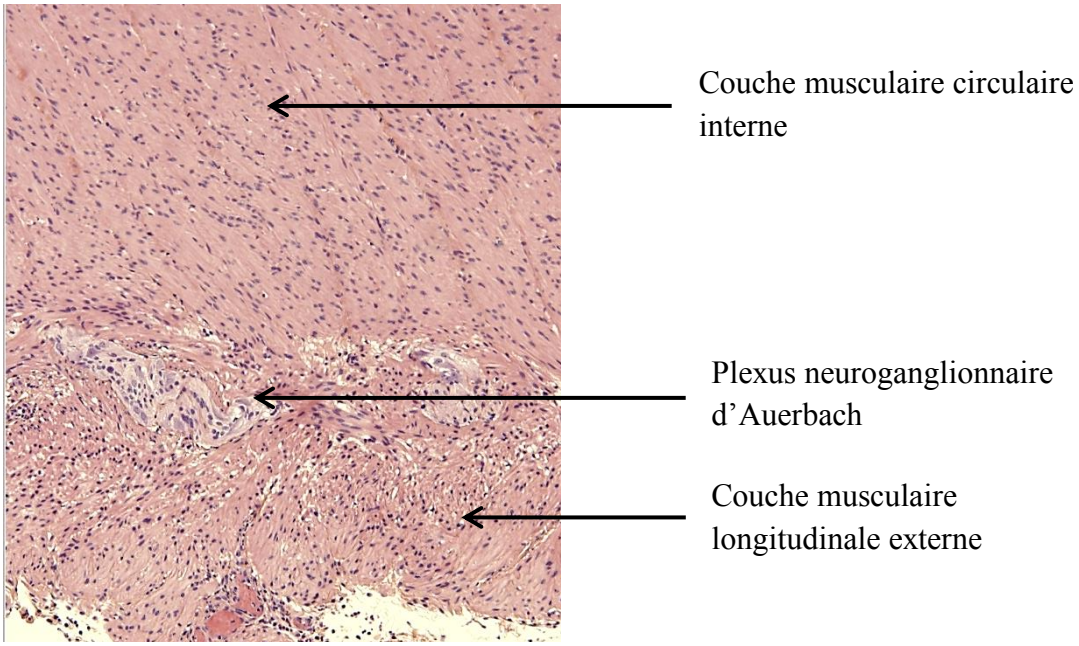

Figure 7 : Tunique musculeuse (HES, x20).

La *sous-séreuse ou* tissus adipeux périrectaux selon qu'il s'agit de la portion rectale sus-péritonéale ou sous péritonéale respectivement correspondent à du tissu conjonctif plus ou moins adipeux avec nombreuses sections vasculaires, nerveuses et ganglions lymphatiques.

La région anosphinctérienne, contiguë au bas rectum, présente quelques particularités histologiques spécifiques:

- Au niveau muqueux, en regard de la ligne pectinée, la muqueuse glandulaire se poursuit par une muqueuse malpighienne anale avec dans l'intervalle une muqueuse dite transitionnelle (d'aspect intermédiaire entre celui d'un épithélium glandulaire et celui d'un épithélium malpighien).
- En profondeur, les plexus sous muqueux et myentériques sont physiologiquement absents.
- La couche externe de la musculeuse s'atrophie alors que la couche interne s'hypertrophie pour former le sphincter interne (contraction tonique, permanente et involontaire) (Figure 8). Le mésorectum disparaît à ce niveau remplacé par le sphincter externe. Ce dernier forme avec le sphincter interne l'appareil sphinctérien. Les deux sphincters sont séparés par un espace étroit appelé espace inter-sphinctérien. Le sphincter externe est volontaire. Il est formé de muscle strié organisé en trois couches concentriques formant un anneau. Il comprend trois portions (profonde, superficielle et sous-cutanée) disposées séquentiellement et de haut en bas le long du canal anal. Le faisceau profond est un muscle épais en anneau qui encercle la partie supérieure du canal anal et se mélange avec des fibres du muscle releveur de l'anus. Il participe au tonus de fermeture du canal anal, et représente l'effecteur principal de la continence dite urgente ou volontaire. Le faisceau superficiel entoure aussi le canal anal, mais est amarré en avant au niveau du noyau fibreux central (centre tendineux du

périnée) et en arrière sur le coccyx, en entrant dans la constitution du ligament anococcygien. Le faisceau sous-cutané est un disque aplati horizontalement qui entoure l'orifice anal juste sous la peau. Le sphincter anal externe est innervé par des rameaux rectaux inférieurs du nerf pudendal et par des rameaux directement issus des divisions antérieures de S4.

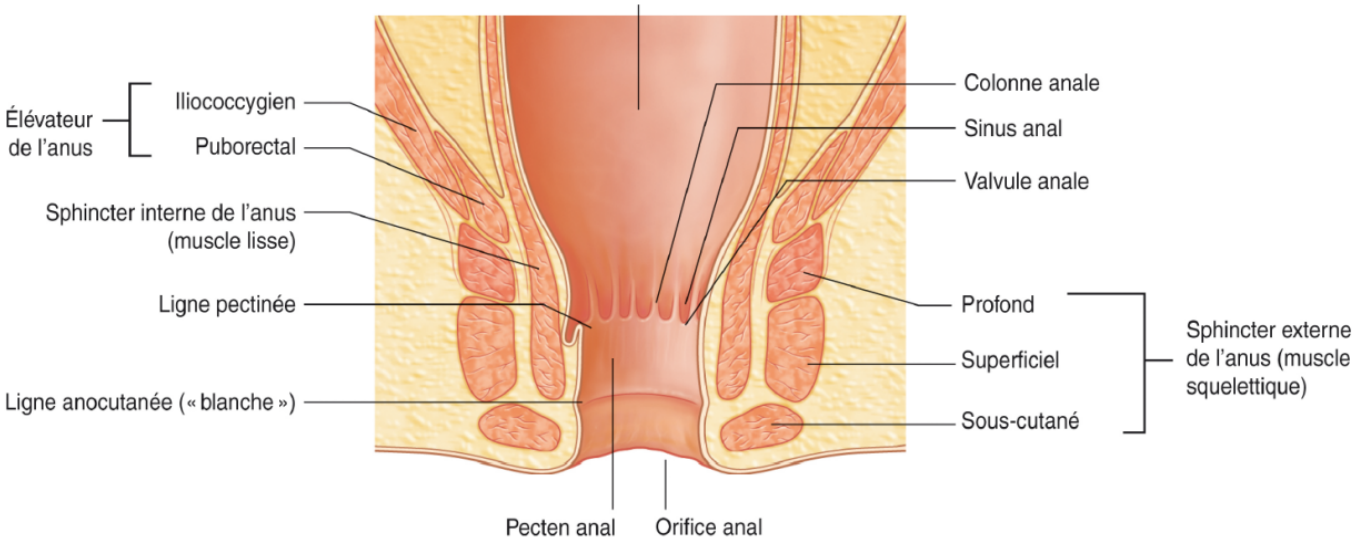

Figure 8 : Section longitudinale du rectum et du canal anal.

Source : Gray's Anatomie pour les étudiants, Richard L. Drake (traduit de Drake, Vogl, Mitchell, Gray's Anatomy for Students, 2nd ed, 978044306952).

Elsevier Masson, 2e édition, 2011. Figure 5.38 (partie B)

- La paroi anale renferme des glandes péri-anales qui s'abouchent au niveau des sinus, situés dans une petite dépression juste au-dessus des valvules anales. Les glandes péri-anales sont essentiellement localisées dans la sous-muqueuse et le sphincter interne. Elles sont plus rares dans l'espace intersphinctérien ou le sphincter externe.

IV. CLASSIFICATIONS DU CANCER COLORECTAL

1. Classification histologique

1.A. Définition

Il s'agit de tumeurs épithéliales malignes dont le caractère «infiltrant» se définit par l'invasion au minimum de la sous-muqueuse. Si ce n'est pas le cas, on parlera de carcinome in situ ou intramuqueux (pTis) dont le risque de métastase ganglionnaire est nul. La classification des tumeurs colorectales actuellement en vigueur date de 2010 et est publiée par l'Organisation Mondiale de le Santé (OMS) dans « WHO Classification of tumours of the Digestive System » (10).

1.B. Aspects macroscopiques et microscopiques

Les carcinomes colorectaux ont des aspects macroscopiques variables : exophytique, endophytique, annulaire, et plus rarement diffus (linite). L'aspect typique est celui d'une ulcération centrale à bourrelet exophytique périphérique dit « en lobe d'oreille » (Figure 9). À la coupe, ils sont le plus souvent de couleur blanchâtre, plus ou moins friables selon la nécrose. Un aspect gélatineux peut être observé en cas de tumeur mucineuse.

Figure 9 : Aspect macroscopique caractéristique « en lobe d'oreille » d'un adénocarcinome rectal (fixation au formol tamponné).

Plus de 90% des CCR sont des adénocarcinomes. Le type histologique le plus fréquent est l'adénocarcinome lieberkühnien (Figure 10), développé à partir des glandes de lieberkühn. Il s'agit d'une prolifération infiltrante de tubes ou de glandes formant assez souvent des massifs cribriformes, dont le revêtement apparait cylindrique, haut et basophile, avec pluristratification nucléaire, atypies cytonucléaires et mitoses.

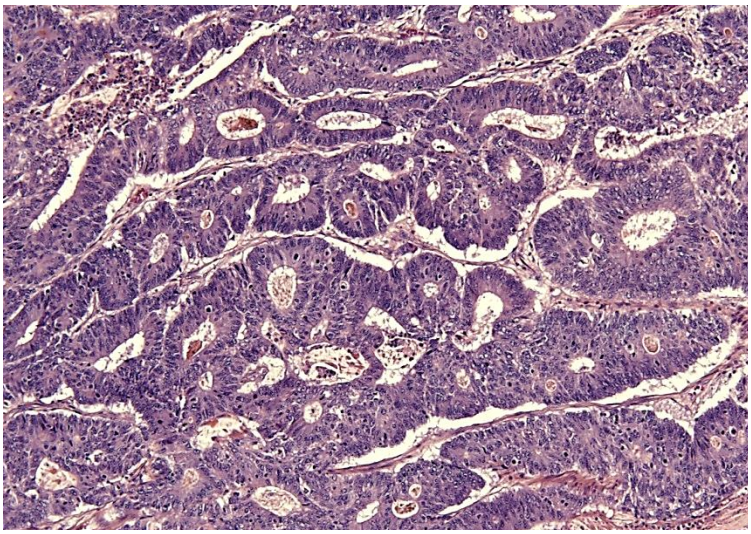

Figure 10 : Adénocarcinome lieberkühnien (HES, x20).

L'adénocarcinome lieberkühnien est divisé en deux grades selon le pourcentage de structures glandulaires tumorales (>50% : bas grade ; <50% : haut grade). En immunohistochimie, la majorité des adénocarcinomes colorectaux exprime la Cytokératine 20 et le CDX2 (facteur de transcription exprimé tôt dans le développement intestinal à marquage nucléaire) alors que la Cytokératine 7 est négative. De rares adénocarcinomes lieberkühniens n'expriment pas la Cytokératine 20. Il s'agit souvent de carcinomes de haut grade ou avec une forte instabilité microsatellitaire (MSI-H) (11).

D'autres variantes histopathologiques, plus rares, sont distinguées (sans spécificité rectale en dehors du cancer basaloïde spécifique à la région anorectale), certaines associées à une anomalie moléculaire spécifique.

1.B.1. Adénocarcinome mucineux

Les adénocarcinomes mucineux (ou colloïdes) (Figure 11) sont des tumeurs majoritairement (>50%) composées de flaques de mucine au sein desquelles baignent des structures glandulaires plus ou moins complexes, voire des cellules tumorales isolées de type « en bague à chaton ». Ils sont plus fréquemment retrouvés au niveau du côlon droit et leur fréquence diminue au fur et à mesure que l'on se rapproche de l'anus. C'est le type histologique habituel des cancers héréditaires du syndrome HNPCC. La majorité des adénocarcinomes mucineux sont MSI-H (12) et donc de bas grade. Ceux MSS ou MSI-L se comportent comme des lésions de haut grade.

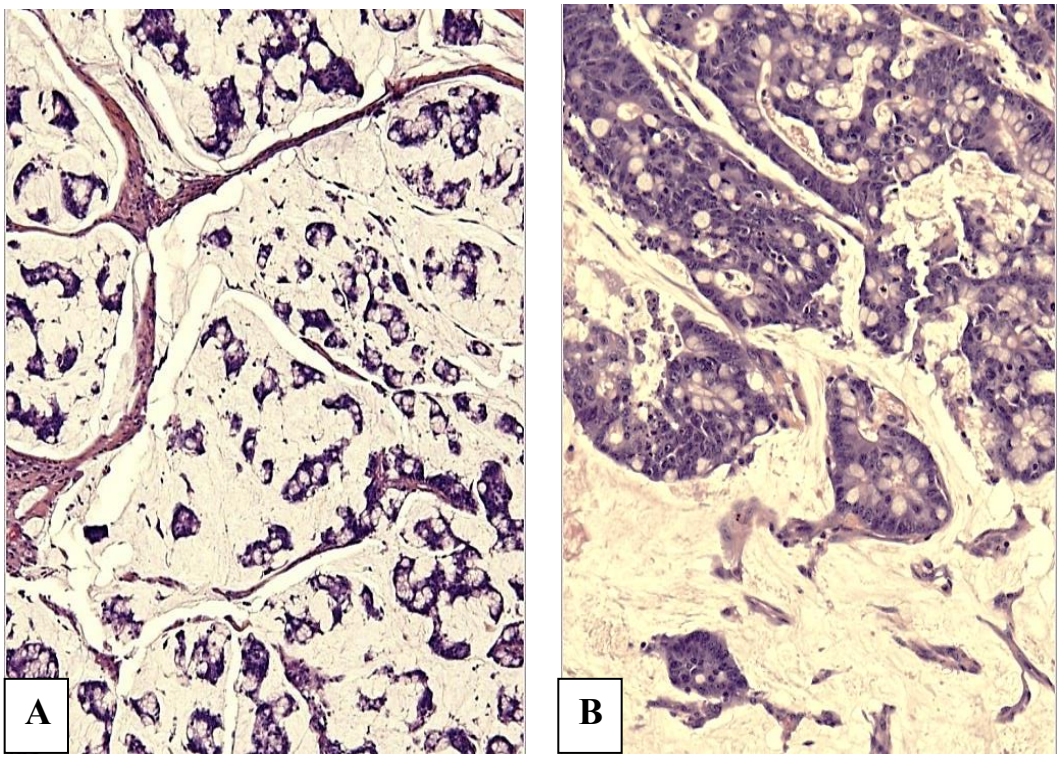

Figure 11 : Adénocarcinome mucineux (A : HES, x20 ; B: HES, x40).

1.B.2. Carcinome à cellules indépendantes (en bague à chaton)

Cette variante comprend plus de 50% de cellules indépendantes (Figure 12). Ces cellules tumorales se caractérisent par un cytoplasme clair rempli de mucine repoussant le noyau, chromatique, en périphérie. Les cellules indépendantes peuvent être observées au sein des flaques de mucine ou au sein d'une stroma-réaction avec peu de mucine extracellulaire (linite). Ce type histologique est par définition de haut grade. Cependant, le statut MSI-H lorsqu'il existe confère à cette tumeur un bon pronostic.

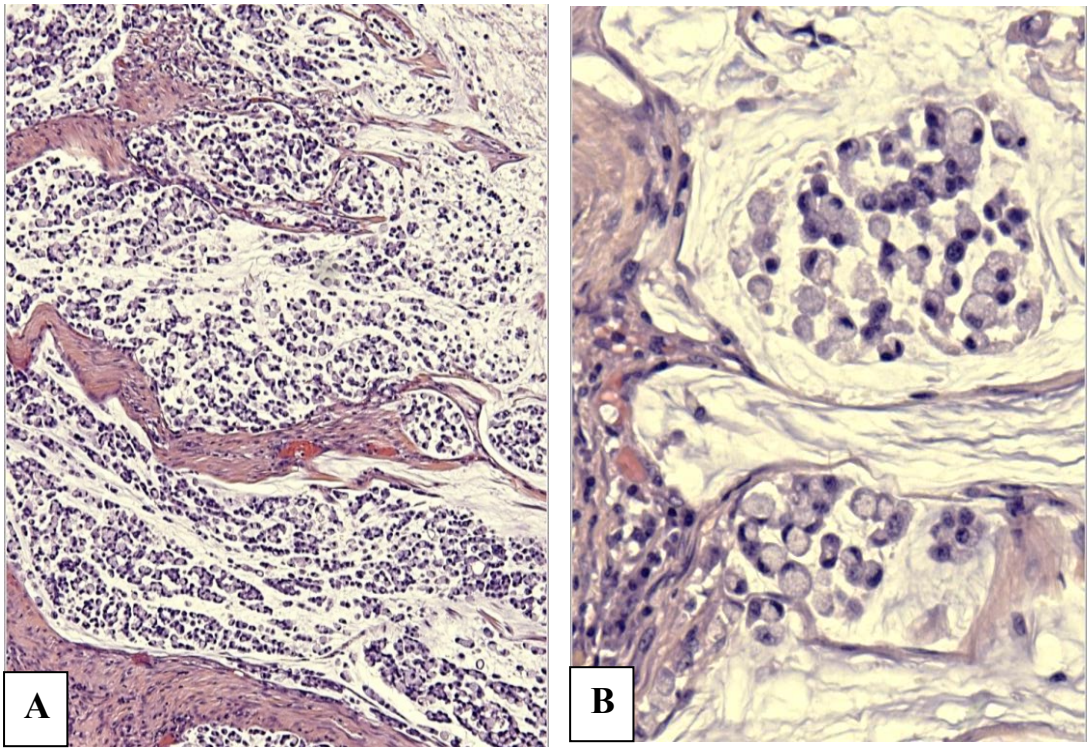

Figure 12 : Carcinome à cellules indépendantes (A : HES, x20 ; B: HES, x40).

1.B.3. Carcinome médullaire

Cette variante est rare et habituellement localisée dans le caecum. Elle est faite de plages cohésives de cellules tumorales à noyau vésiculeux, nucléole proéminent et cytoplasme éosinophile abondant. Il s'y associe une importante lymphocytose intratumorale (Figure 13). Elle est presque toujours MSI-H et donc de bon pronostic. En revanche, elle pose le problème du diagnostic différentiel avec une métastase de mélanome ou de lymphome.

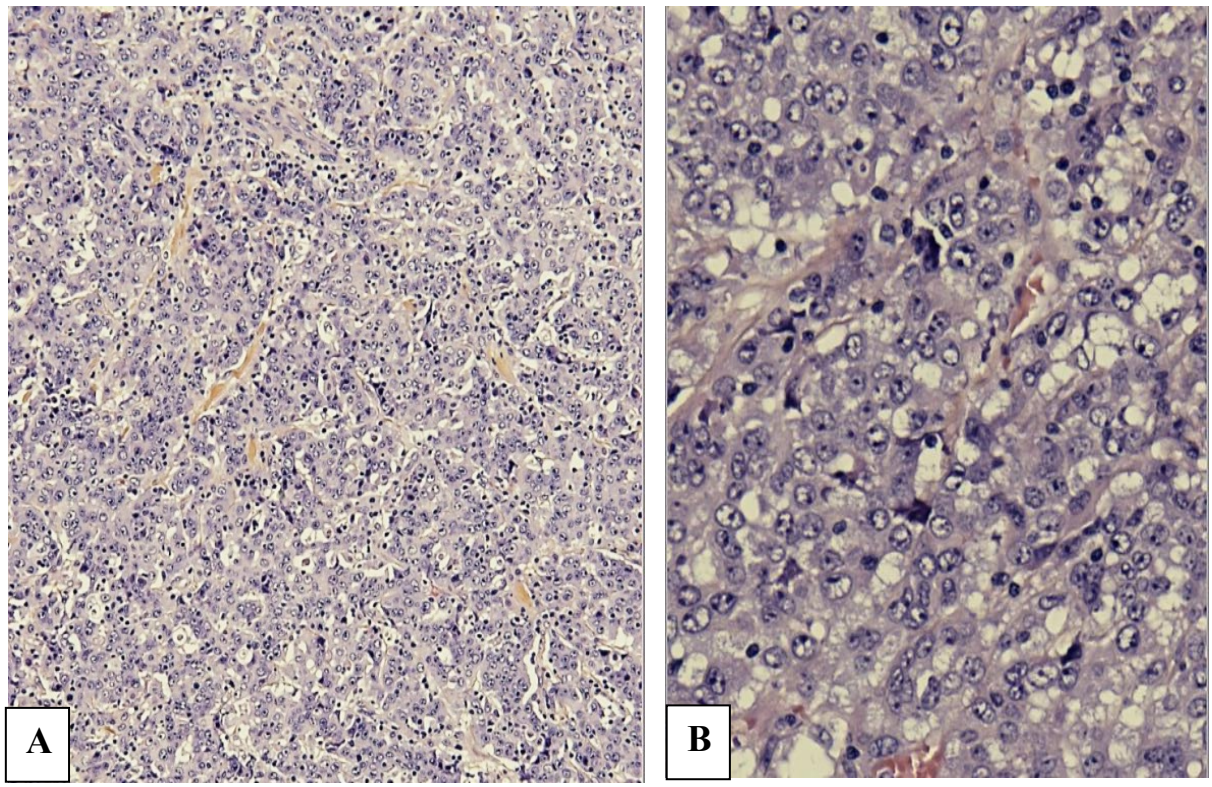

Figure 13 : Carcinome médullaire (A : HES, x20 ; B: HESx40).

1.B.4. Adénocarcinome festonné

Cette variante est également rare et habituellement localisée dans le côlon droit. Elle se caractérise par des glandes tumorales bordées d'un revêtement festonné (de hauteur variable rappelant le contour des timbres postaux), parfois accompagnées de plages mucineuses, massifs cribriformes ou travées. Le rapport nucléo-cytoplasmique est en général faible. Ces tumeurs sont majoritairement MSI-H et peuvent présenter des mutations de *BRAF* et des hyperméthylations des îlots CpG. Celles MSI-L ou MSS sont de plus mauvais pronostic (13).

1.B.5. Adénocarcinome micropapillaire

Cette variante, rare, se caractérise par la présence des cellules tumorales s'organisant en micropapilles (sans authentique axe conjonctivo-vasculaire). Elle semble de moins bon pronostic.

1.B.6. Carcinome adénosquameux

Cette tumeur inhabituelle associe en proportions variables et plus ou moins mélangées des aspects de carcinome épidermoïde (avec kératinisation éventuelle) et d'adénocarcinome (architecture glandulaire avec mucosécrétion). Le pronostic est celui d'un adénocarcinome conventionnel.

1.B.7. Carcinome à cellules fusiformes

Il s'agit d'une tumeur biphasique avec une composante fusiforme sarcomatoïde dans laquelle les cellules présentent au moins focalement une positivité pour les Cytokératines.

1.B.8. Carcinome indifférencié

Cette tumeur ne présente pas de différentiation morphologique, immunohistochimique ou moléculaire évidente au-delà de celle d'une tumeur épithéliale. Ce sont des carcinomes de haut grade, en dehors de ceux dont le phénotype MSI-H est associé à bon pronostic.

1.B.9 Autres tumeurs

Spécifiquement à la jonction anorectale sont observés les carcinomes transitionnels (cloagéniques, basaloïdes), faits de larges lobules tumoraux dont les cellules prennent un aspect palissadique en périphérie, et qui ne présentent pas de maturation cornée.

Les autres tumeurs primitives épithéliales retrouvées au niveau du rectum sont les tumeurs et carcinomes neuro-endocrines, et les MANEC (Mixed adenoneuroendocrine carcinoma).

Il existe également des tumeurs primitives mésenchymateuses comme les Tumeurs Stromales Gastro-Intestinales (GIST ; 4% de toutes les GISTs), et des lymphomes primitifs.

Enfin, on retrouve des localisations secondaires de mélanomes et de carcinomes à cellules claires du rein notamment.

2. Classifications moléculaires

2.A. Biologie moléculaire

Les altérations génétiques ou chromosomiques du cancer colorectal permettent de distinguer deux grandes familles :

- Les tumeurs avec instabilité chromosomique (CIN+) (85% des CCR). Elles sont caractérisées par la perte d'un morceau de chromosome (Loss Of Heterozygosity, LOH) : le plus souvent au niveau du bras long du chromosome 5 (LOH 5q) ou des chromosomes 2p, 17p, 18q. On y trouve les mutations et perte d'APC (comme dans la PAF), la plupart des

mutations de RAS, p53 et peu de mutations de BRAF. Ces tumeurs se développent préférentiellement chez l'homme et dans le côlon gauche.

- Les tumeurs avec instabilité génétique (15% des CCR). Ces tumeurs présentent une instabilité des microsatellites (MSI+ ou High) caractérisée par la présence de mutations sur les gènes MMR impliqués dans la réparation des erreurs de réplication de l'ADN. Tous les cancers colorectaux héréditaires du syndrome HNPCC appartiennent à ce groupe. Ils représentent 30 % de l'ensemble des tumeurs MSI+. Certains cancers sporadiques présentent également une instabilité des microsatellites. Cependant, contrairement à ce qui est observé dans les formes héréditaires, cette instabilité n'est pas due à une mutation d'un gène MMR, mais à une hyperméthylation du promoteur du gène MLH1.

Ce phénotype confère un excellent pronostic avec peu d'évolution métastatique. C'est ce qui justifie en partie l'absence d'indication de la chimiothérapie adjuvante en cas de cancer stade II. Les tumeurs MSI+ se développent le plus souvent chez la femme au niveau du côlon droit.

Leur profil biologique associe diverses mutations acquises tout au long de la carcinogénèse: hyperméthylation du promoteur de MLH1 (formes sporadiques), mutations de BAX, ß-caténine, TGFß et BRAF. Enfin, c'est dans ce groupe de tumeurs instables génétiquement que l'on retrouve le plus de tumeurs avec hypermétylation des ilots CpG (CpG Island Methylator Phenotype, CIMP-H). Elles se caractérisent par des séquences nucléotidiques de la région promotrice de gènes présentant une répétition du motif Cytosine-Guanine (CpG). La méthylation des cytosines est responsable d'un défaut d'expression des gènes correspondants. Elles représentent environ 20% de l'ensemble des cancers colorectaux et près de 2/3 des tumeurs MSI+. Elles sont le plus souvent associées à une mutation de BRAF.

2.B. Consensus Molecular Subtype classification

Un consortium international d'experts a récemment proposé une classification des cancers colorectaux en 4 sous-types (Consensus Molecular Subtype ou CMS) (Tableau 1) (14). Elle s'appuie sur des données moléculaires, biologiques et cliniques et permet de classer 79% des cancers colorectaux (le reste ne rentrant dans aucun des sous-types).

CMS1 MSI-Immune	CMS2 Canonique	CMS3 Métabolique	MS4 Mésenchymateux
13%	35%	11%	20%
MSI, CIMP-H, hypermutés	SNCA-H	Mixed MSI, SNCA-L, CIMP-L	SNCA-H
Mutations BRAF		Mutations KRAS	
Infiltrat immunitaire activé	Activation des voies WNT et MYC	Dérégulation métabolique	Infiltration stromale, activation TGFß angiogenèse
Survie courte après rechute			Survie sans récidive et globale courte

Tableau 1 : Classification moléculaire CMS des CCR.

2.C. Impact pronostique et thérapeutique

Les mutations *RAS* (50% des CCR) contre-indiquent l'utilisation des anti-EGFRs (cétuximab, panitumumab) dont l'action devient délétère (15-16). Les mutations *RAS* ne sont pas à considérer comme un facteur pronostique.

Le statut MSI+ (15% des CCR) confère un bon pronostic aux cancers colorectaux non métastatiques. Les récidives locales et métastatiques sont rares. Les tumeurs MSI+ sont résistantes au 5-Fluorouracile (5-FU) en adjuvant. Pour cette raison, la chimiothérapie adjuvante est contre-indiquée dans les tumeurs de stade II MSI+ réséquées chirurgicalement y

compris en cas de facteurs de mauvais pronostic. En cas de récidive, le pronostic est défavorable. Dans ce contexte et du fait du caractère hypermuté de ces tumeurs, ce sont d'excellentes candidates à l'immunothérapie. Les premiers résultats des essais de phase II sont encourageants (17).

La mutation *BRAF* (5 % des CCR) est mutuellement exclusive de la mutation RAS. Elle est associée à un phénotype MSI+ dans 50% des cas. En situation non métastatique, cette mutation n'a pas d'impact pronostique pour les CCR MSI+ (pas de différence de survie entre MSI+/BRAF Wild Type (WT) et MSI+/BRAF muté). En revanche, en situation métastatique, elle confère à la tumeur un très mauvais pronostic.

L'utilisation de la classification CMS n'est pas faisable en routine car elle nécessite d'analyser plus de 80 gènes. Cependant, cette classification a une valeur pronostique indiscutable. En cas de cancer colorectal non métastatique, le pronostic est favorable pour les tumeurs CMS-1 et dans une moindre mesure CMS-2. À l'inverse, les tumeurs CMS-4 ont un mauvais pronostic. En situation métastatique c'est le sous type CMS-1 qui est de plus mauvais pronostic.

V. PRISE EN CHARGE DES CANCERS DU RECTUM

1. Stratégie thérapeutique

1.A. Généralités

La pierre angulaire du traitement curatif des cancers du rectum sous péritonéaux est la chirurgie. La radiothérapie et la chimiothérapie y sont associées en fonction du siège de la tumeur et de son extension locorégionale. Les cancers du haut rectum étant sus péritonéaux, leur traitement est identique à celui du cancer du côlon (chirurgie d'emblée).

Les examens complémentaires indispensables à cette évaluation en plus de l'examen clinique avec toucher rectal sont: l'Imagerie par Résonnance Magnétique (IRM), l'échographie endorectale (EER) et la tomodensitométrie (TDM) thoraco-abdomino-pelvien avec injection de produit de contraste.

1.B. Cancers superficiels (cT1-T2)

Pour les cancers du rectum superficiels (cT1-T2), l'EER est l'examen de référence car c'est le plus fiable pour apprécier le degré d'invasion de la tumeur dans la paroi rectale.

Les tumeurs classées usTis et usT1N0 sont des tumeurs peu ou pas infiltrantes dont le risque de métastase ganglionnaire est faible voire négligeable. Elles sont par conséquent éligibles à un traitement local soit par microchirurgie transanale endoscopique (tumorectomie par TEM), soit par dissection sous-muqueuse endoscopique (ESD) ou mucosectomie (EMR). Les tumeurs usT2N0 sont traitées par chirurgie d'emblée (coloproctectomie). En cas de stade cN+, le choix d'une chirurgie d'emblée ou d'un traitement néoadjuvant avant chirurgie sera discuté en Réunion de Concertation Pluridisciplinaire (RCP).

1.C. Cancers localement avancés (cT3-T4, T2N+)

Pour les cancers localement avancés (cT3-T4, T2N+), l'IRM est indispensable pour préciser l'extension de la tumeur dans le mésorectum et ses rapports avec les organes de voisinage. Ainsi, elle précise la valeur (en mm) de la marge de résection circonférentielle (CRM), critère qualité incontournable d'une chirurgie carcinologique (c'est-à-dire avec une CRM sur le spécimen > 1mm). La concordance entre la CRM histologique et celle de l'IRM est de 90-95% (18).

Si la CRM à l'IRM est > 2 mm et en l'absence de ganglion régional suspect (cN0), une chirurgie carcinologique première peut être envisagée ; elle emportera le rectum et les ganglions régionaux en monobloc car le risque ganglionnaire est élevé (proctectomie) (19-21). Dans les autres situations, un traitement néoadjuvant (radiothérapie externe de type longue (50Gy en 5 semaines) avec chimiothérapie concomitante à base de 5-FU (sauf contre-indication) est indiqué afin de réduire le volume tumoral et obtenir une CRM > 2 mm permettant une exérèse carcinologique. Une chimiothérapie d'induction préalable à la radiochimiothérapie néoadjuvante afin d'augmenter la résécablité des gros cancers du rectum est même en cours d'investigation (essai PRODIGE 23 : résultats oncologiques en attente).

Les petits (≤ 4 cm) cancers T2/3Nx du bas rectum font l'objet d'une prise en charge novatrice en cours de validation (22). Il s'agit de proposer une résection locale de la paroi ou tumorectomie, le rectum et le mésorectum étant laissés en place. Cette stratégie appelée également « épargne rectale » est réservée à des tumeurs sélectionnées par une bonne voire très bonne réponse au traitement néoadjuvant (ypT0-2) et permet de diminuer la morbi-mortalité opératoire et les séquelles fonctionnelles liées à la chirurgie radicale (proctectomie ou AAP) sans compromettre le pronostic.

2. Stratégies chirurgicales

2.A. Généralités (23)

La technique d'exérèse totale du mésorectum (ETM) développée par Heald dans les années 80 a révolutionné la chirurgie rectale et le pronostic du cancer du rectum (24). C'est la technique de référence pour une chirurgie carcinologique. Les traitements néoadjuvants ont également participé à ces progrès. Désormais, le taux de récidive locale des cancers du rectum n'est plus un écueil puisqu'il est < 5% dans les équipes expérimentées (25-27). Depuis, les efforts se sont concentrés autour du bas rectum et de l'enjeu sphinctérien. C'est ainsi que la résection intersphinctérienne (RIS), alternative de l'amputation abdominopérinéale (AAP) sans altération du schéma corporel, a fait son apparition (28). Enfin, les voies d'abord ont également évolué: la laparotomie a été supplantée par la voie laparoscopique avec ou non assistance robotique, et parfois abord trans-périnéal associé.

2.B. Les différentes pièces de résection rectale

2.B.1. Exérèse locale

Les exérèses locales se font soit par voie endoscopique avec réalisation d'une mucosectomie (Endoscopic Mucosal Resection ou EMR) ou d'une dissection sous-muqueuse (Figure 14) (Endoscopic sub-mucosal dissection ou ESD), soit par microchirurgie transanale endoscopique (tumorectomie par TEM). Elles permettent d'éviter la morbidité et les séquelles d'une chirurgie radicale. L'objectif de l'exérèse locale est la résection d'un lambeau de paroi rectale monobloc contenant la tumeur avec des marges latérales et profondes libres (> 1 mm en général). La mucosectomie/ESD emporte la muqueuse, la muscularis mucosae et une partie plus ou moins étroite de la sous-muqueuse.

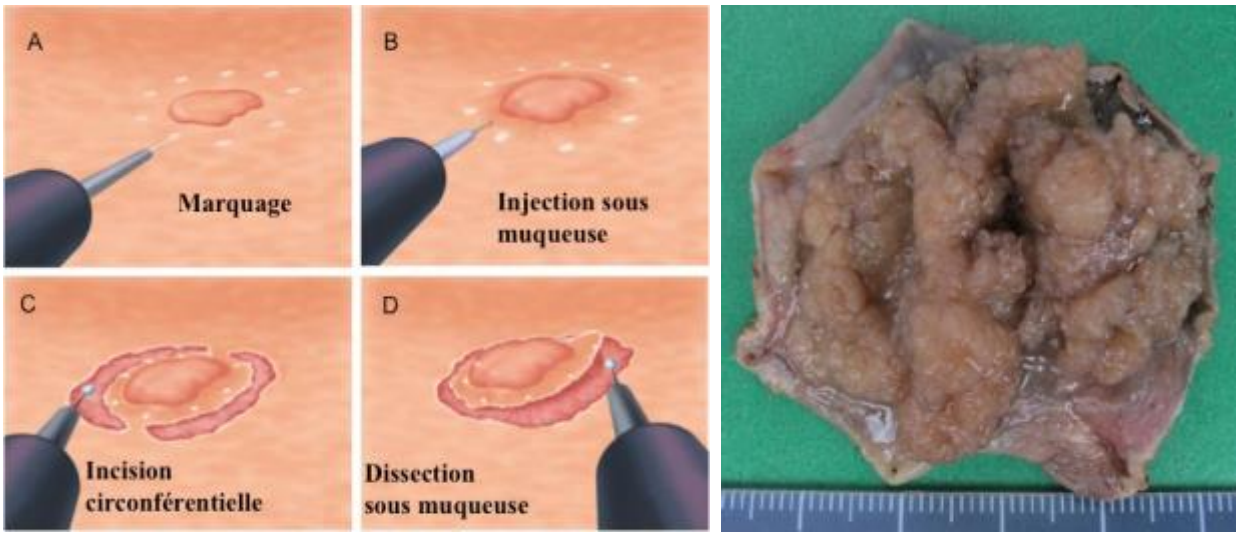

Figure 14 : Technique de la dissection sous-muqueuse *(source : fmcgastro.org)* et photographie d'une pièce d'ESD (face superficielle; pièce fixée).

La microchirurgie trans-anale a les mêmes indications que l'ESD. Elle est réalisée par le chirurgien par voie naturelle. L'exérèse profonde peut passer dans la musculeuse.

En cas de petit cancer du bas rectum avec bonne réponse au traitement néoadjuvant, l'exérèse locale par le chirurgien peut être envisagée (22). Elle a pour objectif d'emporter la cicatrice tumorale résiduelle pariétale avec des marges de sécurité > 1 mm en latéral et profond. C'est la totalité de l'épaisseur de la paroi rectale jusqu'aux tissus adipeux périrectaux qui est retrouvée sur la pièce (Figure 15).

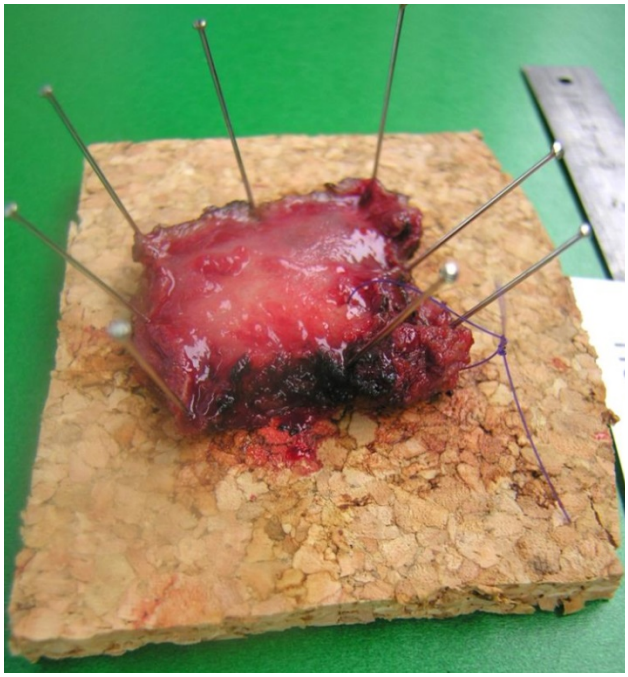

Figure 15 : Pièce de tumorectomie pour cancer du bas rectum avec bonne réponse après traitement néoadjuvant (état frais ; pièce épinglée sur liège).

2.B.2. Proctectomie + ETM partielle

Cette technique est utilisée pour les cancers du haut rectum uniquement. La résection rectale emporte une partie du mésorectum jusqu'à 5 cm en dessous du pôle inférieur de la tumeur. Comme la portion inférieure du mésorectum est laissée en place, on parle d'ETM partielle (Figure 16).

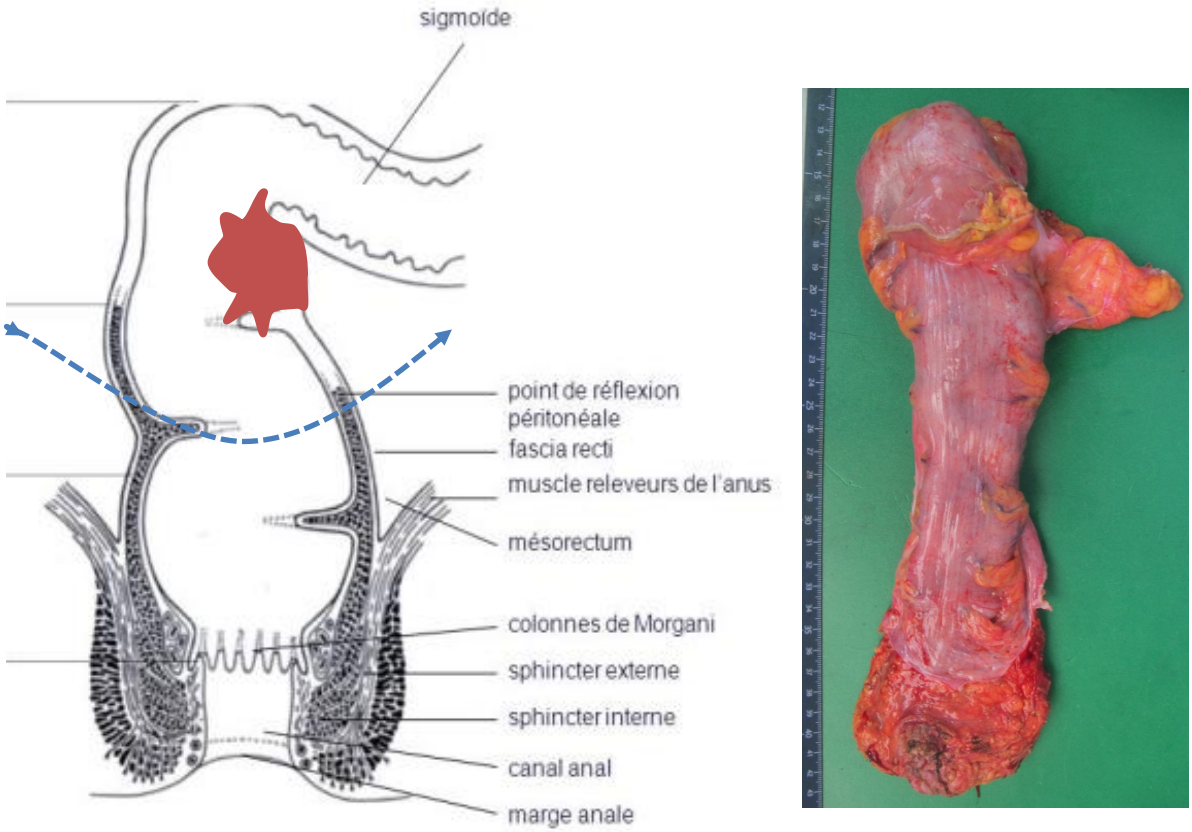

Figure 16 : Technique de la proctectomie avec ETM partielle et photographie d'une pièce opératoire (état frais ; face antérieure).

2.B.3. Proctectomie totale + ETM totale

Cette technique s'applique aux cancers du bas et moyen rectum. Pour respecter la règle d'une marge de mésorectum de 5 cm sous la tumeur, le mésorectum doit être réséqué en totalité (c'est à dire sur toute sa hauteur). Elle peut parfois être étendue à une structure voisine potentiellement envahie et réséquée en monobloc (exemples : vésicule séminale, plexus hypogastrique, mur postérieur de la prostate ou du vagin) (Figure 17).

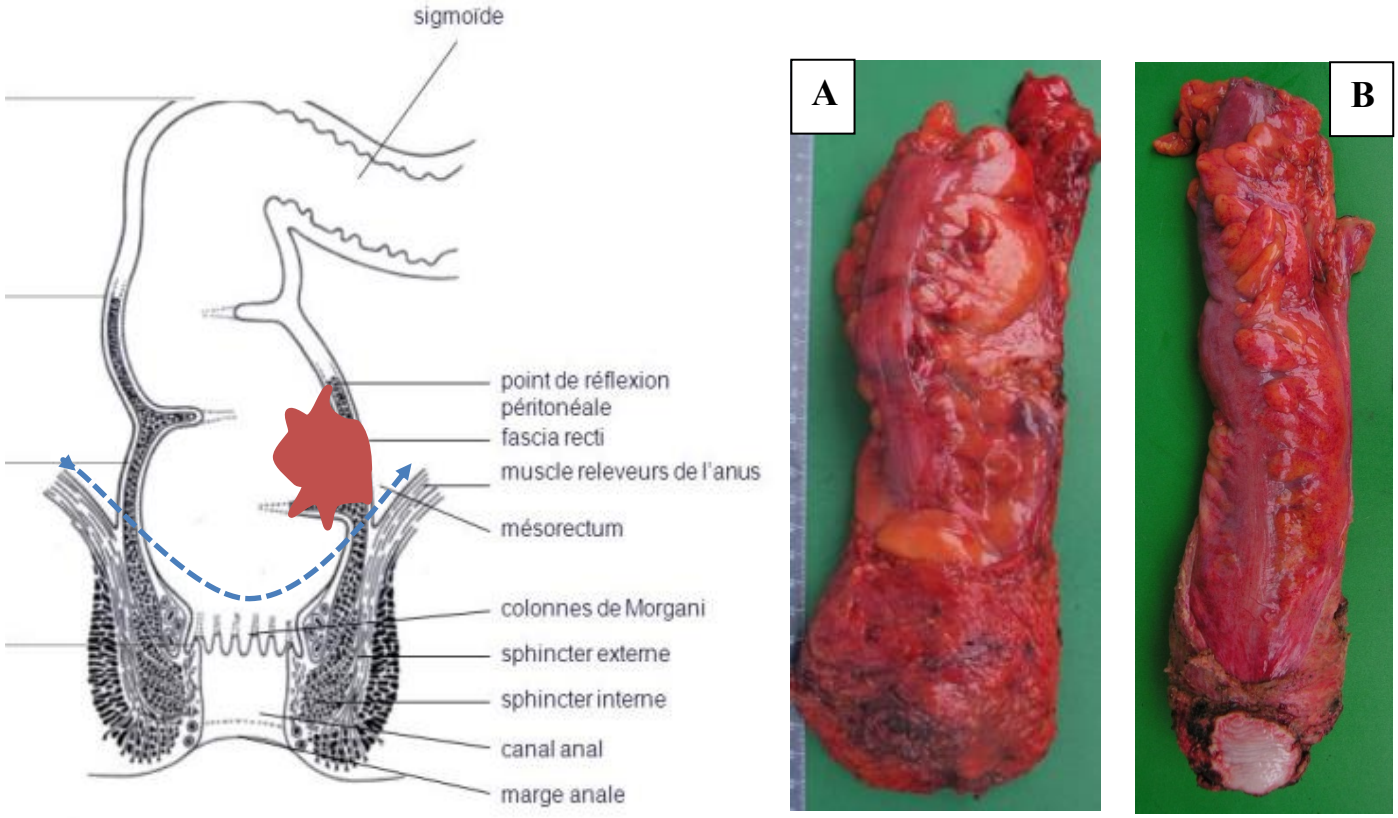

Figure 17 : Technique de la proctectomie avec ETM totale (gauche) ; photographie d'une pièce opératoire (A : état frais ; face antérieure) ; photographie d'une pièce de proctectomie totale avec ETM élargie au vagin (B : état frais ; face antérieure).

2.B.4. Proctectomie totale + ETM + résection inter-sphinctérienne (RIS)

La proctectomie avec ETM et RIS (partielle ou totale) est une alternative à l'AAP. Elle doit être envisagée pour les cancers du bas rectum n'atteignant pas ou peu le sphincter interne (avec marge > 1 mm par rapport à l'espace inter-sphinctérien) et pour lesquels une marge distale d'au moins 1 cm sous le pôle inférieur de la tumeur peut être obtenue (Figure 18).

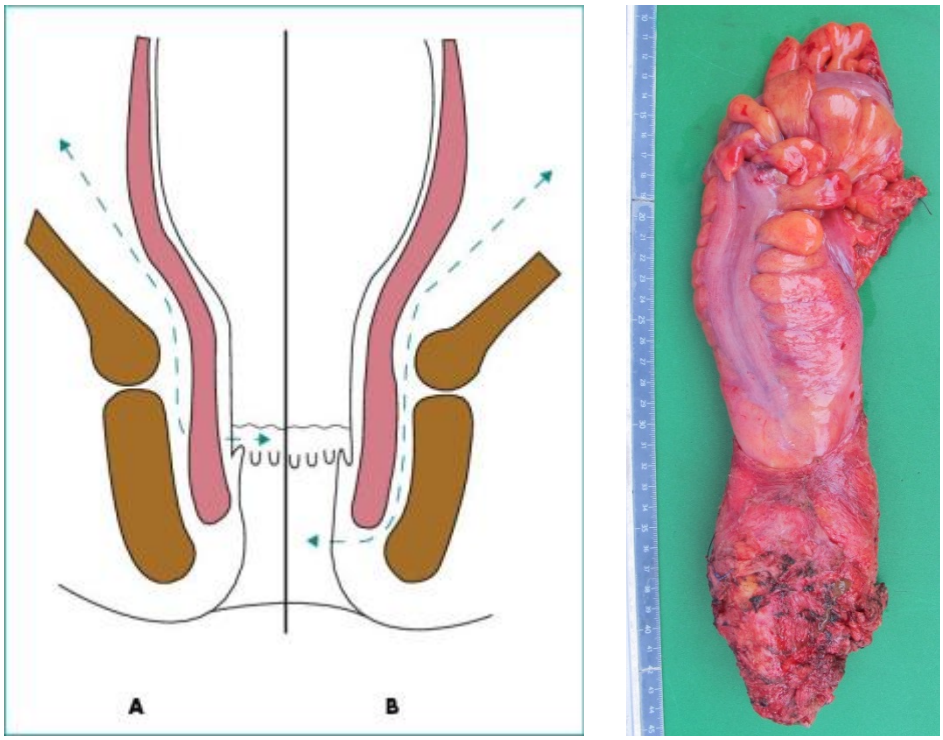

Figure 18 : Résection partielle (A) et totale (B) du sphincter interne (*Source : C. Laurent et E. Rullier. Traitement des cancers du bas rectum. Hépato-Gastro, 2007)* et photographie d'une pièce de proctectomie totale avec ETM et RIS totale (état frais ; face antérieure).

2.B.5. Amputation abdomino-péritonéale

L'AAP est la technique de choix des cancers du bas rectum envahissant au minimum le plan inter-sphinctérien ou venant à moins d'un millimètre du releveur de l'anus (Figure 19). Longtemps montrée du doigt pour ses mauvais résultats carcinologiques liés à des défauts techniques, la technique de l'AAP est désormais codifiée. L'AAP extra-lévatorienne (ou cylindrique), dissection réalisée en dehors du sphincter externe puis du muscle releveur de l'anus sans dissection de l'interface entre le mésorectum et le muscle releveur de l'anus, est la technique de référence (29-32).

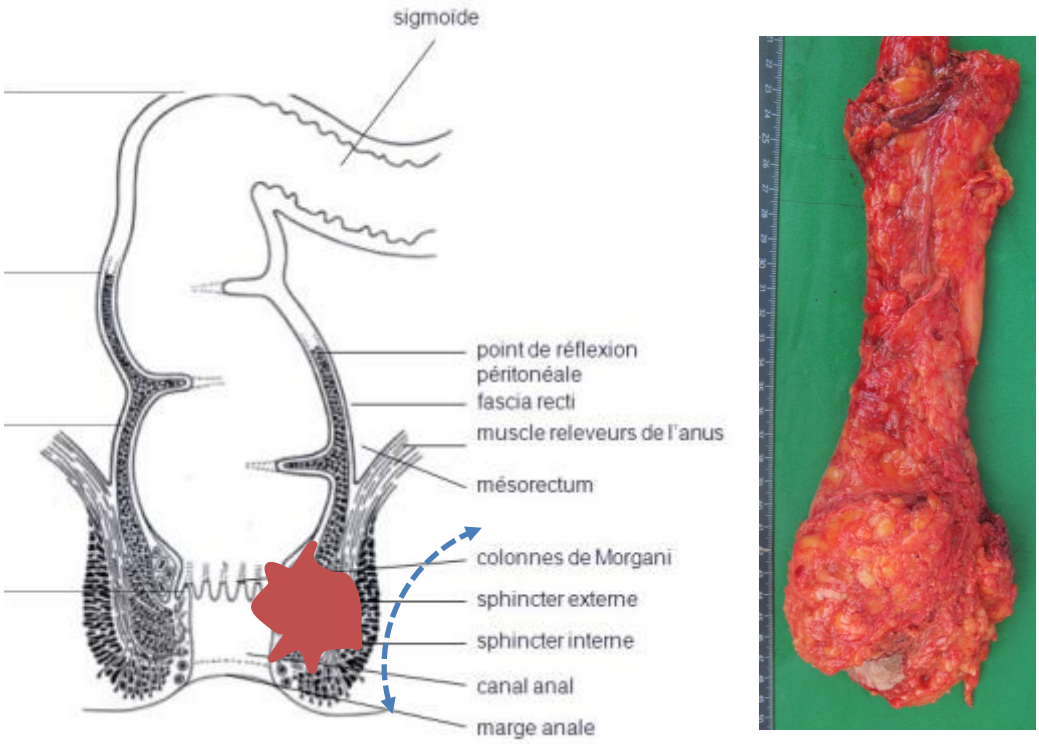

Figure 19 : Technique de l'AAP et photographie d'une pièce opératoire (état frais ; face latérale).

2.B.6. Exentération pelvienne

Il s'agit d'une technique emportant le rectum et les organes/structures de voisinage en monobloc adaptée aux volumineuses tumeurs infiltrant des organes de voisinage (Figure 20).

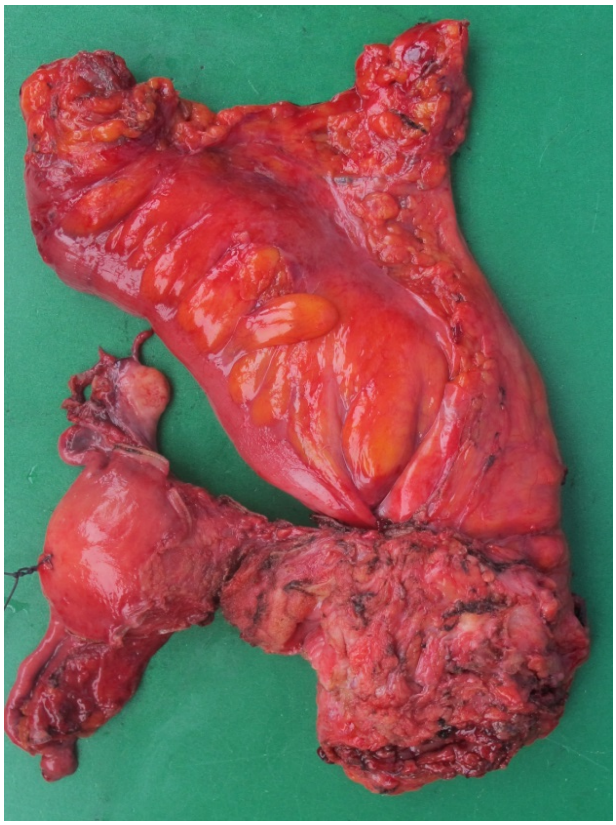

Figure 20 : Pièce de pelvectomie emportant le rectum, le mésorectum, l'utérus et ses annexes, le vagin en monobloc (état frais ; face antérolatérale).

3. La prise en charge anatomopathologique

3.A. Généralités

L'examen anatomopathologique des pièces de résection rectale est indispensable à la prise en charge du patient car il permet de préciser tous les facteurs pronostiques rentrant en ligne de compte pour établir le projet thérapeutique. Ces facteurs sont : (1) le stade pTNM, (2) la qualité de l'exérèse, (3) la présence de facteurs pronostiques complémentaires et (4) l'évaluation de la réponse au traitement néoadjuvant éventuel.

Afin d'assurer une expertise pathologique de qualité, le pathologiste doit maîtriser l'anatomie rectale et pelvienne, les stratégies médicochirurgicales et les différentes pièces de résection possibles. Afin de réduire les disparités d'évaluations anatomopathologiques observées entre les laboratoires de Pathologie, les principales sociétés savantes (The Royal College of Pathologists (RCP) en Grande Bretagne (Figure 21), The College of American Pathologists (CAP) aux Etats-Unis, l'INCa en France (Figure 22)) proposent depuis de nombreuses années des recommandations pour la standardisation de la prise en charge de ces pièces opératoires et du compte-rendu anatomopathologique. Elles sont régulièrement mises à jour et les dernières datent de la fin de l'année 2017 (33).

Surname: ..... Forenames: ..... Date of birth: ..... Sex: .....

Hospital..... Hospital no: ..... NHS no: .....

Date of surgery: ..... Date of report authorisation: ..... Report no: .....

Date of receipt:..... Pathologist: ..... Surgeon: .....

Specimen type:

Total colectomy ☐ / Subtotal colectomy ☐ /
Right hemicolectomy ☐ / Transverse colectomy ☐ /
Left hemicolectomy ☐ / Anterior resection [AR] ☐ /
Sigmoid colectomy ☐ / Hartmann's procedure ☐ /
Abdominoperineal excision [APE] ☐ /
Other (state) .....

Maximum tumour diameter†: ..... mm or Not identified ☐

Site of tumour†:

Caecum ☐ / Right (ascending) colon ☐ / Hepatic flexure ☐
Transverse colon ☐ / Splenic flexure ☐ / Left (descending) colon ☐ / Sigmoid colon ☐ / Rectum ☐ / Unknown ☐

Distance of tumour to nearer longitudinal end: ..... mm

Tumour perforation (pT4): Yes ☐ No ☐

For rectal tumours:

Relation of tumour to peritoneal reflection: (tick one):

Above ☐ Astride ☐ Below ☐

Plane of mesorectal excision (AR and APE)†:

Mesorectal fascia ☐
Intramesorectal ☐
Muscularis propria ☐

Plane of resection of the sphincters (APE only):

Extralevator ☐ / Sphincteric ☐ / Intrasphincteric ☐

For APE specimens:

Distance of tumour from dentate line† ....mm

Tumour type†:

Adenocarcinoma ☐ Other, or variant of adenocarcinoma ☐
If Other, or variant (e.g. mucinous), specify .....

Differentiation by predominant area†:

Well/moderate ☐ Poor ☐ Not applicable ☐

Local invasion:

No carcinoma identified (pT0) ☐
Submucosa (pT1) ☐
Muscularis propria (pT2) ☐
Beyond muscularis propria (pT3) ☐
Tumour cells have breached the serosa (pT4a) ☐
Tumour has perforated below peritoneal reflection (pT4a) ☐
and/or tumour invades adjacent organs (pT4b) ☐

Maximum distance beyond muscularis propria†:

N/A (if intramural tumour) ☐ Distance .....mm

Preoperative therapy response (tumour regression score)†:

Not applicable ☐
No viable cancer cells (TRS 0) ☐
Single cells or rare small groups of cancer cells (TRS 1) ☐
Residual cancer with evident tumour regression (TRS 2) ☐
No evident tumour regression (TRS 3) ☐

Carcinoma involvement of margins†:

	N/A	N/S	Yes	No
Doughnuts	☐	☐	☐	☐
Longitudinal margin involved		☐	☐	☐
Circumferential margin involved			☐	☐

(N/S = not submitted by pathologist)

Distance from carcinoma to CRM†:.....mm

Number of lymph nodes†: .....

Number of involved lymph nodes†:.....

(N1a, 1 node; N1b, 2–3 nodes; N1c, tumour deposits only). pN2a, 4–6 nodes; pN2b, >6)

Highest node involved: Yes ☐ No ☐

Number of tumour deposits: 1 ☐ 2☐ 3☐ 4☐ 5☐ >5☐

Not applicable (if node positive) ☐

Deepest level of venous invasion:

None ☐ / Intramural ☐ / Extramural ☐

Deepest level of lymphatic (small vessel) invasion:

None ☐ / Intramural ☐ / Extramural ☐

Deepest level of perineural invasion:

None ☐ / Intramural ☐ / Extramural ☐

Histologically confirmed distant metastatic disease†:

Yes (pM1) ☐ No ☐ If yes, site(s): .....
(pM1a, one organ; pM1b, >1 organ; pM1c, peritoneal)

Separate abnormalities:	No	Yes
Polyp(s)	☐	☐
If yes state type(s) and number		
Polyposis	☐	☐
If yes specify type:		
Synchronous carcinoma(s) (separate proforma for each cancer)	☐	☐
Other (e.g. IBD).....		

Complete resection (by >1 mm) at all margins†:

Yes (R0) ☐ No (R1) ☐ No (R2) ☐

TNM (8th edition)†:

(y)pT ..... (y)pN ..... (y)pM .....

Block index (A= , B= etc):

Selected tumour block(s) for additional testing:

Signature: ..... **Date** ...../...../..... **SNOMED codes†: T**..... / **M**.....

Note: †Data items that are currently part of the Cancer Outcomes and Services Dataset (COSD) v7.

Figure 21 : Compte rendu standardisé des cancers colorectaux publié par le RCP, décembre 2017.

(Source : www.rcpath.org)

COMPTE RENDU ANATOMOPATHOLOGIQUE
DONNÉES MINIMALES À RENSEIGNER POUR UNE TUMEUR PRIMITIVE
CÔLON - RECTUM (C18/C19/C20) - PIÈCES OPÉRATOIRES

Identifiant médecin pathologiste

N° de compte rendu
Nom de la structure d'anatomie et cytologie pathologiques et n° FINESS
Signataire du compte rendu
Date de signature du compte rendu

Compte rendu de la pièce opératoire

Description de la pièce opératoire (sous la responsabilité du préleveur)*

Type de prélèvement
Colectomie droite/colectomie transverse/colectomie gauche/sigmoïdectomie/exérèse locale endorectale/exérèse du rectum et mésorectum/amputation abdomino-périnéale/anoproctectomie/autre

Organe/région anatomique
Côlon/Rectum

Localisation de la/des tumeur(s) dans l'organe
Côlon ascendant/angle colique droit/côlon transverse/angle colique gauche/côlon descendant/sigmoïde/rectum/autre

Description histopathologique

Type histologique[1]
Adénocarcinome lieberkühnien/carcinome indifférencié/carcinome à cellules en bague à chaton/carcinome colloïde (mucineux)/carcinome médullaire/autre

Grade histopronostique[1]
Pour les adénocarcinomes lieberkühniens : bien différencié/moyennement différencié/peu différencié

Extension tumorale
Tranches de section chirurgicales :
- État de la tranche de section distale : saine/envahie
- Pour tumeur rectale : marge circonférentielle en mm

Autres facteurs pronostiques et/ou prédictifs
Emboles vasculaires : oui/non
Infiltration péri-nerveuse : oui/non
Evaluation de la régression tumorale (en cas de traitement néo-adjuvant)

Critères permettant de déterminer le pT/pN
Critères relatifs à la tumeur :
Degré d'infiltration de la paroi colorectale, péri-colorectal, et des organes adjacents
Présence d'une perforation en zone tumorale
Présence de dépôts tumoraux dans le méso

Critères relatifs aux ganglions :
Nombre de ganglions envahis/nombre de ganglions examinés

pT/pN[2]

Notes
* Le pathologiste ne peut renseigner ces données que si elles lui ont été transmises.
Un «/» dans le texte équivaut à « ou ».
[1] Selon la classification OMS en vigueur. En son absence, la classification utilisée est à préciser.
[2] L'année de la classification UICC utilisée est mentionnée dans le texte à la suite du pTNM.

Figure 22 : Compte rendu standardisé des cancers colorectaux publié par l'INCa, décembre 2011.

(Source : www.e-cancer.fr)

3.B. Examen macroscopique

3.B.1. Conditionnement de la pièce opératoire

La pièce de résection rectale doit être adressée au laboratoire à l'état frais ou fixé munie du bon de demande d'examen anatomopathologique dûment rempli. Ce dernier doit renseigner l'identité et la date de naissance du patient, ses antécédents éventuels, le stade préopératoire de la maladie, si le patient a bénéficié ou non d'un traitement néoadjuvant (et sa nature), la date de l'intervention chirurgicale ainsi que le type de chirurgie réalisée et la localisation tumorale notamment par rapport à la ligne de réflexion péritonéale.

Le spécimen est inspecté d'abord extérieurement afin de repérer la tumeur et toute perforation ou anomalie éventuelle (préciser si la perforation est en zone tumorale ou non). Puis, le plan de résection chirurgical est soigneusement évalué et des photographies sont faites en guise d'illustration.

Le mésorectum peut alors être encré afin de permettre l'évaluation ultérieure de la CRM (en mm). Il faut bien comprendre que cette surface varie selon la localisation de la tumeur. En cas de tumeur du bas rectum, c'est toute la circonférence qui doit être encrée alors que pour les tumeurs du haut rectum, seules les faces postérieure et latérales, non péritonisées, doit être encrée. Le spécimen peut alors être ouvert antérieurement jusqu'à 1 à 2 cm au-dessus et en dessous de la tumeur. La zone tumorale doit rester intacte pour une évaluation optimale des rapports de la tumeur avec la séreuse ou la CRM, ainsi que pour faciliter la comparaison avec l'imagerie préopératoire. Une compresse est alors introduite dans la lumière du spécimen afin d'optimiser la fixation. Il est cependant possible d'ouvrir la pièce en regard de la tumeur (toujours avec soin) lorsque celle-ci est petite et difficile à repérer ou lorsqu'un prélèvement pour une biobanque est demandé. Puis, la pièce est épinglée sur un support rigide et immergée dans le fixateur pour une durée minimale de 24 à 48h avant échantillonnage. Cette fixation

facilite la réalisation de fines tranches transversales à la tumeur et la recherche des ganglions. Après 24h de fixation il est recommandé de désépingler le spécimen pour éviter le défaut de fixation de la partie au contact du support.

Une fois le spécimen fixé et les items macroscopiques du compte-rendu notés (voir ci-après), la pièce opératoire est tranchée transversalement (épaisseur des tranches = 3-4 mm). Les tranches sont soigneusement examinées et peuvent être photographiées (Figure 23).

Figure 23 : Tranches transversales transtumorales d'un cancer rectal sous péritonéal (fixation au formol tamponné).

Ceci permet d'identifier et de prélever secondairement les territoires d'intérêt : invasion veineuse, envahissement péritonéal, rapport de la tumeur avec la CRM. En plus de l'échantillonnage tumoral recommandé, il faut isoler un bloc pour les analyses immunohistochimiques (MSI) et moléculaires complémentaires. Idéalement, ce bloc doit être riche en cellules tumorales, ne pas illustrer d'élément clef de la tumeur que l'on ne retrouve pas sur un autre bloc, et ne pas être un mégabloc. L'utilisation de mégabloc peut faciliter

certaines mesures et corrélations avec l'imagerie mais en pratique ce n'est pas toujours possible.

Les blocs suivants doivent être confectionnés pour un échantillonnage minimal :

- au minimum 5 blocs de tumeur illustrant,
    - invasion maximale de la paroi
    - envahissement péritonéal (au minimum 2 blocs doivent être confectionnés en cas de doute)
    - invasion veineuse (suspecter en cas de bandes fines et pâles issues de la tumeur et orientées perpendiculairement au front d'invasion)
    - invasion de toute autre structure ou organe
    - bloc pour techniques complémentaires (immunohistochime et biologie moléculaire)
- Si applicable, un bloc illustrant la marge la plus étroite entre la tumeur et la CRM. Si la distance est trop importante, la valeur macroscopique est suffisante (associée à une photographie de la tranche éventuellement).
- Si la tumeur est à moins de 3 cm de la limite la plus proche, prendre un bloc illustrant la marge la plus étroite. Les collerettes pariétales, lorsqu'elles sont disponibles, doivent également être examinées.
- Tous les ganglions (entier si < 4 mm ; coupé selon son plus grand axe si > 4 mm) et tout dépôt tumoral éventuel doivent être examinés. En cas de ganglion proche de la CRM, il faut prendre en bloc ganglion et CRM pour pouvoir renseigner la marge minimale entre la tumeur éventuelle et la CRM.

- Le RCP recommande d'identifier et de prélever séparément le ganglion apical c'est-à-dire le ganglion le plus proximal situé au niveau de la suture vasculaire proximale. Son envahissement serait de mauvais pronostic.
- En cas de traitement néoadjuvant, un minimum de 5 blocs de la cicatrice tumorale doit être réalisé. Si aucune cellule tumorale résiduelle n'est décelée (après 3 niveaux de recoupe/bloc), le reste de la cicatrice doit être inclus en totalité. Si après recoupe de ces blocs complémentaires, aucune cellule tumorale n'est identifiable alors on parlera de réponse complète pathologique.
- En cas de résection rectale étendue au sacrum (exérèse en bloc), la prise en charge doit être modulée. Après encrage de la CRM incluant le sacrum, celui-ci doit être délicatement détaché et fixé au formol. Sur la pièce principale, la partie en regard de l'os doit être encrée d'une autre couleur. Si la tumeur vient au contact de l'encre correspondant à la pièce osseuse (pièce principale), alors l'os doit être décalcifié et échantillonné pour renseigner l'extension osseuse et donc préciser la vraie marge chirurgicale.

3.B.2. Eléments macroscopiques à rapporter sur le compte-rendu

- ***Localisation tumorale et type de résection chirurgicale*** **:**

Ces informations doivent être renseignées par le chirurgien dans le bon de demande lors de l'envoi de la pièce opératoire. En cas de discordance, il faudra en discuter avec le chirurgien et apporter une correction si nécessaire. En cas de double localisation tumorale, il faut renseigner le site renfermant la tumeur la plus volumineuse.

- ***Diamètre maximal de la tumeur*** **:** mesuré sur l'aspect endoluminal de la tumeur, l'épaisseur n'a pas d'intérêt.

- ***Marge longitudinale minimale*** **:**

Il faudra analyser microscopiquement cette marge si elle mesure moins de 3 cm en macroscopie. Dans le cas contraire, on pourra affirmer qu'elle est négative. Des exceptions à cette règle sont à noter et devront amener à reprendre la pièce en macroscopie pour prélever la limite longitudinale : en cas de tumeur très infiltrante, d'envahissement vasculaire étendu, de carcinome à cellules indépendantes, de carcinome indifférencié ou encore de carcinome neuro-endocrine de haut grade.

- ***Présence d'une perforation tumorale*** **:**

La perforation tumorale se définit macroscopiquement par un défect visible au travers de la tumeur, responsable d'une communication entre la lumière intestinale et la surface externe de la pièce opératoire. Il faudra distinguer une perforation en zone tumorale (pT4a), d'une perforation en amont d'une tumeur obstructive (non classée pT4a).

- ***Localisation de la tumeur par rapport à la ligne de réflexion péritonéale*** **:**

Les tumeurs rectales sont classées en fonction de leur situation sus-péritonéale, sous-péritonéale, ou à cheval sur la ligne de réflexion péritonéale.

- ***Intégrité du plan de résection chirurgical*** **:**

Pour les pièces de proctectomie, il s'agit d'apprécier *l'intégrité du mésorectum* alors que pour les pièces d'AAP c'est le plan des muscles releveurs et du sphincter qui doit être analysé.

L'évaluation de l'intégrité du mésorectum doit se faire selon la classification de Quirke en trois grades selon sa régularité, la présence d'une plaie ou d'une perte de substance, la

mise à nu de la paroi rectale, un effet de dissection en cône (partie distale du mésorectum moins épaisse) et la régularité de la marge circonférentielle sur les tranches (Tableau 2) (34).

	Complet (grade 3)	Presque complet (grade 2)	Incomplet (grade 1)
Aspect du mésorectum	intact, lisse	modérément épais, irrégulier	peu épais
Plaie du mésorectum	< 5mm	> 5 mm et musculeuse non visible	musculeuse visible
Effet de cône	absent	modéré	présent
Marge de résection circonférentielle	lisse, régulière	irrégulière	irrégulière

Tableau 2 : Intégrité du mésorectum selon la classification de Quirke.

Pour les AAP, le plan de la dissection chirurgicale au niveau du muscle releveur de l'anus et du sphincter autour du canal anal et en dessous du mésorectum doit être évalué séparément, en plus de l'évaluation de l'intégrité du mésorectum. Trois cas de figures se présentent (35-36) :

- Plan « extra-lévatorien » : la dissection passe à l'extérieur du muscle releveur qui est alors enlevé en monobloc avec le mésorectum et le canal anal. C'est la dissection optimale qui propose un spécimen d'aspect « cylindrique ».

- Plan « extra-sphinctérien » : la dissection passe à l'extérieur des muscles sphinctériens, mais laisse en place les muscles releveurs. La CRM est alors formée par la surface des muscles sphinctériens.
- Plan « intra-sphinctérien » ou plus profondément dans la sous-muqueuse : la dissection passe dans le sphincter et donc proche ou dans la tumeur, habituellement bas située. Les perforations de la pièce opératoire survenant à n'importe quel endroit en dessous de la ligne de réflexion péritonéale doivent être classées dans ce groupe.

- ***Distance de la tumeur par rapport à la ligne pectinée (AAP) :***

Cette mesure est réservée aux tumeurs rectales basses traitées par AAP. Elle permet d'apprécier la localisation tumorale par rapport au sphincter interne. Cette distance peut être difficile à mesurer avec précision mais une approximation est acceptée. L'ouverture longitudinale de la pièce opératoire à travers la tumeur n'est pas recommandée car l'évaluation de la marge distale est prioritaire.

3.C. Examen microscopique

3.C.1. Eléments microscopiques à rapporter sur le compte-rendu

- ***Type histologique*** (cf classification Chapitre IV)
- ***Niveau d'infiltration pariétale maximale*** (Figure 24) :

Il s'agit du degré maximal d'infiltration de la tumeur dans les différentes tuniques de la paroi correspondant au « T » de la Classification TNM (Tableau 3).

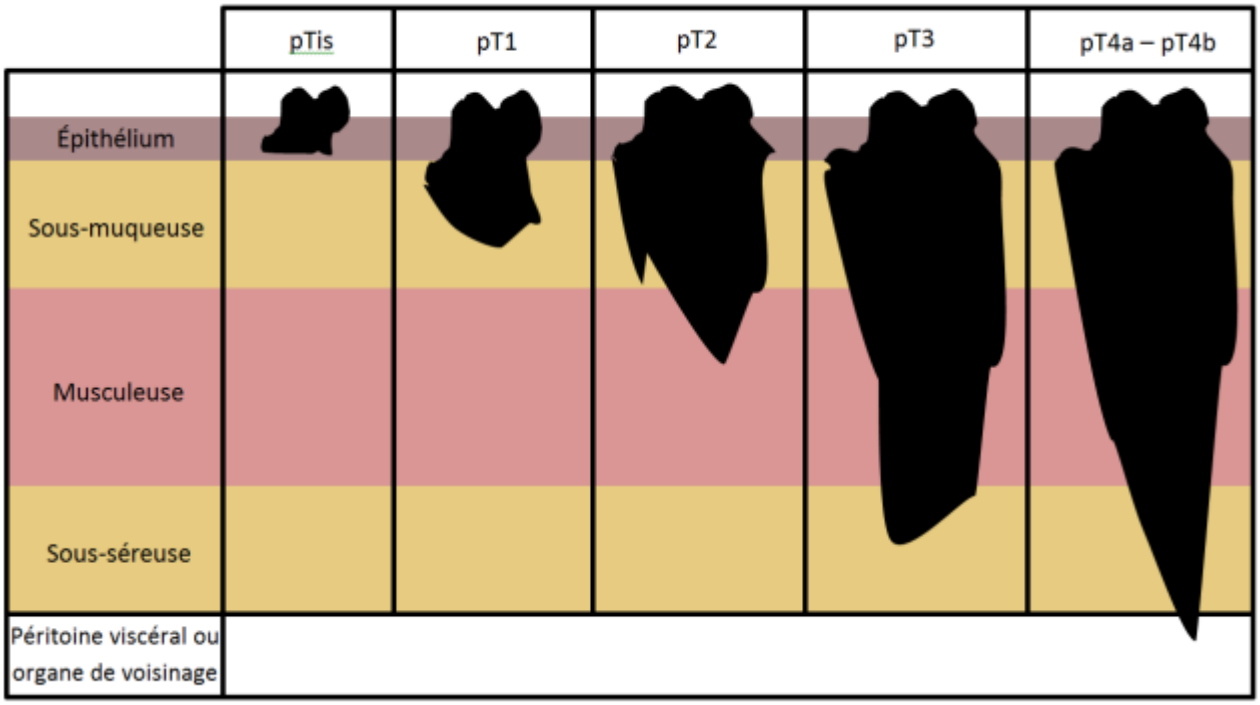

Figure 24: Niveau d'infiltration pariétale

- **pTis :** carcinomes limités au revêtement épithélial (in situ) ou infiltrant le chorion muqueux voire la muscularis mucosae sans la dépasser. Les lésions dysplasiques sont exclues.

- **pT1 :** carcinomes infiltrant la sous-muqueuse, pour lesquels il faut systématiquement mesurer l'envahissement de la sous-muqueuse car il est proportionnel au risque de métastase ganglionnaire et par conséquent un indicateur majeur pour un traitement complémentaire chirurgical.

En cas de *tumeur sessile ou semi-pédiculée*, deux classifications sont possibles :

- Evaluation en valeur numérique (37) :
  - infiltration de la sous-muqueuse <1000 µm (risque d'envahissement ganglionnaire de 0 à 1%)
  - infiltration de la sous-muqueuse ≥1000 µm et ≤2000 µm (risque d'envahissement ganglionnaire 4 à 12 %)
  - envahissement de la sous-muqueuse >2000 µm (risque d'envahissement ganglionnaire 13 à 17 %)
- Evaluation en sm 1/2/3 (classification de Paris (38)) : elle divise en 3 tiers la sous-muqueuse et n'est possible qu'en présence de la musculeuse. Le risque ganglionnaire est < 1% en cas de sm1, 6% en cas de sm2 et 14% en cas de sm3.

Concernant *les polypes pédiculés dégénérés*, la classification de Haggitt (Figure 25) permettra d'évaluer le risque d'envahissement ganglionnaire (39):

- Niveau 0 : intra-muqueux ou in situ (muqueux et tête – risque ganglionnaire 0%)
- Niveau 1 : superficiel 1/3 supérieur de l'axe (tête – risque ganglionnaire 0%)
- Niveau 2 : partie moyenne et inférieure du pédicule (collet – risque ganglionnaire 0%)

- Niveau 3 : partie inférieure du pédicule, sous le collet (pied – risque ganglionnaire 15%). Le risque serait quasi nul si l'infiltration est < 3000 µm (40).
- Niveau 4 : extension à la sous-muqueuse colique (paroi colique – risque ganglionnaire 27%)

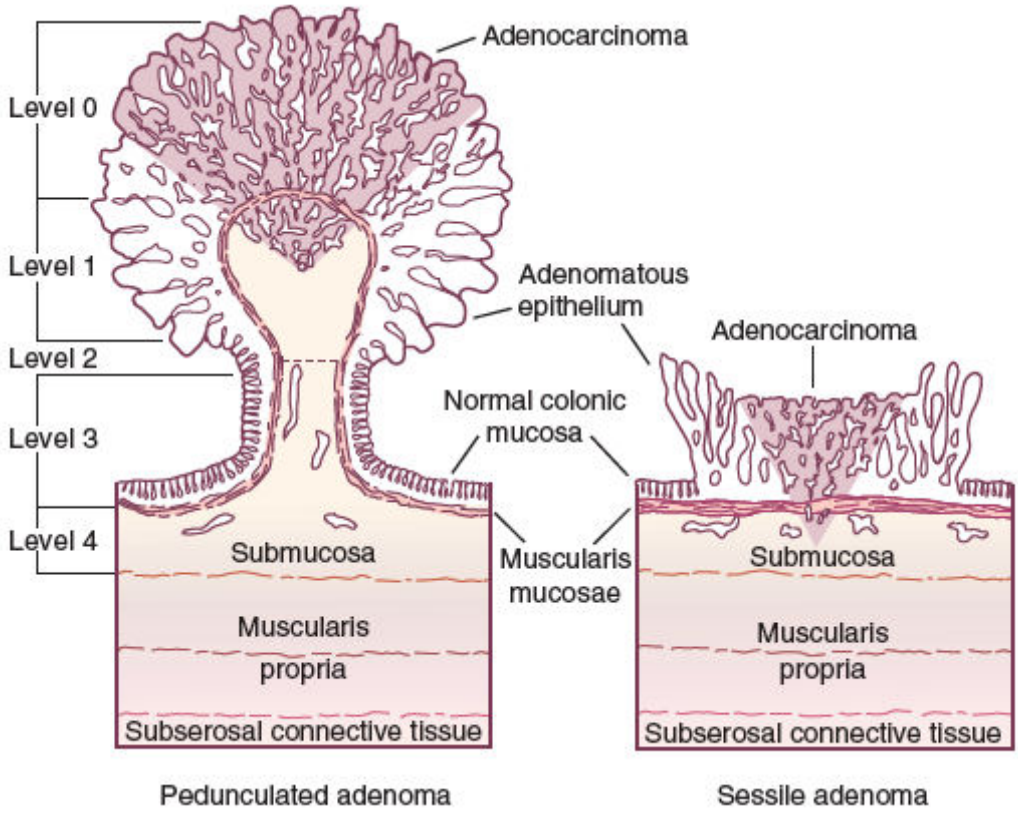

Figure 25 : Classification de Haggitt. *Haggitt RC, Gastroenterology, 1985*.

- **<u>pT2 :</u>** carcinomes envahissant la musculeuse. Si une tumeur envahissant la musculeuse présente une extension strictement vasculaire extramurale, elle doit être classée en pT2 (avec invasion vasculaire). Pour les carcinomes du bas rectum, l'envahissement du muscle sphinctérien interne (prolongement de la musculeuse) est classé pT2.

- **pT3 :** carcinomes envahissant la sous-séreuse ou les tissus périrectaux (région non péritonéalisée).

  Le RCP recommande de mesurer la distance maximale d'infiltration tumorale au-delà de la couche musculeuse, en mm pour faciliter la comparaison avec l'imagerie.

  Pour les carcinomes du bas rectum, l'envahissement du muscle sphinctérien externe est classé pT3.

- **pT4 :** carcinomes perforant le péritoine viscéral et/ou envahissant directement d'autres organes ou structures.

  Le stade pT4 englobe à la fois l'envahissement de la surface péritonéale (pT4a) (Figure 26) et l'infiltration d'un organe de voisinage ou la présence d'une perforation en zone tumorale (pT4b). L'atteinte de la surface péritonéale est définie comme une atteinte tumorale de la séreuse avec présence de cellules tumorales visibles soit à la surface du péritoine, soit libres dans la cavité péritonéale ou encore séparées de la surface péritonéale par des cellules inflammatoires uniquement. Il est important que les blocs d'intérêt (c'est-à-dire là où les cellules tumorales sont les plus proches de la surface, ou associées à une inflammation péritonéale, ou une érosion ou hyperplasie mésothéliale) fassent l'objet de recoupes. La coloration des fibres élastiques comme technique complémentaire pour faciliter l'analyse n'a pas montré son intérêt en pratique. Il est également nécessaire de bien distinguer l'atteinte de la séreuse péritonéale d'un envahissement de la CRM. Pour les carcinomes du bas rectum, l'envahissement du muscle releveur de l'anus est classé pT4b.

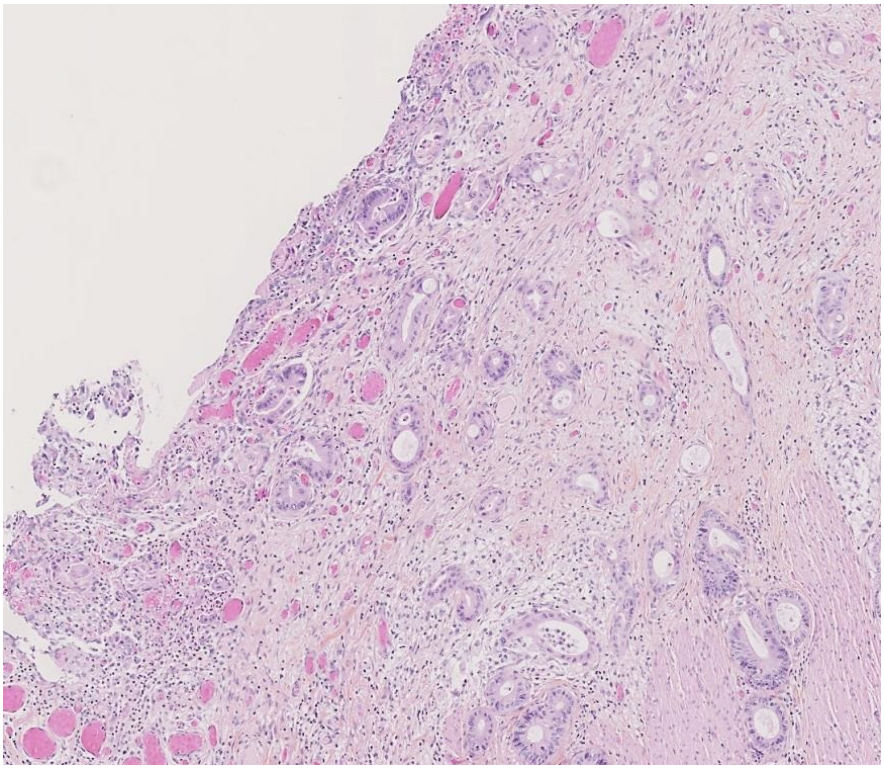

Figure 26 : Adénocarcinome infiltrant le péritoine viscéral (pT4a) (HES,

- ***Réponse tumorale au traitement néoadjuvant*** :

Après traitement néoadjuvant, les cellules tumorales ont tendance à se raréfier alors que le stroma tumoral se modifie. La réponse tumorale est variable selon les individus. La classification actuellement recommandée de façon consensuelle est celle de Ryan et al modifiée (41) qui apprécie la réponse tumorale en 4 grades :

- Grade 0 : réponse complète : pas de cellule tumorale
- Grade 1 : réponse presque complète : cellules isolées ou rares petits groupes de cellules tumorales résiduelles
- Grade 2 : réponse partielle : régression tumorale évidente avec résidu tumoral plus important que des cellules isolées ou de rares petits groupes de cellules tumorales résiduelles
- Grade 3 : réponse faible ou absence de réponse : tumeur résiduelle sans réponse tumorale évidente

La fibrose, la nécrose, l'inflammation, l'hémorragie et les flaques colloïdes acellulaires sont des stigmates de réponse. La réponse ganglionnaire n'est pas évaluée.

- ***Les marges de résection*** :

Les marges de résection incluent les marges longitudinales sur la pièce opératoire, la CRM pour les tumeurs sous péritonéales et les éventuelles collerettes prélevées. Les limites longitudinales (sur pièce et/ou collerettes) doivent être analysées microscopiquement si la tumeur est située à moins de 3 cm d'une de ces limites ou en cas de cancer agressif (cf plus haut). Si ces limites ne sont pas analysées, il faudra le préciser dans le compte-rendu.

La CRM correspond à la plus petite distance entre une structure carcinomateuse (tumeur, ganglion, embole…) et la berge chirurgicale préalablement encrée (Figure 27). Elle est évaluée au microscope par le pathologiste et son envahissement se définit par une valeur ≤ à 1 mm (R1).

Les tumeurs n'atteignant pas les limites de résection chirurgicale sont classées R0. Celles avec un envahissement microscopique mais pas macroscopique des limites sont classées R1.

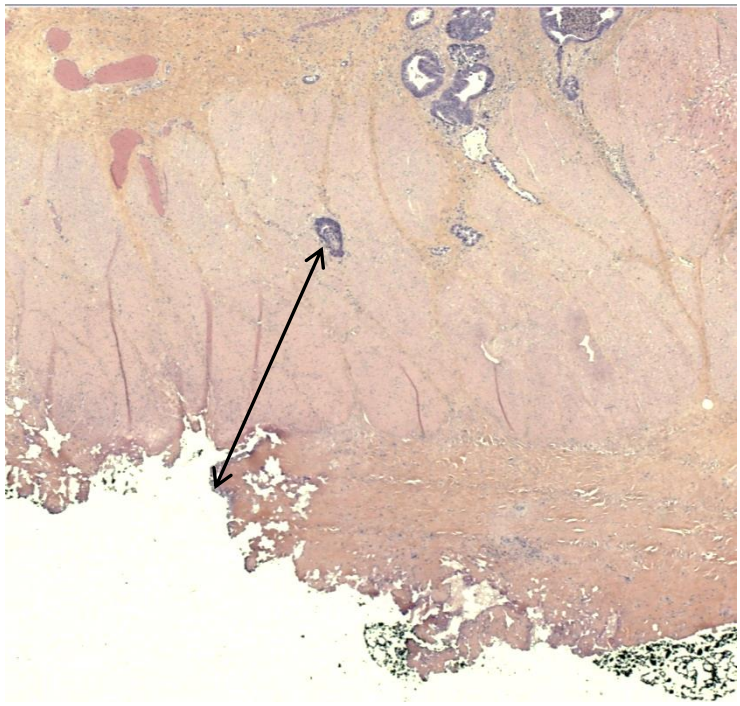

Figure 27 : Mesure de la CRM (en mm) (HES, x10).

- ***Les ganglions lymphatiques :***

Le statut ganglionnaire doit se faire sur un nombre minimum de 12 ganglions lymphatiques examinés afin de pouvoir conclure de manière fiable à une absence d'atteinte ganglionnaire. L'objectif est donc d'analyser un maximum de ganglions lymphatiques quelle que soit leur taille. Si moins de 12 ganglions sont trouvés après examen microscopique, une reprise de la pièce opératoire est nécessaire afin de compléter la recherche, en s'aidant ou non de techniques complémentaires. Ce complément d'analyse devra être précisé dans le compte-rendu final. pN0 doit être indiqué si le nombre de 12 ganglions n'est pas atteint mais qu'ils sont tous réactionnels.

Les micrométastases ganglionnaires correspondent à des localisations carcinomateuses dont la taille est comprise entre 0,2 mm et 2 mm. Elles doivent être comptabilisées comme ganglion envahi (N+). En revanche, si la localisation carcinomateuse est < 0,2 mm alors il s'agit d'une métastase occulte qui ne rentre pas dans le décompte ganglionnaire positif (N-).

Selon le nombre de ganglions envahis, le stade pN de la TNM varie (Tableau 3) :

- N1 : métastase dans 1 à 3 ganglions lymphatiques régionaux :
    - N1a si un seul ganglion est envahi
    - N1b si 2 à 3 ganglions sont envahis
- N2 : métastase dans 4 ganglions lymphatiques régionaux ou plus :
    - N2a si 4 à 6 ganglions sont envahis
    - N2b si 7 ganglions ou plus sont envahis

En cas de traitement néoadjuvant, le compte-rendu doit mentionner la présence ou l'absence de signe de régression (fibrose, nécrose ou mucine). Seule la présence de tumeur viable sera classée comme N+. La taille de la métastase ganglionnaire ne rentre pas en ligne de compte.

- ***Les dépôts tumoraux :***

Il s'agit de nodules tumoraux satellites, situés dans la sous séreuse ou les tissus périrectaux, sans structure ganglionnaire ou vasculaire identifiable. Ils ne doivent être pris en compte (pN1c) qu'en cas de tumeur pN0. Ils ne modifient pas le pT. Le nombre de dépôts tumoraux (pN1c) doit cependant être signalé mais ne doit pas être additionné à celui des ganglions métastatiques.

- ***Invasion vasculaire et nerveuse*** :

Il est recommandé par le RCP de rapporter séparément le type de structure envahie (vaisseaux de gros ou petit calibre) et les invasions nerveuses en indiquant le niveau d'invasion en profondeur, intra-mural (la distinction entre intramusculaire et sous-muqueuse n'est pas requise) ou extra-mural.

Selon Talbot, les emboles vasculaires se définissent par la présence de cellules tumorales au sein d'un espace cerné de cellules endothéliales, entouré d'une couche de tissu musculaire ou contenant des globules rouges (42). Il faudra également suspecter un embole devant un amas tumoral arrondi ou ovalaire, non connecté directement à la tumeur, situé à proximité d'une artère, surtout lorsque cette dernière n'est pas accompagnée de sa veine (signe de l'artère orpheline). La coloration de l'Orcéine, en soulignant les fibres élastiques, aide souvent à détecter les emboles veineux et est vivement conseillée (Figure 28).

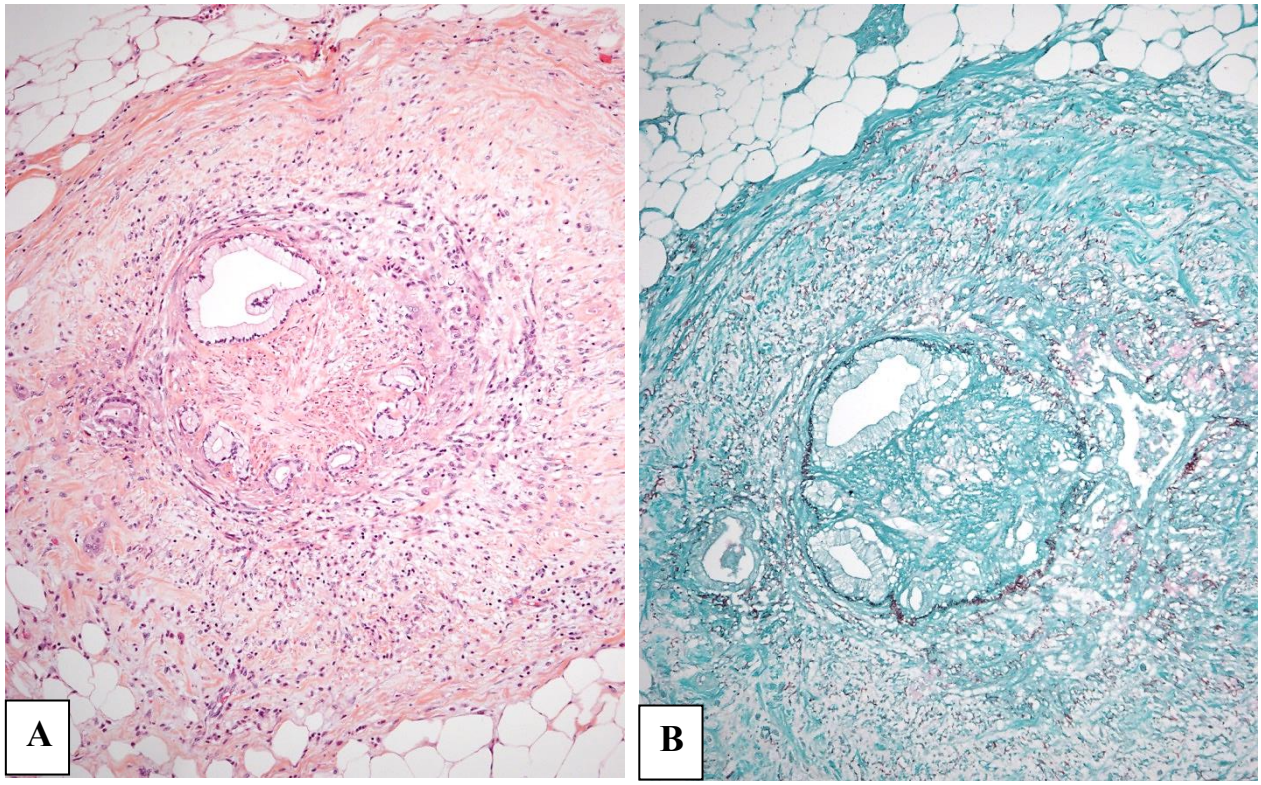

Figure 28 : Embole vasculaire (A : HES ; B : Coloration de l'Orcéine).

Les recommandations françaises ne donnent pas de directive concernant ces précisions à apporter. Seule la présence ou l'absence d'embole vasculaire et d'engainement périnerveux sont à rapporter séparément, sans indiquer le type de vaisseau envahi, ni sa localisation dans la paroi.

- ***Le phénotype MSI :***

Suite à une analyse clinique et de rentabilité, le National Institute for Health and Care Excellence (NICE) recommande depuis 2017 de tester tous les cas de CCR au diagnostic, dans le but de détecter un syndrome de Lynch (43).

En cas de statut MSI+ avec perte de l'expression de la protéine MLH1, se pose la question du diagnostic différentiel entre un syndrome de Lynch (lié à une mutation constitutionnelle du gène *MLH1*) et une tumeur sporadique (liée à une hyperméthylation acquise du promoteur du gène *MLH1*). Il faudra alors rechercher une mutation du gène *BRAF V600E* et/ou une

hyperméthylation du promoteur de *MLH1* afin de distinguer les cancers sporadiques des CCR d'un syndrome de Lynch.

- ***La classification pTNM*** :

Les classifications historiques de Cuthbert Dukes publiées entre 1929-1935 sont à l'origine de la classification TNM proposée par l'American Joint Committee on Cancer (AJCC), internationalement reconnue et révisée régulièrement. La 8ème édition a vu le jour courant 2017 (Tableau 3) (44).

La classification TNM définit chaque tumeur selon trois paramètres correspondant aux trois lettres de l'acronyme précédée du préfixe « p »:

- T ou *Tumour* : correspondant au niveau d'infiltration pariétale de la tumeur ;
- N ou *Node* : définit le statut ganglionnaire ;
- M ou *Metastasis* : décrit l'existence ou non de métastase à distance.

Cette classification sera précédée du préfixe « y » en cas de traitement néoadjuvant, « r » en cas de récidive et « m » en cas de tumeurs multiples.

<table>
<tr><th colspan="2"></th><th>2009 (7° ed)</th><th>2017 (8° ed)</th></tr>
<tr><td rowspan="7">T</td><td>Tx</td><td>Tumeur primitive non évaluable</td><td rowspan="7">Inchangé</td></tr>
<tr><td>T0</td><td>Pas de tumeur primitive décelable</td></tr>
<tr><td>Tis</td><td>Carcinome in situ : tumeur intra-épithéliale ou intramuqueuse (envahissant la lamina propria)</td></tr>
<tr><td>T1</td><td>Tumeur envahissant la sous-muqueuse</td></tr>
<tr><td>T2</td><td>Tumeur envahissant la musculeuse</td></tr>
<tr><td>T3</td><td>Tumeur envahissant la sous-séreuse ou les tissus péricoliques ou péri-rectaux (zones non péritonéalisées)</td></tr>
<tr><td>T4</td><td>Tumeur envahissant le péritoine viscéral ou perforée (pT4a)
Tumeur envahissant directement des organes ou structures voisines (pT4b)</td></tr>
<tr><td rowspan="4">N</td><td>Nx</td><td>Ganglions lymphatiques régionaux non évaluables</td><td rowspan="4">Inchangé</td></tr>
<tr><td>N0</td><td>Pas de métastase ganglionnaire lymphatique régionale</td></tr>
<tr><td>N1</td><td>Métastases dans 1 à 3 ganglions lymphatiques régionaux
• N1a : 1 ganglion métastatique
• N1b : 2 à 3 ganglions métastatiques
• N1c : Dépôt(s) tumoral(aux) dans la sous-séreuse, ou tissus péricoliques ou péri rectaux sans structure identifiable et sans métastase ganglionnaire lymphatique régionale</td></tr>
<tr><td>N2</td><td>Métastases dans 4 ganglions lymphatiques régionaux ou plus
• N2a : 4 à 6 ganglions métastatiques
• N2b : ≥ 7 ganglions métastatiques</td></tr>
<tr><td rowspan="2">M</td><td>M0</td><td>Pas de métastase à distance</td><td>Inchangé</td></tr>
<tr><td>M1</td><td>Métastase(s) à distance
• M1a : Métastases limitées à 1 organe (foie, poumon, ovaire, ganglion lymphatique extra régional)
• M1b : Métastases dans plus d’un organe ou dans le péritoine</td><td>Métastase(s) à distance
• M1a : Métastases limitées à 1 organe (foie, poumon, ovaire, ganglion lymphatique extra régional)
• M1b : Métastases dans plus d’un organe
• M1c : Métastases dans le péritoine, avec ou sans atteinte d’un autre organe</td></tr>
</table>

Tableau 3: Comparaison classification TNM 7 (2009) (45) et 8 (2017).

VI. PROJET :

ÉVALUATION NATIONALE MULTICENTRIQUE DES COMPTES RENDUS ANATOMOPATHOLOGIQUES DES CANCERS DU RECTUM EN FRANCE EN 2016

Les renseignements fournis dans les comptes rendus anatomopathologiques des pièces de résection colorectale pour cancer conditionnent la prise en charge du patient. Les anglais ont montré que de grandes disparités de prise en charge pouvaient se voir entre les différentes RCP. Pour limiter ces différences, le Royal College of Pathologists propose dans les recommandations et ce depuis 2014, que les laboratoires de pathologie et RCP nationales évaluent leur pratique grâce à des audits internes réguliers, afin de s'assurer que leur analyse des pièces opératoires ne diffère pas trop des résultats escomptés.

Pour les pièces de résection colorectales pour cancer, ils ont proposé trois critères qualité différents à évaluer dans chaque laboratoire (sur au moins 50 comptes rendus) :

- Nombre médian de ganglions lymphatiques examinés minimal de 12,
- Taux d'invasion veineuse (intra et extra-murale) minimal de 30%,
- Taux d'invasion de la séreuse (pT4a) minimal de 20% pour les cancers du côlon et 10% pour les cancers du rectum.

D'autres éléments qualitatifs sont indiqués. Quatre-vingt-quinze pourcents des comptes rendus doivent être rédigés selon un compte-rendu standardisé. Les résultats doivent être validés dans un délai de 7 à 10 jours ouvrés après la chirurgie (80% dans les 7 jours, 90% dans les 10 jours).

L'objectif de notre travail était d'évaluer aujourd'hui et en France la qualité des comptes rendus anatomopathologiques pour cancer du rectum à l'aide des critères qualité proposés par les recommandations britanniques.

VII. ARTICLE

National multicentric evaluation of quality of pathology reports for rectal cancer in France in 2016.

Camille Boutanos, MD,* Maylis Capdepont, CRA*, Magali Svrcek, MD°, Françoise Thélu, MD[§], Nathalie Guedj, MD**, Flora Poizat, MD°°, Frédéric Bibeau, MD[§§], Bruno Turlin, MD[‡], Amandine Rousseau, MD***, Armelle Bardier, MD°°°, Janick Selves, MD[‡‡], Marie Desrousseaux, MD*°, Florence Le Pessot, MD[§§§], Benjamin Bonhomme, MD*[§], Marie-Hélène Laverrière, MD*[‡], Catherine Julié, MD[#], René-Pierre Eyremandi, MD*[#], Sophie Stanislas, MD[§#], Céline Bazille, MD°[#], Agnès Daubech, MD[‡#], Thierry Lazure, MD°[§], Marie-Sylvie Bordier, MD°[‡], Antoine Demoures, MD[‡‡‡], Anne Rullier, MD*.

*CHU Bordeaux, Service de Pathologie, Place Amélie Raba-Léon, 33076 Bordeaux cedex, France ; °CHU Saint-Antoine APHP, Service de Pathologie, 184 Rue du Faubourg Saint-Antoine, 75012 Paris, France ; [§]Pathologie Nord Unilabs, 60 Boulevard Jean-Baptiste Lebas, 59000 Lille, France ; **CHU Beaujon APHP, Service de Pathologie, 100 Boulevard du Général Leclerc, 92110 Clichy, France ; °°Institut Paoli-Calmettes, Service de Pathologie, 232 Boulevard de Sainte-Marguerite, 13009 Marseille, France ; [§§]Institut du Cancer de Montpellier, Service de Pathologie, 208 Avenue des Apothicaires, 34298 Montpellier, France ; [‡]CHU Rennes, Service de Pathologie, 2 Rue Henri le Guilloux, 35000 Rennes, France ; ***Biopath Aquitaine, 4 Allée des Musardises, 33185 Le Haillan, France ; °°°CHU de La Salpêtrière, Service de Pathologie, 47-83 Boulevard de l'Hôpital, 75013 Paris, France ; [‡‡]IUCT Oncopole, Service de Pathologie, 1 Avenue Irène Joliot-Curie, 31100 Toulouse, France ; *°Atlantic Pathologie, 24 avenue du Général Ducasse, 64100 Bayonne, France ; [§§§]CHU Rouen, Service de Pathologie, 1 Rue de Germont, 76000 Rouen, France ; *[§]Institut Bergonié, Service de Pathologie, 229 Cours de l'Argonne, 33000 Bordeaux, France ; *[‡]CHU Grenoble, Service de Pathologie, BP 217 – 38043 Grenoble, France ; [#]CHU Ambroise Paré APHP, Service de Pathologie, 9 Avenue Charles de Gaulle, 92100 Boulogne-Billancourt, France ; *[#]Laboratoire d'Anatomie et de Cytologie Pathologiques, 43 Avenue Gaston Phoebus, 64000 Pau, France ; [§#]CH Pau, Service de Pathologie, 4 Boulevard Hauterive, 64000 Pau, France ; °[#]CHU Caen, Service de Pathologie, Avenue de la Côte de Nacre, 14033 Caen, France ; [‡#]Cabinet de Pathologie, 259 Boulevard Godard, 33110 Le Bouscat, France ; °[§]CHU Kremlin-Bicêtre, Service de Pathologie, 78 Rue du Général Leclerc, 94270 Le Kremlin-

Bicêtre, France ; °‡CH Libourne, Service de Pathologie, 112 Rue de la Marne, 33500 Libourne, France ; ‡‡‡CH Périgueux, Service de Pathologie, 80 Avenue Georges Pompidou, 24000 Périgueux, France

Corresponding author:
Anne Rullier
CHU Pellegrin, place Amélie Raba-Léon, 33000 Bordeaux, France
Tel 00 33 556795589 Fax 00 33 556796088
Email : anne.rullier@chu-bordeaux.fr
Sources of support: none
Disclosure of funding: none
Conflicts of Interest: none

Key words: Rectal cancer - pathology report - quality report - neoadjuvant radiochemotherapy –

SUMMARY

The quality of pathologic assessment of rectal cancer specimen is crucial to treatment efficiency and patient survival. The Royal College of Pathologists (RCP) recommended evaluating the quality of pathology report in routine practice using 3 indicators, the number of lymph nodes (LN) analyzed, the rate of venous invasion (VI) and peritoneal involvement (pT4a).

The aim of this study was (1) to evaluate the 3 quality indicators of the French national pathology reports compared with the British guidelines and, (2) to assess the influence of neoadjuvant radiochemotherapy on them.

From January 1 to December 31, 2016 all pathology reports for rectal adenocarcinoma were collected from French voluntary departments. Neoadjuvant radiochemotherapy included long course radiotherapy with concomitant 5-FU-based chemotherapy. The standards recommended by the RCP were a median of LN analyzed ≥ 12, a rate of VI ≥ 30% and a rate of pT4a ≥ 10%.

A total of 983 rectal cancer pathology reports were analyzed from 22 French pathology departments. The median of LN analyzed was 15 and the rate of centers having ≥ 12 LN was 81%. The rate of VI was 30% and the frequency of centers having ≥ 30% VI was 41%. The rate of pT4a was 4% and the rate of centers reporting ≥ 10% pT4a was 18%. None of the centers reached the threshold for the 3 quality indicators. All three indicators were lower after radiochemotherapy compared to surgery alone.

In conclusion, in French routine practice the value of two of the three quality indicators (LN analyzed and VI) were globally in line with the RCP guidelines. However, the rate of pT4a

was very low particularly after radiochemotherapy. This suggests that pT4a lacks interest in rectal cancer under peritoneal reflection.

INTRODUCTION

The quality of pathologic assessment of rectal specimen is crucial to determine reliable prognostic criteria (like pTNM, vascular invasion, Circumferential Resection Margin (CRM), Microsatellite Instability phenotype (MSI)…) to build efficient individual therapeutic project. In order to decrease the inequities of prognosis related to lack of pathology report, the Royal College of Pathologist (RCP) recommended since 2014 that multidisciplinary teams and/or pathology departments in United Kingdom audit their reports (routine practice) to ensure that their overall results are not significantly different from what might be expected. They proposed three different quality indicators for such evaluation: the number of lymph nodes (LN) analyzed, the rate of venous invasion (VI) and the rate of peritoneal involvement (pT4a). All three indicators are of prognostic influence. The recommended number of LN analyzed per specimen is 12. If the number is less than 12, the risk to understage the stage II tumor is higher than if more than 12 are analyzed (and are negative)[1]. Several factors must influence the number of LN analyzed like obesity, type of surgery, tumor size and stage, neoadjuvant treatment… However, it is likely that the way that the pathologist examines and reports the specimen is the most important[2]. VI is a witness of tumor aggressiveness and must be took into account for treatment decision[3]. Both types of vascular invasion, lymphatic and venous, are predictive of lymph node metastasis and survival[4,5]. Whereas RCP recommends reporting only large vessel invasion i.e. venous invasion excluding lymphatics, the College of American Pathologists suggests reporting both and separately. In addition, both institution (RCP and CAP) recommend to specify the location of VI, intramural or extramural, even if the adverse

prognostic of extramural location is more obvious[4,6]. Peritoneal invasion by the tumor has been demonstrated to have a negative impact on prognosis due to high risk of peritoneal carcinosis[7,8]. However, the lack of standard guidelines for assessing pT4a may contribute to underdiagnosis[6]. Neoadjuvant therapy is also likely to influence rates of pT4a and possibly venous invasion but objective data are lacking.

The aim of this study was (1) to evaluate the three quality indicators of the French national pathology reports compared with the British guidelines and, (2) to assess the influence of neoadjuvant radiochemotherapy on them.

MATERIALS AND METHODS

Design: This is a multicenter French national study focusing on quality report of rectal cancer specimen in order to compare with the British pathology guidelines. All departments of Pathology involved in the French clinical trials of rectal cancer (GRECCAR group) [9] were contacted in March 2017 to enroll rectal cancer reports performed between January 1, and December 31, 2016. Inclusion criteria were rectal adenocarcinoma treated by rectal excision with or without neoadjuvant radiochemotherapy. Exclusion criteria were rectal cancer recurrence, anal and colon cancers, and rectal cancer treated by local excision.

Data analyzed: Clinical and pathological data included tumor location from the anal verge (low 0-5, mid 6-10, high 11-15 cm), type of surgery performed (partial vs. total mesorectal excision), neoadjuvant radiochemotherapy (50 Gy in 5 weeks with Xeloda), quality of the mesorectum [10], number of LN analyzed, eventual secondary dissection for LN, VI (venous or lymphatic, intra or extramural), perineural invasion, tumor budding, CRM, TNM staging[11], and tumor regression grading (TRG). Were also analyzed the number of blocks performed,

use of a template (minimum dataset recommended by the French Institute National of Cancer)[12], turnaround time of pathologic report (date from the specimen receipt at the pathology laboratory or date of surgery in case of missing information) and number of signatory pathologists.

End-points: The primary objective was to evaluate the 3 quality indicators of the French national pathology reports of rectal cancer specimen (number of LN analyzed, rate of VI and of pT4a) and to compare with the recommended thresholds of the British pathologic guidelines. The standard recommended are a median number of LN examined greater than 12, a frequency of VI at least of 30% and a frequency of pT4a at least of 10%[13]. The secondary objective was to assess the influence of neoadjuvant radiochemotherapy on quality indicators.

Statistical analysis: Were analyzed both the mean of events for each pathologic indicator and the frequency of centers having the recommended thresholds. Quantitative data were expressed as mean ± standard deviation or median with range or interquartile range (IQR). Qualitative data were expressed as percentage. Differences between groups were determined by the χ^2 test or Fisher's exact test and by the Mann Whitney and T-test. A p-value of less than 0.05 was considered as statistically significant.

RESULTS

Pathology reports

Globally, 1013 pathology rectal cancer reports were enrolled from 22 French laboratories (14 public hospitals, 5 private institutions and 3 cancer centers) in one-year period 2016. Thirty cases were excluded (5 rectal cancer recurrences, 3 anal cancers, 12 colon cancers, 10 local excisions) leading 983 analyzed. The median number of reports performed per center was 36

(range 6-122). The median number of blocks performed was 19 (range 1-54) in the 441 reports where the information was given. A template was used as a pathology report in 59% (579/983) of the cases. Turnaround time of pathology reports was 10 (range 2-38) calendar days. The median number of signatory pathologists per center was 4 (range 1-18).

Overall rectal specimen

Characteristics of rectal tumors, overall and according to treatment, are in Table 1. Rectal tumors were located 35% in the lower third, 27% in the mid and 17% in the high rectum; whereas it was not specified in 21% of the cases. Overall, the median number of lymph nodes retrieved in rectal specimen was 15 (IQR 11-21) and the rate of centers having ≥ 12 LN was 81% (18/22) (Fig 1). The rate of VI in rectal specimen was 30% (292/983) and the rate of centers having ≥ 30% VI was 41% (9/22). The rate of pT4a in rectal specimen was 4% (42/983) and the rate of centers having ≥ 10% pT4a was 18% (4/22). Overall, no center reached the threshold for the 3 quality indicators (Fig 2A).

When VI was detected, the type of structure involved (lymphatic or vein) was mentioned in 27% (78/292). The extramural location was noted in 71% (207/292) of cases. In 5% (45/983) of cases, complementary analysis using immunohistochemistry (43/45) or orcein stain (2/45) were performed to highlight vascular invasion. The CRM was analyzed in 87% of the cases and was negative in 87% of the cases (Table 1). The mesorectum was analyzed in 66% cases and was complete or almost complete in 61% of cases. In the group with neoadjuvant treatment, TRG was specified in 66% (404/617) of cases. The main classifications used were Dworak, Mandard and Rodel TRG [14,15].

Rectal specimen according to neoadjuvant treatment

Rectal specimen treated with surgery alone (n=326) were compared with those treated by radiochemotherapy and surgery (n=617), 40 were excluded because of missing information for neoadjuvant treatment. The characteristics of groups are in Table 1. After radiochemotherapy and surgery, there was a trend to a lower rate of lymph nodes analyzed, as compared to surgery alone: median 15 vs. 15 (p=0.036) and mean 16 vs. 18 (p=0.004) (Table 1). The proportion of patients having ≥ 12 lymph nodes analyzed did not differ significantly with or without radiochemotherapy, 71% vs. 76% (p=0.095). The threshold of 12 was reached in 8 cases, due to revision of the specimen in 4/25 after radiochemotherapy and 4/13 after surgery alone. The rate of VI (whatever its mural location) was lower after radiochemotherapy compared to surgery alone: 28% vs. 33% (p=0.030). The rate of pT4a was also lower in the group with radiochemotherapy: 2% vs. 10% (p<0.001) (Table 1). Globally, the frequency of centers with ≥ 12 LN (77% vs. 95%), VI ≥ 30% (32% vs. 54%), pT4a ≥ 10% (9% vs. 36%) and all indicators (0 vs. 18%) were lower after radiochemotherapy than after surgery alone (Fig 2B).

Peritoneal invasion (pT4a) according to tumor location

The rate of pT4a decreased progressively from the high to the mid and the low rectum (11%, 6% and 0.5% respectively; p<0.001) (Table 2). According to treatment, the rate of pT4a was lower after radiochemotherapy than after surgery alone, and the difference was significant for middle (3.1 vs. 14.3%; p=0.002) and low (3.8 vs. 0%; p=0.023) rectal cancers (Table 2).

DISCUSSION

This study showed that at a national level and on routine practice, quality of rectal cancer pathology reports and quality of surgery are good in 2016 in France due to the high rate of

mesorectum and CRM analyzed (66% and 87% respectively) and to the high frequency of complete or almost complete mesorectum and negative CRM (61% and 87% respectively). Beside these conventional issues, the study also demonstrated that two of the three quality indicators of the British guidelines have been respected, as shown by the median of 15 LN analyzed and the 30% of VI reported. The third indicator, pT4a, was found only in 4% of the rectal specimen and did not reach the 10% recommended.

The number of LN analyzed is essential because is correlated with pN stage, one of the major prognostic factor in rectal cancer[16,17]. According to international guidelines, at least 12 LN per rectal specimen must be retrieved whatever treatment. In our study, the median of LN analyzed was 15, and the rate of centers having ≥ 12 LN was 81%. Our results are in accordance with part of the literature showing a median of 12 LN in stage III rectal cancer in a US population-based study[18]. However, in a nationwide population-based study focusing on rectal cancer in Netherland, the median number of LN analyzed was only 7[19]. Neoadjuvant treatment and particularly long course radiotherapy decreases the number of LN analyzed compared to untreated specimen[20,21]. In our study, there was a trend to a lower rate of LN after radiochemotherapy, although the median number of LN analyzed remains > 12 (n=15). It is possible to increase the rate of LN dissected using adjunct techniques (fat dissolution, compression or re-examination of the specimen)[22,23]. In our study, such techniques were exceptionally used, suggesting a good handling of rectal specimen.

The role of VI in rectal cancer is becoming more and more important to consider for treatment decision[3]. In our study, the rate of VI reached the threshold of 30% recommended by the British guidelines. However, the rate of centers having ≥ 30% VI was 41%, that is of mixed quality. Indeed, the details of the structure involved and their mural location were lacking in most of the pathology reports. Obviously, French pathologists need to improve their VI

detection sensibility. Several tips are available: (1) to increase sampling in areas with linear spiculations at the advancing edge of tumor[24], (2) to familiarize with specific signs of vascular invasion such as “orphan arteriole” (i.e. tumor deposits adjacent to arterioles without any identifiable vein), and “protruding tong” (i.e elongated tumor nodule extending into perirectal fat throughout muscularis propria)[24], and (3) to use elastic stain and/or immunostainings against endothelium (CD31; D2-40 for lymphatics)[4,6]. At least, the French recommendations could be updated and enriched by VI precisions. After radiochemotherapy the rate of VI was lower compared to surgery alone (28% vs. 33%) that is in accordance with the litterature[4,25].

Peritoneal invasion (pT4a) reflects the aggressiveness of the tumor against the peritoneum. It is a factor of bad prognosis associated with an increased risk of peritoneal metastasis and justifying a postoperative chemotherapy. pT4a are more frequent in colon cancer than rectum because the two third of the rectum (low and mid) are below the peritoneal reflection. That is probably why the British pT4a threshold was lower for rectal cancer (≥10%) than colon cancer (≥20%)[13]. In our study, the rate of pT4a was very low (4%) and the rate of centers having ≥10% pT4a was also exceptionally low (18%). At the end of 2017, pT4a was removed from the revised RCP recommendations as a quality indicator for rectal cancer specifically[4]. The reason advocated was the influence of radiochemotherapy. In this study, the comparison of the rate of pT4a according to rectal location and treatment showed that not only the treatment but also the location modified the rate of pT4a. The threshold of 10% was reached for high and untreated middle rectal cancer. So, in the setting of rectal cancer reports, the relevance of pT4a as a quality indicator is limited particularly for treated middle and low rectal cancers. Probably, it is necessary to find a more specific indicator of rectal cancer specimen and report.

The best candidate for a specific quality indicator for pathology rectal cancer report should be the CRM. Indeed, CRM is yet a quality indicator for surgery and one of the main powerful prognostic factor in rectal cancer[26]. In our study, the rate of CRM analyzed and safe was very high, higher than some randomized rectal cancer trial[27] suggesting a careful pathology analysis in routine practice in France. One bias of this result could reside on the recruitment of pathology laboratories, most of them enrolled in the French clinical trials of rectal cancer (GRECCAR group)[9].

In conclusion, in French routine practice, two of the three quality indicators (lymph nodes analyzed and vascular invasion) were globally in line with the RCP guidelines for rectal cancer reports. However, an effort is needed to improve detection and characterization of VI. For pT4a, the third and controversial quality indicator, the rate was very low particularly in subperitoneal rectal cancer and after radiochemotherapy. A more specific and relevant indicator for rectal cancer, like CRM, should replace pT4a in the evaluation of rectal cancer report quality.

REFERENCES

1. Swanson RS, Compton CC, Stewart AK, et al. The Prognosis of T3N0 Colon Cancer Is Dependent on the Number of Lymph Nodes Examined. *Ann. Surg. Oncol.* 2003;10:65–71. doi:10.1245/ASO.2003.03.058.

2. Morris EJA, Maughan NJ, Forman D, et al. Identifying Stage III Colorectal Cancer Patients: The Influence of the Patient, Surgeon, and Pathologist. *J. Clin. Oncol.* 2007;25:2573–2579. doi:10.1200/JCO.2007.11.0445.

3. Brierley JD, Gospodarowicz MK, Wittekinf C (eds). TNM Classification of Malignant Tumors (8th edition). Oxford, UK: Wiley-Blackwell, 2017.

4. Loughrey MB, Quirke P, Shepherd NA 2017. Dataset for colorectal cancer histopathology reports (4th edition) December 2017.

5. Lim S-B, Yu CS, Jang SJ, et al. Prognostic significance of lymphovascular invasion in sporadic colorectal cancer. *Dis. Colon Rectum* 2010;53:377–384. doi:10.1007/DCR.0b013e3181cf8ae5.

6. Sanjay Kakar, Chanjuan Shi MD, Mariana E, et al. Protocol for the Examination of Specimens From Patients With Primary Carcinoma of the Colon and Rectum. June 2017. Available at: http://www.cap.org/ShowProperty?nodePath=/UCMCon/Contribution%20Folders/WebContent/pdf/cp-colon-17protocol-4001.pdf. Accessed August 28, 2018.

7. Puppa G, Maisonneuve P, Sonzogni A, et al. Pathological assessment of pericolonic tumor deposits in advanced colonic carcinoma: relevance to prognosis and tumor staging. *Mod. Pathol.* 2007;20:843.

8. Shepherd NA, Baxter KJ, Love SB. The prognostic importance of peritoneal involvement in colonic cancer: a prospective evaluation. *Gastroenterology* 1997;112:1096–1102.

9. Lefevre JH, Mineur L, Kotti S, et al. Effect of Interval (7 or 11 weeks) Between Neoadjuvant Radiochemotherapy and Surgery on Complete Pathologic Response in Rectal Cancer: A Multicenter, Randomized, Controlled Trial (GRECCAR-6). *J. Clin. Oncol.* 2016;34:3773–3780. doi:10.1200/JCO.2016.67.6049.

10. Nagtegaal ID, van de Velde CJH, van der Worp E, et al. Macroscopic Evaluation of Rectal Cancer Resection Specimen: Clinical Significance of the Pathologist in Quality Control. *J. Clin. Oncol.* 2002;20:1729–1734. doi:10.1200/JCO.2002.07.010.

11. Sobin L, Gospodarowicz M, Wittekind C (eds). TNM Classification of Malignant Tumours (7th edition). Oxford, UK: Wiley-Blackwell, 2009.

12. Mise à jour 2011 des comptes-rendus d'anatomopathologie: données minimales à renseigner pour une tumeur primitive. Traitements, soins et innovations, INCa, Boulogne-Billancourt, décembre 2011. Available at: http://www.sfpathol.org/media/pdf/item-minim-actualis-2012-1.pdf. Accessed August 28, 2018.

13. Loughrey MB, Quirke P, Shepherd NA 2014. Dataset for colorectal cancer histopathology reports (3rd edition) July 2014.

14. Dworak O, Keilholz L, Hoffmann A. Pathological features of rectal cancer after preoperative radiochemotherapy. *Int. J. Colorectal Dis.* 1997;12:19–23.

15. Rödel C, Martus P, Papadoupolos T, et al. Prognostic Significance of Tumor Regression After Preoperative Chemoradiotherapy for Rectal Cancer. *J. Clin. Oncol.* 2005;23:8688–8696. doi:10.1200/JCO.2005.02.1329.

16. Glimelius B, Tiret E, Cervantes A, et al. Rectal cancer: ESMO Clinical Practice Guidelines for diagnosis, treatment and follow-up. *Ann. Oncol*. 2013;24:vi81-vi88.

17. Quirke P. Training and quality assurance for rectal cancer: 20 years of data is enough. *Lancet*. 2003;4:695–702.

18. Li Q, Liang L, Gan L, et al. Effect of Lymph Node Count on Pathological Stage III Rectal Cancer with Preoperative Radiotherapy. *Sci. Rep.* 2015;5. doi:10.1038/srep16990.

19. Elferink MAG, Siesling S, Lemmens VEPP, et al. Variation in Lymph Node Evaluation in Rectal Cancer: A Dutch Nationwide Population-Based Study. *Ann. Surg. Oncol.* 2011;18:386–395. doi:10.1245/s10434-010-1269-8.

20. Mechera R, Schuster T, Rosenberg R, et al. Lymph node yield after rectal resection in patients treated with neoadjuvant radiation for rectal cancer: A systematic review and meta-analysis. *Eur. J. Cancer* 2017;72:84–94.

21. Rullier A, Laurent C, Capdepont M, et al. Lymph nodes after preoperative chemoradiotherapy for rectal carcinoma: number, status, and impact on survival. *Am J Surg Pathol*. 2008;32:45–50.

22. Scheel AH, Reineke RA, Sprenger T, et al. Comprehensive lymph node morphometry in rectal cancer using acetone compression. *J. Clin. Pathol.* 2015;68:458–464. doi:10.1136/jclinpath-2014-202555.

23. Lindboe CF. Lymph node harvest in colorectal adenocarcinoma specimens: the impact of improved fixation and examination procedures: LYMPH NODE HARVEST IN COLORECTAL CANCER. *APMIS* 2011;119:347–355. doi:10.1111/j.1600-0463.2011.02748.x.

24. Messenger DE, Driman DK, Kirsch R, et al. Developments in the assessment of venous invasion in colorectal cancer: implications for future practice and patient outcome. *Hum. Pathol*. 2012;43:965–973.

25. Yu SKT, Tait D, Chau I, et al. MRI Predictive Factors for Tumor Response in Rectal Cancer Following Neoadjuvant Chemoradiation Therapy - Implications for Induction Chemotherapy? *Int. J. Radiat. Oncol*. 2013;87:505–511.

26. Nagtegaal ID, Quirke P. What Is the Role for the Circumferential Margin in the Modern Treatment of Rectal Cancer? *J. Clin. Oncol.* 2008;26:303–312. doi:10.1200/JCO.2007.12.7027.

27. Rullier A, Gourgou-Bourgade S, Jarlier M, et al. Predictive factors of positive circumferential resection margin after radiochemotherapy for rectal cancer: The French randomised trial ACCORD12/0405 PRODIGE 2. *Eur. J. Cancer* 2013;49:82–89. doi:10.1016/j.ejca.2012.06.028.

Table 1: Main pathologic characteristics of the overall rectal cancer reports (n=983) and comparison between rectal tumors treated by surgery alone versus surgery with neoadjuvant treatment (n=943).

	Overall population (n=983)	**Surgery alone (n=326)**	**Surgery and RadiochemoT. (n=617)**	
	n (%)	**n (%)**	**n (%)**	p
Type of surgery				**<0.001**
Specified	523 (53)	135 (41)	385 (62)	
Not specified	460 (47)	191 (59)	232 (38)	
Rectal location				**<0.001**
Low	350 (35)	53 (16)	297 (48)	
Middle	262 (27)	70 (22)	192 (31)	
High	165 (17)	124 (38)	41 (7)	
Not specified	206 (21)	79 (24)	87 (14)	
Number of lymph nodes (LN) analyzed				
Median (IQR)	15 (11-21)	15 (12-23)	15 (11-20)	**0.036**
Mean ± SD	17 ± 9	18 ± 10	16 ± 9	**0.004**
Patients with ≥ 12 LN				
Yes	712 (72)	249 (76)	440 (71)	0.095
No	271 (28)	77 (24)	177 (29)	
Vascular invasion*				**0.030**
Yes	292 (30)	106 (33)	173 (28)	
No	655 (67)	215 (66)	416 (67)	
Not specified	36 (4)	5 (2)	28 (5)	
Perinervous invasion				0.089
Yes	221 (23)	71 (22)	141 (23)	
No	710 (72)	246 (76)	440 (71)	
Not specified	52 (5)	9 (3)	36 (6)	
Tumor budding				0.111
Yes	48 (5)	19 (6)	29 (5)	
No	75 (7)	18 (6)	57 (9)	
Not specified	860 (88)	289 (89)	531 (86)	
Tumor staging**				**<0.001**
pT0	56 (6)	5 (2)	51 (8)	
pTis	17 (2)	11 (3)	6 (1)	
pT1	77 (8)	43 (13)	33 (5)	
pT2	253 (26)	82 (25)	162 (26)	
pT3	492 (50)	149 (46)	316 (51)	
pT4a	42 (4)	31 (10)	11 (2)	
pT4b	42 (4)	4 (1)	36 (6)	
Not specified	4 (0.4)	1 (0.3)	2 (0.3)	
Lymph node staging				0.741
pN0	627 (64)	213 (65)	393 (64)	
pN1	228 (23)	74 (23)	145 (24)	
pN2	125 (13)	39 (12)	77 (13)	
pNx	3 (0.3)	0 (0)	3 (0.3)	
Positive lymph nodes				
Median (IQR)	0 (0-1)	0 (0-1)	0 (0-1)	0.678

Mean ± SD	1.3 ± 3.1	1.4 ± 3.5	1.3 ± 2.8	0.703
CRM***				**<0.001**
Specified	855 (87)	252 (77)	571 (93)	
Not specified	128 (13)	74 (23)	46 (7)	
CRM***				0.100
Safe	742 (87)	226 (90)	488 (86)	
Involved	113 (13)	26 (10)	83 (14)	
Plane of mesorectal excision				**<0.001**
Complete - almost comp.	595 (61)	164 (50)	418 (68)	
Incomplete	47 (5)	9 (3)	38 (6)	
Not specified	341 (35)	153 (47)	161 (26)	

*intra and/or extramural ; **UICC classification, 7th edition (2009) ; ***Circumferential Resection Margin; SD : standard deviation, IQR : interquartile range

Table 2: Rate of pT4a according to rectal location and treatment.

	Overall population	**Surgery alone**	**Surgery and RadiochemoT**	
	n (%)	n (%)	n (%)	p
Low	2/350 (0.5)	2/53 (3.8)	0/297 (0.0)	**0.023**
Mid	16/262 (6)	10/70 (14.3)	6/192 (3.1)	**0.002**
High	18/164 (11)	14/123 (11.4)	4/41 (9.8)	1.000

Figure 1: Number of lymph nodes retrieved per center in rectal cancer reports in France (centers are classified according to decreasing number of cases in 2016).

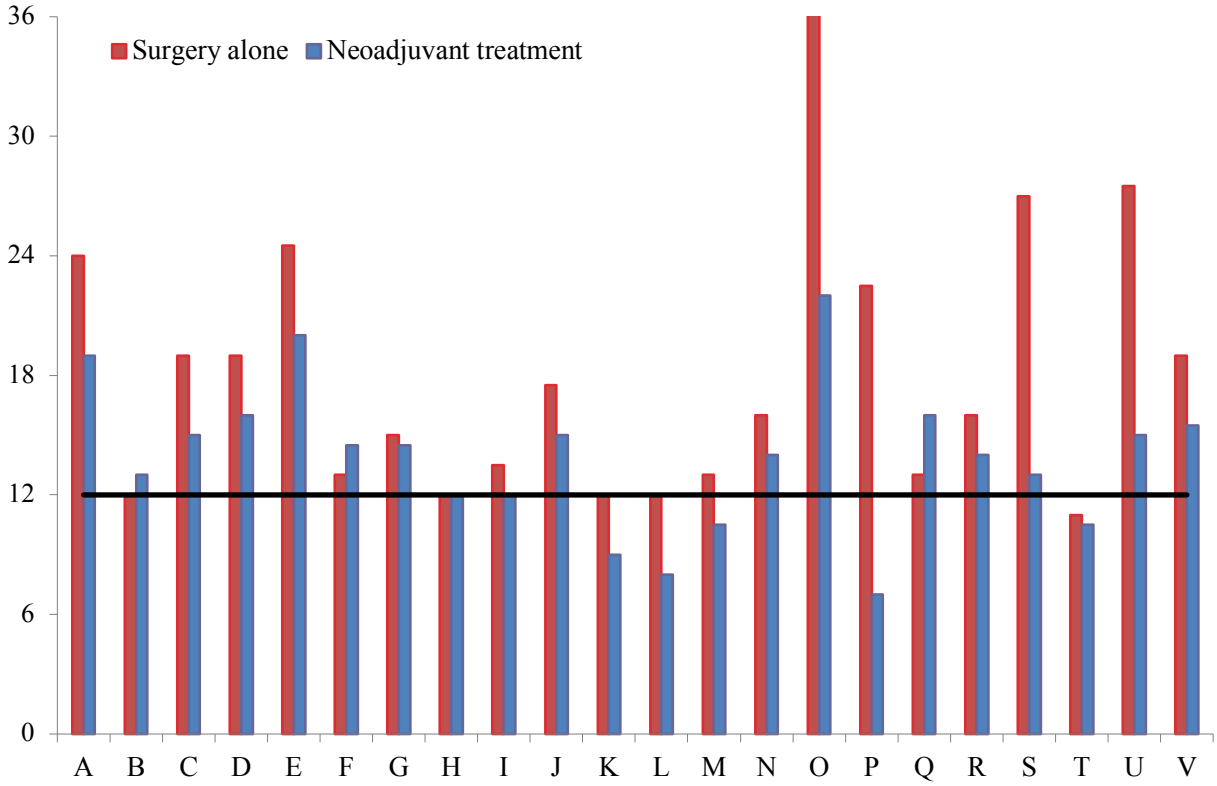

Figure 2A: Rate of French centers validating each quality indicator separately (LN: lymph node, VI: vascular invasion, pT4a: peritoneal invasion) and the three together (2A: overall rectal specimen; 2B: rectal specimen according to neoadjuvant treatment).

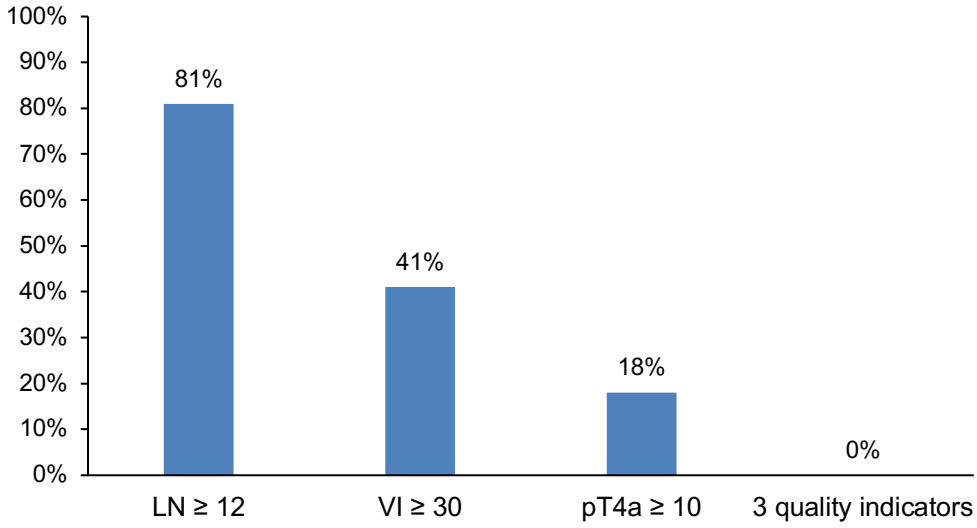

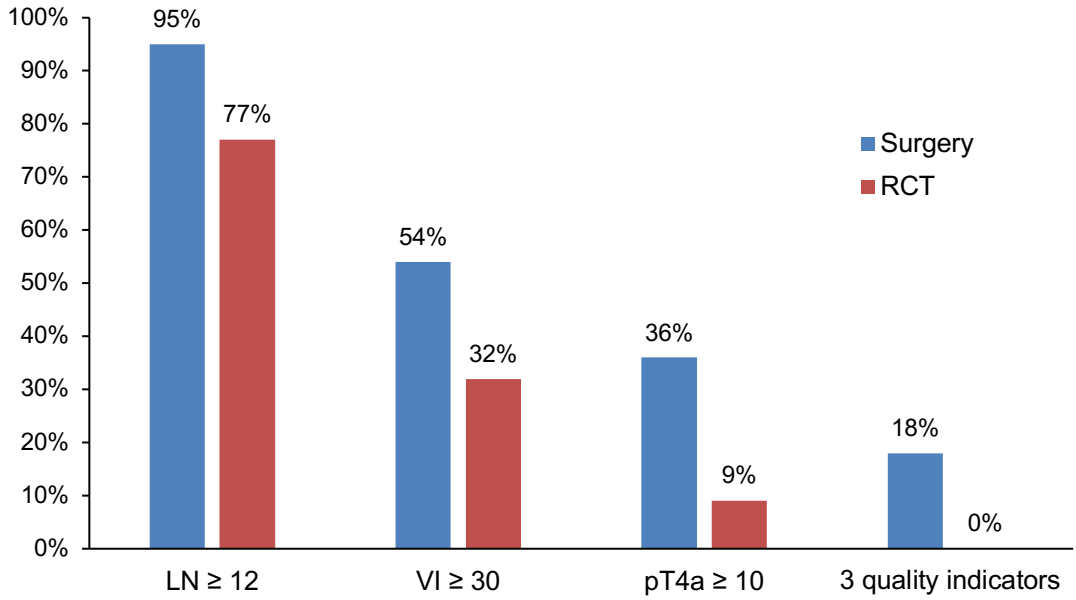

VIII. CONCLUSION

La prise en charge des cancers du rectum est multidisciplinaire (chirurgien, oncologue, radiothérapeute, radiologue et pathologiste) et demande une collaboration étroite tout particulièrement entre le chirurgien et le pathologiste. Au terme de l'analyse de la pièce opératoire, le pathologiste élabore un compte-rendu le plus clair, objectif et exhaustif possible où les principaux facteurs pronostiques du cancer opéré seront renseignés. C'est à partir de cela que sera construit le projet thérapeutique personnalisé du patient. Pour homogénéiser et améliorer la qualité des comptes rendus anatomopathologiques de CCR, les recommandations Britanniques ont récemment proposé la réalisation d'audit interne annuel des comptes rendus dans chaque laboratoire en prenant trois indicateurs qualités : le nombre de ganglions lymphatiques analysés, le taux d'invasion veineuse et le taux d'envahissement péritonéal (pT4a). Comme cela n'avait jamais été fait en France, nous avons réalisé une évaluation de la qualité des comptes rendus de cancer du rectum en France en 2016, en utilisant les indicateurs britanniques.

Au total, nous avons montré qu'en France en 2016, deux des trois indicateurs qualité (nombre de ganglions analysés et invasion vasculaire) étaient globalement en accord avec les recommandations Britanniques. Quant au troisième indicateur, le taux de pT4a était trop faible par rapport au référentiel, pour les cancers du moyen et du bas rectum et plus particulièrement après traitement néoadjuvant. Ces résultats suggèrent que le pT4a n'est pas un indicateur qualité adapté aux spécificités du cancer du rectum sous péritonéal (majoritairement candidat à un traitement néoadjuvant). Il est donc nécessaire d'identifier un critère qualité plus spécifique au cancer du rectum, et la CRM semble être le meilleur candidat. En effet, la CRM est déjà un indicateur qualité pour la chirurgie et c'est un des plus puissants facteurs pronostiques dans le cancer du rectum. Le taux de CRM renseigné de notre

étude (87%) est particulièrement élevé et suggère que la prise en charge des cancers du rectum en France est de qualité.

Cependant, quelques pistes d'amélioration demeurent. Des efforts doivent être menés pour affiner l'analyse de l'invasion vasculaire en terme de type de structure envahie (veine ou lymphatique) et de localisation pariétale (intramurale ou extramurale). La localisation de la tumeur par rapport à la ligne de réflexion péritonéale était souvent absente (données non rapportées dans tableau) et l'état du mésorectum était manquant dans 35% des cas. L'utilisation plus large (seulement 59% dans notre étude) d'un compte-rendu standardisé actualisé permettrait de combler ces lacunes. De plus, il faudrait rappeler au chirurgien la nécessité de nous transmettre certaines données indispensables au pathologiste comme le type de chirurgie réalisée (donnée manquante dans 47% des cas) et le traitement préalable à la chirurgie (40 cas ont été exclus par défaut d'information sur le traitement néoadjuvant). Ce type d'audit interne pourrait rentrer dans la démarche qualité des laboratoires de pathologie.

.

REFERENCES

1. Faucheron J-L, Rullier E. 2009. Cancer du rectum. *Monographies de l'Association Française de Chirurgie.* Rapport présenté au 111ème congrès français de chirurgie 2009. Arnette

2. Liang PS, Chen T-Y, Giovannucci E. Cigarette smoking and colorectal cancer incidence and mortality: Systematic review and meta-analysis. *International Journal of Cancer* 2009; 124(10):2406‑15.

3. Renehan AG, Tyson M, Egger M, Heller RF, Zwahlen M. Body-mass index and incidence of cancer: a systematic review and meta-analysis of prospective observational studies. *Lancet* 2008;371:10.

4. Miller PE, Lesko SM, Muscat JE, Lazarus P, Hartman TJ. Dietary Patterns and Colorectal Adenoma and Cancer Risk: A Review of the Epidemiological Evidence. *Nutrition and Cancer* 2010;62(4):413‑24.

5. Ferrari P, Jenab M, Norat T, Moskal A, Slimani N, Olsen A, et al. Lifetime and baseline alcohol intake and risk of colon and rectal cancers in the European prospective investigation into cancer and nutrition (EPIC). *International Journal of Cancer* 2007;121(9):2065‑72.

6. Fornaro R, Caratto M, Caratto E, Caristo G, Fornaro F, Giovinazzo D, et al. Colorectal Cancer in Patients With Inflammatory Bowel Disease: The Need for a Real Surveillance Program. *Clinical Colorectal Cancer* 2016;15(3):204‑12.

7. Andersen NN, Jess T. Has the risk of colorectal cancer in inflammatory bowel disease decreased ? *World J Gastroenterol* 2013;19(43):7561‑8.

8. Bonadona V, Bonaïti B, Yhuel E, Lasset C, Bonaïti-Pellié C. Estimation des risques tumoraux dans le syndrome de Lynch : résultats de l'étude française ERISCAM. *Revue d'Epidémiologie et de Santé Publique* 58S (2010) S51-S98.

9. Lefèvre JH. Génétique et expression phénotypique des polyposes liées à APC et MUTYH. *La Lettre de l'Hépato-gastroentérologue* 2013. Volume XVI, n°5.

10. Bosman F.T, Carneiro F, Hruban R.H, Theise N.D (Eds.). WHO Classification of Tumours of the Digestive System. Fourth Edition. IARC: Lyon 2010.

11. McGregor DK, Wu T-T, Rashid A, Luthra R, Hamilton SR. Reduced Expression of Cytokeratin 20 in Colorectal Carcinomas With High Levels of Microsatellite Instability. *The American Journal of Surgical Pathology*. 2004;28(6):712‑8.

12. Young J, Simms LA, Biden KG, Wynter C, Whitehall V, Karamatic R, et al. Features of Colorectal Cancers with High-Level Microsatellite Instability Occurring in Familial and Sporadic Settings. *The American Journal of Pathology* 2001;159(6):2107‑16.

13. Mäkinen MJ. Colorectal serrated adenocarcinoma. *Histopathology* 2007;50(1):131‑50.

14. Guinney J, Dienstmann R, Wang X, Reyniès A de, Schlicker A, Soneson C, et al. The consensus molecular subtypes of colorectal cancer. *Nature Medicine* 2015;21(11):1350‑6.

15. Bokemeyer C, Bondarenko I, Makhson A, Hartmann JT, Aparicio J, de Braud F, et al. Fluorouracil, Leucovorin, and Oxaliplatin With and Without Cetuximab in the First-Line Treatment of Metastatic Colorectal Cancer. *Journal of Clinical Oncology* 2009;27(5):663‑71.

16. Douillard J-Y, Siena S, Cassidy J, Tabernero J, Burkes R, Barugel M, et al. Randomized, Phase III Trial of Panitumumab With Infusional Fluorouracil, Leucovorin, and Oxaliplatin (FOLFOX4) Versus FOLFOX4 Alone As First-Line Treatment in Patients With Previously Untreated Metastatic Colorectal Cancer: The PRIME Study. *Journal of Clinical Oncology* 2010;28(31):4697‑705.

17. Overman MJ, McDermott R, Leach JL, Lonardi S, Lenz H-J, Morse MA, et al. Nivolumab in patients with metastatic DNA mismatch repair-deficient or microsatellite instability-high colorectal cancer (CheckMate 142): an open-label, multicentre, phase 2 study. *The Lancet Oncology* 2017;18(9):1182‑91.

18. Brown G, Davies S, Williams GT, Bourne MW, Newcombe RG, Radcliffe AG, et al. Effectiveness of preoperative staging in rectal cancer: digital rectal examination, endoluminal ultrasound or magnetic resonance imaging ? *Br J Cancer* 2004;91(1):23‑9.

19. Beets-Tan RGH, Lambregts DMJ, Maas M, Bipat S, Barbaro B, Caseiro-Alves F, et al. Magnetic resonance imaging for the clinical management of rectal cancer patients: recommendations from the 2012 European Society of Gastrointestinal and Abdominal Radiology (ESGAR) consensus meeting. *Eur Radiol* 2013;23(9):2522‑31.

20. Beets-Tan RGH, Lambregts DMJ, Maas M, Bipat S, Barbaro B, Curvo-Semedo L, et al. Magnetic resonance imaging for clinical management of rectal cancer: Updated recommendations from the 2016 European Society of Gastrointestinal and Abdominal Radiology (ESGAR) consensus meeting. *Eur Radiol* 2018;28(4):1465‑75.

21. Lefevre JH, Afchain P, Cazejust J, Coriat R, Huguet F, Lemanski C. Recommandations pour la pratique clinique Cancer du rectum: Question 1 Comment choisir les thérapeutiques néo-adjuvantes ? *Côlon & Rectum* 2016;10(1):4‑11.

22. Rullier E, Rouanet P, Tuech J-J, Valverde A, Lelong B, Rivoire M, et al. Organ preservation for rectal cancer (GRECCAR 2): a prospective, randomised, open-label, multicentre, phase 3 trial. *The Lancet* 2017;390(10093):469‑79.

23. Bridoux V, de Chaisemartin C, Beyer L, Goasguen N, Sabbagh C, Guedj N, et al. Recommandations pour la pratique clinique Cancer du rectum: Question 2 Quels sont les critères de qualité de l'exérèse chirurgicale ? *Côlon & Rectum* 2016;10(1):12‑27.

24. Heald RJ. A new approach to rectal cancer. *Br J Hosp Med* 1979;22(3):277‑81.

25. Van Gijn W, Marijnen CA, Nagtegaal ID, Kranenbarg EM-K, Putter H, Wiggers T, et al. Preoperative radiotherapy combined with total mesorectal excision for resectable rectal cancer: 12-year follow-up of the multicentre, randomised controlled TME trial. *The Lancet Oncology* 2011;12(6):575‑82.

26. Sauer R, Liersch T, Merkel S, Fietkau R, Hohenberger W, Hess C, et al. Preoperative Versus Postoperative Chemoradiotherapy for Locally Advanced Rectal Cancer: Results of the German CAO/ARO/AIO-94 Randomized Phase III Trial After a Median Follow-Up of 11 Years. *Journal of Clinical Oncology* 2012;30(16):1926‑33.

27. Peeters KCMJ, Marijnen CAM, Nagtegaal ID, Kranenbarg EK, Putter H, Wiggers T, et al. The TME Trial After a Median Follow-up of 6 Years: Increased Local Control But No Survival Benefit in Irradiated Patients With Resectable Rectal Carcinoma. *Annals of Surgery* 2007;246(5):693‑701.

28. Laurent C, Rullier E. Traitement des cancers du bas rectum. *Hépato-gastro* 2007;14:9.

29. Wibe A, Syse A, Andersen E, Tretli S, Myrvold HE, Søreide O. Oncological Outcomes After Total Mesorectal Excision for Cure for Cancer of the Lower Rectum: Anterior vs. Abdominoperineal Resection. *Diseases of the Colon & Rectum* 2004;47(1):48‑58.

30. West NP, Finan PJ, Anderin C, Lindholm J, Holm T, Quirke P. Evidence of the Oncologic Superiority of Cylindrical Abdominoperineal Excision for Low Rectal Cancer. *Journal of Clinical Oncology* 2008;26(21):3517‑22.

31. Tekkis PP, Heriot AG, Smith J, Thompson MR, Finan P, Stamatakis JD. Comparison of circumferential margin involvement between restorative and nonrestorative resections for rectal cancer. *Colorectal Disease* 2005;7(4):369‑74.

32. Nagtegaal ID, van de Velde CJH, Marijnen CAM, van Krieken JHJM, Quirke P. Low Rectal Cancer: A Call for a Change of Approach in Abdominoperineal Resection. *Journal of Clinical Oncology* 2005;23(36):9257‑64.

33. Loughrey MB, Quirke P, Shepherd NA. Standards and datasets for reporting cancers. Dataset for colorectal cancer histopathology reports. The Royal College of Pathologists. 2017

34. Nagtegaal ID, van de Velde CJH, van der Worp E, Kapiteijn E, Quirke P, van Krieken JHJM, et al. Macroscopic Evaluation of Rectal Cancer Resection Specimen: Clinical Significance of the Pathologist in Quality Control. *Journal of Clinical Oncology* 2002;20(7):1729‑34.

35. West NP, Anderin C, Smith KJE, Holm T, Quirke P. Multicentre experience with extralevator abdominoperineal excision for low rectal cancer. *British Journal of Surgery* 2010;97(4):588‑99.

36. Moran BJ, Holm T, Brannagan G, Chave H, Quirke P, West N, et al. The English National Low Rectal Cancer Development Programme: key messages and future perspectives. *Colorectal Disease* 2014;16(3):173‑8.

37. Ueno H, Mochizuki H, Hashiguchi Y, Shimazaki H, Aida S, Hase K, et al. Risk factors for an adverse outcome in early invasive colorectal carcinoma. *Gastroenterology* 2004;127(2):385‑94.

38. Participants in the Paris Workshop. The Paris endoscopic classification of superficial neoplastic lesions: esophagus, stomach, and colon. *Gastrointestinal Endoscopy* 2003;58(6):S3‑43.

39. Haggitt RC, Glotzbach RE, Soffer EE, Wruble LD. Prognostic factors in colorectal carcinomas arising in adenomas: Implications for lesions removed by endoscopic polypectomy. *Gastroenterology* 1985;89(2):328‑36.

40. Wang LM, Guy R, Fryer E, Kartsonaki C, Gill P, Hughes C, et al. The Ueno method for substaging pT1 colorectal adenocarcinoma by depth and width measurement: an interobserver study. *Colorectal Disease* 2015;17(8):674‑81.

41. Ryan R, Gibbons D, Hyland JMP, Treanor D, White A, Mulcahy HE, et al. Pathological response following long-course neoadjuvant chemoradiotherapy for locally advanced rectal cancer. *Histopathology* 2005;47(2):141‑6.

42. Talbot IC, Ritchie S, Leighton M, Hughes AO, Bussey HJR, Morson BC. Invasion of veins by carcinoma of rectum: method of detection, histological features and significance. *Histopathology*. 1981;5(2):141‑63.

43. Molecular testing strategies for Lynch syndrome in people with colorectal cancer | Guidance and guidelines | NICE 2017. Disponible sur: https://www.nice.org.uk/guidance/dg27

44. Brierley JD, Gospodarowicz MK, Wittekind C (eds). *TNM Classification of Malignant Tumors (8th edition)*. Oxford, UK: Wiley-Blackwell, 2017.

45. Sobin L, Gospodarowicz M, Wittekind C (eds). *TNM Classification of Malignant Tumours (7th edition)*. Oxford, UK: Wiley-Blackwell, 2009.

SERMENT D'HIPPOCRATE

Au moment d'être admise à exercer la médecine, je promets et je jure d'être fidèle aux lois de l'honneur et de la probité.

Mon premier souci sera de rétablir, de préserver ou de promouvoir la santé dans tous ses éléments, physiques et mentaux, individuels et sociaux.

Je respecterai toutes les personnes, leur autonomie et leur volonté, sans aucune discrimination selon leur état ou leurs convictions. J'interviendrai pour les protéger si elles sont affaiblies, vulnérables ou menacées dans leur intégrité ou leur dignité. Même sous la contrainte, je ne ferai pas usage de mes connaissances contre les lois de l'humanité.

J'informerai les patients des décisions envisagées, de leurs raisons et de leurs conséquences. Je ne tromperai jamais leur confiance et n'exploiterai pas le pouvoir hérité des circonstances pour forcer les consciences.

Je donnerai mes soins à l'indigent et à quiconque me les demandera. Je ne me laisserai pas influencer par la soif du gain ou la recherche de la gloire.

Admise dans l'intimité des personnes, je tairai les secrets qui me seront confiés. Reçue à l'intérieur des maisons, je respecterai les secrets des foyers et ma conduite ne servira pas à corrompre les mœurs.

Je ferai tout pour soulager les souffrances. Je ne prolongerai pas abusivement les agonies. Je ne provoquerai jamais la mort délibérément.

Je préserverai l'indépendance nécessaire à l'accomplissement de ma mission. Je n'entreprendrai rien qui dépasse mes compétences. Je les entretiendrai et les perfectionnerai pour assurer au mieux les services qui me seront demandés.

J'apporterai mon aide à mes confrères ainsi qu'à leurs familles dans l'adversité.

Que les hommes et mes confrères m'accordent leur estime si je suis fidèle à mes promesses ; que je sois déshonorée et méprisée si j'y manque.

ÉVALUATION NATIONALE MULTICENTRIQUE DES COMPTES RENDUS ANATOMOPATHOLOGIQUES DES CANCERS DU RECTUM EN FRANCE EN 2016

La qualité de l'évaluation anatomopathologique des pièces de résection rectale pour cancer du rectum est cruciale pour l'efficacité du traitement et la survie du patient. Le Royal College of Pathologists (RCP) a recommandé d'évaluer la qualité des comptes rendus anatomopathologiques dans la pratique courante en utilisant 3 indicateurs, le nombre de ganglions lymphatiques analysés (LN), le taux d'invasion veineuse (VI) et l'envahissement péritonéal (pT4a).
L'objectif de cette étude était (1) d'évaluer les 3 indicateurs qualité dans les comptes rendus de pathologie français à l'échelle nationale par rapport aux lignes directrices britanniques et (2) d'évaluer l'influence de la radiochimiothérapie néoadjuvante sur ces indicateurs.
Du 1er janvier au 31 décembre 2016, les comptes rendus anatomopathologiques d'adénocarcinome rectal ont été collectés auprès de services bénévoles français. La radiochimiothérapie néoadjuvante comprenait une radiothérapie de longue durée associée à une chimiothérapie concomitante à base de 5-FU. Les standards recommandés par le RCP étaient une médiane de LN analysés ≥ 12, un taux de VI ≥ 30% et un taux de pT4a ≥ 10%.
Au total, 983 comptes rendus anatomopathologiques de cancer du rectum ont été analysés, provenant de 22 laboratoires français de pathologie. La médiane de LN analysés était de 15 et le taux de centres ayant ≥12 LN était de 81%. Le taux de VI était de 30% et la fréquence des centres ayant ≥ 30% VI était de 41%. Le taux de pT4a était de 4% et le taux de centres déclarant ≥ 10% de pT4a était de 18%. Aucun des centres n'a atteint le seuil pour les 3 indicateurs qualité. Les trois indicateurs étaient plus faibles après la radiochimiothérapie qu'après la chirurgie seule.
En conclusion, dans la pratique de routine française, la valeur de deux des trois indicateurs qualité (LN analysé et VI) était globalement conforme aux directives du RCP. Cependant, le taux de pT4a était très faible, en particulier après la radiochimiothérapie. Cela suggère que le taux de pT4a manque d'intérêt pour les cancers du rectum situés sous la ligne de réflexion péritonéale.

NATIONAL MULTICENTRIC EVALUATION OF QUALITY OF PATHOLOGY REPORTS FOR RECTAL CANCER IN FRANCE IN 2016

The quality of pathologic assessment of rectal cancer specimen is crucial to treatment efficiency and patient survival. The Royal College of Pathologists (RCP) recommended evaluating the quality of pathology report in routine practice using 3 indicators, the number of lymph nodes (LN) analyzed, the rate of venous invasion (VI) and peritoneal involvement (pT4a).
The aim of this study was (1) to evaluate the 3 quality indicators of the French national pathology reports compared with the British guidelines and, (2) to assess the influence of neoadjuvant radiochemotherapy on them.
From January 1 to December 31, 2016 all pathology reports for rectal adenocarcinoma were collected from French voluntary departments. Neoadjuvant radiochemotherapy included long course radiotherapy with concomitant 5-FU-based chemotherapy. The standards recommended by the RCP were a median of LN analyzed ≥ 12, a rate of VI ≥ 30% and a rate of pT4a ≥ 10%.
A total of 983 rectal cancer pathology reports were analyzed from 22 French pathology departments. The median of LN analyzed was 15 and the rate of centers having ≥ 12 LN was 81%. The rate of VI was 30% and the frequency of centers having ≥ 30% VI was 41%. The rate of pT4a was 4% and the rate of centers reporting ≥ 10% pT4a was 18%. None of the centers reached the threshold for the 3 quality indicators. All three indicators were lower after radiochemotherapy compared to surgery alone.
In conclusion, in French routine practice the value of two of the three quality indicators (LN analyzed and VI) were globally in line with the RCP guidelines. However, the rate of pT4a was very low particularly after radiochemotherapy. This suggests that pT4a lacks interest in rectal cancer under peritoneal reflection.