



**HAL**  
open science

# Implantation fixée à la sclère versus clippée à la face postérieure de l'iris : étude comparative

Maëva Chardavoine

► **To cite this version:**

Maëva Chardavoine. Implantation fixée à la sclère versus clippée à la face postérieure de l'iris : étude comparative. Sciences du Vivant [q-bio]. 2018. dumas-02086085

**HAL Id: dumas-02086085**

**<https://dumas.ccsd.cnrs.fr/dumas-02086085>**

Submitted on 1 Apr 2019

**HAL** is a multi-disciplinary open access archive for the deposit and dissemination of scientific research documents, whether they are published or not. The documents may come from teaching and research institutions in France or abroad, or from public or private research centers.

L'archive ouverte pluridisciplinaire **HAL**, est destinée au dépôt et à la diffusion de documents scientifiques de niveau recherche, publiés ou non, émanant des établissements d'enseignement et de recherche français ou étrangers, des laboratoires publics ou privés.



**Faculté  
de Médecine**  
Aix\*Marseille Université

**Implantation fixée à la sclère versus clippée à la face postérieure de l'iris :  
Étude comparative**

# **T H È S E**

**Présentée et publiquement soutenue devant**

**LA FACULTÉ DE MÉDECINE DE MARSEILLE**

**Le 19 Octobre 2018**

**Par Madame Maëva CHARDAVOINE**

**Née le 7 septembre 1989 à Nice (06)**

Pour obtenir le grade de Docteur en Médecine

**D.E.S. d' OPHTALMOLOGIE**

**Membres du Jury de la Thèse :**

**Madame le Professeur DENIS Danièle**

**Président**

**Madame le Docteur MARC Caroline**

**Directeur**

**Monsieur le Professeur MATONTI Frédéric**

**Assesseur**

**Monsieur le Professeur SCAVARDA Didier**

**Assesseur**

**Monsieur le Docteur DONNADIEU Benjamin**

**Assesseur**





**Faculté  
de Médecine**  
Aix\*Marseille Université

**Implantation fixée à la sclère versus clippée à la face postérieure de l'iris :  
Étude comparative**

# **T H È S E**

**Présentée et publiquement soutenue devant**

**LA FACULTÉ DE MÉDECINE DE MARSEILLE**

**Le 19 Octobre 2018**

**Par Madame Maëva CHARDAVOINE**

**Née le 7 septembre 1989 à Nice (06)**

**Pour obtenir le grade de Docteur en Médecine**

**D.E.S. d' OPHTALMOLOGIE**

**Membres du Jury de la Thèse :**

**Madame le Professeur DENIS Danièle**

**Président**

**Madame le Docteur MARC Caroline**

**Directeur**

**Monsieur le Professeur MATONTI Frédéric**

**Assesseur**

**Monsieur le Professeur SCAVARDA Didier**

**Assesseur**

**Monsieur le Docteur DONNADIEU Benjamin**

**Assesseur**

# AIX-MARSEILLE UNIVERSITE

**Président** : Yvon BERLAND

## FACULTE DE MEDECINE

**Doyen** : Georges LEONETTI

**Vice-Doyen aux Affaires Générales** : Patrick DESSI  
**Vice-Doyen aux Professions Paramédicales** : Philippe BERBIS

**Assesseurs :**

- \* aux Etudes : Jean-Michel VITON
- \* à la Recherche : Jean-Louis MEGE
- \* aux Prospectives Hospitalo-Universitaires : Frédéric COLLART
- \* aux Enseignements Hospitaliers : Patrick VILLANI
- \* à l'Unité Mixte de Formation Continue en Santé : Fabrice BARLESI
- \* pour le Secteur Nord : Stéphane BERDAH
- \* aux centres hospitaliers non universitaires : Jean-Noël ARGENSON

**Chargés de mission :**

- \* 1<sup>er</sup> cycle : Jean-Marc DURAND et Marc BARTHET
- \* 2<sup>ème</sup> cycle : Marie-Aleth RICHARD
- \* 3<sup>ème</sup> cycle DES/DESC : Pierre-Edouard FOURNIER
- \* Licences-Masters-Doctorat : Pascal ADALIAN
- \* DU-DIU : Véronique VITTON
- \* Stages Hospitaliers : Franck THUNY
- \* Sciences Humaines et Sociales : Pierre LE COZ
- \* Préparation à l'ECN : Aurélie DAUMAS
- \* Démographie Médicale et Filiarisation : Roland SAMBUC
- \* Relations Internationales : Philippe PAROLA
- \* Etudiants : Arthur ESQUER

**Chef des services généraux** : \* Déborah ROCCHICCIOLI

**Chefs de service :**

- \* Communication : Laetitia DELOUIS
- \* Examens : Caroline MOUTTET
- \* Logistique : Joëlle FRAVEGA
- \* Maintenance : Philippe KOCK
- \* Scolarité : Christine GAUTHIER

### DOYENS HONORAIRES

M. Yvon BERLAND  
M. André ALI CHERIF  
M. Jean-François PELLISSIER

## PROFESSEURS HONORAIRES

MM	AGOSTINI Serge	MM	FIGARELLA Jacques
	ALDIGHIERI René		FONTES Michel
	ALESSANDRINI Pierre		FRANCOIS Georges
	ALLIEZ Bernard		FUENTES Pierre
	AQUARON Robert		GABRIEL Bernard
	ARGEME Maxime		GALINIER Louis
	ASSADOURIAN Robert		GALLAIS Hervé
	AUFFRAY Jean-Pierre		GAMERRE Marc
	AUTILLO-TOUATI Amapola		GARCIN Michel
	AZORIN Jean-Michel		GARNIER Jean-Marc
	BAILLE Yves		GAUTHIER André
	BARDOT Jacques		GERARD Raymond
	BARDOT André		GEROLAMI-SANTANDREA André
	BERARD Pierre		GIUDICELLI Roger
	BERGOIN Maurice		GIUDICELLI Sébastien
	BERNARD Dominique		GOUDARD Alain
	BERNARD Jean-Louis		GOUIN François
	BERNARD Pierre-Marie		GRISOLI François
	BERTRAND Edmond		GROULIER Pierre
	BISSET Jean-Pierre		HADIDA/SAYAG Jacqueline
	BLANC Bernard		HASSOUN Jacques
	BLANC Jean-Louis		HEIM Marc
	BOLLINI Gérard		HOUEL Jean
	BONGRAND Pierre		HUGUET Jean-François
	BONNEAU Henri		JAQUET Philippe
	BONNOIT Jean		JAMMES Yves
	BORY Michel		JOUBE Paulette
	BOTTA Alain		JUHAN Claude
	BOURGEADE Augustin		JUIN Pierre
	BOUVENOT Gilles		KAPHAN Gérard
	BOUYALA Jean-Marie		KASBARIAN Michel
	BREMOND Georges		KLEISBAUER Jean-Pierre
	BRICOT René		LACHARD Jean
	BRUNET Christian		LAFFARGUE Pierre
	BUREAU Henri		LAUGIER René
	CAMBOULIVES Jean		LEVY Samuel
	CANNONI Maurice		LOUCHET Edmond
	CARTOUZOU Guy		LOUIS René
			LUCIANI Jean-Marie
	CHAMLIAN Albert		MAGALON Guy
	CHARREL Michel		MAGNAN Jacques
	CHAUVEL Patrick		MALLAN- MANCINI Josette
	CHOUX Maurice		MALMEJAC Claude
	CIANFARANI François		MATTEI Jean François
	CLEMENT Robert		MERCIER Claude
	COMBALBERT André		METGE Paul
	CONTE-DEVOLX Bernard		MICHOTEY Georges
	CORRIOL Jacques		MILLET Yves
	COULANGE Christian		MIRANDA François
	DALMAS Henri		MONFORT Gérard
	DE MICO Philippe		MONGES André
	DELARQUE Alain		MONGIN Maurice
	DEVIN Robert		MONTIES Jean-Raoul
	DEVRED Philippe		NAZARIAN Serge
	DJIANE Pierre		NICOLI René
	DONNET Vincent		NOIRCLERC Michel
	DUCASSOU Jacques		OLMER Michel
	DUFOUR Michel		OREHEK Jean
	DUMON Henri		PAPY Jean-Jacques
	FARNARIER Georges		PAULIN Raymond
	FAVRE Roger		PELOUX Yves
	FIECHI Marius		PENAUD Antony

MM PENE Pierre  
PIANA Lucien  
PICAUD Robert  
PIGNOL Fernand  
POGGI Louis  
POITOUT Dominique  
PONCET Michel  
POUGET Jean  
PRIVAT Yvan  
QUILICHINI Francis  
RANQUE Jacques  
RANQUE Philippe  
RICHAUD Christian  
ROCHAT Hervé  
ROHNER Jean-Jacques  
ROUX Hubert  
ROUX Michel  
RUFO Marcel  
SAHEL José  
SALAMON Georges  
SALDUCCI Jacques  
SAN MARCO Jean-Louis  
SANKALE Marc  
SARACCO Jacques  
SARLES Jean-Claude  
SASTRE Bernard  
SCHIANO Alain  
SCOTTO Jean-Claude  
SEBAHOUN Gérard  
SERMENT Gérard  
SERRATRICE Georges  
SOULAYROL René  
STAHL André  
TAMALET Jacques  
TARANGER-CHARPIN Colette  
THOMASSIN Jean-Marc  
UNAL Daniel  
VAGUE Philippe  
VAGUE/JUHAN Irène  
VANUXEM Paul  
VERVLOET Daniel  
VIALETTES Bernard  
WEILLER Pierre-Jean

## PROFESSEURS HONORIS CAUSA

### 1967

MM. les Professeurs  
DADI (Italie)  
CID DOS SANTOS (Portugal)

### 1974

MM. les Professeurs  
MAC ILWAIN (Grande-Bretagne)  
T.A. LAMBO (Suisse)

### 1975

MM. les Professeurs  
O. SWENSON (U.S.A.)  
Lord J.WALTON of DETCHANT (Grande-Bretagne)

### 1976

MM. les Professeurs  
P. FRANCHIMONT (Belgique)  
Z.J. BOWERS (U.S.A.)

### 1977

MM. les Professeurs  
C. GAJDUSEK-Prix Nobel (U.S.A.)  
C.GIBBS (U.S.A.)  
J. DACIE (Grande-Bretagne)

### 1978

M. le Président  
F. HOUPHOUET-BOIGNY (Côte d'Ivoire)

### 1980

MM. les Professeurs  
A. MARGULIS (U.S.A.)  
R.D. ADAMS (U.S.A.)

### 1981

MM. les Professeurs  
H. RAPPAPORT (U.S.A.)  
M. SCHOU (Danemark)  
M. AMENT (U.S.A.)  
Sir A. HUXLEY (Grande-Bretagne)  
S. REFSUM (Norvège)

### 1982

M. le Professeur  
W.H. HENDREN (U.S.A.)

### 1985

MM. les Professeurs  
S. MASSRY (U.S.A.)  
KLINSMANN (R.D.A.)

### 1986

MM. les Professeurs  
E. MIHICH (U.S.A.)  
T. MUNSAT (U.S.A.)  
LIANA BOLIS (Suisse)  
L.P. ROWLAND (U.S.A.)

### 1987

M. le Professeur  
P.J. DYCK (U.S.A.)

### 1988

MM. les Professeurs  
R. BERGUER (U.S.A.)  
W.K. ENGEL (U.S.A.)  
V. ASKANAS (U.S.A.)  
J. WEHSTER KIRKLIN (U.S.A.)  
A. DAVIGNON (Canada)  
A. BETTARELLO (Brésil)

### 1989

M. le Professeur  
P. MUSTACCHI (U.S.A.)



<b>1990</b>	
MM. les Professeurs	J.G. MC LEOD (Australie) J. PORTER (U.S.A.)
<b>1991</b>	
MM. les Professeurs	J. Edward MC DADE (U.S.A.) W. BURGDORFER (U.S.A.)
<b>1992</b>	
MM. les Professeurs	H.G. SCHWARZACHER (Autriche) D. CARSON (U.S.A.) T. YAMAMURO (Japon)
<b>1994</b>	
MM. les Professeurs	G. KARPATI (Canada) W.J. KOLFF (U.S.A.)
<b>1995</b>	
MM. les Professeurs	D. WALKER (U.S.A.) M. MULLER (Suisse) V. BONOMINI (Italie)
<b>1997</b>	
MM. les Professeurs	C. DINARELLO (U.S.A.) D. STULBERG (U.S.A.) A. MEIKLE DAVISON (Grande-Bretagne) P.I. BRANEMARK (Suède)
<b>1998</b>	
MM. les Professeurs	O. JARDETSKY (U.S.A.)
<b>1999</b>	
MM. les Professeurs	J. BOTELLA LLUSIA (Espagne) D. COLLEN (Belgique) S. DIMAURO (U. S. A.)
<b>2000</b>	
MM. les Professeurs	D. SPIEGEL (U. S. A.) C. R. CONTI (U.S.A.)
<b>2001</b>	
MM. les Professeurs	P-B. BENNET (U. S. A.) G. HUGUES (Grande Bretagne) J-J. O'CONNOR (Grande Bretagne)
<b>2002</b>	
MM. les Professeurs	M. ABEDI (Canada) K. DAI (Chine)
<b>2003</b>	
M. le Professeur Sir	T. MARRIE (Canada) G.K. RADDI (Grande Bretagne)
<b>2004</b>	
M. le Professeur	M. DAKE (U.S.A.)
<b>2005</b>	
M. le Professeur	L. CAVALLI-SFORZA (U.S.A.)
<b>2006</b>	
M. le Professeur	A. R. CASTANEDA (U.S.A.)
<b>2007</b>	
M. le Professeur	S. KAUFMANN (Allemagne)

## EMERITAT

### 2008

M. le Professeur	LEVY Samuel	31/08/2011
Mme le Professeur	JUHAN-VAGUE Irène	31/08/2011
M. le Professeur	PONCET Michel	31/08/2011
M. le Professeur	KASBARIAN Michel	31/08/2011
M. le Professeur	ROBERTOUX Pierre	31/08/2011

### 2009

M. le Professeur	DJIANE Pierre	31/08/2011
M. le Professeur	VERVLOET Daniel	31/08/2012

### 2010

M. le Professeur	MAGNAN Jacques	31/12/2014
------------------	----------------	------------

### 2011

M. le Professeur	DI MARINO Vincent	31/08/2015
M. le Professeur	MARTIN Pierre	31/08/2015
M. le Professeur	METRAS Dominique	31/08/2015

### 2012

M. le Professeur	AUBANIAC Jean-Manuel	31/08/2015
M. le Professeur	BOUVENOT Gilles	31/08/2015
M. le Professeur	CAMBOULIVES Jean	31/08/2015
M. le Professeur	FAVRE Roger	31/08/2015
M. le Professeur	MATTEI Jean-François	31/08/2015
M. le Professeur	OLIVER Charles	31/08/2015
M. le Professeur	VERVLOET Daniel	31/08/2015

### 2013

M. le Professeur	BRANCHEREAU Alain	31/08/2016
M. le Professeur	CARAYON Pierre	31/08/2016
M. le Professeur	COZZONE Patrick	31/08/2016
M. le Professeur	DELMONT Jean	31/08/2016
M. le Professeur	HENRY Jean-François	31/08/2016
M. le Professeur	LE GUICHAOUA Marie-Roberte	31/08/2016
M. le Professeur	RUFO Marcel	31/08/2016
M. le Professeur	SEBAHOUN Gérard	31/08/2016

### 2014

M. le Professeur	FUENTES Pierre	31/08/2017
M. le Professeur	GAMERRE Marc	31/08/2017
M. le Professeur	MAGALON Guy	31/08/2017
M. le Professeur	PERAGUT Jean-Claude	31/08/2017
M. le Professeur	WEILLER Pierre-Jean	31/08/2017

### 2015

M. le Professeur	COULANGE Christian	31/08/2018
M. le Professeur	COURAND François	31/08/2018
M. le Professeur	FAVRE Roger	31/08/2016
M. le Professeur	MATTEI Jean-François	31/08/2016
M. le Professeur	OLIVER Charles	31/08/2016
M. le Professeur	VERVLOET Daniel	31/08/2016

**2016**

M. le Professeur	BONGRAND Pierre	31/08/2019
M. le Professeur	BOUVENOT Gilles	31/08/2017
M. le Professeur	BRUNET Christian	31/08/2019
M. le Professeur	CAU Pierre	31/08/2019
M. le Professeur	COZZONE Patrick	31/08/2017
M. le Professeur	FAVRE Roger	31/08/2017
M. le Professeur	FONTES Michel	31/08/2019
M. le Professeur	JAMMES Yves	31/08/2019
M. le Professeur	NAZARIAN Serge	31/08/2019
M. le Professeur	OLIVER Charles	31/08/2017
M. le Professeur	POITOUT Dominique	31/08/2019
M. le Professeur	SEBAHOUN Gérard	31/08/2017
M. le Professeur	VIALETTES Bernard	31/08/2019

**2017**

M. le Professeur	ALESSANDRINI Pierre	31/08/2020
M. le Professeur	BOUVENOT Gilles	31/08/2018
M. le Professeur	CHAUVEL Patrick	31/08/2020
M. le Professeur	COZZONE Pierre	31/08/2018
M. le Professeur	DELMONT Jean	31/08/2018
M. le Professeur	FAVRE Roger	31/08/2018
M. le Professeur	OLIVER Charles	31/08/2018
M. le Professeur	SEBAHOUN Gérard	31/08/2018

## PROFESSEURS DES UNIVERSITES - PRATICIENS HOSPITALIERS

AGOSTINI FERRANDES Aubert	CHOSSEGROS Cyrille	GRIMAUD Jean-Charles
ALBANESE Jacques	<i>CLAVERIE Jean-Michel Surnombre</i>	GROB Jean-Jacques
ALIMI Yves	COLLART Frédéric	GUEDJ Eric
AMABILE Philippe	COSTELLO Régis	GUIEU Régis
AMBROSI Pierre	COURBIERE Blandine	GUIS Sandrine
ANDRE Nicolas	COWEN Didier	GUYE Maxime
ARGENSON Jean-Noël	CRAVELLO Ludovic	GUYOT Laurent
ASTOUL Philippe	CUISSET Thomas	GUYS Jean-Michel
ATTARIAN Shahram	CURVALE Georges	HABIB Gilbert
AUDOUIN Bertrand	DA FONSECA David	HARDWIGSEN Jean
AUQUIER Pascal	DAHAN-ALCARAZ Laetitia	HARLE Jean-Robert
AVIERINOS Jean-François	DANIEL Laurent	HOFFART Louis
AZULAY Jean-Philippe	DARMON Patrice	HOUVENAEGHEL Gilles
BAILLY Daniel	D'ERCOLE Claude	JACQUIER Alexis
BARLESI Fabrice	D'JOURNO Xavier	JOURDE-CHICHE Noémie
BARLIER-SETTI Anne	DEHARO Jean-Claude	JOUVE Jean-Luc
BARTHET Marc	DELPERO Jean-Robert	KAPLANSKI Gilles
BARTOLI Jean-Michel	DENIS Danièle	KARSENTY Gilles
BARTOLI Michel	<i>DESSEIN Alain Surnombre</i>	KERBAUL François
<i>BARTOLIN Robert Surnombre</i>	DESSI Patrick	KRAHN Martin
BARTOLOMEI Fabrice	DISDIER Patrick	LAFFORGUE Pierre
BASTIDE Cyrille	DODDOLI Christophe	LAGIER Jean-Christophe
BENSOUSSAN Laurent	DRANCOURT Michel	LAMBAUDIE Eric
BERBIS Philippe	DUBUS Jean-Christophe	LANCON Christophe
BERDAH Stéphane	DUFFAUD Florence	LA SCOLA Bernard
<i>BERLAND Yvon Surnombre</i>	DUFOUR Henry	LAUNAY Franck
BERNARD Jean-Paul	DURAND Jean-Marc	LAVIEILLE Jean-Pierre
BEROUD Christophe	DUSSOL Bertrand	LE CORROLLER Thomas
BERTUCCI François	<i>ENJALBERT Alain Surnombre</i>	<i>LE TREUT Yves-Patrice Surnombre</i>
BLAISE Didier	EUSEBIO Alexandre	LECHEVALLIER Eric
BLIN Olivier	FAKHRY Nicolas	LEGRE Régis
BLONDEL Benjamin	<i>FAUGERE Gérard Surnombre</i>	LEHUCHER-MICHEL Marie-Pascale
BONIN/GUILLAUME Sylvie	FELICIAN Olivier	LEONE Marc
BONELLO Laurent	FENOLLAR Florence	LEONETTI Georges
BONNET Jean-Louis	FIGARELLA/BRANGER Dominique	LEPIDI Hubert
BOTTA/FRIDLUND Danielle	FLECHER Xavier	LEVY Nicolas
BOUBLI Léon	FOURNIER Pierre-Edouard	MACE Loïc
BOYER Laurent	<i>FRANCES Yves Surnombre</i>	MAGNAN Pierre-Edouard
BREGEON Fabienne		<i>MARANINCHI Dominique Surnombre</i>
BRETELLE Florence	FUENTES Stéphane	<i>MARTIN Claude Surnombre</i>
BROUQUI Philippe	GABERT Jean	MATONTI Frédéric
BRUDER Nicolas	GAINNIER Marc	MEGE Jean-Louis
BRUE Thierry	GARCIA Stéphane	MERROT Thierry
BRUNET Philippe	GARIBOLDI Vlad	METZLER/GUILLEMAIN Catherine
BURTEY Stéphane	GAUDART Jean	MEYER/DUTOUR Anne
CARCOPINO-TUSOLI Xavier	GAUDY-MARQUESTE Caroline	MICCALEF/ROLL Joëlle
CASANOVA Dominique	GENTILE Stéphanie	MICHEL Fabrice
CASTINETTI Frédéric	GERBEAUX Patrick	MICHEL Gérard
CECCALDI Mathieu	GEROLAMI/SANTANDREA René	MICHELET Pierre
CHABOT Jean-Michel	GILBERT/ALESSI Marie-Christine	MILH Mathieu
CHAGNAUD Christophe	GIORGI Roch	MOAL Valérie
CHAMBOST Hervé	GIOVANNI Antoine	MONCLA Anne
CHAMPSAUR Pierre	GIRARD Nadine	MORANGE Pierre-Emmanuel
CHANEZ Pascal	GIRAUD/CHABROL Brigitte	MOULIN Guy
CHARAFFE-JAUFFRET Emmanuelle	GONCALVES Anthony	MOUTARDIER Vincent
CHARREL Rémi	GORINCOUR Guillaume	<i>MUNDLER Olivier Surnombre</i>
<i>CHARPIN Denis Surnombre</i>	GRANEL/REY Brigitte	NAUDIN Jean
CHAUMOITRE Kathia	GRANVAL Philippe	NICOLAS DE LAMBALLERIE Xavier
CHIARONI Jacques	GREILLIER Laurent	NICOLLAS Richard
CHINOT Olivier	<i>GRILLO Jean-Marie Surnombre</i>	OLIVE Daniel

OUAFIK L'Houcine  
PAGANELLI Franck  
PANUEL Michel  
PAPAZIAN Laurent  
PAROLA Philippe  
PARRATTE Sébastien  
PELISSIER-ALICOT Anne-Laure  
PELLETIER Jean  
PETIT Philippe  
PHAM Thao  
PIERCECCHI/MARTI Marie-Dominique  
PIQUET Philippe  
PIRRO Nicolas  
POINSO François  
RACCAH Denis  
RAOULT Didier  
REGIS Jean  
REYNAUD/GAUBERT Martine  
REYNAUD Rachel  
RICHARD/LALLEMAND Marie-Aleth  
*RIDINGS Bernard Surnombre*

ROCHE Pierre-Hugues  
ROCH Antoine  
ROCHWERGER Richard  
ROLL Patrice  
ROSSI Dominique  
ROSSI Pascal  
ROUDIER Jean  
SALAS Sébastien  
*SAMBUC Roland Surnombre*  
SARLES Jacques  
SARLES/PHILIP Nicole  
SCAVARDA Didier  
SCHLEINITZ Nicolas  
SEBAG Frédéric  
SEITZ Jean-François  
SIELEZNEFF Igor  
SIMON Nicolas  
STEIN Andréas  
TAIEB David  
THIRION Xavier  
THOMAS Pascal

THUNY Franck  
TREBUCHON-DA FONSECA Agnès  
TRIGLIA Jean-Michel  
TROPIANO Patrick  
TSIMARATOS Michel  
TURRINI Olivier  
VALERO René  
VAROQUAUX Arthur Damien  
VELLY Lionel  
VEY Norbert  
VIDAL Vincent  
VIENS Patrice  
VILLANI Patrick  
VITON Jean-Michel  
VITTON Véronique  
VIEHWEGER Heide Elke  
VIVIER Eric  
XERRI Luc

### **PROFESSEUR DES UNIVERSITES**

ADALIAN Pascal  
AGHABABIAN Valérie  
BELIN Pascal  
CHABANNON Christian  
CHABRIERE Eric  
FERON François  
LE COZ Pierre  
LEVASSEUR Anthony  
RANJEVA Jean-Philippe  
SOBOL Hagay

### **PROFESSEUR CERTIFIE**

BRANDENBURGER Chantal

### **PRAG**

TANTI-HARDOUIN Nicolas

### **PROFESSEUR ASSOCIE DE MEDECINE GENERALE A MI-TEMPS**

ADNOT Sébastien  
FILIPPI Simon

### **PROFESSEUR ASSOCIE A TEMPS PARTIEL**

BURKHART Gary

## MAITRE DE CONFERENCES DES UNIVERSITES - PRATICIENS HOSPITALIERS

ACHARD Vincent ( <i>disponibilité</i> )	FABRE Alexandre	NINOVE Laetitia
ANGELAKIS Emmanouil	FOLETTI Jean- Marc	NOUGAIREDE Antoine
ATLAN Catherine ( <i>disponibilité</i> )	FOUILLOUX Virginie	OLLIVIER Matthieu
BARTHELEMY Pierre	FROMNOT Julien	OUDIN Claire
BARTOLI Christophe	GABORIT Bénédicte	OVAERT Caroline
BEGE Thierry	GASTALDI Marguerite	PAULMYER/LACROIX Odile
BELIARD Sophie	GELSI/BOYER Véronique	PERRIN Jeanne
BERBIS Julie	GIUSIANO Bernard	RANQUE Stéphane
BERGE-LEFRANC Jean-Louis	GIUSIANO COURCAMBECK Sophie	REY Marc
BEYER-BERJOT Laura	GONZALEZ Jean-Michel	ROBERT Philippe
BIRNBAUM David	GOURIET Frédérique	SABATIER Renaud
BONINI Francesca	GRAILLON Thomas	SARI-MINODIER Irène
BOUCRAUT Joseph	GRISOLI Dominique	SARLON-BARTOLI Gabrielle
BOULAMERY Audrey	GUENOUN MEYSSIGNAC Daphné	SAVEANU Alexandru
BOULLU/CIOCCA Sandrine	GUIDON Catherine	SECQ Véronique
BUFFAT Christophe	HAUTIER/KRAHN Aurélie	TOGA Caroline
CAMILLERI Serge	HRAIECH Sami	TOGA Isabelle
CARRON Romain	KASPI-PEZZOLI Elise	TROUSSE Delphine
CASSAGNE Carole	L'OLLIVIER Coralie	TUCHTAN-TORRENTS Lucile
CHAUDET Hervé	LABIT-BOUVIER Corinne	VALLI Marc
COZE Carole	LAFAGE/POCHITALOFF-HUVALE Marina	VELY Frédéric
DADOUN Frédéric ( <i>disponibilité</i> )	LAGIER Aude ( <i>disponibilité</i> )	VION-DURY Jean
DALES Jean-Philippe	LAGOUANELLE/SIMEONI Marie-Claude	ZATTARA/CANNONI Hélène
DAUMAS Aurélie	LEVY/MOZZICONACCI Annie	
DEGEORGES/VITTE Joëlle	LOOSVELD Marie	
DEL VOLGO/GORI Marie-José	MANCINI Julien	
DELLIAUX Stéphane	MARY Charles	
DESPLAT/JEGO Sophie	MASCAUX Céline	
DEVEZE Arnaud ( <i>Disponibilité</i> )	MAUES DE PAULA André	
DUBOURG Grégory	MILLION Matthieu	
DUFOUR Jean-Charles	MOTTOLA GHIGO Giovanna	
EBBO Mikaël	NGUYEN PHONG Karine	

## MAITRES DE CONFERENCES DES UNIVERSITES

(mono-appartenants)

ABU ZAINEH Mohammad	DEGIOANNI/SALLE Anna	POGGI Marjorie
BARBACARU/PERLES T. A.	DESNUES Benoît	RUEL Jérôme
BERLAND/BENHAIM Caroline		STEINBERG Jean-Guillaume
BOUCAULT/GARROUSTE Françoise	MARANINCHI Marie	THOLLON Lionel
BOYER Sylvie	MERHEJ/CHAUVEAU Vicky	THIRION Sylvie
COLSON Sébastien	MINVIELLE/DEVICTOR Bénédicte	VERNA Emeline

## MAITRE DE CONFERENCES DES UNIVERSITES DE MEDECINE GENERALE

GENTILE Gaëtan

## MAITRES DE CONFERENCES ASSOCIES DE MEDECINE GENERALE à MI-TEMPS

BARGIER Jacques  
BONNET Pierre-André  
CALVET-MONTREDON Céline  
GUIDA Pierre  
JANCZEWSKI Aurélie

## MAITRE DE CONFERENCES ASSOCIE à MI-TEMPS

REVIS Joana

## MAITRE DE CONFERENCES ASSOCIE à TEMPS-PLEIN

TOMASINI Pascale

**PROFESSEURS DES UNIVERSITES et MAITRES DE CONFERENCES DES UNIVERSITES - PRATICIENS HOSPITALIERS**  
**PROFESSEURS ASSOCIES, MAITRES DE CONFERENCES DES UNIVERSITES mono-appartenants**

**ANATOMIE 4201**

CHAMPSAUR Pierre (PU-PH)  
LE CORROLLER Thomas (PU-PH)  
PIRRO Nicolas (PU-PH)

GUENOUN-MEYSSIGNAC Daphné (MCU-PH)  
*LAGIER Aude (MCU-PH) disponibilité*

THOLLON Lionel (MCF) (60ème section)

**ANATOMIE ET CYTOLOGIE PATHOLOGIQUES 4203**

CHARAFE/JAUFFRET Emmanuelle (PU-PH)  
DANIEL Laurent (PU-PH)  
FIGARELLA/BRANGER Dominique (PU-PH)  
GARCIA Stéphane (PU-PH)  
XERRI Luc (PU-PH)

DALES Jean-Philippe (MCU-PH)  
GIUSIANO COURCAMBECK Sophie (MCU PH)  
LABIT/BOUVIER Corinne (MCU-PH)  
MAUES DE PAULA André (MCU-PH)  
SECQ Véronique (MCU-PH)

**ANESTHESIOLOGIE ET REANIMATION CHIRURGICALE ;  
MEDECINE URGENCE 4801**

ALBANESE Jacques (PU-PH)  
BRUDER Nicolas (PU-PH)  
KERBAUL François (PU-PH)  
LEONE Marc (PU-PH)  
*MARTIN Claude (PU-PH) Surnombre*  
MICHEL Fabrice (PU-PH)  
MICHELET Pierre (PU-PH)  
VELLY Lionel (PU-PH)

GUIDON Catherine (MCU-PH)

**ANGLAIS 11**

BRANDENBURGER Chantal (PRCE)

BURKHART Gary (PAST)

**BIOLOGIE ET MEDECINE DU DEVELOPPEMENT  
ET DE LA REPRODUCTION ; GYNECOLOGIE MEDICALE 5405**

METZLER/GUILLEMAIN Catherine (PU-PH)

PERRIN Jeanne (MCU-PH)

**BIOPHYSIQUE ET MEDECINE NUCLEAIRE 4301**

GUEDJ Eric (PU-PH)  
GUYE Maxime (PU-PH)  
*MUNDLER Olivier (PU-PH) Surnombre*  
TAIEB David (PU-PH)

BELIN Pascal (PR) (69ème section)  
RANJEVA Jean-Philippe (PR) (69ème section)

CAMMILLERI Serge (MCU-PH)  
VION-DURY Jean (MCU-PH)

BARBACARU/PERLES Téodora Adriana (MCF) (69ème section)

**BIOSTATISTIQUES, INFORMATIQUE MEDICALE  
ET TECHNOLOGIES DE COMMUNICATION 4604**

*CLAVERIE Jean-Michel (PU-PH) Surnombre*  
GAUDART Jean (PU-PH)  
GIORGI Roch (PU-PH)

CHAUDET Hervé (MCU-PH)  
DUFOUR Jean-Charles (MCU-PH)

**ANTHROPOLOGIE 20**

ADALIAN Pascal (PR)

DEGIOANNI/SALLE Anna (MCF)  
VERNA Emeline (MCF)

**BACTERIOLOGIE-VIROLOGIE ; HYGIENE HOSPITALIERE 4501**

CHARREL Rémi (PU PH)  
DRANCOURT Michel (PU-PH)  
FENOLLAR Florence (PU-PH)  
FOURNIER Pierre-Edouard (PU-PH)  
NICOLAS DE LAMBALLERIE Xavier (PU-PH)  
LA SCOLA Bernard (PU-PH)  
RAOULT Didier (PU-PH)

ANGELAKIS Emmanouil (MCU-PH)  
DUBOURG Grégory (MCU-PH)  
GOURIET Frédérique (MCU-PH)  
NOUGAIREDE Antoine (MCU-PH)  
NINOVE Laetitia (MCU-PH)

CHABRIERE Eric (PR) (64ème section)  
LEVASSEUR Anthony (PR) (64ème section)  
DESNUES Benoit (MCF) ( 65ème section )  
MERHEJ/CHAUVEAU Vicky (MCF) (87ème section)

**BIOCHIMIE ET BIOLOGIE MOLECULAIRE 4401**

BARLIER/SETTI Anne (PU-PH)  
*ENJALBERT Alain (PU-PH) Surnombre*  
GABERT Jean (PU-PH)  
GUIEU Régis (PU-PH)  
OUAFIK L'Houcine (PU-PH)

BUFFAT Christophe (MCU-PH)  
FROMNOT Julien (MCU-PH)  
MOTTOLA GHIGO Giovanna (MCU-PH)  
SAVEANU Alexandru (MCU-PH)

**BIOLOGIE CELLULAIRE 4403**

ROLL Patrice (PU-PH)

GASTALDI Marguerite (MCU-PH)  
KASPI-PEZZOLI Elise (MCU-PH)  
LEVY-MOZZICONNACCI Annie (MCU-PH)

**CARDIOLOGIE 5102**

AVIERINOS Jean-François (PU-PH)  
BONELLO Laurent (PU PH)  
BONNET Jean-Louis (PU-PH)  
CUISSSET Thomas (PU-PH)  
DEHARO Jean-Claude (PU-PH)  
FRANCESCHI Frédéric (PU-PH)  
HABIB Gilbert (PU-PH)  
PAGANELLI Franck (PU-PH)  
THUNY Franck (PU-PH)

**CHIRURGIE DIGESTIVE 5202**

BERDAH Stéphane (PU-PH)  
HARDWIGSEN Jean (PU-PH)  
*LE TREUT Yves-Patrice (PU-PH) Surnombre*  
SIELEZNEFF Igor (PU-PH)

BEYER-BERJOT Laura (MCU-PH)

**CHIRURGIE GENERALE 5302**

GIUSIANO Bernard (MCU-PH)  
MANCINI Julien (MCU-PH)

ABU ZAINEH Mohammad (MCF) (5ème section)  
BOYER Sylvie (MCF) (5ème section)

**CHIRURGIE ORTHOPEDIQUE ET TRAUMATOLOGIQUE 5002**

ARGENSON Jean-Noël (PU-PH)  
BLONDEL Benjamin (PU-PH)  
CURVALE Georges (PU-PH)  
FLECHER Xavier (PU-PH)  
PARRATTE Sébastien (PU-PH)  
ROCHWERGER Richard (PU-PH)  
TROPIANO Patrick (PU-PH)

OLLIVIER Matthieu (MCU-PH)

**CANCEROLOGIE ; RADIOTHERAPIE 4702**

BERTUCCI François (PU-PH)  
CHINOT Olivier (PU-PH)  
COWEN Didier (PU-PH)  
DUFFAUD Florence (PU-PH)  
GONCALVES Anthony (PU-PH)  
HOUVENAEGHEL Gilles (PU-PH)  
LAMBAUDIE Eric (PU-PH)  
MARANINCHI Dominique (PU-PH) *Surnombre*  
SALAS Sébastien (PU-PH)  
VIENS Patrice (PU-PH)

SABATIER Renaud (MCU-PH)

**CHIRURGIE THORACIQUE ET CARDIOVASCULAIRE 5103**

COLLART Frédéric (PU-PH)  
D'JOURNO Xavier (PU-PH)  
DODDOLI Christophe (PU-PH)  
GARIBOLDI Vlad (PU-PH)  
MACE Loïc (PU-PH)  
THOMAS Pascal (PU-PH)

FOUILLOUX Virginie (MCU-PH)  
GRISOLI Dominique (MCU-PH)  
TROUSSE Delphine (MCU-PH)

**CHIRURGIE VASCULAIRE ; MEDECINE VASCULAIRE 5104**

ALIMI Yves (PU-PH)  
AMABILE Philippe (PU-PH)  
BARTOLI Michel (PU-PH)  
MAGNAN Pierre-Edouard (PU-PH)  
PIQUET Philippe (PU-PH)

SARLON-BARTOLI Gabrielle (MCU-PH)

**HISTOLOGIE, EMBRYOLOGIE ET CYTOGENETIQUE 4202**

GRILLO Jean-Marie (PU-PH) *Surnombre*  
LEPIDI Hubert (PU-PH)

ACHARD Vincent (MCU-PH) *disponibilité*  
PAULMYER/LACROIX Odile (MCU-PH)

**DERMATOLOGIE - VENEREOLOGIE 5003**

BERBIS Philippe (PU-PH)  
GAUDY/MARQUESTE Caroline (PU-PH)  
GROB Jean-Jacques (PU-PH)  
RICHARD/LALLEMAND Marie-Aleth (PU-PH)

**DUSI**

COLSON Sébastien (MCF)

**ENDOCRINOLOGIE ,DIABETE ET MALADIES METABOLIQUES ;  
GYNECOLOGIE MEDICALE 5404**

BRUE Thierry (PU-PH)  
CASTINETTI Frédéric (PU-PH)

**EPIDEMIOLOGIE, ECONOMIE DE LA SANTE ET PREVENTION 4601**

AUQUIER Pascal (PU-PH)  
BOYER Laurent (PU-PH)  
CHABOT Jean-Michel (PU-PH)  
GENTILE Stéphanie (PU-PH)  
SAMBUC Roland (PU-PH) *Surnombre*  
THIRION Xavier (PU-PH)

DELPERO Jean-Robert (PU-PH)  
MOUTARDIER Vincent (PU-PH)  
SEBAG Frédéric (PU-PH)  
TURRINI Olivier (PU-PH)

BEGE Thierry (MCU-PH)  
BIRNBAUM David (MCU-PH)

**CHIRURGIE INFANTILE 5402**

GUYSS Jean-Michel (PU-PH)  
JOUVE Jean-Luc (PU-PH)  
LAUNAY Franck (PU-PH)  
MERRROT Thierry (PU-PH)  
VIEHWEGER Heide Elke (PU-PH)

**CHIRURGIE MAXILLO-FACIALE ET STOMATOLOGIE 5503**

CHOSSEGROS Cyrille (PU-PH)  
GUYOT Laurent (PU-PH)

FOLETTI Jean-Marc (MCU-PH)

**CHIRURGIE PLASTIQUE,**

**RECONSTRUCTRICE ET ESTHETIQUE ; BRÛOLOGIE 5004**

CASANOVA Dominique (PU-PH)  
LEGRE Régis (PU-PH)

HAUTIER/KRAHN Aurélie (MCU-PH)

**GASTROENTEROLOGIE ; HEPATOLOGIE ; ADDICTOLOGIE 5201**

BARTHET Marc (PU-PH)  
BERNARD Jean-Paul (PU-PH)  
BOTTA-FRIDLUND Danielle (PU-PH)  
DAHAN-ALCARAZ Laetitia (PU-PH)  
GEROLAMI-SANTANDREA René (PU-PH)  
GRANDVAL Philippe (PU-PH)  
GRIMAUD Jean-Charles (PU-PH)  
SEITZ Jean-François (PU-PH)  
VITTON Véronique (PU-PH)

GONZALEZ Jean-Michel (MCU-PH)

**GENETIQUE 4704**

BEROUD Christophe (PU-PH)  
KRAHN Martin (PU-PH)  
LEVY Nicolas (PU-PH)  
MONCLA Anne (PU-PH)  
SARLES/PHILIP Nicole (PU-PH)

NGYUEN Karine (MCU-PH)  
TOGA Caroline (MCU-PH)  
ZATTARA/CANNONI Hélène (MCU-PH)

**GYNECOLOGIE-OBSTETRIQUE ; GYNECOLOGIE MEDICALE 5403**

AGOSTINI Aubert (PU-PH)  
BOUBLI Léon (PU-PH)  
BRETTELLE Florence (PU-PH)  
CARCOPINO-TUSOLI Xavier (PU-PH)  
COURBIERE Blandine (PU-PH)  
CRAVELLO Ludovic (PU-PH)  
D'ERCOLE Claude (PU-PH)



BERBIS Julie (MCU-PH)  
LAGOUANELLE/SIMEONI Marie-Claude (MCU-PH)

MINVIELLE/DEVICTOR Bénédicte (MCF)(06ème section)  
TANTI-HARDOUIN Nicolas (PRAG)

#### **IMMUNOLOGIE 4703**

KAPLANSKI Gilles (PU-PH)  
MEGE Jean-Louis (PU-PH)  
OLIVE Daniel (PU-PH)  
VIVIER Eric (PU-PH)

FERON François (PR) (69ème section)

BOUCRAUT Joseph (MCU-PH)  
DEGEORGES/VITTE Joëlle (MCU-PH)  
DESPLAT/JEGO Sophie (MCU-PH)  
ROBERT Philippe (MCU-PH)  
VELY Frédéric (MCU-PH)

BOUCAULT/GARROUSTE Françoise (MCF) 65ème section)

#### **MALADIES INFECTIEUSES ; MALADIES TROPICALES 4503**

BROUQUI Philippe (PU-PH)  
LAGIER Jean-Christophe (PU-PH)  
PAROLA Philippe (PU-PH)  
STEIN Andréas (PU-PH)

MILLION Matthieu (MCU-PH)

#### **MEDECINE INTERNE ; GERIATRIE ET BIOLOGIE DU VIEILLISSEMENT ; MEDECINE GENERALE ; ADDICTOLOGIE 5301**

BONIN/GUILLAUME Sylvie (PU-PH)  
DISDIER Patrick (PU-PH)  
DURAND Jean-Marc (PU-PH)  
*FRANCES Yves (PU-PH) Surnombre*  
GRANEL/REY Brigitte (PU-PH)  
HARLE Jean-Robert (PU-PH)  
ROSSI Pascal (PU-PH)  
SCHLEINITZ Nicolas (PU-PH)

EBBO Mikael (MCU-PH)

GENTILE Gaëtan (MCF Méd. Gén. Temps plein)

ADNOT Sébastien (PR associé Méd. Gén. à mi-temps)  
FILIPPI Simon (PR associé Méd. Gén. à mi-temps)

BARGIER Jacques (MCF associé Méd. Gén. À mi-temps)  
BONNET Pierre-André (MCF associé Méd. Gén à mi-temps)  
CALVET-MONTREDON Céline (MCF associé Méd. Gén. à temps plein)  
GUIDA Pierre (MCF associé Méd. Gén. à mi-temps)  
JANCZEWSKI Aurélie (MCF associé Méd. Gén. À mi-temps)

#### **NUTRITION 4404**

DARMON Patrice (PU-PH)  
RACCAH Denis (PU-PH)  
VALERO René (PU-PH)

*ATLAN Catherine (MCU-PH) disponibilité*  
BELIARD Sophie (MCU-PH)

MARANINCHI Marie (MCF) (66ème section)

#### **ONCOLOGIE 65 (BIOLOGIE CELLULAIRE)**

CHABANNON Christian (PR) (66ème section)  
SOBOL Hagay (PR) (65ème section)

#### **OPHTALMOLOGIE 5502**

DENIS Danièle (PU-PH)  
HOFFART Louis (PU-PH)  
MATONTI Frédéric (PU-PH)  
*RIDINGS Bernard (PU-PH) Surnombre*

#### **HEMATOLOGIE ; TRANSFUSION 4701**

BLAISE Didier (PU-PH)  
COSTELLO Régis (PU-PH)  
CHIARONI Jacques (PU-PH)  
GILBERT/ALESSI Marie-Christine (PU-PH)  
MORANGE Pierre-Emmanuel (PU-PH)  
VEY Norbert (PU-PH)

GELSI/BOYER Véronique (MCU-PH)  
LAFAGE/POCHITALOFF-HUVALE Marina (MCU-PH)  
LOOSVELD Marie (MCU-PH)

POGGI Marjorie (MCF) (64ème section)

#### **MEDECINE LEGALE ET DROIT DE LA SANTE 4603**

LEONETTI Georges (PU-PH)  
PELISSIER/ALICOT Anne-Laure (PU-PH)  
PIERCECCHI/MARTI Marie-Dominique (PU-PH)

BARTOLI Christophe (MCU-PH)  
TUCHANT-TORRENTS Lucile (MCU-PH)

BERLAND/BENHAIM Caroline (MCF) (1ère section)

#### **MEDECINE PHYSIQUE ET DE READAPTATION 4905**

BENSOUSSAN Laurent (PU-PH)  
VITON Jean-Michel (PU-PH)

#### **MEDECINE ET SANTE AU TRAVAIL 4602**

LEHUCHER/MICHEL Marie-Pascale (PU-PH)

BERGE-LEFRANC Jean-Louis (MCU-PH)  
SARI/MINODIER Irène (MCU-PH)

#### **NEPHROLOGIE 5203**

*BERLAND Yvon (PU-PH) Surnombre*  
BRUNET Philippe (PU-PH)  
BURTEY Stéphanne (PU-PH)  
DUSSOL Bertrand (PU-PH)  
JOURDE CHICHE Noémie (PU PH)  
MOAL Valérie (PU-PH)

#### **NEUROCHIRURGIE 4902**

DUFOUR Henry (PU-PH)  
FUENTES Stéphane (PU-PH)  
REGIS Jean (PU-PH)  
ROCHE Pierre-Hugues (PU-PH)  
SCAVARDA Didier (PU-PH)

CARRON Romain (MCU PH)  
GRAILLON Thomas (MCU PH)

#### **NEUROLOGIE 4901**

ATTARIAN Sharham (PU PH)  
AUDOIN Bertrand (PU-PH)  
AZULAY Jean-Philippe (PU-PH)  
CECCALDI Mathieu (PU-PH)  
EUSEBIO Alexandre (PU-PH)  
FELICIAN Olivier (PU-PH)  
PELLETIER Jean (PU-PH)

#### **PEDOPSYCHIATRIE; ADDICTOLOGIE 4904**

DA FONSECA David (PU-PH)  
POINSO François (PU-PH)

**OTO-RHINO-LARYNGOLOGIE 5501**

DESSI Patrick (PU-PH)  
 FAKHRY Nicolas (PU-PH)  
 GIOVANNI Antoine (PU-PH)  
 LAVIEILLE Jean-Pierre (PU-PH)  
 NICOLLAS Richard (PU-PH)  
 TRIGLIA Jean-Michel (PU-PH)

DEVEZE Arnaud (MCU-PH) Disponibilité

REVIS Joana (MAST) (Orthophonie) (7ème Section)

**PARASITOLOGIE ET MYCOLOGIE 4502**

DESSEIN Alain (PU-PH) Surnombre

CASSAGNE Carole (MCU-PH)  
 L'OLLIVIER Coralie (MCU-PH)  
 MARY Charles (MCU-PH)  
 RANQUE Stéphane (MCU-PH)  
 TOGA Isabelle (MCU-PH)

**PEDIATRIE 5401**

ANDRE Nicolas (PU-PH)  
 CHAMBOST Hervé (PU-PH)  
 DUBUS Jean-Christophe (PU-PH)  
 GIRAUD/CHABROL Brigitte (PU-PH)  
 MICHEL Gérard (PU-PH)  
 MILH Mathieu (PU-PH)  
 REYNAUD Rachel (PU-PH)  
 SARLES Jacques (PU-PH)  
 TSIMARATOS Michel (PU-PH)

COZE Carole (MCU-PH)  
 FABRE Alexandre (MCU-PH)  
 OUDIN Claire (MCU-PH)  
 OVAERT Caroline (MCU-PH)

**PSYCHIATRIE D'ADULTES ; ADDICTOLOGIE 4903**

BAILLY Daniel (PU-PH)  
 LANCON Christophe (PU-PH)  
 NAUDIN Jean (PU-PH)

**CHOLOGIE - PSYCHOLOGIE CLINIQUE, PSYCHOLOGIE SOCIALE 16**

AGHABABIAN Valérie (PR)

**RADIOLOGIE ET IMAGERIE MEDICALE 4302**

BARTOLI Jean-Michel (PU-PH)  
 CHAGNAUD Christophe (PU-PH)  
 CHAUMOITRE Kathia (PU-PH)  
 GIRARD Nadine (PU-PH)  
 GORINCOUR Guillaume (PU-PH)  
 JACQUIER Alexis (PU-PH)  
 MOULIN Guy (PU-PH)  
 PANUEL Michel (PU-PH)  
 PETIT Philippe (PU-PH)  
 VAROQUAUX Arthur Damien (PU-PH)  
 VIDAL Vincent (PU-PH)

**REANIMATION MEDICALE ; MEDECINE URGENCE 4802**

GAINNIER Marc (PU-PH)  
 GERBEAUX Patrick (PU-PH)  
 PAPAZIAN Laurent (PU-PH)  
 ROCH Antoine (PU-PH)

HRAIECH Sami (MCU-PH)

**RHUMATOLOGIE 5001**

GUIS Sandrine (PU-PH)  
 LAFFORGUE Pierre (PU-PH)  
 PHAM Thao (PU-PH)  
 ROUDIER Jean (PU-PH)

**PHARMACOLOGIE FONDAMENTALE -  
PHARMACOLOGIE CLINIQUE; ADDICTOLOGIE 4803**

BLIN Olivier (PU-PH)  
 FAUGERE Gérard (PU-PH) Surnombre  
 MICALLEF/ROLL Joëlle (PU-PH)  
 SIMON Nicolas (PU-PH)

BOULAMERY Audrey (MCU-PH)  
 VALLI Marc (MCU-PH)

**PHILOSOPHIE 17**

LE COZ Pierre (PR) (17ème section)

**PHYSIOLOGIE 4402**

BARTOLOMEI Fabrice (PU-PH)  
 BREGEON Fabienne (PU-PH)  
 MEYER/DUTOUR Anne (PU-PH)  
 TREBUCHON/DA FONSECA Agnès (PU-PH)

BARTHELEMY Pierre (MCU-PH)  
 BONINI Francesca (MCU-PH)  
 BOULLU/CIOCCA Sandrine (MCU-PH)  
 DADOIN Frédéric (MCU-PH) (disponibilité)  
 DEL VOLGO/GORI Marie-José (MCU-PH)  
 DELLIAUX Stéphane (MCU-PH)  
 GABORIT Bénédicte (MCU-PH)  
 REY Marc (MCU-PH)

LIMERAT/BOUDOURESQUE Françoise (MCF) (40ème section) Retraite 1/5/2018  
 RUEL Jérôme (MCF) (69ème section)  
 STEINBERG Jean-Guillaume (MCF) (66ème section)  
 THIRION Sylvie (MCF) (66ème section)

**PNEUMOLOGIE; ADDICTOLOGIE 5101**

ASTOUL Philippe (PU-PH)  
 BARLESI Fabrice (PU-PH)  
 CHANEZ Pascal (PU-PH)  
 CHARPIN Denis (PU-PH) Surnombre  
 GREILLIER Laurent (PU-PH)  
 REYNAUD/GAUBERT Martine (PU-PH)

MASCAUX Céline (MCU-PH)

TOMASINI Pascale (Maitre de conférences associé des universités)

**THERAPEUTIQUE; MEDECINE D'URGENCE; ADDICTOLOGIE 4804**

AMBROSI Pierre (PU-PH)  
 BARTOLIN Robert (PU-PH) Surnombre  
 VILLANI Patrick (PU-PH)

DAUMAS Aurélie (MCU-PH)

**UROLOGIE 5204**

BASTIDE Cyrille (PU-PH)  
 KARSENTY Gilles (PU-PH)  
 LECHEVALLIER Eric (PU-PH)  
 ROSSI Dominique (PU-PH)

***À notre Maître et Présidente du jury,  
Madame le Professeur Danièle Denis***

Vous nous faites l'honneur de présider cette thèse.

Travailler à vos côtés fut une chance, votre humanité et votre dévouement sont exemplaires.

Merci de nous avoir transmis votre passion et votre savoir. Votre bienveillance à notre égard nous a profondément touchés.

Veillez trouver dans ce travail l'expression de notre admiration et de notre profond respect.

***À notre Maître et Membre du Jury,  
Monsieur le Professeur Frédéric Matonti,***

Vous nous faites l'honneur de juger cette thèse.

Merci de nous avoir confié ce travail. C'est avec grand plaisir que nous bénéficions de votre expérience sur la chirurgie du segment postérieur.

Veillez trouver ici l'expression de notre reconnaissance pour la confiance que vous nous accordez et l'assurance de notre profond respect.

***À notre Maître et Membre du Jury,  
Monsieur le Professeur Didier Scavarda,***

Vous nous faites l'honneur de juger cette thèse.

Notre semestre passé dans votre service a été riche d'enseignement. Merci de nous avoir fait part de votre expérience.

***À notre Maître et Directrice de thèse***

***Madame le Docteur Caroline Marc,***

Vous nous avez fait l'honneur de diriger ce travail.

Nous sommes fiers d'être votre élève et espérons être dignes de la confiance que vous nous accordez. Veuillez trouver ici l'expression de notre reconnaissance et l'assurance de notre profond respect.

***À notre Maître et Membre du Jury,  
Monsieur le Docteur Benjamin Donnadiou,***

Vous compter parmi les membres de ce jury est pour nous un honneur.  
Nous vous remercions et exprimons notre respectueuse gratitude.

## **À l'équipe de Neurochirurgie pédiatrique de la Timone**

### **Au Pr Didier Scavarda,**

Merci pour cette initiation à la « vraie » chirurgie ! Grâce à vous, devenir chirurgien est devenu une évidence. J'admire votre humanité et votre travail. Merci pour tous les bons moments passés ensemble.

### **Au Dr Grégoire Pech-Gourg,**

Tes connaissances scientifiques et ta rigueur tant médicale que chirurgicale n'ont d'égales que ta gentillesse et ton humanité. Tu as toute mon admiration.

**Au Dr Armando Pas Paredes,** mon Tonton de la Neurochirurgie infantile. Merci.

### **Au Dr Audrey Galucci,**

Si merveilleuse et douée. Tu es mon exemple depuis que je t'ai rencontrée. Merci pour ton accueil, ta gentillesse et ton soutien.

**À Géraldine,** je t'adore.

## **À l'équipe d'Avignon**

### **Au Dr Caroline Marc,**

De super PH rétinologue, à Maman-Chef de service, tu ne cesses de nous impressionner. J'admire ton efficacité en toutes circonstances, encore plus au bloc opératoire. Je suis fière d'avoir été ton interne, et de bientôt pouvoir travailler avec toi. Tu le sais, je t'affectionne particulièrement et je te souhaite vraiment d'être heureuse avec ta petite famille.

### **Au Dr Sébastien Guigou,**

Merci pour tout... Vous m'avez fait découvrir l'ophtalmologie, de la notice de l'OCT en anglais à ma première cataracte. Votre rigueur, votre capacité de travail et votre talent chirurgical sont sources d'inspiration. Merci de m'avoir transmis votre passion pour la rétine. Sachez que vos conseils précieux ont été un repère tout au long de mon internat. Quelle chance d'avoir pu être votre élève. Une superbe expérience ! J'espère que vous serez fier aujourd'hui. Vous avez ma profonde reconnaissance.

### **Au Dr Céline Boulicot,**

Une encyclopédie sans limite, une humanité remarquable. J'ai hâte de travailler avec toi. Merci pour tes enseignements et ta disponibilité.

### **Au Dr Anna Frankoz,**

Ma première assistante. Merci d'avoir partagé ton savoir. Notre voyage à Rio restera un de mes plus beaux souvenirs. Anna, je te souhaite le meilleur !



**Au Dr Marie Boulze**, si impressionnante ! Adresse et savoir sont au rendez-vous.

**Au Dr Alice Duncombe**,

Merci pour ton sourire et ta bonne humeur. Un bonheur ces jeudis avec toi !

**Au Dr Marie Perez**,

Assistante au top ! J'ai toujours admiré ton dynamisme et tes larges connaissances. Merci pour ton réconfort lors de ce 9<sup>e</sup> semestre. J'ai adoré travailler avec toi.

**Au Dr Marine Damoiseau**,

Assistante au top numéro 2 ! Merci pour ce super 9<sup>e</sup> semestre ensemble.

À **Aline, Jency, Stéphan, Hélène, Nath, Odile, Camille, Chantal, Marie-Laure, Céline, Evelyne, Dominique...** À très vite pour de nouvelles aventures !!

### **À l'équipe de l'Hôpital Nord**

**Au Professeur Frédéric Matonti**,

Merci de m'avoir accompagnée du CERC à ma thèse. Je n'ai pas eu la chance de travailler à tes côtés, mais j'ai quand même pu profiter de ton enseignement au travers des cours de DES et autour de l'OCT. Merci pour tout ce que tu m'as apporté. Tu as toute mon admiration.

**À Ben**,

Difficile de trouver les mots... Je suis si fière d'avoir pris la suite de ton travail. Tu m'as épaulée depuis mon tout premier semestre, jusqu'à ma thèse. Tes conseils ont facilité mes choix. Tu as toujours su me redonner la force et le sourire par ta présence et tes attentions, lors de mon semestre à Nord. Tu as des qualités rares, qui font de toi un médecin exceptionnel. Tu es mon exemple.

**Au Dr Corinne Benso**,

Brillante, et pourtant si humble. Ton humanité est inégalable. Je suis heureuse d'avoir pu être ta dernière interne. Merci pour tout ce que tu m'as apporté, tant sur le plan professionnel, que personnel.

**Au Dr Geneviève Darrason**,

Merci pour votre bienveillance, et votre gentillesse. Vos patients vous adorent, et je les comprends. Vous avez tout mon respect.

**Au Dr Aurore Aziz**,

Merci pour ta gentillesse et ton accompagnement lors de mes premiers pas dans l'écriture d'articles.

**Au Dr Jean-Christophe Courjaret**, la bonne humeur contagieuse.

**Au Dr Alban Comet**, merci d'avoir participé au recrutement de cette étude.

À **Monique**, tu es une femme exceptionnelle. Merci pour toute ta gentillesse.

À **Nicole**, sacrées gardes passées ensemble, c'était un bonheur de travailler avec toi.

Merci à toutes les **orthoptistes, optométristes, infirmières et aide-soignantes**.

Mention spéciale à **Alexandra** et **Milena** pour leur aide au recrutement. Et **Corinne(s), Martine, Laura, Laetitia, Pascale, Cathy**, si affectueuses.

### À l'équipe de l'Hôpital de la Timone

**Au Pr Louis Hoffart,**

Merci pour ce semestre extrêmement enrichissant. Grâce à vous, j'ai pu bénéficier d'une formation en chirurgie cornéenne et réfractive. Toujours de bonne humeur, disponible et pédagogue, j'ai vraiment apprécié être votre binôme.

Veillez trouver dans ce travail l'expression de ma profonde gratitude.

**Au Pr Bernard Ridings,**

Veillez trouver dans ce travail l'expression de mon admiration et de mon profond respect.

**Au Dr Magali Sampo,**

Mon premier binôme de rétine ! Tu m'as beaucoup appris, que ce soit en consultation ou au bloc opératoire. Sans cesse, tu essayais de me faire progresser. J'ai passé un super trimestre.

Merci Mag pour ton aide précieuse au recrutement.

**Au Dr Hélène Proust,**

Si sympathique et brillante. Je suis touchée de votre présence aujourd'hui. Merci Hélène.

**Au Dr Émilie Granget,**

Le sourire en toutes circonstances. Merci pour tes nombreux avis de cornéologue.

À **Chantal**, merci pour ces fantastiques gardes, ces tresses et tiramisus à la framboise.

À **Ornella**, merci pour ta gentillesse... Je te souhaite le meilleur.

**Aux infirmières, aide-soignants, optométristes et orthoptistes**, quel bon semestre passé ensemble. Mention spéciale à Alexandrine, Claire, Agnès et Emmanuelle.

### À l'équipe de la Conception

**Au Dr Maud Righini,**

Un modèle d'élégance et de connaissances. Je vous remercie pour votre gentillesse.

## À l'équipe de Lariboisière

### **Au Pr Ramin Tadayoni,**

Je te remercie pour ce semestre inoubliable ! Une équipe soudée, passionnée, qui aime partager. L'enseignement que j'en ai tiré est immense. Je suis très fière de pouvoir me compter parmi tes élèves. Merci de ta patience et de ta disponibilité, ainsi que de ta confiance. Tu as ma profonde reconnaissance.

### **Au Pr Alain Gaudric,**

Je vous remercie pour la qualité de la formation universitaire que vous m'avez apportée. Veuillez trouver ici l'expression de mes sincères remerciements et de ma très grande admiration.

### **Au Dr Valérie Krivosic,**

Vous êtes un modèle. Votre bienveillance à mon égard m'a profondément touchée. Veuillez trouver dans ce travail l'expression de mon profond respect.

### **Au Dr Aude Couturier,**

J'ai pu mesurer pendant un semestre trop court tes qualités humaines, la valeur de ton enseignement, ainsi que tes compétences médicales et chirurgicales. Merci pour tout.

### **Au Dr Élise Philippakis,**

La dextérité que l'on rêve d'avoir... Merci de partager ton savoir et toutes tes techniques chirurgicales. C'était un bonheur de travailler avec toi.

### **Au Dr Valérie Mané-Tauty,**

La perfection. Imperturbable, rien ne t'échappe. Ta rigueur, tant médicale que chirurgicale, est incroyable. Tu as toute mon admiration. Merci pour ta patience et ta pédagogie.

### **Au Dr Mardoche Chetrit,**

Merci pour ton accueil chaleureux, ton enseignement et ton soutien tout au long de ces six mois.

**Au Dr Jennifer Marie-Louise,** d'une efficacité imparable. Merci pour ta sympathie.

### **Au Dr Anthony Manassero,**

Mon rayon de soleil Marseillais à Paris ! On a partagé tellement de choses : Ces consults à 47 patients, ces virées en moto, ce projet de recherche, ces blocs de l'enfer... Que de bons souvenirs. J'ai adoré ce semestre à tes côtés, merci pour ton enseignement, et ton aide illimitée ! Je t'en suis énormément reconnaissante. J'espère à bientôt !

**À toutes les orthoptistes,** vous faites un travail exceptionnel ! Merci pour votre aide. Céline, je n'oublierai jamais ce karaoké. Héléna, merci pour le bus... et ton sourire !!

**Aux infirmières et aide-soignantes.** Merci pour cette bonne humeur, et toutes vos attentions.

À **Sandrine** que j'affectionne particulièrement, mais aussi à **Ghislaine** et **Marion**...

## À mes co-internes

### À Daniel,

Comme promis ... Mon co-interne, mon co-thésard, mais surtout mon ami ! Merci pour ce dernier semestre parisien passé ensemble ! Tu es vraiment une personne exceptionnelle. Tu vas me manquer.

### À Marie,

Ma Marie, mon binôme. C'est ensemble que l'on a découvert l'ophtalmologie à Avignon. Ce n'était pas triste... Merci pour cette complicité. N'oublie jamais que tu es mon amie. Je t'aime.

### À Lauriane,

Ma partenaire de soirées, de voyages et de congrès. Que de bons moments passés avec toi. Entière et toujours fidèle. Merci mille fois ma chérie.

### À Matthieu,

Mon ami. Tu sais déjà tout. Je te souhaite tout le bonheur du monde avec la belle Clémence.

### À Nico,

Toujours le sourire, toujours le mot pour rire !

### À Natacha,

Un exemple d'efficacité. Merci de nous avoir toutes épaulées.

### À Mika,

Tellement insolite, on aura bien ri...

### À Hugo,

Mon chouchou, je suis heureuse d'avoir pu faire un semestre avec toi. Je serai toujours là.

### À Prithvi,

Mon coup de cœur. Merci Prith, pour tout ... Ton aide au recrutement, ton soutien pour l'EBO, et tout simplement pour ton amitié. Je t'adore.  
#Bonneétoile.

### À Sara,

La talentueuse Sara. Si brillante et si rigolote, une simplicité qui te rend encore plus grande. Je te souhaite une réussite digne de ton travail acharné. Tu sais que je t'admire... Merci pour ce semestre et j'espère à très vite pour plus de karaokés !

### À Léa,

Ma petite... Bon courage pour la suite.

### À Adélaïde,

Une gentillesse hors du commun.

**À Lauren,**

Merci pour ta douceur et ton réconfort.

**À Flo,**

Merci pour ta générosité.

**À Thomas,**

Je te dois toujours des cookies...

**À Mauricio, Romain et Amina,**

De belles rencontres.

À tous mes autres co-internes : **Camille, Valentine, Kader, Azzedine, Anne, Clémentine, Gaëlle, Sylvia, Alban, Pierre, Anh, Jérémie, Allan, Marie C, Juliette, Loïc,...**

**À Mohamed Boucekine,**

Pour ton aide, ta disponibilité, tes cours de stats, ta patience et ta gentillesse... Merci !!

## À ma Famille

### À mes Parents,

Vous nous avez offert une enfance idyllique, remplie d'amour, et vous nous avez transmis des valeurs extraordinaires. Merci pour votre amour infini.

Malgré les aléas de la vie, nous restons une belle famille unie et je vous en remercie.

**Maman**, je suis consciente de tous les sacrifices que tu as fait pour me rendre la vie facile.

Tu m'impressionnes, j'aimerais tellement devenir la même maman que toi. Tu es parfaite.

**Papa**, mon complice, tu es toujours là pour me redonner le sourire.

Votre soutien est sans faille. Je vous dois tout.

Je vous aime si fort. Ne l'oubliez jamais.

### À ma Mamie Chérie,

Mamie Nénette, tu sais à quel point je t'aime. Cette année on fête tes 100 ans et ma thèse.

Je suis si fière d'être ta petite fille. Merci Mamie.

### À Philippe,

Tu m'as fait découvrir la complicité et l'amour, tout simplement. Ces trois dernières années passées à tes côtés ont été merveilleuses. Merci de m'avoir encouragée à réaliser cet interCHU qui me tenait tant à cœur et de m'avoir attendue en Avignon.

La distance ces six derniers mois était pesante, loin de toi rien n'est pareil.

Je suis impatiente de te retrouver. Je t'aime.

### À Elisea,

Ma sœur. Toi qui a toujours cru en moi. Malgré la distance, toujours présente. Je t'aime.

### À Corinne,

Ce rapprochement italien puis parisien m'a fait beaucoup de bien. Vive les « Charda » !

Je ne te remercierai jamais assez pour ton investissement, ta disponibilité et ton soutien.

Tu n'imagines pas à quel point j'ai été touchée. Merci du fond du cœur Coco.

**À Papy et Mamie Rochelle**, que j'aime tant.

### À mon grand-père Jean, et à mon oncle Maurice,

J'aurais tellement aimé vous connaître.

À **mes cousins et cousines**, Pierre, Adrien, Margaux, Alice et Aliénor.

Plus particulièrement, à **ma cousine Julia**, dont je suis si fière. À notre complicité éternelle.

### À Paul-André,

Mon ami et maintenant mon frère. Merci pour ton dévouement et ton amour tout au long de ces années. Je t'aime.

## À mes Amis

### À Marie,

Parce que tu fais les mêmes trucs bizarres que moi.  
Parce qu'avec toi la vie est simple et belle.  
Parce que tu es mon échappatoire.  
Parce que tu m'épateras toujours avec ton talent.  
Parce que tu « Ose » !  
Parce que tu es ma Fierté.  
Parce que tu es bien plus qu'une amie...  
#FRATERNELLES.

### À Nina,

Mon Doublon, les années passent, accompagnées de leurs surprises et déceptions, mais notre amitié est infaillible. Si fidèle et attentionnée, tu n'as cessé de me surprendre et de me prouver que notre amitié est rare de pureté. Ne doute jamais de mon amour.

### À Flavia,

D'Hôtel des Postes à Corniche Bellevue, en passant par Smolett, tellement de souvenirs qui nous appartiennent. Notre complicité fraternelle a fait de toi notre sœur de cœur. À jamais à nous trois.

### À Johanna,

Little, en tandem, nous avons traversé les meilleurs comme les pires moments. Notre complicité est unique, tu es mon repère. Merci du fond du cœur.

### À Anne-so et Fabrice,

Mes parents espagnols. Vous avez su construire une merveilleuse famille, je suis si heureuse d'en faire partie !! Chaque instant partagé ensemble me comble de bonheur.  
Anso, merci d'avoir toujours les mots qu'il faut. Ton soutien est sans faille. Je t'aime.

### À Elo,

Merci d'être TOI. Toujours à l'écoute, tu sais comment me faire mourir de rire, oublier et avancer. Tu es unique. Je t'aime tellement.

### À Mina,

Ta grâce, ta délicatesse ainsi que ta douceur sont inégalables. Ton absence crée un vide immense. Reviens nous vite Minouch...

### À Mel,

Je n'oublierai jamais ce voyage en Corse, et ces week-ends à Marseille. Je suis si fière de ta réussite professionnelle, que tu mérites tant. En amitié tu es sincère et on peut compter sur toi. Merci pour tout cela, je t'adore.

### À Adrien,

Mon complice, indispensable à ma vie.

**À Paul,**

Merci pour ta fidélité. Je t'aime tellement.

**À Buch Buch,**

Partenaire de rire et de folies... « Wake me up » tout simplement. Je suis si heureuse de te voir baigner dans le bonheur. Merci de m'avoir facilité la vie.

**À Auré,**

Ma jumelle que j'aime tant.

**À Greg,**

Je t'aime mon frère.

**À Julien Cornez,**

Mon acolyte, contente de te retrouver.

**À Océ et Johan,**

Tellement heureuse de vous avoir avec moi ce soir. Vous êtes géniaux !

**À Daisy,**

Ne change jamais.

**À Gautier,**

Amis depuis la naissance, toujours fidèle et présent. Je t'aime tant.

**À Delphine,**

Mon coup de cœur Marseillais ! Si seulement je pouvais t'embarquer partout où je vais...

Qu'est-ce que tu me manques !

Depuis notre fou rire « imagerie ma mère », notre amitié ne cesse de grandir. Tu es une évidence, je sais que nous sommes parties pour de longues années de complicité.

Merci d'être une amie en or.

**À Pierre et Marcus,**

Mes petits chéris, merci d'être des amis fidèles.

Depuis ce premier semestre, nous avons réussi à garder notre complicité tous les quatre avec Dedel. Notre amitié me tient vraiment à cœur.

Pierre, bientôt papa, je te souhaite le meilleur avec Morgane. Vous êtes fantastiques.

**À Aude,**

Tu as été une bouffée d'oxygène dans ma vie. Une amie sans faille, rayonnante et dévouée.

Une fois de plus tu m'as épatée et soulagée en organisant cette soirée. Merci pour tout le bonheur que tu m'as apporté depuis ces cinq années. Vivement qu'on danse et fasse la fête !!

Je t'aime ma poupée.

**À Pauline,**

Nos six mois d'intense complicité sont gravés. Merci pour tous ces souvenirs ma chérie.

Tu étais si belle en mariée, je suis heureuse d'avoir pu partager ce moment avec toi. Je te souhaite un bonheur infini avec Cyril.



**À Gildas,**

Ton cœur est immense, ton imagination sans limite. Tu es un ami formidable.  
Ne me quitte jamais.

**À Jerry,**

Mon surfeur, mon binôme de plage et de danse, tellement de souvenirs avec toi, merci d'être si génial.

**À Charlène,**

Ma cardio préférée.

**À Caro,**

La joie de vivre...Tu ne cesses de me faire rêver et de me prouver qu'il faut profiter de la vie.  
Merci d'être un si bel exemple.

**À Alice Gravlo,**

Mon binôme de P1. Enfin, c'est la fin. Tu m'auras bien manqué pendant toutes ces années.

**À Alice Auszenkier,**

Depuis le CP... Je souhaite que notre amitié ne fane jamais.

**À Fanny,**

Merci pour ton talent de graphiste et toutes tes attentions. Je t'adore.

**À Camille Lagier,**

Tu as toute mon affection.

**À Viviana et Teric,**

Merci pour votre reconnaissance. Vous m'avez fait grandir et prendre confiance.

**À Marjorie Felix,**

Tu es une si belle personne, merci pour ta générosité.

## **À ma Famille de cœur**

### **À Lionel et Arlette,**

Ma deuxième famille. Merci de m'accompagner aujourd'hui. Je suis si heureuse que l'on soit tous réunis. Je vous aime à la folie.

### **À Sylvie,**

Ma Mama Corsica, merci pour ton réconfort pendant ces six mois. Ces soirées à Pietrosella avec Gildas et Philippe sont inoubliables. Ta présence aujourd'hui me comble de bonheur.

### **À Sylvie et Franck,**

Merci de m'avoir accueillie chaleureusement dans votre famille. Je me sens vraiment bien avec vous. Je suis très touchée que vous ayez lu ma thèse. Je vous aime.

### **À Cathy et Alain,**

Je vous serai toujours reconnaissante pour l'aide que vous m'avez apportée. Merci pour ces merveilleux moments passés ensemble.

Je vous adore.

**À Martine et Claude Claret,** je vous souhaite beaucoup de réussite. Merci pour votre soutien tout au long de ces années.

**À Geneviève et Max, À Michelle et Maurice, À Bernard et Corinne,** merci de votre accueil à Marseille.

### **À Clara,**

Ma petite sœur Marseillaise. Je t'aime princesse et je serai toujours là.

## La Meilleure pour la fin

**À ma Sœur,**

Un lien indescriptible, et si cher à nous deux, nous unit.

Main dans la main (c'est peu dire...), c'est avec toi que j'ai traversé toutes les étapes de ma vie et de la médecine.

Merci de m'avoir accompagnée de la P1 à Nice, à l'EBO à Paris, en passant par l'ECN à Marseille. Je sais pertinemment que sans toi je n'en serais jamais arrivée là. Tu diras sûrement le contraire, mais crois moi, je ne suis rien sans toi.

Je ne te remercierai jamais assez de tout le bonheur et le soutien que tu m'apportes au quotidien. Tu rends ma vie si belle.

Merci sœurlette de m'avoir consacré, encore une fois, d'innombrables heures.

Tu es la plus belle chose que j'ai.

Je t'aime de ton mon cœur.

« Quoiqu'il arrive on est deux ».

Ta vachette.

# TABLE DES MATIÈRES

<b>INTRODUCTION .....</b>	<b>4</b>
<b>I. RAPPELS ANATOMIQUES.....</b>	<b>5</b>
A. CORNÉE.....	6
1. Anatomie macroscopique .....	6
2. Anatomie microscopique .....	7
B. CHAMBRE ANTÉRIEURE .....	9
C. ANGLE IRIDO-CORNÉEN (AIC) .....	9
D. IRIS.....	10
E. CHAMBRE POSTÉRIEURE.....	10
F. CRISTALLIN.....	11
G. CORPS CILIAIRE .....	12
H. SCLÈRE.....	13
<b>II. IMPLANT FIXÉ À LA SCLÈRE.....</b>	<b>14</b>
A. HISTORIQUE.....	14
B. INDICATIONS.....	14
1. Rupture capsulaire .....	14
2. Ectopie cristallinienne.....	16
3. Luxation d'un implant de chambre postérieure (ICP).....	17
C. TECHNIQUE.....	18
1. Fixation sclérale d'implant sans suture par technique modifiée .....	18
2. Implant.....	19
3. Durée de la chirurgie.....	20
4. Spécificités .....	20
D. COMPLICATIONS.....	21
1. Peropératoires .....	21
2. Postopératoires.....	23
E. CONTRE-INDICATIONS .....	27
<b>III. IMPLANT CLIPPÉ À LA FACE POSTÉRIEURE DE L'IRIS .....</b>	<b>28</b>
A. HISTORIQUE.....	28
B. INDICATIONS.....	28
C. TECHNIQUE.....	29

1.	Clippage à la face postérieure de l'iris .....	29
2.	Implant.....	31
3.	Durée de la chirurgie.....	31
4.	Spécificités .....	32
<i>D.</i>	<i>COMPLICATIONS</i> .....	32
1.	Peropératoires .....	32
2.	Postopératoires.....	33
<i>E.</i>	<i>CONTRE-INDICATIONS</i> .....	34
<b>IV.</b>	<b>ÉTUDE CLINIQUE .....</b>	<b>35</b>
<i>A.</i>	<i>OBJECTIF</i> .....	35
<i>B.</i>	<i>MATÉRIEL ET MÉTHODES</i> .....	35
1.	Type d'étude .....	35
2.	Population.....	36
3.	Bilan préopératoire .....	36
4.	Durée et modalités du suivi .....	37
5.	Critères de jugement .....	37
6.	Techniques chirurgicales.....	38
7.	Analyses statistiques.....	40
<i>C.</i>	<i>RÉSULTATS</i> .....	41
1.	Patients .....	41
2.	Indications chirurgicales.....	42
3.	Critère de jugement principal .....	43
4.	Critères de jugement secondaires .....	47
<i>D.</i>	<i>DISCUSSION</i> .....	56
1.	Techniques chirurgicales.....	56
2.	Acuité visuelle .....	57
3.	Perte endothéliale.....	58
4.	Astigmatisme induit .....	60
5.	Complications postopératoires .....	61
6.	Temps opératoire.....	62
7.	Critiques de l'étude.....	62
<i>E.</i>	<i>CONCLUSION</i> .....	64
<b>V.</b>	<b>BIBLIOGRAPHIE .....</b>	<b>65</b>
<b>VI.</b>	<b>ANNEXES.....</b>	<b>71</b>

## LISTE DES ABRÉVIATIONS

<b>AIC</b>	:	angle irido-cornéen
<b>AV</b>	:	acuité visuelle
<b>CA</b>	:	chambre antérieure
<b>CH(U)</b>	:	Centre Hospitalier (Universitaire)
<b>D</b>	:	dioptrie
<b>DMLA</b>	:	dégénérescence maculaire liée à l'âge
<b>DR</b>	:	décollement de rétine
<b>FI</b>	:	fixation irienne
<b>FS</b>	:	fixation sclérale
<b>ICP</b>	:	implant de chambre postérieure
<b>MAVC</b>	:	meilleure acuité visuelle corrigée
<b>M1</b>	:	un mois
<b>M3</b>	:	trois mois
<b>M6</b>	:	six mois
<b>MER</b>	:	membrane épirétinienne
<b>OCT</b>	:	tomographie en cohérence optique
<b>OMC</b>	:	œdème maculaire cystoïde
<b>PEC</b>	:	pseudoexfoliation capsulaire
<b>PIO</b>	:	pression intraoculaire
<b>PMMA</b>	:	polyméthylmétacrylate (Plexiglass)

## INTRODUCTION

La cataracte est la première cause de cécité dans le monde. Elle résulte de la perte de transparence du cristallin pour la lumière visible, due à son opacification. Communément, elle est liée à l'âge et apparaît après 60 ans. Elle touche en général les deux yeux de façon relativement symétrique. Son évolution entraîne une baisse progressive de la vision, associée à une photophobie et un jaunissement des couleurs. Parfois, elle peut être congénitale ou secondaire à un traumatisme, une inflammation ou d'autres affections.

Elle représente l'intervention chirurgicale la plus pratiquée au monde. En France, près de 800 000 personnes sont opérées chaque année. L'extraction chirurgicale du cristallin est en général suivie par la mise en place d'un implant intraoculaire de chambre postérieure dans le sac capsulaire. Néanmoins, ce support d'implantation peut faire défaut lorsque la chirurgie se complique (rupture capsulaire, désinsertion zonulaire), mais également lors de traumatisme ou d'ectopie du cristallin comme dans la maladie de Marfan. Dans ces différents cas, un plan capsulaire antérieur peut parfois être conservé permettant la mise en place d'un implant de sulcus.

Lorsque le support capsulaire est inutilisable, la difficulté réside dans l'obtention d'un implant stable à l'intérieur de l'œil permettant une qualité visuelle optimale et durable, tout en respectant l'intégrité des structures oculaires. Différentes techniques chirurgicales ont été décrites : l'implantation de chambre antérieure (quasiment abandonnée du fait d'altérations endothéliales majeures), les implants suturés ou clippés à l'iris, ainsi que de multiples procédures de fixation sclérale chirurgicalement plus complexes.

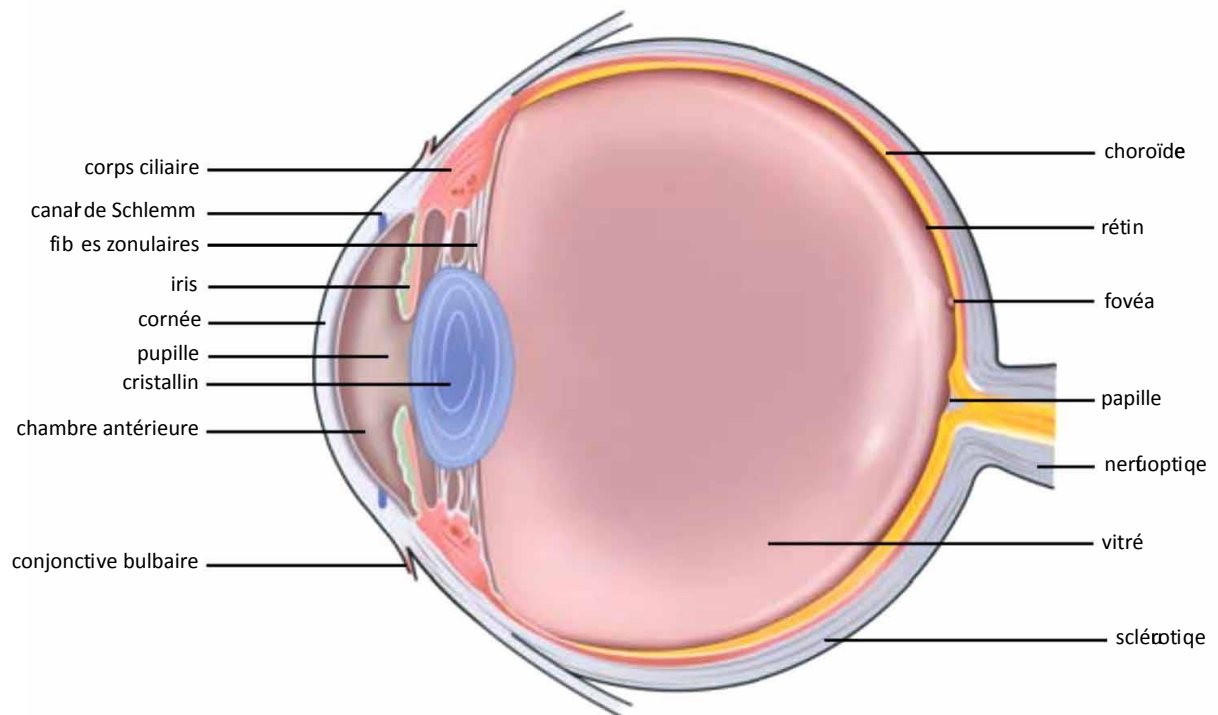
Nous nous sommes intéressés aux deux techniques chirurgicales les plus courantes en France pour la prise en charge des patients aphaques, sans support capsulaire. Il existe en effet peu d'études comparant les « iris-claw » clippés à la face postérieure de l'iris, et les implants fixés à la sclère. Nous avons donc voulu réaliser une étude prospective, afin de comparer l'efficacité et la tolérance de ces deux techniques.

## I. RAPPELS ANATOMIQUES

Le segment antérieur est défini par l'ensemble des structures en avant du plan cristallinien. Il comprend la cornée, l'angle irido-cornéen (AIC), l'iris, la pupille, le corps ciliaire et le cristallin.

Le segment postérieur de l'œil englobe la rétine, la choroïde, le corps vitré et la sclère.

Nous nous intéresserons ici au segment antérieur ainsi qu'à la sclère.



**Figure 1** : Coupe sagittale du globe oculaire (d'après l'EMC, Anatomie de la cornée).



## **A. CORNÉE**

La cornée est la première structure que rencontre la lumière qui pénètre l'œil. Son rôle principal est de faire converger les rayons lumineux incidents vers la rétine et initier la cascade visuelle.

Elle représente les deux tiers du pouvoir réfractif de l'œil, soit 42 dioptries (1).

### **1. Anatomie macroscopique**

La cornée est une structure transparente, et totalement avasculaire. Sa face antérieure est convexe, recouverte par le film lacrymal.

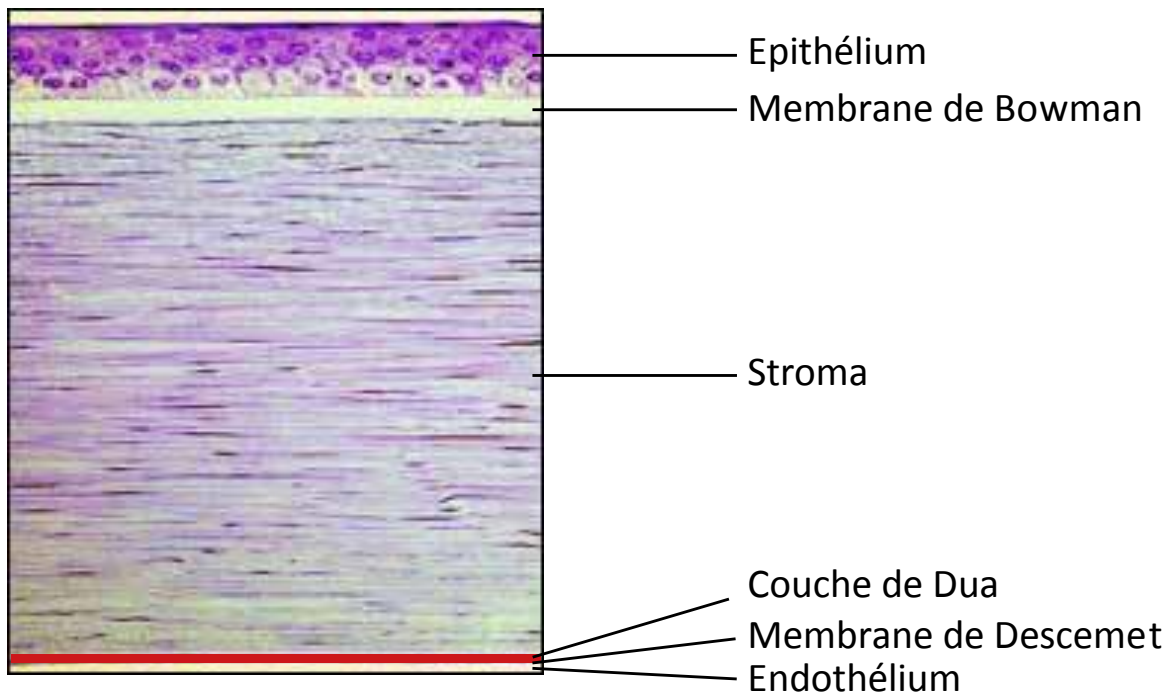
Sa face postérieure est concave, et délimite le toit de la chambre antérieure. Son diamètre moyen est de 11,5 mm, de forme elliptique à grand axe horizontal (11 à 12 mm) et axe vertical plus faible (10 à 11 mm).

Son rayon de courbure est, en moyenne, au niveau de la face antérieure de 7,8 mm horizontalement et de 7,7 mm verticalement, alors que celui de la face postérieure est plus courbe : 6,2 et 6,6 mm respectivement (2). Elle est qualifiée de prolate : plus bombée au centre qu'en périphérie, et d'asphéricotérique : la portion nasale étant plus plate que la temporale.

L'épaisseur de la cornée augmente du centre (550 microns) vers la périphérie (700 microns).

La cornée est l'un des tissus les plus innervés du corps. La densité des terminaisons nerveuses dans la cornée est ainsi environ 300 à 400 fois supérieure à celle de la peau. Elle est innervée par les nerfs ciliaires, branches de la cinquième paire crânienne (3).

## 2. Anatomie microscopique



**Figure 2** : Coupe histologique de la cornée

La cornée est divisée en six couches parallèles : (1,3)

- L'**épithélium** cornéen de type pavimenteux stratifié non kératinisé. Son épaisseur est de 50  $\mu\text{m}$ . Trois types de cellules épithéliales sont connues : superficielles, intermédiaires et basales. Il est composé de cinq à sept couches cellulaires au centre et huit à dix en périphérie. Grâce à ses jonctions intercellulaires solides, il a un rôle de défense et de protection.

- La **membrane de Bowman**, située sous l'épithélium, sépare la membrane basale épithéliale du stroma. Il s'agit d'une couche acellulaire composée de fibres de collagène de type I d'une épaisseur de 12  $\mu\text{m}$ .

- Le **stroma** mesure 500  $\mu\text{m}$ , constituant ainsi, à lui seul, 90 % de l'épaisseur cornéenne. Il est composé principalement de lamelles de collagène (I, V et VI), de kératinocytes, de protéoglycanes et d'eau. L'agencement des fibres de collagène du stroma est responsable de la transparence cornéenne.

- La **membrane de Descemet**, synthétisée par l'endothélium, est une membrane collagénique acellulaire, très résistante, amorphe, élastique et perméable à l'eau. Elle sépare le stroma de l'endothélium cornéen. Son épaisseur est de 8 à 10 microns et augmente avec l'âge.

- La **couche de Dua** serait formée de cinq à huit fines lamelles de faisceaux de collagène orientées de façon longitudinale, transverse et oblique, et serait dépourvue de kératocyte (4) (5) (6).

- **L'endothélium cornéen** correspond à la couche la plus profonde de la cornée, constitué d'une couche unicellulaire de cellules hexagonales, directement au contact de l'humeur aqueuse. Cette couche de 5  $\mu\text{m}$  d'épaisseur, joue un rôle majeur dans le maintien de la transparence cornéenne : elle assure l'état de déturgescence grâce à la pompe  $\text{Na}^+ / \text{K}^+$  ATPase. L'altération de l'endothélium cornéen provoque donc un oedème de la cornée.

La densité cellulaire normale est de 3 500 cellules par  $\text{mm}^2$  chez l'adulte jeune et diminue régulièrement avec l'âge. On a pu estimer, grâce à la microscopie spéculaire, la densité endothéliale normale et son évolution avec l'âge ; elle est supérieure à 3 000 cellules par  $\text{mm}^2$  avant 25 ans, proche de 2 500 vers 35 ans, entre 1 500 et 2 500 après 60 ans.

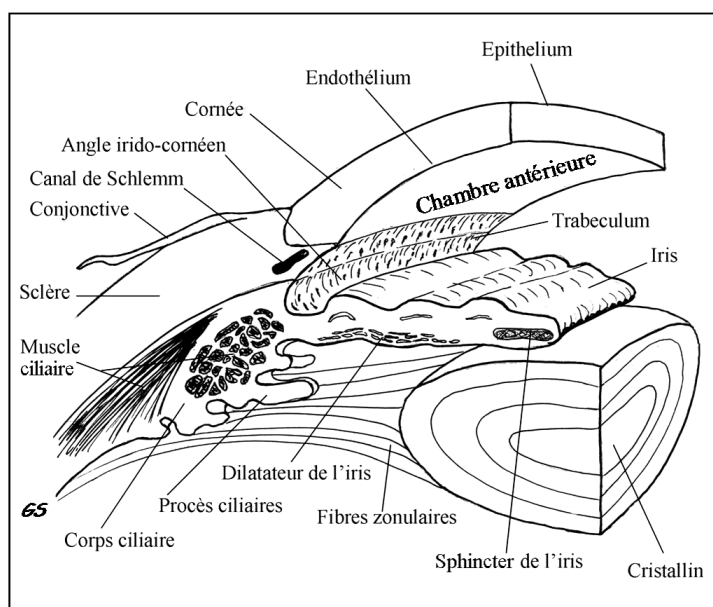
Les cellules endothéliales sont incapables de proliférer, si bien qu'en cas de lésion une diminution du nombre de cellules est irréversible. On observe un étalement des cellules voisines, celles-ci augmentent en taille et comblent l'espace.

## B. CHAMBRE ANTÉRIEURE

Cet espace anatomique est délimité par l'endothélium cornéen en avant, l'iris en arrière et l'AIC en périphérie. Chez l'emmetrope, elle est en moyenne de 2,8 mm. Elle sera plus profonde chez le myope, plus étroite chez l'hypermetrope. La chambre antérieure (CA) est remplie par de l'humeur aqueuse. L'humeur aqueuse est produite par les procès ciliaires. Son débit de sécrétion est estimé à 150  $\mu$ L/heure. Elle est ensuite éliminée par le trabéculum vers le canal de Schlemm. Le temps de renouvellement de la moitié de la CA est de deux à trois heures. (2)

## C. ANGLE IRIDO-CORNÉEN (AIC)

L'angle irido-cornéen est constitué de deux parois et d'un sommet. En avant la jonction cornéo-sclérale, en arrière la racine de l'iris qui s'insère sur le corps ciliaire, et le sommet qui correspond au muscle ciliaire. Cette structure, responsable de l'excrétion de l'humeur aqueuse au niveau du trabéculum, joue un rôle essentiel dans la régulation de la pression intraoculaire (PIO). (7)



**Figure 3 :** Structure de l'angle irido-cornéen

## **D. IRIS**

L'iris constitue la partie la plus antérieure du tractus uvéal, représenté en arrière par le corps ciliaire et la choroïde. Il correspond à un disque perforé en son centre, délimitant ainsi la pupille.

Il peut être anatomiquement divisé en deux régions : une antérieure, le stroma irien ; et une postérieure, composée d'un épithélium pigmenté et non pigmenté.

Il mesure 12 à 13 mm, son épaisseur allant de 0,1 mm à sa racine jusqu'à 0,6 mm à la collerette, avec une épaisseur moyenne de 0,3 mm.

L'iris contient deux muscles lisses : le muscle sphincter de l'iris près de la marge pupillaire, innervé par le système nerveux parasympathique ; et le muscle dilatateur tendu de la racine vers la pupille, innervé par le sympathique. Cette double innervation permet de modifier le diamètre de la pupille régulant la pénétration de la lumière vers la rétine.

Cette structure est richement vascularisée et innervée. (8)

## **E. CHAMBRE POSTÉRIEURE**

Cet espace anatomique est délimité en avant par le feuillet postérieur de l'iris, en arrière par le cristallin.

## F. CRISTALLIN

Le cristallin est une lentille optique naturelle qui participe à la focalisation des rayons lumineux sur la rétine et à l'accommodation (mise au point en vision de près).

Il se présente sous la forme d'une lentille biconvexe, transparente, située en arrière de l'iris. Il est avasculaire, non innervé, et enveloppé par une membrane résistante et élastique, appelée capsule. (2)

Son diamètre frontal est de 9 mm, son épaisseur de 5 mm. Le rayon de courbure antérieur varie de 10 mm au repos jusqu'à 6 mm en accommodation, et le postérieur de 6 mm à 5,5 mm respectivement.

L'équateur du cristallin est amarré au corps ciliaire par l'intermédiaire des fibres zonulaires qui lui transmettent la contraction de son muscle.

Sa puissance réfractive est égale à 21 dioptries (D). Grâce à l'accommodation sa puissance peut être augmentée (jusqu'à 14 D à l'âge de 8-12 ans). En effet, quand le muscle ciliaire se contracte, les fibres zonulaires se relâchent et le cristallin, naturellement élastique, adopte une forme plus bombée. Cette augmentation de courbure permet à l'œil d'atteindre la vergence nécessaire en vision rapprochée.

L'accommodation décroît avec l'âge, pour devenir nulle vers l'âge de 55 ans. Ce phénomène correspond à l'apparition de la presbytie, se manifestant par une baisse d'acuité visuelle en vision de près.

## **G. CORPS CILIAIRE**

Partie intermédiaire de l'uvée, le corps ciliaire représente un anneau, situé entre l'iris en avant et la choroïde en arrière, large d'environ 7 mm. Il joue un rôle fondamental dans l'accommodation et la sécrétion de l'humeur aqueuse. (2,7)

Il est grossièrement triangulaire avec une base (la bande ciliaire), une face antéro-externe au contact de la sclère, une face postéro-interne (pars plana et procès ciliaires) et un sommet (l'ora serrata).

Sa base est la partie la plus antérieure et participe à l'anatomie de l'AIC, représentée par la bande ciliaire entre l'éperon scléral et la racine de l'iris en gonioscopie.

Les procès ciliaires, au nombre de 70 à 80, mesurent 2 mm de long sur 1,5 mm de large et sont en rapport avec la zonule, l'équateur du cristallin et le vitré. Ils sont chargés de la sécrétion de l'humeur aqueuse.

Le muscle ciliaire est tendu macroscopiquement entre l'angle irido-cornéen en avant et en arrière l'ora serrata, parallèlement à la sclère. Son principal rôle réside dans l'accommodation. Il est innervé par des fibres parasympathiques, sous l'effet desquelles il subit une contraction, responsable du relâchement des fibres zonulaires. Ceci engendre un bombement du cristallin, surtout marqué sur sa face antérieure.

Le corps ciliaire reçoit sa vascularisation essentiellement du grand cercle artériel de l'iris (artères ciliaires antérieures et longues postérieures). Son innervation provient des nerfs ciliaires courts et longs.

## H. SCLÈRE

La sclérotique ou sclère est la plus externe des tuniques de l'œil. Membrane fibreuse et inextensible, elle entoure les quatre cinquièmes postérieurs du globe, et assure sa protection. (9)

Son épaisseur varie : 0,6 à 0,8 mm au limbe ; 0,5 mm à l'équateur ; 0,3 mm en arrière de l'insertion des muscles droits ; et 1 mm au voisinage du nerf optique.

À sa surface s'insèrent les muscles oculomoteurs par leurs tendons et circulent les éléments vasculonerveux. Elle est perforée par les artères ciliaires antérieures, les quatre (voire six) veines vortiqueuses et les deux artères ciliaires postérieures.



## **II. IMPLANT FIXÉ À LA SCLÈRE**

### **A. HISTORIQUE**

En 1981, Girard est le premier à décrire un implant à fixation sclérale, en présentant un implant suturé à la pars plicata (10). Puis en 1986, Malbran le succède en exposant une technique de suture transclérale (11,12).

En 1997, Maggi est le premier à présenter une technique sans suture (13). Il utilise trois boucles souples en guise d'haptiques, qu'il fait passer au travers de la pars plana grâce à une aiguille, puis les sectionne et les cautérise.

Scharioth Gabor, en 2007, présente une série de tunnelisations sclérales parallèles au limbe, prévenant ainsi la distorsion et la subluxation de l'implant (14).

Agarwal, quant à lui, propose la fixation des haptiques à la « FibrinGlue », extériorisées sous un volet scléral (15,16).

### **B. INDICATIONS**

Une implantation à fixation sclérale est à envisager dès lors que le support capsulaire fait défaut. La rupture capsulaire, l'ectopie du cristallin et la luxation d'un implant représentent les indications les plus fréquentes.

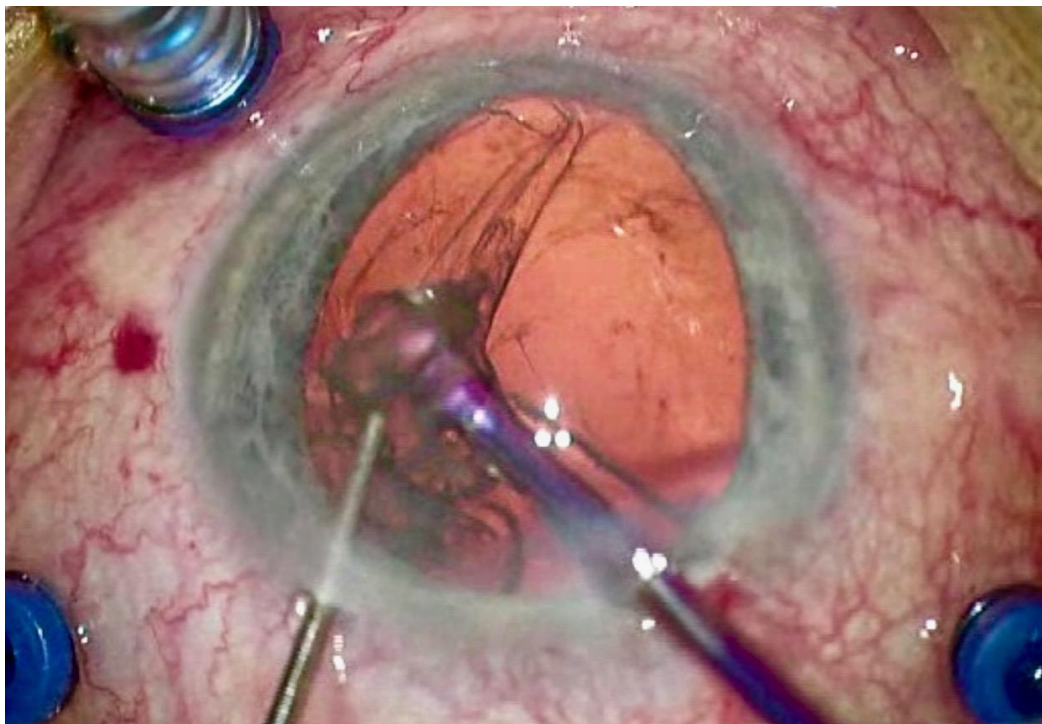
#### **1. Rupture capsulaire**

La rupture capsulaire est l'une des craintes de tout chirurgien ophtalmologue. En effet, il s'agit d'une complication peropératoire grave, pouvant grever le pronostic, mettant en péril l'implantation classique en chambre postérieure. Elle nécessite une prise en charge adéquate et maîtrisée.

Les principaux facteurs de risque sont la pseudoexfoliation capsulaire (PEC), le diabète, une fragilité zonulaire, un traumatisme oculaire, une cataracte morganienne, un patient vitrectomisé et la myopie forte (17). Certains peuvent être dépistés en amont par un examen peropératoire minutieux, permettant au chirurgien d'adapter sa technique opératoire afin de diminuer le risque de rupture.

Une effraction capsulaire iatrogène peut également être générée par un geste moins expérimenté.

Il en découle une augmentation du risque d'endophtalmie, mais aussi une hausse du nombre de décollements de rétine (DR) par tractions vitréennes, d'œdèmes maculaires cystoïdes (OMC), d'hypertonies oculaires, d'œdèmes de cornée (voire de décompensations endothéliales), et l'impossibilité d'implanter dans le sac capsulaire (implantation primaire) (18).



**Figure 4** : Rupture capsulaire lors d'une chirurgie de la cataracte  
(vidéo du Dr Guigou)

## 2. Ectopie cristallinienne

L'ectopie du cristallin fait référence à un déplacement du cristallin héréditaire (maladie de Marfan, syndrome de Well-Marchesani, homocystinurie, aniridie, ...) ou acquis (traumatisme, PEC, inflammation, myopie forte, ...).

Il peut être complètement luxé dans le vitré, ou partiellement déplacé restant visible dans l'aire pupillaire (subluxé).

Les premiers stades de subluxation peuvent se manifester par un tremblement du cristallin visible en lampe à fente, lors du retour rapide de l'œil en position primaire : « phacodonesis ». (19)

Les principales complications de cette configuration anatomique sont les modifications réfractives (diminuant nettement l'acuité visuelle), la déformation des images due à l'astigmatisme interne et le glaucome.

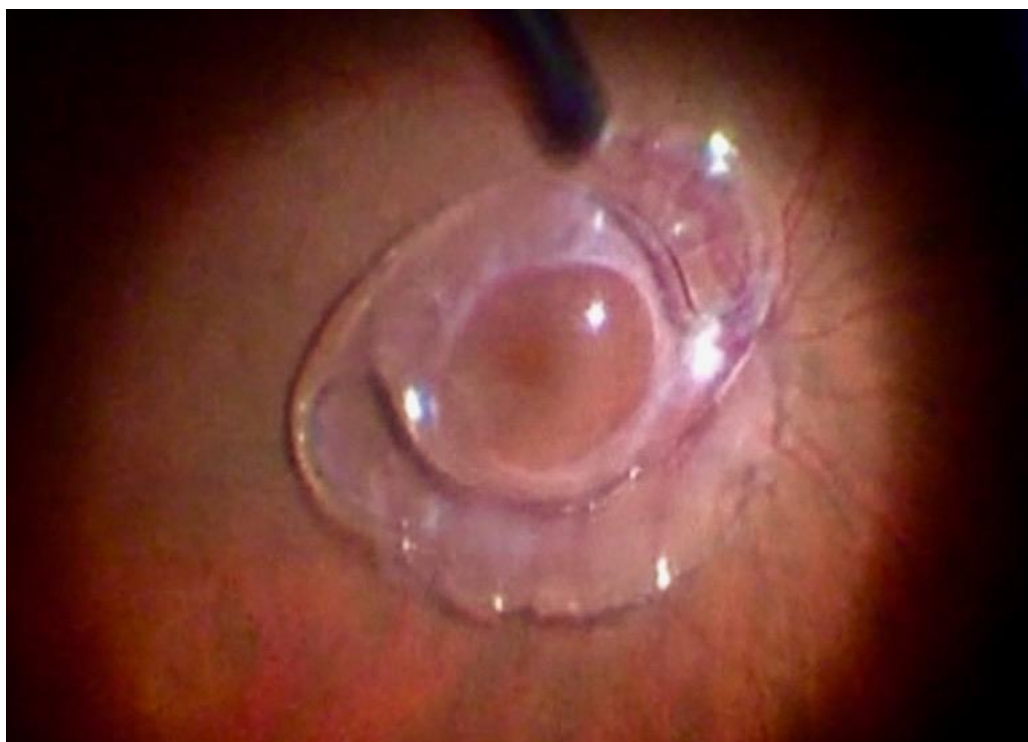Le premier traitement à envisager est optique (lunettes, lentilles rigides). Les amétropies intractables, tout comme la cataracte, nécessitent une prise en charge chirurgicale avec extraction du cristallin et mise en place d'un implant artificiel. Il faudra alors considérer une implantation à fixation irienne ou sclérale, du fait de cette anatomie modifiée.

### 3. Luxation d'un implant de chambre postérieure (ICP)

La dislocation d'un implant intraoculaire dans la cavité vitrénienne est rare. Elle peut se produire par une brèche de la capsule postérieure, ou dans un œil présentant une fragilité zonulaire, comme dans les syndromes pseudoexfoliatifs.

Les complications sont l'hémorragie du vitré, le décollement de la rétine, l'uvéïte et l'œdème maculaire chronique.

Le traitement est chirurgical et implique une vitrectomie par la pars plana avec repositionnement ou échange de l'implant, en fonction de l'état du support capsulaire et du type d'implant présent (19).



**Figure 6** : Luxation d'un ICP (vidéo du Dr Marc)

## **C. TECHNIQUE**

### **1. Fixation sclérale d'implant sans suture par technique modifiée**

Lors d'une chirurgie du segment postérieur, l'anesthésie est de type locorégionale (péribulbaire, rétrobulbaire, caronculaire, sous-ténonienne) ou générale.

La chirurgie est débutée par la réalisation de deux volets scléaux superficiels de 4 mm sur 2 mm au couteau Crescent en nasal supérieur et temporal inférieur (Figure 7A-B). Un tunnel intrascléral parallèle au limbe, adjacent au volet scléral, est parfois disséqué ce qui permettra l'insertion et la stabilisation des haptiques de l'implant (Figure 7C).

Sous les deux volets scléaux, deux trocarts de sclérotomie 25 gauges sont placés à 1,5 mm du limbe, à travers la pars plicata. L'infusion vitrénne est installée en temporal inférieur. Un troisième trocart est mis en place en transconjonctival en temporal supérieur, à 3,5 mm du limbe à travers la pars plana (Figure 7E).

Une vitrectomie centrale et périphérique est réalisée, ainsi qu'un décollement postérieur du vitré. S'il existe un implant luxé, il va pouvoir être récupéré. Dans le cadre d'une luxation du cristallin ou d'une rupture capsulaire, la phacophagie du cristallin est complétée au vitréotome. Le fragmatome est utilisé en cas de cataracte dense.

Une fois la vitrectomie effectuée, l'infusion est changée de place et positionnée en temporal supérieur. Les deux autres trocarts sont alors retirés.

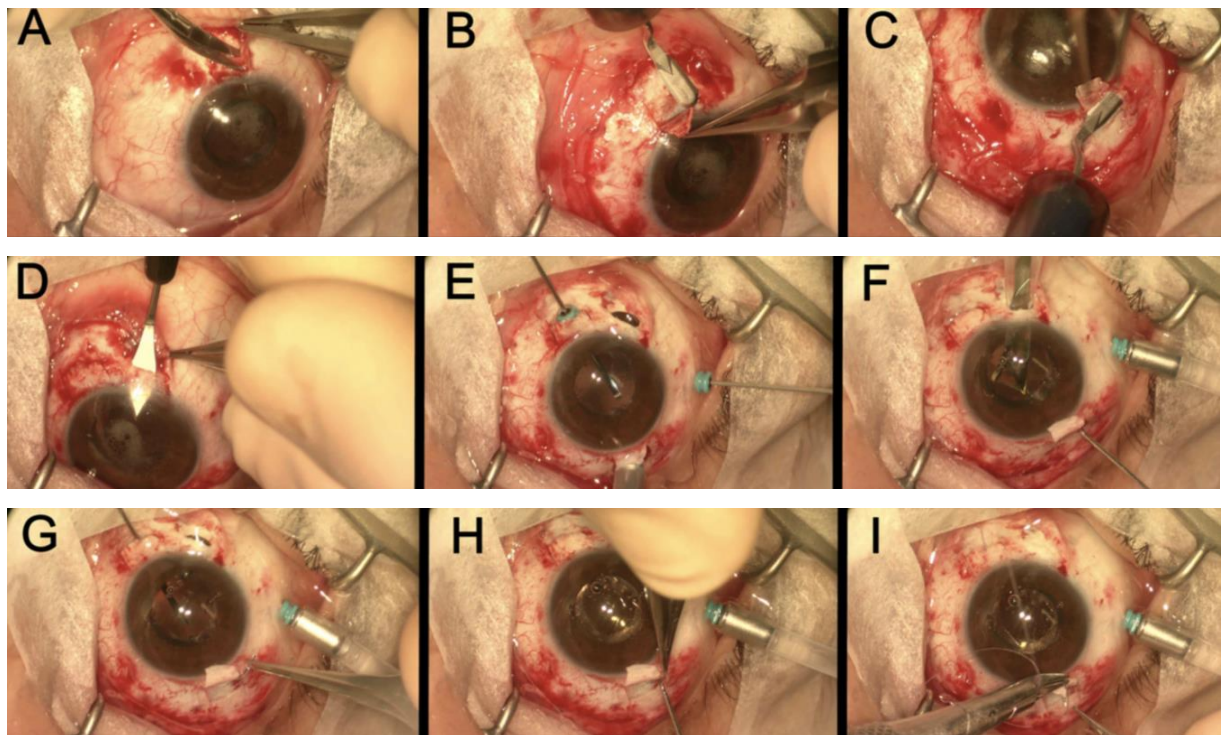
Une incision sclérale tunnelisée de 2,4 mm est pratiquée en supérieur (Figure 7D), suivie d'une injection de visqueux en chambre antérieure.

L'implant trois pièces est alors injecté dans la chambre antérieure (Figure 7F). Grâce à une pince 25 gauges, l'haptique distale est attrapée et ressortie par la sclérotomie temporale inférieure (Figure 7G). La même procédure est réalisée pour la seconde haptique en nasal supérieur.

Les extrémités des haptiques sont ensuite positionnées sous les volets scléaux ou introduites dans les tunnels intrascléaux (Figure 7H), tout en s'assurant du bon centrage de l'implant. Les volets scléaux sont suturés par un point de fil résorbable 8/0 (Figure 7I).

Il est important de noter qu'en cas de chirurgie de cataracte récente, l'implantation est réalisée par l'incision existante élargie. Également, lorsqu'il s'agit d'un

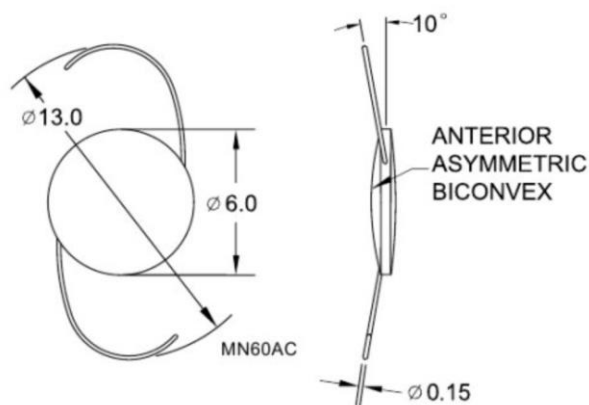
implant trois pièces luxé dans le vitré, on utilisera ce même implant pour le fixer à la sclère. Il n'est donc pas nécessaire de réaliser une incision cornéenne (20).



**Figure 7 :** Temps opératoires de la fixation sclérale (20). **A.** Désinsertion conjonctivale diamétralement opposée, en temporal inférieur et nasal supérieur. **B.** Découpe de deux volets scléaux superficiels en regard. **C.** Tunnelisation intra sclérale réalisant un flap pour l'enfouissement futur des haptiques. **D.** Incision sclérale de 2,4 mm. **E.** Mise en place des sclérotomies sous les volets scléaux en temporal inférieur et nasal supérieur et en transconjonctival en temporal supérieur. **F.** Insertion de l'implant et préhension de l'haptique par la pince à 3h. **G.** Extériorisation de l'haptique en nasal. **H.** Enfouissement de l'extrémité des haptiques sous les flaps scléaux. **I.** Sutures des volets scléaux.

## 2. Implant

L'implant Acrysof IQ MN 60 AC® (Alcon Laboratories Inc., Texas, États-Unis) est un implant trois pièces, monofocal, acrylique hydrophobe. Son diamètre optique est de 6 mm et sa longueur totale est de 13 mm. Le design des haptiques en PMMA est en C-loop modifié (21).



**Figure 8** : Caractéristiques de l'implant Acrysof IQ MN 60 AC®  
(Alcon Laboratories Inc., Texas, États-Unis)

### 3. Durée de la chirurgie

La fixation sclérale est une technique complexe et minutieuse nécessitant beaucoup de pratique avant de pouvoir la maîtriser. Sa courbe d'apprentissage est donc plus longue qu'une chirurgie classique. Ainsi, un chirurgien expérimenté réalisera la procédure en une vingtaine de minutes, alors qu'un débutant pourra mettre plus d'une heure.

### 4. Spécificités

Plusieurs avantages de cette technique sont à soulever (20). Premièrement, sa **voie d'abord originale** permet la réalisation de la vitrectomie et l'extériorisation des haptiques par les mêmes orifices. Les portes d'entrée sont ainsi optimisées. Ceci représente un gain de temps chirurgical, et minimise le risque d'endophtalmie.

Également, lorsqu'une voie d'entrée est nécessaire pour l'implantation, une **incision sclérale limbique tunnelisée** est réalisée, plutôt qu'une incision cornéenne. Celle-ci diminue l'astigmatisme induit.

De plus, l'introduction des haptiques dans un **tunnel intrascléral** majore la stabilité de l'implant. Le risque d'exposition des haptiques, bloquées sous les volets scléaux suturés et dans les tunnels, est pratiquement absent.

Enfin, la **suture des volets** permet une étanchéité optimale des sclérotomies.

## **D. COMPLICATIONS**

### **1. Peropérateurs**

La fixation sclérale est une technique minutieuse, nécessitant un temps d'apprentissage. Chaque étape de la chirurgie peut être source de complications. L'expérience du chirurgien permet de diminuer le risque de complications.

#### **a. Volet scléral**

Les volets ne doivent pas être trop fins. En effet, cela favorise l'exposition des haptiques et le risque de perforation ou de désolidarisation du volet.

#### **b. Tunnel intrascléral**

Il est important de rester suffisamment superficiel pour ne pas perforer le globe, mais également suffisamment profond pour que le tunnel soit solide.

#### **c. Localisation des sclérotomies**

Si les trocars sont placés à moins de 1,5 mm du limbe ils vont engendrer un positionnement trop antérieur de l'implant. De plus, une insertion trop antérieure des trocars est à risque de saignement par lésion des corps ciliaires et d'iridodialyse iatrogène (16,22).



#### **d. Infusion**

Le maintien d'une PIO constante est un facteur de réussite de la chirurgie. Il est nécessaire de vérifier le bon positionnement de l'infusion, tout au long de la chirurgie.

#### **e. Vitrectomie**

La vitrectomie centrale et en moyenne périphérie est suffisante. Il est impératif de s'assurer de l'absence de déhiscence rétinienne. Il existe sinon un risque majeur de décollement de rétine en postopératoire.

#### **f. Implant**

Les **haptiques en PMMA** sont relativement maniables et solides. Toutefois, elles doivent être manipulées précautionneusement car ces dernières **peuvent se rompre**, ce qui compliquerait la chirurgie. Deux points de rupture sont décrits : un au niveau de la jonction haptique /optique, l'autre au niveau de l'angle de flexion maximal (20).

Du fait d'une préhension médiocre, **l'implant peut chuter** dans le segment postérieur. Il convient alors d'aller le récupérer à l'aide d'une pince 25 gauges.

L'implant peut également être **tilté** ou **décentré**. Il est nécessaire de bien réaliser les sclérotomies nasale supérieure et temporale inférieure à 180° et à même distance du limbe. Il est possible de s'aider d'un marquage dermatographique. Également, l'extériorisation des haptiques doit être parfaitement symétrique des deux côtés (22). En pratique, mis à part des anomalies en aberrométrie, il n'y a aucun effet cliniquement perçu par le patient lorsque l'implant est tilité. S'il est décentré, il suffit de positionner l'implant légèrement en inférieur : cela aura ainsi aucune conséquence visuelle étant donné que le bord palpébral couvrira la pupille en supérieur.

## **2. Postopératoires**

### **a. Hypotonie**

Une hypotonie survient principalement lorsque les incisions ne sont pas étanches. Cette technique utilise des sclérotomies 25 gauges, ce qui limite le risque de fuite. De plus, la suture des volets scléreaux permet d'optimiser l'étanchéité de l'oeil.

### **b. Hypertonie**

Une hypertonie postopératoire peut s'expliquer par la persistance de gel viscoélastique intraoculaire, un phénomène de dispersion pigmentaire, la réaction inflammatoire postopératoire et par un traitement cortisonique local responsable chez certains patients d'une hypertonie (20). Dans cette situation un traitement hypotonisant adapté au terrain du patient doit être prescrit.

### **c. Décompensation cornéenne**

Des manipulations peropératoires excessives en chambre antérieure peuvent générer des lésions endothéliales, potentiellement responsables d'une décompensation endothéliale. Également, le terrain du patient influe sur l'atteinte endothéliale. En effet, l'endothélium cornéen risquera plus d'être atteint dans un contexte de traumatisme ou de PEC par exemple. En fonction de sa profondeur, la lésion endothéliale peut se résoudre spontanément ou nécessiter une greffe de cornée.

#### **d. Décollement de rétine**

Les tractions vitréorétiniennes qu'elles soient préopératoires (rupture capsulaire, luxation ICP, ...), peropératoires (vitrectomie inadéquate) ou postopératoires (en regard des sclérotomies) sont à risque de lésions rétinienne rhéomatogènes et donc de décollement de rétine.

Les yeux prédisposés aux lésions rétinienne périphérique, comme dans la maladie de Marfan ou la myopie forte, doivent subir un dépistage approprié. Si nécessaire, un traitement préventif par laser sera réalisé. Également, une vitrectomie rigoureuse au niveau des sclérotomies est indispensable dans la prévention des tractions vitréennes postopératoires. Aussi, en fin de chirurgie, un examen attentif de la périphérie rétinienne est réalisé à la recherche de lésions rétinienne passées inaperçues.

#### **e. Endophtalmie**

L'endophtalmie est la complication infectieuse redoutée de toute chirurgie intraoculaire. Elle correspond à un état inflammatoire de l'œil, secondaire à la pénétration de germes lors de la période périopératoire (23).

Le taux d'endophtalmie en postopératoire de chirurgie de la cataracte a été estimé à 0,3%. Depuis l'avènement de l'injection intracaméculaire de céfuroxime en peropératoire, le risque d'endophtalmie a significativement diminué : 0,014 - 0,008 % (23,24). Par rapport à la chirurgie de la cataracte seule, les procédures chirurgicales vitréorétiniennes sans tamponnement sont associées à une fréquence plus élevée d'endophtalmie postopératoire : IRR (incidence rate ratio) = 2,95 [2,59–3,36] ;  $p < 10^{-3}$ . De même, la chirurgie de la cataracte combinée est plus à risque : IRR = 1,38 [1,11–1,70] ;  $p = 0,0054$  (25).

Ces dix dernières années, deux études multicentriques prospectives ont permis de montrer que les germes prédominants sont les bactéries à Gram positif, plus particulièrement le *Staphylococcus epidermidis* (26,27).

Sa prise en charge nécessite un traitement hospitalier associant une antibiotiothérapie intraveineuse et intravitréenne. Dans les cas sévères avec effondrement de l'acuité visuelle une vitrectomie est proposée d'emblée.

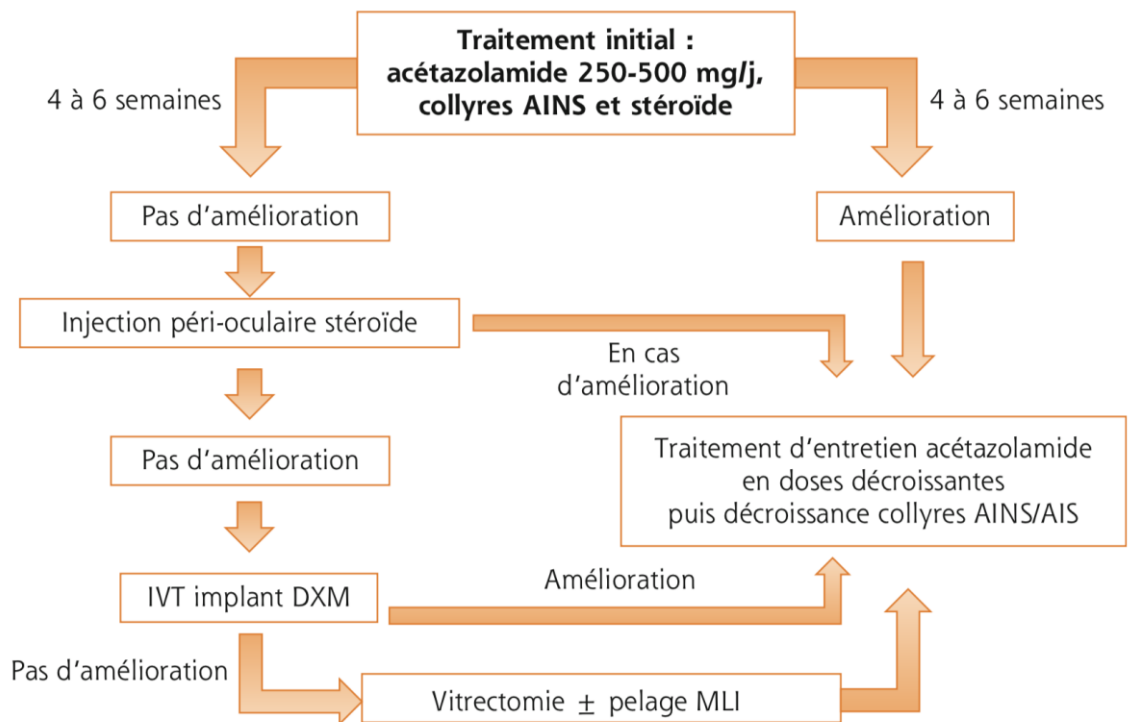
## **f. Oedème maculaire cystoïde (OMC)**

L'œdème maculaire postopératoire, plus connu sous le nom de « syndrome d'Irvine-Gass », doit sa première description à Irvine en 1953 (28). Il a ensuite été démontré angiographiquement par Gass et Norton en 1966 (29). Il s'agit d'une cause de baisse d'acuité visuelle après une chirurgie ophtalmologique, principalement après une chirurgie de la cataracte. L'apparition de l'œdème maculaire se fait généralement entre le premier et le sixième mois en postopératoire et peut persister plus de trois mois (30).

Les facteurs de risque sont : le diabète, la rétinopathie diabétique, l'uvéite intermédiaire ou postérieure, les complications peropératoires comme la rupture capsulaire avec issue de vitré ou la chute de noyau cristallinien, ainsi qu'une manipulation chirurgicale prolongée (16,30).

Les cas d'OMC postopératoires rapportés avec les implants à fixation sclérale ne sont pas rares (15,31,32). Le taux habituellement retrouvé d'OMC après le traitement chirurgical d'implants luxés dans le vitré est de 10 % (33).

Le traitement initial comprend des collyres anti-inflammatoires, non stéroïdien (AINS) et stéroïdien (AIS), associés à un collyre d'inhibiteur de l'anhydrase carbonique. Si le traitement est insuffisant, un traitement per os par acétazolamide (250 à 500 mg par jour) est ajouté (30). En cas d'amélioration, on procède à un traitement d'entretien par acétazolamide en doses décroissantes avec décroissance des collyres AINS/AIS. Dans les cas réfractaires, une injection péri-oculaire de stéroïde est proposée (sous-ténonienne de triamcinolone), voire une injection intravitréenne d'implant à libération prolongée de dexaméthasone (Ozurdex®). Cependant, dans notre série il est important de noter que du fait de l'absence de complexe capsulo-zonulaire intègre, cet implant d'Ozurdex® peut se luxer en chambre antérieure et occasionner des dommages endothéliaux sévères (21).



**Figure 9** : Algorithme thérapeutique pour un OMC postopératoire non tractionnel (30)

### g. Implant

La **subluxation de l'implant** est possible, comme nous l'avons déjà évoqué, dès lors que les sclérotomies nasale supérieure et temporale inférieure ne sont pas parfaitement situées à 180° l'une de l'autre. De plus, si l'extériorisation des haptiques est asymétrique, les forces alors exercées sur l'implant ne sont plus équitables et on observe un tilt de l'implant. Narang et Agarwal (16) proposent, dans les yeux de grande taille, de réaliser les flaps scléaux à 6 et 12 heures (au lieu de 3 et 9 heures). En effet, le diamètre cornéen vertical étant plus petit que l'horizontal, l'extériorisation des haptiques sera plus importante en position verticale et donc l'implant plus stable.

La **luxation de l'implant**, de la même façon que dans les implants suturés à la sclère (34), peut se produire.

L'**extrusion des haptiques** survient lorsque le volet scléral est trop superficiel ou ne recouvre pas totalement celles-ci. Les causes d'amincissement scléral telles que la polyarthrite rhumatoïde sont également plus enclins à une telle complication (16). Dans notre série, le fait d'utiliser des tunnels intrascléaux associés à la suture des flaps minimise grandement ce risque.

## **E. CONTRE-INDICATIONS**

Il existe peu de contre-indications spécifiques des implants tunnelisés à la sclère. Nous pouvons citer la scléromalacie qui rend difficile la réalisation des volets scléaux, et présente un grand risque d'exposition des haptiques.

### **III. IMPLANT CLIPPÉ À LA FACE POSTÉRIEURE DE L'IRIS**

#### **A. HISTORIQUE**

Le premier implant de ce concept fut posé par Binkhorst « iris-clip » en 1958. Il le modifia en 1965, pour en faire un modèle à deux anses de fixation irienne en prolène (35,36).

En 1971, Worst présente un implant fixé en avant du plan irien pour corriger les aphaques (36).

Puis, en 1980, une nouvelle technique d'implantation à la face postérieure de l'iris est décrite par Amar et al. (36). La première étude sur le clippage postérieur a été publiée par Rijnveld (37). Mais c'est en 2002 que Mohr et al. publient des résultats enthousiasmants permettant à cette nouvelle technique de gagner en popularité (38).

Le concept des « Iris-Claw » a aussi été utilisé en chirurgie réfractive comme implant phaqué, en 1986, pour le traitement des myopies (39).

Les dernières générations de ce type d'implant sont apparues en 1997 avec l'Artisan (Ophtec) et en 2003 avec le Verisyse (Advanced Medical Optics).

#### **B. INDICATIONS**

Comme dans la fixation sclérale, l'implantation à la face postérieure de l'iris est indiquée en cas de rupture capsulaire, d'ectopie du cristallin et de luxation d'implant (cf. page 15).

## C. TECHNIQUE

### 1. Clippage à la face postérieure de l'iris

La chirurgie se déroule sous anesthésie loco-régionale ou générale. Elle est amorcée par la mise en place de trois sclérotomies 25 gauges. L'infusion est placée en temporal inférieur. Une vitrectomie centrale et périphérique est réalisée, ainsi qu'un décollement postérieur du vitré.

Dans le cadre d'une luxation du cristallin ou d'une rupture capsulaire, la phacophagie du cristallin est complétée au vitréotome. Le fragmatome est utilisé en cas de cataracte dense.

En cas de luxation d'implant, l'ICP luxé au fond de la cavité vitrénne est saisi grâce à une pince 25 gauges. Tandis que l'implant est maintenu par la pince, une incision cornéenne inverse de 6 mm est réalisée en supérieur, à l'aide d'un couteau de 2,8 mm. Elle est suivie d'une injection intracaméculaire de visqueux afin de protéger l'endothélium et de faciliter la sortie de l'implant. Puis, l'ICP est extrait de l'œil en utilisant la pince de Troutman (Figure 10 A-B).

La vitrectomie est ensuite complétée et la périphérie rétinienne contrôlée, afin de vérifier l'absence de déhiscence (Figure 10 C).

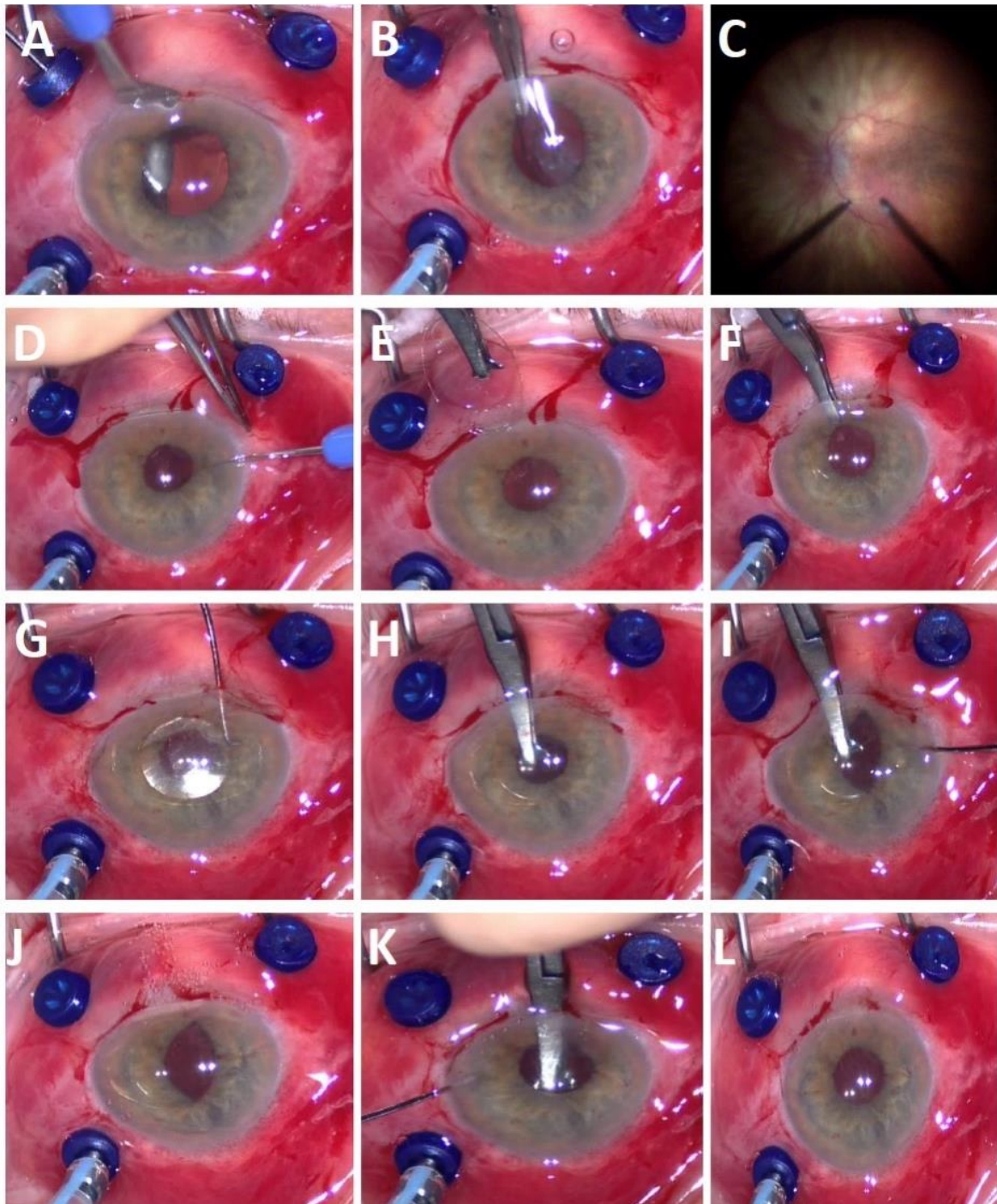
Au couteau 15° deux paracentèses cornéennes sont réalisées à 3h et 9h (Figure 10 D). L'implant, saisi par une pince, est retourné afin de placer sa concavité vers le haut. Il est glissé dans l'incision supérieure en chambre antérieure et posé sur l'iris (Figure 10 E-F). L'implant est ensuite aligné selon les méridiens de 3 et 9 heures à l'aide d'un crochet de Lester (Figure 10 G).

D'une main l'implant est maintenu en arrière du plan irien, de l'autre on entrappe une partie du stroma irien à travers les haptiques à l'aide d'un micro-manipulateur de Sinsky (Figure 10 H-I-J-K). La dépression irienne en regard du clippage est le témoin d'une bonne fixation (Figure 10 L).

Enfin, la suture est réalisée par des points cornéoscléaux enfouis (trois à quatre en moyenne) à l'éthylon 10/0.

A noter qu'en cas de chirurgie de la cataracte récente, l'incision existante est réutilisée. Celle-ci est élargie de façon inverse jusqu'à 6 mm permettant l'implantation.



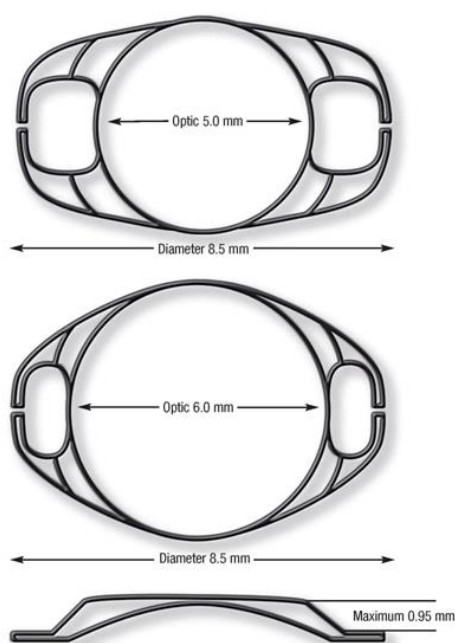


**Figure 10** : Temps opératoires du clippage en rétropupillaire dans le cadre d'une luxation d'ICP. **A.** Incision inverse au couteau 2,8 mm (l'ICP étant maintenu par une pince 25 gauges introduite dans le trocart temporal supérieur). **B.** Extraction de l'ICP. **C.** Complément de vitrectomie. **D.** Contre-incision au couteau 15°. **E.** Introduction de l'implant en chambre antérieure (CA). **F.** Implant en CA. **G.** Alignement de l'implant selon les méridiens de 3 et 9 h à l'aide d'un crochet de Lester. **H.** Maintien de l'implant à l'aide d'une pince. **I.** Clippage de la première haptique. **J.** Haptique nasale clippée. **K.** Clippage de la deuxième haptique. **L.** Haptiques nasale et temporale clippées.

## 2. Implant

Le Verisyse® (Advanced Medical Optics, Inc., Santa Ana, CA) est un implant monobloc, monofocal, hydrophobe, entièrement en polyméthacrylate de méthyle (PMMA), de forme convexe-concave. Son diamètre optique varie de 5 à 6 mm en fonction de sa puissance et sa longueur totale est de 8,5 mm.

Chacune de ses haptiques possède une fente fine. L'implant est fixé en pinçant en moyenne périphérie le tissu irien.



**Figure 11** : Caractéristiques de l'implant Verisyse® (Advanced Medical Optics, Inc., Santa Ana, CA)

## 3. Durée de la chirurgie

L'implantation en rétropupillaire est une technique plus aisée. La durée de la chirurgie sera de 25 à 40 minutes, en fonction de l'expérience du chirurgien.

#### 4. Spécificités

La particularité de cette technique réside dans la pratique d'une **incision cornéenne inverse**. Elle dessine une obliquité rétrograde vers l'angle iridocornéen. Celle-ci génèrerait moins d'astigmatisme qu'une incision classique (40,41).

Cette technique, décrite par Charleux, doit être élaborée d'un geste continu et régulier et ne doit souffrir d'aucune imperfection (40).

### D. COMPLICATIONS

#### 1. Peropératoires

##### a. Vitrectomie

Le maintien d'une pression intraoculaire constante est un facteur de réussite de la chirurgie. Il est nécessaire de vérifier le bon positionnement de l'infusion tout au long de la chirurgie.

La vitrectomie ne doit pas être obligatoirement complète, mais il est impératif de s'assurer de l'absence de déhiscence rétinienne. Il existe sinon un risque majeur de décollement de rétine en postopératoire.

##### b. Incision

L'**incision inverse** doit être élaborée d'un geste continu et régulier, et ne doit souffrir d'aucune imperfection (40). En effet, si l'incision est mal réalisée, elle sera source d'aberrations optiques à type d'astigmatisme par exemple, pouvant diminuer la meilleure acuité visuelle corrigée (MAVC).

### **c. Implant**

L'**implant peut chuter** dans le segment postérieur suite à une préhension défailante. Il convient alors d'aller le récupérer à l'aide d'une pince 25 gauges.

L'implant peut également être **décentré**. Ceci correspond à un mauvais centrage lors du clippage.

## **2. Postopératoires**

### **a. Complications communes à la fixation sclérale**

L'hypotonie, l'hypertonie, la décompensation endothéliale, le décollement de rétine, l'endophtalmie et l'OMC décrits précédemment, sont aussi des complications postopératoires des « iris-claw ».

### **b. Complications secondaires au clippage**

- **Dérondi pupillaire**

Cette complication connue des implants de type « iris-claw » a été estimée à 13-25% (42,43), et semble acceptable compte tenu de la pathologie initiale (37,44).

- **Décentrement**

En cas de décentrement, les patients peuvent se plaindre de halos lumineux et d'éblouissements, surtout en vision scotopique. Ceci s'explique par le fait que le bord de la zone optique se découvre au moment de la dilatation de la pupille dans l'obscurité.

- **Déclippage**

Il a été décrit que l'implant pouvait se déclipper en postopératoire (37,45). Le repositionnement de l'anse est un geste rapide qui s'effectue sous anesthésie locale : le stroma irien est à nouveau enclavé dans l'haptique à l'aide du micro-manipulateur (46).

Du fait du clippage postérieur, l'implant n'est jamais en contact direct avec la cornée, et donc ne semble pas délétère pour l'endothélium.

- **Dispersion pigmentaire**

Ce phénomène a été constaté suite à la fixation en rétropupillaire des iris-claw (37). Nous pouvons penser que cette libération de pigments est secondaire aux frottements de l'implant contre l'épithélium postérieur de l'iris ou secondaire à un traumatisme chirurgical. Dans le suivi, la survenue d'un glaucome pigmentaire est à rechercher (47).

## **E. CONTRE-INDICATIONS**

Une mauvaise qualité du support irien représente la principale contre-indication des implants clippés à l'iris. En cas d'aniridie, d'atrophie irienne ou d'iridectomie périphérique étendue, on préférera une implantation sclérale.

## **IV. ÉTUDE CLINIQUE**

### **A. OBJECTIF**

Dans la prise en charge de l'aphakie sans support capsulo-zonulaire, la difficulté réside dans le choix de la technique d'implantation secondaire. Le but est d'obtenir un implant stable à l'intérieur de l'œil permettant une qualité visuelle optimale et durable, tout en respectant l'intégrité des structures oculaires.

Le choix de la procédure chirurgicale doit prendre en compte le risque peropératoire, la difficulté de la technique, le nombre de manipulations, la durée de la chirurgie et la tolérance de l'implant à long terme.

Actuellement, les deux techniques les plus pratiquées en France sont la fixation sclérale d'un implant trois pièces et la fixation irienne en rétropupillaire. Il existe peu d'études les comparant. La majorité des études comparent l'implantation en chambre antérieure aux autres techniques postérieures. L'objectif de notre étude est de comparer en matière d'efficacité et de tolérance les deux techniques d'implantation secondaire en chambre postérieure les plus courantes : la fixation sclérale et le clippage en rétropupillaire.

### **B. MATÉRIEL ET MÉTHODES**

#### **1. Type d'étude**

Il s'agissait d'une étude prospective, observationnelle, comparative, multicentrique, ouverte et non randomisée.

## 2. Population

Nos critères d'inclusion étaient les suivants : tout patient opéré d'une implantation fixée à la sclère ou clippée à la face postérieure de l'iris au Centre Hospitalo-Universitaire de Marseille (Nord, Timone) ou au Centre Hospitalier d'Avignon. Le recrutement s'est effectué sur une période d'un an (de décembre 2016 à décembre 2017). Plusieurs chirurgiens ont participé à l'étude, chacun effectuant sa technique de prédilection.

Nous avons exclu les patients pour lesquels nous n'avons pas pu réaliser la mesure des critères de jugement sur 6 mois.

## 3. Bilan préopératoire

Pour tous les patients, le consentement éclairé a été obtenu avant la chirurgie.

Les paramètres mesurés concernant la population étaient l'âge, le sexe, le côté opéré et l'indication chirurgicale.

Ils ont bénéficié d'un **bilan clinique** préopératoire complet avec :

- mesure de la meilleure AV corrigée (MAVC) de loin et de près
- examen clinique complet au biomicroscope
- prise de la tonométrie par jet d'air

Les **examens paracliniques** systématiques étaient :

- biométrie avec mesure de l'astigmatisme cornéen en D
- comptage cellulaire endothélial (CE) en nombre de cellules/mm<sup>2</sup> par microscopie spéculaire
- laser flare meter
- tomographie par cohérence optique (OCT) maculaire

Les appareils utilisés étaient :

Dans le **groupe fixation sclérale (FS)** : IOL Master Lenstar LS-900 (Haag Streit, Bern, Switzerland), Tono-Pachymètre NT-530P (Nidek, Gamagori, Japan), Specular Microscope SP-2000P (Topcon, Tokyo, Japan), OCT Spectralis (Heidelberg, Allemagne) et laser flare meter FM-600 (Kowa Company, Tokyo, Japan).

Dans le **groupe fixation irienne (FI)** : IOL Master Lenstar LS-900 (Haag Streit, Bern, Switzerland), Tonoref II (Nidek, Gamagori, Japan), Specular Microscope CEM-530 (Nidek, Gamagori, Japan), OCT Spectralis (Heidelberg, Allemagne) et laser flare meter FM-600 (Kowa Company, Tokyo, Japan).

#### 4. Durée et modalités du suivi

Le suivi des patients était de six mois postopératoires. Les patients ont été opérés en ambulatoire. Les consultations postopératoires ont eu lieu le lendemain, à une semaine, un mois (M1), trois mois (M3) et six mois (M6).

#### 5. Critères de jugement

Le **critère de jugement principal** était la MAVC en LogMAR à 6 mois postopératoire.

Les **autres critères de jugement** étaient :

- tonométrie par jet d'air
- astigmatisme total en D
- CE en nombre de cellules/mm<sup>2</sup>
- laser flare meter
- statut maculaire
- la survenue de complications postopératoires

Chacun de ces critères a été mesuré **en préopératoire**, puis en postopératoire à **M1, M3 et M6**.





## 6. Techniques chirurgicales

### a. Choix de l'implant

La réfraction cible recherchée pour les patients de notre étude était l'emmétropie, ou une myopisation à -3,00 en cas de myopie forte. La formule de régression utilisée était la SRK/T. En cas d'impossibilité de toute mesure fiable, nous avons utilisé la biométrie de l'œil controlatéral.

Concernant la fixation sclérale, un implant trois pièces souple a été utilisé : l'Acrysof IQ MN60AC® (Alcon Laboratories Inc., Texas, États-Unis). La puissance choisie était une dioptrie inférieure à celle d'un implant visant l'emmétropie.

Concernant la fixation irienne, un implant monobloc « iris-claw » a été utilisé : le Verisyse® (Advanced Medical Optics, Inc., Santa Ana, CA). La puissance choisie était celle de l'implant visant l'emmétropie. La constante A utilisée était de 116,9 (**Tableau 1**).

<b>DESIGN</b>	3 PIECES	IRIS CLIP
<b>NOM</b>	Acrysof IQ MN60AC 	VERISYSE 
<b>FABRICANT</b>	ALCON	AMO
<b>STRUCTURE</b>	Implant trois pièces souple Monofocal	Monobloc rigide Monofocal
<b>PRINCIPE OPTIQUE</b>	Réfractif	Réfractif
<b>MATERIAUX</b>	Acrylique hydrophobe Haptiques en PMMA	Hydrophobe en PMMA
<b>FILTRE</b>	Ultraviolets Lumière bleue	Ultraviolets
<b>GEOMETRIE</b> - BORD CARRE - ANGLE (degrés) - TORIQUE	Oui 10° Non	Non Déport postérieur Non
<b>DIAMETRE</b> - ZONE OPTIQUE (mm) - LONGUEUR (mm)	6 13	5 8.5
<b>CONSTANTE A</b>	118,74	115 rétropupillaire : 116,9
<b>PRE CHARGÉ</b>	NON	NON
<b>INCISION (mm)</b>	2,4	6

**Tableau 1** : Descriptif des implants utilisés dans l'étude

## **b. Fixation sclérale**

Quatre chirurgiens ont participé au recrutement, ayant tous eu la même formation concernant la technique de fixation sclérale. La procédure chirurgicale était celle décrite précédemment (cf page 19). Des mesures complémentaires pouvaient être pratiquées lorsqu'elles étaient indiquées : endolaser, tamponnement interne, pelage rétinien. Le traitement postopératoire comprenait l'instillation trois fois par jour de gouttes d'antibiocorticoïdes durant le 1<sup>er</sup> mois.

## **c. Fixation à la face postérieure de l'iris**

Un seul chirurgien a participé au recrutement. La technique chirurgicale était celle décrite précédemment (cf. page 30). Des mesures complémentaires pouvaient être pratiquées lorsqu'elles étaient indiquées : endolaser, tamponnement interne, pelage rétinien. Le traitement postopératoire comprenait l'instillation d'un antibiotique pendant trois jours et d'un collyre anti-inflammatoire stéroïdien et non stéroïdien pendant un mois.

## **7. Analyses statistiques**

Les variables quantitatives sont présentées sous forme de moyenne  $\pm$  écart-type / erreur standard ou médiane et interquartile (IRQ) (celles non normalement distribuées). Les variables catégorielles sont présentées sous forme d'effectifs (%). Les variables qualitatives sont comparées au moyen du test du Chi-2 ou du test exact de Fisher (si effectif théorique inférieur à 5). Les variables quantitatives sont comparées à l'aide du t-test ou du test non paramétrique de Mann-Whitney (celles non normalement distribuées). Le test de Wilcoxon pour les données appariées a été appliqué pour analyser l'évolution globale de l'AV. Une analyse de variance (ANOVA) a été réalisée pour tester l'existence d'une évolution au cours du temps des paramètres CE (comptage endothélial), astigmatisme en ajustant sur le score baseline.

## C. RÉSULTATS

### 1. Patients

L'effectif total était composé de 36 yeux, chez 36 patients. Les hommes étaient majoritaires : 27 hommes contre 9 femmes. Le groupe FIXATION SCLERALE (FS) était constitué de 18 yeux, de même que le groupe FIXATION IRIENNE (FI) (**Tableau 2**).

	<b>Groupe FS</b> n = 18	<b>Groupe FI</b> n = 18	<b>p-valeur</b>
<b>Âge moyen</b> (années)	69	71	0,43
<b>Sexe</b> (H / F)	14 / 4	13 / 5	0,99
<b>Côté opéré</b> (Droit / Gauche)	9 / 9	10 / 8	0,74

**Tableau 2** : Caractéristiques épidémiologiques de la population étudiée

Il n'y avait pas de différence statistiquement significative entre les groupes en préopératoire en matière d'acuité visuelle, de CE et de PIO. La seule différence significative entre les groupes était l'astigmatisme préopératoire (**Tableau 3**).

	<b>GROUPE FS</b>	<b>GROUPE FI</b>	<b>p-valeur</b>
<b>MAVC LOIN</b> (logMAR)	1,70 (0,22)	1,66 (0,21)	0,909
<b>MAVC PRES</b> (logMAR)	2,00 (0,31)	2,33 (0,27)	0,438
<b>CE</b> (cellules/mm <sup>2</sup> )	2312,50 (113,87)	2175,22 (68,13)	0,384
<b>Astigmatisme</b> (D)	1,25 (0,23)	1,75 (0,19)	<b>0,049</b>
<b>PIO</b> (mmHg)	17,94 (1,54)	16,28 (2,23)	0,172

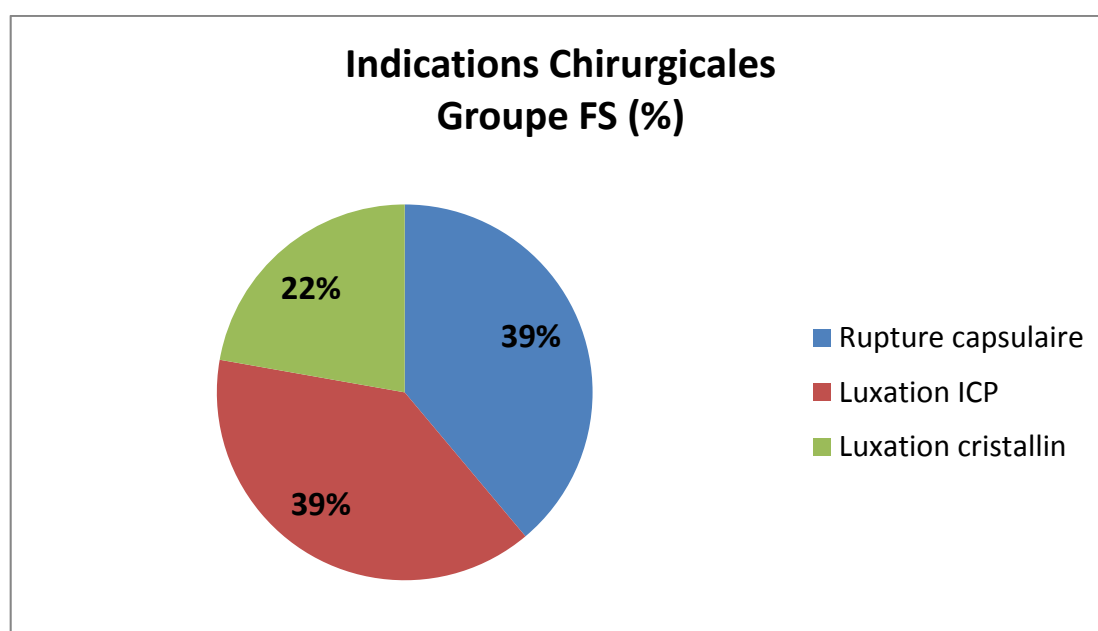
**Tableau 3** : Caractéristiques préopératoires de la population étudiée en moyenne (erreur standard)

## 2. Indications chirurgicales

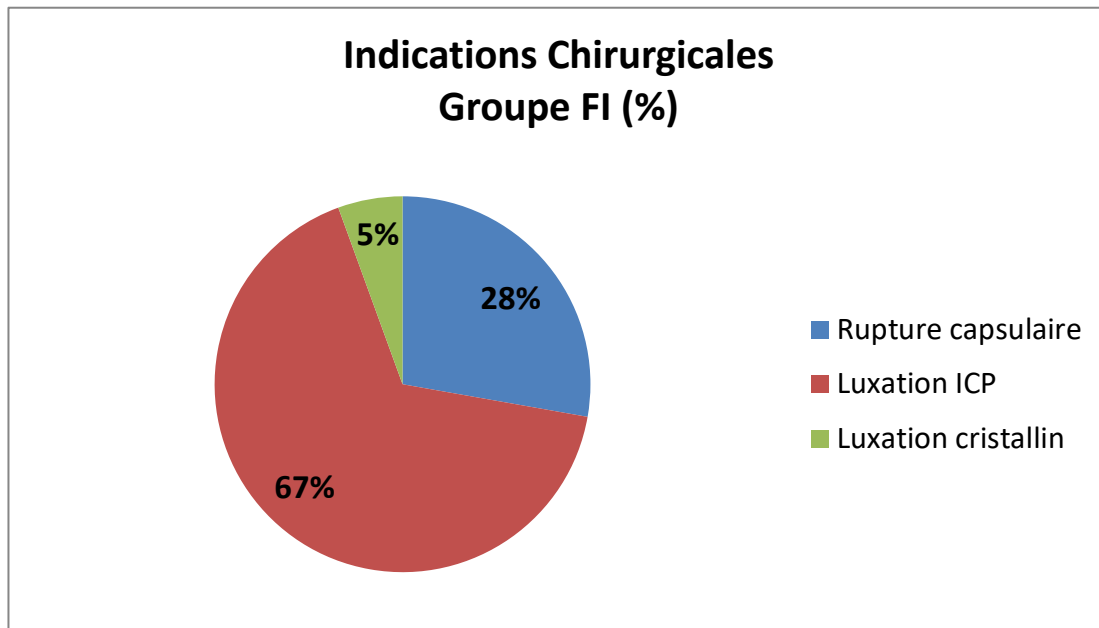
Trois indications ont été recueillies : la rupture capsulaire, la luxation d'ICP et la luxation de cristallin. Le **tableau 4** et les **graphiques 1 et 2** rapportent les différentes indications en fonction de chaque groupe étudié. La **luxation d'ICP** représente la plus fréquente indication, tous groupes confondus.

	Groupe FS n = 18	Groupe FI n = 18	p-valeur
<b>Rupture capsulaire</b>	7 (38,9%)	5 (27,8%)	0,48
<b>Luxation ICP</b>	7 (38,9%)	12 (66,7%)	0,10
<b>Luxation cristallin</b>	4 (22,2%)	1 (5,5%)	0,34

**Tableau 4** : Indications chirurgicales de la population étudiée



**Graphique 1** : Indications chirurgicales dans le groupe FS



**Graphique 2** : Indications chirurgicales dans le groupe FI

### 3. Critère de jugement principal

**En préopératoire** la MAVC de loin était en moyenne de 1,70 (0,22) logMAR dans le groupe FS et 1,66 (0,21) logMAR dans le groupe FI, et la MAVC de près en moyenne de 2,00 (0,31) logMAR et 2,33 (0,27) logMAR respectivement.

**À 6 mois**, la MAVC de loin était en moyenne de 0,37 (0,11) logMAR dans le groupe FS et 0,21 (0,07) logMAR dans le groupe FI, ce qui correspond à un **gain d'acuité visuelle moyen** de **1,33 (0,21) logMAR** et **1,44 (0,20) logMAR** respectivement. De même, la MAVC de près était en moyenne de 0,30 (0,16) logMAR dans le groupe FS et 0,19 (0,07) logMAR dans le groupe FI, ce qui correspond à un **gain d'acuité visuelle moyen** de **1,71 (0,33) logMAR** et **2,14 (0,25) logMAR** respectivement.

Le **tableau 5** regroupe tous les résultats concernant la MAVC au cours du suivi. Les tests statistiques ne retrouvaient pas de différence significative concernant la MAVC de loin et de près entre les groupes FS et FI ( $p > 0,05$ ).

	<b>Groupe FS</b>	<b>Groupe FI</b>	<b>p-valeur</b>
<b>MAVC LOIN (logMAR)</b>			
<b>Préopératoire</b>	1,70 (0,22)	1,66 (0,21)	0,909
<b>M1</b>	0,78 (0,18)	0,53 (0,12)	0,348
<b>M3</b>	0,55 (0,16)	0,29 (0,08)	0,103
<b>M6</b>	0,37 (0,11)	0,21 (0,07)	0,202
<b>Gain postopératoire M6</b>	1,33 (0,21)	1,45 (0,20)	0,680
<b>MAVC PRÈS (logMAR)</b>			
<b>Préopératoire</b>	2,00 (0,31)	2,33 (0,27)	0,438
<b>M1</b>	0,73 (0,25)	0,71 (0,26)	0,666
<b>M3</b>	0,44 (0,22)	0,41 (0,22)	0,606
<b>M6</b>	0,30 (0,16)	0,19 (0,07)	0,742
<b>Gain postopératoire M6</b>	1,71 (0,33)	2,14 (0,25)	0,502

**Tableau 5** : Résultats de la MAVC de loin et de près en moyenne (erreur standard)

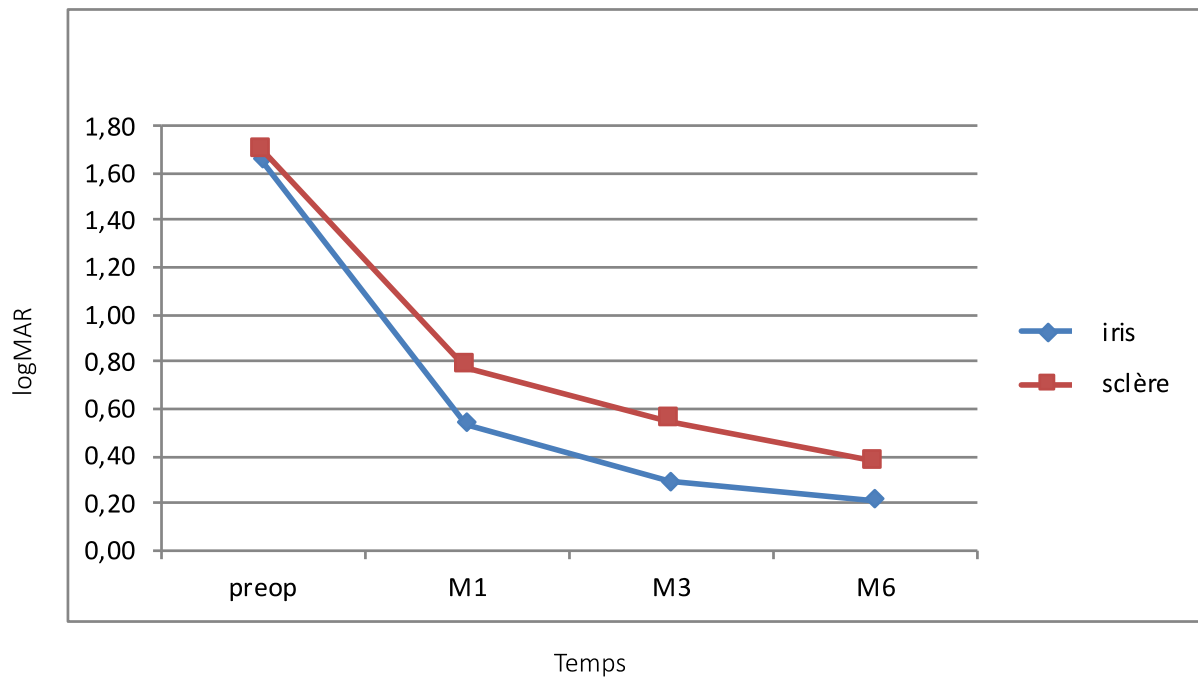
Le **tableau 6** montre qu'il existe un gain d'acuité visuelle statistiquement significatif à six mois, dans les deux groupes.

			Moyenne (Erreur Std)	Test Wilcoxon
Groupe FS	MAVC LOIN	Préopératoire	1,70 (0,22)	<b>p &lt; 0,0001</b>
		M6	0,37 (0,11)	
	MAVC PRES	Préopératoire	2,00 (0,31)	<b>p &lt; 0,0001</b>
		M6	0,30 (0,16)	
Groupe FI	MAVC LOIN	Préopératoire	1,66 (0,21)	<b>p &lt; 0,0001</b>
		M6	0,21 (0,07)	
	MAVC PRES	Préopératoire	2,33 (0,27)	<b>p &lt; 0,0001</b>
		M6	0,19 (0,07)	

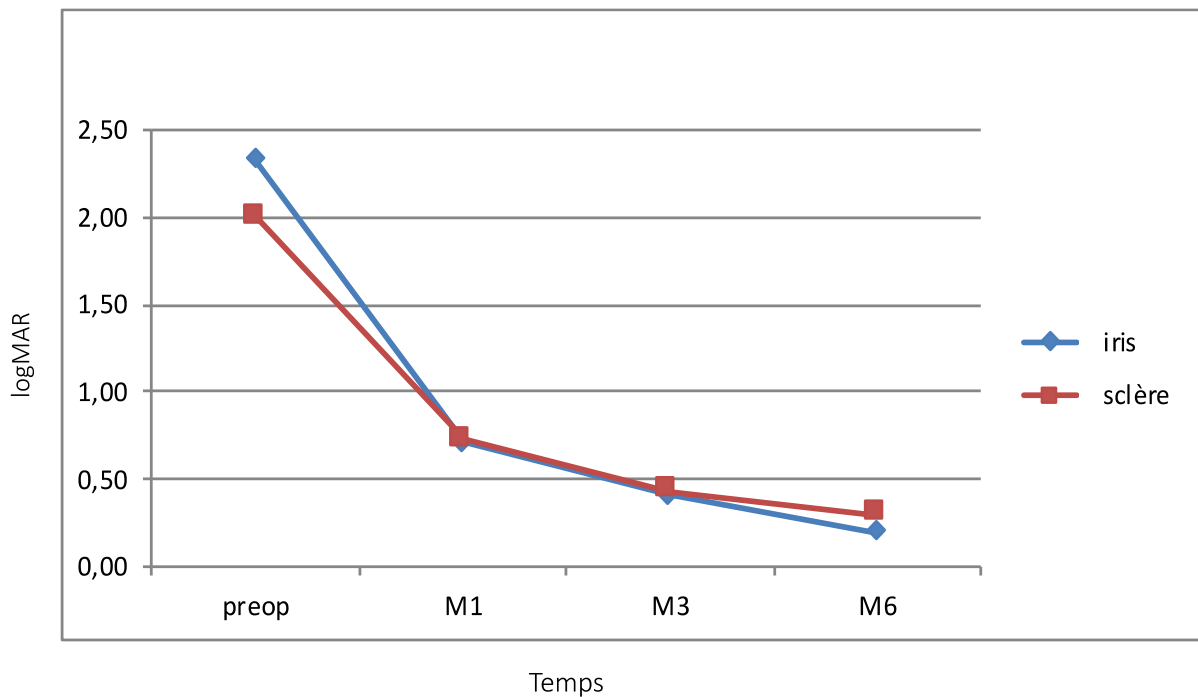
**Tableau 6** : Test apparié concernant l'évolution globale de l'AV dans les groupes FS et FI



Les **graphiques 3 et 4** rapportent l'évolution de la MAVC de loin et de près au cours des six mois de suivi.



**Graphique 3 :** Évolution de la MAVC de loin dans les groupes **FS (sclère)** et **FI (iris)**



**Graphique 4 :** Évolution de la MAVC de près dans les groupes **FS (sclère)** et **FI (iris)**

#### 4. Critères de jugement secondaires

##### a. Complications postopératoires

Dans le groupe FS nous avons observé 10 complications : deux décollements de rétine nécessitant une reprise chirurgicale, trois OMC postopératoires (syndrome d'Irvine-Gass) dont deux persistaient à M6 malgré un traitement adapté, trois décompensations endothéliales nécessitant une DSAEK (Descemet Stripping Automated Endothelial Keratoplasty), une récurrence de kératite herpétique et un donésis de l'implant.

Dans le groupe FI trois complications postopératoires ont été rencontrées : deux syndromes d'Irvine-Gass à M1 résolus à M3 sous traitement médical et une hypertonie sévère à M1 résolutive sous monothérapie (**Tableau 7**).

	<b>Groupe FS</b> <b>n = 18</b>	<b>Groupe FI</b> <b>n = 18</b>	<b>p-valeur</b>
<b>Hypertonie sévère (&gt; 24 mmHg)</b>	0 (0%)	1 (6%)	0,34
<b>Décollement de rétine</b>	2 (11%)	0 (0%)	0,15
<b>Irvine-Gass</b>	3 (17%)	2 (11%)	0,6
<b>Grefe de cornée pour décompensation endothéliale</b>	3 (17%)	0 (0%)	0,06
<b>Récidive de kératite herpétique</b>	1 (6%)	0 (0%)	0,29
<b>Donésis de l'implant</b>	1 (6%)	0 (0%)	0,29
<b>TOTAL</b>	<b>10 (56%)</b>	<b>3 (17%)</b>	<b>0,01</b>

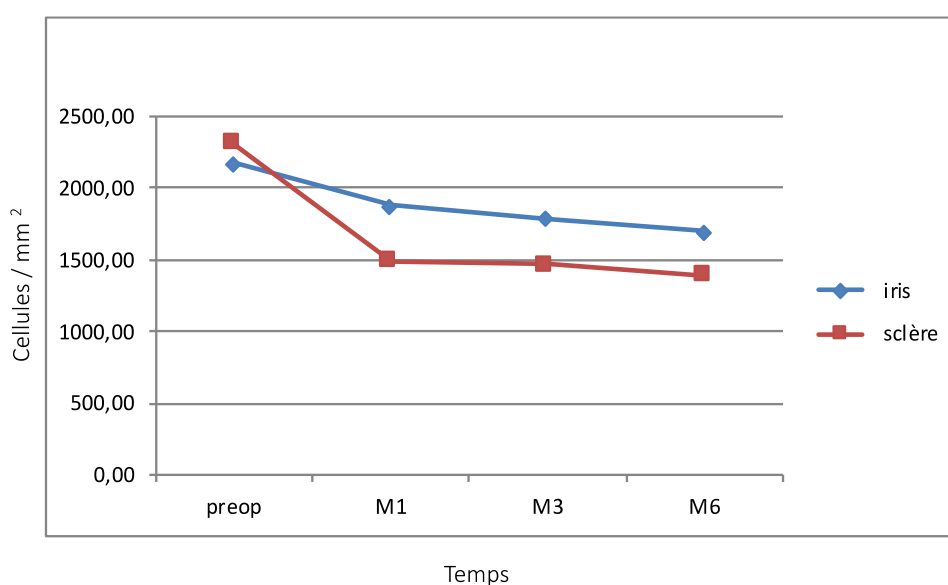
**Tableau 7** : Complications postopératoires

## b. Perte endothéliale

En préopératoire le comptage endothélial (CE) était en moyenne de 2312,50 (113,87) cellules/mm<sup>2</sup> dans le groupe FS et de 2175,22 (68,13) cellules/mm<sup>2</sup> dans le groupe FI. Cette différence n'était pas statistiquement significative ( $p > 0,05$ ). Concernant la variation du CE à M1, M3 et M6 les résultats étaient significatifs et mettaient en évidence une perte endothéliale supérieure dans le groupe FS comparativement au groupe FI (**Tableau 8**). Le **graphique 5** représente l'évolution du CE au cours du suivi dans les deux groupes.

	Groupe FS	Groupe FI	p-valeur
<b>CE préopératoire</b>	2312,50 (113,87)	2175,22 (68,13)	0,384
<b>ΔCE à M1</b>	-816,06 (131,43) - 34 % (5,05)	-299,33 (65,88) - 14% (3,10)	<b>0,002</b>
<b>ΔCE à M3</b>	-846,83 (127,67) -35% (4,84)	-383,78 (87,40) - 18% (3,95)	<b>0,007</b>
<b>ΔCE à M6</b>	-917,24 (126,72) - 38% (4,84)	-480,61 (90,97) -22% (4,11)	<b>0,014</b>

**Tableau 8 :** Variation du comptage endothélial ( $\delta$ CE) en fonction du temps en cellules/mm<sup>2</sup> (erreur standard) et pourcentage (erreur standard)



**Graphique 5 :** Évolution du comptage endothélial dans les groupes **FS (sclère)** et **FI (iris)**

Une analyse de sous-groupe a été réalisée afin de rechercher une relation avec l'indication opératoire. Nous n'avons pas étudié les luxations du cristallin du fait de la présence d'un seul sujet dans le groupe FI.

À six mois, dans le groupe FS, les résultats étaient significatifs et montraient une perte endothéliale moyenne plus importante dans les luxations d'ICP comparativement aux ruptures capsulaires : -1116,71 (428,16) cellules/mm<sup>2</sup> et -563,57 (561,70) cellules/mm<sup>2</sup> respectivement (**Tableau 9**).

	INDICATIONS	n	Moyenne (Déviation std)	Test Mann-Whitney
<b>M1</b>	Rupture capsulaire	7	-530,14 (588,90)	0,21
	Luxation ICP	7	-911,86 (509,45)	
<b>M3</b>	Rupture capsulaire	7	-556,86 (588,20)	0,17
	Luxation ICP	7	-948,57 (475,02)	
<b>M6</b>	Rupture capsulaire	7	-563,57 (561,70)	<b>0,05</b>
	Luxation ICP	7	-1116,71 (428,16)	

**Tableau 9** : Variation du comptage endothélial (cellules/mm<sup>2</sup>) en fonction de l'indication chirurgicale au cours du temps dans le groupe FS

En ce qui concerne le groupe FI les résultats étaient statistiquement significatifs à un mois postopératoire et montraient une perte endothéliale supérieure dans les ruptures capsulaires : -535,00 (428,77) contre -184,92 (104,38) dans les luxations d'ICP. Cette tendance se confirmait à M3 et M6, mais les résultats n'étaient pas statistiquement significatifs (Tableau 10).

	INDICATIONS	n	Moyenne (Déviation std)	Test Mann-Whitney
<b>M1</b>	<b>Rupture capsulaire</b>	5	-535,00 (428,77)	<b>0,04</b>
	<b>Luxation ICP</b>	12	-184,92 (104,38)	
<b>M3</b>	<b>Rupture capsulaire</b>	5	-506,40 (462,39)	0,33
	<b>Luxation ICP</b>	12	-315,17 (344,60)	
<b>M6</b>	<b>Rupture capsulaire</b>	5	-592,00 (406,95)	0,20
	<b>Luxation ICP</b>	12	-418,92 (396,39)	

**Tableau 10** : Variation du comptage endothélial (cellules/mm<sup>2</sup>) en fonction de l'indication chirurgicale au cours du temps dans le groupe FI

### c. Temps opératoire

La durée moyenne de la chirurgie était de 40,11 (11,79) minutes dans le groupe FS et 29,22 (10,86) minutes dans le groupe FI. Statistiquement cette différence était significative entre les deux groupes, avec un  $p = 0,005$  (Tableau 11).

	Durée moyenne (Erreur standard)	p-valeur
<b>Groupe FS</b>	40,11 (11,79)	<b>0,005</b>
<b>Groupe FI</b>	29,22 (10,86)	

**Tableau 11** : Durée de la chirurgie en minutes, dans les deux groupes

#### d. Astigmatisme

L'astigmatisme cornéen initial a été comparé à l'astigmatisme total postopératoire à M1, M3 et M6 afin de déterminer l'astigmatisme induit par la chirurgie.

Le **tableau 12** représente les résultats de l'astigmatisme au cours du suivi. À six mois on observait une augmentation en moyenne de 0,61 (0,19) dioptries dans le groupe FS et de 0,14 (0,32) dioptries dans le groupe FI. La différence statistique entre les deux groupes était non significative ( $p > 0,05$ ).

	Groupe FS	Groupe FI	p-valeur
<b>Astigmatisme préopératoire</b>	1,25 (0,23)	1,75 (0,19)	<b>0,049</b>
<b><math>\delta A</math> à M1</b>	+ 1,01 (0,44)	+ 1,86 (0,76)	0,612
<b><math>\delta A</math> à M3</b>	+ 0,61 (0,24)	+ 0,58 (0,55)	0,456
<b><math>\delta A</math> à M6</b>	+ 0,61 (0,19)	+ 0,14 (0,32)	0,216

**Tableau 12** : Variation de l'astigmatisme ( $\delta A$ ) en fonction du temps en moyenne (erreur standard)

Une analyse de sous-groupe a également été réalisée afin de rechercher un lien entre l'indication chirurgicale et l'astigmatisme induit.

Dans le sous-groupe « rupture capsulaire » on observait un astigmatisme induit plus important que dans le sous-groupe « luxation ICP ». Cette différence était retrouvée dans les groupes FS et FI, mais elle n'était pas statistiquement significative d'après le test de Mann Whitney ( $p > 0,05$ ). Il n'y avait donc pas d'association retrouvée entre l'indication chirurgicale et l'astigmatisme induit (**Tableau 13 et 14**).

	INDICATIONS	n	Moyenne (Déviation Std)	Test Mann-Whitney
<b>M1</b>	Rupture capsulaire	7	+ 0,93 (1,95)	0,81
	Luxation ICP	7	+ 0,71 (1,06)	
<b>M3</b>	Rupture capsulaire	7	+ 0,75 (1,29)	0,99
	Luxation ICP	7	+ 0,50 (0,83)	
<b>M6</b>	Rupture capsulaire	7	+ 0,75 (0,97)	0,54
	Luxation ICP	7	+ 0,39 (0,75)	

**Tableau 13** : Évolution de l'astigmatisme dans le groupe FS

	INDICATIONS	n	Moyenne (Déviation Std)	Test Mann-Whitney
<b>M1</b>	Rupture capsulaire	5	+ 2,85 (3,14)	0,51
	Luxation ICP	12	+ 1,77 (3,27)	
<b>M3</b>	Rupture capsulaire	5	+ 0,80 (1,85)	0,80
	Luxation ICP	12	+ 0,71 (2,54)	
<b>M6</b>	Rupture capsulaire	5	+ 0,60 (1,66)	0,51
	Luxation ICP	12	+ 0,08 (1,24)	

**Tableau 14** : Évolution de l'astigmatisme dans le groupe FI

### e. Pression intraoculaire

A six mois on observait une diminution de la PIO de 4,67 (1,60) mmHg dans le groupe FS et de 2,78 (1,98) mmHg dans le groupe FI. Cette différence n'était pas statistiquement significative (**Tableau 15**).

Lors du suivi un patient a présenté une hypertonie sévère (> 24mmHg) dans le groupe FI. Elle s'est résolue à trois mois sous monothérapie.

	<b>Groupe FS</b>	<b>Groupe FI</b>	<b>p-valeur</b>
<b>PIO préopératoire</b>	17,94 (1,54)	16,28 (2,23)	0,172
<b>ΔP à M1</b>	-4,17 (1,46)	-2,42 (2,31)	0,227
<b>ΔP à M3</b>	-4,89 (1,69)	-2,17 (2,13)	0,080
<b>ΔP à M6</b>	-4,67 (1,60)	-2,78 (1,98)	0,153

**Tableau 15** : Variation de la pression intraoculaire (ΔP) en fonction du temps  
PIO moyenne en mmHg (erreur standard)



## f. Statut maculaire

En préopératoire l'OCT maculaire était normal chez 18 (100%) patients dans le groupe FS et 17 (94,4%) dans le groupe FI. Une atrophie maculaire secondaire à une dégénérescence maculaire liée à l'âge (DMLA) était présente chez un patient (5,6%) dans le groupe FI. Cette atrophie sera un facteur limitant de la récupération visuelle postopératoire.

Au cours du suivi nous avons observé trois OMC dans le groupe FS dont deux qui persistaient après six mois, et deux OMC dans le groupe FI qui ont régressé après traitement médical. Ces OMC correspondaient au syndrome d'Irvine-Gass (**Tableau 16**).

	Statut maculaire	Groupe FS	Groupe FI	p-valeur
<b>Préopératoire</b>	Normal	18 (100%)	17 (94,4%)	0,99
	Atrophique	0	1 (5,6%)	
	OMC	0	0	
<b>M1</b>	Normal	15 (83,3%)	15 (83,3%)	0,99
	Atrophique	0	1 (5,6%)	
	OMC	3 (16,7%)	2 (11,1%)	
<b>M3</b>	Normal	16 (88,9%)	17 (94,4%)	0,99
	Atrophique	0	1 (5,6%)	
	OMC	2 (11,1%)	0	
<b>M6</b>	Normal	16 (88,9%)	17 (94,4%)	0,49
	Atrophique	0	1 (5,6%)	
	OMC	2 (11,1%)	0	

**Tableau 16** : Résultats du statut maculaire

**g. Flare meter**

Le flare meter permettait de mettre en évidence une inflammation objective en chambre antérieure, secondaire à la chirurgie. En effet, l'évaluation clinique du tyndall est moins reproductible.

Peu de patients présentaient des valeurs complètes. Devant la faible puissance, nous n'avons pas pu analyser ce paramètre dans notre échantillon.

## **D. DISCUSSION**

Notre étude montre que les deux techniques aboutissent à un gain d'acuité visuelle, sans différence significative. Toutefois, nous retrouvons un temps opératoire plus long, une perte endothéliale plus importante et un taux de complication postopératoire supérieur dans le groupe FS.

### **1. Techniques chirurgicales**

Quand l'implantation dans le sac capsulaire n'est pas réalisable, la meilleure alternative semble être la mise en place d'un implant de sulcus (48). Pour ce faire, il est impératif d'évaluer l'état du support capsulaire antérieur. Dans le cas où celui-ci est absent, nous avons recours aux autres procédures d'implantation.

Jusqu'au milieu des années 80, les implants de chambre antérieure étaient la principale technique d'implantation secondaire. Des nouvelles techniques de correction de l'aphakie ont été ensuite développées, en particulier les implants suturés à la sclère (49–51).

En 1998, une enquête est réalisée au sujet des habitudes chirurgicales concernant les implantations secondaires des membres de l'American Society of Cataract and Refractive Surgeons (ASCRS). Elle rapporte que seulement 13% des opérateurs préféraient poser un implant de chambre postérieure suturé à la sclère contre 87% un implant de chambre antérieure (52). Ces résultats semblent être expliqués par le fait que la mise en place d'un implant suturé à la sclère reste une procédure chirurgicale délicate et longue, nécessitant des opérateurs expérimentés.

Par la suite la technique de fixation sclérale a été améliorée notamment avec Maggi (13), Scharioth Gabor (14) et Agarwal (15). L'implant de chambre antérieure à appui angulaire est progressivement abandonné au profit de l'iris-claw. En 1980, Amar et al. proposent de clipper l'implant non pas sur la face antérieure mais sur la face postérieure de l'iris. Cette

technique gagne ensuite en popularité avec les travaux de Rijnveld et al. en 1994 (37) et Mohr et al. en 2002 (38).

Les deux techniques comparées dans notre étude sont donc pratiquées depuis la fin des années 90 et sont aujourd'hui les plus couramment utilisées en France. Toutefois, chacune a été raffinée par nos chirurgiens. La procédure FS utilise une voie d'abord qui permet la réalisation de la vitrectomie et l'extériorisation des haptiques par les mêmes orifices représentant un réel gain de temps. Pour l'implantation, dans le but de réduire l'astigmatisme induit, les chirurgiens du groupe FS ont réalisé une incision sclérale tunnelisée plutôt qu'une incision cornéenne. De plus, l'introduction des haptiques dans un tunnel intrascléral couplée à la suture des volets scléraux rend le risque d'exposition des haptiques extrêmement faible. La particularité de la technique d'implantation de l'iris-claw réside essentiellement dans la pratique d'une incision cornéenne inverse qui dessine une obliquité rétrograde vers l'angle iridocornéen. Celle-ci générerait moins d'astigmatisme qu'une incision classique (40,41).

## 2. Acuité visuelle

À six mois un **gain d'acuité visuelle significatif** est constaté dans les deux groupes. L'efficacité de chacune de ces techniques a déjà été rapportée dans la littérature. Kumar et al. à propos d'une technique de fixation sclérale utilisant la « Fibrin Glue » sur un effectif de 210 yeux ont retrouvé une MAVC postopératoire en décimal à  $0,80 \pm 0,21$  ( $p = 1,35 \times 10^{-5}$ ) (53). Gabor B. Scharioth et al. proposent une technique de fixation sclérale sans suture et montrent sur 63 yeux en postopératoire à sept mois, une MAVC moyenne à 0,40 logMAR ( $p = 0,005$ ) (32). Concernant la fixation en rétropupillaire, Mohr et al. présentent l'efficacité de cette technique sur une série de 48 yeux, en 2002 (38). Plus récemment, De Silva et al. sur 116 yeux retrouvent une MAVC finale à 6/12 ou mieux chez 68,9% des patients (42). Également, dans l'étude de Fayol et al. sur 21 patients, la MAVC moyenne est de 0,16 logMAR (54), et de  $0,24 \pm 0,45$  logMAR dans l'étude de Gonnermann et al. sur 62 yeux (55).

Nous n'avons **pas retrouvé de différence statistiquement significative** à six mois entre les deux groupes. La MAVC postopératoire à M6 dans le groupe FS est estimée à 0,37 (0,11) logMAR et 0,21 (0,07) logMAR dans le groupe FI avec un  $p = 0,202$ . Il n'y a donc pas de supériorité d'une technique par rapport à l'autre concernant le critère acuité visuelle. Cette notion est également retrouvée dans la littérature (56). Cependant, Farrah et al. ont montré en 2012 une différence statistiquement significative concernant la MAVC en faveur de l'iris-claw placé en chambre antérieure (et non en chambre postérieure comme dans notre étude) comparativement à la fixation sclérale, dans la correction de l'aphakie (57) :  $0,24 \pm 0,17$  et  $0,44 \pm 0,22$  logMAR respectivement ( $p = 0,041$ ).

### 3. Perte endothéliale

La chirurgie de la cataracte sans complication induit en moyenne une perte en cellules endothéliales estimée à 5 - 10 % (58,59). Les deux techniques étudiées aboutissent à une perte supplémentaire. À six mois la perte endothéliale est estimée à **38% dans le groupe FS** et **22% dans le groupe FI** ( $p = 0,014$ ). Ces résultats étaient attendus, ces chirurgies faisant souvent suite à une chirurgie de cataracte compliquée.

Plusieurs articles étudient la perte endothéliale en postopératoire des implantations à fixation sclérale et à fixation irienne (Annexe 1). Les résultats de la littérature nous apparaissent moindres que ceux de notre étude.

Différentes procédures de fixation sclérale existent. Kumar et al. retrouvent à propos de leur technique utilisant la Fibrin Glue un CE postopératoire à un an de  $2750,2 \pm 194,3$  cells/mm<sup>2</sup> versus  $2872,7 \pm 216,3$  cells/mm<sup>2</sup> en préopératoire (53). D'autres comme Lee et Oh (60), Ma et al. (61) et Ahn et al. (62) montrent une perte de 11,6% (trois mois), de 94,13 (411,01) cellules (suivi : 1 à 79 mois) et de 6,7% (six mois) respectivement. Yamane et al. décrivent ensuite une technique de fixation sclérale sans suture, à l'aide d'une aiguille 27 gauges. Sur 35 yeux, la perte endothéliale moyenne à trois mois est de :  $6,0 \pm 7,3\%$  ( $p = 0,63$ ).

Rappelons qu'initialement les iris-claw étaient implantés en pré pupillaire. En 1980 Amar propose de clipper l'implant face postérieure de l'iris afin de le positionner au plus

proche de la position physiologique du cristallin, et ainsi d'éviter un contact avec l'endothélium (36). Il a effectivement été démontré que l'implantation en rétropupillaire préserve l'anatomie du segment antérieur (63) et engendre moins de perte endothéliale que l'implantation face antérieure de l'iris (64,65). Fayol et al dans leur étude sur les iris-claw en rétropupillaire ne retrouvaient pas de différence significative entre les comptages cellulaires endothéliaux préopératoires et postopératoires à trois mois (54). L'implantation en rétropupillaire ne semble pas réduire significativement le comptage endothélial (55,66,67). Néanmoins, Anbari et Lake (68), Ganesh et al. (69), Anglada-Escalona et al. (70) et Peralba et al. (64) observent une réduction de 11,9% (deux ans), 10,74% (six mois), 13,6% (un an) et 8,7% (un an) respectivement.

Dans notre étude, la perte endothéliale est **significativement plus grande dans le groupe FS** à M1, M3 et M6 ( $p < 0,05$ ). Une étude de Kristianslund et al., comparant le repositionnement scléral à l'implantation en rétropupillaire, évalue également la perte endothéliale (56). Après dislocation d'un implant ils étudient deux procédures chirurgicales : « lens repositionning » qui consiste à récupérer l'implant et le fixer à la sclère, versus « lens exchange » qui consiste à explanter l'implant et réimplanter un iris-claw en rétropupillaire. La perte endothéliale est évaluée à  $3\% \pm 10\%$  dans le groupe « repositionning » et  $10\% \pm 14\%$  dans le groupe « exchange ». Cette différence est statistiquement significative avec  $p = 0,04$ . Dans le cas des luxations d'ICP il y aurait donc moins de perte endothéliale dans le groupe repositionnement sclérale d'après cette étude. Cependant, à la différence de notre étude, dans le groupe « repositionning » l'implant n'est pas explanté.

On peut donc penser que la perte endothéliale supérieure retrouvée dans le groupe FS est expliquée par l'explantation. En effet, dans le groupe FS certains chirurgiens coupent l'implant au niveau de l'optique et le déroulent au niveau de la berge de l'incision afin de l'explanter ; d'autres élargissent l'incision à 2,6 mm et tirent l'implant en monobloc lentement hors de l'œil. Alors que dans le groupe FI, l'implant est explanté en une seule manipulation par l'incision de 6 mm. L'incision étant plus grande, l'explantation est moins traumatique.

Nous avons également réalisé une **analyse de sous-groupe** afin de savoir si l'indication opératoire (luxation d'ICP versus rupture capsulaire) influençait ou non le taux de perte endothéliale. Dans le groupe FS à M6 la perte endothéliale moyenne est supérieure dans le sous-groupe « luxation d'ICP ». Concernant le groupe FI c'est l'inverse, avec une différence significative à M1. Les résultats ne montrent pas une différence cohérente entre les deux indications opératoires. Une différence significative est retrouvée dans chaque technique d'implantation uniquement à un temps. Si nous appliquons l'ajustement de Bonferroni pour des tests statistiques multiples aucune différence n'est significative. Un effectif plus important serait intéressant pour infirmer ou confirmer une éventuelle différence.

#### **4. Astigmatisme induit**

La chirurgie de cataracte moderne utilise des micro-incisions de 2,2 à 1,8 mm générant peu d'astigmatisme (71). Notre technique de fixation sclérale utilise une incision sclérale de 2,4 mm. L'implantation de l'iris-claw nécessite une incision de 6 mm qui peut donc être suspectée d'être plus astigmatogène. Différents types d'incision ont été décrits afin de limiter l'astigmatisme induit dans les iris-claw, notamment la tunnelisation sclérale (43,72). Baykara et al. retrouvent dans leur étude un astigmatisme moyen préopératoire de - 1,08 dioptries (SD, 0,55 D; [0,0 à - 2,0 D]) et à six mois postopératoire de - 2,1 dioptries (SD, 0,81 D; [- 0,75 à - 3,75 D]) (72). Dans notre étude, les patients opérés dans le groupe FI ont bénéficié d'une « incision inverse » de 6 mm au limbe.

À six mois, nous avons observé une augmentation en moyenne de 0,61 (0,19) dioptries dans le groupe FS et de 0,14 (0,32) dioptries dans le groupe FI. La différence statistique entre les deux groupes était non significative ( $p > 0,05$ ). Ces résultats sont également observés dans la littérature. Kumar et al. (73) retrouvent sur une série de 31 yeux opérés de fixation sclérale un astigmatisme induit en postopératoire de  $1,0 \pm 0,7$  dioptries [0,16 à 3,6 D]. Anglada-Escalona et al. (70) sur un effectif de 32 yeux implantés en rétropupillaire observent un astigmatisme induit de  $0,69 \pm 0,93$  dioptries. Ils n'ont également pas retrouvé de différence significative à propos de la localisation de l'incision ( $p = 0,563$ ).

Nous avons réalisé une **analyse de sous-groupe** afin d'étudier l'influence de l'**indication chirurgicale** (luxation d'ICP versus rupture capsulaire) sur l'astigmatisme.

En effet, en cas de **luxation d'ICP**, dans le groupe FS, une incision de 2,4 à 2,6 mm est réalisée pour extraire l'implant, puis implanter le trois pièces. Dans le groupe FI, l'explantation de l'ICP luxé et la réimplantation de l'iris-claw sont réalisées par une incision inverse de 6 mm.

En cas de **rupture capsulaire**, l'avantage de la technique FS est la réutilisation de l'incision préexistante. Dans le groupe FI, l'incision est reprise et agrandie de façon inverse jusqu'à 6 mm. Cependant, il a été décrit que la reprise de l'incision utilisée pour la première intervention était un facteur de mauvaise cicatrisation des incisions inverses (70,71).

Dans nos résultats, nous avons observé un astigmatisme plus important en cas de rupture capsulaire, et ce dans les groupes S et I, mais ces résultats n'étaient pas statistiquement significatifs.

## **5. Complications postopératoires**

Dans le groupe FS nous avons observé dix (56%) complications (deux décollements de rétine, trois Irvine-Gass, trois greffes de cornée pour décompensation endothéliale, une récurrence de kératite herpétique et un donésis de l'implant), et seulement trois (17%) dans le groupe FI (deux Irvine-Gass et une hypertension sévère). D'après notre étude, il y a plus de complications en postopératoire de fixation sclérale. Nos résultats concordent avec la littérature notamment avec l'article de Hara et al. (74) qui met en évidence aucune (0%) complication dans le groupe iris-claw (11 yeux) contre sept (33%) dans le groupe fixation sclérale (21 yeux). Également, dans l'étude de Brunin et al. (48) sur les différentes techniques d'implantation secondaire, le taux le plus élevé de complication postopératoire est observé dans le groupe « suture sclérale » : 29% pour les complications précoces et 37% pour les tardives.

Un point à souligner est le nombre de décollements de rétine dans le groupe FS : 2 sur 18 yeux, contre 0 sur 18 dans le groupe FI. La différence avec les iris-claw est statistiquement non significative, aucune conclusion ne peut en être tirée. Cependant, il



s'agit là d'un point d'alerte étant donné les manipulations au niveau de la pars plicata et donc à proximité de la base du vitré dans le groupe FS, à la différence des iris-claw qui restent juste en arrière de l'iris.

## **6. Temps opératoire**

Le temps opératoire moyen évalué dans notre étude pour la fixation sclérale et le clippage postérieur est de 40,11 (11,79) minutes et 29,22 (10,86) minutes respectivement. Cette différence est significative avec un  $p = 0,005$ . Ces résultats sont également observés dans l'étude de Hara et al. qui retrouvent un temps chirurgical moyen significativement plus court pour la fixation irienne :  $20,0 \pm 8,9$  minutes contre  $49,7 \pm 18,9$  minutes pour la fixation sclérale (74).

## **7. Critiques de l'étude**

Les deux techniques ont été réalisées dans trois centres différents, donc dans trois environnements différents, avec quatre opérateurs dans le groupe FS contre un seul dans le groupe FI. Toutefois, chaque centre utilisait la technique qu'il faisait le mieux, et tous les chirurgiens étaient expérimentés.

Également, un effectif de 18 yeux dans chaque groupe peut sembler faible. Cependant, le taux de chirurgie de cataracte avec absence de plan capsulaire est extrêmement faible. Le taux de rupture capsulaire est estimé à 1%. L'expérience et le progrès des machines tendent à diminuer ce taux, et le plus souvent il persiste un plan capsulaire antérieur permettant la mise en place d'un implant de sulcus. Prenant en compte cela, un effectif de 36 yeux au total est respectable.

L'analyse statistique nous montre que les groupes FS et FI sont comparables au niveau de l'âge, du sex-ratio, du côté, du suivi et sur les critères étudiés en préopératoire (acuité visuelle, PIO et CE). La seule différence significative entre les groupes est l'astigmatisme préopératoire. Cependant, nous avons étudié non pas la valeur absolue de l'astigmatisme postopératoire mais l'évolution de l'astigmatisme, soit la variation : « *astigmatisme postopératoire – astigmatisme préopératoire* ».

Un seul paramètre prédéterminé n'a pas été étudié : « le laser flare meter » ; mais la qualité du recueil ne le permettait pas et ce n'était pas un élément fondamental de notre étude. D'autre part, ces yeux ont tous été retrouvés cliniquement calmes.

## E. CONCLUSION

La prise en charge de l'aphakie est complexe tant par ses indications que par ses différentes options chirurgicales.

Notre étude présente la première série prospective comparant les deux techniques d'implantation les plus couramment utilisées en France, en cas de support capsulaire inutilisable : la fixation sclérale d'un implant trois pièces et la fixation irienne clippée en rétropupillaire.

Les deux procédures permettent d'améliorer l'acuité visuelle, sans différence significative entre elles et avec un astigmatisme induit faible. Toutefois, dans le groupe fixation irienne, le temps opératoire est significativement plus court et la perte endothéliale moins importante. D'autre part, la fixation sclérale semble être associée à plus de complications postopératoires.

Le chirurgien doit donc s'adapter au contexte clinique de chaque patient. En cas de luxation d'un implant trois pièces, un repositionnement scléral de cet implant est l'option à privilégier. La procédure de clippage en rétropupillaire, plus sûre et plus rapide, serait indiquée pour les autres cas d'aphakie, sous réserve d'un support irien suffisant.

Un suivi à long terme des patients sur la perte endothéliale et la longévité de la fixation permettrait d'affiner le choix de la technique. Par ailleurs, le développement de nouveaux implants tend à combiner les qualités des deux techniques étudiées.

## V. BIBLIOGRAPHIE

1. Allouch-Nahmias C, Goldschmit P, Borderie V, Touzeau O, Gaujoux T, Laroche L, et al. Anatomie de la cornée. EMC - Ophtalmologie. janv 2011;8(3):1- 16.
2. Ducasse A. Anatomie et vascularisation de l'orbite. EMC - Ophtalmologie. janv 2013;
3. Krachmer JH, Palay DA, éditeurs. Cornea atlas. 3. ed. London: Saunders Elsevier; 2014. 363 p. (Expert consult).
4. Dua HS, Faraj LA, Branch MJ, Yeung AM, Elalfy MS, Said DG, et al. The collagen matrix of the human trabecular meshwork is an extension of the novel pre-Descemet's layer (Dua's layer). Br J Ophthalmol. mai 2014;98(5):691- 7.
5. Dua HS, Faraj LA, Said DG, Gray T, Lowe J. Human corneal anatomy redefined: a novel pre-Descemet's layer (Dua's layer). Ophthalmology. sept 2013;120(9):1778- 85.
6. Pierre-Jean Pisella, Christophe Baudouin, Thanh HOANG-XUAN, Société Française d'Ophtalmologie. Surface Oculaire Rapport Sfo 2015. Educa Books; 2015.
7. Mouillon M, Bru M-M. Anatomie de l'angle iridocornéen. EMC - Ophtalmologie. 2000;
8. Masson E. Anatomie et physiologie de l'iris. EM-Consulte. 2002;
9. Hullo A. Anatomie de la sclérotique. EMC - Ophtalmologie. janv 2004;1(1):1- 16.
10. Girard LJ. Pars plana phacoprosthesis (aphakic intraocular implant): a preliminary report. Ophthalmic Surg. janv 1981;12(1):19- 22.
11. Malbran ES, Malbran E, Negri I. Lens guide suture for transport and fixation in secondary IOL implantation after intracapsular extraction. Int Ophthalmol. mai 1986;9(2- 3):151- 60.
12. Malbran ES, Malbran E, Negri Aranguren A. Scleral-fixated intraocular lenses. Arch Ophthalmol. oct 1988;106(10):1347- 8.
13. Maggi R, Maggi C. Sutureless scleral fixation of intraocular lenses. J Cataract Refract Surg. nov 1997;23(9):1289- 94.
14. Gabor SGB, Pavlidis MM. Sutureless intrascleral posterior chamber intraocular lens fixation. J Cataract Refract Surg. nov 2007;33(11):1851- 4.
15. Agarwal A, Kumar DA, Jacob S, Baid C, Agarwal A, Srinivasan S. Fibrin glue-assisted sutureless posterior chamber intraocular lens implantation in eyes with deficient posterior capsules. J Cataract Refract Surg. sept 2008;34(9):1433- 8.
16. Narang P, Agarwal A. Glued intrascleral haptic fixation of an intraocular lens. Indian J Ophthalmol. déc 2017;65(12):1370- 80.

17. Zare M, Javadi M-A, Einollahi B, Baradaran-Rafii A-R, Feizi S, Kiavash V. Risk Factors for Posterior Capsule Rupture and Vitreous Loss during Phacoemulsification. *J Ophthalmic Vis Res.* oct 2009;4(4):208- 12.
18. Mathis A, Pagot-Mathis V, Dumas S, Roque I. Complications rétinienne de la chirurgie de la cataracte. 8 mars 2008;23(N°1):p.88-95.
19. Bowling B. Kanski's Clinical Ophthalmology: A Systematic Approach. In: 8e éd. p. 288- 303.
20. Donnadiou B. Thèse-Article Implantation de cristallin artificiel à fixation sclérale par technique modifiée. 2016.
21. Acrysof IQ MN60AC - NouveauCristallin [Internet]. Disponible sur: <https://www.nouveaucristallin.com/implant-intraoculaire/acrysof-iq-mn60ac/>
22. Jacob S, Agarwal A, Agarwal A, Narasimhan S. Closed-chamber haptic reexternalization for posteriorly displaced sclerotomy and inadequate haptic tuck in glued posterior chamber intraocular lenses. *Journal of Cataract & Refractive Surgery.* févr 2015;41(2):268- 71.
23. Barry P, Cordovès L, Gardner S. Recommandations de l'ESCRS dans le cadre de la prévention et du traitement de l'endophtalmie après opération de la cataracte: Informations, dilemmes et conclusions. 2013.
24. Shorstein NH, Winthrop KL, Herrinton LJ. Decreased postoperative endophthalmitis rate after institution of intracameral antibiotics in a Northern California eye department. *J Cataract Refract Surg.* janv 2013;39(1):8- 14.
25. Mariet A-S, Creuzot-Garcher C, Benzenine E, Bron AM, Quantin C. Chirurgie combinée de la cataracte et endophtalmie postopératoire aiguë en France de 2005 à 2014. 7 mars 2018;
26. Microbiologic factors and visual outcome in the endophthalmitis vitrectomy study. *Am J Ophthalmol.* déc 1996;122(6):830- 46.
27. Kodjikian L, Roques C, Baillif S, Pellon G, Hartmann D, Freney J, et al. Endophtalmie : étiopathogénie et antibioprophylaxie. *Journal Français d'Ophtalmologie.* 1 déc 2005;28(10):1122- 30.
28. Irvine SR. A newly defined vitreous syndrome following cataract surgery. *Am J Ophthalmol.* mai 1953;36(5):599- 619.
29. Gass JD, Norton EW. Cystoid macular edema and papilledema following cataract extraction. A fluorescein fundoscopic and angiographic study. *Arch Ophthalmol.* nov 1966;76(5):646- 61.
30. Creuzot-Garcher C, Massin P. In: Rapport SFO 2016 - Œdèmes maculaires. p. 471- 89.

31. Benayoun Y, Petitpas S, Turki K, Adenis J-P, Robert P-Y. Sutureless scleral intraocular lens fixation: report of nine cases and literature review. *J Fr Ophtalmol.* oct 2013;36(8):658- 68.
32. Scharioth GB, Prasad S, Georgalas I, Tataru C, Pavlidis M. Intermediate results of sutureless intrascleral posterior chamber intraocular lens fixation. *J Cataract Refract Surg.* févr 2010;36(2):254- 9.
33. Kim SS, Smiddy WE, Feuer W, Shi W. Management of dislocated intraocular lenses. *Ophthalmology.* oct 2008;115(10):1699- 704.
34. Price MO, Price FW, Werner L, Berlie C, Mamalis N. Late dislocation of scleral-sutured posterior chamber intraocular lenses. *J Cataract Refract Surg.* juill 2005;31(7):1320- 6.
35. Binkhorst CD, Leonard P a. M. Results in 208 Iris-Clip Pseudophakos Implantations. *American Journal of Ophthalmology.* 1 nov 1967;64(5):947- 56.
36. Leonard P, Rommel J. *Lens Implantation: 30 Years of Progress.* Springer Science & Business Media; 2012. 609 p.
37. Rijneveld WJ, Beekhuis WH, Hassman EF, Dellaert MM, Geerards AJ. Iris claw lens: anterior and posterior iris surface fixation in the absence of capsular support during penetrating keratoplasty. *J Refract Corneal Surg.* févr 1994;10(1):14- 9.
38. Mohr A, Hengerer F, Eckardt C. Retropupillary fixation of the iris claw lens in aphakia. 1 year outcome of a new implantation techniques. *Ophthalmologie.* juill 2002;99(7):580- 3.
39. Fournié P, Malecaze F. Iris-fixated intraocular lenses: reinforced monitoring. *J Fr Ophtalmol.* nov 2009;32(9):687- 94.
40. Bordeianu CD. Corneal incision in inverse step. *J Fr Ophtalmol.* 1980;3(10):589- 94.
41. JP Bellamy, Queguiner F, Salamé N, Montard M. Implantation secondaire. 8 mars 2008;23(N°1):73- 80.
42. De Silva SR, Arun K, Anandan M, Glover N, Patel CK, Rosen P. Iris-claw intraocular lenses to correct aphakia in the absence of capsule support. *J Cataract Refract Surg.* sept 2011;37(9):1667- 72.
43. Gonnermann J, Klamann MKJ, Maier A-K, Rjasanow J, Jousen AM, Bertelmann E, et al. Visual outcome and complications after posterior iris-claw aphakic intraocular lens implantation. *J Cataract Refract Surg.* déc 2012;38(12):2139- 43.
44. Dick HB, Aliyeva S, Tehrani M. Change in pupil size after implantation of an iris-fixated toric phakic intraocular lens. *J Cataract Refract Surg.* févr 2005;31(2):302- 7.
45. Singhal S, Sridhar MS. Late spontaneous dislocation (disenclavation) of iris-claw intraocular lenses. *J Cataract Refract Surg.* juill 2005;31(7):1441- 3.

46. Yoon H, Macaluso DC, Moshirfar M, Lundergan M. Traumatic dislocation of an Ophtec Artisan phakic intraocular lens. *J Refract Surg.* août 2002;18(4):481- 3.
47. Trnavec B, Cernák A, Vodrážková E. Pigmentary glaucoma after implantation of the iris claw intraocular lens. *Cesk Slov Oftalmol.* janv 2005;61(1):66- 9.
48. Brunin G, Sajjad A, Kim EJ, Oca IM de, Weikert MP, Wang L, et al. Secondary intraocular lens implantation: Complication rates, visual acuity, and refractive outcomes. *Journal of Cataract & Refractive Surgery.* 1 mars 2017;43(3):369- 76.
49. Dick HB, Augustin AJ. Lens implant selection with absence of capsular support. *Curr Opin Ophthalmol.* févr 2001;12(1):47- 57.
50. Hannush SB. Sutured posterior chamber intraocular lenses: indications and procedure. *Curr Opin Ophthalmol.* août 2000;11(4):233- 40.
51. Girard A, Ellies P, Bejjani RA, Assaraf E, Renard G. Pourquoi pose-t-on encore des implants de chambre antérieure à support angulaire chez l'aphaque ? *Journal Français d'Ophtalmologie.* 8 mars 2008;26(4):344- 9.
52. Leaming DV. Practice styles and preferences of ASCRS members--1998 survey. *J Cataract Refract Surg.* juin 1999;25(6):851- 9.
53. Kumar DA, Agarwal A, Agarwal A, Prakash G, Jacob S. Glued intraocular lens implantation for eyes with defective capsules: A retrospective analysis of anatomical and functional outcome. *Saudi J Ophthalmol.* juill 2011;25(3):245- 54.
54. Fayol N, Offret O, Azan F, Doat M, Alfonsi N, Chauvaud D, et al. Implantation secondaire d'un implant clippé à la face postérieure de l'iris. *Journal Français d'Ophtalmologie.* 23 avr 2009;32(HS1):113.
55. Gonnermann J, Amiri S, Klamann M, Maier A-KB, Jousen AM, Rieck PW, et al. Endothelial cell loss after retropupillary iris-claw intraocular lens implantation. *Klin Monbl Augenheilkd.* août 2014;231(8):784- 7.
56. Kristianslund O, Råen M, Østern AE, Drolsum L. Late In-the-Bag Intraocular Lens Dislocation: A Randomized Clinical Trial Comparing Lens Repositioning and Lens Exchange. *Ophthalmology.* 1 févr 2017;124(2):151- 9.
57. Farrahi F, Fegghi M, Hagh F, Kasiri A, Afkari A, Latifi M. Iris Claw versus Scleral Fixation Intraocular Lens Implantation during Pars Plana Vitrectomy. *J Ophthalmic Vis Res.* avr 2012;7(2):118- 24.
58. Faulkner GD. Endothelial cell loss after phacoemulsification and insertion of silicone lens implants. *Journal of Cataract & Refractive Surgery.* 1 nov 1987;13(6):649- 52.
59. Díaz-Valle D, Sánchez JMB del C, Castillo A, Sayagués O, Moriche M. Endothelial damage with cataract surgery techniques. *Journal of Cataract & Refractive Surgery.* 1 juill 1998;24(7):951- 5.

60. Lee JH, Oh SY. Corneal endothelial cell loss from suture fixation of a posterior chamber intraocular lens. *Journal of Cataract & Refractive Surgery*. 1 sept 1997;23(7):1020- 2.
61. Ma DJ, Choi HJ, Kim MK, Wee WR. Clinical comparison of ciliary sulcus and pars plana locations for posterior chamber intraocular lens transscleral fixation. *J Cataract Refract Surg*. août 2011;37(8):1439- 46.
62. Ahn JK, Yu HG, Chung MH, Wee WR, Lee J-H. Transscleral fixation of a foldable intraocular lens in aphakic vitrectomized eyes. *Journal of Cataract & Refractive Surgery*. 1 déc 2003;29(12):2390- 6.
63. Dighiero P, Guigou S, Mercie M, Briat B, Ellies P, Gicquel J-J. Penetrating keratoplasty combined with posterior Artisan iris-fixated intraocular lens implantation. *Acta Ophthalmol Scand*. avr 2006;84(2):197- 200.
64. Peralba RT, Lamas-Francis D, Sarandeses-Diez T, Martínez-Pérez L, Rodríguez-Ares T. Iris-claw intraocular lens for aphakia: Can location influence the final outcomes? *Journal of Cataract & Refractive Surgery*. 1 juill 2018;44(7):818- 26.
65. Gicquel J-J, Guigou S, Bejjani RA, Briat B, Ellies P, Dighiero P. Ultrasound biomicroscopy study of the Verisyse aphakic intraocular lens combined with penetrating keratoplasty in pseudophakic bullous keratopathy. *J Cataract Refract Surg*. mars 2007;33(3):455- 64.
66. Schallenberg M, Dekowski D, Hahn A, Laube T, Steuhl K-P, Meller D. Aphakia correction with retropupillary fixated iris-claw lens (Artisan) – long-term results. *Clin Ophthalmol*. 2014;8:137- 41.
67. Forlini M, Soliman W, Bratu A, Rossini P, Cavallini GM, Forlini C. Long-term follow-up of retropupillary iris-claw intraocular lens implantation: a retrospective analysis. *BMC Ophthalmol*. 27 oct 2015;15:143.
68. Anbari A, Lake DB. Posteriorly enclavated iris claw intraocular lens for aphakia: long-term corneal endothelial safety study. *Eur J Ophthalmol*. juin 2015;25(3):208- 13.
69. Ganesh S, Brar S, Relekar K. Long Term Clinical and Visual Outcomes of Retrofixated Iris Claw Lenses Implantation in Complicated Cases. *Open Ophthalmol J*. 29 avr 2016;10:111- 8.
70. Anglada-Escalona R, Castellví-Manent J, Parera-Arranz MÁ, Sabala-Llopart A. Inverted implantation of posterior iris-fixated intraocular lens with 23G transconjunctival vitrectomy in the management of secondary implant. Technique and stability, astigmatism and endothelial loss outcomes. *Journal Emmetropia*. 2014;5:11.
71. Yang J, Wang X, Zhang H, Pang Y, Wei R-H. Clinical evaluation of surgery-induced astigmatism in cataract surgery using 2.2 mm or 1.8 mm clear corneal micro-incisions. *Int J Ophthalmol*. 2017;10(1):68- 71.



72. Baykara M, Ozcetin H, Yilmaz S, Timuçin OB. Posterior iris fixation of the iris-claw intraocular lens implantation through a scleral tunnel incision. *Am J Ophthalmol.* oct 2007;144(4):586- 91.
73. Kumar DA, Kaur H, Agarwal A, Selvaraj S, Pandian SK, Chintalpati V. Corneal topography and keratometry changes after glued intraocular lens implantation. *Journal of Cataract & Refractive Surgery.* 1 août 2017;43(8):1062 - 7.
74. Hara S, Borkenstein AFM, Ehmer A, Auffarth GU. Retropupillary fixation of iris-claw intraocular lens versus transscleral suturing fixation for aphakic eyes without capsular support. *J Refract Surg.* oct 2011;27(10):729- 35.

## VI. ANNEXES

PERTE ENDOTHÉLIALE EN POSTOPÉRATOIRE : DONNÉES DE LA LITTÉRATURE					
ÉTUDE	REVUE	YEUX	TECHNIQUE	ÉVOLUTION DU COMPTAGE ENDOTHÉLIAL (CE)	
<b>FIXATION SCLÉRALE</b>					
Kumar, D. A., Agarwal, A., Agarwal, A., Prakash, G. & Jacob, S. G. Glued intraocular lens implantation for eyes with defective capsules: A retrospective analysis of anatomical and functional outcome.	Saudj J Ophthalmol, 2011	210	Fixation sclérale utilisant la "fibrin glue". Après rupture capsulaire ou repositionnement d'implant	CE préopératoire : 2872.7 ± 216.3 cellules/mm <sup>2</sup> CE postopératoire à un an : 2750.2 ± 194.3 cellules/mm <sup>2</sup>	
Lee JH, Oh SY. Corneal endothelial cell loss from suture fixation of a posterior chamber intraocular lens.	Journal of Cataract & Refractive Surgery, 1997	40	Après extracapsulaire, implant suturé à la sclère	La perte endothéliale moyenne à trois mois est de 11, 6%	
Yamane S, Inoue M, Arakawa A, Kadosono K. Sutureless 27-gauge needle-guided intrascleral intraocular lens implantation with lamellar scleral dissection.	Ophthalmology, 2014	35	Fixation sclérale sans suture à l'aide d'une aiguille 27 gauges.	La perte endothéliale moyenne à trois mois est de : 6.0 ± 7.3% (p = 0.63)	
Ma DJ, Choi HJ, Kim MK, Wee WR. Clinical comparison of ciliary sulcus and pars plana locations for posterior chamber intraocular lens transscleral fixation.	Journal of Cataract & Refractive Surgery, août 2011	56	Fixation sclérale par la pars plana	Postopératoire : 1 à 79 mois Perte endothéliale moyenne en postopératoire : 94.13 (411.01) cellules/mm <sup>2</sup>	
Ahn JK, Yu HG, Chung MH, Wee WR, Lee J-H. Transscleral fixation of a foldable intraocular lens in aphakic vitrectomized eyes.	Journal of Cataract & Refractive Surgery, 2003	21	Fixation transsclérale	La perte endothéliale moyenne à six mois est de 6.7% (rang 2.4% à 22.2%).	

## FIXATION IRIENNE

FAYOL N, OFFRET O, AZAN F, DOAT M, ALFONSI N, CHAUVAUD D, et al. Implantation secondaire d'un implant clippé à la face postérieure de l'iris.	JFO, 2009	21	Iris-claw en rétropupillaire	Pas de différence significative préopératoire versus postopératoire à trois mois.
Morral M, Güell JL, Hussein MAE, Elies D, Gris O, Manero F. Paired-eye comparison of corneal endothelial cell counts after unilateral iris-claw phakic intraocular lens implantation.	Journal of Cataract & Refractive Surgery, 2016	58	Clippage postérieur chez le phake à but réfractif	CE postopératoire à 10 ans : perte endothéliale de 7.84% ± 6.83% dans le groupe iris-claw
Forlini M, Soliman W, Bratu A, Rossini P, Cavallini GM, Forlini C. Long-term follow-up of retropupillary iris-claw intraocular lens implantation: a retrospective analysis.	BMC Ophthalmol, 2015	320	Iris-claw en rétropupillaire	Pas de changement du comptage endothélial statistiquement significatif
Peralba RT, Lamas-Francis D, Sarandeses-Diez T, Martínez-Pérez L, Rodríguez-Ares T. Iris-claw intraocular lens for aphakia: Can location influence the final outcomes?	Journal of Cataract & Refractive Surgery, 2018	24	Iris-claw en rétropupillaire	Perte endothéliale moyenne : 150 +- 406 cellules/mm <sup>2</sup>
Schallenberg M, Dekowski D, Hahn A, Laube T, Steuhl K-P, Meller D. Aphakia correction with retropupillary fixated iris-claw lens (Artisan) – long-term results.	Clin Ophthalmol, 2014	31	Iris-claw en rétropupillaire	Perte endothéliale non observée

Gonnermann J, Amiri S, Klamann M, Maier A-KB, Jousseaume AM, Rieck PW, et al. Endothelial cell loss after retropupillary iris-claw intraocular lens implantation.	Klin Monats Augenheilkd, août 2014	62	Iris-claw en rétropupillaire	Suivi moyen : 34 mois Perte endothéliale moyenne de 5.5% non significative (p > 0.05)
Anbari A, Lake DB. Posteriorly enclavated iris claw intraocular lens for aphakia: long-term corneal endothelial safety study.	European Journal Ophthalmology, Juin 2015	16	Iris-claw en rétropupillaire	Comptage endothélial moyen préopératoire : 2269 ± 611 cellules/mm <sup>2</sup> décroît en postopératoire à 2002 ± 532 cellules/mm <sup>2</sup> à 2 ans (p = 0.0005) → Perte endothéliale moyenne : 11.9 ± 2.0%
Ganesh S, Brar S, Relekar K. Long Term Clinical and Visual Outcomes of Retrofixated Iris Claw Lenses Implantation in Complicated Cases.	Open Ophthalmology Journal, avril 2016	100	Iris-claw en rétropupillaire	Suivi moyen : 13.09 ± 6.8 (rang 6-24) mois Le comptage endothélial moyen est de 1852.73 ± 104.49 cellules/mm <sup>2</sup> à 6 mois postopératoire avec une perte endothéliale estimée à 10.74%.
Anglada-Escalona R, Castellví-Manent J, Parera-Arranz MÀ, Sabala-Llopart A. Inverted implantation of posterior iris-fixated intraocular lens with 23G transconjunctival vitrectomy in the management of secondary implant. Technique and stability, astigmatism and endothelial loss outcomes.	Journal Emmetropia, 2014	32	Iris-claw en rétropupillaire	Le comptage endothélial moyen est : - en préopératoire est : 1546 ± 422 cellules/mm <sup>2</sup> - en postopératoire : 1322 ± 360 cellules/mm <sup>2</sup> . La perte en cellules endothéliales totale est de 13.6% (aphaque : 6.2%, remplacement implant : 11.8%, cristallin subluxé : 12.6%, cristallin luxé : 19.7%)
Labeille E, Burillon C, Cornut P-L. Pars plana vitrectomy combined with iris-claw intraocular lens implantation for lens nucleus and intraocular lens dislocation.	Journal of Cataract & Refractive Surgery, sept 2014	32	Iris-claw en rétropupillaire	La perte endothéliale moyenne à trois mois est de 20.5%

**ETUDE COMPARATIVE : FIXATION SCLERALE VS IRIENNE**

<p>Kristianslund O, Råen M, Østern AE, Drolsum L. Late In-the-Bag Intraocular Lens Dislocation: A Randomized Clinical Trial Comparing Lens Repositioning and Lens Exchange.</p>	<p>Ophthalmology, 2017</p>	<p>104</p>	<p>Repositionnement de l'implant (suture sclérale) : 54 Échange d'implant (iris-claw en rétropupillaire) : 50</p>	<p>« Suture sclérale » : perte endothéliale de 3 +- 10% « Iris-claw » : perte endothéliale de 10 +- 14% p = 0,04</p>
---	----------------------------	------------	---	--

## SERMENT D'HIPPOCRATE

**Au moment d'être admis(e) à exercer la médecine, je promets et je jure d'être fidèle aux lois de l'honneur et de la probité.**

Mon premier souci sera de rétablir, de préserver ou de promouvoir la santé dans tous ses éléments, physiques et mentaux, individuels et sociaux.

Je respecterai toutes les personnes, leur autonomie et leur volonté, sans **aucune discrimination selon leur état ou leurs convictions**. J'interviendrai pour les protéger si elles sont affaiblies, vulnérables ou menacées dans leur intégrité ou leur dignité. Même sous la contrainte, je ne ferai pas **usage de mes connaissances contre les lois de l'humanité**.

**J'informerai les patients des décisions envisagées, de leurs raisons et de leurs conséquences.**

Je ne tromperai **jamais leur confiance** et **n'exploiterai pas le pouvoir hérité** des circonstances pour forcer les consciences.

**Je donnerai mes soins à l'indigent et à quiconque me les demandera**. Je ne me laisserai pas influencer par la soif du gain ou la recherche de la gloire.

**Admis(e) dans l'intimité des personnes, je tairai les secrets qui me seront confiés**. **Reçu(e) à l'intérieur des maisons, je respecterai les secrets des foyers** et ma conduite ne servira pas à corrompre les mœurs.

Je ferai tout pour soulager les souffrances. Je ne prolongerai pas abusivement les agonies. Je ne provoquerai jamais la mort délibérément.

**Je préserverai l'indépendance nécessaire à l'accomplissement de ma mission**. Je n'entreprendrai rien qui dépasse mes compétences. Je les entretiendrai et les perfectionnerai pour assurer au mieux les services qui me seront demandés.

**J'apporterai mon aide à mes confrères ainsi qu'à leurs familles dans l'adversité.**

**Que les hommes et mes confrères m'accordent leur estime si je suis fidèle à mes promesses ; que je sois déshonoré(e) et méprisé(e) si j'y manque.**



## **RÉSUMÉ**

### **OBJECTIF :**

Dans la prise en charge de l'aphakie sans support capsulo-zonulaire, la difficulté réside dans le choix de la technique d'implantation. L'objectif de notre étude est de comparer en matière d'efficacité et de tolérance les deux techniques d'implantation les plus couramment utilisées en France : la fixation sclérale d'un implant trois pièces et la fixation irienne clippée en rétropupillaire.

### **MATÉRIEL ET MÉTHODES :**

Cette étude prospective, non randomisée, observationnelle, incluait tous les patients opérés d'une implantation fixée à la sclère ou clippée à la face postérieure de l'iris au Centre Hospitalo-universitaire de Marseille ou au Centre Hospitalier d'Avignon. La mesure de la meilleure acuité visuelle corrigée (MAVC), l'astigmatisme, la tonométrie prise à l'air, le comptage endothélial et l'OCT maculaire ont été réalisés en préopératoire, à un mois, trois mois et six mois. Le critère de jugement principal était l'acuité visuelle postopératoire.

### **RÉSULTATS :**

Dans chaque groupe 18 patients ont été inclus. Les deux techniques permettent d'améliorer l'acuité visuelle, sans différence significative entre elles et avec un astigmatisme induit faible. À six mois, la MAVC est de 0,37 (0,11) logMAR dans le groupe fixation sclérale et de 0,21 (0,07) logMAR dans le groupe fixation irienne avec un  $p = 0,202$ . Toutefois, nous retrouvons un temps opératoire plus long, une perte endothéliale plus importante et plus de complications postopératoires dans le groupe fixation sclérale.

### **CONCLUSION :**

En cas de luxation d'un implant trois pièces, un repositionnement scléral de cet implant est l'option à privilégier. La procédure de clippage en rétropupillaire, plus sûre et plus rapide, serait indiquée pour les autres cas d'aphakie, sous réserve d'un support irien suffisant.

**MOTS-CLÉS :** aphakie, implantation secondaire, fixation sclérale, fixation irienne, iris-claw, luxation d'implant, rupture capsulaire.