



HAL
open science

Récupération fonctionnelle du muscle infra épineux après une intervention de Hill Sachs remplissage arthroscopique. Analyse Isocinétique et radiologique

Julie Falguieres

► **To cite this version:**

Julie Falguieres. Récupération fonctionnelle du muscle infra épineux après une intervention de Hill Sachs remplissage arthroscopique. Analyse Isocinétique et radiologique. Sciences du Vivant [q-bio]. 2018. dumas-02089145

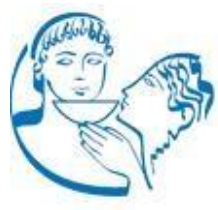HAL Id: dumas-02089145

<https://dumas.ccsd.cnrs.fr/dumas-02089145v1>

Submitted on 3 Apr 2019

HAL is a multi-disciplinary open access archive for the deposit and dissemination of scientific research documents, whether they are published or not. The documents may come from teaching and research institutions in France or abroad, or from public or private research centers.

L'archive ouverte pluridisciplinaire **HAL**, est destinée au dépôt et à la diffusion de documents scientifiques de niveau recherche, publiés ou non, émanant des établissements d'enseignement et de recherche français ou étrangers, des laboratoires publics ou privés.



Faculté
de Médecine
Aix-Marseille Université

**Récupération fonctionnelle du muscle infra épineux après une
intervention de Hill Sachs remplissage arthroscopique
Analyse Isocinétique et radiologique**

T H È S E A R T I C L E

**Présentée et publiquement soutenue devant
LA FACULTÉ DE MÉDECINE DE MARSEILLE**

Le 26 Octobre 2018

Par Madame Julie FALGUIERES

Née le 2 septembre 1988 à Beziers (34)

Pour obtenir le grade de Docteur en Médecine

D.E.S. de CHIRURGIE GÉNÉRALE

Membres du Jury de la Thèse :

Monsieur le Professeur ARGENSON Jean-Noël	Président
Monsieur le Professeur FLECHER Xavier	Assesseur
Monsieur le Docteur LAMI Damien	Directeur
Monsieur le Docteur (MCU-PH) OLLIVIER Matthieu	Assesseur
Monsieur le Professeur COULET Bertrand	Assesseur

A Monsieur le Professeur Jean-Noël ARGENSON

Vous me faites l'honneur de présider ce jury de thèse.

Votre rigueur professionnelle est un modèle pour chacun d'entre nous et c'est avec une grande humilité que je vous présente mon travail.

Veillez recevoir ici mes plus respectueux remerciements et l'expression de ma grande admiration pour ce que vous accomplissez.

A Monsieur le Professeur Bertrand COULET

Je suis très sensible à l'honneur que vous me faites en acceptant de vous déplacer jusqu'à Marseille pour juger mon travail. En espérant qu'il saura retenir votre intérêt. Mon semestre Montpelliérain a été d'une grande richesse tant sur plan humain que sur le plan des connaissances grâce à vous. Qu'il me soit permis ici de vous témoigner ma gratitude et mon profond respect.

A Monsieur le Professeur Xavier FLECHER

Vous me faites l'honneur de juger mon travail. Pouvoir bénéficier de votre expérience au quotidien est une chance. Je vous remercie de la confiance que vous m'accordez et de votre grande disponibilité. En espérant ne pas vous décevoir. Veuillez recevoir l'expression de mon profond respect et de ma reconnaissance.

A Monsieur le Docteur Matthieu Ollivier

Tu as accepté de juger ce travail et je t'en suis reconnaissante. Tu es pour nous tous un exemple et je ne te remercierai jamais assez pour ta disponibilité et ton compagnonnage tout au long de ces cinq années. Grace à toi les sciences et les statistiques paraissent moins complexes. Pardon pour les messages tardifs ou durant tes vacances.

A Monsieur le Docteur Damien LAMI

Damien, Tu m'as fait l'honneur de me confier ce sujet de thèse et de diriger mon travail et je t'en remercie. Tu as été un acteur fondamental dans ma formation en m'initiant à la chirurgie du membre supérieur. Ton aisance chirurgicale force mon admiration. J'espère pouvoir bénéficier de ton expérience encore longtemps. Trouve ici la marque de ma profonde estime.

A ma famille parce que c'est l'occasion de vous remercier de m'avoir permis d'en arriver là.

- Mes parents, merci pour votre éducation et votre soutien, pour mon enfance facile, pour les voyages, pour votre exemple..

Papa, merci de m'avoir donné le goût de l'effort et probablement le goût de la médecine.

Maman, merci pour ta force et ta capacité à me rendre la vie simple.

- **Manou**, merci pour ton dévouement, ta générosité et ta gentillesse sans bornes envers nous.

- **Panou, Mamy, Daddy**, je sais que vous veillez sur nous.

- **Steph, Felix et Armand**, mes cousins-jumeaux, 30 ans et la vie devant nous !

- **Laurent** à nos élevages de têtards et à notre petite coloc.

- **Jeremy, Blandine, Mélanie, Baptiste, Cyp, Augustin, Samuel**, c'est toujours un plaisir de vous retrouver, j'espère que nos vacances à La garde seront encore nombreuses.

- **Philippe, Chantal, Hélène, Guilhem, Gèneviève et Monique et David**.

A mes amis d'enfance

- **Manon**, bien longtemps que l'on a plus assez de doigts pour compter nos années d'amitié...aux ongles que tu m'as appris à ronger à la maternelle, aux chaussettes rembourrages, à tous ces voisins qui te pensent exhibitionniste à cause de moi, à tous ces fous rires (« bajada prohibida »)..

- **Maguelone** « maggyyyyyy », à nos innombrables voyages, nos fous rires « thaaank you andyyy » , à ton mariage dont je suis très fière d'être témoin , à notre amitié qui dure depuis 30 ans (déjà !)

- **Camille**, à tous les bons moments partagés de Bali à Ibiza, fermeture du pacha, vomito, dent jaune et j'en passe ...

- **Caro**, à tous ces cow boys en soirées qui nous attendent !!!!

- **Marie**, à ces biberons que maintenant tu ne remplis plus que de rosé, félicitations pour ta petite famille, c'est fou comme le temps passe vite. Hâte qu'on refasse des soirées ensemble.

- **Louisa**, ma loulou c'est toujours un plaisir de te retrouver avec ta bonne humeur légendaire et ton rire si communicatif. Hâte d'être témoin de ce jour si important pour toi.

- **Sarah**, De Béziers city à Marseille en passant par Montpellier, sans le vouloir nos chemins se sont toujours suivis...J'espère que tu renonceras à partir sur l'île, on a encore quelques pages du « cahier » à remplir !

A mes copines, les copinettes, les pintades , #les 9

Inséparables depuis la P2 !

A toutes ces années de travail, fous rires, pleurs, disputes, potins, soirées, féria...à nos voyages de la Martinique à la Malaisie ..à nos retrouvailles et réunifications qui nous prouvent chaque fois que la distance ne change rien.. 10 ans plus tard, toutes « docteur », l'histoire continue..

- **Anaïs**, à nos sous colles qui m'ont permis d'en arriver là, à ton coté aussi bien sérieux et intelligent que gaffeur et maladroit, à ta danse de bambou, à tes orteils-doigts et tes cheveux-météo.

- **Marie**, à ta joie de vivre, à ces 5 années marseillaises égayées grâce à toi, à Maïté, à notre cagolisation...

- **Cam**, à notre soutien mutuel durant ces 5 années de chirurgie, à tous ces moments passés à se plaindre (et qu'est-ce que ça fait du bien !), à ton amitié, à tout ce qui nous attend au bloc et en dehors.

- **Juliette**, parce qu'on a tout partagé depuis le CP et que ce serait trop long à énumérer, le lien est indéfectible et c'est tout ce qui compte. Je maudis ces îles qui te font partir trop souvent !

- **Delphine**, à la danse de la P2 et tes sauts de chavroux qui te ramènent enfin près de nous !

- **Coline**, à ces années marseillaises qui nous ont rapprochées, à nos conversations sans limite, à ton soutien, à ta maturité.

- **Morgane**, de momo de Redessan à bimbo radiothérapeute en passant par naïade des Antilles, tu finis en beauté à Béziers city !

- **Laure so**, à nos soirées travail-potins de D4, à ta capacité d'adaptation, ta zenitude à toute épreuve, ta gentillesse.

- **Loulou**, parce que même si tes blagues sont souvent pourries, on rigole quand même, merci pour ton naturel.

A ces garçons qui vous supportent (sans jamais vous demander en mariage) et qui alimentent tant nos conversations !!! Cricriiiii, Guigui, Julien, Thibaut, Valentin, Renaud, Pedro, Berny et Benj (tabernaaaak !)

Sans oublier Céline, Patoche, Bengous.. qui égayent nos soirées même si vous n'osez pas l'avouer !

A notre future réunification dans le sud pour de nouvelles aventures !

Aux Champ' de Montpel

- A tout ce qu'on a partagé depuis 10 ans ... Les soirées manades sont devenues des soirées de mariage mais rien ne change quand il s'agit de picoler ! **Arnaud, Vadeck, Bobby** (et dark), **Pitouuu, Cox, Guiz, TR** (tjrs dispo pour un petit verre ou un gros fizz !!), **Matt** (à notre Vietnam).
- **Emmy** et puis **Najib**, mon pot, mon kach pistach, on a commencé ensemble pour finir ensemble 12 ans plus tard..je te souhaite autant de bonheur que de réussite !
- **Vincent, Clara, Cidou**, à nos vacances. A quand les prochaines ?

Aux frères Marseillais

- **Verchère** et **Angèle**, la deuxième chambre est toujours la vôtre.
- **Greg, Delayre**
- Ma grosse **Ray**, à ton endurance inégalable.

A Mes Co internes

- **Walid**, à nos soirées Salonnaises, colocataire et cointerne exemplaire (horsmis hasnas) ; personne mieux que toi pour débiter cet internat. Dommage que tu te sois finalement égaré dans les entrailles. Tu restes malgré tout le meilleur orthovisc !
- **Adrien**, si on m'avait dit à Salon que tu finirais pédiatre !! toi le vrai marseillais chemise ouverte chaîne en or qui brille !!
- **Alice et Sonia**, à ce semestre de viscéral, ces gardes de l'enfer, tous ces prépuces sacrifiés et mon permis perdu pour oublier.
- **Eva** parce qu'on aura bien rigolé pendant ce semestre très riche en odeurs !
- **Sylvain, Jaafar, Raph** mes grands frères de la Timone.
- **Steph et Caro** des vraies filles orthopédistes !
- **Louis**, à tes connaissances incroyables, à la classification de Pipkin (pumpkin) et au plaisir de t'avoir retrouvé à Montpellier.
- **Max F**, à ton congé paternité, tes esquives sur les blocs de rachis, tes « les internes c'est plus ce que c'était », ta golden attitude, les restos le midi... le champagne le soir...
- **Solène et Mathieu**, à ce semestre si classe noyé dans le Ruinart.
- **Laure** le soldat, **Elie** le stefannois, **Sylvain, Pauline** et ton crossfit, **Keppa** le « misterpatate » du crit et ton vomi aérien, **Jean Charles** et ta bonne humeur constante.
- **Johanna**, mon « affreux jojo », à nos footing corniche, nos nuits dans des hôtels miteux, nos séances de râlage, nos envies de partir vendre des frites..
- **Marie B**, de co-interne à chef, ça a toujours été un plaisir de travailler avec toi ! Merci pour ce dernier semestre, merci pour ton héritage plus ou moins empoisonné 😊 ! « juuuuuuu » aimerait bien que tu restes un peu !!
- **Edouard**, (mal)heureusement pour toi je reviens en force dans le même bureau que toi (et mes pieds aussi seront là !) !! Je suis ravie de partager cette année de co assistanat avec toi et espère pouvoir compter sur ta force légendaire (sauf pour trouer les murs hein !)
- **Alex**, la force tranquille, d'une humeur toujours égale, j'ai adoré nos semestres de co internes et je me réjouis d'avance de continuer à te croiser à Nord !

- **Matt**, à notre première rencontre à Salvator « ah mais c'est de l'infantile ??? », le passage chez les enfants, le semestre à Aix .. Je sais que je peux toujours compter sur toi et t'attends de pied ferme à Nord pour partager le même bureau !!!
- **Delphine**, à ce semestre à Aix qui est arrivé beaucoup trop tard, à nos voyages de DU et leurs soirées, à nos craintes partagées sur cette fin d'internat.. A notre futur dans les CHU Marseillais..
- **JB**, Vas boire des coups bon sang avant de rentrer au château !!!!
- **Pierre**, Parce qu'au JJOS ou dans un bar perdu de Lille les soirées étaient mémorables.
- A mes co internes de la dernière heure pour ce semestre TROOOP CHOOOOUU: **Samuel, Mathilde et Valoche** grâce à qui une salle d'ortho n'a jamais été aussi bien tenue, **Camille, Kenny west et Margaux** (On se retrouve à Toulon ou Ajaccio 😊) et puis **Mathieu** pour finir en beauté avec la médaille du meilleur co interne EVER !
- A **Max R**

A ce semestre inoubliable à Montpellier

- Monsieur le **Professeur Chammas**. Merci de m'avoir accueillie dans votre service.
- Monsieur le **Professeur Coulet**. Ces deux mois au bloc avec vous ont été un réel plaisir. Merci pour votre gentillesse et votre disponibilité. Merci d'avoir parfois défendu « la grosse » parmi tous ces garçons !
- **Cyril** Lazerges même si « la petite *** marseillaise » aurait aimé profiter de ton expérience chirurgicale.
- Aux assistants qui réalisent un vrai compagnonnage : **Soufiane**, autant d'humour que de rigueur, j'ai adoré travailler avec toi ! **Adriano** le dandy, **Iskander**, **Jenny**.
- **Benjamin** « béné »: A ta bonne humeur permanente, ta gentillesse, tes manières, ta faculté à être sur Pubmed dès 8h quand on a chanté du Céline Dion jusqu'à 5h! Ta force de travail et ta passion font de toi un modèle high tech d'Aspiration !
- **Alex** D le Marseillais, **Lionel** la force tranquille, **Julien** « jvais a la salle », **Léonard** « il est où ? », **Alex** brad pitt et son désormais célèbre « test de laborde », **Camille** S : dommage qu'on n'ait pas été dans la même ville on aurait bien rigolé !

A nos petits dej d'avant staff, à Jean polo, à nos bières entre les blocs, à nos soirées d'internat comme il n'en existe plus ailleurs, à mes baignades non consenties, à la « vis ma vie de falguy », à notre « tié la famille » et surtout à la GROSSEEE !!!

Aux chefs qui m'ont formée

- **Omar**
- **Seb et Emilie**
- **Guillaume B et Damien G**
- **Hadrien et Aymeric**
- **Raph et Marie LB**
- **Steph, Jaafar, Matt**
- **Polo**
- **Marie et doudou**

A nos aînés

- Aux Professeurs **Tropiano** et **Blondel** pour ce semestre de rachis, cadeaux, Ruinart et BDO !
- Aux docteurs **Castel**, **Perez**, **Bilasy** pour ces débuts à Salon qui m'ont fait découvrir et aimer l'orthopédie.
- A **Mathieu**, **Johannes**, **Vincent**, **Philippe**, **Olivier** pour ce super semestre Aixois.

Aux meilleurs de Nord

- **Pascal**, pour ton exemple, tes conseils, ton efficacité, ton « no balls no glory ».
- **Richard**, pour l'immense plaisir que j'ai de travailler avec toi et tout ce que tu as encore à m'apprendre.

A toutes les équipes qui m'ont rendu le travail plus facile : de l'hôpital de Salon à la Timone en passant par Aix et Montpellier.. et mention spéciale à celle de l'hôpital Nord qui accepte de me garder un peu plus longtemps !!!

A Alexandra Elbakyan, merci d'avoir fondé sci-hub !!

A tous ces patients qui nous empêchent de nous ennuyer !

Enfin à **SIMON**, à toutes ces années partagées ou tu m'écoutes et me soutiens, à nos voyages passés et à venir surtout, à cette vie et là où elle nous mènera...❤

A **toi**, qui arrêteras ta lecture après ce point. MERCI !

Sommaire

PREMIERE PARTIE : GENERALITES	2
1. RAPPELS ANATOMIQUES ET BIOMECANIQUE DE L'EPAULE	3
1.1.Introduction	3
1.2. Stabilisateurs passifs : Eléments osseux	4
1.3.Stabilisateurs passifs : Tissus mous	6
1.4. Stabilisateurs actifs : Eléments musculaires.....	10
2. INSTABILITE ANTERIEURE CHRONIQUE	13
2.1. Définition	13
2.2.Epidémiologie	14
2.3.Examen clinique	14
2.4. Examen para clinique.....	20
2.5. Types de lésions	21
3. ISOCINETISME	26
3.1. Définition	26
3.2 Avantages	27
3.3. Inconvénients.....	28
3.4. Contre-indications.....	28
3.5. Réalisation, Paramètres à déterminer	28
DEUXIEME PARTIE : ETUDE CLINIQUE RETROSPECTIVE SUR UNE SERIE DE 22 PATIENTS	30
1. INTRODUCTION.....	31
2. MATERIEL ET METHODE.....	32
2.1 Patients.....	32
2.2 Technique chirurgicale	34
2.3 Evaluation clinique.....	36
2.4 Evaluation isocinétique.....	36
2.5 Evaluation radiologique	38
2.6 Analyse statistique.....	39
3. RESULTATS	40
3.1 Clinique et fonctionnel	40
3.2 Isocinétique	41
3.3 Imagerie	44
4. DISCUSSION.....	45
5. CONCLUSION.....	48
RESUME ANGLAIS	49
ARTICLE ANGLAIS.....	50
1. INTRODUCTION.....	50
2. MATERIAL AND METHOD.....	51
2.1 Patients.....	51
2.2 Surgical technique	53
2.3 Clinical evaluation.....	54
2.4 Isokinetic Evaluation	54
2.5 Radiological evaluation	55
2.6 Statistical analysis	56
3. RESULTS.....	57
3.1 Clinical and functional	57
3.2 Isokinetics	57
3.3 Imaging	59
4. DISCUSSION.....	60
5. CONCLUSION.....	63
REFERENCES BIBLIOGRAPHIQUES.....	64

PREMIERE PARTIE : GENERALITES

1. RAPPELS ANATOMIQUES ET BIOMECANIQUE DE L'ÉPAULE

1.1.Introduction

L'épaule est un système complexe constitué de cinq articulations (Fig.1)

Trois articulations à proprement parler

- L'articulation gléno-humérale
- L'articulation acromio-claviculaire
- L'articulation sterno-claviculaire

Deux articulations correspondant à des espaces de glissement

- L'articulation scapulo-thoracique, réalisant un espace de glissement entre omoplate et thorax
- L'articulation sous acromiale, constituée d'une bourse séreuse permettant le glissement sous acromio deltoïdien de la tête humérale

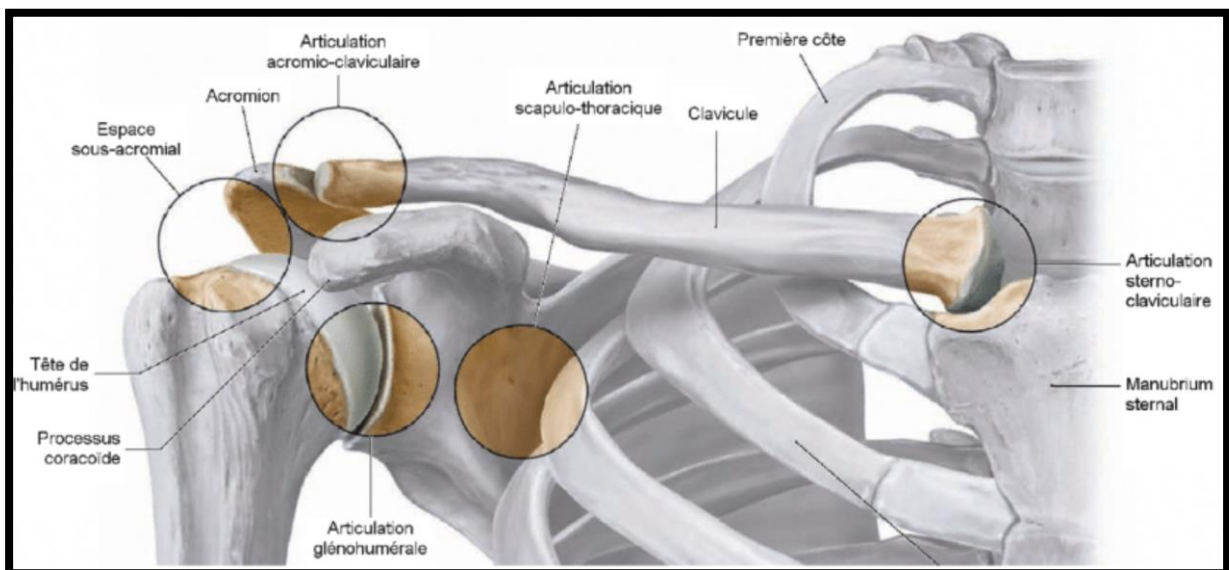


Figure 1: les cinq articulations de l'épaule

Ce complexe permet d'orienter le membre supérieur dans les trois plans de l'espace

- Plan frontal : mouvement d'abduction et d'adduction
- Plan sagittal : mouvement de flexion et extension
- Plan transversal : rotation interne et rotation externe

L'articulation gléno-humérale est la plus importante de ces articulations sur le plan fonctionnel car elle est la plus mobile. Il s'agit d'une énarthrose potentiellement instable compte tenu de la morphologie et de la disposition des pièces osseuses peu congruentes assimilable à une « balle de golf sur son ti » (Fig.2). Ceci explique la nécessité de bons stabilisateurs passifs et actifs afin d'obtenir un équilibre mobilité/stabilité.

Trois facteurs interviennent dans la stabilité : la morphologie osseuse, les muscles et les éléments capsulo-labro-ligamentaires.

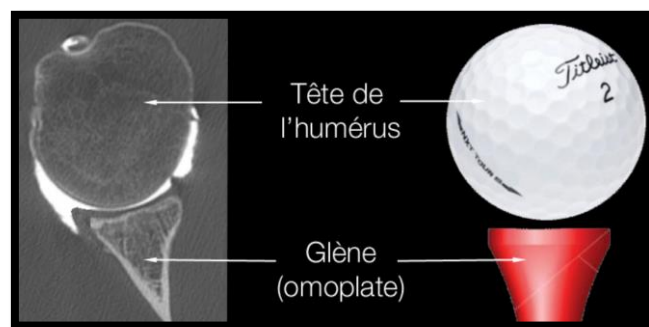


Figure 2 : articulation gléno humérale similaire à une balle de golf sur son ti

1.2. Stabilisateurs passifs : Eléments osseux

- La tête humérale a la forme d'un tiers de sphère, recouverte de cartilage dont la limite est constituée par le col anatomique. La grosse et la petite tubérosité se situent latéralement par rapport au col et reçoivent les insertions des tendons de la coiffe des rotateurs. Entre celles-ci se situe le sillon intertuberculaire ou chemine le tendon de la longue portion du biceps. La tête regarde en haut, en arrière et en dedans. Elle forme un angle moyen de rétroversion de 30° par rapport au plan de la palette humérale et un angle moyen de 130° avec la diaphyse humérale dans le plan frontal (Fig.3).

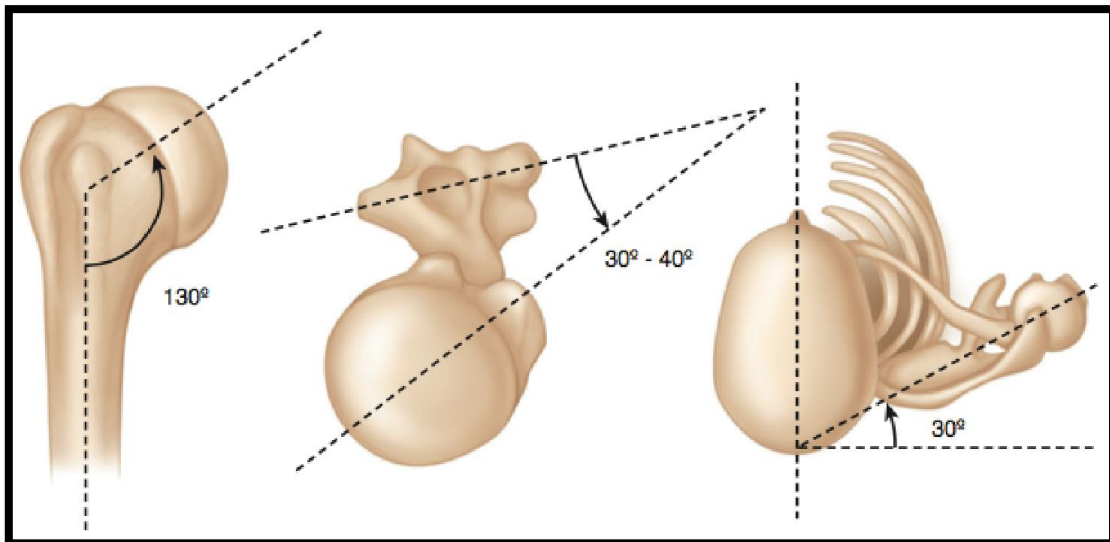


Figure 3 : angles d'inclinaison de la tête humérale dans les trois plans de l'espace

- La cavité glénoïde est piriforme, plus large dans sa partie inférieure. La rétroversion est en moyenne de 7° dans 75 % des cas, et antéversée de 2 à 10° dans 25 % des cas. La rétroversion est plus marquée à la partie haute qu'à la partie basse (Fig.4).

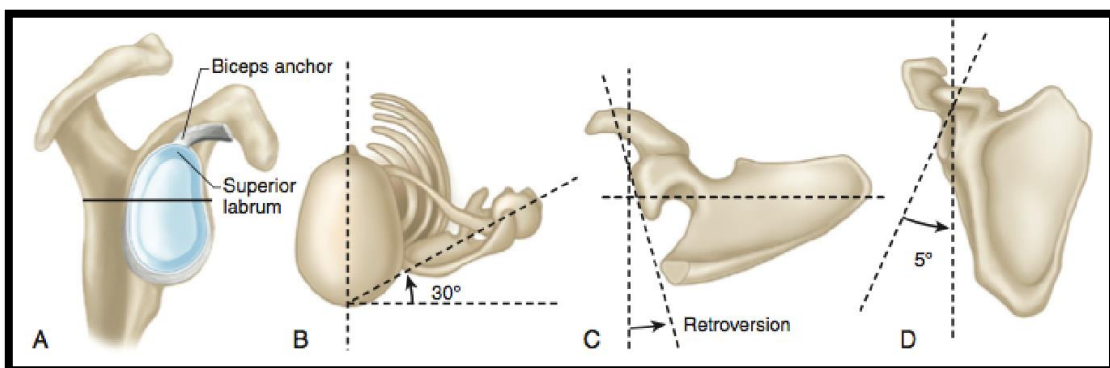


Figure 4 : Aspect de la cavité glénoïde dans les différents plans de l'espace :
 A) cavité plus large dans la partie inférieure B) Angle d'antéversion de la scapula de 30° C) Rétroversion de la glène dans le plan sagittal D) Inclinaison de la glène dans le plan frontal.

Le défaut de congruence osseuse entre la cavité glénoïde et la tête humérale est plus important dans le plan sagittal que dans le plan coronal. Le labrum ainsi que la répartition du cartilage sur les deux versants permettent d'augmenter la congruence des surfaces : l'épaisseur du cartilage de la glène est plus faible dans la partie centrale qu'en périphérie, et inversement pour le cartilage de la tête humérale.

1.3. Stabilisateurs passifs : Tissus mous

Ils sont représentés par les éléments ligamentaires (Fig.5), la capsule de l'articulation gléno- humérale et le bourrelet glénoïdien. Ils représentent les structures anatomiques déterminantes dans la stabilité gléno- humérale, non seulement par leur rôle de freins mécaniques au déplacement de la tête humérale, mais aussi grâce aux nombreux récepteurs proprioceptifs qui permettent un recentrage dynamique permanent.

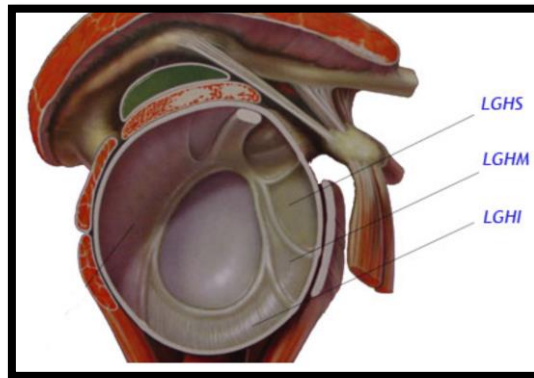


Figure 5 : les trois ligaments gléno huméraux

- Ligament gléno huméral supérieur (LGHS)

Il s'agit du plus constant et du plus petit des ligaments gléno-huméraux. Il s'insère en dehors sur la berge interne de la gouttière bicipitale, se dirige en haut et en avant, et se termine dans la région supra glénoïdienne, sur la partie haute du labrum et sur le pôle supérieur de la glène. Il croise la face profonde du ligament coracohuméral. Il n'a pas de rôle dans la stabilité antérieure, mais intervient dans le contrôle de la stabilité inférieure.

- Ligament gléno huméral moyen (LGHM)

Il s'insère en dehors sur le col anatomique de l'humérus, en dedans de l'insertion du subscapulaire sur le tubercule mineur. Il se dirige en haut et en avant, croise le tendon du subscapulaire et se termine sur la moitié supérieure du col de la scapula. Le LGHM présente de nombreuses variations anatomiques au niveau de son insertion glénoïdienne. Il limite la translation antérieure de la tête humérale entre 60° et 90° d'abduction. Son bord supérieur délimite le foramen ovale de Weitbrecht qui s'ouvre dans le récessus subscapulaire. Son bord inférieur délimite le foramen de Rouvière

qui constitue la zone de passage de la tête humérale lors de la luxation antérieure (Fig.6).

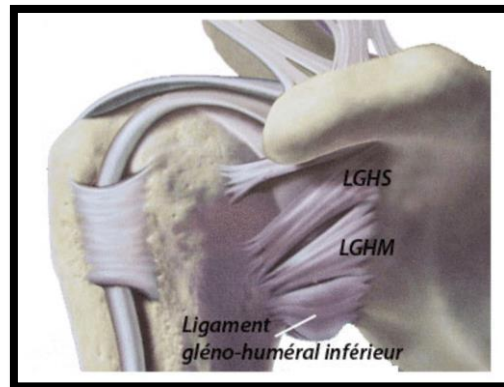


Figure 6 : les trois ligaments gléno huméraux et les foramens constituant les zones de faiblesse

- Ligament gléno huméral inférieur (LGHI)

C'est le plus long et le plus résistant des ligaments gléno huméraux. Formé d'un faisceau antérieur, un récessus axillaire en forme de hamac et un faisceau postérieur. L'épaisseur du LGHI décroît d'avant en arrière et de la glène vers l'humérus. La portion antérieure est la plus résistante. Le LGHI est le seul frein à la luxation au-delà de 90° d'abduction. Dans cette position, le faisceau antérieur du LGHI et le faisceau postérieur contrôlent respectivement la translation antérieure et la translation postérieure.

En situation normale, les ligaments gléno huméraux ont un comportement viscoélastique. Lors de luxations antérieures le faisceau antérieur se détend de manière irréversible. Ainsi dans le bilan d'une instabilité d'épaule, il faut rechercher des mouvements anormaux liés à la déformation plastique des tissus s'exprimant par une hyperlaxité articulaire. Lors de la réparation chirurgicale, on s'attache à retendre les tissus afin de restaurer une tension passive effective.

- Labrum

Le labrum glénoïdien est un fibrocartilage inséré à la périphérie de la glène (Fig.7). Histologiquement, il est en continuité avec la capsule qui assure son apport vasculaire. Il est triangulaire à la coupe avec une face adhérente à la glène, une face donnant insertion à la capsule et une face en continuité avec le cartilage de la glène.

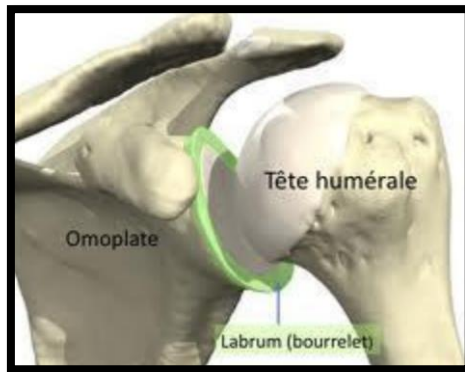


Figure 7 : Le labrum

Au bord supérieur de la glène, le labrum se confond avec l'insertion du tendon du long biceps sur le tubercule supra glénoïdien. On peut ainsi retrouver des lésions labrales appelées SLAP lésions (*superior labrum anterior to posterior* [SLAP]-lesion) classées en 4 types (Fig.8) :

- SLAP I : franges labrales supérieures ou antéro-supérieures sans désinsertion vraie du labrum (sans signification pathologique)
- SLAP II : la plus fréquente. Désinsertion du complexe bourrelet -tendon du long biceps (pathologie variable ressemblant à l'instabilité)
- SLAP III : désinsertion du bourrelet supérieur en anse de seau sans désinsertion du long biceps.
- SLAP IV : désinsertion du bourrelet supérieur en anse de seau avec lésion de désinsertion du tendon du LPB.

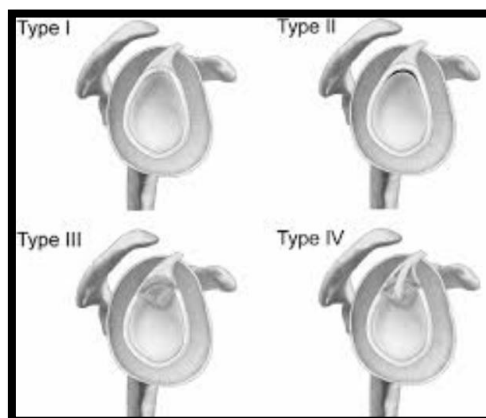


Figure 8 : Les 4 types de SLAP lésions

Ces lésions peuvent être confondues avec un récessus synovial physiologique se traduisant par trois formes différentes du bourrelet antérosupérieur (Fig.9):

- une franche désinsertion glénoïdienne du bourrelet antéro-supérieur (13,5%)
- un bourrelet désinséré avec un LGHM étroit (ou cord like) (12%)
- un bourrelet absent avec un LGHM cord like en continuité direct avec le pied du biceps (Buford complex) (1,5%).

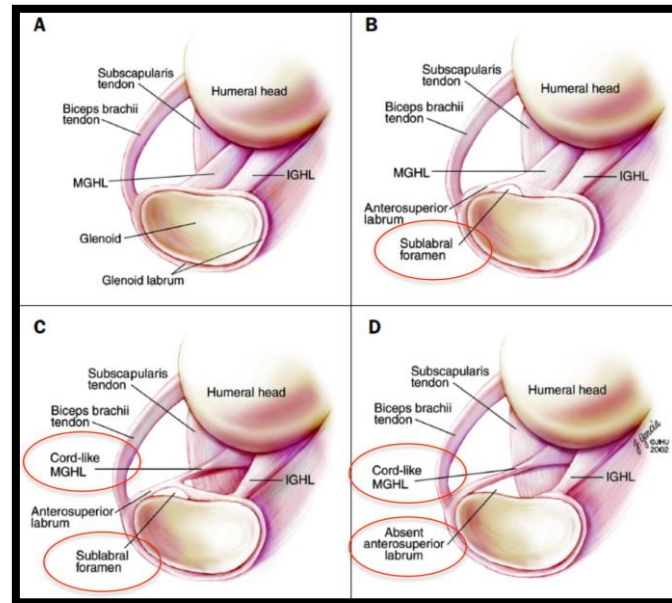


Figure 9 : variantes anatomiques du bourrelet antéro supérieur A) bourrelet adhérent à la glène B) désinsertion du bourrelet antéro supérieur C) LGHM cord like D) Bufford complex

Dans sa portion antéro-inférieure, le labrum est fermement inséré sur la glène, et se confond avec le récessus axillaire du LGHI.

Le labrum participe à la stabilité gléno-humérale à trois niveaux :

- il augmente la profondeur de la cavité glénoïde de 2,2 mm dans le sens antéropostérieur et de 4,5 mm de haut en bas.
- il joue le rôle d'une cale évitant le déplacement antérieur de la tête, et permet l'amarrage au LGHI.
- il remplit la fonction de joint au pourtour de la glène, permettant de maintenir une dépression intra-articulaire de - 32 mmHg créant un « piston viscoélastique » expliquant la résistance aux contraintes en traction et, dans une proportion moindre, aux contraintes en cisaillement.

Le complexe LGHI-labrum est considéré comme l'élément stabilisateur antérieur limitant la translation antérieure de la tête et la rotation externe en abduction.

- Intervalle des rotateurs

Il correspond à un espace triangulaire ayant pour base le processus coracoïde et pour sommet la gouttière du long biceps. Sa limite supérieure est représentée par le bord antérieur du supraépineux et sa limite inférieure par le bord supérieur du subscapulaire. Cet espace est comblé par la capsule articulaire renforcée par le ligament coracohuméral, le ligament glénohuméral supérieur (LGHS) et le ligament huméral transverse (Fig.10).

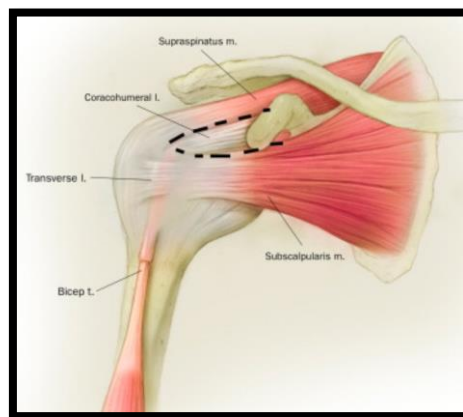


Figure 10 : intervalle des rotateurs

1.4. Stabilisateurs actifs : Eléments musculaires

Il existe deux groupes musculaires assurant le centrage de la tête humérale sur la glène : les coapteurs transversaux et les coapteurs longitudinaux (Fig.11)

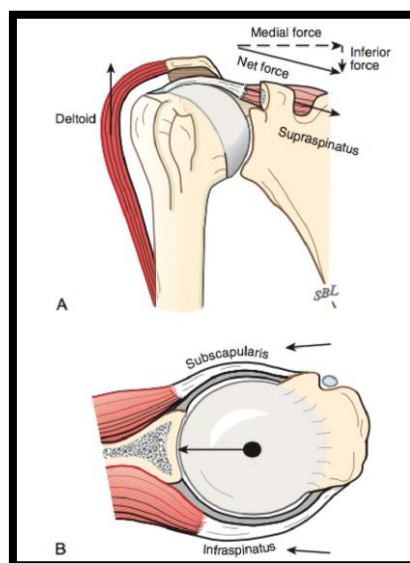


Figure 11 : muscles coapteurs de la tête humérale

- Les copteurs transversaux sont les muscles de la coiffe des rotateurs (Fig.12). Ils assurent son centrage antéro postérieur par un travail coaptateur aussi bien sur le plan statique que dynamique luttant contre les forces ascendantes.

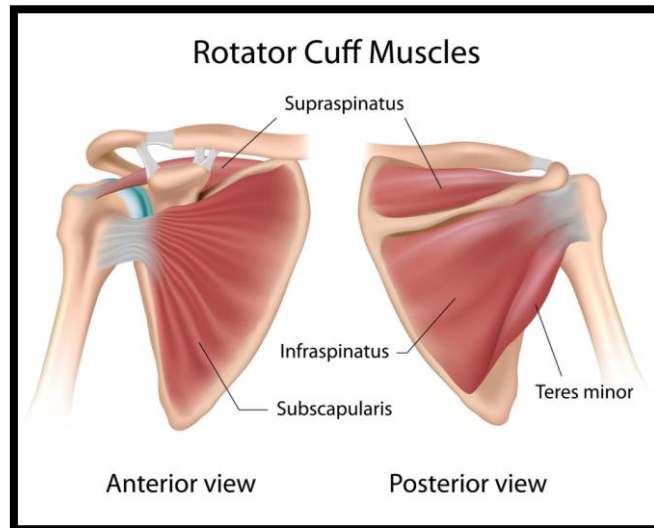


Figure 12 : muscles de la coiffe des rotateurs

- muscle subscapulaire inséré sur la face antérieure de la scapula au niveau de la fosse subscapulaire et se terminant sur le tubercule mineur de l'humérus. Muscle le plus puissant de la coiffe, il joue le rôle de rotateur interne principal et de stabilisateur antérieur.
- muscle supra épineux inséré sur le bord postérieur de la scapula au niveau de la fosse supra épineuse et se terminant sur le tubercule majeur. Il permet d'amorcer le mouvement d'abduction de l'épaule dans les 30 premiers degrés.
- muscle infra épineux inséré sur la face postérieure de la scapula au niveau de la fosse infra épineuse et se terminant sur le tubercule majeur. Il permet la rotation externe de l'épaule.
- muscle petit rond inséré sur la partie inférieure de la fosse infra épineuse et se terminant en dessous de l'infra épineux sur le tubercule majeur. Il est le second et unique rotateur externe de l'épaule.

- Les coapteurs longitudinaux permettent le centrage supéro inférieur de la tête humérale dans la glène :

- Tendon de la longue portion du biceps : inséré sur le tubercule supra glénoidien en contact étroit avec le labrum ; il chemine en intra articulaire, au niveau de l'intervalle des rotateurs avant d'entrer dans la gouttière inter tuberculaire fermée par le ligament huméral transverse. Il a un effet d'abaisseur mais aussi de rappel élastique dans le plan axial (Fig.13).

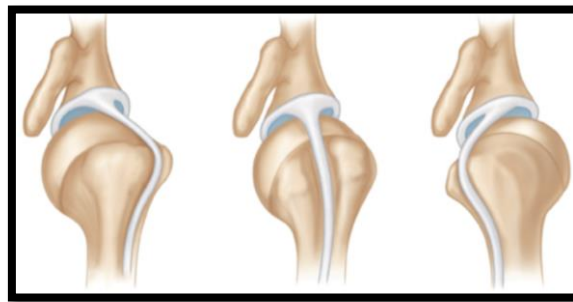


Figure 13 : positionnement du tendon du long biceps

- Muscle deltoïde : Il possède trois faisceaux (postérieur, moyen et antérieur) s'insérant d'avant en arrière sur la clavicule, l'acromion et l'épine de la scapula et se terminant sur la face latérale de l'humérus proximal en formant le « V » deltoïdien. Lorsqu'un déséquilibre se crée entre le deltoïde exerçant une traction vers le haut et la défaillance de coaptation transversale des muscles de la coiffe, la tête humérale va remonter pour venir à terme buter sur la face inférieure de l'acromion et du ligament acromio-coracoïdien, créant des contraintes de cisaillement prédominants sur le tendon du supra épineux.

Les forces d'élévation sont aussi assurées par la courte portion du biceps brachial, le muscle coraco huméral, la courte portion du triceps brachial et le faisceau claviculaire du grand pectoral.

Les muscles abaisseurs de la tête humérale sont principalement le muscle grand pectoral et muscle grand dorsal.

2. INSTABILITE ANTERIEURE CHRONIQUE

2.1. Définition

Le terme d'instabilité antérieure regroupe toutes les situations cliniques qui ont en commun une sensation de déplacement antérieur de l'humérus par rapport à la glène rapportée par le patient. On peut isoler trois entités :

- la *luxation* : perte de contact complète et permanente entre les surfaces articulaires, entraînant une attitude vicieuse irréductible du membre supérieur et nécessitant un geste de réduction (Fig.14).

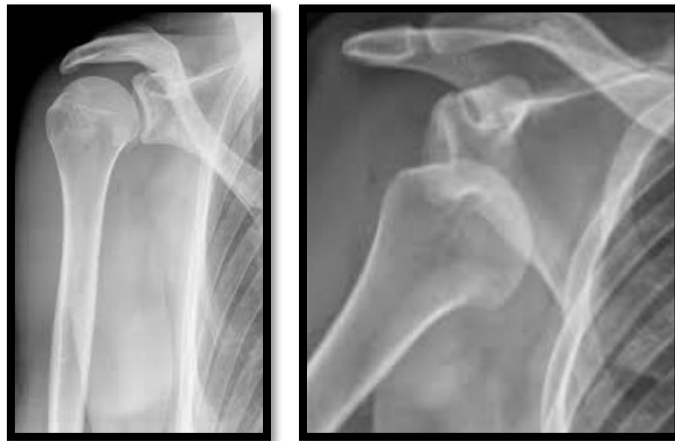

Figure 14 : épaule de face anatomique et épaule luxée en antéro inférieure

- la *subluxation*: perte de contact partielle, permanente ou non, entre les surfaces articulaires de l'articulation gléno-humérale. À l'interrogatoire, on retrouve une sensation d'instabilité décrite par le patient, parfois associée à un geste d'auto-réduction accompli par le patient, ou à une réduction spontanée sans l'aide d'un tiers.
- l'*épaule douloureuse pure par accident d'instabilité passé inaperçu* : le sujet ne se plaint d'aucune sensation d'instabilité, et l'interrogatoire ne retrouve pas de notion de luxation ou de subluxation. Le seul symptôme retrouvé est une douleur à l'armé du bras. Les examens paracliniques ou l'exploration arthroscopique permettent de retrouver des lésions témoignant de l'instabilité.

Le terme d'instabilité est à différencier du terme de laxité qui correspond à une translation de la tête humérale sur la glène totalement asymptomatique.

2.2.Epidémiologie

La survenue d'une luxation antéro-interne est une situation fréquente en traumatologie ; elle représente 11 % des traumatismes de l'épaule, tous âges confondus. L'incidence annuelle de la luxation d'épaule est évaluée à 27/100 000 chez l'homme et 22/100 000 chez la femme. Dans 25% des cas, des antécédents familiaux d'instabilité d'épaule sont retrouvés. La luxation survient indifféremment du côté dominant ou dominé.

2.3.Examen clinique

- Interrogatoire

Il permet de déterminer l'étiologie (traumatique ou non), le caractère volontaire ou non, la fréquence (aigue, récidivante ou invétérée) et la direction (antérieure, postérieure ou multidirectionnelle) de la luxation.

L'âge, la profession, le type de sport (à risque de luxation ou non) et le niveau pratiqué ainsi que la demande fonctionnelle du patient seront à prendre en compte pour la prise en charge ultérieure.

- Inspection

En aigu, le patient soutient son membre lésé avec le membre sain. On retrouve une saillie externe de l'acromion (signe de l'épaulette) avec une déformation en coup de hache externe. Le sillon deltopectoral est effacé (Fig.15). L'attitude vicieuse du membre en abduction-rotation externe empêche de ramener le coude au corps.

On recherche une amyotrophie du deltoïde pouvant évoquer une atteinte du nerf axillaire et/ou une amyotrophie des fosses supra et infra épineuses pouvant évoquer une atteinte du nerf supra scapulaire ou une rupture massive de la coiffe des rotateurs (Fig.16).

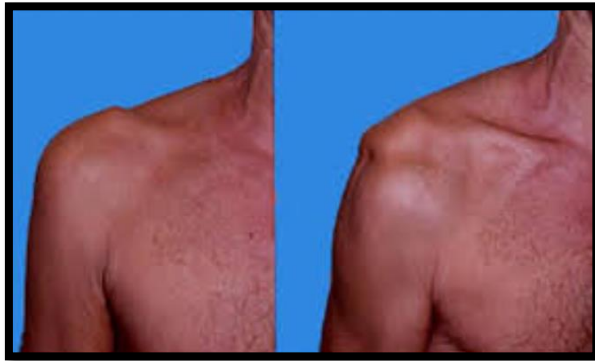

Figure 15 : aspect d'une luxation gléno humérale antérieure

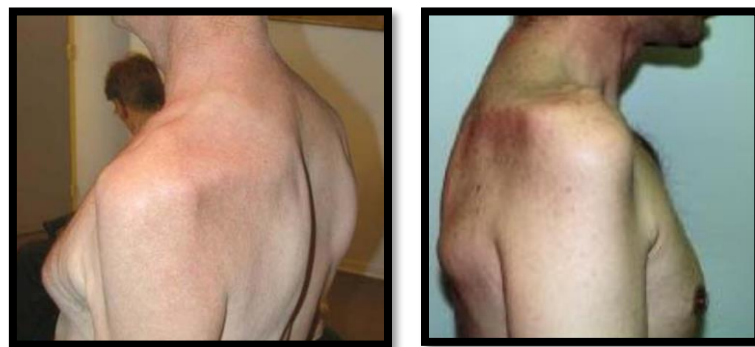

Figure 16 : amyotrophie des fosses supra et infra épineuses et du deltoïde

- Palpation

En aigu, on note un vide sous l'acromion, la tête humérale peut être palpée dans le sillon deltopectoral. Une mobilisation prudente à minima du bras permet de vérifier que la tête humérale est solidaire de la diaphyse pour éliminer une fracture du col huméral. L'examen clinique doit systématiquement vérifier la présence des pouls distaux, la sensibilité du moignon de l'épaule et le maintien d'une contraction du deltoïde. On recherche une hyperlaxité. Ces éléments doivent être consignés dans le dossier, et toute anomalie doit être signalée au patient.

- Examen des amplitudes articulaires

On notera les amplitudes articulaires passives et actives en comparant au côté controlatéral. On mettra en évidence l'association à une hyperlaxité définie par une rotation externe RE1 > 85°.

- Testing de la coiffe des rotateurs

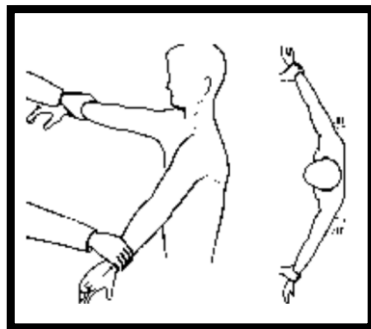
La fréquence des lésions de la coiffe associées à l'instabilité antérieure augmente avec l'âge. Ainsi toute luxation antérieure chez un patient > 40 ans est associée à une lésion de la coiffe jusqu'à preuve du contraire.

-Le supra épineux est testé par la manœuvre de Jobbe (Fig.17)

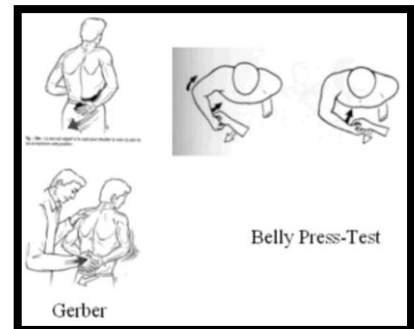
-Le subscapulaire est testé par la manœuvre du lift off de gerber ou belly press test

-L'infra épineux par la manœuvre de patte (Fig.18)

-Le petit rond par le signe du clairon



A



B

Figure 17 : A) testing de Jobbe B) Gerber test et belly press test

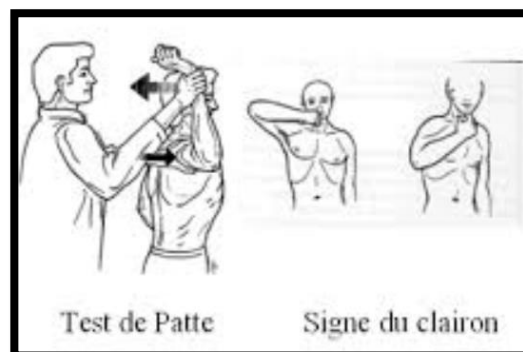


Figure 18 : testing de patte et du clairon

- Longue portion du biceps: palm up test (Fig.19)

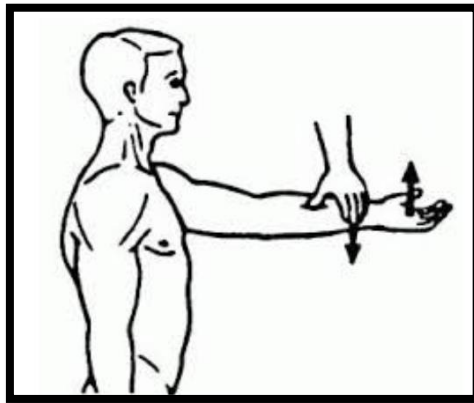


Figure 19 : palm up test

- Testing de l'instabilité antérieure

- Test d'appréhension ou test de l'armé (Fig.20): Il est pathognomonique de l'instabilité antérieure chronique. Le bras est placé à 90° d'abduction et en rotation externe ; l'examineur applique une force antéro-postérieure sur l'épaule en retenant le bras. L'apparition d'une douleur ou d'une appréhension de la part du patient est associée à une atteinte du labrum antérieur. Ce test peut être réalisé en position couché, avec la scapula reposant sur le bord de la table.

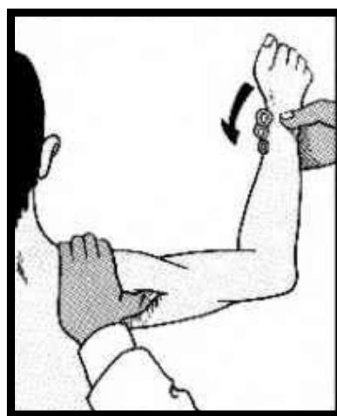


Figure 20 : test d'appréhension ou d'armé du bras

- Relocation test (Fig.21) : Le patient exprime une appréhension ou une douleur lorsque l'examineur applique une force d'arrière en avant qui disparaissent quand l'examineur repousse la tête vers l'arrière.

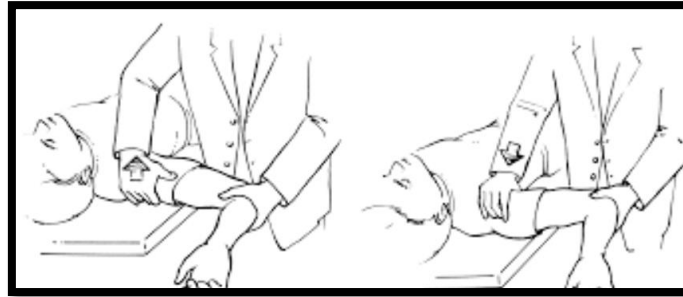


Figure 21 : relocation test

- Recherche d'une instabilité postérieure

- Test d'appréhension (Fig.22): Sensation désagréable ressentie par le patient lorsque l'examineur applique une force axiale sur l'humérus lorsque le l'épaule et le coude sont à 90° en rotation interne et adduction. La sensation de deux ressauts successifs lorsque la tête se déplace puis se réintègre lors du passage en abduction correspond au « jerk test ».

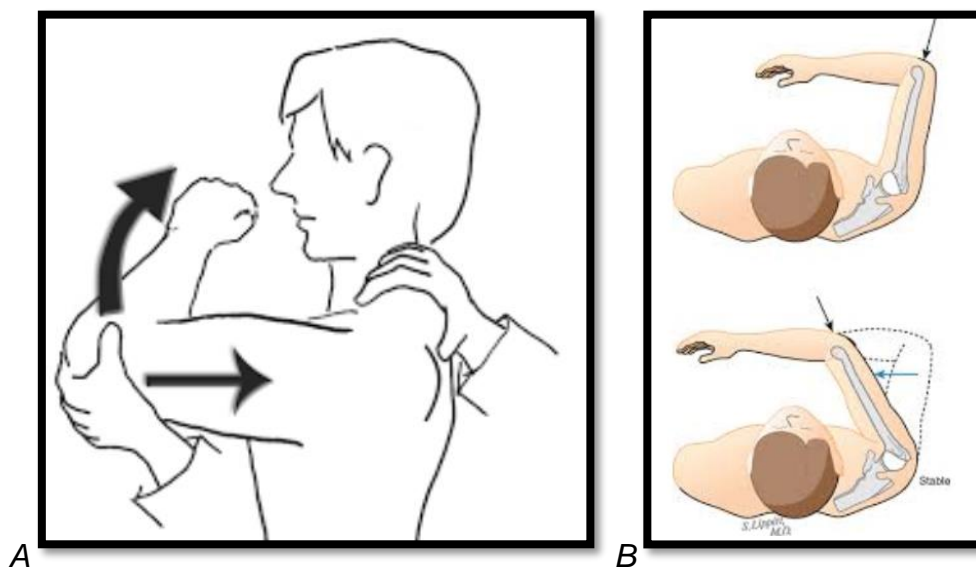


Figure 22: A) test d'appréhension B) jerk test

- Recherche d'une laxité

-Hyperlaxité antérieure : définie par une rotation externe coude au corps $> 85^\circ$. (Fig.23)

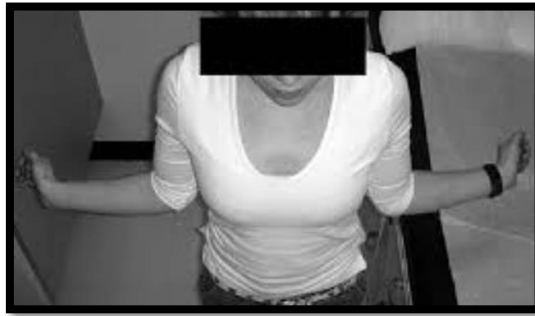

Figure 23 : hyperlaxité antérieure

- Tiroir antérieur : Le test est positif lorsqu'il existe une excursion anormale de la tête, un craquement ou un ressaut. Ce test est toujours réalisé de manière symétrique et comparatif.

- Sulcus test de Neer (Fig.24): Le patient est assis, le bras relâché le long du corps. L'examineur tire le membre vers le bas. L'existence d'une subluxation inférieure, marquée par l'apparition d'un sillon sous-acromial, témoigne d'une laxité inférieure.

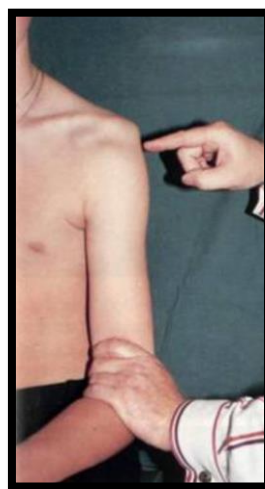

Figure 24 : sulcus sign

- Test d'hyper abduction de Gagey (Fig.25) : L'examineur bloque la scapula et mobilise le bras en abduction passive sur un patient assis. Une hyper abduction avec un différentiel supérieur ou égal à 20° entre les deux épaules témoigne d'une hyperlaxité inférieure toujours pathologique liée à la déficience du LGHI.



Figure 25 : test d'hyperabduction de Gagey

2.4. Examen para clinique

- Radiographies standard

Elles permettent d'objectiver une luxation en aigue et de mettre en évidence des fractures et/ou des lésions caractéristiques de la luxation antérieure récidivante :

- incidence de face en rotation neutre : permet d'analyser la congruence articulaire
- incidence de face en rotation externe à la recherche d'une encoche humérale postéro latérale ou lésion de Hill Sachs
- incidence de face en rotation interne (Fig.26).
- profil axillaire
- profil de Bernageau à la recherche de lésion de la glène en antéro inférieur

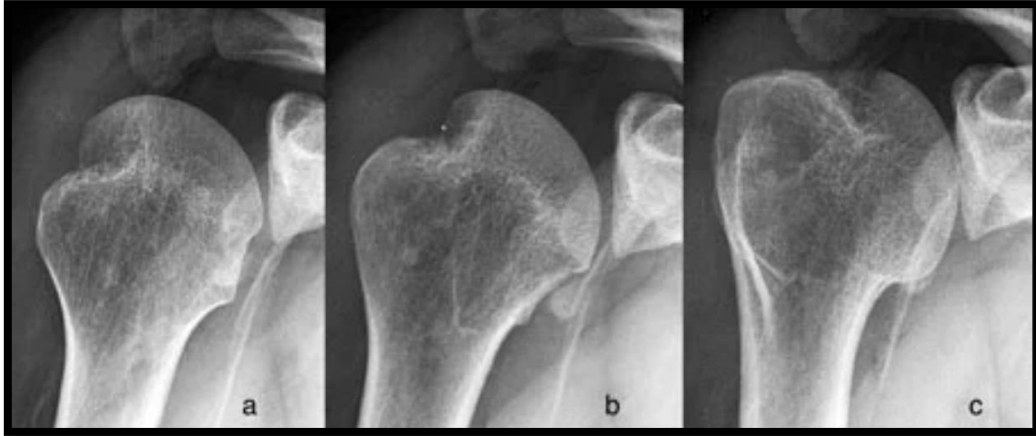

Figure 26: articulation gléno humérale de face en a) rotation interne, b) rotation neutre, c) rotation externe mettant en évidence une encoche humérale.

- Scanner : permet de mettre en évidence des lésions osseuses passées inaperçues sur les radiographies standards.
- Arthroscanner : l'injection de produit de contraste permet de mettre en évidence des lésions capsulo ligamentaire mais aussi des lésions tendineuses associées.
- IRM et arthroIRM : Cet examen est plus précis pour analyser les parties molles mais il n'est pas indiqué en pratique courante si le bilan radiographique standard \pm scanner met en évidence les lésions.

2.5. Types de lésions

- Lésions de passage (Fig.27)

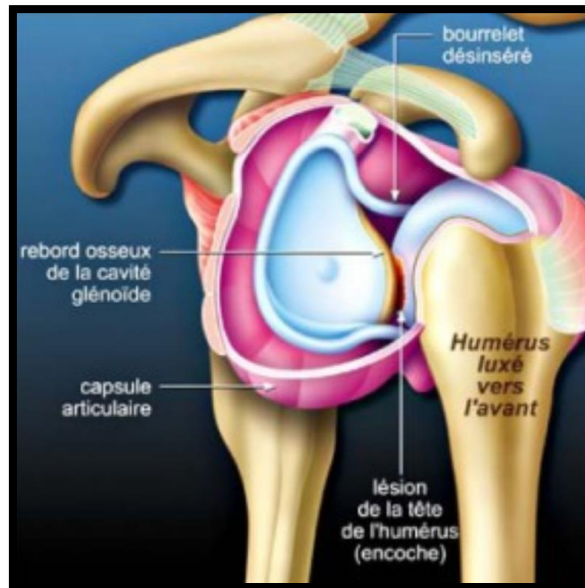


Figure 27 : lésions de passage lors de la luxation antérieure

- Les lésions de la glène (Fig.28) : siègent au niveau du rebord antéro-inférieur, par cisaillement ou par arrachement lors du déplacement antérieur de la tête. Il peut s'agir d'une fracture ou d'un éculement en fonction du volume d'os intéressé. Ces lésions sont appelées « Bony Bankart ». Le défaut glénoïdien est un facteur d'instabilité selon deux mécanismes : perte de la congruence articulaire, et détente capsulo-ligamentaire liée au déplacement du fragment. Il existe différents types lésionnels :
 - Les fractures-avulsions, emportant l'insertion du complexe ligamentaire
 - Les fractures déplacées et pseudarthrosées du rebord glénoïdien
 - Le défaut glénoïdien antérieur, inférieur à 25 % de la surface ou supérieur à 25 % de la surface articulaire.

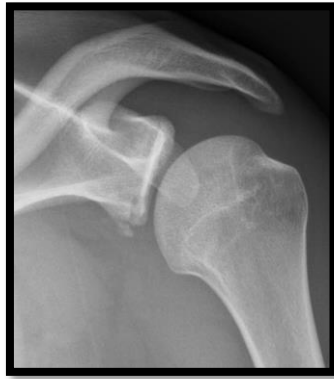

Figure 28 : fracture éculement du bord antéro inférieur de la glène

- Lésion osseuse humérale ou lésion de « Hill Sachs » (Fig.29 et 30): Il s'agit d'une fracture impaction de la face postéro-supérieure de la tête contre le rebord glénoïdien antéro-inférieur. Sous arthroscopie, l'encoche doit être bien distinguée de la « *bare zone* » dépourvue normalement de cartilage en regard de l'insertion de l'infraépineux. Classée en trois stades selon Calandra :
 - 1-abrasion cartilagineuse
 - 2-exposition de l'os sous chondral
 - 3-perte de substance ostéochondrale

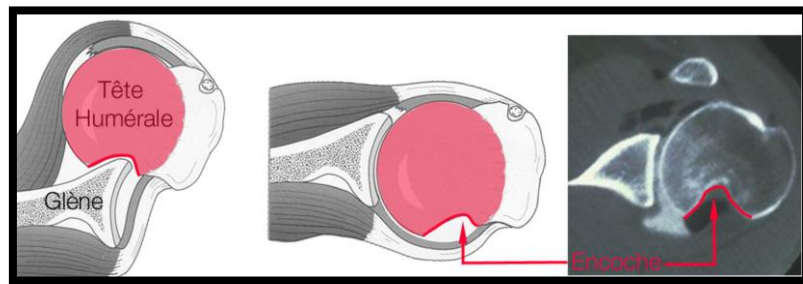


Figure 29 : lésion osseuse humérale ou encoche de Hill Sachs

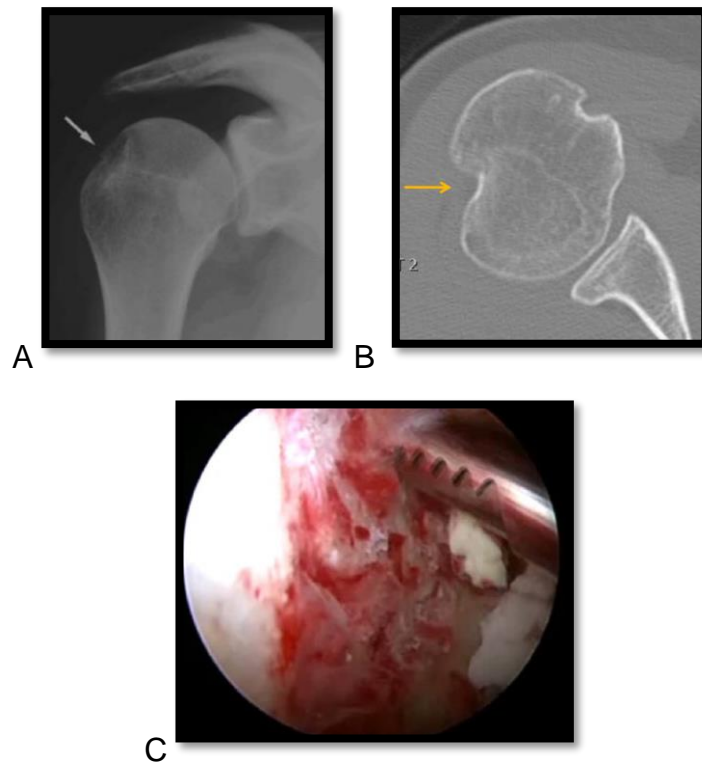


Figure 30 : Encoche humérale postéro supérieure ou lésion de Hill Sachs
 A) sur radiographie, B) sur scanner en coupe transversale C) vue arthroscopique

- Fracture du tubercule majeur.
- Fracture du col anatomique de l'humérus entraînant une fracture cephalotubérositaire issue de l'encoche humérale.
- Fracture du processus coracoïde, rare, par choc direct de la tête lors de la luxation.
- Lésion capsulo-labro-ligamentaire :
 - Lésion décrite par Bankart (Fig.31) correspondant à une désinsertion du labrum et une détente capsulo-ligamentaire en antéro inférieur pouvant prendre plusieurs formes :
 - La lésion capsulo-périostée cicatrise en position médiale, ce qui est décrit par Néviasser comme une ALPSA : avulsion labroligamentous periostal sleeve avulsion.
 - La lésion de Bankart peut s'étendre vers le haut décrivant une SLAP-lésion. Ces lésions s'expriment essentiellement sous la forme d'épaule douloureuse.

- La lésion de Bankart peut s'étendre en postérieur et serait associée à de grandes encoches humérales.
 - Déchirure en plein corps du LGHI, rare, alors que la distension ligamentaire est constante.
- Désinsertion de la capsule sur son versant huméral (Humeral Avulsion Glenohumeral Ligament = HAGL lésion)

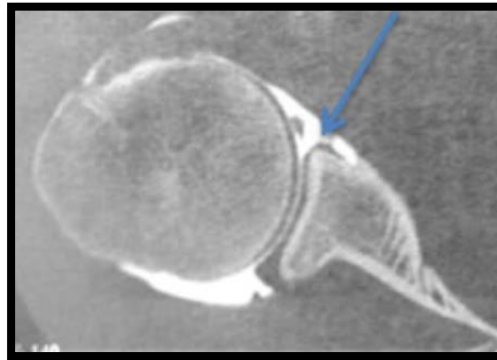


Figure 31 : lésion de bankart sur coupe axiale d'arthroscanner

- Lésions associées
 - Lésions de coiffe des rotateurs : elles peuvent être partielles ou transfixiantes. Il faut savoir les suspecter chez des sujets jeunes devant des douleurs ou une impotence persistante à 4 semaines d'une luxation. Chez un sujet >40 ans, toute luxation gléno humérale est associée à une lésion de coiffe jusqu'à preuve du contraire.
 - Chef long du biceps brachial ou SLAP lésion
 - Lésions neurologiques : Elles sont corrélées à la présence d'un hématome ou d'une fracture associée et intéressent principalement le nerf supra scapulaire et le nerf axillaire. Il existe une association fréquente de lésion du nerf axillaire avec une rupture de la coiffe des rotateurs et il est important d'en faire le diagnostic différentiel.

3. ISOCINETISME

3.1. Définition

L'évaluation de la force musculaire peut se faire en mode statique (isométrique) ou en mode dynamique (isocinétique) se rapprochant plus de la physiologie du muscle et du mouvement (Fig.32).

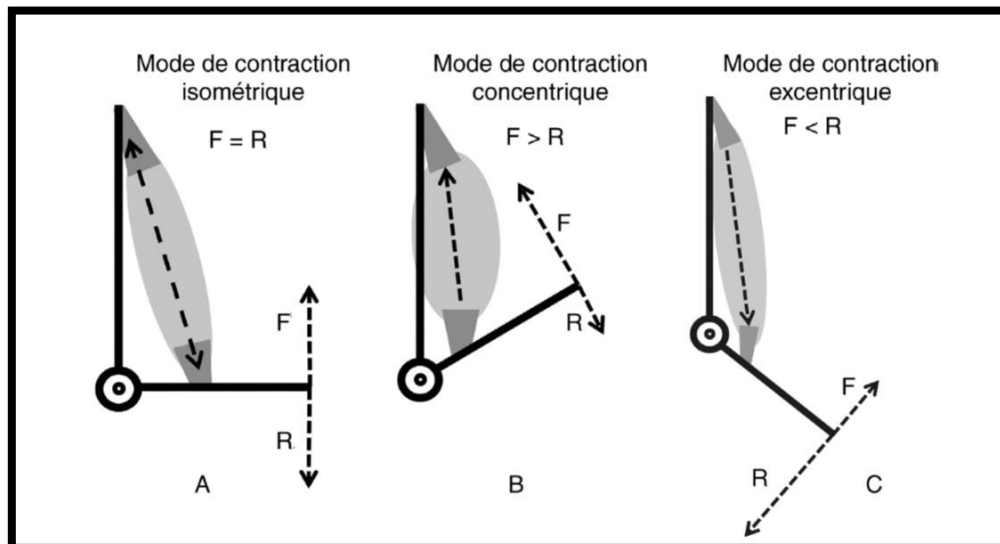


Figure 32: mode isométrique et mode isocinétique concentrique et excentrique

Le concept « d'isocinétisme » a été décrit pour la première fois en 1967 afin d'évaluer la force musculaire en mode dynamique. Il est le gold standard dans l'évaluation musculaire et permet de déterminer un déficit et/ou un déséquilibre musculaire agoniste/antagoniste.

Le principe d'isocinétisme est régi par la maîtrise de la vitesse (la vitesse est constante tout au long du mouvement) et l'adaptation de la résistance (égale à la force développée par le sujet). L'isocinétisme permet une mesure objective, fiable, quantitative et qualitative, reproductible, dynamique de la force musculaire, avec un contrôle de la trajectoire, de l'amplitude articulaire, de la vitesse angulaire, et une sécurité pour le sujet par autoadaptation de la résistance (Fig.33).

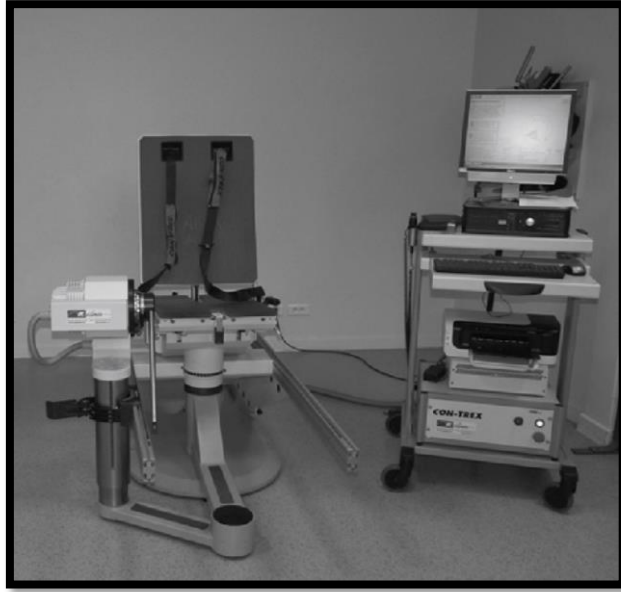

Figure 33: appareil de mesure isocinétique

3.2 Avantages

- Bonne reproductibilité par un contrôle de la trajectoire du segment de membre et de l'amplitude articulaire, permettant un mouvement identique dans les mêmes axes et secteurs angulaires et donc les mêmes longueurs de muscle pour chaque mouvement.
- La vitesse angulaire est déterminée et maîtrisée permettant d'apprécier la relation force vitesse et ainsi d'évaluer la force musculaire maximale par la mesure du moment de de force maximum. Cela permet de quantifier un déficit de force par rapport au côté opposé, par rapport aux muscles antagonistes, ou par rapport à des valeurs normatives.
- Evaluation des muscles agonistes et antagonistes avec possibilité de calculer un ratio des moments de force.
- Système sécurisé car la résistance opposée par le dynamomètre est toujours égale à la force produite par le sujet. En effet, si le sujet arrête son effort, quelle que soit la raison (inattention, peur, blessure, appréhension...), le dynamomètre n'exercera plus de résistance opposée. Le muscle se retrouvera en situation de repos.

3.3. Inconvénients

- Le mode de contraction isocinétique n'est pas un mode de contraction physiologique, le mouvement doit être réalisé dans une position unique et prédéterminée avec un axe articulaire fixe alors qu'en réalité physiologique il est parfois une multitude d'axes instantanés.
- La vitesse est constante et limitée, de même que les amplitudes articulaires ce qui n'est pas le cas lors d'un mouvement dans la vie quotidienne.
- Le mouvement est réalisé en chaîne cinétique ouverte, certains paramètres mesurés n'ont pas de réalité physiologique (temps de développement de la force maximale isocinétique...).
- Sur le plan clinique, le mouvement isocinétique réalisé mesure une fonction ou un groupement musculaire.
- Sur le plan technique, le cout est élevé et la formation du personnel nécessaire.

3.4. Contre-indications

- Fracture non consolidée.
- Pathologie cardiovasculaire non équilibrée (angor, hypertension artérielle) contre-indiquant tout effort.
- Processus pathologique évolutif : insuffisance chronique cardiaque, insuffisance chronique respiratoire, insuffisance chronique rénale, affections auto-immunes, affections hématologiques, maladies chroniques non stabilisées, phase aiguë de pathologies infectieuses ou inflammatoires.

3.5. Réalisation, Paramètres à déterminer

- Echauffement.
- Installation, position, stabilisation, axe de rotation.
- Secteur angulaire : le plus proche possible de celui du geste de la vie quotidienne, libre, indolore, n'induisant pas d'appréhension. Ce secteur est identique pour les deux côtés et fixé à 60°, soit 30° de rotation interne et 30° de rotation externe par rapport à la position neutre.

- Correction de gravité.
- Modes de contraction : concentrique (correspond à la performance motrice) et excentrique (correspond à la « protection » articulaire).
- Vitesses angulaires : 240°/sec, 180°/s et 60°/sec en concentrique, et 60°/s en excentrique.
- Nombre de séries et répétitions : 3 répétitions maximales par série, afin d'être sûr de mesurer le moment de force maximum mais sans prendre le risque de faire accumuler de la fatigue au sujet.
- Durée de récupération : 60 sec après chaque série.
- Encouragement et feedback.

**DEUXIEME PARTIE :
ETUDE CLINIQUE RETROSPECTIVE
SUR UNE SERIE DE 22 PATIENTS**

1. INTRODUCTION

La lésion osseuse humérale postérolatérale ou lésion de Hill Sachs a été décrite pour la première fois en 1890 par Broca puis par Hill et Sachs en 1940 ⁵⁷.

Ce défaut osseux postérolatéral est retrouvé dans près de 70% des cas suite au premier épisode de luxation gléno humérale antérieure et dans près de 100% des cas après récurrence ^{45,49}.

La taille du défaut augmente avec le nombre de luxations entraînant une instabilité croissante ^{7,13}. En 2000, Burkhart et de Beer ⁹ ont décrit le concept de lésion engageante, lorsque la lésion humérale entraîne une instabilité en abduction rotation externe ³⁵. Les lésions osseuses étant à l'origine de 67% d'échec de Bankart isolé ^{4,9,47}, plusieurs solutions à ciel ouvert ont été proposées pour compenser ou corriger ce défaut en augmentant la surface de contact entre la glène et la tête humérale : procédure de Latarjet, ostéotomie humérale de dérotation, impaction transhumérale. La plus reconnue étant celle de Latarjet ³⁶, celle-ci ne s'adresse pas directement au versant huméral du défaut.

Le transfert arthroscopique de la capsule et du tendon du muscle infra épineux au niveau de la lésion de Hill Sachs décrit par Purchase et al. en 2008 ^{42,53} est une solution peu invasive permettant la correction de la perte de substance. Des études se sont intéressées aux résultats fonctionnels et à la cicatrisation tendineuse ^{6,27,32,38,39,41,52,56}, cependant les conséquences en terme de force restent peu connues.

Notre hypothèse était que la capsuloténodèse est une solution efficace avec une récupération fonctionnelle satisfaisante sans déficit de force.

Les objectifs de notre étude étaient d'évaluer 1) la récupération fonctionnelle ; 2) la force musculaire par analyse isocinétique des muscles de la coiffe des rotateurs ; 3) la cicatrisation et la dégénérescence graisseuse du muscle infra épineux par analyse IRM.

2. MATERIEL ET METHODE

2.1 Patients

Nous avons réalisé une étude rétrospective, monocentrique, mono opérateur d'une série de patients pris en charge chirurgicalement selon la technique Bankart Hill sachs remplissage arthroscopique pour une instabilité antérieure d'épaule entre Mai 2013 et Septembre 2016. Les patients inclus présentaient tous une lésion osseuse humérale engageante sans lésion majeure de la glène visualisée sur un scanner pré opératoire. Les critères d'exclusion étaient un recul inférieur à deux ans, une pathologie de l'épaule controlatérale ou un antécédent d'échec de chirurgie stabilisatrice et une contre-indication au test isocinétique. Durant la période, 29 patients répondaient à nos critères d'inclusion. 3 ont été perdus de vue, 1 a récidivé et 3 n'ont pas souhaité réaliser les tests. Au total 22 patients ont été revus pour l'évaluation clinique, isocinétique et radiologique. 10 hommes et 12 femmes. L'âge moyen au moment de la chirurgie était de 34,74 ans (16-65 ans), le BMI moyen de 25kg/m² (20-31kg/m²) avec un score ISIS calculé moyen de 3,6. Le côté dominant correspondait au côté opéré dans 72% des cas et en moyenne les patients avaient présenté 9 (3-25 épisodes) épisodes de luxation avant la chirurgie. La durée moyenne entre le premier épisode et la chirurgie était de 89 mois (Tableau 1). A la relecture des scanners pré opératoires, aucun ne présentait de lésion osseuse significative de la glène et tous présentaient une lésion osseuse humérale postéro latérale calandra 3 engageante ¹¹. 1 seul patient pratiquait un sport à risque et en compétition et 4 patients ne pratiquaient aucun sport. Le recul moyen était de 37,21 mois (24-63 mois).

Variable	Patients n=22
Age (ans)	
Moyen	34,74
Min	16
Max	65
Sexe, n (%)	
M	10 (45,45%)
F	12 (54,55%)
IMC (kg/m ²)	
Moyen	24,96
Min	20
Max	30,96
Coté dominant opéré, n (%)	16 (72,3%)
Sport , n (%)	
Compétition	1 (4,5%)
Loisir	17 (77,3%)
Aucun	4 (18,2%)
Nombre de luxations moyenne:n	9

Tableau 1 : Caractéristiques de la population

2.2 Technique chirurgicale

L'intervention était réalisée sous anesthésie générale complétée par un bloc nerveux interscalénique. Le patient était installé en position «Beach chair » avec le membre supérieur maintenu par un appui bras articulé stérile permettant la mobilisation aisée du membre durant l'intervention.

Dans un premier temps la voie d'abord optique postérieure était réalisée et permettait d'effectuer un bilan de l'articulation gléno- humérale retrouvant les lésions labrales et ligamentaires, éliminant la présence d'une lésion significative de la glène définie comme supérieure à 25% et évaluant la taille de l'encoche humérale. Une voie d'abord antérieure au niveau de l'intervalle des rotateurs permettait de compléter la désinsertion labrale jusqu'à visualisation des fibres du sous scapulaire et la mise en place de trois ancres avec passage des brins au niveau du labrum (Fig.1). Une voie d'abord postéro latérale permettait ensuite de positionner deux ancres au niveau de l'encoche humérale, après avivement de cette dernière, au ras du cartilage (Fig.2) puis de nouer les fils afin de réaliser une capsuloténodese de remplissage avec le tendon du muscle infra épineux. Les brins étaient ensuite noués au niveau de la lésion de Bankart permettant une retension capsulolabrale (Fig.3).

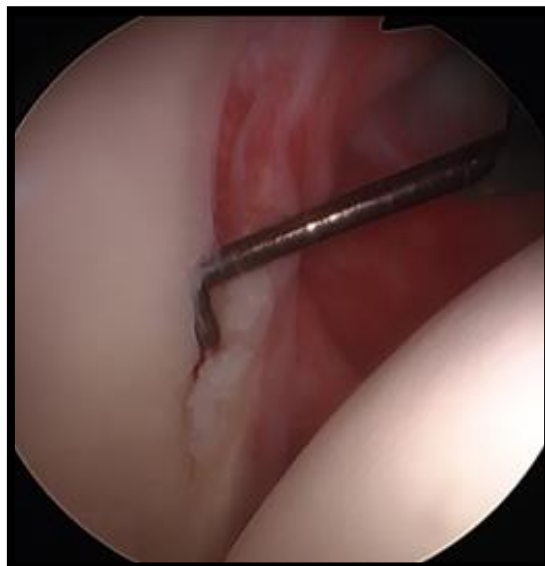

Figure 1 désinsertion du labrum

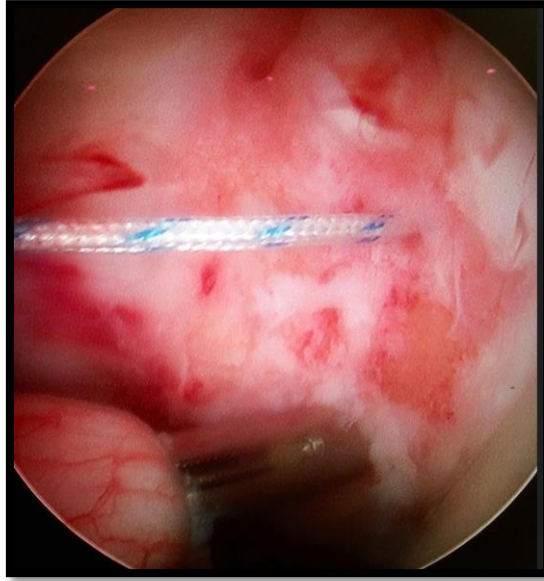


Figure 2 avivement et positionnement de 2 ancras au niveau de l'encoche humérale

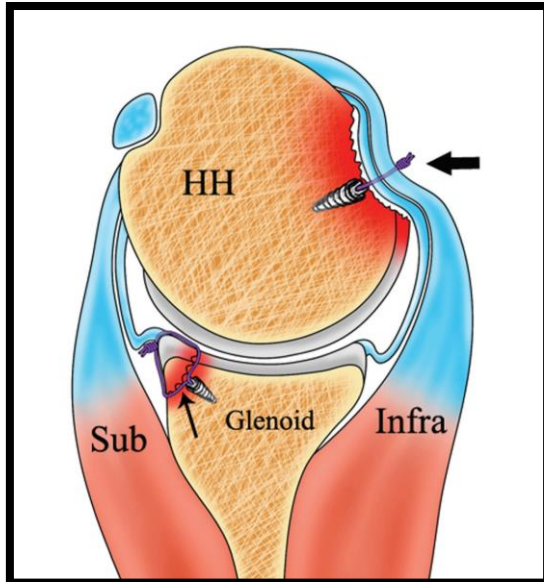


Figure 3 réparation de Bankart associée au remplissage de l'encoche

Les orifices d'arthroscopie étaient laissés ouverts, protégés par des pansements secs et le patient était immobilisé par une écharpe contre écharpe en position de rotation interne. Dès le dixième jour la rééducation était débutée par un travail pendulaire et une rotation externe jusqu'à 20° en passif. A trois semaines la mobilisation active était débutée limitée à 20° de rotation externe puis à six semaines toutes les amplitudes pouvaient être travaillées et récupérées. La reprise des activités sportives était possible à trois mois selon le contrôle radio clinique et 4 mois et demi pour les sports de contact et d'armé.

2.3 Evaluation clinique

Les patients étaient revus lors d'une consultation comprenant un questionnaire permettant de relever les informations suivantes : âge, sexe, profession, côté dominant, côté opéré, type de sport et niveau pratiqué, nombre de luxations avant la chirurgie, date de la chirurgie, délais entre le premier épisode de luxation et la chirurgie et degré de satisfaction. Le type de sport était côté en activité sans risque ou à risques. Le niveau de sport était côté en sport loisir ou de compétition. La satisfaction était évaluée subjectivement selon l'échelle « très satisfait, satisfait, déçu ou mécontent ». Un examen clinique était ensuite réalisé avec mesure des amplitudes articulaires à l'aide d'un goniomètre, comparées au côté sain. La fonction globale de l'épaule était évaluée grâce au score de constant ¹⁷ et aux scores plus spécifiques de l'instabilité chronique de l'épaule : le score de Rowe ⁴⁶, le score de Walch et Duplay et le Western Ontario Shoulder Instability Index (WOSI)³⁴.

2.4 Evaluation isocinétique

L'évaluation isocinétique était effectuée par le même examinateur en utilisant le dynamomètre Con-Trex® (Con-Trex MJ ; CMV AG, Dübendorf, Switzerland). Le test concernait les deux épaules en commençant par le côté sain. Le patient était installé selon la position de Davies modifiée : assis, l'épaule à 45° d'abduction dans le plan de la scapula (Fig.4). Cette position est la plus reproductible et la plus recommandée ²⁵ dans l'étude de l'instabilité ²⁴ d'après la littérature.

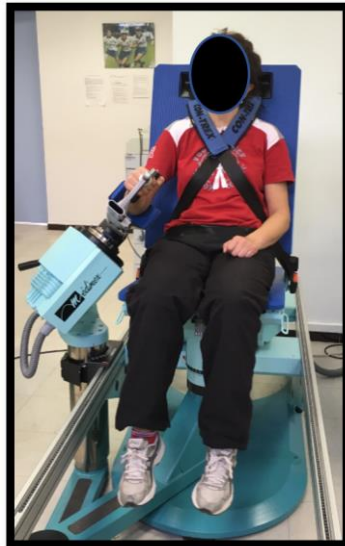

Figure 4 test isocinétique de l'épaule dans la position de Davies modifiée.

Après un échauffement des articulations gléno-humérales, le patient était installé sur la machine, attaché au siège au niveau du tronc et de l'avant-bras par des sangles, coude à 90° de flexion en pronosupination neutre. L'amplitude articulaire était fixée à 60° (30° de rotation interne et 30° de rotation externe) à partir d'une position de l'avant-bras définissant le « zéro anatomique ». Une fois les paramètres enregistrés, les phénomènes gravitationnels pouvaient être modifiés grâce au logiciel.

Le protocole comprenait 5 évaluations différentes avec un test au début de chaque évaluation afin de vérifier les paramètres de réglages et de permettre au patient d'assimiler le mouvement. Pour chaque épaule nous réalisons 3 répétitions à 240 et 180 °et 60°/sec en mode concentrique puis 3 répétitions à 60°/sec en mode excentrique ; et enfin un test de fatigabilité avec 20 répétitions à 180°/sec en mode concentrique.

Les paramètres retenus étaient les moments de force maximum (MFM) en fonction du poids (en Nm/Kg), les ratios entre les rotateurs externes et internes REcon/RIcon et REexc/RIexc (en %) et la moyenne des MFM des 3 dernières répétitions (M3) pour le test de fatigabilité permettant de calculer l'index de fatigabilité (IF) en % : $IF = M3 / W_{max}$. Ces paramètres étaient analysés comparativement au groupe contrôle qui était représenté par les épaules controlatérales non opérées.

2.5 Evaluation radiologique

Une Imagerie par résonance magnétique (IRM) de l'épaule opérée était réalisée pour chaque patient au recul moyen de 3 ans (24-63 mois). La position dans l'IRM était standardisée : patient en position couchée, bras le long du corps, coude en extension. Les séquences étaient réalisées sur une unité de 1,5 T (Philips Ingenia 1,5T Omega) en coupe transaxiale T2 (TE 50ms, TR 2579ms, SP 4,1mm) , parasagittale (perpendiculaire à la scapula) T1 (TE 8,5ms, TR 672ms, SP 3,9mm) et T2 (TE 50ms, TR 2690ms, SP 4,4mm), et paracoronale (parallèle à la scapula) T1 (TE 8,5ms, TR 515ms, SP 3,9mm) et T2 (TE 50ms, TR 2353ms, SP 3,9mm).

L'interprétation de l'imagerie était faite par un même médecin radiologue et systématiquement relue par l'examinateur.

Le muscle infraépineux était ainsi analysé en comparaison aux autres muscles de la coiffe des rotateurs sur la coupe para-sagittale en T1 (dite en Y)(Fig.5). La dégénérescence graisseuse était évaluée selon la classification de Goutallier et Bernageau modifiée IRM ^{30,48} et par mesure des intensités de signal de différentes parties du muscle infra épineux par définition de Region Of Interest (ROI) de taille identique (50mm²) en comparaison au muscle supra épineux. La cicatrisation de l'infra épineux au niveau de l'encoche humérale était évaluée subjectivement par l'examinateur selon l'intensité du signal.

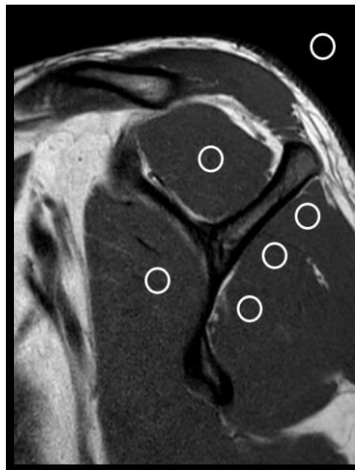


Figure 5 Coupe parasagittale en T1 et « region of interest » permettant d'évaluer l'intensité du signal musculaire

2.6 Analyse statistique

Les caractéristiques démographiques des patients, les scores fonctionnels, les paramètres isocinétiques et radiologiques ont été décrits par leur moyenne \pm écart type, pour les variables continues, ou des chiffres (en pourcentage) pour les variables catégorielles. Une vérification de la normalité de la distribution des variables quantitatives était planifiée par test de Kolmogorov-Smirnov. Les Variables quantitatives suivant la loi normale étaient comparées à l'aide de test t de Student, un test de Wilcoxon était utilisé pour les variables non distribuées normalement. L'analyse de la corrélation entre les différents paramètres cliniques, isocinétiques et/ou radiologiques était planifiée par régression simple avec estimation des coefficients de corrélation. Tous les tests statistiques étaient planifiés comme bilatéraux, et les valeurs de $p < 0,05$ étaient considérées comme statistiquement significatives.

3. RESULTATS

3.1 Clinique et fonctionnel

En post opératoire 40,9% déclaraient être « très satisfait », 54,5 % « satisfait » et un seul « déçu » de la chirurgie. Le délai moyen de reprise du travail était de 4,26 mois (0-24 mois).

Tous les patients pratiquant un sport ont repris au même niveau avec un délai moyen de 7,69 mois (3-24 mois). La moitié des patients déclaraient être gênés dans leurs activités et 73% ressentait une appréhension persistante. En comparaison au côté controlatéral sain, aucune différence n'existe en rotation interne mais les amplitudes sont diminuées de façon significative en rotation externe, -6° en RE2 ($p=0,01$) et plus marquée en RE1 avec un déficit de $10,8^\circ$ ($p=0,0005$).

Le score moyen de Walch était de 71,05 (40 à 90), celui de Rowe de 67,63 (15 à 100) (Fig.2). Le score de constant pondéré moyen était à 69,8 (37 à 100). Le WOSI moyen total était à 34,6% (8,43%-76,23%) avec 27,33% pour la partie physique, 35,67 % pour la partie sport, 32,31% pour la partie mode de vie et 40,6 % pour la partie émotion.

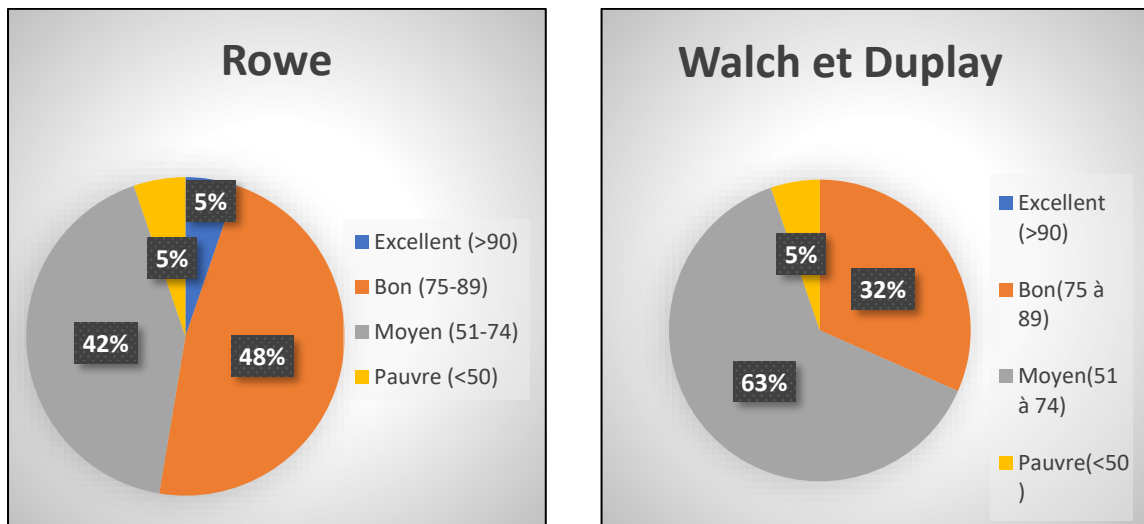


Figure 6 répartition des patients selon le score de Rowe et de Walch et Duplay

3.2 Isocinétique

Il existe de manière significative un déficit de force de plus de 15% au niveau des rotateurs externes (RE) de l'épaule opérée lors de tous les tests isocinétiques ($p < 0,03$) (Tableau 2). Le déficit de force des rotateurs internes est significatif uniquement sur la série de tests en excentrique à 60°/sec avec 23% de déficit ($p = 0,003$) (Tableau 3). La différence des ratios de force RE/RI entre l'épaule saine et l'épaule opérée sont significatifs pour tous les tests en concentrique ($p < 0,05$) avec un déséquilibre agoniste-antagoniste d'environ 10%.

Le test d'endurance en concentrique à 180°/s comprenant 20 répétitions nous a permis de calculer un index de fatigabilité. Nous avons choisi d'étudier le rapport entre la moyenne des moments de force maximum des trois dernières répétitions (M3) sur le travail maximal (W_{max}). Ce test est significatif ($p = 0,03$) sur la fatigabilité des rotateurs externes de l'épaule opérée.

Variable	Coté sain (moyenne ± écart type)	Coté opéré (moyenne ± écart type)	Déficit (%)	P
Concentrique				
240°/s	0,33 ± 0,09	0,27 ± 0,09	27%	0,0009
180°/s	0,35 ± 0,16	0,30 ± 0,12	16%	0,0053
60°/s	0,39 ± 0,13	0,34 ± 0,11	16%	0,0013
Excentrique				
60°/s	0,46 ± 0,23	0,39 ± 0,20	27%	0,02
Fatigabilité				
180°/sec	0,046 ± 0,02	0,054 ± 0,07		0,03

Tableau 2 Comparaison des moyennes des couples de force maximum des rotateurs externes ramenés au poids (Nm/Kg) pour les différents tests isocinétiques

Variable	Coté sain (moyenne ± écart type)	Coté opéré (moyenne ± écart type)	Déficit	P
Concentrique				
240°/s	0,42 ± 0,5	0,40 ± 0,15	10,3%	0,5
180°/s	0,42 ± 0,16	0,40 ± 0,16	10,3%	0,5
60°/s	0,46 ± 0,18	0,44 ± 0,15	5,6%	0,2
Excentrique				
60°/s	0,44 ± 0,14	0,36 ± 0,12	23,1%	0,003
Fatigabilité				
180°/s	0,032 ± 0,02	0,033 ± 0,02		0,15

Tableau 3 Comparaison des moyennes et écarts types des couples de force maximum des rotateurs internes ramenés au poids (Nm/Kg) pour les différents tests isocinétiques.

On ne retrouvait pas de corrélation entre le déficit isocinétique des rotateurs et les caractéristiques globales de la population (âge, nombre de luxation, type et niveau de sport pratiqué, membre dominant opéré). Plus les patients présentaient un déficit de force, plus le délai de retour au travail était important et les scores cliniques et fonctionnels faibles (Fig.3 et 4). Ceux présentant un meilleur score de constant pondéré présentaient une fatigabilité moins importante des rotateurs externes (Fig.5).

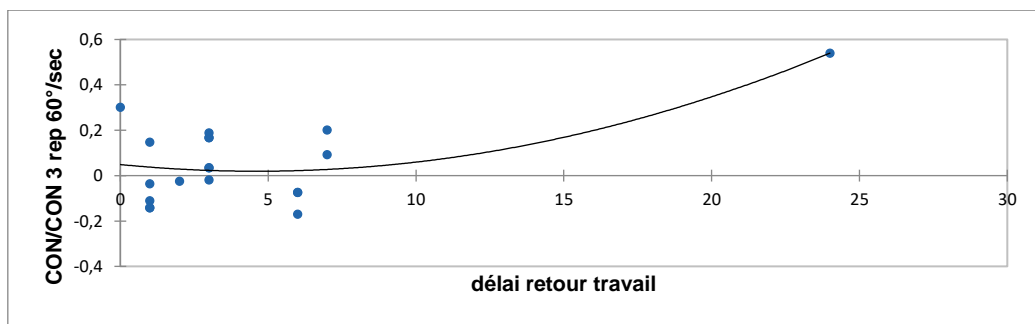


Figure 3 Analyse de corrélation entre le délais de retour au travail et le déficit de force lors du test isocinétique en concentrique à 60°/sec.

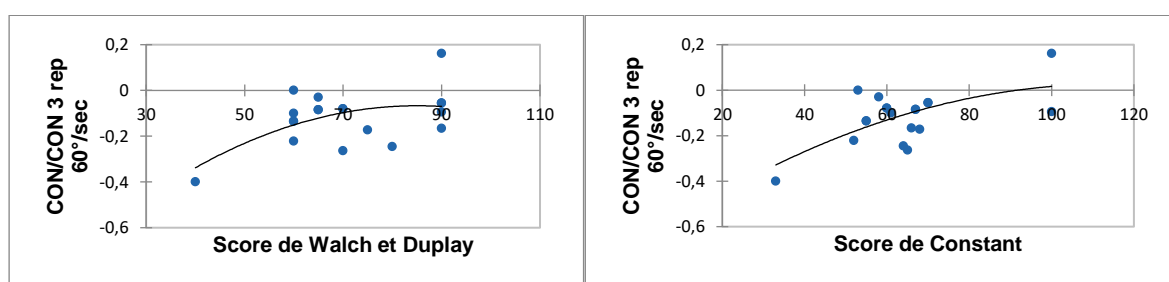


Figure 4 Analyse de corrélation entre les scores fonctionnels et le déficit de force lors du test isocinétique en concentrique à 60°/sec

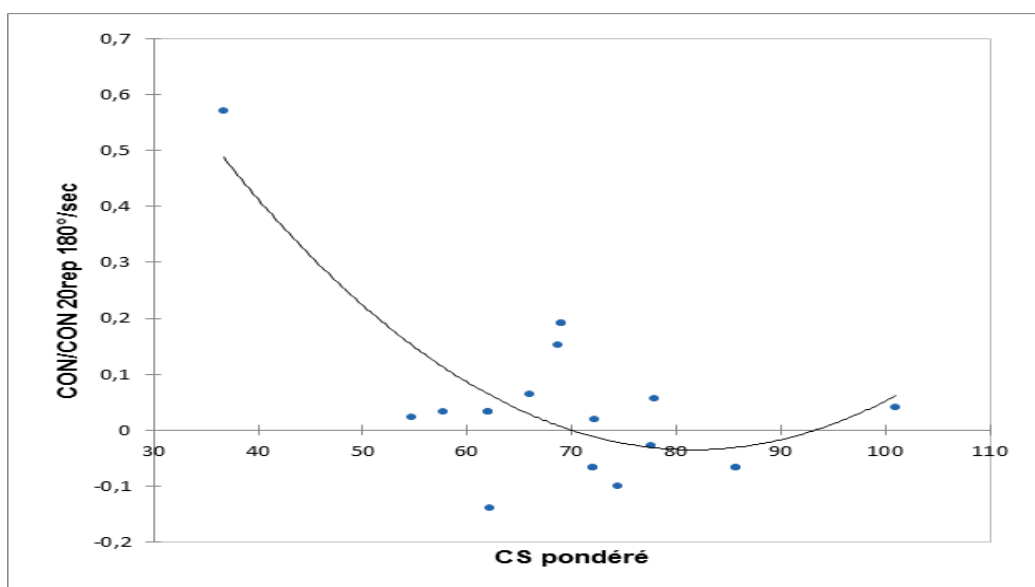


Figure 5 Analyse de corrélation entre le score de constant pondéré et la fatigabilité des rotateurs externes

3.3 Imagerie

L'analyse du signal IRM retrouve une différence significative entre le supra épineux et l'infra-épineux supérieur ($p < 0,02$) mais aucune différence n'est retrouvée avec les autres muscles de la coiffe des rotateurs. Nous n'avons pas trouvé de lien entre la différence de signal et nos résultats fonctionnels et isocinétiques. Les 22 patients présentaient une cicatrisation de la capsule et du tendon du muscle infra épineux au niveau du défaut huméral (Fig.6). On ne retrouvait aucune dégénérescence graisseuse du muscle infra épineux selon la classification de Goutallier modifiée IRM. Les moyennes des intensités de signal des ROI sont présentées dans le tableau 4.

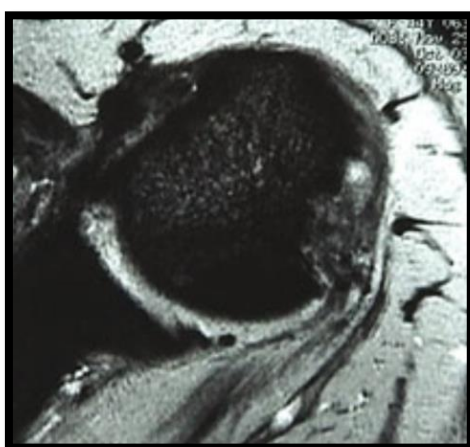


Figure 6 Cicatrisation de la capsuloténodèse au niveau du défaut huméral sur une coupe axiale IRM

Muscle	Supra épineux	1/3 sup. infra épineux	1/3 moyen infra épineux	1/3 inf. infra épineux
Intensité de signal	755,32	801,11	779,16	793,58
Ratio	1	2,17*	1,08	1,14

* $p < 0,05$ entre côté sain et opéré

Tableau 4 : Intensité de signal des différentes parties du muscle infra épineux en comparaison au supra-épineux par analyse des moyennes « region of interest » (ROIs)

On retrouve comme lésions associées : 6 arthropathies acromio-claviculaires, 13 bursites sous acromiales. Aucune arthrose gléno-humérale ni lésion de coiffe n'ont été identifiées.

4. DISCUSSION

L'encoche humérale est associée dans près de 70% des cas aux lésions capsulolabiales antérieures dès le premier épisode de luxation ^{49,55}. Elle est à l'origine de récurrences dans plus de 90% ³⁷ des cas et de 100% d'échecs de Bankart isolés lorsque le défaut osseux est significatif ^{8,47}. Dans les cas de lésions osseuses bipolaires importantes, la technique de référence reste la butée osseuse décrite en 1954 par Latarjet ^{7,36}. Celle-ci ne s'adresse qu'au versant glénoïdien du défaut osseux qui reste minime dans 99% des cas selon Sugaya et al. ⁵⁰. La prise en charge d'un défaut glénoïdien minime associé à une lésion de Hill Sachs significative ⁹, reste donc controversée. De nombreuses procédures ont été décrites afin de corriger le défaut osseux huméral ^{2,37} dont la plupart sont réalisées à ciel ouvert entraînant de nombreuses complications²¹. La technique de remplissage par capsuloténodèse de l'infra épineux décrite par Purchase et al. ⁴² en 2008, associée à un Bankart arthroscopique permet de transformer une lésion humérale engageante intra articulaire en lésion non engageante extra articulaire ^{9,20} en évitant les complications des chirurgies à ciel ouvert. Si la cicatrisation et les résultats fonctionnels semblent satisfaisants ^{6,27,32,38,39,41,52,56}, la question de l'état musculaire de l'infra épineux et de la récupération de force persiste. Le but de cette étude était d'évaluer la récupération fonctionnelle, la force et l'état du muscle infra épineux après Bankart Hill Sachs remplissage chez des patients pris en charge suite à des luxations gléno humérales antérieures. Les résultats confirment la récupération fonctionnelle satisfaisante et l'absence de modification morphologique de l'infra épineux malgré un déficit de force persistant à 3 ans post opératoire.

Au dernier recul, 95% des patients déclaraient être très satisfaits ou satisfaits et ont tous repris leurs activités antérieures malgré un déficit de rotation externe RE1 de 10,8°. Boileau et al. ⁵ retrouvaient un déficit de 8° à 2 ans alors que Buza et al. ¹⁰ et Rashid et al. ⁴⁴ mentionnaient -2,6° et -5,6°. Cependant ces derniers effectuent leur comparaison sur l'épaule pré opératoire et non sur le côté sain.

Le déficit de rotation externe semble s'expliquer d'une part par la réparation labrale associée à la tension capsulaire antérieure étant donné nos valeurs similaires à celles obtenues après Bankart isolé ⁴³ et d'autre part par la capsuloténodèse elle-même. Deutsh et al.¹⁹ ont constaté une amélioration de la rotation externe suite à une libération arthroscopique de la ténodèse à 2 ans post opératoire. Le déficit moins

marqué en position RE2 (-6°) s'explique par la participation du muscle petit rond, non agressé par l'intervention. Les activités quotidiennes sollicitant majoritairement la position RE2 ainsi que la probable adaptation fonctionnelle post opératoire de l'épaule explique le fait que tous nos patients aient repris leurs activités antérieures avec de bons scores fonctionnels.

Dans notre série, les scores fonctionnels sont comparables à ceux retrouvés dans la littérature après intervention de Latarjet ou de remplissage ^{3,15}. Ces scores sont faiblement corrélés au déficit de force comme démontré par Amako et al. ¹ en 2008 sur une série de 40 soldats Japonais ayant des activités physiques à risque élevé. Ils retrouvaient une corrélation minime entre le score de Rowe et la récupération de la force musculaire des rotateurs. Ces scores ne sont pas assez sensibles pour évaluer la récupération musculaire de l'épaule opérée ⁵¹ car ils ne possèdent pas de critère objectif d'évaluation.

Dans cette étude, un seul cas sur 29 (3,4%) a été exclu pour cause de récurrence. Dans de plus petites séries, Park et al. ⁴¹ et Zhu et al. ⁵⁶ rapportaient respectivement 9% et 6% de récurrence. Dans les méta analyses de Rashid et al. ⁴⁴ et Buza et al. ¹⁰ les taux de récurrence sont de 4,2% et 5,4%. Ces valeurs sont comparables à celles retrouvées après intervention de Latarjet ^{3,15} et deux fois moins importantes que lors d'une intervention de Bankart isolée ^{14,28}. Franceschi et al. ²⁷ ont comparé les résultats de 25 Bankart isolés versus 25 Bankart associés à un remplissage. Aucune récurrence n'était retrouvée dans le groupe remplissage versus 20% dans le groupe Bankart isolé. Ceci confirme que la présence d'une encoche humérale est un facteur de récurrence après Bankart isolé ⁹.

A l'image des études précédentes, ^{15,54} aucune complication n'a été retrouvée dans cette série. Sachant que l'on rapporte plus de 30% d'arthrose après Bankart isolé à plus de 10 ans post opératoire ³¹, un recul plus important est nécessaire afin de déceler des complications tardives.

Notre étude est la première à réaliser une analyse isocinétique après Hill Sachs remplissage. Elle met en évidence un déficit des rotateurs externes lors de tous les tests isocinétiques ainsi qu'un déficit uniquement en excentrique des rotateurs internes de l'épaule opérée en comparaison à l'épaule saine. Ce déficit est proche de 15% pour les rotateurs externes en concentrique. En excentrique, le déficit est de 23% pour les rotateurs internes et 27% pour les rotateurs externes. Dans 72% des cas l'épaule

opérée correspond au côté dominant mais aucune différence n'existe entre coté dominant et non dominant d'après Forthomme et al.²⁶. Dans notre étude rétrospective, aucune comparaison avec les données pré opératoires n'a été effectuée. Il semblerait difficile de réaliser des tests de force compte tenu de la douleur et de l'appréhension chez des patients présentant une instabilité importante. Or, la littérature rapporte un déficit des rotateurs chez les patients instables^{16,23,25} non opérés, non corrélé à l'ancienneté ni à la fréquence des épisodes de luxation. Il est cependant difficile de déterminer une relation entre le déficit, l'instabilité et la chirurgie de l'épaule opérée. Selon Codine et al.¹⁶ une variation de force de 15% doit être interprétée avec précaution car elle peut être liée aux méthodes de mesure ou à des variations interindividuelles. Afin de limiter ces variations de mesure, la position d'évaluation choisie (assis, 45° d'abduction) semble être la plus reproductible²⁵. La variation de nos résultats en concentrique est proche des 15% pour les rotateurs externes, ce qui laisse suggérer que le geste de remplissage constitue une faible agression pour le muscle infra épineux. D'un point de vue physiopathologique, l'hypothèse d'un déficit global induit par la sous utilisation fonctionnelle du membre ne peut être écartée (appréhension, limitation des activités, arrêt du sport). On retrouve dans la littérature des études évaluant le déficit de force après intervention stabilisatrice qui vont dans le même sens. Caubere et al.¹² retrouvaient un déficit supérieur à 15% en concentrique sur tous les rotateurs après intervention de Latarjet. La chirurgie ne permet donc pas de récupérer un déficit déjà présent dans l'instabilité.

Dans notre série les ratios RE/RI sont diminués de 10% mais sont tous compris entre 0,7 et 0,8 pour les tests concentriques or pour Edouard et al.²³ le ratio des moments de force maximum RE/RI considéré comme physiologique au niveau d'une épaule saine se situe entre 0,6 et 0,8. De plus, dans la littérature on ne retient pas de perturbation de l'équilibre agoniste/antagoniste représenté par ce ratio^{23,33} et sa reproductibilité n'est pas aussi élevée que celle des moments de force maximum²⁵. Notre travail isocinétique a également permis d'évaluer l'index de fatigabilité des rotateurs par un test d'endurance comprenant 20 répétitions en concentrique à 180°/s. Ce test n'a pas de consensus mais le calcul du rapport de la moyenne des moments de force maximum des 3 dernières répétitions (M3) sur le travail maximal (Wmax) semble être le paramètre le plus reproductible¹⁸.

Nous retrouvons une fatigabilité plus importante ($p=0,03$) des rotateurs de l'épaule opérée par rapport aux rotateurs de l'épaule saine en corrélation avec un score de Constant plus faible.

Sur l'analyse IRM à 3 ans de recul moyen, tous les patients présentent une cicatrisation de la capsuloténodèse. Les travaux IRM de Park et al.⁴⁰ retrouvaient une cicatrisation satisfaisante des 11 patients à 8 mois et Zhu et al.⁵⁶ constataient 100% de cicatrisation à 29 mois. De même Merolla³⁸ confirmait la cicatrisation échographique de l'infra épineux chez tous les patients à 3 ans de recul. L'analyse de la dégénérescence graisseuse selon Goutallier³⁰ adaptée à l'IRM par Schieffer⁴⁸ couplée à une mesure d'intensité utilisant les ROIs ne retrouve pas de dégénérescence musculaire de l'infra épineux. On retrouve une différence significative ($p<0,03$) de signal entre supra épineux et la partie supérieure de l'infra épineux non rapportée dans la littérature et sans corrélation avec les autres paramètres. Il n'y a aucun lien retrouvé entre le déficit de force et l'état morphologique du muscle.

Cette étude présente plusieurs limites. Il s'agit d'une étude rétrospective effectuée sur un faible effectif. Nous n'avons pas de groupe contrôle préopératoire permettant d'évaluer l'état initial de la coiffe des rotateurs après des épisodes répétés de luxation gléno-humérale antérieure. Cependant il s'agit d'une série monocentrique, mono opérateur, sur une population homogène de patients pris en charge selon la même technique chirurgicale à 3 ans de recul post opératoire. A notre connaissance, aucune étude dans la littérature n'avait associé l'évaluation clinique, isocinétique et radiologique après intervention de Bankart Hill Sachs remplissage avec un tel recul.

5. CONCLUSION

La technique de Bankart Hill Sachs remplissage est une technique fiable de stabilisation gléno humérale. Elle n'entraîne pas de déficit fonctionnel ni de dégénérescence du muscle infra épineux à 3 ans post opératoire. La relation entre le déficit de force et la capsuloténodèse de l'infra épineux ne peut pas être clairement établie. De futures études associant un groupe contrôle pré opératoire et un recul plus important pourront apporter des précisions sur ces résultats.

RESUME ANGLAIS

Infraspinatus outcomes after arthroscopic Hill Sachs remplissage. Radiological and isokinetic analysis.

J. FALGUIERES, D. LAMI, M. OLLIVIER, JN. ARGENSON

Department of Orthopaedic surgery, Assistance Publique Hôpitaux de Marseille, Institute for Locomotion, Sainte-Marguerite Hospital, Marseille, France

Introduction. Filling the humeral defect by arthroscopic Hill Sachs remplissage in anterior shoulder instability is an option for large humeral defect. Our hypothesis was that capsulo-tenodesis is an effective solution with good clinical results and no consequence on infraspinatus muscle function.

Material and method. This was a case control retrospective study involving 22 patients operated with a Hill Sachs remplissage combined with an arthroscopic Bankart at 3 years of follow-up. The articular amplitudes were measured using a goniometer and compared to the contralateral healthy side. Constant, Rowe, Walch and Duplay and WOSI scores were calculated. The isokinetic evaluation of both shoulders was compared using a dynamometer in concentric, eccentric and endurance. The healing and fatty degeneration were analyzed by magnetic resonance imaging.

Results. At last follow-up, 95% were satisfied. Amplitudes were decreased by 10.8° with the arm at the side of the trunk and 6 ° in abduction ($p < 0.05$). Walch and Rowe average scores were 71.05 (40 to 90) and 67.63 (15 to 100). The average weighted constant score was 69.8 (37 to 100). The average total WOSI was 34.6%. An external rotator strength deficit was found in all isokinetic tests greater than 15% ($p < 0.03$). On the postoperative MRI, all showed good capsulo-tenodesis healing without infraspinatus muscle fatty degeneration.

Conclusion. The arthroscopic Hill-Sachs Remplissage associated with a Bankart is an effective solution in the treatment of anterior glenohumeral instability. Despite the absence of morphological modification of the infraspinatus, the strength recovery is not complete.

Key words: Hill sachs lesion; remplissage; recurrent dislocation; capsulo-tenodesis; infraspinatus; isokinetic; strength; MRI

ARTICLE ANGLAIS

1. INTRODUCTION

The posterolateral humeral bone lesion or Hill-Sachs lesion was first described in 1890 by Broca and later by Hill and Sachs in 1940⁵⁷.

This posterolateral bone defect is found in nearly 70% of cases following the first episode of anterior glenohumeral dislocation and in nearly 100% of cases after recurrence^{45,49}.

The size of the defect increases with the number of dislocations resulting in increasing instability^{7,13}. In 2000, Burkhart and de Beer⁹ described the concept of an “engaging Hill-Sachs lesion”, when the humeral injury causes instability in external rotation abduction³⁵. Because bone lesions are the cause of 67% failure isolated Bankart^{4,9,47}, various open solutions have been offered to compensate or correct this defect, by increasing the contact area between the glenoid and the humeral head: Latarjet procedure, humeral derotation osteotomy, transhumeral impaction. The most recognized is the Latarjet procedure³⁶, it is not intended directly to the humeral side of the defect.

The capsule and infra-spinatus tendon arthroscopic transfer at the Hill Sachs lesion level, described by Purchase et al. in 2008^{42,53}, is a minimally invasive solution for the correction of substance loss. Studies have focused on functional outcomes and tendon healing^{6,27,32,38,39,41,52,56}, however the consequences in terms of strength remain mostly unknown.

The aims of our study were to evaluate 1) functional recovery; 2) muscular strength by isokinetic analysis of the rotator cuff muscles; 3) healing and infraspinatus muscle fatty degeneration by MRI analysis. We hypothesized that capsulo-tenodesis is an effective solution with good clinical results and no consequence on infraspinatus muscle function with no adverse affect on force.

2. MATERIAL AND METHOD

2.1 Patients

This was a retrospective case control study that included all patients who underwent an arthroscopic Bankart Hill-Sachs Remplissage procedure by a single surgeon for anterior shoulder instability between May 2013 and September 2016. Patients included all had an humeral bone lesion without major lesions of the glenoid visualized on a preoperative CT scan. The exclusion criteria were a less than two years follow up, a controlateral shoulder pathology or a previous failed instability surgery and a contraindication to the isokinetic test. All patients were informed by mail of the objectives of the analysis and were contacted by the examiner to obtain their consent. During the period, 29 patients met our inclusion criteria. 3 were lost to follow up, 1 relapsed and 3 did not wish to perform the tests. A total of 22 patients were reviewed with clinical, isokinetic, and MRI evaluation. 10 men and 12 women. The average age at the time of surgery was 34.74 years (range, 16-65 years). The dominant side was involved in 72% of the cases and patients presented a mean of 9 (range, 3-25 dislocations) dislocations before the surgery. The average duration between first episode and surgery was 89 months (Table I). On preoperative scans, none had significant bone lesions of the glenoid and all had an invasive posterolateral humeral head bone lesion Calandra 3¹¹. Only 1 patient practiced a sport at competition level and 4 patients practiced no sport. The average follow-up was 37.21 months (24-63 months).

Table I Population characteristics

Variable	Patients n=22
Age (years)	
Medium	34.74
Min	16
Max	65
Gender, n (%)	
M	10 (45.45%)
F	12 (54.55%)
Body mass index (kg / m ²)	
Medium	24.96
Min	20
Max	30.96
Dominant side operated, n (%)	16 (72,3%)
Sport, n (%)	
Competition	1 (4.5%)
Leisure	17 (77.3%)
None	4 (18.2%)
Average number of luxations, n	9

2.2 Surgical technique

The procedure was performed under general anesthesia with an interscalene nerve block. The patient was placed in "Beach chair" position with the upper limb maintained by a sterile articulated arm support allowing easy mobilization of the limb during the procedure.

Initially, the posterior optic approach was performed and made it possible to assess the glenohumeral joint, finding the labral and ligamentous lesions, eliminating the presence of a significant glenoid lesion defined as greater than 25 % and evaluating the size of the humeral head defect. An anterior approach at the rotator interval allowed labral disinsertion to be completed until subscapularis fibers were visualized and three anchors were inserted with passage of the strands at the level of the labrum (Fig.1). A posterolateral approach made it possible to position two anchors at the humeral defect level, after debridement, right above the cartilage (Fig.2) and then to tie the threads for a capsulo-tenodesis remplissage with the infraspinatus muscle tendon . The strands were then tied at the level of the Bankart lesion allowing capsulolabral retention.

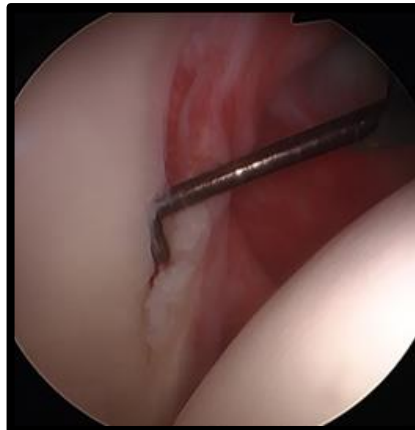

Figure 1 *deinsertion of the labrum*

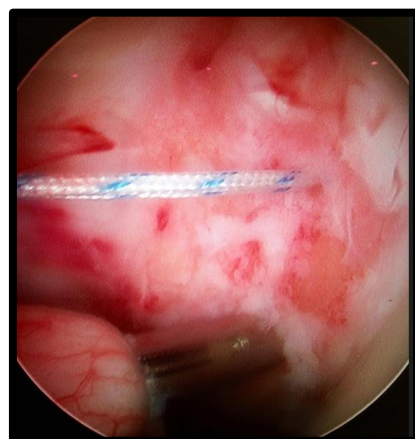


Figure 2 *Debridement and positioning of 2 anchors at the Hill Sachs lesion*

The patient was immobilized by a sling in the internal rotational position. From the tenth day rehabilitation was started with pendulum exercises and an external rotation up to 20 ° in passive. At three weeks, active mobilization was started, limited to 20 ° of external rotation and then at six weeks all amplitudes were worked and recovered. Resuming physical activities was possible at three months according to the clinical radio control and 4 and a half months for contact sports.

2.3 Clinical evaluation

A questionnaire allowing the gathering of the following information: type of sport and level practiced and satisfaction level (very satisfied, satisfied, disappointed or dissatisfied).

A clinical examination compared articular amplitudes to the healthy side, using a goniometer. The overall shoulder function was assessed using the constant score¹⁷ and the more specific chronic shoulder instability scores of Rowe⁴⁶, of Walch and Duplay and Western Ontario Shoulder Instability Index (WOSI)³⁴.

2.4 Isokinetic Evaluation

Isokinetic evaluation was performed using the Con-Trex[®] dynamometer (Con-Trex MJ, CMV AG, Dübendorf, Switzerland). The test involved both shoulders starting from the healthy side. After a warm-up of the glenohumeral joints, the patient was placed according to the modified Davies position: seated, shoulder at 45 ° of abduction in the plane of the scapula (Fig.3). This position is the most reproducible and most recommended²⁵ in the study of instability²².

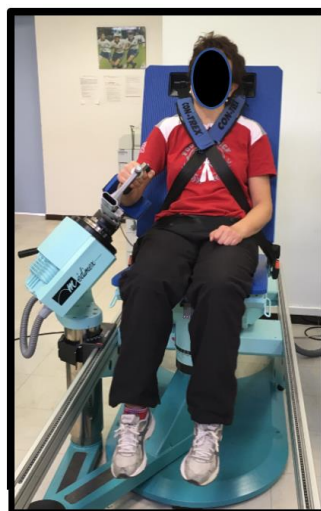

Figure 3 Isokinetic testing of the shoulder in the modified Davies position.

The articular range was set at 60 ° (30 ° internal rotation and 30 ° external rotation) from a forearm position defining the "anatomical zero". The elbow at 90 ° flexion in neutral pronation supination. Once the parameters were saved, the gravitational phenomena could be modified thanks to the software.

The protocol included 5 different assessments with a test at the beginning of each assessment to verify the settings and allow the patient to assimilate the movement. For each shoulder we performed 3 repetitions at 240 and 180 and 60 ° / sec in concentric mode then 3 repetitions at 60 ° / sec in eccentric mode; and finally a fatigue test with 20 repetitions at 180 ° / sec in concentric mode.

The parameters used were the measurement of the average of peak torque normalized to the patient's body weight (Nm/Kg), the ratios between the internal and external rotators RLcon / RMcon and RLexc / RMexc (in%) and total work (Wmax). The index of fatigability was calculated by the average of the last 3 repetitions (M3) to the total work maximum (IF = M3 / Wmax). These parameters were analyzed compared to the control group which was represented by contralateral unoperated shoulders.

2.5 Radiological evaluation

Magnetic resonance imaging (MRI) of the operated shoulder was performed for each patient at an average follow-up of 3 years (range, 12 - 63 months). The position in the MRI was standardized: patient in supine position, arm lengthwise, elbow extended. The sequences were performed on a unit of 1.5 T (Philips Ingenia 1.5T Omega) in transaxial section, parasagittal (perpendicular to the scapula) and paracoronal (parallel to the scapula). The interpretation of the imaging was done by the same radiologist and systematically proofread by the examiner.

The infraspinatus muscle was thus analyzed in comparison with the other rotator cuff muscles on the para-sagittal section in T1 (called Y) (Fig.4). Fatty degeneration was evaluated according to the Fuchs criteria^{30,48}. Healing of the infraspinatus at the level of the humeral head defect was subjectively evaluated by the examiner according to the intensity of the signal.

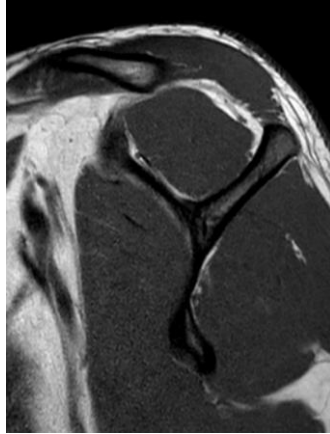


Figure 4 *Magnetic resonance imaging evaluation of the infraspinatus muscle in parasagittal section (Y view)*

2.6 Statistical analysis

Patient demographics, functional scores, isokinetic and radiological parameters were described by mean \pm standard deviation for continuous variables or numbers (in percentage) for categorical variables. A verification of the normality of the distribution of quantitative variables was planned by a Kolmogorov-Smirnov test. Quantitative Variables according to normal law were compared using Student's t-test, a Wilcoxon test was used for not normally distributed variables. The correlation analysis between the different clinical, isokinetic and / or radiological parameters was planned by simple regression with estimation of the correlation coefficients. All statistical tests were planned as bilateral, and values of $p < 0.05$ were considered statistically significant.

3. RESULTS

3.1 Clinical and functional

Postoperatively 40,9% reported being very satisfied, 54,5% satisfied and only one disappointed with the surgery.

The average back to work time was 4.26 months (range, 0-24 months). All patients practicing sports were able to be at the same level with an average delay of 7.69 months (range, 3-24 months). Half of the patients reported being bothered in their activities and 73% felt persistent apprehension. Compared to the healthy contralateral side, no difference exists in internal rotation but the mean deficit in external rotation was 10,8 ° ($p = 0,0005$) with the arm at the side and 6 ° in abduction ($p = 0,01$).

Walch's average score was 71.05 (range, 40 to 90), Rowe's score was 67.63 (range, 15 to 100). The average weighted constant score was 69.8 (range, 37 to 100) and WOSI was 34,6% (range, 8,43% to 76,23%).

3.2 Isokinetics

There was a significant deficit of strength of more than 15% for the ERs for the injured shoulder compared with the healthy shoulder for all tests ($p < 0.03$) (Table 2). The IRs strength deficit is only significant in the eccentric test series at 60 ° / sec with 23% deficit ($p = 0.003$) (Table 3). The difference in ER/IR force ratios between the healthy shoulder and the operated shoulder is significant for all concentric tests ($p < 0.05$) with an agonist-antagonist imbalance of about 10%.

The 180 ° / s concentric endurance test with 20 repetitions allowed us to calculate a fatigability index. We have chosen to study the ratio between the average maximum force moments of the last three repetitions (M3) and the maximum work (Wmax). This test is significant ($p = 0.03$), with a deficit on the operated shoulder external rotators fatigability.

Table II Isokinetic results of external rotators				
Variable	Healthy side (Mean ± SD)	Operated side (Mean ± SD)	Deficit (%)	P values
Concentric test				
240 ° / s	0.33 ± 0.09	0.27 ± 0.09	27%	0.0009
180 ° / s	0.35 ± 0.16	0.30 ± 0.12	16%	0.0053
60 ° / s	0.39 ± 0.13	0.34 ± 0.11	16%	0.0013
Eccentric test				
60 ° / s	0.46 ± 0.23	0.39 ± 0.20	27%	0.02
Fatigability index	0.046 ± 0.02	0.054± 0.07		0.03

SD : standard deviation

Table III Isokinetic results of internal rotators				
Variable	Healthy side (Mean ± SD)	Operated side (Mean ± SD)	Deficit (%)	P values
Concentric test				
240 ° / s	0.42 ± 0.15	0.40 ± 0.15	10.3%	0.5
180 ° / s	0.42 ± 0.16	0,40 ± 0.16	10.3%	0.5
60 ° / s	0.46 ± 0.18	0.44 ± 0.15	5.6%	0.2
Eccentric test				
60 ° / s	0.44 ± 0.14	0.36 ± 0.12	23.1%	0.003
Fatigability index	0.032 ± 0.02	0.033 ± 0.02		0.15

SD: standard deviation

No correlation was found between isokinetic rotator deficiencies and overall population characteristics (age, number of dislocations, type and level of sport practiced, dominant operated limb). There was a correlation between the constant score and greater rotators fatigability on the operated shoulder. The more strength deficit patients had, the longer the delay before going back to work and the poor clinical and functional scores.

3.3 Imaging

There was evidence of healing of the posterior aspect of the capsule and the infraspinatus tendon for the 22 patients in the humeral defect (Fig.5). No fatty degeneration of the infraspinatus muscle was found according to the modified Goutallier MRI classification. No glenohumeral osteoarthritis or cuff lesion have been identified.

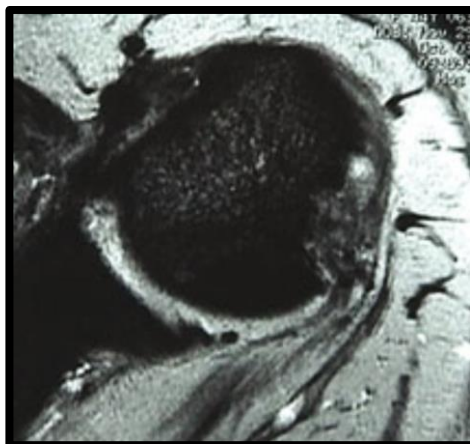


Figure 5 Healing of capsulo-tenodesis in the humeral defect on axial MRI.

4. DISCUSSION

The humeral head defect is associated in nearly 70% of the cases with anterior capsulo labral lesions from the first episode of dislocation⁴⁹. It is responsible for relapsing dislocations in over 90% of cases³⁷ and 100% of isolated Bankart failure when the bone defect is significant^{8,47}. When bipolar bone lesions are important, the reference technique remains the bone block described in 1954 by Latarjet^{7,36}. This technique is only addressed to the glenoid side of bone lesions which remains minimal in 99% of cases according to Sugaya et al.⁵⁰. The management of a minimal glenoid defect associated with a significant Hill Sachs lesion⁹ remains controversial. Numerous humeral bone defect correction procedures have been described^{2,37}, most of which are performed in the open, leading to numerous complications²¹. The infraspinatus capsulo tenodesis filling technique described by Purchase et al.⁴² in 2008, associated with an Arthroscopic Bankart can transform an intra-articular humeral lesion into an extra-articular non-engaging lesion^{9,20} avoiding the complications of open surgeries. If healing and functional results seem satisfactory^{5,27,32,38,39,41,52,56}, the question of the muscular condition of the infraspinatus and the recovery of force persists. The purpose of this study was to evaluate the functional recovery, strength, and condition of infraspinatus muscle following Hill Sachs remplissage in managed patients following anterior glenohumeral dislocations. The results confirm the satisfactory functional recovery and the absence of morphological modification of the infraspinatus despite persistent postoperative strength deficit at 3 years.

At the last follow-up, 95% of patients reported being very satisfied or satisfied and all have resumed their previous activities despite an external rotation deficit with the arm at the side of 10.8°. Boileau et al.⁶ found a deficit of 8° at 2 years of follow up whereas Buza et al.¹⁰ and Rashid et al.⁴⁴ reported -2.6° and -5.6°. However, the latter base their comparison on the preoperative shoulder and not on the healthy side.

The external rotation deficit seems to be explained on the one hand by the labral repair associated with the anterior capsular tension given our values similar to those obtained after isolated Bankart⁴³ and on the other hand by the capsulo tenodesis itself. Deutsch et al.¹⁹ found an improvement in external rotation following tenodesis arthroscopic release at 2 years postoperatively. The less significant deficit with arm in abduction is explained by the intervention of the teres minor, not disturbed by the intervention. The

daily activities involving this position in abduction as well as the probable shoulder postoperative functional adaptation explains that all our patients have resumed their previous activities with good functional scores.

In our series, the functional scores are comparable to those found in literature after Latarjet intervention or remplissage^{3,15}. These scores are weakly correlated with the strength deficit as demonstrated by Amako et al. ¹ in 2008 on a series of 40 Japanese soldiers with high-risk physical activities. They found a minimal correlation between Rowe score and rotator muscle strength recovery. These scores are not sensitive enough to evaluate shoulder muscular recovery⁵¹ because they do not have any objective evaluation criteria.

In this study, just one case out of 29 (3.4%) was excluded due to relapse. In smaller series, Park et al. ⁴¹ and Zhu et al. ⁵⁶ reported respectively 9% and 6% redislocation. In the meta-analyses of Rashid et al. ⁴⁴ and Buza et al.¹⁰, redislocation rates are 4.2% and 5.4%. These values are comparable to those found after Latarjet intervention^{3,15} and half as important as in an isolated Bankart intervention ^{14,29}. Franceschi et al. ²⁷ compared the results of 25 isolated Bankart versus 25 Bankart associated with a remplissage. No redislocation was found in the filling group versus 20% in the isolated Bankart group. This confirms that the presence of a humeral head defect is a factor for relapse after an isolated Bankart⁹.

As in previous studies^{15,54}, no complications were found in this series. It is important to note that there is 30% postoperative osteoarthritis occurrence after isolated Bankart at more than 10 years ³¹ a longer perspective is necessary in order to detect late complications.

Our study is the first to perform isokinetic analysis after Hill Sachs filling. It highlights an external rotator deficit in all isokinetic tests as well as a solely eccentric deficit in the operated shoulder internal rotators compared to the healthy shoulder. This deficit is close to 15% for concentric external rotators. In eccentric, the deficit is 23% for internal rotators and 27% for external rotators. In 72% of the cases the operated shoulder matches the dominant side, but no difference exists between dominant and non-dominant side according to Forthomme et al.²⁶. In our retrospective study, no comparison with preoperative data was performed.

It would be difficult to perform strength tests for pain and apprehension in patients with significant instability. However, the literature reports a rotators deficit in unstable non operated patients^{16,22,23}, which is not correlated with the time of occurrence or the frequency of the luxation episodes. It is, however, difficult to determine a relationship between the deficit, the instability and the surgery. According to Codine et al.¹⁶ a force variation of 15% should be interpreted with caution as it may be related to measurement methods or interindividual variations. In order to limit these measurement variations, the chosen evaluation position (seated, 45 ° abduction) seems to be the most reproducible²⁵. The variation in our concentric results is close to 15% for the external rotators suggesting that the remplissage action creates a weak aggression to the infraspinatus muscle. From a pathophysiological point of view, the hypothesis of a global deficit induced by functional underutilization of the limb cannot be ruled out (apprehension, limitation of activities, end of fitness activities). Further studies evaluating the deficit of force after stabilizing intervention that support this hypothesis. Caubere et al.¹² found a greater than 15% concentric deficit on all rotators after Latarjet intervention. Therefore surgery does not help recover a deficit already present in the instability.

In our series ER/IR ratios are decreased by 10% but are all between 0.7 and 0.8 for concentric tests, yet for Edouard et al.²³ the ratio of peak torque moments ER/IR considered as physiological at the level of a healthy shoulder is between 0.6 and 0.8. Moreover, in literature, there is no agonist / antagonist equilibrium disturbance represented by this ratio^{23,33} and its reproducibility is not as high as the one of peak torque moments²². Our isokinetic work also evaluated the rotator fatigability index using an endurance test including 20 concentric repetitions at 180 ° / s. This test has no consensus but the calculation of the ratio between maximum torque moments average during the last 3 repetitions (M3) and the the maximum work (Wmax) seems to be the most reproducible parameter¹⁸.

We found significant ($p < 0.04$) greater rotators fatigability on the operated shoulder compared to the rotators on the healthy shoulder in correlation with a lower Constant score.

On MRI analysis at 3 years of average follow-up, all patients show healing of the capsulo tenodesis. Park et al.⁴⁰ found satisfactory healing during MRI analysis of 11 patients at 18 months. Similarly, Merolla³⁸ confirmed ultrasound scarring of the infraspinatus in all patients at 3 years of follow-up. Schieffer's⁴⁸ analysis of Goutallier's

³⁰ MRI-adapted fatty degeneration does not reveal muscle degeneration of the infraspinatus. No link was found between the strength deficit and muscle morphological state.

This study has several limitations. This is a retrospective study conducted on a small sample. We do not have preoperative isokinetic and MRI evaluation to assess the initial state of the rotator cuff after repeated episodes of anterior glenohumeral dislocations. Although it should be difficult because of pain and apprehension. It is a monocentric, single operator series, on a homogeneous population of patients managed according to the same surgical technique at 3 years of postoperative follow-up. To our knowledge, no studies in the literature had associated clinical, isokinetic and radiological evaluations after Bankart Hill Sachs remplissage with a 3 years follow up.

5. CONCLUSION

The Bankart Hill Sachs Remplissage technique is a reliable glenohumeral stabilization technique. It does not result in functional deficit or degeneration of the infraspinatus muscle at 3 years postoperatively. The link between strength deficit and infraspinatus capsulo-tenodesis cannot be clearly established. Future studies combining a preoperative control group and a longer follow-up period may provide details on these results.

REFERENCES BIBLIOGRAPHIQUES

1. Amako M, Imai T, Okamura K. Recovery of shoulder rotational muscle strength after a combined Bankart and modified Bristow procedure. *J. Shoulder Elbow Surg.* 2008 Oct;17(5):738–743. doi:10.1016/j.jse.2008.01.145
2. Armitage MS, Faber KJ, Drosdoweck DS, Litchfield RB, Athwal GS. Humeral head bone defects: remplissage, allograft, and arthroplasty. *Orthop. Clin. North Am.* 2010 Jul;41(3):417–425. doi:10.1016/j.ocl.2010.03.004
3. Bah A, Lateur GM, Kouevidjin BT, Bassinga JYS, Issa M, Jaafar A, et al. Chronic anterior shoulder instability with significant Hill-Sachs lesion: Arthroscopic bankart with remplissage versus open Latarjet procedure. *Orthop. Traumatol. Surg. Res. OTSR.* 2017 Dec 14;doi:10.1016/j.otsr.2017.11.009
4. Balg F, Boileau P. The instability severity index score. A simple pre-operative score to select patients for arthroscopic or open shoulder stabilisation. *J. Bone Joint Surg. Br.* 2007 Nov;89(11):1470–1477. doi:10.1302/0301-620X.89B11.18962
5. Boileau P, O’Shea K, Vargas P, Pinedo M, Old J, Zumstein M. Anatomical and functional results after arthroscopic Hill-Sachs remplissage. *J. Bone Joint Surg. Am.* 2012 Apr 4;94(7):618–626. doi:10.2106/JBJS.K.00101
6. Boileau P, O’Shea K, Vargas P, Pinedo M, Old J, Zumstein M. Anatomical and Functional Results After Arthroscopic Hill-Sachs Remplissage: *J. Bone Jt. Surg.-Am. Vol.* 2012 Apr;94(7):618–626. doi:10.2106/JBJS.K.00101
7. Boileau P, Villalba M, Héry J-Y, Balg F, Ahrens P, Neyton L. Risk factors for recurrence of shoulder instability after arthroscopic Bankart repair. *J. Bone Joint Surg. Am.* 2006 Aug;88(8):1755–1763. doi:10.2106/JBJS.E.00817
8. Burkhart SS, Danaceau SM. Articular arc length mismatch as a cause of failed bankart repair. *Arthrosc. J. Arthrosc. Relat. Surg. Off. Publ. Arthrosc. Assoc. N. Am. Int. Arthrosc. Assoc.* 2000 Oct;16(7):740–744. doi:10.1053/jars.2000.7794
9. Burkhart SS, De Beer JF. Traumatic glenohumeral bone defects and their relationship to failure of arthroscopic Bankart repairs: significance of the inverted-pear glenoid and the humeral engaging Hill-Sachs lesion. *Arthrosc. J. Arthrosc. Relat. Surg. Off. Publ. Arthrosc. Assoc. N. Am. Int. Arthrosc. Assoc.* 2000 Oct;16(7):677–694.
10. Buza JA, Iyengar JJ, Anakwenze OA, Ahmad CS, Levine WN. Arthroscopic Hill-Sachs remplissage: a systematic review. *J. Bone Joint Surg. Am.* 2014 Apr 2;96(7):549–555. doi:10.2106/JBJS.L.01760
11. Calandra JJ, Baker CL, Uribe J. The incidence of Hill-Sachs lesions in initial anterior shoulder dislocations. *Arthrosc. J. Arthrosc. Relat. Surg. Off. Publ. Arthrosc. Assoc. N. Am. Int. Arthrosc. Assoc.* 1989;5(4):254–257.
12. Caubère A, Lami D, Boileau P, Parratte S, Ollivier M, Argenson J-N. Is the subscapularis normal after the open Latarjet procedure? An isokinetic and magnetic resonance imaging evaluation. *J. Shoulder Elbow Surg.* 2017 Oct;26(10):1775–1781. doi:10.1016/j.jse.2017.03.034

13. Cetik O, Uslu M, Ozsar BK. The relationship between Hill-Sachs lesion and recurrent anterior shoulder dislocation. *Acta Orthop. Belg.* 2007 Apr;73(2):175–178.
14. Cho NS, Yoo JH, Juh HS, Rhee YG. Anterior shoulder instability with engaging Hill-Sachs defects: a comparison of arthroscopic Bankart repair with and without posterior capsulodesis. *Knee Surg. Sports Traumatol. Arthrosc. Off. J. ESSKA.* 2016 Dec;24(12):3801–3808. doi:10.1007/s00167-015-3686-5
15. Cho NS, Yoo JH, Rhee YG. Management of an engaging Hill-Sachs lesion: arthroscopic remplissage with Bankart repair versus Latarjet procedure. *Knee Surg. Sports Traumatol. Arthrosc. Off. J. ESSKA.* 2016 Dec;24(12):3793–3800. doi:10.1007/s00167-015-3666-9
16. Codine P, Bernard PL, Pocholle M, Herisson C. [Isokinetic strength measurement and training of the shoulder: methodology and results]. *Ann. Readaptation Med. Phys. Rev. Sci. Soc. Francaise Reeducation Fonct. Readaptation Med. Phys.* 2005 Mar;48(2):80–92. doi:10.1016/j.annrmp.2004.07.002
17. Constant CR, Murley AH. A clinical method of functional assessment of the shoulder. *Clin. Orthop.* 1987 Jan;(214):160–164.
18. Croisier J-L, Bosquet L, Maquet D, Kaux J-F, Delvaux F, Crielaard J-M, et al. Épreuves isocinétiques de résistance à la fatigue. *Lett. Médecine Phys. Réadapt.* 2013 Jun 1;29(2):54–58. doi:10.1007/s11659-013-0353-4
19. Deutsch AA, Kroll DG. Decreased range of motion following arthroscopic remplissage. *Orthopedics.* 2008 May;31(5):492.
20. Di Giacomo G, Itoi E, Burkhart SS. Evolving concept of bipolar bone loss and the Hill-Sachs lesion: from “engaging/non-engaging” lesion to “on-track/off-track” lesion. *Arthrosc. J. Arthrosc. Relat. Surg. Off. Publ. Arthrosc. Assoc. N. Am. Int. Arthrosc. Assoc.* 2014 Jan;30(1):90–98. doi:10.1016/j.arthro.2013.10.004
21. Domos P, Lunini E, Walch G. Contraindications and complications of the Latarjet procedure. *Shoulder Elb.* 2018 Jan;10(1):15–24. doi:10.1177/1758573217728716
22. Edouard P, Codine P, Samozino P, Bernard P-L, Hérisson C, Gremeaux V. Reliability of shoulder rotators isokinetic strength imbalance measured using the Biodex dynamometer. *J. Sci. Med. Sport.* 2013 Mar;16(2):162–165. doi:10.1016/j.jsams.2012.01.007
23. Edouard P, Degache F, Beguin L, Samozino P, Gresta G, Fayolle-Minon I, et al. Rotator cuff strength in recurrent anterior shoulder instability. *J. Bone Joint Surg. Am.* 2011 Apr 20;93(8):759–765. doi:10.2106/JBJS.I.01791
24. Edouard P, Degache F, Calmels P. Intérêts d’une évaluation musculaire isocinétique des rotateurs de l’épaule dans le parcours de soins de l’épaule instable. *Lett. Médecine Phys. Réadapt.* 2013 Jun 1;29(2):85–89. doi:10.1007/s11659-013-0350-7
25. Edouard P, Samozino P, Julia M, Gleizes Cervera S, Vanbiervliet W, Calmels P, et al. Reliability of isokinetic assessment of shoulder-rotator strength: a systematic review of the effect of position. *J. Sport Rehabil.* 2011 Aug;20(3):367–383.

26. Forthomme B, Dvir Z, Crielaard JM, Croisier JL. Isokinetic assessment of the shoulder rotators: a study of optimal test position. *Clin. Physiol. Funct. Imaging.* 2011 May;31(3):227–232. doi:10.1111/j.1475-097X.2010.01005.x
27. Franceschi F, Papalia R, Rizzello G, Franceschetti E, Del Buono A, Panasci M, et al. Remplissage repair--new frontiers in the prevention of recurrent shoulder instability: a 2-year follow-up comparative study. *Am. J. Sports Med.* 2012 Nov;40(11):2462–2469. doi:10.1177/0363546512458572
28. Garcia GH, Park MJ, Zhang C, Kelly JD, Huffman GR. Large Hill-Sachs Lesion: a Comparative Study of Patients Treated with Arthroscopic Bankart Repair with or without Remplissage. *HSS J. Musculoskelet. J. Hosp. Spec. Surg.* 2015 Jul;11(2):98–103. doi:10.1007/s11420-015-9438-8
29. Garcia GH, Wu H-H, Liu JN, Huffman GR, Kelly JD. Outcomes of the Remplissage Procedure and Its Effects on Return to Sports: Average 5-Year Follow-up. *Am. J. Sports Med.* 2016 May;44(5):1124–1130. doi:10.1177/0363546515626199
30. Goutallier D, Postel JM, Bernageau J, Lavau L, Voisin MC. Fatty muscle degeneration in cuff ruptures. Pre- and postoperative evaluation by CT scan. *Clin. Orthop.* 1994 Jul;(304):78–83.
31. Harris JD, Gupta AK, Mall NA, Abrams GD, McCormick FM, Cole BJ, et al. Long-term outcomes after Bankart shoulder stabilization. *Arthrosc. J. Arthrosc. Relat. Surg. Off. Publ. Arthrosc. Assoc. N. Am. Int. Arthrosc. Assoc.* 2013 May;29(5):920–933. doi:10.1016/j.arthro.2012.11.010
32. Haviv B, Mayo L, Biggs D. Outcomes of arthroscopic “remplissage”: capsulotenodesis of the engaging large Hill-Sachs lesion. *J. Orthop. Surg.* 2011 Jun 15;6:29. doi:10.1186/1749-799X-6-29
33. Jan J, Benkalfate T, Rochcongar P. The impact of recurrent dislocation on shoulder rotator muscle balance (a prospective study of 102 male patients). *Ann. Phys. Rehabil. Med.* 2012 Sep;55(6):404–414. doi:10.1016/j.rehab.2012.05.004
34. Kirkley A, Griffin S, McLintock H, Ng L. The development and evaluation of a disease-specific quality of life measurement tool for shoulder instability. The Western Ontario Shoulder Instability Index (WOSI). *Am. J. Sports Med.* 1998 Dec;26(6):764–772. doi:10.1177/03635465980260060501
35. Kralinger FS, Golser K, Wischatta R, Wambacher M, Sperner G. Predicting recurrence after primary anterior shoulder dislocation. *Am. J. Sports Med.* 2002 Feb;30(1):116–120. doi:10.1177/03635465020300010501
36. Latarjet M. [Treatment of recurrent dislocation of the shoulder]. *Lyon Chir.* 1954 Dec;49(8):994–997.
37. Lynch JR, Clinton JM, Dewing CB, Warme WJ, Matsen FA. Treatment of osseous defects associated with anterior shoulder instability. *J. Shoulder Elbow Surg.* 2009 Apr;18(2):317–328. doi:10.1016/j.jse.2008.10.013
38. Merolla G, Paladini P, Di Napoli G, Campi F, Porcellini G. Outcomes of arthroscopic Hill-Sachs remplissage and anterior Bankart repair: a retrospective controlled study including ultrasound evaluation of posterior capsulotenodesis and infraspinatus strength assessment. *Am. J. Sports Med.* 2015 Feb;43(2):407–414. doi:10.1177/0363546514559706

39. Nourissat G, Kilinc AS, Werther JR, Doursounian L. A prospective, comparative, radiological, and clinical study of the influence of the “remplissage” procedure on shoulder range of motion after stabilization by arthroscopic Bankart repair. *Am. J. Sports Med.* 2011 Oct;39(10):2147–2152. doi:10.1177/0363546511416315
40. Park MJ, Garcia G, Malhotra A, Major N, Tjoumakaris FP, Kelly JD. The evaluation of arthroscopic remplissage by high-resolution magnetic resonance imaging. *Am. J. Sports Med.* 2012 Oct;40(10):2331–2336. doi:10.1177/0363546512456974
41. Park MJ, Tjoumakaris FP, Garcia G, Patel A, Kelly JD. Arthroscopic remplissage with Bankart repair for the treatment of glenohumeral instability with Hill-Sachs defects. *Arthrosc. J. Arthrosc. Relat. Surg. Off. Publ. Arthrosc. Assoc. N. Am. Int. Arthrosc. Assoc.* 2011 Sep;27(9):1187–1194. doi:10.1016/j.arthro.2011.05.010
42. Purchase RJ, Wolf EM, Hobgood ER, Pollock ME, Smalley CC. Hill-sachs “remplissage”: an arthroscopic solution for the engaging hill-sachs lesion. *Arthrosc. J. Arthrosc. Relat. Surg. Off. Publ. Arthrosc. Assoc. N. Am. Int. Arthrosc. Assoc.* 2008 Jun;24(6):723–726. doi:10.1016/j.arthro.2008.03.015
43. Rahme H, Vikerfors O, Ludvigsson L, Elvén M, Michaëlsson K. Loss of external rotation after open Bankart repair: an important prognostic factor for patient satisfaction. *Knee Surg. Sports Traumatol. Arthrosc. Off. J. ESSKA.* 2010 Mar;18(3):404–408. doi:10.1007/s00167-009-0987-6
44. Rashid MS, Crichton J, Butt U, Akimau PI, Charalambous CP. Arthroscopic “Remplissage” for shoulder instability: a systematic review. *Knee Surg. Sports Traumatol. Arthrosc. Off. J. ESSKA.* 2016 Feb;24(2):578–584. doi:10.1007/s00167-014-2881-0
45. Rowe CR, Patel D, Southmayd WW. The Bankart procedure: a long-term end-result study. *J. Bone Joint Surg. Am.* 1978 Jan;60(1):1–16.
46. Rowe CR, Sakellarides HT. Factors related to recurrences of anterior dislocations of the shoulder. *Clin. Orthop.* 1961;20:40–48.
47. Rowe CR, Zarins B, Ciullo JV. Recurrent anterior dislocation of the shoulder after surgical repair. Apparent causes of failure and treatment. *J. Bone Joint Surg. Am.* 1984 Feb;66(2):159–168.
48. Schiefer M, Mendonça R, Magnanini MM, Fontenelle C, Pires Carvalho AC, Almeida M, et al. Intraobserver and interobserver agreement of Goutallier classification applied to magnetic resonance images. *J. Shoulder Elbow Surg.* 2015 Aug;24(8):1314–1321. doi:10.1016/j.jse.2015.02.011
49. Spatschil A, Landsiedl F, Anderl W, Imhoff A, Seiler H, Vassilev I, et al. Posttraumatic anterior-inferior instability of the shoulder: arthroscopic findings and clinical correlations. *Arch. Orthop. Trauma Surg.* 2006 May;126(4):217–222. doi:10.1007/s00402-005-0006-4
50. Sugaya H, Moriishi J, Dohi M, Kon Y, Tsuchiya A. Glenoid rim morphology in recurrent anterior glenohumeral instability. *J. Bone Joint Surg. Am.* 2003 May;85-A(5):878–884.
51. Tsai L, Wredmark T, Johansson C, Gibo K, Engstrom B, Tornqvist H. Shoulder function in patients with unoperated anterior shoulder instability. *Am. J. Sports Med.* 1991 Sep;19(5):469–473. doi:10.1177/036354659101900508

52. Wolf EM, Arianjam A. Hill-Sachs remplissage, an arthroscopic solution for the engaging Hill-Sachs lesion: 2- to 10-year follow-up and incidence of recurrence. *J. Shoulder Elbow Surg.* 2014 Jun;23(6):814–820. doi:10.1016/j.jse.2013.09.009
53. Wolf EM, Pollack ME. Hill-Sachs “Remplissage”: an arthroscopic solution for the engaging Hill-Sachs lesion (SS-32). *Arthroscopy.* 2004 May 1;20:e14–e15. doi:10.1016/j.arthro.2004.02.033
54. Yang JS, Mehran N, Mazzocca AD, Pearl ML, Chen VW, Arciero RA. Remplissage Versus Modified Latarjet for Off-Track Hill-Sachs Lesions With Subcritical Glenoid Bone Loss. *Am. J. Sports Med.* 2018 Apr 1;363546518767850. doi:10.1177/0363546518767850
55. Yiannakopoulos CK, Mataragas E, Antonogiannakis E. A comparison of the spectrum of intra-articular lesions in acute and chronic anterior shoulder instability. *Arthrosc. J. Arthrosc. Relat. Surg. Off. Publ. Arthrosc. Assoc. N. Am. Int. Arthrosc. Assoc.* 2007 Sep;23(9):985–990. doi:10.1016/j.arthro.2007.05.009
56. Zhu Y-M, Lu Y, Zhang J, Shen J-W, Jiang C-Y. Arthroscopic Bankart repair combined with remplissage technique for the treatment of anterior shoulder instability with engaging Hill-Sachs lesion: a report of 49 cases with a minimum 2-year follow-up. *Am. J. Sports Med.* 2011 Aug;39(8):1640–1647. doi:10.1177/0363546511400018
57. The Grooved Defect of the Humeral Head | Radiology [Internet]. [cited 2018 May 6];Available from: <https://pubs.rsna.org/doi/pdf/10.1148/35.6.690>

JOURNAL OF SHOULDER AND ELBOW SURGERY Contact us  Help ? 

home | main menu | submit paper | guide for authors | register | change details | log out Username: julie.falguieres@gmail.com
Switch To: Author  Go to: [My EES Hub](#) Version: EES 2018.9

Submissions Being Processed for Author julie falguieres, Jr

Page: 1 of 1 (1 total submissions) Display results per page.

Action 	Manuscript Number 	Title 	Initial Date Submitted 	Status Date 	Current Status 
Action Links		Infraspinatus outcomes after Hill Sachs remplissage. An isokinetic and imaging evaluation.	10/14/2018	10/14/2018	Submitted to Journal

Page: 1 of 1 (1 total submissions) Display results per page.

JSES Submission Confirmation

Boîte de réception

JSES <eesserver@eesmail.elsevier.com>

Dear Mrs. falguieres,

Your manuscript, "Infraspinatus outcomes after Hill Sachs remplissage. An isokinetic and imaging evaluation.," has been received in the offices of the Journal of Shoulder and Elbow Surgery. Your paper will be assigned a manuscript number shortly, and you will be informed as soon as a decision has been made.

Récupération fonctionnelle du muscle infra épineux après une intervention de Hill Sachs remplissage arthroscopique.

Analyse isocinétique et radiologique.

J.FALGUIERES, D.LAMI, M.OLLIVIER, JN.ARGENSON

Service de chirurgie orthopédique, Hôpital Sainte-Marguerite, CHU de Marseille, Assistance Publique-Hôpitaux de Marseille, Institut du Mouvement et de l'Appareil Locomoteur, Aix-Marseille université, 270, boulevard de Sainte-Marguerite, 13009 Marseille.

Introduction. L'intervention de Hill Sachs remplissage arthroscopique associée à un Bankart permet de stabiliser l'articulation gléno humérale en comblant le défaut osseux huméral dans la chirurgie de l'instabilité antérieure. Notre hypothèse était que la capsuloténodèse est une solution efficace sans conséquence sur la fonction du muscle infra épineux.

Les objectifs étaient d'évaluer 1) la récupération fonctionnelle ; 2) la force musculaire par analyse isocinétique des muscles de la coiffe des rotateurs ; 3) la cicatrisation et la dégénérescence graisseuse du muscle infra épineux par analyse IRM.

Matériel et méthode. Il s'agissait d'une étude rétrospective incluant 22 patients opérés d'un Hill Sachs remplissage associé à un Bankart arthroscopique à 3 ans de recul. Les amplitudes articulaires étaient mesurées à l'aide d'un goniomètre et comparées au côté sain controlatéral. Les scores de Constant, Rowe, Walch et Duplay et WOSI étaient calculés. L'évaluation isocinétique des deux épaules était comparée à l'aide d'un Contrex en concentrique, excentrique et en endurance. Une IRM nous permettait d'évaluer la cicatrisation ainsi que la dégénérescence graisseuse de l'infra épineux.

Résultats. Au dernier recul, 95,4% déclaraient être satisfaits. Les amplitudes étaient diminuées de 10,8° en RE1 et 6° en RE2 ($p < 0,05$). Le score moyen de Walch était de 71,05 (40 à 90), celui de Rowe de 67,63 (15 à 100). Le score de constant pondéré moyen était à 69,8 (37 à 100). Le WOSI moyen total était à 34,6%. On retrouvait un déficit de force des rotateurs externes lors de tous les tests isocinétiques supérieur à 15% ($p < 0,03$) avec un déficit faible du ratio RE/RI. Sur l'analyse IRM post opératoire, tous présentaient une bonne cicatrisation de la capsuloténodèse sans dégénérescence graisseuse du muscle infra épineux.

Conclusion. L'Hill Sachs remplissage arthroscopique associé à un Bankart est une solution efficace dans le traitement de l'instabilité gléno humérale antérieure. Cependant un déficit de force persiste malgré l'absence de modification morphologique de l'infra épineux.

Mots clés : Hill sachs lésion ; remplissage ; luxation récidivante ; capsuloténodèse-infra épineux ; isocinétique ; force ; IRM.