



HAL
open science

Prévenir les défauts muco-gingivaux lors des traitements orthodontiques : proposition d'un outil de communication entre praticiens

Kevin Benadiba

► To cite this version:

Kevin Benadiba. Prévenir les défauts muco-gingivaux lors des traitements orthodontiques : proposition d'un outil de communication entre praticiens. Sciences du Vivant [q-bio]. 2018. dumas-02089430

HAL Id: dumas-02089430

<https://dumas.ccsd.cnrs.fr/dumas-02089430>

Submitted on 3 Apr 2019

HAL is a multi-disciplinary open access archive for the deposit and dissemination of scientific research documents, whether they are published or not. The documents may come from teaching and research institutions in France or abroad, or from public or private research centers.

L'archive ouverte pluridisciplinaire **HAL**, est destinée au dépôt et à la diffusion de documents scientifiques de niveau recherche, publiés ou non, émanant des établissements d'enseignement et de recherche français ou étrangers, des laboratoires publics ou privés.



Distributed under a Creative Commons Attribution - NonCommercial - NoDerivatives 4.0 International License

AVERTISSEMENT

Cette thèse d'exercice est le fruit d'un travail approuvé par le jury de soutenance et réalisé dans le but d'obtenir le diplôme d'État de docteur en chirurgie dentaire. Ce document est mis à disposition de l'ensemble de la communauté universitaire élargie.

Il est soumis à la propriété intellectuelle de l'auteur. Ceci implique une obligation de citation et de référencement lors de l'utilisation de ce document.

D'autre part, toute contrefaçon, plagiat, reproduction illicite encourt toute poursuite pénale.



MEMBRE DE

U^SPC
Université Sorbonne
Paris Cité

UNIVERSITÉ PARIS DESCARTES

FACULTÉ DE CHIRURGIE DENTAIRE

Année 2018

N° 095

THÈSE

POUR LE DIPLÔME D'ÉTAT DE DOCTEUR EN CHIRURGIE DENTAIRE

Présentée et soutenue publiquement le : 04 décembre 2018

Par

Kevin BENADIBA

Prévenir les défauts muco-gingivaux lors des traitements orthodontiques : proposition d'un outil de communication entre praticiens

Dirigée par Mme le Professeur Marjolaine Gosset

JURY

Mme le Professeur Marjolaine Gosset
M. le Professeur Jean-Claude Tavernier
Mme le Docteur Elvire Le Norcy
Mme le Docteur Émilie Bordet

Président
Assesseur
Assesseur
Assesseur

Tableau des enseignants de la Faculté

DÉPARTEMENTS	DISCIPLINES	PROFESSEURS DES UNIVERSITÉS	MAÎTRES DE CONFÉRENCES
1. DÉVELOPPEMENT, CROISSANCE ET PRÉVENTION	ODONTOLOGIE PÉDIATRIQUE	Mme DAVIT-BÉAL Mme DURSUN Mme VITAL	M. COURSON Mme JEGAT Mme SMAIL-FAUGERON Mme VANDERZWALM
	ORTHOPÉDIE DENTO-FACIALE		Mme BENAHMED M. DUNGLAS Mme KAMOUN-GOLDRAT Mme LE NORCY
	PRÉVENTION, ÉPIDÉMIOLOGIE, ÉCONOMIE DE LA SANTÉ ET ODONTOLOGIE LÉGALE	Mme FOLLIGUET M. PIRNAY	Mme GERMA M. TAVERNIER
2. CHIRURGIE ORALE, PARODONTOLOGIE, BIOLOGIE ORALE	PARODONTOLOGIE	Mme COLOMBIER Mme GOSSET	M. BIOSSE DUPLAN M. GUEZ
	CHIRURGIE ORALE	M. MAMAN Mme RADOI	Mme EJEIL M. GAULTIER M. HADIDA M. MOREAU M. NGUYEN
	BIOLOGIE ORALE	Mme CHAUSSAIN M. GOGLY Mme SÉGUIER Mme POLIARD	M. ARRETO Mme BARDET (MCF) Mme CHARDIN M. FERRE M. LE MAY
3. RÉHABILITATION ORALE	DENTISTERIE RESTAURATRICE ENDODONTIE	Mme BOUKPESSI Mme CHEMLA	Mme BERÈS Mme BESNAULT M. BONTE Mme COLLIGNON M. DECUP Mme GAUCHER
	PROTHÈSES		M. CHEYLAN M. DAAS M. DOT M. EID Mme FOUILLOUX-PATEY Mme GORIN M. RENAULT M. RIGNON-BRET M. TIRLET M. TRAMBA Mme WULFMAN
	FONCTION-DYSFONCTION, IMAGERIE, BIOMATÉRIAUX	M. SALMON	M. ATTAL Mme BENBELAID Mme BENOÎT A LA GUILLAUME (MCF) M. BOUTER M. CHARRIER M. CHERRUAU M. FLEITER Mme FRON CHABOUIS Mme MANGIONE Mme TILOTTA
	PROFESSEURS ÉMÉRITES	M. BÉRENHOLC Mme BRION M. LASFARGUES M. LAUTROU M. LEVY	M. PELLAT M. PIERRISNARD M. SAFFAR Mme WOLIKOW

Mise à jour le 04 septembre 2018

Remerciements

À Mme le Professeur Marjolaine Gosset

Docteur en Chirurgie dentaire

Docteur de l'Université Pierre et Marie Curie

Habilitée à Diriger des Recherches

Professeur des Universités, Faculté de Chirurgie dentaire Paris Descartes

Praticien Hospitalier, Assistance Publique-Hôpitaux de Paris

Pour avoir accepté de présider ma thèse, pour vos enseignements au cours de ma formation, veuillez croire en mes respectueux remerciements.

À M. le Docteur Jean-Claude Tavernier

Docteur en Chirurgie dentaire

Docteur de L'Université Paris Descartes

Docteur en Sciences odontologiques

Maître de Conférences des Universités, Faculté de Chirurgie dentaire Paris Descartes

Praticien Hospitalier Assistance Publique-Hôpitaux de Paris

Chevalier de l'ordre national du mérite

Officier de l'ordre des palmes académiques

Pour avoir accepté de siéger dans ce jury, pour votre bienveillance au cours de ma formation, veuillez croire en mes respectueux remerciements.

À Mme le Docteur Elvire Le Norcy

Docteur en Chirurgie dentaire

Spécialiste qualifiée en Orthopédie dento-faciale

Docteur de l'Université Paris Descartes

Maître de Conférences des Universités, Faculté de Chirurgie dentaire Paris Descartes

Praticien Hospitalier, Assistance Publique-Hôpitaux de Paris

Pour avoir accepté de siéger dans ce jury, pour vos enseignements au cours de ma formation, veuillez croire en mes respectueux remerciements.

À Mme le Docteur Émilie Bordet

Docteur en Chirurgie dentaire

Assistant Hospitalo-Universitaire, Faculté de Chirurgie dentaire Paris Descartes

Pour votre aide à chaque étape de la réalisation de cette thèse, pour votre gentillesse, la qualité de vos enseignements durant ces années d'études, veuillez trouver ici l'expression de ma profonde reconnaissance et de mes respectueux remerciements.

Suite à la rédaction de cette thèse, je tenais à remercier quelques uns de mes proches.

Tout d'abord mes parents qui m'ont toujours soutenus dans tous les choix que j'ai pu faire sans émettre aucun jugement.

À mes deux grands-pères, Yvon et Marcel, j'espère que vous êtes fiers de moi de là où vous êtes.

À mes deux grands-mères, Josiane et Lucienne qui sont toujours là pour veiller sur moi.

Je remercie également ma soeur pour sa sagesse et les conseils qu'elle a pu me donner en tant qu'infirmière.

Merci aussi à Charlotte d'avoir eu la patience de lire et relire ma thèse afin d'avoir un avis extérieur. Sarah m'a également apporté une aide précieuse pour ma thèse.

Enfin je remercie tous mes amis qui m'ont accompagné tout au long de mon cursus.

Table des matières

INTRODUCTION	2
1 : BILAN PARODONTAL PRE-ORTHODONTIQUE	3
1.1 DEFINITION ET CLASSIFICATION DES RECESSIONS PARODONTALES.....	3
1.2 LES FACTEURS PREDISPOSANTS A LA FORMATION DE DEFAUT MUCO-GINGIVAL.....	7
1.2.1 <i>Biotype parodontal</i>	7
1.2.2 <i>Point d'éruption de la dent</i>	11
1.2.3 <i>Présence de fenestrations et de déhiscences</i>	13
1.2.4 <i>Hauteur de gencive attachée</i>	14
1.2.5 <i>Présence de freins et brides</i>	14
1.3 LES FACTEURS DECLENCHANTS A LA FORMATION DE DEFAUT MUCO-GINGIVAL	15
1.3.1 <i>L'inflammation de la gencive associée à la plaque dentaire</i>	15
1.3.2 <i>Le brossage traumatique</i>	16
1.3.3 <i>Les habitudes nocives</i>	17
1.3.4 <i>Les facteurs iatrogènes</i>	18
2 : MOUVEMENTS ORTHODONTIQUES ET CONSEQUENCES MUCO-GINGIVALES	19
2.1 CONCEPTS GENERAUX SUR LE DEPLACEMENT ORTHODONTIQUE.....	19
2.1.1 <i>Cinétique du déplacement orthodontique</i>	19
2.1.2 <i>Cycle « ARIF »</i>	21
2.1.3 <i>Théorie de la pression/ tension</i>	22
2.1.4 <i>Mécanique appliquée au déplacement orthodontique</i>	23
2.2 MOUVEMENTS ORTHODONTIQUES A RISQUE OU BENEFIQUES POUR LES RECESSIONS	26
2.2.1 <i>Sens vestibulo-lingual</i>	26
2.2.2 <i>Sens mésio-distal</i>	29
2.2.3 <i>Sens vertical</i>	30
3 : COMMUNICATION DANS LE CADRE D'UN TRAITEMENT INTERDISCIPLINAIRE	32
3.1 OUTILS DE COMMUNICATION NON SPECIFIQUES	32
3.1.1 <i>Le courrier</i>	32
3.1.2 <i>L'e-mail</i>	33
3.1.3 <i>Le téléphone</i>	33
3.1.4 <i>La photographie dentaire</i>	33
3.1.5 <i>La caméra intra-orale</i>	36
3.2 OUTILS DE COMMUNICATION SPECIFIQUES A NOTRE PROBLEMATIQUE.....	36
3.2.1 <i>Le set-up numérique</i>	36
3.2.2 <i>La fiche</i>	39
CONCLUSION	44
BIBLIOGRAPHIE	45
TABLE DES FIGURES	48
TABLE DES TABLEAUX	49

Introduction

Les malocclusions dentaires correspondent à une inadéquation des dents et/ou des maxillaires entre eux. Cette pathologie est très répandue puisqu'on a pu montrer dans une étude américaine que la prévalence de malocclusion était aux alentours de 60%.¹

Le traitement orthodontique permet de corriger ces malocclusions avec un double objectif esthétique et fonctionnel.

Les mouvements orthodontiques induisent un stress au niveau du parodonte. En effet, en appliquant une force orthodontique sur la dent, c'est toute l'unité dento-parodontale qui subit des modifications pour aboutir à un déplacement dentaire.

Il est donc nécessaire de faire un diagnostic parodontal pré-orthodontique afin d'évaluer les capacités de résistance du parodonte face au stress orthodontique.

D'un point de vue orthodontique, il faut veiller à appliquer une force qui peut être supportée par le parodonte. Si ce n'est pas le cas et que l'on excède les capacités de résistance du parodonte alors des complications muco-gingivales peuvent apparaître, notamment des récessions parodontales.

Le traitement orthodontique doit être considéré comme un traitement interdisciplinaire où le parodontiste (ou l'omnipraticien) doit être en contact étroit avec l'orthodontiste dans le but de prévenir les défauts muco-gingivaux.

¹ Proffit, Fields, et Moray, « Prevalence of malocclusion and orthodontic treatment need in the United States ».

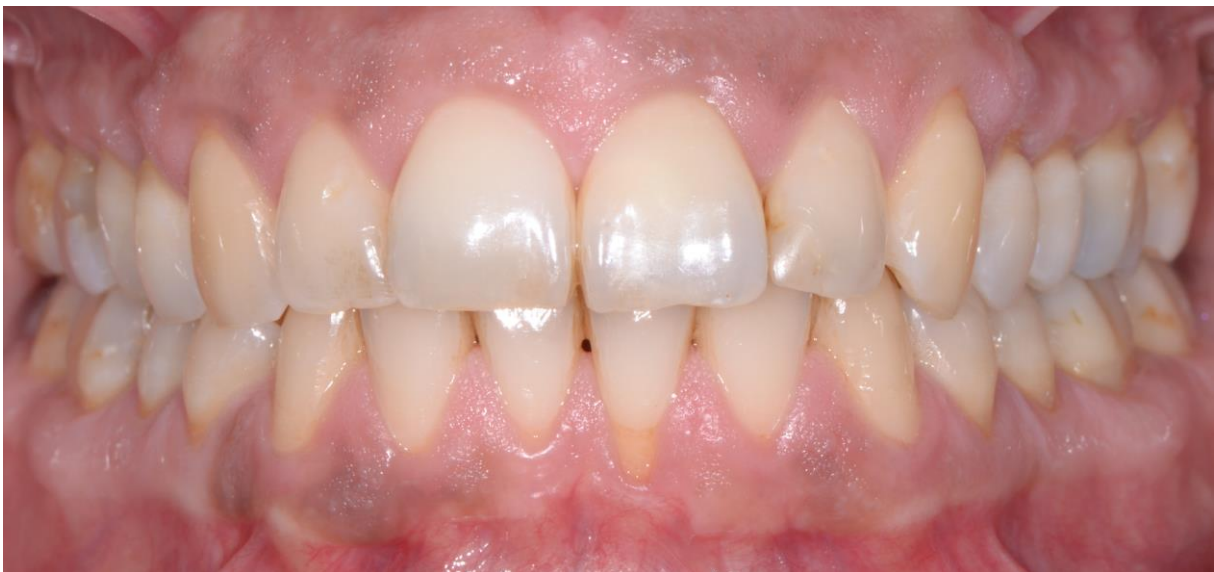1 : Bilan parodontal pré-orthodontique

1.1 Définition et classification des récessions parodontales

La récession parodontale a été définie dans le Glossary of Periodontal Terms de l'American Academy of Periodontology (1992) comme « le déplacement de la gencive marginale apicalement à la jonction amélo-cémentaire ».

Pourtant, le terme de déplacement est inapproprié. En effet, une récession parodontale correspond à une véritable perte de substance parodontale plutôt qu'à un simple déplacement de la gencive marginale.

Figure 1 : Récession au niveau de 31



Source : Docteur Bordet, Photographie endo-buccale d'une récession au niveau de 31, 2018

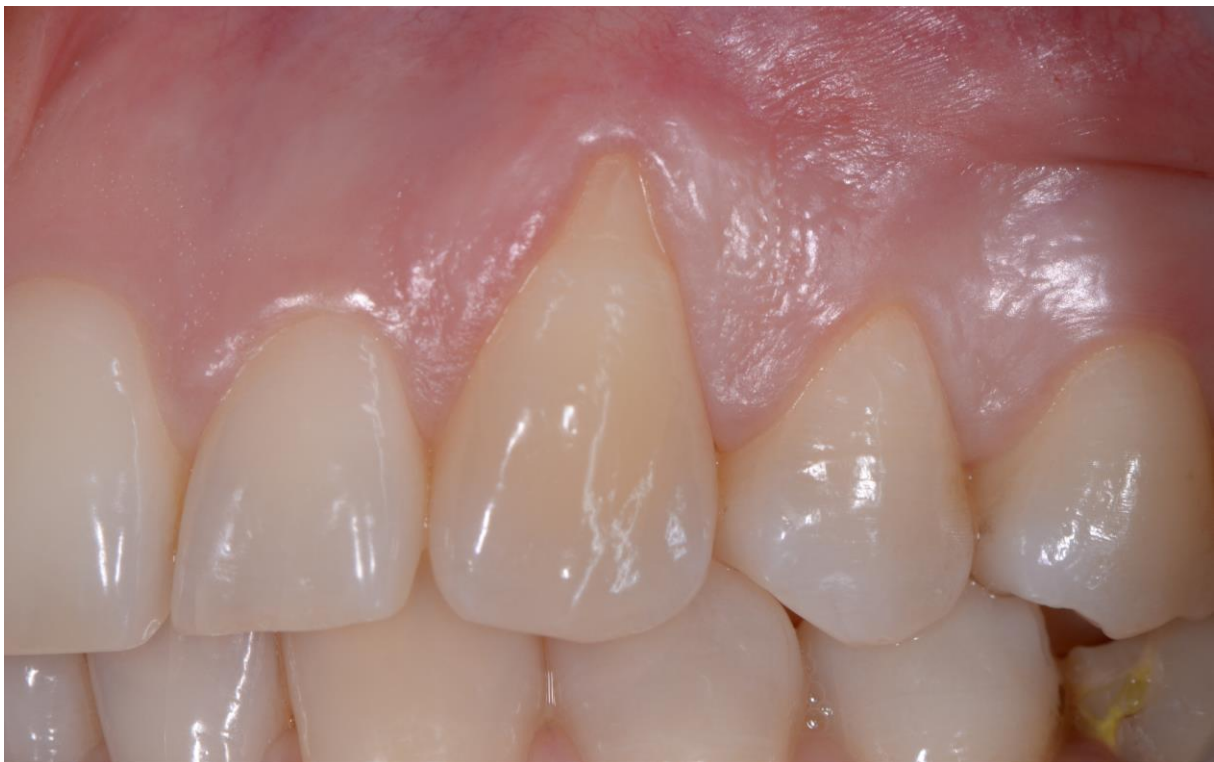La prévalence des personnes atteintes de récessions parodontales augmente avec l'âge : 36 % de la population a au moins une récession à 30 ans et 79 % à l'âge de 55 ans.² Il faut veiller à ne pas augmenter cette prévalence avec les traitements orthodontiques.

² Rodier, « Recherche clinique sur l'étiopathogénie des récessions gingivales ».

La classification la plus utilisée actuellement est celle de Miller. Elle a un double objectif puisqu'elle permet à la fois de décrire la morphologie de la récession et en même temps elle introduit la notion de pronostic de ce défaut muco-gingival.³

Classe I : la récession atteint une seule face dentaire sans dépasser la limite muco-gingivale. Il n'y a pas d'atteinte interproximale.

Figure 2 : Récession de classe I de Miller

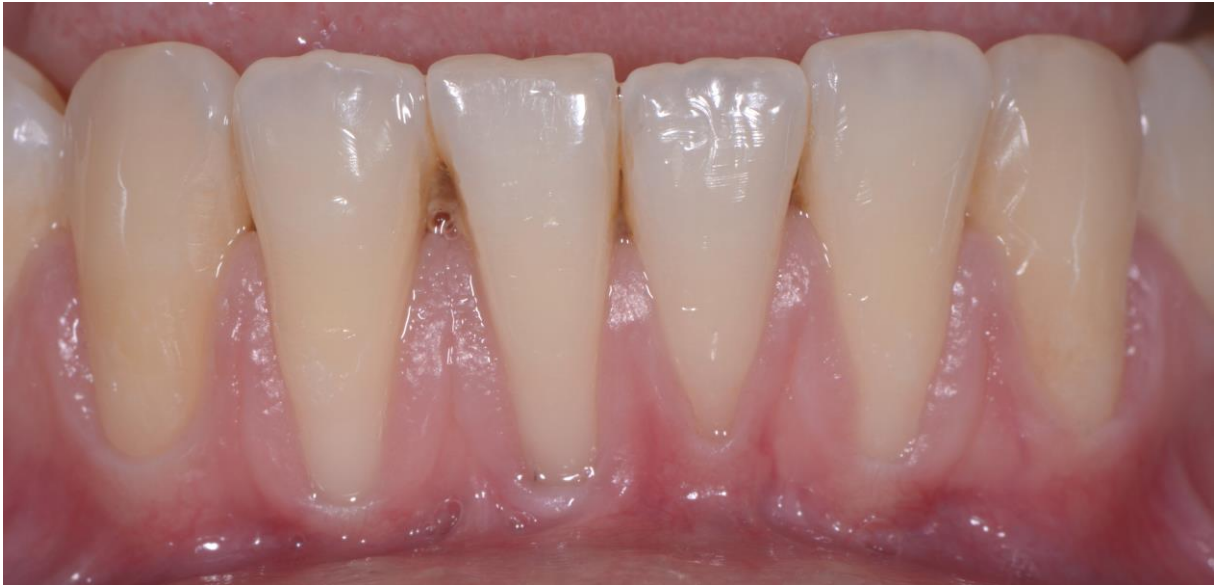

Source : Docteur Bordet, photographie endo-buccale d'une récession de classe I de Miller, 2018

³ Miller, « A classification of marginal tissue recession ».

Classe II : la récession atteint une seule face dentaire mais dépasse la ligne muco-gingivale. Il n'y a pas d'atteinte interproximale.

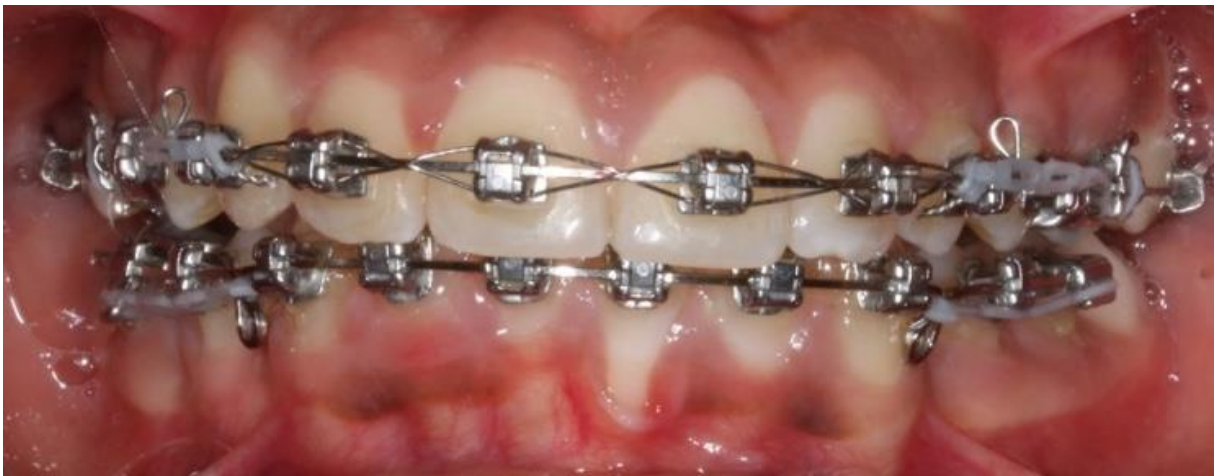Figure 3 : Récession de classe II de Miller



Source : Docteur Bordet, photographie endo-buccale d'une récession de classe II de Miller, 2018

Classe III : la récession atteint une seule face dentaire et le parodonte interproximal.

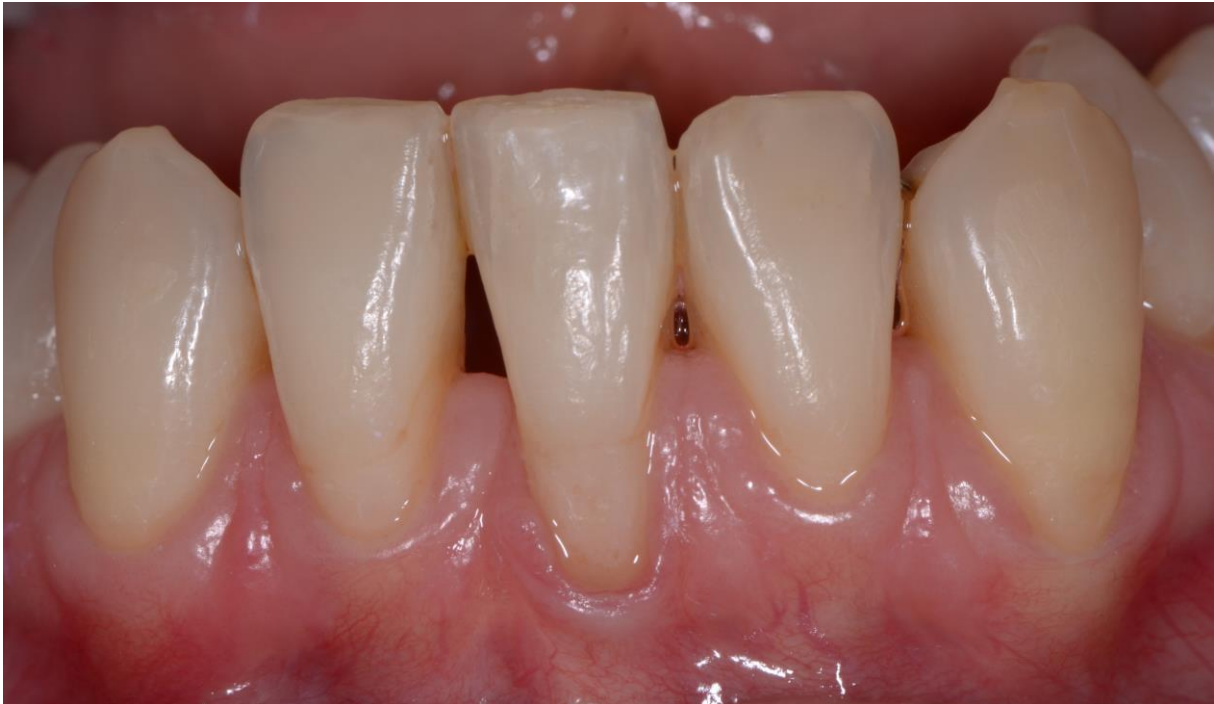Figure 4 : Récession de classe III de Miller



Source : Hannequin, photographie endo-buccale d'une récession de classe III de Miller, 2018

Classe IV : la récession atteint plusieurs faces dentaires et le parodonte interproximal.

Figure 5 : Récession de classe IV de Miller



Source : Docteur Bordet, photographie endo-buccale d'une récession de classe IV de Miller, 2018

Une autre classification plus récente est celle de Cairo. Contrairement à celle de Miller, elle présente l'avantage de faciliter la décision thérapeutique.⁴

Récession de type I : la récession gingivale n'est pas associée à une perte d'attache interproximale.

Récession de type II : la récession gingivale est associée à une perte d'attache interproximale inférieure ou égale à la perte d'attache sur la pleine face vestibulaire.

Récession de type III : la récession gingivale est associée à une perte d'attache interproximale supérieure à la perte d'attache sur la pleine face vestibulaire.

Après avoir vu la définition et deux classifications des récessions parodontales, nous allons maintenant nous intéresser aux facteurs parodontaux qui influencent l'apparition de ces défauts muco-gingivaux.

⁴ Cairo et al., « The interproximal clinical attachment level to classify gingival recessions and predict root coverage outcomes ».

1.2 Les facteurs prédisposants à la formation de défaut muco-gingival

Les facteurs prédisposants augmentent le risque de récession parodontale mais ne peuvent pas à eux seuls former une récession.

1.2.1 Biotype parodontal

Le biotype parodontal correspond à la morphologie gingivale et osseuse du parodonte.

C'est un facteur déterminant qui s'évalue grâce à l'observation clinique et au sondage.⁵ Il existe de nombreuses classifications parodontales pour caractériser le biotype parodontal.

1.2.1.1 Classification de Maynard et Wilson, 1980⁶

Elle est fondée sur la morphologie des tissus du parodonte. Cette classification s'intéresse à la hauteur du tissu kératinisé et à l'épaisseur des procès alvéolaires.

Classe I : hauteur de gencive kératinisée suffisante associée à un parodonte épais.

Classe II : hauteur de gencive kératinisée réduite associée à un parodonte épais.

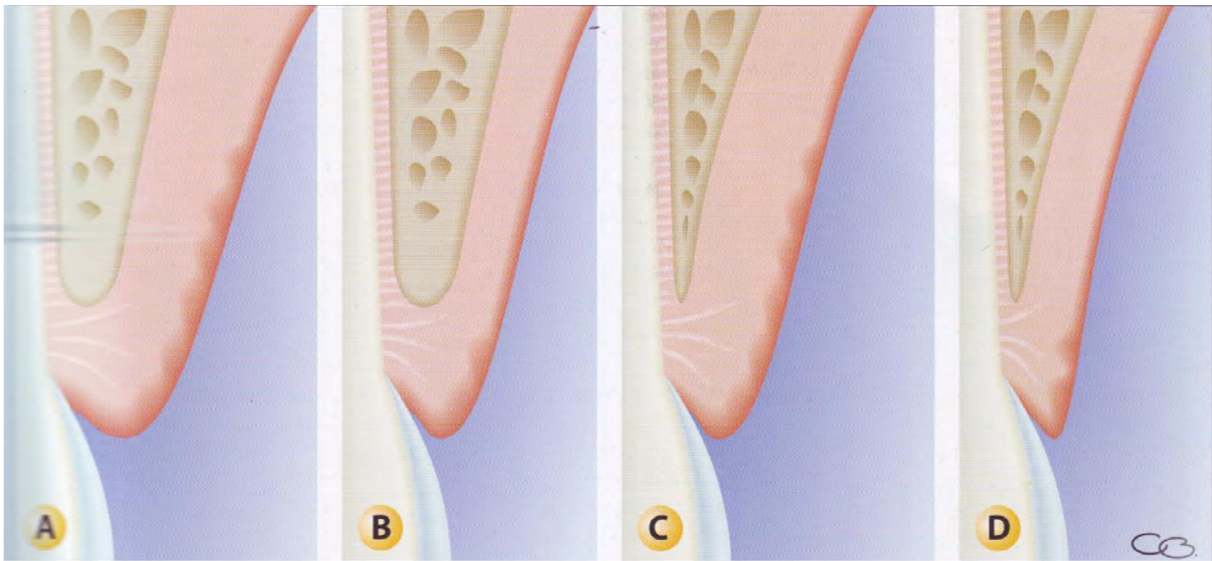
Classe III : hauteur de gencive kératinisée suffisante associée à un parodonte fin.

Classe IV : hauteur de gencive kératinisée réduite associée à un parodonte fin

⁵ Dersot, « Récession gingivale et orthodontie de l'adulte. Propositions thérapeutiques fondées sur les preuves cliniques ».

⁶ Maynard et Wilson, « Diagnosis and management of mucogingival problems in children ».

Figure 6 : Classification de Maynard et Wilson (1980)



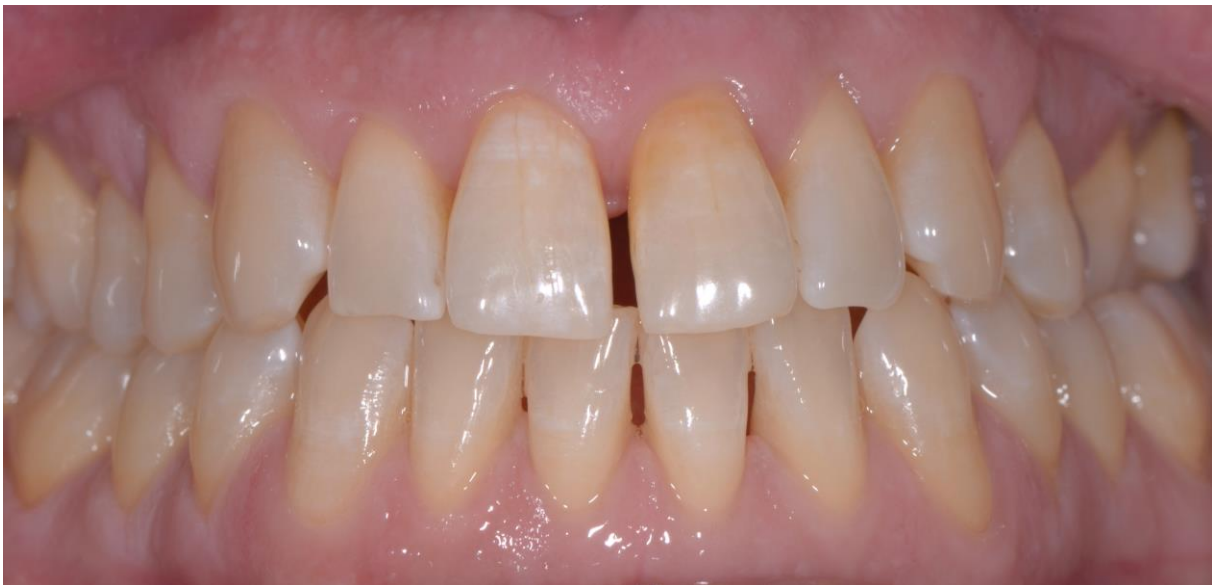Source : Borghetti et Monnet-Corti, *Chirurgie plastique parodontale et péri-implantaire*, 2017

A. Type 1. B. Type II C. Type III. D. Type IV

1.2.1.2 Classification de Siebert et Lindhe, 1989

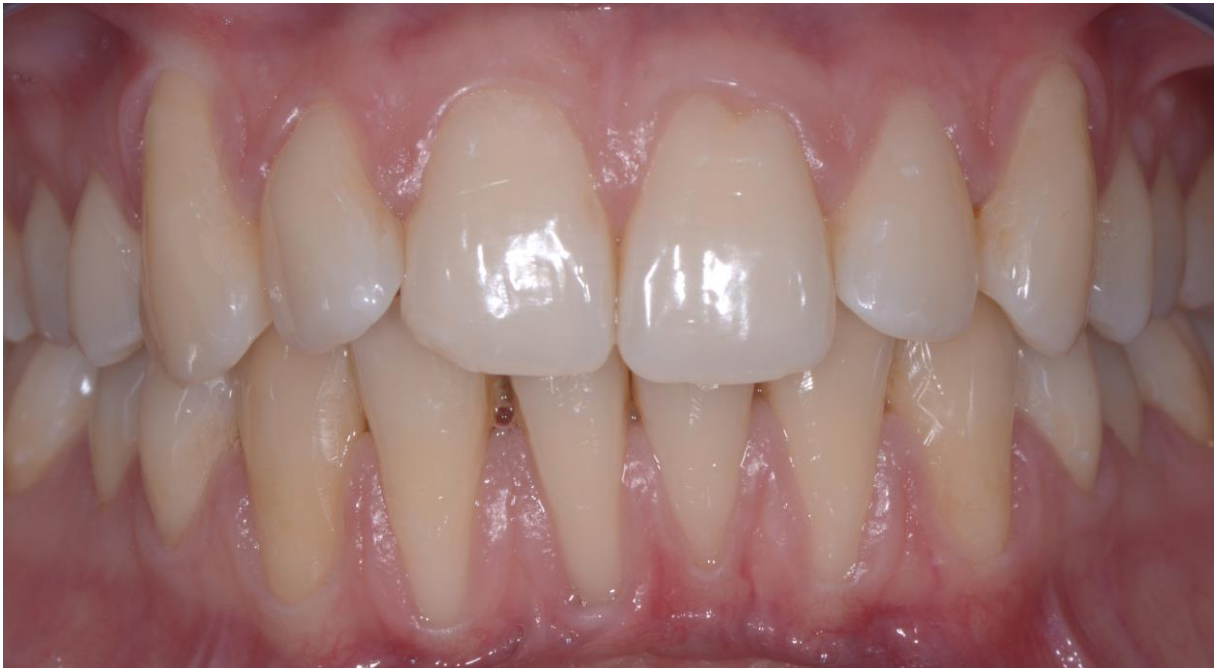Contrairement à la classification de Maynard et Wilson, celle de Siebert et Lindhe prend en compte l'épaisseur de l'os sous-jacent, malheureusement cette donnée est difficilement évaluable cliniquement. Il existe deux types de parodontes selon cette classification.

Figure 7 : Parodonte plat et épais



Source : Docteur Bordet, photographie endo-buccale d'un parodonte plat et épais, 2018

Figure 8 : Parodonte fin et festonné



Source : Docteur Bordet, photographie endo-buccale d'un parodonte fin et festonné, 2018

1.2.1.3 Classification de Korbendau et Guyomard, 1992⁷

La classification de Korbendau et Guyomard est plus précise que celle de Maynard et Wilson puisqu'elle tient compte de l'épaisseur du tissu gingival ainsi que de la position verticale du bord marginal de la corticale.

Type A : le procès alvéolaire est épais, le bord marginal est proche de la jonction amélo-cémentaire (1 mm), le tissu gingival est épais et sa hauteur est supérieure à 2 mm.

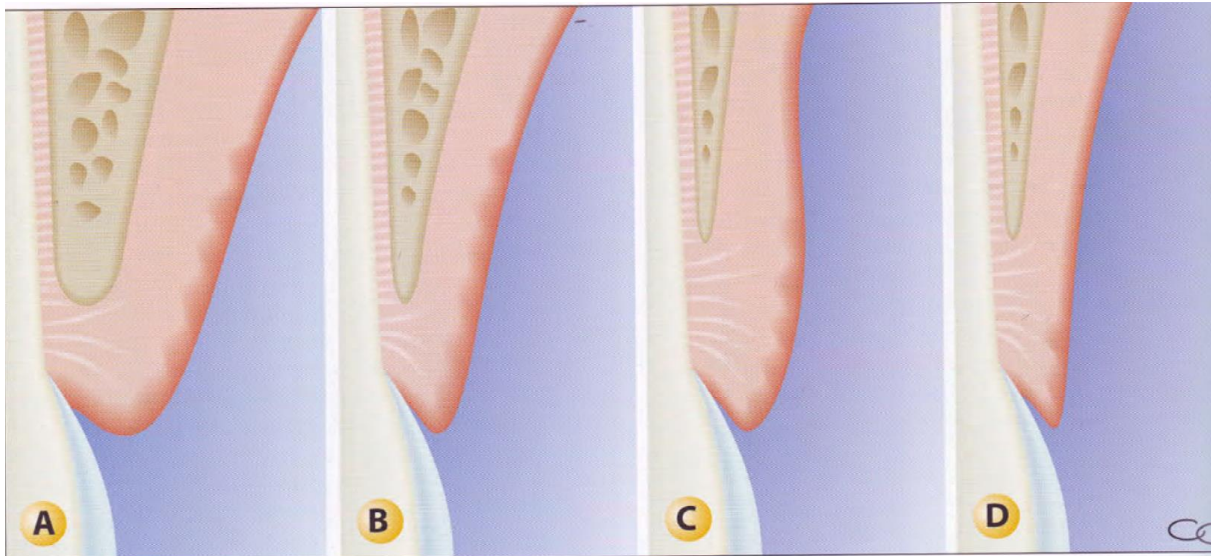
Type B : le procès alvéolaire est mince, le bord marginal est proche de la jonction amélo-cémentaire (1 mm), le tissu gingival est assez mince et sa hauteur est supérieure à 2 mm.

Type C : le procès alvéolaire est mince, le bord marginal est à distance de la jonction amélo-cémentaire (déhiscence supérieure à 2 mm), le tissu gingival est mince et tendu et sa hauteur est supérieure à 2 mm.

⁷ Korbendau et Guyomard, *Chirurgie muco-gingivale chez l'enfant et l'adolescent*.

Type D : le procès alvéolaire est mince, le bord marginal est à distance de la jonction amélo-cémentaire (déhiscence supérieure à 2 mm), le tissu gingival est mince et très réduit, sa hauteur est inférieure à 1 mm

Figure 9 : Classification de Korbendau et Guyomard



Source : Borghetti et Monnet-Corti, *Chirurgie plastique parodontale et péri-implantaire*, 2017

A.Type A. B. Type B C. Type C. D. Type D

En résumé, voici sous forme de tableau les parodontes à risque selon les différentes classifications :

Tableau 1 : Parodontes à risque selon les différentes classifications

Type	Caractéristiques
Classe IV (Mynard et Wilson, 1980)	Hauteur de gencive kératinisée réduite associée à un parodonte fin.
Biotype fin et festonné (Siebert et Lindhe, 1989)	Parodonte fin et festonné.
Type D (Korbendau et Guyomard, 1992)	Le procès alvéolaire est mince, le bord marginal est à distance de la jonction amélo-cémentaire (déhiscence supérieure à 2 mm), le tissu gingival est mince et très réduit, sa hauteur est inférieure à 1 mm.

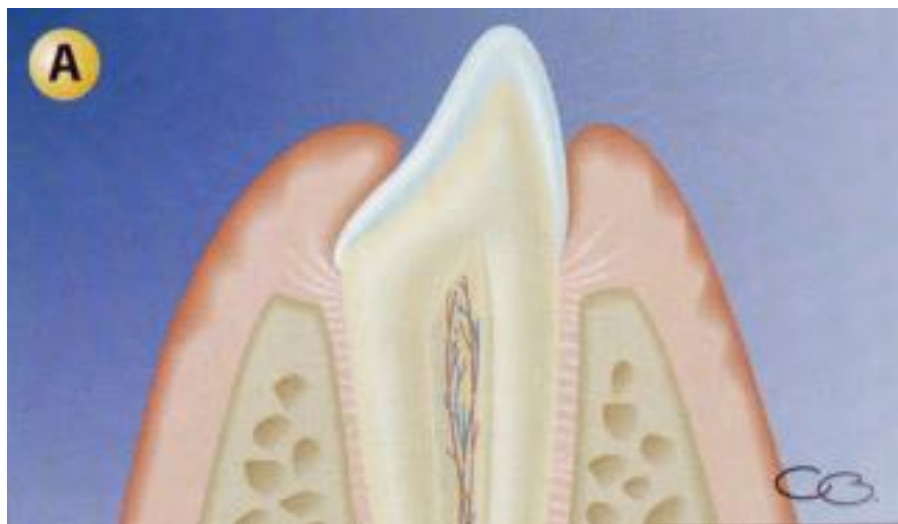1.2.2 Point d'éruption de la dent

La prise en compte du point d'éruption de la dent est fondamentale. Il y a une différence entre une dent en linguo-position, normo-position ou vestibulo-position en ce qui concerne l'épaisseur gingivale et osseuse. Une épaisseur faible est un facteur de risque de récession.

1.2.2.1 Normo-position

La répartition des tissus osseux et gingivaux est équitable entre la partie linguale et la partie vestibulaire. L'éruption de la dent se fait au centre de la base osseuse. Dans ce cas, l'épaisseur gingivale et osseuse en vestibulaire est importante ce qui diminue le risque muco-gingival.

Figure 10 : Normo-position dentaire



Source : Borghetti et Monnet-Corti, *Chirurgie plastique parodontale et péri-implantaire*, 2017

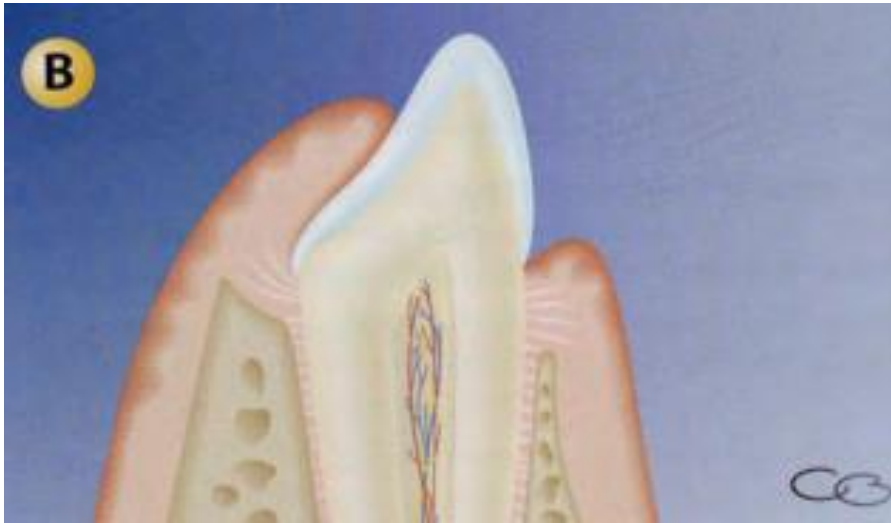1.2.2.2 Linguo-position

La répartition n'est pas équitable puisque l'épaisseur osseuse et gingivale est plus importante en vestibulaire qu'en linguale. Le processus alvéolaire est plus coronaire. Dans le cas d'un traitement orthodontique, cela constitue un facteur de protection face aux complications muco-gingivales.

1.2.2.3 Vestibulo-position

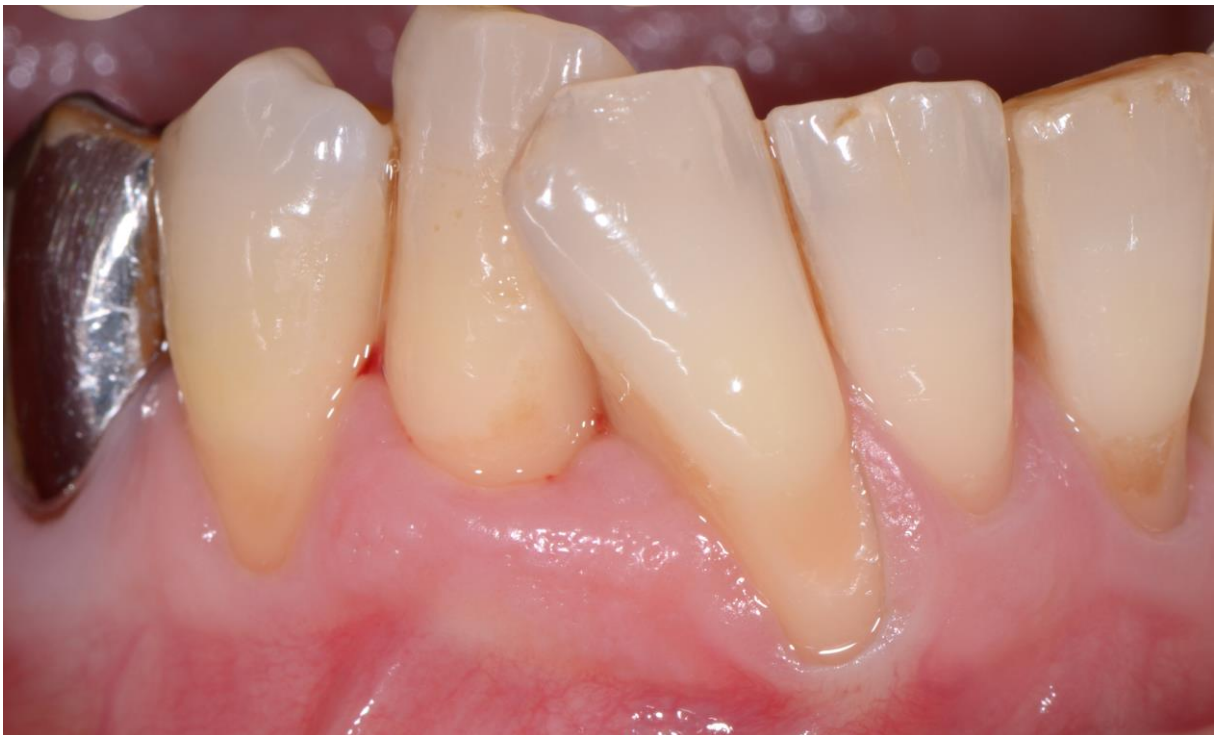La répartition n'est pas équitable entre la partie linguale et vestibulaire. L'épaisseur osseuse et gingivale sont faibles constituant un facteur de risque d'apparition ou d'aggravation de récession.

Figure 11 : Vestibulo-position dentaire



Source : Borghetti et Monnet-Corti, *Chirurgie plastique parodontale et péri-implantaire*, 2017

Figure 12 : Récession associée à la vestibulo-position de 43



Source : Docteur Bordet, photographie endo-buccale d'une récession associée à la vestibulo-position de 42,

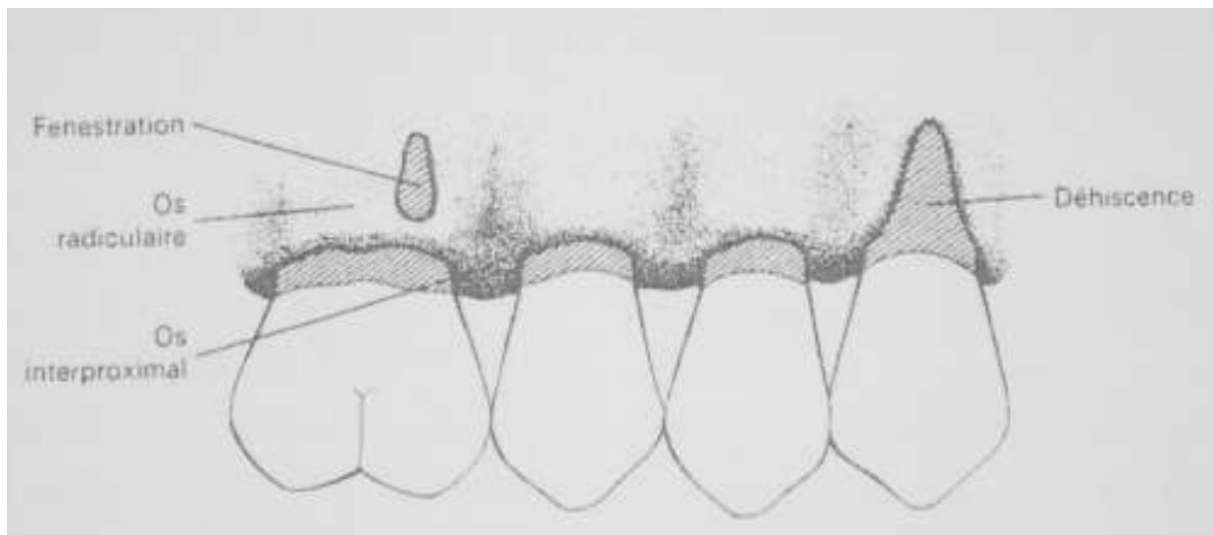
2018

En conclusion, le point d'éruption de la dent est très important puisqu'il détermine l'épaisseur des tissus en vestibulaire et en lingual. Il est donc soit un facteur de risque soit un facteur de protection selon les cas.

1.2.3 Présence de fenestrations et de déhiscences

Les déhiscences et fenestrations osseuses sont également des facteurs prédisposants à l'apparition de récessions. Il est important de les diagnostiquer dès le début pour adapter le traitement orthodontique afin de ne pas aggraver la situation.

Figure 13 : Déhiscences et fenestrations osseuses



Source : Borghetti et Monnet-Corti, *Chirurgie plastique parodontale et péri-implantaire*, 2017

Une fenestration osseuse est définie comme une zone limitée de la racine qui n'est pas recouverte par l'os. Une déhiscence osseuse est plus large, la zone concernée s'étend jusqu'à l'os marginal.

Une étude a montré que l'on retrouve sur un crâne humain au moins une déhiscence, dans 40% des cas, et au moins une fenestration, dans 61 % des cas.⁸

D'après une étude de Wehrbein, Bauer et Diedrich⁹, l'anatomie osseuse est un facteur prédictif des récessions parodontales. Le patient ayant une symphyse haute et étroite a plus de chance de présenter des déhiscences osseuses.

⁸ Rupprecht et al., « Prevalence of dehiscences and fenestrations in modern American skulls ».

⁹ Wehrbein, Bauer, et Diedrich, « Mandibular incisors, alveolar bone, and symphysis after orthodontic treatment. A retrospective study ».

On retrouve ce type de symphyse à risque chez des patients avec une croissance mandibulaire à rotation postérieure. Alors qu'une symphyse large est plutôt présente chez des patients avec une croissance mandibulaire à rotation antérieure.

Dès l'examen exo-buccal, on peut avoir une idée du type de rotation mandibulaire. Les patients présentant une face longue ont le plus souvent une croissance mandibulaire à rotation postérieure et seront donc considérés comme des patients à risque.¹⁰

Le biotype parodontal, le point d'éruption de la dent et la présence de déhiscence et fenestration sont les 3 facteurs les plus importants, néanmoins d'autres facteurs sont à prendre en compte pour une évaluation exhaustive du parodonte avant un traitement orthodontique.

1.2.4 Hauteur de gencive attachée

On a longtemps pensé que la hauteur de gencive attachée était le facteur le plus important à retenir pour le maintien de la santé parodontale.¹¹

Pourtant une étude de Wennström¹² n'a pas pu démontrer qu'une faible hauteur de gencive attachée augmentait le risque de récession suite à des déplacements dentaires provoqués.

1.2.5 Présence de freins et brides

Les freins peuvent constituer un risque pour le parodonte marginal, tout dépend de la position du frein. La classification de Placek et Coll, 1974 répartit les freins selon leur insertion par rapport au parodonte marginal¹³ :

Frein de type 1, attache muqueuse : l'insertion se situe à la jonction muco-gingivale

Frein de type 2, attache gingivale : l'insertion se situe dans la gencive attachée

Frein de type 3, attache papillaire : l'insertion se situe au niveau de la papille, la traction de la lèvre peut entraîner un déplacement de la gencive marginale

¹⁰ Björk, « Prediction of mandibular growth rotation ».

¹¹ Lang et Löe, « The relationship between the width of keratinized gingiva and gingival health ».

¹² Wennström, « Mucogingival considerations in orthodontic treatment ».

¹³ Mirko, Miroslav, et Lubor, « Significance of the labial frenum attachment in periodontal disease in man. Part I. Classification and epidemiology of the labial frenum attachment ».

Frein de type 4, attache papillaire pénétrante : l'insertion se situe au niveau du septum et se confond avec la papille interdentaire

Les freins dits « à risque » d'apparition ou d'aggravation de récessions parodontales suite à un déplacement orthodontique sont ceux qui entraînent :

1. Un déplacement de la gencive marginale associé à l'ouverture du sillon gingivo-dentaire
2. Une entrave à l'hygiène bucco-dentaire
3. Une récession débutante

En effet, ce type de frein associé à un parodonte à risque augmente fortement le risque d'apparition ou d'aggravation d'une récession. On peut dans ces cas envisager une frénectomie.

Après avoir vu les facteurs prédisposants qu'il faut diagnostiquer lors du bilan parodontal pré-orthodontique, nous allons nous intéresser aux facteurs déclenchants des récessions parodontales.

1.3 Les facteurs déclenchants à la formation de défaut muco-gingival

Contrairement aux facteurs prédisposants, les facteurs déclenchants peuvent créer à eux seuls des récessions.

L'étiologie des récessions parodontales est multifactorielle. 17% des récessions parodontales n'ont pourtant pas d'étiologie cliniquement définie.¹⁴

Nous allons décrire les facteurs déclenchants qui doivent être identifiés et corrigés avant de commencer une thérapie orthodontique.

1.3.1 L'inflammation de la gencive associée à la plaque dentaire

La plaque bactérienne et le tartre sont reconnus comme étant des facteurs déclenchants de récessions parodontales.¹⁵

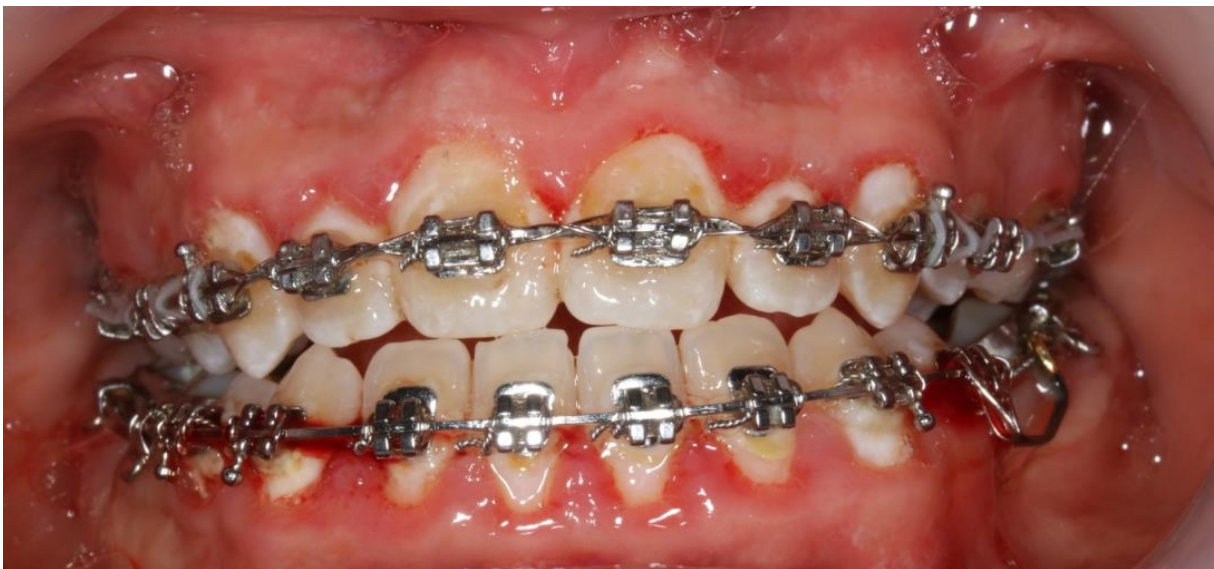¹⁴ Rodier, « Recherche clinique sur l'étiopathogénie des récessions gingivales ».

¹⁵ Løe, Anerud, et Boysen, « The natural history of periodontal disease in man ».

Avant de commencer un traitement orthodontique, il faut évaluer l'hygiène bucco-dentaire du patient et l'inflammation de la gencive associée.

La pose d'un dispositif multi-attaches favorise l'accumulation de plaque et entrave le mécanisme d'auto-nettoyage, la gencive devient inflammatoire au contact du biofilm bactérien ce qui peut aboutir à des lésions parodontales et notamment des récessions gingivales. Le patient devra donc acquérir une hygiène bucco-dentaire efficace.

Figure 14 : Inflammation gingivale associée à la plaque dentaire



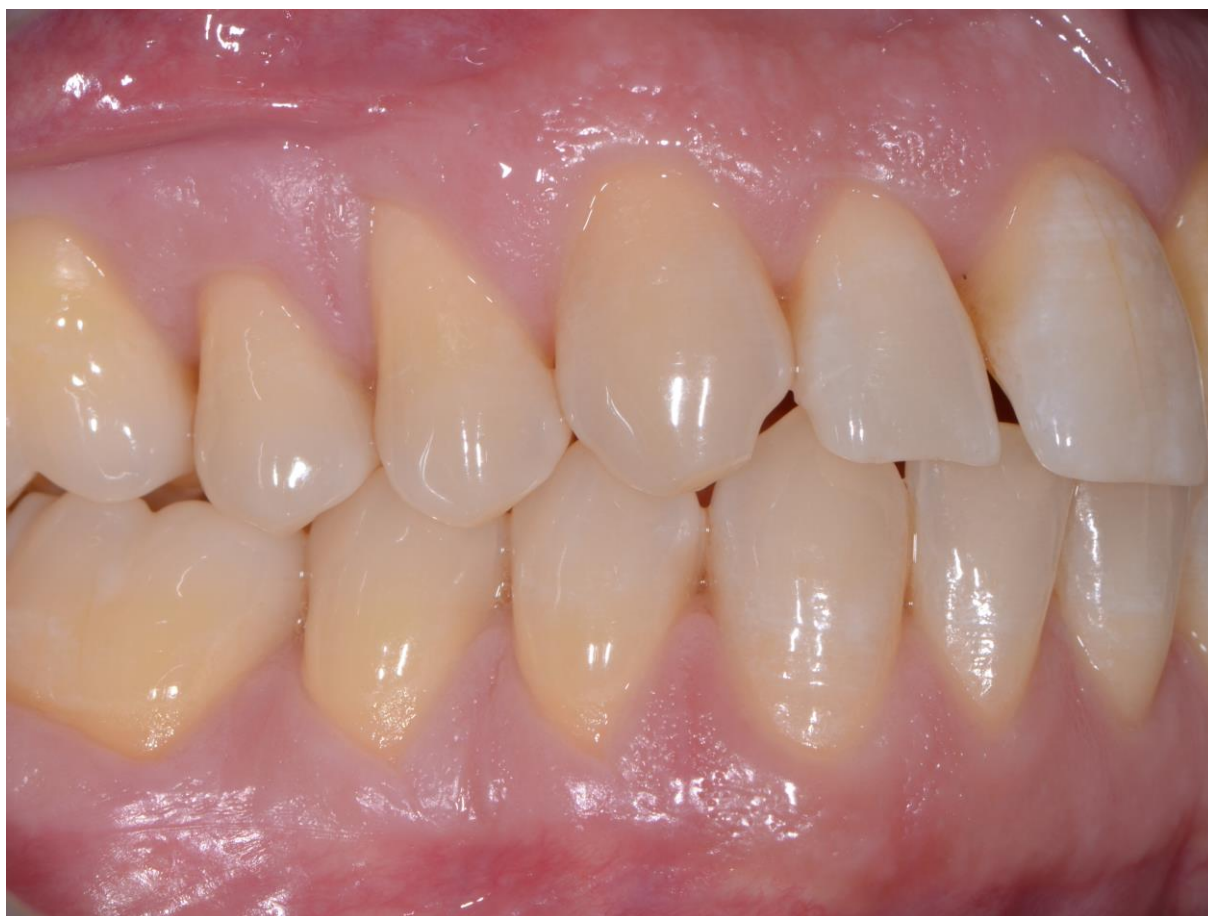Source : Hannequin, photographie endo-buccale d'une inflammation gingivale liée à la mauvaise hygiène bucco-dentaire, 2018

1.3.2 Le brossage traumatique

Un brossage trop énergique, associé à une mauvaise technique entraîne une inflammation d'origine traumatique qui, sur une zone à risque, peut engendrer une récession de la gencive.¹⁶ La technique de brossage devra donc être modifiée.

¹⁶ Khocht et al., « Gingival recession in relation to history of hard toothbrush use ».

Figure 15 : Récessions à cause d'un brossage traumatique



Source : Docteur Bordet, photographie endo-buccale de récessions suite à un brossage traumatique, 2018

1.3.3 Les habitudes nocives

La présence de piercings au niveau de la langue et des lèvres est de plus en plus répandue chez les jeunes et constitue un risque de récession parodontale. Une étude faite à Strasbourg a montré que 8,5% des sujets avec un piercing lingual ou labial présentaient au moins une récession.¹⁷

L'onychophagie, les tics de mordillement ou encore l'auto-mutilation peuvent aussi aboutir à des récessions.

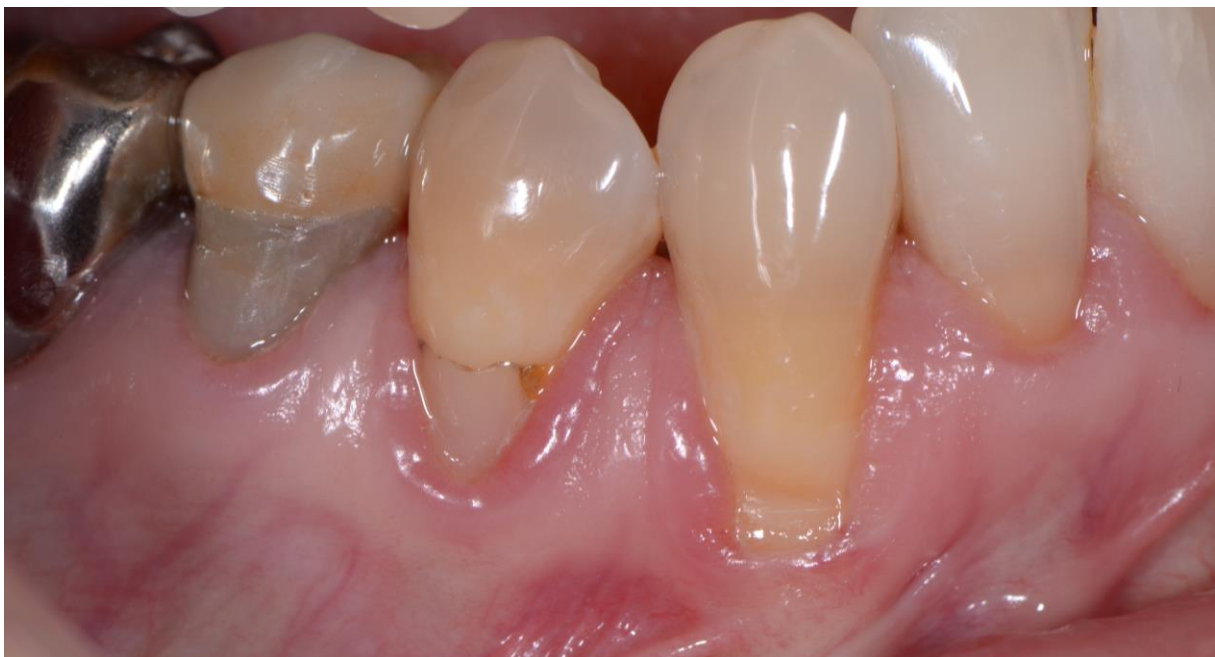¹⁷ Hickey et al., « Complications following oral piercing. A study among 201 young adults in Strasbourg, France ».

1.3.4 Les facteurs iatrogènes

En grec, le mot iatrogène signifie littéralement « provoqué par le médecin » (iatros : médecin ; génès : qui est engendré). En effet, les soins du chirurgien-dentiste peuvent provoquer des effets néfastes.

L'espace biologique correspond à l'espace compris entre le fond du sulcus et le rebord osseux alvéolaire. Il contient l'attache épithélio-conjonctive, cet espace doit être préservé. Si une restauration ne respecte pas l'espace biologique alors il y aura à terme une migration apicale de la gencive.

Figure 16 : Récession associée à une restauration inadaptée



Source : Docteur Bordet, photographie endo-buccale de récession associée à une restauration inadaptée sur 44, 2018

Le bilan parodontal pré-orthodontique a permis d'identifier les facteurs prédisposants et déclenchants à la formation de défaut muco-gingival. Il est nécessaire de contrôler, modifier ou supprimer ces facteurs.

Nous allons maintenant nous intéresser aux mouvements orthodontiques plus à même d'entraîner une récession. Par exemple, un déplacement de vestibulo-version peut entraîner une diminution de l'épaisseur et de la hauteur des tissus gingivaux et osseux ce qui augmente le risque de défaut muco-gingival.

2 : Mouvements orthodontiques et conséquences muco-gingivales

2.1 Concepts généraux sur le déplacement orthodontique

Au cours des dernières décennies, les orthodontistes ont essayé de créer des systèmes permettant de reproduire le mouvement dentaire physiologique.

Le déplacement dentaire orthodontique est possible grâce à un remodelage des tissus dentaires et périodontaires après l'application d'une force sur la couronne de la dent. Les phénomènes cellulaires qui se produisent ont pour objectif de rétablir un équilibre physiologique perturbé et de diminuer les contraintes subies.

La force s'exerce sur la dent et se transmet à l'os par l'intermédiaire du ligament alvéolo-dentaire. Une réaction cellulaire instantanée se produit dans le ligament alvéolo-dentaire, au niveau de la gencive marginale et dans l'os alvéolaire en regard de la zone concernée et à distance.

2.1.1 Cinétique du déplacement orthodontique

En effet, l'application continue d'une force va entraîner des effets immédiats et des effets à plus long terme.

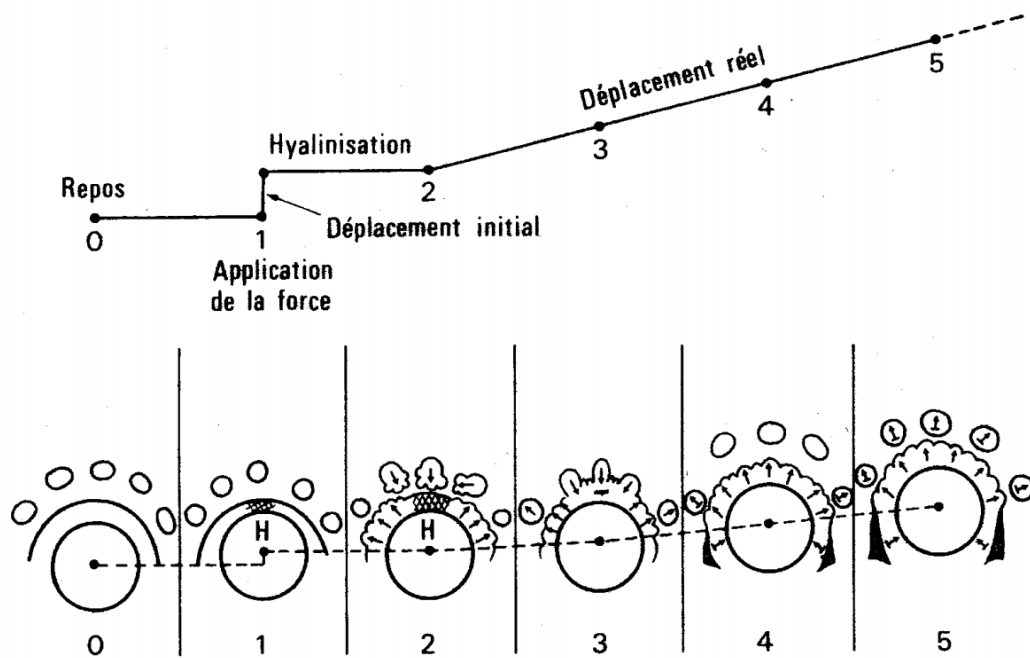
Les effets immédiats correspondent à 3 types de mouvements :

1. Un mouvement de la dent lié à l'élasticité du ligament alvéolo-dentaire.
2. Un déplacement suite à la fuite des liquides de la lame criblée.
3. Une déformation de l'os alvéolaire qui va activer les cellules responsables du remodelage osseux.

À la suite de cela, des effets à plus long terme vont se produire. En effet, un certain temps est nécessaire pour que le mouvement dentaire se poursuive. Ce temps est variable et dépend principalement de la contrainte exercée. Deux cas se présentent :

1. Une force faible maintient un niveau de circulation sanguine suffisant pour permettre les phénomènes de résorption, menant rapidement au déplacement dentaire.
2. Une force plus forte va empêcher toute circulation sanguine, menant à la nécrose et à la mort cellulaire d'une partie du ligament alvéolo-dentaire. Cette zone a un aspect opaque au microscope et a l'apparence du cartilage hyalin, d'où sa dénomination de « zone hyaline ». Le mouvement dentaire pourra s'effectuer lorsque la zone hyaline sera résorbée grâce à la mise en place de phénomènes de remodelage. Le temps de latence sera de plusieurs jours.

Figure 17 : Cinétique du déplacement orthodontique



Source : Boileau, *Orthodontie de l'enfant et jeune adulte. Tome 1. Principes et moyens thérapeutiques*, 2011

2.1.2 Cycle « ARIF »

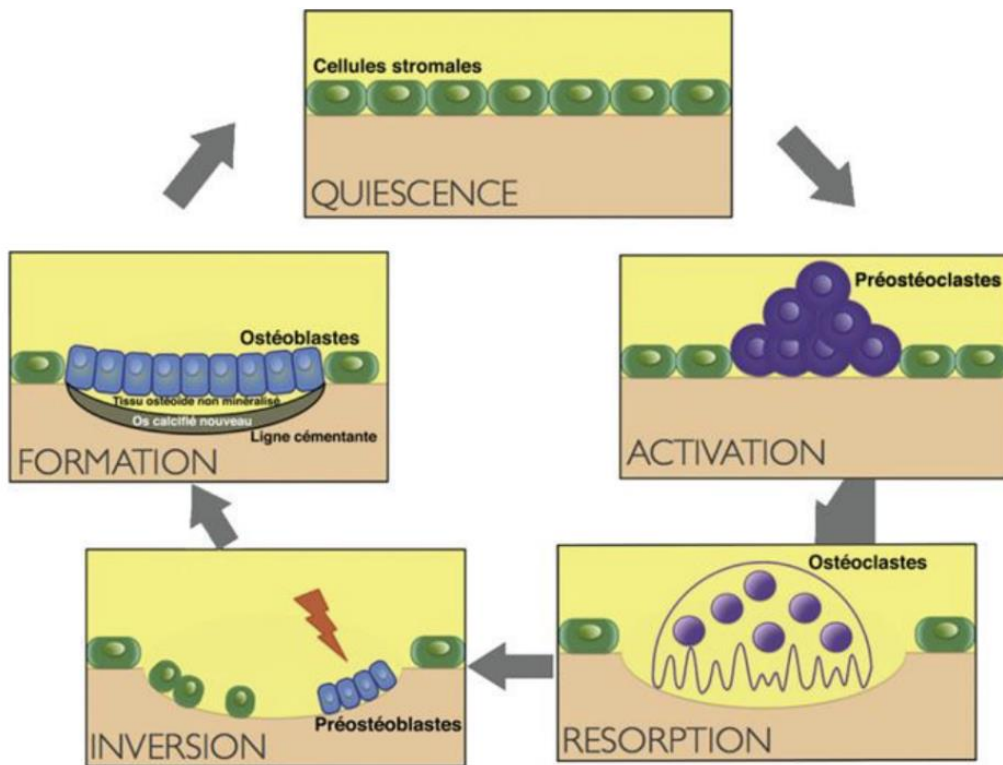
Le remodelage de l'os alvéolaire est assuré par les ostéoclastes et les ostéoblastes. Ces changements ont lieu dans des zones bien localisées appelées Basic Multicellular Unit (BMU), et suivent un cycle « ARIF »¹⁸ :

1. La phase d'activation (A) se caractérise par le déplacement des ostéoblastes pour avoir accès à la surface osseuse, et par la sécrétion de collagénases par les fibroblastes.
2. La phase de résorption (R) se définit par la présence d'ostéoclastes actifs qui se fixent sur la zone osseuse à résorber.
3. La phase d'inversion (I) correspond aux ostéoclastes qui quittent la zone de résorption pour céder la place aux ostéoblastes.
4. La phase de formation (F) consiste au comblement de la zone résorbée par les ostéoblastes qui deviennent plus tard des ostéocytes minéralisants ce tissu nouvellement formé.

Lorsque l'équilibre physiologique est recouvré, alors on rentre dans une phase de repos appelée phase de quiescence. Le cycle « ARIF » reprendra lorsque l'équilibre physiologique sera de nouveau perturbé.

¹⁸ Baron, « I processi cambiali dell'osso alveolare durante gli spostamenti dentali spontanei e provocati ».

Figure 18 : Cycle ARIF



Source : Baron, « I processi cambiali dell'osso alveolare durante gli spostamenti dentali spontanei e provocati », 1977

2.1.3 Théorie de la pression/ tension

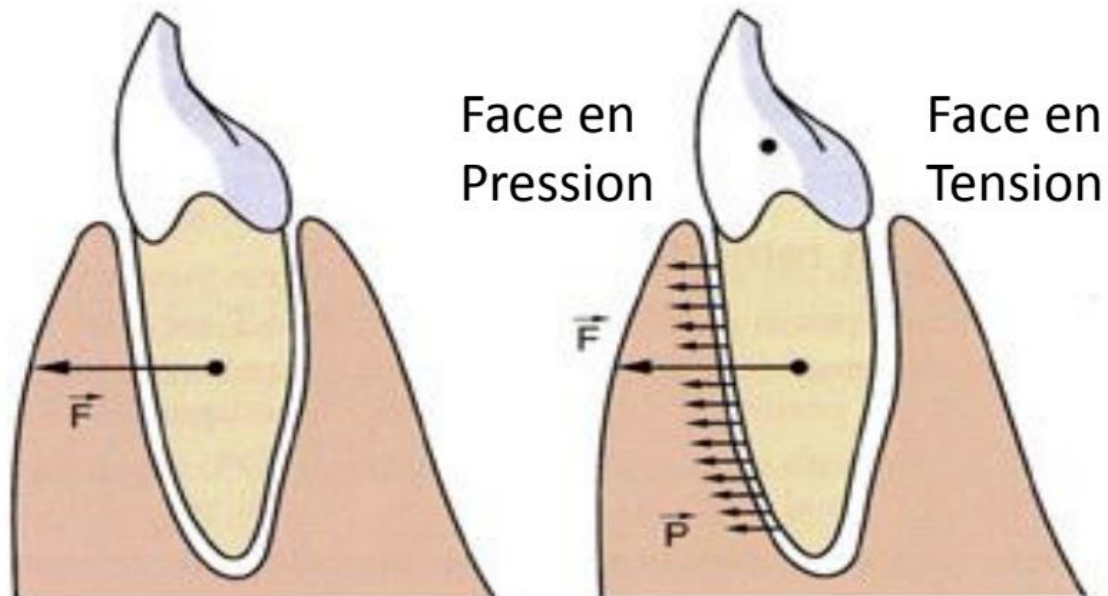
Lors du déplacement dentaire orthodontique des zones de pression et de tension se créent au sein du ligament alvéolo-dentaire.¹⁹

Au niveau de la face en pression, il se produit des phénomènes de résorption et d'apposition mais les phénomènes de résorption sont plus importants.

Au niveau de la zone en tension, où le ligament s'élargit, il se produit des phénomènes d'apposition qui l'emportent sur les phénomènes de résorption.

¹⁹ Oppenheim, « Tissue changes, particularly of the bone, incident to tooth movement ».

Figure 19 : Théorie de la pression/ tension



Source : Boileau, *Orthodontie de l'enfant et jeune adulte. Tome 1. Principes et moyens thérapeutiques*, 2011

2.1.4 Mécanique appliquée au déplacement orthodontique

2.1.3.1 Caractéristiques d'une force

Pour comprendre les déplacements orthodontiques, il est important de définir une force orthodontique :

1. Sa ligne d'action (direction)
2. Son sens
3. Son intensité
4. Son point d'application
5. Son rythme d'application : continue, discontinue, intermittente

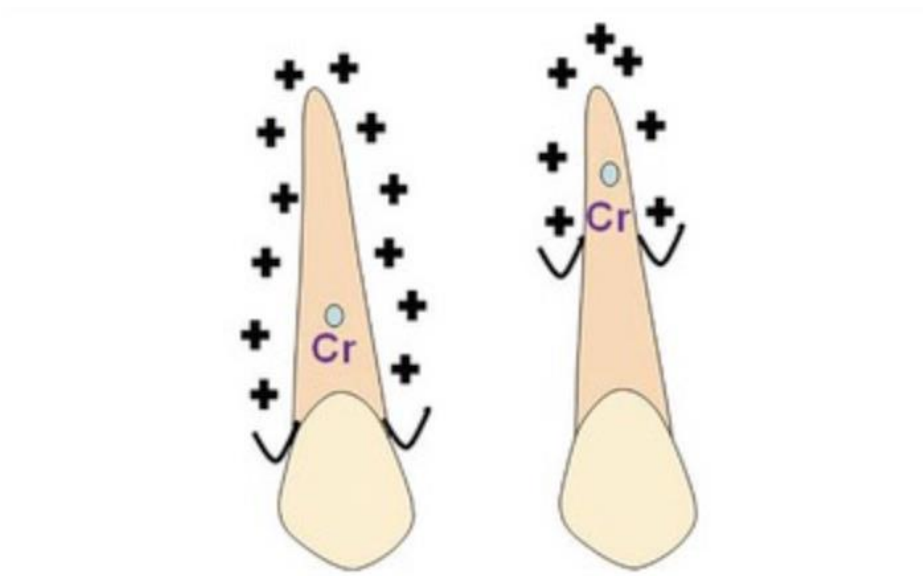
2.1.3.2 Centre de résistance

Le centre de résistance correspond au point par lequel doit passer la ligne d'action d'une force pour obtenir une translation absolue.

La localisation du centre de résistance dépend du solide et du milieu mais est indépendante du système de forces. Le solide correspond à la dent (longueur, nombre, formes des racines) alors que le milieu correspond au parodonte (hauteur et densité de l'os alvéolaire).

Pour une dent monoradiculée, le centre de résistance se situe au niveau du premier tiers de la racine en partant de la crête alvéolaire. Pour une dent pluriradiculée, il se trouve au niveau de la furcation.

Figure 20 : Centre de résistance d'une dent monoradiculée selon l'alvéolyse horizontale



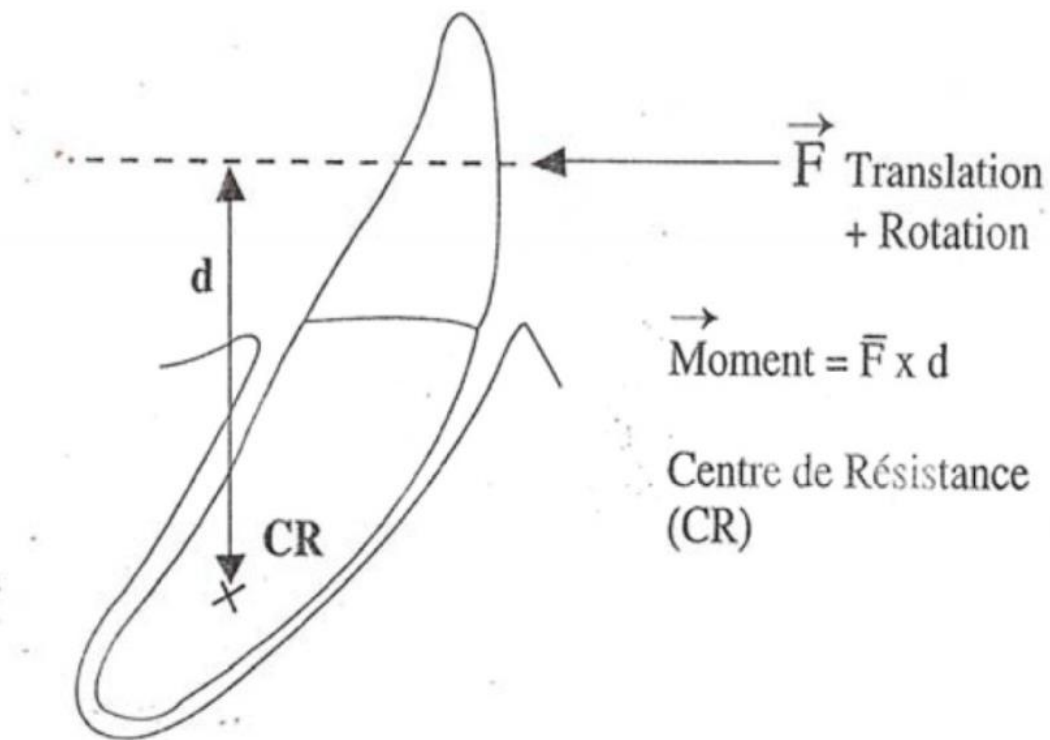
Source : Boileau, *Orthodontie de l'enfant et jeune adulte. Tome 1. Principes et moyens thérapeutiques*, 2011

2.1.3.3 Centre de rotation, moment d'une force

Le centre autour duquel tourne la dent est appelé centre de rotation. Au cours du mouvement orthodontique, ce centre va être modifié de manière continue. En effet, il varie avec le déplacement de la dent ainsi qu'avec la désactivation du système orthodontique.

Cette rotation de la dent est caractérisée par le moment (M) de la force. Ce dernier est égal à l'intensité de la force multipliée par la distance orthogonale qui sépare sa ligne d'action au centre de résistance (d).

Figure 21 : Calcul du moment d'une force



Source : Boileau, *Orthodontie de l'enfant et jeune adulte. Tome 1. Principes et moyens thérapeutiques*, 2011

2.1.3.4 Couple de forces

Un couple de forces correspond à deux forces de même intensité, de ligne d'action parallèle mais de sens opposé. Le moment de ce couple est égal à l'intensité d'une des deux forces multipliées par la distance orthogonale qui sépare ces deux forces.

Ce couple permet d'obtenir une rotation absolue autour du centre de résistance de la dent.

Après avoir vu les bases orthodontiques, nous allons nous intéresser aux mouvements orthodontiques à risque ou bénéfiques pour les récessions.

2.2 Mouvements orthodontiques à risque ou bénéfiques pour les récessions

2.2.1 Sens vestibulo-lingual

Les orthodontistes veulent éviter au maximum l'extraction de prémolaires dans leur plan de traitement (contrairement à ce qui se faisait à l'époque de Tweed). Pour gagner de la place il faut donc soit faire de l'expansion transversale, soit vestibulo-verser les dents (associés ou non à du stripping).

Pourtant l'expansion transversale ainsi que la vestibulo-version des incisives présentent des risques muco-gingivaux notamment sur un parodonte à risque.

2.2.1.1 Expansion transversale

L'expansion transversale peut être obtenue grâce à de nombreux dispositifs. Plusieurs études, animales et humaines se sont intéressées à la relation entre expansion d'une arcade et récessions gingivales, pertes d'attaches et déhiscences osseuses.

Ces études se basent sur des résultats cliniques et radiographiques (CBCT). Elles ont été réalisées pour la plupart chez des jeunes patients.

L'expansion maxillaire rapide a pu montrer des modifications par affinement de l'os alvéolaire à la suite d'un traitement. Une étude récente a montré une augmentation des déhiscences osseuses associée à une diminution de 0,6 à 0,9 mm de l'épaisseur osseuse suite à une expansion maxillaire rapide (confirmée par CBCT).²⁰

Une autre étude a trouvé des résultats similaires²¹, en montrant que plus l'épaisseur osseuse au départ est faible plus les changements après traitement sont importants en créant des déhiscences osseuses sévères.

²⁰ Garib et al., « Periodontal effects of rapid maxillary expansion with tooth-tissue-borne and tooth-borne expanders ».

²¹ Rudolph, Willes, et Sameshima, « A finite element model of apical force distribution from orthodontic tooth movement ».

Il faut tout de même nuancer ces résultats qui ont été mesurés juste après le traitement d'expansion, on peut imaginer un remodelage osseux sur le long terme.

Une étude a montré une augmentation de la prévalence des récessions gingivales à long terme pour ceux qui ont été traités par expansion transversale plutôt que par multiattache.²² D'autres études n'ont pas eu les mêmes résultats puisqu'il n'y avait pas de différence sur l'état de santé du parodonte avant et après expansion transversale à moyen et long terme. Ces différences peuvent être dues à la technique de mesure de l'épaisseur osseuse.

L'expansion transversale assistée chirurgicalement qui se réalise chez les adultes semble moins nocive pour le parodonte²³, ceci pourrait s'expliquer par les moindres forces développées comparativement à l'expansion transversale rapide chez le jeune patient.

Il serait intéressant de réaliser plus d'études à long terme avec des prises de mesures plus reproductibles pour suivre l'état parodontal après expansion transversale ce qui permettrait d'avoir des résultats plus fiables.

2.2.1.2 Vestibuloverision des incisives

Une revue systématique a étudié la corrélation entre les mouvements orthodontiques qui modifient l'angle de l'incisive et le risque de récession gingivale. Sur 1925 articles trouvés sur Pubmed concernant cette problématique, seuls 17 articles ont finalement été choisis : 6 études sur les animaux et 11 études sur les humains.

2.2.1.2.1 Chez les animaux

Une étude n'a pas mis en évidence l'apparition de déhiscence osseuse, ni même de récession après un mouvement de vestibuloverision des incisives.²⁴

Deux autres études ont montré des différences significatives puisqu'après inclinaison des incisives, il y

²² Graber, Vanarsdall, et Vig, *Orthodontics*.

²³ Gauthier et al., « Periodontal effects of surgically assisted rapid palatal expansion evaluated clinically and with cone-beam computerized tomography ».

²⁴ Wingard et Bowers, « The effects of facial bone from facial tipping of incisors in monkeys ».

avait plus de récessions vestibulaires accompagnées de déhiscences osseuses sur les dents traitées que sur les dents contrôles.^{25 26}

L'étude de Wennström a démontré que des mouvements importants étaient accompagnés de déhiscences importantes mais pas nécessairement de récessions.²⁷

Un dernier article a étudié les mouvements qui déplacent la dent en vestibulo-position sans modifier l'inclinaison de cette dent.²⁸ Suite à ce mouvement, des déhiscences sont apparues de telle façon que la crête alvéolaire était localisée au milieu de la hauteur radiculaire. Les dents qui ont été repositionnées ne présentaient plus de déhiscences osseuses.

D'autre part, ce mouvement n'a pas impliqué l'apparition ou l'aggravation de récessions gingivales.

2.2.1.2.2 Chez les humains

Deux études ont noté une augmentation du nombre et de la sévérité des récessions suite à des mouvements de vestibulo-version par rapport au groupe contrôle qui n'avait pas eu de traitement.²⁹

³⁰

Quatre autres études ont montré qu'une corrélation existait entre l'augmentation du degré d'inclinaison et la sévérité des récessions ainsi que sur la probabilité de récessions futures. L'une d'elle a même montré des différences cliniquement significatives.^{31 32 33 34}

D'autres auteurs ont comparé des patients présentant une classe III squelettique, traités par compensation alvéolo-dentaire, par rapport à un groupe contrôle.³⁵

²⁵ Batenhorst, Bowers, et Williams, « Tissue changes resulting from facial tipping and extrusion of incisors in monkeys ».

²⁶ Steiner, Pearson, et Ainamo, « Changes of the marginal periodontium as a result of labial tooth movement in monkeys ».

²⁷ Wennström et al., « Some periodontal tissue reactions to orthodontic tooth movement in monkeys ».

²⁸ Thilander et al., « Bone regeneration in alveolar bone dehiscences related to orthodontic tooth movements ».

²⁹ Pearson, « Gingival height of lower central incisors, orthodontically treated and untreated ».

³⁰ Allais et Melsen, « Does labial movement of lower incisors influence the level of the gingival margin? »

³¹ Djeu, Hayes, et Zawaideh, « Correlation between mandibular central incisor proclination and gingival recession during fixed appliance therapy ».

³² Artun et Krogstad, « Periodontal status of mandibular incisors following excessive proclination. A study in adults with surgically treated mandibular prognathism ».

³³ Artun et Grobéty, « Periodontal status of mandibular incisors after pronounced orthodontic advancement during adolescence ».

³⁴ Ruf, Hansen, et Pancherz, « Does orthodontic proclination of lower incisors in children and adolescents cause gingival recession? »

³⁵ Sperry et al., « The role of dental compensations in the orthodontic treatment of mandibular prognathism ».

Le groupe test avait des incisives maxillaires vestibulo-versées et des incisives mandibulaires linguo-versées. Ce groupe avait statistiquement plus de récessions que le groupe contrôle, notamment pour les dents situées à la mandibule.

L'étude de Yared et al³⁶ a démontré que ce n'est pas tant la différence d'inclinaison entre le début et la fin du traitement mais plutôt le degré d'inclinaison final qui importait. En effet, les incisives avec plus de 95 degrés d'inclinaison étaient sujettes à plus de récessions, plus sévères.

Les études sur les animaux ont montré plus de récessions sur les dents qui ont subi un mouvement orthodontique. De même, les études sur les humains ont noté que plus l'inclinaison des incisives était marquée, plus le risque de récession gingivale était important. Malheureusement, ces résultats sont à prendre avec précaution. Les études incluses qu'elles soient animales ou humaines ont un faible niveau de preuve, de plus la différence significative sur l'augmentation de récession est faible et pose donc la question de la différence cliniquement significative. Il faudra donc prendre ces résultats avec précaution. Il serait intéressant de réaliser d'autres études cliniques avec un plus fort niveau de preuve afin de clarifier l'effet des mouvements orthodontiques sur l'apparition des récessions et ses conséquences cliniques.

2.2.2 Sens mésio-distal

La fermeture d'espace sur une crête très résorbée est difficile. Cette situation se retrouve à la suite de l'extraction d'une dent non conservable ou suite à la perte de la dent de lait sans la dent permanente pour la remplacer : agénésie.

La fermeture d'espace est plus compliquée à la mandibule à cause de la plus forte probabilité de résorption de la crête alvéolaire.³⁷

De nombreux orthodontistes sont réticents à fermer des espaces larges à cause notamment du risque de déhiscences localisées.^{38 39}

³⁶ Yared, Zenobio, et Pacheco, « Periodontal status of mandibular central incisors after orthodontic proclination in adults ».

³⁷ Atwood et Coy, « Clinical, cephalometric, and densitometric study of reduction of residual ridges ».

³⁸ Hom et Turley, « The effects of space closure of the mandibular first molar area in adults ».

³⁹ Saga et al., « Treatment of an adult with several missing teeth and atrophic old mandibular first molar extraction sites ».

Pourtant, la plupart des études ont montré une fermeture complète ou quasi complète des espaces avec une augmentation limitée des récessions gingivales.^{40 41}

Ces études n'étaient malheureusement que des rapports de cas, donc à faible niveau de preuve. Il serait intéressant de réaliser d'autres études avec un niveau de preuve plus élevé.

Le mouvement de fermeture d'espace est souvent accompagné d'un mouvement de version de la dent. C'est plutôt à ce dernier mouvement que l'on devra être attentif.

Le risque de récession gingivale doit donc être soigneusement évalué après une fermeture d'espace.

2.2.3 Sens vertical

2.2.3.1 Intrusion

Des études se sont intéressées aux effets cliniques d'une dent subissant un mouvement d'ingression chez les animaux et les humains.

Dans une étude sur des singes, l'ingression pure n'a pas entraîné de perte osseuse marginale.⁴²

Le mouvement d'intrusion associée à un suivi parodontal rigoureux a permis d'obtenir une amélioration du niveau d'attache.⁴³ En revanche, un mouvement d'intrusion associé à une mauvaise hygiène bucco-dentaire ne permet pas de maintenir le niveau d'os marginal.

Les effets de l'intrusion ont même permis d'obtenir une apposition osseuse au niveau des procès alvéolaires entraînant une augmentation de l'épaisseur osseuse du parodonte à cet endroit.⁴⁴ Cette augmentation de l'épaisseur du parodonte représente un facteur de protection pour les risques muco-gingivaux.

Cependant, il est difficile de comparer les études entre elles. Elles utilisent des méthodes, du matériel, des forces différentes.

Les études présentent un faible niveau de preuve ce qui ne permet pas de conclure avec certitude. Le mouvement d'intrusion réalisé dans des conditions optimales permet une amélioration du support

⁴⁰ Coelho F., Coelho, et White, « Closing mandibular first molar spaces in adults ».

⁴¹ Saga et al., « Treatment of an adult with several missing teeth and atrophic old mandibular first molar extraction sites ».

⁴² Melsen et al., « New attachment through periodontal treatment and orthodontic intrusion ».

⁴³ Melsen, Agerbaek, et Markenstam, « Intrusion of incisors in adult patients with marginal bone loss ».

⁴⁴ Melsen, « Tissue reaction following application of extrusive and intrusive forces to teeth in adult monkeys ».

parodontal. Il sera important de prendre en compte le risque de résorption, spécialement sur un support parodontal affaibli.

2.2.3.2 Extrusion

Plusieurs études ont montré le potentiel bénéfique de l'extrusion sur le parodonte. En effet, une étude a trouvé des effets sur les poches parodontales allant dans le sens d'une réduction de leur profondeur, un meilleur niveau d'attache et une apposition osseuse au niveau de la crête.

Ces résultats doivent être nuancés puisqu'une partie de ces améliorations sont liées à la bonne maintenance parodontale pendant l'étude.⁴⁵ Ces effets bénéfiques sont observés lors de l'éruption naturelle de la dent ce qui renforce la plausibilité biologique.⁴⁶

Lors du bilan parodontal pré-orthodontique, il faut identifier les facteurs pré-disposants et les facteurs déclenchants pour éviter la formation ou l'aggravation d'un défaut muco-gingival. Par ailleurs, l'orthodontiste doit reconnaître les mouvements orthodontiques qui seront plus à même d'entraîner une récession parodontale.

A partir de cela, la communication entre l'orthodontiste et le parodontiste va pouvoir commencer. Elle consiste à échanger des informations cliniques afin de modifier le plan de traitement si nécessaire toujours dans le but d'éviter la formation de défaut muco-gingival. L'évaluation de la balance bénéfique/risque doit être le fil directeur.

⁴⁵ Ingber, « Forced eruption. I. A method of treating isolated one and two wall infrabony osseous defects-rationale and case report ».

⁴⁶ Oppenheim, « Artificial elongation of teeth ».

3 : Communication dans le cadre d'un traitement interdisciplinaire

La multidisciplinarité est la prise en charge d'un même problème médical par plusieurs personnes d'origines et/ou de compétences différentes.⁴⁷

Assal (1996) distingue le concept « d'interdisciplinarité » du concept de « multidisciplinarité », l'interdisciplinarité se distingue par « une plus grande interactivité, une véritable dynamique de groupe (nécessitant formation spécifique, supervision et travail d'entretien très régulier); elle s'applique tout particulièrement à la prise en charge de patients atteints de maladies chroniques ».

On va donc essayer de passer d'un traitement multidisciplinaire à un traitement interdisciplinaire en ce qui concerne la prévention des risques muco-gingivaux lors d'un traitement orthodontique. Il va falloir pour cela créer une véritable interactivité entre les praticiens à l'aide d'outils de communication.

3.1 Outils de communication non spécifiques

3.1.1 Le courrier

Le courrier manuscrit est utilisé depuis toujours alors que le courrier imprimé remonte à 1873 avec la première machine à écrire.

Il permet d'échanger entre praticiens : le parodontiste peut par exemple alerter l'orthodontiste, sur les risques accrus de défaut muco-gingival lors d'un traitement orthodontique, car le patient présente un parodonte à risque.

Le courrier permet de communiquer de manière asynchrone. En effet, les acteurs de soins n'ont pas besoin d'être disponibles au même moment pour échanger.

Le courrier doit être stocké ce qui représente une perte de place, c'est une pièce du dossier médical et le patient a le droit de le consulter.

⁴⁷ Euler-Ziegler et Ziegler, « Qu'est-ce qu'une approche multidisciplinaire ? Définition, cadre de soins, problématique ».

L'envoi de courrier par voie postale a un coût : achat du papier et affranchissement de la lettre. Il engendre une perte de temps lors de l'accès à l'information et lors de l'archivage. De plus, le courrier manuscrit est souvent moins lisible qu'un courrier saisi sur ordinateur.

3.1.2 L'e-mail

L'e-mail regroupe tous les avantages du courrier mais sans les défauts. Contrairement au courrier, il n'y a pas de perte de place pour stocker cette pièce du dossier médical.

L'envoi d'un e-mail est quasiment gratuit, il suffit simplement d'avoir à disposition un ordinateur. L'accès à l'information est facilité puisque tout est regroupé dans la boîte mail.

3.1.3 Le téléphone

Le téléphone a été inventé par Graham Bell en 1877 alors que l'invention du téléphone portable est plus récente et date de 1983.

Il permet un accès immédiat à l'information sous réserve que l'interlocuteur soit disponible pour répondre. Contrairement au courrier, le téléphone est un outil de communication synchrone puisque les deux interlocuteurs doivent être disponibles au même moment pour échanger.

Néanmoins, lors de l'échange téléphonique, il n'y aucune trace médico-légal sauf si l'on retranscrit la conversation ce qui prend beaucoup de temps et n'est donc pas compatible avec un cabinet dentaire.

Le téléphone peut engendrer des problèmes logistiques puisqu'il peut causer des dérangements lorsque le chirurgien-dentiste est en consultation et donc constituer une perte de temps.

3.1.4 La photographie dentaire

La photographie a connu un saut technologique après l'apparition de l'appareil photo numérique. Ces dernières années, le prix d'un appareil photo numérique a fortement diminué et les performances se sont améliorées permettant de généraliser son utilisation au cabinet dentaire. La photographie dentaire est devenue un outil indispensable.

L'intérêt premier est d'enregistrer avec fidélité la situation clinique. La photographie dentaire au cabinet présente de nombreux avantages, notamment de faciliter la communication entre les

différents praticiens. Il est évident qu'il est plus facile d'échanger entre praticiens si le courrier, l'e-mail ou encore la discussion téléphonique est accompagnée d'une ou de plusieurs photographies.

Le parodontiste (ou l'omnipraticien) peut prendre par exemple une zone qu'il considère à risque de récession parodontale, il envoie cette photographie à l'orthodontiste afin qu'ensemble ils adaptent le plan de traitement à cette problématique.

La photographie numérique présente aussi l'avantage d'améliorer la communication entre le praticien et le patient. Elle permet de diminuer la perte d'information entre ce que dit le praticien et ce que le patient comprendra. En effet, un message transmis par l'ouïe et par la vue sera mieux compris. Une meilleure compréhension permet au patient de mieux appréhender les enjeux du problème, il sera donc plus impliqué et comprendra plus aisément la nécessité d'un travail rapproché entre l'orthodontiste et le parodontiste.

L'intérêt de cet outil de communication ne fait aucun doute à condition que la photographie soit de bonne qualité ce qui implique d'avoir un matériel adapté et de savoir l'utiliser.

Le matériel nécessaire pour la photographie au cabinet dentaire doit réunir un boîtier, l'optique et un flash adapté.

Le boîtier : les appareils reflex sont les plus indiqués pour la photographie dentaire, ils sont caractérisés par leur taille, la densité en pixel et leur sensibilité. Les boîtiers reflex d'aujourd'hui regroupent toutes les caractéristiques pour faire une bonne photographie de la cavité buccale.

L'optique doit avoir l'option macro. En effet, l'objectif doit pouvoir s'utiliser dans le cadre d'une prise de vue rapprochée, la photographie peut se restreindre à seulement quelques dents.

Figure 22 : Objectif macro 60mm



Source : Canon Inc, photographie d'un objectif macro , 2018

Le flash intégré au boîtier ne permet pas une diffusion homogène de la lumière. Il est préférable d'utiliser un flash annulaire qui va calculer l'exposition avant de prendre la photo et va donc trouver la puissance idéale de flash permettant d'obtenir une photographie dentaire correctement exposée.

Figure 23 : Flash annulaire



Source : Canon Inc, photographie d'un flash annulaire , 2018

Il est indispensable d'utiliser des écarteurs et des miroirs intra-buccaux pour photographier la zone d'intérêt.

L'intérêt d'un appareil avec le boîtier, l'optique et le flash adapté n'est plus à démontrer. Néanmoins, une simple photographie faite avec un smartphone permet d'engager une première discussion entre praticiens.

3.1.5 La caméra intra-orale

La caméra intra-orale permet de prendre des photos, des vidéos en intra-buccal avec des grossissements et des éclairages différents. Cet outil de communication est depuis peu à disposition du dentiste.

Ces photos ou ces vidéos peuvent être directement projetées sur un écran ce qui permet au praticien d'illustrer ces propos pour que le patient puisse mieux comprendre les problématiques. La caméra intra-orale est donc un outil de communication complémentaire entre le praticien et le patient.

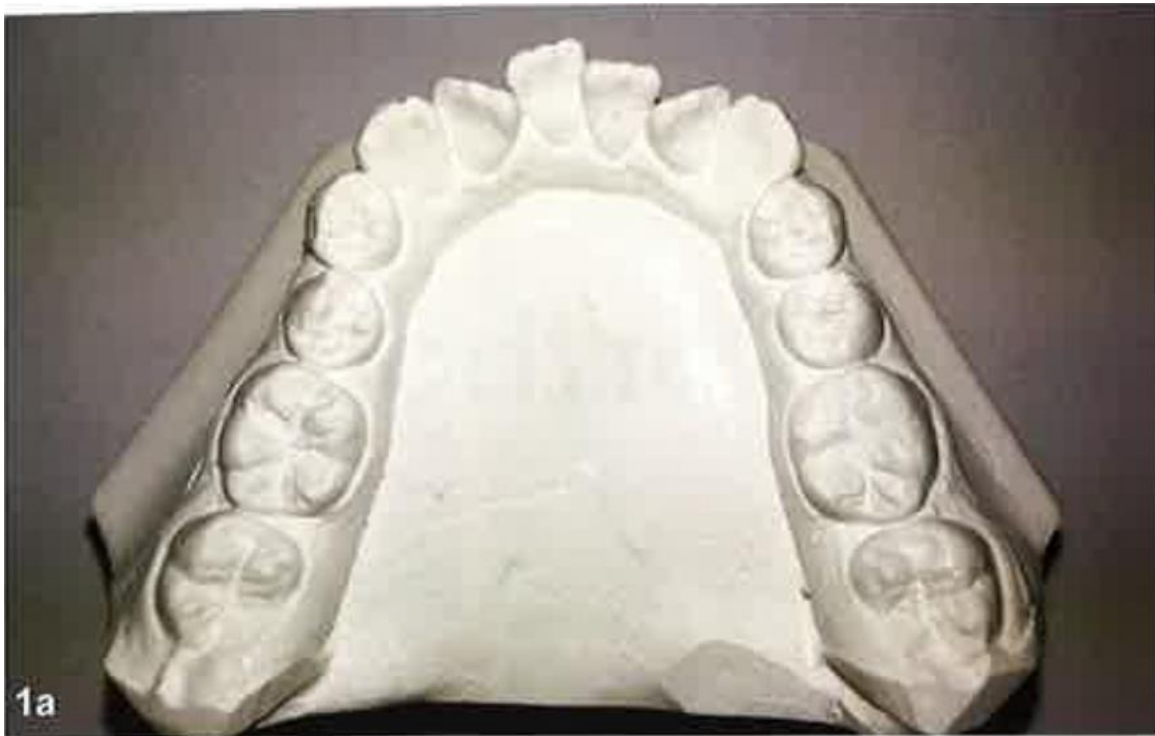Par ailleurs, le parodontiste (ou l'omnipraticien) peut envoyer ces photos ou vidéos à l'orthodontiste qui pourra mieux comprendre les nécessités d'un traitement orthodontique et les risques que cela comportent.

3.2 Outils de communication spécifiques à notre problématique

3.2.1 Le set-up numérique

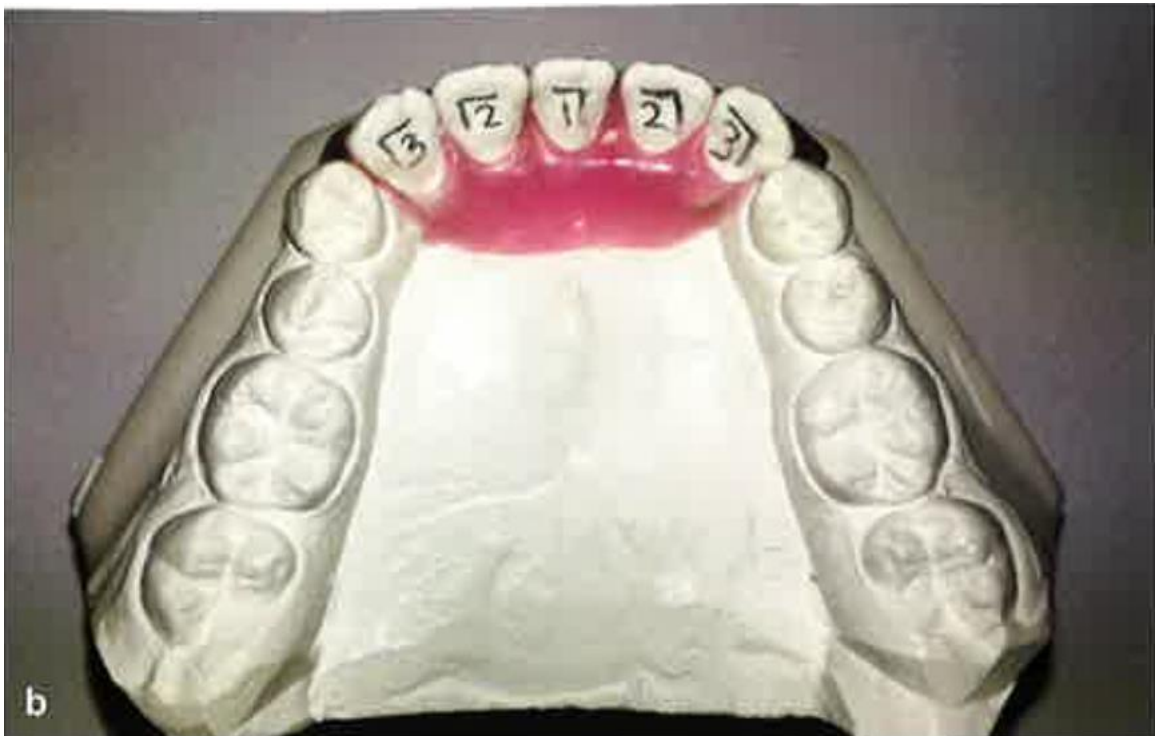Il permet de visualiser la position idéale de chaque dent après les mouvements orthodontiques. Historiquement, lorsqu'un orthodontiste voulait faire son set-up, il devait réaliser des modèles d'étude en plâtre puis établissait l'alignement des dents qui lui semblait adéquat à l'aide de cire.

Figure 24 : Modèle d'étude en plâtre



Source : Theodosi et Alwyn, « L'apport du numérique à l'orthodontie », 2017

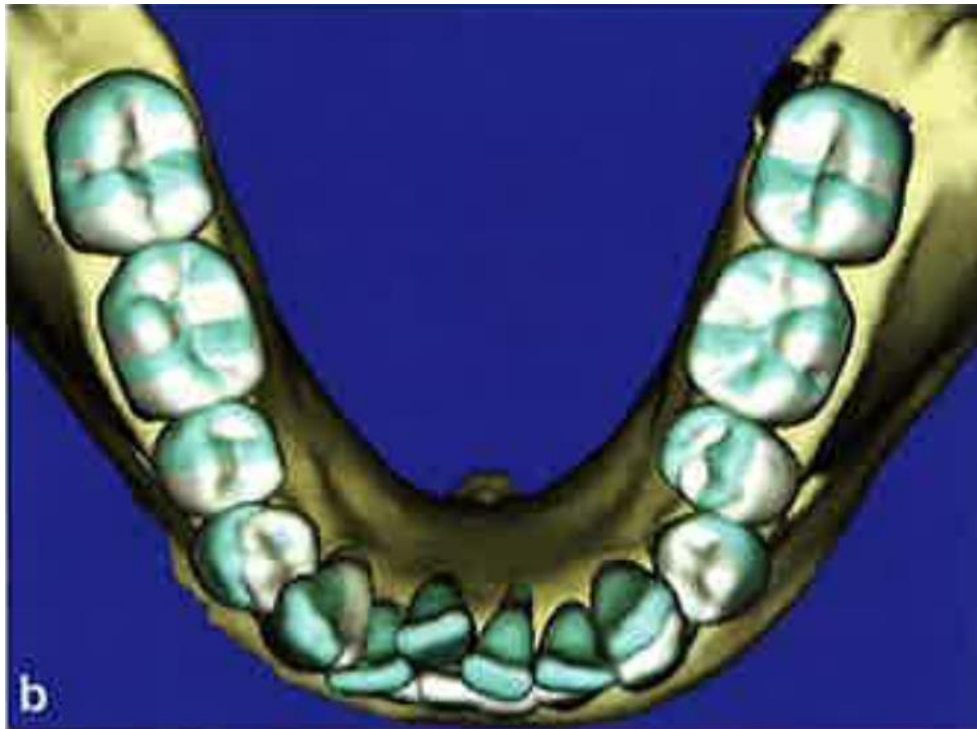
Figure 25 : Set-up en plâtre



Source : Theodosi et Alwyn, « L'apport du numérique à l'orthodontie », 2017

Aujourd'hui, il est possible de créer un set-up numérique à l'aide de modèles d'étude numérique (obtenus par un scanner intra-oral numérique). Ces modèles d'étude sont aussi fiables et précis que des modèles d'étude en plâtre.⁴⁸ Ils présentent l'avantage d'être modifiables à l'infini.

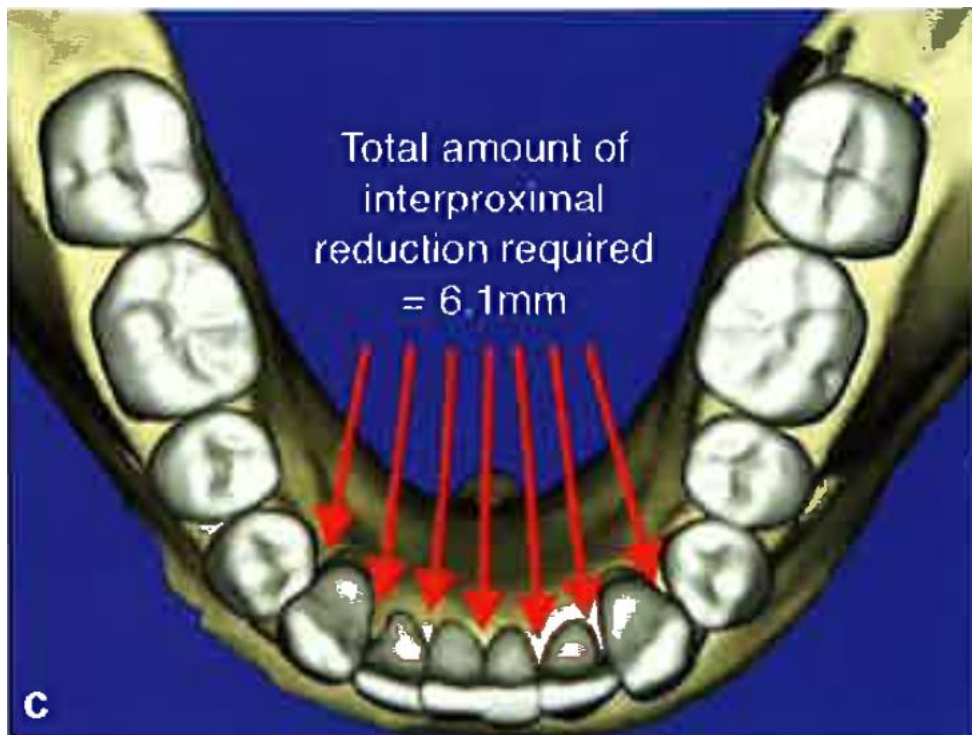
Figure 26 : Modèle d'étude numérique



Source : Theodosi et Alwyn, « L'apport du numérique à l'orthodontie », 2017

⁴⁸ Fleming, Marinho, et Johal, « Orthodontic measurements on digital study models compared with plaster models ».

Figure 27 : Set-up numérique



Source : Theodosi et Alwyn, « L'apport du numérique à l'orthodontie », 2017

Les praticiens peuvent apprécier les rapports du parodonte avec la position finale de chaque dent et visualisent les différents déplacements que vont subir ces dents. Lorsqu'on a fini le set-up numérique et que chaque dent est à la place voulue alors on peut par exemple obtenir l'angle IMPA, angle que forme l'incisive mandibulaire avec le plan mandibulaire. Si on estime que cet angle est trop important et qu'il y a un risque de récession parodontale, les praticiens adapteront le plan de traitement pour obtenir un angle IMPA à la fin du traitement compatible avec le parodonte.

A l'instar de la photographie, le set-up orthodontique est un outil de communication intéressant entre le praticien et le patient. Il permet au patient de mieux comprendre les mouvements que veut réaliser l'orthodontiste pour arriver au résultat. En impliquant le patient dans le traitement, il est fort probable que l'observance s'améliore. La coopération est primordiale en orthodontie puisque le traitement s'étale sur une longue période comparativement aux soins dentaires d'omnipratique.

3.2.2 La fiche

Nous avons pu voir la multiplicité des facteurs parodontaux qui peuvent être à risque pour les traitements orthodontiques. Ils ont été répartis sous des facteurs prédisposants et des facteurs déclenchants aux complications muco-gingivales. Certains traitements orthodontiques ne prennent

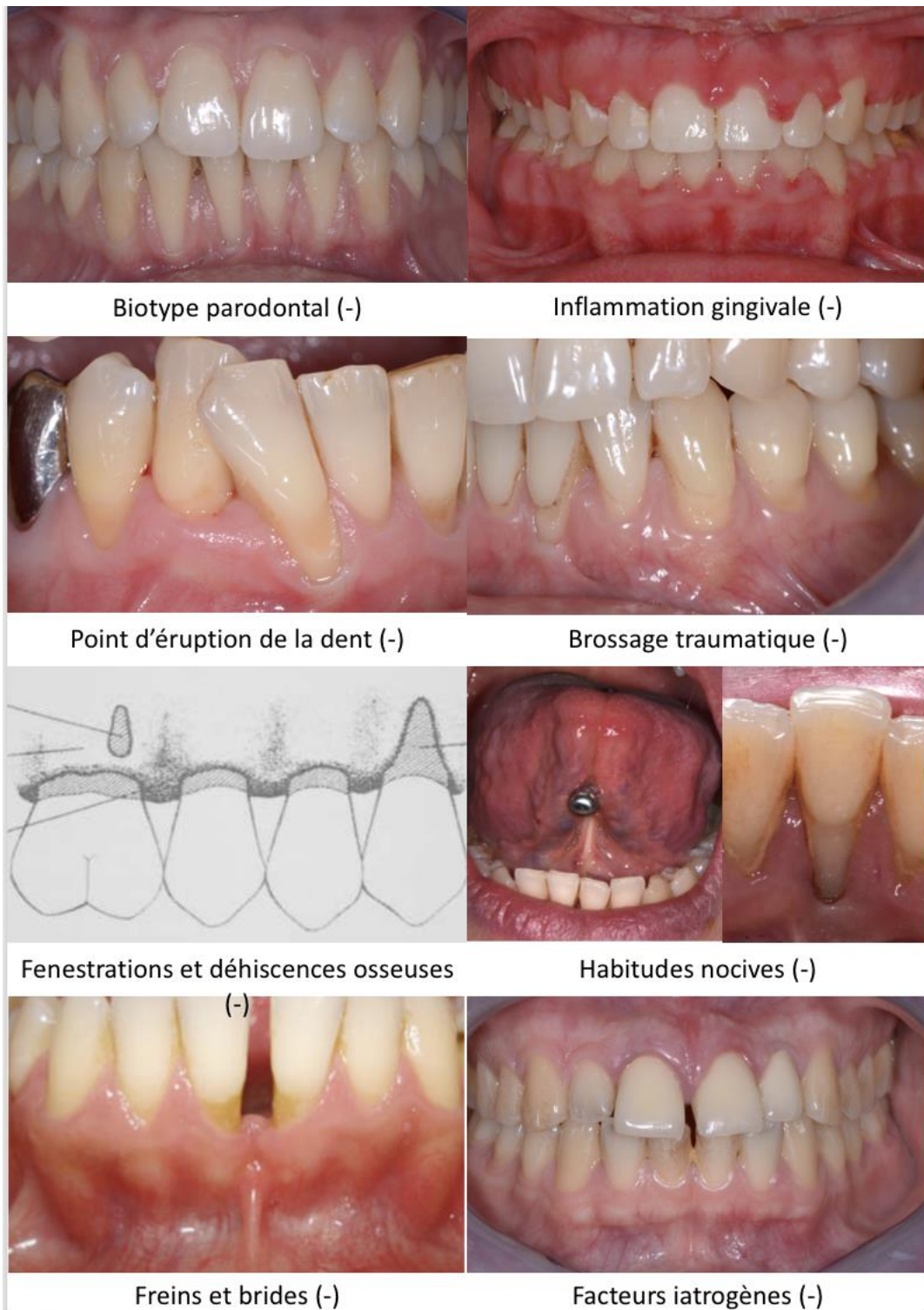
pas assez en compte ces facteurs parodontaux ainsi que les mouvements orthodontiques à risque ce qui entraînent des complications lors du traitement qui auraient pu être évitées en amont.

La création d'une fiche a pour principal objectif de visualiser directement les facteurs parodontaux les plus importants à prendre en compte ainsi que les mouvements orthodontiques qui peuvent être à risque pour le parodonte. La fiche permet d'instaurer une certaine reproductibilité dans l'approche diagnostique ce qui permet de diminuer le nombre d'erreurs et donc d'améliorer le diagnostic et par extension le traitement.

La création de cette fiche a pour principal objectif que le praticien puisse identifier « en un coup d'œil » les différents facteurs parodontaux et les mouvements orthodontiques à risque.

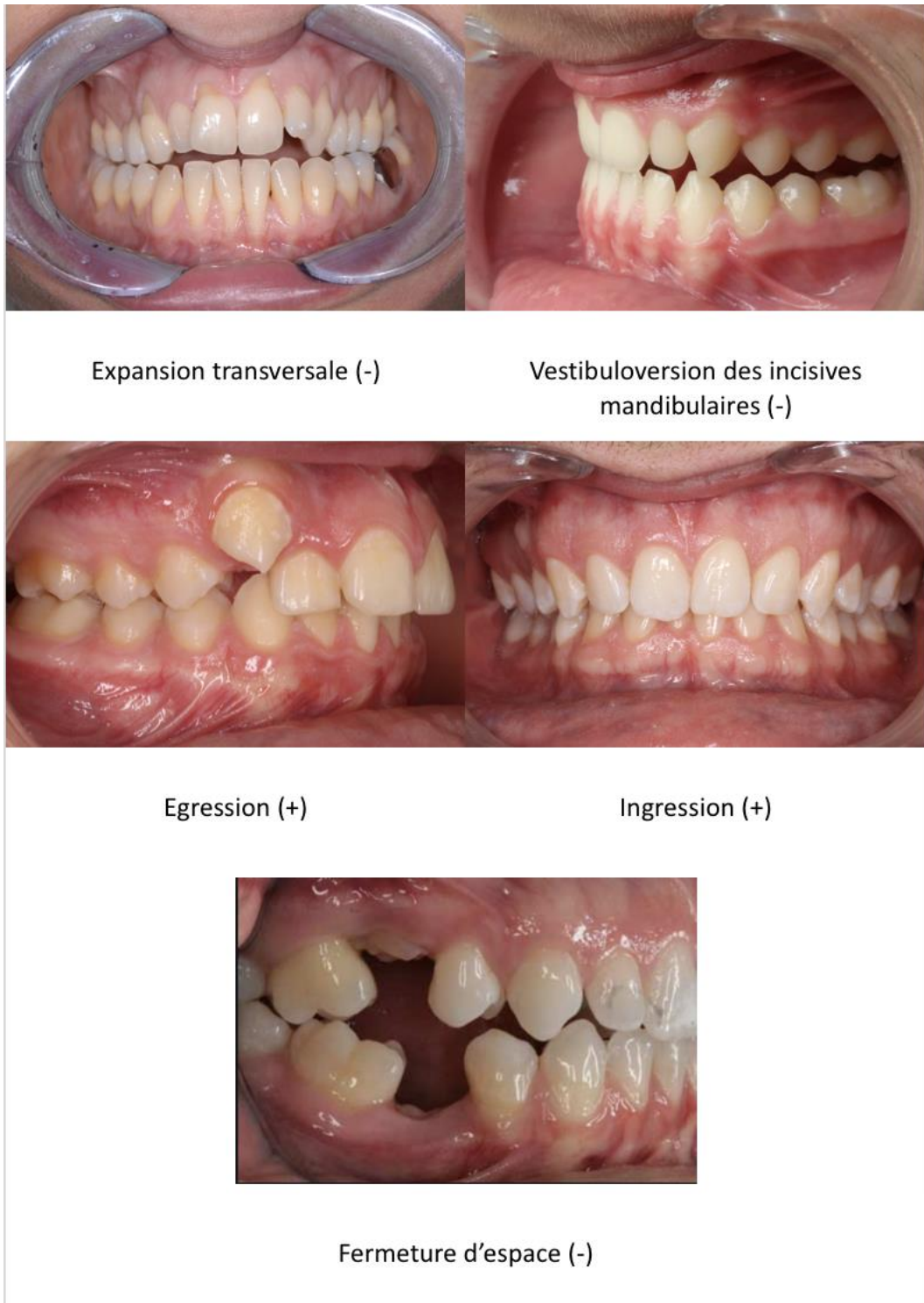La fiche regroupe du côté recto la partie parodontie et du côté verso la partie orthodontie. On a donc une seule feuille recto-verso pour résumer tous les facteurs parodontaux et les mouvements à risque de récessions ce qui permet de faciliter l'utilisation de la fiche, de la rendre plus lisible. La fiche est sous forme de photos et de schéma.

Figure 28 : Fiche recto concernant la parodontie



Source : Benadiba, d'après les photographies du Docteur Bordet ; Borghetti et Monnet-Corti, *Chirurgie plastique parodontale et péri-implantaire*, 2018

Figure 29 : Fiche verso concernant l'orthodontie



Source : Benadiba, d'après les photographies du Docteur Bordet et Gabinsky, 2018

Quand le parodontiste (ou l'omnipraticien) recevra le patient, il pourra regarder la partie le concernant afin d'identifier la présence ou non de facteurs parodontaux. Si au moins un facteur est présent, alors

le parodontiste (ou l'omnipraticien) communiquera avec l'orthodontiste pour l'avertir de ces différents risques parodontaux. Lors de la visite chez l'orthodontiste, ce dernier décidera des mouvements orthodontiques à réaliser en s'aidant de la partie verso de la fiche et en discutera avec le parodontiste (ou l'omnipraticien) pour décider de la faisabilité du traitement, de la nécessité de renforcer le parodonte avant de commencer le traitement orthodontique.

La médecine moderne compte donc de plus en plus de spécialistes du fait de la complexification des connaissances médicales. Ces derniers doivent communiquer entre eux pour une meilleure prise en charge du patient. Cette interdisciplinarité est facilitée par l'exercice en groupe et par les nouveaux moyens de communication qui sont à leur disposition. La création d'une fiche participe à cela en améliorant le dialogue entre plusieurs disciplines pour améliorer la prise en charge du patient qui se trouve au centre de cette discussion.

Conclusion

L'examen clinique parodontal est fondamental pour établir un diagnostic exhaustif. Par ce travail, nous avons pu comprendre l'importance de l'examen parodontal pré-orthodontique. Le praticien ne doit pas se contenter d'observer succinctement le parodonte mais plutôt de reconnaître un parodonte à risque pour éviter tout problème lors du traitement orthodontique au niveau muco-gingival, que ce soit des récessions ou au niveau du parodonte profond : des déhiscences et fenestrations.

Le risque d'apparition ou d'aggravation d'un défaut muco-gingival lors d'un traitement orthodontique sur un parodonte à risque n'est pas négligeable. Certains mouvements orthodontiques sont plus à risque que d'autres. L'expansion transversale et la vestibulo-version des incisives mandibulaires représentent le risque le plus important. D'autres études avec un meilleur niveau de preuve doivent être menées. Au contraire, d'autres mouvements orthodontiques peuvent renforcer le parodonte comme les déplacements dans le sens vertical que ce soit un mouvement d'intrusion ou d'extrusion. Encore une fois, les études actuelles ont un faible niveau de preuve ce qui ne permet pas de conclure.

Cette prise en charge doit être interdisciplinaire, elle fait appel à au moins deux praticiens : le parodontiste (ou l'omnipraticien) et l'orthodontiste. La communication entre les différents acteurs de soins va avoir comme objectif d'identifier et d'intercepter l'apparition ou l'aggravation d'une récession. La création de cette fiche est l'outil de communication le plus adapté à notre problématique, elle va permettre de systématiser l'approche thérapeutique permettant ainsi de diminuer le risque de complications muco-gingivales.

Bibliographie

- Allais, D., et B. Melsen. « Does labial movement of lower incisors influence the level of the gingival margin? A case-control study of adult orthodontic patients ». *European journal of orthodontics* 25, n° 4 (2003) : 343-52.
- Artun, J., et D. Grobéty. « Periodontal status of mandibular incisors after pronounced orthodontic advancement during adolescence: a follow-up evaluation ». *American journal of orthodontics and dentofacial orthopedics* 119, n° 1 (2001) : 2-10. <https://doi.org/10.1067/mod.2001.111403>.
- Artun, J., et O. Krogstad. « Periodontal status of mandibular incisors following excessive proclination. A study in adults with surgically treated mandibular prognathism ». *American journal of orthodontics and dentofacial orthopedics* 91, n° 3 (1987) : 225-32.
- Atwood, D. A., et W. A. Coy. « Clinical, cephalometric, and densitometric study of reduction of residual ridges ». *The journal of prosthetic dentistry* 26, n° 3 (1971) : 280-95.
- Baron, R. « I processi cambiali dell'osso alveolare durante gli spostamenti dentali spontanei e provocati ». *Mondo ortodontico* 19, n° 1 (1977) : 29-44.
- Batenhorst, K. F., G. M. Bowers, et J. E. Williams. « Tissue changes resulting from facial tipping and extrusion of incisors in monkeys ». *Journal of periodontology* 45, n° 9 (1974) : 660-68. <https://doi.org/10.1902/jop.1974.45.9.660>.
- Björk, A. « Prediction of mandibular growth rotation ». *American journal of orthodontics* 55, n° 6 (1969) : 585-99.
- Cairo, F., M. Nieri, S. Cincinelli, J. Mervelt, et U. Pagliaro. « The interproximal clinical attachment level to classify gingival recessions and predict root coverage outcomes : an explorative and reliability study ». *Journal of clinical periodontology* 38, n° 7 (2011) : 661-66. <https://doi.org/10.1111/j.1600-051X.2011.01732.x>.
- Coelho F., C. M., F. O. Coelho, et L. W. White. « Closing mandibular first molar spaces in adults ». *World journal of orthodontics* 7, n° 1 (2006) : 45-58.
- Dersot, J. M. « Récession gingivale et orthodontie de l'adulte. Propositions thérapeutiques fondées sur les preuves cliniques ». *International orthodontics* 10, n° 1 (2012) : 29-42. <https://doi.org/10.1016/j.ortho.2011.09.014>.
- Djeu, G., C. Hayes, et S. Zawaideh. « Correlation between mandibular central incisor proclination and gingival recession during fixed appliance therapy ». *The Angle orthodontist* 72, n° 3 (2002) : 238-45. [https://doi.org/10.1043/0003-3219\(2002\)072<0238:CBMCIP>2.0.CO;2](https://doi.org/10.1043/0003-3219(2002)072<0238:CBMCIP>2.0.CO;2).
- Euller-Ziegler, L., et G. Ziegler. « Qu'est-ce qu'une approche multidisciplinaire ? Définition, cadre de soins, problématique ». *Revue du rhumatisme* 68, n° 2 (2001) : 126-30.
- Fleming, P. S., V. Marinho, et A. Johal. « Orthodontic measurements on digital study models compared with plaster models : a systematic review ». *Orthodontics & craniofacial research* 14, n° 1 (2011) : 1-16. <https://doi.org/10.1111/j.1601-6343.2010.01503.x>.
- Garib, D. G., J. F. Henriques, G. Janson, M. R. de Freitas, et A. Y. Fernandes. « Periodontal effects of rapid maxillary expansion with tooth-tissue-borne and tooth-borne expanders: a computed tomography evaluation ». *American journal of orthodontics and dentofacial orthopedics* 129, n° 6 (2006) : 749-58. <https://doi.org/10.1016/j.ajodo.2006.02.021>.
- Gauthier, C., R. Voyer, M. Paquette, P. Rompré, et A. Papadakis. « Periodontal effects of surgically assisted rapid palatal expansion evaluated clinically and with cone-beam computerized tomography : 6-month preliminary results ». *American journal of orthodontics and dentofacial orthopedics* 139, n° 4 Suppl (2011) : S117-128. <https://doi.org/10.1016/j.ajodo.2010.06.022>.
- Graber, L. W., R. L. Vanarsdall, et K. W. Vig. *Orthodontics : current principles and techniques*, 6th ed. St. Louis : Mosby, 2016.

- Hickey, B. M., E. A. Schoch, L. Bigeard, et A. M. Musset. « Complications following oral piercing. A study among 201 young adults in Strasbourg, France ». *Community dental health* 27, n° 1 (2010) : 35-40.
- Hom, B. M., et P. K. Turley. « The effects of space closure of the mandibular first molar area in adults ». *American journal of orthodontics* 85, n° 6 (1984) : 457-69.
- Ingber, J. S. « Forced eruption. I. A method of treating isolated one and two wall infrabony osseous defects-rationale and case report ». *Journal of periodontology* 45, n° 4 (1974) : 199-206. <https://doi.org/10.1902/jop.1974.45.4.199>.
- Khocht, A., G. Simon, P. Person, et J. L. Denepitiya. « Gingival recession in relation to history of hard toothbrush use ». *Journal of periodontology* 64, n° 9 (1993) : 900-905. <https://doi.org/10.1902/jop.1993.64.9.900>.
- Korbendau, J. M., et F. Guyomard. *Chirurgie muco-gingivale chez l'enfant et l'adolescent*. Paris : Ed. CdP, 1992.
- Lang, N. P., et H. Löe. « The relationship between the width of keratinized gingiva and gingival health ». *Journal of periodontology* 43, n° 10 (1972) : 623-27. <https://doi.org/10.1902/jop.1972.43.10.623>.
- Löe, H., A. Anerud, et H. Boysen. « The natural history of periodontal disease in man : prevalence, severity, and extent of gingival recession ». *Journal of periodontology* 63, n° 6 (1992) : 489-95. <https://doi.org/10.1902/jop.1992.63.6.489>.
- Maynard, J. G., et R. D. Wilson. « Diagnosis and management of mucogingival problems in children ». *Dental clinics of north america* 24, n° 4 (1980) : 683-703.
- Melsen, B. « Tissue reaction following application of extrusive and intrusive forces to teeth in adult monkeys ». *American journal of orthodontics* 89, n° 6 (1986) : 469-75. [https://doi.org/10.1016/0002-9416\(86\)90002-3](https://doi.org/10.1016/0002-9416(86)90002-3).
- Melsen, B., N. Agerbaek, J. Eriksen, et S. Terp. « New attachment through periodontal treatment and orthodontic intrusion ». *American journal of orthodontics and dentofacial orthopedics* 94, n° 2 (t 1988) : 104-16.
- Melsen, B., N. Agerbaek, et G. Markenstam. « Intrusion of incisors in adult patients with marginal bone loss ». *American journal of orthodontics and dentofacial orthopedics* 96, n° 3 (1989) : 232-41.
- Miller, P. D. « A classification of marginal tissue recession ». *The international journal of periodontics & restorative dentistry* 5, n° 2 (1985) : 8-13.
- Mirko, P., S. Miroslav, et M. Lubor. « Significance of the labial frenum attachment in periodontal disease in man. Part I. Classification and epidemiology of the labial frenum attachment ». *Journal of periodontology* 45, n° 12 (1974) : 891-94. <https://doi.org/10.1902/jop.1974.45.12.891>.
- Oppenheim, A. « Artificial elongation of teeth ». *American journal of orthodontics and oral surgery* 26, n° 10 (1940) : 931-40. [https://doi.org/10.1016/S0096-6347\(40\)90395-7](https://doi.org/10.1016/S0096-6347(40)90395-7).
- . « Tissue changes, particularly of the bone, incident to tooth movement ». *European journal of orthodontics* 29, n° Sup 1 (1911) : i2-i15.
- Pearson, L. E. « Gingival height of lower central incisors, orthodontically treated and untreated ». *The Angle orthodontist* 38, n° 4 (1968) : 337-39. [https://doi.org/10.1043/0003-3219\(1968\)038<0337:GHOLCI>2.0.CO;2](https://doi.org/10.1043/0003-3219(1968)038<0337:GHOLCI>2.0.CO;2).
- Proffit, W. R., H. W. Fields, et L. J. Moray. « Prevalence of malocclusion and orthodontic treatment need in the United States : estimates from the NHANES III survey ». *The international journal of adult orthodontics and orthognathic surgery* 13, n° 2 (1998) : 97-106.
- Rodier, P. « Recherche clinique sur l'étiopathogénie des récessions gingivales ». *Journal de parodontologie* 9, n° 3 (1990) : 227-34.
- Rudolph, D. J., P. Willes, et G. T. Sameshima. « A finite element model of apical force distribution from orthodontic tooth movement ». *The Angle orthodontist* 71, n° 2 (2001) : 127-31. [https://doi.org/10.1043/0003-3219\(2001\)071<0127:AFEMOA>2.0.CO;2](https://doi.org/10.1043/0003-3219(2001)071<0127:AFEMOA>2.0.CO;2).

- Ruf, S., K. Hansen, et H. Pancherz. « Does orthodontic proclination of lower incisors in children and adolescents cause gingival recession ? » *American journal of orthodontics and dentofacial orthopedics* 114, n° 1 (1998) : 100-106.
- Rupprecht, R. D., G. M. Horning, B. K. Nicoll, et M. E. Cohen. « Prevalence of dehiscences and fenestrations in modern American skulls ». *Journal of periodontology* 72, n° 6 (2001) : 722-29. <https://doi.org/10.1902/jop.2001.72.6.722>.
- Saga, A. Y., I. T. Maruo, H. Maruo, O. Guariza Filho, E. S. Camargo, et O. M. Tanaka. « Treatment of an adult with several missing teeth and atrophic old mandibular first molar extraction sites ». *American journal of orthodontics and dentofacial orthopedics* 140, n° 6 (2011) : 869-78. <https://doi.org/10.1016/j.ajodo.2010.06.027>.
- Sperry, T. P., T. M. Speidel, R. J. Isaacson, et F. W. Worms. « The role of dental compensations in the orthodontic treatment of mandibular prognathism ». *The Angle orthodontist* 47, n° 4 (1977) : 293-99. [https://doi.org/10.1043/0003-3219\(1977\)047<0293:TRODCI>2.0.CO;2](https://doi.org/10.1043/0003-3219(1977)047<0293:TRODCI>2.0.CO;2).
- Steiner, G. G., J. K. Pearson, et J. Ainamo. « Changes of the marginal periodontium as a result of labial tooth movement in monkeys ». *Journal of periodontology* 52, n° 6 (1981) : 314-20. <https://doi.org/10.1902/jop.1981.52.6.314>.
- Thilander, B., S. Nyman, T. Karring, et I. Magnusson. « Bone regeneration in alveolar bone dehiscences related to orthodontic tooth movements ». *European journal of orthodontics* 5, n° 2 (1983) : 105-14.
- Wehrbein, H., W. Bauer, et P. Diedrich. « Mandibular incisors, alveolar bone, and symphysis after orthodontic treatment. A retrospective study ». *American journal of orthodontics and dentofacial orthopedics* 110, n° 3 (1996) : 239-46.
- Wennström, J. L. « Mucogingival considerations in orthodontic treatment ». *Seminars in orthodontics* 2, n° 1 (1996) : 46-54.
- Wennström, J. L., J. Lindhe, F. Sinclair, et B. Thilander. « Some periodontal tissue reactions to orthodontic tooth movement in monkeys ». *Journal of clinical periodontology* 14, n° 3 (1987) : 121-29.
- Wingard, C. E., et G. M. Bowers. « The effects of facial bone from facial tipping of incisors in monkeys ». *Journal of periodontology* 47, n° 8 (1976) : 450-54. <https://doi.org/10.1902/jop.1976.47.8.450>.
- Yared, K. F. G., E. G. Zenobio, et W. Pacheco. « Periodontal status of mandibular central incisors after orthodontic proclination in adults ». *American journal of orthodontics and dentofacial orthopedics* 130, n° 1 (2006) : 6.e1-8. <https://doi.org/10.1016/j.ajodo.2006.01.015>.

Table des figures

Figure 1 : Récession au niveau de 31	3
Figure 2 : Récession de classe I de Miller	4
Figure 3 : Récession de classe II de Miller	5
Figure 4 : Récession de classe III de Miller	5
Figure 5 : Récession de classe IV de Miller	6
Figure 6 : Classification de Maynard et Wilson (1980).....	8
Figure 7 : Parodonte plat et épais	8
Figure 8 : Parodonte fin et festonné	9
Figure 9 : Classification de Korbendau et Guyomard.....	10
Figure 10 : Normo-position dentaire.....	11
Figure 11 : Vestibulo-position dentaire.....	12
Figure 12 : Récession associée à la vestibulo-position de 43	12
Figure 13 : Déhiscences et fenestrations osseuses	13
Figure 14 : Inflammation gingivale associée à la plaque dentaire	16
Figure 15 : Récessions à cause d'un brossage traumatique	17
Figure 16 : Récession associée à une restauration inadaptée	18
Figure 17 : Cinétique du déplacement orthodontique.....	20
Figure 18 : Cycle ARIF	22
Figure 19 : Théorie de la pression/ tension.....	23
Figure 20 : Centre de résistance d'une dent monoradiculée selon l'alvéolyse horizontale	24
Figure 21 : Calcul du moment d'une force	25
Figure 22 : Objectif macro 60mm.....	35
Figure 23 : Flash annulaire	35
Figure 24 : Modèle d'étude en plâtre	37
Figure 25 : Set-up en plâtre.....	37
Figure 26 : Modèle d'étude numérique	38
Figure 27 : Set-up numérique.....	39
Figure 28 : Fiche recto concernant la parodontie	41
Figure 29 : Fiche verso concernant l'orthodontie	42

Table des tableaux

Tableau 1 : Parodontes à risque selon les différentes classifications	10
---	----

Vu, le Directeur de thèse

Vu, le Doyen de la Faculté de Chirurgie
dentaire de l'Université Paris Descartes

Professeur Marjolaine GOSSET

Professeur Louis MAMAN

Vu, le Président de l'Université Paris
Descartes

Professeur Frédéric DARDEL

Pour le Président et par délégation,

Le Doyen Louis MAMAN

Prévenir les défauts muco-gingivaux lors des traitements orthodontiques : proposition d'un outil de communication entre praticiens

Résumé :

Les malocclusions dentaires sont très répandues dans la population. Les thérapeutiques orthodontiques visent à corriger ces malocclusions avec un double objectif : esthétique et fonctionnel. Les mouvements orthodontiques entraînent, cependant, un stress au niveau du parodonte, pouvant conduire à la formation ou à l'aggravation d'un défaut muco-gingival dans certains cas.

L'objectif de cette thèse est de créer un outil de communication entre praticiens qui faciliterait la prévention des défauts muco-gingivaux en favorisant l'interdisciplinarité des traitements. Dans un premier temps, le parodontiste (ou l'omnipraticien) réalise un bilan parodontal pré-orthodontique en identifiant les facteurs prédisposants et déclenchants aux récessions parodontales. Puis, l'orthodontiste définit les mouvements orthodontiques nécessaires pour atteindre les objectifs thérapeutiques sachant que certains mouvements sont plus à risque au niveau muco-gingival. Enfin, la communication entre les différents acteurs de soins permet de modifier si nécessaire le plan de traitement pour minimiser ces risques. La création d'une fiche regroupant tous les points évoqués a pour but de faciliter ce dialogue entre professionnels de santé. Le fil conducteur reste bien évidemment la balance bénéfice/risque de la thérapeutique.

Discipline :

Orthopédie dento-faciale

Mots clés fMesh et Rameau :

Moyens de communication -- Dissertations universitaires ; Parodontie -- Dissertations universitaires ; Orthodontie -- Appareils et matériel -- Thèses et écrits académiques ; Orthopédie dento-faciale -- Complications -- Thèses et écrits académiques

Université Paris Descartes
Faculté de Chirurgie dentaire
1, rue Maurice Arnoux
92120 Montrouge