



HAL
open science

Gestion orthodontique de la distalisation des premières molaires maxillaires

Yoel Siahou

► **To cite this version:**

Yoel Siahou. Gestion orthodontique de la distalisation des premières molaires maxillaires. Chirurgie. 2019. dumas-02094451

HAL Id: dumas-02094451

<https://dumas.ccsd.cnrs.fr/dumas-02094451>

Submitted on 9 Apr 2019

HAL is a multi-disciplinary open access archive for the deposit and dissemination of scientific research documents, whether they are published or not. The documents may come from teaching and research institutions in France or abroad, or from public or private research centers.

L'archive ouverte pluridisciplinaire **HAL**, est destinée au dépôt et à la diffusion de documents scientifiques de niveau recherche, publiés ou non, émanant des établissements d'enseignement et de recherche français ou étrangers, des laboratoires publics ou privés.



Distributed under a Creative Commons Attribution - NonCommercial - NoDerivatives 4.0 International License

ACADEMIE d'AIX-MARSEILLE

Gestion orthodontique de la distalisation des premières molaires maxillaires

THESE

Présentée et publiquement soutenue devant la

Faculté d'Odontologie de Marseille
(Doyen : Monsieur le Professeur Jacques DEJOU)

Aix Marseille Université
(Président : Monsieur le Docteur Yvon BERLAND)

Le 05 février 2019

par

SIAHOU Yoel
Né le 22 janvier 1995
à MARSEILLE

Pour obtenir le Diplôme d'Etat de Docteur en Chirurgie Dentaire

EXAMINATEURS DE LA THESE :

Président : Monsieur le Professeur M. RUQUET

Assesseurs : Monsieur le Docteur A. TOSELLO

Monsieur le Docteur F. CAMPANA

Monsieur le Docteur R. MATTERA

ACADEMIE d'AIX-MARSEILLE

Gestion orthodontique de la distalisation des premières molaires maxillaires

THESE

Présentée et publiquement soutenue devant la

Faculté d'Odontologie de Marseille
(Doyen : Monsieur le Professeur Jacques DEJOU)

Aix Marseille Université
(Président : Monsieur le Docteur Yvon BERLAND)

Le 05 février 2019

par

SIAHOU Yoel

Né le 22 janvier 1995
à MARSEILLE

Pour obtenir le Diplôme d'Etat de Docteur en Chirurgie Dentaire

EXAMINATEURS DE LA THESE :

Président : Monsieur le Professeur M. RUQUET

Assesseurs : Monsieur le Docteur A. TOSELLO
Monsieur le Docteur F. CAMPANA
Monsieur le Docteur R. MATTERA

ADMINISTRATION

Mise à jour : octobre 2018

DOYENS HONORAIRES	Professeur	R. SANGIUOLO
	Professeur	H. ZATTARA
	Professeur	A. SALVADORI
DOYEN	Professeur	J. DEJOU
VICE – DOYEN CHARGE DES ENSEIGNEMENTS DIRECTEUR DU DEPARTEMENT DE FORMATION INITIALE	Professeur	J.D. ORTHLIEB
VICE – DOYEN CHARGE DE LA RECHERCHE DIRECTEUR DU DEPARTEMENT DE LA RECHERCHE	Professeur	C. TARDIEU
DIRECTEUR DU DEPARTEMENT DE FORMATION CONTINUE	Professeur	V. MONNET-CORTI
CHARGES DE MISSION	Professeur	F. BUKIET
	Professeur	A. RASKIN
RESPONSABLE DES SERVICES ADMINISTRATIFS ET TECHNIQUES	Madame	K. LEONI
PROFESSEUR ÉMERITE	Professeur	O. HUE

LISTE DES ENSEIGNANTS

56^{ème} SECTION :
DEVELOPPEMENT, CROISSANCE ET PREVENTION

56.01 ODONTOLOGIE PÉDIATRIQUE ET ORTHOPÉDIE DENTO-FACIALE

ODONTOLOGIE PÉDIATRIQUE

<i>Professeur</i>	C. TARDIEU *	<i>Assistant</i>	H. AL AZAWI
<i>Maître de Conférences</i>	D. BANDON	<i>Assistant</i>	V. MAGNAN
<i>Maître de Conférences</i>	I. BLANCHET		
<i>Maître de Conférences</i>	A. CAMOIN		
<i>Maître de Conférences</i>	A. CHAFAIE		

ORTHOPÉDIE DENTO-FACIALE

<i>Maître de Conférences</i>	J. BOHAR	<i>Assistant</i>	I. CAMBON
<i>Maître de Conférences</i>	J. GAUBERT	<i>Assistant</i>	L. LEVY
<i>Maître de Conférences</i>	M. LE GALL *	<i>Assistant</i>	R. MATTERA
<i>Maître de Conférences</i>	C. PHILIP-ALLIEZ	<i>Assistant</i>	C. MITTLER
		<i>Assistant</i>	A. PATRIS-CHARRUET

56.02 PRÉVENTION - ÉPIDÉMIOLOGIE - ÉCONOMIE DE LA SANTÉ - ODONTOLOGIE LÉGALE

<i>Professeur</i>	B. FOTI *	<i>Assistant</i>	A. PORTAL
<i>Professeur</i>	D. TARDIVO		

57^{ème} SECTION :
CHIRURGIE ORALE ; PARODONTOLOGIE ; BIOLOGIE ORALE

57.01 CHIRURGIE ORALE ; PARODONTOLOGIE ; BIOLOGIE ORALE

PARODONTOLOGIE

<i>Professeur</i>	V. MONNET-CORTI *	<i>Assistant</i>	A. BOYER
		<i>Assistant</i>	C. DUMAS
		<i>Assistant</i>	V. MOLL

CHIRURGIE BUCCALE – PATHOLOGIE ET THÉRAPEUTIQUE - ANESTHÉSIOLOGIE – RÉANIMATION

<i>Maître de Conférences</i>	D. BELLONI	<i>Assistant</i>	E. QUINQUE
<i>Maître de Conférences</i>	F. CAMPANA		
<i>Maître de Conférences</i>	J. H. CATHERINE *		
<i>Maître de Conférences</i>	P. ROCHE-POGGI		

BIOLOGIE ORALE

<i>Maître de Conférences</i>	P. LAURENT	<i>Assistant</i>	C. LE FOURNIS
------------------------------	------------	------------------	---------------

65^{ÈME} SECTION : BIOLOGIE CELLULAIRE

<i>Professeur</i>	Imad ABOUT *		
	(Responsable de la Biologie orale)		

* Responsable de la discipline

58^{ème} SECTION :
REHABILITATION ORALE

58.01 RESTAURATRICE, ENDODONTIE, PROTHESES, FONCTION-DYSFONTION, IMAGERIE, BIOMATERIAUX

ODONTOLOGIE CONSERVATRICE, ENDODONTIE

<i>Professeur</i>	F. BUKIET *	<i>Assistant</i>	B. BALLESTER
<i>Professeur</i>	H. TASSERY	<i>Assistant</i>	H. DE BELENET
<i>Maître de Conférences</i>	G. ABOUDHARAM	<i>Assistant</i>	A. DEVICTOR
<i>Maître de Conférences</i>	M. GUIVARC'H	<i>Assistant</i>	S. MANSOUR
<i>Maître de Conférences</i>	C. PIGNOLY	<i>Assistant</i>	L. MICHEL-ROLLET
<i>Maître de Conférences</i>	L. POMMEL		
<i>Maître de Conférences</i>	E. TERRER		

PROTHÈSE

<i>Professeur</i>	M. RUQUET *	<i>Assistant</i>	N. CHAUDESAYGUES
<i>Maître de Conférences</i>	G. LABORDE	<i>Assistant</i>	M. DODDS
<i>Maître de Conférences</i>	M. LAURENT	<i>Assistant</i>	A. FERDANI
<i>Maître de Conférences</i>	G. MAILLE	<i>Assistant</i>	C. MENSE
<i>Maître de Conférences</i>	B.E. PRECKEL	<i>Assistant</i>	A. REPETTO
<i>Maître de Conférences</i>	G. STEPHAN	<i>Assistant</i>	A. SETTE
<i>Maître de Conférences</i>	P. TAVITIAN	<i>Assistant</i>	F. SILVESTRI
<i>Maître de Conférences</i>	A. TOSELLO		
<i>Maître de Conférences</i>	R. LAN		
<i>associé</i>			

SCIENCES ANATOMIQUES ET PHYSIOLOGIQUES OCCLUSODONTOLOGIE, BIOMATERIAUX, BIOPHYSIQUE, RADIOLOGIE

<i>Professeur</i>	J. DEJOU	<i>Assistant</i>	M. JEANY
<i>Professeur</i>	J. D. ORTHLIEB *		
<i>Professeur</i>	A. RASKIN		
<i>Maître de Conférences</i>	T. GIRAUD		
<i>Maître de Conférences</i>	A. GIRAUDEAU		
<i>Maître de Conférences</i>	B. JACQUOT		
<i>Maître de Conférences</i>	J. P. RÉ		

* Responsable de la discipline

Remerciements,

A Monsieur le Professeur RUQUET Michel

Je vous remercie de l'honneur que vous nous avez fait d'avoir accepté de présider ce jury de thèse.

Je vous remercie pour votre grande disponibilité, votre gentillesse, votre écoute, ainsi que toute l'aide précieuse que vous m'avez apportée durant ces 6 années d'études.

Je vous en suis très reconnaissant.

A Monsieur le Docteur Tosello Alain

Notre mentor, notre Padre, je vous suis très reconnaissant d'avoir cru en moi du début à la fin. Pour tous les moments passés dans votre bureau qui ont permis de souffler un peu et de relâcher la pression. Vous avez rendu les moments difficiles en moments faciles par votre joie de vivre et votre gentillesse.

Je voulais également vous remercier pour votre aide si précieuse à la clinique.

A Monsieur le Docteur Campana Fabrice

Je vous remercie de l'honneur que vous nous faites de participer à ce jury de thèse.
Merci pour votre sympathie, votre pédagogie ainsi que pour toute l'expérience clinique en chirurgie orale que vous m'avez apportée durant ces années.

Veillez recevoir ici le témoignage de toute mon estime.

A notre directeur du jury, Monsieur le Docteur Mattera Rémi

Je vous remercie pour tout le temps que vous m'avez accordé, pour votre disponibilité et efficacité dans votre travail. Sans vous, cette thèse n'aurait pas pu se faire.
Merci pour votre gentillesse ainsi que pour votre écoute.

Recevez ici le témoignage de mes sincères remerciements.

Sommaire

<u>Introduction</u>	1
<u>I. Indications et contre-indications</u>	2
I.1. Indications	2
I.2. Contre-Indications	2
<u>II. Distalisation par force extra-orale</u>	3
II.1. Description	3
II.2. Analyse biomécanique et action des forces extra orales	5
II.2.1. Action sur les molaires d'ancrage	5
II.2.2. Action sur l'arcade maxillaire et le maxillaire	8
II.2.3. Intensité de la force et de la durée	9
II.2.3.1. Intensité de la force	9
II.2.3.2. Durée de la force	9
II.3. Indications et contre-indications de la distalisation des premières molaires maxillaires par forces extra-orales	10
II.3.1. Indications	10
II.3.2. Contre-indications	10
<u>III. Distalisation par force intra-orale</u>	11
III.1. Le pendulum	11
III.1.1. Description du pendulum	11
III.1.2. La biomécanique du Pendulum	12
III.1.2.1. Dans le sens sagittal	12
III.1.2.2. Dans le sens horizontal	13
III.1.3. Mise en place et activations	15
III.1.3.1. Pré activations	15
III.1.3.2. Mise en place	15
III.1.3.3. Activations	15
III.2. Distalisation par les mini-vis d'ancrage	11
III.2.1. Indications et contre-indications des mini-vis d'ancrage	16
III.2.2. Ancrage squelettique palatin médian ou paramédian	17
III.2.2.1. Ancrage palatin à localisation antérieure	17
<i>III.2.2.1.1. Mécanique de distalisation par glissement</i>	18
<i>III.2.2.1.2. Mécanique de distalisation par boucle</i>	20
III.2.2.2. Ancrage médio-palatin à localisation postérieure	22
III.2.3. Ancrage squelettique zygomatique	23
III.2.4. Ancrage squelettique alvéolaire	24
III.3. Distal jet	27
III.4. Distalisation en technique multi-attache	28
III.4.1. Boucle de distalisation : la distalisation molaire en technique EDGWISE	28
III.4.2. Ressorts et fils en Ni-Ti : la distalisation molaire en technique d'arc droit	28
III.4.2.1. Les ressorts en Ni-Ti super élastique	28
III.4.2.2. Les fils en Ni-Ti super-élastique	29
III.5. Distalisation par les aligneurs	30
<u>CONCLUSION</u>	32
<u>BIBLIOGRAPHIE</u>	I

INTRODUCTION

Selon CHATEAU (1), chez l'homme, "le mouvement distal est un mouvement difficile, contre nature : la nature mésiale souvent les dents, ne les distale presque jamais (exception faite du distalage spontané des dents bordant un encombrement en cas d'extractions).

Selon le dictionnaire d'orthognathodontie, la distalisation consiste en un déplacement par translation distale, c'est un mouvement qui éloigne les dents concernées du point inter-incisif (2).

La distalisation des premières molaires maxillaires a pour but de créer des rapports molaires de classe 1 et/ou de permettre un gain d'espace au niveau de la partie antérieure de l'arcade en cas d'encombrement.

Lors d'une dysmorphose de classe II, selon les classifications de BALLARD et d'ANGLE, qui peut être d'origine basale ou dentaire, les traitements par distalisation de l'arcade maxillaire sont utilisés. Cela signifie que la molaire maxillaire est dans une position trop antérieure par rapport à la molaire mandibulaire dans le plan sagittal.

C'est un des traitements les plus courants pour corriger la malocclusion de classe II chez les sujets en croissance. (3)

Il existe 3 formes générales de distalisation des molaires :

- Le premier est le mouvement absolu des molaires dans une direction postérieure, ou translation.
- La seconde est la "distalisation indirecte" des molaires par force extra-orale (headgear effect) déplaçant distalement le maxillaire pendant la correction orthopédique.
- Enfin le troisième type de distalisation est la distalisation relative afin que les molaires soient maintenues dans la même position pendant que la mâchoire avance avec la croissance (4).

Dans un premier temps nous verrons les indications et contre-indications de la distalisation des premières molaires maxillaires, puis les différents moyens permettant cette distalisation. Nous commencerons par détailler la distalisation des premières molaires maxillaires par force extra-orale puis par force intra-orale.

I. Indications et contre-indications

I.1. Indications

La distalisation des premières molaires maxillaires trouve plusieurs indications :

- Dans les cas de classe II squelettique modérée, le diagnostic étiologique est primordial car le choix thérapeutique va en dépendre. En effet lors d'une anomalie de classe II d'origine maxillaire (promaxillie), les techniques de distalisation des molaires maxillaires trouvent leur intérêt.
- Lors d'une malocclusion de classe II d'ANGLE avec un encombrement maxillaire modéré.
- Lors d'une classe II d'ANGLE par mésio-position d'un ou des secteurs postérieurs maxillaires.
- Lors d'une proalvéolie maxillaire.

I.2. Contre-Indications

Les contre-indications orthodontiques de la distalisation des premières molaires maxillaires sont :

- Dans les cas de classe II squelettique par rétromandibulie.
- Lorsque les encombrements maxillaire et mandibulaire sont sévères. Dans ce cas on se tournera vers un traitement par extractions (45).
- Lors d'excès vertical pouvant être une contre-indication relative. En effet on peut observer une ouverture du schéma facial par égression des molaires maxillaires suite à la distalisation elle-même due à la combinaison du recul et de la version distale molaire. Cependant certains appareils permettent, en distalant les molaires, de les ingresser (permettant ainsi de fermer le schéma facial) (46) (47).

Les contre-indications relatives sont liées aux différents systèmes de distalisation que nous détaillerons ultérieurement.

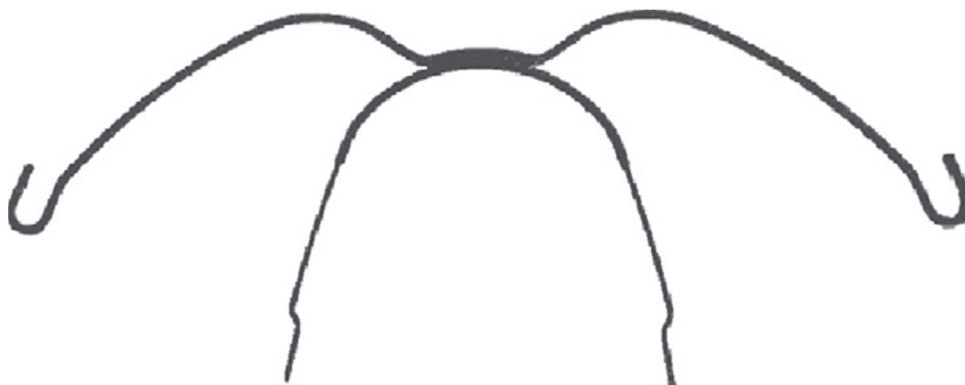II. Distalisation par force extra-orale (5)

Le terme force extra-orale ou extra-buccale (FEO ou FEB) désigne le plus souvent ce dispositif qui délivre aux molaires, par l'intermédiaire d'un arc facial, une force antéro-postérieure de façon intermittente.

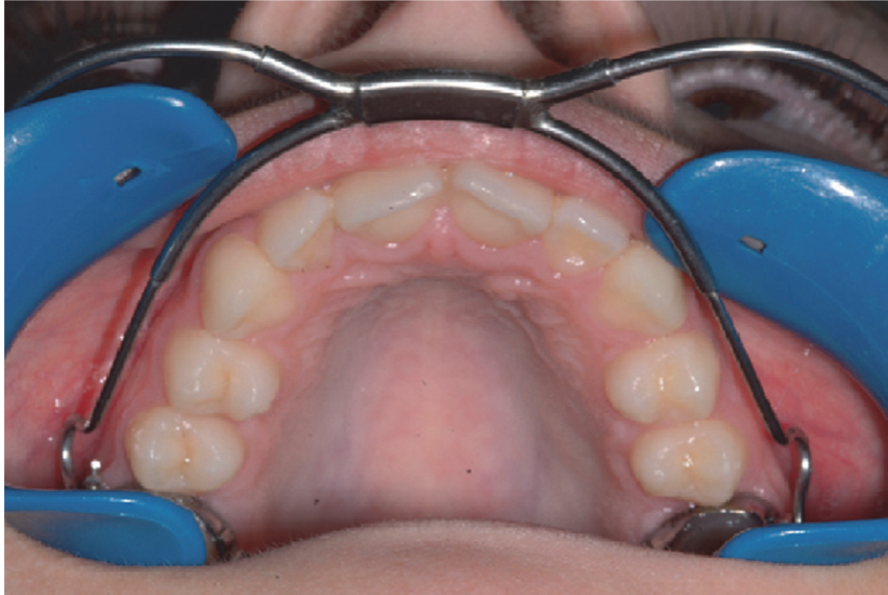II.1. Description

Ce dispositif comprend :

- Un appui dentaire constitué par des bagues scellées, le plus souvent sur les premières molaires maxillaires, plus rarement sur les secondes, portant un tube cylindrique qui accueille l'arc intra-oral de l'arc facial ;
- Un arc facial, élément de transmission de la force, composé de deux arcs soudés à leur partie antérieure :
 1. Un arc interne intra-oral adapté à la forme de l'arcade. Il s'insère dans les tubes des bagues molaires et se bloque à leur niveau par une butée façonnée sur l'arc (baïonnette, boucle en U, trombone ...) ou soudée sur l'arc (stop, trombone). Cet arc interne passe à distance (environ 5 mm) des faces vestibulaires des incisives ou de leurs attaches. Une plicature en V ou en U peut être incorporée sur cet arc pour ajuster sa longueur en fonction du recul des molaires,
 2. Un arc externe dont les branches, terminées par un crochet pour fixer l'élément moteur, peuvent être :
 - Courtes : le crochet est situé en avant des molaires,
 - Moyennes : le crochet est situé au niveau des molaires,
 - Longues : le crochet est situé en arrière des molaires ;

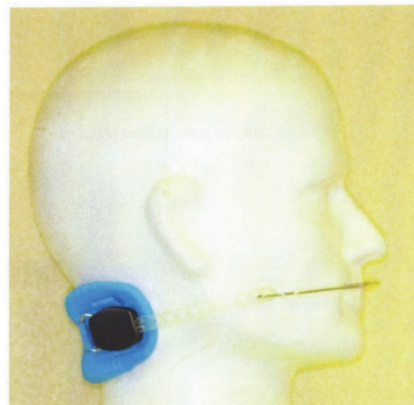


Arc facial avec baïonnettes. (5)



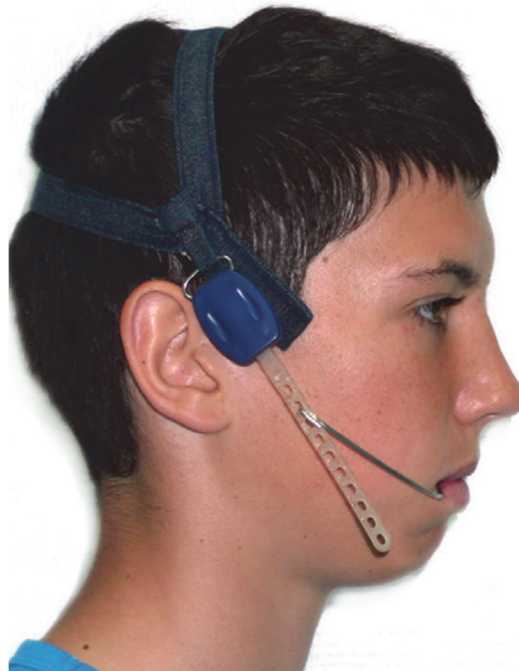Arc facial ajusté en bouche avec boucles en U. (5)

- Un élément dynamique qui délivre la force. Il s'agit d'un dispositif élastique, ressort comprimé ou élastique, qui s'attache sur les crochets de l'arc externe et sur l'ancrage crânien. Ce dispositif doit obligatoirement être muni d'une sécurité qui le détache en cas de traction excessive afin de prévenir le risque de blessure, en particulier au niveau des yeux. L'intensité de la force pour une action orthodontique reste inférieure à 450 g ;
- Un ancrage crânien ou cervical ; cet appui peut être réalisé par
 - Une bande située au niveau de la nuque, la force est alors dite à traction cervicale ou traction basse c'est un appui dit de KLOEHN,



Traction basse sur modèle (appui de KLOEHN) (48)

- Un casque qui selon l'orientation de ses bandes et la position des crochets permet une traction :
 - Intermédiaire ou occipitale,
 - Haute ou pariétale.



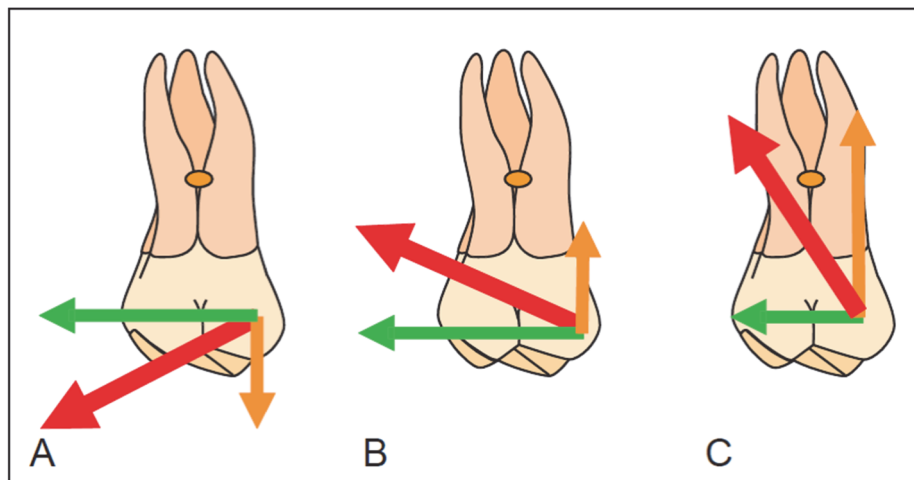
Dispositif dynamique et casque pour traction haute. (5)

II.2. Analyse biomécanique et action des forces extra orales

II.2.1. Action sur les molaires d'ancrage

Dans le plan sagittal, la force extra-orale exerce sur la molaire une force que l'on peut décomposer dans le plan sagittal en :

- Une force antéropostérieure, qui tend à distaler la molaire ;
- Une force verticale d'égression ou d'ingression en fonction de l'appui péri-crânien choisi.



Incidence pour une même longueur et position de branche :

A. Traction cervicale. B. Traction intermédiaire ou occipitale. C. Traction haute (5)

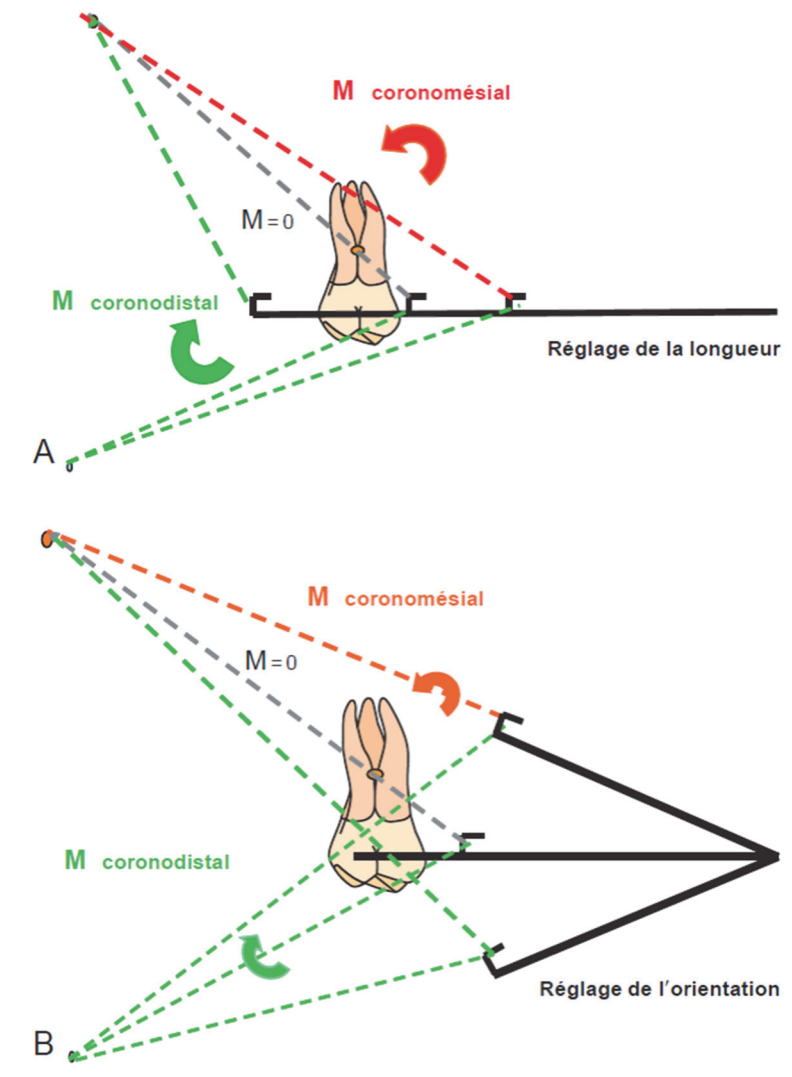
La force antéropostérieure, le plus souvent, ne passe pas par le centre de résistance de la molaire induisant un moment responsable d'une version :

- Corono-distale, si la ligne d'action de la force passe au-dessous du centre de résistance de la dent ;
- Corono-mésiale, si elle passe au-dessus.

La ligne d'action de la force est représentée par la droite joignant le crochet de l'arc externe à l'appui crânien.

Le moment de version distale ou mésiale peut donc être déterminé en modifiant la longueur et l'angulation par rapport à l'arc interne des branches externes.

De nombreuses combinaisons sont possibles pour obtenir la force et le moment souhaités.



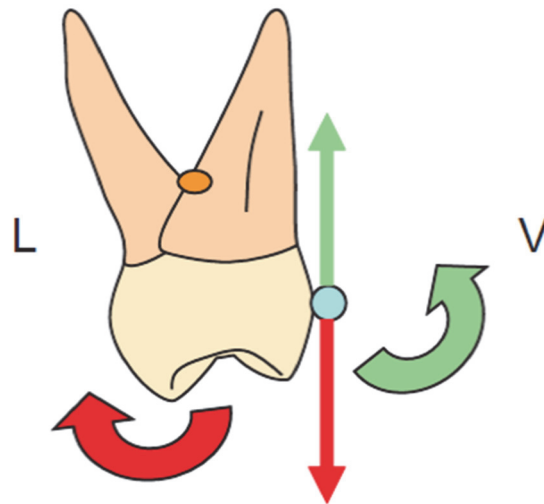
Influence des réglages des branches externes sur la version de la molaire d'ancrage dans le plan sagittal.

A. Réglage de la longueur. B. Réglage de l'orientation. En rouge : la ligne d'action de la force passe au-dessus du centre de résistance de la dent entraînant une version coronomésiale. En vert : elle passe en dessous induisant une version coronodistale.

(5)

Dans le plan frontal, la composante verticale de la force crée un moment de version au niveau de la molaire :

- Version coronovestibulaire si cette force est ingressante (traction haute).
- Version coronopalatine si elle est égressante (traction basse).



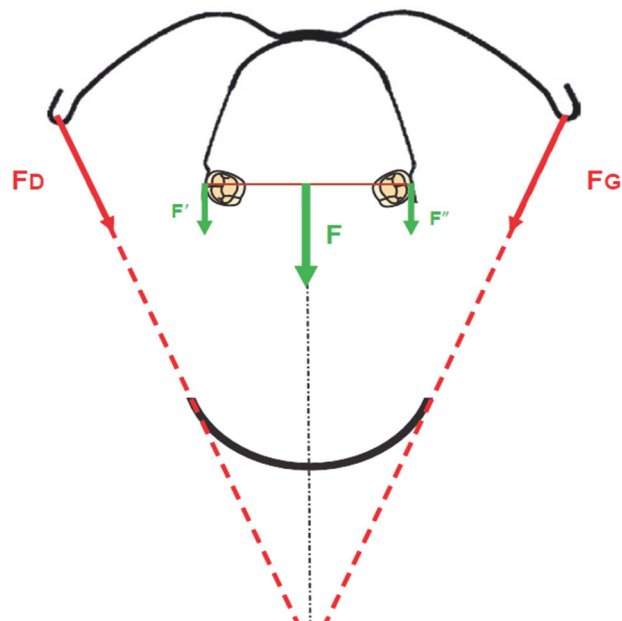
Influence du type de traction sur la version de la molaire d'ancrage dans le sens vestibulo-lingual.

En rouge : une traction basse entraîne une version coronolinguale et donc une contraction transversale de l'arcade.

En vert : une traction haute provoque une version coronovestibulaire et par suite une expansion de l'arcade.

(5)

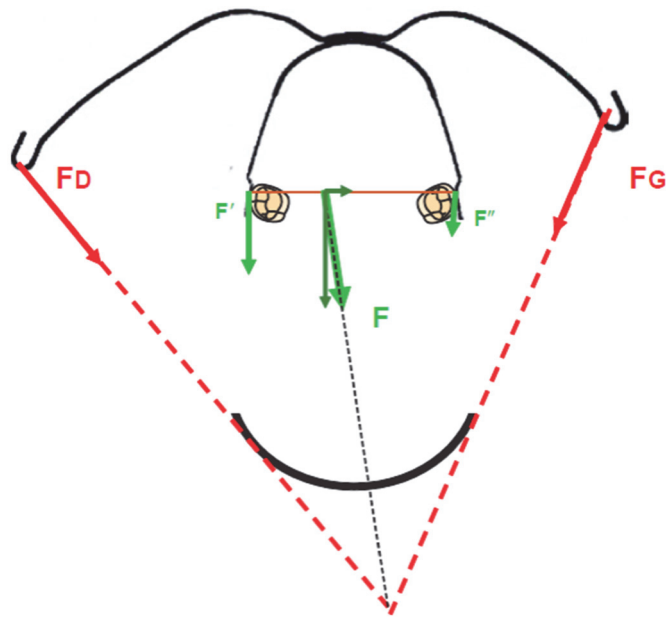
Dans le plan horizontal, la résultante de la force s'exerce dans le plan sagittal médian.



Analyse biomécanique des FEO dans un plan horizontal.

(5)

Il est possible d'obtenir une action asymétrique en déplaçant la ligne d'action de la force en modifiant la longueur ou l'écartement d'une branche externe. La force est plus importante du côté de la branche la plus longue ou la plus écartée.



FEO asymétriques : la modification de longueur ou d'écartement d'une branche externe déporte latéralement la force résultante. Les forces distalantes sur les deux molaires sont alors inégales.

(5)

II.2.2. Action sur l'arcade maxillaire et le maxillaire

Les forces extra-orales tendent à freiner le déplacement vers l'avant du maxillaire et de l'arcade maxillaire au cours de la croissance.

Pour PHILLIPE (7), cette action est plus marquée lorsque le réglage de la FEO favorise le recul apical de la molaire (moment de version coronomésiale) l'action étant alors plus profonde.

Mais les forces extra-orales sur les molaires tendent aussi à provoquer une rotation horaire du plan palatin et de l'arcade maxillaire (6), surtout lorsque la traction est cervicale. POULTON (8) pense que cet effet s'observe uniquement avec des tractions basses. Cette rotation, observée entre autres par MERRIFIELD et CROSS (9), peut entraîner l'apparition ou l'aggravation d'un sourire gingival et freiner la réponse de croissance mandibulaire.

II.2.3. Intensité de la force et de la durée

L'intensité et la durée de la force exercée vont jouer un rôle quant au mouvement de recul des molaires maxillaires.

II.2.3.1. Intensité de la force

L'opinion des auteurs varie au sujet de l'intensité de la force :

- GRABER (9) : une force de 400 g est suffisante pour bloquer le mouvement mésial des molaires.
- LANGLADE (10) : il faut au moins 500 g pour distaler des molaires.
- HAAS (4) : des forces de 1500 à 2500 g sont nécessaires pour obtenir des changements orthopédiques.

En fait, il semble que ces valeurs varient d'un individu à l'autre. Des forces légères de 180 à 280 g seraient nécessaires pour le maintien des molaires. Pour obtenir des changements orthodontiques, notamment de recul, il faut des forces supérieures à 500 g. Pour obtenir de véritables changements orthopédiques, il serait nécessaire de les augmenter à 1000 voire 1500 g.

II.2.3.2. Durée de la force

Comme pour toute FEO, son port est discontinu. Apparaissent donc 2 phases : une phase d'induction ou phase de latence pendant laquelle se produit la mise en jeu histologique des réactions et une phase active au cours de laquelle intervient le déplacement. Il est donc nécessaire que le temps d'interruption soit inférieur au temps nécessaire à "l'extinction" de la phase active.

Tout le monde est d'accord à ce sujet : le port doit être de 12 à 14 heures par 24 heures.

Pour RICKETTS (11), l'application est de 12 h pour un maintien, 14 h pour un mouvement orthodontique, 18 h pour une action orthopédique.

Cette FEO est à porter de préférence la nuit où son action est augmentée par la quantité importante d'hormones somatotropes (PETROVIC (12)).

La durée totale du traitement est fonction du cas à traiter et des objectifs de traitement. L'effet orthopédique sera d'autant plus efficace qu'on sera en période de forte croissance. Le recul orthodontique sera plus rapide avant l'évolution de la seconde molaire.

II.3. Indications et contre-indications de la distalisation des premières molaires maxillaires par forces extra-orales

II.3.1. Indications

Les FEO à visée orthodontique sont surtout utilisées :

- Pour déplacer les molaires, essentiellement les reculer en contrôlant leur mouvement vertical et transversal. Ce recul est recherché :
 - Lors d'un recul sectoriel de l'arcade maxillaire, pour corriger une classe II,
 - Pour libérer de l'espace au niveau antérieur de l'arcade dans les cas d'encombrement maxillaire et de mésioposition molaire,
 - Pour corriger la dérive mésiale d'une ou des molaires dans un espace d'extraction ou après perte prématurée des molaires temporaires.
- Pour reculer en masse l'arcade maxillaire dans les classes II.

II.3.2. Contre-indications

Les FEO sont contre-indiquées :

- En cas d'encombrement postérieur qu'elles tendent à aggraver et qui gêne leur action orthodontique. Si un recul molaire est recherché dans ces cas, l'encombrement postérieur doit être traité par extraction, le plus souvent de la dent de sagesse, si elle est techniquement réalisable et si la coopération du patient pour le port de la FEO est acquise.
- En cas d'hyperdivergence mandibulaire sévère et de la postérorotation mandibulaire.
- En cas de non-coopération du patient. Ces dispositifs relativement encombrants nécessitent une bonne coopération du patient et un port assidu pour être efficaces. Un environnement familial défavorable, un mode de vie irrégulier, des problèmes psychologiques ou un sommeil perturbé constituent des conditions défavorables pour le port d'appareils extra-oraux.
- En cas de troubles posturaux.
- Chez les enfants trop jeunes : l'apex des molaires doit être suffisamment édifié pour éviter les déformations radiculaires.

III. Distalisation par force intra-orale

III.1. Le pendulum

III.1.1. Description du pendulum

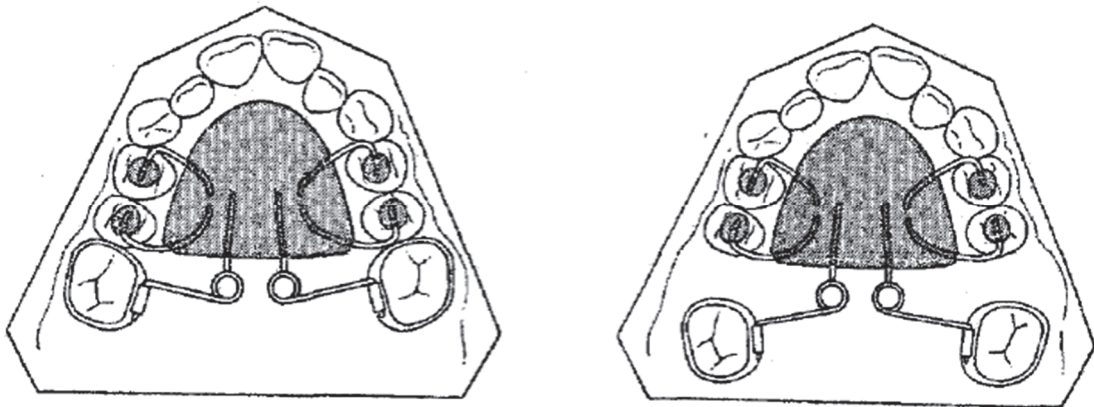
Introduit par HILGERS en 1992, le pendulum est un appareil hybride fixe. Il présente l'avantage de nécessiter très peu de coopération du patient. Ses appuis se font grâce à un bouton de Nance en résine au niveau du palais relié aux prémolaires, ainsi que deux bras hélicoïdaux de distalisation (13 ;14).

La pastille palatine en résine est maintenue en place par des appuis occlusaux collés : soit sur les premières et deuxième prémolaires maxillaires, soit sur les premières prémolaires et les deuxième molaires temporaires.

Un renfort d'ancrage antérieur est permis grâce aux appuis occlusaux collés sur les deuxième molaires temporaires ou les deuxième prémolaires. Au cours du traitement, une dépose de ces appuis sera effectuée pour permettre la dérive distale spontanée de ces dents, sous l'effet de l'élasticité des fibres transeptales. En effet ces fibres ont été étirées par le recul des premières molaires maxillaires.

Les éléments actifs du pendulum sont des ressorts en TMA. Une extrémité est noyée dans la résine et l'autre extrémité est insérée dans les fourreaux palatins des premières molaires maxillaires.

Si on veut reculer un seul côté : on peut utiliser un bras en acier pour la molaire que l'on ne veut pas reculer et s'en servir en ancrage.

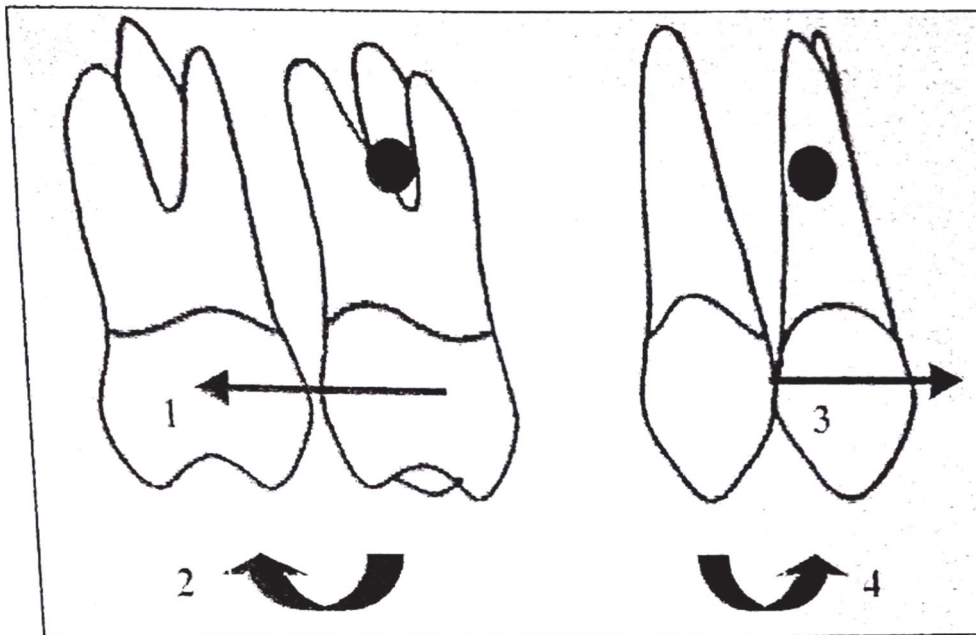


Schematic of Pendulum appliance (Courtesy of McNamara and Brudon, 2001)

III.1.2. La biomécanique du Pendulum

III.1.2.1. Dans le sens sagittal

La distalisation molaire en hyper classe I permet de minimiser les effets de la récursive. Certains préconisent ensuite le redressement de l'axe des molaires versées distalement. Selon HILGERS, si la racine de la première molaire maxillaire est mobilisée parallèlement à la couronne cela provoque la plupart du temps une inclusion de la deuxième molaire. Il est préférable de distaler ces dents en suivant leur schéma naturel d'éruption. Cela se traduit par une légère inclinaison distale de la couronne. Si la couronne peut être maintenue dans cette position, les arcs, l'occlusion et la croissance redresseront ces dents ultérieurement.

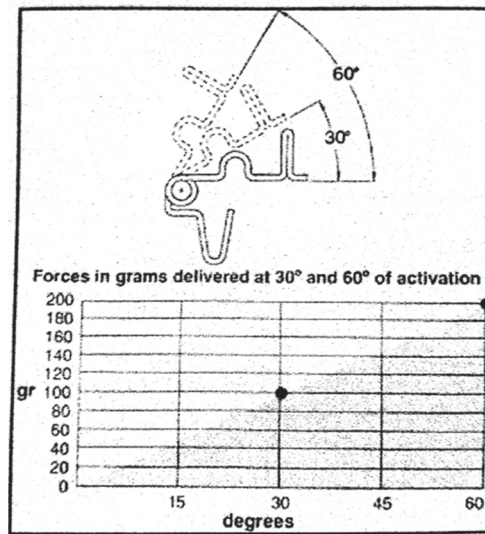


Forces en présence au maxillaire en vue antéro-postérieure (Hilgers,1992).

1. Force de distalisation molaire.
2. Moment de disto-version molaire.
3. Force de mésialisation prémolaire.
4. Moment de mésio-version prémolaire.

III.1.2.2. Dans le sens horizontal

La force délivrée au niveau molaire est proportionnelle au degré d'activation du ressort.



Force délivrée par un ressort en .032 TMA suivant les différents degrés d'activation (30 et 60°)

Lors de la distalisation, la molaire se déplace selon un arc de direction de la ligne médiane au risque de provoquer une occlusion inversée. Cette tendance peut être évitée en ouvrant légèrement la boucle d'ajustement pour augmenter l'expansion mais surtout en disposant correctement les ressorts de distalisation.

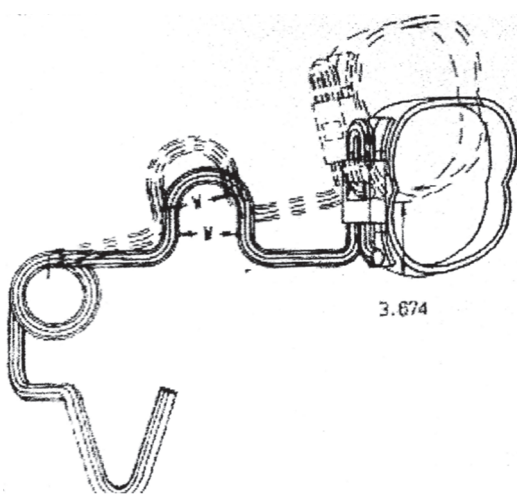


Figure A.

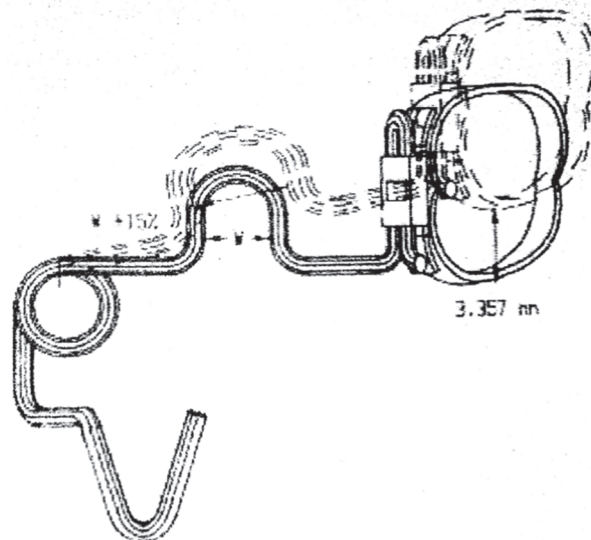
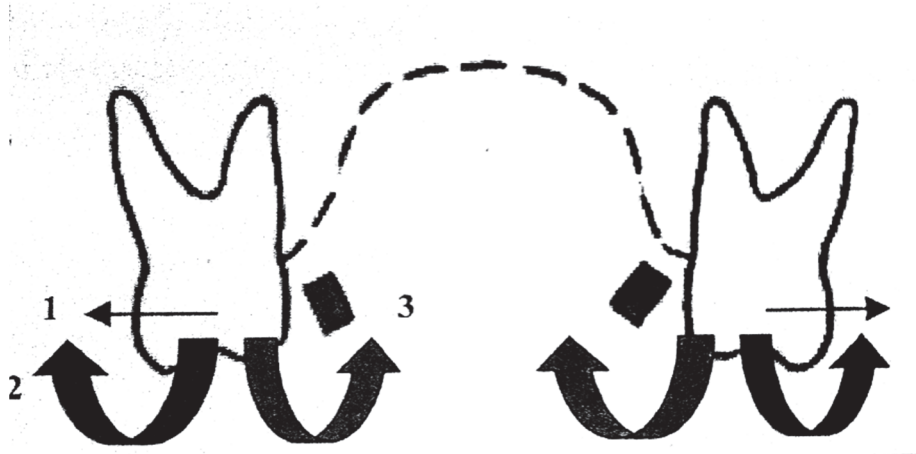


Figure B.

Figure A : Le ressort déplace la molaire suivant un arc pendulaire, avec une tendance à l'occlusion inversée.

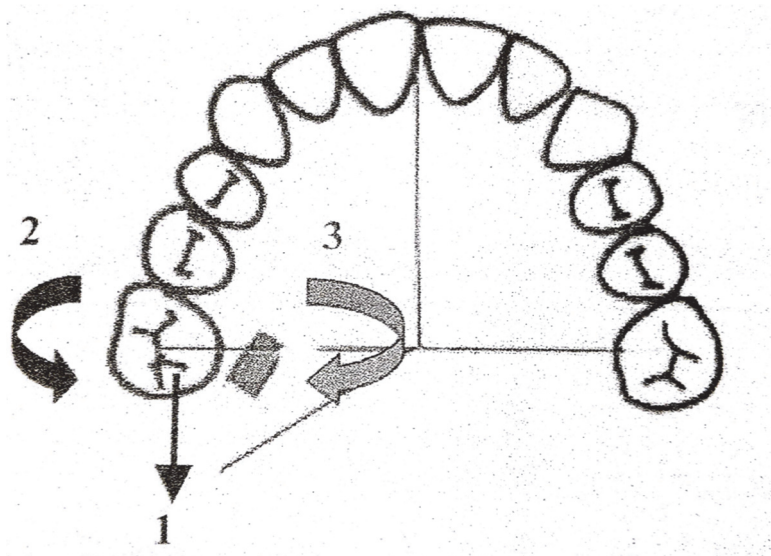
Figure B : L'expansion périodique de la boucle d'ajustement horizontal compense le déplacement lingual molaire.

(HILGERS, 1992)



Forces en présence au maxillaire en vue frontale :

1. Forces d'expansion transversale.
2. Moment de version corono-vestibulaire.
3. Torque corono-lingual du segment de redressement.



Forces en présence au maxillaire en vue horizontale :

1. Forces de distalisation.
2. Moment de disto-rotation du Pendulum.
3. Moment inverse du segment de redressement.

III.1.3.Mise en place et activations

III.1.3.1. Pré activations

Il faut contrôler au préalable de toute activation, l'insertion passive des segments dans les tubes molaires.

La pré-activation s'effectue avant la mise en bouche de l'appareil. Cette activation est réalisée à l'aide de la pince 3 becs en maintenant le segment de distalisation afin de guider dans son mouvement et d'éviter tout déplacement dans le sens vertical. Les ressorts sont pré-activés pour obtenir une angulation de 50° à 60° par rapport à la situation passive du ressort. HILGERS a constaté qu'un tiers de l'activation était perdue lors du déplacement et que la pression résiduelle était facilement tolérée par le patient.

III.1.3.2. Mise en place

Préparation des dents puis mise en place du Pendulum en exerçant une légère pression permettant de noyer les fils de rétention dans le composite puis relâcher la pression afin d'éviter tout enfoncement de la pastille dans la muqueuse palatine. L'insertion des ressorts se fait ensuite à l'aide de la pince de CELTIN.

III.1.3.3.Activations

Le patient est vu toutes les quatre semaines pour contrôler :

- La quantité de recul obtenue : il est rare d'observer un recul à l'issue du premier mois.
- La pression des ressorts : si une réactivation est nécessaire, elle ne sera effectuée qu'après le troisième ou le quatrième mois de traitement. Une seule réactivation sera réalisée. Les ressorts sont désinsérés des fourreaux, le centre de la spire est ensuite tenu avec une pince de WEINGART, et le ressort est réactivé en le poussant distalement vers la ligne médiane. Il est ensuite réinséré dans le fourreau.
- L'absence d'enfoncement de la pastille palatine et la bonne tolérance de cette dernière par la muqueuse.
- Effectuer le nettoyage partiel de l'intrados de la pastille à l'aide de la seringue à air + eau.
- Et libérer les 15/25 une fois que l'hyper classe I est obtenue afin d'obtenir un recul spontané de ces dents.

III.2. Distalisation par les mini-vis d'ancrage

Trois grands systèmes de distalisation des molaires maxillaires en fonction de la localisation de l'ancrage osseux temporaire maxillaire utilisé vont être décrits :

- Les systèmes par ancrage palatin médian ou paramédian,
- Par ancrage zygomatique,
- Par ancrage alvéolaire.

III.2.1. Indications et contre-indications des mini-vis d'ancrage

Les indications des mini-vis d'ancrage sont :

- Proalvéolie maxillaire.
- Classe II d'ANGLE par mésio-position d'un ou des secteurs postérieurs maxillaires.
- Encombrement maxillaire modéré.
- Classe II squelettique modérée.

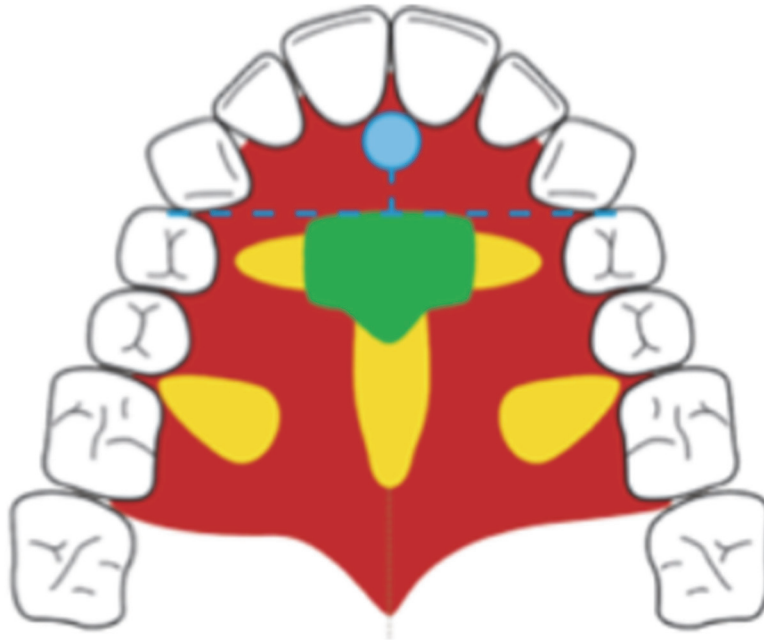Les contre-indications sont celles relatives aux chirurgies implantaires ainsi que celles liées à la biomécanique de distalisation (rétromandibulie, encombrements majeurs, excès vertical (Relatif)) (15).

Les inconvénients généraux sont ceux liés aux coûts, à la biomécanique nouvelle à maîtriser ainsi qu'aux étapes chirurgicales.

III.2.2 Ancrage squelettique palatin médian ou paramédian

L'insertion des vis palatines pourra se faire soit au niveau du palais antérieur ou soit du palais postérieur.

L'aire en « T », définie par WILMES devra être respectée.



Site d'insertion potentiel des mini-vis palatines. (LUDWIG) (16)

En vert : site optimal ; jaune: site restreint dû aux variabilités individuelles; rouge: site non recommandé à cause de l'épaisseur de la muqueuse ou des éléments vasculaires.

Le cercle bleu représente le canal incisif.

III.2.2.1. Ancrage palatin à localisation antérieure

Les avantages sont :

- L'os est de bonne qualité. Une bonne stabilité primaire est assurée du fait d'une corticale épaisse.
- Peu de risques de dommages radiculaires car le site se trouve à distance des éléments dentaires.
- Implant non déstabilisé par la gencive attachée car celle-ci est fine.

Les inconvénients de ce site :

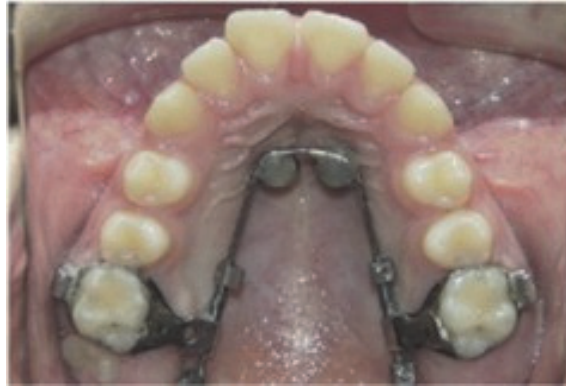- L'inconfort.
- Effets parasites car le site se trouve loin des dents que l'on veut déplacer (bras de levier).
- Au niveau du sinus possible perforation.

III.2.2.1.1. Mécanique de distalisation par glissement

L'ancrage est assuré par 2 mini-vis au niveau du palais antérieur. Une mini-plaque reliant les vis peut être ajoutée pour augmenter la rigidité du système.

Un arc rigide sur lequel des glissières connectées aux bagues molaires sont insérées, jouera le rôle de guide de distalisation. L'arc est immobilisé au niveau des mini-vis et son emplacement est ajusté de façon à passer par le centre de résistance des molaires à déplacer.

L'élément moteur est un ressort en Nickel-Titane.



« Miniscrew Implant Supported Distalization System » appareil activé en place.
(PAPADOPOULOS) (17)

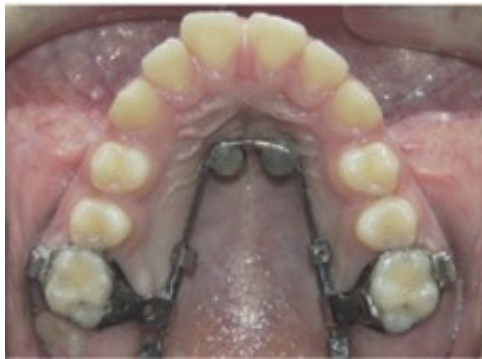Les avantages de la distalisation par glissement sont :

- Pas de limite d'amplitude de distalisation.
- Bon contrôle des effets parasites (du fait de la rigidité du système) : grands déplacements en gression.
- Transformation du système possible pour permettre la distalisation du bloc antérieur.

Les inconvénients sont :

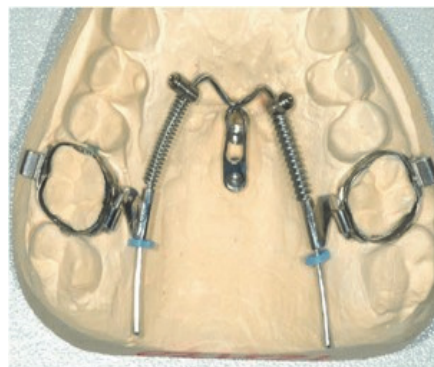- La friction.
- Utilisation de forces importantes de distalisation indispensable.
- Systèmes complexes.
- L'inconfort.
- Le coût de ces systèmes.

Il existe différents systèmes de distalisation par glissement selon les auteurs. En voici quelques-uns :



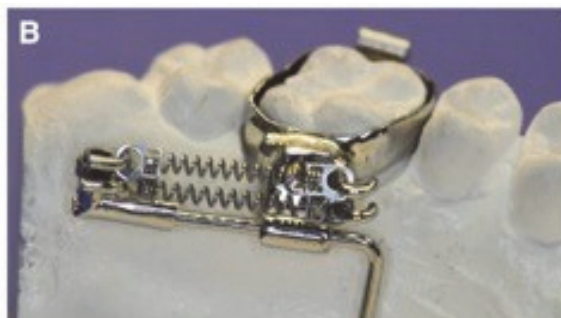Miniscrew Implant Supported Distalization System (MISDS) (17)

Cet appareil est réalisé en laboratoire. Il doit être individualisé à chaque patient. Il est composé de deux boucles antérieures et de deux bras latéraux de distalisation par un arc en acier de 0,036 inch. Les bras latéraux sont parallèles au plan d'occlusion.



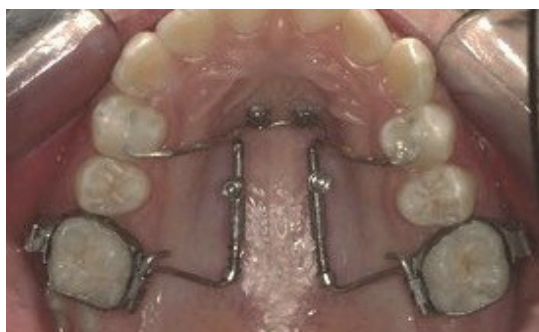BENESLIDER de Wilmes (18)

Préfabriqué, et adapté par le praticien aux différentes situations cliniques le Beneslider de WILMES permet une distalisation. Ce système se règle soit au laboratoire, soit directement au fauteuil. L'inconvénient de ce système est qu'il développe des forces de frottement très importantes.



LONGSLIDER de LONGERICH (19)

Utilisant deux ressorts en NiTi en traction par côté, le Longslider de LONGERICH permet une distalisation avec des forces pouvant atteindre 5,88 N. Cela permet de dépasser les forces de frottement.



DISTAL JET sur mini-vis palatines (KINZINGER) (10)

Constitué de bras télescopiques préformés, le Distal jet est assemblé et réglé au laboratoire. Pour permettre un meilleur ancrage, un arc acier relie les faces occlusales de 14 et 24. (20)

III.2.2.1.2. Mécanique de distalisation par boucle

Une ou deux mini-vis ou encore une mini-plaque sont implantées au niveau du palais antérieur. Une pastille de résine fait la relation entre les mini-vis et l'appareil de distalisation : le pendulum (sa constitution est généralement en alliage de titane et molybdène (TMA)).

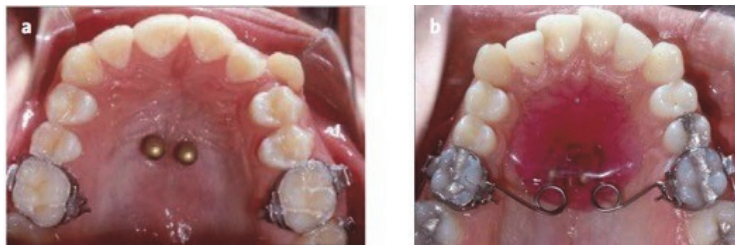
Les avantages de la distalisation par boucle sont :

- Pas de problème de frottement et les forces sont faibles.
- En cas de mésioversion coronaire initiale de la molaire, une version distale accompagne le mouvement de distalisation.

Les inconvénients sont :

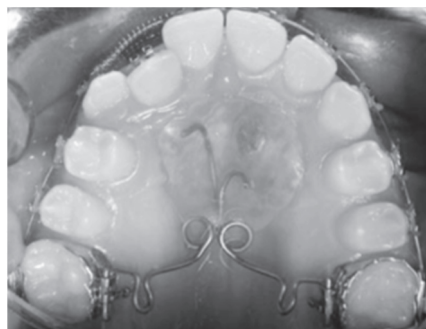
- L'encombrement est important.
- Observation d'effets parasites plus importants car le système est moins rigide contrairement aux systèmes en glissement (distorsion coronaire de la molaire).
- Ces systèmes nécessitent la mise en place d'une organisation rigoureuse lors de leur réalisation en laboratoire. Une dépose de l'appareil est indispensable pour permettre leur réactivation.

Il existe différents systèmes de distalisation par boucle selon les auteurs. En voici quelques-uns :



GISP : « Graz implant supported pendulum_(21)

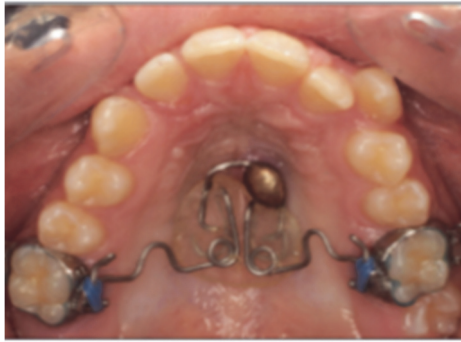Ce système est formé d'une mini-plaque en titane. Après avoir récliné un lambeau muco-périosté, le GISP s'insère au niveau du palais antérieur, fixé par quatre mini-vis. La pastille en résine, d'où sortent deux ressorts de pendulum en TMA, s'adapte sur les 2 « pins » exposés au niveau du palais.



BAPA « Bone-Anchored Pendulum Appliance » (22)

Ce système est un pendulum de type HILGERS composé d'une ou deux mini-vis.

Une ou deux mini-vis palatine situées en paramédian de la suture permettent la fixation du BAPA par le bouton de Nance.



Le pendulis (23)

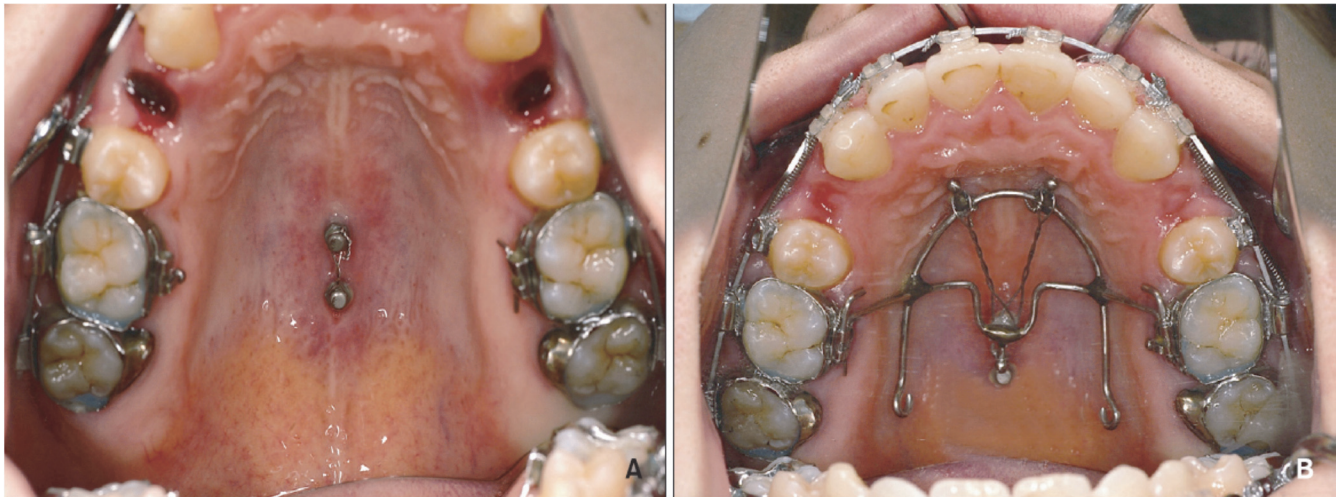Le pendulis se fixe sur une seule vis palatine grâce à un capuchon métallique soudé.

III.2.2.2. Ancrage médio-palatin à localisation postérieure

L'ancrage est assuré par une ou deux mini-vis. Ces mini-vis seront placées en paramédian et en postérieur du palais dur.

Un arc transpalatin fera fonction le plus souvent de guide de distalisation.

Concernant l'élément moteur, elle se fera à l'aide d'une chaînette ou d'un ressort en traction (23,24,25).



A : 2 mini-vis placées 5 à 8 mm l'une de l'autre au niveau de la suture medio-palatine et fixées par un fil de ligature en acier inoxydable.

B : Rétraction en masse par un arc transpalatin modifié sur ancrage médio-palatin à localisation postérieure.

(25)

Les avantages sont :

- Les dents à déplacer sont plus proches du système.
- Système plus simple.

Les inconvénients sont :

- Effets parasites (disto-version coronaire des molaires.).
- Position postérieure de la mini-vis, la distalisation sera limitée.
- Inconfortable.
- Distalisations asymétriques irréalisables.

III.2.3. Ancrage squelettique zygomatique

Les avantages de ce site sont :

- Stabilité primaire convenable.
- Eloigné des dents à déplacer.
- Ingression molaires efficaces (patients hyperdivergents). (26)

Les inconvénients sont :

- Chirurgie assez lourde.

Les mini-vis servant d'ancrage sont enfouies au niveau du pilier zygomatique. Une ostéo-intégration partielle est nécessaire.

Le multi-attache servira de guide de distalisation.

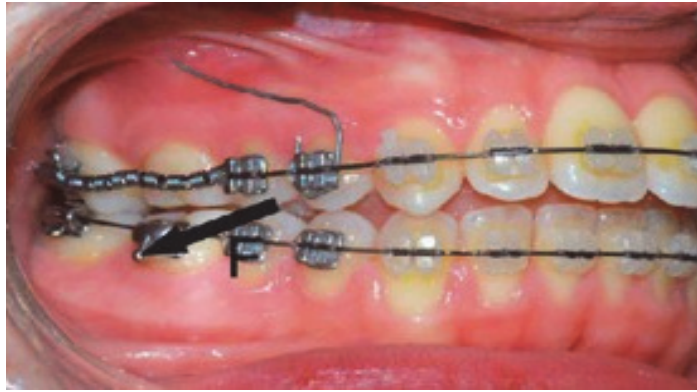
Un ressort ou une chaînette élastomérique sera l'élément moteur.

Les avantages sont :

- Chirurgie plus aisée que pour des mini-plaques zygomatiques.
- Coût.
- Réactivation facilitée.

Les inconvénients sont :

- Chirurgie en deux temps.
- La solidité de l'ancrage est moindre par rapport aux mini-plaques zygomatiques (27).
- Inconfortable.
- Echec plus important que les mini-plaques (27).



Mini-vis corticale enfouie servant d'ancrage indirect pour la distalisation des molaires maxillaires (27)

Il existe également des mini-plaques zygomatiques. Elles sont en titane et peuvent présenter des tailles et des formes différentes.

Leurs principaux avantages sont : le recul en masse qui est possible (26) ainsi que le contrôle des molaires dans les 3 sens de l'espace.

Leurs principaux inconvénients sont : un délai d'activation du système d'environ 3 semaines et la présence des frottements induit par le multi-attache.

III.2.4. Ancrage squelettique alvéolaire

Les avantages de ce site sont :

- Facilité d'accès.
- Chirurgie et activation plus aisée.
- Pas d'étape de laboratoire.
- Coût peu élevé.
- Proche du centre de résistance des dents où l'on va réaliser la distalisation.

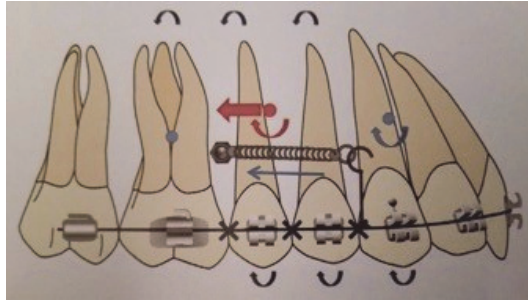
Les inconvénients sont :

- Nécessité de déplacer les vis car les mouvements sont restreints (<3mm).
- Possibilité de dégâts radiculaires.
- Contre-indiqué si les germes dentaires sont présents.
- Dépend de la qualité osseuse et du diamètre des vis : risque de perte ou de fracture de la vis.

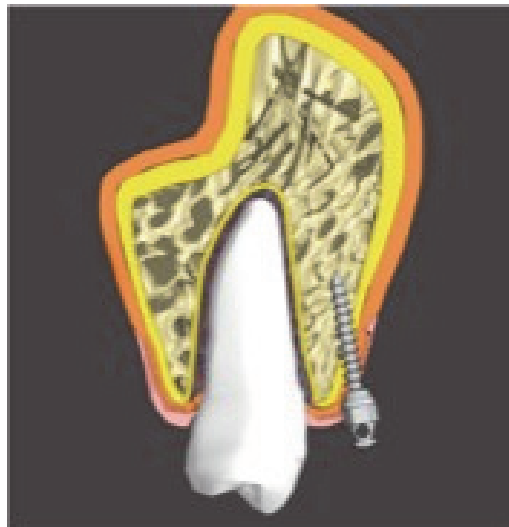Les mini-vis servant d'ancrage sont vissées en inter-radiculaire.

Le multi-attache servira de guide de distalisation. Il se trouvera en vestibulaire ou en lingual. Soit un ressort, soit une chaînette élastomérique fera office d'élément moteur.

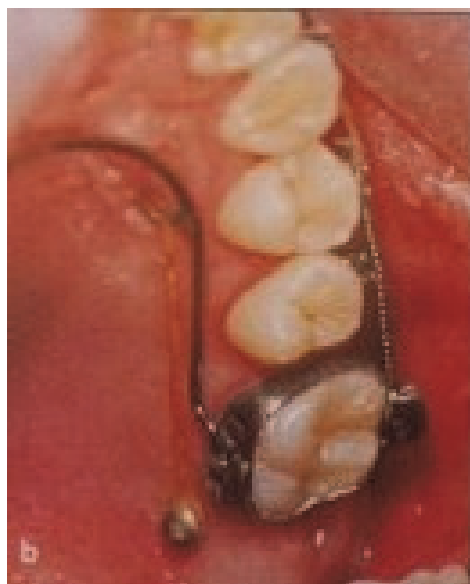Les mini-vis pourront être vissées en vestibulaire (verticalement ou horizontalement), en palatin ou bien au niveau de la tubérosité.



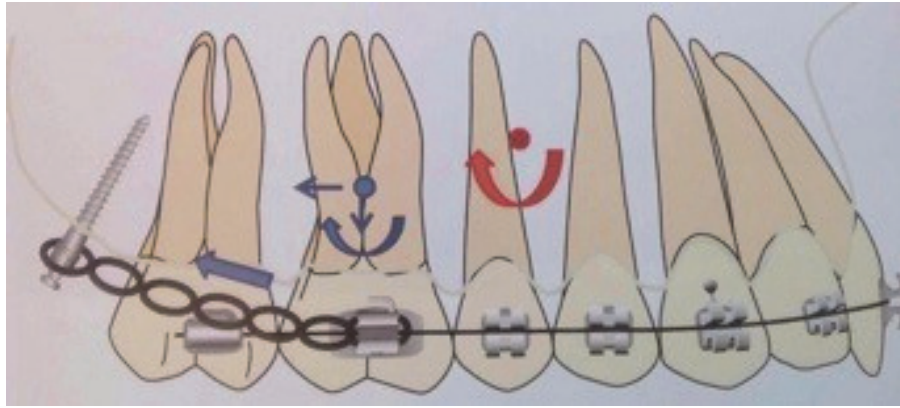
Biomécanique de la distalisation en masse sur mini-vis vestibulaire (ELLOUZE et DARQUE) (23).



Mini-vis verticale (LEE) (28).



Système de distalisation sur mini-vis palatine : vue occlusale (LEE) (30).



Distalisation sur ancrage tubérositaire (29).

Les mini-vis peuvent servir d'ancrage direct ou indirect :

- Ancrage direct : La minivis constitue à elle seule le point d'ancrage de la force et la ligne d'action de celle-ci doit passer par la tête de la minivis.

Dans le cas du recul de la première molaire maxillaire, une mini-vis est placée en position distale par rapport à celle-ci et une chainette est placée entre la mini-vis et la première molaire pour permettre son recul.

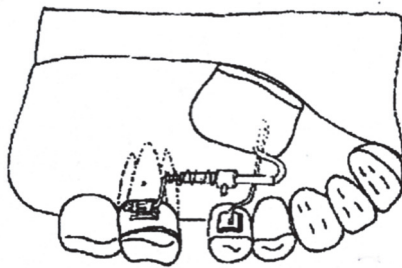
- Ancrage indirect : L'ancrage dentaire préexistant est renforcé par la minivis en étant reliée à une ou plusieurs dents. Cette alternative permet de décaler le point d'application de la force lorsqu'il est impossible de donner directement la direction voulue à la force souhaitée ;

Dans le cas du recul de la première molaire maxillaire, la mini-vis est reliée à une dent plus mésiale (première prémolaire maxillaire par exemple). Le but étant de stabiliser cette dernière. Un ressort est positionné entre cette prémolaire et la première molaire maxillaire permettant ainsi son recul sans effets parasites sur la prémolaire.

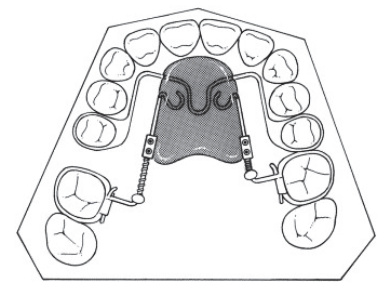
III.3. Distal jet

Le distal jet a été introduit pour la première fois en 1996 par CARANO et TESTA. Le distal jet est un système qui utilise comme ancrage un bouton de NANCE relié grâce à des fils soudés aux deuxièmes prémolaires. Au niveau de la partie en résine du bouton de NANCE, sont insérés deux tubes bilatéraux de diamètre interne 0.36'' qui se terminent en baïonnette pour s'insérer dans les fourreaux palatins des premières molaires. Sur chaque tube, coulisse au niveau de sa partie horizontale un ressort en Ni-Ti de 250g maintenu en compression par un clip vissé (30).

Le système est activé une fois par mois en comprimant à nouveau le ressort (31). Les ressorts Ni-Ti délivrent une force constante et légère.



CARANO et TESTA (30)



Distal jet (33)

Selon CARANO et TESTA, le déplacement obtenu est un recul molaire sans version ni rotation. L'ensemble piston/tube est situé approximativement au niveau du centre de résistance de la molaire pour théoriquement obtenir une translation pure de la molaire (32).

Quand la distalisation est terminée, le distal jet peut être maintenu en contention en bloquant le système par de la résine et en coupant les bras reliant le bouton de NANCE aux prémolaires (30).

Les effets du distal jet incluent une distalisation de 2-3mm de la molaire maxillaire, une bascule distale de 3-4° de la molaire et une rotation mésiale de la première molaire vers l'intérieur.

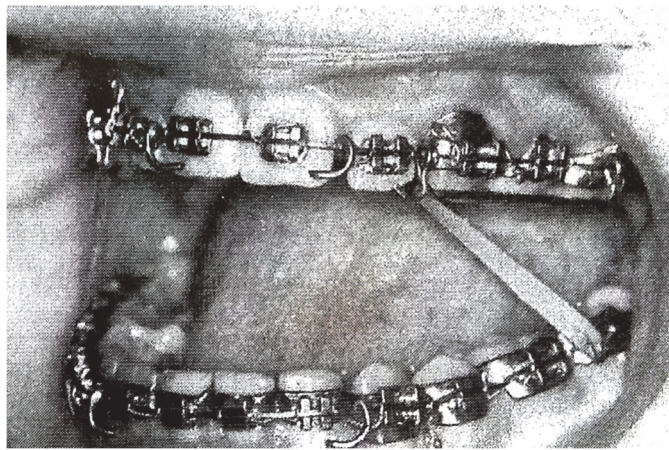
Le distal jet est selon CARANO et TESTA relativement facile à insérer, bien toléré, esthétique et ne demande pas de coopération des patients.

III.4. Distalisation en technique multi-attache

III.4.1. Boucle de distalisation : la distalisation molaire en technique EDGWISE

En technique d'EDGWISE, un jig est réalisé avec un fil acier. Ce fil comporte une boucle en mésial de la molaire et une boucle en distal de la latérale. Ainsi, un crochet mésial pourra s'insérer sur l'arc permettant la pose d'élastiques de classe II. Cette technique est ancienne et n'est presque plus pratiquée.

Les rapports de classe I molaire sont obtenus par le recul molaire. En effet, c'est la composante de la force distale sur la molaire maxillaire (par l'intermédiaire du jig) et de la force mésialante sur l'arcade mandibulaire. (34)



Distalisation molaire en technique EDGWISE (34).

Le recul molaire en technique EDGWISE peut également être réalisé avec une boucle type « bull-loop » en compression ou bien un ressort en compression.

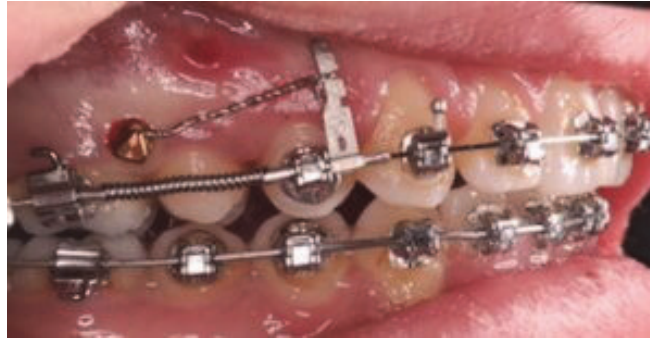III.4.2. Ressorts et fils en Ni-Ti : la distalisation molaire en technique d'arc droit

Deux techniques : ressorts Ni-Ti super élastique et fils Ni-Ti super élastique présentent l'avantage de ne pas nécessiter la coopération du patient en technique d'arc droit.

III.4.2.1. Les ressorts en Ni-Ti super élastique

Le principe de ces ressorts est qu'ils sont placés sur des fils de 0.016 x 0.022 inch, arcs sectionnels ou continus entre les premières prémolaires et les premières molaires. Ils sont activés en les comprimant d'environ 10 mm et développent ainsi des forces d'environ 100g.

Il faut veiller à laisser l'extrémité de l'arc dépasser d'au moins 5 mm en arrière du tube molaire pour permettre aux molaires de se déplacer. L'extrémité de l'arc est recourbée en direction palatine pour éviter les éventuelles irritations de la joue (35).



Ressorts en Ni-Ti super élastique (44).

Il y a deux possibilités pour les activer :

- Soit en comprimant le ressort entre l'ailette distale du bracket de la première prémolaire et le tube.
- Soit en plaçant un stop coulissant devant le ressort après l'avoir comprimé de 10 mm vers l'arrière avant de le serrer.

Cette technique est préconisée par AKNIN à laquelle il adjoint une double mécanique de classe II (port de 2 élastiques par côté 24 heures sur 24) (45).

Si aucune mécanique n'est mise en place, il faudra poser une mini-vis pour avoir un ancrage indirect et éviter tout effet parasite sur les dents se situant antérieurement au ressort.

III.4.2.2. Les fils en Ni-Ti super-élastique

Les fils en Ni-Ti super-élastique développent une force d'environ 100g. Ce sont des fils de section 0.018 x 0.025 inch. D'après GIANELLY, le fil ne pouvant être formé au sens conventionnel du terme, la boucle est réalisée de la façon suivante : 2 stops sont placés sur l'arc, l'un en distal du bracket de la première prémolaire, l'autre devant le tube molaire (6). L'espace entre les stops étant de 5 à 6 mm plus long que celui entre le bracket et l'extrémité mésiale du tube molaire, formant une boucle lors de son insertion.

GIANELLY préconise l'utilisation de ce fil en sectionnel pour éviter des mouvements parasites (35).

Ces fils présentent comme avantage par rapport aux ressorts d'éviter la sortie du fil, donc pas de risque de blessure et d'induire un effet de tip distal des apex dû à la déformation du fil qui permet un mouvement de gression réel.

LOCATELLI et ses 35 collègues ont décrit cette utilisation de fils en Ni-Ti superélastique (fils Neosentalloy) pour déplacer les molaires de manière distale, en plaçant des butées à sertir en mésial et en distal sur une section de fil comprimée, générant une force de distalisation de 100 g contre les molaires (49). Cela produit environ 1-2 mm de distalisation par mois avec une petite perte d'ancrage (50).

III.5. Distalisation par les aligneurs

Les aligneurs sont de plus en plus utilisés en orthodontie. Ils occupent actuellement une grande place dans l'arsenal thérapeutique de l'orthodontiste (37) (38).

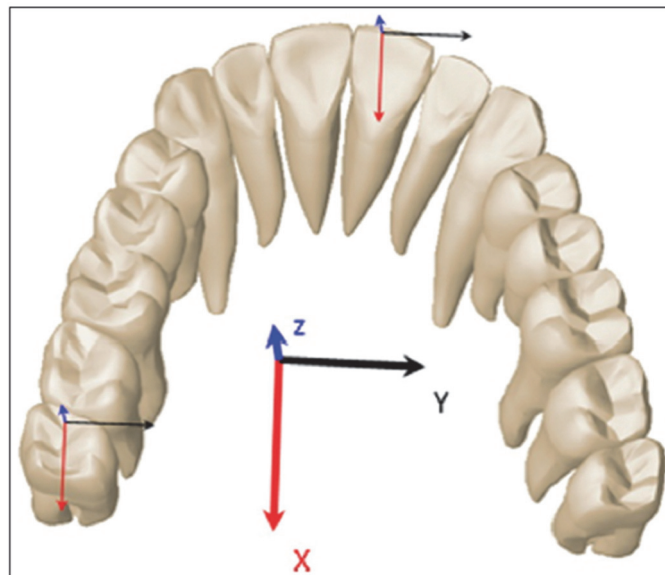
Lors de la pose du nouvel aligneur, celui-ci développe une force quasi-continue (22 heures par jour), dont l'intensité décroît rapidement. Ceci permet de longues périodes de repos tissulaire favorable à la réorganisation du parodonte ; d'autre part, le fait de l'enlever pour manger et se brosser les dents deux heures par jour permet quand même l'application de forces discontinues évitant les résistances cellulaires (DAVIDOVITCH).

De plus, ces forces ne sont principalement appliquées que sur la ou les dents à déplacer, déterminées lors du set up numérique, les autres servant d'ancrage. Ceci limite les risques de souffrance des tissus dentaires et parodontaux.

Dans ce cas, la résistance stable est constituée des éléments dentaires non déplacés et permet le mouvement d'un seul ou plusieurs éléments dentaires, c'est la valeur réciproque des différents éléments qui commandera alors le déplacement (39).

L'aligneur, moulé sur mesure va, grâce au contact intime entre l'intrados de l'appareil et la couronne dentaire, transmettre la totalité des informations aux dents dans les trois ordres, et ce dès la première étape (39).

La distalisation par aligneurs peut être envisagée (40).



La distalisation molaire est objectivée par un mouvement de translation vers l'arrière matérialisé par la droite X (40).

Pour augmenter l'ancrage, l'usage d'élastiques de classe II peut être nécessaire. La coopération et la motivation du patient sont primordiales. En effet le patient devra porter beaucoup de gouttières (41).

Selon une étude, les gouttières avec attachements peuvent transmettre des forces atteignant 8,8 N/mm contrairement à celles sans attachements (gouttières seules) ne dépassant pas 1,2 N/mm. En moyenne, la force de distalisation est de 1 N. La distalisation de la molaire maxillaire est très efficace (87%) avec le système Invisalign (42).

SIMON et al ont rapporté une grande précision (88%) du mouvement des molaires supérieures avec des aligneurs lorsqu'un mouvement de distalisation moyen de 2,7 mm était souhaité. Ils ont également rapporté une meilleure précision lorsque le mouvement était soutenu par la présence d'un attachement à la surface de la dent (42).

Une autre étude analysant 40 cone beam de patients ayant eu une distalisation avec des aligneurs révèle que la distalisation, en moyenne, de la première molaire maxillaire est de 2,2 mm au niveau radiculaire et 3,3 mm au niveau coronaire. L'intrusion était de 1,8 mm et une version corono-distale de 3,4° (43).

Selon le positionnement de la troisième molaire, le mouvement de distalisation peut être modifié.

CONCLUSION

De nombreux systèmes de distalisation molaire sont actuellement présentés par les auteurs et les fabricants. Ils peuvent séduire par des résultats rapides et par la facilité de leur mise en place.

Cependant, si ces systèmes sont aussi nombreux, c'est qu'en réalité, aucun n'est réellement parfait : la distalisation n'est que très rarement en gression pure et s'accompagne de mouvements de version et de rotation. La perte d'ancrage antérieur n'est qu'exceptionnellement désirable, obligeant souvent à des mouvements de va et vient.

Idéalement, le système de distalisation des premières molaires maxillaires présenterait une distalisation illimitée, en masse, symétrique ou non, avec un contrôle des molaires dans les trois sens de l'espace, des effets parasites nuls, un confort pour le praticien et le patient, un cout faible etc...

Le praticien devra donc choisir le système qui convient le mieux à la situation en fonction du diagnostic, de ses propres compétences et de la coopération du patient.


BIBLIOGRAPHIE

1. CHATEAU M, LEJOYEUX E, PHILLIPE J, JANVIER K, KOLF J, LAMBERTINI P : Manuel d'orthopédie dento-faciale, Tome 2 : Edition Cdp,1993
2. Dictionnaire d'orthognathodontie. Société Française d'orthopédie dento-faciale 2012
3. DALLEL I, BERGEYRON P, CHOK A, TOBJI S, BEN AMOR A : Dispositifs intramaxillaires de distalisation des molaires en technique multi-attache et avec aligneurs, 2017
4. HAAS AJ. Headgear therapy : the most efficient way to distalize molars. Angle Orthod, 1994 ; 64 (3) :359-370
5. BOILEAU MARIE-JOSE : Orthodontie de l'enfant et du jeune adulte principes et moyens thérapeutiques, Tome 1, Edition Elsevier Masson 2011
6. ALOE P. Evaluation céphalométrique du profil cutané. Rev Orthop Dento Faciale, 1967 ; 1:194-210
7. PHILLIPE J. Orthodontie. Des principes et une technique. Paris : j. prelat ; 1972
8. MUSE D. Molar and incisor changes with WILSON rapid molar distalization. Am J Orthod Dentofacial Orthop. 1993 ; 104 : 556-565
9. GRABER T. Maxillary second molar extraction in Class II malocclusion. Am J. of Orthodont, 1969 ; 56:331
10. LANGLADE M. Thérapeutique orthodontique. 3e édition. Editions Maloine, 1986, 551p.
11. RICKETTS RM, BENCH RW, GUGINO C, HILGERS JJ, SCHULHOF R. Bioprogressive therapy. Denver : Rocky Mountain, 1980
12. PETROVIC A, STUTZMANN J. Analyse biologique de la croissance post-natale de la mandibule et du maxillaire. In : Chateau Med. Orthopédie dento-faciale. Bases fondamentales. J Prêlat. Paris. 1975 ; 40-71.
13. HILGERS JJ. The pendulum appliance for class non-compliance therapy. J Clin ortho 1992 ;26 :706-714.
14. HILGERS JJ, NISSEN SH, TRACEY SG. The PIT and the pendulum : pendulum-integrated TADs. J Clin Orthod 2012 ;46 :465-749
15. ELLOUZE S, DARQUE F. Mini-implants / L'orthodontie de demain : Quintessence international ; 2012
16. LUDWIG, GLASL, BOWMAN, WILMES, KINZINGER, LISSON. Anatomical Guidelines for Miniscrew Insertion : Palatal Sites. Journal Of Clinical Orthodontics: JCO. 2011 ; XLV, N° 8(Août 2011):433-41.

17. PAPADOPOULOS MA. Orthodontic treatment of Class II malocclusion with miniscrew implants. American journal of orthodontics and dentofacial orthopedics : official publication of the American 2008
18. WILMES. Manuel d'information Benefit system : PSM ; 2013
19. WILMES, NANDA, NIENKEMPER, LUDWIG, DRESCHER. Correction of upper-arch asymmetries using the mesial-distalslider. JCO. 2013; VOLUME XLVII(NUMBER 11):648-55
20. KINZINGER GS, GULDENN, YILDIZHANF, DIEDRICH PR. Efficiency of a skeletonized distal jet appliance supported by miniscrew anchorage for noncompliance maxillary molar distalization. American journal of orthodontics and dentofacial orthopedics : official publication of the American Association of Orthodontists, its constituent societies, and the American Board of Orthodontics. 2009 Oct ;136(4):578-86. PubMed PMID : 19815162. Epub 2009/10/10. Eng
21. Association of Orthodontists, its constituent societies, and the American Board of Orthodontics. 2008 Nov;134(5):604 e1-16; discussion -5. PubMed PMID: 18984391. Epub 2008/11/06. eng.
22. KIRCELLI B, PEKTAS Z, KIRCELLI C. Maxillary Molar Distalization with a Bone-Anchored Pendulum Appliance. The Angle orthodontist. 2006 2006/07/01 ;76(4):650-9
23. NAPPEE-MIEVILLY M, NAPPEE F, KERBRAT J, GOUDOT P. Le pendulis : un dispositif de distalisation molaire sur minivis palatine. L'Orthodontie française. 2014 Septembre 2014 ;85:265-73
24. WILMES, DRESCHER. A miniscrew system with interchangeable abutments. JCO. 2008;Volume XLII(Number 10):574-80.
25. LEE JS, KIM DH, PARK YC, KYUNG SH, KIM TK. The efficient use of midpalatal miniscrew implants. The Angle orthodontist. 2004 Oct;74(5):711-4. PubMed PMID: 15529509. Epub 2004/11/09. Eng
26. F. BASSIGNY DC, J.-G. CHILLES , B. DUMOULIN , R. FILIPPI, M. LE GALL, L. MATOSSIAN, B. THEBAULT, L. WATCHER Nouvelles conceptions de l'ancrage en orthodontie2013. 200 p
27. REDDY Y, SHARMA R, SINGH A, AGRAWAL V, CHATURVEDI S. the shear bond strengths of metal and ceramic brackets: An in-vitro comparative study. J Clin Diagn Res. 2013;7:1495-7
28. LEE JY. [Molar distalization by using vertically installed mini-screws]. L' Orthodontie française. 2012 Dec;83(4):257-66. PubMed PMID: 23206370. Epub 2012/12/05. Distalisation des molaires utilisant des mini-vis d'ancrage placees verticalement. Fre

29. LEE, KIM, PARK, VANARSDALL. Applications cliniques des mini-implants en orthodontie. Quintessence International. 2008
30. CARANO A, TESTA M. The distal jet for upper molar distalization. *J Clin Orthod* 1996 ;30 :374-380
31. NGANTUNG V, NANDA RS, BOWMAN SJ. Posttreatment evaluation of the distal jet appliance. *Am J Orthod Dentofacial Orthop* 2001 ;120 :178-185
32. MCSHERRY PF, BRADLEY H. Class II correction-reducing patient compliance : a review of the available techniques. *J Orthod* 2000 ;27 :219-225
33. CHIU P, MCNAMARA JR A, FRANCHIA L. : comparison of two intraoral molar distalization appliances : Distal jet versus pendulum. *American Journal of Orthodontics and Dentofacial Orthopedics* 2005
34. ATTIA Y : Edgewise. E.M.C, Stomatologie II, 23490 D10, 1-1985
35. GIANNELLY A : déplacement des molaires maxillaires. *Am J Orthod Dentofac Orthop*, Edition française 114 :66-72, 1998
36. JOFFE L: Invisalign: early experiences. *J Orthod* 2003, 30:348–352.
37. GREC RH, JANSON G, BRANCO NC, MOURA-GREC PG, PATEL MP, CASTANHA HENRIQUES JF. Intraoral distalizer effects with conventional and skeletal anchorage: a meta-analysis. *Am J Orthod Dentofacial Orthop* 2013;143:602–615
38. ROSSINI G, PARRINI S, CASTROFLORIO T, DEREGIBUS A, DEBERNARDI CL. Efficacy of clear aligners in controlling orthodontic tooth movement: a systematic review. *Angle Orthod* 2015;85:881–890
39. BOUCHEZ R, Les traitements orthodontiques Invisalign, Quintessence International 2009
40. ONÇAG G, SEÇKIN Ö, DINÇER B, ARIKAN F. Osseointegrated implants with Pendulum springs for maxillary molar distalization: a cephalometric study. *Am J Orthod Dentofacial Orthop* 2007;131:16–26
41. BOYD RL. Esthetic orthodontic treatment using the invisalign appliance for moderate to complex malocclusions. *J Dent Educ* 2008;72(8):948–967
42. SIMON M, KEILIG L, SCHWARZE J, JUNG BA, BOURAUUEL C. Forces and moments generated by removable thermoplastic aligners: incisor torque, premolar derotation, and molar distalization. *Am J Orthod Dentofacial Orthop* 2014 ;145: 728–739

43. KOOK YA, BAYOME M, THI THU TRANG V, KIM HJ, HYUN PARK J, BEOM KIM K, BEHRENTS RG. Treatment effects of a modified palatal anchorage plate for distalization evaluated with cone-beam computed tomography. *Am J Orthod Dentofacial Orthop* 2014;146(1):47-54
44. CHAMPAGNE M, *Recul molaire par ressort comprimé*, International Association For Orthodontics, 2018
45. AKNIN J-J : Traitements sans extractions : nouvelles limites, nouveaux moyens. *Orth.Fr.* 66(3) : 635-651,1995
46. GELGOR IE, KARAMAN AI, BUYUKYILMAZ T. Comparison of 2 distalization systems supported by intraosseous screws. *American journal of orthodontics and dentofacial orthopedics*. 2007;131(2):161.e1-8. PubMed PMID: CN-00575184
47. NURM, BAYRAMM, CELIKOGLUM, KILKISD, PAMPU AA. Effects of maxillary molar distalization with Zygoma-Gear Appliance. *The Angle orthodontist*. 2011 2012/07/01; 82(4):596-602.
48. LENOIR J-L. *Les forces extra orales maxillaires dans le sens antéro-postérieur : utilisation en Orthopédie Dento-faciale*. Thèse de Doctorat en Chirurgie Dentaire. Lille. 2007
49. LOCATELLI R, BEDNAR J, DIETZ VS, GIANELLY AA. Molar distalization with superelastic NiTi wire. *J Clin Orthod*. 1992; 26:277-79.
50. HILGERS JJ: *The pendulum and other molar distalizing appliances*, Orthodontics and Dendtofacial Orthop. McNamara, 4th edition Chapter 20 pages 344-59.



SERMENT MEDICAL

En présence des Maîtres de cette Faculté, de mes chers condisciples, devant l'effigie d'HIPPOCRATE.

Je promets et je jure, d'être fidèle aux lois de l'honneur et de la probité dans l'exercice de la Médecine Dentaire.

Je donnerai mes soins à l'indigent et n'exigerai jamais un salaire au-dessus de mon travail, je ne participerai à aucun partage clandestin d'honoraires.

Je ne me laisserai pas influencer par la soif du gain ou la recherche de la gloire.

Admis dans l'intérieur des maisons, mes yeux ne verront pas ce qui s'y passe, ma langue taira les secrets qui me seront confiés et mon état ne servira pas à corrompre les mœurs ni à favoriser le crime.

Je ne permettrai pas que des considérations de religion, de nation, de race, de parti ou de classe sociale viennent s'interposer entre mon devoir et mon patient.

Même sous la menace, je n'admettrai pas de faire usage de mes connaissances médicales contre les lois de l'humanité.

J'informerai mes patients des décisions envisagées, de leurs raisons et de leurs conséquences. Je ne tromperai jamais leur confiance et n'exploiterai pas le pouvoir hérité des connaissances pour forcer les consciences.

Je préserverai l'indépendance nécessaire à l'accomplissement de ma mission. Je n'entreprendrai rien qui dépasse mes compétences. Je les entretiendrai et les perfectionnerai pour assurer au mieux les services qui me seront demandés.

Respectueux et reconnaissant envers mes Maîtres, je rendrai à leurs enfants l'instruction que j'ai reçue de leur père.

Que les hommes m'accordent leur estime si je suis fidèle à mes promesses.

Que je sois déshonoré et méprisé de mes confrères si j'y manque.

SIAHOU Yoel – Gestion orthodontique de la distalisation des premières molaires maxillaires

Th. : Chir. dent. : Marseille : Aix-Marseille Université : 2019

Rubrique de classement : Orthopédie dento-faciale

Résumé :

La malocclusion de classe II est une dysmorphose qui peut résulter de différentes composantes squelettiques et/ou alvéolaires d'origine maxillaire et/ou mandibulaire. Dans les cas de classe II dentaires par dérive mésiale des molaires maxillaires, il est parfois intéressant de reculer les molaires maxillaires pour éviter, dans certaines situations, des extractions de prémolaires. L'indication est tout aussi valable pour les classes I par mésioposition. Pour y parvenir, plusieurs dispositifs ont été décrits dans la littérature.

La première partie expose les indications et contre-indications de la distalisation des premières molaires maxillaires.

La deuxième partie détaille les différents moyens permettant cette distalisation, en commençant par la force extra-orale puis par la force intra-orale. La force intra-orale regroupant le pendulum, les mini-vis d'ancrage, le distal jet, la technique multi-attache et enfin les aligneurs.

Mots clés :

Malocclusion de classe II

Premières molaires maxillaires

Mésioposition

Distalisation

Moyens thérapeutiques

SIAHOU Yoel - Orthodontic management of the first maxillary molars distalization

Abstract:

Class II malocclusion is a dysmorphism that can result from different skeletal and/or alveolar components of maxillary and/or mandibular origin. In dental class II cases due to mesial drift of the maxillary molars, it is sometimes interesting to retract the maxillary molars, in order to avoid in certain situations extractions of premolars. The indication is equally valid for class I by mesoposition. To this end, several devices have been described in the literature.

The first part discusses the indication and contraindications of the first maxillary molars distalization.

The second part explains the different therapeutic tools allowing this distalization, starting with extra-oral force then with intra-oral force. Intra-oral force including the pendulum, the mini-screw anchorage, the distal jet, the multi-attachment technique and finally the aligners.

MeSH:

Class II malocclusion

First maxillary molars

Mesoposition

Distalization

Therapeutic tools

Adresse de l'auteur :

69 avenue de Saint Julien

13012 MARSEILLE