



**HAL**  
open science

# Étiologies, diagnostic et traitement des lésions cervicales d'usure

Fabrice Tang

► **To cite this version:**

Fabrice Tang. Étiologies, diagnostic et traitement des lésions cervicales d'usure. Sciences du Vivant [q-bio]. 2018. dumas-02095716

**HAL Id: dumas-02095716**

**<https://dumas.ccsd.cnrs.fr/dumas-02095716>**

Submitted on 10 Apr 2019

**HAL** is a multi-disciplinary open access archive for the deposit and dissemination of scientific research documents, whether they are published or not. The documents may come from teaching and research institutions in France or abroad, or from public or private research centers.

L'archive ouverte pluridisciplinaire **HAL**, est destinée au dépôt et à la diffusion de documents scientifiques de niveau recherche, publiés ou non, émanant des établissements d'enseignement et de recherche français ou étrangers, des laboratoires publics ou privés.



Distributed under a Creative Commons Attribution - NonCommercial - NoDerivatives 4.0  
International License

## **AVERTISSEMENT**

Cette thèse d'exercice est le fruit d'un travail approuvé par le jury de soutenance et réalisé dans le but d'obtenir le diplôme d'État de docteur en chirurgie dentaire. Ce document est mis à disposition de l'ensemble de la communauté universitaire élargie.

Il est soumis à la propriété intellectuelle de l'auteur. Ceci implique une obligation de citation et de référencement lors de l'utilisation de ce document.

D'autre part, toute contrefaçon, plagiat, reproduction illicite encourt toute poursuite pénale.



UNIVERSITÉ  
**PARIS**  
**DESCARTES**

MEMBRE DE

**U-S-PC**  
Université Sorbonne  
Paris Cité

## UNIVERSITÉ PARIS DESCARTES

FACULTÉ DE CHIRURGIE DENTAIRE

Année 2018

N° 101

THÈSE

POUR LE DIPLÔME D'ÉTAT DE DOCTEUR EN CHIRURGIE DENTAIRE

Présentée et soutenue publiquement le : 17/12/2018

Par

**Fabrice TANG**

### **Étiologies, diagnostic et traitement des lésions cervicales d'usure**

Dirigée par M. le Docteur Éric BONTE

JURY

Mme le Professeur Marie-Laure Colombier

M. le Docteur Éric Bonte

Mme le Docteur Fleur Beres

M. le Docteur Charles-Daniel Arreto

M. le Docteur Philippe François

Président

Assesseur

Assesseur

Assesseur

Invité





## Tableau des enseignants de la Faculté

DÉPARTEMENTS	DISCIPLINES	PROFESSEURS DES UNIVERSITÉS	MAÎTRES DE CONFÉRENCES
1. DÉVELOPPEMENT, CROISSANCE ET PRÉVENTION	ODONTOLOGIE PÉDIATRIQUE	Mme DAVIT-BÉAL Mme DURSUN Mme VITAL	M. COURSON Mme JEGAT Mme SMAIL-FAUGERON Mme VANDERZWALM
	ORTHOPÉDIE DENTO-FACIALE		Mme BENAHMED M. DUNGLAS Mme KAMOUN-GOLDRAT Mme LE NORCY
	PRÉVENTION, ÉPIDÉMIOLOGIE, ÉCONOMIE DE LA SANTÉ ET ODONTOLOGIE LÉGALE	Mme FOLLIGUET M. PIRNAY	Mme GERMA M. TAVERNIER
2. CHIRURGIE ORALE, PARODONTOLOGIE, BIOLOGIE ORALE	PARODONTOLOGIE	Mme COLOMBIER Mme GOSSET	M. BIOSSE DUPLAN M. GUEZ
	CHIRURGIE ORALE	M. MAMAN Mme RADOI	Mme EJEIL M. GAULTIER M. HADIDA M. MOREAU M. NGUYEN
	BIOLOGIE ORALE	Mme CHAUSSAIN M. GOGLY Mme SÉGUIER Mme POLIARD	M. ARRETO Mme BARDET (MCF) Mme CHARDIN M. FERRE M. LE MAY
3. RÉHABILITATION ORALE	DENTISTERIE RESTAURATRICE ENDODONTIE	Mme BOUKPESSI Mme CHEMLA	Mme BERÈS Mme BESNAULT M. BONTE Mme COLLIGNON M. DECUP Mme GAUCHER
	PROTHÈSES		M. CHEYLAN M. DAAS M. DOT M. EID Mme FOUILLOUX-PATEY Mme GORIN M. RENAULT M. RIGNON-BRET M. TIRLET M. TRAMBA Mme WULFMAN
	FONCTION-DYSFONCTION, IMAGERIE, BIOMATÉRIAUX	M. SALMON	M. ATTAL Mme BENBELAID Mme BENOÎT A LA GUILLAUME (MCF) M. BOUTER M. CHARRIER M. CHERRUAU M. FLEITER Mme FRON CHABOUIS Mme MANGIONE Mme TILOTTA
	PROFESSEURS ÉMÉRITES	M. BÉRENHOLC Mme BRION M. LASFARGUES M. LAUTROU M. LEVY	M. PELLAT M. PIERRISNARD M. SAFFAR Mme WOLIKOW
Mise à jour le 04 septembre 2018			



## Remerciements

---

**À Mme le Professeur Marie-Laure Colombier**

*Docteur en Chirurgie dentaire*

*Docteur de l'Université Paris Descartes*

*Habilitée à Diriger des Recherches*

*Professeur des Universités, Faculté de Chirurgie dentaire Paris Descartes*

*Praticien Hospitalier, Assistance Publique-Hôpitaux de Paris*

Qui me fait l'honneur de présider le jury de cette thèse. Veuillez trouver dans ce travail l'expression de ma reconnaissance la plus sincère.





**À M. le Docteur Éric Bonte**

*Docteur en Chirurgie dentaire*

*Docteur de l'Université Paris Descartes*

*Docteur en Sciences odontologiques*

*Maître de Conférences des Universités, Faculté de Chirurgie dentaire Paris Descartes*

*Praticien Hospitalier, Assistance Publique-Hôpitaux de Paris*

Qui me fait l'honneur de diriger cette thèse. Pour m'avoir permis de réaliser ce travail, pour la qualité de votre enseignement et votre disponibilité tout au long de mes années cliniques, à mes débuts jusqu'aujourd'hui à l'hôpital Bretonneau. Veuillez trouver ici l'expression de ma reconnaissance et de mes remerciements les plus profonds.



**À Mme le Docteur Fleur Beres**

*Docteur en Chirurgie dentaire*

*Docteur de l'Université Paris Descartes*

*Maître de Conférences des Universités, Faculté de Chirurgie dentaire Paris Descartes*

*Praticien Hospitalier, Assistance Publique-Hôpitaux de Paris*

Qui me fait l'honneur de siéger dans ce jury de thèse. Pour toute la confiance que vous m'accordez, pour votre pédagogie et le grand plaisir que j'ai eu d'apprendre à vos côtés. Veuillez trouver ici l'expression de ma reconnaissance la plus sincère.



**À M. le Docteur Charles-Daniel Arreto**

*Docteur en Chirurgie dentaire*

*Docteur de l'Université Paris Descartes*

*Maître de Conférences des Universités, Faculté de Chirurgie dentaire Paris Descartes*

*Praticien Hospitalier, Assistance Publique-Hôpitaux de Paris*

Qui me fait l'honneur de siéger dans ce jury de thèse. Pour votre gentillesse et votre bonne humeur, pour le grand plaisir que j'ai eu de travailler avec vous. Veuillez trouver ici l'expression de ma reconnaissance la plus sincère.



**À M. le Docteur Phillippe François**

*Docteur en Chirurgie dentaire*

*Assistant Hospitalo-Universitaire, Faculté de Chirurgie dentaire Paris Descartes*

Qui me fait l'honneur de participer à ce jury de thèse. Pour la sympathie et la pédagogie dont tu as fait preuves dès le début de mes années cliniques, pour tous les conseils précieux que tu m'as apportés. Trouve ici l'expression de mes remerciements les plus sincères.





# Table des matières

---

<b>INTRODUCTION</b> .....	<b>4</b>
<b>1 : RECHERCHE BIBLIOGRAPHIQUE</b> .....	<b>5</b>
1.1 RECHERCHE INFORMATIQUE.....	5
1.2 RECHERCHE MANUELLE .....	6
<b>2 : LESIONS CERVICALES D'USURE</b> .....	<b>7</b>
2.1 DEFINITIONS .....	7
2.2 PREVALENCE .....	7
2.3 REPARTITION INTRA ORALE.....	9
<b>3 : ETIOLOGIES</b> .....	<b>11</b>
3.1. EROSION .....	11
3.1.1. Acidité d'origine extrinsèque .....	11
3.1.2. Acidité d'origine intrinsèque.....	13
3.1.3 Les facteurs modulateurs .....	14
3.2. ABRASION .....	15
3.2.1 La technique de brossage .....	16
3.2.2 La brosse à dents .....	16
3.2.3 Le dentifrice .....	17
3.2.4 Fréquence de brossage .....	18
3.3 THEORIE DE L'ABFRACTION.....	19
3.4 MECANISMES D'ACTION .....	20
3.4.1 Contrainte.....	21
3.4.2 Friction (frottement).....	22
3.4.3 Biocorrosion.....	22
3.5 MECANISMES COMBINES .....	22
3.5.1 La biocorrosion de contrainte (Stress-biocorrosion).....	22
3.5.2 Combinaison friction-biocorrosion .....	23
<b>4 : DIAGNOSTIC</b> .....	<b>24</b>
4.1 MOTIF DE CONSULTATION.....	24
4.1.1 Doléances fonctionnelles .....	24
4.1.2 Gênes esthétiques.....	24
4.1.3 Consultation de contrôle .....	25

4.2 DIAGNOSTIC ETIOLOGIQUE .....	25
4.2.1 <i>Erosion</i> .....	25
4.2.2 <i>Abrasion</i> .....	26
4.3 CLASSIFICATION.....	26
4.3.1 <i>Classification de Smith et Knight</i> .....	26
4.3.2 <i>Classification de Lussi</i> .....	28
4.4 ASPECTS CLINIQUES DES LESIONS.....	29
4.4.1 <i>Les lésions initiales débutantes ou subcliniques</i> .....	30
4.4.2 <i>Les lésions établies</i> .....	30
4.5 EXAMEN CLINIQUE .....	33
4.5.1 <i>Examen extra-oral</i> .....	33
4.5.2 <i>Examen intra-oral</i> .....	33
4.6 ATTEINTES ASSOCIEES .....	34
4.6.1 <i>Hypersensibilité dentinaire cervicale</i> .....	34
4.6.2 <i>Récessions gingivales</i> .....	36
<b>5. TRAITEMENT .....</b>	<b>37</b>
5.1 TRAITEMENT PREVENTIF .....	37
5.1.1 <i>Démarche préventive non-spécifique</i> .....	37
5.1.2 <i>Démarche préventive spécifique</i> .....	38
5.2 TRAITEMENT DE L'HYPERSENSIBILITE DENTINAIRE.....	40
5.2.1 <i>Traitement étiologique</i> .....	40
5.2.2 <i>Traitement symptomatique</i> .....	41
5.3 TRAITEMENT RESTAURATEUR DES LESIONS CERVICALES D'USURE .....	43
5.3.1 <i>Indications des restaurations</i> .....	43
5.3.2 <i>Choix du système adhésif</i> .....	44
5.3.3 <i>Choix du matériau de restauration</i> .....	46
5.3.4 <i>Protocoles opératoires</i> .....	48
<b>6. PRESENTATION DU CAS CLINIQUE .....</b>	<b>61</b>
6.1 ANAMNESE.....	61
6.2 EXAMEN CLINIQUE .....	61
6.3 DIAGNOSTIC.....	63
6.4 PRISE EN CHARGE .....	63
6.4.1 <i>Elimination des facteurs étiologiques</i> .....	63
6.4.2 <i>Traitement restaurateur</i> .....	63
6.4.3 <i>Suivi</i> .....	64
<b>CONCLUSION.....</b>	<b>66</b>

<b>BIBLIOGRAPHIE .....</b>	<b>67</b>
<b>TABLE DES FIGURES.....</b>	<b>70</b>
<b>TABLE DES TABLEAUX.....</b>	<b>72</b>
<b>ANNEXE.....</b>	<b>73</b>

## Introduction

---

Les lésions cervicales d'usure, ou lésions cervicales non carieuses, dont la prévalence est en forte augmentation ces dernières années, sont de plus en plus fréquemment rencontrées au cours de la pratique quotidienne du chirurgien-dentiste.

Elles correspondent à des pertes tissulaires localisées au niveau de la jonction amélo-cémentaire, physiologiques ou pathologiques. Elles peuvent alors entraîner pour le patient des doléances d'ordre esthétique ou fonctionnel, avec l'apparition de sensibilités dentinaires.

La meilleure compréhension de ces lésions, de leurs mécanismes d'action ainsi que de leurs étiologies multifactorielles a permis de mieux appréhender leur prise en charge, bien que de nombreuses incertitudes persistent sur la meilleure stratégie thérapeutique à adopter, avec un diagnostic étiologique qui reste délicat.

Au cours de ce travail, nous allons dans un premier temps présenter ces lésions d'usure localisées au niveau cervical.

Dans un second temps, nous verrons les différentes étiologies de ces lésions, en s'intéressant notamment aux phénomènes d'érosion, d'abrasion et d'abfraction, ainsi qu'à leurs mécanismes d'action.

Nous verrons ensuite les éléments permettant la réalisation de leur diagnostic, en décrivant les symptômes associés.

Enfin nous décrirons les stratégies thérapeutiques disponibles dans le cadre de la prévention et du traitement de ces lésions en les illustrant par un cas clinique que nous avons traité.

# 1 : Recherche bibliographique

---

## 1.1 Recherche informatique

Afin de sélectionner les articles à étudier, nous avons commencé par identifier les mots clés Mesh concernant l'étiologie, le diagnostic ainsi que le traitement de l'usure dentaire au niveau cervical, en incluant les titres et résumés comprenant les termes « tooth wear AND cervical OR cervix ».

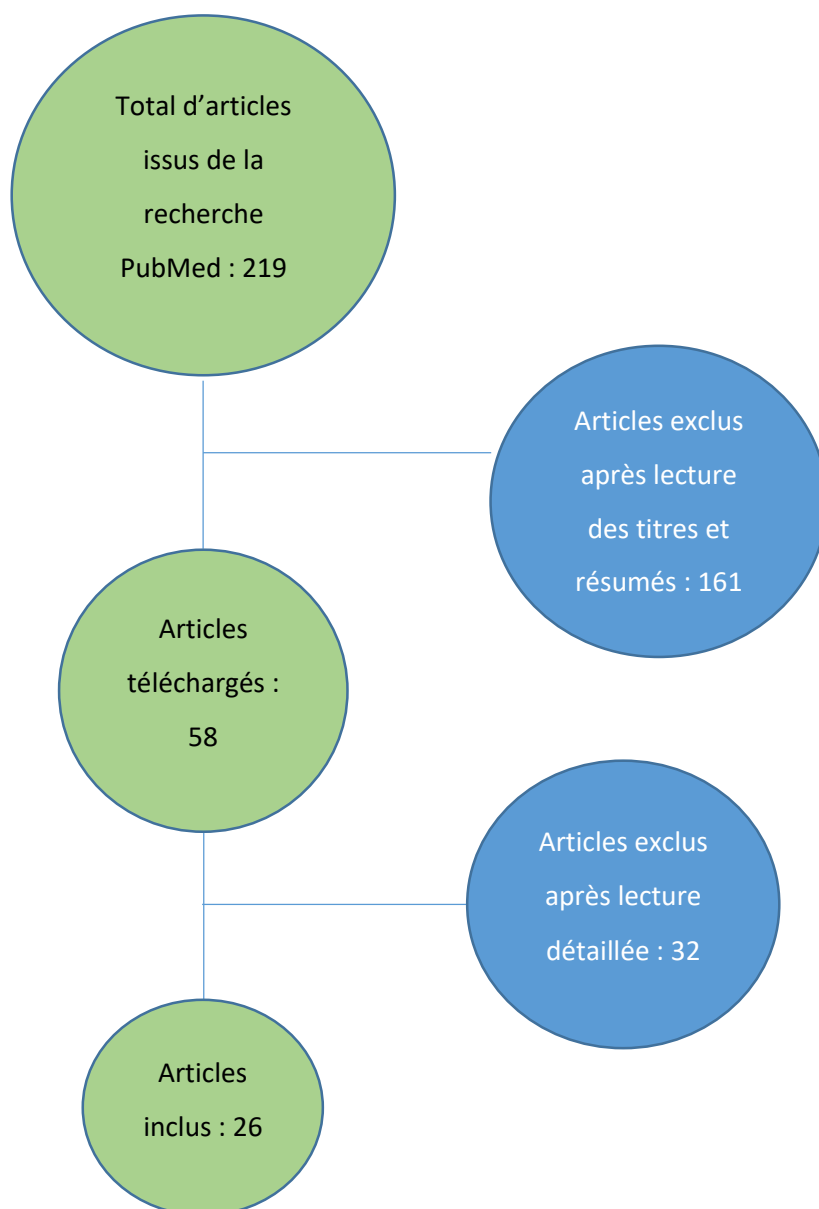
Cela a permis de conduire une recherche sur la base de données PubMed avec pour équation « ("Tooth Wear/therapy"[Mesh] OR "Tooth Wear/diagnosis"[Mesh] OR "Tooth Wear/etiology"[Mesh]) AND "Tooth Cervix"[Mesh] AND ("2000/01/01"[PDat] : "2018/12/31"[PDat])) OR (((cervical[Title/Abstract] OR cervix[Title/Abstract])) AND tooth wear[Title/Abstract]) »

Avec cette équation, on obtient 219 résultats dont on en gardera 58 après lecture des résumés.

Sur ces 58 articles, 26 d'entre eux seront utilisés pour la rédaction de la thèse.

En plus de ces articles issus de Pubmed, des articles concernant les lésions cervicales ont été trouvés à partir de mots libres dans la base de recherche de la bibliothèque ainsi que sur EM-Premium.

Figure 1 : Etapes de la sélection des articles



Source : Auteur

## 1.2 Recherche manuelle

Outre la recherche informatique, d'autres ouvrages ont permis la réalisation de cette thèse dont les numéros de « Réalités Cliniques » (2001), les revues « Biomatériaux dentaires cliniques », « Information dentaire », ainsi que le livre « Odontologie conservatrice et restauratrice : Une approche médicale globale (tome 1) ».

## 2 : Lésions cervicales d'usure

---

### 2.1 Définitions

L'usure correspond à une perte de matière progressive que subissent deux surfaces en contact, directement ou indirectement, et qui sont animées d'un mouvement relatif l'une par rapport à l'autre. C'est un processus soit physiologique, soit pathologique. Ces pertes de substance dans un processus de friction en milieu buccal, comportent des paramètres physiques et chimiques.

L'usure se présente sous 4 formes qui sont liées à l'attrition, l'abrasion, l'érosion, et l'abfraction<sup>1</sup>. Seules ces trois dernières formes nous intéressent au niveau de la zone cervicale.

Si la prévalence des lésions carieuses a tendance à diminuer, celle des lésions d'origine non carieuse est au contraire croissante, et de plus en plus de consultations dont elles feront l'objet sont à prévoir du fait des sensibilités et de la gêne esthétique qu'elles sont susceptibles d'entraîner.

### 2.2 Prévalence

L'augmentation de la prévalence des lésions cervicales non carieuses ces dernières années peut s'expliquer par plusieurs facteurs, notamment par l'augmentation de l'espérance de vie et la préservation des organes dentaires qui s'améliore grâce à une meilleure prise en charge des patients.

En effet, plus la population est âgée<sup>2</sup> :

- Plus le pourcentage de lésions détectées est élevé
- Plus le nombre de lésions par individu est grand
- Plus les lésions sont étendues.

D'après Paulo V. Soares et John O. Grippo, la prévalence de ces lésions cervicales non carieuses varie entre 5% et 85%, en dehors de toute considération étiologique ou de forme de lésion<sup>3</sup>. En effet, les données existantes dans la littérature sont très discordantes en raison du manque de critères précis permettant de définir la morphologie d'une lésion cervicale non carieuse. Il est également difficile de définir avec précision la prévalence de ces lésions pour toutes les populations, car des facteurs tels que l'âge, les modes de vie et le groupe ethnique créent de grandes variations au niveau des chiffres.

---

<sup>1</sup> Lasfargues et Colon, *Odontologie conservatrice et restauratrice. Tome 1 : Une approche médicale globale*.

<sup>2</sup> Wood et al., « Non-carious cervical tooth surface loss : a literature review ».

<sup>3</sup> Soares et Grippo, *Noncarious cervical lesions and cervical dentin hypersensitivity : etiology, diagnosis, and treatment*.

Dans une étude menée par Yuriko Igarashi, Satoru Yoshida, et Eisaku Kanazawa au Japon, au sein de laquelle ils ont examiné 6541 dents humaines extraites (sans connaissance de l'âge ni du sexe du patient à qui elles appartiennent), 38,7 % d'entre elles présentaient des lésions cervicales non carieuses dont 41,6 % sur les dents maxillaire et 36 % sur les dents mandibulaires.<sup>4</sup>

On remarque dans cette étude que :

- Les lésions se trouvent le plus fréquemment en regard de la première prémolaire dans la région maxillaire droite, tandis que pour la région maxillaire gauche et pour les dents mandibulaires, elles se situent plutôt au niveau de la canine.
- La prévalence des lésions cervicales d'usure en regard des canines et prémolaires est comprise entre 45 % et 65 %
- Ce sont les deuxièmes molaires maxillaires et mandibulaires qui sont les moins touchées, aux alentours de 20 %

Dans une autre étude menée par Borcic et al. en 2004, 18 555 dents permanentes ont été étudiées sur 1002 habitants de Rijeka en Croatie. Les sujets, choisis au hasard, ont été divisés en six groupes en fonction de leur âge, et les résultats obtenus ont été les suivants<sup>5</sup> :

- 1<sup>er</sup> groupe : 10 – 25 ans : 4768 dents étudiées, seul 4 % présentaient des lésions cervicales d'usure
- 2<sup>ème</sup> groupe : 26 – 35 ans : 3498 dents étudiées, 11,2 % atteintes
- 3<sup>ème</sup> groupe : 36 – 45 ans : 3787 dents étudiées, 18,7 % atteintes
- 4<sup>ème</sup> groupe : 46 – 55 ans : 3042 dents étudiées, 25,6 % atteintes
- 5<sup>ème</sup> groupe : 56 – 65 ans : 1730 dents étudiées, 25,6 % atteintes
- 6<sup>ème</sup> groupe : > 65 ans : 1680 dents étudiées, 33,3 % atteintes

Sur les 18 555 dents examinées, 16,6 % d'entre elles présentaient des lésions cervicales d'usure.

On observe dans cette étude que le pourcentage de lésions présentes augmente avec l'âge. C'est également ce qu'on retrouve dans la littérature, parmi les études qui ont classé les sujets en fonction de leur âge.

Cependant, il ne faudrait pas attribuer cette augmentation au simple vieillissement. En effet, l'étiologie de ces lésions étant multifactorielle, l'âge permettrait simplement de révéler davantage l'effet cumulatif de ces différents facteurs étiologiques, en ne négligeant pas le fait que la majorité des lésions débiterait à un âge précoce et s'aggraverait avec le temps.

---

<sup>4</sup> Igarashi, Yoshida, et Kanazawa, « The prevalence and morphological types of non-carious cervical lesions (nccl) in a contemporary sample of people ».

<sup>5</sup> Borcic et al., « The prevalence of non-carious cervical lesions in permanent dentition ».



## 2.3 Répartition intra orale

Plusieurs auteurs se sont intéressés à la répartition de ces lésions cervicales d'usure au sein de la cavité buccale. Il en ressort que ces lésions n'y sont pas distribuées de manière homogène.

Pegoraro et al. ont analysé la distribution intra orale des lésions cervicales non carieuses chez 48 étudiants en chirurgie dentaire âgés entre 16 et 24 ans. 52 % d'entre eux présentaient ces lésions.

Les résultats, en fonction du type de dents, ont été reportés dans le tableau suivant<sup>6</sup> :

Tableau 1 : Distribution des lésions cervicales non carieuses chez 48 étudiants en chirurgie dentaire.

Teeth affected	Percentage
First mandibular molar	21.3
First maxillary molar	16
First maxillary premolar	12.8
First mandibular premolar	11.7
Second mandibular premolar	11.7
Second maxillary premolar	9.6
Second mandibular molar	3.2
Maxillary central incisors	3.2
Second maxillary molar	2.1
Mandibular central incisors	2.1
Lower second molar	2.1
Maxillary lateral incisors	1.1

Source : Wood et Al., « Non-carious cervical tooth surface loss », 2008

On note ainsi que les premières molaires et les premières prémolaires sont les dents les plus concernées, à l'inverse des incisives. Même constat dans l'étude de Borcic et al., bien que pour eux, ces lésions sont plus fréquentes sur les prémolaires que sur les molaires.<sup>7</sup>

Dans une étude de Rees et al. concernant l'abfraction sur les incisives centrales maxillaires, canines, et prémolaires, il a été rapporté que ces lésions étaient retrouvées principalement sur les faces vestibulaires des incisives maxillaires.<sup>8</sup>

Un autre travail de Radentz et al., cité par Wood et al. a été réalisé sur 80 sujets militaires âgés de 17 à 45 ans, concernant la répartition intra orale d'abrasion cervicale.

---

<sup>6</sup> Wood et al., « Non-carious cervical tooth surface loss : a literature review ».

<sup>7</sup> Borcic et al., « The prevalence of non-carious cervical lesions in permanent dentition ».

<sup>8</sup> Rees, « The biomechanics of abfraction ».

Les résultats montrent que la région maxillaire est plus touchée par ces lésions que la région mandibulaire : environ 60% des dents sont atteintes au maxillaire pour 40% environ à la mandibule. De même les secteurs droits (54,9%) seraient plus touchés que les secteurs gauches (45,1%). On note également que la première molaire maxillaire est la dent la plus atteinte par l'abrasion cervicale au contraire des incisives qui sont les moins atteintes dans cette étude.<sup>9</sup>

Les résultats ont été résumés dans les tableaux suivants :

Tableau 2 : Prévalence d'abrasion cervicale selon la région intra orale.

Intraoral region	Number of teeth with abrasion (%)
Maxillary	104 (60.1)
Mandibular	69 (39.9)
Right side	95 (54.9)
Left side	78 (45.1)

Source : Wood et Al., « Non-carious cervical tooth surface loss », 2008

Tableau 3 : Prévalence d'abrasion cervicale selon le type de dent.

Tooth type	Number of teeth with abrasion cavities (%)
Maxillary first molars	30 (17.3)
Maxillary first bicuspid	25 (14.5)
Mandibular first bicuspid	25 (14.5)
Maxillary second bicuspid	23 (13.3)
Mandibular second bicuspid	21 (12.1)
Maxillary cuspids	13 (7.5)
Mandibular cuspids	9 (5.2)
Mandibular first molars	8 (4.6)
Maxillary second molars	8 (4.6)
Mandibular central incisors	5 (2.9)
Maxillary lateral incisors	3 (1.7)
Maxillary central incisors	2 (1.2)
Mandibular lateral incisors	1 (0.6)

Source : Wood et Al., « Non-carious cervical tooth surface loss », 2008

---

<sup>9</sup> Wood et al., « Non-carious cervical tooth surface loss : A literature review ».

## 3 : Étiologies

---

La perte de substance dentaire dans la zone cervicale se produit rarement de façon isolée. Il est maintenant généralement admis qu'il s'agit d'un problème multifactoriel impliquant l'érosion, l'abrasion, l'abfraction, agissant de façon cumulative.

### 3.1. Érosion

L'érosion a été définie comme la perte progressive de tissus dentaires durs par un processus chimique sans action bactérienne<sup>10</sup>. Le terme biocorrosion a également été proposé pour inclure toutes les formes de dégradation chimique, biochimique et électrochimique.<sup>11</sup>

Selon des données épidémiologiques, l'érosion serait la plus courante parmi les trois processus d'usure et semble être un facteur étiologique de l'hypersensibilité dentinaire associée aux lésions cervicales non carieuses.<sup>12</sup>

Les acides responsables de cette érosion dentaire peuvent avoir une origine intrinsèque ou extrinsèque.

#### 3.1.1. Acidité d'origine extrinsèque

Parmi les acides d'origine extrinsèque, l'alimentation joue un rôle primordial dans l'apparition de ces lésions érosives. Les surfaces lisses des dents antérieures et prémolaires sont particulièrement vulnérables aux attaques lors de la consommation d'aliments et de boissons acides (jus de fruits, alcool, sodas, boissons gazeuses, boissons sportives, fruits, et régime lacto-végétarien).<sup>13</sup>

##### 3.1.1.1. Fruits et jus de fruits

S'ils sont consommés fréquemment, les divers acides organiques contenus dans les fruits tels que les oranges, pommes, abricots, raisins et kiwi par exemple, augmentent le risque de dégradation chimique.

La consommation d'agrumes plus de deux fois par jour augmente de 37 fois le risque de développer des lésions érosives par dégradation chimique de l'émail et de 5 à 8 fois par rapport aux autres fruits.

---

<sup>10</sup> Patil, Saraf, et Penukonda, « Non-carious cervical lesions : an update ».

<sup>11</sup> Soares et Grippo, *Noncarious cervical lesions and cervical dentin hypersensitivity : etiology, diagnosis, and treatment*.

<sup>12</sup> Shellis et Addy, « The interactions between attrition, abrasion and erosion in tooth wear ».

<sup>13</sup> Kaleka et al., « Lésions cervicales d'usure (LCU) : étiopathogénie. »

Cependant, ces-derniers ne doivent pas être exclus du régime alimentaire car ils sont des sources importantes de fibres, de vitamines et de minéraux.<sup>14</sup>

#### 3.1.1.2. Boissons gazeuses et boissons énergisantes

La consommation de ce type de boisson est devenue courante. Aux États-Unis par exemple, il est estimé que 26% des américains adultes consomment des boissons gazeuses au moins une fois par jour et qu'1 américain sur 4 consomme au moins une boisson énergisante par semaine.

Ces boissons contiennent des agents modificateurs tels que l'acide phosphorique et/ou citrique (orange), ascorbique (vitamine C), tartrique (raisin), maléique (pomme) ou lactique qui contribuent à leur faible pH. L'acide citrique, très probablement l'additif le plus largement utilisé dans les boissons, a une grande affinité pour le calcium des dents, provoquant ainsi une dégradation rapide. La consommation quotidienne de boissons gazeuses comme le coca par exemple, entraîne une perte importante et irréversible de la structure superficielle, tant de l'émail que de la dentine.<sup>15</sup>

#### 3.1.1.3. Habitudes alimentaires

Plus que le type de régime alimentaire, les habitudes nutritionnelles telles que la fréquence de consommation jouent un rôle important dans l'apparition des lésions. La fréquence d'ingestion d'aliments et de boissons acides est aussi, sinon plus importante, que la quantité consommée.

De même, la façon dont est consommée la boisson influe sur l'apparition de ces lésions (utilisation de paille ou non, siroter)<sup>16,17</sup>

#### 3.1.1.4. Médicaments

La prise de certains médicaments au long cours et de suppléments alimentaires peut également être à l'origine de ces lésions comme l'acide ascorbique pris en tablette (vitamine C), certains bains de bouche, la consommation d'ecstasy et d'autres drogues.

D'autres médicaments et affections (patients traités par radiothérapie par exemple) entraînant une réduction du flux salivaire et de sa fonction protectrice, pourraient ainsi indirectement accentuer l'usure érosive causée par d'autres agents.<sup>18</sup>

#### 3.1.1.5. Environnement, expositions professionnelles

Il existe aussi des lésions liées à l'environnement. Cependant, en raison de l'amélioration de l'environnement de travail, l'exposition professionnelle aux acides en suspension dans l'air dans

---

<sup>14</sup> Soares et Grippo, *Noncarious cervical lesions and cervical dentin hypersensitivity : etiology, diagnosis, and treatment*.

<sup>15</sup> Soares et Grippo.

<sup>16</sup> Soares et Grippo.

<sup>17</sup> Kaleka et al., « Lésions cervicales d'usure (LCU) : étiopathogénie. »

<sup>18</sup> Kaleka et al.

l'industrie chimique et métallurgique n'est plus considérée comme une cause fréquente de lésions érosives, mais d'autres activités telles que la baignade fréquente dans des piscines chlorées ont été décrites comme une cause possible d'érosion.<sup>19</sup>

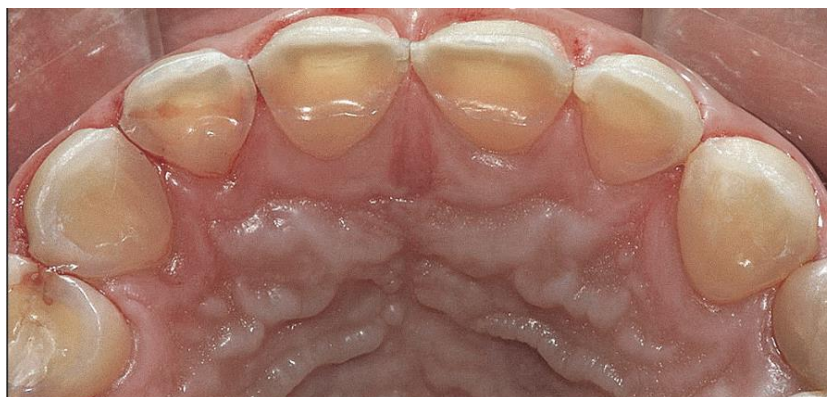### 3.1.2. Acidité d'origine intrinsèque

Il existe également des acides ayant une origine endogène. La régurgitation du contenu de l'estomac dans la bouche en constitue l'unique source.<sup>20</sup> Cependant les causes sont variées et les manifestations cliniques deviennent évidentes seulement lorsque l'exposition à l'acide est pluri hebdomadaire pendant une période consécutive de 1 à 2 ans.

Une prévalence élevée d'érosion dentaire a été identifiée chez des groupes de personnes dont la régurgitation fréquente et persistante était un symptôme d'une affection médicale sous-jacente, telle que le reflux gastro-œsophagien, la rumination, les troubles de l'alimentation avec vomissements fréquents (boulimie, anorexie), voire l'hyperthyroïdisme.

Les vomissements dus à des troubles occasionnels de l'estomac ou aux nausées matinales pendant la grossesse ne sont pas considérés comme une source de préoccupation.<sup>21</sup>

Figure 2 : Lésions cervicales non carieuses sur la face palatine des dents maxillaires antérieures chez un patient de 45 ans présentant un reflux gastro-œsophagien non traité.



Source : Soares et Grippo, *Noncarious cervical lesions and cervical dentin hypersensitivity*, 2017

---

<sup>19</sup> Soares et Grippo, *Noncarious cervical lesions and cervical dentin hypersensitivity : etiology, diagnosis, and treatment*.

<sup>20</sup> Kaleka et al., « Lésions cervicales d'usure (LCU) : étiopathogénie. »

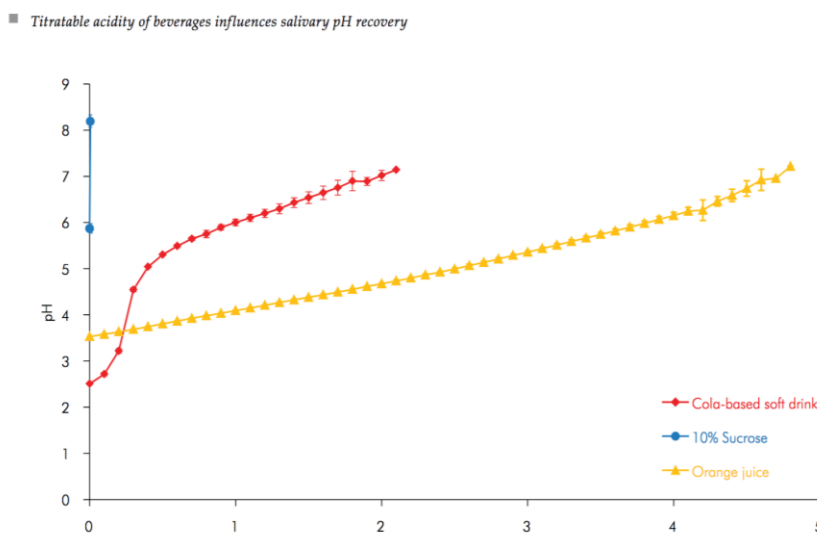
<sup>21</sup> Soares et Grippo, *Noncarious cervical lesions and cervical dentin hypersensitivity : etiology, diagnosis, and treatment*.

### 3.1.3 Les facteurs modulateurs

#### 3.1.3.1. L'acidité titrable

Le pH critique de dissolution de l'émail se situe aux alentours de 5,5<sup>22</sup>. Cependant, plus que le pH, il a été démontré que c'est l'acidité titrable (quantité de salive nécessaire pour parvenir à un pH neutre), qui joue le rôle majeur en ce qui concerne l'érosion des tissus dentaires<sup>23</sup>. Par exemple, il a été démontré que le jus d'orange, avec une acidité titrable plus élevée mais un pH plus alcalin que le coca-cola, provoque plus d'érosion que ce-dernier.

Figure 3 : Changement du pH en fonction de la quantité de mmoles de NaOH ajoutée à 50 ml de boisson.



Source: Tenuta et al., « Titratable acidity of beverages influences salivary pH recovery », 2015

<sup>22</sup> Kaleka et al., « Lésions cervicales d'usure (LCU) : étiopathogénie. »

<sup>23</sup> Soares et Grippo, *Noncarious cervical lesions and cervical dentin hypersensitivity : etiology, diagnosis, and treatment.*

Tableau 4 : PH et acidité titrable de différentes boissons rafraîchissantes sans alcool.

Substance	Nom commercial	pH	Acidité titrable
Eau minérale	Perrier®	5,3	29
Soda	Coca-Cola®	2,45	44
	Coca-Cola® light	2,7	
	Orangina®	3,4	75
	Oasis® orange	3,01	62
	Sprite®	3,27	NR
	Sprite® light	3,34	NR
Jus de fruit	Minute maid® pomme	3,36	66
	Minute maid® orange	3,82	92
	Tropicana® orange	3,69	137
	Tropicana® pamplemousse	3,22	154
	Lait	Lait demi-écrémé	6,55
Boissons énergétiques	Powerade® option	2,78	NR
	Gatorade® rain	3,08	NR
Boissons énergisantes	Red Bull®	3,37	NR
	Red Bull® sans sucre	3,27	NR
Eau du robinet	Eau contrôlée	6,7	NR

Source : Attal, L'usure en dentisterie, 2015

#### 3.1.3.4. La fonction salivaire

Elle a un rôle protecteur par dissolution des agents acides et par son pouvoir tampon. Elle maintient une quantité de calcium et de phosphate importante au contact des surfaces dentaires et permet le dépôt et la maturation d'une pellicule protéique salivaire protectrice de l'émail face à la déminéralisation.<sup>24</sup>

Le calcium joue un rôle majeur dans cette fonction protectrice. Par exemple, le pH des yaourts est d'environ 4,0, mais du fait de la concentration élevée de calcium, ils ne présentent pas de potentiel érosif. Des études ont montré que la consommation de lait et de yaourt est liée à une plus faible prévalence d'érosion dentaire.<sup>25</sup>

## 3.2. Abrasion

L'abrasion dentaire correspond à une perte de substance par un processus mécanique exogène, causée par l'introduction d'objets ou de substances en bouche.<sup>26</sup> Elle peut être associée à plusieurs

<sup>24</sup> Koubi, Tassery, et Bukiet, « Lésions cervicales : des problématiques cliniques au traitement ».

<sup>25</sup> Marinescu et al., « Etiological aspects of noncarious dental lesions ».

<sup>26</sup> Koubi, Tassery, et Bukiet, « Lésions cervicales : des problématiques cliniques au traitement ».

facteurs comme la technique et la fréquence de brossage, le type de brosse à dents ainsi qu'à l'abrasivité du dentifrice utilisé.<sup>27</sup>

### 3.2.1 La technique de brossage

Le brossage est la méthode la plus efficace pour éliminer le biofilm sur les surfaces dentaires et protéger les tissus parodontaux. Cependant, une technique de brossage inadéquate peut provoquer des lésions et accroître la perte tissulaire notamment au niveau du tiers cervical de la dent.<sup>28</sup>

Les premiers travaux cliniques ont suggéré que l'orientation de la brosse à dents jouait un rôle important dans cette perte tissulaire. Le brossage horizontal causerait ainsi deux à trois fois plus d'usure que le brossage vertical selon Bartlett et Shah qui s'appuient sur les travaux de Mannerberg, 1960.<sup>29</sup> Pour Mierau, cité par R.Kaleka et coll., c'est la récession gingivale préalable, provoquée par un brossage incorrect qui module l'initiation et la forme des lésions d'usure abrasive. Le brossage dento-gingival traumatique serait le facteur prépondérant des lésions en encoche.<sup>30</sup>

Enfin, une technique de brossage incorrecte implique également l'utilisation d'une pression excessive lors des mouvements et peut entraîner une aggravation de l'usure amélaire ou dentinaire.<sup>31</sup>

Ainsi, plusieurs méthodes de brossage ont été proposées par les professionnels de santé et autres associations dentaires. Celle qui est le plus souvent suggérée est la technique de Stillman modifiée.

### 3.2.2 La brosse à dents

L'abrasion causée par la brosse à dents a été démontrée pour la première fois in vitro par Manly en 1944.<sup>32</sup> En général, l'utilisation d'une brosse à dents manuelle produit des forces de brossage plus importantes que celle d'une brosse à dents électrique mais des études ont suggéré qu'il n'y a pas de différence significative dans l'abrasion des tissus durs que ce soit avec l'une ou avec l'autre.<sup>33</sup>

Il a néanmoins été prouvé que les brosses à dents à poils durs ont tendance à endommager les tissus durs et mous, entraînant ainsi une récession gingivale au contraire des poils souples<sup>34</sup>.

---

<sup>27</sup> Peumans et Politano, « Lésions cervicales non carieuses partie 1 : prévalence, aspect et étiologie ».

<sup>28</sup> Soares et Grippo, *Noncarious cervical lesions and cervical dentin hypersensitivity : etiology, diagnosis, and treatment*.

<sup>29</sup> Bartlett et Shah, « A critical review of non-carious cervical (wear) lesions and the role of abfraction, erosion, and abrasion ».

<sup>30</sup> Kaleka et al., « Lésions cervicales d'usure (LCU) : étiopathogénie. »

<sup>31</sup> Soares et Grippo, *Noncarious cervical lesions and cervical dentin hypersensitivity : etiology, diagnosis, and treatment*.

<sup>32</sup> Osborne-Smith, Burke, et Wilson, « The aetiology of the non-carious cervical lesion ».

<sup>33</sup> Soares et Grippo, *Noncarious cervical lesions and cervical dentin hypersensitivity : etiology, diagnosis, and treatment*.

<sup>34</sup> Soares et Grippo.



Cependant, le rôle joué par la brosse à dents dans l'abrasion serait en réalité assez minime<sup>35 36</sup> et ne servirait en fait que de « transporteur » au dentifrice, qui serait le véritable agent abrasif comme nous allons le voir ci-dessous<sup>37</sup>.

### 3.2.3 Le dentifrice

Certaines études suggèrent qu'il serait plus pertinent de s'intéresser au dentifrice qu'à la brosse à dents en ce qui concerne l'abrasion dentaire.<sup>38</sup>

Pour l'émail, quel que soit la dureté du poil de la brosse à dents, associée ou non avec du dentifrice, aucune perte tissulaire significative n'a été rapportée.<sup>39</sup>

Le facteur principal de l'abrasion dentinaire de chaque dentifrice est lié à sa RDA (abrasion relative de la dentine). Elle correspond à son abrasivité par rapport à un dentifrice standard dont la RDA est fixée à 100 selon une norme ISO (International Standards Organisation). Cette dernière stipule que la RDA des dentifrices ne doit pas excéder 250. Dans les pays développés, la plupart des dentifrices ont une RDA inférieur à 100<sup>40</sup>. Philpotts et al. ont observé une relation linéaire étroite entre la RDA et l'usure de la dentine in vitro. In situ, bien que l'augmentation de la RDA tende à être associée à une plus grande usure, la relation est beaucoup moins claire<sup>41</sup>.

Il a été conclu que le brossage des dents avec des dentifrices conformes à la norme ISO ne causeront pratiquement aucune usure de l'émail et une abrasion cliniquement insignifiante de la dentine (on cite souvent un chiffre de 0,5 mm en 50 ans environ)<sup>42</sup>.

---

<sup>35</sup> Soares et Grippo.

<sup>36</sup> Marinescu et al., « Etiological aspects of noncarious dental lesions ».

<sup>37</sup> Soares et Grippo, *Noncarious cervical lesions and cervical dentin hypersensitivity : etiology, diagnosis, and treatment*.

<sup>38</sup> Bartlett et Shah, « A critical review of non-cariou cervical (wear) lesions and the role of abfraction, erosion, and abrasion ».

<sup>39</sup> Voronets et al., « Controlled toothbrush abrasion of softened human enamel ».

<sup>40</sup> Shellis et Addy, « The interactions between attrition, abrasion and erosion in tooth wear ».

<sup>41</sup> Shellis et Addy.

<sup>42</sup> Shellis et Addy.

Tableau 5 : Douze dentifrices disponibles dans le commerce contenant des abrasifs et leur RDA.

Toothpaste	Abrasive	RDA
Acta original	Natriummetafosfat	45–60
Apoliva	Silica	70
Apotekets classic	Silica	71
Colgate Total	Hydrated silicon dioxide	44
Opalescence	Silica	66
Oral B advantage	Hydrated silica	65
Zendium	Hydrated silica	80
Pepsodent white naturals	Silicon dioxide	142
Pepsodent xylitol	Silicon dioxide	50
Clinomyn	Calcium carbonate Silicon dioxide, aluminium silicate	124
Aloe Vera	Hydrated silica low	
Colgate whitening	Hydrated silica	96

Source: Johannsen et al., « The importance of measuring toothpaste abrasivity in both a quantitative and qualitative way », 2013

### 3.2.4 Fréquence de brossage

Selon Patil et al., on observe une plus grande fréquence de lésions cervicales chez les patients se brossant les dents deux fois par jour que ceux qui le font moins fréquemment<sup>43</sup>.

C'est également ce que montre Bergström et Lavstedt dans une étude transversale portant sur 818 sujets où on note augmentation de 12% de la fréquence des lésions cervicales chez les patients se brossant les dents deux fois par jour, comparativement à celles qui se brossaient moins souvent<sup>44</sup>. Pour eux, le brossage horizontal et une fréquence de brossage supérieure à deux fois par jour serait ainsi à l'origine de récessions gingivales et de lésions cunéiformes.

Enfin, chez les patients droitiers, on trouve un plus grand nombre de lésions côté gauche, et inversement pour les gauchers. Ceci est expliquée par la pression plus forte exercée par la main dominante dans la zone de son côté opposé<sup>45</sup>.

<sup>43</sup> Patil, Saraf, et Penukonda, « Non-carious cervical lesions : an update ».

<sup>44</sup> Bartlett et Shah, « A critical review of non-carious cervical (wear) lesions and the role of abfraction, erosion, and abrasion ».

<sup>45</sup> Bartlett et Shah.

### 3.3 Théorie de l'abfraction

Le mot abfraction signifie « rompre », c'est un terme dérivé des mots latins « ab » qui indique « l'éloignement » ou la « séparation » et « fractio » (briser)<sup>46</sup>. Elle correspond à une perte de substance pathologique de la région cervicale liée à la formation de fissures causées par des contraintes biomécaniques lors de la flexion cuspidienne<sup>47</sup>. C'est un terme défini par Grippo en 1991 permettant une nouvelle classification des lésions cervicales, liées à des contraintes biomécaniques afin de les distinguer de celles liées à l'érosion et abrasion<sup>48</sup>.

La théorie de l'abfraction soutient que la flexion dentaire dans la zone cervicale est causée par des forces de compression occlusales et des contraintes de traction, entraînant des microfractures des cristaux d'hydroxyapatite de l'émail et de la dentine avec une fatigue et déformation de la structure de la dent.

On dit également que les lésions abfractionnelles sont facilitées par la structure mince de l'émail et la faible densité de la bande de Hunter-Shreger dans la région cervicale<sup>49</sup>. Mais la plupart des preuves de l'abfraction proviennent d'études sur les éléments finis au sein desquels Rees et ses collaborateurs ont étudié l'effet des charges répétées sur des restaurations cervicales<sup>50</sup>.

Les hypothèses suggèrent qu'une charge occlusale continue produit des déplacements et des contraintes sous l'émail et la dentine cervicale en vestibulaire, augmentant l'initiation des fissures et encourageant la perte de la restauration. Les mêmes auteurs ont ensuite étudié les effets sur les dents non restaurées. Les forces latérales appliquées sur les surfaces occlusales des prémolaires ont augmenté les concentrations de stress le long des zones cervicales vestibulaires<sup>51</sup>.

Les résultats des études obtenus par éléments finis sont contradictoires et suggèrent que les faces linguales des dents devraient être autant atteintes par l'usure cervicale que les parois vestibulaires. Or ce n'est pas ce que l'on retrouve en clinique, où les lésions linguales sont comparativement beaucoup plus rares. D'autres études par éléments finis ont montré que la dentine exposée pouvait être liée à la présence d'acides affectant l'émail et aggravant l'usure.

Globalement, ces études n'ont pas réussi à établir une association certaine entre la charge occlusale et les lésions abfractionnelles. Les charges occlusales dans les lésions cervicales non carieuses semblent

---

<sup>46</sup> Nascimento et al., « Abfraction lesions ».

<sup>47</sup> Wood et al., « Non-carious cervical tooth surface loss : a literature review ».

<sup>48</sup> Grippo, Simring, et Coleman, « Abfraction, abrasion, biocorrosion, and the enigma of noncarious cervical lesions : a 20-year perspective ».

<sup>49</sup> Nascimento et al., « Abfraction lesions ».

<sup>50</sup> Rees, « The biomechanics of abfraction ».

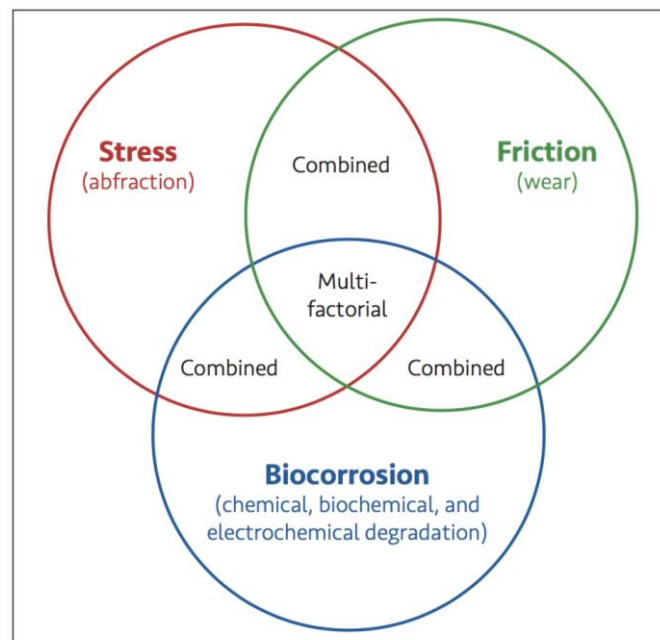
<sup>51</sup> Bartlett et Shah, « A critical review of non-carious cervical (wear) lesions and the role of abfraction, erosion, and abrasion ».

donc faire partie d'un processus multifactoriel mais la théorie de l'abfraction n'est pas encore totalement reconnue à ce jour<sup>52 53 54</sup>.

### 3.4 Mécanismes d'action

Selon Grippo, les lésions cervicales non carieuses ne sont pas causées par un seul mécanisme mais dépendent de l'interaction de la combinaison spécifique de trois mécanismes principaux qu'il nomme : le stress ou contrainte (qui se manifeste par l'abfraction), la friction, et la biocorrosion<sup>55</sup>.

Figure 4 : Mécanismes d'initiation et de pérennisation des facteurs étiologiques des lésions cervicales non carieuses.



Source : Soares et Grippo, *Noncarious cervical lesions and cervical dentin hypersensitivity*, 2017

<sup>52</sup> Bartlett et Shah.

<sup>53</sup> Nascimento et al., « Abfraction lesions ».

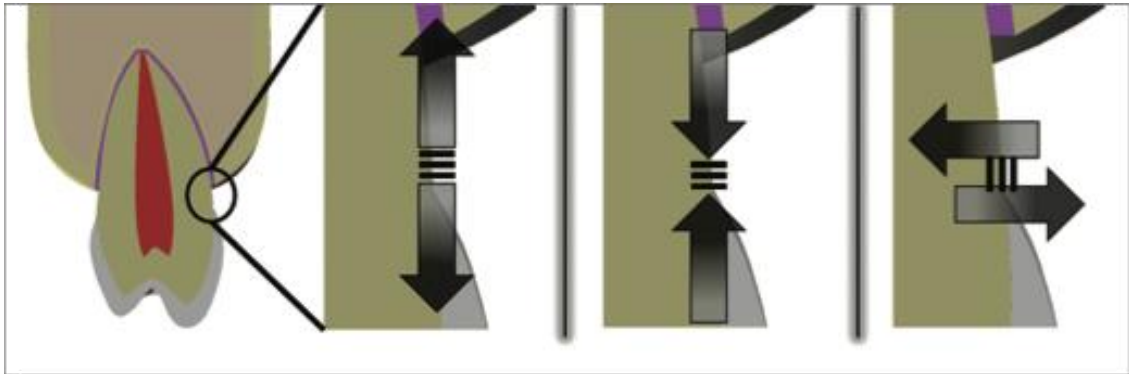
<sup>54</sup> Peumans et Politano, « Lésions cervicales non carieuses partie 1 : prévalence, aspect et étiologie ».

<sup>55</sup> Grippo, Simring, et Coleman, « Abfraction, abrasion, biocorrosion, and the enigma of noncarious cervical lesions : a 20-year perspective ».

### 3.4.1 Contrainte

Selon Grippo, une contrainte est une énergie qui provient de la force qui se propage à l'intérieur d'un matériau que constitue l'objet. Une contrainte peut être classée en contrainte de traction, contrainte de compression, ou contrainte de cisaillement<sup>56</sup>.

Figure 5 : Classification des contraintes de gauche à droite : tension, compression cisaillement.



Source : Soares et Grippo, *Noncarious cervical lesions and cervical dentin hypersensitivity*, 2017

Les caractéristiques spécifiques de l'émail et de la dentine conduisent à une résistance moindre des tissus dentaires dans la région cervicale, ce qui peut entraîner des micro et macro fractures causées par une concentration de stress qui dépasse la limite d'élasticité du tissu dentaire.

Si les contraintes résultant de charges répétées sur l'émail et la dentine dépassent leur résistance à la traction ou à la compression (contrainte supérieure à la limite élastique de ces structures), cela se traduit par une fracture et le développement de lésions abfractionnelles. Potentiellement, les forces les plus préjudiciables sont généralement le résultat de mouvements de latéralité ou lors du passage de la relation centrée à l'OIM.

De plus, la perte de substance dentaire est un facteur majeur de modification du comportement biomécanique d'une dent, qui sera alors moins rigide et plus susceptible de se dégrader. Ainsi, plus la perte de substance dentaire est grande, plus la concentration de contrainte et la progression de la lésion seront grandes<sup>57 58</sup>.

---

<sup>56</sup> Soares et Grippo, *Noncarious cervical lesions and cervical dentin hypersensitivity : etiology, diagnosis, and treatment*.

<sup>57</sup> Grippo, Simring, et Coleman, « Abfraction, abrasion, biocorrosion, and the enigma of noncarious cervical lesions : a 20-year perspective ».

<sup>58</sup> Soares et Grippo, *Noncarious cervical lesions and cervical dentin hypersensitivity : etiology, diagnosis, and treatment*.

### 3.4.2 Friction (frottement)

En tant que mécanisme de lésions cervicales non carieuses, la friction peut être répartie en endogène (attrition) ou exogène (abrasion)<sup>59</sup>.

Comme vu dans le paragraphe précédent (voir 2.3), le facteur prépondérant de l'abrasion au niveau cervical est lié au brossage, lui-même influencé par le type de brosse à dent, la technique de brossage, le dentifrice utilisé, la durée et l'intensité du brossage.

### 3.4.3 Biocorrosion

Les auteurs affirment que la biocorrosion englobe la dégradation chimique, biochimique et électrochimique des tissus dentaires causée par des acides endogènes et exogènes, des agents protéolytiques, ainsi que des effets piézoélectriques sur la dentine. Pour Grippo, le terme « biocorrosion » serait ainsi un terme plus approprié que le terme « érosion » car ce-dernier ne tient pas compte de la protéolyse et des effets piézoélectriques qui sont respectivement impliqués dans la dégradation biochimique et électrochimique des tissus dentaires.

Le mécanisme de biocorrosion est un processus complexe qui provoque des réactions chimiques entre les acides provenant de différentes sources et les composants des structures dentaires<sup>60 61 62</sup>.

## 3.5 Mécanismes combinés

### 3.5.1 La biocorrosion de contrainte (Stress-biocorrosion)

La biocorrosion de contrainte fait référence à l'action synergique de ces deux mécanismes étiologiques et joue un rôle important dans l'initiation et la progression des lésions cervicales non carieuses.<sup>63</sup>

Ces mécanismes combinés peuvent résulter d'une charge statique ou cyclique<sup>64</sup>.

- La biocorrosion par contrainte statique se produit pendant le serrage des dents, la déglutition ou lors d'un traitement orthodontique actif.

---

<sup>59</sup> Soares et Grippo.

<sup>60</sup> Grippo, Simring, et Coleman, « Abfraction, abrasion, biocorrosion, and the enigma of noncarious cervical lesions : a 20-year perspective ».

<sup>61</sup> Soares et Grippo, *Noncarious cervical lesions and cervical dentin hypersensitivity : etiology, diagnosis, and treatment*.

<sup>62</sup> Peumans et Politano, « Lésions cervicales non carieuses partie 1 : prévalence, aspect et étiologie ».

<sup>63</sup> Soares et Grippo, *Noncarious cervical lesions and cervical dentin hypersensitivity : etiology, diagnosis, and treatment*.

<sup>64</sup> Grippo, Simring, et Coleman, « Abfraction, abrasion, biocorrosion, and the enigma of noncarious cervical lesions : a 20-year perspective ».

- La biocorrosion par contrainte cyclique se produit lors du bruxisme, de la mastication et d'activités parafunctionnelles.

Quel que soit le type de contrainte, la dégradation chimique est accélérée en présence de cette dernière et la combinaison de ces deux facteurs cause plus de dommages que lorsqu'elles agissent seul.<sup>65</sup>

### 3.5.2 Combinaison friction-biocorrosion

En présence de facteurs biocorrosifs, comme les aliments et boissons acides ou encore les régurgitations du contenu de l'estomac, les effets de l'abrasion des tissus durs sont accrus. Dans ces situations, l'attaque acide entraîne une perte irréversible du tissu dur dentaire qui s'accompagne d'un ramollissement progressif de sa surface ; par conséquent, cette zone ramollie devient plus sensible aux forces mécaniques telles que l'abrasion par la brosse à dents ou le dentifrice. En effet, il a été prouvé que dans ce genre de situation, le brossage avec du dentifrice pouvait alors provoquer une usure dentaire importante avec exposition de la dentine, accompagnée d'hypersensibilités dentinaires.

Il est important de noter que le pourcentage de la part minérale de la dentine est inférieur à celle de l'émail et par conséquent, que la dentine est plus sensible à l'abrasion. De plus, les détergents présents dans les dentifrices enlèvent partiellement la couche de boue dentinaire et peuvent aussi attaquer chimiquement la matière organique de la dentine, principalement le collagène. Ainsi, l'abrasion causée par un dentifrice dans des situations où la dentine a été continuellement exposée en raison de la dégradation chimique est de ce fait plus importante<sup>66</sup>. Si l'abrasion seule semble jouer un rôle limité dans l'initiation des lésions cervicales non carieuses, en présence d'autres facteurs, son action devient considérable sur les tissus amélaire et surtout dentinaires, d'où l'intérêt de bien respecter les méthodes d'hygiène bucco-dentaire recommandées.

---

<sup>65</sup> Soares et Grippo, *Noncarious cervical lesions and cervical dentin hypersensitivity : etiology, diagnosis, and treatment*.

<sup>66</sup> Soares et Grippo.

## 4 : Diagnostic

---

Le caractère établi de l'étiologie multifactorielle des lésions cervicales non carieuses rend leur diagnostic d'autant plus délicat. Ce-dernier est primordial dans la prise en charge de ces lésions, qui passe par l'élimination de ces facteurs étiologiques. L'anamnèse comprend un interrogatoire médicale et dentaire du patient, complété par un examen clinique minutieux.

Un diagnostic précis permettra d'orienter le plan de traitement afin de choisir la meilleure stratégie thérapeutique à adopter<sup>67 68</sup>.

### 4.1 Motif de consultation

Un patient présentant des lésions cervicales d'usure peut se rendre chez son chirurgien-dentiste pour plusieurs raisons. Une méthode permettant d'orienter le diagnostic de ces lésions consiste à demander au patient de décrire avec ses propres mots ses doléances et ses symptômes s'ils existent. Ainsi, le praticien pourra cerner de manière plus précise la demande réelle du patient et distinguer ses préoccupations fonctionnelles de ses gênes esthétiques<sup>69</sup>.

#### 4.1.1 Doléances fonctionnelles

L'un des motifs fréquents de consultation en cas de lésions cervicales d'usure est lié à l'hyperesthésie dentinaire qu'elles engendrent. Le plus souvent dans ces cas-là, l'hygiène du patient paraît excellente. Les lésions d'usure initiales peuvent ne pas être visibles au premier abord et il faudra donc écarter toute suspicion de lésion carieuse par un examen clinique minutieux et éventuellement par des radiographies complémentaires. L'investigation devra également porter sur l'apparition récentes de ces symptômes et la présence ou non d'antécédents<sup>70</sup>.

#### 4.1.2 Gênes esthétiques

---

<sup>67</sup> Soares et Grippo.

<sup>68</sup> Kaleka, Bonte, et Lasfargues, « Lésions cervicales d'usure (LCU) : diagnostic ».

<sup>69</sup> Soares et Grippo, *Noncarious cervical lesions and cervical dentin hypersensitivity : etiology, diagnosis, and treatment*.

<sup>70</sup> Kaleka, Bonte, et Lasfargues, « Lésions cervicales d'usure (LCU) : diagnostic ».



Une demande esthétique peut également faire l'objet de consultation en présence de ces lésions d'usure. Dans ce genre de situation, les usures sont généralement plus sévères que dans le cas précédent et une altération de teinte peut être observée par le patient. Dans le cas où celle-ci aurait progressivement jauni et le plus souvent, en l'absence de symptôme, une étiologie érosive accompagnée d'abrasion ancienne peut être suspectée<sup>71</sup>.

#### **4.1.3 Consultation de contrôle**

Avec l'augmentation de la prévalence des lésions cervicales d'usure liée entre autres aux évolutions des modes de vies, du régime alimentaire, à l'augmentation de l'espérance de vie... Un dépistage systématique de ces lésions devra être réalisé lors des visites de contrôles afin d'intercepter de manière précoce leur éventuelle présence et développement afin d'empêcher leur progression<sup>72</sup>.

### **4.2 Diagnostic étiologique**

Après avoir réalisé un questionnaire médical classique concernant la santé générale du patient avec ses antécédents médicaux et dentaires, un interrogatoire plus spécifique devra être mené afin de faire émerger les différents facteurs de risque notamment érosifs et abrasifs.

#### **4.2.1 Erosion**

Lors de l'interrogatoire, on s'intéressera aux éléments développés précédemment (cf 3.1)<sup>73 74</sup> :

- Une attention particulière devra être accordée aux habitudes alimentaires, et notamment à la consommation excessive de fruits/jus de fruits/boissons énergisantes ainsi que la façon dont les aliments et boissons sont consommés (utilisation de paille, gargarisme, fréquence).
- Le profil du patient est également à prendre en compte tel que les sportifs, particulièrement consommateurs de boissons énergisantes et les nageurs exposés à l'environnement acide dans lequel ils se trouvent. Les patients souffrant de reflux gastro-œsophagien, de troubles de l'alimentation avec vomissements (boulimie, anorexie) et dont l'interrogatoire devra être

---

<sup>71</sup> Kaleka, Bonte, et Lasfargues.

<sup>72</sup> Kaleka, Bonte, et Lasfargues.

<sup>73</sup> Soares et Grippo, *Noncarious cervical lesions and cervical dentin hypersensitivity : etiology, diagnosis, and treatment*.

<sup>74</sup> Kaleka, Bonte, et Lasfargues, « Lésions cervicales d'usure (LCU) : diagnostic ».

réalisé avec tact, pourront être accompagnés dans leur prise en charge par une consultation médicale spécialisée.

- La prise de médicaments, drogues, ainsi que toute affection susceptible d'entraîner une perturbation de la fonction salivaire devra être mise en évidence, à l'aide éventuellement de tests salivaires.

#### **4.2.2 Abrasion**

Le questionnement portera surtout sur les habitudes d'hygiène du patient ainsi que sur le matériel utilisé : type de brosse à dents, souplesse des poils, matériel interdentaire, dentifrice, et fréquence de brossage. On s'intéressera également au moment auquel celui-ci est réalisé, à savoir, à distance ou non d'une ingestion acide, qui pourrait aggraver d'avantage le risque d'usure en cas de brossage immédiat.

Quant à la technique de brossage, il peut être plus judicieux de l'observer par une démonstration directement faite par le patient, son discours pouvant être automatisé et ainsi biaisé. On observera alors les éléments susceptibles d'être à l'origine d'une action abrasive excessive tels qu'un brossage trop vigoureux, avec une composante horizontale, des mouvements trop rapides, de trop grande amplitude, ou concentrés sur un sextant. On contrôlera par la même occasion le matériel d'hygiène du patient<sup>75</sup>.

### **4.3 Classification**

Historiquement, les lésions cervicales non carieuses ont été classées selon leur apparence : lésions en encoche (wedge-shaped), lésions en disque (disc-shaped), lésions aplaties, irrégulières, ou lisses<sup>76</sup>.

#### **4.3.1 Classification de Smith et Knight**

Smith et Knight ont développé le premier indice pour mesurer et surveiller l'usure multifactorielle des dents. L'élément déterminant de cette classification réside dans sa capacité à distinguer les niveaux d'usure acceptables et pathologiques.

---

<sup>75</sup> Kaleka, Bonte, et Lasfargues.

<sup>76</sup> Patil, Saraf, et Penukonda, « Non-carious cervical lesions : an update ».

Elle prend également en compte la surface de la zone affectée, souvent exprimée en niveau d'exposition dentinaire et inclut un système dans lequel un score est attribué à chaque surface dentaire visible (vestibulaire, linguale, cervicale, occlusale-incisive) en fonction de leur degré d'usure, indépendamment de la façon dont elle s'est produite<sup>77</sup>.

Tableau 6 : Indice d'usure dentaire de Smith et Knight.

Score	Surface	Critères
<b>0</b>	V/L/O/I	Pas de perte de caractéristique de la surface amélaire
	C	Pas de perte de contour
<b>1</b>	V/L/O/I	Perte des caractéristiques de la surface amélaire
	C	Perte de contour minimale
<b>2</b>	V/L/O	Perte d'émail exposant moins d'un tiers de la surface dentinaire
	I	Perte d'émail exposant la dentine
	C	Défaut de moins de 1 mm de profondeur
<b>3</b>	V/L/O	Perte d'émail exposant plus d'un tiers de la surface dentinaire
	I	Perte d'émail et perte significative de dentine.
	C	Défaut de moins de 2 mm de profondeur
<b>4</b>	V/L/O	Perte complète de l'émail-pulpe exposée- dentine tertiaire exposée
	I	Pulpe exposée ou dentine tertiaire exposée
	C	Défaut supérieur à 2 mm de profondeur-pulpe exposée- dentine tertiaire exposée

*V: vestibulaire; L: lingual; O: occlusal; I: incisive; C: cervical*

Source : Soares et Grippo, *Noncarious Cervical lesions and cervical dentin hypersensitivity*, 2017

Cependant, certaines difficultés ont été identifiées avec cet indice comme par exemple la quantité trop importante de données, une sensibilité ne permettant pas de suivre l'évolution des lésions avec un seuil trop élevé.

<sup>77</sup> Soares et Grippo, *Noncarious cervical lesions and cervical dentin hypersensitivity : etiology, diagnosis, and treatment*.

Ainsi la classification de Smith et Knight a donc été modifiée pour classer les lésions en trois catégories : superficielles, modérées, ou profondes, permettant une corrélation directe entre le score et la progression clinique des lésions<sup>78</sup>.

Tableau 7 : Indice d'usure dentaire de Smith et Knight modifié

Score	Profondeur de la lésion	Lésion
1	< 1 mm	Superficielle
2	1-2 mm	Modérée
3	> 2 mm	Profonde

Source : Soares et Grippo, *Noncarious cervical lesions and cervical dentin hypersensitivity*, 2017

#### 4.3.2 Classification de Lussi

D'autres classifications ont été proposées, et notamment celles de Lussi que citent les travaux de R.Kaleka, E.Bonte, et J-J.Lasfargues s'intéressant à la zone cervicale.

Elles se basent sur la localisation ainsi que la sévérité des lésions, en distinguant les lésions érosives des lésions abrasives et semblent être les mieux adaptées pour réaliser la démarche diagnostique avec une notation simple et claire.

Tableau 8 : indices d'usure érosive (Lussi et coll.).

Surfaces		Notation
Vestibulaires	Grade 0 : Aucune érosion. La surface présente un aspect satiné, absence possible des périkimaties.	E0
	Grade 1 : Perte d'émail en surface. De l'émail intact persiste au bord cervical de la lésion. Concavité dans l'émail dont la largeur est nettement supérieure à la profondeur, ce qui la distingue de l'abrasion dû à la brosse à dents. Les limites peuvent être sinueuses. Pas d'implication dentinaire	E1

<sup>78</sup> Soares et Grippo.

	Grade 2 : implication dentinaire inférieure à la moitié de la face dentaire affectée.	E2
	Grade 3 : Implication dentinaire supérieure à la moitié de la face dentaire affectée.	E3
Linguales/palatines et occlusales	Grade 0 : Aucune érosion. La surface présente un aspect satiné, absence possible des périkématies	E0
	Grade 1 : Légère érosion, cuspidés arrondies, restaurations en surplomb de la surface dentaire adjacente, cupules ou dépressions sur les faces occlusales. Perte d'émail en surface. La dentine n'est pas impliquée	E1
	Grade 2 : Erosion sévère, aggravation de tous les signes du grade 1. La dentine est impliquée	E2

Source : Kaleka, Bonte, et Lasfargues, « Lésions cervicales d'usure (LCU) : diagnostic », 2001

Tableau 9 : Indices d'usure abrasive : (Lussi et coll).

Surfaces vestibulaires	Notation
Grade 0 : Aucune lésion en encoche ou cunéiforme. La surface présente un aspect lisse, absence possible des périkématies	A0
Grade 1 : Lésion en encoche ou cunéiforme de moins d'1mm de profondeur : usure de brossage modérée	A1
Grade 2 : Lésion en encoche ou cunéiforme de plus d'1 mm de profondeur : usure de brossage sévère	A2

Source : Kaleka, Bonte, et Lasfargues, « Lésions cervicales d'usure (LCU) : diagnostic », 2001

#### 4.4 Aspects cliniques des lésions

Selon les classifications développées ci-dessus, on peut classer les lésions selon leur stade de sévérité. Ainsi, on distinguera les lésions initiales débutantes ou subcliniques des lésions établies<sup>79</sup>.

<sup>79</sup> Kaleka, Bonte, et Lasfargues, « Lésions cervicales d'usure (LCU) : Diagnostic ».

#### 4.4.1 Les lésions initiales débutantes ou subcliniques

Elles correspondent aux grades 0 à 1 des classifications de Lussi et coll.

A ces stades-là, les signes initiaux d'usure sont difficilement observables à l'œil nu.

L'émail peut présenter un aspect lisse et brillant ou un aspect givré, révélateur d'un environnement acide associé à des facteurs abrasifs importants.

Au niveau de la jonction amélo-cémentaire, il est difficile d'objectiver les usures des zones cémentaires récemment ou partiellement dénudées, sauf en présence d'une éventuelle symptomatologie d'hyperesthésie dentinaire.

Cependant, il existe des signes annonciateurs comme l'altération de la morphologie gingivale avec des fissures de Stillman en rapport avec un brossage traumatique qui doivent attirer l'œil du praticien.

#### 4.4.2 Les lésions établies

Elles correspondent aux grades 2 à 3 des classifications de Lussi et coll.

On peut trouver ces lésions établies sous trois aspects qui vont nous guider dans la recherche de leur étiologie : les lésions en cuvettes dites « saucer shaped », les lésions en encoche dites « wedge shaped », et les lésions atypiques.<sup>80</sup>

##### 4.4.2.1 Les lésions en cuvette

L'émail est aminci sous l'effet de facteurs érosifs associés à des facteurs abrasifs avec une perte de contour anatomique, notamment au niveau du tiers cervical.

- Aspects morphologiques : Ces lésions sont plus larges que profondes avec une perte du bombé cervical en forme de cuvette. Les bords sont mal délimités. L'émail et la dentine présentent un aspect satiné en superficie. Une bande d'émail résiduelle en cervical signe l'étiologie essentiellement tribo-érosive de l'usure.
- Evolution : les lésions s'approfondissent avec une exposition de dentine de forme ovalaire et restent entourées d'émail. La couleur de la dentine est révélatrice de l'activité du processus érosif,

---

<sup>80</sup> Kaleka, Bonte, et Lasfargues.

en effet, la coloration des surfaces érodées par des colorants alimentaires indiquerait un phénomène arrêté.

- Répartition : on observe une relative symétrie au niveau des groupes de dents atteintes.

L'atteinte des faces vestibulaires des incisives maxillaires révèlent une forte présomption d'acidité d'origine extrinsèque au contraire des lésions palatines, qui ont quant à elles une origine intrinsèque et concernent généralement que le bloc incisivo canin maxillaire. En effet, en raison de l'effet protecteur de la salive et de la faiblesse du facteur abrasif au niveau des faces linguales des dents mandibulaires, on ne retrouve pas de lésions dans ces zones-là.

#### 4.4.2.2 Les lésions en encoche

Ces lésions sont dues à l'abrasion causée par un brossage traumatique au niveau de la jonction amélo cémentaire. Une encoche primaire est causée par les poils de la brosse à dents sur les tissus durs radiculaires. La fréquence et la composante horizontale du brossage joueraient le rôle majeur dans l'apparition de ces lésions.<sup>81</sup>

Dans une étude de Walter et al. portant sur 42 dents atteintes de lésions cervicales, 19 d'entre elles avaient des lésions en encoche, et toutes étaient associées à des facteurs abrasifs supplémentaires, alors que seules 70% l'étaient sur les 23 dents ayant des lésions en cuvettes<sup>82</sup>.

- Aspects morphologiques : la lésion est plus profonde que large. Le fond est dur et poli, et les bords sont abrupts. Il s'agit d'une encoche corono-radulaire située entre la limite cervicale d'émail et la gencive libre. Ces lésions sont caractérisées par la présence de sillons parallèles à leur grand axe qui signent leur origine abrasive. Ces sillons peuvent ne pas être alignés sur des dents adjacentes, et certaines lésions peuvent être isolées, ceci serait expliqué par le caractère discontinu, anarchique mais répétitifs des séquences de brossage.
- Evolution : la forme en angle dièdre ou lésion cunéiforme représente une aggravation de l'encoche initiale. La fréquence élevée du brossage serait le facteur clé de cette aggravation, qui serait ainsi croissante avec l'âge.

---

<sup>81</sup> Kaleka, Bonte, et Lasfargues.

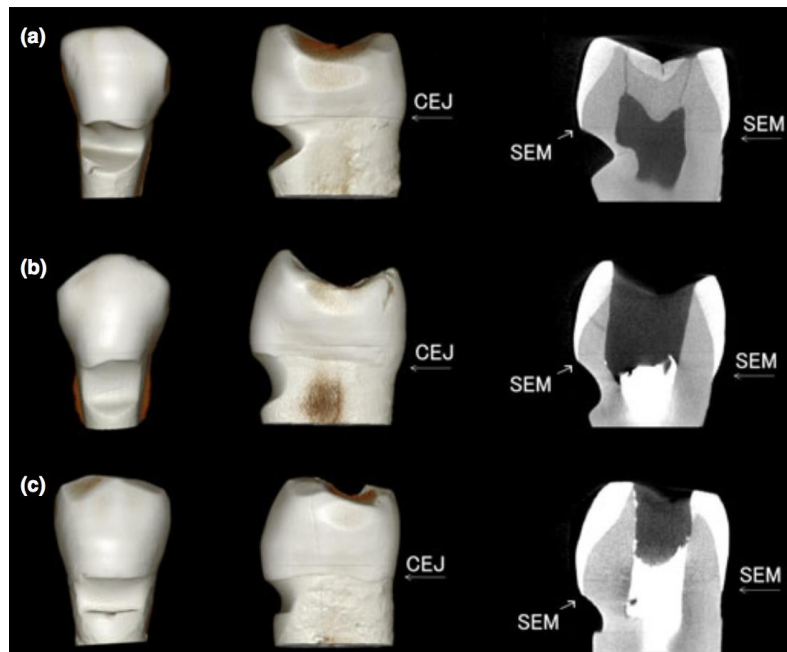
<sup>82</sup> Walter et al., « The anatomy of non-carious cervical lesions ».

- Répartition : Les dents les plus atteintes sont les canines, prémolaires et premières molaires. Les premières prémolaires sont les plus sévèrement atteintes. Cependant, on observe une asymétrie dans la répartition intra-orale. En effet, les dents du côté opposé à la main dominante seront plus affectées.

#### 4.4.2.3 Lésions atypiques

Certaines lésions présentent un aspect particulier du fait de l'étiologie multifactorielle des lésions cervicales non carieuses. En plus des étiologies citées précédemment, d'autres facteurs comme la fonction salivaire, la morphologie des dents et des arcades dentaires jouent un rôle dans l'aspect des lésions.

Figure 6 : Figure représentative des trois types de lésions : a) en encoche, b) en cuvette, c) lésion mixte.



Source: Hur et al, « Characteristics of non-carious cervical lesions : an ex vivo study using micro computed tomography », 2011



## 4.5 Examen clinique

Après avoir réalisé le questionnaire médical et étiologique avec le patient, revu ses antécédents médicaux et dentaires, le praticien devra réaliser un examen clinique pour établir le diagnostic et adapter la prise en charge.<sup>83</sup>

### 4.5.1 Examen extra-oral

Il doit être réalisé en premier. Une palpation des muscles masticateurs doit être réalisée afin de déterminer la présence de sensibilités musculaires pouvant être révélateurs de bruxisme, d'autres formes de parafonction ou d'adaptation musculaire.<sup>84</sup>

### 4.5.2 Examen intra-oral

L'examen intra-oral inclut l'évaluation des tissus durs et mous, des restaurations présentes en bouche, le dépistage de caries, et aura pour objectif la recherche des lésions débutantes et la caractérisation des lésions établies en fonction de leur forme et de leur stade d'évolution.<sup>85 86</sup>

- Examen parodontal : le praticien doit noter<sup>87</sup> :
  - La présence ou non de récessions gingivales
  - Les lésions superficielles
  - Les fissures de Stillman ou bourrelets de Mac Call
  - L'inflammation du parodonte
  
- Examen dentaire : On va examiner la morphologie des faces occlusales, des faces axiales, l'hygiène, l'absence de lésion carieuse.<sup>88</sup>
  
- Examen occlusal : On observe les rapports d'occlusion, la présence ou non de prématurités, de facettes d'usures potentiellement révélateur d'une parafonction (bruxisme) et surcharge occlusale.<sup>89</sup>

---

<sup>83</sup> Kaleka, Bonte, et Lasfargues, « Lésions cervicales d'usure (LCU) : diagnostic ».

<sup>84</sup> Soares et Grippo, *Noncarious cervical lesions and cervical dentin hypersensitivity : etiology, diagnosis, and treatment*.

<sup>85</sup> Soares et Grippo.

<sup>86</sup> Kaleka, Bonte, et Lasfargues, « Lésions cervicales d'usure (LCU) : diagnostic ».

<sup>87</sup> Kaleka, Bonte, et Lasfargues.

<sup>88</sup> Kaleka, Bonte, et Lasfargues.

<sup>89</sup> Soares et Grippo, *Noncarious cervical lesions and cervical dentin hypersensitivity : etiology, diagnosis, and treatment*.

➤ Examen de la lésion cervicale d'usure

On va s'intéresser<sup>90</sup> :

- A la texture des surfaces dentaires : polies, lisses, satinées, rayées
- Aux surfaces impliquées : vestibulaires, linguales/palatines, occlusales
- Au nombre de lésions : isolées, généralisées
- A la profondeur et largeur de la lésion
- A sa morphologie : en cuvette, en encoche, atypique
- A la présence d'un bandeau d'émail cervicale résiduelle ou non
- L'aspect mat ou brillante
- A son stade évolutif selon les indices de Lussi : A0, A1, A2, A3 ; E0, E1, E2, E3

## 4.6 Atteintes associées

### 4.6.1 Hypersensibilité dentinaire cervicale

L'hypersensibilité dentinaire cervicale associée aux lésions cervicales d'usures sont liées à l'exposition dentinaire qu'elles peuvent entraîner au niveau des collet des dents. Cette hypersensibilité est caractérisée par une douleur courte et aigüe, en réponse à un stimulus.<sup>91</sup>

Elle peut survenir en réponse à<sup>92</sup> :

- Une stimulation thermique : alimentation ou boissons froides, exposition à l'air, au chaud
- Une exposition chimique (acide) ou osmotique (sucre)
- Une stimulation mécanique (brosse à dent, ongle)
- Une combinaison de tous ces facteurs<sup>93</sup>

#### 4.6.1.1 Données épidémiologiques

On estime la prévalence de l'hypersensibilité dentinaire cervicale dans la population adulte entre 10 et 20%.<sup>94</sup>

---

<sup>90</sup> Kaleka, Bonte, et Lasfargues, « Lésions cervicales d'usure (LCU) : diagnostic ».

<sup>91</sup> Nascimento et al., « Abfraction lesions ».

<sup>92</sup> Saporta, Kaleka, et Bouter, « Prévention des lésions cervicales d'usure ».

<sup>93</sup> Soares et Grippo, *Noncarious cervical lesions and cervical dentin hypersensitivity : etiology, diagnosis, and treatment*.

<sup>94</sup> Saporta, Kaleka, et Bouter, « Prévention des lésions cervicales d'usure ».

Selon plusieurs études, elle concerne surtout les patients âgés de 20 à 40 ans, avec un âge moyen d'environ 25 à 30 ans. Elle est moins fréquente chez les personnes plus âgées et rarement observée parmi les groupes plus jeunes.<sup>95</sup>

#### 4.6.1.2 Mécanisme de l'hypersensibilité dentinaire

##### ➤ Les phénomènes hydrodynamiques

La théorie hydrodynamique de Brännström, basée sur les postulats de Gysi en 1900, semble être l'explication la plus vraisemblable pour expliquer la présence d'hyperesthésie dentinaire. Selon cette théorie, les mécanorécepteurs présents à l'interface pulpe-dentine stimulent la conduction des fibres nerveuses A- $\delta$  pour produire une douleur en réponse à un stimulus donné<sup>96</sup>. La douleur serait le résultat de mouvements des liquides interstitiels intracaniculaires et intrapulpaires lié à ce stimulus.<sup>97</sup>

##### ➤ La réaction inflammatoire

Une autre théorie, liée à la libération de neuropeptides suite à l'application d'irritants externes qui vont diffuser au niveau dentinaire et pulpaire, et qui vont activer les terminaisons nerveuses périphériques sensibles ne peut être totalement écartée. Ces neuropeptides vont exercer un effet vasodilatateur, augmentant la perméabilité vasculaire mais vont également avoir un effet algogène en favorisant l'activation des fibres nociceptives C.<sup>98</sup>

##### ➤ La perméabilité dentinaire

La diffusion d'irritants pulpaire suppose une perméabilité des canalicules dentinaires. D'après plusieurs études concernant les modifications de structure de la dentine dénudée, sur les dents sensibles, le nombre de canalicules ouverts par unité de surfaces serait huit fois plus élevé que sur les dents non sensibles. Le diamètre de ces canalicules serait également deux fois plus important.

La perméabilité dentinaire serait donc un facteur essentiel dans l'apparition du phénomène douloureux lié à l'hyperesthésie dentinaire et les thérapeutiques auront donc pour objectif de limiter cette perméabilité.<sup>99</sup>

---

<sup>95</sup> Soares et Grippo, *Noncarious cervical lesions and cervical dentin hypersensitivity : etiology, diagnosis, and treatment*.

<sup>96</sup> Soares et Grippo.

<sup>97</sup> Saporta, Kaleka, et Bouter, « Prévention des lésions cervicales d'usure ».

<sup>98</sup> Bohin, Kaleka, et Lasfargues, « Lésions cervicales d'usure (LCU) : hyperesthésie dentinaire cervicale. »

<sup>99</sup> Saporta, Kaleka, et Bouter, « Prévention des lésions cervicales d'usure ».

#### 4.6.2 Récessions gingivales

Les récessions gingivales correspondent à une perte de tissu gingival ou muqueux environnant la dent, conduisant à une dénudation radiculaire. Elles se mesurent de la jonction amélocémentaire à la gencive marginale et sont classées selon la classification de Miller.<sup>100</sup>

Deux types de récessions gingivales sont à considérer : l'un lié à des facteurs mécaniques tels que le brossage, l'autre associé aux maladies parodontales.

Selon les études, 68% des adultes présentent au moins une récession gingivale. La prévalence augmente avec l'âge et serait également liée à la fréquence et l'intensité du brossage.<sup>101</sup>

Ochsenbein et Ross, cités par R.Azzi et coll., ont décrit des contours gingivaux qui peuvent être plats ou très festonnés :

- Un parodonte plat est généralement épais, avec un bord de gencive marginale coronaire par rapport à la jonction amélo cémentaire
- Un parodonte très festonné est généralement fin avec un bord de gencive marginale à la jonction amélocémentaire et ces patients sont plus susceptibles aux récessions gingivales.

Selon Olson et coll, un parodonte fin ne permettrait pas d'assurer une résistance suffisante aux agressions mécanique ou bactérienne, comparativement à un parodonte épais.

Parmi les causes aggravantes des récessions gingivales, on peut citer<sup>102</sup> :

- Une vestibulo position des dents
- Les déhiscences osseuses
- Des insertions frénales hautes
- Des facteurs iatrogènes

---

<sup>100</sup> Calas-Bennasar et al., « Examen clinique des parodontites ».

<sup>101</sup> Bohin, Kaleka, et Lasfargues, « Lésions cervicales d'usure (LCU) : hyperesthésie dentinaire cervicale. »

<sup>102</sup> Bohin, Kaleka, et Lasfargues.

## 5. Traitement

---

### 5.1 Traitement préventif

La thérapie préventive a pour but de freiner l'évolution des lésions existantes ou à empêcher l'apparition de nouvelles lésions.

Cette prise en charge préventive passe par le changement de certaines habitudes du patient en fonction de l'étiologie des lésions : abrasion, érosion, abfraction.<sup>103</sup>

On va distinguer deux types de démarches préventives<sup>104</sup> :

- Une démarche préventive non spécifique, commune à tous les patients
- Une démarche préventive spécifique à chaque patient considéré

#### 5.1.1 Démarche préventive non-spécifique

Elle passe par un diagnostic clinique après avoir réalisé un entretien et un examen clinique minutieux au cours desquels seront recherchés<sup>105</sup> :

- Les facteurs susceptibles de générer une usure dentaire
- Toute lésion débutante ou non, leur localisation, leur étendue afin de surveiller leur évolution
- Les habitudes de morsures : ongles, stylos, pipes

Il est important de réaliser un bilan des habitudes d'hygiène et alimentaires ainsi qu'une évaluation du facteur salivaire et de son rôle protecteur.

Elle passe également par une information et une motivation du patient, qui constitue la première étape préventive. Elle a pour objectif de faire prendre conscience au patient que ses habitudes d'hygiène et alimentaire présentent des caractéristiques potentiellement nocives mais sur lesquelles il est possible d'agir.

Enfin, des conseils d'hygiène sont prodigués au patient<sup>106 107</sup> :

---

<sup>103</sup> Peumans et Politano, « Les lésions cervicales non carieuses. Partie 2 : options thérapeutiques ».

<sup>104</sup> Saporta, Kaleka, et Bouter, « Prévention des lésions cervicales d'usure ».

<sup>105</sup> Saporta, Kaleka, et Bouter.

<sup>106</sup> Soares et Grippo, *Noncarious cervical lesions and cervical dentin hypersensitivity : etiology, diagnosis, and treatment*.

<sup>107</sup> Saporta, Kaleka, et Bouter, « Prévention des lésions cervicales d'usure ».

- Choix d'une brosse à dents manuelle souple de bonne qualité, avec des poils aux extrémités arrondis ou d'une brosse à dents électrique à pression moindre avec un dispositif de contrôle et de régulation de la force appliquée
- Eviter de se brosser les dents de manière vigoureuse avec une brosse à poils durs : adopter une prise de la brosse entre deux doigts permettant d'appliquer une pression légère.
- Supprimer la composante horizontale du brossage
- Enseignement de la technique du rouleau ou de la technique de Bass modifiée
- Utilisation d'un dentifrice fluoré le moins abrasif possible et en le répartissant sur les arcades avant d'effectuer les mouvements de brossage,
- Ne pas commencer le brossage toujours par le même secteur

Chez les patients porteurs de prothèse amovible partielle, il faudra également surveiller la friction que peut engendrer les crochets.

Quel que soit l'étiologie de la lésion, un protocole préventif commun sera également mis en place avec application systématique de vernis fluoré sur les lésions débutantes, 4 fois par an.

### **5.1.2 Démarche préventive spécifique**

Elle se base sur les éléments recueillis lors de la démarche diagnostique et suivant les facteurs étiologiques identifiés, il sera possible d'orienter l'action préventive.

#### **5.1.2.1 Prévention de l'érosion**

##### ➤ Facteurs exogènes

Plusieurs conseils et recommandations peuvent être donnés au patient afin de diminuer les sources externes d'acides <sup>108 109</sup> :

- Diminuer la consommation de toute boissons acides, vin, jus de fruits, boissons énergisantes, ou les consommer préférentiellement lors des repas quand le débit salivaire est plus important
- Les boire rapidement et utiliser une paille
- Limiter l'alimentation lacto-végétarienne
- Eviter les médicaments ou suppléments vitaminés sous forme effervescentes ou à sucer

---

<sup>108</sup> Soares et Grippo, *Noncarious cervical lesions and cervical dentin hypersensitivity : etiology, diagnosis, and treatment.*

<sup>109</sup> Saporta, Kaleka, et Bouter, « Prévention des lésions cervicales d'usure ».

- Terminer les repas par des aliments riches en calcium comme le fromage après ingestion d'aliments acide
- Ne pas se brosser les dents juste après une exposition acide, ni juste avant pour ne pas éliminer la pellicule salivaire acquise protectrice
- Après ingestion ou exposition acide, se rincer la bouche avec de l'eau ou du bain de bouche fluoré non acide, ou prendre un chewing-gum sans sucre

Ces deux dernières recommandations sont également valables pour les facteurs endogènes d'érosion.

#### ➤ Facteurs endogènes

Le rôle du praticien est d'établir un contact avec le médecin traitant afin d'agir sur ces facteurs et de mettre en place une prévention efficace, sans quoi le traitement des lésions sera voué à l'échec du fait de leur récurrence.

#### 5.1.2.2 Prévention de l'abrasion

Elle passe par la modification des méthodes d'hygiène dentaire qui est le facteur étiologique principal des lésions d'usure abrasives et par le respect des conseils prodigués précédemment. (cf. 5.1.1)

#### 5.1.2.3 Prévention de l'abfraction

Un rééquilibrage occlusal peut être préconisé afin d'éloigner les contacts de la lésion cervicale. En effet, certains auteurs affirment que ce sont les contacts sur la cuspide proche de la lésion qui ont l'effet le plus nocif.<sup>110</sup> Pour d'autres auteurs au contraire, il n'est pas justifié de réaliser ces meulages occlusaux pour prévenir ces lésions d'usure. Néanmoins, ils peuvent être envisagés dans certains cas pour la prévention des échecs des restaurations cervicales.<sup>111</sup>

---

<sup>110</sup> Koubi, Tassery, et Bukiet, « Lésions cervicales : des problématiques cliniques au traitement ».

<sup>111</sup> Saporta, Kaleka, et Bouter, « Prévention des lésions cervicales d'usure ».

#### 5.1.2.4 Modification du facteur salivaire

On considère que la salive est l'agent anti-érosif et anti-abrasif le plus adapté avec son rôle protecteur et son pouvoir tampon. De ce fait, on va chercher à stimuler sa sécrétion à l'aide de différents moyens.

S'il reste du parenchyme glandulaire, on peut stimuler la sécrétion par<sup>112</sup> :

- Du chewing-gum sans sucre, fluoré ou au bicarbonate
- Des médications per os (teinture de Jaborandi, Sulfarlem®)

Si tout le parenchyme glandulaire est détruit :

- Recours à des substituts salivaires
- Boire fréquemment de l'eau par petites gorgées
- Le lait est également proposé comme substitut salivaire en raison de son contenu en minéraux et en phosphoprotéines.

## 5.2 Traitement de l'hypersensibilité dentinaire

L'hypersensibilité dentinaire cervicale entraîne pour le patient des douleurs aiguës déclenchées par différents stimuli mécaniques, chimiques, thermiques ou osmotiques. Généralement, ces douleurs sont d'apparition et de disparition rapide. Son diagnostic repose sur la mise en évidence de ces caractéristiques lors de l'entretien médical et lors de l'examen clinique, où l'on trouve une exposition du tissu dentinaire de la/des dent(s) concernée(s). Parfois, le passage de la sonde, d'air ou d'eau, sur la lésion va entraîner le déclenchement de la douleur et confirmer ainsi le diagnostic après avoir éliminé les autres causes possibles de douleurs dentaires et gingivales<sup>113</sup>.

### 5.2.1 Traitement étiologique

Elle passe par l'enseignement d'une technique de brossage adéquate et la prescription de matériel d'hygiène adapté. En effet, les études indiquent que le facteur étiologique majeur serait lié à un trauma physique ou chimique, qui agirait de manière chronique, notamment le brossage traumatisant.

Cependant, le facteur initiateur de cette pathologie serait lié à un phénomène érosif, avec la consommation d'aliments acides, d'où l'importance de prodiguer des conseils diététiques et de

---

<sup>112</sup> Saporta, Kaleka, et Bouter.

<sup>113</sup> Bohin, Kaleka, et Lasfargues, « Lésions cervicales d'usure (LCU) : hyperesthésie dentinaire cervicale. »



changer si nécessaire les habitudes alimentaires en limitant la consommation de ces aliments et boissons acides.<sup>114</sup>

## 5.2.2 Traitement symptomatique

Il a pour but de limiter la perméabilité dentinaire par des moyens chimiques ou physiques ou à augmenter le seuil d'excitation des fibres nerveuses.

### 5.2.2.1 Traitement de première intention

En première intention, on indique au patient un traitement désensibilisant à appliquer à domicile, non invasif, grâce à l'application d'agents contenant tous du fluor et du potassium, qui peuvent être :

- Une pâte dentifrice (Fluocaril® dents sensibles, Sensodyne®)
- Un gel dentaire (GelKam®, Sensigel®)
- Une solution dentaire (Elmex Sensitive®, 2 Sensitive®)

Les gels et solutions désensibilisantes sont utilisés en complément des pâtes dentifrices dont ils renforcent l'action, c'est à dire après le brossage.

Il existe aujourd'hui divers agents désensibilisants, présentent différents mécanismes d'action <sup>115</sup> :

- Désensibilisation du nerf (nitrate de potassium)
- Précipitation de protéines (glutaraldéhyde, nitrate d'argent, chlorure de zinc, chlorure de strontium, oxalate de potassium, phosphate de calcium, carbonate de calcium, verres bioacifs)

Ces agents désensibilisants sont à appliquer à domicile sous forme de dentifrice, chewing-gum et bains de bouche. Les résultats de ces traitements doivent être évalués à l'issue de 3 à 4 semaines.

### 5.2.2.2 Traitement de deuxième intention

En cas d'échec ou de réapparition des sensibilités après application du traitement de première intention, il existe d'autres produits possédant les mêmes principes actifs que ceux cités précédemment, à base de fluor et de potassium.

Ils existent sous plusieurs formes<sup>116</sup> :

- Forme non polymérisante : vernis

---

<sup>114</sup> Bohin, Kaleka, et Lasfargues.

<sup>115</sup> Peumans et Politano, « Les lésions cervicales non carieuses. Partie 3 : Restauration adhésive ».

<sup>116</sup> Bohin, Kaleka, et Lasfargues, « Lésions cervicales d'usure (LCU) : hyperesthésie dentinaire cervicale. »

- Forme polymérisante : primer, adhésif
- Forme mixte

Ces produits sont appliqués directement au fauteuil et ont pour but de diminuer la perméabilité dentinaire, ce sont :

- Les agents à base de fluorure (verniss fluorés, Fluor protector®, Duraphat®) qui visent à reminéraliser la surface dentinaire et apportent généralement un soulagement immédiat
- Les primers désensibilisants comme le GLUMA Desensitizer®
- Les agents à base d'oxalates de potassium (Protect, Butler®) qui ont pour but d'obturer les canalicules dentinaires par la précipitation de cristaux.
- Les solutions à base de polymère type HEMA qui vont recouvrir la surface dentaire par un enduit et vont permettre de mieux résister aux agressions que les systèmes non polymérisant.
- Les agents thérapeutiques dual qui vont cumuler les deux modes d'action : ils vont stabiliser les cristaux déposés dans les lumières canaliculaires dans une couche d'agent adhésif hydrophile (Isodan®)

➤ Teeth Mate Desensitizer et aéropolissage avec verre bioactif Sylc (Velopex)

Récemment, une application de système à base de phosphate de calcium a été réalisée afin de réduire l'hypersensibilité dentinaire et de déclencher le processus de reminéralisation de la surface dentaire (Teeth Mate Desensitizer) de même qu'un aéropolissage avec le verre bioactif Sylc.

Ces produits vont entraîner la formation de cristaux d'hydroxyapatite qui vont boucher les tubules dentinaires.

Bien que ces deux dispositifs montrent des résultats encourageants, des études cliniques sont encore à réaliser pour pouvoir les confirmer.<sup>117</sup>

➤ Thérapie laser Nd : YAG

Les lasers ont été introduits comme une alternative innovante, conservative et écologique pour le traitement de l'hypersensibilité dentinaire cervicale.

Ils permettent l'oblitération et une réduction du nombre de tubuli dentinaires par la fonte puis la resolidification de la surface dentinaire. Selon d'autres auteurs, il permettrait l'oblitération des tubuli dentinaires par la coagulation de protéines présentes dans les fluides dentinaires.<sup>118</sup>

---

<sup>117</sup> Peumans et Politano, « Les lésions cervicales non carieuses. Partie 3 : restauration adhésive ».

<sup>118</sup> Soares et Grippo, *Noncarious cervical lesions and cervical dentin hypersensitivity : etiology, diagnosis, and treatment*.

Dans différentes études, le traitement de l'hypersensibilité dentinaire cervicale par laser semble ainsi réduire la douleur<sup>119</sup>. Cependant les preuves de l'efficacité sont encore faibles et restent à confirmer.

### 5.2.2.3 Traitement de troisième intention

Si les sensibilités persistent toujours malgré l'application de ces différents agents, il est alors préférable de passer au recouvrement de la zone exposée par un biomatériau adhésif ou par des techniques de chirurgie parodontale.<sup>120</sup>

## 5.3 Traitement restaurateur des lésions cervicales d'usure

La restauration des lésions cervicales d'usure de manière durable constitue un exercice complexe pour le praticien en raison des difficultés qui peuvent être rencontrées. Ces difficultés sont liées à la localisation particulière de ces lésions rendant leur isolation, leur visibilité ainsi que leur accès complexes. Elles sont également liées au substrat en présence, et notamment à la difficulté de réaliser un collage optimal sur une dentine sclérotique.<sup>121</sup>

Enfin, le choix du matériau demeure une interrogation récurrente. Cependant, l'association d'un système adhésif et d'une résine composite reste la procédure de choix pour les praticiens.<sup>122</sup>

### 5.3.1 Indications des restaurations

A ce jour, il n'existe pas de recommandations communément admises dans la littérature indiquant à quel moment doit intervenir la restauration. Cependant elle doit être envisagée dans certaines conditions<sup>123</sup> :

- Marges cervicales ou marges affectées sous-gingivales, irritant la gencive et empêchant le contrôle de plaque
- Perte importante de la structure dentaire compromettant l'intégrité de la dent, ou lésion proche de la pulpe.
- Hypersensibilité dentinaire persistante qu'aucun traitement non invasif n'a pu soulager

---

<sup>119</sup> Ciaramicoli, Carvalho, et Eduardo, « Treatment of cervical dentin hypersensitivity using neodymium : yttrium–aluminum–garnet laser. clinical evaluation ».

<sup>120</sup> Bohin, Kaleka, et Lasfargues, « Lésions cervicales d'usure (LCU) : hyperesthésie dentinaire cervicale. »

<sup>121</sup> Koubi, Tassery, et Bukiet, « Lésions cervicales : des problématiques cliniques au traitement ».

<sup>122</sup> Peumans et Politano, « Les lésions cervicales non carieuses. Partie 3 : restauration adhésive ».

<sup>123</sup> Peumans et Politano.

- La dent sert de pilier pour une prothèse amovible
- Restauration esthétique à la demande du patient

De plus, le fait de laisser une lésion cervicale sans restauration constituerait un facteur d'aggravation de la lésion. En effet, la présence d'une lésion cervicale perturbe la distribution harmonieuse des charges occlusales supportées par la dent, en concentrant les contraintes au fond de la cavité. Ainsi, en restaurant la lésion au composite, on obtient une meilleure redistribution de ces contraintes et on réduit le risque d'aggravation de la lésion.<sup>124</sup>

### 5.3.2 Choix du système adhésif

Les systèmes adhésifs actuels peuvent être divisés en trois catégories, selon la classification de van Meerbeek et coll.<sup>125</sup>

- Les adhésifs mordançage-rinçage (M&R)
- Les systèmes adhésifs automordançants (SAM)
- Les matériaux auto-adhésifs (verres ionomères et composite de scellement auto adhésifs)

#### 5.3.2.1 Les adhésifs mordançage-rinçage (MR)

Elles peuvent se faire en deux ou trois étapes.<sup>126</sup>

Elles comprennent une étape de mordançage avec de l'acide phosphorique, puis :

- Pour une procédure en deux étapes (MR2), une application et la polymérisation d'une résine combinant le primaire et l'adhésif
- Pour une procédure en trois étapes (MR3) : une application successive d'un primaire puis d'une résine adhésive

Elles présentent chacune des avantages et inconvénients<sup>127</sup> :

- Avantages des MR3 : meilleure stabilisation de la couche hybride, recul clinique important
- Inconvénients des MR3 : temps opératoire allongé de 40 secondes
- Avantages des MR2 : résultats proches des 3 temps, léger gain de temps
- Inconvénients des MR2 : résultats légèrement en retrait par rapport aux 3 temps

---

<sup>124</sup> Peumans et Politano.

<sup>125</sup> Peumans et Politano.

<sup>126</sup> Peumans et Politano.

<sup>127</sup> Tassery et al., « Traitements restaurateurs des lésions cervicales d'usure ».

### 5.3.2.2 les systèmes adhésifs automordançants

On distingue une procédure en un ou deux temps (SAM1, SAM2) selon que l'on utilise ou non un agent adhésif sans solvant séparément de l'acide/primaire.

Ils utilisent des monomères acides, qui vont déminéraliser et infiltrer simultanément l'émail et la dentine, sans phase de rinçage.

Le temps d'application clinique est plus court et la technique de mise en œuvre est moins sensible.<sup>128</sup>

Ils présentent également des avantages et des inconvénients<sup>129</sup> :

- Avantages des SAM2 : meilleur contrôle de l'hydratation dentine, plus grande tolérance clinique
- Inconvénients des SAM2 : mordançage plus faible, couche hybride plus fine, peu de répercussions sur le taux de rétention et l'étanchéité
  
- Avantages des SAM1 : gain de temps
- Inconvénients des SAM1 : manque de recul clinique, moindre adhésion à l'émail

### 5.3.2.3 Les matériaux auto-adhésifs

Ce sont les verres ionomères et les verres ionomères modifiés par adjonction de résine, qui après un traitement préalable de la surface dentaire à l'acide polyacrylique, vont créer des lésions microchimiques.

Il y a également les composites de scellement auto-adhésifs, dont la plupart sont disponibles en tant qu'agents de scellement.<sup>130</sup>

### 5.3.2.4 Efficacité clinique

Dans une revue systématique des études cliniques sur les lésions cervicales non carieuses, la performance de 78 adhésifs a été testée dans le cadre de 87 essais cliniques, avec comme paramètre clé évalué, le nombre de restaurations perdues par an.

---

<sup>128</sup> Peumans et Politano, « Les lésions cervicales non carieuses. Partie 3 : Restauration adhésive ».

<sup>129</sup> Tassery et al., « Traitements restaurateurs des lésions cervicales d'usure ».

<sup>130</sup> Peumans et Politano, « Les lésions cervicales non carieuses. Partie 3 : restauration adhésive ».

Les adhésifs ont été classés en sept catégories : MR 3, MR 2, SAM 2, SAM 2 s, SAM 2 m, SAM 1 m, SAM 1 s, verres ionomères (m pour « mid » ou doux, s pour « strong » ou fort)

Selon une première conclusion, la stratégie adhésive est un facteur déterminant dans l'efficacité du collage pour les lésions cervicales non carieuses. Les catégories les plus performantes sont les verres ionomères avec un taux d'échec annuel le plus faible, puis viennent les SAM 2 m, MR 3, et SAM 1 m. Les systèmes MR 2 et les SAM s auraient quant à eux la plus faible efficacité de collage.<sup>131</sup>

Cependant, ce n'est pas ce que l'on retrouve dans une méta-analyse incluant 29 études, au sein de laquelle la stratégie adhésive, que ce soit avec un système adhésif automordant ou un adhésif mordantage-rinçage, n'a pas d'influence sur le taux de rétention de la restauration au composite, ni sur les sensibilités post-opératoires. En revanche, on note une réduction des colorations marginales avec les adhésifs mordantage-rinçage.<sup>132</sup>

Outre le choix du système adhésif, l'opérateur occupe une place décisive dans la mise en œuvre des procédures cliniques.<sup>133</sup>

### 5.3.3 Choix du matériau de restauration

Il existe aujourd'hui différents matériaux permettant de traiter les lésions cervicales d'usure<sup>134</sup> :

- Les ciments verre ionomères et verres ionomères modifiés par adjonction de résine
- Les compomères
- Les composites fluides, composites hybrides, composites micro-chargés
- Les inlays en composite ou céramique<sup>135</sup>

#### 5.3.3.1 Critères de choix

Le matériau restaurateur de choix doit répondre à certains critères<sup>136</sup> :

- Faible module d'élasticité pour compenser les forces de flexion au niveau cervical
- Bonnes qualités physicomécaniques et résistance à l'abrasion élevée
- Bonne qualité esthétique avec des qualités de fluorescence du noyau dentinaire et d'opalescence de l'émail

---

<sup>131</sup> Peumans et Politano.

<sup>132</sup> Coe, « Which adhesive strategy for non-cariou cervical lesions? »

<sup>133</sup> Peumans et Politano, « Les lésions cervicales non carieuses. Partie 3 : Restauration adhésive ».

<sup>134</sup> Koubi, Tassery, et Bukiet, « Lésions cervicales : des problématiques cliniques au traitement ».

<sup>135</sup> Patil, Saraf, et Penukonda, « Non-cariou cervical lesions : an update ».

<sup>136</sup> Koubi, Tassery, et Bukiet, « Lésions cervicales : des problématiques cliniques au traitement ».

### 5.3.3.2 Les ciments verres ionomères

Pour certains auteurs, les verres ionomères modifiés par adjonction de résine doivent être le matériau de restauration de choix pour le traitement des lésions cervicales d'usure.<sup>137</sup>

- Avantages : biocompatibilité, adhésion aux substrats calcifiés comme la dentine sclérotique, module élastique similaire à la dentine
- Inconvénients : mauvaises propriétés esthétiques, solubilité en milieu acide, faible résistance à l'usure

Pour d'autres auteurs, ils sont le matériau de choix surtout lorsqu'ils sont utilisés en technique sandwich avec une résine composite, notamment pour les cas esthétiques.<sup>138</sup>

### 5.3.3.3 Les compomères

Ils ont à la fois les propriétés des ciments verres ionomères et des composites. Ils sont constitués de résines composites modifiées par des polyacides.<sup>139</sup>

- Avantages : le taux d'usure des compomères s'avère être supérieur aux résines composites
- Inconvénients : les résultats esthétiques ne sont pas toujours satisfaisants après finition et polissage

### 5.3.3.4 Les composites

Compte tenu de ses excellentes propriétés esthétiques et de ses performances cliniques satisfaisantes, le composite est en général le matériau de choix indiqué pour les lésions cervicales non carieuses.<sup>140</sup>

Selon plusieurs publications, le type de matériau composite n'aurait aucun impact significatif sur la performance clinique et sur le pouvoir de liaison des adhésifs dans ces lésions.<sup>141</sup>

Cependant, il a été avancé que les lésions cervicales dont la cause initiale serait l'abfraction devraient être restaurées avec une résine composite micro-chargée ou avec une résine fluide dotée d'un faible module d'élasticité de sorte que ces dernières puissent fléchir avec la dent sans compromettre leur

---

<sup>137</sup> Patil, Saraf, et Penukonda, « Non-cariious cervical lesions : an update ».

<sup>138</sup> Tassery et al., « Traitements restaurateurs des lésions cervicales d'usure ».

<sup>139</sup> Patil, Saraf, et Penukonda, « Non-cariious cervical lesions : an update ».

<sup>140</sup> Patil, Saraf, et Penukonda.

<sup>141</sup> Peumans et Politano, « Les lésions cervicales non carieuses. Partie 3 : Restauration adhésive ».

réretention.

- Avantages : résultats esthétiques, dissipe les contraintes de traction et de compression dues aux charges occlusales
- Inconvénients : nécessité d'évaluer la fiabilité de l'adhésion à la dentine sclérotique

#### 5.3.3.5 Les inlays céramiques

Les propriétés optiques et mécaniques remarquables des vitrocéramiques ainsi que leur bon taux de survie ont permis leur utilisation dans des zones soumises à des contraintes mécaniques élevées et à des exigences esthétiques. Ainsi, ce matériau de restauration indirecte, largement utilisé pour les facettes et les couronnes, peut être appliqué de manière prévisible dans les restaurations des lésions cervicales non carieuses.<sup>142</sup>

- Avantages : adhésion à long terme, propriétés mécaniques et esthétiques
- Inconvénients : coût, chronophage

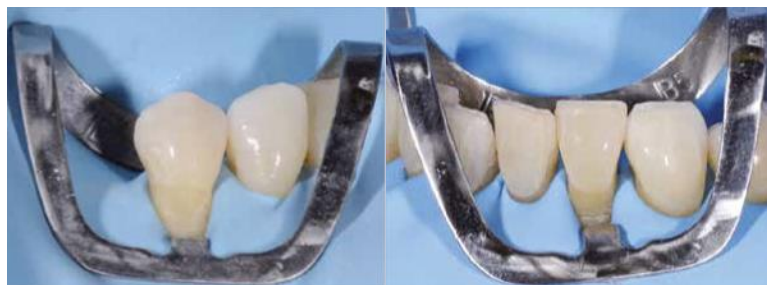### 5.3.4 Protocoles opératoires

#### 5.3.4.1 Restauration au composite

##### 1) Isolation

Elle joue un rôle important dans la réussite des restaurations des lésions cervicales non carieuses. Lorsque le contexte le permet, une isolation complète à l'aide d'une digue en caoutchouc doit être réalisée.

Figure 7 : Isolation de 44 et 31 avec digue en caoutchouc et crampon.



Source : Peumans et Politano, « Les lésions cervicales non carieuses », 2018

---

<sup>142</sup> Soares et Grippo, *Noncarious cervical lesions and cervical dentin hypersensitivity : etiology, diagnosis, and treatment*.



Du fil dentaire, des bandes de téflon ainsi que du fil de rétraction gingivale peuvent être utilisés afin d'obtenir une rétraction gingivale. Une matrice métallique ou en plastique peut également être associée pour protéger les dents adjacentes du sablage.<sup>143</sup>

## 2) Préparation de la surface dentaire

Un biseau d'émail court (1 à 2 mm) est préparé à l'aide d'une fraise diamantée microfine permettant d'éliminer l'émail aprismatique et d'augmenter l'adhérence à l'émail. Ce biseau permet également d'assurer une transition plus progressive entre la surface dentaire et le composite, optimisant le rendu esthétique final.

La surface dentinaire, souvent sclérosée, est préparée à l'aide d'une fraise diamantée. Un sablage à l' $\text{Al}_2\text{O}_3$  (27  $\mu\text{m}$ ) permet l'obtention d'une surface dentaire propre avec une quantité minimum de boue dentinaire.<sup>144</sup>

## 3) Application du système adhésif

Le système adhésif doit être appliqué en suivant rigoureusement les instructions du fabricant.

Pour un système adhésif auto-mordançant doux SAM 2 (Clearfil SE Bond 2, Kuraray)<sup>145</sup> :

- Mordantage sélectif préalable de l'émail avec de l'acide phosphorique permet d'obtenir de meilleurs résultats cliniques
- Application d'un primaire auto mordançant pendant 20 secondes
- L'adhésif est appliqué sur la surface préparée, soufflé à l'aide d'un jet d'air puis photopolymérisé pendant 10 secondes

## 4) Application du composite

Afin d'obtenir une meilleure adaptation marginale et de diminuer la rétraction due à la polymérisation, la restauration se fait en plusieurs incréments.

L'application du matériau composite se fait à partir de la face gingivale et le dernier incrément sera appliqué sur la limite amélaire étant donné que l'adhésion à l'émail est plus forte et plus prévisible.

Une autre méthode consiste à recouvrir l'intégralité de la surface dentinaire exposée avec une fine couche de composite fluide dans un premier temps, puis de restaurer le reste de la lésion à l'aide d'un composite conventionnel.

---

<sup>143</sup> Peumans et Politano, « Les lésions cervicales non carieuses. Partie 3 : Restauration adhésive ».

<sup>144</sup> Peumans et Politano.

<sup>145</sup> Peumans et Politano.

Le module d'élasticité plus faible et la flexibilité plus importante du composite fluide permettent de compenser la rétraction due à la polymérisation.<sup>146</sup>

#### 5) Finitions et polissage

Les procédures de finition et de polissage sont réalisées à l'aide d'une fraise diamantée à pointe ultra-fine qui permet d'éliminer les excès de matériau. Puis un disque abrasif est utilisé pour la finition des composites, avant de terminer avec des points de polissage en caoutchouc avec une granulométrie décroissante<sup>147</sup>

#### 6) Contrôle à j+7 et contrôle annuel

Lors des visites de contrôles, l'état des restaurations doit être vérifié car de légers défauts peuvent apparaître au fil du temps. Un nouveau polissage des limites de restauration va pouvoir permettre d'augmenter leur durée de vie. En cas de détériorations plus importantes, des réparations localisées peuvent être entreprises.<sup>148</sup>

### 4.3.4.2 Technique semi-directe

La technique semi-directe est une technique où la résine composite est directement appliquée et sculptée sur la surface dentaire avant mordantage et application d'adhésif. Il est alors photopolymérisé, puis détaché de la dent afin de réaliser les finitions en milieu extra orale, avant son collage.

Elle a pour but d'optimiser le traitement des lésions cervicales non carieuses en essayant de surmonter les difficultés liées à l'approche par technique directe : difficulté d'accès, manipulation intra-orale du composite, adaptation marginale, contraintes liées au retrait de polymérisation...

Elle présente pour avantages d'avoir un degré de polymérisation supérieur par rapport à la technique directe, améliorant ainsi ses propriétés mécaniques et sa biocompatibilité. De plus, elle permet une maîtrise plus importante de son rendu esthétique ainsi que de sa forme anatomique finale.

Cependant, d'avantage d'études sont à mener pour confirmer les avantages de cette technique par rapport aux restaurations directes.<sup>149</sup>

---

<sup>146</sup> Peumans et Politano.

<sup>147</sup> Peumans et Politano.

<sup>148</sup> Peumans et Politano.

<sup>149</sup> Soares et Grippo, *Noncarious cervical lesions and cervical dentin hypersensitivity : etiology, diagnosis, and treatment.*

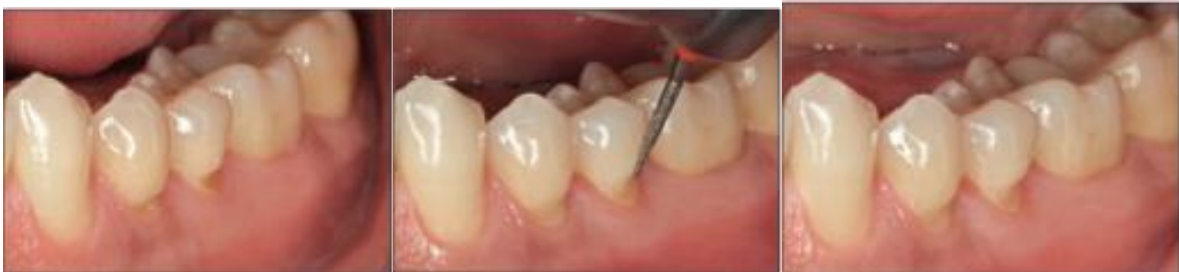### 1) Choix du composite (ou inlay composite)

Bien que la plupart des composites pourrait être indiquée pour restaurer ces lésions, certains auteurs préfèrent l'utilisation de composites micro ou nanochargés pour la restauration de ces lésions en raison des propriétés supérieures inhérentes à la taille et distribution de leur charge.<sup>150</sup>

### 2) Préparation cavitaire

Un biseautage de l'émail peut être nécessaire pour les lésions en coin avec des bords amélaire occlusaux cavosuperficiels aigus

Figure 8 : Biseautage de l'émail pour assurer une transition harmonieuse entre la dent et le composite



Source : Soares et Grippo, *Noncarious cervical lesions and cervical dentin hypersensitivity*, 2017

### 3) Application du composite

Un cordon rétracteur est appliqué lorsque le bord cervical est sous gingivale. La résine composite choisie est alors transformée en une petite boule roulée entre les doigts et pressée sur la lésion cervicale, couvrant la cavité et s'étendant au-delà des limites sur l'émail biseauté, au niveau interproximal, et surtout, sur le bord gingival libre.

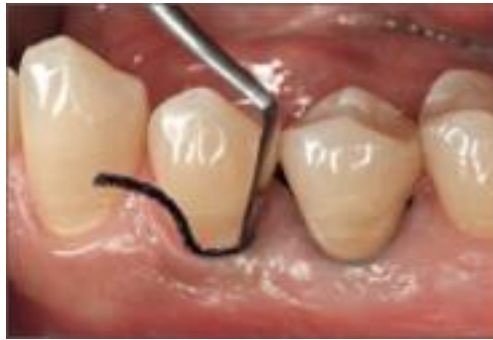Une empreinte précise de la gencive marginale est obtenue dans le composite par une pression délicate au doigt.<sup>151</sup>

---

<sup>150</sup> Soares et Grippo.

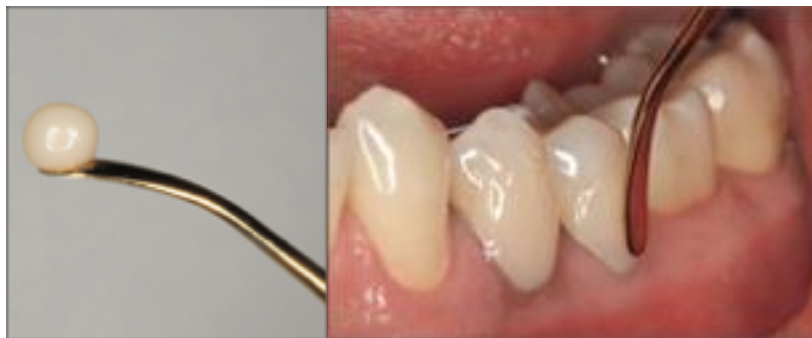<sup>151</sup> Soares et Grippo.

Figure 9 : Mise en place d'un cordon rétracteur



Source : Soares et Grippo, *Noncarious Cervical lesions and cervical dentin hypersensitivity*, 2017

Figure 10 : Une petite boule de composite roulée entre les doigts est pressée sur la lésion cervicale recouvrant la gencive marginale



Source : Soares et Grippo, *Noncarious cervical lesions and cervical dentin hypersensitivity*, 2017

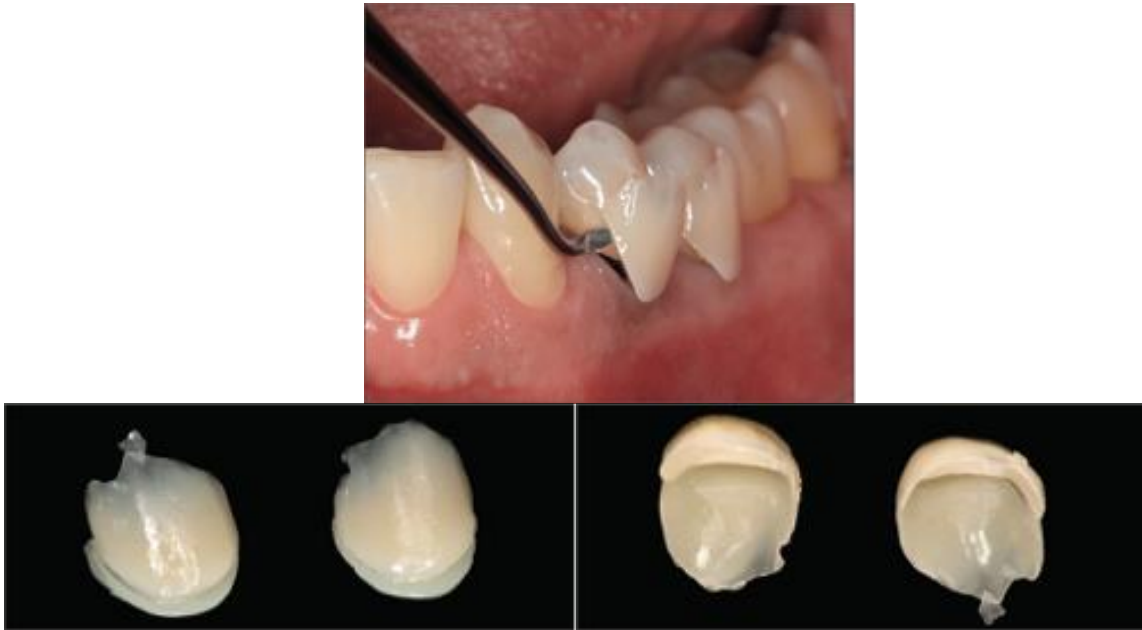#### 4) Photopolymérisation et retrait de la restauration

Après photopolymérisation rigoureuse, la restauration est détachée à l'aide d'une curette et elle est de nouveau photopolymérisée en extra-orale sur ses faces internes et externes afin d'assurer une polymérisation complète, sans crainte de dommage potentiel à la pulpe.<sup>152</sup>

---


<sup>152</sup> Soares et Grippo.

Figure 11 : Après photopolymérisation, la restauration est détachée de la lésion avec une curette



Source : Soares et Grippo, *Noncarious cervical lesions and cervical dentin hypersensitivity*, 2017

Figure 12 : La restauration est ensuite de nouveau photopolymérisée afin de garantir une conversion maximale de monomères



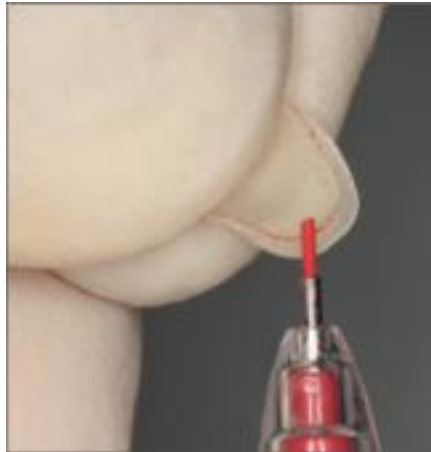
Source : Soares et Grippo, *Noncarious cervical lesions and cervical dentin hypersensitivity*, 2017

## 5) Finition et polissage extra-oraux

La marge cervicale est visible sur la restauration et on va la délimiter à l'aide d'un crayon pour faciliter sa visualisation lors des étapes de finition.

Des disques d'oxyde d'aluminium de différents grains sont utilisés séquentiellement pour éliminer les excès et pour polir les bords afin d'obtenir des contours lisses et brillants.<sup>153</sup>

Figure 13 : Le bord cervical est délimité avec un crayon pour faciliter la visualisation pendant l'étape de finition

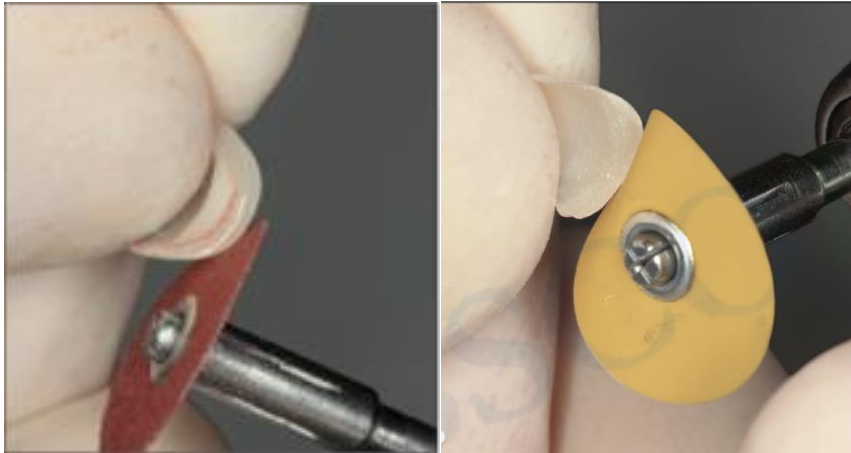


Source : Soares et Grippo, *Noncarious cervical lesions and cervical dentin hypersensitivity*, 2017

---

<sup>153</sup> Soares et Grippo.

Figure 14 : Une élimination des excès et un polissage sont réalisés avec des disques d'oxyde d'aluminium de différents grains



Source : Soares et Grippo, *Noncarious Cervical lesions and cervical dentin hypersensitivity*, 2017

#### 6) Traitement de surface de la restauration avant collage

Avant de réaliser le collage, on réalise un traitement de surface de la restauration<sup>154</sup> :

- Sablage à l'oxyde d'aluminium (27 ou 50 microns) de la surface interne
- Rinçage et séchage
- Mordançage à l'acide phosphorique (35 à 40%) pendant 10 secondes, rinçage, séchage (la pièce peut être attachée à un stick collant pour faciliter sa manipulation)
- Silanisation (facultatif pour le moment en raison du manque d'études sur ces lésions malgré les bénéfices prouvés)
- Application d'adhésif hydrophobe et soufflé délicatement avec un jet d'air
- La pièce est mise à l'abri de la lumière jusqu'au collage

#### 7) Traitement de la surface dentaire avant collage

Il n'existe pas de preuves suffisantes pour appuyer un système adhésif plutôt qu'un autre lorsqu'on compare les systèmes automordançant avec les systèmes mordançage-rinçage pour le traitement des lésions cervicales d'usure. Ici, on utilise un système mordançage-rinçage en 3 étapes, qui reste considéré comme le gold standard.

Ainsi, le protocole sera le suivant<sup>155</sup> :

---

<sup>154</sup> Soares et Grippo.

<sup>155</sup> Soares et Grippo.

- Sablage de l'émail et de la dentine à l'oxyde d'aluminium (27 ou 50 microns)
- Mordançage de l'émail 15 secondes, et de la dentine 5 à 10 secondes, rinçage et séchage
- Application du primaire contre la dentine pendant au moins 20 secondes, puis soufflé par un léger jet d'air
- Application d'adhésif hydrophobe, puis soufflé par un léger jet d'air
- Photopolymérisation

#### 8) Collage de l'inlay

Il est possible d'utiliser un ciment photopolymérisable, ou alors un composite fluide de restauration.

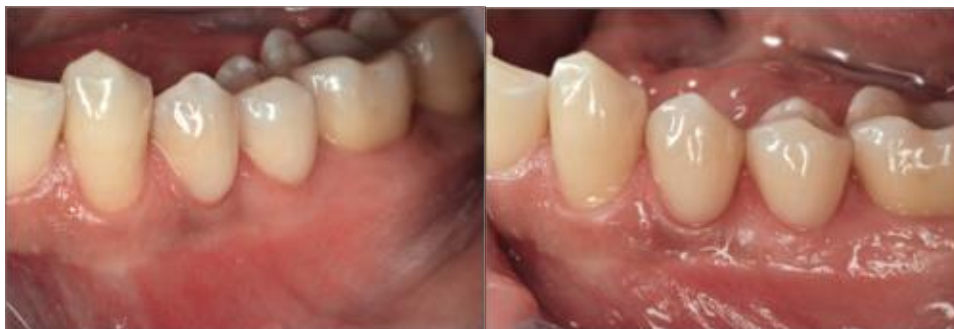Le protocole sera le suivant<sup>156</sup> :

- Enduction de l'intrados de l'inlay avec la résine de collage
- Puis à l'aide du stick collant, la pièce est positionnée sur la cavité et pressée délicatement
- Les excès de résine sont enlevés soigneusement au pinceau
- Photopolymérisation flash de 1 à 3 secondes
- Les excès de résine légèrement durcis sont éliminés et les zones interproximales sont vérifiées à l'aide de fil interdentaire
- Application de gel de glycérine et photopolymérisation finale

#### 9) Finition et polissage final

Des disques de finition de différents grains sont utilisés pour supprimer les rugosités, puis un polissage final de la surface est réalisé avec des pointes ou cupule en caoutchouc, suivis de disques et de pâtes à polir

Figure 15 : Résultats finaux



Source : Soares et Grippo, *Noncarious cervical lesions and cervical dentin hypersensitivity*, 2017

---

<sup>156</sup> Soares et Grippo.



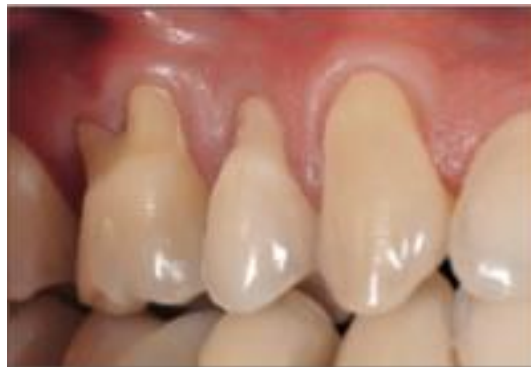### 5.3.4.3 Technique indirecte

La technique indirecte peut également être utilisée pour restaurer des lésions cervicales non carieuses à l'aide de matériaux en céramique, qui possèdent d'excellentes propriétés optiques et mécaniques, ainsi qu'un bon taux de survie.<sup>157</sup>

L'un des inconvénients de cette technique est lié à la difficulté d'obtenir une empreinte sans déformation ni déchirure, difficulté pouvant être palliée par la CFAO (conception et fabrication assistée par ordinateur)

- Cas d'un patient de 35 ans se présentant pour des hypersensibilités dentinaires et pour raison esthétique.<sup>158</sup>

Figure 16 : Lésions cervicales non carieuses observées en regard de la canine, prémolaire et molaire maxillaire droite



Source : Soares et Grippo, *Noncarious cervical lesions and cervical dentin hypersensitivity*, 2017

L'examen clinique et radiographique révèlent une bonne hygiène orale, sans inflammation gingivale, mais retrouvent des lésions cervicales non carieuses en regard des faces vestibulaires de 13, 14 et 16. La perte de substance dentinaire de la prémolaire sera restaurée au composite selon la technique semi-directe décrite précédemment, les autres seront restaurées par des facettes en céramique renforcées au disilicate de lithium :

---

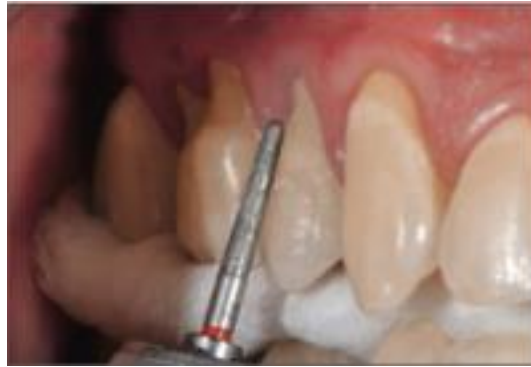<sup>157</sup> Soares et Grippo.

<sup>158</sup> Soares et Grippo.

1) Préparation des surfaces dentaires

Un biseau de 0,5 mm au niveau de la marge occlusale de l'émail avec des fraises diamantées à grain fin est réalisé.

Figure 17 : Réalisation d'un biseau de 0,5 mm à l'aide de fraises diamantées à grain fin

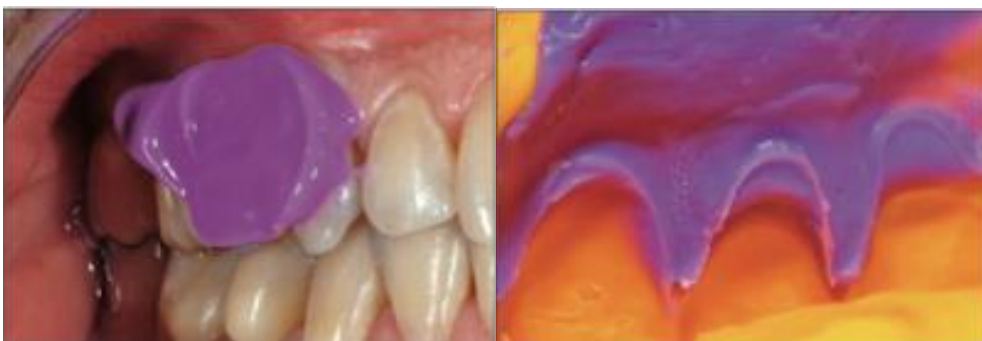

Source : Soares et Grippo, *Noncarious cervical lesions and cervical dentin hypersensitivity*, 2017

2) Mise en place de cordonnets rétracteurs

3) Les cordonnets sont retirés, puis empreintes réalisées en deux temps, deux viscosités puis envoyés au laboratoire

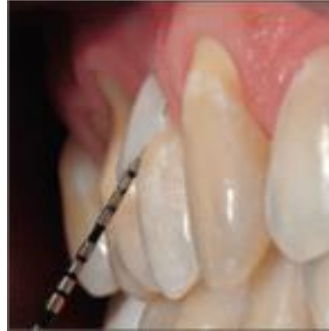Figure 18 : Empreinte en deux temps, deux viscosités



Source : Soares et Grippo, *Noncarious cervical lesions and cervical dentin hypersensitivity*, 2017

- 4) L'adaptation des facettes céramiques aux structures dentaires et parodontales ainsi que leur teinte (A2) sont vérifiées.

Figure 19 : Vérification de l'adaptation et de la teinte



Source : Soares et Grippo, *Noncarious cervical lesions and cervical dentin hypersensitivity*, 2017

5) Protocole de collage :

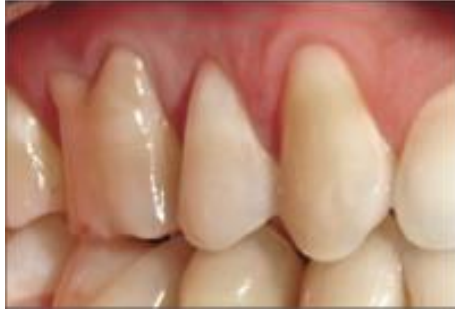- Application d'acide fluorhydrique (10%) sur la face interne de la facette pendant 20 secondes
- Rinçage et séchage puis application d'acide phosphorique (37%) pendant 60 secondes pour éliminer tout composé précipité après le premier mordantage
- Application active du silane pendant 20 secondes puis laisser pendant 1 min

Au niveau de la dent :

- Mordantage sélectif de l'émail pendant 30 secondes à l'acide phosphorique (37%), rinçage et séchage
- Application d'un système auto-mordant en une étape
- Photopolymérisation pendant 20 secondes
- Enduction de la résine de collage et mise en place de la facette céramique
- Elimination des excès de résine
- Photopolymérisation pendant 60 secondes

6) Finition avec des fraises diamantées à grains ultra fins et pointes en caoutchouc

Figure 20 : Résultat final



Source : Soares et Grippo, *Noncarious cervical lesions and cervical dentin hypersensitivity*, 2017

## 6. Présentation du cas clinique

---

### 6.1 Anamnèse

Mme S, 31 ans, étudiante en médecine, se présente en consultation car elle se plaint de sensibilités au niveau des secteurs mandibulaires postérieurs à droite et à gauche.

Lors de l'entretien clinique, la patiente déclare :

- Ne pas avoir d'antécédents médicaux particuliers
- Ne pas prendre de médicament, ni drogue
- Ne pas présenter d'allergie
- Se brosser les dents 3 fois par jours avec une brosse à dents à poil souple, selon la méthode de Stillmann
- Etre régulièrement stressée
- Ne pas présenter de reflux gastro-œsophagien ni trouble de l'alimentation
- Prendre 3 repas par jour, sans habitude de grignotage, ni de consommation régulière de soda ou aliment acide,
- Mais déclare qu'elle avait pour habitude de consommer du thé au citron plusieurs fois par semaine au petit déjeuner pendant une longue période (plusieurs mois à 1 an)

Concernant les doléances de la patiente qui durent depuis maintenant plus ou moins un an, elles sont :

- Uniquement provoquées lors du brossage et au froid
- Localisées au niveau des prémolaires inférieures à droite et à gauche
- D'intensité modérée, EVA = 6
- D'apparition et de disparition rapide

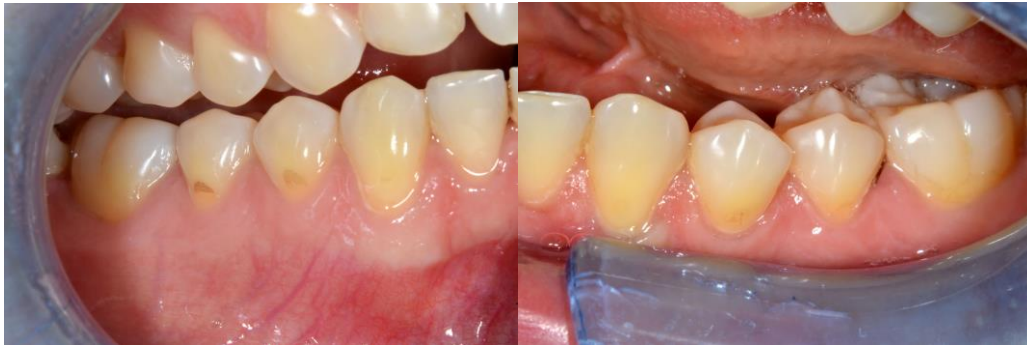### 6.2 Examen clinique

On note :

- Une hygiène satisfaisante
- Un bon état parodontal
- Une absence de récession parodontale

- Une absence de lésion carieuse
- Un aspect mat généralisé des dents
- La présence de lésions cervicales en regard de 45, 44, 34, 35

Figure 21 : Photos intra buccales

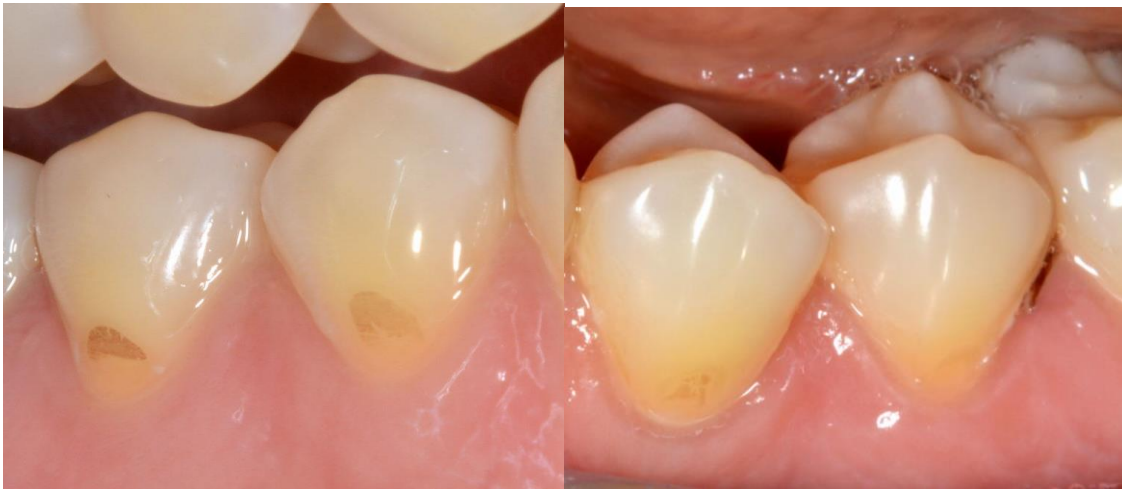

Source : Auteur, 2018

Concernant les lésions cervicales, on observe :

- Une atteinte des faces vestibulaires des prémolaires inférieures à droite et à gauche
- Un aspect en cuvette
- Une perte de bombé cervical
- Des lésions plus larges que profondes
- Un bandeau d'émail cervical résiduel
- Une implication dentinaire inférieure à la moitié de la face dentaire affectée

Figure 22 : Lésions cervicales en regard de 34, 35, 44, 45



Source : Auteur, 2018

### **6.3 Diagnostic**

En regard des éléments recueillis lors de l'interrogatoire, combinés aux observations réalisées en clinique, on conclut qu'il s'agit de lésions cervicales d'usure liées à des facteurs érosifs d'origine extrinsèque, correspondant au stade E2 selon la classification de Lasfargues et Colon (cf. 4.3.2)

### **6.4 Prise en charge**

#### **6.4.1 Elimination des facteurs étiologiques**

Ici, elle passe par l'incitation à arrêter ou réduire la fréquence de consommation des boissons acides. Plusieurs conseils lui sont également prodigués (cf 5.1.2.1)

#### **6.4.2 Traitement restaurateur**

Une fois les facteurs de risques maîtrisés, on passe à la restauration de ces lésions. Plusieurs possibilités existent afin de traiter ces lésions.

Ici, on optera pour un composite fluide, en raison de :

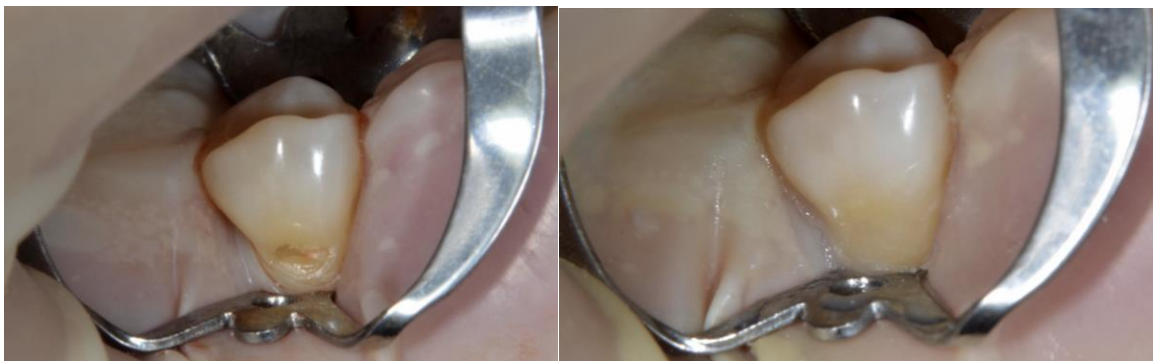- Ses propriétés esthétiques
- Son faible module d'élasticité
- Sa mouillabilité

- La perte de substance relativement faible des lésions dans le cas présent

Protocole opératoire : restauration au composite fluide avec un protocole adhésif MR2

1. Choix de la teinte du composite
2. Isolation unitaire avec un champ opératoire
3. Nettoyage de la surface dentaire avec de la ponce et cupule montée sur contre-angle
4. Mordançage à l'acide orthophosphorique 37% de l'émail pendant 30 secondes, et de la dentine 15 secondes
5. Rinçage pendant 30 secondes
6. Séchage sans déshydrater la dentine
7. Application du produit contenant à la fois le primaire et la résine adhésive à l'aide d'une microbrosse
8. Séchage doux
9. Photopolymérisation pendant 20 secondes
10. Application du composite fluide en plusieurs incréments
11. Photopolymérisation pendant 30 secondes entre chaque incrément
12. Finition et polissage à l'aide de fraises fines diamantées et de pointes silicones

Figure 23 : Photos avant et après traitement de 45



Source : Auteur, 2018

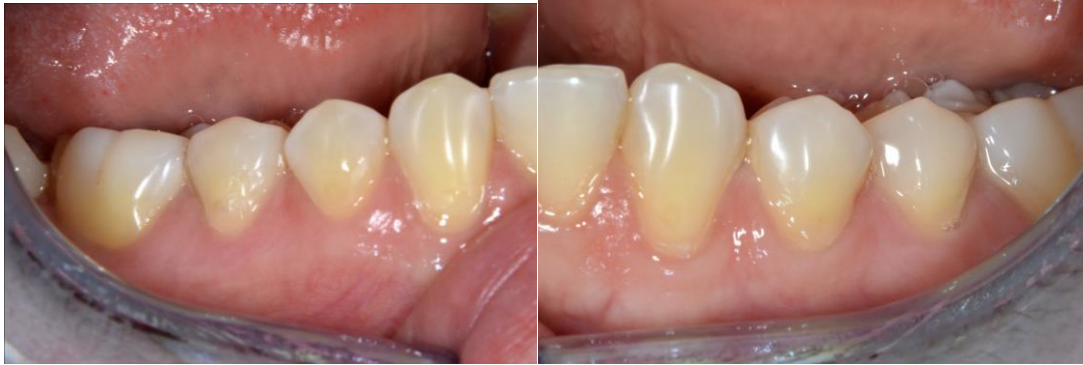### 6.4.3 Suivi

La patiente est revue à J+7 et déclare ressentir une diminution significative des sensibilités malgré une légère persistance.



Une visite de contrôle annuelle ou biannuelle est par la suite recommandée, permettant de vérifier l'état des restaurations et de contrôler les facteurs de risques du patient.

Figure 24 : Résultats finaux à J+7



Source : Auteur

## Conclusion

---

Les lésions cervicales d'usure sont considérées comme une pathologie contemporaine, causée par les changements de mode de vie et de régime alimentaire de la population, et dont la prévalence augmente avec l'âge.

Leurs étiologies multiples et leurs différents aspects morphologiques compliquent leur diagnostic étiologique. Ce dernier représente une étape essentielle dans la prise en charge de ces lésions ; l'élimination des facteurs étiologiques constituant un prérequis indispensable pour prévenir toute récurrence. Ainsi, pour la prise en charge de ces lésions, l'importance de l'ensemble des cofacteurs comme la salive, les facteurs alimentaires ou encore l'hygiène ne doit pas être sous-estimée.

Les restaurations directes en composite sont aujourd'hui le traitement restaurateur de choix lorsque des problèmes fonctionnels ou esthétiques sont associés, en raison de leur caractère peu invasif et de leurs performances cliniques satisfaisantes à long terme.

Néanmoins, d'autres alternatives existent notamment lorsque les lésions sont associées à une récession gingivale en utilisant des techniques de chirurgie mucogingivales ou en combinant un traitement à la fois parodontal et restaurateur.

## Bibliographie

---

Bartlett, D. W., et P. Shah. « A critical review of non-cariou cervical (wear) lesions and the role of abfraction, erosion, and abrasion ». *Journal of dental research* 85, n° 4 (2006): 306-12. <https://doi.org/10.1177/154405910608500405>.

Bohin, F., R. Kaleka, et J.-J. Lasfargues. « Lésions cervicales d'usure (LCU) : hyperesthésie dentinaire cervicale. » *Réalités cliniques* 12, n° 4 (2001): 403-14.

Borcic, J., I. Anic, M. M. Urek, et S. Ferreri. « The prevalence of non-cariou cervical lesions in permanent dentition ». *Journal of oral rehabilitation* 31, n° 2 (2004): 117-23. <https://doi.org/10.1046/j.0305-182X.2003.01223.x>.

Calas-Bennasar, I., P. Bousquet, O. Jame, V. Orti, et P. Gibert. « Examen clinique des parodontites ». *EMC. Odontologie*. Issy-les-moulineaux: Elsevier Masson, 2005. <https://www.sciencedirect.com/science/article/pii/S1769683605000068>.

Ciaramicoli, M. T., R. C. R. Carvalho, et C. P. Eduardo. « Treatment of cervical dentin hypersensitivity using neodymium : yttrium–aluminum–garnet laser. clinical evaluation ». *Lasers in surgery and medicine* 33, n° 5 (2003): 358-62. <https://doi.org/10.1002/lsm.10232>.

Coe, J. « Which adhesive strategy for non-cariou cervical lesions ? » *Evidence-based dentistry* 18, n° 4 (2017): 119-20. <https://doi.org/10.1038/sj.ebd.6401275>.

Grippo, J. O., M. Simring, et T. A. Coleman. « Abfraction, abrasion, biocorrosion, and the enigma of noncariou cervical lesions : a 20-year perspective ». *Journal of esthetic and restorative dentistry* 24, n° 1 (2012): 10-23. <https://doi.org/10.1111/j.1708-8240.2011.00487.x>.

Igarashi, Y., S. Yoshida, et E. Kanazawa. « The prevalence and morphological types of non-cariou cervical lesions (nccl) in a contemporary sample of people ». *Odontology* 105, n° 4 (2017): 443-52. <https://doi.org/10.1007/s10266-017-0300-y>.

Kaleka, R., E. Bonte, et J.-J. Lasfargues. « Lésions cervicales d'usure (LCU) : diagnostic ». *Réalités cliniques* 12, n° 4 (2001): 387-400.

Kaleka, R., S. Saporta, D. Bouter, et E. Bonte. « Lésions cervicales d'usure (LCU) : étiopathogénie. » *Réalités cliniques* 12, n° 4 (2001): 367-85.

Koubi, S.-A., H. Tassery, et F. Bukiet. « Lésions cervicales : des problématiques cliniques au

traitement ». *EMC. Médecine buccale*. 28-646-C-10, 2006. <http://www.em-premium.com.frodon.univ-paris5.fr/article/1097982/resultatrecherche/2>.

Lasfargues, J.-J., et P. Colon. « Odontologie conservatrice et restauratrice Tome 1 : Une approche médicale globale. », 2009, 221-55.

Marinescu, L. R., S. M. Popescu, E. C. Drăghici, M. Scriciu, V. Mercuț, A. A. Turcu, et A. G. Nicola. « Etiological aspects of noncarious dental lesions ». *Current health sciences journal* 43, n° 1 (2017): 54-61. <https://doi.org/10.12865/CHSJ.43.01.08>.

Nascimento, M. M., D. A. Dilbone, P. N. Pereira, W. R. Duarte, S. Geraldeli, et A. J. Delgado. « Abfraction lesions : etiology, diagnosis, and treatment options ». *Clinical, cosmetic and investigational dentistry* 8 (2016): 79-87. <https://doi.org/10.2147/CCIDE.S63465>.

Osborne-Smith, K. L., F. J. T. Burke, et N. H. F. Wilson. « The aetiology of the non-carious cervical lesion ». *International dental journal* 49, n° 3 (1999): 139-43. <https://doi.org/10.1002/j.1875-595X.1999.tb00898.x>.

Patil, T. N., P. A. Saraf, et R. Penukonda. « Non-carious cervical lesions : an update ». *Journal of indian dental association* 11, n° 5 (2017): 32-39.

Peumans, M., et G. Politano. « Les lésions cervicales non carieuses. Partie 2 : Options thérapeutiques ». *Biomatériaux dentaires cliniques* 2, n° 2 (2017): 66-72.

———. « Les lésions cervicales non carieuses. Partie 3 : Restauration adhésive ». *Biomatériaux dentaires cliniques* 3, n° 1 (2018): 68-77.

———. « Lésions cervicales non carieuses partie 1 : Prévalence, aspect et étiologie ». *Biomatériaux dentaires cliniques* 2, n° 1 (2017): 50-57.

Rees, J. S. « The biomechanics of abfraction ». *Proceedings of the institution of mechanical engineers, part h: journal of engineering in medicine*, n° 1 (2006): 69-80. <https://doi.org/10.1243/095441105X69141>.

Saporta, S., R. Kaleka, et D. Bouter. « Prévention des lésions cervicales d'usure ». *Réalités cliniques* 12, n° 4 (2001): 415-26.

Shellis, R. P., et M. Addy. « The interactions between attrition, abrasion and erosion in tooth wear ». *Erosive tooth wear* 25 (2014): 32-45. <https://doi.org/10.1159/000359936>.

Soares, P. V., et J. O. Grippo. *Noncarious cervical lesions and cervical dentin hypersensitivity : etiology, diagnosis, and treatment*. Hanover Park, IL: International Quintessence Publishing Group, 2017.

Tassery, H., F. Bukiet, S. Koubi, G. Aboudharam, et E. Toca. « Traitements restaurateurs des lésions cervicales d'usure ». *Réalités cliniques* 12, n° 4 (2001): 427-39.

Voronets, J., T. Jaeggi, W. Buerger, et A. Lussi. « Controlled toothbrush abrasion of softened human enamel ». *Caries research* 42, n° 4 (2008): 286-90. <https://doi.org/10.1159/000148160>.

Walter, C., E. Kress, H. Götz, K. Taylor, I. Willershausen, et A. Zampelis. « The anatomy of non-cariou cervical lesions ». *Clinical oral investigations* 18, n° 1 (2014): 139-46. <https://doi.org/10.1007/s00784-013-0960-0>.

Wood, I., Z. Jawad, C. Paisley, et P. Brunton. « Non-cariou cervical tooth surface loss : a literature review ». *Journal of dentistry* 36, n° 10 (2008): 759-66. <https://doi.org/10.1016/j.jdent.2008.06.004>.

## Table des figures

---

Figure 1 : Etapes de la sélection des articles.....	6
Figure 2 : Lésions cervicales non carieuses sur la face palatine des dents maxillaires antérieures chez un patient de 45 ans présentant un reflux gastro-œsophagien non traité. ....	13
Figure 3 : Changement du pH en fonction de la quantité de mmoles de NaOH ajoutée à 50 ml de boisson. ....	14
Figure 4 : Mécanismes d'initiation et de pérennisation des facteurs étiologiques des lésions cervicales non carieuses.....	20
Figure 5 : Classification des contraintes de gauche à droite : tension, compression cisaillement. ....	21
Figure 6 : Figure représentative des trois types de lésions : a) en encoche, b) en cuvette, c) lésion mixte. ....	32
Figure 7 : Isolation de 44 et 31 avec digue en caoutchouc et crampon.....	48
Figure 8 : Biseautage de l'émail pour assurer une transition harmonieuse entre la dent et le composite ....	51
Figure 9 : Mise en place d'un cordon rétracteur.....	52
Figure 10 : Une petite boule de composite roulée entre les doigts est pressée sur la lésion cervicale recouvrant la gencive marginale .....	52
Figure 11 : Après photopolymérisation, la restauration est détachée de la lésion avec une curette ..	53
Figure 12 : La restauration est ensuite de nouveau photopolymérisée afin de garantir une conversion maximale de monomères.....	53
Figure 13 : Le bord cervical est délimité avec un crayon pour faciliter la visualisation pendant l'étape de finition .....	54
Figure 14 : Une élimination des excès et un polissage sont réalisés avec des disques d'oxyde d'aluminium de différents grains .....	55
Figure 15 : Résultats finaux .....	56
Figure 16 : Lésions cervicales non carieuses observées en regard de la canine, prémolaire et molaire maxillaire droite .....	57
Figure 17 : Réalisation d'un biseau de 0,5 mm à l'aide de fraises diamantées à grain fin.....	58
Figure 18 : Empreinte en deux temps, deux viscosités .....	58
Figure 19 : Vérification de l'adaptation et de la teinte .....	59
Figure 20 : Résultat final.....	60
Figure 21 : Photos intra buccales .....	62

Figure 22 : Lésions cervicales en regard de 34, 35, 44, 45 .....	63
Figure 23 : Photos avant et après traitement de 45 .....	64
Figure 24 : Résultats finaux à J+7 .....	65

## Table des tableaux

---

Tableau 1 : Distribution des lésions cervicales non carieuses chez 48 étudiants en chirurgie dentaire.	9
Tableau 2 : Prévalence d'abrasion cervicale selon la région intra orale. ....	10
Tableau 3 : Prévalence d'abrasion cervicale selon le type de dent. ....	10
Tableau 4 : pH et acidité titrable de différentes boissons rafraîchissantes sans alcool.....	15
Tableau 5 : Douze dentifrices disponibles dans le commerce contenant des abrasifs et leur RDA. ....	18
Tableau 6 : Indice d'usure dentaire de Smith et Knight. ....	27
Tableau 7 : Indice d'usure dentaire de Smith et Knight modifié.....	28
Tableau 8 : indices d'usure érosive (Lussi et coll.). ....	28
Tableau 9 : Indices d'usure abrasive : (Lussi et coll).....	29



## Annexe

Tableau 1 : Proposition synthétique de questionnaire étiologique spécifique.

<b>Données générales</b>	
Nom/Prénom	
Date de naissance	
Activité professionnelle	
Motif de consultation	

<b>Données Médicales</b>		<b>Si oui, précisez</b>
Antécédents de santé	Oui/Non	
Médications en cours	Oui/Non	
Grossesse	Oui/Non	Trimestre : premier / second / dernier
Troubles gastriques	Oui/Non	Brûlures d'estomac Reflux gastro-oesophagien Régurgitation Autres :
Problèmes comportementaux	Oui/Non	Vomissement Rumination Régurgitation Autres :
Sensation de sécheresse buccale	Oui/Non	Conditions d'apparition :
Antécédents de problème de glandes salivaires	Oui/Non	Précisez :
Antécédents de radiothérapie	Oui/Non	Précisez :
Prise de stupéfiants	Oui/Non	Cocaïne / Cannabis / Ecstasy / Autres :
Vitamine C	Oui/Non	Sous quelle forme ?
Prise chronique d'aspirine	Oui/Non	Sous quelle forme ?

<b>Régime alimentaire</b>		<b>Si oui, fréquence</b>
Sodas	Oui/Non	
Jus de fruits, boissons énergisantes	Oui/Non	
Fruits, agrumes	Oui/Non	

Vinaigrette	Oui/Non	
Condiments, épices, moutarde	Oui/Non	
Vin, autres alcools	Oui/Non	
Thé, infusions	Oui/Non	
Jeûne / Régime	Oui/Non	
Végétarien / Végétalien	Oui/Non	

Modalités de consommation des boissons (avec ou sans alcool)		Si oui
Période	Matin/Midi/Coucher	Brossage immédiatement après ingestion : Oui/Non
Utilisation d'une paille	Oui/Non	
Mode personnel de prise		Sirotagage / Agitation en bouche / Conservation en bouche / Autres :

Modalités d'hygiène bucco-dentaires	
Brosse à dents	Manuelle / Électrique
Dureté des poils	Souple / Médium / Dur
Technique de brossage	Horizontale / Verticale / Rouleau / Autres Précisez :
Dentifrice	Précisez
Fréquence (par jour)	Zéro / Une / Deux / Trois / Quatre ou plus
Durée	
Accessoires utilisés	Brossette inter-dentaire / Fil dentaire / Autres :
Bicarbonate de soude	Oui / Non Si oui, à quelle fréquence ?
Main utilisée pour le brossage	Droite / Gauche

Autres	
Grincez vous des dents ?	
Êtes vous stressé durant la journée ?	
Pensez vous avoir d'autres habitudes pouvant expliquer vos usures ?	Usage de cure dents / Mordillage de stylo, ongles ou autres / Usage d'une pipe à tabac / Autres :

Source : Leclercq, « Les lésions cervicales non carieuses : étiologies, diagnostic et prise en charge thérapeutique », 2016

Vu, le Directeur de thèse

Vu, le Doyen de la Faculté de Chirurgie dentaire  
de l'Université Paris Descartes

Docteur Éric BONTE

Professeur Louis MAMAN

Vu, le Président de l'Université Paris Descartes

Professeur Frédéric DARDEL

Pour le Président et par délégation,

Le Doyen Louis MAMAN

# **Étiologies, diagnostic et traitement des lésions cervicales d'usure**

## **Résumé :**

L'usure dentaire, que l'on observe de plus en plus fréquemment chez nos patients du 21<sup>ème</sup> siècle, se décline sous 4 formes différentes : l'attrition, l'abrasion, l'érosion et l'abfraction.

Au cours de cette thèse, qui sera sous forme de revue narrative de la littérature, dans une première partie, nous nous intéresserons spécifiquement aux lésions d'usures localisées au niveau cervical de la dent. Nous allons nous pencher sur les facteurs étiologiques de ces lésions, sur les mécanismes qui aboutissent à leur développement, sur le diagnostic de ces différentes formes, ainsi que sur leur prise en charge : nous verrons les thérapeutiques qui existent en odontologie restauratrice, avec les différents matériaux et leurs protocoles opératoires. Enfin nous illustrerons la présentation avec une situation clinique, en précisant le contexte initial, les doléances du patient, et en décrivant sa prise en charge.

## **Discipline :**

Odontologie conservatrice

## **Mots clés fMesh et Rameau :**

Abrasion dentaire -- Dissertations universitaires ; Érosion dentaire -- Dissertations universitaires ; Collet de la dent -- Lésions et blessures -- Thèses et écrits académiques ; Hypersensibilité dentinaire -- Thèses et écrits académiques

Université Paris Descartes  
Faculté de Chirurgie dentaire  
1, rue Maurice Arnoux  
92120 Montrouge