



HAL
open science

Utilisation du PRF en implantologie en 2018

Tatiana Gallego

► **To cite this version:**

| Tatiana Gallego. Utilisation du PRF en implantologie en 2018. Chirurgie. 2019. dumas-02102939

HAL Id: dumas-02102939

<https://dumas.ccsd.cnrs.fr/dumas-02102939v1>

Submitted on 17 Apr 2019

HAL is a multi-disciplinary open access archive for the deposit and dissemination of scientific research documents, whether they are published or not. The documents may come from teaching and research institutions in France or abroad, or from public or private research centers.

L'archive ouverte pluridisciplinaire **HAL**, est destinée au dépôt et à la diffusion de documents scientifiques de niveau recherche, publiés ou non, émanant des établissements d'enseignement et de recherche français ou étrangers, des laboratoires publics ou privés.



Distributed under a Creative Commons Attribution - NonCommercial - NoDerivatives 4.0 International License

Utilisation du PRF en implantologie en 2018

THESE

Présentée et publiquement soutenue devant la
Faculté d'Odontologie de Marseille
(Doyen : Monsieur le Professeur Jacques DEJOU)

Aix Marseille Université
(Président : Monsieur le Professeur Yvon BERLAND)

Le 8 mars 2019

par

GALLEGO Tatiana

Née le 4 mai 1993
à MARSEILLE

Pour obtenir le Diplôme d'Etat de Docteur en Chirurgie Dentaire

EXAMINATEURS DE LA THESE :

Président : Madame la Professeure V. MONNET-CORTI

Assesseurs : Monsieur le Docteur P. ROCHE-POGGI

Monsieur le Docteur P. TAVITIAN

Monsieur le Docteur P. LAURENT

ADMINISTRATION

Mise à jour : février 2019

DOYENS HONORAIRES	Professeur	R. SANGIUOLO†
	Professeur	H. ZATTARA
	Professeur	A. SALVADORI
DOYEN	Professeur	J. DEJOU
VICE – DOYEN CHARGE DES ENSEIGNEMENTS DIRECTEUR DU DEPARTEMENT DE FORMATION INITIALE	Professeur	J.D. ORTHLIEB
VICE – DOYEN CHARGE DE LA RECHERCHE DIRECTEUR DU DEPARTEMENT DE LA RECHERCHE	Professeur	C. TARDIEU
DIRECTEUR DU DEPARTEMENT DE FORMATION CONTINUE	Professeur	V. MONNET-CORTI
CHARGES DE MISSION RELATIONS INTERNATIONALES	Professeur	A. RASKIN
RESPONSABLE DES SERVICES ADMINISTRATIFS ET TECHNIQUES	Madame	K. LEONI

LISTE DES ENSEIGNANTS

56^{ème} SECTION : DEVELOPPEMENT, CROISSANCE ET PREVENTION

56.01 ODONTOLOGIE PÉDIATRIQUE ET ORTHOPÉDIE DENTO-FACIALE

ODONTOLOGIE PÉDIATRIQUE

<i>Professeur</i>	C. TARDIEU *	<i>Assistant</i>	H. AL AZAWI
<i>Maître de Conférences</i>	D. BANDON	<i>Assistant</i>	E. CASAZZA
<i>Maître de Conférences</i>	A. CAMOIN		
<i>Maître de Conférences</i>	A. CHAFAIE		
<i>Maître de Conférences associé</i>	I. BLANCHET		

ORTHOPÉDIE DENTO-FACIALE

<i>Maître de Conférences</i>	M. LE GALL *	<i>Assistant</i>	M. BARBERO
<i>Maître de Conférences</i>	J. BOHAR	<i>Assistant</i>	I. CAMBON
<i>Maître de Conférences</i>	J. GAUBERT	<i>Assistant</i>	D. DORISON-BACHET
<i>Maître de Conférences</i>	C. PHILIP-ALLIEZ	<i>Assistant</i>	L. LEVY
		<i>Assistant</i>	R. MATTERA
		<i>Assistant</i>	M. VINAÏ

56.02 PRÉVENTION - ÉPIDÉMIOLOGIE - ÉCONOMIE DE LA SANTÉ - ODONTOLOGIE LÉGALE

<i>Professeur</i>	B. FOTI *	<i>Assistant</i>	T. DRAUSSIN
<i>Professeur</i>	D. TARDIVO		

57^{ème} SECTION :

CHIRURGIE ORALE ; PARODONTOLOGIE ; BIOLOGIE ORALE

57.01 CHIRURGIE ORALE ; PARODONTOLOGIE ; BIOLOGIE ORALE

CHIRURGIE ORALE

<i>Maître de Conférences</i>	P. ROCHE-POGGI*	<i>Assistant</i>	R. CASTRO
<i>Maître de Conférences</i>	J. H. CATHERINE	<i>Assistant</i>	M. HADJ-SAÏD
<i>Maître de Conférences</i>	D. BELLONI	<i>Assistant</i>	Y. ROMANET
<i>Maître de Conférences</i>	F. CAMPANA		
<i>Maître de Conférences associé</i>	R. LAN		

PARODONTOLOGIE

<i>Professeur</i>	V. MONNET-CORTI *	<i>Assistant</i>	A. BOYER
		<i>Assistant</i>	C. DUMAS
		<i>Assistant</i>	S. MELLOUL
		<i>Assistant</i>	L. THOLOZAN

BIOLOGIE ORALE (Responsable Pr. Imad ABOUT)

<i>Maître de Conférences</i>	P. LAURENT	<i>Assistant</i>	C. LE FOURNIS
------------------------------	------------	------------------	---------------

58^{ème} SECTION :

REHABILITATION ORALE

58.01 DENTISTERIE RESTAURATRICE, ENDODONTIE, PROTHESES, FONCTION-DYSFONTION, IMAGERIE, BIOMATÉRIAUX

DENTISTERIE RESTAURATRICE, ENDODONTIE

<i>Professeur</i>	F. BUKIET *	<i>Assistant</i>	B. BALLESTER
<i>Professeur</i>	H. TASSERY	<i>Assistant</i>	H. DE BELENET
<i>Maître de Conférences</i>	G. ABOUDHARAM	<i>Assistant</i>	A. DEVICTOR
<i>Maître de Conférences</i>	M. GUIVARC'H	<i>Assistant</i>	S. MANSOUR
<i>Maître de Conférences</i>	C. PIGNOLY	<i>Assistant</i>	L. MICHEL-ROLLET
<i>Maître de Conférences</i>	L. POMMEL	<i>Assistant</i>	V. PILLIOL
<i>Maître de Conférences</i>	E. TERRER		

PROTHÈSE

<i>Professeur</i>	M. RUQUET *	<i>Assistant</i>	N. CHAUDESAYGUES
<i>Maître de Conférences</i>	G. LABORDE	<i>Assistant</i>	M. DODDS
<i>Maître de Conférences</i>	M. LAURENT	<i>Assistant</i>	C. MANSUY-DALMAS
<i>Maître de Conférences</i>	G. MAILLE	<i>Assistant</i>	C. MENSE
<i>Maître de Conférences</i>	B.E. PRECKEL	<i>Assistant</i>	A. REPETTO
<i>Maître de Conférences</i>	G. STEPHAN	<i>Assistant</i>	A. SETTE
<i>Maître de Conférences</i>	P. TAVITIAN	<i>Assistant</i>	F. SILVESTRI
<i>Maître de Conférences</i>	A. TOSELLO		

FONCTION-DYSFONTION, IMAGERIE, BIOMATÉRIAUX

<i>Professeur</i>	J. DEJOU	<i>Assistant</i>	M. JEANY
<i>Professeur</i>	J. D. ORTHLIEB *		
<i>Professeur</i>	A. RASKIN		
<i>Maître de Conférences</i>	T. GIRAUD		
<i>Maître de Conférences</i>	A. GIRAUDEAU		
<i>Maître de Conférences</i>	B. JACQUOT		
<i>Maître de Conférences</i>	J. P. RÉ		

65^{ème} SECTION : BIOLOGIE CELLULAIRE

PROFESSEUR

I. ABOUT

RESPONSABLE PROFIL BIOLOGIE ORALE

Je dédie cette thèse...

A la présidente du jury,

Madame la Professeure Virginie Monnet-Corti,

Je suis très sensible à l'honneur que vous me faites en acceptant la présidence de cette thèse. Je vous remercie pour la gentillesse, la sympathie et la confiance dont vous avez fait preuve à mon égard.

Au directeur de thèse,

Monsieur le Docteur Philippe Roche-Poggi,

Je vous remercie de l'honneur que vous me faites en ayant accepté la direction de cette thèse. Durant toutes mes années d'étude, votre gentillesse, votre rigueur et votre bienveillance m'ont convaincu de vous choisir dans ce projet si important. Vous êtes toujours à l'écoute pour les étudiants, et votre pédagogie nous donne la sécurité nécessaire au bon déroulement de notre apprentissage.

Aux assesseurs,

Monsieur le Docteur Patrick Tavitian,

Je vous remercie d'avoir voulu participer à ce travail et de siéger dans ce jury. Merci pour votre gentillesse et vos conseils avisés au cours des vacances d'implantologie. Votre intérêt et votre disponibilité pour mon travail ont été des plus motivants.

Monsieur le Docteur Patrick Laurent,

Je suis très honorée de votre présence et de votre intérêt concernant mon sujet de thèse et vous en remercie.

Nos échanges n'ont fait que confirmer l'idée que j'avais de votre sympathie et votre pédagogie.

Sommaire

INTRODUCTION	1
PARTIE I : Définition et principes du PRF	2
A. Aspects Biologiques	2
1. Historique : de la colle de fibrine au PRF	2
1.1. La fibrine	2
1.2. L'hémostase	2
1.3. Le Platelet-Rich Plasma (PRP)	6
1.4. Le Platelet-Rich Fibrin (PRF).....	7
1.4.1. Le P-PRF	7
1.4.2. Le L-PRF.....	8
1.5. Le Plasma-rich in growth factor (PRGF) Endoret- BTI Technology	11
2. Effets sur les tissus durs et les tissus mous.....	14
2.1. Différences biologiques PRP et PRF	14
2.2. Le PRF : échafaudage pour la cicatrisation	15
B. Les nouvelles formes de PRF et leurs intérêts.....	19
1. L'i-PRF : injectable PRF	19
2. L'A-PRF : Advanced PRF.....	21
PARTIE II : Utilisation en chirurgie pré-implantaire : reconstruction du volume osseux	24
A. Maintien du volume osseux après extraction dentaire	24
B. Le sinus lift	29
1. Anatomie du sinus	29
2. Chirurgie d'élévation sinusienne	29
2.1. Indications.....	29
2.2. Le sinus lift par voie latérale.....	29
2.3. Les biomatériaux utilisés : sinus lift par voie latérale	31
2.4. Apport du PRF dans le sinus lift par voie latérale	32
C. Correction du déficit osseux	37
1. Greffes d'apposition ou greffe en « onlay ».....	37
1.1. Principes.....	37
1.2. Intérêt de l'utilisation du PRF.....	39
2. Le sticky-bone	41
PARTIE III : Intérêt du PRF durant la phase implantaire	43
A. Extraction-implantation immédiate	43
1. Description du protocole	43
2. Les précautions à respecter.....	44
3. Intérêt du PRF.....	44
B. Gestion de l'esthétique des tissus mous péri-implantaires	46
1. Avantages de l'extraction-implantation immédiate et PRF.....	46
2. Avant la pose de l'implant	48
3. Après la pose de l'implant	50
4. Intérêt du PRF sur les maladies péri-implantaires	51
4.1. Définition	51
4.2. Traitement des mucites et PRF	52
CONCLUSION	56
BIBLIOGRAPHIE	57

INTRODUCTION

De nos jours, la perte d'une ou plusieurs dents constitue un réel déficit fonctionnel et psychologique chez les patients et la pose d'un implant dentaire s'avère être la meilleure solution pour pallier ce problème.

En effet, cette prothèse fixe, unitaire ou plurale, permet de bénéficier d'un confort et d'une proprioception incomparable durant la mastication, si bien que les praticiens ont tendance à favoriser la pose d'implants à la réalisation d'une prothèse amovible ou même d'un bridge. Mais l'efficacité et la faisabilité du traitement implantaire dépendent de plusieurs facteurs, notamment de la quantité d'os disponible au niveau du site édenté. Lorsqu'elle s'avère insuffisante, une greffe osseuse est indispensable et plusieurs techniques peuvent être utilisées : les greffes autogènes, les greffes allogéniques, les greffes xénogéniques ou encore les greffes alloplastiques.

Depuis quelques décennies, de nouveaux biomatériaux autologues ont fait leur apparition : les concentrés plaquettaires. Véritable innovation de la médecine régénérative au départ, ils ont ensuite été élargis dans le domaine de la chirurgie buccale et maxillo-faciale. Ils se présentent comme une suspension concentrée de facteurs de croissance présents dans les plaquettes, qui agissent comme des additifs chirurgicaux bioactifs appliqués localement pour induire la cicatrisation de la plaie.(1)

Le développement de ces produits, utilisés pour réguler l'inflammation et accélérer le processus de guérison, constitue l'un des grands défis de la recherche clinique. La guérison est un processus complexe impliquant l'organisation cellulaire, les signaux chimiques et la matrice extracellulaire pour la réparation des tissus. La compréhension du processus de guérison est encore incomplète, mais il est bien connu que les plaquettes jouent un rôle important dans les processus d'hémostase et de cicatrisation de la plaie. Le potentiel de régénération des plaquettes a été introduit dans les années 70 (2) quand il a été observé qu'elles contiennent des facteurs de croissance responsables de l'augmentation de mitose cellulaire, de la production de collagène, de la croissance des vaisseaux sanguins, du recrutement d'autres cellules migrant vers le site de la lésion, et de l'induction de la différenciation cellulaire entre autres.

Whitman et al (3), en 1997, ont été les premiers à introduire l'utilisation de plasma riche en plaquettes dans les procédures de chirurgie orale, rapportant de grands avantages notamment de stimulation des cellules ostéoprogénitrices dans l'os de l'hôte et la greffe osseuse. Cependant son utilisation en cabinet de ville reste inappropriée de par la complexité de fabrication de ce PRP et de l'utilisation de thrombine bovine.

En revanche le Platelet-Rich Fibrin (PRF) a été utilisé pour la première fois en 2001 par Choukroun et al, spécifiquement en chirurgie buccale et maxillo-faciale, et est actuellement considéré comme une nouvelle génération de concentré plaquettaire. Il consiste en une matrice de fibrine autologue et présente plusieurs avantages par rapport au PRP, notamment une préparation plus simple et ne nécessitant pas de manipulation chimique du sang.

En matière de greffe osseuse, d'implantologie et de chirurgie réparatrice, la littérature est particulièrement dense sur l'utilisation de ces différentes formes de concentrés plaquettaires : le plasma riche en plaquettes (PRP) – Le Plasma pur riche en plaquettes (P-PRP) ou Le Plasma riche en plaquettes et en leucocytes (L -PRP) - mais toujours limité au sujet des sous-familles de fibrine de plaquettes (PRF).

L'utilisation de L-PRF a permis de définir un nouveau concept thérapeutique appelé régénération osseuse naturelle (NRB) pour la reconstruction des crêtes alvéolaires aux niveaux gingival et osseux. Ces principes de NBR permettent de repousser certaines limites techniques en termes de réhabilitation par implants au niveau mondial, en particulier en combinaison avec d'autres outils biotechnologiques puissants, comme des substituts osseux adéquats

L'objectif de cette thèse est de décrire et de discuter des connaissances actuelles publiées sur l'utilisation des PRF pour des régénérations des tissus avant, pendant et après la pose d'implant.

I) DEFINITION ET PRINCIPES DU PRF

A) Aspects biologiques

1) Historique : de la colle de fibrine au PRF

Dans le domaine chirurgical, la recherche biomédicale tente de mettre au point des adjuvants hémostatiques afin d'aider les chirurgiens à maîtriser le risque hémorragique pendant leurs interventions.

Dans notre arsenal thérapeutique, nous disposons de plusieurs protocoles :

- les éponges collagéniques
- la cellulose oxydée
- les colles cyanoacrylates
- les colles de fibrine

Ces techniques ont l'avantage d'être naturelles car basées sur la molécule de base de la coagulation : la fibrine.(4)

1.1) La fibrine

La fibrine est la forme activée d'une molécule plasmatique soluble appelée fibrinogène³, fabriquée par le foie. De structure fibreuse et allongée, cette dernière est massivement présente à la fois dans le plasma et dans les granules α des plaquettes sanguines, et joue un rôle déterminant dans l'agrégation de ces cellules au cours de l'hémostase.

Au cours d'une lésion vasculaire, des facteurs plasmatiques de la coagulation et des facteurs tissulaires exposés au niveau d'une lésion vasculaire se rencontrent.

S'en suit une cascade finement réglée d'activation de zymogènes, permettant la production de thrombine.

Étant une protéine soluble, le fibrinogène est transformé en une fibrine insoluble par l'action de deux enzymes : la thrombine et le facteur stabilisant de la fibrine (XIIIa).

La thrombine coupe le fibrinogène 3 et le transforme en monomère de fibrine.

Le XIIIa est une transglutaminase, qui établit des liens peptidiques entre les monomères de fibrine.

L'association des monomères entre eux conduit à la formation de fibrilles de fibrine qui s'allongent, s'épaississent et deviennent insolubles dans l'eau. Les fibrilles s'entrecroisent et s'unissent en tous sens, créant un filet aux mailles serrées. C'est la fibrinoformation.

Ceci conduit à la formation d'une sorte de colle biologique capable de consolider l'amas plaquettaire initial, constituant ainsi une paroi protectrice le long des brèches vasculaires lors de la coagulation.

Enfin, le gel de fibrine polymérisé constitue la première matrice cicatricielle du site lésé. (5)

L'utilisation de colles de fibrine est bien documentée, et remonte à plus de 30 ans. Les adhésifs de fibrine correspondent à un mécanisme biologique naturel qui est la polymérisation de la fibrine au cours de l'hémostase, amplifiée de manière artificielle.(4)

1.2) L'hémostase

Qu'est-ce que l'hémostase naturelle ?

Les deux grandes composantes de l'hémostase sont l'hémostase primaire et la coagulation sanguine. Elles agissent en concertation étroite pour d'abord former le clou plaquettaire hémostatique (hémostase primaire), puis le renforcer par la fibrine (coagulation).

C'est la réaction de défense de l'organisme contre une hémorragie en activité ou imminente, et survient quand les vaisseaux sont rompus. C'est donc le sang qui constitue « le tissu hémostatique » d'urgence qui comblera les brèches vasculaires. Pour cela, les réactions des plaquettes sanguines et du plasma doivent être déclenchées.

Les plaquettes ou thrombocytes sont des cellules anucléées ayant la forme d'un disque produites par les mégacaryocytes dans la moëlle osseuse. La concentration plaquettaire normale chez un individu est comprise en 150 000 et 400 000 par mm³. (5)

Une numération plaquettaire initiale moyenne chez l'homme est de 200 000 ± 75 000 / μL avec une demi-vie de 7 à 10 jours. Elles contiennent peu de mitochondries, de nombreuses granules et deux structures membranaires importantes : le système tubulaire dense et le système canaliculaire relié à la surface.

Les plaquettes activées ont un rôle majeur par leurs substances situées dans l'un des trois différents types de granules plaquettaires :

- Les **granules α** sont les granules les plus abondantes (environ 50–80 par plaquettes). Elles comprennent des protéines qui favorisent l'adhésion, l'agrégation et la coagulation des plaquettes, nécessaires à l'hémostase et à la fonction du thrombus. Parmi ces protéines, on trouve notamment le fibrinogène, le facteur de Von Willebrand (VWF), la fibronectine, la thrombospondine, le facteur V, le facteur VIII et les molécules d'adhésion cellulaire comme les intégrines αIIbβ3 (GPIIb / IIIa) et αvβ3. Les granules α contiennent également des protéines et des peptides qui recrutent, localisent ou activent les cellules immunitaires et modulent ainsi la fonction inflammatoire ou immunitaire. L'une de ces protéines granulaires est la sélectine P, qui est exprimée à la surface des plaquettes après l'activation des plaquettes. Les granules α contiennent également des protéines qui présentent des effets antimicrobiens et influencent ainsi la fonction immunitaire innée. Les exemples incluent la thrombocidine 1 et 2, qui ont des actions antibactériennes et antifongiques. Enfin, les granules α contiennent le facteur de croissance dérivé des plaquettes (PDGF), le facteur de croissance transformant bêta (TGF-β), le facteur de croissance épidermique (EGF) et le facteur de croissance endothélial vasculaire (VEGF), lesquels possèdent des capacités mitogènes et angiogéniques, régulant ainsi la fonction de cicatrisation et d'angiogenèse. Ces molécules pourraient influencer les cellules effectrices comme les macrophages, les monocytes et les cellules endothéliales. Des études récentes démontrent que les plaquettes ont la capacité de stocker différenciellement le contenu en granules α, ce qui permet une libération différentielle du contenu en réponse à divers stimuli. Elles peuvent être donc considérées comme des cellules immunitaires.
- Les granules denses : Ces granules ont des teneurs élevées en calcium et en phosphate. Elles sont environ 10 fois moins abondantes que les granules α. Leur contenu granules est également libéré dans l'environnement extracellulaire lors de l'activation des plaquettes. Ces granules stockent des nucléotides (ATP et ADP). L'ATP module les voies inflammatoires en activant les cellules dendritiques, tandis que l'ADP active les plaquettes par rétro-activation. La sérotonine peut moduler le tonus vasculaire et recruter des polynucléaires neutrophiles au niveau des sites d'inflammation.

- Les lysosomes : ils contiennent des protéases comme les carboxypeptidases et la cathepsine D et E qui contribuent au potentiel inflammatoire des plaquettes et des enzymes qui remodelent la matrice extracellulaire. (6)

➔ L'hémostase primaire

Les cellules endothéliales des vaisseaux sanguins forment un revêtement efficace pour empêcher le déclenchement des réactions d'hémostase.

Au cours d'une lésion vasculaire, ces cellules sont contractées ou arrachées, et l'exposition des fibres de collagène du sous-endothélium provoque l'adhésion des plaquettes. C'est l'étape la plus rapide de l'hémostase (3 à 5 minutes).

Les plaquettes sécrètent des substances et se lient entre elles, formant un agrégat plaquettaire instable : le clou plaquettaire hémostatique qui constitue le produit final de l'hémostase primaire.

Il doit posséder trois qualités :

- Une formation rapide
- Une adhérence ferme à la brèche vasculaire
- Empêcher la reprise de l'hémorragie en étant solide et durable jusqu'à la guérison complète de la plaie

➔ La coagulation

Elle se caractérise par l'intervention d'une dizaine de molécules plasmatiques de la coagulation. La lésion vasculaire induit l'activation de la coagulation sanguine et des surfaces plaquettaires pro-coagulantes ; survient alors la production de thrombine et de fibrinogène, et la transformation en fibrine expliquée précédemment.

L'agrégat plaquettaire consolidé par le caillot de fibrine constitue le bouchon hémostatique, adhérent à la lésion vasculaire, solide et durable.

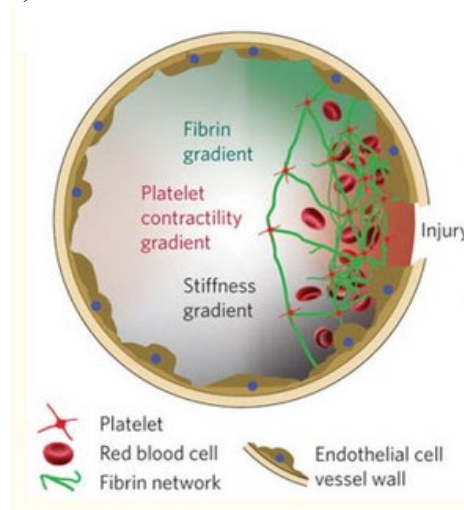


Figure 1 : Interactions des plaquettes et des cellules sanguines au cours d'une lésion vasculaire(6)

Les plaquettes se localisent sur le site de la lésion, se lient à la fibrine et forment un bouchon hémostatique.

Une liaison tissulaire guérit généralement en 7 à 10 jours (2 à 4 semaines pour les muscles et les os).

Durant ce laps de temps, le bouchon hémostatique doit durer et prévenir toute récurrence d'hémorragie susceptible d'entraver le processus de guérison. La coagulation et la fibrine sont les principaux responsables de la durabilité du bouchon. La trame de fibrine sert de support activateur facilitant grandement la réaction fibroblastique de réparation tissulaire : les fibroblastes envahissent le bouchon fibrineux, adhèrent à la fibrine de la même façon que les plaquettes le font, prolifèrent et sécrètent le collagène et d'autres substances conjonctives.

Une fois la plaie guérie, la fibrine a terminé son rôle et l'organisme s'en débarrasse grâce au système fibrinolytique. (5)

La plupart des études démontrent l'efficacité des adhésifs de fibrine pour contrôler les saignements lents et diffus, ainsi que les exsudats lymphatiques, les collections séreuses et tout saignement diffus du parenchyme. Le système consiste en la reproduction des dernières étapes des cascades enzymatiques de coagulation au cours desquelles le fibrinogène est transformé en fibrine en présence de thrombine, de facteur XIII, de fibronectine et d'ions calcium ².

C'est donc un outil indispensable au chirurgien bien que ces adhésifs ne garantissent pas l'hémostase des hémorragies vasculaires sévères et ne seront jamais utilisés en remplacement des techniques chirurgicales d'hémostase.

Mais face au risque de transmission des hépatites, les colles de fibrine furent interdites aux Etats-Unis dès 1978. Les tentatives de mise au point de colles autologues devinrent de plus en plus nombreuses, mais avec des succès mitigés. En effet, il était difficile d'obtenir par une technique artisanale des taux de fibrinogènes aussi élevés que dans un produit industriel.

C'est dans ce contexte que les concentrés plaquettaires sont nés. Ces produits dérivés du sang ont d'abord été utilisés pour la prévention et le traitement des hémorragies dues à une thrombopénie grave d'origine centrale, telles que l'aplasie médullaire, la leucémie aiguë, etc. Leur usage restait donc très limité. Mais les chirurgiens cherchent continuellement des moyens d'améliorer le succès de la greffe osseuse avec de l'os autogène ou d'autres substituts osseux. (4)

Il a été démontré qu'en plus d'être indispensables à l'hémostase, les plaquettes contiennent des facteurs de croissance importants qui, lorsqu'ils sont sécrétés, sont responsables de l'augmentation de la mitose cellulaire, de l'augmentation de la production de collagène, du recrutement d'autres cellules sur le site de la lésion, de l'induction vasculaire et de la différenciation cellulaire.

Ce sont toutes des étapes cruciales dans la cicatrisation précoce des plaies. Il semble très logique que l'augmentation de la concentration des plaquettes dans une greffe osseuse, et donc l'augmentation de la concentration des facteurs de croissance, peut conduire à une régénération osseuse plus rapide et plus dense.

C'est la raison pour laquelle la mise au point d'adjuvants chirurgicaux bioactifs tels que le Platelet-Rich Plasma (PRP) capables non seulement de prévenir le risque hémorragique, mais aussi de réguler l'inflammation et de potentialiser la cicatrisation fait partie des grands défis de la recherche clinique.(7)

1.3) Le Platelet-Rich Plasma (PRP)

Le PRP a connu une grande popularité dans la chirurgie buccale et maxillo-faciale après la publication d'un article historique de Marx et al en 1998. L'étude de Marx et al. a montré que la combinaison du PRP avec l'os autogène dans les défauts de continuité mandibulaire entraînait une maturation radiographique significativement plus rapide et une régénération osseuse histomorphométriquement plus dense.(7)

Le protocole de fabrication du plasma riche en plaquettes (PRP) consiste en une centrifugation en deux étapes.(4)

Du sang veineux du patient est prélevé dans un tube en présence d'un anti-coagulant pour éviter l'activation plaquettaire et la dégranulation.

La première centrifugation « softspin » permet la séparation du sang en 3 couches distinctes :

- Au fond du tube, les globules rouges constituent 55% du volume total.
- Au sommet du tube, la couche de plasma acellulaire, pauvre en plaquette, est principalement constituée de molécules plasmatiques circulantes (fibrinogène notamment). Il est désigné plasma pauvre en plaquettes (PPP) et constitue 40% du volume total.
- La couche intermédiaire dans laquelle la concentration en plaquettes est largement augmentée. Il ne constitue que 5% du volume total et présente un aspect « buffy » caractéristique qui a conduit à l'appeler "buffy coat". Il constituera la majeure partie du futur PRP concentré (cPRP) mais à ce stade, il n'y a pas encore de processus scientifique simple permettant la séparation des autres couches.

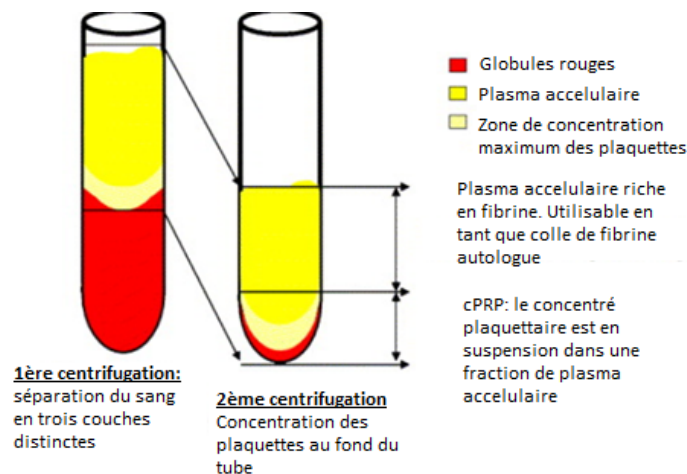


Figure 2 : Concept technologique de fabrication du cPRP (4)

A l'aide d'une seringue stérile, le praticien aspire le PPP, le PRP et certains globules rouges (qui sont systématiquement attirés pendant l'opération). Ensuite, le matériau est transféré dans un autre tube, sans anticoagulant.

Ce second tube subira alors une autre centrifugation, censée être plus longue et plus rapide que la première ("hard spin"). Celle-ci permet de concentrer les plaquettes au fond du tube et d'obtenir ensuite 3 couches distinctes :

- Une couche de globules rouges résiduels piégés au fond du tube
- Une couche de plasma acellulaire (PPP) au-dessus (80% du volume total)
- Une couche « buffy » ou PRP au centre

A ce stade, il devient facile de collecter le PRP. Avec une seringue, le praticien peut jeter la majeure partie du PPP, laissant juste assez de sérum pour placer les plaquettes concentrées en suspension. L'unité est ensuite secouée doucement pour obtenir un cPRP prêt à l'emploi.

La cPRP est ensuite mélangée avec de la thrombine bovine et du chlorure de calcium au moment de l'application, à l'aide d'une seringue de mélange. La gélification du concentré plaquettaire se produira alors rapidement : le fibrinogène est également concentré au cours de la préparation du cPRP, et sa polymérisation constituera une matrice de fibrine aux propriétés hémostatiques et adhésives particulièrement intéressantes.

L'inconvénient du PRP est qu'il nécessite un long et onéreux processus de centrifugation, avec des quantités de production insuffisantes. De plus, les facteurs de croissance seraient relargués trop rapidement pour être incorporés au sein du réseau de fibrine pendant sa polymérisation, phénomène se produisant également dans les colles de fibrine.

Une nouvelle famille de concentrés plaquettaires, qui n'est ni une colle de fibrine ni un concentré plaquettaire classique, est alors apparue en France. Ce nouveau biomatériau, appelé « Fibrine riche en plaquettes » (PRF) et introduit par Joseph Choukroun en France, ressemble à une matrice cicatricielle autologue.

1.4) Le Platelet-Rich Fibrin (PRF)

1.4.1) Le P-PRF

Dans cette catégorie, une seule méthode de fabrication est possible. (8)

Le kit Fibrinet PRFM de Cascade Medical (New Jersey, États-Unis) contient deux tubes, un pour la collecte de sang et l'autre pour la coagulation du PRFM, ainsi qu'un dispositif de transfert. Une petite quantité de sang (généralement 9 ml) est prélevée dans un tube collecteur contenant du citrate de sodium (anticoagulant) et un gel séparateur exclusif, puis centrifugé à grande vitesse. Les trois couches habituelles de globules rouges, la couche leuco-plaquettaire et le PPP sont obtenues.

Le buffy coat et le PPP sont alors transférés dans un deuxième tube contenant du chlorure de calcium (CaCl_2) qui déclenche alors le processus de coagulation. Le tube est centrifugé pendant 15 min, puis un caillot de PRFM stable peut être collecté. La société affirme que le système produit un concentré de plaquettes « naturel » en raison de l'absence de thrombine bovine. Cependant le sang est mélangé à un anticoagulant et à un gel de séparation : les conditions de fabrication ne sont donc pas naturelles contrairement à celles du L-PRF que nous allons étudier par la suite.

La principale différence de ce protocole est que seules de très faibles quantités de leucocytes sont collectées en raison du gel séparateur spécifique utilisé dans le procédé. Cependant, la collecte des plaquettes est élevée et leur conservation au cours de la procédure est intéressante. La matrice de fibrine obtenue dans le PRFM-Fibrinet est plus dense et plus stable que celle du PRP, probablement en raison de la coagulation dynamique au cours de la deuxième étape de centrifugation, qui est plus efficace que la polymérisation statique du PRP. Le traitement simultané de grands nombres d'échantillons avec la méthode Fibrinet reste difficile et coûteux

dans la pratique quotidienne. De plus les études fondamentales ou cliniques démontrant l'efficacité de Fibrinet PRFM ne sont pas encore disponibles.

1.4.2) Le L-PRF

Ce protocole est simple et gratuit, avec une centrifugation unique. Il peut être considéré comme une seconde génération de concentré plaquettaire car le concentré naturel est produit sans aucun anti-coagulant ou agents gélifiants.

Des tubes de 10ml de sang veineux sont collectés dans des tubes en plastique recouverts de poudre de verre et immédiatement centrifugés à basse vitesse à 3000tours/minutes pendant 10 minutes.

Le fibrinogène est d'abord concentré dans la partie haute du tube, puis la thrombine circulante le transforme en fibrine : c'est la polymérisation.

Après la centrifugation, trois étages sont formés :

- La couche inférieure de globules rouges
- La couche supérieure de plasma acellulaire
- Au centre : le caillot de PRF. Ce résistant caillot de fibrine est un complexe tri-dimensionnel dans lequel sont piégées presque toutes les plaquettes et les leucocytes du sang récolté. Les avantages de cette méthode : permettre la production en grande quantité de L-PRF simultanément, pour des chirurgies plus larges. Le coût de production est bas, la technique est simple, sans utiliser de produits chimiques.

Enfin, cette méthode semble plus adaptée à une pratique de ville, c'est pourquoi elle est actuellement la plus utilisée.(8)

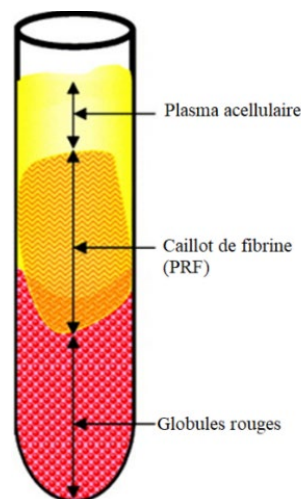


Figure 3 : Composition du tube après centrifugation(4)

La partie supérieure du caillot de PRF contient une zone libre de cellules, imbibée de glycosaminoglycanes (héparine et acide hyaluronique).

La partie inférieure du caillot est une accumulation de plaquettes.

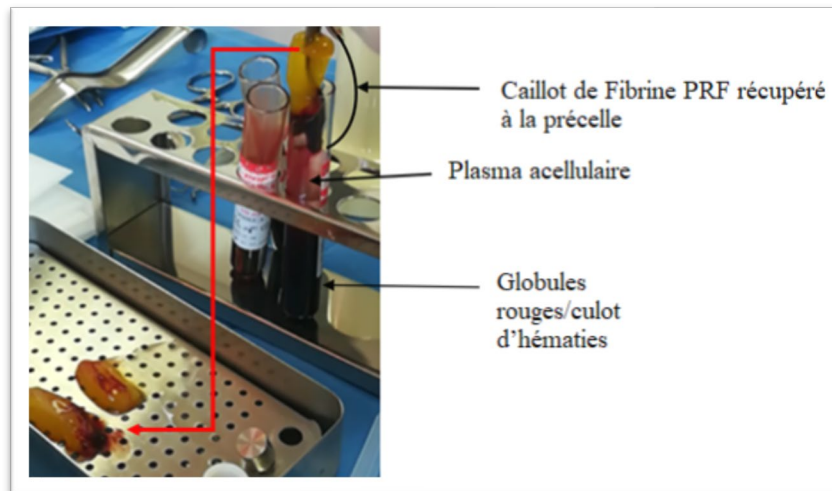


Figure 4 : Aspect du L-PRF après centrifugation
Source : Courtoisie Dr. JM Dubois




Figure 5 : Récupération de la membrane de PRF après centrifugation et élimination du surplus de globules rouges.
Source : Courtoisie Dr. JM Dubois

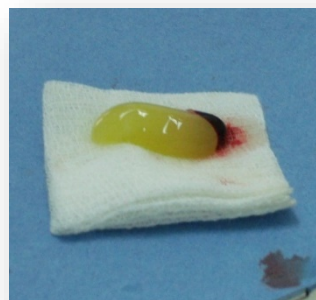

Figure 6 : Aspect du caillot de PRF obtenu directement avant aplatissage
Source : Courtoisie Dr. JM Dubois

Il a été démontré qu'il était nécessaire de conserver une petite portion de plaquettes dans le caillot de PRF utilisé. Afin d'obtenir une bio-activité optimale, ce dernier doit être aplati à l'aide de la PRF box, et non entre deux compresses sèches. En effet, la préservation du contenu plasmatique, du maillage en 3D de fibrine et des plaquettes était plus intacte dans la membrane de PRF préparée par compresseur (C-PRF) que dans celle préparée dans le gaz sec. Ainsi une compression adaptée permettrait une conservation optimale des facteurs de croissance, et stimule significativement la prolifération cellulaire et la néovascularisation. (9)

Le L-PRF est différent du P-PRF du fait de la présence de globules blancs dans l'échantillon obtenu. Quirynen fait partie des défenseurs du L-PRF et a démontré l'intérêt de la présence de ces cellules blanches dans la cicatrisation des tissus.

Les plaquettes sont les premières cellules présentes sur le site lésé. Elles ont pour rôle d'empêcher l'hémorragie et d'initier le processus de cicatrisation. Cependant une étude (10) induisant une thrombocytopénie chez des souris par injection d'un sérum anti plaquettaire, démontre que ces cellules ne sont pas indispensables à la fermeture des plaies. En effet les plaies de souris thrombocytopéniques ne présentaient pas de retard de cicatrisation, et contenaient plus de macrophages et de cellules T. Chaque type de cellule joue son propre rôle dans les différentes phases de cicatrisation. Cette tâche de fermeture du site lésé serait assurée par les leucocytes.

Après l'extravasation des neutrophiles sur le site de la blessure, ils sont capturés dans le réseau de fibrine. Ils migrent ensemble vers la plaie avec d'autres neutrophiles recrutés dans les vaisseaux sanguins adjacents pour former une barrière dense contre l'invasion pathogènes et contrer l'infection.

Leur rôle principal est de produire des cytokines inflammatoires et une grande quantité de facteurs de croissance. Au premier jour de la lésion tissulaire, ces cellules constituent la moitié des cellules présentes sur le site. Puis les monocytes/macrophages envahissent le site de la lésion et jouent un rôle majeur dans la cicatrisation de la plaie.

En effet les macrophages sécrètent de la collagénase, qui stimule le processus de nettoyage de la plaie, le facteur de croissance transformant TGF qui stimule les kératinocytes, et le facteur de croissance PDGF que l'on pensait spécifique des plaquettes. De plus ces cellules libèrent de l'interleukine-1 qui est le facteur de croissance des fibroblastes, et le facteur de nécrose tumorale stimulant la production de collagène par les fibroblastes et améliorant l'angiogenèse. Les macrophages et les granulocytes induisent la production de médiateurs inflammatoires tels que le leucotriène et le facteur d'activation des plaquettes ayant pour résultat de stimuler l'expansion et la perméabilité des vaisseaux sanguins, et la libération de cytokines et d'enzymes protéolytiques. Ces dernières agissent sur les cellules endothéliales en stimulant l'adhésion des lymphocytes et des neutrophiles et leur migration à l'extérieur du vaisseau. Enfin les lymphocytes produisent aussi des facteurs de croissance et contribuent au remodelage tissulaire pendant les dernières phases de cicatrisation.(11)

Mais cela signifie-il que les plaquettes n'ont aucun rôle à jouer dans l'immunité ?(12)

Des études ont souligné que les plaquettes humaines sont une bonne source de peptides antimicrobiens. Ces récepteurs spéciaux sur les plaquettes sont connus pour s'agréger avec les bactéries. Les plaquettes participent également à la production de métabolites de l'oxygène.

Ces cellules sont efficacement actives contre les pathogènes à diffusion hématogène et jouent également un rôle important dans la défense innée de l'hôte contre le déclenchement et la progression des infections. C'est pourquoi les leucocytes ne sont pas non plus indispensables à la régénération des plaies. (13)

1.5) Plasma rich in growth factor (PRGF) Endoret- BTI Technology

Le plasma riche en facteurs de croissance (PRGF) est un concentré de plaquettes plasmatiques introduit par Anitua en 1999.

Les facteurs de croissance sont des médiateurs biologiques polypeptidiques qui régulent la prolifération, le chimiotactisme (capacité de migration) et la différenciation cellulaire.

Ce PRGF est une technologie biomédicale développée par BTI dans le but de stimuler la régénération tissulaire grâce à la présence d'une forte concentration de facteurs de croissance et d'autres protéines, initialement présentes dans le plasma sanguin. Sa grande différence avec le PRF est qu'il ne contient pas de leucocytes. On pense qu'il offre un bénéfice biologique optimal en raison d'une concentration de plaquettes légèrement plus élevée que celle des taux sanguins normaux.

La préparation de ce PRGF-Endoret est différente :(14)(15)

Par exemple ici, deux tubes de 9mL sont centrifugés à une vitesse de 580g pendant 8 min avec une centrifugeuse BTI (BTI, Espagne). Contrairement au PRF, on ajoute dans les échantillons du citrate de sodium qui est un anticoagulant à 3,8% (poids / volume). Il n'est pas nécessaire d'ajouter de la thrombine bovine ou humaine.




Figure 7 : Centrifugeuse BTI (14)

Chaque tube contient alors des globules rouges au bas, un plasma au sommet avec une fine couche de globules blancs au milieu.

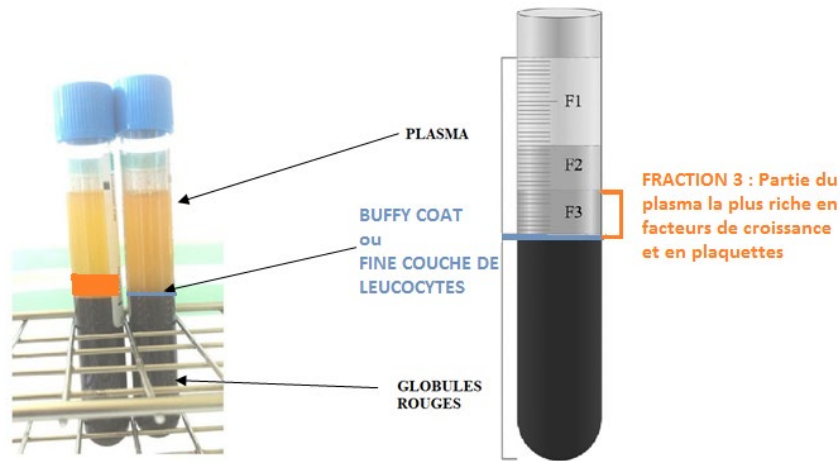


Figure 8 : Composition des échantillons après centrifugation. (14) (15)

La moitié inférieure du plasma, riche en plaquettes et en facteurs de croissance, est appelée fraction 3. C'est la partie la plus intéressante de l'échantillon car riche en plaquettes et facteurs de croissance, qui va être utilisée pour produire le PRGF. Elle est retirée par ce que l'on appelle le dispositif de transfert de plasma 2 (PTD2) (BTI, Espagne) et placée dans un autre tube contenant 0,05 mL d'activateur de PRGF-Endoret, solution de chlorure de calcium à 10% puis placé dans un incubateur à 37 ° C pendant 30 min pour obtenir le caillot.



Figure 9 : Incubateur contenant le PRP et ses activateurs : obtention du caillot (14)

Le caillot peut être placé dans un moule pendant 10 minutes, puis l'on obtient une membrane que l'on applique soigneusement sur le site.

Cette technologie a permis des avancées cliniques significatives pour la régénération tissulaire et la cicatrisation des blessures en médecine, et son efficacité a été prouvée notamment pour la réparation de lésions nerveuses, le traitement du glaucome, le traitement de l'ulcère chronique cutané, ou même les blessures par balles.

Dans toutes ces situations, de petites quantités de plasma riche en facteurs de croissance et un nombre réduit de doses sont suffisants pour obtenir une efficacité thérapeutique.

Dans notre domaine de la dentisterie et de l'implantologie orale, son efficacité a aussi été prouvée, surtout sur la cicatrisation osseuse.

Cette étude (16) a démontré l'efficacité du PRGF utilisé en membrane pour la migration et l'adhérence des cellules osseuses. Des membranes de PRGF, fabriquées à partir de prélèvements sanguins de donneurs humains (groupe test), et des membranes celluloïds (groupe témoins) ont été placées en culture stérile en présence de cellules osseuses humaines (ostéoblastes) pendant 48 heures.

Ces membranes étant considérées comme des échafaudages pour la migration cellulaire pendant la cicatrisation, il a été quantifié le nombre d'ostéoblastes dans chaque membrane après 48H. Il s'avère que les membranes de PRGF présentent la plus grande quantité de cellules osseuses, de manière significative, par rapport aux membranes témoins, probablement en raison des cytokines et de facteurs de croissances présents dans le PRGF.

L'étude du Dr. Anita (17) met en évidence une amélioration de la cicatrisation aussi bien osseuse que muqueuse, sur des patients qui subissent des extractions.

Cette membrane de PRGF, qui est une masse coagulée remplie de facteurs de croissances plaquettaires (PDGF et TGF bêta) doit cependant être appliquée sur le site opératoire sans délai afin de préserver l'activité des facteurs de croissance.(17) Cette membrane possède donc comme la membrane de PRF, des propriétés régénératives.

Cependant, la quantité de facteurs de croissance dans le PRGF n'est-elle pas plus importante que dans le PRF ? La membrane de PRGF est obtenue après polymérisation de la portion de plasma la plus riche en plaquettes, (18) qui inclut une concentration de plaquettes deux à trois fois supérieure à celle d'un sang normal contenant du calcium et ne comprenant pas de leucocytes. En revanche, la membrane de PRF est obtenue par centrifugation du sang sans aucune addition d'agent coagulant, semblable aux conditions physiologiques. Ainsi, cette dernière possède une architecture de fibrine à haute densité qui permet la libération prolongée de facteurs de croissance par rapport à la membrane de PRGF. De plus, la plupart des leucocytes sont contenus dans la matrice de fibrine après centrifugation.

La différence d'efficacité entre ces deux membranes pourrait être liée à la présence ou non de leucocytes, et à la différence de quantité de facteurs de croissance plaquettaires.

L'étude "*Comparison of the Regenerative Effects of Platelet-Rich Fibrin and Plasma-Rich in Growth Factors on Injured Peripheral Nerve: An Experimental Study*" (18) compare l'effet du PRGF et du PRF sur la cicatrisation des nerfs périphériques au début de la période de guérison, et leur capacité de régénération.

Une blessure par écrasement du nerf sciatique de plusieurs animaux a été réalisée dans le cadre de cette étude. Sur certains rats, un caillot de PRF a été centrifugé en suivant le protocole classique du Dr.Choukroun, puis appliqué directement sur le nerf lésé. Sur d'autres, c'est une membrane de PRGF qui a été utilisée.

Les résultats de cette étude montrent que le PRGF et le PRF ont tous deux un potentiel régénératif dans leur effet sur les axones myélinisés. Cependant il a été démontré une efficacité supérieure du PRGF par rapport au PRF, notamment au début de la régénération nerveuse. La raison possible de cette différence d'après les auteurs est que les leucocytes dans le PRF pourraient avoir affecté les voies de régénération axonale et diminué l'efficacité du PRF au début de la période. En effet, l'induction d'une inflammation par les leucocytes pourrait provoquer des adhérences entre les nerfs et les tissus mous. De plus, à la fin de la période de régénération,

les auteurs ont trouvé des valeurs de zones axonales considérablement inférieures dans le groupe PRF par rapport au groupe témoin, qui n'avait pas subi de lésion nerveuse. Les auteurs suggèrent que les leucocytes doivent être retirés des concentrés de plaquettes lorsqu'ils sont utilisés pour la régénération nerveuse. Des études supplémentaires plus significatives seraient nécessaires sur la réelle différence d'action de ces deux membranes, mais la littérature reste rare à ce sujet.

2) Effets sur les tissus durs et les tissus mous

Les effets bénéfiques du PRP sur la cicatrisation en chirurgie maxillo-faciale ont été prouvés. Concernant le PRF, il demeure un scepticisme chez les praticiens au sujet de son efficacité et de l'importance de son utilisation.

2.1) Différences biologiques PRP et PRF

Une des principales différences entre les colles de fibrine, le PRP et le PRF est le mode de gélification.(4)

Les colles de fibrine et PRP utilisent une association de thrombine bovine et de chlorure de calcium pour enclencher les dernières étapes de coagulation et de polymérisation soudaine de la fibrine. Ce sont ces additifs qui dictent la vitesse de cette réaction, et leur fonction hémostatique implique un réglage quasi-immédiat et donc des quantités importantes de thrombine. Ce mode de polymérisation influencera considérablement les propriétés mécaniques et biologiques de la matrice de fibrine finale.

Le PRF a la caractéristique de polymériser naturellement et lentement pendant la centrifugation. Les concentrations de thrombine agissant sur le fibrinogène autologue recueilli sont presque physiologiques car il n'y a pas d'addition de thrombine bovine.

Cet aspect est crucial pour déterminer l'organisation tridimensionnelle d'un réseau de fibrine. Par conséquent, le réseau de fibrine du PRP est nettement différent de celui du PRF.

Lors de la gélification, les fibrilles de fibrine peuvent être assemblées entre elles dans 2 architectures biochimiques différentes : jonctions tétra moléculaires condensées (bilatérales) et jonctions tri moléculaires ou (équilatérales reliées).

Les jonctions tétra moléculaires condensées contiennent de fortes concentrations de thrombine et permettent l'épaississement des polymères de fibrine. Ceci conduit à la constitution d'un réseau rigide, peu favorable à l'enchâssement des cytokines et à la migration cellulaire (figure 4).




Figure 10 : Réseau de fibrine du cPRP (4)

Cependant la grande résistance d'un tel gel est tout à fait appropriée pour sceller fermement les tissus biologiques : par conséquent, il y aura un adhésif de fibrine et, par extension, un cPRP.

Concernant le PRF, les faibles concentrations de thrombine impliquent un pourcentage très important de jonctions équilatérales. Ces jonctions connectées permettent la mise en place d'un réseau de fibrine fin et flexible, qui serait capable de supporter la migration des cytokines et la migration cellulaire (figure 5). De plus cette organisation tridimensionnelle offre une grande élasticité à la matrice de fibrine : c'est ce que l'on observe dans une membrane PRF souple, élastique et très résistante.




Figure 11 : Réseau de fibrine du PRF (4)

Les résultats de cette étude *Plasma rich in growth factors: preliminary results of use in the preparation of future sites for implants.* (14) montrent que les membranes de PRGF et de L-PRF ne possèdent pas les mêmes propriétés mécaniques.

La membrane de PRGF serait plus petite, moins souple et plus fragile que la membrane de PRF, et cette différence structurelle pourrait s'expliquer par leur différence de mode de polymérisation : l'ajout de chlorure de calcium pour la fabrication du PRGF qui accélère la dernière étape de coagulation, entraînant une polymérisation soudaine de la fibrine

Les membranes de L-PRF ont donc des propriétés mécaniques supérieures à celles des membranes riches en plaquettes obtenues par le système PRGF-Endoret. Le L-PRF aurait une application et une manipulation plus faciles en clinique, et il peut également être plus résistant lors des sutures et fournir un support plus solide dans la régénération parodontale.

2.2) Le PRF : échafaudage pour la cicatrisation

La membrane de PRF se présente donc comme un échafaudage idéal pour la migration cellulaire au cours de la cicatrisation.

Elle est riche en fibrine, en plaquettes, en globules blancs, en facteurs de croissance, en cytokines plaquettaires et en d'autres composants propices à la réparation tissulaire.

Dans la présente étude : « *Platelet-rich fibrin promotes periodontal regeneration and enhances alveolar bone augmentation* » (19) il a été émis l'hypothèse que le PRF pourrait fournir un matériau d'échafaudage pour la régénération des tissus parodontaux.

Pour déterminer la capacité du PRF à favoriser la prolifération et la migration cellulaire par son rôle d'échafaudage, les progéniteurs parodontaux ont été cultivés pendant 7 jours au maximum en utilisant dans trois milieux de culture différents : PRF, Plasma pauvre en plaquettes ou DMEM seul.

Des fibroblastes PDL, des progéniteurs de follicules dentaires et des ostéoblastes d'os alvéolaires ont été quantifiés, et leurs taux de prolifération ont été calculés.

D'après les résultats, le PRF a entraîné des taux de prolifération plus élevés que le milieu DMEM seul ou le plasma pauvre en plaquettes.

Comme nous l'avons vu, le caillot de PRF est un concentré de plaquettes et de leucocytes. Cette membrane de fibrine unique contient donc tous les constituants d'un échantillon sanguin favorable à la cicatrisation et à l'immunité.

Pour comprendre l'effet biologique de cette matrice de fibrine, il est important de diviser les observations cliniques en 3 aspects hautement spécifiques de la cicatrisation : Angiogenèse, immunité et couverture épithéliale. Ce sont les 3 clés de la guérison et de la maturation des tissus mous. Les membranes de PRF sont capables de supporter simultanément le développement de ces 3 phénomènes : (20)

L'angiogenèse consiste en la formation de nouveaux vaisseaux sanguins à l'intérieur de la plaie. Ce phénomène nécessite une matrice extracellulaire pour permettre la migration, la division et le changement de phénotype des cellules endothéliales. Il a été clairement démontré que la matrice de fibrine par son organisation tridimensionnelle et l'action des cytokines piégées dans les mailles, était directement impliquée dans le phénomène d'angiogenèse.

En outre, des facteurs solubles d'angiogenèse principaux tels que le facteur de croissance fibroblastique basique (FGFb), le facteur de croissance endothélial vasculaire (VEGF), l'angiopoïétine et le facteur de croissance dérivé des plaquettes (PDGF) sont piégés dans le gel de fibrine.

Le PRF sert de filet aux cellules souches, notamment lorsqu'une angiogenèse accélérée se développe dans la membrane de fibrine. Cet aspect est particulièrement intéressant dans le cas de larges défauts osseux. En effet, une telle cicatrisation nécessite l'accumulation de cellules souches médullaires et leur conversion vers le phénotype des ostéoblastes.

La fibrine est un support naturel pour **l'immunité**.

Les produits de dégradation de la fibrine et du fibrinogène (FDP) stimulent la migration des polynucléaires neutrophiles et augmentent l'expression de la membrane du récepteur CD11c / CD18. Ce récepteur permet l'adhésion des neutrophiles à l'endothélium et au fibrinogène ainsi que la transmigration des neutrophiles.

Les monocytes arrivent au site de la lésion plus tard que les neutrophiles. Il a été démontré que la colonisation de la plaie par les macrophages est contrôlée par la fibronectine via les propriétés chimiques et physiques de la fibrine et par les agents chimiotactiques piégés dans ses mailles.

Quel est le rôle exact du monocyte ?

Les monocytes sont essentiels pour la guérison des tissus. Après l'afflux des polynucléaires neutrophiles, ils migrent dans la zone lésée, où ils deviennent alors des macrophages.

Ces cellules sont multifonctionnelles et possèdent des phénotypes distincts. Ils ont un rôle important dans la réponse du corps étranger, l'ostéogenèse, et l'angiogenèse.

Une nouvelle voie de signalisation entre les monocytes et les cellules souches mésenchymateuses humaines a été mise en évidence.(21) Les résultats démontrent la libération d'exosomes par les monocytes lors de la stimulation par le lipopolysaccharide, l'absorption d'exosomes et la promotion de la différenciation ostéogénique dans les cellules souches mésenchymateuses receveuses. Ces observations indiquent un rôle potentiel des exosomes en tant que messagers lors de la régénération osseuse.

La fibrine et la **couverture des plaies**

La matrice de fibrine guide la couverture des tissus blessés, affectant le métabolisme des cellules épithéliales et des fibroblastes.

Autour des bords de la plaie, les cellules épithéliales perdent leur polarité basale et apicale et produisent des extensions basales et latérales vers le côté de la plaie. Les cellules migrent ensuite sur la matrice transitoire formée par le fibrinogène et la fibronectine.

Cette étude « *The impact of the centrifuge characteristics and centrifugation protocols on the cells, growth factors, and fibrin architecture of a leukocyte- and platelet-rich fibrin (L-PRF) clot and membrane.* »(22) permet de prouver la présence de facteurs de croissance dans la matrice de PRF qui sont principalement : VEGF, PDGF, TGFβ (vus précédemment), et BMP-2 (Bone Morphogenetic Proteins 2).

Le TGFβ (Transforming Growth Factor Beta), facteur de croissance le plus abondant dans l'os humain, est impliqué dans la réparation tissulaire plus particulièrement dans la différenciation et le contrôle de la croissance tissulaire. Il contrôle l'ostéogenèse et joue un rôle fondamental dans le processus d'ossification et de réparation osseuse.

Le PDGF (Platelet-Derived Growth Factor), active la mitose cellulaire notamment celle des ostéoblastes présents sur un site greffé. Des expérimentations sur l'animal ont permis de prouver que le PDGF entraînait une accélération de la croissance osseuse péri-implantaire lorsqu'il était appliqué dans les alvéoles.

Le BMP-2 est une protéine ostéo-inductrice agissant sur la multiplication des ostéoblastes au sein de la matrice osseuse déminéralisée, au cours de la différenciation cellulaire. Cette protéine est particulière car elle agit directement sur les cellules mésenchymateuses en les différenciant en ostéoblastes.(23)

Avec ces considérations fondamentales, le PRF peut être considéré comme un biomatériau naturel à base de fibrine favorable au développement d'une micro-vascularisation et capable de guider la migration des cellules épithéliales vers sa surface. L'intérêt d'une telle membrane est évident, à savoir, de protéger les plaies ouvertes et d'accélérer la cicatrisation. De plus, cette matrice contient des leucocytes et favorise leur migration. Son utilisation semble être d'un grand intérêt dans le cas de plaies infectées.(20)

L'étude de M.Dohan and al, intitulée « *Choukroun's platelet-rich fibrin stimulates in vitro proliferation and differentiation of human oral bone mesenchymal stem cell in a dose-dependant way* » (24) permet d'étudier les effets du PRF sur la cicatrisation osseuse.

Toutes les techniques chirurgicales ayant pour but d'augmenter le volume osseux utilisent sa capacité régénérative et réparatrice.

Pour comprendre le processus du remodelage osseux, il est important de définir les caractéristiques de ce tissu. (23)

Il existe histologiquement plusieurs types d'os :

- Le tissu osseux primaire qui constitue le premier tissu osseux formé destiné à être remplacé et de type fibreux.
- Le tissu osseux lamellaire qui peut être cortical, spongieux (trabéculaire) ou périosté. Il est constitué de lacunes appelées lacunes de Howship.

4 types de cellules osseuses travaillent en synergie afin de réguler le métabolisme osseux :

- Les ostéoblastes sont responsables de l'ostéogénèse.

Ils synthétisent et minéralisent la matrice osseuse extracellulaire, en produisant un os immature (tissus osseux primaire) qui se remodelera et qui sera remplacé progressivement par de l'os lamellaire.

- Les ostéoclastes sont des cellules géantes déclenchant la résorption osseuse, agissant dans les lacunes de Howship en adhérant à la matrice minérale.
- Les ostéocytes sont très nombreux au sein de la matrice osseuse. Situés dans les lacunes, ils participent au maintien de la matière osseuse, en détectant et réparant les micro-fractures.

Le but de cette étude était d'analyser les effets in vitro du L-PRF sur les cellules souches osseuses mésenchymateuses humaines (BMSC), récoltées dans la cavité buccale après stimulation endostéale préimplantatoire.

Les BMSC des cultures primaires ont été cultivées avec ou sans membrane PRF pendant 7 jours puis elles ont été retirées.

Une série de cultures a été réalisée en utilisant 2 membranes PRF, afin de mesurer l'effet dose-dépendant.

D'après les résultats, le PRF a généré une stimulation significative ($p < 0.01$) de la prolifération et de la différenciation BMSC tout au long de la période expérimentale.

Concernant la prolifération cellulaire, en présence de 1 ou 2 membranes de PRF, le nombre de BMSC en culture était significativement plus élevé ($p < 0,01$) par rapport aux cultures témoins aux 5 temps expérimentaux, quelles que soient les conditions de culture. (cf figure 12).

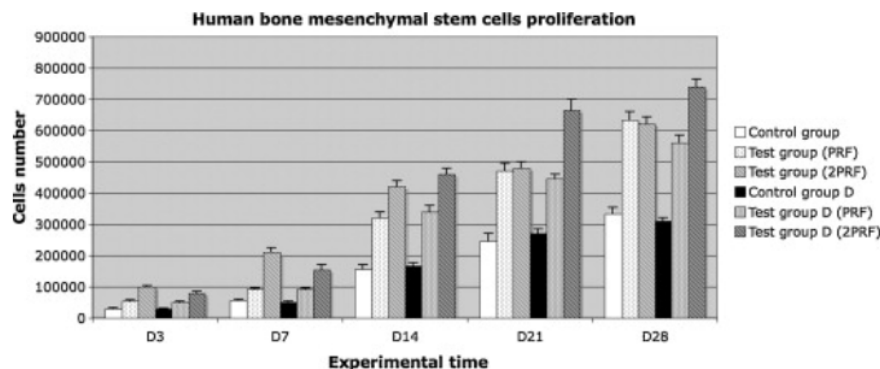


Figure 12 : Evaluation de la prolifération de cultures primaires de cellules souches mésenchymateuses osseuses dans 6 conditions expérimentales différentes et à 5 temps expérimentaux.(24)

Les résultats sont exprimés en moyenne \pm SD

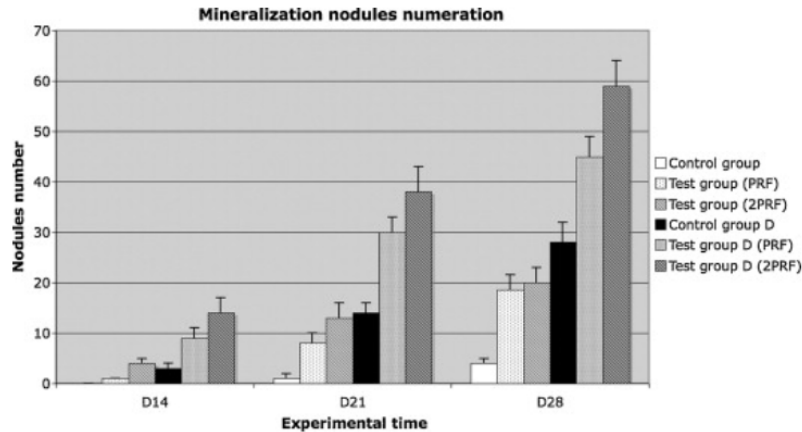


Figure 13 : Numération des nodules de taille critique dans des cultures de BMSC humaines dans 6 conditions expérimentales différentes, après coloration de Von Kossa (24)
Les résultats sont exprimés en moyenne \pm SD

De plus, dans des conditions de culture standard, la stimulation de la prolifération variait entre 160% et 210% avec 1 PRF, entre 190% et 380% avec 2 PRF. Le niveau de stimulation était stable avec 1 membrane, mais il a été remarqué un pic de stimulation durant la première semaine (330% à J3, 380% à J7) avec 2 membranes. Les cultures avec 2 membranes ont subi des stimulations significativement plus fortes que celles avec seulement 1 membrane ($p < 0,01$) jusqu'à au moins 14 jours. Cet effet dose-dépendant a disparu au-delà de cette période. Le PRF est donc capable de stimuler significativement la différenciation des BMSC *in vitro* dans les conditions standard ou de différenciation cellulaire, de manière dose dépendante.

Dans de nombreux cas impliquant une longue période d'édentation, une greffe osseuse alvéolaire est nécessaire avant ou pendant la pose d'implants. Les techniques d'élévation de sinus et les procédures de préservation des alvéoles nécessitent des biomatériaux capables d'induire une cicatrisation rapide et efficace et une régénération osseuse. Étant donné que la greffe osseuse autologue est associée à une morbidité considérable et que l'utilisation unique de biomatériaux nécessite encore de longs processus de cicatrisation, les concentrés plaquettaires sont intensivement étudiés comme méthode alternative pour améliorer la régénération osseuse.

B) Les nouvelles formes de PRF et leurs intérêts

1) L'i-PRF : injectable PRF

L'i-PRF est une forme injectable de PRF. Elle a été développée par l'équipe de Joseph Choukroun, dans le but de fournir aux cliniciens un concentré de plaquettes sous une forme liquide qui peut être utilisé seul ou facilement combiné avec divers biomatériaux, notamment lors de greffes osseuses.

Le protocole de fabrication est une centrifugation à une vitesse inférieure au L-PRF (700 tr / min, 60 x g) pendant seulement 3 min et le liquide doit donc être utilisé dans les 15 min avant la formation du caillot de fibrine. (25)



Figure 14 : Aspect du i-PRF après centrifugation.(25)

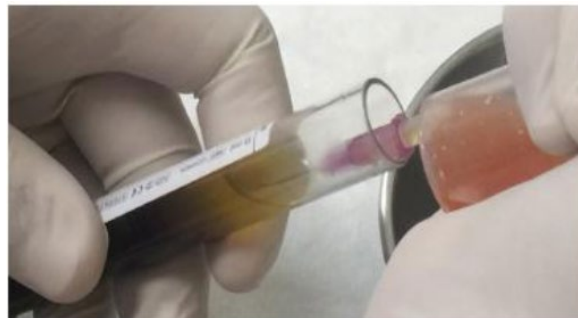

Figure 15: Collection du i-PRF à l'aide d'une seringue(25)

Après centrifugation, l'i-PRF se présente sous la forme d'un liquide jaune que l'on prélève à l'aide d'une seringue.

Grâce à des vitesses de centrifugation plus faibles et plus courtes, on peut observer une plus grande présence de cellules régénératives avec des concentrations plus élevées de facteurs de croissance par rapport aux autres formulations utilisant des vitesses de centrifugation plus élevées. Par exemple, certaines études ont démontré une efficacité supérieure de l'i-PRF par rapport au PRP.

L'étude "*Injectable platelet rich fibrin (i-PRF): opportunities in regenerative dentistry?*" (26) a comparé la libération de facteurs de croissance jusqu'à 10 jours (8 échantillons de donneurs) entre le PRP et le i-PRF. En outre, il a été étudié la biocompatibilité des fibroblastes à 24 h (essai vivant / mort); la migration à 24 h; prolifération à 1, 3 et 5 jours et expression de PDGF, TGF- β et collagène 1 à 3 et 7 jours.

Les résultats mettent en évidence une libération précoce plus élevée des facteurs de croissance pour le PRP, alors que l'i-PRF présentait des taux significativement plus élevés de libération totale à long terme de PDGF-AA, PDGF-AB, EGF et IGF-1 après 10 jours.

Le PRP présentait des taux plus élevés de TGF- β 1 et de VEGF à 10 jours. Les deux formulations dévoilaient une biocompatibilité, une migration et une prolifération plus élevées des fibroblastes par rapport au plastique de culture tissulaire. Cependant l'i-PRF induisait une migration et une expression de collagène1 à 3 et 7 jours significativement plus élevées que le PRP, tandis que le PRP présentait une prolifération cellulaire significativement plus élevée.

L'i-PRF a donc démontré sa capacité à libérer des concentrations plus élevées de divers facteurs de croissance et à induire une plus grande migration des fibroblastes et une expression de PDGF, de TGF- β et de collagène1.

Lors des xéno greffes utilisant de l'os bovin ou porcin, l'i-PRF peut être mélangé avec les granules afin de former ce que l'on appelle le « Sticky-bone ». Après quelques minutes, le mélange se transforme en une substance gélatineuse, et très facilement maniable. Elle peut être utilisée dans le cadre de chirurgies pré-implantaires, ou implantaires, avec de nombreuses indications que nous étudierons dans la deuxième partie.

2) L'A-PRF : Advanced PRF

Le protocole change : le tube, la vitesse de centrifugation et le temps de centrifugation. C'est le Low Speed Concept (LSCC).

L'efficacité des leucocytes est mise en avant sur ce produit, contrairement au PRGF qui les élimine totalement.

De nombreux travaux récents de l'équipe de Joseph Choukroun ont montré l'intérêt et la potentialité des cellules immunitaires dans les phénomènes inflammatoires, avec une action très importante dans les premiers temps de stimulation des cellules ostéoprogénitrices. (Omar & Thomsen, Biomaterials 2012, KAWAZOE T. Cell Transplant. 2012)

Le but a donc été de capter plus de monocytes dans le PRF, afin de le rendre plus actif dans la stimulation des greffes osseuses, mais également de les tourner vers une transformation plus rapide des monocytes en macrophages afin d'augmenter l'effet de stimulation osseuse.

Ce mécanisme a été analysé au cours de l'étude « *Optimized platelet rich fibrin with the low speed concept: growth factor release, biocompatibility and cellular response* » (27) qui permet de comprendre l'intérêt de ce nouveau PRF.

Les protocoles de préparation (temps et vitesses de centrifugation) pour le PRF standard (L-PRF) sont différents : après prélèvement du sang veineux, le tube de L-PRF est centrifugé à 2700 tours par minutes, pendant 12 minutes. Concernant l'A-PRF, le tube est centrifugé à 1500 tours par minutes, pendant 14 minutes.

Par détection histologique des cellules et mesure histomorphométrique de la distribution cellulaire, les effets de la force centrifuge ont été établis (vitesse et temps) sur la distribution des cellules pertinentes pour la cicatrisation des plaies et la régénération des tissus. L'immunohistochimie des monocytes, des lymphocytes T et B, des granulocytes neutrophiles, des cellules souches CD34-positives et des plaquettes a été réalisée sur des caillots produits à partir de quatre donneurs humains différents. Les plaquettes ont été détectées dans tout le caillot dans les deux groupes, bien que dans le groupe A-PRF, davantage de plaquettes aient été retrouvées dans la partie distale, loin de la couche leuco-plaquettaire (BC). Les lymphocytes T et B, les cellules souches et les monocytes ont été détectés dans les environs du BC dans les deux groupes. La diminution du nombre de tours tout en augmentant le temps de centrifugation dans le groupe A-PRF a donné une présence accrue de granulocytes neutrophiles dans la partie distale du caillot. Dans le groupe PRF standard, les neutrophiles ont été trouvés principalement à l'interface globules rouges (RBC) -BC. Or les granulocytes neutrophiles contribuent à la différenciation des monocytes en macrophages. En conséquence, une présence plus élevée de ces cellules pourrait être en mesure d'influencer la différenciation des macrophages et des macrophages hôtes dans le caillot après l'implantation.

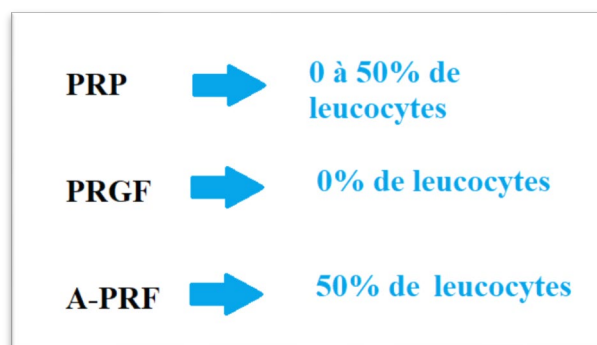


Figure 16 : Comparaison de la quantité de leucocytes dans les différents concentrés plaquettaires

Le rôle clef des monocytes et donc des macrophages dans la régénération osseuse est montré dans cette étude : « *The stimulation of an osteogenic response by classical monocyte activation* »(28)

L'activation des monocytes entraîne une libération de BMP-2 (protéine morphogénique osseuse), molécule pro-ostéogénique agissant sur les cellules souches mésenchymateuses humaines (CSM-H). Ces cellules possèdent des récepteurs au BMP-2, et cette molécule induit leur différenciation en ostéoblastes.

Les macrophages relarguent aussi des facteurs de croissance tels que VEGF, PDGF, FGF et cette centrifugation à basse vitesse aurait une influence non pas seulement sur l'activation des ostéoblastes, mais aussi sur la libération de facteurs de croissance et la réponse cellulaire. (27) Il a été mis en évidence une augmentation significative de la libération de facteurs de croissance, notamment du PDGF, du facteur de croissance transformant (TGF- β), et du facteur de croissance épidermique. Bien que toutes les formulations de PRF soient extrêmement biocompatibles en raison de leurs sources autogènes, les échantillons d'A-PRF ont démontré des niveaux significativement plus élevés de migration et de prolifération des fibroblastes humains par rapport au L-PRF. De plus, les fibroblastes gingivaux cultivés avec A-PRF présentaient des taux d'ARN messager (ARNm) significativement plus élevés de PDGF, de TGF- β et de collagène 1 à 3 ou 7 jours.

Les résultats montrent qu'une modification de la vitesse et du temps de centrifugation avec le concept de Low speed centrifugation favorisent la libération de facteurs de croissance par les membranes de PRF. Ceci va directement influencer sur la régénération des tissus en augmentant la migration, la prolifération et les taux d'ARNm du collagène des fibroblastes.

Ainsi, l'A-PRF pourrait influencer la régénération de l'os et des tissus mous, notamment par la présence plus élevée de monocytes / macrophages et d'une plus grande libération de facteurs de croissance.

De futures études animales et cliniques sont maintenant nécessaires pour réellement prouver l'efficacité supérieure du A-PRF.

En effet, une étude(22) controversée l'efficacité d'une centrifugation plus lente et plus longue, utilisée pour la préparation du A-PRF.

Plusieurs centrifugeuses existent et chacune possède ses propres caractéristiques de vibration, laquelle affecte grandement la qualité de l'échantillon de PRF obtenu (22).

Indépendamment de la marque de la machine, une centrifugation plus lente provoquerait une résonance et une vibration plus importante qu'une centrifugation à 2700 tours/minutes que

l'on utilise pour le L-PRF, ce qui entrainerait un endommagement de l'échantillon de PRF obtenu.

Dans cette étude, la préparation du L-PRF et du A-PRF a été réalisée dans la même centrifugeuse de la marque Intra-Spin, la première commercialisée, homologuée CE et agréée par la FDA. La caractéristique de vibration sera donc la même, seul la vitesse peut la modifier. A l'issue de la préparation des deux membranes, une analyse macroscopique est d'abord réalisée. (cf figure 17)

L'A-PRF apparaît plus petit de 30% que le L-PRF. Pourtant, 9mL de sang ont été prélevés pour produire le L-PRF, 10mL pour l'A-PRF.

De plus, il paraît plus fragile que le L-PRF, et très séparé de la partie plaquettaire.

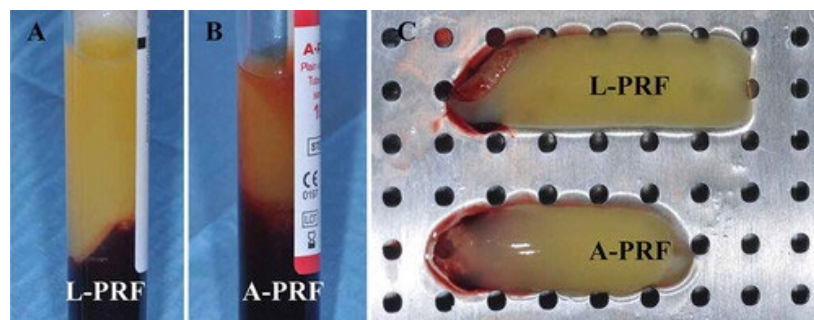


Figure 17 : Cailots de L-PRF et d'A-PRF dans leurs tubes officiels respectifs après centrifugation (22)

(A) Représente le caillot de L-PRF fabriqué selon le protocole original L-PRF (2700 tours par minutes pendant 12 minutes)

(B) Représente le caillot d'A-PRF fabriqué selon le protocole original A-PRF (1500 tours par minutes pendant 14 minutes)

(C) Les caillots ont ensuite été collectés et placés dans la boîte chirurgicale PRF (Xpression, Intra-Lock) pour la compression des membranes.

Le but de cette étude était entre autres, de comparer la quantité de facteurs de croissance relargués sur 7 jours par les membranes d'A-PRF et d'I-PRF.

Au cours de l'essai, la membrane de L-PRF est restée en bon état jusqu'à la dernière période expérimentale (7ème jour), tandis que la membrane d'A-PRF s'était complètement dissoute dans le milieu entre le premier et le troisième jour.

Pour le L-PRF, des quantités significatives de TGF β -1, PDGF et VEGF ont été trouvées à chaque temps expérimental, même 7 jours après la production de la membrane de L-PRF et jusqu'à 3 jours avec la membrane d'A-PRF.

Au cours des 24 premières heures, la libération de ces facteurs de croissance était rapide pour les deux membranes, mais plus lente dès le deuxième jour.

Les 5 derniers jours, la membrane de L-PRF a continué de relarguer très lentement ces molécules, tandis que la libération s'est rapidement arrêtée pour la membrane d'A-PRF à cause de sa dissolution complète dès le 3^{ème} jour.

La libération (lente) des facteurs de croissance d'une membrane de L-PRF était toujours beaucoup plus forte ($p < 0,001$) à tous les temps expérimentaux que la celle d'une membrane A-PRF.

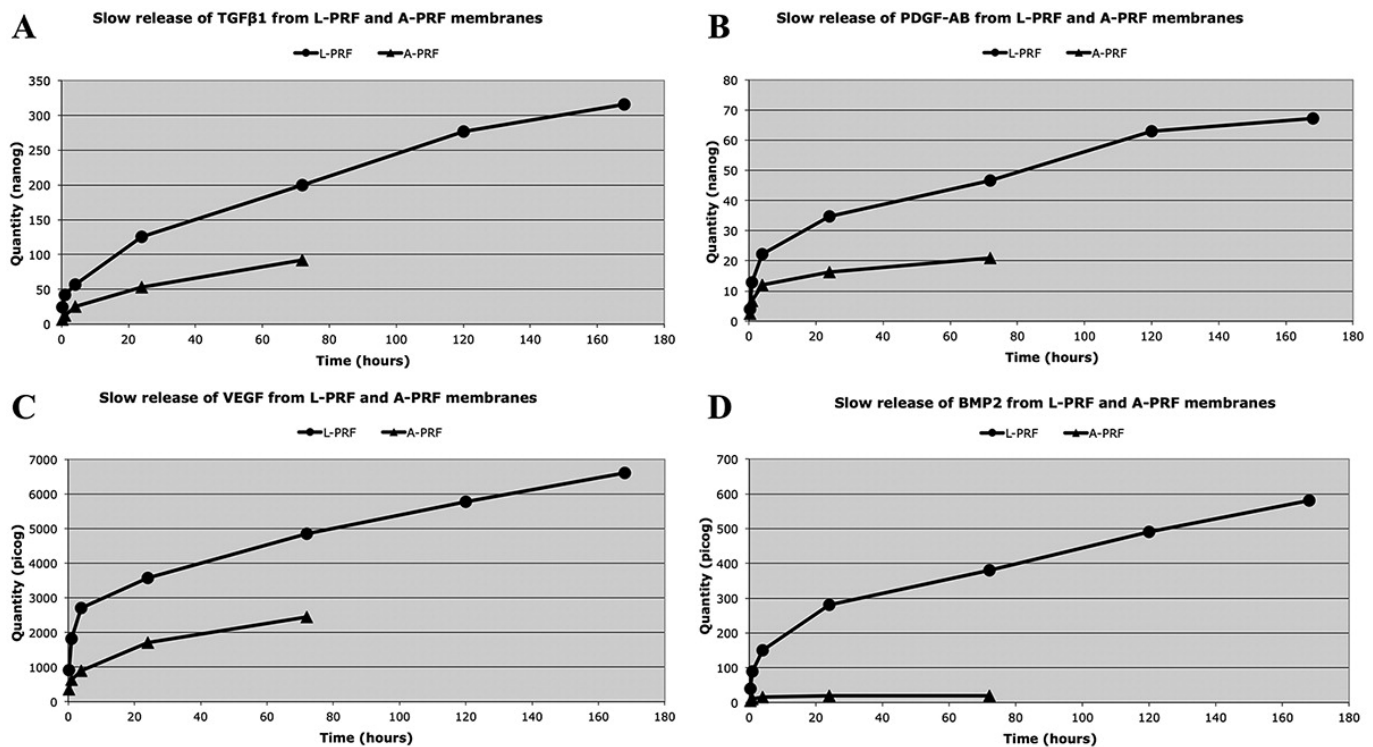


Figure 18 : Libération lente de TGFβ1 (A), PDGF-AB (B), VEGF (C) et BMP2 (D) à partir d'une membrane de L-PRF et de A-PRF (22)

Les valeurs sont exprimées en tant que quantité moyenne de molécules cumulées à 20 minutes, 1 heure, 4 heures, 24 heures, 72 heures, 120 heures et 168 heures.

Aucune trace de BMP-2, molécule indispensable dans la régénération osseuse et présente dans la membrane de L-PRF, n'a été retrouvée dans l'A-PRF. Même si les quantités restent faibles, le relargage de cette protéine se prolonge jusqu'au 7ème jour pour le L-PRF.

Une force de centrifugation trop faible ne permettrait pas l'activation des leucocytes et une bonne séparation des composants sanguins. De plus, une vibration et une résonance trop importante endommagerait le contenu cellulaire.

L'efficacité et l'intérêt de cette nouvelle membrane de PRF n'est donc pas réellement prouvée, et les avis restent très divergents.

II) UTILISATION EN CHIRURGIE PRE-IMPLANTAIRE : RECONSTRUCTION DU VOLUME OSSEUX.

A) Maintien du volume osseux après extraction dentaire

Les racines dentaires transfèrent les forces de mastication vers le tissu osseux, induisant une stimulation qui entretient le processus d'apposition/résorption osseuse. Ce mécanisme assure le maintien de la structure alvéolaire. L'extraction dentaire est l'une des procédures les plus courantes, en raison de lésions carieuses non restaurables ou d'une maladie parodontale avancée. Elle induit inévitablement une résorption de l'os alvéolaire ou alvéolyse, phénomène physiologique provoqué par l'absence de stimulation du ligament environnant.

L'os alvéolaire subit alors un processus d'atrophie, une perte de masse(29). Cette résorption est accélérée dès le troisième mois après l'extraction, que ce soit dans le sens vertical, horizontal ou transversal.

Dans le processus physiologique de reconstruction osseuse alvéolaire, il a été démontré que la largeur de l'os était réduite de 2,6 à 4,6 mm et que la hauteur de l'os était réduite de 0,4 à 3,9 mm(30).

Cette perte de volume plus importante en vestibulaire peut altérer l'esthétique implantaire, surtout dans la région antérieure maxillaire, et se montre extrêmement défavorable à la restauration dentaire. (31)

Une quantité d'os adéquate est nécessaire pour la réhabilitation prothétique, non seulement pour la prothèse fixe mais aussi pour la prothèse dentaire amovible. La technologie de conservation de la crête alvéolaire a vu le jour pour sauver plus d'os après l'extraction de la dent. (32)

Ces changements volumétriques nécessitent donc souvent des techniques chirurgicales complémentaires pour une mise en place optimale des implants oraux.

Actuellement, la méthode généralement utilisée pour la préservation de la crête alvéolaire consiste à faire un comblement simultané de l'alvéole après l'extraction, à condition qu'elle soit indemne de foyer infectieux, et qu'une vascularisation provenant du fond de l'alvéole et des parois osseuses latérales soit présente (23)

Plusieurs méthodes de greffes alvéolaires, avec des biomatériaux différents, ont déjà été testées.

Type de biomatériau	Définition
Grefte osseuse autogène	La greffe osseuse est prélevée sur l'individu receveur de la greffe, sur un site intra-oral ou extra-oral. Il y a alors deux sites opératoires.
Grefte osseuse allogénique (allogrefte)	La greffe provient d'un individu génétiquement différent du receveur de la même espèce. Le matériel peut être déminéralisé pour augmenter le potentiel ostéogénique ou lyophilisé pour réduire l'antigénicité du matériau. Ce bio matériau n'est quasiment plus utilisé en raison du risque de transmission de maladie
Grefte osseuse xénogénique (xénogrefte)	Grefte obtenue chez un donneur d'une autre espèce : bovine, porcine, ou dérivé du squelette de corail (hydroxyapatite minérale et poreuse) Elle agit comme un matériau ostéo-conducteur approprié
Grefte osseuse alloplastique	Matériau inorganique, synthétique et biocompatible tel que l'hydroxyapatite, le phosphate tricalcique, le verre bioactif

Tableau I : Les différents types de biomatériaux : (33)

Après l'extraction de la dent, un lambeau de pleine épaisseur est réalisé au-delà de la ligne muco-gingivale. L'alvéole est révisée, irriguée par une solution de sérum physiologique, puis le biomatériau est condensé sur toutes les parois alvéolaires afin d'éviter une migration apicale des tissus mous. Il est indispensable de rapprocher les berges afin d'obtenir une étanchéité optimale et d'empêcher une propagation bactérienne au sein de la greffe.

Comme nous l'avons vu, le PRF a une structure de réseau tridimensionnelle qui est à la fois flexible et durable. Cette matrice est riche en fibrine, en plaquettes, en globules blancs, en facteurs de croissance, en cytokines et en d'autres composants propices à la réparation tissulaire. Ces cytokines comprenant l'interleukine-1, 4 et 6 et d'autres facteurs de croissance, dont le facteur de croissance dérivé des plaquettes, le facteur de croissance épithélial et le facteur de croissance de l'endothélium vasculaire, peuvent être efficaces dans la régulation de la prolifération, de la différenciation et de l'apoptose des cellules liées à la réparation, puis dans la régulation et la promotion de la réparation tissulaire(34).

Les leucocytes sont capables de libérer un grand nombre de cytokines liées à la régulation immunitaire dans le processus de fibrinolyse, et ce processus est persistant et progressif (35) Ces cytokines peuvent réduire efficacement les réponses inflammatoires locales(36).

Le tissu fibreux dans le PRF, ainsi que le grand nombre de plaquettes et de facteurs de croissance, peuvent également favoriser la cicatrisation et accélérer la régénération osseuse (37)

Compte tenu de ses caractéristiques organisationnelles et de ses caractéristiques biologiques, le PRF est sûr, efficace et plus économique en tant que matériau de comblement pour la préservation des sites alvéolaires.

La procédure est la même que celle montrée précédemment avec le phosphate tricalcique sauf que le matériau utilisé est uniquement une ou plusieurs membranes de PRF.

Concernant la préparation et la mise en place du PRF dans les alvéoles, la procédure est quasiment la même pour chaque étude. Les échantillons de sang veineux sont centrifugés et transformés en L-PRF ou A-PRF (l'i-PRF n'étant pas utilisé dans cette méthode de comblement alvéolaire).

Les caillots de PRF obtenus sont directement mis dans des petits cylindres prévus dans la PRF-Box et pressés à l'aide d'un piston métallique.



Figure 19 : Insertion des caillots de PRF obtenus après centrifugation dans les cylindres(38)



Figure 20 : Compression des caillots à l'aide d'un piston métallique (38)

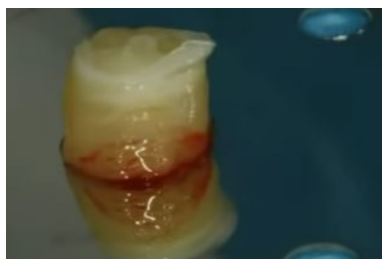

Figure 21 : Plug de PRF obtenu après compression(38)

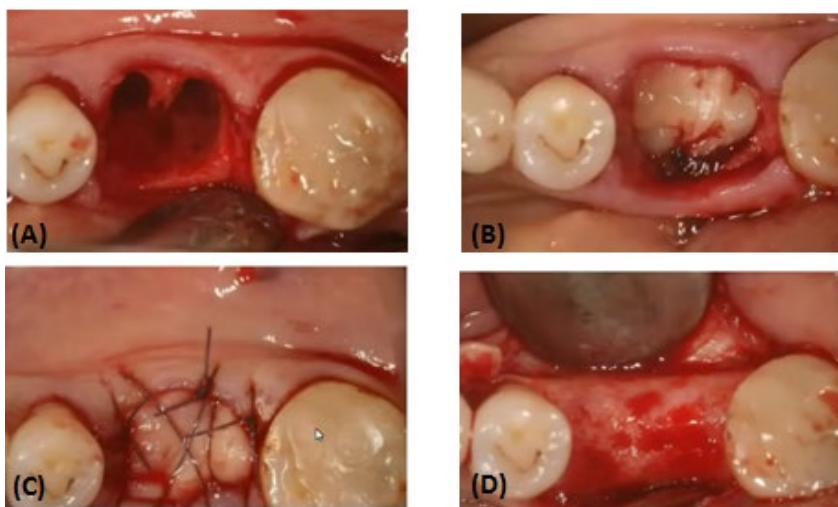


Figure 22 : Comblement de l'alvéole à l'aide du PRF(38)

- (A) Révision de l'alvéole.
- (B) Insertion des plugs de PRF obtenus après compression sur toutes les parois alvéolaires.
- (C) Fermeture du site à l'aide de points en croix
- (D) Réouverture à 4 mois

Le but de cette première étude “*Soft Tissue Healing and Bony Regeneration of Impacted Mandibular Third Molar Extraction Sockets, Following Postoperative Incorporation of Platelet-rich Fibrin*” (39) était de réaliser une étude prospective pour évaluer les différences de cicatrisation des tissus mous et de régénération osseuse des sites d'extraction des troisièmes molaires de la mandibule, avec et sans incorporation de fibrine autologue riche en plaquettes (PRF) dans les plaies chirurgicales.

Puis il fallait comparer également l'incidence des complications post-traitement à court et à long terme dans les deux cas.

L'étude a été réalisée sur un an, 60 patients ont été inclus. Ceux-ci ont été répartis au hasard en deux groupes : le groupe 1 et le groupe 2, composés de 30 patients chacun. Le groupe 1, qui a servi de groupe d'étude, était composé de patients qui ont bénéficié du PRF autologue dans la cavité d'extraction immédiatement après l'ablation chirurgicale de la troisième molaire mandibulaire incluse, avant la suture du lambeau mucopériosté. Le groupe 2, qui a servi de groupe témoin, comprenait les patients chez qui les lambeaux mucopériostés étaient fermés sans incorporation de PRF dans la cavité.

En postopératoire, tous les patients des deux groupes ont été évalués pour l'incidence et l'ampleur des complications, comme suit :

- Douleur - 3ème jour postopératoire, évaluée par l'échelle visuelle analogique EVA à 10 points, avec un score de « 0 » égal à « pas de douleur » et « 10 » égalant « une douleur très sévère ».
- Gonflement - 3ème jour postopératoire : léger, modéré ou sévère. Le degré de gonflement et d'œdème de la joue postopératoire a été estimé en mesurant les distances entre le tragus et le pogonion des tissus mous et du tragus à l'angle de la bouche
- Trismus - 3ème jour postopératoire
- Santé parodontale à la 8ème semaine
- Cicatrisation osseuse - 8ème semaine.

Les résultats statistiques ont démontré que l'incorporation de PRF dans les alvéoles d'extraction des troisièmes molaires incluses s'est avérée extrêmement bénéfique chez les patients du groupe 1, avec :

- Une récupération postopératoire plus rapide cliniquement et une morbidité réduite.
- Moins de complications postopératoires telles que douleur, gonflement, trismus et poche parodontale par rapport à la deuxième molaire adjacente.
- Une régénération osseuse améliorée et plus rapide, avec une bonne qualité osseuse en terme de densité osseuse et de trabéculations de la cavité d'extraction par radiographie, dans les 8 semaines.

En revanche, les patients du groupe 2 ayant subi une extraction chirurgicale sans incorporation de PRF présentaient une fréquence accrue de complications postopératoires telles que douleur, gonflement, trismus et poches parodontales plus profondes par rapport à la dent adjacente. En outre, la preuve radiologique du remplissage osseux des alvéoles d'extraction au bout de 8 semaines était inférieure à celle des patients du groupe 1, en termes de densité osseuse et de trabéculations.

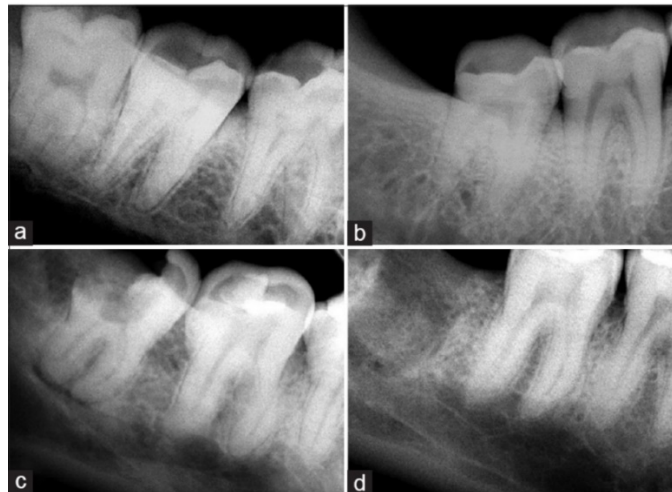

Figure 23 : Radiographies périapicales intra-buccales de la région de la troisième molaire mandibulaire droite avant et après extraction (39)

- a et b représentent le groupe 1 ayant reçu du PRF dans la cavité d'extraction.
(a) : avant extraction, (b) : deux mois après l'extraction
- c et d représentent le groupe 2 n'ayant pas reçu le PRF dans la cavité d'extraction.
(c) : avant extraction, (d) : deux mois après l'extraction

B) Le sinus lift

1) Anatomie du sinus

Le sinus maxillaire est une cavité pneumatique de taille variable creusée dans chaque os maxillaire. Il communique avec la cavité nasale par l'ostium maxillaire.(40)

Il occupe la partie antérieure et latérale de la face et possède trois parois :

- La paroi antérolatérale (vestibulaire), c'est la voie d'abord chirurgicale lors d'une greffe sinusienne par voie latérale.
- La paroi postérieure, correspondant à la tubérosité maxillaire.
- La paroi supérieure ou paroi orbitaire
- La paroi interne ou paroi nasale sépare le sinus de la fosse nasale
- Le plancher sinusien est la partie la plus déclive du sinus.

La cavité sinusienne est entièrement tapissée d'une muqueuse respiratoire appelée membrane de Schneider. Son épaisseur est très variable. Dans 25% des cas, les sinus présentent au moins un septum, qui complique l'opération et augmentent le risque de perforation de la membrane.

2) Chirurgie d'élévation sinusienne

2.1) Indications

Au maxillaire postérieur, lorsque le volume d'os crestal sous-sinusien est insuffisant pour poser des implants, la technique de *sinus lift* ou élévation de sinus est utilisée.

Pour poser l'indication de cette chirurgie, la classification de Carl Misch est utilisée. Elle différencie quatre situations cliniques en fonction de la hauteur d'os résiduelle.

- SA1 : Hauteur d'os entre la crête osseuse et le plancher sinusien supérieure ou égale à 10mm
- SA2 : Hauteur d'os entre la crête osseuse et le plancher sinusien égale à 8mm
- SA3 : Hauteur d'os entre la crête osseuse et le plancher sinusien égale à 8mm comprise entre 5 et 8mm
Il est possible de réaliser simultanément l'élévation sinusienne par voie latérale ou crestale et la pose d'implant
- SA4 : Hauteur d'os entre la crête osseuse et le plancher sinusien inférieure ou égale à 5mm.
Il est obligatoire de réaliser l'aménagement sinusien par voie latérale puis de prévoir la pose d'implant au cours d'une prochaine intervention.

2.2) Le sinus lift par voie latérale

Les étapes chirurgicales sont les suivantes(41) :

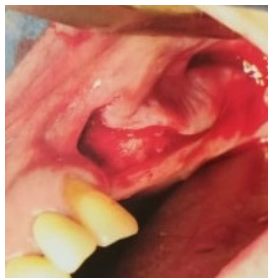

Figure 24 : Réalisation d'une incision crestale, avec une décharge mésiale et distale.(41)

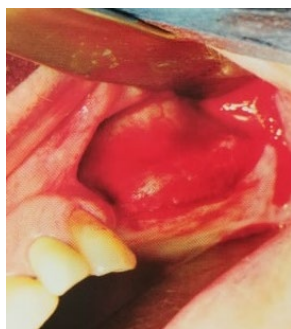

Figure 25 : Décollement muco-périosté du lambeau(41)

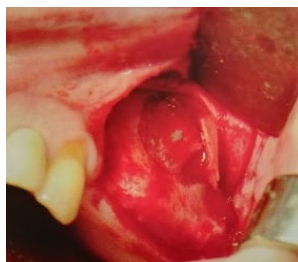

Figure 26 : Réalisation de la fenêtre osseuse en regard de la cavité sinusienne, à l'aide d'une fraise boule diamantée ou d'un piézotome, et élévation du volet osseux(41)

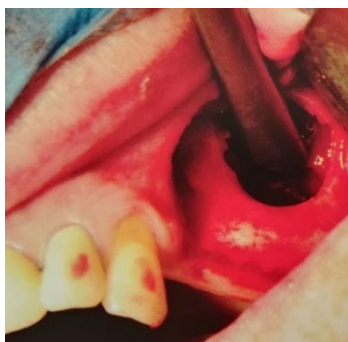

Figure 27 : Décollement et élévation de la membrane sinusienne à l'aide d'instruments d'élévation sinusienne spéciaux(41)

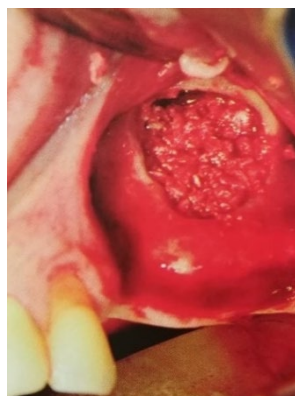

Figure 28 : Comblement avec de l'os autogène ou à l'aide de substituts osseux.(41)

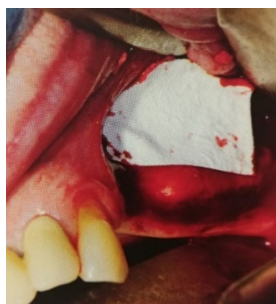

Figure 29 : Mise en place ou non d'une membrane résorbable afin de maintenir le biomatériau en bonne position.(41)

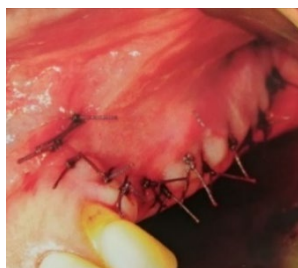

Figure 30 : Fermeture du site à l'aide de points simples.(41)

2.3) Les biomatériaux utilisés : sinus lift par voie latérale

La science des biomatériaux a progressé depuis 1974 en améliorant les possibilités d'augmentation du greffon et en permettant aux cliniciens de réaliser des restaurations dentaires implantées dans des situations complexes.

Il est donc possible de permettre une pose optimale de l'implant et d'obtenir un bon pronostic à long terme pour une prothèse implantaire dans le maxillaire greffé postérieur.(42)

Plusieurs types de matériaux ont été utilisés dans les élévations du plancher sinusal, tels que l'os autologue en bloc ou en particules, les matériaux alloplastiques, les allogreffes, les xéno-greffes. Le plus important est que le biomatériau remplisse diverses fonctions :

- Permettre la stabilisation tridimensionnelle du caillot sanguin
- Permettre l'ostéo-conduction, et l'ostéo-induction ; la progression ostéogénique et être remplacé par de l'os néoformé
- Maintenir mécaniquement la membrane de Schneider en position haute
- Empêcher la ré-expansion du sinus
- Accélérer la vitesse et la qualité de l'os régénéré.

Plusieurs biomatériaux ont été proposés pour cette chirurgie : (33)

L'os autogène, fortement ostéo-conducteur, paraît être le meilleur biomatériau pour les chirurgies d'augmentation osseuse, malgré une résorption de 40%.

12 semaines après la greffe, une augmentation de 47% d'os néoformé peut être atteinte.

L'addition de facteurs de croissance BMP-7 ou d'hydroxyapatite poreux augmente la formation osseuse.

L'os bovin déprotéinisé est fréquemment utilisé en chirurgie dentaire pour promouvoir la régénération osseuse. En effet, c'est un matériau ostéo-conducteur à résorption lente chez les humains.(42) Il agit comme un agent de maintien de l'espace pouvant donc diminuer l'effet de pneumatisation du sinus après l'augmentation, limitant donc la résorption par rapport à l'os

autogène. Les protéines et les lipides sont éliminées avant sa stérilisation par chaleur et irradiation.(43) L'os bovin n'entraîne pas de risque d'intolérance ou d'infection.

2.4) Apport du PRF dans le sinus lift par voie latérale

Le PRF est un matériel de greffe autologue éliminant tout risque de transmission de maladie. Sa consistance gélatineuse améliore la stabilité du caillot et du greffon. Choukroun et ses associés ont obtenu des résultats encourageants concernant la régénération osseuse lors d'un sinus lift.

Elle constitue une véritable membrane autologue et permet de s'affranchir de l'utilisation de membrane de collagène, réduisant le risque de possible exposition dans la cavité orale et de contamination bactérienne du greffon ayant pour conséquence une mauvaise cicatrisation.(43)

Certains praticiens utilisent uniquement de l'os bovin déprotéinisé, d'autre le combinent aux membranes de PRF. Quels seraient les avantages de cette combinaison ?

Voici une étude pour comprendre les modifications histologiques et cliniques résultant de l'utilisation de ces deux produits : « *Platelet Rich Fibrin (P.R.F.) in reconstructive surgery of atrophied maxillary bones: clinical and histological evaluations.* » (44)

Les 60 patients sélectionnés présentaient une atrophie maxillaire majeure impliquant une procédure de soulèvement des sinus, avec une réouverture une seconde fois pour la phase d'insertion de l'implant.

Préparation du PRF :

Avant la chirurgie, un échantillon de sang veineux est prélevé chez le patient.

Le sang est placé dans des tubes à essai en verre de 10 ml, sans anticoagulant, et immédiatement centrifugés à 3000 tr / min pendant 10 minutes.

Le PRF obtenu sera utilisé de deux manières :

- une partie comme matériau de remplissage, de consistance gélatineuse et de forme amorphe.
- la partie restante pour former une membrane de fibrine résistante qui peut être appliquée contre la membrane de Schneider.

L'élévation du sinus maxillaire a été réalisée selon la technique classique de Tatum, expliquée précédemment, et deux matériaux de greffe ont été utilisés. La sélection du matériau utilisé a été réalisée par randomisation, en simple aveugle.

Il s'agit de :

- L'os bovin déprotéinisé (Bio-Oss ®) uniquement. Une petite quantité a été compactée dans la cavité sous-sinusienne, sous réserve de la manœuvre de Valsalva avec un résultat négatif.

Ou

- Le PRF est associé au Bio-Oss ®: Deux masses de PRF amorphes sont d'abord placées sous la membrane du sinus. Puis le Bio-Oss est mélangé avec une petite quantité de PRF gélatineux : le produit obtenu est inséré, et compacté dans la crête, sous les caillots de PRF amorphes. Ceci conduit à un effet mécanique de compression et de soulèvement de la membrane du sinus, dans le but d'éviter sa ré-expansion.

A la fin de cette étape, deux membranes aplaties ont été positionnées afin de fermer la zone d'accès au site du sinus. Enfin, la fenêtré osseuse a été remplacée pour éviter les traumatismes, et les zones muqueuses ont été suturées à l'aide d'un fil de suture non résorbable.

Voici les étapes chirurgicales de sinus lift en combinant la xéno greffe et le PRF :

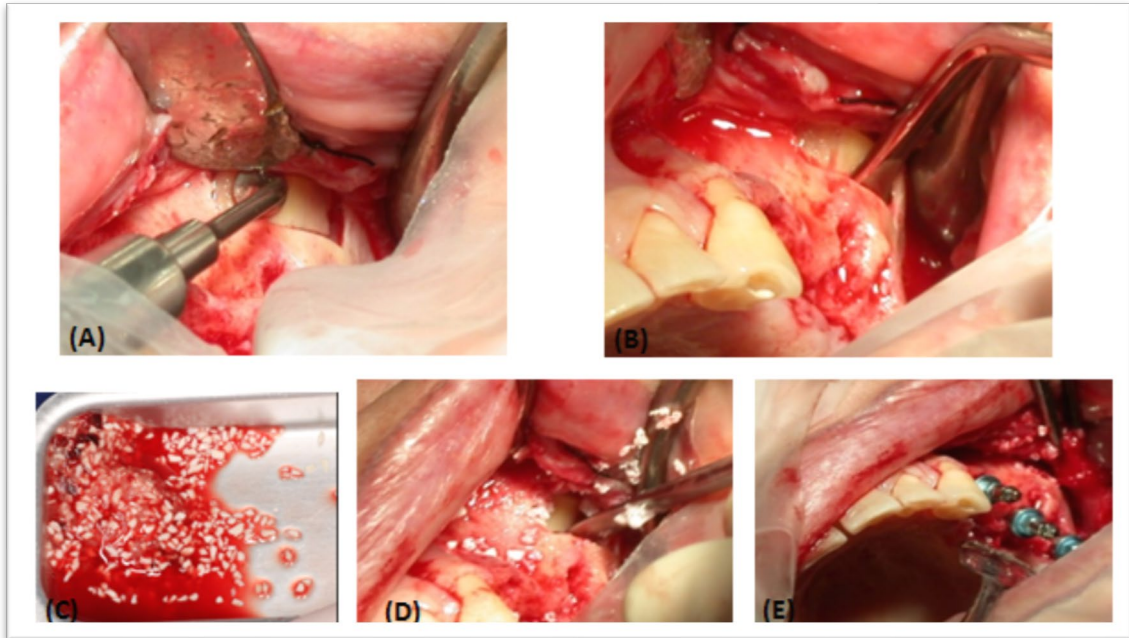


Figure 31 : Etapes chirurgicales de la technique du Sinus-lift combinée au PRF
Sources A, B, D, E : courtoisie Dr. JM Dubois, cas Mr. V
Source C : (42)

(A) et (B) : Ostéotomie latérale, décollement de la fenêtré osseuse et élévation de la membrane sinusale.

(C) : Mélange des particules de xéno greffe et de membrane de PRF déchiquetée : Obtention d'un mélange amorphe gélatineux.

(D) : Mise en place du mélange dans la cavité sous sinusale et tassement.

(E) : Mise en place immédiate des implants pour le cas de Mr. V.

Une membrane de PRF peut être placée par-dessus la fenêtré osseuse précédemment repositionnée, ou refermer le site en cas de non conservation du volet osseux. Les sutures sont ensuite réalisées.

Dans cette étude, la faible quantité de hauteur d'os résiduel (<5mm) ne permettait pas une chirurgie en une étape avec la pose d'implant immédiatement après la greffe sinusienne.

La réouverture de la zone chirurgicale a été programmée à différents temps.

Les 60 patients ont reçu un code anonyme par un opérateur non inclus dans le groupe de recherche et l'on obtient : protocole précoce, tardif ou intermédiaire, présentés dans le tableau suivant.

Protocole précoce	Protocole intermédiaire	Protocole tardif
20 patients	20 patients	20 patients
Pose des implants 106 jours après l'élévation du sinus	Pose des implants 120 jours après l'élévation du sinus	Pose des implants 150 jours après l'élévation du sinus
<p>- 6 patients ont reçu une élévation des sinus avec la seule utilisation de Bio-Oss - 10 patients ont reçu une élévation des sinus avec l'utilisation de PRF et de Bio-Oss - Quatre patients ont présenté une atrophie bilatérale majeure.</p> <p>Par convention, il a été défini comme « côté test » le côté maxillaire dans lequel le sinus lift a été réalisé avec utilisation de PRF, et comme «côté contrôle», le côté dans lequel le PRF n'a pas été utilisé. Ces 12 patients ont permis d'obtenir une comparaison directe sur le même patient des résultats de la greffe osseuse avec ou sans utilisation de PRF.</p>		

Tableau II : Présentation des trois types de protocoles (44)

Avant l'insertion de l'implant, l'os transcortical a été prélevé au niveau de la zone où l'élévation du sinus a été réalisée. La pose d'implant a été programmée pendant le prélèvement de l'os néoformé

Les résultats sont présentés dans le tableau ci-dessous :

Type de protocole	Précoce		Intermédiaire	Tardif
<p>Analyse histologique :</p> <ul style="list-style-type: none"> - Décalcification à l'ostéodec (mélange EDTA, HCl) pendant 48h, avec fixation dans du formol neutre tamponné (pH 7) - Placement dans une inclusion de paraffine - Sections de 5 microns - Coloration avec une procédure à l'hématoxyline-éosine 	<p>Avec PRF</p> <p>Résultat le plus intéressant concernant l'utilisation du PRF dans la régénération osseuse</p> <p>Présence de :</p> <ul style="list-style-type: none"> - tissus osseux lamellaire avec lacunes ostéocytaires acellulaires, matrice osseuse avec nombreux polynucléaires oesinophile <p>Mélangé à</p> <ul style="list-style-type: none"> - tissu osseux lamellaire, lacunes ostéocytaires, matrice osseuse légèrement oesinophile : tissu osseux néo formé. <p>Les ostéocytes sont disposés horizontalement et bordent les trabécules osseuses. Le stroma interposé est relâché et richement vascularisé.</p>	<p>Sans PRF</p> <p>Présence de :</p> <ul style="list-style-type: none"> - trabécules de tissu osseux lamellaire avec des lacunes d'ostéocytes habitées, immergés dans un stroma fibreux dense et peu cellulaire - os lamellaire avec lacunes ostéocytaires et matrice osseuse intensément éosinophile. - lacunes globulaires, vides <p>probablement du fait des granules de Bio-Oss non encore intégrées à la matrice osseuse</p>	<p>Avec et sans PRF</p> <p>Présence de :</p> <ul style="list-style-type: none"> - tissu osseux lamellaire avec lacunes d'ostéocytes habitées, délimitées par des ostéoblastes. Le stroma interposé est relâché et richement vascularisé par les vaisseaux capillaires. <p>Aucune cellule inflammatoire</p> <p>Résultats très encourageants confirmant le pouvoir ostéoconducteur du PRF.</p>	<p>Avec et sans PRF</p> <p>Présence de :</p> <ul style="list-style-type: none"> - trabécules d'os lamellaire mature dans un stroma détendu et richement vascularisé
<p>Analyse histomorphométrique</p> <p>Evaluer les variables quantitatives et qualitatives du nouveau matériau de synthèse</p>	<p>Présence d'os trabéculaire minéralisé</p> <p>Présence d'ostéocytes et d'ostéoblastes, bien qu'en petite quantité → la présence d'une activité ostéoinductive</p> <p>La bonne capacité ostéoconductrice du PRF conduit à la production d'un nouvel os, déjà 106 jours après la chirurgie de reconstruction.</p> <p>Néo-angiogenèse remarquable dès le 106^e jour, agissant comme un bon support trophique pour le tissu osseux nouvellement formé. Cela a réduit le nombre de zones d'os non vital par rapport au « côté contrôle »</p>			

Tableau III : Présentation des résultats obtenus dans chacun des protocoles, en fonction d'une analyse histomorphométrique,, et d'une analyse histologique (44)

Côté test : avec PRF

Côté contrôle : sans PRF

Les études histologiques ont montré une croissance osseuse et une organisation trabéculaire égales entre les zones traitées avec PRF et celles de l'échantillon témoin (Bio-Oss uniquement) à partir de 120 jours.

Le taux d'os vital / os inerte est de 1/3 pour l'os inerte, et de 2/3 pour l'os vital de l'os trabéculaire néoformé.

L'os spongieux ou trabéculaire constitue les épiphyses et métaphyses des os longs, et l'intérieur des os plats et courts.

Il est au centre du remodelage osseux car riche en cellules mésenchymateuses, responsables du processus d'ostéogénèse.

Nous pouvons donc conclure avec cette étude qu'avec l'aide de PRF, le temps de cicatrisation est réduit et que nous pouvons obtenir une stabilité primaire optimale des implants à partir du 106^e jour en utilisant le PRF.

De plus, certains auteurs ont suggéré (12) que les membranes de PRF découpées en fragments et ajoutées au matériau de greffe, (comme il a été fait dans cette étude) jouent un rôle de «connecteur biologique» entre les différents éléments de la greffe. Elles formeront une matrice qui favorisera la migration des cellules ostéoprogénitrices au centre du greffon, la néo-angiogenèse et la capture des cellules souches. Du côté des tissus gingivaux, ils ont observé un degré plus élevé de maturation gingivale après la cicatrisation, ainsi qu'un épaissement des tissus gingivaux kératinisés qui a finalement amélioré l'intégration esthétique et le résultat final de leur prothèse.

Malgré un résultat final proche du groupe témoin, l'utilisation des membranes de PRF apportent certains avantages : les membranes en contact avec la membrane sinusale permettent un maintien mécanique du soulèvement, tandis que celles qui entourent et recouvrent la xéno greffe évitent le déplacement des particules de Bio-Oss.

La membrane de PRF peut également être utilisée lors de perforation de la membrane sinusienne. Une fois positionnée et fixée par des points de suture, elle permet de retrouver mécaniquement une étanchéité (lors de la respiration le gonflement de la membrane sinusienne est retrouvé visuellement) et de poursuivre la chirurgie. La régénération de la membrane se fera par la suite naturellement.

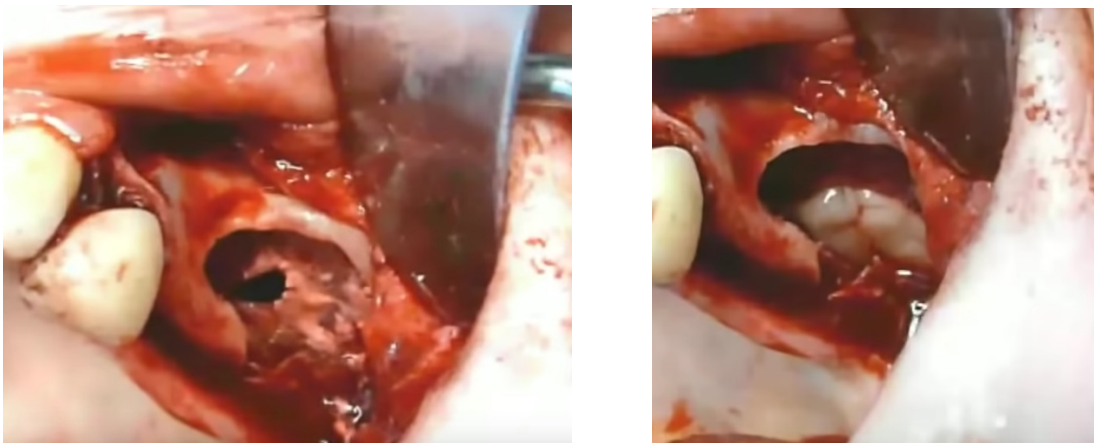

Figure 32 : traitement d'une perforation per-opératoire de la membrane sinusienne à l'aide d'une membrane de PRF(45)

C) Correction du déficit osseux

Les insuffisances osseuses verticales touchant la crête alvéolaire font suite à une parodontite, ou une résorption physiologique après les extractions dentaires et plus particulièrement dans le secteur molaire.

Les chirurgies réparatrices pour palier à ce type de déficit osseux sont nombreuses :

- Les greffes d'apposition dites en « onlay »
- Les greffes d'interposition
- L'ensemble de ces techniques peuvent utiliser de l'os autogène, ainsi que de l'allogreffe.

Le PRF peut être utilisé en supplément, dans tous les cas.

1) Greffes d'apposition ou greffe en « onlay »

1.1) Principes

Cette technique utilise un bloc d'os corticospongieux apposé sur la crête alvéolaire maxillaire ou mandibulaire selon l'espace édenté.

L'augmentation du volume osseux peut être verticale et horizontale et le prélèvement osseux doit parfaitement s'adapter au site receveur, sans être surdimensionné.

En région mandibulaire postérieure, l'os cortical étant très dense, sa préparation doit se faire sur toute la surface à greffer, afin d'obtenir une bonne vascularisation.

Voici un cas clinique de prélèvement symphysaire avec greffe en onlay sur mandibule postérieure, avec utilisation du PRF(23)

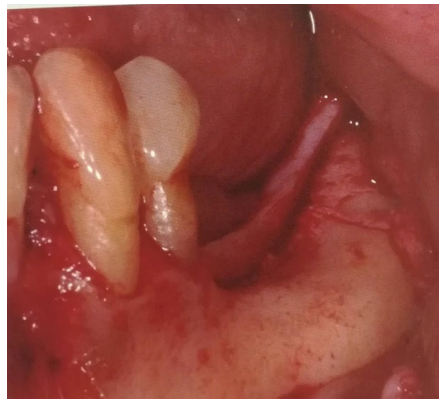

Figure 33 : Incision cretale décalée en lingual, lambeau de pleine épaisseur ;(23)

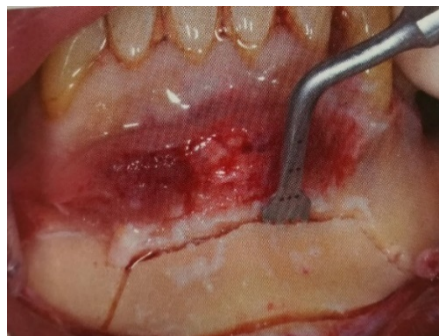


Figure 34 : Prélèvement symphysaire à l'aide d'un piézomètre (microscie piézo-électrique pour une meilleure ostéotomie)(23)

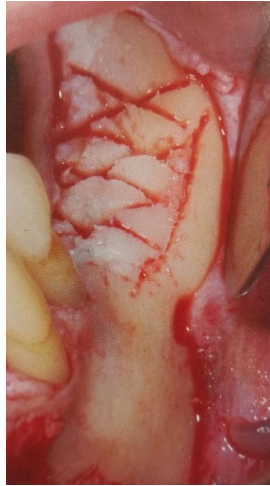

Figure 35 : Séparation du bloc symphysaire pour obtenir deux greffons adaptés parfaitement à la zone à greffer.(23)

Le troisième morceau de symphyse est broyé avec de l'os spongieux pour combler les espaces libres.

A l'aide de la micro scie piézo-électrique, on réalise une scarification du site receveur pour transpercer l'os crestal et atteindre l'os spongieux, sans perte de volume

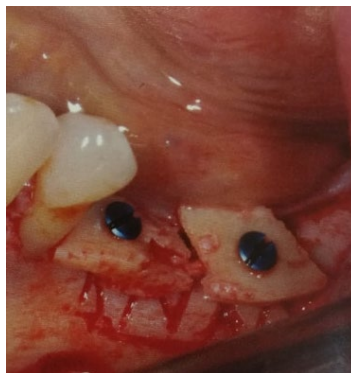

Figure 36 : Mise en place des greffons et fixation avec des vis d'ostéosynthèse(23)

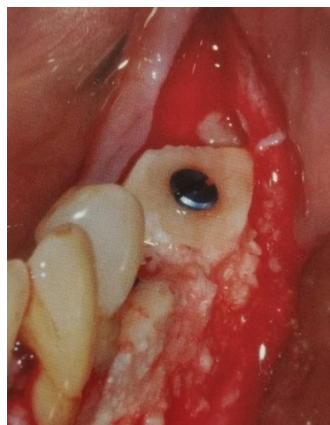

Figure 37 : Mise en place du broyat osseux dans les espaces libres et sur la surface corticale des greffons(23)

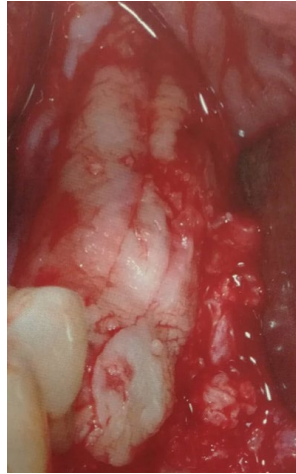

Figure 38 : Positionnement de la membrane de PRF aplatie.(23)

La membrane de PRF entoure toute la greffe et permet de maintenir le broyat osseux en place. Enfin, le site est refermé à l'aide de sutures sans tensions

1.2) Intérêt de l'utilisation du PRF

La membrane de PRF, souple et élastique, est un adjuvant pour cette technique d'augmentation osseuse. Elle ne permet pas à elle seule de réaliser l'augmentation osseuse, mais se présente comme un atout mécanique et biologique à la chirurgie. C'est une membrane biologique enrichie en facteurs de croissance.

Le but de cette étude « *The use of platelet-rich fibrin (PRF) and PRF-mixed particulated autogenous bone graft in the treatment of bone defects: An experimental and histomorphometrical study.* » (46) est d'évaluer l'efficacité du PRF, avec ou sans greffe osseuse autogène combiné dans la cicatrisation osseuse, à différents intervalles.

4 types de défauts ont été ostéomisés dans les tibias de 24 lapins, 2 défauts par tibia. Le défaut 1 était rempli de greffe osseuse autogène particulaire, le défaut 2 est resté vide, le défaut 3 a été rempli de PRF et de particules d'os autogène, et le défaut 4 uniquement de PRF.

Les lapins ont été divisés en deux groupes, le groupe 1 (analyse au bout de 30 jours) et le groupe 2 (analyse au bout de 60 jours).

La période de remodelage comprend la durée combinée de la résorption, du renversement ostéoclastique et des périodes de formation de la croissance et du développement des os. Cette période est de 3-6 mois chez l'homme et seulement 6 semaines chez le lapin.

La quantification des ostéoblastes et des ostéoclastes de chaque échantillon a été réalisée à 30 et 60 jours dans chaque groupe et nous obtenons les résultats suivants.

GROUPE 1 (autogène)	GROUPE 2 (vide)	GROUPE 3 (PRF+autogène)	GROUPE 4 (PRF uniquement)
Possède la plus petite quantité d'ostéoclastes à 60jours Possède la plus petite quantité d'ostéoblastes à 30 et 60jours	Possède la plus petite quantité d'ostéoclastes à 30 jours	Possède moins d'ostéoclastes que les groupes 1 et 2 à 30 et 60 jours Possède plus d'ostéoblastes que les groupes 1 et 2 à 30 et 60 jours	Possède la plus petite quantité d'ostéoblastes à 30 et 60 jours. Possède la plus petite quantité d'ostéoclastes à 30 et 60 jours
	Contient la plus petite quantité d'os nouvellement formé à 30 et 60 jours	Contient la plus grande quantité d'os nouvellement formé à 30 et 60 jours	Contient une plus grande quantité d'os nouvellement formé que les groupes 1 et 2 à 30 et 60 jours

Tableau IV : Quantification des ostéoblastes et des ostéoclastes de chaque échantillon à J30 et J60 (46)

On peut donc en conclure que les groupes 3 et 4 possèdent la plus grande quantité de cellules régénératrices de l'os, les ostéoblastes, et la plus petite quantité d'ostéoclastes.

Les mécanismes des ostéoblastes et des ostéoclastes fonctionnent en opposition : les ostéoclastes sont activés lors du processus de guérison qui dure 2 semaines, puis, les ostéoblastes prennent le relai (le nombre d'ostéoclastes diminue) à la fin du processus de guérison pour la formation du nouvel os.

L'utilisation de PRF lors de la greffe osseuse offre les quatre avantages suivants :

- La membrane de PRF joue un rôle mécanique important dans la stabilité des matériaux greffés. Elle permet de maintenir les particules de greffes ensemble et d'éviter leurs mouvements. Les sutures sont aussi plus simples à réaliser.
- Les groupes 3 et 4 présentent les plus petites quantités d'ostéoclastes et les plus grandes quantités d'ostéoblastes, à 30 et 60 jours, ce qui signifie que la phase de formation osseuse survient avant dans ces groupes, et donc que le PRF favorise la guérison précoce de l'os.
- Le réseau de fibrine, échafaudage pour la cicatrisation, facilite la migration cellulaire, la vascularisation et la survie du greffon au niveau du site de régénération.
Ainsi, le PRF fournit des zones adaptées pour la formation du nouvel os, en particulier au début de la période de cicatrisation osseuse. C'est pourquoi ce sont les groupes 3 et 4 qui possèdent la plus grande quantité d'os néoformé.
- Les cytokines plaquettaires (PDGF, TGF- β) sont libérées progressivement à mesure que la matrice de fibrine se résorbe, créant ainsi un processus continu de guérison. Enfin, la présence de leucocytes et de cytokines dans le réseau de fibrine peut jouer un rôle important dans l'autorégulation des phénomènes inflammatoires et infectieux au sein du matériel greffé.

La membrane de PRF permet une protection postopératoire significative du site chirurgical et semble accélérer l'intégration, la maturation et le remodelage, tout en augmentant la densité de greffe osseuse.

2) Le sticky-bone

Le « sticky-bone » est une technique de greffe qui consiste à mélanger du PRF injectable (i-PRF) avec des particules de xéno greffe, afin d'obtenir un matériau agglutiné et ferme.

Il existe deux méthodes :

- Dans la première méthode, le sticky-bone est préparé dans un contenant en mélangeant l'i-PRF et les particules de xéno greffe. La polymérisation prend environ 5 à 10 minutes puis le produit obtenu est positionné sur le site opératoire.
(source : conférence SYFAC explications Dr. Simonpietri)

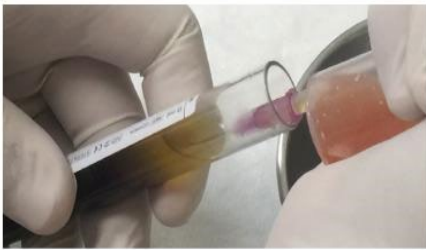


Figure 39 : Collecte du i-PRF après centrifugation(25)



Figure 40 : Mélange du matériau de greffe et du i-PRF(25)



Figure 41 : Produit obtenu après mélange
En cours de polymérisation
Source : Courtoisie Dr. Dubois



Figure 42 : Sticky-bone après polymérisation(45)

- Dans la deuxième méthode, les granules de greffe sont mises en place sur le site de greffe, puis l'i-PRF est injecté à l'aide d'une seringue pour coaguler l'ensemble.

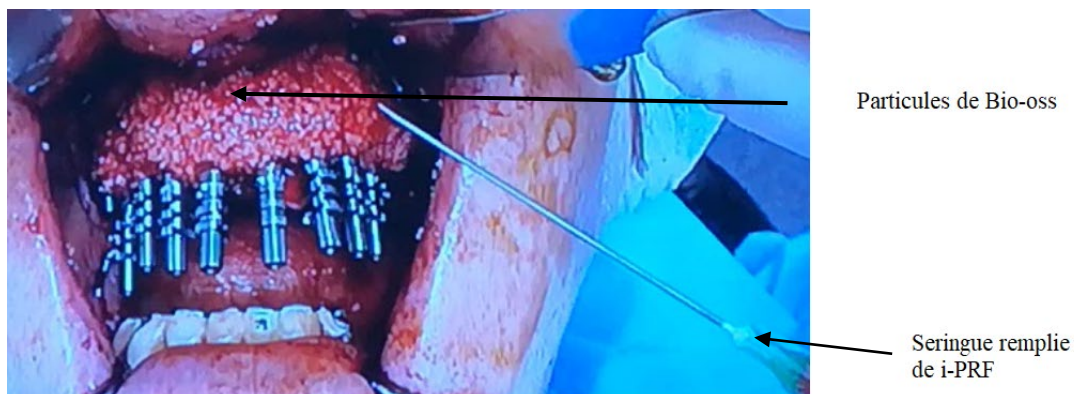


Figure 43 : Préparation du Sticky-bone directement en bouche
Source : Dr. A. Simonpietri conférence SYFAC 2017

D'après la revue « *Evolution, current status and advances in application of platelet concentrate in periodontics and implantology* »(12), le sticky-bone stabilise la greffe osseuse dans le défaut osseux et, par conséquent, accélère la cicatrisation des tissus et minimise la perte osseuse pendant la période de cicatrisation.

En effet dans la technique précédente de greffes d'apposition, les membranes de PRF aplaties étaient positionnées par-dessus les particules de xéno greffe, afin de les stabiliser.

Dans le cas du sticky-bone, les particules de greffe et l'i-PRF formant un seul et même produit, la stabilité de la greffe est augmentée, et sa manipulation est beaucoup plus simple. Il est modulable, et empêche le mouvement micro et macro de l'os greffé. De plus, il emprisonne les leucocytes et les facteurs de croissance par le réseau de fibrine et empêche la croissance des tissus mous au sein de la greffe.

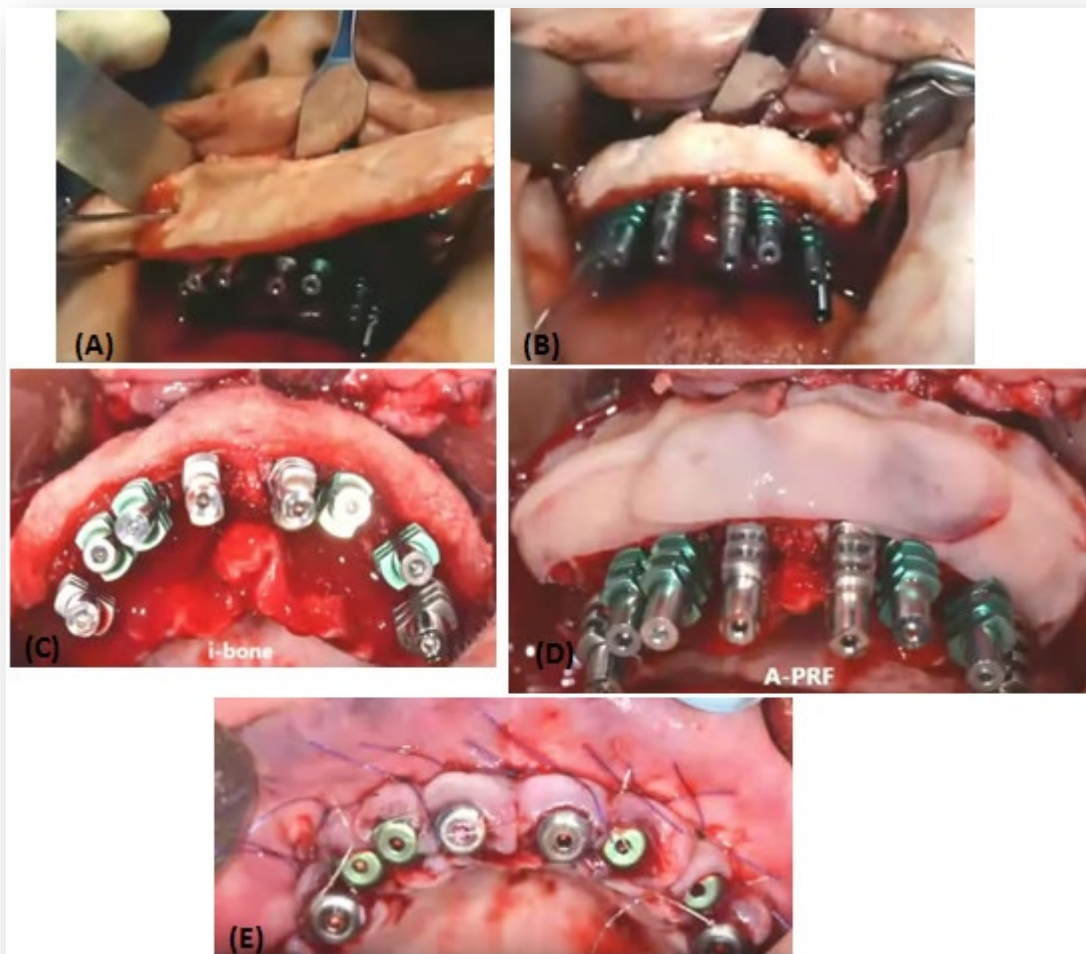


Figure 44 : Etapes d'une greffe d'apposition à l'aide du Sticky-Bone au cours d'une mise en charge immédiate(45)

(A),(B),(C) : Mise en place du Sticky-Bone sur le site à greffer

(D) : Positionnement de plusieurs membranes de PRF : stabilisation de la greffe

(E) : Réalisation des sutures

Il peut être utilisé lors de chirurgie pré-implantaire en cas de forte résorption osseuse avant la pose des implants, ou pendant la pose des implants en greffe simultanée.

La littérature est rare sur ce sujet, et ne permet pas de connaître la réelle efficacité de ce sticky-bone.

III) INTERET DU PRF DURANT LA PHASE IMPLANTAIRE

A) Extraction-implantation immédiate

1) Description du protocole

L'implantation immédiate post-extractionnelle (IPE) combine la cicatrisation après l'extraction d'une dent, avec la phase d'ostéo-intégration des implants.(47)

Habituellement, les praticiens procèdent en deux temps : la phase d'extraction puis la phase d'implantation, séparées de quelques mois le temps de la cicatrisation osseuse.

Lors de la perte d'une dent dans un secteur esthétique, cette temporisation de quelques mois, le plus souvent par une prothèse amovible de transition, est contraignante pour le patient.

C'est à partir d'une première publication en 1976 de Hemkew que de nombreuses années de recherche clinique ont été nécessaires pour valider le concept de l'extraction-implantation immédiate, dans le but de réduire la durée d'attente de cicatrisation et d'améliorer le protocole du traitement implantaire.

Après une extraction, nous avons vu que la résorption osseuse alvéolaire verticale et horizontale est inévitable. La nouvelle crête osseuse n'atteindra jamais la largeur et la hauteur de la région adjacente. Les papilles ne sont alors pas préservées, ce qui peut amener à des problèmes esthétiques lors de la phase prothétique, surtout dans région antérieure maxillaire.

En implantant directement après l'extraction, l'os serait sollicité et se résorberait moins, et les dimensions crestales sont alors préservées. De plus, dans la région antérieure, une résorption osseuse réduite diminuerait le risque de perforation ou de déhiscence vestibulaire lors de la pose immédiate d'un implant.

AVANTAGES DE L'IPE	INDICATIONS DE L'IPE	LIMITES DE L'IPE
<ul style="list-style-type: none"> - Durée globale du traitement réduite. - Le processus de cicatrisation impliquant facteurs de croissances et cellules de réparation tissulaire est activé après l'extraction donc pendant la pose de l'implant. - Réduction de la résorption osseuse post-extractionnelle horizontale et verticale. - Pas de forage cortical nécessaire, donc réduction du risque d'échauffement et d'asphyxie osseuse. - Intérêt psychologique : remplacement immédiat d'une perte. 	<ul style="list-style-type: none"> - Expulsion traumatique d'une dent. - Fracture d'une dent. - Remplacement d'un implant en phase d'échec. - Remplacement d'une dent lactéale résiduelle. - Echec endodontique. 	<ul style="list-style-type: none"> - Quantité d'os résiduelle insuffisante. - Présence d'un foyer infectieux sur le futur site implantaire. Les avis sont cependant contradictoires. Selon certains auteurs, dans le cas d'infection chronique, l'implant peut être placé si un curetage correct de l'alvéole est réalisé et si les soins pré et post-opératoire sont bien contrôlés. Le rôle du PRF est intéressant dans ce cas car il permettrait de traiter les cas avec infection. - Fenestration ou déhiscence osseuse, absence totale de paroi vestibulaire. - Extraction difficile avec traumatisme de l'os environnant la dent.

Tableau V : L'extraction-implantation immédiate : avantages, inconvénients et contre-indications(48)

2) Les précautions à respecter

Les conditions de réalisation de l'extraction-implantation immédiate sont strictes et la réussite du traitement en dépend.

Mesures pré-opératoires	Mesure per-opératoire	Mesures post-opératoires
Préparation du patient : Prévention de l'infection et de la douleur post-opératoire : couverture antibiotique, anti-douleur	<ul style="list-style-type: none"> - Extraction atraumatique pour réduire la perte osseuse au maximum : séparation des racines, éviter les alvéolectomies, privilégier l'élévation. - Assainissement et curetage alvéolaire minutieux - Obtenir une stabilité primaire de l'implant, par l'engagement d'au moins 3 spires (3 à 5 mm d'os en apical) - Poser les implants le plus près possible des parois alvéolaires résiduelles : réduire l'espace de vide péri-implantaire à moins de 1mm - Enfouissement de l'implant par un lambeau et des sutures étanches 	<ul style="list-style-type: none"> - Eviter tout traumatisme des tissus mous et osseux : le patient ne doit pas porter de prothèse mobile qui pourrait comprimer la muqueuse pendant au moins 2 semaines.

Tableau VI : Mesures pré, per et post opératoires nécessaires lors d'une extraction-implantation immédiate(48)

3) Intérêt du PRF

Les auteurs ont voulu repousser les limites de cette méthode d'extraction-implantation immédiate grâce à l'utilisation du PRF.

Quels seraient les avantages de l'utilisation du PRF ?

D'après les auteurs, le rôle du PRF est intéressant sur plusieurs points.

Tout d'abord par son intérêt biologique : grâce aux facteurs de croissances contenus dans la membrane, la cicatrisation serait plus rapide. La cicatrisation osseuse et donc le processus d'ostéo-intégration seraient accélérés, ainsi que l'angiogenèse et la cicatrisation gingivale.

Ensuite, par son intérêt mécanique : La membrane de PRF permet non seulement de stabiliser et protéger le greffon mais aussi de faciliter la chirurgie : elle évite la chirurgie mucogingivale de recouvrement et la traction du lambeau, et le greffon obtenu est compact grâce aux fragments de fibrine qui lient les particules de greffe entre elles.

Dans ce cas clinique, le patient se présente avec un bridge maxillaire complet descellé, et l'examen clinique montre une facture des 13, 12 et 22, nécessitant l'extraction des dents concernées et de la pose de futurs implants.

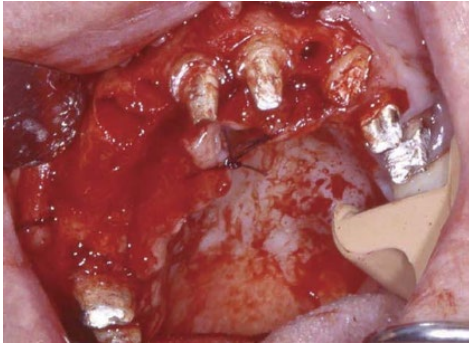


Figure 45 : Fractures des 13, 12 et 22
Extraction des dents (47)

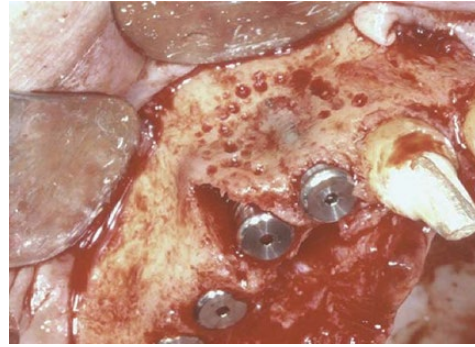

Figure 46 : Mise en place immédiate des implants (47)

Nous pouvons voir sur la figure 46 une déhiscence osseuse vestibulaire au niveau de la 13 et une fenestration au niveau de la 12, qui constituent des limites à l'extraction-implantation immédiate. En effet il est habituellement déconseillé de pratiquer cette technique en présence de ces défauts osseux.

Une stimulation osseuse endostée est pratiquée, puis la greffe allogénique (Phoenix® de TBF) mélangée à des fragments de PRF est mise en place. (cf figure 47)

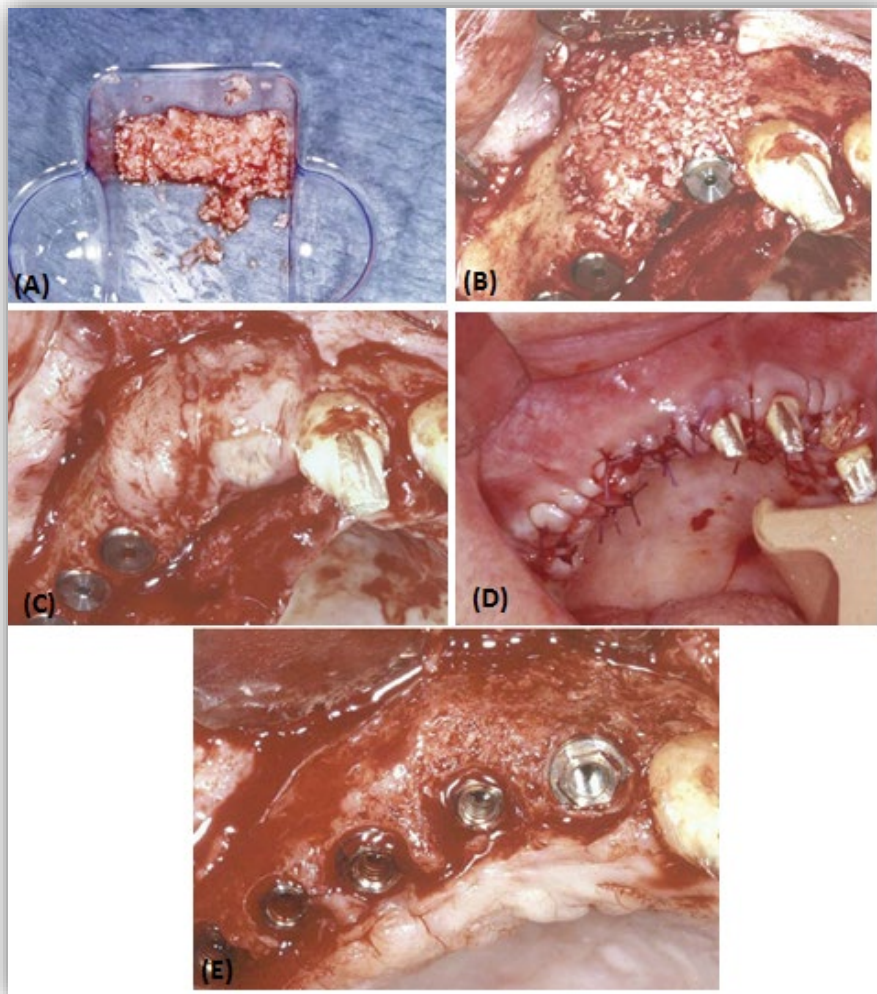


Figure 47 : Greffe allogénique et PRF dans la reconstruction des défauts osseux (47)

- (A) Mélange des particules allogéniques et des membranes de PRF déchiquetées
- (B) Mise en place du greffon : la consistance ferme du greffon permet de reconstituer la bosse canine
- (C) Recouvrement du greffon à l'aide de membranes de PRF : stabilisation des particules osseuses
- (D) Réalisation des sutures, et mise en nourrice des implants
- (E) Réouverture à trois mois

A trois mois, nous pouvons constater la disparition de la déhiscence vestibulaire et de la fenestration osseuse. La régénération a été un succès, d'autant plus que des monticules osseux inter-implantaires, futur os papillaire, et une bosse canine sont présents. La réussite esthétique de la future prothèse dépend de la présence de ces éléments.

L'os maxillaire nécessitant une période de cicatrisation supérieure à 3 mois, le résultat obtenu est assez intéressant et montre que l'utilisation du PRF dans cette technique permet de réduire ce délai.

Autre limite de l'extraction-implantation immédiate : la présence d'une lésion apicale d'origine endodontique ou parodontale, par crainte de l'échec de l'ostéo-intégration. Cette étude prospective « *Effect of PRF and Allograft Use on Immediate Implants at Extraction Sockets with Periapical Infection -Clinical and Cone Beam CT Findings* » (49) analyse l'effet de l'utilisation combinée de PRF et de DFDBA (d'allogreffes d'os lyophilisé décalcifié) sur la survie immédiate des implants sur des sites d'extraction dentaire présentant des lésions péri-apicales.

Les implants ont été immédiatement placés chez 8 patients, et un traitement antibiotique à large spectre leur a été administré. Les implants Adin Titanium ont été utilisés dans tous les cas. La combinaison de PRF et de DFDBA a été utilisée pour combler le vide entre le corps de l'implant et l'os alvéolaire. La restauration finale a été placée après 3 mois.

Une fermeture complète de l'espace interproximal a été observée dans 91,7% des sites implantés. La survie des implants était de 91,67% à 12 mois. D'après les auteurs, l'utilisation adjuvante de PRF avec du DFDBA sur des sites infectés a entraîné une réduction significative de la résorption osseuse et une cicatrisation osseuse accélérée au cours de la phase initiale d'extraction. L'utilisation combinée de facteurs de croissance avec des antibiotiques à large spectre pré et postopératoires sur une courte période a entraîné un taux de survie des implants plus élevé à la fin de la période d'un an suivant la restauration.

Cependant, l'efficacité de ces deux matériaux sans les antibiotiques à large spectre doit être prouvée. Les résultats seraient-ils similaires en utilisant uniquement les antibiotiques ? De plus, une survie de 91% montre qu'un implant sur 9 subit un échec, ce qui constitue un risque assez important à prendre.

Le choix le plus judicieux serait pour l'instant, en l'absence de littérature, d'attendre la cicatrisation de ces lésions péri-apicales, foyers infectieux risquant de contaminer l'implant.

B) Gestion de l'esthétique des tissus mous péri-implantaires

1) Avantages de l'extraction-implantation immédiate et PRF

Les critères esthétiques de la dentisterie moderne augmentent depuis plusieurs années, le but ultime étant d'obtenir une esthétique « blanche » et « rose ». "L'esthétique blanche" désigne la dentition naturelle ou la restauration de tissus durs dentaires avec des matériaux appropriés.

« L'esthétique rose » fait référence aux tissus durs et mous environnants, qui peuvent améliorer ou diminuer le résultat esthétique.

L'un des objectifs le plus difficile de la parodontie dans le domaine de la reconstruction et de la régénération est celle de la papille interdentaire perdue. Dans le domaine de la chirurgie plastique parodontale, elle constitue l'un des problèmes les plus difficiles et les moins prévisibles.

Aujourd'hui, dans la majorité de la population adulte ayant des antécédents de maladie parodontale, les embrasures gingivales ouvertes, appelées « triangles noirs », constituent un problème courant. Chez près d'un tiers des adultes, ils constituent un problème aussi bien esthétique que fonctionnel, contribuant à la rétention des débris alimentaires et pouvant nuire à la santé du parodonte (50)

Lors de la pose d'implant dans la région antérieure maxillaire, l'absence de papille peut compromettre le rendu esthétique.

La présence de ce triangle de gencive dépend de la présence de l'os interdentaire.

Après une extraction dentaire, l'os se résorbe, et cet os interdentaire disparaît. Il faut alors recréer et réaménager cet espace.

Lorsqu'une extraction-implantation immédiate et une mise en charge immédiate sont possibles (en prenant comme critère d'acceptation l'analyse du couple d'insertion et de la fréquence de résonance), la pose immédiate de l'implant peut présenter d'autres avantages notamment sur la cicatrisation des tissus mous **.(48)**

En effet, l'implant servirait de support à la reconstruction tridimensionnelle de l'os. Sans mise en place immédiate de l'implant, la crête se résorberait, entraînant l'absence de volume osseux idéal pour la pose de l'implant, notamment pour les patients avec une crête vestibulaire et un tissu gingival fin. Cette technique facilite la maturation de l'os péri-implantaire et des tissus mous autour de la couronne, donnant un profil d'émergence plus esthétique pour la restauration prothétique.

Lors d'une mise en charge immédiate, la couronne provisoire guide la cicatrisation des tissus mous, permettant le bon positionnement du collet et des papilles interdentaires.

Cependant l'implantation immédiate et la greffe osseuse dépendent fortement de la qualité du tissu gingival, qui lorsqu'il est faible ou endommagé peut entraîner l'apparition d'une déhiscence et donc la contamination du site greffé. Les auteurs préconisent alors une greffe de tissus conjonctif pour éviter ce problème, mais l'utilisation du PRF en membrane dans cette situation est intéressante. Elle agirait comme une barrière biologique, et un support transitoire pour la régénération des tissus gingivaux, protégeant l'implant et le greffon de l'environnement buccal

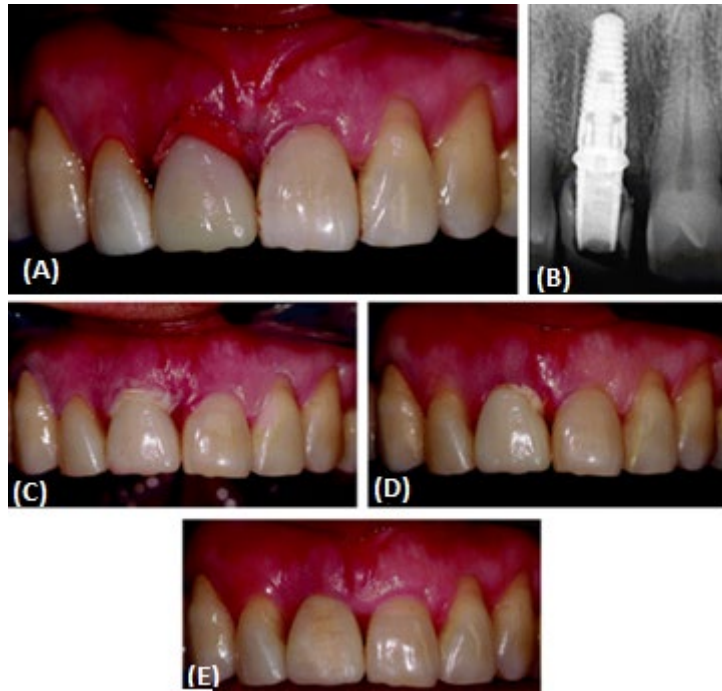


Figure 48 : Cas d'une extraction-implantation immédiate sur une 11(48)

(A) et (B) : Une couronne provisoire a été préparée et collée sur le pilier provisoire implantaire en adaptant et en comprimant la membrane de L-PRF.

(C) : Aspects cliniques de la cicatrisation après 48 heures.

(D) : Maturation gingivale à 7 jours.

(E) : Maturation des tissus après 3 mois.

Enfin, d'un point de vue pratique, la membrane de L-PRF est facile à utiliser sur le site chirurgical : sa consistance élastique permet au clinicien de la placer autour d'un pilier prothétique. Ses propriétés hémostatiques sont également avantageuses et pratiques pour ce type de chirurgie. Ce protocole utilise une approche sans lambeau pour éviter les incisions qui pourraient réduire de manière significative la micro-vascularisation dans des zones critiques telles que les papilles inter-dentaires qui interféreraient avec la cicatrisation et le résultat esthétique final. En raison de leur texture et de leurs propriétés cicatrisantes, les membranes de L-PRF ont permis l'utilisation d'une approche microchirurgicale sans incisions ni sutures, permettant ainsi une cicatrisation optimale des tissus.

Cependant, dans le cas où les dents ont déjà été extraites et l'os résorbé, quelles seraient les solutions pour pallier ce problème esthétique ?

2) Avant la pose de l'implant

La reconstruction des tissus mous au niveau des implants dentaires est importante esthétiquement, mais aussi pour la pérennité des implants. En effet, il existe un lien direct entre la présence de tissus kératinisés (donc de gencive attachée) autour du col de l'implant et la survie de l'implant : 2mm de gencive attachée doivent être présents. (51)

Lors de la perte d'une dent, la résorption osseuse entraîne une diminution de la hauteur de la crête osseuse, et donc une diminution de la hauteur de la gencive attachée. Lorsque que la gencive vestibulaire (libre et mobile) est trop proche du col d'un implant, les mouvements de

tractions des lèvres entraînent l'exposition permanente du col de l'implant et donc sa contamination bactérienne.

C'est pourquoi il est important, avant de poser un implant, d'aménager les tissus mous environnants.

Les greffes gingivales sont des procédures couramment utilisées pour traiter les défauts des tissus mous. Elles permettent d'augmenter le volume de tissu kératinisé, et donc de gencive attachée, immobile au cours des mouvements labiaux.

La greffe gingivale libre (GGL), qui concerne le tissu épithélial et le tissu conjonctif, est une technique de choix qui a déjà fait ses preuves. Elle permet, en plus d'augmenter la hauteur et l'épaisseur de tissu kératinisé, de repousser le vestibule.

Des études récentes combinant le PRF avec ces greffes gingivales ont fait leur apparition.

Le but de la présente étude de cas était de corriger le défaut des tissus mous après extraction de la 16, 4 mois auparavant. Les auteurs utilisent la greffe de gencive libre en combinaison avec le PRF, afin de restaurer le tissu kératinisé et de préparer le site pour la greffe osseuse, suivi de la pose de l'implant.

Le prélèvement palatin au niveau du site donneur a été recouvert par une membrane de PRF.

Au niveau du site receveur, il a été réalisé un lambeau d'épaisseur partielle puis une stabilisation de la GGL avec du polypropylène 5-0 (Figure 49, images A, B). Le PRF a été placé et stabilisé au sommet de la GGL, par un adhésif cyanoacrylate et des sutures. (Figure 49, image c), puis le lambeau a été refermé.

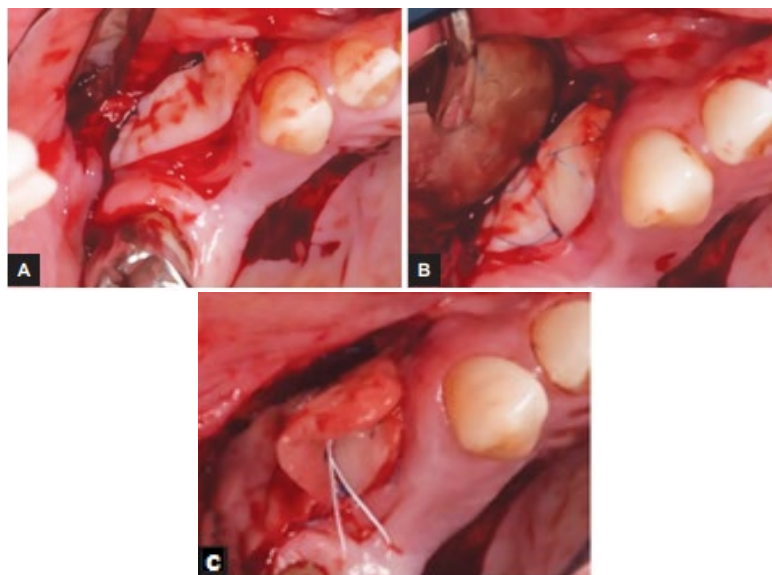


Figure 49 : Utilisation du PRF lors d'un approfondissement vestibulaire (51)

Deux mois après la chirurgie gingivale, une greffe osseuse a été effectuée puis la pose de l'implant, quelques mois plus tard.

D'après les résultats de cette étude, le PRF se présente comme un adjuvant efficace à ces chirurgies, en améliorant et accélérant la cicatrisation.

En effet, la membrane de PRF, échafaudage résorbable, a la capacité de guider la migration des cellules épithéliales à la surface, et de favoriser l'angiogenèse autour de la zone.

De même, elle peut empêcher la migration de cellules indésirables vers le site de la plaie, et aider à maintenir l'espace pour les cellules épithéliales, assurant une cicatrisation de meilleure qualité.

Le PRF peut être utilisé pour recouvrir la plaie palatine du site donneur, zone post-opératoire très douloureuse pour le patient : il accélère sa cicatrisation, diminue la douleur post-opératoire et a un effet hémostatique.

Au niveau du site receveur, le taux de guérison serait plus rapide, dû à la prolifération accrue de fibroblastes et de collagène, suite à la libération des facteurs de croissance dans les premiers stades de la guérison.

3) Après la pose de l'implant

Au cours de la première année de la pose de l'implant, un remodelage osseux initial autour des implants se produit. (52)

Des études antérieures ont montré que ce processus est caractérisé par un remodelage horizontal et vertical des dimensions osseuses, avec une plage allant de 0,7 à 3 mm au cours de la première année. (53). Les premières tentatives pour réduire cette perte de tissus sont les changements de formes et de surfaces des implants, de position et de conception du pilier. Cependant la modélisation des tissus reste inévitable.

Une deuxième approche pour réduire la perte osseuse est donc la modification des tissus mous péri-implantaires. Berglundh et al. ont montré que la muqueuse péri-implantaire présente de nombreuses caractéristiques communes avec la gencive autour des dents naturelles(54)

En effet, une constante biologique, comparable à la l'espace biologique est nécessaire. Elle se caractérise par une couche épithéliale profonde de 2 mm et une couche de tissu conjonctif de 1mm supra-osseuses.

Il a été démontré que l'amincissement ou la destruction de cette épaisseur de tissu entraîne une résorption osseuse péri-implantaire inévitable. L'épaisseur de tissus influencerait la modification de l'os crestal se trouvant autour des implants. Par exemple, les patients présentant un tissu mince (inférieur ou égal à 2mm) subissaient une perte osseuse péri-implantaire moyenne de 1,35mm, alors que les patients présentant un tissu épais (supérieur ou égal à 3mm) montraient une perte osseuse inférieure à 0.3 mm.

Cet essai "*The effect of PRF (platelet-rich fibrin) inserted with a split-flap technique on soft tissue thickening and initial marginal bone loss around implants : results of a randomized, controlled clinical trial.*" (50) visait à évaluer l'influence de l'augmentation des tissus mous avec du PRF sur les tissus crestaux autour des implants.

31 implants en titane ont été posés au niveau mandibulaire, le groupe test ayant reçu une membrane de PRF en tentative d'augmentation de la muqueuse, et le groupe témoin ayant reçu l'implant uniquement. Les implants ont été mis en nourrice et l'évaluation des dimensions des tissus péri-implantaires a eu lieu à 3 mois et 6 mois post opératoires.

Etonnamment, les résultats de cette étude montrent une efficacité nulle du PRF concernant la stabilité des tissus péri-implantaires à 3 et 6 mois, voire une augmentation de la perte osseuse dans ce groupe test.

La cause de l'échec d'une augmentation d'épaisseur de tissus par le PRF seul est peut-être due à son simple rôle d'adjuvant. En effet, le PRF serait utile pour une augmentation des tissus mous quand il est associé à une véritable greffe de tissu conjonctif ou épithélio-conjonctif, mais ne se suffirait pas à lui-même.

Une greffe de conjonctif ou épithélio-conjonctive associée à du PRF serait donc plus appropriée pour obtenir un résultat fiable.

4) Intérêt du PRF sur les maladies péri-implantaires

4.1) Définition

De nos jours, la pose d'un implant représente la solution idéale pour remplacer une dent manquante, si bien que le nombre d'implants posés est en constante augmentation, tout comme les maladies péri-implantaires. Celles-ci peuvent se présenter sous deux formes : la mucite péri-implantaire et la véritable péri-implantite.

La mucite péri-implantaire est une lésion inflammatoire de la muqueuse entourant l'implant, sans signe de perte osseuse, après le remodelage osseux initial. Elle se caractérise par une immobilité de l'implant, une profondeur de sondage inférieure à 8mm, une perte osseuse radiographique inférieure ou égale à 2mm, et un saignement ou une suppuration au sondage (55)

En revanche, la péri-implantite est un défaut de l'ostéo-intégration de l'implant, dont les causes peuvent être une contamination bactérienne, ou une force mécanique inadaptée telle que la surcharge occlusale ou une interférence. (56)

Elle affecte l'os péri-implantaire, causant une perte osseuse progressive au-delà du remodelage biologique normal. Elle se caractérise par une perte osseuse marginale supérieure ou égale à 3mm, un saignement au sondage et/ou une purulence.

Elle peut aussi être causée par un volume osseux initial d'implantation insuffisant lors de la pose de l'implant. En effet, lorsque certaines zones de l'implant (en particulier le col et les premières spires) ne sont pas enfouies dans l'os, des perforations des arêtes osseuses peuvent se produire. La greffe osseuse est alors indispensable pour garantir un résultat esthétique et la stabilité à long terme de l'implant, et prévenir la péri-implantite.

Cette pathologie concerne malheureusement 5 à 11% des implants posés (57). Lorsque l'implant est mobile, il n'existe aucune chance d'une nouvelle ostéo-intégration, et l'implant doit être retiré. Lorsque l'implant n'est pas mobile, plusieurs solutions sont possibles. (55)

Le premier objectif serait la régénération osseuse à l'intérieur du défaut, c'est-à-dire la formation d'un nouveau tissu osseux pour remplir la cavité péri-implantaire. Le deuxième objectif est la ré-ostéointégration de la surface, c'est-à-dire la reconstitution de l'interface os-implant. Ce mécanisme est principalement une interaction physico-chimique entre l'os et la surface de dioxyde de titane de l'implant.(56)

Plusieurs traitements ont été proposés en fonction de l'indication :

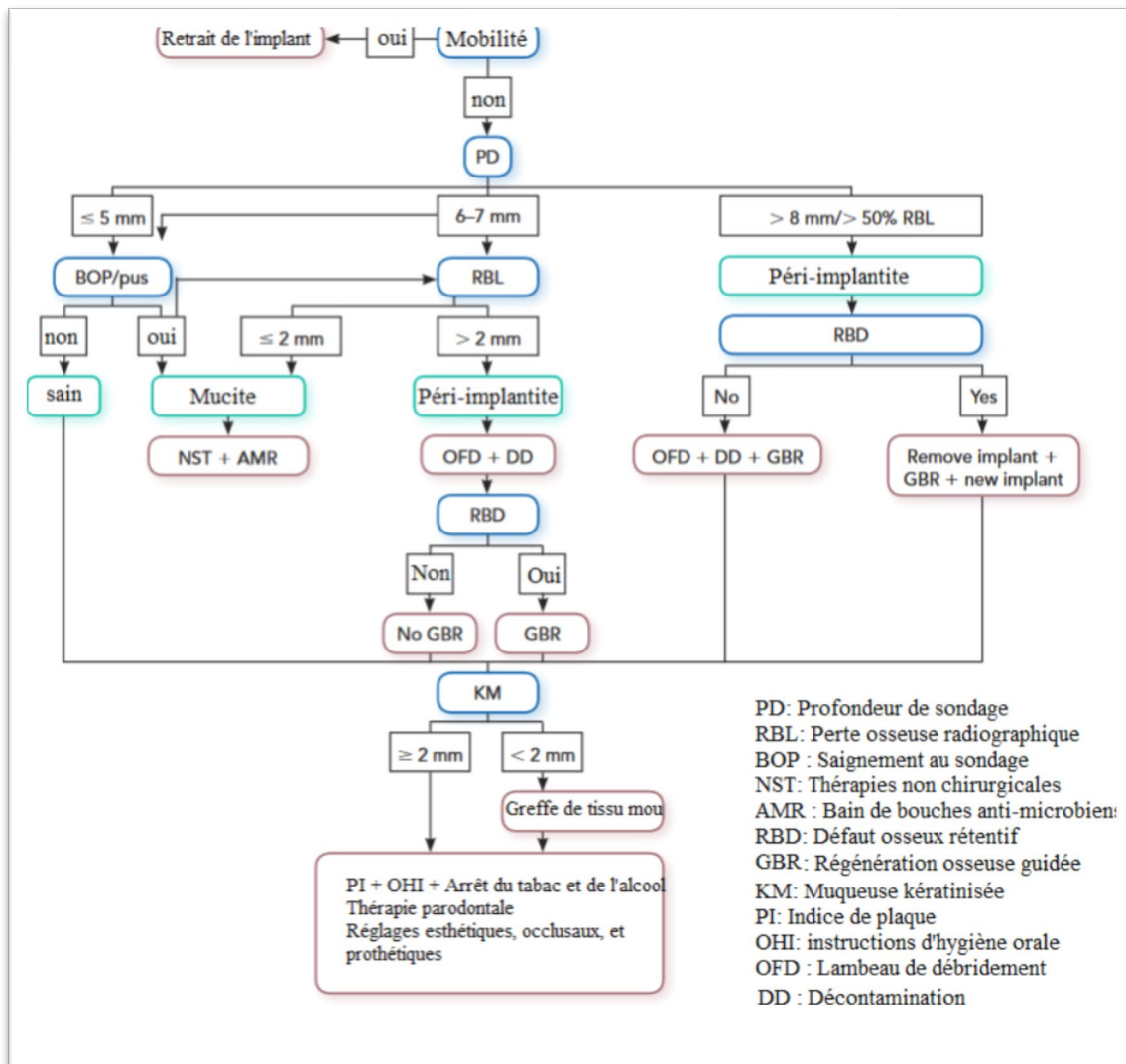


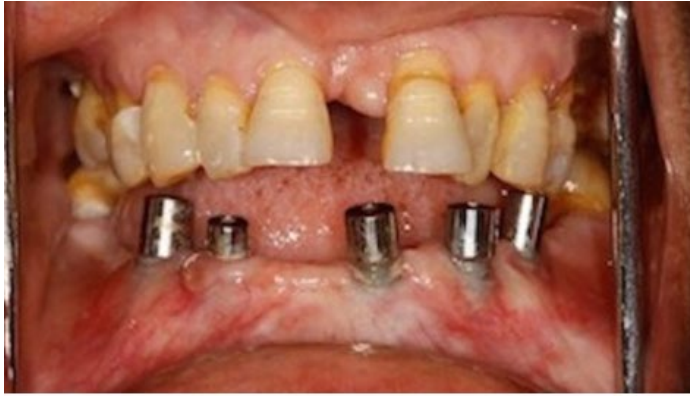Figure 50 : Schéma récapitulatif des prises en charge des maladies péri-implantaires (55)

4.2) Traitement des mucites et PRF

Comme nous l'avons vu, certaines pathologies des muqueuses péri-implantaires peuvent être causées par une insuffisance de tissus kératinisés autour de l'implant, et le traitement idéal dans ce cas serait la greffe de tissus mous et un approfondissement du vestibule.

Le but de cette étude (67) est de montrer l'intérêt, s'il existe, de l'utilisation du PRF dans le traitement des mucites péri-implantaires et de mettre en évidence, s'il existe, l'intérêt du PRF dans le traitement des péri-implantites. (57)

Le cas clinique de cette étude est une femme de 47 ans, qui présente 5 implants placés 6 mois auparavant au niveau de la région symphysaire. Les profondeurs de sondage des implants étaient inférieures à 3mm, il n'y avait aucune mobilité, aucun saignement au sondage ou écoulement de pus, ni aucune poche active. Cependant, la hauteur de gencive kératinisée était inférieure à 2mm, et 3 à 4 spirales sur les 3 implants du secteur 3 étaient exposées. (Figure 51)



Exposition des
spires des implants
secteur 3

Figure 51: Présentation du cas clinique (57)

La procédure chirurgicale utilisée est un lambeau d'épaisseur partielle au niveau du secteur 3 : une incision d'épaisseur partielle s'étendant horizontalement de 2 à 3 mm au-delà des implants mésiaux et distaux et deux incisions verticales. Le lambeau est soulevé, la surface contaminée de l'implant lissée avec un polisseur de diamant et de caoutchouc (implantoplastie), et désinfectée avec de la chlorhexidine à 0,12% pour éliminer tous les dépôts de bactéries, faciliter la réadaptation des tissus mous et limiter et minimiser l'adhérence d'une future plaque dentaire. 2 membranes de PRF sont préparées et superposées pour recouvrir les trois implants. Elles sont fixées autour de la gencive implantaire à l'aide de sutures. Le lambeau d'épaisseur partielle est positionné apicalement et suturé avec l'extrémité apicale de la membrane de PRF, au périoste sous-jacent, à l'aide de soie 4-0. Il s'agit d'une vestibuloplastie avec la membrane de PRF, qui est restée exposée au milieu buccal. (cf Figures 52 A et B)

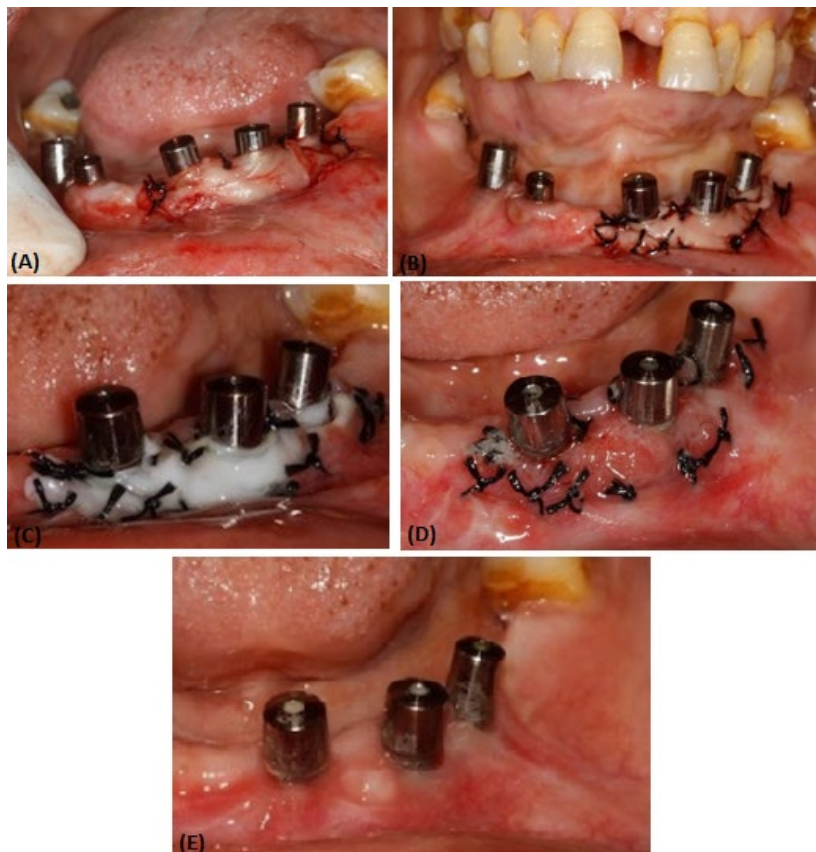


Figure 52 : Etapes chirurgicales d'un approfondissement vestibulaire à l'aide du PRF (57)

D'après les auteurs, 1 jour après la chirurgie, la surface de la membrane de PRF est apparue de couleur blanchâtre (cf figure 52 C), mais au 8e jour, la néo-angiogenèse s'était installée et de nombreux nouveaux vaisseaux sanguins immatures ont été observés (cf figure 52 D)

À 4 semaines post-opératoires, le biotype tissulaire à l'origine fin, s'est épaissi, et un recouvrement des spires est mis en évidence (cf figure 52 E) L'approfondissement vestibulaire s'est révélé efficace car au tirage des lèvres inférieures, aucun blanchiment des tissus péri-implantaires n'est visible, et la gencive marginale était délimitée. D'après les auteurs, une différence significative a été observée entre l'état préopératoire et l'état postopératoire.

L'utilisation unique de PRF pourrait donc, dans ce cas précis, être efficace pour un approfondissement vestibulaire et une augmentation de la gencive marginale autour des implants. Cette chirurgie permet d'obtenir une immobilité de cette gencive péri-implantaire lors des mouvements labiaux, empêchant l'exposition progressive des spires implantaires et la contamination bactérienne.

Dans ce cas clinique, l'atteinte parodontale initiale autour de l'implant était minime, et la pathologie a été prise en charge rapidement avant une dégradation plus importante. Aucune greffe de tissus conjonctif ou épithélio-conjonctif n'a été utilisée, et pourtant cette méthode se révèle efficace. Cependant le recouvrement des spires implantaires n'est pas de 100%, comme nous pouvons le voir sur la figure 6, notamment au niveau de l'implant médian. Si les auteurs avaient utilisé une greffe gingivale en addition ou non avec une membrane de PRF, le recouvrement aurait-il été complet ?

La littérature reste encore rare sur ce sujet, et de prochaines études comparatives seraient intéressantes pour évaluer le potentiel réel du PRF dans ces chirurgies reconstructives de la muqueuse.

Lorsque les implants sont mobiles, la dépose de l'implant est inévitable, et la perte de l'os environnant parfois importante. Une reconstruction osseuse de la zone est alors indispensable pour espérer reposer des implants après cicatrisation, et l'utilisation du PRF peut s'avérer intéressante.

L'article "*3-Dimensional Reconstruction of the Posterior Mandible Following Implants Removal: A Case Report of A Simplified Protocol*" (58) étudie l'intérêt de l'utilisation du PRF dans un nouveau protocole chirurgical régénératif visant à reconstruire la mandibulaire postérieure avant la pose de nouveaux implants.

Lorsque le volume à reconstruire est important, le biomatériau le plus utilisé est l'os autogène. Utilisé en bloc ou en particule, il est l'étalon d'or pour les reconstructions verticales.

Cependant, cette technique nécessite la présence d'un deuxième site opératoire, et d'un prélèvement parfois volumineux pouvant conduire au refus thérapeutique du patient. D'après les auteurs, cette nouvelle technique utilisant une allogreffe hydratée dans du PRF, et un maillage en titane, aurait une efficacité comparable à celle d'une autogreffe pour les augmentations majeures de la crête.

Le cas clinique est une patiente âgée de 43 ans se présentant avec une péri-implantite sévère secteur 3. Les implants ont été retirés de manière atraumatique, malgré l'atrophie osseuse majeure consécutive au retrait de l'implant.

Après l'élévation complète des lambeaux, l'os a été cureté et débarrassé de toute particule de greffe osseuse restante lors d'une précédente tentative de traitement de la péri-implantite. Une libération des tissus mous est réalisée du côté lingual, en suivant le protocole de Ronda consistant à détacher les fibres musculaires mylohyoïdiennes attachées au lambeau lingual.

Cette technique n'utilise plus d'instrument contondant par et le détachement des fibres musculaires en appliquant une traction coronale, mais un instrument anguleux avec mouvement de brosse pour détacher toutes les fibres musculaires attachées au lambeau lingual. Elle permet une libération très sûre de 20 mm, sans insérer d'instrument dans le plancher buccal. Une libération vestibulaire du lambeau est aussi effectuée, en brossant le périoste avec cet instrument. (Figure 53)

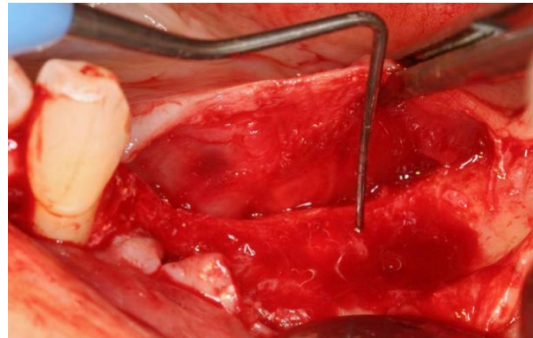


Figure 53 : Visualisation du défaut osseux (58)

Un maillage en titane a été ajusté de la partie distale de la canine à la partie postérieure de la mandibule, et fixé à l'aide de deux vis (cf figure 54). La zone a été greffée à l'aide d'une allogreffe, qui a été réhydratée avec du A-PRF afin d'obtenir une greffe osseuse « collante », (cf figure 55) puis l'ensemble a été recouvert de membranes d'A-PRF. Les sutures ont été réalisées en 2 couches à l'aide d'un mono filament résorbable et une suture matelassier horizontale a ensuite été réalisée afin de fixer le lambeau.

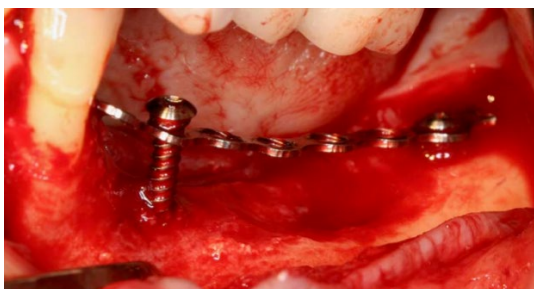

Figure 54 : Mise en place du maillage en titane(58)

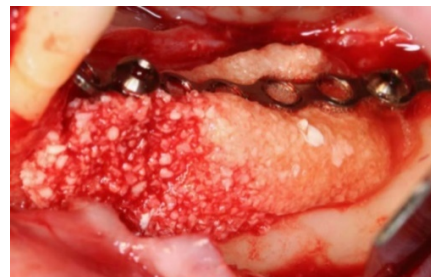

Figure 55 : Mise en place du greffon (58)

Les résultats sont encourageants. En effet, la régénération osseuse verticale et horizontale a été obtenue avec un gain osseux de 8,2 mm de hauteur. (Figure 56). Par la suite, 3 implants de 10 mm ont été positionnés avec succès. Ce rapport de cas décrit donc un protocole simplifié, utilisé pour obtenir un gain osseux vertical et horizontal drastique de la mandibule postérieure, sans nécessiter d'os autogène, de facteurs de croissance recombinants coûteux et / ou de membranes non résorbables.

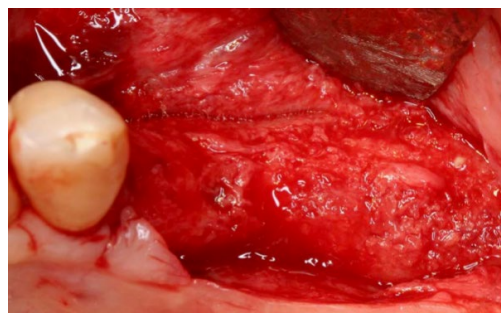


Figure 56: Réouverture du site (58)

CONCLUSION

Le PRF apparait comme une révolution dans le monde de la chirurgie orale notamment en implantologie.

Introduit pour la première fois par Choukroun et al en 2001, il est en constante évolution. A partir d'un échantillon de sang, une centrifugation adaptée permet d'obtenir une membrane ou un liquide injectable parfaitement biocompatible, et sans risque de transmission de maladie.

Malgré un manque évident de publications à son sujet par rapport au PRP, il est de nos jours adopté par de plus en plus de praticiens en activité de ville. En effet, en plus d'être facile et rapide à fabriquer en cabinet, ce matériau présente des propriétés biologiques intéressantes pouvant améliorer la chirurgie implantaire.

Il existe sous différentes formes, qui ne cessent de s'améliorer et de se développer : le P-PRF, le L-PRF, l'A-PRF, l'I-PRF : tous ces dérivés du sang permettent d'adapter l'apport des facteurs de croissance et de la fibrine au type de chirurgie.

Ainsi, plusieurs techniques chirurgicales de reconstruction osseuses ont vu le jour grâce à son utilisation, notamment celle du "sticky-bone".

Que ce soit avant, pendant ou après la pose d'implant, il se présente comme un véritable échafaudage pour la cicatrisation des tissus durs et des tissus mous.

Cependant, il reste un matériau résorbable, et bien qu'il soit utilisé seul dans de nombreuses études, il ne pourrait se suffire à lui-même. D'après certains auteurs, le PRF permettrait de s'affranchir d'un deuxième site opératoire lors de greffes osseuses ou gingivales, réduisant ainsi la douleur et l'appréhension du patient face à la chirurgie. Pour d'autres, il apparaît plutôt comme un adjuvant à la chirurgie implantaire, capable d'accélérer la régénération et la cicatrisation des tissus.

C'est un outil intéressant qui mériterait des publications supplémentaires sur sa véritable efficacité, car il n'est pas uniquement utilisé en implantologie : parodontologie, chirurgie du corps, ou même médecine esthétique. Sa capacité de stimulation de production de collagène par l'activation des fibroblastes a été étudiée pour mettre au point une technique d'injection d'i-PRF, pouvant remplacer l'injection d'acide hyaluronique. En présence de plus de preuves scientifiques, le scepticisme des praticiens pourrait disparaître et le PRF devenir un outil utile à la chirurgie moderne.

BIBLIOGRAPHIE

1. Dr. Kiran N K1, , Dr. Mukunda K S2, , Dr.Tilak Raj T N3, Dr. Kiran N K1, , Dr. Mukunda K S2, , Dr.Tilak Raj T N3, et al. Platelet concentrates: A promising innovation in dentistry. *Journal of dental sciences and research*. févr 2011;Volume 2 Issue 1:12.
2. Ross R, Glomset J, Kariya B, Harker L. A platelet-dependent serum factor that stimulates the proliferation of arterial smooth muscle cells in vitro. *Proc Natl Acad Sci USA*. avr 1974;71(4):1207-10.
3. Whitman DH, Berry RL, Green DM. Platelet gel: an autologous alternative to fibrin glue with applications in oral and maxillofacial surgery. *J Oral Maxillofac Surg*. nov 1997;55(11):1294-9.
4. Dohan DM, Choukroun J, Diss A, Dohan SL, Dohan AJJ, Mouhyi J, et al. Platelet-rich fibrin (PRF): A second-generation platelet concentrate. Part I: Technological concepts and evolution. *Oral Surgery, Oral Medicine, Oral Pathology, Oral Radiology, and Endodontology*. 1 mars 2006;101(3):e37-44.
5. Jobin F. synthèse de l'hémostase normale. In: *L'hémostase*. Edition Maloine; 1995.
6. Lam FW, Vijayan KV, Rumbaut RE. Platelets and their interactions with other immune cells. *Compr Physiol*. 1 juill 2015;5(3):1265-80.
7. Freymiller EG, Aghaloo TL. Platelet-rich plasma: ready or not? *Journal of Oral and Maxillofacial Surgery*. 1 avr 2004;62(4):484-8.
8. Dohan Ehrenfest DM, Rasmusson L, Albrektsson T. Classification of platelet concentrates: from pure platelet-rich plasma (P-PRP) to leucocyte- and platelet-rich fibrin (L-PRF). *Trends in Biotechnology*. 1 mars 2009;27(3):158-67.
9. Kobayashi M, Kawase T, Horimizu M, Okuda K, Wolff LF, Yoshie H. A proposed protocol for the standardized preparation of PRF membranes for clinical use. *Biologicals*. sept 2012;40(5):323-9.
10. Szpaderska AM, Egozi EI, Gamelli RL, DiPietro LA. The effect of thrombocytopenia on dermal wound healing. *J Invest Dermatol*. juin 2003;120(6):1130-7.
11. Gordon J, Ley SC, Melamed MD, English LS, Hughes-Jones NC. Immortalized B lymphocytes produce B-cell growth factor. *Nature*. 12 juill 1984;310(5973):145-7.
12. Agrawal AA. Evolution, current status and advances in application of platelet concentrate in periodontics and implantology. *World J Clin Cases*. 16 mai 2017;5(5):159-71.
13. Martin P, D'Souza D, Martin J, Grose R, Cooper L, Maki R, et al. Wound healing in the PU.1 null mouse--tissue repair is not dependent on inflammatory cells. *Curr Biol*. 1 juill 2003;13(13):1122-8.
14. Khorshidi H, Raofi S, Bagheri R, Banihashemi H. Comparison of the Mechanical Properties of Early Leukocyte- and Platelet-Rich Fibrin versus PRGF/Endoret Membranes. *Int J Dent*. 2016;2016:1849207.
15. Anitua E, Sanchez M, Merayo-Llodes J, De la Fuente M, Muruzabal F, Orive G. Plasma rich in growth factors (PRGF-Endoret) stimulates proliferation and migration of primary keratocytes and conjunctival fibroblasts and inhibits and reverts TGF-beta1-Induced myodifferentiation. *Invest Ophthalmol Vis Sci*. 1 août 2011;52(9):6066-73.

16. Anitua E. Plasma rich in growth factors: preliminary results of use in the preparation of future sites for implants. *Int J Oral Maxillofac Implants*. août 1999;14(4):529-35.
17. Torul D, Bereket MC, Onger ME, Altun G. Comparison of the Regenerative Effects of Platelet-Rich Fibrin and Plasma Rich in Growth Factors on Injured Peripheral Nerve: An Experimental Study. *J Oral Maxillofac Surg*. août 2018;76(8):1823.e1-1823.e12.
18. Li Q, Pan S, Dangaria SJ, Gopinathan G, Kolokythas A, Chu S, et al. Platelet-Rich Fibrin Promotes Periodontal Regeneration and Enhances Alveolar Bone Augmentation. *Biomed Res Int* [Internet]. 2013 [cité 9 sept 2018];2013. Disponible sur: <https://www.ncbi.nlm.nih.gov/pmc/articles/PMC3622372/>
19. Choukroun J, Diss A, Simonpieri A, Girard M-O, Schoeffler C, Dohan SL, et al. Platelet-rich fibrin (PRF): A second-generation platelet concentrate. Part IV: Clinical effects on tissue healing. *Oral Surgery, Oral Medicine, Oral Pathology, Oral Radiology, and Endodontology*. 1 mars 2006;101(3):e56-60.
20. Ekström K, Omar O, Granéli C, Wang X, Vazirisani F, Thomsen P. Monocyte Exosomes Stimulate the Osteogenic Gene Expression of Mesenchymal Stem Cells. *PLOS ONE*. 18 sept 2013;8(9):e75227.
21. Seban A. Greffes osseuses et implants [Internet]. Issy-les-Moulineaux [France: Elsevier Masson; 2008 [cité 24 oct 2018]. Disponible sur: <http://site.ebrary.com/id/10540281>
22. Dohan Ehrenfest DM, Doglioli P, de Peppo GM, Del Corso M, Charrier J-B. Choukroun's platelet-rich fibrin (PRF) stimulates in vitro proliferation and differentiation of human oral bone mesenchymal stem cell in a dose-dependent way. *Archives of Oral Biology*. 1 mars 2010;55(3):185-94.
23. Mourão CF de AB, Valiense H, Melo ER, Mourão NBMF, Maia MD-C, Mourão CF de AB, et al. Obtention of injectable platelets rich-fibrin (i-PRF) and its polymerization with bone graft: technical note. *Revista do Colégio Brasileiro de Cirurgiões*. déc 2015;42(6):421-3.
24. Miron RJ, Fujioka-Kobayashi M, Hernandez M, Kandalam U, Zhang Y, Ghanaati S, et al. Injectable platelet rich fibrin (i-PRF): opportunities in regenerative dentistry? *Clin Oral Invest*. 1 nov 2017;21(8):2619-27.
25. Fujioka-Kobayashi M, Miron RJ, Hernandez M, Kandalam U, Zhang Y, Choukroun J. Optimized Platelet-Rich Fibrin With the Low-Speed Concept: Growth Factor Release, Biocompatibility, and Cellular Response. *J Periodontol*. janv 2017;88(1):112-21.
26. Omar OM, Granéli C, Ekström K, Karlsson C, Johansson A, Lausmaa J, et al. The stimulation of an osteogenic response by classical monocyte activation. *Biomaterials*. nov 2011;32(32):8190-204.
27. Dohan Ehrenfest DM, Pinto NR, Pereda A, Jiménez P, Corso MD, Kang B-S, et al. The impact of the centrifuge characteristics and centrifugation protocols on the cells, growth factors, and fibrin architecture of a leukocyte- and platelet-rich fibrin (L-PRF) clot and membrane. *Platelets*. mars 2018;29(2):171-84.
28. Wood DL, Hoag PM, Donnenfeld OW, Rosenfeld LD. Alveolar Crest Reduction Following Full and Partial Thickness Flaps. *Journal of Periodontology*. 1 mars 1972;43(3):141-4.
29. Ten Heggeler JM a. G, Slot DE, Van der Weijden GA. Effect of socket preservation therapies following tooth extraction in non-molar regions in humans: a systematic review. *Clinical Oral Implants Research*. août 2011;22(8):779-88.

30. Jung RE, Ioannidis A, Hämmerle CHF, Thoma DS. Alveolar ridge preservation in the esthetic zone. *Periodontology* 2000. 1 juin 2018;77(1):165-75.
31. Ridge preservation after tooth extraction - Wang - 2012 - *Clinical Oral Implants Research* - Wiley Online Library [Internet]. [cité 16 sept 2018]. Disponible sur: <https://onlinelibrary.wiley.com/doi/pdf/10.1111/j.1600-0501.2012.02560.x>
32. Browwaes H, Bouvry P, De Bruyn H. A literature review on biomaterials in sinus augmentation procedures. *Clin Implant Dent Relat Res.* sept 2007;9(3):166-77.
33. Choukroun J, Diss A, Simonpieri A, Girard M-O, Schoeffler C, Dohan SL, et al. Platelet-rich fibrin (PRF): A second-generation platelet concentrate. Part V: Histologic evaluations of PRF effects on bone allograft maturation in sinus lift. *Oral Surgery, Oral Medicine, Oral Pathology, Oral Radiology, and Endodontology.* 1 mars 2006;101(3):299-303.
34. Platelet-rich-fibrin: A novel root coverage approach - Europe PMC Article - Europe PMC [Internet]. [cité 16 sept 2018]. Disponible sur: <http://europepmc.org/articles/PMC2846677?sessionid=E12F1808BCC13A05458AB820FF4E2641?fromSearch=singleResult&fromQuery=DOI:10.4103/0972-124X.51897>
35. Dohan DM, Choukroun J, Diss A, Dohan SL, Dohan AJJ, Mouhyi J, et al. Platelet-rich fibrin (PRF): A second-generation platelet concentrate. Part III: Leucocyte activation: A new feature for platelet concentrates? *Oral Surgery, Oral Medicine, Oral Pathology, Oral Radiology, and Endodontology.* 1 mars 2006;101(3):e51-5.
36. Naik B, Karunakar P, Jayadev M, Marshal VR. Role of Platelet rich fibrin in wound healing: A critical review. *J Conserv Dent.* 2013;16(4):284-93.
37. Jeyaraj PE, Chakranarayan A. Soft Tissue Healing and Bony Regeneration of Impacted Mandibular Third Molar Extraction Sockets, Following Postoperative Incorporation of Platelet-rich Fibrin. *Ann Maxillofac Surg.* juin 2018;8(1):10-8.
38. *Simplification des greffes sinusiennes.* Paris: Quintessence international; 2011.
39. Perrin D. *Manuel de chirurgie orale: technique de réalisation pratique, maîtrise et exercice raisonné au quotidien.* 2012.
40. Barbu HM, Andreescu CF, Comaneanu MR, Referendaru D, Mijiritsky E. Maxillary Sinus Floor Augmentation to Enable One-Stage Implant Placement by Using Bovine Bone Substitute and Platelet-Rich Fibrin. *Biomed Res Int* [Internet]. 13 août 2018 [cité 16 sept 2018];2018. Disponible sur: <https://www.ncbi.nlm.nih.gov/pmc/articles/PMC6110010/>
41. Inchingolo F, Tatullo M, Marrelli M, Inchingolo AM, Scacco S, Inchingolo AD, et al. Trial with Platelet-Rich Fibrin and Bio-Oss used as grafting materials in the treatment of the severe maxillar bone atrophy: clinical and radiological evaluations. *Eur Rev Med Pharmacol Sci.* déc 2010;14(12):1075-84.
42. Kökdere NN, Baykul T, Findik Y. The use of platelet-rich fibrin (PRF) and PRF-mixed particulated autogenous bone graft in the treatment of bone defects: An experimental and histomorphometrical study. *Dent Res J (Isfahan).* oct 2015;12(5):418-24.
43. Simonpieri A, Choukroun J, Girard MO, Ouaknine T, Dohan D. Implantation immédiate post-extractionnelle (IPE) : l'intérêt du PRF®. *Implantodontie.* 1 juill 2004;13(3):177-89.

44. S Medikeri R, Meharwade V, M Wate P, V Lele S. Effect of PRF and Allograft Use on Immediate Implants at Extraction Sockets with Periapical Infection -Clinical and Cone Beam CT Findings. *Bull Tokyo Dent Coll.* 2018;59(2):97-109.
45. Sanghani N, Apine A, B. M. S, K R, M. S. N. CONQUERING THE “DREADED” BLACK TRIANGLES: A CASE SERIES. *Journal of Evolution of Medical and Dental Sciences.* 26 avr 2014;3(17):4636-42.
46. Del Corso M, Mazor Z, Rutkowski JL, Dohan Ehrenfest DM. The use of leukocyte- and platelet-rich fibrin during immediate postextractive implantation and loading for the esthetic replacement of a fractured maxillary central incisor. *J Oral Implantol.* avr 2012;38(2):181-7.
47. Ibraheem W. Effect of Platelet-rich Fibrin and Free Gingival Graft in the Treatment of Soft Tissue Defect preceding Implant Placement. *J Contemp Dent Pract.* 1 juill 2018;19(7):895-9.
48. Hehn J, Schwenk T, Striegel M, Schlee M. The effect of PRF (platelet-rich fibrin) inserted with a split-flap technique on soft tissue thickening and initial marginal bone loss around implants: results of a randomized, controlled clinical trial. *Int J Implant Dent.* déc 2016;2(1):13.
49. Cardaropoli G, Lekholm U, Wennström JL. Tissue alterations at implant-supported single-tooth replacements: a 1-year prospective clinical study. *Clin Oral Implants Res.* avr 2006;17(2):165-71.
50. Berglundh T, Lindhe J, Ericsson I, Marinello CP, Liljenberg B, Thomsen P. The soft tissue barrier at implants and teeth. *Clin Oral Implants Res.* juin 1991;2(2):81-90.
51. Padijal-Molina M, Suarez F, Rios HF, Galindo-Moreno P, Wang H-L. Guidelines for the diagnosis and treatment of peri-implant diseases. *Int J Periodontics Restorative Dent.* déc 2014;34(6):e102-111.
52. Simonpieri A, Del Corso M, Vervelle A, Jimbo R, Inchingolo F, Sammartino G, et al. Current knowledge and perspectives for the use of platelet-rich plasma (PRP) and platelet-rich fibrin (PRF) in oral and maxillofacial surgery part 2: Bone graft, implant and reconstructive surgery. *Curr Pharm Biotechnol.* juin 2012;13(7):1231-56.
53. Shah R, Shah H, Shetty O, Mistry G. A novel approach to treat peri implantitis with the help of PRF. *Pan Afr Med J.* 2017;27:256.
54. Surmenian J, Choukroun J. 3-Dimensional Reconstruction of the Posterior Mandible Following Implants Removal: A Case Report of A Simplified Protocol. *Clinical Advances in Periodontics.* 19 sept 2017;1-18.



SERMENT MEDICAL

En présence des Maîtres de cette Faculté, de mes chers condisciples, devant l'effigie d'HIPPOCRATE.

Je promets et je jure, d'être fidèle aux lois de l'honneur et de la probité dans l'exercice de la Médecine Dentaire.

Je donnerai mes soins à l'indigent et n'exigerai jamais un salaire au-dessus de mon travail, je ne participerai à aucun partage clandestin d'honoraires.

Je ne me laisserai pas influencer par la soif du gain ou la recherche de la gloire.

Admis dans l'intérieur des maisons, mes yeux ne verront pas ce qui s'y passe, ma langue taira les secrets qui me seront confiés et mon état ne servira pas à corrompre les mœurs ni à favoriser le crime.

Je ne permettrai pas que des considérations de religion, de nation, de race, de parti ou de classe sociale viennent s'interposer entre mon devoir et mon patient.

Même sous la menace, je n'admettrai pas de faire usage de mes connaissances médicales contre les lois de l'humanité.

J'informerai mes patients des décisions envisagées, de leurs raisons et de leurs conséquences. Je ne tromperai jamais leur confiance et n'exploiterai pas le pouvoir hérité des connaissances pour forcer les consciences.

Je préserverai l'indépendance nécessaire à l'accomplissement de ma mission. Je n'entreprendrai rien qui dépasse mes compétences. Je les entretiendrai et les perfectionnerai pour assurer au mieux les services qui me seront demandés.

Respectueux et reconnaissant envers mes Maîtres, je rendrai à leurs enfants l'instruction que j'ai reçue de leur père.

Que les hommes m'accordent leur estime si je suis fidèle à mes promesses.

Que je sois déshonoré et méprisé de mes confrères si j'y manque.

GALLEGO Tatiana – Utilisation du PRF en implantologie en 2018

Th. : Chir. dent. : Marseille : Aix –Marseille Université : 2019

Rubrique de classement : Implantologie

Résumé :

Le PRF (Platelet-Rich Fibrin) est une avancée dans le domaine de la chirurgie orale, notamment en implantologie. Bien que son efficacité soit encore contestée, il est de plus en plus utilisé et considéré comme un véritable outil à la chirurgie par de nombreux praticiens.

L'objectif de ce travail est d'exposer les utilisations possibles du PRF en implantologie, en expliquant tout d'abord son intérêt biologique, puis ses applications avant ou après la pose d'implants dentaires.

La première partie décrit l'histoire et les caractéristiques biologiques des différentes formes de PRF. La deuxième partie traite de l'utilisation du PRF pour le maintien du volume osseux ou sa reconstruction avant la pose d'implants dentaires.

La troisième partie concerne la phase implantaire et l'apport du PRF dans la cicatrisation des tissus péri-implantaires.

Mots clés :

Fibrine riche en plaquettes

Fibrine riche en plaquettes et en leucocytes

Fibrine

Plaquettes sanguines

Plasma riche en plaquettes

Leucocytes

Régénération tissulaire

Facteurs de croissance

GALLEGO Tatiana – Use of PRF in implantology in 2018

Abstract:

PRF (Platelet-Rich Fibrin) is an advance in the field of oral surgery, especially in implantology. Although its effectiveness is still disputed, it is increasingly used and considered a real tool for surgery by many dentists.

The aim of this work is to expose the possible uses of PRF in implantology, explaining first of all its biological interest, then its applications before or after dental implant placement.

The first part describes the history and biological characteristics of the different forms of PRF.

The second part deals with the use of PRF for the maintenance of bone volume or its reconstruction before dental implants.

The third part concerns the implant phase and the contribution of PRF in the healing of peri-implant tissues.

MeSH:

Platelet-Rich fibrin

Fibrin

Leukocyte- and platelet-rich fibrin

Platelets

Leukocytes

Tissue engineering

Growth factors

Platelets-Rich plasma

Adresse de l'auteur :

3 rue Ferrari

13005 MARSEILLE