



**HAL**  
open science

# Les sutures après avulsions des troisièmes molaires mandibulaires incluses ou enclavées

Blanche Guillois

► **To cite this version:**

Blanche Guillois. Les sutures après avulsions des troisièmes molaires mandibulaires incluses ou enclavées. Sciences du Vivant [q-bio]. 2019. dumas-02103543

**HAL Id: dumas-02103543**

**<https://dumas.ccsd.cnrs.fr/dumas-02103543>**

Submitted on 18 Apr 2019

**HAL** is a multi-disciplinary open access archive for the deposit and dissemination of scientific research documents, whether they are published or not. The documents may come from teaching and research institutions in France or abroad, or from public or private research centers.

L'archive ouverte pluridisciplinaire **HAL**, est destinée au dépôt et à la diffusion de documents scientifiques de niveau recherche, publiés ou non, émanant des établissements d'enseignement et de recherche français ou étrangers, des laboratoires publics ou privés.



Distributed under a Creative Commons Attribution - NonCommercial - NoDerivatives 4.0 International License

## **AVERTISSEMENT**

Cette thèse d'exercice est le fruit d'un travail approuvé par le jury de soutenance et réalisé dans le but d'obtenir le diplôme d'État de docteur en chirurgie dentaire. Ce document est mis à disposition de l'ensemble de la communauté universitaire élargie.

Il est soumis à la propriété intellectuelle de l'auteur. Ceci implique une obligation de citation et de référencement lors de l'utilisation de ce document.

D'autre part, toute contrefaçon, plagiat, reproduction illicite encourt toute poursuite pénale.



UNIVERSITÉ  
**PARIS**  
**DESCARTES**

MEMBRE DE

**U-PC**  
Université Sorbonne  
Paris Cité

## UNIVERSITÉ PARIS DESCARTES

FACULTÉ DE CHIRURGIE DENTAIRE

Année 2019

N° 004

THÈSE

POUR LE DIPLÔME D'ÉTAT DE DOCTEUR EN CHIRURGIE DENTAIRE

Présentée et soutenue publiquement le : 14 janvier 2019

Par

**Blanche GUILLOIS**

### **Les sutures après avulsions des troisièmes molaires mandibulaires incluses ou enclavées**

Dirigée par M. le Docteur Alexandre Mathieu

JURY

M. le Professeur Louis Maman

Président

Mme le Docteur Anne-Laure Ejeil

Assesseur

M. le Docteur François Ferré

Assesseur

M. le Docteur Alexandre Mathieu

Assesseur

M. le Docteur Nicolas Roche

Invité





## Tableau des enseignants de la Faculté

DÉPARTEMENTS	DISCIPLINES	PROFESSEURS DES UNIVERSITÉS	MAÎTRES DE CONFÉRENCES
1. DÉVELOPPEMENT, CROISSANCE ET PRÉVENTION	ODONTOLOGIE PÉDIATRIQUE	Mme DAVIT-BÉAL Mme DURSUN Mme VITAL	M. COURSON Mme JEGAT Mme SMAIL-FAUGERON Mme VANDERZWALM
	ORTHOPÉDIE DENTO-FACIALE		Mme BENAHMED M. DUNGLAS Mme KAMOUN-GOLDRAT Mme LE NORCY
	PRÉVENTION, ÉPIDÉMIOLOGIE, ÉCONOMIE DE LA SANTÉ ET ODONTOLOGIE LÉGALE	Mme FOLLIGUET M. PIRNAY	Mme GERMA M. TAVERNIER
2. CHIRURGIE ORALE, PARODONTOLOGIE, BIOLOGIE ORALE	PARODONTOLOGIE	Mme COLOMBIER Mme GOSSET	M. BIOSSE DUPLAN M. GUEZ
	CHIRURGIE ORALE	M. MAMAN Mme RADOI	Mme EJEIL M. GAULTIER M. HADIDA M. MOREAU M. NGUYEN
	BIOLOGIE ORALE	Mme CHAUSSAIN M. GOGLY Mme SÉGUIER Mme POLIARD	M. ARRETO Mme BARDET (MCF) Mme CHARDIN M. FERRE M. LE MAY
3. RÉHABILITATION ORALE	DENTISTERIE RESTAURATRICE ENDODONTIE	Mme BOUKPESSI Mme CHEMLA	Mme BERÈS Mme BESNAULT M. BONTE Mme COLLIGNON M. DECUP Mme GAUCHER
	PROTHÈSES		M. CHEYLAN M. DAAS M. DOT M. EID Mme FOUILLOUX-PATEY Mme GORIN M. RENAULT M. RIGNON-BRET M. TIRLET M. TRAMBA Mme WULFMAN
	FONCTION-DYSFONCTION, IMAGERIE, BIOMATÉRIEAUX	M. SALMON	M. ATTAL Mme BENBELAID Mme BENOÎT A LA GUILLAUME (MCF) M. BOUTER M. CHARRIER M. CHERRUAU M. FLEITER Mme FRON CHABOUIS Mme MANGIONE Mme TILOTTA
	PROFESSEURS ÉMÉRITES	M. BÉRENHOLC Mme BRION M. LASFARGUES M. LAUTROU M. LEVY	M. PELLAT M. PIERRISNARD M. SAFFAR Mme WOLIKOW
Mise à jour le 04 septembre 2018			

## Remerciements

---

**À M. le Professeur Louis Maman**

*Docteur en Chirurgie dentaire*

*Spécialiste qualifié en Chirurgie orale*

*Docteur de l'Université Paris Descartes*

*Habilité à Diriger des Recherches*

*Professeur des Universités, Faculté de Chirurgie dentaire Paris Descartes*

*Praticien Hospitalier, Assistance Publique-Hôpitaux de Paris*

*Doyen de la Faculté de Chirurgie dentaire de Paris Descartes*

Qui me fait l'honneur de présider ce jury. Je tiens à vous remercier pour votre disponibilité. Veuillez trouver dans ce travail le témoignage de mon profond respect et de mes sincères remerciements.

**À Mme le Docteur Anne-Laure Ejeil**

*Docteur en Chirurgie dentaire*

*Docteur de l'Université Paris Descartes*

*Maitre de Conférences des Universités, Faculté de Chirurgie dentaire Paris Descartes*

*Praticien Hospitalier, Assistance Publique-Hôpitaux de Paris*

Qui me fait l'honneur d'accepter de siéger dans ce jury. Je vous remercie pour votre disponibilité, pour votre gentillesse et la qualité de votre enseignement. Veuillez trouver dans ce travail l'expression de ma sincère reconnaissance.

**À M. le Docteur François Ferré**

*Docteur en Chirurgie dentaire*

*Docteur de l'Université Paris Descartes*

*Maitre de Conférences des Universités, Faculté de Chirurgie dentaire Paris Descartes*

*Praticien Hospitalier, Assistance Publique-Hôpitaux de Paris*

Qui me fait l'honneur d'accepter de siéger dans ce jury. Vous avoir comme enseignant à l'Hôpital m'a permis d'apprécier la chirurgie dès la quatrième année. Veuillez trouver dans ce travail le témoignage de ma plus grande gratitude et de mon profond respect.



**À M. le Docteur Alexandre Mathieu**

*Docteur en Chirurgie dentaire*

*Assistant Hospitalo-Universitaire, Faculté de Chirurgie dentaire Paris Descartes*

Qui me fait l'honneur d'accepter de diriger ce travail. Je vous remercie pour votre implication et votre bienveillance lors de l'élaboration de cette thèse. Vous avez toujours été à l'écoute et particulièrement réactif. Je vous remercie pour l'aide et le temps que vous m'avez accordés dans la rédaction de ce travail. Veuillez trouver ici le témoignage de ma plus grande gratitude et de mon plus grand respect.

**À M. le Docteur Nicolas Roche**

*Docteur en Chirurgie dentaire*

Je vous suis très reconnaissante d'avoir accepté de siéger au sein de ce jury. Ma sixième année à vos côtés, à l'hôpital, m'a permis de confirmer mon engouement pour la chirurgie. Je vous remercie pour vos conseils et votre gentillesse pendant mes années de clinique. Veuillez trouver ici le témoignage de ma profonde reconnaissance et de mon plus grand respect.

**A mes parents**, merci infiniment pour votre amour sans limite et pour tout ce que vous avez fait pour moi. Merci pour votre soutien durant mes études, merci de m'avoir poussée et épaulée. Merci d'avoir pris soin de moi, de m'avoir réconfortée et encouragée. Vous avez toujours su trouver les mots. Merci de m'avoir transmis les valeurs qui m'ont permis d'en arriver là. Je vous dois tellement. Je vous aime tellement. **A Matthieu**, Mon grand frère adoré, Merci d'être le meilleur grand frère au monde, merci pour ces fous rires qui ont bercé mon enfance. Merci d'avoir façonné ma culture humoristique et cinématographique. Je suis incroyablement fière de toi, de ton courage et de ta ténacité dans la vie et aux commandes de ton métier. Je te souhaite tout le bonheur du monde j'ai hâte de partager avec toi tous ces merveilleux moments qui arrivent. A Clémence, ma future belle-sœur adorée, merci de prendre soins de mon frère adoré je t'accueille avec plaisir dans notre douce famille. **A Laure-Hélène**, ma sœur chérie, ma puce merci d'être là pour moi. Tu fais comme partie de moi. Tu as toujours été mon modèle de courage et d'ambition. Tu m'as montré comment foncer dans les études sans s'arrêter. Tu m'as aussi appris à faire la fête ! Tu es toujours là pour moi et je serais toujours heureuse d'être là pour toi. A Hadrien, merci de prendre soin de ma sœur chérie. Je ne pouvais pas rêver mieux comme beau-frère (futur). **A notre famille** qui est la plus belle au monde.

**A Guillaume...**

**A Paupau et Jeannette**, mes piliers dans la vie. Merci d'être toujours à mes côtés dans les bons comme dans les mauvais moments. Je sais que vous êtes là n'importe quand, n'importe où ! C'est tellement rassurant. Qu'est-ce que je ferais sans vous ? Je vous aime. **A Antoine, Alexandre, Lucas, Maximilien et Olivier** je suis accrochée à vous comme une moule à son rocher. **A notre groupe**, qui est tellement solide ! *Tellement joyeux ! Merci pour les moments passés et pour les moments à venir.* **A Ines et Clara**, merci pour la rigolade et la tomatade. J'ai hâte de passer pleins de moments et de vacances avec vous. **A Gaya**, merci d'avoir toujours été présente. Ma P1 aurait été beaucoup moins drôle sans toi (comme ces dernières années). Tu me redonnes toujours de l'énergie. J'admire ta réussite. Un bisou à Pipi. **A Célia**, merci d'avoir été mon tac (de tic et tac) pendant ces années. Notre amitié les a bien facilité !! J'ai toujours été très fière qu'on nous confonde. **A ma binôme de choc Elissa**, quelle bonne idée tu as eu de m'envoyer ce message. Merci d'avoir été aussi cool, gentille et aussi apaisante pendant les galères de l'hosto. **A Kat**, ton passage à l'hôpital fût court mais notre amitié sera longue. Merci de m'avoir fait autant rire. Je passe toujours des bons moments avec toi. Un shot de vodka pour fêter ça ce soir ! **A mes amis de galères à Charles Foix**, Melissa <3, Fred, Kevin, Celia M, Shahir, Armen, Antoine, Yann, Diane, Michel, Sara, Lise, Carole, Grace, Meb, Pierre, Nagui (je vous ai mis par ordre de préférence) Vous avez vu j'ai réussi à me libérer pour venir à cette thèse ! J'espère que vous êtes fiers de moi. A Jordan et Lauren des marseillais ! **Aux (anciens) « glandus »**, Arnaud, Marc et Roupen, même s'il faut vous supplier pour vous voir c'est toujours un plaisir.

**A VALEX ET CHAMANDINE**, merci pour tous ces bons moments, merci d'être des amis aussi présents.

Hâte d'être à nos prochaines vacances. Merci d'agrandir la family !

TIE LA FAMILLE !!

**A Farid**, Mon amour, mon loup. Merci pour ton soutien sans faille ces 5 dernières années.

Tu m'as aidé, encouragé, consolé, félicité pendant toutes mes études du premier jour de P2 (presque) au point final de cette thèse.

Tu m'as appris à assumer ce que je pense et à avoir confiance en moi.

Merci pour le cocon que nous avons et que j'ai hâte de retrouver tous les soirs.

Je suis le plus heureuse du monde de t'avoir trouvé. J'ai hâte de passer le reste de ma vie à tes côtés.

Je t'aime.

# Table des matières

---

<b>INTRODUCTION</b> .....	<b>3</b>
<b>1 : GENERALITES</b> .....	<b>4</b>
1.1 INDICATION D'EXTRACTION DES DENTS DE SAGESSE MANDIBULAIRES INCLUSES ET ENCLAVEES .....	4
1.1.1 <i>L'encombrement postérieur</i> .....	6
1.1.2 <i>L'encombrement antérieur</i> .....	6
1.1.3 <i>La péricoronarite</i> .....	7
1.1.4 <i>Kystes et tumeurs.</i> .....	8
1.2 DEROULEMENT DE L'ACTE CHIRURGICAL .....	8
1.2.1 <i>Prescription médicamenteuse préopératoire</i> .....	8
1.2.2 <i>Le temps opératoire</i> .....	11
1.3. LE TEMPS POST-OPERATOIRE .....	14
1.3.1 <i>Les conseils post-opératoires</i> .....	14
1.3.2 <i>Les suites post-opératoires habituelles</i> .....	15
1.3.3 <i>Les complications post-opératoires</i> .....	15
1.4. LA CICATRISATION .....	16
1.4.1 <i>La cicatrisation primaire (ou de première intention)</i> .....	17
1.4.2 <i>La cicatrisation secondaire (ou de deuxième intention)</i> .....	17
1.4.3 <i>Facteurs influençant la cicatrisation</i> .....	18
<b>2 : INCISIONS ET SUTURES</b> .....	<b>19</b>
2.1. L'OUVERTURE DU SITE OPERATOIRE : INCISION ET DECOLLEMENT .....	19
2.1.1. <i>Les différents lambeaux</i> .....	19
2.1.2. <i>Comparaison des différents lambeaux par une revue systématique</i> .....	21
2.2. LA FERMETURE DU SITE OPERATOIRE : SUTURE ET COLLE.....	23
2.2.1 <i>Les sutures</i> .....	23
2.2.2 <i>Les colles biologiques</i> .....	29
<b>3 : CICATRISATION PRIMAIRE VERSUS CICATRISATION SECONDAIRE</b> .....	<b>32</b>
3.1. MATERIELS ET METHODES.....	32
3.1.1. <i>Critères d'inclusion et d'exclusion au sein des études</i> .....	34
3.1.2. <i>Protocole</i> .....	35
3.2. RESULTATS .....	41
3.2.1. <i>La douleur</i> .....	41
3.2.2. <i>L'œdème post-opératoire</i> .....	43

3.2.3. <i>Les complications post-opératoires</i> .....	46
3.3 AUTRE ETUDE .....	49
3.4. DISCUSSION .....	50
3.4.1 <i>Résumé des résultats</i> .....	50
3.4.2 <i>Comparaison avec une méta-analyse et une revue systématique Cochrane</i> .....	50
3.4.3 <i>Analyse des résultats</i> .....	51
3.4.4 <i>Moyen alternatif</i> .....	51
<b>4 : ARBRE DECISIONNEL.....</b>	<b>53</b>
<b>CONCLUSION .....</b>	<b>54</b>
<b>BIBLIOGRAPHIE .....</b>	<b>55</b>
<b>TABLE DES FIGURES.....</b>	<b>57</b>
<b>TABLE DES TABLEAUX.....</b>	<b>58</b>

# Introduction

---

L'extraction des troisièmes molaires mandibulaires incluses ou enclavées est un acte courant de chirurgie orale. Cette avulsion est décidée avec le patient, puis un consentement éclairé lui est remis pour l'informer notamment des suites post-opératoires ainsi que des complications possibles.

Les suites post-opératoires les plus fréquentes sont la douleur et le gonflement. Elles peuvent être influencées par les techniques opératoires employées. Ainsi, certaines stratégies peuvent permettre de les diminuer.

Le choix du tracé d'incision et du type de fermeture de l'alvéole peut diminuer l'inconfort des premiers jours. La fermeture complète de l'alvéole permet d'éviter une contamination directe à partir des germes de la cavité buccale et de stabiliser le caillot sanguin mais elle semble augmenter les suites post-opératoires. La fermeture partielle améliore ces suites grâce au drainage qu'elle autorise.

L'objectif de cette thèse d'exercice est de déterminer les indications et les limites des sutures ainsi que leurs alternatives lors de l'avulsion des dents de sagesse mandibulaires incluses ou enclavées.

La première partie énonce les indications d'extraction des troisièmes molaires mandibulaires incluses et enclavées, le protocole chirurgical détaillé ainsi que quelques rappels sur la cicatrisation.

La deuxième partie s'intéresse aux choix des différents lambeaux ainsi qu'aux moyens de fermeture du site opératoire (notamment les différents fils de suture ou la colle biologique).

La troisième partie est consacrée à la comparaison des suites post-opératoires d'une cicatrisation primaire et secondaire au travers d'une analyse de la littérature. Les paramètres étudiés sont les suites opératoires immédiates (douleur, gonflement) et les complications post-opératoires (trismus, hémorragies, alvéolites, bourrages alimentaires, poches parodontales en distal des deuxièmes molaires).

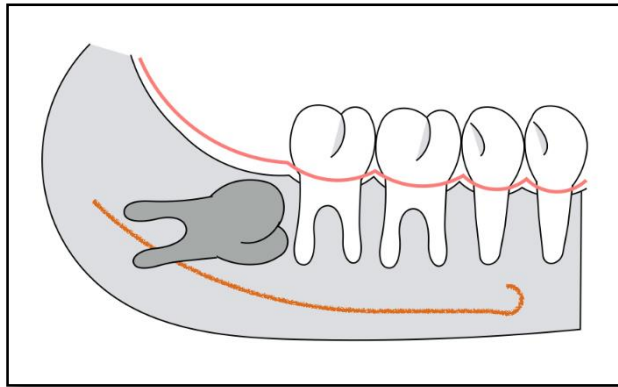
# 1 : Généralités

---

## 1.1 Indication d'extraction des dents de sagesse mandibulaires incluses et enclavées<sup>1</sup>

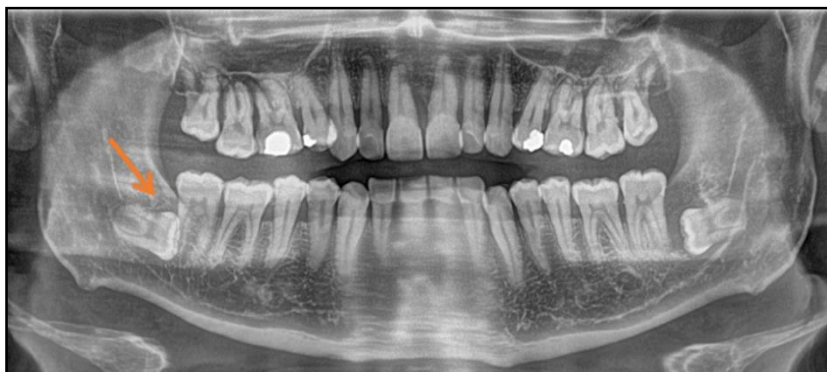Une dent est dite incluse lorsqu'elle n'a pas fait son éruption sur l'arcade et que son sac folliculaire n'est pas en communication avec la cavité buccale (cf. figures 1 et 2).

Figure 1 : Schéma d'une dent de sagesse mandibulaire incluse



Source : Auteur, 2018

Figure 2 : Cliché panoramique où la dent 48 est incluse



Source : Auteur, 2018

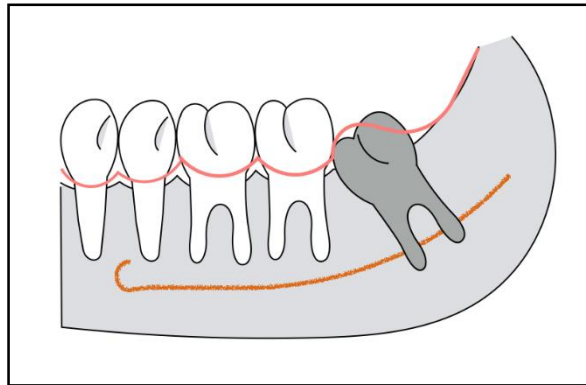
Une dent est dite enclavée lorsqu'elle est bloquée par un obstacle et que son sac folliculaire est en communication avec la cavité buccale (cf. figures 3 et 4).

---

<sup>1</sup> Davarpanah, Caraman, et Abdul-Sater, *La chirurgie buccale : nouveaux concepts*.

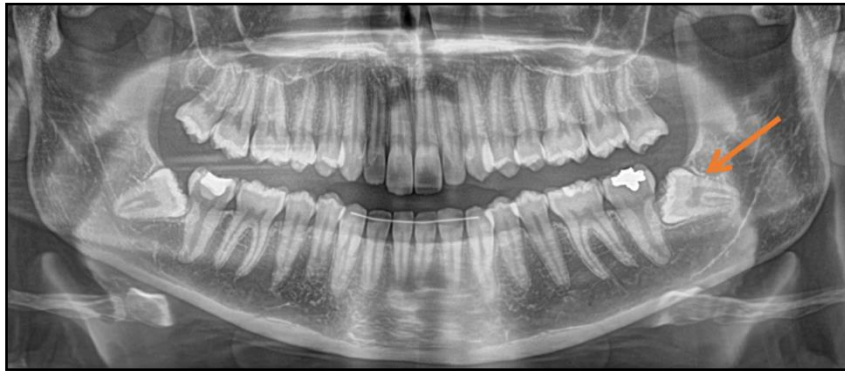

Figure 3 : Schéma d'une dent de sagesse mandibulaire enclavée



Source : Auteur, 2018

Figure 4 : Cliché panoramique où la dent 38 est enclavée



Source : Auteur, 2018

Il existe de nombreuses indications d'extraction des dents de sagesse mandibulaires incluses et enclavées.

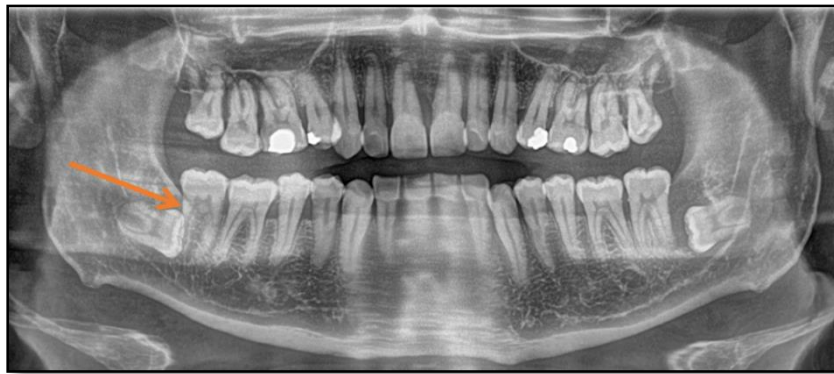Les principales sont :

- L'encombrement postérieur
- L'encombrement antérieur
- Les péricoronarites
- Les kystes et tumeurs

### 1.1.1 L'encombrement postérieur

L'extraction est indiquée lorsque la 3<sup>ème</sup> molaire complique l'évolution de la deuxième molaire ou affecte sa santé : résorption de la racine distale (cf. figure 5), carie sur sa face distale, lésions parodontales etc.

Figure 5 : Résorption de la racine distale de la dent 47 due à un encombrement postérieur et à une malposition de la dent 48



Source : Auteur, 2018

### 1.1.2 L'encombrement antérieur

L'indication d'extraction des 3<sup>èmes</sup> molaires en vue de la prévention d'une récurrence des encombrements antérieurs est controversée.<sup>2</sup>

En effet, d'après Van der Linden<sup>3</sup> et Björk<sup>4</sup>, l'encombrement antérieur est principalement dû à la croissance tardive de la mandibule, et apparaît même en l'absence des germes des dents de sagesse<sup>5</sup>. Ces conclusions ont été reprises en 2012 par une revue Cochrane qui contre-indique l'extraction prophylactique des dents de sagesse afin de prévenir les encombrements antérieurs mandibulaires.<sup>6</sup>

---

<sup>2</sup> Steed, « The indications for third-molar extractions ».

<sup>3</sup> Linden, « Aspects théoriques et pratiques de l'encombrement de la denture humaine ».

<sup>4</sup> Björk, « Variations in the growth pattern of the human mandible : longitudinal radiographic study by the implant method ».

<sup>5</sup> Korbendau et Korbendau, *L'extraction de la dent de sagesse*.

<sup>6</sup> Mettes et al., « Surgical removal versus retention for the management of asymptomatic impacted wisdom teeth ».

### 1.1.3 La péricoronarite

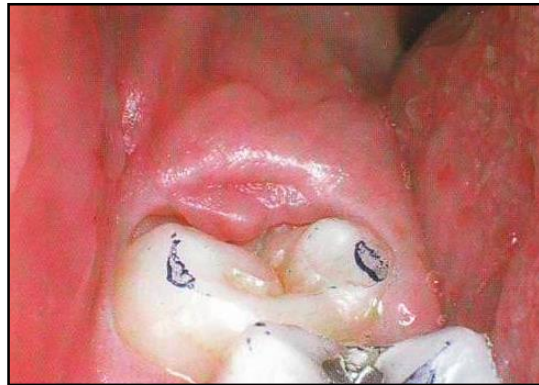La péricoronarite est l'inflammation du sac folliculaire et de la gencive environnante des dents de sagesse mandibulaires enclavées (cf. figure 6). Elle peut être congestive ou suppurée et peut devenir chronique ou évoluer vers une cellulite aiguë voire diffuse.

Elle se traduit cliniquement par des signes généraux (fièvre, adénopathies), et son symptôme principal est une douleur pouvant être intense et irradier jusqu'à l'oreille. Elle est régulièrement accompagnée d'un trismus et d'une dysphagie.

Le traitement d'urgence consiste à prescrire une antibiothérapie curative, des antalgiques de palier 1 ou 2 et des antiseptiques locaux. Lorsque la dent antagoniste entretient un contact avec la muqueuse inflammatoire, un meulage de l'émail occlusal peut être réalisé.

L'avulsion de la dent causale est à prévoir dans un second temps.<sup>7</sup>

Figure 6 : Capuchon muqueux inflammatoire recouvrant partiellement la couronne de la dent 38



Source : Korbendau et Korbendau. *L'extraction de la dent de sagesse*, 2001

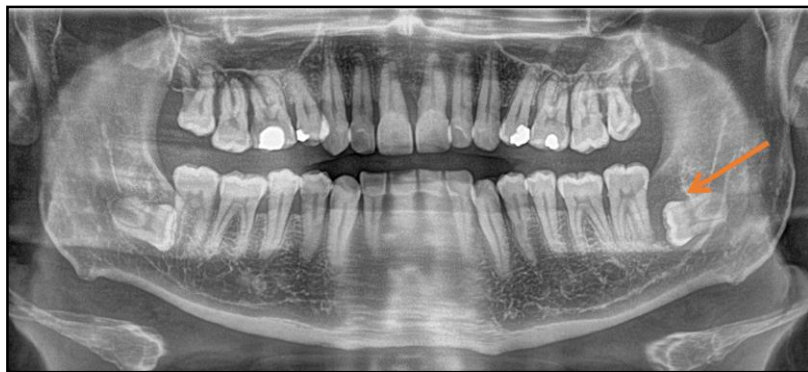---

<sup>7</sup> Dridi, *La gencive pathologique de l'enfant à l'adulte : diagnostics et thérapeutiques*.

### 1.1.4 Kystes et tumeurs.

Le kyste péricoronaire se développe aux dépens du sac folliculaire. Il apparaît lorsque le germe est dystopique. Le tissu folliculaire s'épaissit et repousse les parois osseuses (cf. figure 7). Les kystes sont plus ou moins volumineux. Ils peuvent être asymptomatiques et être découverts fortuitement à l'examen radiographique.<sup>8</sup>

Figure 7 : Lésion radio-claire située au niveau de la couronne de la dent 38 incluse



Source : Auteur, 2018

## 1.2 Déroulement de l'acte chirurgical

Une fois l'indication d'extraction établie, le consentement éclairé du patient doit être recueilli et la prescription préopératoire réalisée.

### 1.2.1 Prescription médicamenteuse préopératoire<sup>9</sup>

La prescription préopératoire est adaptée à la santé générale de chaque patient ainsi qu'aux caractéristiques de l'intervention. Elle permet de faciliter les suites opératoires et de prévenir les complications de cicatrisation.

---

<sup>8</sup> Korbendau et Korbendau, *L'extraction de la dent de sagesse*.

<sup>9</sup> Davarpanah, Caraman, et Abdul-Sater, *La chirurgie buccale : nouveaux concepts*.

### 1.2.1.1 Les antibiotiques

Selon les recommandations de l'Afssaps (Agence française de sécurité sanitaire des produits de santé) en 2011, sous la direction de Lesclous<sup>10</sup>, l'antibiothérapie prophylactique est recommandée pour toutes catégories de patients (population générale, patients immunodéprimés et patients à haut risque d'endocardite infectieuse), lors de l'avulsion des dents de sagesse mandibulaires incluses ou enclavées (cf. tableau 1).

Elle consiste en la prise de 2g d'amoxicilline dans l'heure précédant l'intervention (ou 600mg de clindamycine en cas d'allergie à l'amoxicilline).

Tableau 1 : Recommandations de prescription d'une antibiothérapie prophylactique pour les avulsions dentaires et transplantations

Actes buccodentaires invasifs	Patient		
	Population générale	Immunodéprimé	Haut risque d'endocardite infectieuse
Avulsion d'une dent sur arcade, alvéolectomie, séparation de racine	-	R	R <sub>B</sub>
Amputation radiculaire	-	R	Acte contre-indiqué
<b>Avulsion d'une dent de sagesse mandibulaire incluse</b>	<b>R<sub>A</sub></b>	<b>R</b>	<b>R<sub>B</sub></b>
Avulsion d'une dent incluse (hors dent de sagesse mandibulaire incluse), dent en désinclusion, germectomie	R	R	R <sub>B</sub>
Chirurgie pré-orthodontique des dents incluses ou enclavées	R	R	Acte contre-indiqué
Autotransplantation	R	R*	Acte contre-indiqué

- : prescription non recommandée

R : prescription recommandée, en indice le grade de la recommandation

R\* chez les patients immunodéprimés le rapport bénéfice/ risque infectieux doit être pris en compte

Source : Lesclous, « Prescription des antibiotiques en pratique bucco-dentaire », 2011

<sup>10</sup> Lesclous, « Prescription des antibiotiques en pratique bucco-dentaire ».

### 1.2.1.2 Les anti-inflammatoires stéroïdiens

Les anti-inflammatoires stéroïdiens permettent de diminuer l'œdème post-opératoire. La dose conseillée est de 1mg/kg/jour en une prise. Ils sont prescrits en cure courte de 3 jours à commencer la veille au matin de l'intervention.

Les molécules fréquemment prescrites sont la prednisone et la prednisolone.<sup>11</sup>

Il est à noter que selon les recommandations de la Société Francophone de Médecine Buccale et Chirurgie Buccale (2008), une prescription de glucocorticoïdes en cure courte ne justifie pas à elle seule de l'associer à une prescription d'antibiotiques.

### 1.2.1.3 Les antalgiques

Les antalgiques permettent de diminuer la douleur post-opératoire. La durée et la difficulté de l'intervention orientent la prescription vers un antalgique de palier 1 ou de palier 2.

Leur prise post-opératoire à intervalles réguliers est systématique les premières 48-72 heures et permet de faire le relais de l'anesthésie.

### 1.2.1.4 Les antiseptiques en bain de bouche

Ces antiseptiques permettent de prévenir l'infection de l'alvéole post-extractionnelle.

Le patient commence les bains de bouche le lendemain de l'intervention afin de ne pas déstabiliser le caillot sanguin.

La prescription consiste en un bain de bouche passif (c'est-à-dire sans agiter la solution, afin d'éviter de déstabiliser le caillot), 2 fois par jour pendant 1 semaine.

### 1.2.1.5 La prémédication sédatrice

La prémédication sédatrice permet de diminuer l'anxiété du patient. Les médicaments prescrits sont les benzodiazépines et l'hydroxyzine en raison de leur effet sédatif et anxiolytique.

La prise par voie orale se fait deux heures avant l'intervention.

Le patient doit alors être accompagné, et ne pas conduire de véhicule compte tenu des effets secondaires de ces médicaments (notamment la somnolence).

---

<sup>11</sup> Société francophone de médecine buccale et de chirurgie buccale, « Recommandations pour la prescription des anti-inflammatoires en chirurgie buccale chez l'adulte. »

## 1.2.2 Le temps opératoire

Les différents temps opératoires de l'acte chirurgical (détaillés ci-dessous) doivent respecter les structures anatomiques environnantes : le nerf alvéolaire inférieur, le nerf lingual et la deuxième molaire mandibulaire.

### 1.2.2.1 L'anesthésie

Avant la réalisation de l'anesthésie une désinfection locale est réalisée : désinfection péri-buccale (antiseptique dermique) et buccale (bain de bouche préopératoire).

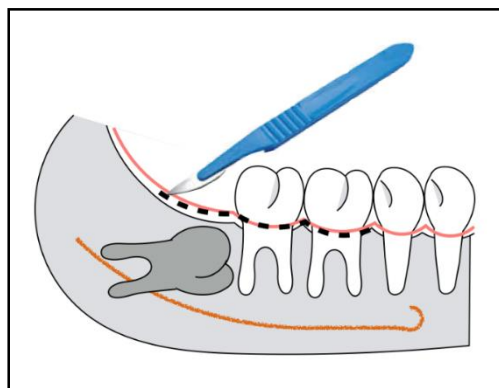
L'analgésie doit tenir compte du tracé du lambeau. Elle consiste en une anesthésie locorégionale (tronculaire, déconseillée chez les patients à risque hémorragique) et des anesthésies locales vestibulaires et linguales.

### 1.2.2.2 Le temps gingival : réalisation du lambeau

Différents lambeaux peuvent être tracés, ils sont décrits dans le chapitre 2.1.1

Une incision franche et continue est réalisée jusqu'au contact osseux (cf. figure 8). Le lambeau est ensuite décollé en pleine épaisseur puis est chargé sur un écarteur.

Figure 8 : Schéma représentant le temps gingival



Source : Auteur, 2018

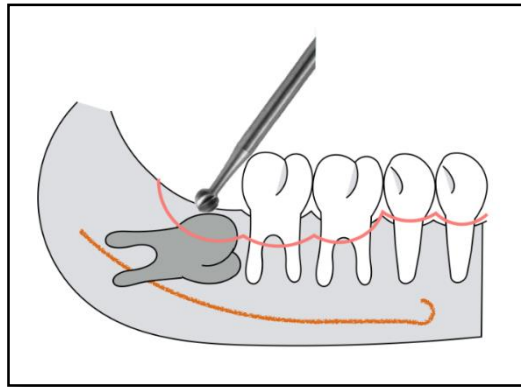
### 1.2.2.3 Le temps osseux : alvéolectomie

Une alvéolectomie localisée permet d'exposer la couronne de la dent de sagesse sur toute sa hauteur (cf. figure 9).

Elle doit respecter les volumes osseux de la dent adjacente et rester limitée au strict nécessaire.

Elle est réalisée à l'aide d'une fraise boule en carbure de tungstène sur pièce à main sous irrigation constante.

Figure 9 : Schéma représentant le temps osseux



Source : Auteur, 2018

### 1.2.2.4 Le temps dentaire : fractionnement et avulsion

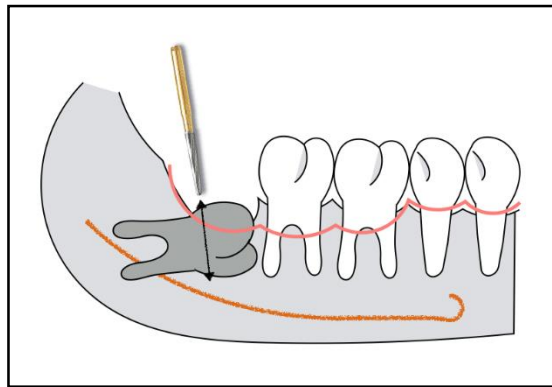
Il est parfois utile de fractionner la dent pour faciliter son avulsion et être moins invasif (en limitant l'ostéotomie). Elle est réalisée à l'aide d'une fraise de type zekrya chirurgicale montée sur un contre angle bague rouge sous irrigation constante.

Les sections se font en deux temps :

- Création d'une tranchée depuis la face vestibulaire en direction linguale. Il faut alors veiller à protéger le nerf lingual, situé à proximité, en restant à distance de la corticale linguale et en plaçant un instrument contre la paroi osseuse linguale. La section doit être réalisée avec l'extrémité de la fraise en position plus mésiale que le corps de la fraise (cf. figure 10).
- Séparer les deux parties en les fractionnant depuis la tranchée.



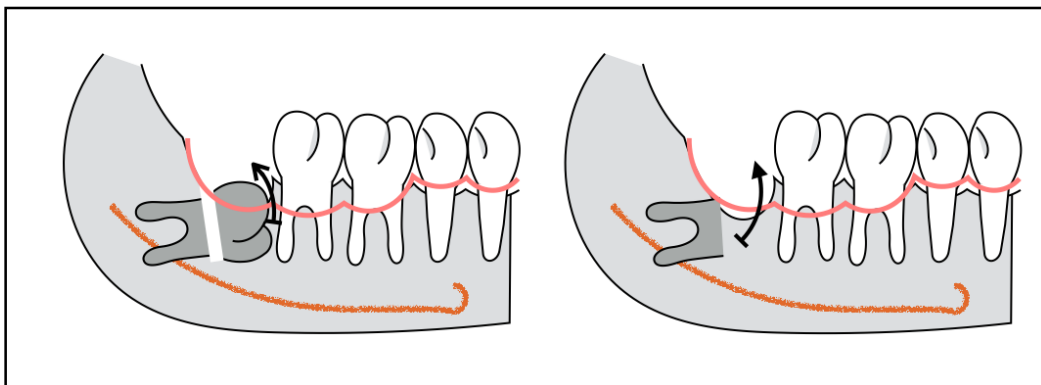
Figure 10 : Schéma représentant une séparation corono/radiculaire



Source : Auteur, 2018

Parfois la couronne, ou les racines, doivent être à nouveau fractionnées. Les différents morceaux, coronaires puis radiculaires, sont ensuite luxés et avulsés (cf. figure 11).

Figure 11 : Schéma représentant l'avulsion de la couronne puis des racines



Source : Auteur, 2018

#### 1.2.2.5 La révision alvéolaire

Une fois la dent avulsée, les rebords osseux sont régularisés, le sac péri-coronaire et le tissu de granulation sont éliminés. Cela optimise la cicatrisation osseuse et muqueuse et prévient la survenue d'une infection post-opératoire.

### 1.2.2.6 Les sutures

Ce dernier temps opératoire permet de rapprocher et d'immobiliser les berges de la plaie pendant la cicatrisation et ainsi de stabiliser et de protéger le caillot sanguin.

L'aiguille utilisée, le plus souvent, est une aiguille courbe (3/8 de cercle), longue (16 à 19 mm) permettant une manipulation aisée. Sa section est ronde avec des bords tranchants exclusivement à la pointe (tapercut) pour permettre une introduction fluide au niveau des tissus tout en réduisant le traumatisme tissulaire<sup>12</sup> (cf. chapitre 2.2.1).

## 1.3. Le temps post-opératoire

### 1.3.1 Les conseils post-opératoires

A la fin de l'intervention, des conseils post-opératoires sont remis à l'oral puis à l'écrit.

Ils consistent notamment à :

- Respecter les prises médicamenteuses (antibiotiques, anti-inflammatoire, antalgiques),
- Laisser au repos la zone opérée,
- Eviter de cracher et de faire des bains de bouches les 24 premières heures,
- Réaliser plusieurs applications de poches de froid directement après l'opération pendant les 24 premières heures et ne pas pratiquer d'activité physique la première semaine (pour limiter l'œdème et le saignement),
- Privilégier une alimentation tiède (voire froide) et manger du côté opposé à l'intervention,
- Eviter de fumer et de consommer de l'alcool les premiers jours,
- En cas de saignement, mordre (ou appuyer) sur une compresse humide pendant 20 minutes, appliquer du froid et éviter de cracher.

---

<sup>12</sup> Gaudy, Bilweis, et Lazaroo, *Incisions et sutures*.

### **1.3.2 Les suites post-opératoires habituelles**

Un des objectifs de cette thèse est d'étudier comment les moyens de fermeture de l'alvéole permettent de limiter les suites post-opératoires.

Les suites habituelles d'une extraction sont :

- Le saignement,
- La douleur,
- L'œdème,
- La limitation de l'ouverture buccale.

### **1.3.3 Les complications post-opératoires**

Les complications les plus courantes sont l'infection (alvéolites) et l'hémorragie.

#### **1.3.3.1 Alvéolite sèche**

Elle apparaît à partir de 48 heures post-opératoires. Elle est caractérisée par une douleur intense ne cédant pas aux antalgiques. L'alvéole n'est plus protégée par le caillot.

La conduite à tenir est de réaliser une anesthésie, nettoyer l'alvéole, refaire saigner pour créer un nouveau caillot sanguin et le stabiliser. Lorsque le silence opératoire ne peut pas être obtenu, une mèche imbibée d'eugénol peut être placée dans l'alvéole pour ses effets antalgique et antiseptique. Enfin un traitement antibiotique, des antalgiques et un bain de bouche (à réaliser de manière passive) sont prescrits.

#### **1.3.3.2 Alvéolite suppurée**

Les douleurs sont moins intenses mais peuvent être accompagnées d'une altération de l'état général (fièvre, adénopathies). L'alvéole est purulente et dégage une odeur fétide.

La conduite à tenir est de réaliser une anesthésie, puis de déposer les sutures, rincer l'alvéole et cureter le tissu de granulation. Lorsque le silence opératoire ne peut pas être obtenu, une mèche imbibée d'eugénol peut être placée dans l'alvéole pour ses effets antalgique et antiseptique. Enfin un traitement antibiotique, des antalgiques et un bain de bouche (à réaliser de manière passive) sont prescrits.

### 1.3.3.3 Hémorragie post-opératoire

L'avulsion des dents de sagesse mandibulaires incluses et enclavées est considérée comme un acte à risque hémorragique élevé. Ainsi l'intervention doit idéalement être programmée le matin et le praticien rester joignable en cas de besoin.

Selon la SFCO (Société Française de Chirurgie Orale) en 2015, le risque hémorragique doit être évalué lors de l'entretien médical et par correspondance avec le médecin prescripteur. Les patients atteints de pathologies entraînant un trouble de la coagulation ou traités par des antiagrégants plaquettaires et/ou anticoagulants sont à risque hémorragique.

Lorsque le risque hémorragique est avéré, les moyens d'hémostase locaux sont indispensables et utilisés d'emblée. Ils permettent ainsi de prévenir la survenue d'une hémorragie :

- Curetage soigneux des tissus infectieux et du sac péri-coronaire,
- Mise en place d'un pansement hémostatique de cellulose oxydée (Surgicel®), ou de compresses de collagène résorbables (Pangen®) au fond de l'alvéole,
- Placement de sutures hermétiques et résorbables,
- Prescription d'acide tranexamique (Exacyl®) à utiliser en bain de bouche ou à placer sur une compresse pour comprimer 20 minutes le site opératoire,
- En fonction du risque, utilisation de colle biologique.

En cas d'hémorragie post-opératoire non contrôlable par une compression, l'hémostase locale doit être reprise :

- Anesthésie à faible concentration en vasoconstricteur,
- Révision de la plaie : recherche de tissu de granulation résiduel et curetage du caillot
- Nouvelle procédure d'hémostase locale,
- Renouvellement des conseils post-opératoires.

Si malgré tout, un saignement abondant et continu persiste, le patient doit être hospitalisé.

## 1.4. La cicatrisation

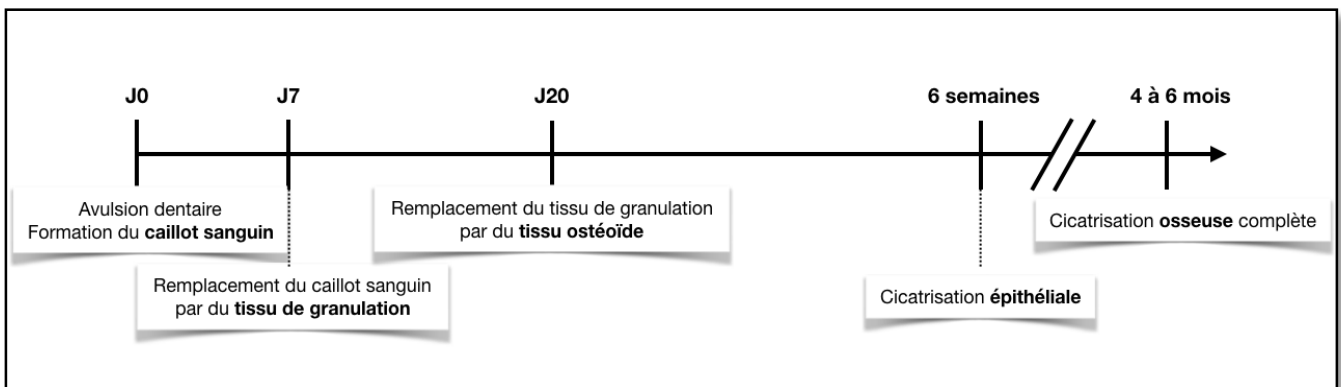
La cicatrisation est l'ensemble des processus permettant de rétablir la continuité d'un tissu lésé.

La cicatrisation de l'alvéole débute par la formation du caillot sanguin. Il protège les tissus exposés et sert de matrice pour la migration des cellules. Il s'en suit trois phases : la phase inflammatoire, la phase de réparation et la phase de remodelage.

- En phase inflammatoire, les neutrophiles et macrophages colonisent le caillot et nettoient la plaie. Le caillot est alors éliminé, puis du tissu de granulation et une matrice provisoire sont formés.
- En phase de réparation, le tissu de granulation est transformé en tissu ostéoïde (os immature). La néoformation osseuse est constituée de trabécules minéralisées.
- En phase de remodelage, l'os immature est remplacé par un tissu osseux lamellaire et trabéculaire. Le remodelage est le résultat de nombreuses phases d'appositions et de résorptions permettant le renouvellement perpétuel du tissu osseux.

Cliniquement, l'épithélialisation de l'alvéole est totale à 6 semaines et le comblement osseux est total à 6 mois (cf. figure 12).

Figure 12 : Frise chronologique du processus de cicatrisation



Source : Auteur, 2018

#### 1.4.1 La cicatrisation primaire (ou de première intention)

La cicatrisation est dite primaire lorsque la mise en place de sutures permet une fermeture totale de la plaie, les tissus conjonctifs et osseux ne sont pas exposés et le caillot est recouvert. Il n'existe aucune communication avec la cavité buccale. La cicatrisation est alors plus rapide.

#### 1.4.2 La cicatrisation secondaire (ou de deuxième intention)

La cicatrisation est dite secondaire lorsqu'il y a une fermeture partielle de la plaie, les tissus conjonctifs et/ou osseux sont exposés et le caillot n'est pas complètement recouvert. Elle a lieu lorsque les sutures sont absentes ou laissent un espace entre les berges, à la suite d'une gingivectomie ou d'un manque de laxité du lambeau. Il existe une communication avec la cavité buccale.

La cicatrisation est alors plus longue et le risque de saignement est augmenté.

### 1.4.3 Facteurs influençant la cicatrisation <sup>13</sup>

De nombreux facteurs influencent la cicatrisation. Ils peuvent être divisés en deux parties : les facteurs locaux et les facteurs systémiques.

#### 1.4.3.1 Les facteurs systémiques

Les facteurs systémiques correspondent à l'âge, à l'état de santé général, à la consommation d'alcool et de tabac :

- L'âge avancé du patient altère la réponse inflammatoire, la cicatrisation est retardée.
- L'état de santé générale du patient influence la cicatrisation. La cicatrisation est retardée chez un patient diabétique. La prise de certains médicaments (glucocorticoïdes, AINS...) modifie le métabolisme cellulaire et perturbe le processus cicatriciel. Le stress, lui, dérègle le système immunitaire.
- La consommation d'alcool diminue la résistance de l'hôte et augmente le risque d'infections.
- La consommation de tabac augmente le risque de complications post-extraction (les alvéolites par exemple) et retarde la cicatrisation.

#### 1.4.3.2 Les facteurs locaux

L'oxygénation et les infections sont des facteurs locaux influant la cicatrisation :

- L'oxygène est indispensable au métabolisme cellulaire et donc au processus de cicatrisation. Plusieurs conditions systémiques (le diabète, la consommation de tabac, la prise de certains médicaments) provoquent une diminution de l'oxygénation des tissus ce qui modifie le métabolisme tissulaire et empêche la cicatrisation.
- La colonisation de la plaie par des micro-organismes entraîne une prolongation de la phase inflammatoire et bloque les étapes de la cicatrisation.

---

<sup>13</sup> Guo et Dipietro, « Factors affecting wound healing ».

## 2 : Incisions et sutures

---

L'extraction des dents de sagesse mandibulaires débute par l'ouverture du site opératoire, correspondant à l'incision, et se termine par sa fermeture, correspondant au rapprochement des berges à l'aide de sutures ou de colle.

### 2.1. L'ouverture du site opératoire : incision et décollement

L'incision muqueuse et gingivale doit être réalisée jusqu'au contact osseux, être nette et continue afin de permettre la réalisation d'un lambeau de pleine épaisseur.

L'étendue du décollement du lambeau doit être minimale, pour favoriser la cicatrisation et diminuer les suites opératoires, mais suffisante pour réaliser une alvéolectomie sans risquer de léser les tissus mous<sup>14</sup>. Ainsi, plusieurs lambeaux mucopériostés, pour exposer les dents de sagesse mandibulaires, ont été proposés.

#### 2.1.1. Les différents lambeaux

Lors des incisions, les précautions à prendre sont les suivantes :

- En général, les incisions débutent en distal et se poursuivent en direction mésiale afin d'optimiser la visibilité du site opératoire.
- Lors des incisions verticales dans les muqueuses, après avoir positionné la lame sur le secteur à inciser, les muqueuses doivent être mises en tension avec l'écarteur.
- L'incision la plus distale, le long de la branche montante, doit être réalisée directement au contact du bord antérieur. Cette incision est toujours réalisée en direction vestibulaire, et non dans l'axe de l'arcade, pour éviter d'inciser à proximité du nerf lingual et de faciliter la traction du lambeau.

Les trois types de lambeaux principalement utilisés sont :

- le lambeau enveloppe
- le lambeau triangulaire
- l'incision en baïonnette

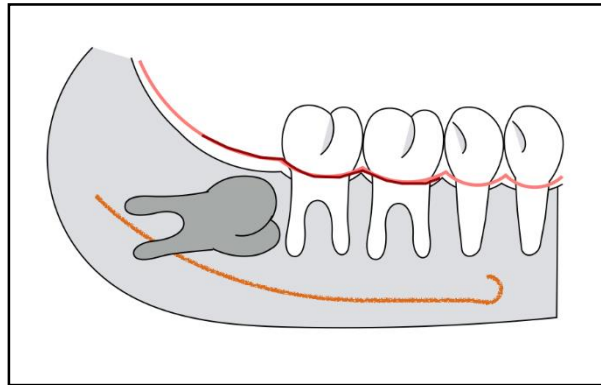
---

<sup>14</sup> Korbendau et Korbendau, *L'extraction de la dent de sagesse*.

### 2.1.1.1. Le lambeau enveloppe

L'incision est linéaire le long de la branche montante jusqu'en distal de la seconde molaire puis est poursuivie par une incision intra-sulculaire jusqu'en mésial de la première molaire (ou de la deuxième prémolaire) mandibulaire (cf. figure 13).

Figure 13 : Tracé d'incision d'un lambeau enveloppe

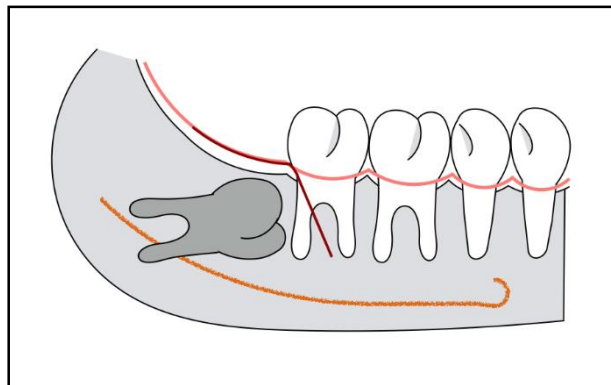


Source : Auteur, 2018

### 2.1.1.2. Le lambeau triangulaire

L'incision débute au niveau du bord antérieur de la branche montante jusqu'à la face disto-vestibulaire de la seconde molaire puis se poursuit directement par une incision de décharge vestibulaire oblique en direction mésiale (cf. figure 14).

Figure 14 : Tracé d'incision d'un lambeau triangulaire



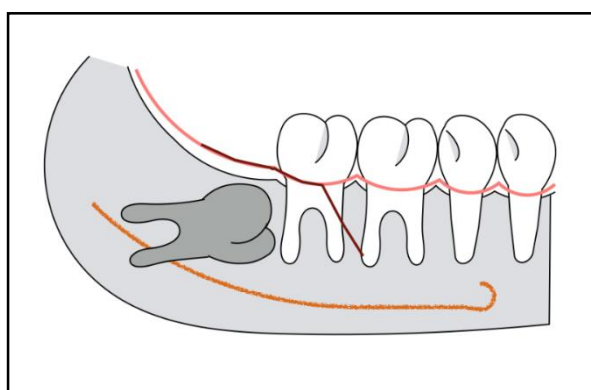
Source : Auteur, 2018



### 2.1.1.3 Le lambeau en baïonnette

L'incision en baïonnette est linéaire le long de la branche montante jusqu'en distal de la deuxième molaire puis est poursuivie par une incision intra-sulculaire jusqu'aux deux tiers de la face vestibulaire de la deuxième molaire mandibulaire. Elle se termine par une incision de décharge vestibulaire oblique en direction mésiale (cf. figure 15).

Figure 15 : Tracé d'incision d'un lambeau en baïonnette



Source : Auteur, 2018

### 2.1.2. Comparaison des différents lambeaux par une revue systématique

La revue systématique Cochrane de Coulthard et al. 2014<sup>15</sup> compare les bénéfices et les risques des différentes étapes d'extraction des dents de sagesse mandibulaires.

La partie concernant les différentes incisions est détaillée ci-dessous.

#### 2.1.2.1 Matériels et méthodes

Les études sélectionnées sont des essais contrôlés randomisés comparant les différentes techniques d'extractions des dents de sagesse mandibulaires.

Parmi ces études, 9 évaluent les différents tracés d'incision et 6 comparent les 3 principaux lambeaux décrits ci-dessus :

- 5 de ces études comparent le lambeau triangulaire et le lambeau enveloppe.
- 1 étude compare le lambeau enveloppe et le lambeau en baïonnette.

<sup>15</sup> Coulthard et al., « Surgical techniques for the removal of mandibular wisdom teeth ».

Afin de comparer ces lambeaux, les suites post-opératoires sont étudiées : taux d'alvéolites, taux d'infections post-opératoires, taux de perte de sensibilités nerveuses et l'évolution de la douleur, l'évolution du gonflement et l'évolution du trismus post-opératoire.

#### 2.1.2.2 Résultats

##### 2.1.2.2.1 Comparaison du lambeau triangulaire et du lambeau enveloppe

Les auteurs concluent que le lambeau triangulaire montre une réduction de 71 % du taux d'alvéolites à une semaine (sur 3 études) ainsi qu'une réduction de la douleur post-opératoire à 24 heures (sur 2 études).

En revanche, le gonflement à une semaine est plus important pour le lambeau triangulaire (sur 2 études).

Cependant, il n'y a aucune différence significative en ce qui concerne le taux d'infection, le trismus et l'altération de la sensibilité.

##### 2.1.2.2.2 Comparaison du lambeau baïonnette et du lambeau enveloppe

La comparaison du lambeau en baïonnette et du lambeau enveloppe montre également une douleur post-opératoire plus importante avec le lambeau enveloppe. Il n'y a en revanche aucune différence concernant le gonflement et le trismus.

##### 2.1.2.2.3 Conclusion

D'après cette revue systématique les lambeaux triangulaires engendrent significativement moins de douleur et moins d'alvéolites que le lambeau enveloppe. Il semblerait qu'il s'agisse du lambeau le plus indiqué.

Ces conclusions ne tiennent cependant pas compte de certains paramètres comme la position et l'angulation de la troisième molaire, l'apparition de recessions parodontales ou d'hémorragies post-opératoires.

## 2.2. La fermeture du site opératoire : suture et colle

La méthode la plus courante de fermeture du site opératoire est la réalisation de sutures, mais l'utilisation de colle biologique est une alternative intéressante.

### 2.2.1 Les sutures

#### 2.2.1.1 Les différents types d'aiguilles<sup>16</sup>

Le corps de l'aiguille, ainsi que sa pointe doivent présenter certaines spécificités.

Le corps de l'aiguille doit avoir différentes caractéristiques :

- Être rigide, pour permettre une préhension précise.
- Être ductile pour se déformer, au lieu de se rompre.
- Son diamètre doit être minimal pour diminuer le traumatisme tissulaire à la pénétration, et suffisant pour que l'aiguille soit résistante. Les lambeaux mandibulaires postérieurs sont souvent épais et résistants.
- Sa courbure dépend de l'épaisseur du lambeau et de l'accessibilité du site opératoire et du type de suture réalisé. Une courbure de 3/8 de cercle permet un accès aisé au secteur mandibulaire postérieur.
- Sa longueur doit être suffisante (16 à 19 mm) car les tissus à suturer sont en général épais.

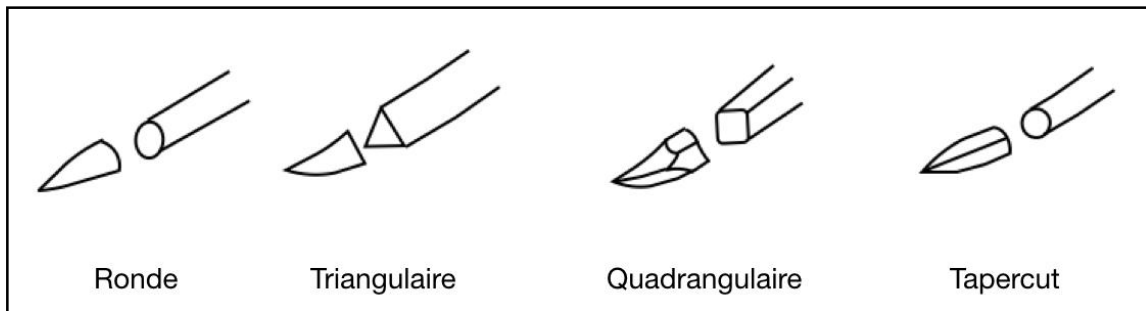
La pointe de l'aiguille peut être ronde, triangulaire, quadrangulaire, ou composite (cf. figure 16) :

- La pointe ronde a une faible force de pénétration mais est peu traumatisante.
- La pointe triangulaire a une force de pénétration moins importante mais est traumatisante et présente un risque de section tissulaire (déchirure).
- La pointe quadrangulaire (ou pointe diamant) a les mêmes propriétés que la pointe triangulaire mais a un risque de section tissulaire moindre.
- La pointe composite (ou tapercut) a un corps de section ronde et une pointe triangulaire. Ainsi le traumatisme tissulaire est diminué et la pénétration facilitée. Il s'agit de la forme de choix.

---

<sup>16</sup> Gaudy, Bilweis, et Lazaroo, *Incisions et sutures*.

Figure 16 : Schéma des pointes des aiguilles



Source : Auteur, 2018

### 2.2.1.2 Les différents types de fils<sup>17</sup>

Le fil de suture est un corps étranger, il peut être colonisé par une quantité variable de bactéries. La présence de ces dernières compromet et retarde la cicatrisation et provoque des réactions inflammatoires. Le fil de suture choisi doit donc induire une faible réaction tissulaire pour favoriser la cicatrisation. Les fils peuvent être naturels ou synthétiques.

Les fils naturels sont la soie et le catgut®. Le catgut® est un collagène d'origine animal, son utilisation est proscrite en France depuis 1996 car il entraîne une forte réaction inflammatoire.

Les fils synthétiques sont principalement employés car ils ont des propriétés physiques stables et sont biocompatibles. Ils peuvent être résorbables ou non et monofilaments ou polyfilaments (tressés).

Les monofilaments ont une surface lisse qui facilite leur utilisation, leur passage dans les tissus est peu traumatisant, ils provoquent peu de friction et l'adhésion bactérienne y est faible. Ils présentent cependant une rigidité qui les rend moins maniable et fragilise la tenue du nœud.

Les polyfilaments résultent de l'assemblage de plusieurs monofilaments de très faible diamètre, ils sont maniables et la tenue du nœud est satisfaisante. Leur surface rugueuse favorise le développement bactérien et provoque de plus en plus de frictions au fur et à mesure du passage dans les tissus.

Les monofilaments sont préférés aux polyfilaments car l'adhésion bactérienne est plus faible : ils minimisent donc la réaction inflammatoire.

Mais les monofilaments diminuent le confort post-opératoire en blessant les tissus mous par leur pointe.


<sup>17</sup> Burkhardt et Lang, « Influence of suturing on wound healing ».

Tableau 2 : Avantages et inconvénients des monofilaments et polyfilaments

Type de fil	Avantages	Inconvénients
<b>Monofilament</b>	<ul style="list-style-type: none"> <li>- surface lisse</li> <li>- adhésion bactérienne faible</li> </ul>	<ul style="list-style-type: none"> <li>- rigidité</li> <li>- tenue du noeud fragile</li> </ul>
<b>Polyfilament</b>	<ul style="list-style-type: none"> <li>- maniable</li> <li>- tenue du noeud satisfaisante</li> </ul>	<ul style="list-style-type: none"> <li>- surface rugueuse</li> <li>- adhésion bactérienne importante</li> </ul>

Source : Auteur, 2018

Figure 17 : Image au microscope électronique d'un fil de suture de soie en polyfilament à gauche et en monofilament à droite



Source : Leknes et al., « Tissue reactions to sutures in the presence and absence of anti-infective therapy », 2015<sup>18</sup>

#### 2.2.1.2.1 Les fils résorbables (cf. tableau 3)<sup>19</sup>

Les fils résorbables permettent d'éviter une réintervention (pour les déposer) et de réaliser des sutures enfouies (lors de suture en plusieurs plans) en limitant dans le temps la présence d'un corps étranger. Pour connaître leur rapidité de résorption, deux caractéristiques importantes sont à distinguer :

- La perte de résistance à la traction correspond à la diminution de la solidité du fil. Leur résistance mécanique diminue dans le temps et est minimale en 60 jours maximum.

<sup>18</sup> Leknes et al., « Tissue reactions to sutures in the presence and absence of anti-infective therapy ».

<sup>19</sup> Gaudy, Bilweis, et Lazaroo, *Incisions et sutures*.

- La résorption correspond à la disparition de la masse du fil. Elle s'effectue par digestion enzymatique et par hydrolyse.

- Les polyfilaments résorbables

- Le polyglactine 910 est un fil tressé composé d'acide lactique et d'acide glycolique. Il est biocompatible et souple. Le fil perd sa résistance à la traction au bout de 31 jours et sa résorption totale varie de 50 à 70 jours.

Marque commerciale : *Vicryl*<sup>®</sup>, *Vicryl Plus Antibactérien*<sup>®</sup>.

- L'acide polyglycolique (PGA) est un homopolymère obtenu à partir de la polymérisation de glycolide. Il est biocompatible, souple et permet des nœuds stables. Le fil perd sa résistance à la traction au bout de 28 à 35 jours et sa résorption totale dure de 60 à 90 jours

Marque commerciale: *Dexon II*<sup>®</sup>, *Optime*<sup>®</sup>, *Optime R*<sup>®</sup>

- Les monofilaments résorbables

- Le polydioxanone est obtenu à partir de diéthylène glycol. Il est résistant, biocompatible et souple permettant de réaliser des nœuds stables. Le fil perd sa résistance à la traction au bout de 42 jours et sa résorption totale dure 180 jours.

Marque commerciale: *PDS II*<sup>®</sup>

- Le polyglécaprone 25 est un copolymère de glycolide et de e-caprolactone. Il est biocompatible et souple. Le fil perd sa résistance à la traction au bout de 11 jours et sa résorption totale dure de 90 à 120 jours.

Marque commerciale: *Monocryl*<sup>®</sup>

- Le glycomer 631 est composé d'acide glycolique de carbonate de triméthylène et de dioxine. Il est un fil très lisse et maniable. Le fil perd sa résistance à la traction au bout de 35 jours et sa résorption totale dure de 90 à 110 jours

Marque commerciale: *Biosyn*<sup>®</sup>

Tableau 3 : Propriétés des différents fils résorbables

Type de fil	Nature du fil	Propriétés	Temps de résistance (en jours)	Temps de résorption (en jours)
Polyfilament	Polyglactine 910 (ex: Vicryl®)	- Biocompatible - Souple	31	50-60
	PGA (ex: Opime R®)	- Biocompatible - Souple - Noeud stable	28-35	60-90
Monofilament	Polydioxanone (ex: PDS II®)	- Biocompatible - Souple - Noeud stable	42	180
	Polyglécaprone 25 (ex: Monocryl®)	- Souple - Maniable	21	90-120
	Glycomère 631 (ex: Biosyn®)	- Lisse - Maniable	35	90-110

Source : Auteur, 2018

#### 2.2.1.2.2 Les fils non résorbables (cf. tableau 4)

Leur résistance mécanique ne diminue pas avant 60 jours.

- Les polyfilaments non résorbables

- La soie est sous forme d'un fil tressé d'origine naturelle. Il est souple et peu élastique. Il permet de réaliser des nœuds précis grâce à un fil résistant aux forces de traction. Cependant il entraîne de nombreuses réactions inflammatoires.

Marque commerciale : *Soie Noire*®, *Sofsilks*®, *Archimed*®

- Le polyester, à base de polyéthylène téréphtalate, est sous forme de polyfilament. Il est peu élastique mais très solide permettant une bonne tenue du nœud.

Marque commerciale : *Ethibon Excel*®, *Ti-Cron*®

- Les monofilaments non résorbables

- Le polyamide (nylon) est un fil monofilament synthétique fin. Il est résistant, très élastique et fluide ce qui peut compromettre la tenue du nœud. Il est très utilisé car il ne provoque aucune réaction inflammatoire.

Marque commerciale : *Ethilon*®, *Dermalon*®, *Surgilon*®

- Le polypropylène est un stéréo-isomère cristallin, sous forme de monofilament. Il ne provoque aucune réaction tissulaire mais il doit être manipulé avec précaution.

Marque commerciale : *Surgipro*<sup>®</sup>, *Surgilene*<sup>®</sup>, *Prolène*<sup>®</sup>

- Le polytétrafluoroéthylène expansé (PTFE-e) est un téflon expansé à 50 % d'air. C'est un monofil présentant une très bonne compatibilité tissulaire et est maniable.

Marque commerciale : *Gore-tex*<sup>®</sup>

Tableau 4 : Propriétés des différents fils non résorbables

Type du fil	Nature du fil	Propriétés
Polyfilament	Soie tressée (ex: <i>Sofsilik</i> <sup>®</sup> )	- Souple - Noeud précis - Résistance à la traction - Provoque une réaction inflammatoire
	Polyesther (ex: <i>Ethibon excel</i> <sup>®</sup> )	- Solide - Bonne tenue du noeud
Monofilament	Polyamide (ex: <i>Ethilon</i> <sup>®</sup> )	- Résistant - Fin - Ne provoque aucune réaction inflammatoire
	Polypropylène (ex: <i>Surgipro</i> <sup>®</sup> )	- Fragile - Ne provoque pas de réaction inflammatoire
	Polytétrafluoroéthylène expansé (ex: <i>Gore-tex</i> <sup>®</sup> )	- Maniable - Résistant - Ne provoque pas de réaction inflammatoire

Source : Auteur, 2018

### 2.2.1.3 Comparaison des différents types de fils

La revue de littérature de Javed et al. en 2012<sup>20</sup> étudie les réactions tissulaires des différents matériaux de sutures après une intervention orale.

#### 2.2.1.3.1 Matériels et méthodes

17 articles ont été sélectionnés : 6 études cliniques et 11 études expérimentales (sur animaux).

Les matériaux de sutures étudiés sont le nylon, perlon, polyesther, polyglectaprone 25, PGA, polytétrafluoroéthylène (PTFE), soie tressée, polyglactin 910.

<sup>20</sup> Javed et al., « Tissue reactions to various suture materials used in oral surgical interventions ».



### 2.2.1.3.2 Résultats

Le fil de soie provoque plus de réactions inflammatoires et retarde la cicatrisation par rapport à tout autre matériel de suture (montré dans 6 études d'après Javed et al.).

Le polyamide (*Ethilon*<sup>®</sup>, fil monofilament non résorbable) est le fil le plus biocompatible, c'est celui qui provoque le moins de réponse inflammatoire (montré dans 8 études d'après Javed et al.).

Le polyglécaprone 25 (*Monocryl*<sup>®</sup>, fil monofilament résorbable) a une adhérence bactérienne inférieure au fil de soie (fil tressé) et permet une meilleure cicatrisation (montré dans 2 études d'après Javed et al.).

Les auteurs concluent que :

- La soie est le matériel de suture le plus utilisé alors qu'il induit le plus de réactions inflammatoires.
- les monofilaments ont une adhérence bactérienne faible et sont favorables, qu'ils soient résorbables ou non.
- Le polyamide (fil monofilament non résorbable) provoque la réponse inflammatoire la plus faible.
- L'influence des fils de suture sur la cicatrisation chez des patients à risque infectieux n'est pas établie car les patients de chaque étude sont en bonne santé.

### 2.2.2 Les colles biologiques

L'utilisation de la colle biologique en pratique médicale a été acceptée par la Food and Drug Administration en 1964. La plus utilisée est la cyanoacrylate, c'est une résine acrylique dont la polymérisation se déroule en quelques secondes en présence d'eau.

A cause de sa toxicité, la colle ne doit être appliquée que sur des tissus externes. Elle n'est pas absorbable et se détache de la gencive au bout de 7 à 10 jours.<sup>21</sup>

La cyanoacrylate peut se trouver sous forme d'un flacon de 5 mL. Une pipette permet de prélever le produit et de déposer sur le site opératoire quelques gouttes (généralement colorées) avec précision.

La colle biologique peut également se trouver sous forme de monodose.

Le prix est supérieur à l'utilisation d'un fil de suture.

Marques commerciales : *PeriAcryl*<sup>®</sup>, *Epiglu*<sup>®</sup>, *HistoAcryl*<sup>®</sup>.

---

<sup>21</sup> Ghoreishian, Gheisari, et Fayazi, « Tissue adhesive and suturing for closure of the surgical wound after removal of impacted mandibular third molars : a comparative study ».

L'ouverture buccale du patient, la salivation, la mobilité de la langue et la joue compliquent les sutures après l'avulsion des dents de sagesse mandibulaires. Ainsi pour pallier les inconvénients des sutures et diminuer le risque hémorragique post-opératoire l'utilisation de colle biologique peut être indiquée.

#### 2.2.2.1 Comparaison colle biologique et suture

- Etude de Ghoreishian et al. en 2009 <sup>22</sup>

Cette étude compare l'utilisation de colle (cyanoacrylate) à la mise en place de sutures après avulsion des dents de sagesse mandibulaires incluses.

Les paramètres évalués sont le saignement et la douleur.

Il s'agit d'une étude randomisée en bouche divisée, comptant 16 patients en bonne santé générale, non-fumeurs et ne présentant aucune contre-indication aux médicaments prescrits. Ils ont des troisièmes molaires mandibulaires droites et gauches incluses avec des caractéristiques équivalentes (même inclinaison et même impaction).

Du côté droit (côté contrôle) après l'extraction de la dent de sagesse mandibulaire, des sutures sont mises en place, à l'aide de fil de soie 3.0. Elles sont retirées au bout de 7 jours.

28 jours plus tard, la procédure est réalisée du côté gauche (côté étudié), puis deux fines couches de cyanoacrylate (*Epiglu*®) sont mises en place.

Les résultats montrent que l'utilisation de colle a permis d'obtenir moins de saignements post-opératoires lors des deux premiers jours. A partir du troisième jour, cette différence n'est plus significative. En revanche il n'y a aucune différence significative pour la douleur post-opératoire.

Cette étude est limitée car l'échantillon de patients est faible et seuls deux paramètres sont étudiés (douleur et saignement).

---

<sup>22</sup> Ghoreishian, Gheisari, et Fayazi.

- Etude de Joshi et al. en 2011 <sup>23</sup>

Cette étude utilise le même protocole que l'étude ci-dessus, sur un échantillon de 30 patients. Les résultats montrent que dans le groupe étudié (utilisation de colle biologique), la douleur est significativement moins importante lors des 3 premiers jours et que le saignement est significativement moins important lors des deux premiers jours.

Les auteurs concluent que l'avantage majeur de la colle est d'éviter la mise en place de sutures et leurs déposes. En revanche, son inconvénient majeur est qu'elle ne peut pas être utilisée en présence de fortes tensions entre les berges ou lorsque la surface du lambeau ne peut pas être suffisamment séchée.

- Conclusion

L'utilisation de colle avec le bon protocole est une alternative simple et rapide. Elle permet d'éviter la mise en place et le retrait des sutures ainsi qu'une meilleure hémostase directe. Elle semble diminuer la douleur post-opératoire par rapport à l'utilisation de sutures.

En revanche, à cause de leur toxicité, les gouttes de colle ne doivent être déposées que sur des surfaces externes et leur prix est élevé.

---

<sup>23</sup> Joshi et al., « A comparative study : efficacy of tissue glue and sutures after impacted mandibular third molar removal ».

## **3 : Cicatrisation primaire versus cicatrisation secondaire**

---

L'inconfort post-opératoire après l'extraction des dents de sagesse mandibulaires incluses et enclavées est quasi-systématique et d'intensité variable. Différentes stratégies ont été mises en œuvre pour les diminuer, notamment en étudiant l'influence de la fermeture du site opératoire. La fermeture hermétique provient de principes chirurgicaux qui considèrent que la cicatrisation de première intention est plus rapide et diminue la survenue d'infections. De son côté, la cicatrisation de seconde intention permettrait un drainage du liquide inflammatoire et diminuerait ainsi les suites opératoires.

Dans cette troisième partie, différentes études comparant l'influence du type de cicatrisation (primaire ou secondaire) sur les suites opératoires sont analysées au travers d'une analyse de la littérature.

L'objectif de cette recherche bibliographique est d'évaluer si un type de cicatrisation est à privilégier pour diminuer les suites opératoires.

### **3.1. Matériels et méthodes**

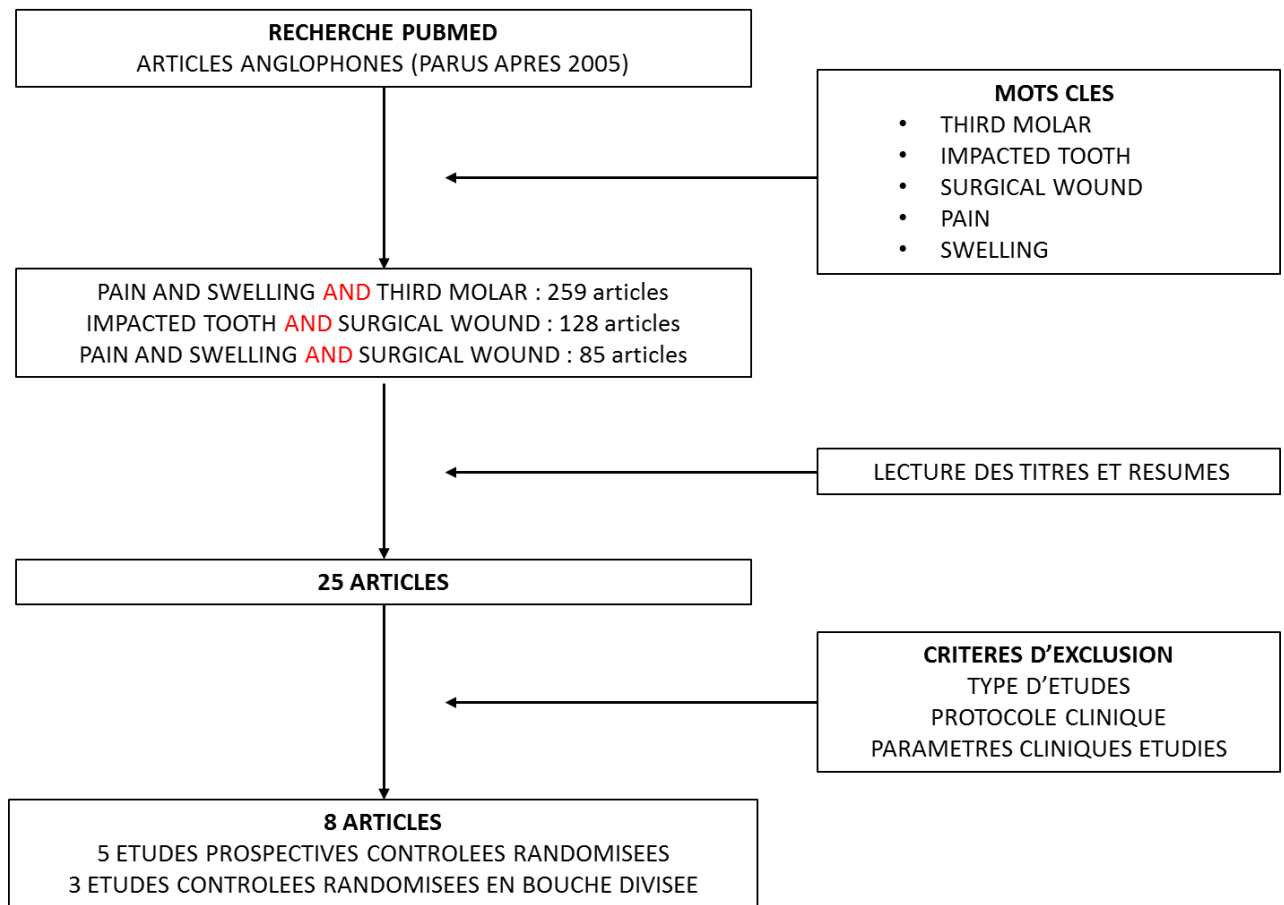
Une recherche bibliographique menée dans la base de données MEDLINE via PubMed a été réalisée (cf. figure 18).

Les études sélectionnées parmi les résultats sont des essais contrôlés randomisés, parus après 2005, dont les participants sont en bonne santé générale. Ces articles comparent la cicatrisation primaire à la cicatrisation secondaire, obtenue par la mise en place ou non de suture(s), après l'avulsion d'une troisième molaire mandibulaire incluse.

Les études devaient évaluer les paramètres de douleur et de gonflement.

Celles ne répondant pas à ces critères d'inclusion sont exclues de la sélection.

Figure 18 : Méthode de recherche bibliographique



Source : Auteur, 2018

Les 8 études retenues sont des essais contrôlés randomisés (cf. tableau 5) :

- 5 essais contrôlés randomisés : les participants sont divisés aléatoirement en deux groupes de patients comparables, le groupe contrôle et le groupe test.
- 3 essais contrôlés randomisés en bouche divisée : les participants sont leur propre témoin. Leur bouche est divisée en deux côtés, un côté contrôle et un côté test.

Tableau 5 : Caractéristiques des études sélectionnées

Type d'étude	Auteurs	Date	Pays	Nombre de participants	Durée du suivi
<b>Etudes contrôlées randomisées en bouche divisée</b>	Hashemi et al.	2011	Iran	30	6 mois
	Danda et al.	2010	Inde	93	7 jours
	Sanshis Bielsa et al.	2008	Espagne	29 (25*)	7 jours
<b>Etudes contrôlées randomisées</b>	Ricard et al.	2014	France	54	7 jours
	Damodar et al.	2012	Inde	50	7 jours
	Bello et al.	2011	Nigeria	90 (82*)	1 mois
	Pasqualini et al.	2005	Italie	200	1 mois
	Osunde et al.	2011	Nigeria	50	7 jours

\* : correspond au nombre de participants ayant terminés l'étude.

Source : Auteur, 2018

### 3.1.1. Critères d'inclusion et d'exclusion au sein des études

Les études prospectives contrôlées randomisées <sup>24 25 26 27 28</sup> sélectionnées s'intéressent à des patients en bonne santé générale présentant une indication d'extraction de troisième(s) molaire(s) mandibulaire(s) incluse(s).

<sup>24</sup> Ricard et al., « Comparison between closure and absence of closure after removal of fully impacted mandibular third molar : a prospective randomized study ».

<sup>25</sup> Bello, Olaitan, et Ladeinde, « A randomized comparison of the effect of partial and total wound closure techniques on postoperative morbidity after mandibular third molar surgery ».

<sup>26</sup> Pasqualini et al., « Primary and secondary closure of the surgical wound after removal of impacted mandibular third molars : a comparative study ».

<sup>27</sup> Damodar, Nandakumar, et Srinath, « Postoperative recovery after mandibular third molar surgery : a criteria for selection of type of surgical site closure ».

<sup>28</sup> Osunde, Saheeb, et Adebola, « Comparative study of effect of single and multiple suture techniques on inflammatory complications after third molar surgery ».

Les études bouche divisée<sup>29 30 31</sup> ont des critères d'inclusion différents, les patients doivent avoir deux troisièmes molaires mandibulaires en inclusion partielle ou totale avec indication d'extraction. Les dents doivent avoir un degré d'angulation et une difficulté d'extraction similaires.

Les critères d'exclusion sont similaires pour les deux types d'études :

- Tout problème médical, allergie ou prise de médicament contre-indiquant l'avulsion,
- La présence d'une maladie parodontale ou d'une lésion radio-claire dans la zone d'extraction.

Deux études précisent que le patient doit être non-fumeur<sup>32 33</sup>.

### 3.1.2. Protocole

#### 3.1.2.1 Répartition des patients

Les patients des études contrôlées randomisées sont divisés aléatoirement en deux groupes :

- Un groupe test, pour lequel la cicatrisation est secondaire,
- Un groupe contrôle, pour lequel la cicatrisation est primaire.

Les patients des études contrôlées randomisées en bouche divisée sont leur propre témoin. Leur bouche est divisée aléatoirement en deux côtés :

- Le côté test, pour lequel la cicatrisation est secondaire,
- Le côté contrôle pour lequel la cicatrisation est primaire.

---

<sup>29</sup> Hashemi, Beshkar, et Aghajani, « The effect of sutureless wound closure on postoperative pain and swelling after impacted mandibular third molar surgery ».

<sup>30</sup> Danda et al., « Influence of primary and secondary closure of surgical wound after impacted mandibular third molar removal on postoperative pain and swelling : a comparative and split mouth study ».

<sup>31</sup> Sanchis Bielsa, Hernández-Bazán, et Peñarrocha Diago, « Flap repositioning versus conventional suturing in third molar surgery ».

<sup>32</sup> Bello, Olaitan, et Ladeinde, « A randomized comparison of the effect of partial and total wound closure techniques on postoperative morbidity after mandibular third molar surgery ».

<sup>33</sup> Pasqualini et al., « Primary and secondary closure of the surgical wound after removal of impacted mandibular third molars : a comparative study ».

### 3.2.2.2 Protocole chirurgical

Les grandes lignes du protocole sont semblables dans les différentes études :

- Anesthésie générale complétée par l'utilisation de ropivacaïne (anesthésie longue durée)<sup>34</sup> ou anesthésie locale : de type lidocaïne 2 % avec une concentration de 1/80.000e<sup>35 36</sup>, de 1/100.000e<sup>37 38 39</sup>, ou de 1/200 000e<sup>40</sup> d'adrénaline
- Incision et réalisation du lambeau (cf. figure 19 et tableau 6)
- Alvéolectomie
- La dent est sectionnée<sup>41 42 43</sup> ou non<sup>44 45 46 47</sup> et dans une étude une séparation coronoradiculaire<sup>48</sup> est réalisée
- Révision alvéolaire
- Fermeture du site opératoire

---

<sup>34</sup> Ricard et al., « Comparison between closure and absence of closure after removal of fully impacted mandibular third molar : a prospective randomized study ».

<sup>35</sup> Bello, Olaitan, et Ladeinde, « A randomized comparison of the effect of partial and total wound closure techniques on postoperative morbidity after mandibular third molar surgery ».

<sup>36</sup> Damodar, Nandakumar, et Srinath, « Postoperative recovery after mandibular third molar surgery : a criteria for selection of type of surgical site closure ».

<sup>37</sup> Pasqualini et al., « Primary and secondary closure of the surgical wound after removal of impacted mandibular third molars : a comparative study ».

<sup>38</sup> Osunde, Saheeb, et Adebola, « Comparative study of effect of single and multiple suture techniques on inflammatory complications after third molar surgery ».

<sup>39</sup> Hashemi, Beshkar, et Aghajani, « The effect of sutureless wound closure on postoperative pain and swelling after impacted mandibular third molar surgery ».

<sup>40</sup> Danda et al., « Influence of primary and secondary closure of surgical wound after impacted mandibular third molar removal on postoperative pain and swelling : a comparative and split mouth study ».

<sup>41</sup> Hashemi, Beshkar, et Aghajani, « The effect of sutureless wound closure on postoperative pain and swelling after impacted mandibular third molar surgery ».

<sup>42</sup> Sanchis Bielsa, Hernández-Bazán, et Peñarrocha Diago, « Flap repositioning versus conventional suturing in third molar surgery ».

<sup>43</sup> Danda et al., « Influence of primary and secondary closure of surgical wound after impacted mandibular third molar removal on postoperative pain and swelling : a comparative and split mouth study ».

<sup>44</sup> Osunde, Saheeb, et Adebola, « Comparative study of effect of single and multiple suture techniques on inflammatory complications after third molar surgery ».

<sup>45</sup> Damodar, Nandakumar, et Srinath, « Postoperative recovery after mandibular third molar surgery : a criteria for selection of type of surgical site closure ».

<sup>46</sup> Bello, Olaitan, et Ladeinde, « A randomized comparison of the effect of partial and total wound closure techniques on postoperative morbidity after mandibular third molar surgery ».

<sup>47</sup> Ricard et al., « Comparison between closure and absence of closure after removal of fully impacted mandibular third molar : a prospective randomized study ».

<sup>48</sup> Pasqualini et al., « Primary and secondary closure of the surgical wound after removal of impacted mandibular third molars : a comparative study ».



Dans les différentes études, la fermeture du site opératoire est obtenue :

- par la réalisation de sutures rapprochant les berges hermétiquement, afin d'obtenir une cicatrisation primaire
- par différents procédés laissant une communication entre la cavité buccale et l'alvéole, afin d'obtenir une cicatrisation secondaire (cf. figure 19 et tableau 6) :
  - simple repositionnement du lambeau sans aucune suture <sup>49 50 51</sup>
  - une seule suture, réalisée au niveau de la décharge distale <sup>52</sup>
  - deux sutures, réalisées : au niveau de la décharge distale et au niveau de la décharge en mésial de la deuxième molaire mandibulaire <sup>53</sup>
  - deux sutures ou quatre sutures, réalisées de part et d'autre d'une gingivectomie effectuée en distal de la deuxième molaire <sup>54 55</sup>
  - quatre sutures, réalisées : en mésial et en distal de la seconde molaire ainsi qu'à chaque décharge <sup>56</sup>

---

<sup>49</sup> Hashemi, Beshkar, et Aghajani, « The effect of sutureless wound closure on postoperative pain and swelling after impacted mandibular third molar surgery ».

<sup>50</sup> Ricard et al., « Comparison between closure and absence of closure after removal of fully impacted mandibular third molar : a prospective randomized study ».

<sup>51</sup> Damodar, Nandakumar, et Srinath, « Postoperative recovery after mandibular third molar surgery : a criteria for selection of type of surgical site closure ».

<sup>52</sup> Osunde, Saheeb, et Adebola, « Comparative study of effect of single and multiple suture techniques on inflammatory complications after third molar surgery ».

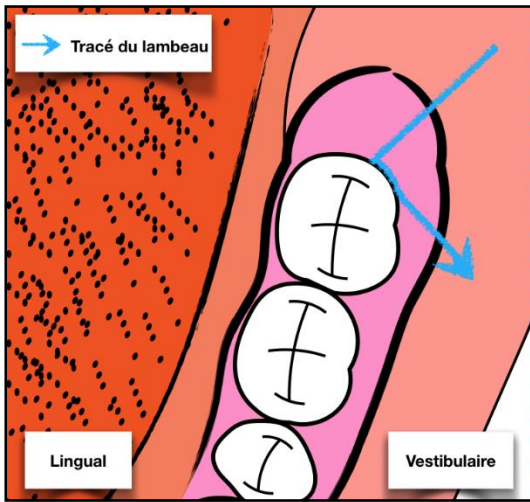
<sup>53</sup> Sanchis Bielsa, Hernández-Bazán, et Peñarrocha Diago, « Flap repositioning versus conventional suturing in third molar surgery ».

<sup>54</sup> Pasqualini et al., « Primary and secondary closure of the surgical wound after removal of impacted mandibular third molars : a comparative study ».

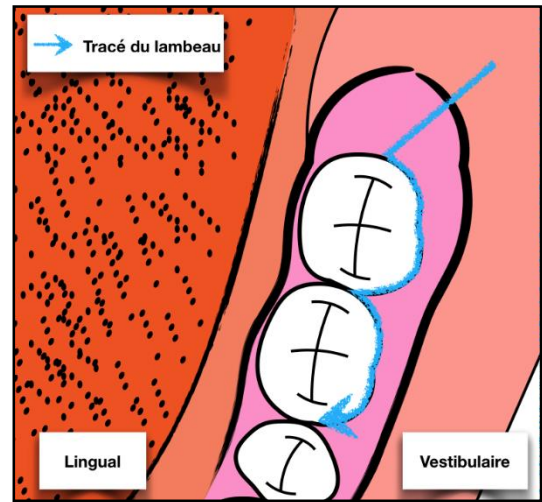
<sup>55</sup> Danda et al., « Influence of primary and secondary closure of surgical wound after impacted mandibular third molar removal on postoperative pain and swelling : a comparative and split mouth study ».

<sup>56</sup> Bello, Olaitan, et Ladeinde, « A randomized comparison of the effect of partial and total wound closure techniques on postoperative morbidity after mandibular third molar surgery ».

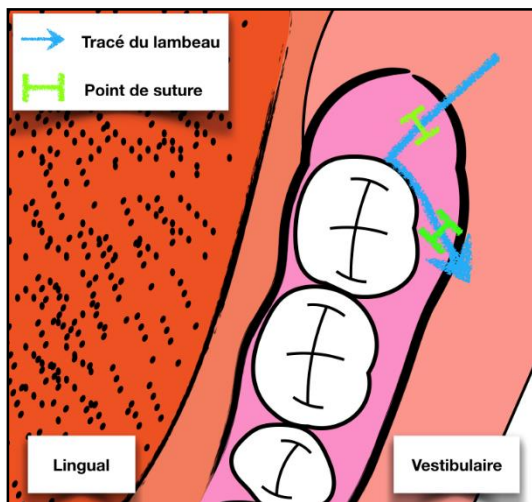
Figure 19 : Incisions et sutures dans les différentes études



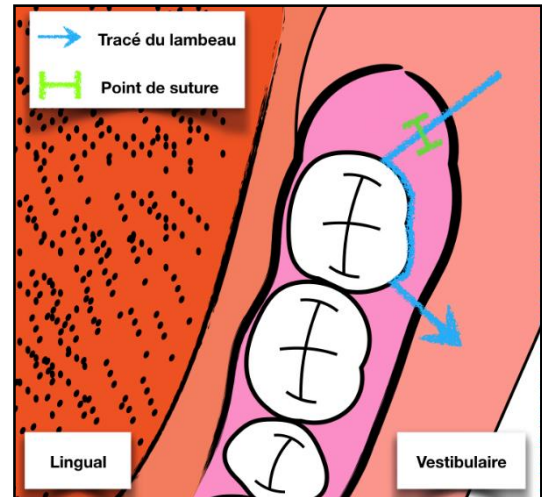
Hashemi et al.  
Damodar et al.



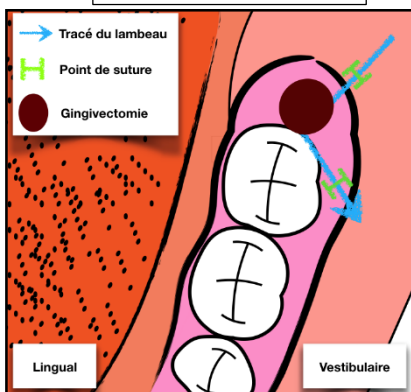
Ricard et al.



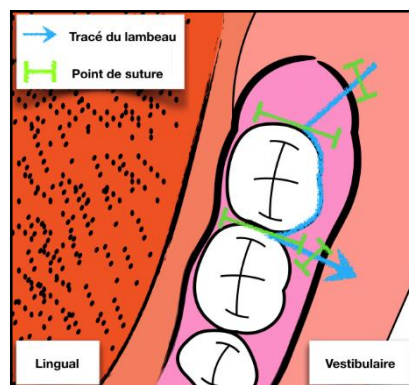
Sanchis Bielsa et al.



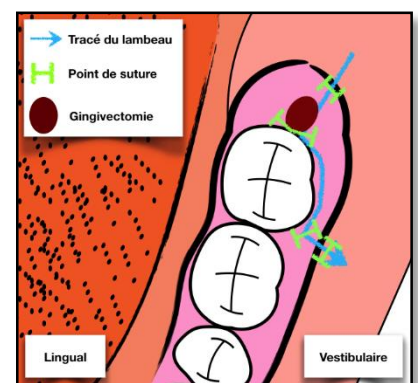
Osunde et al.



Danda et al.



Bello et al.



Pasqualini et al.

Source : Auteur, 2018

Tableau 6 : Types de lambeaux et de sutures réalisés

Type d'étude	Auteurs	Type de lambeau	Protocole de fermeture du groupe test
<b>Etudes contrôlées randomisées en bouche divisée</b>	Hashemi et al.	Lambeau triangulaire	• Simple repositionnement du lambeau
	Danda et al.	Lambeau avec décharges mésiales et distales	• Gingivectomie en distal de la 2 <sup>ème</sup> molaire • 1 suture au niveau de la décharge mésiale • 1 suture au niveau de la décharge distale
	Sanshis Bielsa et al.	Lambeau triangulaire	• 1 suture au niveau de la décharge mésiale • 1 suture au niveau de la décharge distale
<b>Etudes contrôlées randomisées</b>	Ricard et al.	Lambeau enveloppe	• Absence de suture
	Damodar et al.	Lambeau triangulaire	• Simple repositionnement du lambeau
	Bello et al.	Lambeau baïonnette	• 1 suture en mésiale et 1 en distale de la 2 <sup>ème</sup> molaire • 1 au niveau de la décharge mésiale et 1 au niveau de la décharge distale
	Pasqualini et al.	Lambeau trapezoïde	• Gingivectomie en distale de la deuxième molaire • 4 sutures
	Osunde et al.	Lambeau baïonnette	• 1 seule suture au niveau de la décharge distale

Source : Auteur, 2018

Les fils de sutures utilisées sont :

- non résorbables dans 6 études : 5 études<sup>57 58 59 60 61</sup> utilisent du fil de soie 3-0 et dans une étude le type de fil n'est pas précisé<sup>62</sup>.
- résorbables dans 2 études<sup>63 64</sup> qui utilisent du fil Vicryl®.

<sup>57</sup> Danda et al., « Influence of primary and secondary closure of surgical wound after impacted mandibular third molar removal on postoperative pain and swelling : a comparative and split mouth study ».

<sup>58</sup> Hashemi, Beshkar, et Aghajani, « The effect of sutureless wound closure on postoperative pain and swelling after impacted mandibular third molar surgery ».

<sup>59</sup> Osunde, Saheeb, et Adebola, « Comparative study of effect of single and multiple suture techniques on inflammatory complications after third molar surgery ».

<sup>60</sup> Sanchis Bielsa, Hernández-Bazán, et Peñarrocha Diago, « Flap repositioning versus conventional suturing in third molar surgery ».

<sup>61</sup> Pasqualini et al., « Primary and secondary closure of the surgical wound after removal of impacted mandibular third molars : a comparative study ».

<sup>62</sup> Damodar, Nandakumar, et Srinath, « Postoperative recovery after mandibular third molar surgery : a criteria for selection of type of surgical site closure ».

<sup>63</sup> Bello, Olaitan, et Ladeinde, « A randomized comparison of the effect of partial and total wound closure techniques on postoperative morbidity after mandibular third molar surgery ».

<sup>64</sup> Ricard et al., « Comparison between closure and absence of closure after removal of fully impacted mandibular third molar : a prospective randomized study ».

### 3.2.2.2 Prescriptions et conseils post-opératoires

Les prescriptions post-opératoires sont les suivantes :

- Une prescription d'anti-inflammatoire non stéroïdien est réalisée dans toutes les études.
- Une prescription d'antibiotique (amoxicilline 500 mg, 3 fois par jour pendant 6 jours) est réalisée dans toutes les études sauf dans celle de Ricard et al. où aucune prescription d'antibiotique n'est faite.
- Aucun anti-inflammatoire stéroïdien n'est prescrit en pré-opératoire et post-opératoire.
- Une prescription de bain de bouche à base de chlorhexidine est réalisée sur 4 études<sup>65 66 67 68</sup>.

Les conseils post-opératoires sont les suivants :

Dans 3 études<sup>69 70 71</sup>, les patients placent une poche de glace en post-opératoire les deux premiers jours ou seulement les 6 premières heures.

Dans l'étude de Pasqualini et al. il est précisé que l'hygiène orale doit être normale à partir du lendemain de l'intervention.

Une alimentation liquide et froide est conseillée dans l'étude de Ricard et al. pendant les deux jours suivant l'opération.

Les paramètres étudiés sont la douleur, l'œdème, le trismus ainsi que les éventuelles complications.

---

<sup>65</sup> Hashemi, Beshkar, et Aghajani, « The effect of sutureless wound closure on postoperative pain and swelling after impacted mandibular third molar surgery ».

<sup>66</sup> Pasqualini et al., « Primary and secondary closure of the surgical wound after removal of impacted mandibular third molars : a comparative study ».

<sup>67</sup> Sanchis Bielsa, Hernández-Bazán, et Peñarrocha Diago, « Flap repositioning versus conventional suturing in third molar surgery ».

<sup>68</sup> Ricard et al., « Comparison between closure and absence of closure after removal of fully impacted mandibular third molar : a prospective randomized study ».

<sup>69</sup> Hashemi, Beshkar, et Aghajani, « The effect of sutureless wound closure on postoperative pain and swelling after impacted mandibular third molar surgery ».

<sup>70</sup> Pasqualini et al., « Primary and secondary closure of the surgical wound after removal of impacted mandibular third molars : a comparative study ».

<sup>71</sup> Ricard et al., « Comparison between closure and absence of closure after removal of fully impacted mandibular third molar : a prospective randomized study ».

## 3.2. Résultats

### 3.2.1. La douleur

La douleur est évaluée en utilisant deux échelles (cf. tableau 7 et figure 9) :

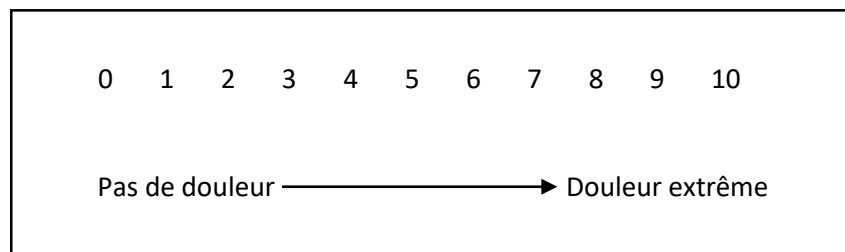L'échelle visuelle analogique (EVA) de 0 à 5 ou de 0 à 10 cm. Le patient choisit le score qui lui correspond.

Tableau 7 : EVA de 0 à 5

Score	Douleur	Ressenti
0	Aucune	Le patient se sent bien.
1	Légère	Si le patient est occupé il ne ressent pas la douleur.
2	Moyenne	Le patient ressent la douleur, même s'il est occupé.
3	Importante	Le patient est déconcentré par la douleur mais peut continuer ses activités.
4	Très importante	Le patient est forcé d'arrêter toute activité.
5	Extrême	Le patient ressent le besoin de s'allonger.

Source : Auteur, 2018

Figure 20 : EVA de 0 à 10 cm



Source : Auteur, 2018

Les scores ont été relevés de J1 à J7 et les moyennes des scores ont été calculées (cf. tableau 8).

Tableau 8 : Résultats de l'évaluation de la douleur à J1-J2, J3 et J6-J7

Type d'étude	Auteurs	Echelle	Type de cicatrisation	EVA			
				J1-J2	J3	J6-J7	
Etudes contrôlées randomisées en bouche divisée	Hashemi et al. <sup>o</sup>	De 0 à 4	Secondaire	0,1	<b>0,8*</b>	<b>0,2*</b>	
			Primaire	0,3	1,8	0,7	
	Sanchis Bielsa et al.	De 0 à 10	Secondaire	5,0	3,5	2,0	
			Primaire	6,0	4,5	1,8	
	Danda et al.		Secondaire	NC		<b>2,2*</b>	
			Primaire	NC		2,4	
Etudes contrôlées randomisées	Ricard et al.	De 0 à 5	Secondaire	<b>2,2*</b>	NC	1,5	
			Primaire	3,5	NC	1,5	
	Damodar et al.		Secondaire	<b>4,0*</b>	<b>2,3*</b>	<b>0,1*</b>	
			Primaire	4,3	2,9	1,2	
	Bello et al.		Secondaire	3,5	1,5	0,9	
			Primaire	3,5	1,3	0,7	
	Pasqualini et al.		Secondaire	<b>3,0*</b>	<b>1,8*</b>	<b>0,6*</b>	
			Primaire	3,5	2,1	0,8	
	Osunde et al.		De 0 à 10	Secondaire	<b>4,5*</b>	<b>1,1*</b>	0,2
				Primaire	5,0	1,2	0,2

\* : la différence est significative :  $p < 0.05$

<sup>o</sup> : Calculs réalisés à partir des données de l'étude ; NC : non communiqué

Source : Auteur, 2018

Les résultats de ces différentes études montrent que la cicatrisation secondaire, par une absence de fermeture hermétique entre la cavité buccale et l'alvéole, engendre une diminution souvent statistiquement significative de la douleur post-opératoire.

6 études montrent que la douleur a diminué pour le côté test par rapport au côté témoin. Cette différence est le plus souvent significative à J1 et J3.

Le protocole de fermeture du groupe test est différent lors de ces études :

- 3 d'entre elles n'utilisent aucune suture (Hashemi et al., Ricard et al., Damodar et al.)
- 1 qu'une seule suture (Osunde et al.)
- 2 utilisent des sutures après une gingivectomie (Danda et al. et Pasqualini et al.).

Cependant 2 études (Sanchis Bielsa et al. et Bello et al.) ne montrent pas de différence significative. L'une d'elle (Bello et al.) montre même une douleur post-opératoire augmentée du côté de la cicatrisation secondaire par rapport au côté témoin. Lors de ces deux études la cicatrisation secondaire est obtenue par la mise en place de sutures (2 pour Sanchis Bielsa et a. et 4 pour Bello et al.) laissant une communication entre la cavité buccale et l'alvéole.

Lors de la lecture de ces résultats le type d'anesthésie doit être pris en compte.

Dans l'étude de Ricard et al. les patients sont opérés sous anesthésie générale et de la ropivacaïne (anesthésique locale de longue durée, environ 6 heures) est administrée, ainsi les scores de douleur sont moins importants lors de la première journée.

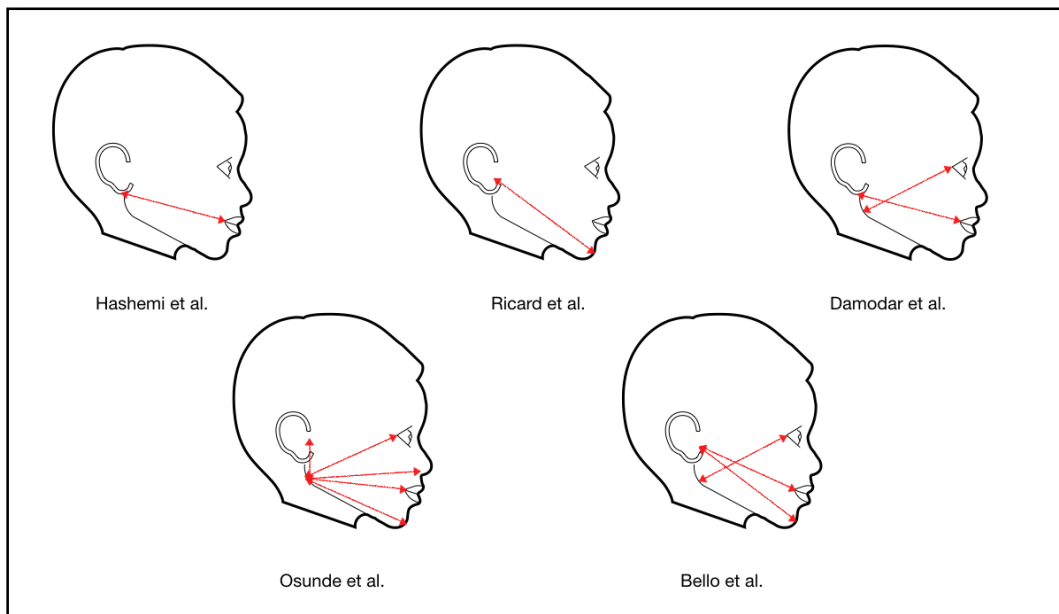
### **3.2.2. L'œdème post-opératoire**

Différentes mesures sont réalisées dans chaque étude. Elles peuvent être classées en deux catégories :

Les mesures objectives comparant les mesures pré et post-opératoires (cf. figure 20) :

- Hashemi et al. mesurent la distance (en millimètres) du coin de la bouche au point inférieur du lobe de l'oreille.
- Ricard et al. mesurent la distance entre le tragus et le pogonion à J2 et J7.
- Damodar et al. utilisent deux distances : du coin de la bouche au lobe de l'oreille ainsi que du coin externe de l'œil à l'angle de la mandibule. La moyenne des deux distances est relevée.
- Osunde et al. mesurent les différentes distances de l'angle de la mandibule au tragus, au coin externe de l'œil, à l'angle nasal, au coin externe des lèvres et au pogonion. Chaque mesure est réalisée deux fois et la moyenne est calculée.
- Bello et al. mesurent trois lignes : du tragus au coin externe de la lèvre et au pogonion et du coin externe de l'œil à l'angle de la mandibule. La somme des trois mesures est réalisée trois fois et la moyenne est calculée à J2, J5 et J7.

Figure 21 : Evaluation du gonflement selon les différentes études



Source : Auteur, 2018

Les mesures subjectives :

- Sanchis Bielsa et al. utilisent une échelle de 1 à 4. Le patient et un investigateur sélectionnent un score en fonction du ressenti : la note de 1 correspond à l'absence de gonflement et la note de 4 correspond à un gonflement ressenti comme sévère en intra-oral et en extra-oral.
- Danda et al. ainsi que Pasqualini et al. utilisent une échelle de 1 à 5, le patient note le gonflement ressenti : la note de 1 correspond à l'absence de gonflement et la note de 5 correspond à un gonflement extrême.

Les résultats des différentes études ont été regroupés dans le tableau 9.



Tableau 9 : Mesure de l'œdème à J1-J2, J3, J6-J7

Type d'étude	Auteurs	Echelle	Type de cicatrisation	Oedème		
				J1-J2	J3	J6-J7
Etudes contrôlées randomisées en bouche divisée	Hashemi et al.	mm	Secondaire	1,7	<b>10,0*</b>	<b>5*</b>
			Primaire	3,1	18,0	9,2
	Sanchis Bielsa et al.	Mesure subjective	Secondaire	<b>1,7*</b>	NC	<b>1,2*</b>
			Primaire	3,0	NC	1,4
	Danda et al.	Mesure subjective	Secondaire	NC		<b>2,0*</b>
			Primaire	NC		2,6
Etudes contrôlées randomisées	Ricard et al.	mm	Secondaire	14,1	<b>14,2*</b>	<b>14,1*</b>
			Primaire	14,0	14,7	14,4
	Damodar et al.°	cm	Secondaire	<b>0,6**</b>	<b>0,2**</b>	0,0
			Primaire	1,0	0,6	0,2
	Bello et al.	mm	Secondaire	<b>5,4*</b>	<b>1,3*</b>	<b>1,2*</b>
			Primaire	11,4	5,1	3,4
	Pasqualini et al.	Mesure subjective	Secondaire	<b>0,5*</b>	<b>0,9*</b>	<b>0,1*</b>
			Primaire	1,0	1,8	0,2
	Osunde et al.	cm	Secondaire	<b>1,0**</b>	<b>0,7**</b>	0,1
			Primaire	1,2	0,8	0,1

\* :  $p < 0.001$  ; \*\* :  $p < 0.05$  ;

° : les calculs ont été réalisés à partir des données de l'étude ; NC : Non Communiqué

Source : Auteur, 2018

L'œdème est significativement moins important lorsque la cicatrisation est secondaire dans l'ensemble des études. Le pic de gonflement est souvent mesuré à J3.

Les résultats des mesures subjectives sont significatifs, le gonflement ressenti est moins important du côté de la cicatrisation secondaire à chaque enregistrement (cf. tableau 9).

- Dans l'étude de Sanchis Bielsa et al., la fermeture secondaire est obtenue à l'aide de 2 sutures
- Dans l'étude de Danda et al. et de Pasqualini et al., la fermeture secondaire est obtenue à l'aide d'une gingivectomie et de sutures.

Les résultats des mesures objectives montrent que l'œdème est significativement moins important au troisième jour lorsque la cicatrisation est secondaire.

- Les résultats de l'étude de Bello et al. sont significatifs à chaque enregistrement, 4 sutures sont alors utilisées pour obtenir la cicatrisation secondaire.

- Les résultats des études de Hashemi et al., Ricard et al. ne sont pas significatifs à J1. Aucune suture n'est réalisée pour obtenir la cicatrisation secondaire.
- Les résultats des études de Damodar et al. et Osunde et al. ne sont pas significatifs à J7, respectivement aucune suture n'est réalisée et une suture est réalisée pour obtenir la cicatrisation secondaire.

### 3.2.3. Les complications post-opératoires

Les complications post-opératoires étudiées dans les études sélectionnées sont : le trismus, les hémorragies post-opératoires, les alvéolites sèches ou suppurées ainsi que les tassements alimentaires.

#### 3.2.3.1 Le trismus

Seuls 4 essais étudient la limitation d'ouverture buccale post-opératoire.

3 des études<sup>72 73 74</sup> calculent le degré du trismus en soustrayant l'ouverture maximale post-opératoire à l'ouverture maximale préopératoire (mesure de la distance inter-incisive). Bello et al. évaluent le trismus en calculant un pourcentage correspondant à la mesure de la distance de l'incisive centrale droite maxillaire (dent 11) à l'incisive centrale droite mandibulaire (dent 41). Les valeurs post-opératoires sont rapportées aux mesures pré-opératoires.

Le trismus est significativement moins important lors d'une cicatrisation secondaire pour les groupes tests :

- Ricard et al. évaluent une diminution d'ouverture buccale significativement moins importante à J2 et J7 dans le groupe test ( $p < 0.05$ ). Dans cette étude aucune suture n'est réalisée du côté test.
- Osunde et al. notent que le trismus est significativement moins important les premiers jours (à J1, J2 et J3), dans le groupe test ( $p < 0.05$ ). A J7 la différence n'est plus significative. Dans cette étude, une suture est réalisée du côté test.
- Sanchis Bielsa et al. notent que le trismus est plus sévère à J2 dans les deux groupes mais qu'il est significativement moins important du côté test ( $p < 0.05$ ). Dans cette étude, 2 sutures sont réalisées du côté test.

---

<sup>72</sup> Sanchis Bielsa, Hernández-Bazán, et Peñarrocha Diago, « Flap repositioning versus conventional suturing in third molar surgery ».

<sup>73</sup> Ricard et al., « Comparison between closure and absence of closure after removal of fully impacted mandibular third molar : a prospective randomized study ».

<sup>74</sup> Osunde, Saheeb, et Adebola, « Comparative study of effect of single and multiple suture techniques on inflammatory complications after third molar surgery ».

Bello et al. notent que le trismus est moins important lorsque la fermeture est secondaire (au moyen de 4 sutures non hermétiques), mais la différence n'est pas significative.

### 3.2.3.2 Les alvéolites

Les alvéolites sont évaluées dans 6 études (cf. tableau 10).

Dans 4 études aucune infection n'est notée dans le groupe test :

- Aucun des patients des études de Damodar et al. et de Hashemi et al. n'a développé d'infection post-opératoire.
- Dans l'étude de Ricard et al. et Pasqualini et al., seuls les groupes témoins ont développé des alvéolites.
  - o Pour Ricard et al. 4 patients ont développé une alvéolite (2 sèches et 2 suppurées), (14,8 % des patients du groupe témoin)
  - o Pour Pasqualini et al. et 2 patients ont développé une alvéolite suppurée, (1 % des patients du groupe témoin).

Dans 2 études, des infections sont notées dans le groupe test :

- Dans l'étude de Bello et al., 10 cas d'alvéolite sèche sont notés, (soit 12,2 % des patients), il n'y a pas de différence significative entre les deux groupes. 2 patients ont développé des alvéolites suppurées dans le groupe témoin, (soit 4,8 %).
- Dans l'étude de Danda et al., 4 cas d'alvéolites ont été notés au niveau du côté témoin, (soit 4,3 %) et 3 au niveau du côté test, (soit 3,2 %).

Les patients test des 3 études (Damodar et al., Hashemi et al. et Ricard et al.), obtenant une cicatrisation secondaire par le simple repositionnement du lambeau (sans suture), n'ont développé aucune alvéolite.

Les patients test ayant développé des alvéolites ont une cicatrisation secondaire obtenue par la mise en place de sutures (Bello et al.) après une gingivectomie (Danda et al.).

Tableau 10: Nombre d'alvéolites sèches et suppurées dans les différentes études

Type d'étude	Auteurs	Type de cicatrisation	Alvéolites	
			Sèche	Suppurée
Etudes contrôlées randomisées en bouche divisée	Hashemi et al.	Secondaire	0	0
		Primaire	0	0
	Sanchis Bielsa et al.	Secondaire	NC	
		Primaire	NC	
	Danda et al.	Secondaire	3	
		Primaire	4	
Etudes contrôlées randomisées	Ricard et al.	Secondaire	0	0
		Primaire	2	2
	Damodar et al.	Secondaire	0	0
		Primaire	0	0
	Bello et al.	Secondaire	5	0
		Primaire	5	2
	Pasqualini et al.	Secondaire	0	0
		Primaire	0	2
	Osunde et al.	Secondaire	NC	
		Primaire	NC	

NC : Non Communiqué

Source : Auteur, 2018

### 3.2.3.3 Les hémorragies post-opératoires

Pour rappel, les patients inclus dans ces études sont en bonne santé générale et n'ont aucun risque hémorragique.

2 études relèvent des saignements post-opératoires importants :

- Damodar et al. relèvent un cas d'hémorragie chez un patient appartenant au groupe test (soit 4 % des patients du groupe test). La cicatrisation secondaire est obtenue par simple repositionnement du lambeau sans aucune suture.
- Bello et al. relèvent 20 cas de saignement sur 82 patients, 15 suite à la cicatrisation secondaire (soit 37,5 % des patients du groupe test), 5 suite à la cicatrisation primaire (soit 11,9 % des patients du groupe témoin). Cette différence est significative ( $p < 0,05$ ). La cicatrisation secondaire est obtenue par la mise en place de 4 sutures.

Aucun des patients de l'étude de Hashemi et al. n'a présenté de saignement excessif (patients avec simple repositionnement du lambeau).

### 3.2.3.4 Les bourrages alimentaires

Seules 2 études évaluent ce paramètre. Dans ces deux études, la cicatrisation est obtenue par repositionnement des lambeaux sans aucune suture:

- Ricard et al. rapportent que 5 patients du groupe test (cicatrisation secondaire), (soit 18,5 % des patients du groupe test) souffrent de tassements alimentaires ainsi que 1 patient du groupe témoin, (soit 3,7 % des patients du groupe témoin).
- Damodar et al. rapportent que 4 patients du groupe test (soit 16 % des patients du groupe test) souffrent de tassements alimentaires suite à une cicatrisation secondaire.

Les groupes test, sans réalisation de sutures, présentent plus de tassements alimentaires.

### 3.2.3.4 Apparition de poches parodontales en distal des deuxièmes molaires

Hashemi et al. est la seule étude à évaluer ce paramètre. Le lambeau effectué lors de cette étude est un lambeau à base triangulaire et aucune suture n'a été mise en place. Un sondage a été réalisé en pré-opératoire et à 6 mois post-opératoire: aucune poche parodontale (sondage > 3 millimètres) n'a été mesurée.

## 3.3 Autre étude

L'étude rétrospective de Waite et al.<sup>75</sup> évalue les suites post-opératoires lorsqu'aucune suture n'est réalisée après extraction de dents de sagesse (cette étude est exclue de l'analyse réalisée ci-dessus car elle concerne l'extraction des dents de sagesse mandibulaires et maxillaires). La majorité des patients sont en bonne santé. A la mandibule, un lambeau à base triangulaire est réalisé. Les 1280 extractions sont réalisées par le même chirurgien et les résultats sont comparés à la littérature existante. Les alvéolites se sont développées après 8,7 % des extractions des dents de sagesse mandibulaires. La douleur a été ressentie supérieure à 3/10 après 5 % des extractions des dents de sagesse mandibulaires. Les autres complications (hémorragies, infections, présence de spicules osseux lors de la cicatrisation...) sont apparues dans 3 % des cas. Aucune hémorragie n'a nécessité des sutures ou une hospitalisation. Ces résultats sont dépendants du lambeau utilisé, dans cette étude la décharge mésiale (en distale de la seconde molaire) ne dépasse pas la ligne muco-gingivale. Il semble donc que la réalisation d'un lambeau à base triangulaire sans dépasser la ligne muco-gingivale associé à une cicatrisation secondaire obtenue par simple repositionnement du lambeau (sans aucune suture) est une méthode non invasive pouvant être utilisée sans risque particulier.

---

<sup>75</sup> Waite et Cherala, « Surgical outcomes for suture-less surgery in 366 impacted third molar patients ».

## 3.4. Discussion

### 3.4.1 Résumé des résultats

Les résultats des différentes études semblent indiquer que la cicatrisation secondaire permettrait d'améliorer les suites post-opératoires des extractions des troisièmes molaires mandibulaires.

En effet, une diminution significative du gonflement (dans l'ensemble des études) et de la douleur (dans 6 études sur 8) est retrouvée lors de la cicatrisation secondaire.

De plus, le trismus est significativement moins important (dans 3 des 4 études s'intéressant à ce paramètre) et le nombre d'alvéolite semble également moins important lors de la cicatrisation secondaire (dans 4 des 6 études s'intéressant à ce paramètre).

Aucune poche parodontale n'a été mesuré dans la seule étude s'intéressant à ce paramètre.

En revanche, la fermeture hermétique des berges permettrait de diminuer le risque de saignement post-opératoire et la survenue de bourrage alimentaire.

### 3.4.2 Comparaison avec une méta-analyse et une revue systématique Cochrane

Ces résultats sont partiellement en accord avec la méta-analyse de Carrasco-Labra et al.<sup>76</sup> qui a pour objectif de déterminer l'impact de la cicatrisation primaire et secondaire sur les suites opératoires. Elle étudie la douleur, le gonflement, le trismus et les saignements après extraction des dents de sagesse mandibulaires. Sur les 14 articles sélectionnés (essai contrôlé randomisé), 5 font partie des articles étudiés dans cette thèse. Cette méta-analyse conclut que la cicatrisation secondaire est plus favorable vis-à-vis du trismus post-opératoire.

En revanche, elle ne montre pas de différence significative pour la survenue d'alvéolites, pour la douleur post-opératoire, pour le gonflement. Concernant son influence sur le saignement post-opératoire, le rôle est incertain. Les auteurs concluent que le risque de biais est trop important et l'indice de confiance trop faible pour pouvoir préférer une méthode par rapport à une autre.

---

<sup>76</sup> Carrasco-Labra et al., « Secondary versus primary closure techniques for the prevention of postoperative complications following removal of impacted mandibular third molars : a systematic review and meta-analysis of randomized controlled trials ».

Ces résultats sont toutefois plus en accord avec la revue systématique Cochrane de Coulthard et al.<sup>77</sup> qui compare la cicatrisation primaire et secondaire. Sur les 8 études sélectionnées, 5 font parties des articles sélectionnées dans cette thèse. Cette méta-analyse conclut que la cicatrisation secondaire permet une diminution de la douleur et du gonflement.

En revanche, elle ne montre pas de différence significative concernant le trismus, le taux d'alvéolite ou le taux d'infection post-opératoire.

Les auteurs concluent que le risque de biais important et l'indice de confiance faible à modérée ne permettent pas de préférer une technique à une autre.

### **3.4.3 Analyse des résultats**

La douleur et l'œdème post-opératoire ne semblent pas être influencés par le placement de sutures ou par la réalisation d'une gingivectomie lors de la cicatrisation secondaire du site opératoire, au niveau du côté test.

Le trismus post-opératoire semble être influencé par le nombre de suture utilisé. Lors de la cicatrisation secondaire il est significativement moins important lorsque de 0 à 2 sutures sont réalisées. En revanche, les résultats ne sont pas significatifs lors du placement de 4 sutures.

Le risque de saignement post-opératoire est augmenté en cas de cicatrisation secondaire mais ne semble pas être influencé par l'utilisation ou non de suture.

La survenue de bourrages alimentaires semble être plus fréquent lorsqu'un simple repositionnement des berges est réalisé.

### **3.4.4 Moyen alternatif**

L'alternative aux cicatrisations secondaires étudiées ici pour favoriser le drainage de l'exsudat inflammatoire consiste à la mise en place d'un drain.

L'étude contrôlée randomisée en bouche divisée de Sağlam<sup>78</sup>, incluant 13 patients, compare une fermeture primaire simple à une fermeture primaire précédée par la mise en place d'un drain. L'extraction de la dent de sagesse mandibulaire, après la levée d'un lambeau enveloppe, est suivie d'une incision de pleine épaisseur entre la première et seconde molaire et du positionnement d'un drain pendant 72 heures.

---

<sup>77</sup> Coulthard et al., « Surgical techniques for the removal of mandibular wisdom teeth ».

<sup>78</sup> Sağlam, « Effects of tube drain with primary closure technique on postoperative trismus and swelling after removal of fully impacted mandibular third molars ».

Les résultats montrent une diminution significative du gonflement lorsqu'un drain est placé. Concernant le trismus, il est plus important du côté de la fermeture hermétique mais la différence n'est pas significative. Les auteurs de l'étude concluent que la mise en place d'un drain permet une diminution du gonflement.

L'étude prospective randomisée de Chukwuneke et al.<sup>79</sup>, incluant 100 patients divisés en 2 groupes, évalue également l'influence du placement d'un drain sur la douleur, le gonflement et le trismus. Le groupe test étudie la fermeture primaire associée à la mise en place d'un drain pendant 72 heures.

Les résultats montrent une diminution significative de la douleur lors de la cicatrisation primaire à J3 et lors de la mise en place d'un drain à J5. Le gonflement et le trismus sont significativement moins importants lorsque la cicatrisation est secondaire à J1, J3 et J5. Les auteurs de l'étude concluent que la mise en place d'un drain permettrait une diminution du gonflement et du trismus.

L'étude contrôlée randomisée de Brabander et al.<sup>80</sup>, incluant 21 patients divisés en 2 groupes, compare la cicatrisation secondaire obtenue par une gingivectomie à celle obtenue par la mise en place d'un drain. La douleur, le gonflement et le trismus sont évalués à J2 et à J7.

Les résultats montrent une diminution non significative du trismus lorsque la cicatrisation secondaire est obtenue par la mise en place d'un drain. Il n'y a pas de différence significative concernant la douleur et le gonflement entre les deux méthodes. Les résultats montrent que la durée de la chirurgie influence significativement la douleur. De plus la réalisation d'une alvéolectomie et le fractionnement de la dent semblent influencer la sévérité du trismus. Aucune alvéolite n'a été déclarée dans les deux groupes. Les auteurs de l'étude concluent qu'il n'y a pas de différence significative entre les deux techniques. Ainsi la mise en place d'un drain ou la fermeture partielle de l'alvéole semble permettre de diminuer ces suites post-opératoires grâce à la possibilité de drainage du liquide inflammatoire.

---

<sup>79</sup> Chukwuneke, Oji, et Saheeb, « A comparative study of the effect of using a rubber drain on postoperative discomfort following lower third molar surgery ».

<sup>80</sup> Brabander et Cattaneo, « The effect of surgical drain together with a secondary closure technique on postoperative trismus, swelling and pain after mandibular third molar surgery ».



## 4 : Arbre décisionnel

L'ensemble de ces études concerne la population générale. Il convient de distinguer les patients à risque hémorragique pour lesquels la prise en charge est particulière.

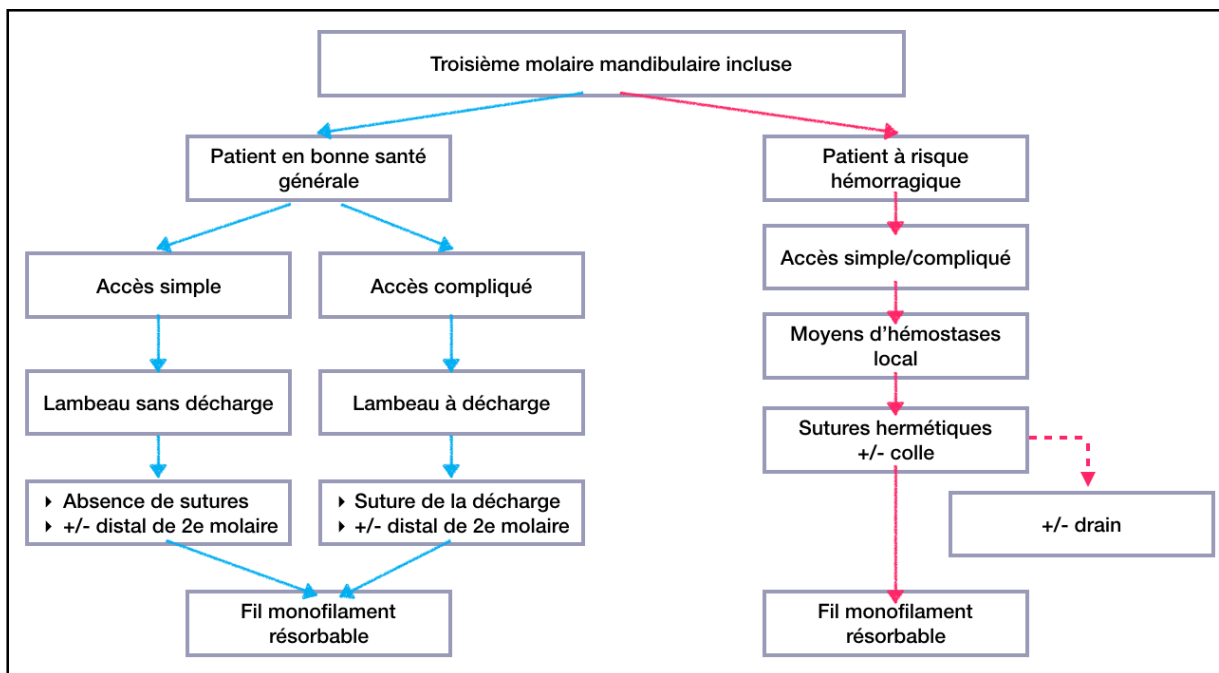
Lors de l'extraction chez des patients à risque hémorragique (comme décrit au chapitre 1.3.3.3) :

- Le lambeau doit permettre un accès facile au site opératoire et permettre de respecter les structures anatomiques environnantes.
- Le comblement de l'alvéole par la mise en place d'une éponge collagénique doit être réalisé.
- Puis la cicatrisation doit être primaire : la fermeture est hermétique à l'aide de fil de suture résorbable entraînant le moins de réactions inflammatoires possibles. De la colle cyanoacrylate peut également être déposée afin d'optimiser l'étanchéité du site d'extraction.

La mise en place d'un drain pourrait être une méthode intéressante pour permettre le drainage de l'exsudat inflammatoire tout en diminuant le risque de saignement.

Un arbre décisionnel a été réalisé (cf. figure 22) pour orienter les décisions thérapeutiques concernant la cicatrisation après avulsions des troisièmes molaires mandibulaires incluses. Il distingue la population générale des patients à risque hémorragique.

Figure 22: Arbre décisionnel



Source : Auteur, 2018

## Conclusion

---

L'avulsion des dents de sagesse mandibulaires est un geste courant mais reste peu anodin pour les patients. Ainsi, l'indication de leur extraction doit être consciencieusement posée et il est important de s'intéresser aux stratégies à mettre en place pour diminuer les suites post-opératoires.

Lors de la chirurgie, le tracé du lambeau est adapté à la position et à l'angulation de la dent. Les différents lambeaux ont chacun leurs avantages : le lambeau triangulaire semble permettre une diminution de la douleur et du taux d'alvéolites et le lambeau enveloppe paraît diminuer le gonflement post-opératoire.

Le choix du fil de suture doit être fait selon ses propriétés. Il doit idéalement engendrer le moins de réactions tissulaires possibles et avoir une résistance suffisamment longue pour maintenir les berges le temps de la cicatrisation. Les fils monofilaments en polyamide semblent remplir ces critères.

L'analyse de la littérature menée dans cette thèse compare la cicatrisation primaire et la cicatrisation secondaire. Les résultats trouvés indiquent que la cicatrisation secondaire permettrait d'améliorer les suites post-opératoires des extractions des dents de sagesse mandibulaires. La douleur, le gonflement et le trismus sont significativement moins importants lors d'une cicatrisation secondaire grâce au drainage du liquide inflammatoire qu'elle permet.

En revanche, la cicatrisation primaire, par une fermeture hermétique de la plaie, permettrait de diminuer le risque d'hémorragie post-opératoire.

Cet acte opératoire doit donc être entrepris en connaissant parfaitement l'état de santé du patient. Il doit être pris en compte pour la prescription médicamenteuse mais aussi pour la réalisation de l'accès au site opératoire (réalisation du lambeau) et de la fermeture du site opératoire (mise en place de sutures, gestion de l'alvéole, etc.).

## Bibliographie

---

- Bello, S. A., A. A. Olaitan, et A. L. Ladeinde. « A randomized comparison of the effect of partial and total wound closure techniques on postoperative morbidity after mandibular third molar surgery ». *Journal of oral and maxillofacial surgery* 69, n° 6 (2011): e24-30. <https://doi.org/10.1016/j.joms.2011.01.025>.
- Björk, A. « Variations in the growth pattern of the human mandible : longitudinal radiographic study by the implant method ». *Journal of dental research* 42, n° 1 (1963): 400-411. <https://doi.org/10.1177/00220345630420014701>.
- Brabander, E. C. de, et G. Cattaneo. « The effect of surgical drain together with a secondary closure technique on postoperative trismus, swelling and pain after mandibular third molar surgery ». *International journal of oral and maxillofacial surgery* 17, n° 2 (1988): 119-21.
- Burkhardt, R., et N. P. Lang. « Influence of suturing on wound healing ». *Periodontology 2000* 68, n° 1 (2015): 270-81. <https://doi.org/10.1111/prd.12078>.
- Carrasco-Labra, A., R. Brignardello-Petersen, N. Yanine, I. Araya, et G. Guyatt. « Secondary versus primary closure techniques for the prevention of postoperative complications following removal of impacted mandibular third molars : a systematic review and meta-analysis of randomized controlled trials ». *Journal of oral and maxillofacial surgery* 70, n° 8 (2012): e441-457. <https://doi.org/10.1016/j.joms.2012.03.017>.
- Chukwuneke, F. N., C. Oji, et D. B. Saheb. « A comparative study of the effect of using a rubber drain on postoperative discomfort following lower third molar surgery ». *International journal of oral and maxillofacial surgery* 37, n° 4 (2008): 341-44. <https://doi.org/10.1016/j.ijom.2007.11.016>.
- Coulthard, P., E. Bailey, M. Esposito, S. Furness, T. F. Renton, et H.V. Worthington. « Surgical techniques for the removal of mandibular wisdom teeth ». *Cochrane database of systematic reviews*, n° 7 (2014): CD004345. <https://doi.org/10.1002/14651858.CD004345.pub2>.
- Damodar, N. D. A., H. Nandakumar, et N. M. Srinath. « Postoperative recovery after mandibular third molar surgery : a criteria for selection of type of surgical site closure ». *General dentistry* 61, n° 3 (2013): e9-13.
- Danda, A. K., M. Krishna Tatiparthi, V. Narayanan, et A. Siddareddi. « Influence of primary and secondary closure of surgical wound after impacted mandibular third molar removal on postoperative pain and swelling : a comparative and split mouth study ». *Journal of oral and maxillofacial surgery* 68, n° 2 (2010): 309-12. <https://doi.org/10.1016/j.joms.2009.04.060>.
- Davarpanah, M., M. Caraman, et S. Abdul-Sater. *La chirurgie buccale : nouveaux concepts*. Rueil-Malmaison : Editions CdP, 2005.
- Dridi, S.-M., éd. *La gencive pathologique de l'enfant à l'adulte : diagnostics et thérapeutiques*. Paris : Espace ID, 2013.
- Gaudy, J.-F., C. Bilweis, et B. Lazaroo. *Incisions et sutures*. Rueil-Malmaison : Editions CdP, 2007.
- Ghoreishian, M., R. Gheisari, et M. Fayazi. « Tissue adhesive and suturing for closure of the surgical wound after removal of impacted mandibular third molars : a comparative study ». *Oral surgery, oral medicine, oral pathology, oral radiology, and endodontics* 108, n° 1 (2009): e14-16. <https://doi.org/10.1016/j.tripleo.2009.03.001>.
- Guo, S., et L. A. Dipietro. « Factors affecting wound healing ». *Journal of dental research* 89, n° 3 (2010): 219-29. <https://doi.org/10.1177/0022034509359125>.
- Hashemi, H. M., M. Beshkar, et R. Aghajani. « The effect of sutureless wound closure on postoperative pain and swelling after impacted mandibular third molar surgery ». *The british journal of oral & maxillofacial surgery* 50, n° 3 (2012): 256-58. <https://doi.org/10.1016/j.bjoms.2011.04.075>.

- Javed, F., M. Al-Askar, K. Almas, G. E. Romanos, et K. Al-Hezaimi. « Tissue reactions to various suture materials used in oral surgical interventions ». *ISRN dentistry*, 2012, 762095. <https://doi.org/10.5402/2012/762095>.
- Joshi, A. D., H. Saluja, U. Mahindra, et R. Halli. « A comparative study : efficacy of tissue glue and sutures after impacted mandibular third molar removal ». *Journal of maxillofacial and oral surgery* 10, n° 4 (2011): 310-15. <https://doi.org/10.1007/s12663-011-0241-x>.
- Korbendau, J.-M., et X. Korbendau. *L'extraction de la dent de sagesse*. Paris : Quintessence International, 2001.
- Leknes, K. N., K. A. Selvig, O. E. Boe, et U. M. E. Wikesjo. « Tissue reactions to sutures in the presence and absence of anti-infective therapy ». *Journal of clinical periodontology* 32, n° 2 (2005): 130-38. <https://doi.org/10.1111/j.1600-051X.2005.00647.x>.
- Lesclous, P. « Prescription des antibiotiques en pratique bucco-dentaire ». Agence française de sécurité sanitaire des produits de santé, 2011. [https://ansm.sante.fr/content/download/5297/52416/version/12/file/Reco-Prescription-des-antibiotiques-en-pratique-buccodentaire\\_Septembre2011.pdf](https://ansm.sante.fr/content/download/5297/52416/version/12/file/Reco-Prescription-des-antibiotiques-en-pratique-buccodentaire_Septembre2011.pdf).
- Linden, F. P. G. M. v. d. « Aspects théoriques et pratiques de l'encombrement de la denture humaine ». *Revue d'orthopédie dento-faciale* 9, n° 3 (1975): 329-52. <https://doi.org/10.1051/odf/1975017>.
- Mettes, T. D. G., H. Ghaeminia, M. E. L. Nienhuijs, J. Perry, W. J. M. Van der Sanden, et A. Plasschaert. « Surgical removal versus retention for the management of asymptomatic impacted wisdom teeth ». *The Cochrane database of systematic reviews*, n° 6 (2012): CD003879. <https://doi.org/10.1002/14651858.CD003879.pub3>.
- Osunde, O. D., B. D. Saheeb, et R. A. Adebola. « Comparative study of effect of single and multiple suture techniques on inflammatory complications after third molar surgery ». *Journal of oral and maxillofacial surgery* 69, n° 4 (2011): 971-76. <https://doi.org/10.1016/j.joms.2010.05.009>.
- Pasqualini, D., N. Cocero, A. Castella, L. Mela, et P. Bracco. « Primary and secondary closure of the surgical wound after removal of impacted mandibular third molars : a comparative study ». *International journal of oral and maxillofacial surgery* 34, n° 1 (2005): 52-57. <https://doi.org/10.1016/j.ijom.2004.01.023>.
- Ricard, A. S., O. Nau, A. Veyret, C. Majoufre-Lefèbvre, et M. Laurentjoye. « Comparison between closure and absence of closure after removal of fully impacted mandibular third molar : a prospective randomized study ». *Revue de stomatologie, de chirurgie maxillo-faciale et de chirurgie orale* 116, n° 1 (2014): 12-17. <https://doi.org/10.1016/j.revsto.2014.11.009>.
- Sağlam, A. A. « Effects of tube drain with primary closure technique on postoperative trismus and swelling after removal of fully impacted mandibular third molars ». *Quintessence international* 34, n° 2 (2003): 143-47.
- Sanchis Bielsa, J. M., S. Hernández-Bazán, et M. Peñarrocha Diago. « Flap repositioning versus conventional suturing in third molar surgery ». *Medicina oral, patología oral y cirugía bucal* 13, n° 2 (2008): E138-142.
- Société francophone de médecine buccale et de chirurgie buccale. « Recommandations pour la prescription des anti-inflammatoires en chirurgie buccale chez l'adulte », 2008. [https://societechirorale.com/documents/Recommandations/recommandations\\_anti-inflammatoires.pdf](https://societechirorale.com/documents/Recommandations/recommandations_anti-inflammatoires.pdf).
- Steed, M. B. « The indications for third-molar extractions ». *The journal of the american dental association* 145, n° 6 (2014): 570-73. <https://doi.org/10.14219/jada.2014.18>.
- Waite, P. D., et S. Cherala. « Surgical outcomes for suture-less surgery in 366 impacted third molar patients ». *Journal of oral and maxillofacial surgery* 64, n° 4 (2006): 669-73. <https://doi.org/10.1016/j.joms.2005.12.014>.

## Table des figures

---

Figure 1 : Schéma d'une dent de sagesse mandibulaire incluse .....	4
Figure 2 : Cliché panoramique où la dent 48 est incluse.....	4
Figure 3 : Schéma d'une dent de sagesse mandibulaire enclavée.....	5
Figure 4 : Cliché panoramique où la dent 38 est enclavée .....	5
Figure 5 : Résorption de la racine distale de la dent 47 due à un encombrement postérieur et à une malposition de la dent 48.....	6
Figure 6 : Capuchon muqueux inflammatoire recouvrant partiellement la couronne de la dent 38.....	7
Figure 7 : Lésion radio-claire située au niveau de la couronne de la dent 38 incluse.....	8
Figure 8 : Schéma représentant le temps gingival .....	11
Figure 9 : Schéma représentant le temps osseux .....	12
Figure 10 : Schéma représentant une séparation corono/radiculaire .....	13
Figure 11 : Schéma représentant l'avulsion de la couronne puis des racines .....	13
Figure 12 : Frise chronologique du processus de cicatrisation .....	17
Figure 13 : Tracé d'incision d'un lambeau enveloppe.....	20
Figure 14 : Tracé d'incision d'un lambeau triangulaire .....	20
Figure 15 : Tracé d'incision d'un lambeau en baïonnette .....	21
Figure 16 : Schéma des pointes des aiguilles .....	24
Figure 17 : Image au microscope électronique d'un fil de suture de soie en polyfilament à gauche et en monofilament à droite .....	25
Figure 18 : Méthode de recherche bibliographique .....	33
Figure 19 : Incisions et sutures dans les différentes études .....	38
Figure 20 : EVA de 0 à 10 cm .....	41
Figure 21 : Evaluation du gonflement selon les différentes études.....	44
Figure 22: Arbre décisionnel .....	53

## Table des tableaux

---

Tableau 1 : Recommandations de prescription d'une antibiothérapie prophylactique pour les avulsions dentaires et transplantations .....	9
Tableau 2 : Avantages et inconvénients des monofilaments et polyfilaments.....	25
Tableau 3 : Propriétés des différents fils résorbables.....	27
Tableau 4 : Propriétés des différents fils non résorbables.....	28
Tableau 5 : Caractéristiques des études sélectionnées .....	34
Tableau 6 : Types de lambeaux et de sutures réalisés .....	39
Tableau 7 : EVA de 0 à 5 .....	41
Tableau 8 : Résultats de l'évaluation de la douleur à J1-J2, J3 et J6-J7.....	42
Tableau 9 : Mesure de l'œdème à J1-J2, J3, J6-J7 .....	45
Tableau 10: Nombre d'alvéolites sèches et suppurées dans les différentes études .....	48

Vu, le Directeur de thèse

Vu, le Doyen de la Faculté de Chirurgie dentaire  
de l'Université Paris Descartes

Docteur Alexandre MATHIEU

Professeur Louis MAMAN

Vu, le Président de l'Université Paris Descartes

Professeur Frédéric DARDEL

Pour le Président et par délégation,

Le Doyen Louis MAMAN





# **Les sutures après avulsions des troisièmes molaires mandibulaires incluses ou enclavées**

## **Résumé :**

L'extraction des dents de sagesse mandibulaires incluses est un acte chirurgical courant. Les suites post-opératoires les plus fréquentes sont l'œdème, le trismus et la douleur. Le choix du type de tracé d'incision et du type de suture peut diminuer l'inconfort des premiers jours. Suture hermétiquement les berges muqueuses permet, en fermant l'alvéole extractionnelle, de favoriser une cicatrisation de première intention (fermeture totale). Des sutures non hermétiques ou un simple repositionnement du lambeau laisse communiquer l'alvéole et la cavité buccale, et engendre une cicatrisation de seconde intention (fermeture partielle). La fermeture complète de l'alvéole permet d'éviter une contamination directe à partir des germes de la cavité buccale et de stabiliser le caillot sanguin, cependant elle augmente la douleur et le gonflement post-opératoires. En revanche, lors d'une fermeture partielle de l'alvéole ces paramètres s'améliorent, en partie grâce au drainage qu'elle autorise et à l'absence de rétention bactérienne causée par les fils de suture. Dès lors, il est intéressant d'étudier les différents types et moyens de fermeture des sites d'extractions qu'elle soit totale (à l'aide de sutures ou de colles) ou partielle (à l'aide de sutures ou sans suture).

L'objectif de cette thèse est donc, au travers d'une analyse de la littérature de déterminer les indications et les limites des sutures ainsi que leurs alternatives lors de l'avulsion de dents de sagesse mandibulaires incluses.

## **Discipline :**

Chirurgie orale

## **Mots clés fMesh et Rameau :**

Extraction dentaire -- Dissertations universitaires ; Techniques de suture -- Dissertations universitaires ; Dent de sagesse -- Thèses et écrits académiques ; Cicatrisation -- Thèses et écrits académiques

Université Paris Descartes  
Faculté de Chirurgie dentaire  
1, rue Maurice Arnoux  
92120 Montrouge

