



HAL
open science

Place de l'arthrocentèse de l'articulation temporo-mandibulaire dans la prise en charge des dysfonctions temporo-mandibulaires : étude d'une cohorte de 5 patients

Adrien Coquilhat

► **To cite this version:**

Adrien Coquilhat. Place de l'arthrocentèse de l'articulation temporo-mandibulaire dans la prise en charge des dysfonctions temporo-mandibulaires : étude d'une cohorte de 5 patients. Sciences du Vivant [q-bio]. 2019. dumas-02107222

HAL Id: dumas-02107222

<https://dumas.ccsd.cnrs.fr/dumas-02107222v1>

Submitted on 3 Jun 2019

HAL is a multi-disciplinary open access archive for the deposit and dissemination of scientific research documents, whether they are published or not. The documents may come from teaching and research institutions in France or abroad, or from public or private research centers.

L'archive ouverte pluridisciplinaire **HAL**, est destinée au dépôt et à la diffusion de documents scientifiques de niveau recherche, publiés ou non, émanant des établissements d'enseignement et de recherche français ou étrangers, des laboratoires publics ou privés.

Université de Bordeaux
Collège des Sciences de la Santé
UFR des Sciences Odontologiques

Année 2018/2019

N°22

Thèse pour l'obtention du
DIPLOME d'ETAT de DOCTEUR EN CHIRURGIE DENTAIRE

Présentée et soutenue publiquement

Par Adrien COQUILHAT

Né le 02/09/1994 à Bordeaux

Le 11 avril 2019

Place de l'arthrocentèse de l'Articulation Temporo-Mandibulaire
dans la prise en charge des dysfonctions Temporo-
mandibulaires : étude d'une cohorte de 5 patients.

Directeur de thèse

Emmanuel MASSON-REGNAULT

Membres du Jury

Président M. J.-C. FRICAIN Professeur des Universités

Directeur M. E. MASSON-REGNAULT Assistant Hospitalo-Universitaire

Assesseur M. E. D'INCAU Maître de Conférences des Universités

Assesseur M. J. SAMOT Maître de Conférences des Universités

UNIVERSITE DE BORDEAUX

MAJ 19/12/2018

Président M. TUNON DE LARA Manuel

Directeur de Collège des Sciences de la Santé M. PELLEGRIN Jean-Luc

COLLEGE DES SCIENCES DE LA SANTE UNITE DE FORMATION ET DE RECHERCHE DES SCIENCES ODONTOLOGIQUES

Directrice	Mme BERTRAND Caroline	58-01
Directeur Adjoint à la Pédagogie	Mr DELBOS Yves	56-01
Directeur Adjoint – Chargé de la Recherche	M. FRICAIN Jean-Christophe	57-01
Directeur Adjoint – Chargé des Relations Internationales	M. LASSERRE Jean-François	58-01

ENSEIGNANTS DE L'UFR

PROFESSEURS DES UNIVERSITES

Mme	Caroline	BERTRAND	Prothèse dentaire	58-01
Mme	Marie-José	BOILEAU	Orthopédie dento-faciale	56-01
M	Sylvain	CATROS	Chirurgie orale	57-01
M	Raphaël	DEVILLARD	Odontologie restauratrice et endodontie	58-01
Mme	Véronique	DUPUIS	Prothèse dentaire	58-01
M.	Bruno	ELLA NGUEMA	Sciences anatomiques et physiologiques - Biomatériaux	58-01
M.	Jean-Christophe	FRICAIN	Chirurgie buccale – Pathologie et thérapeutique	57-01

MAITRES DE CONFERENCES DES UNIVERSITES

Mme	Elise	ARRIVÉ	Prévention épidémiologie – Economie de la santé – Odontologie légale	56-02
Mme	Cécile	BADET	Sciences biologiques	57-01
M.	Etienne	BARDINET	Orthopédie dento-faciale	56-01
M.	Michel	BARTALA	Prothèse dentaire	58-01
M.	Cédric	BAZERT	Orthopédie dento-faciale	56-01
M.	Christophe	BOU	Prévention épidémiologie – Economie de la santé – Odontologie légale	56-02
Mme	Sylvie	BRUNET	Chirurgie buccale – Pathologie et thérapeutique	57-01
M.	Jacques	COLAT PARROS	Sciences anatomiques et physiologiques	58-01
M,	Jean-Christophe	COUTANT	Sciences anatomiques et physiologiques	58-01
M.	François	DARQUE	Orthopédie dento-faciale	56-01
M.	François	DE BRONDEAU	Orthopédie dento-faciale	56-01
M.	Yves	DELBOS	Odontologie pédiatrique	56-01
M,	Emmanuel	D'INCAU	Prothèse dentaire	58-01
M.	Dominique	GILLET	Odontologie conservatrice – Endodontie	58-01
M.	Jean-François	LASSERRE	Prothèse dentaire	58-01
M.	Yves	LAUVERJAT	Parodontologie	57-01
Mme	Odile	LAVIOLE	Prothèse dentaire	58-01
M.	Jean-Marie	MARTEAU	Chirurgie buccale – Pathologie et thérapeutique	57-01
Mme	Javotte	NANCY	Odontologie pédiatrique	56-01
M.	Adrien	NAVEAU	Prothèse dentaire	58-01
M.	Jean-François	PELLI	Odontologie restauratrice – Endodontie	58-01
M.	Philippe	POISSON	Prévention épidémiologie – Economie de la santé – Odontologie légale	56-02

M.	Patrick	ROUAS	Odontologie pédiatrique	56-01
M.	Johan	SAMOT	Biologie Orale	57-01
Mme	Maud	SAMPEUR	Orthopédie dento-faciale	56-01
M.	Cyril	SEDARAT	Parodontologie	57-01
Mme	Noélie	THEBAUD	Sciences biologiques	57-01
M.	Eric	VACHEY	Odontologie conservatrice – Endodontie	58-01

AUTRES ENSEIGNANTS

Mme	Audrey	AUSSEL	Sciences anatomiques et physiologiques	58-01
Mme	Elsa	GAROT	Odontologie pédiatrique	56-01

ASSISTANTS

Mme	Mathilde	BOUDEAU	Odontologie conservatrice – Endodontie	58-01
M.	Wallid	BOUJEMAA AZZI	Odontologie conservatrice – Endodontie	58-01
Melle	Camille	BOULÉ-MONTPEZAT	Odontologie pédiatrique	56-01
Mlle	Anaïs	CAVARE	Orthopédie dento-faciale	56-01
M	Hubert	CHAUVEAU	Odontologie conservatrice – Endodontie	58-01
M,	Jean-Baptiste	CULOT	Fonctions/dysfonctions, imagerie, biomatériaux	58-01
M	Pierre-Hadrien	DECAUP	Fonctions/dysfonctions, imagerie, biomatériaux	58-01
Mme	Severine	DESCAZEUX	Odontologie conservatrice – Endodontie	58-01
Mme	Julia	ESTIVALS	Pédo	56-01
M.	Cédric	FALLA	Prévention épidémiologie – Economie de la santé – Odontologie légale	56-02
Mme	Mathilde	FENELON	Chirurgie Orale	57-01
Mme	Agathe	GREMARE	Biologie orale	57-01
M	Mickaël	HYVERNAUD	Prothèse dentaire	58-01
Mme	Clémence	JAECK	Prothèse dentaire	58-01
Mme	Mathilde	JACQUEMONT	Parodontologie	57-01
Mme	Olivia	KEROUREDAN	Odontologie conservatrice – Endodontie	58-01
Mme	Claudine	KHOURY	Prévention épidémiologie – Economie de la santé – Odontologie légale	56-02
Mr	Antoine	LAFITTE	Orthopédie dento-faciale	56-01
M	Adrien	LASTRADE	Prothèse dentaire	58-01
M.	Emmanuel	MASSON REGNAULT	Chirurgie Orale	57-01
Mme	Marie	MÉDIO	Orthopédie dento-faciale	56-01
Mme	Aude	MENARD	Prothèse dentaire	58-01
M	Antoine	PEPELUT	Parodontologie	57-01
M	Florian	PITEU	Prothèse dentaire	58-01
Mr	Thibaut	ROULLAND	Prothèse dentaire	58-01
M.	François	ROUZÉ L'ALZIT	Prothèse dentaire	58-01
Mme	Rawen	SMIRANI	Orthopédie dento-faciale	56-01
Mme	Sophia	ZIANE	Odontologie conservatrice – Endodontie	58-01

Remerciements

A notre Président de thèse

Monsieur le Professeur Jean-Christophe FRICAIN
Professeur des Universités – Praticien Hospitalier
Sous-section Chirurgie-orale 57-01

Je vous remercie de m'avoir fait l'honneur de présider le jury de ma thèse. L'enseignement de dermatologie buccale que vous avez su nous fournir avec passion et précision prend une place importante dans mon esprit au moment de clore mon cursus initial avec cette thèse. Je me souviendrais de la richesse de connaissances que représentaient les après-midis de consultations à vos côtés mais également de votre présence jusqu'à la fin de la remise des diplômes. Veuillez trouver dans ce travail le témoignage de ma reconnaissance et de mon profond respect.

A notre Directeur de thèse

Monsieur le Docteur Emmanuel MASSON-REGNAULT
Assistant Hospitalo-Universitaire
Sous-section Chirurgie Orale – 57-01

Que vous dirigiez ma thèse était important pour moi, je vous remercie pour votre disponibilité et vos conseils que ce soit tout au long de ce travail ou durant les vacances hospitalières. Vous avez su briser beaucoup de barrières psychologiques et me montrer la chirurgie orale sous un angle bien plus accessible. J'espère que cette thèse n'est que la mise à l'étrier d'une spécialité pour laquelle vous avez su éveiller ma passion.

A notre Jury

Monsieur le Docteur Emmanuel D'INCAU
Maître de Conférences des Universités – Praticien Hospitalier
Sous-section Prothèse dentaire 58-01

Je suis très sensible à l'honneur que vous me faites en acceptant de juger cette thèse. Je vous remercie pour vos précieux conseils dès le début de projet de cette thèse jusqu'à la rédaction finale. Soyez assuré de ma reconnaissance et de mon profond respect pour la qualité de vos enseignements. J'admire l'investissement personnel et intellectuel que vous portez à votre métier. Veuillez trouver dans ce travail l'expression de ma gratitude et de mes sentiments les plus sincères.

A notre Jury

Monsieur le Docteur Johan SAMOT
Maître de Conférences des Universités – Praticien Hospitalier
Sous-section Chirurgie buccale – Pathologie et thérapeutique 57-01

Je suis très honoré que vous ayez accepté de participer au jury de cette thèse. Je vous remercie pour vos précieux conseils en chirurgie et pour votre bonne humeur constante à l'hôpital. Votre calme, votre sympathie ainsi que vos compétences cliniques et pédagogiques font de vous un enseignant et une personne remarquable. Soyez assuré de toute ma reconnaissance et de ma profonde estime.

Dédicaces

A mes parents. Merci maman pour ton soutien depuis toujours, je sais que tu as vécu le stress à ma place à chacun de mes examens. Je suis heureux que nous soyons ensemble pour ce dernier. Merci d'avoir éveillé ma curiosité pour la dentisterie et pour cette chouette année à travailler ensemble au cabinet.

A mamie Lili et papi Jean, merci pour tout, votre soutien tout au long de mes études et particulièrement pendant la PACES est pour beaucoup dans le chemin que j'ai parcouru.

A Anna et Hugo, c'est avec fierté que je vous invite à assister à la fin de mes études, maintenant à vous de jouer !

A Bernard, pour ton aide, ton calme et les valeurs que tu as su me faire entrevoir, principalement le travail et l'humilité.

A mamie Annie et papi Georges, les week-ends à la guichardière sont toujours des parenthèses de bonheur précieuses.

A Thibault et Florence, être témoin de votre mariage a été un honneur pour moi.

A toute ma famille.

A Julie et Adrian, mes amis de toujours, énumérer ce que je vous dois serait le sujet d'une autre thèse.

A Geoffrey et Anthony, mes vieux compères du collège, c'est toujours un plaisir de vous retrouver.

A Maël, Pierre, Simon et Benjamin, heureux de voir que le lycée se faisant loin, nous sommes toujours aussi complices.

A Momo, Quentin, Teva et Romain, le groupe qu'on a formé à la fac est précieux pour moi, je pense qu'on en a encore pour des décennies de rigolade.

A tous ceux qui ont marqué mon passage à Bordeaux : Charlotte, Julie, Sarah, Margaux (les 2), Lucas, Clothilde, Eme, Thibault, Sophie, Imane, Mika, Adrien, Martin, Nicolas, Guillaume, Clara et les autres.

A l'équipe que je suis pressé de rejoindre : Jérôme, Léo, Manu et Max, il est temps d'ouvrir un nouveau chapitre !

Table des matières

I.	Physiopathologie de l'inflammation et de la destruction intra-capsulaire.(6,7)	11
A.	Cartilage Articulaire	11
B.	Os sous chondral	12
C.	Synovium	12
D.	Système de lubrification	13
II.	Classification des troubles articulaires de l'ATM (5,41)	14
A.	Douleurs articulaires	14
1.	Arthralgie (41-43)	14
2.	Arthrite (41,42)	14
B.	Dysfonctionnements articulaires	14
1.	Déplacement discal	14
2.	Troubles d'hypomobilité autre que les troubles du disque	15
3.	Troubles d'hypermobilité (41,42)	16
C.	Pathologies articulaires	16
1.	Arthrose/Arthrite (41,42,44,45)	16
2.	Arthrite systémique (41,42)	17
3.	Condylolose / Résorption condylienne idiopathique. (41,42)	17
4.	Ostéochondrite disséquante (41,42)	17
5.	Ostéonécrose (41,42,45,46)	17
6.	Néoplasme (41,42)	17
7.	Chondromatose synoviale(41,42,45,47)	18
D.	Fractures (41,42,48)	18
E.	Troubles congénitaux (41,42,45,46)	18
III.	Arthrocentèse : cohorte 5 patients	19
A.	Définition de l'arthrocentèse	19
B.	Matériel et Méthode	19
1.	Critères d'inclusion :	19
2.	Procédure utilisée	19
3.	Critères d'étude :	21
C.	Résultats	22
1.	Cas 1 : Femme, 74 ans	22
2.	Cas 2 : Femme, 71 ans.	23
3.	Cas 3 : Homme, 49 ans.	24

4. Cas 4 : Femme, 29 ans.....	26
5. Cas 5 : Femme, 60 ans.....	27
6. Tableaux.....	28
D. Discussion.....	30
E. Conclusion.....	34

Liste des Tableaux et Figures.

Figure 1 : Tracé de la ligne de Holdmund et des points de ponction. _____	20
Figure 2 : Irrigation du compartiment supérieur de l'ATM au RINGER Lactate sous pression manuelle. _____	20
Figure 3 : Questionnaire OHIP-14 version française. _____	21
Figure 4 : Radiographie panoramique patiente 1. _____	22
Figure 5: Scanner des ATM droite et gauche en position bouche fermée patiente 1. _____	22
Figure 6 : Scanner des ATM droite et gauche en position bouche ouverte patiente 1. _____	23
Figure 7: Scanner des ATM droite et gauche en position bouche fermée patiente 2. _____	23
Figure 8: Scanner des ATM droite et gauche en position bouche ouverte patiente 2. _____	24
Figure 9: Radiographie panoramique patient 3. _____	25
Figure 10: Scanner des ATM droite et gauche en position bouche fermée patient 3. _____	25
Figure 11: Scanner des ATM droite et gauche en position bouche ouverte patient 3. _____	25
Figure 12: Scanner des ATM droite et gauche en position bouche fermée patiente 4. _____	26
Figure 13: Scanner des ATM droite et gauche en position bouche ouverte. _____	26
Figure 14 : Tableau récapitulatif de l'ouverture buccale des 5 patients étudiés avant intervention, à 1 semaine post-opératoire puis à 6 mois. _____	28
Figure 15: Tableau récapitulatif des scores EVA relevés auprès des 5 patients étudiés avant intervention, à 1 semaine post-opératoire puis à 6 mois. _____	28
Figure 16: Tableau répertorient la présence de claquement articulaire chez les 5 patients étudiés avant intervention puis après intervention. _____	28
Figure 17: Tableau répertorient les valeurs relevées sur les questionnaires OHIP-14 rendu par les 5 patients étudiés. _____	29
Figure 18: Moyennes des scores « Oral Health Impact Profile » de notre échantillon de patients calculés à partir des valeurs reportées dans le tableau correspondant. _____	32
Figure 19: Tableau comparatif du nombre de prescripteurs et de cotations en France sur l'année 2017 pour les actes : _____	33

Liste des abréviations.

AH : Acide hyaluronique

ATM : Articulation Temporo-Mandibulaire

CBCT: Cone beam computed tomography

DC-TMD: Diagnostic criteria for temporo-mandibular disorders

DTM : Dysfonctionnement temporo-mandibulaire

EVA : Echelle visuelle analogique

IRM : Imagerie par résonance magnétique

NGF: Nerve growth factor

OHIP-14: Oral health impact profile 14

PRP: Plasma riche en plaquettes

SAPL: Phospholipide tensioactif

VEGF: Vascular endothelial growth factor

V2: Nerf maxillaire

Introduction.

Les dysfonctionnements temporo-mandibulaires (DTM) regroupent les problèmes cliniques rencontrés dans les muscles masticateurs, les articulations temporo-mandibulaires (ATM) et les structures associées.(1) La prévalence des DTM varie selon la méthode d'étude (questionnaire ou examen clinique) et la population étudiée : certaines revues suggèrent qu'elle varie entre 1% et 75% lorsque des signes sont pris en compte et entre 5% et 33% lorsque des symptômes sont retenus.(2) Les DTM sont une cause de consultation fréquente en cabinet dentaire. Si on reconnaît l'importance d'un traitement conservateur en première intention, le rôle d'un traitement chirurgical ne fait pas consensus. Pourtant une certaine proportion de patients ne répond pas ou peu à la thérapie conservatrice associant approche cognitivo-comportementale, mise en place d'attelles occlusales, kinésithérapie et pharmacothérapie.

L'arthrocentèse de l'ATM initialement décrite par Nitzan en 1990 (3) est une technique dite « semi-invasive » indiquée dans la prise en charge de certains DTM résistants aux techniques traditionnelles. Elle consiste en la ponction du compartiment disco-temporal à des fins de lyse et de lavage articulaire par distension hydraulique.(4) L'objectif de notre travail est de présenter cette technique originale et d'évaluer son efficacité en clinique au moyen d'une étude de cohorte comprenant 5 patients.

Dans un premier temps, nous étudierons la physiopathologie des DTM et les mécanismes biochimiques qui entrent en jeu dans le processus inflammatoire de l'ATM, puis nous évoquerons la classification taxonomique des DTM établie par l'outil Diagnostic Criteria for Temporomandibular Disorders (DC-TMD).(5) Dans une troisième partie, nous décrirons en quoi consiste l'arthrocentèse et nous évaluerons cliniquement l'efficacité de ce traitement. Enfin nous confronterons nos résultats aux données scientifiques actuelles.

I. Physiopathologie de l'inflammation et de la destruction intra-capsulaire.(6,7)

L'arthrose est une maladie à progression lente qui altère tous les tissus de l'articulation touchée, entraînant non seulement une dégradation du cartilage articulaire, mais également une inflammation synoviale légère à modérée et une altération de la structure osseuse sous-chondrale.(8) Elle se caractérise par la douleur, la raideur et une déficience fonctionnelle, entraînant une invalidité chronique et un fardeau économique important.(9)

Les excellents résultats du lavage arthroscopique (10) ont attiré l'attention sur le fait que le déplacement du disque seul peut ne pas être l'unique responsable du verrouillage de l'ATM. Il a été observé que le succès de ces procédures n'était accompagné d'aucun changement dans la position ou la morphologie du disque.(11) Il existe en réalité une variété de médiateurs et de réactions inflammatoires qui sont en corrélation avec la gravité de la maladie de l'ATM.(12) Par conséquent, la pathogenèse du dérangement interne de l'ATM est passée d'une théorie de déplacement de disque mécanique à une théorie de mécanismes biochimiques.(13,14)

Pour bien définir l'arthrose, une vision exhaustive des changements structurels au sein de l'articulation est nécessaire, comprenant non seulement le remodelage du cartilage articulaire et de l'os sous-chondral, mais également le processus d'inflammation synoviale.

A. Cartilage Articulaire

Dans le cartilage des articulations saines, les chondrocytes sont dispersés dans une matrice extracellulaire fortement hydratée. À l'état d'équilibre, non stressé, il y a très peu de renouvellement de la matrice cartilagineuse et les chondrocytes ne subissent pas de différenciation terminale telle qu'une hypertrophie et une apoptose.

Dans l'arthrose, les changements les plus précoces du cartilage apparaissent à la surface de l'articulation dans les zones où les forces mécaniques, en particulier les contraintes de cisaillement, sont les plus importantes. (28,30) Les chondrocytes présentent un comportement aberrant, tel que l'expression de marqueurs d'hypertrophie et de calcification matricielle, qui se traduit par une prolifération cellulaire, la formation d'agrégats et une production élevée de protéines matricielles et d'enzymes dégradant le cartilage. (15)

Les mécanismes sous-jacents conduisant à l'activation des chondrocytes dans le cartilage de l'arthrose sont mal connus. Le principal facteur étiologique de l'arthrose est un excès de stimuli mécaniques provoqués par une grande variété de fonctions normales et excessives de la mâchoire.(16) Mais d'autres facteurs sont considérés comme importants : les modifications liées à l'âge dans les molécules de matrice extra-cellulaire(17) et les facteurs inflammatoires produits par les cellules synoviales et les chondrocytes. Ils ont pour résultat une régulation positive des enzymes dégradant le cartilage. Les cytokines proinflammatoires, les prostaglandines, les espèces réactives de l'oxygène et l'oxyde nitrique peuvent également provoquer un stress oxydatif et l'apoptose des chondrocytes en altérant leur fonction mitochondriale.(18)

À mesure que l'arthrose se développe, les activateurs cataboliques submergent les facteurs anaboliques, entraînant un déséquilibre dans la synthèse et la dégradation de la matrice ainsi que le changement du phénotype des chondrocytes en phénotype hypertrophique.

Il a été démontré qu'une surcharge mécanique sur les chondrocytes entraînait l'induction du facteur de croissance de l'endothélium vasculaire (VEGF).(19) Il a également été démontré que le VEGF favorisait l'angiogenèse et l'ostéoclastogenèse, ce qui pourrait potentiellement déclencher une cascade de réactions conduisant à une résorption de la plaque sous-chondrale et à un fort renouvellement osseux sous-chondral.(20)

B. Os sous chondral

L'os sous-chondral joue un rôle important dans la répartition uniforme des forces résultant de la mise en charge et de l'impact, il protège le cartilage des pointes de tension et des dommages importants. Le cartilage articulaire sain est avasculaire, ce qui est lié à la présence d'inhibiteurs de l'angiogenèse tels que la thrombospondine, la chondromoduline,(21) et le collagène.(22)

Dans les articulations touchées par l'arthrose, on observe un processus d'angiogenèse ostéochondrale. Il y a un remplacement de la moelle osseuse sous-chondrale par un tissu fibrovasculaire exprimant le VEGF et une expression accrue du facteur de croissance nerveux (NGF) au sein du système nerveux sensoriel.(23) Le cartilage articulaire est alors envahi par des vaisseaux sanguins et des nerfs sensoriels à partir de l'os sous-chondral.(24) Ces processus contribuent à la fois à l'hyperplasie synoviale et à l'apparition de la douleur.(25)

L'activité des ostéoclastes s'étend dans le cartilage calcifié jusqu'à la frontière avec la zone profonde du cartilage. Plus tard, les ostéoblastes vont s'infiltrer et commencer à déposer de la matrice osseuse, entraînant peu à peu une sclérose en phase terminale.(26) Les études ont montré que l'épaisseur de l'os sous-chondral des ATM arthrosiques est supérieure à celle des ATM saines.(27) En fait la limite entre le cartilage et l'os se déplace, réduisant l'épaisseur du cartilage au profit d'os calcifié.

Un mécanisme supplémentaire d'adaptation squelettique se produit aux marges des articulations, où un os nouveau est ajouté par ossification endochondrale. Ce processus donne lieu à la formation d'ostéophytes. Bien que leur rôle fonctionnel reste controversé, les ostéophytes pourraient servir à stabiliser l'articulation.(28)

C. Synovium

La membrane synoviale tapisse l'intérieur de la capsule articulaire qui protège l'ATM, elle sécrète un liquide synovial peu abondant qui participe à la lubrification de l'articulation. Ce liquide synovial nourrit les chondrocytes et l'interligne articulaire et élimine les métabolites et les produits de dégradation de la matrice.

Dans les cas d'arthrose, les synoviocytes vont phagocyter les produits de dégradation du cartilage et induire une réaction inflammatoire de la membrane synoviale. Celle-ci produit des médiateurs pro-inflammatoires et cataboliques qui conduisent à une production accrue d'enzymes protéolytiques dégradant le cartilage.(29) Cette inflammation est directement responsable des symptômes cliniques et de la progression structurale de l'arthrose.

L'arthroscopie des ATM affectées des premiers stades de l'arthrose a montré une hypervascularisation du tissu synovial, des zones de micro-saignement et une redondance tissulaire.(30) Aux stades ultérieurs de l'arthrose, des adhérences et une réduction des surfaces articulaires antérieure et postérieure ont été observées.(31) Histologiquement, les tissus synoviaux des stades avancés de l'arthrose étaient caractérisés par une fibrose étendue. (32)

D. Système de lubrification

Le glissement de deux surfaces l'une contre l'autre dépend de la nature des surfaces et du lubrifiant qui les sépare; plus la surface est lisse, plus le frottement est important.(33) Dans une ATM saine, les surfaces articulaires sont lisses, avec de grandes surfaces de contact et une énergie de surface élevée.(34) Grâce à une lubrification adéquate, le coefficient de frottement entre ces surfaces est presque nul.(35)

Le système de lubrification articulaire est composé d'acide hyaluronique (AH) et de phospholipides tensioactifs (SAPL). AH soutient l'intégrité articulaire de façon biochimique en agissant comme un protecteur contre l'action de la phospholipase, un inhibiteur de la phagocytose et de la chimiotaxie et en tant qu'agent anti-inflammatoire. Il empêche également la formation de tissu cicatriciel et l'angiogenèse.(36) Les SAPL protègent les surfaces articulaires en formant une structure bicouche qui possède des propriétés de compressibilité.(37)

Divers facteurs peuvent potentiellement contribuer aux modifications néfastes du système de lubrification, et la plupart d'entre eux sont liés à une surcharge ou à une immobilisation de l'articulation. La surcharge conduit à la génération de radicaux libres, ce qui inhibe la biosynthèse de l'AH et accélère sa dégradation.(38) Ce processus aboutit à une réduction importante de la viscosité du liquide synovial. Dans cette condition, les SAPL sont exposés et lysés, ce qui donne une désagrégation du système de lubrification.(39) Lorsque la surcharge est intermittente, elle est normalement suivie du rétablissement de la lubrification. Cependant, une surcharge excessive et une immobilisation peuvent nuire à l'intégrité de l'articulation.

L'absence d'une lubrification fonctionnelle peut engendrer divers phénomènes, tels que des forces adhésives, des frottements et des contraintes de cisaillement accrues, ainsi que des modifications des surfaces articulaires.(37) Ces forces adhésives peuvent soudainement empêcher le disque de glisser dans la pente de l'éminence articulaire, conduisant à ce qui a été décrit comme le phénomène de disque statique.

L'arthrocentèse neutralise rapidement les forces adhésives et sépare le disque souple de la surface rigide de l'éminence, rétablissant ainsi le fonctionnement normal. L'irrigation sous pression à travers l'articulation permet d'éliminer les catabolites, d'éliminer les tissus inflammatoires dégradés et de dissocier les adhérences.(40)

Les mouvements de l'articulation facilitent également la rééducation du système de lubrification. Si le disque ne se mobilise pas immédiatement, cela peut être dû à des adhérences fibreuses, qui peuvent généralement être rompues par une manipulation de la mandibule.(13)

II. Classification des troubles articulaires de l'ATM (5,41)

Le DC-TMD publié en 2014, en ajoutant l'axe III « biologique » aux axes I et II (respectivement « biomécanique » et « psychosocial ») a permis une meilleure spécificité du diagnostic des troubles de l'ATM. On peut à présent classer les différents troubles de l'appareil manducateur en 4 principales catégories :

- Troubles articulaires
- Troubles musculaires
- Maux de tête attribués au DTM
- Hyperplasie des structures associées

L'action de l'arthrocentèse concernant à priori les troubles articulaires, c'est cette partie que nous détaillerons ici selon la taxonomie élargie pour les troubles temporo-mandibulaires.(41)

A. Douleurs articulaires

1. Arthralgie (41-43)

Douleur ou sensibilité de la capsule articulaire et/ou de la membrane synoviale. A l'anamnèse on retrouve une douleur, exacerbée par les mouvements mandibulaires fonctionnels ou parafunctionnels, au niveau des tempes et de l'oreille. L'examen clinique doit permettre de reproduire la douleur à la palpation de l'ATM ou à l'ouverture maximale, latéralité ou propulsion. L'origine de la douleur étant signalée au niveau de l'une ou des deux ATM.

2. Arthrite (41,42)

Phénomène inflammatoire ou infectieux de l'articulation pouvant faire suite à un traumatisme. C'est ce que l'on qualifiait de capsulite/synovite. A l'anamnèse on retrouve une arthralgie et on nous rapporte des modifications occlusales, tuméfactions, rougeurs et/ou augmentation de température en avant de l'oreille.

B. Dysfonctionnements articulaires

1. Déplacement discal

On rappelle que le fonctionnement optimal de l'ATM correspond à une situation de coaptation condylo-disco-temporale où l'appareil discal maintient cette situation en occlusion intercuspédie maximale (OIM) ainsi que lors des différents mouvements mandibulaires : ouverture, propulsion et diductions droite et gauche.(44)

a) Déplacement de disque avec réduction (41,42,44)

En OIM, le disque est situé en antéposition par rapport au condyle qui s'appuie sur son bourrelet postérieur.

Cliniquement. On perçoit un claquement à l'ouverture qui est synonyme de rattrapage du disque par le condyle. Plus ce claquement se fait tôt dans l'ouverture buccale, plus le déplacement est récent et donc réversible. S'il y a une douleur elle sera liée à la compression de la zone bilaminaire ou à l'étirement des ligaments collatéraux.

Thérapeuthique. La thérapie se fera ici par conseils comportementaux, kinésithérapie, pharmacothérapie et gouttière de reconditionnement musculaire.

b) Déplacement du disque avec réduction et verrouillage intermittent (41,42)

Cliniquement. Les signes cliniques sont identiques au déplacement de disque avec réduction, cependant le condyle ne rattrape le disque que par intermittence. Lorsqu'il ne le rattrape pas, on observe une limitation d'ouverture buccale ou blocage « bouche fermée ».

Thérapeutique. La thérapie est également semblable : conseils comportementaux, kinésithérapie, pharmacothérapie et gouttière de reconditionnement musculaire.

c) Déplacement du disque sans réduction avec ouverture limitée(41,42,44)

Le disque reste en antéposition par rapport au condyle lors des mouvements de translation condylienne.

Cliniquement. Le patient rapporte un blocage lors de l'ouverture buccale limitant sa capacité à s'alimenter. Selon l'ancienneté d'apparition du trouble, on parle de déplacement discal permanent (DDP) aigu ou chronique (à partir de 3 à 4 mois). Le DDP aigu peut faire suite à un traumatisme (soins dentaires sous anesthésie générale) ou suivre l'évolution d'un déplacement discal réductible. L'amplitude de l'ouverture buccale est alors très limitée.

Thérapeutique. Si le DDP est très récent (quelques jours), on peut tenter la manœuvre de Farrar afin de recoapter le disque.

d) Déplacement du disque sans réduction sans ouverture limitée (41,42,44)

Le passage à la chronicité, synonyme d'adaptation, témoigne d'une adaptation ligamentaire et/ou d'une hyperrotation mandibulaire compensatrice lors des mouvements de translation du condyle.

Cliniquement. Les douleurs sont estompées et l'ouverture buccale semble physiologique (supérieure ou égale à 40mm). Le patient rapporte cependant des antécédents de blocage à l'ouverture buccale.

2. Troubles d'hypomobilité autre que les troubles du disque

a) Adhérences (41,42,44)

Elles se caractérisent par des surfaces articulaires temporairement adhérentes par la synoviale.

Cliniquement. Le patient rapportera des difficultés d'ouverture buccale matinales faisant suite à des traumatismes (bruxisme du sommeil). Le décollement de la synoviale quotidien émet un bruit articulaire suite auquel les mouvements mandibulaires redeviennent normaux.

b) Adhésions (41,42,44)

Elles peuvent faire suite aux adhérences de la synoviale ou à une hémorragie intra-articulaire post-traumatique. Ce sont des formations d'adhérences fibreuses irréversibles qui surviennent principalement dans le compartiment supérieur de l'ATM.

Cliniquement. Elles sont responsables d'une limitation des mouvements mandibulaires et de bruits articulaires.

Thérapeutique. Si la chirurgie est contre-indiquée en raison du risque d'hémorragie intra-articulaire, le lavage par arthrocentèse est ici indiqué en cas d'échec de la kinésithérapie.

c) Ankylose (41,42,44)

Si elle fait souvent suite à un traumatisme elle peut être due à une maladie systémique, une infection ou un traitement chirurgical inadéquat.

Cliniquement. Elle est synonyme d'une perte progressive de la mobilité mandibulaire.

- Fibreuse : C'est la plus commune : elle résulte de modifications fibreuses au sein des ligaments formant la capsule articulaire. **Cliniquement.** L'amplitude de l'ouverture buccale est diminuée et on note une déviation de la mandibule du côté atteint. La diduction est limitée du côté controlatéral.
- Osseuse : Elle résulte de l'union du condyle mandibulaire à la fosse temporale par prolifération des cellules osseuses. **Cliniquement.** L'ATM est progressivement immobilisée, induisant l'impossibilité d'effectuer des mouvements mandibulaires.

3. Troubles d'hypermobilité (41,42)

a) Subluxation

Elle est liée à une hyperlaxité ligamentaire associée à une anatomie défavorable du tubercule articulaire du temporal.

Cliniquement. La translation du condyle mandibulaire n'est plus limitée lors de l'ouverture buccale et peut entraîner des luxations autoréductibles dites « subluxation ».

Thérapeutique. Le patient est alors encouragé à ne pas ouvrir exagérément la bouche et à faire des exercices de renforcement musculaire.

b) Luxation

Si la luxation ne se réduit pas spontanément, le condyle est maintenu au-delà du tubercule articulaire du temporal entraînant le spasme des ptérygoidiens latéraux et masséters.

Cliniquement. On observe un blocage « bouche ouverte ». Le patient consultera pour une vive douleur ainsi qu'une impossibilité de fermer la bouche.

Thérapeutique. La prise en charge dans l'urgence est la manœuvre de « réduction en tiroir » de Nélaton. Comme pour la subluxation, le patient est ensuite encouragé à ne pas ouvrir exagérément la bouche et à faire des exercices de renforcement musculaire.

C. Pathologies articulaires

1. Arthrose/Arthrite (41,42,44,45)

Maladie dégénérative causée par une surcharge au niveau des ATM. Les surfaces articulaires du condyle et du temporal s'altèrent mutuellement. On distingue arthrose primaire (idiopathique) et secondaire : suites de traumatisme, infection, maladie systémique ou anomalie du complexe condylo-discal.

Cliniquement. On note des crépitements et des douleurs en phase inflammatoire (arthrite). Le diagnostic se fait principalement radiologiquement : ostéophytes (bec de perroquet), aplatissement des surfaces articulaires, sclérose sous-chondrale, érosion subarticulaire, pincement de l'interligne articulaire.

Le dosage du liquide synovial en laboratoire permet d'éliminer une pathologie rhumatismale et de mettre en avant les marqueurs d'inflammation d'une arthrite associée.

2. Arthrite systémique (41,42)

Les symptômes d'arthrose/arthrites décrits précédemment peuvent s'inscrire dans le tableau clinique d'une pathologie systémique :

- Arthrite rhumatoïde
- Arthrite juvénile
- Spondylarthropathies : spondylarthrite ankylosante, syndrome de Reiter, arthrite sporiasique, infectieuse.
- Maladies à cristaux : goutte, chondrocalcinose
- Pathologies du tissu conjonctif : syndrome Gougerot-Sjögren, lupus erythémateux, sclérodermie.

Il faudra donc demander à l'anamnèse un diagnostic rhumatologique antérieur.

3. Condylolose / Résorption condylienne idiopathique. (41,42)

Plus fréquente chez les jeunes filles, elle est souvent bilatérale.

Cliniquement. On note une béance antérieure progressive liée à la résorption des condyles et des modifications occlusales progressives.

L'imagerie au scanner (CBCT) permet de visualiser la résorption partielle ou totale du condyle. La céphalométrie de profil permettra d'objectiver la rotation horaire de la mandibule.

4. Ostéochondrite disséquante (41,42)

C'est la nécrose d'une petite partie du condyle mandibulaire située sous le cartilage. Une partie du cartilage se détache alors du condyle et apparaît libre dans l'articulation à l'imagerie CBCT.

Cliniquement. Le patient rapporte des douleurs et des crépitements sont objectivés à la palpation lors des différents mouvements mandibulaires (ouverture maximale, propulsion et latéralités). On note une tuméfaction au niveau de l'ATM.

Thérapeutique. La guérison est souvent spontanée en quelques mois. Le traitement se fera par antalgique et éventuellement gouttière occlusale afin de diminuer la surcharge occlusale pendant la guérison.

5. Ostéonécrose (41,42,45,46)

Si elle atteint préférentiellement les os longs, elle peut également toucher les genoux et les condyles. Elle peut faire suite à un traumatisme, à diverses pathologies vasculaires ou à des séances de chimio/radiothérapie.

Cliniquement. Le patient rapporte des douleurs articulaires.

Le diagnostic se fait à l'imagerie par résonnance magnétique (IRM).

6. Néoplasme (41,42)

Il résulte d'une prolifération excessive de cellules pouvant être cancéreuses ou non.

Cliniquement. Le patient présente des douleurs et des crépitements à la fonction ainsi qu'une ouverture buccale limitée. On dénote une tuméfaction en regard du condyle ainsi que des modifications occlusales.

Le diagnostic se fait à l'imagerie à l'aide d'un CBCT et/ou d'une IRM.

Thérapeutique. Exérèse chirurgicale.

7. Chondromatose synoviale(41,42,45,47)

C'est une affection bénigne caractérisée par la formation de multiples nodules cartilagineux dans le tissu synovial. Les nodules libres vont progressivement altérer les surfaces articulaires ce qui va induire une arthrose secondaire.

Cliniquement. Le patient rapporte des douleurs ainsi que des crépitements à l'ouverture buccale. La palpation objective une tuméfaction pré-auriculaire et l'ouverture buccale maximale est inférieure à 40mm.

Le diagnostic se fait à l'imagerie à l'aide d'un CBCT et/ou d'une IRM.

Thérapeutique. En l'absence de symptôme douloureux : abstention thérapeutique. Sinon ablation des corps étrangers par arthrocentèse en première intention puis par arthrotomie si persistance des symptômes.

D. Fractures (41,42,48)

Les fractures sous-condyliennes sont des fractures fréquentes notamment chez l'enfant pouvant entraîner une perturbation de la fonction. On retrouve différentes séquelles (adhésions, ankylose, arthrose) entraînant malocclusions, asymétrie et éventuellement altération de la fonction manducatrice.

Cliniquement. Le patient rapporte un antécédant de traumatisme facial, une douleur articulaire ainsi qu'une limitation de l'ouverture buccale. La palpation révèle une tuméfaction pré-auriculaire.

La fracture peut être visible sur l'orthopantomogramme mais est généralement étudiée sur un scanner.

Thérapeutique. Le traitement peut être fonctionnel à base d'exercices de mobilisation ou chirurgical avec pose de plaques d'ostéosynthèse.

E. Troubles congénitaux (41,42,45,46)

Enfin des troubles liés au développement peuvent survenir au niveau du condyle, on retrouve :

- L'aplasie qui se traduit par une absence de condyle, un développement incomplet de la fosse et de l'éminence articulaire. Elle peut être associée à un syndrome de Goldenhar ou de Treacher Collins.
- L'hypoplasie qui correspond à un développement incomplet des os du crane ou de la mandibule. Elle peut être la conséquence d'un traumatisme facial, d'un traitement de radiothérapie ou être simplement congénitale.
- L'hyperplasie qui correspond à un surdéveloppement des os du crane ou de la mandibule. La croissance du condyle peut se poursuivre suite à un traumatisme, une inflammation ou une infection. Elle peut aussi entrer dans le tableau clinique d'une pathologie générale : maladie de Paget, hémigantisme facial et acromégalie.

III. Arthrocentèse : cohorte 5 patients

A. Définition de l'arthrocentèse

L'arthrocentèse de l'articulation temporo-mandibulaire consiste en la ponction du compartiment disco-temporal à des fins de lyse et de lavage articulaire par distension hydraulique. Elle sera décrite pour la première fois par Nitzan en 1991(3) suite à l'observation que le simple fait d'effectuer une arthroscopie sur les patients atteints de DTM permettait d'améliorer leurs symptômes. (49) Le protocole de Nitzan, aujourd'hui qualifié de « traditionnel » a finalement peu évolué :

- Marquage de la fosse articulaire et de l'éminence sur la peau
- Anesthésie locale du nerf maxillaire (V2)
- Insertion d'une aiguille 19 gauges au niveau de la marque postérieure (fosse articulaire)
- Injection de 2 à 3 mL de RINGER Lactate pour détendre l'espace articulaire
- Insertion d'une seconde aiguille au niveau de la marque la plus antérieure (éminence articulaire)
- Raccord de la solution RINGER à la première aiguille et suspension un mètre au-dessus de l'articulation afin d'assurer un écoulement libre de 200mL en 15 à 20 minutes
- Injection de corticoïdes puis prescription anti-inflammatoire en post-opératoire.

Le mécanisme d'action de l'arthrocentèse est encore mal connu aujourd'hui. Nitzan avait évoqué la possibilité que l'arthrocentèse élimine les adhérences inflammatoires et les médiateurs de l'inflammation présents dans l'ATM.(13) Des marqueurs d'inflammation prostaglandine E2 et Leucotriène B4 sont même identifiés dans le liquide synovial des ATM douloureuses.(50) D'autres explications comme la réduction de l'œdème de la moelle osseuse(51), des médiateurs de la douleur(52), des surfaces de friction(53) ou de la viscosité du liquide synovial(54) sont avancées.

B. Matériel et Méthode

1. Critères d'inclusion :

- Absence d'amélioration par traitement de première intention : gouttière, gymnotherapie.
- Ouverture buccale maximale inférieure à 35mm.
- Mouvements associés à une douleur du côté atteint.
- Crépitation avec ou sans claquement

2. Procédure utilisée

Les interventions chirurgicales ont été effectuées par le même chirurgien sous anesthésie générale selon la séquence qui suit :

- Patient en décubitus dorsal.
- Intubation nasotrachéale.
- Tête en extension et rotation du côté opposé à l'ATM traitée.
- Après avoir désinfecté la peau avec de la polyvidone-iode, un champ stérile permet d'isoler la zone à traiter.
- La ligne de Holdmund reliant le milieu du tragus au canthus externe est tracée à l'aide d'un marqueur dermatographique. Les points de ponction sont marqués 10 mm en avant du milieu du tragus et 1 mm en dessous de cette ligne pour la première canule et 20 mm en avant du milieu du tragus et 2 mm en dessous de la ligne pour la deuxième canule.

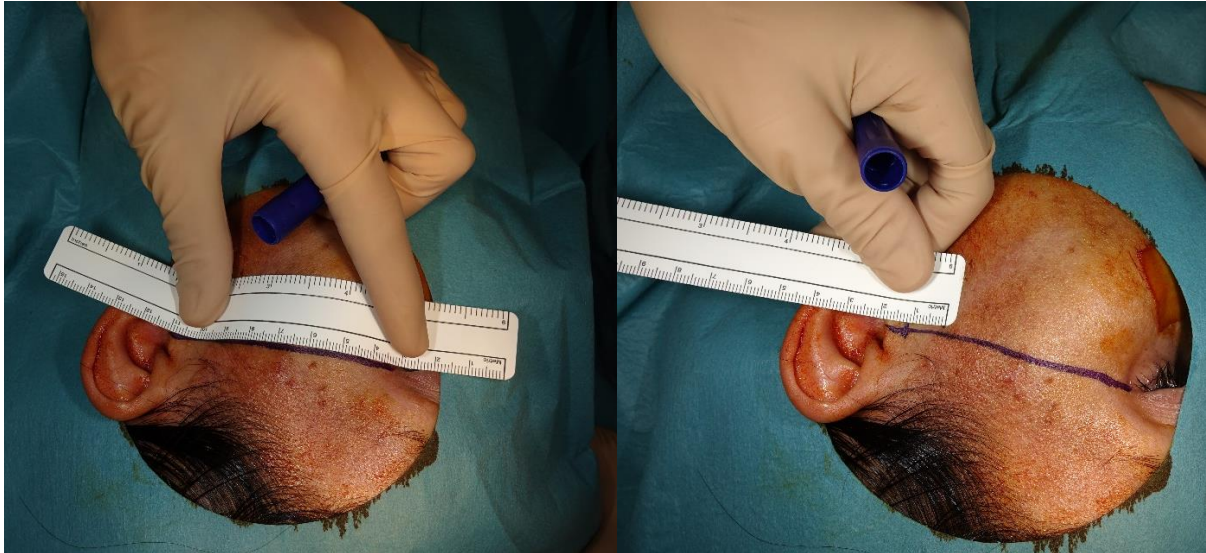


Figure 1 : Tracé de la ligne de Holdmund et des points de ponction.

- La première ponction permet l'infiltration de 3mL de RINGER Lactate dans la capsule, une aspiration est alors effectuée afin de valider la position intra-capsulaire de cette première canule.
- Cette étape validée, la deuxième ponction peut être effectuée.
- L'irrigation du compartiment supérieur de l'ATM a été réalisée au moyen de deux canules de calibre 21. Après l'insertion des deux aiguilles dans l'espace articulaire supérieur, le joint a été irrigué sous pression manuelle pour un volume de 400mL de RINGER Lactate.

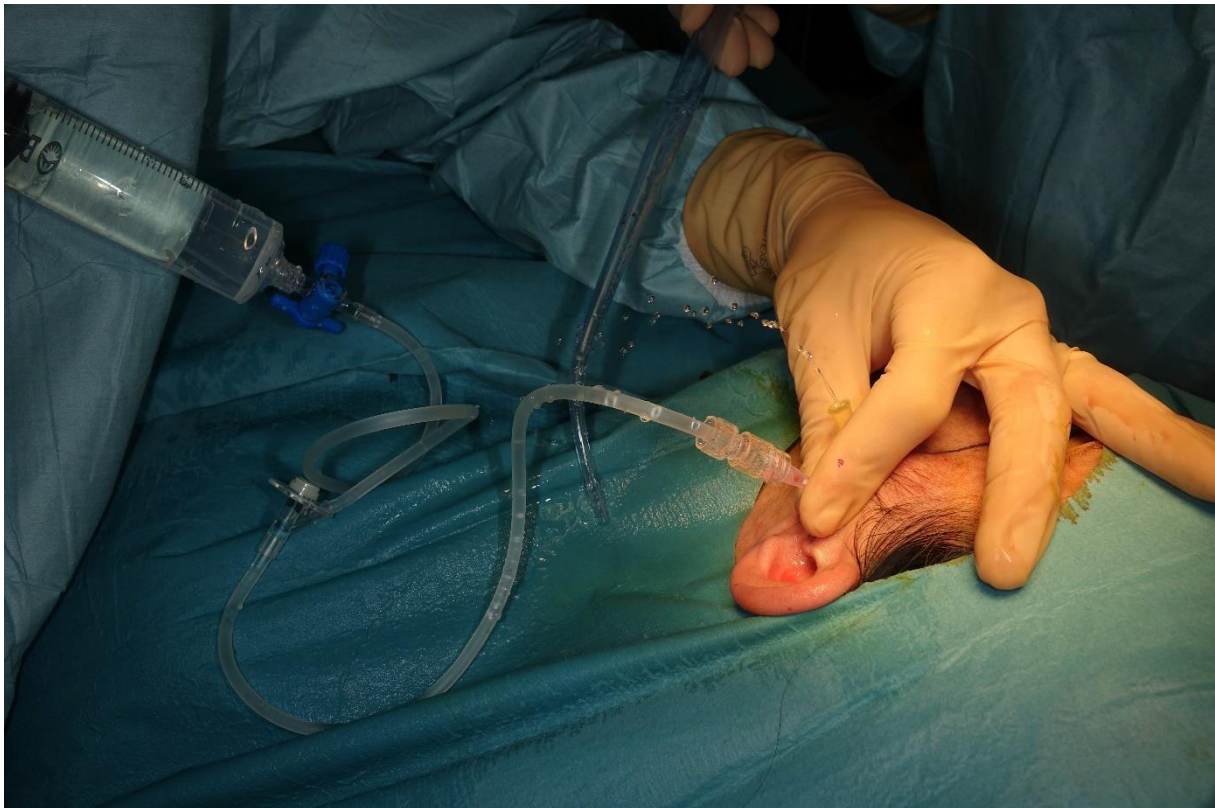

Figure 2 : Irrigation du compartiment supérieur de l'ATM au RINGER Lactate sous pression manuelle.

Aucune injection de médicament n'a été administrée dans les articulations à la fin des procédures. Des anti-inflammatoires postopératoires ont été prescrits pendant 5 jours. Les recommandations postopératoires pour les patients comprenaient des exercices d'ouverture de la bouche 10 fois par jour afin de diminuer les douleurs.(55) Un régime alimentaire normal est autorisé directement après l'intervention. Le choix de l'utilisation des gouttières occlusales était laissé au patient selon son ressenti car selon la littérature il n'apporte significativement pas d'impact sur les améliorations de la douleur et de l'amplitude d'ouverture de bouche.(56)

3. Critères d'étude :

- La douleur a été mesurée à l'aide d'une échelle visuelle analogique (EVA) en pré-opératoire, à une semaine en post-opératoire puis en contrôle à 6 mois.
- L'ouverture buccale a été mesurée en pré-opératoire, à une semaine post-opératoire puis en contrôle à 6 mois. Pour ce faire, nous avons mesuré la distance entre bord incisif maxillaire et bord incisif mandibulaire à l'aide d'un régllet en métal.
- La présence de claquements a elle-même été objectivée en pré-opératoire puis en contrôle à 6 mois à l'aide d'un stéthoscope.
- La qualité de vie a été mesurée à l'aide du questionnaire de qualité de vie orale « Oral Health Impact Profile » OHIP-14 (57,58) qui a été remis en pré-opératoire puis en contrôle à 6 mois :

Ce questionnaire comporte 14 questions regroupées en 7 domaines : limitation fonctionnelle, douleur physique, inconfort psychologique, incapacité physique, incapacité psychologique, incapacité sociale et handicap. Le score total OHIP-14 est la somme standardisée des résultats obtenus dans chaque domaine (sous-scores). Le score peut varier de 0 à 56. Un score élevé reflète un inconfort élevé. Chaque patient(e) a été interrogé(e) sur la fréquence avec laquelle il/elle avait ressenti un impact sur 14 activités quotidiennes pendant les 12 derniers mois. Les réponses ont été recueillies sur une échelle de Likert à 5 points codée de la manière suivante : jamais (score : 0) ; presque jamais (1), parfois (2), assez souvent (3), très souvent (4).

1. Questionnaire OHIP-14	0	1	2	3	4
Limitation fonctionnelle					
1) Avez-vous eu des difficultés à prononcer certains mots à cause d'un problème lié à vos dents, votre bouche ou vos prothèses ?					
2) Avez-vous remarqué que votre sens du goût avait diminué suite à un problème lié à vos dents, votre bouche ou vos prothèses ?					
Douleur physique					
3) Avez-vous eu des douleurs dans la bouche ?					
4) Vos dents, votre bouche ou vos prothèses ont-elles été inconfortables pour manger certains aliments ?					
Inconfort psychologique					
5) Avez-vous été dérangé/gêné par vos dents, votre bouche ou vos prothèses ?					
6) Vous êtes-vous senti tendu (nerveux) à cause de problème avec vos dents, votre bouche ou vos prothèses ?					
Incapacité physique					
7) Votre alimentation a-t-elle été insatisfaisante suite à un problème avec vos dents, votre bouche ou vos prothèses ?					
8) Avez-vous dû interrompre un repas à cause d'un problème avec vos dents, votre bouche ou vos prothèses ?					
Incapacité psychologique					
9) Avez-vous eu des difficultés à vous détendre (à être relax) à cause d'un problème avec vos dents, votre bouche ou vos prothèses ?					
10) Avez-vous été un peu embarrassé/ennuyé à cause d'un problème lié à vos dents, votre bouche ou vos prothèses ?					
Incapacité sociale					
11) Avez-vous été un peu irritable en compagnie d'autres personnes à cause d'un problème lié à vos dents, votre bouche ou vos prothèses ?					
12) Avez-vous eu des difficultés à faire votre travail habituel à cause d'un problème lié à vos dents, bouche ou prothèses ?					
Handicap					
13) Avez-vous ressenti que la vie en général était moins satisfaisante à cause d'un problème lié à vos dents, bouche ou prothèses ?					
14) Avez-vous eu une incapacité fonctionnelle totale suite à un problème lié à vos dents, votre bouche ou vos prothèses ?					

Figure 3 : Questionnaire OHIP-14 version française.

C. Résultats

1. Cas 1 : Femme, 74 ans

La patiente présente comme antécédents : 2 épisodes de pancréatites, un kyste hépatique ainsi qu'une tachycardie. Elle ne présente pas d'allergie ni d'intoxication tabagique.

Anamnèse : Elle se plaint de douleurs de l'ATM gauche entraînant une alimentation difficile ainsi qu'une limitation de l'ouverture buccale depuis 2 mois, période correspondant au décès de son conjoint. La patiente évalue sa douleur à 7 (EVA) malgré le port de gouttières de repos musculaire depuis plus de 2 mois. Elle signale des antécédents de douleurs de l'ATM droite réglées par gouttière occlusale.

Examen Clinique : Douleurs à la palpation de l'ATM gauche. Présence de claquement articulaire à gauche. Ouverture buccale : 21mm.

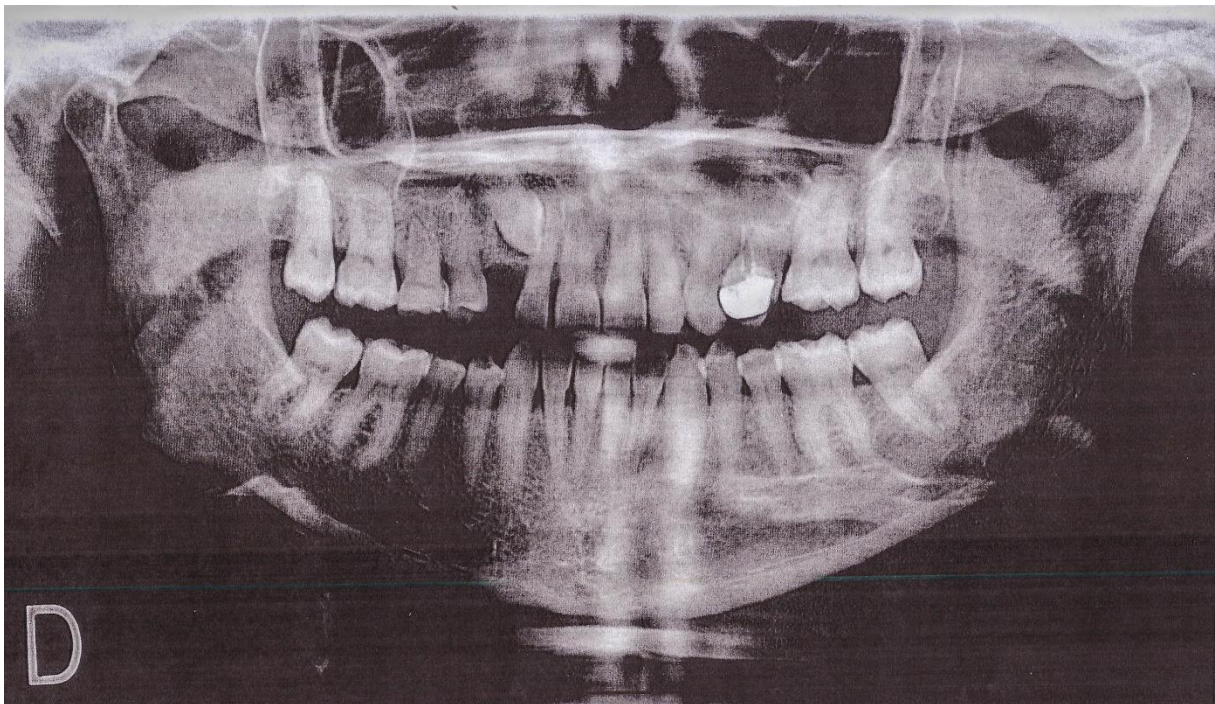

Figure 4 : Radiographie panoramique patiente 1.

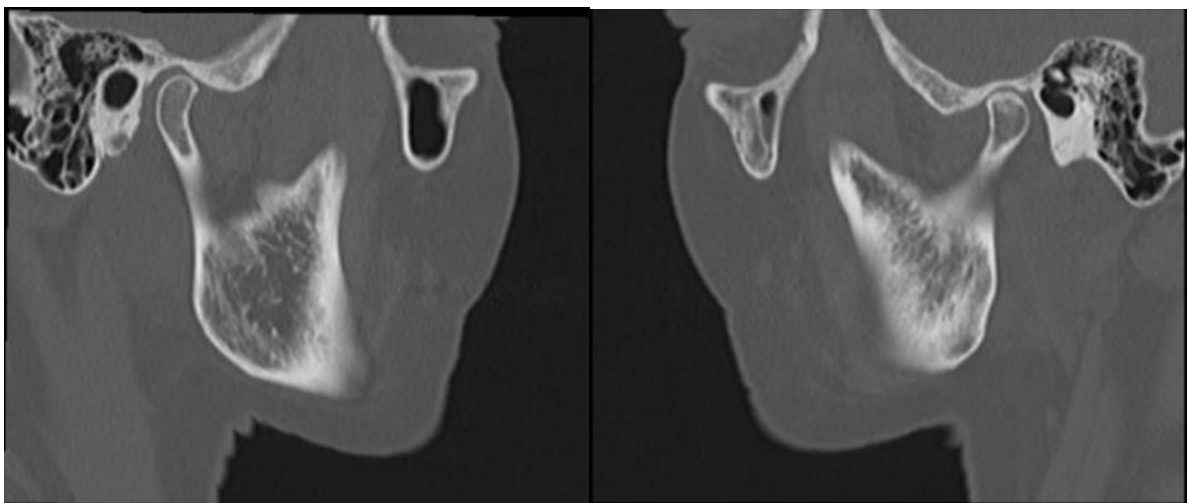


Figure 5 : Scanner des ATM droite et gauche en position bouche fermée patiente 1.

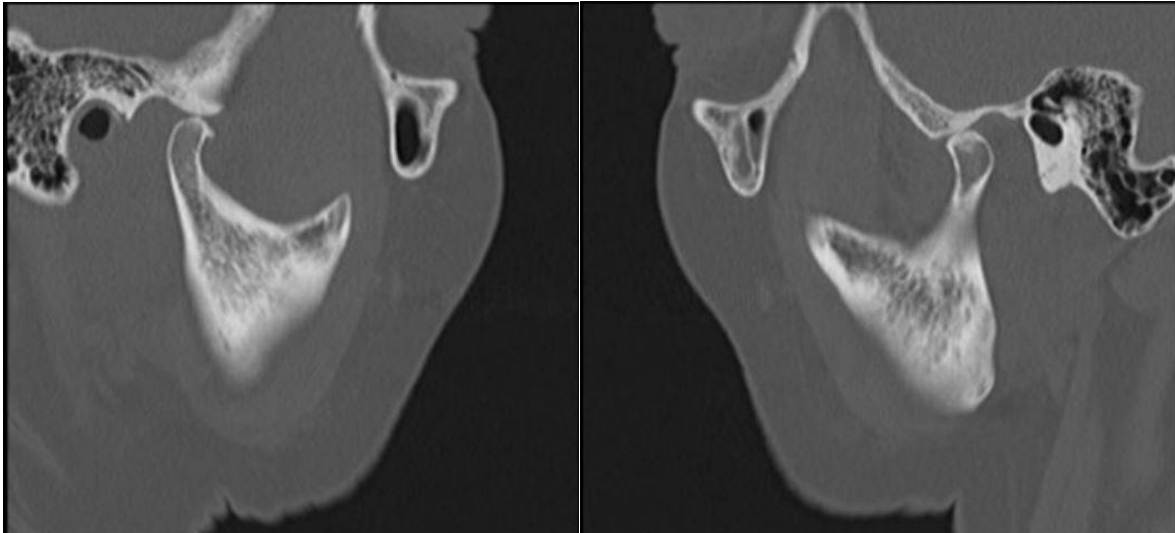


Figure 6 : Scanner des ATM droite et gauche en position bouche ouverte patiente 1.

Diagnostic: Désunion disco-condylienne bilatérale de grade 4. (Arthrose des ATM droite et gauche.)

Il est décidé après explication des risques liés à l'intervention d'effectuer l'arthrocentèse de l'ATM gauche.

À 6 mois, la patiente rapporte encore quelques épisodes de « sensibilité » articulaire qu'elle soulage en portant sa gouttière. Cependant rien de comparable à avant l'intervention, la patiente est très satisfaite du traitement.

2. Cas 2 : Femme, 71 ans.

La patiente présente des antécédents d'appendicectomie, adénome hypophysaire, phlébite, vésicule biliaire, embolie pulmonaire et déficit en facteur 5. Allergique à l'iode. Ne présente pas d'intoxication tabagique.

Anamnèse: Se présente pour une douleur de l'ATM droite entraînant une gêne à l'alimentation qu'elle évalue à 8 (EVA). Celle-ci s'avère récalcitrante à la gouttière de repos musculaire confectionnée par son dentiste.

Examen clinique : Douleur à la palpation de l'ATM droite et présence d'un claquement articulaire. Ouverture buccale : 25mm.

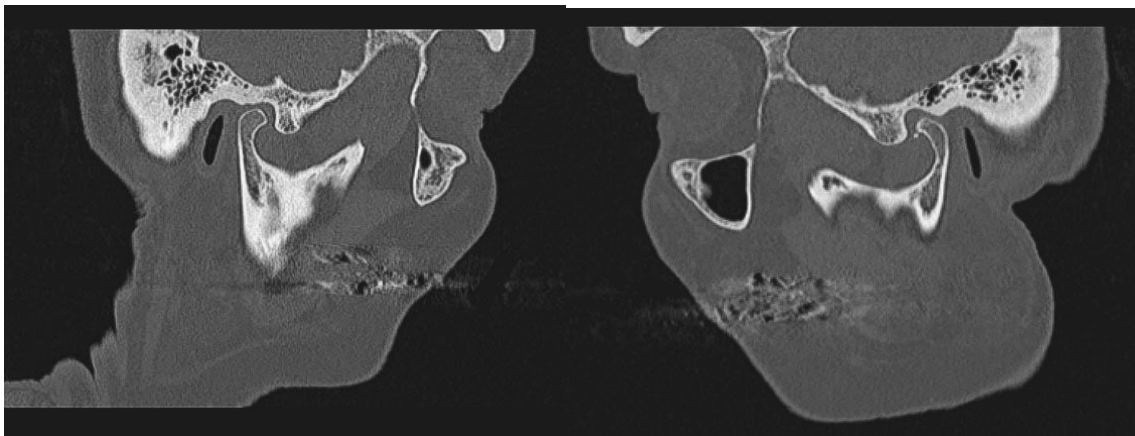


Figure 7: Scanner des ATM droite et gauche en position bouche fermée patiente 2.

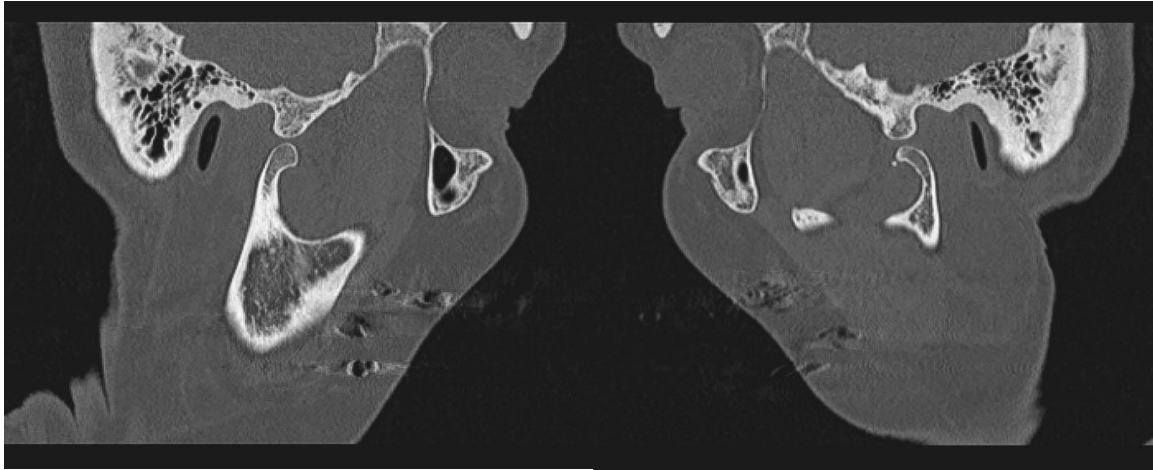


Figure 8: Scanner des ATM droite et gauche en position bouche ouverte patiente 2.

Diagnostic : Désunion disco-condylienne bilatérale de grade 4. (Arthrose des ATM droite et gauche.)

Il est décidé après explication des risques liés à l'intervention d'effectuer l'arthrocentèse de l'ATM droite.

La patiente présentant de l'œdème post-opératoire, les douleurs liées à l'ouverture buccale n'ont pas immédiatement diminué.

À 6 mois, la patiente rapporte une nette amélioration du confort d'alimentation. Une légère douleur persiste à l'ouverture forcée (baillement). Cependant, la patiente rapporte à présent des sensibilités côté gauche. Il lui est conseillé de poursuivre les exercices de gymnothérapie qui lui ont été décrits lors de sa première consultation afin d'éviter une nouvelle intervention côté gauche.

3. Cas 3 : Homme, 49 ans.

Le patient présente des antécédents d'appendicectomie, hernie discale et calcification du deltoïde droit. Ne présente pas d'allergie ni d'intoxication tabagique.

Anamnèse : Se présente pour des douleurs à la mastication ainsi qu'à l'ouverture buccale. Le patient rapporte des antécédents de claquements articulaires qui ont disparu. La gouttière a été appliquée pendant 2 mois associée à de la gymnothérapie apportant une amélioration relative de la douleur. Le patient évalue sa douleur à 7 (EVA)

Examen clinique : Douleurs à la palpation de l'ATM gauche. Pas de claquement. Présence d'un calage. Ouverture Buccale : 32mm, jusqu'à 35mm en ouverture forcée douloureuse.

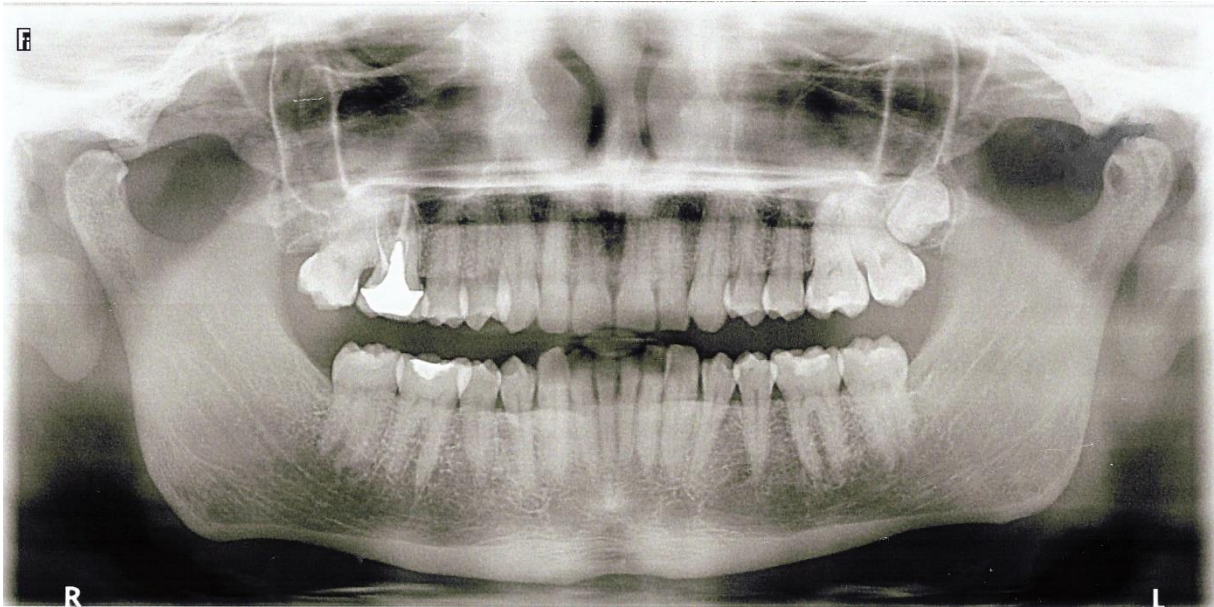

Figure 9: Radiographie panoramique patient 3.

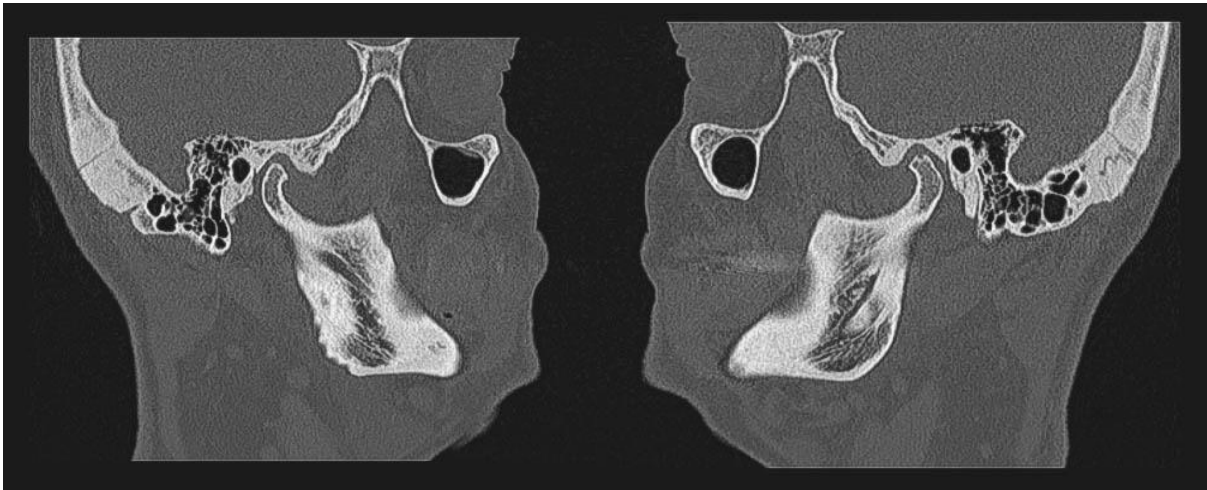


Figure 10: Scanner des ATM droite et gauche en position bouche fermée patient 3.

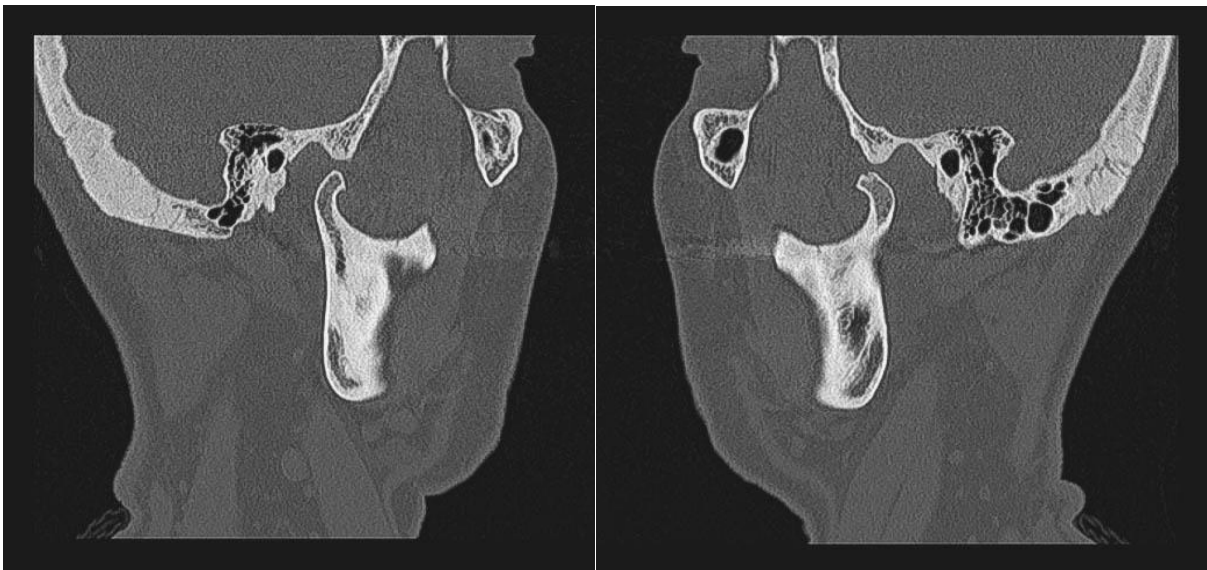

Figure 11: Scanner des ATM droite et gauche en position bouche ouverte patient 3.

Diagnostic : désunion condylo-discale de l'ATM gauche de grade 3 (luxation discale irréductible de l'ATM gauche).

Il est décidé après explication des risques liés à l'intervention d'effectuer l'arthrocentèse de l'ATM gauche.

À 6 mois, le patient rapporte de nettes améliorations en termes de douleur. Il survient encore de légères douleurs par périodes qu'il soigne par le port de sa gouttière occasionnellement.

4. Cas 4 : Femme, 29 ans.

La patiente présente des antécédents d'asthme et de souffle cardiaque. Elle ne présente pas d'allergie et présente une consommation tabagique de 5 paquets/année.

Anamnèse : La patiente se plaint de douleurs au niveau de l'ATM gauche et rapporte des antécédents de claquement articulaire gauche. La mise en place d'une gouttière de reconditionnement musculaire ainsi que de gymnothérapie pendant 2 mois n'a pas permis d'améliorer la douleur qu'elle évalue à 7 (EVA).

Examen clinique : Douleurs à la palpation de l'ATM gauche. Ouverture buccale : 15mm.

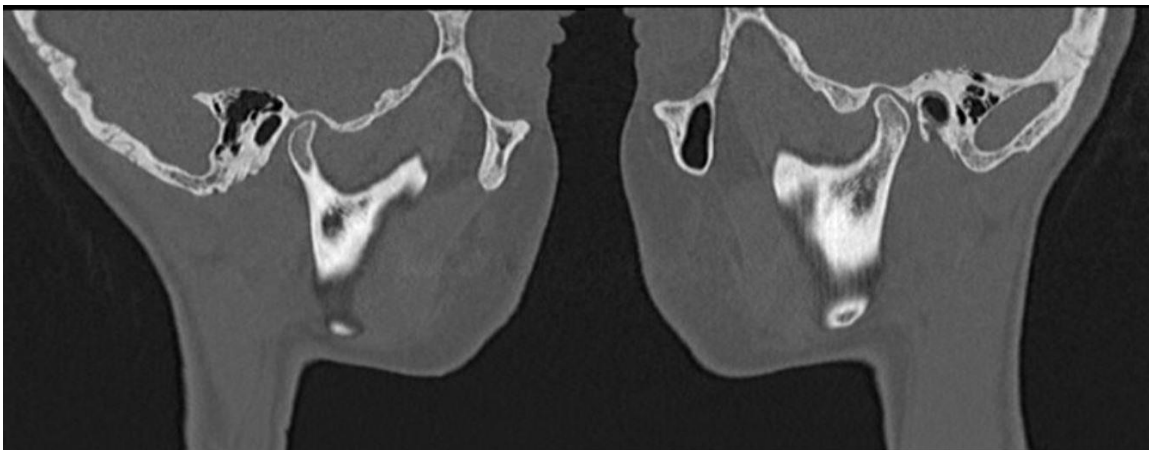


Figure 12: Scanner des ATM droite et gauche en position bouche fermée patiente 4.

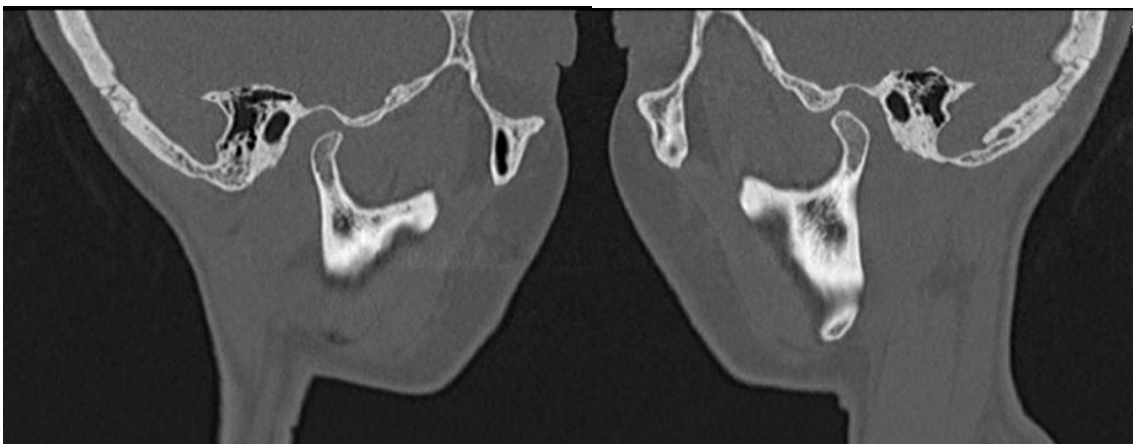


Figure 13: Scanner des ATM droite et gauche en position bouche ouverte.

Diagnostic : désunion condylo-discale de l'ATM gauche de grade 3 (luxation discale irréductible de l'ATM gauche.)

Il est décidé après explication des risques liés à l'intervention d'effectuer l'arthrocentèse de l'ATM gauche.

Il semblait, en post-opératoire, qu'il n'y ait pour ce cas pas d'amélioration significative de la symptomatologie ainsi que de la douleur. La patiente a cependant été perdue de vue et nous ne pouvons présenter de suivi à 6 mois. Il n'a donc pas été possible de l'inclure dans les calculs de l'amélioration d'ouverture buccale, d'EVA et de qualité de vie à 6 mois.

5. Cas 5 : Femme, 60 ans.

La patiente présente un antécédent de carcinome à cellules acineuses traité par parotidectomie avec une paralysie séquellaire due à la radiothérapie. Pas d'allergie ni d'intoxication tabagique.

Anamnèse : La patiente se plaint de douleurs au niveau de l'ATM gauche d'abord intermittentes puis continues depuis 6 mois. Elle rapporte des antécédents de claquements articulaires de l'ATM droite traités par gouttière occlusale il y a 20 ans. La mise en place d'une gouttière de reconditionnement musculaire ainsi que de gymnothérapie pendant 2 mois n'a pas permis l'amélioration de la douleur qu'elle évalue à 7 (EVA).

Examen clinique : Douleurs à la palpation de l'ATM gauche. Ouverture buccale : 19mm.

Prescription d'un scanner des ATM droite et gauche bouche ouverte et fermée.

Diagnostic : désunion condylo-discale bilatérale de grade 3.

Il est décidé après explication des risques liés à l'intervention d'effectuer l'arthrocentèse de l'ATM gauche. Par ailleurs, dans un souci d'équilibre occlusal, il est décidé d'effectuer l'avulsion de la 28 égressée dans la séance.

La patiente ne rapporte pas de douleurs post-opératoire et signale une nette amélioration de la symptomatologie dès la première semaine suivant l'intervention qui reste stable à 6 mois.

6. Tableaux.

Ouverture Buccale	Patiente 1	Patiente 2	Patient 3	Patiente 4	Patiente 5
Pré-opératoire	21 mm	25 mm	32mm	15 mm	19mm
Post-opératoire	28 mm	37 mm	35mm	22 mm	30mm
+ 6 mois	31 mm	32 mm	35mm	/	30mm
Amélioration	10 mm	7 mm	3mm	/	11mm

Figure 14 : Tableau récapitulatif de l'ouverture buccale des 5 patients étudiés avant intervention, à 1 semaine post-opératoire puis à 6 mois.

Echelle Visuelle Analogique de Douleur	Patiente 1	Patiente 2	Patient 3	Patiente 4	Patiente 5
Pré-opératoire	7	8	7	7	7
Post-opératoire	3	8	3	7	1
+ 6 mois	0	1	0	/	0
Amélioration	7	7	7	/	7

Figure 15: Tableau récapitulatif des scores EVA relevés auprès des 5 patients étudiés avant intervention, à 1 semaine post-opératoire puis à 6 mois.

Présence de Claquement articulaire	Patiente 1	Patiente 2	Patient 3	Patiente 4	Patiente 5
Pré-opératoire	Oui	Oui	Non	Oui	Non
Post-opératoire	Non	Non	Non	Oui	Non

Figure 16: Tableau répertoriant la présence de claquement articulaire chez les 5 patients étudiés avant intervention puis après intervention.

Score Questionnaire OHIP-14		Patiente 1	Patiente 2	Patiente 3	Patiente 4	Patiente 5
Limitation Fonctionnelle	Pré-opératoire	0	0	0	0	0
	À 6 mois	0	0	0	/	0
Douleur Physique	Pré-opératoire	4	6	6	5	8
	À 6 mois	0	0	0	/	2
Inconfort Psychologique	Pré-opératoire	4	8	5	6	8
	À 6 mois	0	0	2	/	0
Incapacité physique	Pré-opératoire	3	3	0	3	5
	À 6 mois	0	0	0	/	0
Incapacité Psychologique	Pré-opératoire	4	3	5	4	4
	À 6 mois	0	0	0	/	0
Incapacité sociale	Pré-opératoire	0	1	0	0	2
	À 6 mois	0	0	0	/	0
Handicap	Pré-opératoire	2	0	1	1	4
	À 6 mois	0	0	0	/	0
Total	Pré-opératoire	17	21	17	19	31
	À 6 mois	0	0	2	/	2

Figure 17: Tableau répertoriant les valeurs relevées sur les questionnaires OHIP-14 rendu par les 5 patients étudiés.

D. Discussion

Le choix d'intervenir sous anesthésie générale peut être discuté pour les risques de complications liés à l'anesthésie seule. Cependant, le positionnement de l'aiguille dans le compartiment disco-temporal est facilité par la détente musculaire induite par l'anesthésie générale. Outre cet aspect technique, il ne semble pas y avoir de différence significative entre anesthésie locale et générale sur l'efficacité de l'arthrocentèse ou les douleurs post-opératoires.(59)

Le lavage articulaire par arthrocentèse apporte un réel bénéfice auprès des patients pour un risque modéré. Si elles sont présentes, les principales complications qui sont rapportées sont de nature transitoire et concernent des gênes post-opératoires liées à l'anesthésie ou à un œdème des tissus mous. L'arthrocentèse s'impose donc comme une étape intermédiaire de choix suite aux thérapeutiques dites « conservatrices » avant de penser à toute autre chirurgie plus invasive qui présentera un plus grand risque de complications. Une étude rétrospective a déterminé la fréquence de ces complications (60) :

- Gonflement temporaire des tissus périarticulaires (95,1% des cas) ou du conduit auditif externe (23,5% des cas)
- Bécance ipsilatérale (68,8% des cas)
- Parésie frontale et orbiculaire du nerf facial (65,1% des cas)
- Hématome pré auriculaire (0,4% des cas)
- Vertiges (0,2% des cas)

En dehors de l'œdème transitoire des tissus périarticulaires chez la patiente n°2 qui a rapporté une gêne post-opératoire importante (pas d'amélioration EVA immédiate), aucune complication n'a été observée durant notre étude mais l'échantillon était restreint.

D'autres solutions d'irrigation ont été proposées en remplacement de la solution de RINGER Lactate : la solution saline classique(61) et le chlorhydrate de glucosamine(62). Une amélioration de la qualité de vie orale qui est le paramètre évalué dans l'étude du chlorhydrate de glucosamine est observée. Il semblerait que la solution de RINGER Lactate soit plus efficace que la solution saline classique pour la diminution de la douleur mais moins efficace pour l'amélioration de l'amplitude d'ouverture buccale.(63)

D'autres études ont testé l'intérêt d'injections complémentaires à l'arthrocentèse par rapport à la seule arthrocentèse :

- Les injections d'AH (64), de corticostéroïdes(64) et d'anti-inflammatoires non stéroïdiens(65) n'ont pas montré d'intérêt significatifs vis-à-vis des groupes témoins.
- L'injection d'analgésique morphinique semble fournir des effets significativement supérieurs sur la diminution de la douleur et l'amélioration de l'ouverture buccale mais seulement la première semaine post-opératoire. Après 14 jours, il n'y a plus de différence significative par rapport au groupe témoin.(66)
- L'injection de plasma riche en plaquettes (PRP) à la suite de l'arthrocentèse a montré un réel intérêt. Il semble que l'amélioration de l'efficacité masticatoire et de l'ouverture buccale indolore soient significativement plus importantes dans le groupe ayant subi l'injection de PRP. De plus, l'évaluation des CBCT montre un remodelage réparateur plus important des ATM du groupe traité au PRP.(67) L'injection de PRP réduirait significativement mieux la douleur par rapport à l'absence d'injection complémentaire, l'injection d'acide hyaluronique ou de solution saline.(68)

Les études s'accordent sur le fait que le bénéfice est stable sur le long terme avec un recul allant jusqu'à 96 mois.(69–72) Certaines études parlent d'amélioration de la symptomatologie dans un premier temps avant une rechute nécessitant une intervention chirurgicale. (70) Notre étude n'a pas permis d'observer de rechute, mais notre suivi se faisant sur seulement 6 mois, le recul n'est pas suffisant. Dans le cas où une arthrocentèse a déjà été tentée sans succès, il semble qu'une seconde arthrocentèse ne mène pas à de meilleurs résultats.(73) Il faut alors se tourner vers d'autres procédures pour les patients chez qui l'arthrocentèse s'avère inefficace.

Les études ont prouvé l'efficacité de l'arthrocentèse à atténuer la douleur de différentes pathologies de l'ATM (par ordre d'efficacité)(63):

- capsulite/synovite : 82% d'amélioration de la douleur
- ostéoarthrose : 77,9% d'amélioration de la douleur
- déplacement discal irréductible : 76,9% d'amélioration de la douleur
- déplacement discal réductible : 68,7% d'amélioration de la douleur
- ostéoarthrite : 49,8% d'amélioration de la douleur.

Dans la même méta-analyse de 2016, l'arthrocentèse permettait une amélioration de la douleur moyenne de 64,4% ou 37 mm sur l'EVA toutes pathologies confondues.(63) Dans notre étude l'amélioration moyenne observée est de 96,8% soit 7 points EVA. Le biais observé était que le cas 4 qui ne semblait pas fonctionner à une semaine n'a pas souhaité être suivi et n'entre pas dans nos moyennes à 6 mois.

Les études ont prouvé l'efficacité de l'arthrocentèse à améliorer l'amplitude d'ouverture buccale chez les patients atteints de (63):

- déplacement discal réductible : 50,1 % d'amélioration de l'ouverture buccale
- disque statique : 44,7 % d'amélioration de l'ouverture buccale
- capsulite/synovite : 43,3% d'amélioration de l'ouverture buccale
- déplacement discal irréductible : 30,1% d'amélioration de l'ouverture buccale
- ostéoarthrose : 19,9% d'amélioration de l'ouverture buccale
- ostéoarthrite : 15,4 % d'amélioration de l'ouverture buccale.

Dans la même méta-analyse de 2016, l'arthrocentèse permettait une amélioration de l'amplitude d'ouverture buccale moyenne de 28,8% ou 9 mm toutes pathologies confondues.(63) Dans notre étude l'amélioration moyenne observée était de 7,75 mm soit 35,7%. Le biais observé était que le cas 4 qui ne semblait pas fonctionner à une semaine n'a pas souhaité être suivi et n'entre pas dans nos moyennes à 6 mois.

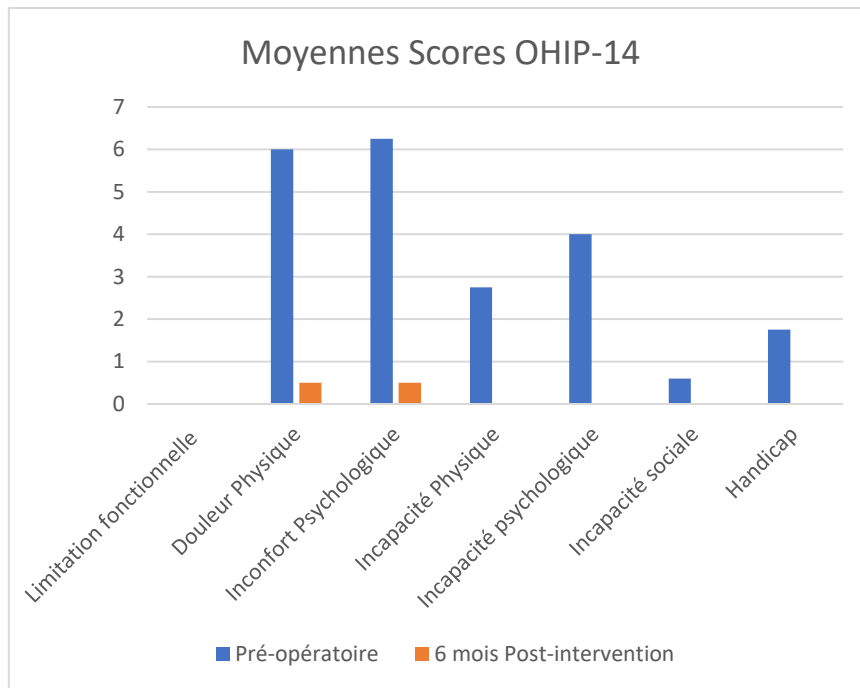


Figure 18: Moyennes des scores « Oral Health Impact Profile » de notre échantillon de patients calculés à partir des valeurs reportées dans le tableau correspondant.

On observe une amélioration de tous les paramètres étudiés par le test OHIP-14 avec une amélioration moyenne de 20,5 points où 95% de la qualité de vie orale des patients traités à 6 mois. Il est intéressant de souligner la disparition totale des points attribués à 4 catégories : incapacité physique, psychologique, sociale et handicap. Par ailleurs un biais à souligner ici est l'absence de réponse au questionnaire à 6 mois de la patiente n°4 qui n'a pas souhaité donner suite à notre étude. Les études ont déjà mis en évidence l'efficacité de l'arthrocentèse à améliorer la qualité de vie liée à la santé-bucco-dentaire grâce au test OHIP-14.(62,74)

Dès 2001, Nitzan et Price avaient conclu que la présence de fibroadhésions et d'ostéophytes étaient des facteurs d'échec de l'arthrocentèse.(75) Dans leur étude portant sur les patients atteints d'ostéoarthrite, Machon et al. ont conclu que plus le patient est âgé, moins le traitement est susceptible d'être efficace.(52) Emshoff et al. concluent quant à eux que l'arthrocentèse est moins efficace lorsqu'une douleur est devenue chronique chez les patients atteints de déplacement discal irréductible(76). Aktas et al., également sur des patients atteints de déplacement discal irréductible, mettaient en évidence qu'une limitation fonctionnelle ancienne était un facteur rendant l'arthrocentèse inefficace.(77)

Il peut être parfois difficile pour le chirurgien de trouver et maintenir la position exacte des aiguilles rendant le lavage efficace. Les insertions répétitives d'aiguilles pour trouver le bon placement peuvent endommager les tissus capsulaires, augmenter le risque de lésion du nerf facial et le traumatisme de la capsule peut induire une inflammation. Beaucoup d'études décrivent dernièrement l'utilisation d'une seule aiguille pour le lavage articulaire par arthrocentèse. Le principal avantage d'une telle technique est la non-nécessité d'insérer une seconde aiguille pour la sortie de la solution dans cet espace articulaire réduit. Tout d'abord la technique imposait l'utilisation d'une canule à lumières séparées pour assurer afflux et écoulement du liquide dans l'espace articulaire supérieur.(78) La principale limite de la technique est qu'il peut être plus difficile de pénétrer dans les espaces articulaires étroits

avec cet instrument épais. Alors une seconde technique utilisant une seule aiguille à lumière unique a été décrite par Guarda-Nardini et al.(79) :

- Anesthésie locale de la peau sus jacente
- Le patient est en position bouche ouverte
- Injection de liquide sous pression (à la seringue)
- Le patient est invité à fermer la bouche et le liquide est prélevé avec la même aiguille d'injection (de laquelle on a retiré la seringue)
- Le processus est répété 10 fois pour une quantité totale d'environ 40mL de solution injectée.
- Injection d'acide hyaluronique.

En s'affranchissant de la seconde aiguille, cette technique semble faciliter la réalisation de l'arthrocentèse. Elle nécessite cependant la collaboration du patient (ouverture/fermeture) et se pratiquera donc sous anesthésie locale. Si l'efficacité de l'injection d'acide hyaluronique n'a pas été prouvée dans les différentes études (77,80), la non-ponction de la deuxième aiguille pourrait théoriquement optimiser son efficacité en limitant sa fuite de la cavité articulaire.

Une étude comparant les deux techniques à une seule aiguille et la technique à deux aiguilles a conclu que la technique utilisant l'aiguille à deux lumières était significativement plus facile et plus courte à effectuer. (81)

Peut-être qu'un protocole simplifié permettrait la démocratisation d'une technique qui n'a été que peu pratiquée en France en 2017 excepté dans le grand-est. (données fournies par la Caisse Départementale Assurance Maladie Gironde).

	Arthrocentèse (LBLB001)		Atelles d'occlusion (HBLD018)	
	Prescripteurs	Nombre de cotations	Prescripteurs	Nombre de cotations
Auvergne-Rhone-Alpes	4	11	3210	23735
Bourgogne-Franche-Comté	4	11	965	8479
Bretagne	5	9	1577	12791
Centre-Val de Loire	4	22	815	6464
Grand-Est	6	174	2374	20857
Ile de France	5	9	5452	69980
Nouvelle Aquitaine	4	7	2820	24375
Occitanie	5	35	3096	28438
Pays de la Loire	1	1	1494	11267
Provence-Alpes-Cote d'Azur	4	10	3173	42694
Total France (inclus DOM-TOM et Corse)	42	289	25754	259033

Figure 19: Tableau comparatif du nombre de prescripteurs et de cotations en France sur l'année 2017 pour les actes :

- LBLB001: Infiltration et/ou lavage de l'articulation temporomandibulaire, par voie transcutanée.
- HBLD018 : Pose d'un plan de libération occlusale.

Les professionnels de Santé (toutes spécialités confondues) ayant coté l'acte LBLB001 « Infiltration et/ou lavage de l'articulation temporomandibulaire, par voie transcutanée. » en 2017 sont au nombre de 42 pour 289 actes cotés. Nous avons souhaité mettre en parallèle le nombre de prescriptions d'attelles occlusales en 2017 sachant que la part de patients ne répondant pas ou peu à la thérapeutique conservatrice est évaluée à 20%.(82)

Il semble que l'usage d'une gouttière en complément de l'arthrocentèse ne soit pas significativement efficace au niveau de la réduction de la douleur ainsi que sur l'amélioration de l'ouverture de bouche à 1 mois et 6 mois. (56) Dans notre étude, certains patients étaient rassurés à l'idée de pouvoir mettre leur gouttière en période de stress mais il n'a pas été imposé de port durant les 6 mois. Une étude a comparé le traitement du déplacement de disque sans réduction par arthrocentèse seule, arthrocentèse associée à l'usage de gouttières et usage de gouttières seules.(83) L'étude a conclu que l'arthrocentèse réduisait la douleur et les troubles fonctionnels plus rapidement et plus efficacement que le traitement par gouttière. L'application simultanée d'une attelle n'avait aucun effet supplémentaire sur l'efficacité de l'arthrocentèse.

En 2018, une étude des Pays-Bas s'est intéressée à l'efficacité de l'arthrocentèse en tant que traitement initial ainsi qu'à son coût économique sociétal par rapport au traitement habituel.(84) Le coût moyen estimé de l'arthrocentèse était trois fois inférieur à celui comprenant la mise en place de gouttières et gymnothérapie. D'autre part, la réduction de la douleur a été significativement plus rapide pour le groupe traité par arthrocentèse.

E. Conclusion.

Conformément aux données de la littérature, les résultats de notre étude ont montré une nette amélioration de tous les paramètres évalués : douleur, ouverture buccale et qualité de vie orale.

Notre étude présente une population trop restreinte pour conclure à l'efficacité de l'arthrocentèse dans tous les cas. D'autre part l'absence de groupe contrôle ne permet pas de différencier l'effet thérapeutique attribuable à l'arthrocentèse de la rémission spontanée éventuelle d'un DTM avec le temps. Des essais cliniques randomisés de grande étendue effectués en double aveugle sont nécessaires pour obtenir un fort niveau de preuve.

Notre échantillon a permis d'objectiver des résultats très encourageants avec une nette amélioration de la symptomatologie immédiatement après intervention, stable à 6 mois, pour des suites opératoires minimales et un coût financier réduit : le code LBLB001 étant opposable avec une base de remboursement de la sécurité sociale fixée à 32€61.

L'arthrocentèse, encore peu prescrite en France aujourd'hui, apparaît comme une thérapeutique prometteuse qui mériterait d'être plus enseignée et pratiquée.

1. Management of Temporomandibular Disorders. *J Am Dent Assoc.* 1 nov 1996;127(11):1595-603.
2. Manfredini D, Guarda-Nardini L. TMD classification and epidemiology. In: Quintessence publishing, éditeur. *Current concepts on temporomandibular disorders.* London; 2010.
3. Nitzan DW, Dolwick MF, Martinez GA. Temporomandibular joint arthrocentesis: a simplified treatment for severe, limited mouth opening. *J Oral Maxillofac Surg.* 1991;49(11):1163–1167.
4. Monje-Gil F, Nitzan D, González-García R. Temporomandibular joint arthrocentesis. Review of the literature. *Med Oral Patol Oral Cir Bucal.* juill 2012;17(4):e575-81.
5. Schiffman E, Ohrbach R, Truelove E, Look J, Anderson G, Goulet J-P, et al. Diagnostic Criteria for Temporomandibular Disorders (DC/TMD) for Clinical and Research Applications: Recommendations of the International RDC/TMD Consortium Network and Orofacial Pain Special Interest Group. *J Oral Facial Pain Headache.* 2014;28(1):6-27.
6. Greene CS, Laskin DM, éditeurs. *Treatment of TMDs: Bridging the Gap Between Advances in Research and Clinical Patient Management.* Quintessence books. Quintessence Publishing Co, Inc; 2013.
7. Janani S, Nassar K, Rachidi W, Mkinsi O. *Physiopathologie de l'arthrose.* 2013;32:5.
8. Bobinac D, Spanjol J, Zoricic S, Maric I. Changes in articular cartilage and subchondral bone histomorphometry in osteoarthritic knee joints in humans. *Bone.* mars 2003;32(3):284-90.
9. Blair-Levy JM, Watts CE, Fiorentino NM, Fiorientino NM, Dimitriadis EK, Marini JC, et al. A type I collagen defect leads to rapidly progressive osteoarthritis in a mouse model. *Arthritis Rheum.* avr 2008;58(4):1096-106.
10. Sanders B. Arthroscopic surgery of the temporomandibular joint: treatment of internal derangement with persistent closed lock. *Oral Surg Oral Med Oral Pathol.* oct 1986;62(4):361-72.
11. Arthrographic evaluation of disk position following mandibular manipulation technique for internal derangement with closed lock of the temporomandi... - PubMed - NCBI [Internet]. [cité 15 janv 2019]. Disponible sur: <https://www.ncbi.nlm.nih.gov/pubmed/2133477>
12. Kubota E, Kubota T, Matsumoto J, Shibata T, Murakami KI. Synovial fluid cytokines and proteinases as markers of temporomandibular joint disease. *J Oral Maxillofac Surg Off J Am Assoc Oral Maxillofac Surg.* févr 1998;56(2):192-8.
13. Nitzan DW, Samson B, Better H. Long-term outcome of arthrocentesis for sudden-onset, persistent, severe closed lock of the temporomandibular joint. *J Oral Maxillofac Surg.* 1997;55(2):151–157.
14. Hirota W. Intra-articular injection of hyaluronic acid reduces total amounts of leukotriene C4, 6-keto-prostaglandin F1alpha, prostaglandin F2alpha and interleukin-1beta in synovial fluid of patients with internal derangement in disorders of the temporomandibular joint. *Br J Oral Maxillofac Surg.* févr 1998;36(1):35-8.

15. van der Kraan PM, van den Berg WB. Chondrocyte hypertrophy and osteoarthritis: role in initiation and progression of cartilage degeneration? *Osteoarthritis Cartilage*. mars 2012;20(3):223-32.
16. Kuroda S, Tanimoto K, Izawa T, Fujihara S, Koolstra JH, Tanaka E. Biomechanical and biochemical characteristics of the mandibular condylar cartilage. *Osteoarthritis Cartilage*. nov 2009;17(11):1408-15.
17. Dufour E, Larsson N-G. Understanding aging: revealing order out of chaos. *Biochim Biophys Acta*. 23 juill 2004;1658(1-2):122-32.
18. Blanco FJ, Rego I, Ruiz-Romero C. The role of mitochondria in osteoarthritis. *Nat Rev Rheumatol*. mars 2011;7(3):161-9.
19. Pufe T, Lemke A, Kurz B, Petersen W, Tillmann B, Grodzinsky AJ, et al. Mechanical overload induces VEGF in cartilage discs via hypoxia-inducible factor. *Am J Pathol*. janv 2004;164(1):185-92.
20. Mackie EJ, Ahmed YA, Tatarczuch L, Chen K-S, Mirams M. Endochondral ossification: how cartilage is converted into bone in the developing skeleton. *Int J Biochem Cell Biol*. 2008;40(1):46-62.
21. Shukunami C, Hiraki Y. Chondromodulin-I and tenomodulin: the negative control of angiogenesis in connective tissue. *Curr Pharm Des*. 2007;13(20):2101-12.
22. Feng Y, Wu YP, Zhu XD, Zhang YH, Ma QJ. Endostatin promotes the anabolic program of rabbit chondrocyte. *Cell Res*. mars 2005;15(3):201-6.
23. Walsh DA, McWilliams DF, Turley MJ, Dixon MR, Fransès RE, Mapp PI, et al. Angiogenesis and nerve growth factor at the osteochondral junction in rheumatoid arthritis and osteoarthritis. *Rheumatol Oxf Engl*. oct 2010;49(10):1852-61.
24. Suri S, Gill SE, Massena de Camin S, Wilson D, McWilliams DF, Walsh DA. Neurovascular invasion at the osteochondral junction and in osteophytes in osteoarthritis. *Ann Rheum Dis*. nov 2007;66(11):1423-8.
25. Ashraf S, Mapp PI, Walsh DA. Contributions of angiogenesis to inflammation, joint damage, and pain in a rat model of osteoarthritis. *Arthritis Rheum*. sept 2011;63(9):2700-10.
26. Weinans H, Siebelt M, Agricola R, Botter SM, Piscaer TM, Waarsing JH. Pathophysiology of peri-articular bone changes in osteoarthritis. *Bone*. août 2012;51(2):190-6.
27. Dieppe P, Cushnaghan J, Young P, Kirwan J. Prediction of the progression of joint space narrowing in osteoarthritis of the knee by bone scintigraphy. *Ann Rheum Dis*. août 1993;52(8):557-63.
28. van der Kraan PM, van den Berg WB. Osteophytes: relevance and biology. *Osteoarthritis Cartilage*. mars 2007;15(3):237-44.
29. Kim W, Min S, Cho M, Youn J, Min J, Lee S, et al. The role of IL-12 in inflammatory activity of patients with rheumatoid arthritis (RA). *Clin Exp Immunol*. janv 2000;119(1):175-81.

30. Dijkgraaf LC, Liem RS, de Bont LG. Synovial membrane involvement in osteoarthritic temporomandibular joints: a light microscopic study. *Oral Surg Oral Med Oral Pathol Oral Radiol Endod.* mars 1997;83(3):373-86.
31. Dijkgraaf LC, Spijkervet FK, de Bont LG. Arthroscopic findings in osteoarthritic temporomandibular joints. *J Oral Maxillofac Surg Off J Am Assoc Oral Maxillofac Surg.* mars 1999;57(3):255-68; discussion 269-270.
32. Dijkgraaf LC, Liem RS, de Bont LG. Ultrastructural characteristics of the synovial membrane in osteoarthritic temporomandibular joints. *J Oral Maxillofac Surg Off J Am Assoc Oral Maxillofac Surg.* nov 1997;55(11):1269-79; discussion 1279-1280.
33. Raviv U, Klein J. Fluidity of bound hydration layers. *Science.* 30 août 2002;297(5586):1540-3.
34. Bloebaum RD, Radley KM. Three-dimensional surface analysis of young adult human articular cartilage. *J Anat.* oct 1995;187 (Pt 2):293-301.
35. Nickel J, Spilker R, Iwasaki L, Gonzalez Y, McCall WD, Ohrbach R, et al. Static and dynamic mechanics of the temporomandibular joint: plowing forces, joint load and tissue stress. *Orthod Craniofac Res.* août 2009;12(3):159-67.
36. Laurent TC, Laurent UB, Fraser JR. The structure and function of hyaluronan: An overview. *Immunol Cell Biol.* avr 1996;74(2):A1-7.
37. Rahamim E, Better H, Dagan A, Nitzan DW. Electron microscope and biochemical observations of the surface active phospholipids on the articular surfaces and in the synovial fluid of the temporomandibular joint: a preliminary investigation. *J Oral Maxillofac Surg Off J Am Assoc Oral Maxillofac Surg.* nov 2001;59(11):1326-32.
38. Grootveld M, Henderson EB, Farrell A, Blake DR, Parkes HG, Haycock P. Oxidative damage to hyaluronate and glucose in synovial fluid during exercise of the inflamed rheumatoid joint. Detection of abnormal low-molecular-mass metabolites by proton-n.m.r. spectroscopy. *Biochem J.* 15 janv 1991;273(Pt 2):459-67.
39. Nitzan DW, Nitzan U, Dan P, Yedgar S. The role of hyaluronic acid in protecting surface-active phospholipids from lysis by exogenous phospholipase A(2). *Rheumatol Oxf Engl.* mars 2001;40(3):336-40.
40. Guarda-Nardini L, Ferronato G. TMJ arthrocentesis. In: Manfredini D (ed). *Current Concepts on Temporomandibular Disorders.* 2010;393-401.
41. Peck CC, Goulet J-P, Lobbezoo F, Schiffman EL, Alstergren P, Anderson GC, et al. Expanding the taxonomy of the diagnostic criteria for temporomandibular disorders. *J Oral Rehabil.* janv 2014;41(1):2-23.
42. Leeuw R de, Klasser GD, éditeurs. *Orofacial pain: guidelines for assessment, diagnosis, and management.* Fifth edition. Chicago: Quintessence Publishing Co, Inc; 2013. 301 p.
43. Türp J. L'articulation temporo-mandibulaire douloureuse. *Forum Méd Suisse.* 31 oct 2012;12(44):846-50.
44. Laplanche Olivier. Olivier Laplanche, P Pedeutour, Gérard Duminil, Patrick Mahler, Marc Bolla. *Dysfonctionnements de l'appareil manducateur.* EMC - Odontologie 2001:1-

- 15 [Article 23-435-E-20]. Disponible sur: <http://www.em-premium.com.docelec.u-bordeaux.fr/article/20573>
45. Chassagne J, Chassagne S, Deblock L, Gillet P, Kahn J, Bussienne J, et al. Pathologie non traumatique de l'articulation temporomandibulaire. :47.
 46. Bodin C, Grazioli L, Abjean J. Altérations fonctionnelles de l'articulation temporomandibulaire. [Httpwwwem-Premiumcomdocelec.u-Bordeauxfrdatatraitodes123-31579](http://www.em-premium.com.docelec.u-bordeaux.fr/doi/10.1016/j.ora.2018.11.001) [Internet]. [cité 21 nov 2018]; Disponible sur: <http://www.em-premium.com/article/20594>
 47. Masson E. Chondromatose synoviale [Internet]. EM-Consulte. [cité 19 sept 2018]. Disponible sur: <http://www.em-consulte.com/article/264989/chondromatose-synoviale>
 48. Vo Quang S, Dichamp J, Tomat C, Vazquez MP, Picard A, Kadlub N. Traitement fonctionnel des fractures sous-condyliennes de l'enfant : une évaluation axiographique. *Rev Stomatol Chir Maxillo-Faciale Chir Orale*. 1 déc 2016;117(6):372-8.
 49. Nitzan DW, Franklin Dolwick M, Heft MW. Arthroscopic lavage and lysis of the temporomandibular joint: A change in perspective. *J Oral Maxillofac Surg*. 1 août 1990;48(8):798-801.
 50. Identification of prostaglandin E2 and leukotriene B4 in the synovial fluid of painful, dysfunctional temporomandibular joints - ScienceDirect [Internet]. [cité 9 août 2018]. Disponible sur: <https://www.sciencedirect-com.docelec.u-bordeaux.fr/science/article/pii/S027823919090011P>
 51. Emshoff R, Gerhard S, Ennemoser T, Rudisch A. Magnetic resonance imaging findings of internal derangement, osteoarthritis, effusion, and bone marrow edema before and after performance of arthrocentesis and hydraulic distension of the temporomandibular joint. *Oral Surg Oral Med Oral Pathol Oral Radiol Endodontology*. 1 juin 2006;101(6):784-90.
 52. Machon V, Hirjak D, Lukas J. Therapy of the osteoarthritis of the temporomandibular joint. *J Cranio-Maxillofac Surg*. 1 mars 2011;39(2):127-30.
 53. Dıraçoğlu D, Saral İB, Keklik B, Kurt H, Emekli U, Özçakar L, et al. Arthrocentesis versus nonsurgical methods in the treatment of temporomandibular disc displacement without reduction. *Oral Surg Oral Med Oral Pathol Oral Radiol Endod*. 1 juill 2009;108(1):3-8.
 54. Manfredini D, Bonnini S, Arboretti R, Guarda-Nardini L. Temporomandibular joint osteoarthritis: an open label trial of 76 patients treated with arthrocentesis plus hyaluronic acid injections. *Int J Oral Maxillofac Surg*. 1 août 2009;38(8):827-34.
 55. Bas B, Kazan D, Kutuk N, Gurbanov V. The Effect of Exercise on Range of Movement and Pain After Temporomandibular Joint Arthrocentesis. *J Oral Maxillofac Surg Off J Am Assoc Oral Maxillofac Surg*. juin 2018;76(6):1181-6.
 56. Nagori SA, Jose A, Roy Chowdhury SK, Roychoudhury A. Is splint therapy required after arthrocentesis to improve outcome in the management of temporomandibular joint disorders? A systematic review and meta-analysis. *Oral Surg Oral Med Oral Pathol Oral Radiol*. 5 oct 2018;

57. Derivation and validation of a short-form oral health impact profile - Slade - 1997 - Community Dentistry and Oral Epidemiology - Wiley Online Library [Internet]. [cité 13 août 2018]. Disponible sur: <https://onlinelibrary.wiley.com/doi/abs/10.1111/j.1600-0528.1997.tb00941.x>
58. Slade GD, Spencer AJ. Development and evaluation of the Oral Health Impact Profile. *Community Dent Health*. mars 1994;11(1):3-11.
59. Tuz HH, Baslarli O, Adiloglu S, Gokturk T, Meral SE. Comparison of local and general anaesthesia for arthrocentesis of the temporomandibular joint. *Br J Oral Maxillofac Surg*. 1 oct 2016;54(8):946-9.
60. Vaira LA, Raho MT, Soma D, Salzano G, Orabona GD, Piombino P, et al. Complications and post-operative sequelae of temporomandibular joint arthrocentesis. *CRANIO®*. 15 juin 2017;0(0):1-4.
61. Guarda-Nardini L, Rossi A, Ramonda R, Punzi L, Ferronato G, Manfredini D. Effectiveness of treatment with viscosupplementation in temporomandibular joints with or without effusion. *Int J Oral Maxillofac Surg*. oct 2014;43(10):1218-23.
62. Su N, Yang X, Liu Y, Huang Y, Shi Z. Evaluation of arthrocentesis with hyaluronic acid injection plus oral glucosamine hydrochloride for temporomandibular joint osteoarthritis in oral-health-related quality of life. *J Cranio-Maxillo-fac Surg Off Publ Eur Assoc Cranio-Maxillo-fac Surg*. sept 2014;42(6):846-51.
63. Azan C. Place de l'arthrocentèse dans le cadre de la prise en charge des dérangements internes de l'articulation temporo-mandibulaire : revue systématique de la littérature. 12 mai 2016;142.
64. Manfredini D, Rancitelli D, Ferronato G, Guarda-Nardini L. Arthrocentesis with or without additional drugs in temporomandibular joint inflammatory-degenerative disease: comparison of six treatment protocols*: COMPARISON OF SIX TREATMENT PROTOCOLS. *J Oral Rehabil*. avr 2012;39(4):245-51.
65. Aktas I, Yalcin S, Sencer S. Intra-articular injection of tenoxicam following temporomandibular joint arthrocentesis: a pilot study. *Int J Oral Maxillofac Surg*. mai 2010;39(5):440-5.
66. Präger TM, Med D, Dent DM, Mischkowski RA, Med D, Dent DM, et al. Effect of intra-articular administration of buprenorphine after arthrocentesis of the temporomandibular joint: A pilot study. *QUINTESSENCE Int*. 2007;38(8):7.
67. Cömert Kiliç S, Güngörmüş M, Sümbüllü MA. Is Arthrocentesis Plus Platelet-Rich Plasma Superior to Arthrocentesis Alone in the Treatment of Temporomandibular Joint Osteoarthritis? A Randomized Clinical Trial. *J Oral Maxillofac Surg Off J Am Assoc Oral Maxillofac Surg*. août 2015;73(8):1473-83.
68. Chung P-Y, Lin M-T, Chang H-P. Effectiveness of platelet-rich plasma injection in patients with temporomandibular joint osteoarthritis: a systematic review and meta-analysis of randomized controlled trials. *Oral Surg Oral Med Oral Pathol Oral Radiol*. 26 sept 2018;
69. Nitzan DW, Samson B, Better H. Long-term outcome of arthrocentesis for sudden-onset, persistent, severe closed lock of the temporomandibular joint. *J Oral Maxillofac Surg*. févr 1997;55(2):151-7.

70. Carvajal WA, Laskin DM. Long-term evaluation of arthrocentesis for the treatment of internal derangements of the temporomandibular joint. *J Oral Maxillofac Surg Off J Am Assoc Oral Maxillofac Surg.* août 2000;58(8):852-5; discussion 856-857.
71. Cascone P, Spallaccia F, Rivaroli A. [Arthrocentesis of the temporomandibular joint. Long-term results]. *Minerva Stomatol.* avr 1998;47(4):149-57.
72. Onder ME, Tüz HH, Koçyiğit D, Kişnişci RS. Long-term results of arthrocentesis in degenerative temporomandibular disorders. *Oral Surg Oral Med Oral Pathol Oral Radiol Endod.* janv 2009;107(1):e1-5.
73. Emes Y, Arpınar IŞ, Oncü B, Aybar B, Aktaş I, Al Badri N, et al. The next step in the treatment of persistent temporomandibular joint pain following arthrocentesis: a retrospective study of 18 cases. *J Cranio-Maxillo-fac Surg Off Publ Eur Assoc Cranio-Maxillo-fac Surg.* juill 2014;42(5):e65-69.
74. Su N, Wang H, van Wijk AJ, Visscher CM, Lobbezoo F, Shi Z, et al. Prediction Models for Oral Health-Related Quality of Life in Patients with Temporomandibular Joint Osteoarthritis 1 and 6 Months After Arthrocentesis with Hyaluronic Acid Injections. *J Oral Facial Pain Headache.* 28 août 2018;
75. Nitzan DW, Price A. The use of arthrocentesis for the treatment of osteoarthritic temporomandibular joints. *J Oral Maxillofac Surg.* 1 oct 2001;59(10):1154-9.
76. Emshoff R, Rudisch A. Determining predictor variables for treatment outcomes of arthrocentesis and hydraulic distention of the temporomandibular joint. *J Oral Maxillofac Surg.* 1 juill 2004;62(7):816-23.
77. Aktas I, Yalcin S, Sencer S. Prognostic indicators of the outcome of arthrocentesis with and without sodium hyaluronate injection for the treatment of disc displacement without reduction: a magnetic resonance imaging study. *Int J Oral Maxillofac Surg.* nov 2010;39(11):1080-5.
78. Alkan A, Baş B. The Use of Double-Needle Canula Method for Temporomandibular Joint Arthrocentesis: Clinical Report. *Eur J Dent.* juill 2007;1(3):179-82.
79. Guarda-Nardini L, Manfredini D, Ferronato G. Arthrocentesis of the temporomandibular joint: a proposal for a single-needle technique. *Oral Surg Oral Med Oral Pathol Oral Radiol Endod.* 2008;106(4):483–486.
80. Sharma A, Rana AS, Jain G, Kalra P, Gupta D, Sharma S. Evaluation of efficacy of arthrocentesis (with normal saline) with or without sodium hyaluronate in treatment of internal derangement of TMJ – A prospective randomized study in 20 patients. *J Oral Biol Craniofacial Res.* 2013;3(3):112-9.
81. Şentürk MF, Yazıcı T, Fındık Y, Baykul T. Intraoperative comparison of single- and double-puncture techniques in temporomandibular joint arthrocentesis. *Int J Oral Maxillofac Surg.* août 2018;47(8):1060-4.
82. Netgen. Traitement chirurgical des désordres de l'articulation temporo-mandibulaire [Internet]. *Revue Médicale Suisse.* [cité 20 nov 2018]. Disponible sur: <https://www.revmed.ch/RMS/2007/RMS-127/32575>

83. Tatli U, Benlidayi ME, Ekren O, Salimov F. Comparison of the effectiveness of three different treatment methods for temporomandibular joint disc displacement without reduction. *Int J Oral Maxillofac Surg.* mai 2017;46(5):603-9.
84. Vos LM, Stegenga B, Stant AD, Quik EH, Huddleston Slater JJ. Cost Effectiveness of Arthrocentesis Compared to Conservative Therapy for Arthralgia of the Temporomandibular Joint: A Randomized Controlled Trial. *J Oral Facial Pain Headache.* 21 2018;32(2):198–207.

Chirurgie Orale

Place de l'arthrocentèse de l'Articulation Temporo-Mandibulaire dans la prise en charge des dysfonctionnements articulaires : étude d'une cohorte de 5 patients.

Résumé : La prise en charge des dysfonctions temporo-mandibulaires (DTM) fait appel classiquement à quatre domaines thérapeutiques : la physiothérapie, la thérapie occlusale, la pharmacologie et la prise en charge psychosociale. Pourtant une certaine proportion de patients ne répond pas ou peu à cette prise en charge. L'arthrocentèse de l'articulation temporo-mandibulaire (ATM) est une technique « semi-invasive » qui consiste en la ponction du compartiment disco-temporal à des fins de lyse et de lavage articulaire. Nous rapportons 5 cas de DTM résistants à la thérapie « conservatrice » traités par arthrocentèse. L'indication de l'arthrocentèse est : persistance des douleurs localisées à l'ATM et limitation de l'ouverture buccale (OB). Les mesures de l'OB, de la douleur (échelle visuelle analogique) et de la qualité de vie (test OHIP-14) sont effectuées en pré-opératoire. Un suivi des valeurs est effectué à une semaine puis à 6 mois. Un patient a été exclu pour absence aux consultations post-opératoires. Conformément aux données de la littérature, notre étude a montré une amélioration de tous les paramètres évalués : douleur, ouverture buccale et qualité de vie orale.

Mots clés : arthrocentèse, injection intra-articulaire, articulation temporo-mandibulaire, dysfonctionnement temporo-mandibulaire.

Place of arthrocentesis of the temporo-mandibular joint in the management of joint dysfunctions: study of a cohort of 5 patients.

Abstract : The management of temporomandibular dysfunction (TMD) typically involves four therapeutic areas: physiotherapy, occlusal therapy, pharmacology and psychosocial management. However, a certain proportion of patients do not respond to this treatment. The arthrocentesis of TMJ is a "semi-invasive" technique that involves the puncture of the disco-temporal compartment for lysis and joint lavage. Five cases were reported to be TMD resistant to the "conservative" therapy treated with arthrocentesis. The indications for arthrocentesis are: persistence of localized pain in the TMJ and limitation of the mouth opening. Measurements of mouth opening, pain (visual analogue scale) and quality of life (OHIP-14 test) are performed pre-operatively. Values are monitored at one week and then at six months. One patient was excluded for lack of postoperative consultations. In agreement with literature, our study showed an improvement in all parameters assessed: pain, mouth opening and oral quality of life.

Keywords : arthrocentesis, intra-articular injection, temporomandibular joint, temporomandibular disorders

Université de Bordeaux – Collège des Sciences de la Santé
UFR des Sciences Odontologiques
16-20 Cours de la Marne
33082 BORDEAUX CEDEX

Vu, Le Président du Jury,

Date, Signature :

Vu, la Directrice de l'UFR des Sciences Odontologiques,

Date, Signature :

Vu, le Président de l'Université de Bordeaux,

Date, Signature :