



**HAL**  
open science

# Manifestations orales du syndrome orofaciodigital de type 1 : revue systématique de la littérature

Mathieu Dansicare

► **To cite this version:**

Mathieu Dansicare. Manifestations orales du syndrome orofaciodigital de type 1 : revue systématique de la littérature. Sciences du Vivant [q-bio]. 2019. dumas-02108228

**HAL Id: dumas-02108228**

**<https://dumas.ccsd.cnrs.fr/dumas-02108228>**

Submitted on 3 Jun 2019

**HAL** is a multi-disciplinary open access archive for the deposit and dissemination of scientific research documents, whether they are published or not. The documents may come from teaching and research institutions in France or abroad, or from public or private research centers.

L'archive ouverte pluridisciplinaire **HAL**, est destinée au dépôt et à la diffusion de documents scientifiques de niveau recherche, publiés ou non, émanant des établissements d'enseignement et de recherche français ou étrangers, des laboratoires publics ou privés.

# **U.F.R. D'ODONTOLOGIE**

Année 2019

Thèse n°24

THESE POUR L'OBTENTION DU

## **DIPLOME D'ETAT de DOCTEUR EN CHIRURGIE DENTAIRE**

Présentée et soutenue publiquement

Par **DANSICARE Mathieu**

Né le 12 Septembre 1994 à Corbeil-Essonnes

Le 10 avril 2019

### **Manifestations orales du syndrome orofaciodigital de type 1 : revue systématique de la littérature**

Sous la direction de : **Johan SAMOT**

Membres du jury :

M. FRICAIN Jean-Christophe  
M. SAMOT Johan  
Mme. FENELON Mathilde  
Mme. BADET Marie-Cécile

Président  
Directeur  
Rapporteur  
Assesseur

# **U.F.R. D'ODONTOLOGIE**

Année 2019

Thèse n°24

THESE POUR L'OBTENTION DU

## **DIPLOME D'ETAT de DOCTEUR EN CHIRURGIE DENTAIRE**

Présentée et soutenue publiquement

Par DANSICARE Mathieu

Né le 12 Septembre 1994 à Corbeil-Essonnes

Le 10 avril 2019

### **Manifestations orales du syndrome orofaciodigital de type 1 : revue systématique de la littérature**

Sous la direction de : Johan SAMOT

Membres du jury :

M. FRICAIN Jean-Christophe  
M. SAMOT Johan  
Mme. FENELON Mathilde  
Mme. BADET Marie-Cécile

Président  
Directeur  
Rapporteur  
Assesseur

# UNIVERSITE DE BORDEAUX

MAJ 01/02/2019

*Président* M. TUNON DE LARA Manuel

*Directeur de Collège des Sciences de la Santé* M. PELLEGRIN Jean-Luc

## **COLLEGE DES SCIENCES DE LA SANTE UNITE DE FORMATION ET DE RECHERCHE DES SCIENCES ODONTOLOGIQUES**

<i>Directrice</i>	Mme BERTRAND Caroline	58-01
<i>Directeur Adjoint à la Pédagogie</i>	Mr DELBOS Yves	56-01
<i>Directeur Adjoint – Chargé de la Recherche</i>	M. FRICAIN Jean-Christophe	57-01
<i>Directeur Adjoint – Chargé des Relations Internationales</i>	M. LASSERRE Jean-François	58-01

### **ENSEIGNANTS DE L'UFR**

#### **PROFESSEURS DES UNIVERSITES**

Mme	Caroline	BERTRAND	Prothèse dentaire	58-01
Mme	Marie-José	BOILEAU	Orthopédie dento-faciale	56-01
M	Sylvain	CATROS	Chirurgie orale	57-01
M	Raphaël	DEVILLARD	Odontologie restauratrice et endodontie	58-01
Mme	Véronique	DUPUIS	Prothèse dentaire	58-01
M.	Bruno	ELLA NGUEMA	Sciences anatomiques et physiologiques - Biomatériaux	58-01
M.	Jean-Christophe	FRICAIN	Chirurgie buccale – Pathologie et thérapeutique	57-01

#### **MAITRES DE CONFERENCES DES UNIVERSITES**

Mme	Elise	ARRIVÉ	Prévention épidémiologie – Economie de la santé – Odontologie légale	56-02
Mme	Cécile	BADET	Sciences biologiques	57-01
M.	Etienne	BARDINET	Orthopédie dento-faciale	56-01
M.	Michel	BARTALA	Prothèse dentaire	58-01
M.	Cédric	BAZERT	Orthopédie dento-faciale	56-01
M.	Christophe	BOU	Prévention épidémiologie – Economie de la santé – Odontologie légale	56-02
Mme	Sylvie	BRUNET	Chirurgie buccale – Pathologie et thérapeutique	57-01
M.	Jacques	COLAT PARROS	Sciences anatomiques et physiologiques	58-01
M,	Jean-Christophe	COUTANT	Sciences anatomiques et physiologiques	58-01
M.	François	DARQUE	Orthopédie dento-faciale	56-01
M.	François	DE BRONDEAU	Orthopédie dento-faciale	56-01
M.	Yves	DELBOS	Odontologie pédiatrique	56-01
M,	Emmanuel	D'INCAU	Prothèse dentaire	58-01
M.	Dominique	GILLET	Odontologie conservatrice – Endodontie	58-01
M.	Jean-François	LASSERRE	Prothèse dentaire	58-01
M.	Yves	LAUVERJAT	Parodontologie	57-01
Mme	Odile	LAVIOLE	Prothèse dentaire	58-01
M.	Jean-Marie	MARTEAU	Chirurgie buccale – Pathologie et thérapeutique	57-01
Mme	Javotte	NANCY	Odontologie pédiatrique	56-01
M.	Adrien	NAVEAU	Prothèse dentaire	58-01
M.	Jean-François	PELI	Odontologie restauratrice – Endodontie	58-01
M.	Philippe	POISSON	Prévention épidémiologie – Economie de la santé – Odontologie légale	56-02

M.	Patrick	ROUAS	Odontologie pédiatrique	56-01
M.	Johan	SAMOT	Biologie Orale	57-01
Mme	Maud	SAMPEUR	Orthopédie dento-faciale	56-01
M.	Cyril	SEDARAT	Parodontologie	57-01
Mme	Noélie	THEBAUD	Sciences biologiques	57-01
M.	Eric	VACHEY	Odontologie conservatrice – Endodontie	58-01

#### **AUTRES ENSEIGNANTS**

Mme	Audrey	AUSSEL	Sciences anatomiques et physiologiques	58-01
Mme	Elsa	GAROT	Odontologie pédiatrique	56-01

#### **ASSISTANTS**

Mme	Mathilde	BOUDEAU	Odontologie conservatrice – Endodontie	58-01
M.	Wallid	BOUJEMAA AZZI	Odontologie conservatrice – Endodontie	58-01
Melle	Camille	BOULÉ-MONTPEZAT	Odontologie pédiatrique	56-01
Mlle	Anaïs	CAVARE	Orthopédie dento-faciale	56-01
M	Hubert	CHAUVEAU	Odontologie conservatrice – Endodontie	58-01
M,	Jean-Baptiste	CULOT	Fonctions/dysfonctions, imagerie, biomatériaux	58-01
M	Pierre-Hadrien	DECAUP	Fonctions/dysfonctions, imagerie, biomatériaux	58-01
Mme	Severine	DESCAZEUX	Odontologie conservatrice – Endodontie	58-01
Mme	Julia	ESTIVALS	Odontologie pédiatrique	56-01
M.	Cédric	FALLA	Prévention épidémiologie – Economie de la santé – Odontologie légale	56-02
Mme	Mathilde	FENELON	Chirurgie Orale	57-01
Mme	Agathe	GREMARE	Biologie orale	57-01
M	Mickaël	HYVERNAUD	Prothèse dentaire	58-01
Mme	Clémence	JAECK	Prothèse dentaire	58-01
Mme	Mathilde	JACQUEMONT	Parodontologie	57-01
Mme	Olivia	KEROUREDAN	Odontologie conservatrice – Endodontie	58-01
Mme	Claudine	KHOURY	Prévention épidémiologie – Economie de la santé – Odontologie légale	56-02
Mr	Antoine	LAFITTE	Orthopédie dento-faciale	56-01
M	Adrien	LASTRADE	Prothèse dentaire	58-01
M.	Emmanuel	MASSON REGNAULT	Chirurgie Orale	57-01
Mme	Marie	MÉDIO	Orthopédie dento-faciale	56-01
Mme	Aude	MENARD	Prothèse dentaire	58-01
M	Antoine	PEPELUT	Parodontologie	57-01
M	Florian	PITEU	Prothèse dentaire	58-01
Mr	Thibaut	ROULLAND	Prothèse dentaire	58-01
M.	François	ROUZÉ L'ALZIT	Prothèse dentaire	58-01
Mme	Rawen	SMIRANI	Parodontologie	57-01
Mme	Sophia	ZIANE	Odontologie conservatrice – Endodontie	58-01

# REMERCIEMENTS

## A notre Président de thèse

Monsieur le Professeur Jean-Christophe FRICAIN  
Professeur des Universités – Praticien Hospitalier  
Directeur adjoint – Chargé de la recherche  
Sous-section Chirurgie buccale – Pathologie et thérapeutique 57-01

C'est un honneur de vous avoir comme Président de ce jury de thèse. Je vous remercie pour votre disponibilité et pour les enseignements que vous m'avez prodigué ces dernières années.

Veillez trouver ici l'expression de mon profond respect.

## A notre Directeur de thèse

Monsieur le Docteur Johan SAMOT  
Maître de Conférences des Universités – Praticien Hospitalier  
Sous-section Biologie orale 57-01

Je vous remercie de votre implication tout au long de la réalisation de ce travail. Ce fut un honneur de recevoir vos conseils. Vous avez toujours su me rassurer et m'avez permis d'avancer.

Je vous suis aussi reconnaissant pour votre patience et votre détermination les mercredis après-midi à Saint-André. Là aussi, vous m'avez permis de gérer nombres de situations complexes. Je vous remercie pour votre disponibilité et votre engagement vis-à-vis de vos étudiants.

## A notre Rapporteur de thèse

Madame le Docteur Mathilde FENELON  
Assistant Hospitalo-Universitaire  
Sous-section Chirurgie Orale 57-01

Je vous remercie pour le temps que vous avez passé à la relecture de ce travail.

Je vous remercie aussi pour votre précieuse aide à l'hôpital Saint-André. Vous m'avez enseigné l'attitude et l'état d'esprit à avoir lors d'une chirurgie. Cela m'a permis de travailler par la suite avec plus de sérénité et d'apprécier cette discipline.

Je vous en suis reconnaissant.

## A notre Assesseur

Madame le Docteur Marie-Cécile BADET  
Maître de Conférences des Universités – Praticien Hospitalier  
Sous-section Sciences biologiques 57-01

Je vous remercie de me faire l'honneur de juger cette thèse. Je vous remercie aussi pour votre aide et votre confiance à l'hôpital.

Je vous prie de recevoir toute ma reconnaissance.



## A mes proches

A mes parents, sans qui je n'aurai jamais pu en arriver là aujourd'hui. Je vous remercie pour ces années de soutien et de conseils. Malgré la distance, vous n'avez jamais cessé de m'apporter la confiance dont j'avais besoin tout en acceptant l'autonomie dont j'ai tout autant besoin. Je n'aurai jamais fini de vous remercier.

A Sébastien, A Marie-Salomé, vous qui m'avez appris que le plus fort n'a pas toujours raison. Je vous remercie de m'avoir toujours pardonné mes erreurs. Je vous remercie de la confiance que vous pouvez me témoigner. Le temps est notre allié.

A mes grands-parents qui m'ont enseigné que le respect se gagne par le travail. Je vous remercie pour votre soutien indéfectible. Votre bonne humeur et votre sincérité me comblent. Vous êtes les exemples vivants que l'acharnement et la droiture sont les meilleurs compagnons pour celui qui va quelque part ...

A ma marraine, à mon parrain, à mes tantes et à mes oncles, à mes cousines et à mes cousins, je vous remercie pour votre soutien ces dernières années. Vous m'avez toujours accueilli quand j'en avait besoin et vous avez formé autour de moi un environnement sain et chaleureux. Vous m'avez montré ce que la famille pouvait construire de mieux.

A Virginie, toi qui m'inspires et qui cultive la meilleure version de moi ...

A mes amis, trop nombreux pour être justement cités, je vous remercie d'avoir été à mes côtés ces dernières années. Vous m'avez accompagné, sincèrement et joyeusement, sur la route qui est la nôtre. Je vous remercie pour votre honnêteté, votre tolérance, vos conseils souvent éclairés. Vous m'avez permis de voir en moi ce qu'il y avait de meilleur et de le faire ressortir. Je peux vous assurer de ma reconnaissance et de mon affection.

## **Table des matières**

<b><i>Introduction</i></b> .....	<b>9</b>
<b><i>Matériels et méthodes</i></b> .....	<b>12</b>
<b>Critères de sélection des articles</b>	<b>12</b>
• <b>Critères d'inclusion des articles</b>	<b>12</b>
• <b>Critères d'exclusion des articles</b>	<b>12</b>
<b>Extraction des données et synthèse</b>	<b>13</b>
<b><i>Résultats</i></b> .....	<b>14</b>
<b><i>Discussion</i></b> .....	<b>34</b>
<b><i>Conclusion</i></b> .....	<b>40</b>
<b><i>Bibliographie</i></b> .....	<b>41</b>

# Introduction

Les syndromes orofaciodigitaux sont caractérisés par un ensemble de manifestations intéressant la face, la cavité orale et les doigts. En 1941, Mohr rapporte le premier ces manifestations <sup>1</sup>.

Le syndrome orofaciodigital de type 1 (OFDS1) a été décrit en 1954 par Papillon-Léage et Psaume. C'est le type le plus fréquemment rencontré avec une incidence 1 :50000 naissances. Il est létal chez l'homme <sup>1</sup>.

Il est le plus rencontré des syndromes orofaciodigitaux dont on recense à ce jour 14 types. Par exemple, le type 4 se caractérise par une dysplasie du tibia, le type 9 par une rétinopathie ou encore le type 14 qui est associé à une microcéphalie <sup>2</sup>.

Le syndrome orofaciodigital de type 1 est caractérisé par des déformations faciales telles qu'une bosse frontale, un nez avec une base large et des hypoplasies au niveau du ramus et du zygomatique. On note également des fissures palpébrales, des hypoplasies des cartilages alaires, de l'hypertélorisme, des télécanthus et épicanthus, des visages plats et des oreilles décollées. Au niveau oral, on retrouve aussi des fentes et pseudo-fentes labiales qui se poursuivent au niveau palatin. On décrit des atteintes linguales, des agénésies dentaires et des freins multiples et hypertrophiés <sup>3 4</sup>.

Au niveau squelettique, on retrouve des manifestations digitales (brachydactylies, clinodactylies, polydactylies) mais aussi au niveau des os du pied <sup>3</sup>.

A l'âge adulte, 15 à 50% des patientes développent une polykystose rénale type dominant (PKD). Cette pathologie, si non diagnostiquée, reste silencieuse jusqu'à l'apparition d'une insuffisance rénale. La probabilité de développer une insuffisance rénale est estimée chez les patientes présentant un syndrome orofaciodigital de type 1 à plus de 50% après 36 ans <sup>5</sup>.

Dans 60% des cas, le système nerveux central est affecté. On décrit des anomalies de structures telles que des agénésies du corps calleux, du cervelet ou encore des kystes intracérébraux. Certaines patientes souffrent de déficiences cognitives et la moitié présentent à divers degrés des retards mentaux <sup>1 3 6 7</sup>.

Le gène responsable du syndrome orofaciodigital de type 1 a été identifié en 2001 par Ferrante and al. <sup>8</sup>. Il s'agit du gène CXORF5, rebaptisé OFD1. Il est situé sur le chromosome X. Sa mutation est létale chez l'homme. Ceci explique pourquoi tous les

malades décrits sont des femmes <sup>1 9</sup>. Près de 80 mutations ont été rapportées sur ce gène. Elles sont identifiées dans 85% des cas de syndrome orofaciodigital de type 1. Plus de 70% des cas sont sporadiques <sup>1 5 7</sup>.

Le gène OFD1 s'exprime dans les stades tardifs du développement au niveau du système nerveux, des structures cranio-faciales, des épithéliums entourant les cavités orale et nasale, en région gingivale et linguale ainsi qu'au niveau des bourgeons dentaires <sup>9</sup>.

Après la naissance, l'expression est très élevée dans l'hippocampe et le cervelet. D'autres organes comme les reins présentent une expression moins élevée <sup>8</sup>.

Le gène OFD1 code pour la protéine OFD1 dont l'action est localisée au niveau des centrioles du fuseau mitotique, du noyau et du corps basal du cil primaire. Ce dernier joue un rôle important dans la morphogenèse de la face, entre autres <sup>1 9</sup>.

Le syndrome orofaciodigital de type 1 appartient donc à la famille des ciliopathies. Ce terme regroupe de nombreuses pathologies où l'on retrouve des anomalies de fonctionnement affectant les cils, motiles ou sensoriels (cils primaires). Ces derniers ont un rôle dans le développement, particulièrement dans la communication cellulaire <sup>9 10</sup>.

Le cil primaire, retrouvé à la surface de nombreuses cellules embryonnaires, est composé : d'une membrane où l'on retrouve des récepteurs, d'un axonème composé de microtubules et d'un corps basal, attaché à la partie apicale du réseau d'actine cellulaire. Le corps basal du cil primaire (dans lequel on retrouve la protéine OFD1) contrôle la circulation des protéines dans le cil via l'action des « intraflagellar protein transport » (IFT) <sup>9</sup>.

La plupart des caractéristiques cliniques des patientes atteintes de l'OFDS1 sont liées à des dysfonctionnements du cil primaire car il est impliqué dans 3 fonctions principales : la transduction du signal Hedgehog (SHH) ; l'équilibre entre 2 voies WNT (la voie canonique (dépendante de la bêta caténine) et la voie de polarité cellulaire plane (PCP pour Planar Cell Polarity) non canonique (non-dépendante de la bêta caténine)) ; les voies de contrôle du cycle cellulaire.

Ainsi, on attribue les anomalies cérébrales et les retards mentaux à la transduction anormale du signal SHH (Sonic Hedgehog) dans le tube neural. Dans ce dernier, il existe un gradient de SHH maximum en partie ventrale. En présence de SHH dans le milieu extracellulaire, le facteur de transcription GLI 3A (forme activatrice de GLI 3) est présent au niveau du cil primaire et migre vers ses gènes cibles <sup>9 11</sup>.

De même, dans les conditions physiologiques habituelles, dans les parties postérieures des bourgeons des membres, SHH est exprimé dans le mésenchyme. On y retrouve donc une concentration maximale de facteur GLI 3 activé (forme GLI3A). Cette concentration décroît jusqu'à devenir nulle en antérieur où la forme non activé (GLI3R) est dominante. En cas d'altération de la circulation des protéines dans le cil, la mauvaise transduction du signal SHH entraîne la polydactylie.

La clinodactylie et les épiphyses en forme de cônes s'expliquent par la transduction altérée du signal IHH (indian hedgehog) au niveau du cil primaire. Il est impliqué dans la formation cartilagineuse. Ce signal IHH a le même récepteur au niveau de la membrane du cil primaire que SHH <sup>9</sup>.

Au niveau du cil primaire, la protéine OFD1 permet aussi l'activation de la voie de signalisation PCP (planar cell polarity). La suppression de cette voie explique les fentes médianes de la lèvre supérieure, les fentes palatines, les langues bifides et lobulées. Elle est, en effet, responsable de la bonne migration des tissus (fusion des procès maxillaires, « gonflements » linguaux latéraux) et du positionnement des cellules au niveau de la ligne embryologique <sup>9</sup>.

Le cil primaire joue aussi un rôle important dans le contrôle du cycle cellulaire. En cas d'anomalie de la protéine OFD1, le cycle cellulaire peut-être modifié. La polykystose rénale, les agénésies des incisives latérales et les hamartomes linguaux observés dans le syndrome OFDS1 seraient tous en relation avec un contrôle anormal du cycle cellulaire <sup>9</sup>.

Les patientes présentant des manifestations frustrées de ce syndrome ne sont parfois jamais diagnostiquées ou bénéficient d'un diagnostic tardif <sup>12</sup>.

Il est notable que les signes oraux sont quasiment systématiquement retrouvés <sup>13 14</sup>. Ils constituent un minimum diagnostic <sup>15 16</sup>. Leur diagnostic ne nécessite pas d'examen invasif et est peu coûteux. Il est, du moins en partie, réalisable par un chirurgien-dentiste ou un orthodontiste <sup>17</sup>.

Il est donc nécessaire d'avoir une description la plus précise et complète possible des manifestations orales du syndrome orofaciodigital de type 1.

Le but de ce travail est de recenser de manière la plus exhaustive les manifestations orales du syndrome orofaciodigital de type 1 rapportées par la littérature et de mettre en évidence d'éventuelles manifestations orales frustrées du OFDS1.

# Matériels et méthodes

## Stratégie de recherche

Les articles ont été recherchés le 16 avril 2018 sur les bases de données en ligne Pubmed, Scopus, Science Direct, Cochrane et Google Scholar.

La combinaison de mots-clefs retenue est [orofaciodigital type 1 syndrome OR Papillon-Leage and Psaume syndrome] AND [oral anomalies].

De plus, des articles supplémentaires ont été inclus après une recherche manuelle dans la bibliographie de toutes les publications incluses.

## Critères de sélection des articles

- Critères d'inclusion des articles

Ont été inclus les articles rapportant des cas cliniques de patientes atteintes du syndrome orofaciodigital de type 1 et rapportant leurs manifestations orales. Les articles devaient être rédigés en français, en anglais ou en espagnol.

- Critères d'exclusion des articles

Ont été exclus les articles traitant des autres syndromes orofaciodigitaux, les articles d'ordre général sur le sujet (ne mentionnant pas des manifestations orales détaillées) et les articles traitant uniquement des manifestations orales d'autres syndromes orofaciodigitaux ou d'autres ciliopathies.

Les revues systématiques de la littérature ont aussi été exclues à cause d'un risque d'études doublons.

## Extraction des données et synthèse

Les données ont été extraites des articles en utilisant des grilles d'extraction comprenant les critères suivants :

- Objectif de l'étude
- Type d'étude
- Sujets de l'étude
- Statut des sujets connu avant étude
- Listes des manifestations orales OFDS1
- Schéma diagnostique OFDS1 utilisé
- Discussion

Elles ont ensuite été synthétisées dans un tableau récapitulatif.

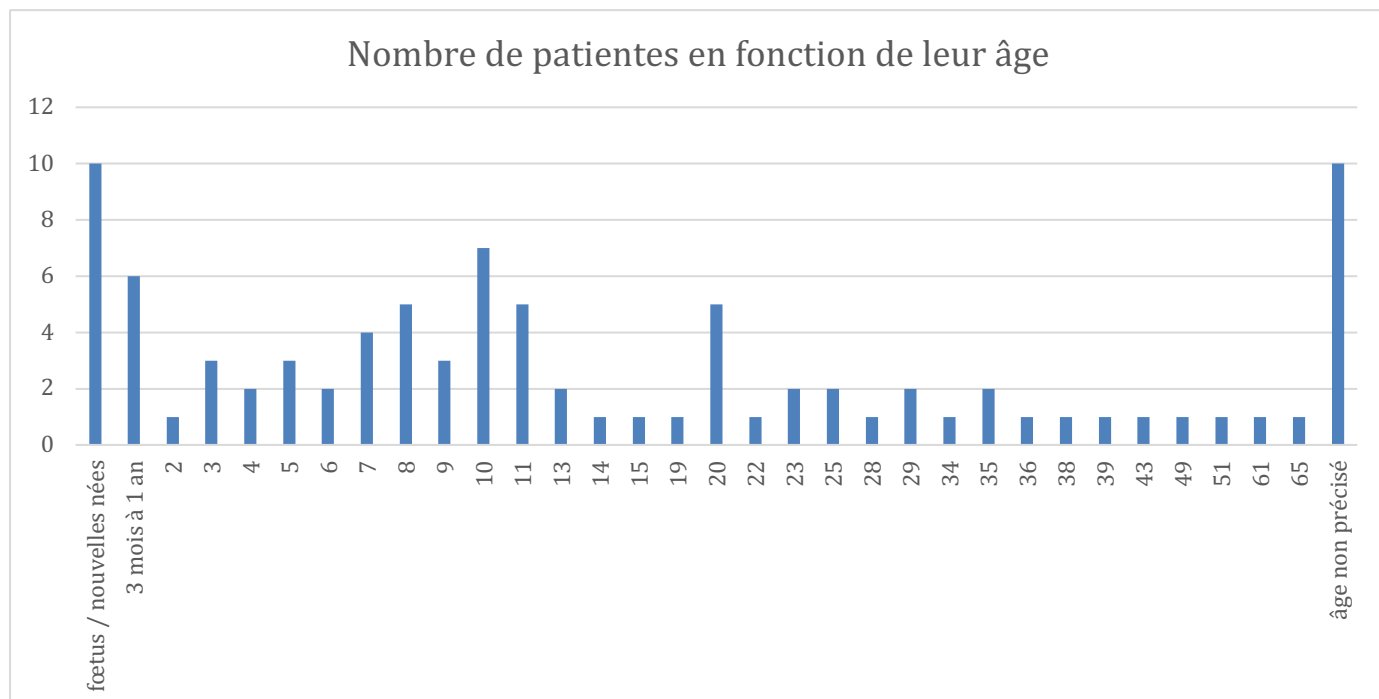
## Résultats

Les recherches électroniques (par mots-clés dans les bases de données) et manuelles ont identifié 255 articles. La lecture du titre a permis de conserver 102 articles.

Après lecture des résumés, 70 articles ont été sélectionnés.

Suite à une lecture complète des articles, 40 ont été exclus. Ainsi, 30 articles ont été finalement inclus.

Les descriptions orales de 90 patientes ont donc été retenues. L'échantillon constitué a été réparti en fonction de l'âge des patientes (graphique 1).



Graphique 1 : répartition de l'échantillon de patientes en fonction de leur âge

Parmi elles, on compte 10 fœtus ou nouvelles-nées et 6 patientes entre 3 mois et un an.

La plus âgée a 65 ans. L'âge médian est de 10 ans.

Il faut noter que l'âge est non précisé pour 10 patientes.

Les manifestations orales de l'OFDS1 ont été extraites de chaque article inclus (tableau 1), synthétisées (tableau 2) et comparées à celles d'autres articles de synthèse (tableau 3).



Tableau 1 : extraction des données

	<b>Oral-facial-digital syndrome, Type I : A case report King et al., 2002 <sup>18</sup></b>	<b>Oral-facial-digital syndrome ; Case reports J.J. Williamson, 1966 <sup>19</sup></b>
Objectif de l'étude	Présentation d'un cas clinique	Présentation de cas cliniques
Type d'étude	Cas clinique	Cas cliniques
Sujets de l'étude	1 Femme, 5 ans	4 femmes dont une mère et sa fille ; 12 mois, 8, 13 et 29 ans
Statut des sujets connu avant étude	connu	inconnu
Listes des manifestations orales OFDS1	<ul style="list-style-type: none"> <li>- voûte palatine profonde</li> <li>- fentes alvéolaires maxillaire (distal de 62 et entre les canines à gauche)</li> <li>- antécédents d'exérèse de nodules linguaux</li> <li>- langue bifide</li> <li>- arcade maxillaire en V</li> <li>- encombrement de la région maxillaire antérieure</li> <li>- décalage dentaire transversal postérieur à droite</li> <li>- recouvrement diminué</li> <li>- NSBa = 139° ; SNA = 73,9° ; SNB = 68,2°</li> <li>- hyperdontie dans les deux dentures (62 et 53 ; 13, 24 ou 25)</li> <li>- hypodontie : 42, 43, 35</li> <li>- fusion des canines et incisives latérales temporaires</li> <li>- 75 tri-radiculée</li> <li>- nombreuses lésions carieuses sur les dents temporaires</li> </ul>	<ul style="list-style-type: none"> <li>- pseudo-fente labiale inférieure (2)</li> <li>- pseudo-fente labiale supérieure (2)</li> <li>- fente labiale supérieure (1)</li> <li>- fentes palatines (2 dont une fente alvéolaire uniquement)</li> <li>- fente vélaire (1)</li> <li>- puits bilatéraux lèvre inférieure</li> <li>- langue ankylosée (3)</li> <li>- langue bifide (2)</li> <li>- nodules linguaux/hamartomes (3)</li> <li>- langue lobulée (1)</li> <li>- NSBa = 139° (1)</li> <li>- classe III (1)</li> <li>- hypoplasie amélaire généralisée et légère (1)</li> <li>- hyperdontie : 63 bis (1)</li> <li>- hypodontie : premières molaires permanentes (1), 32 (1) et 35 (1)</li> <li>- caries multiples (1)</li> <li>- freins multiples (4)</li> <li>- fentes alvéolaires mandibulaires (3)</li> </ul>

	<ul style="list-style-type: none"> <li>- freins buccaux multiples, hyperplasiques et attachés aux crêtes alvéolaires</li> <li>- fente alvéolaire mandibulaire au niveau des incisives latérales</li> </ul>	<ul style="list-style-type: none"> <li>- tori mandibulaires en position très basse (1)</li> <li>- nodules palatins (1)</li> </ul>
Schéma diagnostic OFDS1 utilisé	Non précisé	Non précisé
Discussion	<ul style="list-style-type: none"> <li>- pas d'histoire familiale : mutation spontanée ou syndrome passé inaperçu à cause de son expression variée ?</li> <li>- pas de cas avec des canines surnuméraires décrit mais d'autres avec les autres anomalies de forme et de nombre décrites</li> </ul>	<ul style="list-style-type: none"> <li>- 2 cas sur 4 sans histoire familiale</li> <li>- phénotype pathologique différent entre mère et fille</li> <li>- tori décrits dans ce syndrome au maxillaire mais pas à la mandibule</li> <li>- hypoplasie amélaire rarement décrite</li> <li>- Patiente 1 et 2 : nombreuses dents non évoluées mais pas d'agénésies confirmée (mais probable)</li> </ul>

	<b>Oral-facial-digital syndrome Dodge et al., 1967 <sup>20</sup></b>	<b>Oral-facial-digital syndrome A Family case report Burzynski et al., 1975 <sup>21</sup></b>
Ojectif de l'étude	Présentation de cas cliniques	Présentation de cas cliniques (cas familiaux)
Type d'étude	Cas clinique	Cas clinique
Sujets de l'étude	5 femmes : 2 ans et demi, 3 ans et demi, 8 ans, 10 ans et demi, 34 ans	2 filles (5 et 9 ans) et leur mère
Statut des sujets connu avant l'étude	inconnu	inconnu
Listes des manifestations orales OFDS1	<ul style="list-style-type: none"> <li>- pseudofente médiane lèvre supérieure (1)</li> <li>- palais profond et vouté (1)</li> <li>- fente palatine sous-muqueuse (1)</li> <li>- fente alvéolaire maxillaire (1)</li> <li>- langue lobulée (1)</li> <li>- langues bifides (2)</li> <li>- nodules linguaux (3)</li> <li>- freins linguaux courts et épais (2)</li> <li>- hamartomes linguaux (1)</li> <li>- NSBa = 155° / 151° / 148° / 147°</li> <li>- hyperdontie : 13 bis (1), 32 bis, 42 bis</li> <li>- hypodontie : 32 (1), 42 (2), 3 incisives mandibulaires (même patient)</li> <li>- hypoplasie : 33</li> <li>- caries dentaires multiples (1)</li> <li>- hypoplasie amélaire (1)</li> <li>- fente alvéolaire mandibulaire (1)</li> <li>- freins surnuméraires (5)</li> </ul>	<ul style="list-style-type: none"> <li>- palais profonds et voutés (2)</li> <li>- fentes palatines bilatérales (1)</li> <li>- fente du procès alvéolaire maxillaire (1)</li> <li>- langues lobulées en partie antérieure (2)</li> <li>- hamartomes linguaux (1)</li> <li>- langue bifide (1)</li> <li>- schémas éruptif anormaux (2)</li> <li>- malocclusion (1)</li> <li>- lésions carieuses sévères (2)</li> <li>- freins attachés aux procès alvéolaires (2)</li> </ul>
Schéma diagnostique OFDS1 utilisé	Non précisé	Non précisé
Discussion	<ul style="list-style-type: none"> <li>- expression variable du syndrome entre la mère et ses trois filles</li> <li>- dents surnuméraires : peuvent indiquer une forme frustrée du syndrome</li> </ul>	Des signes oraux similaires ont été évoqué chez la grand-mère (pas d'examen)

	<b>The Oro-facial-digital syndrome – Manifestations in the oral cavity – Case report Silva Sousa et al., 1994 <sup>22</sup></b>	<b>Clinical, molecular, and genotype–phenotype correlation studies from 25 cases of oral–facial–digital syndrome type 1: a French and Belgian collaborative study Thauvin-Robinet et al. 2005 <sup>23</sup></b>
Objectif de l'étude	Présentation d'un cas clinique	Étudier les corrélations phénotype-génotype
Type d'étude	Cas clinique	Cas cliniques
Sujets de l'étude	Femme, 6 ans	25 patientes de 16 familles différentes
Statut des sujets connu avant l'étude	inconnu	inconnu
Listes des manifestations orales OFDS1	<ul style="list-style-type: none"> <li>- pseudo fente de la lèvre supérieure gauche</li> <li>- fentes palatines bilatérales</li> <li>- frein lingual court et hypertrophié créant une langue ankylosée</li> <li>- langue lobulée</li> <li>- canines surnuméraires (en bouche et incluses)</li> <li>- agénésies : 32, 42</li> <li>- freins hypertrophiés entre la muqueuse labiale et le procès alvéolaire mandibulaire (à l'origine d'un défaut alvéolaire)</li> </ul>	<ul style="list-style-type: none"> <li>- pseudofentes lèvres supérieures (5)</li> <li>- fentes lèvres supérieures (7)</li> <li>- fentes palatines (10)</li> <li>- hamatomes (13)</li> <li>- langues bifides (8)</li> <li>- langues lobulées (11)</li> <li>- anomalies dentaires (11)</li> <li>- freins hyperplasiques (19)</li> </ul>

Schéma diagnostique OFDS1 utilisé	Patiente adressée à un centre d'étude génétique pour caractériser le syndrome	Histoire familiale, phénotype et génétique
Discussion	cas avec beaucoup de manifestations orales mais peu de manifestations faciales ou digitales	<ul style="list-style-type: none"> <li>- 16/25 patientes présentant une mutation OFD1</li> <li>- pas d'association entre les anomalies dentaires (dont hypodontie et malposition) et les fentes palatines ou labiales</li> <li>- comparaison des phénotypes avec/sans mutation → la présence de PKD, une petite stature et l'absence d'hamartomes suggère l'absence de mutation OFD1</li> <li>- mutations concentrées sur les exons 3, 8, 9, 13 et 16</li> <li>- anomalies dentaires plus fréquemment associées avec des mutations des motifs types superhélices par rapport aux autres motifs</li> </ul>

	<b>Orofaciodigital syndrome, type I : a phenotypic and genetic analysis Michael Melnick et al., 1975 <sup>16</sup></b>	<b>Oral-facial-digital type 1 syndrome - Papillon-Léage and Psaume Larralde de Luna et al., 1992 <sup>24</sup></b>
Objectif de l'étude	présentation d'un cas familial	Présentation d'un cas clinique
Type d'étude	Cas clinique	Cas clinique
Sujets de l'étude	Femme de 20 ans, sa mère de 49 ans et sa sœur	Femme, 11 mois
Statut des sujets connu avant l'étude	inconnu	connu
Liste des manifestations orales OFDS	<ul style="list-style-type: none"> <li>- fissure centrale de la lèvre supérieure (1)</li> <li>- voute palatine haute (1)</li> <li>- fente médiane du procès alvéolaire maxillaire (1)</li> <li>- fente palatine (1)</li> <li>- langue multilobée (2)</li> <li>- multiples hamartomes linguaux (1)</li> <li>- malocclusion (1)</li> <li>- maxillaire légèrement hypoplasique (1)</li> <li>- NSBa = 134°</li> <li>- hypodontie : 32 (2) et 42 (2), 35 (1) et 25 (1)</li> <li>- 15 incluse (1)</li> <li>- fentes bilatérales en région incisive du procès alvéolaire mandibulaire.</li> <li>- multiples freins hyperplasiques labiaux à la mandibule (antérieur) (1)</li> <li>- voile du palais hypoplasique (1)</li> </ul>	<ul style="list-style-type: none"> <li>- fente palais mou et de la luette</li> <li>- langue bifide et lobulée</li> <li>- nombreux freins hypertrophiés au niveau des lèvres et de la langue</li> </ul>
Schéma diagnostique OFDS1 utilisé	inconnu	Manifestations orales, faciales et digitales à 20 jours
Discussion	- grande variabilité phénotypique du syndrome	- recommandations de corriger chirurgicalement les anomalies (freins, palais, lèvres)

	- langue multilobulée ou freins hyperplasiques avec ou sans brachydactylie = critère minimum diagnostique du syndrome car aucun cas sans ces critères à la connaissance des auteurs	- recommandation d'une orthodontie précoce afin de corriger les anomalies dentaires
--	---	---

	<b>Cone-shaped epiphyses in the toes and trifurcation of the soft palate in oral-facial-digital syndrome type-I Al-Qattan, 1998 <sup>25</sup></b>	<b>Gene Localization for Oral-Facial-Digital Syndrome Type 1 (OFD1:MIM 311200) Proximal to DXS85 Gedeon et al., 1999 <sup>26</sup></b>
Objectif de l'étude	Présentation d'un cas clinique	Présentation d'un cas clinique
Type d'étude	Cas clinique	Cas clinique
Sujets de l'étude	Femme, 10 ans	4 femmes de la même familles : 2 sœurs et leurs filles
Statut des sujets connus avant étude	inconnu	Non précisé
Liste des manifestations orales OFDS1	- fentes palatines (palais primaire + palais secondaire divisé en deux jusqu'à la luette) - langue lobulée avec hamartomes - freins épais	- fissure médiane lèvre supérieure (1) - palais profond et vouté (1) - fentes palatines (2) - langues lobulées à la pointe (2) - langue bifide (1) - langue trifide (1) - nodules linguaux (1) - 4 dents natales (2) ; dents natales (1) - hypodontie : canines non précisées (1), incisives latérales (1) , non précisée (1) - freins multiples (1) - palais atypique
Schéma diagnostique OFDS utilisé	inconnu	Non précisé
Discussion	- pas d'autre cas de « trifurcaton » du palais décrit pour ce syndrome	

	<b>What syndrome is this ? Patrizi et al., 1999 <sup>27</sup></b>	<b>Long-term follow-up of a girl with oro-facio-digital syndrome type I due to a mutation in the OFD 1 gene Stoll et al., 2002 <sup>28</sup></b>
Objectif de l'étude	Présentation d'un cas clinique	Présentation d'un cas avec suivi à long terme
Type d'étude	Cas clinique	Cas clinique
Sujets de l'étude	Femme, 10 jours	Femme, 23 ans
Statut des sujets connus avant étude	Non précisé	connu
Liste des manifestations orales OFDS1	<ul style="list-style-type: none"> <li>- pseudo-fente médiane de la lèvre supérieure</li> <li>- fente du palais mou et de la gencive supérieure</li> <li>- langue bifide</li> <li>- éruption précoce des incisives centrales (dents néonatales ?)</li> <li>- freins linguaux et labiaux multiples et hypertrophiés</li> </ul>	<ul style="list-style-type: none"> <li>- fente labiale médiane</li> <li>- fente palatine</li> <li>- luette bifide</li> <li>- langue lobulée</li> <li>- nodules linguaux</li> <li>- hypodontie : 32, 31, 41, 42</li> <li>- freins épais, bifides et multiples</li> <li>- hypoplasie des maxillaires</li> </ul>
Schéma diagnostique OFDS1 utilisé	inconnu	Non précisé
Discussion		



	<b>Variations in expression of oral-facial-digital syndrome (type I) : report of two cases</b> <b>Driva et al., 2004</b> <sup>15</sup>	<b>Novel double-deletion mutations of the OFD1 gene creating multiple novel transcripts</b> <b>Morisawa et al., 2004</b> <sup>29</sup>
Objectif de l'étude	Montrer la grande variabilité des phénotypes OFDS1	Décrire une nouvelle mutation du gène OFDS1
Type d'étude	Cas clinique	Cas clinique
Sujets de l'étude	Deux femmes, 4 et 6 ans	Femme, 6 mois
Statut des sujets connu avant étude	Connu	Non précisé
Liste des manifestations orales OFDS1	<ul style="list-style-type: none"> <li>- fentes palatines bilatérales (1)</li> <li>- langues bifides (2)</li> <li>- nodules linguaux (1)</li> <li>- retards d'éruptions : premières molaires et incisives centrales (1)</li> <li>- hyperdontie : 53 bis (1), 63 bis (1), 13 bis (1), 23 bis (1)</li> <li>- hypodontie : 12 (1), 42 (1), 32 (1)</li> <li>- diastème 81 - 82 (1)</li> <li>- freins multiples (2)</li> </ul>	<ul style="list-style-type: none"> <li>- Fente palais mou et dur</li> <li>- Frein lingual court</li> <li>- Lobules linguaux multiples</li> <li>- hamartomes</li> <li>- Freins multiples</li> </ul>
Schéma diagnostique OFDS1 utilisé	Non précisé	phénotypique
Discussion	<ul style="list-style-type: none"> <li>- illustration de la grande variabilité d'expression du syndrome</li> <li>- béance antérieure non attribuée au syndrome mais à une tétine. D'autres cas sont décrits avec des patients OFDS1+ avec béance</li> <li>- retard d'éruption pouvant être attribué au syndrome ou à la présence de dents surnuméraires ou de fentes alvéolaires</li> <li>- les auteurs avancent l'idée que les manifestations orales seraient invariablement présentes contrairement à celles de la face et des doigts</li> </ul>	

	<b>Oral-facial-digital syndrome type 1, Caroli's disease and cystic renal disease Omer Toprak et al., 2006 <sup>30</sup></b>	<b>Multiple milia in a newborn with congenital malformations : oral-facial-digital syndrome type 1 Nanda et al., 2010 <sup>31</sup></b>
Objectif de l'étude	Présentation d'un cas clinique	Présentation d'un cas clinique
Type d'étude	Cas clinique	Cas clinique
Sujet de l'étude	Femme, 20 ans	Femme, 1 an
Statut des sujets connu avant l'étude	non	Non précisé
Liste des manifestations orales OFDS1	<ul style="list-style-type: none"> <li>- Fente palatine</li> <li>- Langue bifide</li> <li>- Lobules linguaux</li> <li>- Béance antérieure</li> </ul>	<ul style="list-style-type: none"> <li>- pseudofente lèvre supérieure</li> <li>- fente palais mou</li> <li>- langue trifide</li> <li>- hamartomes mous multiples au palais, sur la langue, les muqueuses buccales et les gencives</li> <li>- pas d'éruption de dents temporaires à 1 an</li> <li>- mandibule hypoplasique</li> </ul>
Schéma diagnostique OFDS1 utilisé	Diagnostic génétique	Non précisé
Discussion	- recommandation d'un examen de la cavité buccale et des doigts chez toutes les femmes présentant des kystes rénaux bilatéraux, particulièrement si ils sont multiples et irrégulièrement répartis	La plupart des signes cliniques du syndrome OFDS1 sont retrouvés chez la patiente

	<b>Successful treatment of facial milia in an infant with orofaciодigital syndrome type 1</b> <b>Hinen et al., 2018</b> <sup>32</sup>	<b>Síndrome orofaciодigital tipo I. Expresión fenotípica variable</b> <b>Boldrini et al., 2014</b> <sup>33</sup>
Objectif de l'étude	Présentation d'un cas clinique	Présentation de cas cliniques
Type d'étude	Cas clinique	Cas cliniques
Sujet de l'étude	Femme, 6 mois	2 femmes, nouvelles-nées
Statut des sujets connu avant étude	connu	inconnu
Liste manifestations buccales OFDS1	<ul style="list-style-type: none"> <li>- nodules linguaux</li> <li>- freins accessoires</li> <li>- ligne gingivale irrégulière</li> </ul>	<ul style="list-style-type: none"> <li>- inversion de la lèvre inférieure (1)</li> <li>- légère encoche linguale à droite (1)</li> <li>- hamartome lingual (1)</li> <li>- naevu melanocytaire congénital sur le dos de la langue (1)</li> <li>- fissure médiane langue inférieure (1)</li> <li>- petite langue avec frein court et épais (1)</li> <li>- hamartomes en zone alvéolaire (1)</li> <li>- freins surnuméraires (1)</li> <li>- microrétrognathie (1)</li> </ul>
Schéma diagnostique OFDS1 utilisé	Séquençage génétique	Non précisé
Discussion		

	<b>Daughter and mother with orofacioldigital syndrome type 1 and glomerulocystic kidney disease Iijima et al., 2016 <sup>34</sup></b>	<b>Oro-facial-digital syndrome Type 1: A case report Dhull KS et al., 2014 <sup>35</sup></b>
Objectif de l'étude	Présentation de cas cliniques	Présentation d'un cas clinique
Type d'étude	Cas clinique	Cas clinique
Sujets de l'étude	Femme 35 ans et sa mère	Femme, 13 ans
Statut des sujets connu avant étude	Non	inconnu
Liste manifestations buccales OFDS1	antécédent de langue ankylosée (1) Hypodontie : 13 (2), 15 (1)	<ul style="list-style-type: none"> <li>- palais profond et vouté</li> <li>- langue bifide et multilobulée ; nodules sur la face dorsale</li> <li>- langue partiellement ankylosée</li> <li>- encombrement de la région maxillaire antérieure</li> <li>- dents « hypoplasiques »</li> <li>- inclusion 73 et 83</li> <li>- lésions carieuses multiples : 11, 21, 12, 22, 16, 26, 36, 46</li> <li>- hyperdontie : 13 bis, 23 bis</li> <li>- hypodontie : 32</li> <li>- freins épais et multiples</li> <li>- fentes alvéolaires en distal des blocs incisifs mandibulaires</li> </ul>
Schéma diagnostique OFDS1 utilisé	Phénotype + génétique	Histoire familiale et médicale, signes cliniques et radiologiques
Discussion		<p>Caries dentaires fréquentes chez les patients atteints de OFDS1 car encombrements dus à des dents surnuméraires et à des arcades trop petites = conditions permettant facilement l'accumulation de plaque dentaire avec brossage compliqué avec les freins multiples.</p> <p>Recommandation de programmes de prévention en odontologie pédiatrique avec enseignement de l'hygiène bucco-dentaire, conseils diététiques et fluorations.</p>

	<b>Physical and dental manifestations of oral-facial-digital syndrome type 1 Tuli et al., 2011 <sup>36</sup></b>	<b>Buccal Anomalies, Cephalometric Analysis and Genetic Study of Two Sisters With Orofaciodigital Syndrome Type I Romero et al., 2007 <sup>3</sup></b>
Objectif de l'étude	Présentation d'un cas clinique	Présentation d'un cas clinique
Type d'étude	Cas clinique	Cas clinique
Sujet de l'étude	Femme 10 ans	2 jumelles de 7 ans et 8 mois
Statut des sujets connu avant étude	inconnu	Partiellement connu : doute entre OFDS1 ou 2
Liste des manifestations buccales OFDS1	<ul style="list-style-type: none"> <li>- fente oro-naso-oculaire incomplète et oblique</li> <li>- lèvre supérieure courte</li> <li>- incompétence labiale</li> <li>- palais profond en « V »</li> <li>- classe I molaire</li> <li>- pulsion linguale</li> <li>- béance antérieure</li> <li>- 3 dents coniques surnuméraires</li> <li>- hypodontie : 21, 11, 31, 41</li> <li>- caries : 16, 54, 64, 65, 26, 46, 47</li> <li>- freins hyperplasiques</li> <li>- langue géographique → syndrome ?</li> </ul>	<ul style="list-style-type: none"> <li>- voûte palatine profonde (2)</li> <li>- fentes palais mou et lèvre supérieure (2)</li> <li>- langue bifide et ankylosée (2)</li> <li>- multiples fibromes linguaux (2)</li> <li>- classe II (2)</li> <li>- birétrognathie (2)</li> <li>- articulés inversés latéraux à droite (2)</li> <li>- béances antérieures (2)</li> <li>- hypodontie : 32, 42, 35, 45, 47 (2)</li> <li>74, 33, 43, 46, 85, 73 (1)</li> <li>- morphologies coronaires atypiques (1)</li> <li>- microdontie (1)</li> <li>- hypertrophie des freins buccaux (2)</li> </ul>
Schéma diagnostique OFDS1 utilisé	Basé sur l'histoire familiale, médicale, l'examen clinique et radiographique	Histoire familiale, phénotype et analyse génétique
Discussion	Diagnostic différentiel avec syndrome oculodentodigital et dysplasie ectodermique hypohidrotique	Agénésie des incisives latérales mandibulaires caractéristique du type 1 Association de mutations sur l'exons 3 plus fréquemment associée au type 1

	<b>Rare case of orofaciodigital syndrome type I Singh AB et al., 2013 <sup>37</sup></b>	<b>Oral-facial-digital syndrome type 1 : Oral features in 12 patients submitted to clinical and radiographic examination Tagliani et al., 2010 <sup>13</sup></b>
Objectif de l'étude	Présentation d'un cas clinique	Présentation d'un cas clinique
Type d'étude	Cas clinique	Cas clinique
Sujet de l'étude	Femme ; 7 ans	12 patients (sexe non précisé)
Statut des sujets connu avant étude	Non précisé	connu
Liste des manifestations buccales OFDS1	<ul style="list-style-type: none"> <li>- fente palatine complète</li> <li>- langue multilobulée</li> <li>- gonflements sur le dos de la langue à droite : choristome constitué d'éléments lipomateux</li> <li>- caries sévères</li> <li>-freins multiples et hypertrophiés</li> </ul>	<ul style="list-style-type: none"> <li>- inversions des commissures labiales (11)</li> <li>- lèvres asymétriques (12)</li> <li>- pseudofentes médianes de la lèvre supérieure (6)</li> <li>- fentes palatines (12)</li> <li>- langues ankylosées (9)</li> <li>- anomalies linguales (12)</li> <li>- malocclusions (11)</li> <li>- déviations de la ligne médiane (12)</li> <li>- anomalies dentaires (10)</li> <li>- gonflements gingivaux bilatéraux maxillaire (12)</li> <li>- freins buccaux multiples (12)</li> <li>- vestibules labiaux raccourci en région mandibulaire antérieure (8)</li> <li>- atrophies du frein central maxillaire (12)</li> <li>- fentes alvéolaires maxillaires et mandibulaires (12)</li> </ul>
Schéma diagnostique OFDS1 utilisé	phénotype	Analyse génétique
discussion	Association jamais décrite avec une néphrocalcinose	<ul style="list-style-type: none"> <li>- anomalies des freins et de la langue les plus fréquentes parmi les anomalies orales conformément à la littérature</li> <li>- anomalies dentaires chez 100% des sujets</li> <li>- béances antérieures et palais profonds chez tous les sujets, déjà décrit dans la littérature</li> <li>- tous les sujets de l'étude ont le frein médian maxillaire atrophié ce qui n'est pas décrit dans la littérature</li> </ul>

	<b>A novel mutation in the OFDI (Cxorf5) gene may contribute to oral phenotype in patients with oral-facial-digital syndrome type I</b> <b>Diz et al., 2011</b> <sup>38</sup>	<b>Discordance of Oral-Facial-Digital Syndrome Type 1 in Monozygotic Twin Girls</b> <b>Shotelersuk et al., 1999</b> <sup>39</sup>
Objectif de l'étude	Examen et dépistage génétique de OFDS1 chez 3 générations d'une famille	Présentation de cas cliniques
Type d'étude	Cas clinique	Cas clinique
Sujets de l'étude	3 femmes : mère (43 ans) et ses 2 filles (23 et 8 ans)	2 jumelles monozygotes, 10 ans
Statut des sujets connu avant étude	Non précisé	Non précisé
Liste des manifestations buccales OFDS1	<ul style="list-style-type: none"> <li>- pseudofentes palatines (2)</li> <li>- fente palatine (1)</li> <li>- langue lobulée (1)</li> <li>- langues bifides (3)</li> <li>- schéma d'éruption anormal (1)</li> <li>- hyperdontie : canines maxillaires déciduales (1)</li> <li>- hypodonties : absence des incisives latérales permanentes (3)</li> <li>- caries multiples (1)</li> <li>- freins aberrants (3)</li> </ul>	<ul style="list-style-type: none"> <li>- « bouche inversée » (1)</li> <li>- bords vermillons fins (1)</li> <li>- fente labio-palatine médiane (1)</li> <li>- rainures linguales longitudinales (1)</li> <li>- hamartome lingual (1)</li> <li>- hypodontie : 42 (1) et 32 (1)</li> <li>- fentes alvéolaires (maxillaire et mandibule) (1)</li> <li>- freins multiples (1)</li> </ul>
Schéma diagnostique OFDS1 utilisé	Histoire familiale, phénotype et génétique	Histoire familiale et phénotype
Discussion	<ul style="list-style-type: none"> <li>- mutation dans l'exon 16 jamais rapportée dans la littérature</li> <li>NB : cette mutation n'est pas encore associée à un phénotype particulier contrairement à d'autres (exons 3, 9, 12, 13, 16)</li> <li>- les 3 patientes ont un phénotype oral très similaire : possible qu'il soit associé à l'exon 16</li> </ul>	<ul style="list-style-type: none"> <li>- cas de jumelles monozygotes discordantes (une patiente atteinte, l'autre pas)</li> <li>- conclusion sur une mutation spontanée car pas de manifestations chez la jumelle ou les parents</li> </ul>

	<b>Challenges in genetic counseling because of intra-familial phenotypic variation of oral-facial-digital syndrome type 1 Shimojima et al., 2013 <sup>40</sup></b>	<b>Oral-Facial-Digital Syndrome Type 1 With Hypothalamic Hamartoma and Dandy-Walker Malformation Azukizawa et al., 2013 <sup>41</sup></b>
Objectif de l'étude	Décrire un cas familial OFDS1	Description d'un cas clinique et revue de la littérature
Type d'étude	Cas clinique	Cas clinique
Sujets de l'étude	Mère (38 ans) et ses filles (3 ans et 1 mois)	Femme, 1 an
Statut des sujets connu avant étude	inconnu	Non précisé
Liste des manifestations buccales OFDS1	<ul style="list-style-type: none"> <li>- palais vouté et profond (1)</li> <li>- fente palais mou (1)</li> <li>- fente palatine (1)</li> <li>- hamartomes linguaux (2)</li> <li>- langue multilobulée (1)</li> <li>- oligodontie (1)</li> <li>- freins multiples (2)</li> <li>- fentes alvéolaires (2)</li> </ul>	<ul style="list-style-type: none"> <li>- pseudofente labiale inférieure</li> <li>- fente palais dur à droite</li> <li>- lobules linguaux multiples</li> <li>- dents natales</li> </ul>
Schéma diagnostique OFDS1 utilisé	Histoire familiale, phénotype et génotype	Phénotype et génétique
Discussion		Pas de confirmation génétique du syndrome mais phénotype permettant de poser un diagnostic de OFDS1



	<b>Oral-Facial-Digital Syndrome Type 1</b> <b>Mihci et al., 2007</b> <sup>42</sup>	<b>In utero ultrasound diagnosis of corpus callosum agenesis leading to the identification of orofaciодigital type 1 syndrome in female fetuses</b> <b>Caroline Alby et al., 2018</b> <sup>43</sup>
Objectif de l'étude	Description d'un cas clinique	Description d'un cas clinique
Type d'étude	Cas clinique	Cas clinique
Sujets de l'étude	Femme, 9 mois	3 fœtus (24, 24 et 27 semaines)
Statut des sujets connu avant étude	Non précisé	Non précisé
Liste des manifestations buccales OFDS1	<ul style="list-style-type: none"> <li>- fente médiane et partielle de la lèvre supérieure</li> <li>- fente palatine</li> <li>- langue bifide</li> <li>- langue lobulée avec de multiples hamartomes</li> <li>- freins multiples et hyperplasiques</li> </ul>	<ul style="list-style-type: none"> <li>- fente palais mou (1)</li> <li>- fentes alvéolaires maxillaires (2)</li> <li>- hamartomes linguaux (1)</li> <li>- langue bifide, asymétrique et crénelée (1)</li> <li>- langue bilobulée (1)</li> <li>- nodule à la pointe de la langue (1)</li> <li>- frein lingual court (1)</li> <li>- freins gingivaux accessoires (3)</li> <li>- gencives hypertrophiées (1)</li> </ul>
Schéma diagnostique OFDS1 utilisé	Histoire familiale, phénotype et génétique	Phénotype et génotype
Discussion	Analyse génétique non concluante (mutation non détectée) mais diagnostic posé en raison de l'histoire familiale et des caractéristiques physiques	- signes oraux présents chez les 3 fœtus et permettant le diagnostic

	King et al., 2002	Williamson, 1996	Dodge et al., 1967	Burzynski et al., 1975	Silva Sousa et al., 1994	Thauvin-Robinet et al. 2006	Melinck et al., 1975	Larralde de Luna et al. 1992	Al-Qattan, 1998	Gedeon et al., 1999	Patrizi et al., 1999	Stoll et al., 2002	Driva et al., 2004	Morisawa, 2004	Toprak et al. 2005	Nanda et al. 2010	Hinen et al., 2018	Boldrini et al., 2014	Iijima et al., 2016	Dhull KS et al., 2014	Tuli et al., 2011	Romero et al., 2007	Singh AB et al., 2013	Tagliani et al., 2009	Diz et al., 2005	Shotelersuk et al., 1999	Shimajima et al., 2013	Azukizawa et al., 2013	Mihci et al., 2007	Alby et al., 2017	total	%
<b>Manifestations labiales et palatines</b>																																
Pseudo fente lèvre supérieure		2	1		1	5	1			1	1					1								6				1		20	22	
Pseudo fente lèvre inférieure		2																										1		3	3	
Fente lèvre supérieure		1				7						1										2				1				12	13	
Palais profond	1		1	2	1		1			1										1	1	2					1			12	13	
Fente palais dur	1	2	2	2		10	2		1	2	1	1	1	1	1								1	12	1	1	1	1	1	2	37	41
Fente voile du palais		1						1	1		1	1				1						2	1				1			1	12	13
<b>Manifestations linguales</b>																																
Nodules / Hamartomes	1	3	4	1		13	1		1	1		1	1	1		1	1	1		1						1	2		1	2	38	42
Ankylose / Frein court		3	2		1										1				1	1	1	2		9						1	22	24
Langue bifide / trifide	1	2	2	1		8		1		2	1		2		1	1				1		2			3				1	1	30	33
Langue lobulée		1	1	2	1	11	2	1	1	2		1		1	1					1			1		1	1	1	1	1	1	32	36
<b>Manifestations ODF</b>																																
Schéma éruptif anormal				2							1		1			1										1				6	7	
Encombrement dentaire	1																			1										2	2	
Béance antérieure	1														1						1	2								5	6	
<b>Manifestations dentaires</b>																																
Hyperdontie	1	1	2		1									2							1	1				1				10	11	
Hypodontie	1	1	3		1	2			3		1	1							1	1	1	2			3	1	1			23	26	
dont agénésie 32 et 42		1	2		1	2			1		1	1										2			3					14	16	
Email hypoplasique		1	1																											2	2	
Anomalie de forme	1		1																	1	1	1								5	6	
Dents natales									3	1																		1		5	6	
Autres anomalie dentaire																					1	1								2	2	
<b>Autres manifestations</b>																																
Freins multiples / hypertrophiques	1	4	5	2	1		1	1	1	1	1	1	2	1			1	1		1	1	2	1	12	3	1	2		1	3	51	57
Fentes alvéolaires mandibulaires	1	3	1		1	1														1						1	2			11	12	

Tableau 2 : tableau récapitulatif des principales manifestations orales de l'OFDS1 retrouvées

	Macca et al.		Saal et al.		Bischoff et al.		notre étude	
<b>Manifestations labiales et palatines</b>								
Pseudo fente lèvre supérieure	44/135	32%	11/33	33%	15/26	58%	22%	32 soit 36%
Fente lèvre supérieure							13%	
Palais profond	67/135	50%			20/28	71%	13%	58 soit 64%
Fente palais dur			16/34	47%			41%	
Fente voile du palais					2/24	8%	13%	
<b>Manifestations linguales</b>	106/126	84%			22/28	79%		
Nodules / Hamartomes			19/34	56%	19/28	68%	42%	
Ankylose / Frein court							24%	
Langue bifide / trifide					18/28	64%	33%	
Langue lobulée			22/34	65%			36%	
<b>Manifestations ODF</b>								
Schéma éruptif anormal							7%	
Encombrement dentaire							2%	
Béance antérieure							6%	
<b>Manifestations dentaires</b>	58/134	43%	21/30	70%	20/23	87%		
Hyperdontie							11%	27 soit 30%
Hypodontie					20/23	87%	26%	
dont agénésie 32 et 42							16%	
Email hypoplasique					3/15	20%	2%	
Anomalie de forme							6%	
Dents natales							6%	
Autres anomalie dentaire							2%	
<b>Autres manifestations</b>								
Freins multiples / hypertrophiques	86/135	64%	26/33	79%	22/28	79%	57%	
Fentes alvéolaires mandibulaires	22/166	22%					12%	

Tableau 3 : tableau comparatif des résultats obtenus avec d'autres articles

## Discussion

Le but de cette revue était de recenser les différentes manifestations orales (intra et extrabuccales) retrouvées chez les patientes atteintes d'OFDS1.

Pour certains auteurs comme Driva et al. <sup>15</sup>, des manifestations orales seraient invariablement présentes chez les patientes atteintes du syndrome orofaciodigital de type 1 contrairement à celles de la face et des doigts. Dans notre étude, aucun cas n'est rapporté sans présenter de manifestations orales. Il faut tout de même considérer que ces manifestations sont peut-être surévaluées dans notre travail puisqu'il a pour but de recenser ces dernières.

Les manifestations orales du syndrome orofaciodigital de type 1 retrouvées dans cette étude sont conformes à la littérature <sup>1 4 6</sup>.

Pour ce qui est des manifestations les plus souvent rencontrées, bien qu'en accord avec les données de la littérature, elles diffèrent parfois assez nettement en proportion.

Parmi ces manifestations les plus fréquentes, on compte celles intéressant le palais et les lèvres. Les pseudo-fentes de la lèvre supérieure et les fentes de la lèvre supérieure sont retrouvées chez un tiers des patientes. Ce résultat est en accord avec les études de Macca et al. <sup>4</sup> et celle de Saal et al. <sup>5</sup>. Par contre, dans une étude publiée par Bisschoff et al. <sup>14</sup> en 2012, 58% des patientes présentaient des fentes ou pseudofentes de la lèvre supérieure.

Les palais profonds ou fendus ont été retrouvés chez 64% des patientes. Ce chiffre est inférieur au 71% retrouvés par Bisschoff et al. <sup>14</sup>. Il est par contre supérieur aux valeurs retrouvées par Macca et al. Cette étude relevait cette manifestation chez une patiente sur deux <sup>4</sup>. La description de palais profonds et fendus est amenée sans distinction par Macca et al. et Bisschoff et al. Dans notre étude, nous avons séparé les palais profonds des palais fendus. Nous avons, a posteriori, regroupé ces deux manifestations pour rendre nos résultats comparables.

41% des patientes présentaient des fentes du palais dur. Cette proportion se rapproche des 47% obtenus par Saal et al. <sup>5</sup>.

Dans une étude publiée par Tagliani et al. <sup>13</sup>, toutes les patientes (au nombre de 12) présentaient une atrophie du frein central de la lèvre supérieure. Les auteurs rapportaient que cette anomalie n'était pas décrite dans la littérature. Dans notre sélection d'articles, cette manifestation n'a pas été rapportée ailleurs.

Dans notre étude, 12% des patientes présentent des fentes alvéolaires à la mandibule. Macca et al.<sup>4</sup> en ont trouvé une proportion bien supérieure (22%). Parmi les fentes alvéolaires mandibulaires que nous avons comptabilisées, deux tiers (67%) étaient localisées au niveau des incisives latérales mandibulaires, avec agénésie de l'incisive. Nous n'avons pas retrouvé dans la littérature de données sur cette localisation, ni sur le lien entre fente alvéolaire et agénésie de l'incisive.

Les manifestations dentaires sont aussi fréquemment rapportées. Les plus fréquentes sont des anomalies de nombre. 30% des patientes présentaient une hyperdontie ou une hypodontie dans notre étude. Dans l'étude de Bisschoff et al. <sup>14</sup>, la proportion est nettement supérieure : 87%. Cette différence peut s'expliquer par le fait que cette manifestation n'est pas très visible pour des auteurs qui ne sont pas spécialistes de la cavité buccale. Il se peut qu'elle n'ait pas été systématiquement recherchée dans les articles que nous avons analysés.

Roméro et al. <sup>3</sup> considèrent que l'agénésie des deux incisives latérales mandibulaires est l'agénésie la plus caractéristique du syndrome orofaciodigital de type 1. Dans notre étude, 16% des patientes présentent une agénésie des deux incisives latérales mandibulaires. La proportion de patientes présentant cette manifestation dans notre étude est probablement sous-estimée car certains articles étudiés ne relevaient pas avec détail les dents manquantes. Bien que citée dans la littérature, nous n'avons pas trouvé de quantification de cette manifestation. Il serait intéressant de rechercher s'il existe un lien entre l'agénésie des incisives latérales mandibulaires et la présence de fentes alvéolaires. Dans notre étude, à chaque fois qu'une fente alvéolaire était présente au niveau de l'incisive latérale, cette dernière était manquante. On peut supposer qu'en l'absence de procès alvéolaire, le bourgeon dentaire est aussi absent.

Dans la littérature, l'hyperdontie des canines maxillaires a déjà été rapportée <sup>18 44</sup>. Sur nos 90 patientes, seules 3 présentaient 2 canines maxillaires surnuméraires (soit 3 %). 4 patientes présentaient une seule canine surnuméraire.

Dans l'OFDS1, on observe également des retards d'éruption, mais qui ne sont peut-être pas une manifestation directe du syndrome ; selon Driva et al., ils pourraient être

attribués à la présence de dents surnuméraires ou de fentes alvéolaires <sup>15</sup>. Dans notre étude, nous avons relevé chez 7% des patientes un schéma éruptif anormal.

Larralde de Luna et al. <sup>24</sup> recommandent des corrections chirurgicales (freins, palais, lèvres) et une orthodontie précoce afin de corriger les anomalies d'éruption dentaire. Les extractions des dents surnuméraires sont aussi à envisager <sup>6</sup>.

Cette démarche orthodontico-chirurgicale permettrait de favoriser l'arrivée sur l'arcade des dents.

Il est intéressant de constater que l'étude de Bisschoff et al. <sup>14</sup> met en évidence une hypoplasie amélaire dans 20% des cas alors que nous n'en avons relevés que 2 (soit 2%). Selon Williamson, cette manifestation est peu décrite. Il a rapporté le cas d'une patiente souffrant d'une hypoplasie de l'émail affectant toutes les dents et les deux dentures <sup>19</sup>.

Il est probable que notre résultat soit minoré. Peu d'études recherchent cette manifestation dentaire. Les 2 articles de notre revue qui les ont relevés ont été publiés dans des revues spécialisées en odontologie.

Cette manifestation n'est pas connue comme fréquemment retrouvée chez les patientes atteintes de syndrome orofaciodigital de type 1. Il serait intéressant de la rechercher chez les patientes atteintes afin de mieux la quantifier.

Certaines manifestations telles que les dents natales (6% des patientes) sont de faible incidence.

Nombre d'articles ne font que relever des « anomalies dentaires » sans plus de détails. Ainsi, pour Saal et al. <sup>5</sup>, 70% des patientes présentent des anomalies dentaires contre 43% pour Macca et al. <sup>4</sup>. Cette proportion grimpe à 87% dans l'étude de Bisschoff et al. <sup>14</sup>.

Les auteurs ne détaillent pas les manifestations qu'ils regroupent dans « anomalies dentaires ». Cela pourrait expliquer cette grande disparité des résultats.

Ce qui est tout de même notable, c'est que les manifestations dentaires sont très fréquemment retrouvées. Cela confirme le rôle diagnostique et thérapeutique du chirurgien-dentiste dans la prise en charge de ces patientes, intégré à une équipe pluridisciplinaire.

La prise en charge orale est pluridisciplinaire. Les freins hypertrophiés, les fentes labiales et palatines et les défauts linguaux doivent être corrigés chirurgicalement. Les dents surnuméraires doivent être extraites. Une approche globale pouvant comprendre de l'orthodontie et de la prothèse est à mettre en place afin de corriger la malocclusion <sup>3 22 24</sup>.

De nombreuses caries dentaires sont retrouvées chez les patientes en raison de la malocclusion. Cette dernière favorise l'accumulation de plaque. De plus, les manœuvres d'hygiène orale sont compliquées par les implantations anarchiques et multiples des freins. Une motivation à l'hygiène, des conseils diététiques et un programme de fluoruration topique devrait être proposé par le chirurgien-dentiste dès le diagnostic <sup>35</sup>.

Les manifestations linguales du syndrome orofaciodigital de type 1 sont rapportées avec une fréquence élevée. Melnick et Shields <sup>16</sup> ont avancé que la présence d'une langue multilobulée ou de freins hyperplasiques étaient un critère minimum diagnostique du syndrome dans les cas familiaux. Dans notre revue, on retrouve au moins une de ces deux manifestations chez 80% des patientes avec antécédents familiaux d'OFDS1 (40 patientes de notre étude). Cette proportion est de 84% pour l'ensemble de l'échantillon que nous avons reconstitué (cas familiaux et cas sporadiques).

Une de ces deux manifestations orales est donc quasiment systématiquement retrouvée. Il faut noter que dans notre étude, 36% des patientes présentaient des langues lobulées.

Les freins multiples et hyperplasiques sont retrouvés dans notre étude dans 57% des cas. Nous sommes en deçà des résultats décrits dans la littérature (Macca et al. : 64% ; Bisschoff et al.<sup>14</sup> : 78% ; Saal et al.<sup>5</sup> : 79%).

En plus des lobules, d'autres anomalies sont observables sur la langue dans l'OFDS1. 42% des patientes présentaient des hamartomes linguaux ou des nodules. Ce résultat est en deçà des 56% trouvés par Saal et al.<sup>5</sup>.

Bien qu'étant une manifestation non orale, l'hypoplasie des cartilages alaires (composant l'aile du nez) a attiré notre attention. Elle est couramment rapportée dans la littérature <sup>4 23</sup>. En effet, tout élément nuisible à la respiration nasale est susceptible de favoriser une respiration buccale. Cette dernière peut être responsable de désordres squelettiques dans les phases de croissance. L'odontologiste doit prendre en compte cette donnée dans sa stratégie thérapeutique. Dans notre étude, 34% des patientes présentaient une hypoplasie de l'aile du nez.

Le peu de manifestations relevant de l'orthodontie relevées dans notre étude ne permettent pas de formuler une hypothèse sur l'association entre une hypoplasie des cartilages alaires et des manifestations orales (anomalie du sens transversal maxillaire). De plus, nous n'avons pas d'éléments en notre possession indiquant clairement une relation entre hypoplasie des cartilages alaires et trouble respiratoire.

Des auteurs ont voulu associer la présence de certaines manifestations (phénotype) avec des mutations touchant différents exons du gène OFD1 (génotype).

Dans l'étude de Thauvin-Robinet et al. <sup>23</sup>, la majorité des mutations liées à l'OFD1 sont situées sur les exons 3, 8, 9, 13 et 16. Pour les auteurs, on peut supposer qu'il s'agit de sites majeurs de mutations.

Ils relèvent aussi des corrélations phénotype-génotype. Les retards mentaux et fentes labiales/palatines sont plus fréquemment associées à des mutations des exons 3, 8, 9, 13 et 16 qu'à des mutations d'autres exons <sup>23</sup>.

La polykystose rénale type dominant (PKD) est plus souvent associée avec des mutations des sites d'épissage et les anomalies dentaires avec des mutations dans des motifs type superhélice.

Les anomalies linguales sont plus souvent rencontrées chez les patientes présentant une mutation de l'exon 12 alors que les fentes labiales sont plus associées à l'exon 3 <sup>38</sup>. Diz et al. <sup>38</sup> avançaient en 2011, l'hypothèse qu'une mutation de l'exon 16 du gène OFD1 est associée à un phénotype oral. Il a rapporté le cas familial de trois patientes atteintes du syndrome orofaciodigital de type 1 présentant presque exclusivement des signes oraux. Ces patientes présentaient toutes une mutation de l'exon 16, alors non associée à un phénotype particulier. En 2014, Del Giudice et al. <sup>7</sup> ont étudié le rôle du cil primaire sur le système nerveux central. A cet effet, ils ont utilisé une cohorte de 117 femmes atteintes du syndrome orofaciodigital de type 1 ayant été génétiquement diagnostiquées. Les patientes avec une mutation de l'exon 16 ne présentaient pas de phénotype oral plus marqué que les patientes présentant des mutations des autres exons. C'est un argument qui tend à contredire l'hypothèse de Diz et al.

Il est important de tenir compte des biais existant dans notre travail. L'échantillon de patientes considéré dans notre étude est inhomogène en âge. Il est notable qu'un cinquième de cet échantillon est constitué de patientes fœtus, nouvelles-nées et ayant jusqu'à trois ans. De même, un quart de notre échantillon est constitué de patientes ayant entre 7 et 12 ans.

Les manifestations telles que les fentes labiales ou palatines ou les manifestations linguales sont présentes dès la formation de ces structures. Dans ce cas, on peut supposer que l'âge ne biaise pas nos résultats. On les retrouve d'ailleurs chez les fœtus <sup>43</sup>. Ce genre de supposition n'est pas valable pour d'autres manifestations telles que les dents natales. Elles ne peuvent être diagnostiquées que chez les patientes nouvelles-nées ou des fœtus.



Cette manifestation peut aussi être évoquée chez les patientes adultes mais elle ne se base alors que sur des témoignages, parfois indirects et qui peuvent être anciens. Le risque de biais est à prendre en compte dans ce cas.

Les agénésies dentaires et dents surnuméraires sont retrouvées respectivement chez 26% et 11% de nos patientes. Elles ne sont généralement pas diagnostiquées avant l'âge normal d'éruption des dents. Avec un cinquième de notre échantillon ayant 3 ans ou moins, il s'agit là de chiffres qui sont vraisemblablement sous-estimés. D'un point de vue méthodologique, les articles de Bisschoff et al. <sup>14</sup> et de Saal et al. <sup>5</sup> ont été exclus car ils présentaient des échantillons dont le nombre variait en fonction des manifestations rencontrées. Ces données n'étaient donc pas exploitables quantitativement car elles nous obligeaient à reproduire ce schéma. Il faut mettre à leur crédit que l'approche méthodologique mise en place par ces auteurs nous aurait cependant permis de diminuer les biais liés à l'âge.

De manière générale, nous avons été confrontés à un manque de précision au niveau des descriptions des anomalies dentaires rapportées dans les études (schéma éruptif, encombrements dentaires, béances, ...). Par contre, les anomalies linguales, muqueuses et palatines ont été bien décrites.

Concernant les manifestations frustrées du syndrome, ce travail met en exergue la difficulté de les quantifier de par leur caractère rare. Leur incidence est potentiellement diminuée par la discrétion des phénotypes. Cela rend leur étude délicate.

Il nous paraît légitime de se demander si elles ont été sous-évaluées, parce que nombres d'auteurs n'étaient pas des spécialistes de la cavité orale, ou si elles sont réellement moins fréquentes.

## Conclusion

Les résultats de cette revue de la littérature sont conformes aux connaissances actuelles concernant les manifestations labiales, palatines, linguales et muqueuses. Elle décrit aussi une incidence non négligeable de manifestations dentaires, majoritairement des hyperdonties et des agénésies.

Cette étude a mis en évidence un manque de précisions concernant la description des manifestations dentaires du syndrome orofaciodigital de type 1. Il serait intéressant de les faire relever systématiquement lors du diagnostic par un dentiste afin d'affiner la caractérisation du syndrome.

De même, peu d'études relèvent les caractéristiques dento-faciales des patientes atteintes d'OFDS1.

D'un point de vue thérapeutique, le rôle du chirurgien-dentiste est bien décrit. Ce dernier doit inscrire son patient dans un programme de prévention vis-à-vis de la maladie carieuse (fluoruration topique, enseignement du contrôle de plaque, conseils diététiques). Les examens doivent être fréquents.

Le rôle de l'orthodontiste est aussi important. Il s'agit de permettre un développement harmonieux des structures orofaciales à visée fonctionnelle et esthétique.

Ces interventions doivent s'inscrire dans la prise en charge globale de ces patientes.

Les autres types du syndrome orofaciodigital présentent aussi des phénotypes oraux. Il serait intéressant de comparer les signes oraux retrouvés dans chaque type du syndrome afin de rechercher des manifestations cliniques permettant de faciliter un diagnostic différentiel.

## Bibliographie

1. Franco, B. & Thauvin-Robinet, C. Update on oral-facial-digital syndromes (OFDS). *Cilia* **5**, (2016).
2. Bruel, A.-L. *et al.* Fifteen years of research on oral–facial–digital syndromes: from 1 to 16 causal genes. *J. Med. Genet.* **54**, 371–380 (2017).
3. Romero, M., Franco, B., del Pozo, J. S. & Romance, A. Buccal anomalies, cephalometric analysis and genetic study of two sisters with orofacioidigital syndrome type I. *Cleft Palate-Craniofacial J. Off. Publ. Am. Cleft Palate-Craniofacial Assoc.* **44**, 660–666 (2007).
4. Macca, M. & Franco, B. The molecular basis of oral-facial-digital syndrome, type 1. *Am. J. Med. Genet. C Semin. Med. Genet.* **151C**, 318–325 (2009).
5. Saal, S. *et al.* Renal insufficiency, a frequent complication with age in oral-facial-digital syndrome type I. *Clin. Genet.* **77**, 258–265 (2010).
6. Toriello, H. V., Franco, B., Bruel, A.-L. & Thauvin-Robinet, C. Oral-Facial-Digital Syndrome Type I. in *GeneReviews*® (eds. Adam, M. P. *et al.*) (University of Washington, Seattle, 1993).
7. Del Giudice, E. *et al.* CNS involvement in OFD1 syndrome: a clinical, molecular, and neuroimaging study. *Orphanet J. Rare Dis.* **9**, 74 (2014).
8. Ferrante, M. I. *et al.* Identification of the Gene for Oral-Facial-Digital Type I Syndrome. *Am. J. Hum. Genet.* **68**, 569–576 (2001).
9. AlKattan, W. M., Al-Qattan, M. M. & Bafaqeeh, S. A. The pathogenesis of the clinical features of oral-facial-digital syndrome type I. *Saudi Med. J.* **36**, 1277–1284 (2015).
10. Toriello, H. V. Are the oral-facial-digital syndromes ciliopathies? *Am. J. Med. Genet. A.* **149A**, 1089–1095 (2009).
11. Hunkapiller, J., Singla, V., Seol, A. & Reiter, J. F. The ciliogenic protein Oral-Facial-Digital 1 regulates the neuronal differentiation of embryonic stem cells. *Stem Cells Dev.* **20**, 831–841 (2011).
12. Odent, S. *et al.* Central nervous system malformations and early end-stage renal disease in oro-facio-digital syndrome type I: a review. *Am. J. Med. Genet.* **75**, 389–394 (1998).
13. Tagliani, M. M., Gomide, M. R. & Carrara, C. F. C. Oral-facial-digital syndrome type 1: oral features in 12 patients submitted to clinical and radiographic examination. *Cleft Palate-*

- Craniofacial J. Off. Publ. Am. Cleft Palate-Craniofacial Assoc.* **47**, 162–166 (2010).
14. Bisschoff, I. J. *et al.* Novel Mutations Including Deletions of the Entire *OFD1* Gene in 30 Families with Type 1 Orofaciodigital Syndrome: A Study of the Extensive Clinical Variability. *Hum. Mutat.* **34**, 237–247 (2013).
  15. Driva, T., Franklin, D. & Crawford, P. J. M. Variations in expression of oral-facial-digital syndrome (type I): report of two cases. *Int. J. Paediatr. Dent.* **14**, 61–68 (2004).
  16. Melnick, M. & Shields, E. D. Orofaciodigital syndrome, type I: a phenotypic and genetic analysis. *Oral Surg. Oral Med. Oral Pathol.* **40**, 599–610 (1975).
  17. Öztürk, F. & Doruk, C. Orthodontic treatment of a patient with oral-facial-digital syndrome. *Am. J. Orthod. Dentofacial Orthop.* **141**, S110–S118 (2012).
  18. King, N. M. & Sanares, A. M. E. Oral-facial-digital syndrome, Type I: a case report. *J. Clin. Pediatr. Dent.* **26**, 211–215 (2002).
  19. Williamson, J. J. Oral-facial-digital syndrome. *Aust. Dent. J.* **11**, 295–300 (1966).
  20. Dodge, J. A. & Kernohan, D. C. Oral-facial-digital syndrome. *Arch. Dis. Child.* **42**, 214–219 (1967).
  21. Burzynski, N. J., Podruch, P. E. & Snawder, K. Oral-facial-digital syndrome. A family case report. *Oral Surg. Oral Med. Oral Pathol.* **39**, 735–741 (1975).
  22. Silva Sousa, Y. T. & Kanaan, D. D. The oro-facial-digital syndrome--manifestations in the oral cavity--case report. *Braz. Dent. J.* **5**, 71–74 (1994).
  23. Thauvin-Robinet, C. Clinical, molecular, and genotype-phenotype correlation studies from 25 cases of oral-facial-digital syndrome type 1: a French and Belgian collaborative study. *J. Med. Genet.* **43**, 54–61 (2005).
  24. Larralde de Luna, M., Raspa, M. L. & Ibarгойen, J. Oral-facial-digital type 1 syndrome of Papillon-Léage and Psaume. *Pediatr. Dermatol.* **9**, 52–56 (1992).
  25. al-Qattan, M. M. Cone-shaped epiphyses in the toes and trifurcation of the soft palate in oral-facial-digital syndrome type-I. *Br. J. Plast. Surg.* **51**, 476–479 (1998).
  26. Gedeon, A. K., Oley, C., Nelson, J., Turner, G. & Mulley, J. C. Gene localization for oral-facial-digital syndrome type 1 (OFD1:MIM 311200) proximal to DXS85. *Am. J. Med. Genet.* **82**, 352–354 (1999).
  27. Patrizi, A., Orlandi, C., Neri, I., Bardazzi, F. & Cocchi, G. What syndrome is this? Oro-facio-digital type 1 syndrome of Papillon-Léage and Psaume. *Pediatr. Dermatol.* **16**, 329–331 (1999).
  28. Stoll, C. & Sauvage, P. Long-term follow-up of a girl with oro-facio-digital syndrome type I due to a mutation in the OFD 1 gene. *Ann. Genet.* **45**, 59–62 (2002).

29. Morisawa, T. *et al.* Novel double-deletion mutations of the OFD1 gene creating multiple novel transcripts. *Hum. Genet.* **115**, (2004).
30. Toprak, O. *et al.* Oral–facial–digital syndrome type 1, Caroli’s disease and cystic renal disease. *Nephrol. Dial. Transplant.* **21**, 1705–1709 (2006).
31. Nanda, A., Sharaf, A. & Alsaleh, Q. A. Multiple milia in a newborn with congenital malformations: oral-facial-digital syndrome type 1. *Pediatr. Dermatol.* **27**, 669–670 (2010).
32. Hinen, H. B., Gathings, R. M., Shuler, M. & Wine Lee, L. Successful treatment of facial milia in an infant with orofaciodigital syndrome type 1. *Pediatr. Dermatol.* **35**, e88–e89 (2018).
33. Boldrini, M. P., María Elsa Giovo & Claudia Bogado. Síndrome orofaciodigital tipo I. Expresión fenotípica variable. *Arch. Argent. Pediatr.* (2014). doi:10.5546/aap.2014.e242
34. Iijima, T. *et al.* Daughter and mother with orofaciodigital syndrome type 1 and glomerulocystic kidney disease. *Hum. Pathol.* **55**, 24–29 (2016).
35. Dhull, K., Mohanty, M., Dhull, R., Panda, S. & Acharya, S. Oro-facial-digital syndrome Type 1: A case report. *J. Indian Soc. Pedod. Prev. Dent.* **32**, 152 (2014).
36. Tuli, A., Singh, A., Sachdev, V. & Kumar, A. Physical and dental manifestations of oral-facial-digital syndrome type I. *J. Indian Soc. Pedod. Prev. Dent.* **29**, 83 (2011).
37. Singh, A. B., Girhotra, M., Goel, M. & Bhatia, S. Rare case of orofaciodigital syndrome type I. *Case Rep.* **2013**, bcr2012007733–bcr2012007733 (2013).
38. Diz, P. *et al.* A novel mutation in the OFD1 (Cxorf5) gene may contribute to oral phenotype in patients with oral-facial-digital syndrome type 1: OFD1 gene mutations and oral phenotype. *Oral Dis.* **17**, 610–614 (2011).
39. Shotelersuk, V., Tiffit, C. J., Vacha, S., Peters, K. F. & Biesecker, L. G. Discordance of oral-facial-digital syndrome type 1 in monozygotic twin girls. *Am. J. Med. Genet.* **86**, 269–273 (1999).
40. Shimojima, K. *et al.* Challenges in genetic counseling because of intra-familial phenotypic variation of oral-facial-digital syndrome type 1: Challenges in genetic counseling of OFD1. *Congenit. Anom.* **53**, 155–159 (2013).
41. Azukizawa, T., Yamamoto, M., Narumiya, S. & Takano, T. Oral-Facial-Digital Syndrome Type 1 With Hypothalamic Hamartoma and Dandy-Walker Malformation. *Pediatr. Neurol.* **48**, 329–332 (2013).
42. Mihci, E., Tacoy, S., Ozbilim, G. & Franco, B. Oral-facial digital syndrome type 1. *Indian Pediatr.* **44**, 854–856 (2007).
43. Alby, C. *et al.* In utero ultrasound diagnosis of corpus callosum agenesis leading to the identification of orofaciodigital type 1 syndrome in female fetuses. *Birth Defects Res.* **110**, 382–

389 (2018).

44. Gorlin RJ. Orofacialdigital syndrome I. in *Birth defects atlas and compendium* 703 (In Bergsma Daniel, 1973).

Vu, Le Président du Jury,

Date, Signature :

Vu, la Directrice de l'UFR des Sciences Odontologiques,

Date, Signature :

Vu, le Président de l'Université de Bordeaux,

Date, Signature :

## Collège des Sciences de la Santé

### UFR des Sciences Odontologiques

# Serment

En présence de mes Maîtres et de mes condisciples, je promets et je jure d'être fidèle aux lois de l'honneur et de la probité dans l'exercice de l'art dentaire.

Je donnerai mes soins gratuits à l'indigent et n'exigerai jamais un honoraire au-dessus de mon travail. Ma langue taira les secrets qui me seront confiés. Admis à l'intérieur des maisons, mes yeux ne verront pas ce qui s'y passe.

Mes connaissances et mon état ne serviront ni à diffuser des propos non avérés, ni à corrompre les mœurs, ni à favoriser le crime.

Je ne permettrai pas que des conditions de croyance, de nation et de race viennent s'interposer entre mon devoir et mon patient.

Je promets et je jure de conformer strictement ma conduite professionnelle aux principes et aux règles prescrites par le code de déontologie.

Si je remplis ce serment sans l'enfreindre, qu'il me soit donné de jouir heureusement de la vie et de ma profession, honoré à jamais parmi les hommes. Si je le viole et que je me parjure, puissé-je avoir un sort contraire.





## **Titre : Manifestations orales du syndrome orofaciodigital de type 1 : revue de la littérature**

### **Résumé :**

Papillon-Léage et Psaume ont décrit en 1954 le syndrome orofaciodigital de type 1. Il est caractérisé par un ensemble de manifestations faciales et digitales retrouvées chez des femmes. Il s'agit d'une maladie génétique, d'apparition majoritairement sporadique létale chez l'homme.

Le but de ce travail était de recenser de façon exhaustive les manifestations orales du syndrome et de mettre en évidence d'éventuelles manifestations frustrées dans la littérature.

Les manifestations les mieux décrites sont les fentes labiales et palatines, les anomalies linguales (lobes, langues bifides, hamartomes) et la présence de freins muqueux multiples et hypertrophiques.

Pour les manifestations dentaires et occlusales, ce travail a été limité par le manque de descriptions précises, notamment pour ce qui est des hyper- et hypodonties mais aussi des rapports inter- et intramaxillaires.

Mots clés : syndrome orofaciodigital de type 1, syndrome Papillon Léage et Psaume, fentes palatines, freins hypertrophiques, anomalies linguales

---

## **Title : Orofaciodigital type 1 syndrome oral manifestations : literature review**

### **Abstract :**

Papillon-Léage and Psaume described in 1954 the orofaciodigital type 1 syndrome. It is characterized by a set of facial and fingers/toes clinical features found in women. It is a genetic disease, mostly sporadic and lethal in man.

The aim of this work was to extensively identify the oral manifestations of the syndrome and to highlight possible frustrated manifestations in the literature.

The best described features are lip and palate clefts, lingual abnormalities (lobes, bifid tongues, hamartomes) and the presence of multiple and hypertrophic oral frenulas.

For dental and occlusal features, this work has been limited by the lack of precise descriptions, particularly with regard to hyper- and hypodontics but also inter- and intramaxillary relations.

Keywords : orofaciodigital type 1 syndrome, Papillon Léage and Psaume syndrome, cleft palate, hypertrophics oral frenulas, lingual abnormalities