



HAL
open science

Apport de l'OCT-angiographie dans la compréhension physiopathologique des neurorétinites maculaires aiguës

Ghita Guedira-Taright

► **To cite this version:**

Ghita Guedira-Taright. Apport de l'OCT-angiographie dans la compréhension physiopathologique des neurorétinites maculaires aiguës. *Organes des sens*. 2018. dumas-02114347

HAL Id: dumas-02114347

<https://dumas.ccsd.cnrs.fr/dumas-02114347>

Submitted on 29 Apr 2019

HAL is a multi-disciplinary open access archive for the deposit and dissemination of scientific research documents, whether they are published or not. The documents may come from teaching and research institutions in France or abroad, or from public or private research centers.

L'archive ouverte pluridisciplinaire **HAL**, est destinée au dépôt et à la diffusion de documents scientifiques de niveau recherche, publiés ou non, émanant des établissements d'enseignement et de recherche français ou étrangers, des laboratoires publics ou privés.

THESE Numéro : **2018 - 136**

Présentée à l'Université de Picardie Jules Verne
Et soutenue publiquement le Jeudi 4 Octobre 2018
Pour le diplôme d'état de Docteur en Médecine
Spécialité : Ophtalmologie
Par Madame GUEDIRA-TARIGHT Ghita
Née le 12 Septembre 1987 à Saint Saulve (Nord, France)

**APPORT DE L'OCT-ANGIOGRAPHIE DANS LA COMPREHENSION
PHYSIOPATHOLOGIQUE DE SNEURORETINITES MACULAIRES
AIGUES**

COMPOSITION DU JURY :

Présidente et Directrice de thèse:

- **Madame le Professeur Solange MILAZZO**

Membres :

- **Monsieur le Professeur Henri SEVESTRE**
- **Monsieur le Professeur Jean-Marc CONSTANS**
- **Monsieur le Professeur Jean SCHMIDT**
- **Monsieur le Docteur Benjamin JANY**

.

A la mémoire de mon Père, à la mémoire de mon Fils.

REMERCIEMENTS

Madame le Professeur Solange MILAZZO
Professeur des Universités-Praticien Hospitalier
(Ophtalmologie)

Madame le Professeur Milazzo merci d'honorer ma soutenance de votre présidence. Vous trouverez en mon travail l'expression sincère de toute ma reconnaissance et de toute mon admiration.

J'ai cherché à puiser en vous les ressources pour être chaque jour meilleure que la veille, meilleure que mes limites.

Vous avez partagé de votre être pour me permettre cela. A travers vos compétences de médecin, votre talent de soignant, vos qualités de pédagogue, j'ai appris avec fascination l'art de notre discipline. Vous avez aussi su représenter pour moi un exemple de courage, de persévérance, d'humanité et de générosité. Vous m'avez inspirée, vous m'avez formée, vous m'avez accompagnée, puis vous m'avez comprise.

Je vous suis, pour tout cela infiniment reconnaissante. Je l'ai été tout au long de ma formation, je le resterai tout au long de ma carrière, et tout au long de ma vie de femme.

Monsieur le Professeur Henri SEVESTRE
Professeur d'Anatomie et de Cytologie Pathologiques à l'UFR de Médecine d'Amiens
Chef du Service d'Anatomie et Cytologie Pathologiques du CHU d'Amiens Picardie
Adjoint au chef de l'Oncopôle

Je vous remercie, Monsieur le Professeur Sevestre d'avoir accepté de juger mon travail. Je reconnais en cet immense honneur votre intérêt très particulier pour notre discipline que j'ai pu remarquer durant mon semestre passé dans votre service. Je garde précieusement en mon savoir votre enseignement, rigoureux, précis, et si habilement transmis avec intelligence et humour aiguisé.

Monsieur le Professeur Jean-Marc CONSTANS
Responsable du centre d'activité de Neuroradiologie
Coresponsable de l'équipe Universitaire CHIMERE
Coordonnateur du DES d'Imagerie Médicale
Responsable Médical et de la recherche clinique sur l'IREM de recherche du GIE Faire Face
Professeur des Universités-Praticien Hospitalier
(Radiologie et Imagerie médicale)
Pôle Imagerie

Merci à vous, Monsieur le Professeur Constans de vous être rendu disponible pour considérer mon travail à la lumière de votre discipline. C'est un grand honneur pour moi que de vous compter parmi les membres de mon jury

Monsieur le Professeur Jean SCHMIDT
Professeur des Universités - Praticien Hospitalier
Médecine interne

Je vous remercie Monsieur le Professeur Schmidt de m'avoir accordé votre intérêt ainsi que votre temps pour juger mon travail. Vous me faites en cela un honneur. Je vous prie de croire en ma sincère reconnaissance.

Monsieur le Docteur Benjamin JANY
Praticien Hospitalier
Service d'Ophtalmologie

Benjamin, tu as su te rendre toujours disponible, en toutes circonstances, pour m'éclairer de ta science. Tu t'es toujours montré rassurant, m'as aidée lorsque j'en avais besoin, par tes précieux avis, par tes subtils conseils, avec douceur, sourire et bienveillance. Travailler à tes côtés a été un plaisir et un enrichissement certain. Merci Benjamin d'avoir accepté ma sollicitation pour juger mon travail.

A mes parents, à qui je remercie de m'avoir transmis les valeurs qui ont fait de moi ce que je suis aujourd'hui.

A ma sœur, merci pour ces centaines de cafés préparés avec le sourire, en toute heure du jour et de la nuit, durant ce long et studieux chemin qui m'a menée à ce travail. Merci pour toutes ces heures de baby sitting faites avec amour, pour me permettre de me libérer et de rédiger ce présent. Je t'accompagnerai du mieux que je peux jusqu'à ce que tu y arrives à ton tour.

A mon mari. Nabil je respecterai ta pudeur et n'utiliserai pas de mots pour décrire ce que tu sais déjà. Quand on parle d'amour, les mots du cœur valent bien plus que les mots écrits, car ils ne mentent jamais.

A mon fils, mon héros. Tu m'as appris l'amour inconditionnel, tu m'as montré le vrai Courage devant l'ennemi redoutable. Tu m'as appris à rire malgré la peur, à patienter malgré l'angoisse, à rester digne malgré la douleur. Je suis renée quand tu es parti, car tu m'as montré le sens de la vie. Nos retrouvailles son proches.

A ma fille grâce à qui j'ai choisi la vie plutôt que l'absence.

A ma belle-famille toujours présente dans le besoin.

A mes amis, qui ont enjolivé mon chemin.

A tout le service d'ophtalmologie de Beauvais. Des médecins brillants, un personnel exceptionnel. J'y ai trouvé un enseignement précieux, des amis chaleureux, une deuxième famille.

Au personnel médical et paramédical du service d'ophtalmologie du CHU d'Amiens. Une pensée particulière pour les infirmières de consultations qui m'ont gentiment maternée lors de mes premiers pas en ophtalmologie.

A Toi qui par ta Miséricorde infinie m'a guidée jusqu'ici. A qui je dois absolument tout. Tu m'as donné les capacités pour réussir et la réussite. Une famille pour m'aimer et l'amour. Tu m'as donné les épreuves et le courage pour les affronter. Sans Ton soutien je ne serai nulle part. Préserve mon cœur de l'orgueil et mon esprit de l'inattention dans ma vie de médecin. Et permets-moi de ne jamais oublier que je ne serai toujours que le soignant, jamais le Guérisseur.

TABLE DES MATIERES

1. INTRODUCTION GENERALE	- 11 -
2. LA NEURORETINOPATHIE AIGUE MACULAIRE.....	- 13 -
2.1. Historique.....	- 13 -
2.2 Clinique	- 14 -
2.2.1 Signes fonctionnels.....	- 14 -
2.2.2 Signes cliniques	- 15 -
2.2.3 Evolution	- 15 -
2.3 Facteurs de risque	- 16 -
2.3.1 Facteurs de risque principaux.....	- 16 -
2.3.2 Facteurs de risque secondaires	- 16 -
2.4 Analyse paraclinique multimodale	- 17 -
2.4.1 Les clichés en lumière infra-rouge du fond d’œil	- 17 -
2.4.2 Les clichés en autofluorescence du fond d’œil	- 17 -
2.4.3 Le champ visuel.....	- 18 -
2.4.4 L’angiographie à la fluorescéine et au vert d’indocyanine	- 19 -
2.4.5 Le SD-OCT	- 19 -
2.4.5.1 Prérequis.....	- 19 -
2.4.5.2 Analyse en SD OCT	- 20 -
2.4.5.3 Classification	- 21 -
3. L’OCT ANGIOGRAPHIE	- 22 -
3.1 Principes.....	- 22 -
3.1.1 Acquisition de l’image	- 22 -
3.1.2 détection du mouvement et extraction du signal de décorrélation	- 23 -
3.1.3 La segmentation	- 24 -
3.1.4 La projection « en face » du lit capillaire.....	- 25 -
3.2 Artéfacts.....	- 25 -
3.2.1 Les artéfacts de mouvements.	- 25 -
3.2.2 Les artéfacts de segmentation.....	- 26 -
3.2.3 Les artéfacts de projection.....	- 27 -
3.3 Avantages et Limites	- 27 -
3.3.1 Les avantages de l’OCT-A	- 28 -
3.3.2 Les limites	- 28 -
3.4 Le Spectralis, Heidelberg.....	- 29 -
4. ANATOMIE DE LA VASCULARISATION RETINIENNE MACULAIRE.....	- 31 -
4.1 Les plexus capillaires rétiniens	- 31 -
4.1.1 Le plexus capillaire superficiel.....	- 32 -
4.1.2 Le plexus capillaire profond.....	- 33 -
4.2 La choriocapillaire	- 34 -
5. NOTRE ETUDE.....	- 38 -

5.1	INTRODUCTION.....	- 38 -
5.2	Matériel et Méthode.....	- 38 -
5.3	Résultats.....	- 40 -
5.2.1	CAS NUMERO 1.....	- 42 -
5.3.2	CAS NUMERO 2.....	- 44 -
5.3.3	CAS NUMERO 3.....	- 46 -
5.3.4	CAS NUMERO 4.....	- 48 -
5.3.5	CAS NUMERO 5.....	- 50 -
5.4	Discussion.....	- 52 -
6.	CONCLUSION.....	- 59 -
7.	REFERENCES BIBLIOGRAPHIQUES.....	- 60 -

TABLE DES FIGURES

- **Figure 1** : Premier cas décrit de NRAM. Rétinographies.
- **Figure 2** : Premier cas décrit de NRAM. Analyse du champ visuel
 - A : Champ visuel cinétique de Goldman
 - B : Champ visuel statique de Tübinger
- **Figure 3** : Photographies du fond d'œil.
 - A : en infra rouge
 - B : en couleur
- **Figure 4** : Neurorétinite aiguë maculaire de l'œil droit.
 - A : en infra rouge
 - B : en auto fluorescence
- **Figure 5** : Champ visuel central et corrélation avec les lésions visible en RI.
- **Figure 6** : Couches rétinienne sur coupes de macula normale en OCT EDI.
- **Figure 7** : Evolution dans le temps de l'aspect en SD-OCT.
- **Figure 8** : Distinction entre NRAM et PAMM.
- **Figure 9** : Principe d'acquisition de l'image en OCT-A
- **Figure 10** : Principe de la segmentation
- **Figure 11** : Viewer du Spectralis OCT2™ d'Heidelberg.
- **Figure 12** : Schématisation des artéfacts de mouvement.
- **Figure 13** : L'OCT Spectralis OCT2™ d'Heidelberg.
-
- **Figure 14** : Image en OCT-A chez un patient sain.
- **Figure 15** : Analyse histologique et correspondance en SD-OCT des plexus rétinien superficiels et profonds.
- **Figure 16** : Schématisation des couches vasculaires rétinienne.
- **Figure 17** : Comparaison morphologique des plexus capillaires rétinien
- **Figure 18** : Schéma de l'organisation microvasculaire rétinienne
- **Figure 19** : Couches choroïdienne sur une coupe d'OCT EDI.
- **Figure 20** : Epaisseur choroïdienne mesurée sur une coupe horizontale passant par la fovéa, à intervalle de 500 microns, allant de 3 mm en temporal à 3 mm en nasal de la fovéa chez un sujet sain.
- **Figure 21** : Histologie de la choroïde.
- **Figure 22** : Angioarchitecture de la choroïde.
- **Figure 23** : Angiographie à la fluorescéine expérimentale chez le singe.
- **Figure 24** : Schémas de lobules de choriocapillaire.
- **Figure 25** : Imagerie multimodale du patient numéro 1.
- **Figure 26** : Imagerie multimodale du patient numéro 2.
- **Figure 27** : Imagerie multimodale du patient numéro 3.
- **Figure 28** : Imagerie multimodale du patient numéro 4.
- **Figure 29** : Imagerie multimodale du patient numéro 5.
-

LISTE DES TABLEAUX

- **Tableau 1** : Caractéristiques démographiques, cliniques et paracliniques des patients.
- **Tableau 2** : Analyse quantitative et qualitative des flux vasculaires et des surfaces lésionnelles.

LISTE DES ABREVIATIONS

- **ACPC** : Artère choroïdienne postérieure courte
- **AF** : Autofluorescence
- **APMPPE** : Acute Posterior Multifocal Placoid Pigment Epitheliopathy (Epithéliopathie en Plaque)
- **CC** : Choriocapillaire
- **CHU** : Centre Hospitalo-Universitaire
- **CV** : Champ visuel
- **CGG** : Couche des cellules ganglionnaires
- **CNE** : Couche nucléaire externe
- **CNI** : Couche nucléaire interne
- **CPE** : Couche plexiforme externe
- **CPI** : Couche plexiforme interne
- **EDI** : Enhanced Depth Imaging
- **EP** : Epithélium pigmentaire
- **FO** : Fond d'oeil
- **IR** : Infra rouge
- **LI** : Limitante interne
- **MB** : Membrane de Bruch
- **NRAM** : Neurorétinite aigue maculaire
- **OCT** : Optical coherence tomography
- **OCT-A** : OCT angiographie
- **PAMM** : Paracentral acute middle maculopathy
- **PCP** : Plexus capillaire superficiel
- **PCS** : Plexus capillaire profond
- **PR** : Photorécepteur
- **SD-OCT** : Spectral Domain OCT
- **SE** : Segment externe
- **SI** : Segment interne
- **VIC** : Vert d'indocyanine
- **ZE** : Zone ellipsoïde
- **ZJ** : Zone de jonction

1. INTRODUCTION GENERALE

La neurorétinite maculaire aigue (NRAM) est une pathologie rétinienne rare (1). Sa prévalence serait estimée à 1/ 1 000 000. Elle est actuellement encore mal comprise. Décrite en 1975 pour la première fois sur des critères essentiellement cliniques (2), peu de cas ont été publiés dans la littérature depuis (3).

Toutefois, le domaine de la rétine médicale ayant connu des progrès explosifs ces dernières années grâce à l'avènement des techniques d'imagerie biomédicales, une description plus précise de la maladie a pu être proposée et de nouvelles hypothèses physiopathologiques ont émergé.

C'est principalement la tomographie en cohérence optique (OCT), et en particulier le Spectral Domain (SD- OCT) qui a révolutionné la définition de la maladie en précisant le siège lésionnel exact. Cela a permis en 2013, de proposer une classification importante, qui différencie deux entités pathologiques distinctes initialement confondues sous la même appellation, et parmi laquelle figure la NRAM (4).

Plus récemment, l'émergence de l'OCT-angiographie (OCT-A) a littéralement bouleversé l'approche des pathologies rétiniennes, comme la NRAM. Cette technique révolutionnaire d'imagerie du flux sanguin rétinien en trois dimensions, permet aux cliniciens d'individualiser les plexus capillaires maculaires et la choriocapillaire in vivo et de manière non invasive, ouvrant d'immenses perspectives de compréhension physiopathologique. L'exploration de ces structures, et surtout de la choriocapillaire était jusqu'alors très imparfaite avec les techniques d'angiographie conventionnelles à la fluorescéine et au vert d'indocyanine. En effet, avec ces techniques traditionnelles, il est impossible d'évaluer la morphologie et l'intégrité des plexus rétiniens profonds et superficiels indépendamment, que ce soit chez l'homme (5), ou sur des modèles animaux. (6)(7)

A notre connaissance, peu d'auteurs se sont penchés sur l'étude microvasculaire rétinienne et choriocapillaire dans la NRAM, bien que des travaux préliminaires commencent à voir le jour, la curiosité des cliniciens étant attisée par l'apport scientifique considérable de l'OCT-A. (8)(9) L'objectif de cette étude originale a été d'étudier les modifications microvasculaires maculaires au niveau des plexus rétiniens capillaires profonds (PCP) et superficiels (PCS) d'une part et au niveau choriocapillaire d'autre part dans la NRAM, afin d'enrichir les modèles physio

pathogéniques actuels et éventuellement pouvoir inclure la NRAM dans un spectre nosologique plus large de maladies auquel on ne l'imaginait pas appartenir avant l'émergence de l'OCT-A. Ce travail expose dans un premier temps une revue de la littérature sur la NRAM, comprenant son historique de description, sa présentation clinique, ses facteurs de risques et les résultats paracliniques de son analyse multimodale. Dans une seconde partie, seront expliqués les principes et la technique d'acquisition de l'OCT-A, les différents artefacts à envisager, ses avantages et ses limites, avec une attention particulière à la machine que nous avons utilisée : l'OCT Spectralis 2 d'Heidelberg[®] équipée du module OCT-A. Enfin, dans un troisième temps notre étude sera exposée et nos résultats discutés à la lumière des connaissances actuelles.

2. LA NEURORETINOPATHIE AIGUE MACULAIRE

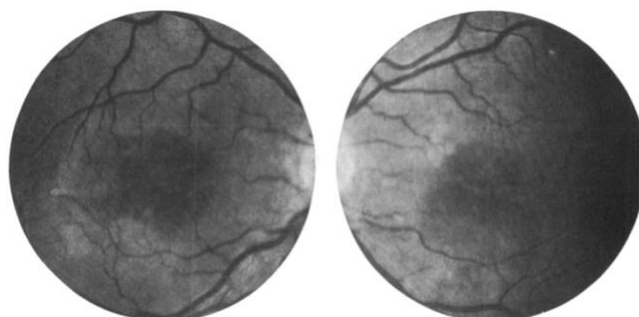
2.1. Historique

En 1975, Bos et Deutman décrivent pour la première fois une forme particulière de maculopathie chez quatre patients – tous de sexe féminin – se plaignant d’une discrète et subjective baisse de l’acuité visuelle et de scotomes paracentraux. (2)

Au fond d’œil, les auteurs objectivaient de multiples ou unique lésions rétiniennes périfovéolaires, de teinte orangée à rouge foncée, cunéiformes, aux sommets concourant vers la fovéa (*Figure 1*). Ces lésions étaient cliniquement superposables aux scotomes paracentraux mis en évidence par le champ visuel. Toutes ces femmes étaient d’âge jeune, entre vingt-quatre et trente-cinq ans, et toutes étaient sous contraception orale.

A cette époque, bien avant l’avènement du SD-OCT et de l’OCT-A, l’analyse multimodale se résumait essentiellement à l’angiographie à la fluorescéine et au champ visuel statique et cinétique. Dans leur description, l’angiographie à la fluorescéine s’avérait peu contributive, normale voire subnormale avec une très discrète vasodilatation des capillaires périmaculaires devinée chez deux patientes. L’analyse du champ visuel permettait d’objectiver d’authentiques scotomes paracentraux chez ces patientes se plaignant d’une baisse de vision subjective. (*Figure 2*).

De cette manière, la description des pathologies rétiniennes se faisait principalement sur l’analyse sémiologique très fine du fond d’œil. Les auteurs précisèrent ainsi cette maladie comme une pathologie rétinienne, avec intégrité de l’épithélium pigmentaire, sans atteinte vasculaire ni altération de la papille optique. De leur description découla la dénomination de cette maladie : *acute macular neuroretinopathy*, du fait de son mode d’installation aigu, et de la localisation des lésions au niveau des couches rétiniennes maculaires les plus superficielles (la neurorétine), du moins c’est ce que pensaient ces premiers auteurs...



D’après Bos et al., American journal of Ophthalmology, 1975 (2)

Figure 1 : Premier cas décrit de NRAM. Rétinographies.

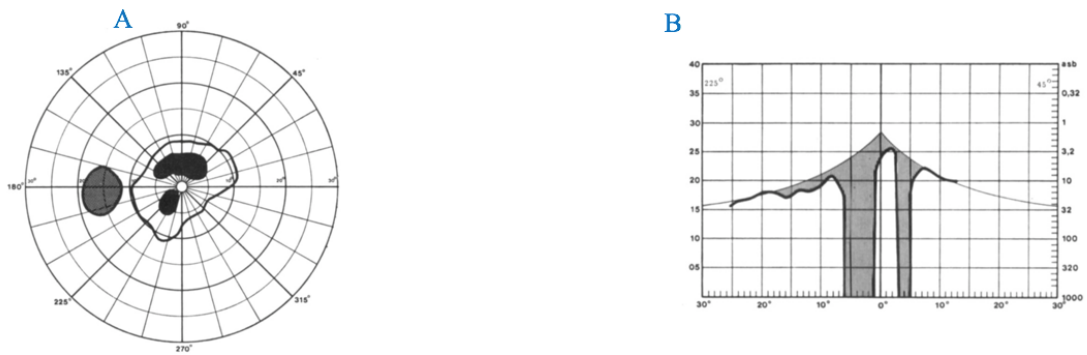


Figure 2 : Premier cas décrit de NRAM. Analyse du champ visuel (CV). A : CV cinétique de Goldman, scotomes paracentraux. B : CV statique de Tübinger, scotomes paracentraux sur l'axe 225°-45°. D'après Bos et al., *American journal of Ophthalmology*, 1975 (2)

2.2 Clinique

2.2.1 Signes fonctionnels

Comme sa dénomination l'indique, le mode de survenue de la maladie est aigu le plus souvent. Quelques cas de survenue plus progressive, sur des périodes allant de quelques semaines à quelques mois ont été décrits dans la littérature chez six patients. (1) L'atteinte est bilatérale chez plus de 54 % des patients. (10)

Des signes fonctionnels visuels sont décrits dans la plus grande majorité des cas, à 98%.

Ces symptômes sont assez subtils et subjectifs, ce qui laisse penser que la maladie est probablement sous diagnostiquée. Lorsqu'ils en ressentent les signes, les patients consultent généralement en urgence.

Les manifestations les plus fréquemment rapportées sont la sensation de scotomes centraux ou paracentraux dans plus de 70% des cas, suivis par ordre de fréquence d'une sensation de baisse d'acuité visuelle, et d'une impression subjective de vision floue dans respectivement 15,8 et 11,8% des cas. (3)

Plus rarement les patients relatent la sensation de corps flottants vitréens (11), des métamorphopsies (12) ou des photopsies centrales. (13)

2.2.2 Signes cliniques

L'acuité visuelle mesurée au diagnostic est généralement bonne, supérieure à 20/40 dans plus de 80% des cas. Plus rarement, la baisse d'acuité visuelle est plus profonde, inférieure à 20/200 chez moins de 6% des patients. (3)

La description historique des lésions périmaculaires, prenant un aspect cunéiforme est la plus souvent retrouvée. Ces lésions peuvent parfois se présenter de manière pétaloïde (14), ovalaire (15)(16), ou encore prendre une forme dacryoïde (17)(18) ou de fer à cheval (15). Leur couleur rouge foncée ou orangée est la plus universellement décrite, mais exceptionnellement elles peuvent prendre un aspect grisâtre (12) ou hypopigmenté (4). Ces lésions sont toujours situées dans la zone périfovéolaire. (3)

Rarement, d'autres lésions rétiniennes peuvent être associées. Des hémorragies rétiniennes superficielles(19)(20) et un œdème maculaire ont été décrits.(21) Exceptionnellement, un œdème papillaire a été retrouvé. (22)(14)(23) Un cas unique de NRMA associé à un syndrome des taches blanches évanescences a été rapporté. (13)

Dans presque 6% des cas, l'aspect du fond d'œil est normal (24)(4)(1), c'est alors l'imagerie qui permet la mise en évidence des lésions, notamment les clichés en infra rouge. (3)

2.2.3 Evolution

Le pronostic visuel est favorable. Dans la littérature, la durée de suivi est très hétérogène, allant de une semaine à trente-six mois. (1) Cependant l'acuité visuelle finale est supérieure ou égale à cinq dixième dans plus de la moitié des cas décrits. (3) La récupération visuelle, qu'elle soit partielle ou totale est la règle dans la majorité des cas (1). Elle se définit par la disparition des signes fonctionnels initiaux, la restitution d'une acuité visuelle optimale, ou une normalisation du champ visuel. Le délai de récupération est très hétérogène, de trois jours pour une récupération visuelle complète (15) à plus de quatorze mois avec persistance de séquelles. (18) Dans tous les cas, la maladie ne s'aggrave jamais cliniquement dans le temps, par rapport à la présentation initiale.

2.3 Facteurs de risque

2.3.1 Facteurs de risque principaux

En 2016, Kavita V. publia la plus importante revue de la littérature, incluant 156 yeux de 101 patients, publiés entre 1975 et 2014. (3)

Sur le plan démographique, les principaux facteurs de risque sont le sexe féminin (84,2%), un âge entre 21 et 30 ans (51,5%) et une origine ethnique caucasienne. (3) (10)

D'autres associations ont été fréquemment mises en évidence :

- La survenue d'un épisode infectieux viral aspécifique (incluant syndrome grippal, infection des voies aériennes supérieures, sinusite, pharyngite, bronchite ou entérite) retrouvé dans 47,5% des cas.
- La contraception orale est également un facteur de risque majeur (35,6%).
- La médication par sympathomimétiques par voie intraveineuse (épinéphrine, éphédrine) (7,9%).
- La survenue d'un grave traumatisme craniofacial ou non craniofacial (5,9%),
- Un choc hémodynamique responsable d'une hypoperfusion (5,0%).

2.3.2 Facteurs de risque secondaires

D'autres associations ont été décrites de manière plus anecdotique :

- L'injection intraveineuse de produit de contraste chez deux patients ayant manifesté une réaction allergique suite à l'injection. (12)
- Le virus de la dengue a été identifié comme associé à la maladie durant l'épidémie de fièvre dengue survenue dans le sud de la Chine en 2014. Du premier Août au trois Septembre 2014, 9 patients atteints du virus de la dengue ont présenté une atteinte maculaire (17 yeux) dont 5 patients (9 yeux) ont déclaré une authentique NRMA, soit 55,6% d'entre eux. (25)
- La surconsommation de caféine. (4) (26)
- La prééclampsie (4), l'hypertension artérielle gravidique (27) et le contexte de post partum (16).
- La consommation de cocaïne par voie nasale. (28)
- Le lupus. (29)

- La vaccination antigrippale. (30)
- Les tractions cervicales (31)
- La leucémie, une colite ulcérate, une néphropathie chronique, une thrombocytopénie ou une anémie ont également été décrits comme associés à la NRMA.(32)

2.4 Analyse paraclinique multimodale

2.4.1 Les clichés en lumière infra-rouge du fond d'œil

Les clichés du fond d'œil en lumière infrarouge (IR) sont les plus contributifs dans la mise en évidence des lésions de NRAM, en phase aiguë comme tardive. (15) Cet examen non invasif permet de préciser le diagnostic et d'en suivre l'évolution. Les lésions, discrètes au fond d'œil apparaissent noires ou grises foncé en IR, homogènes et bien limitées. Exceptionnellement, leur aspect peut être plus foncé en périphérie et plus clair au centre. Dans plus de 80% des cas, les rétinothographies en IR confirment les lésions existantes au fond d'œil. Dans ces cas, elles apparaissent systématiquement mieux limitées et mieux mises en évidence. Plus rarement, ces clichés révèlent des lésions inobservables au fond d'œil. (3) Elles se situent en périfovolaire. (Figure 3)

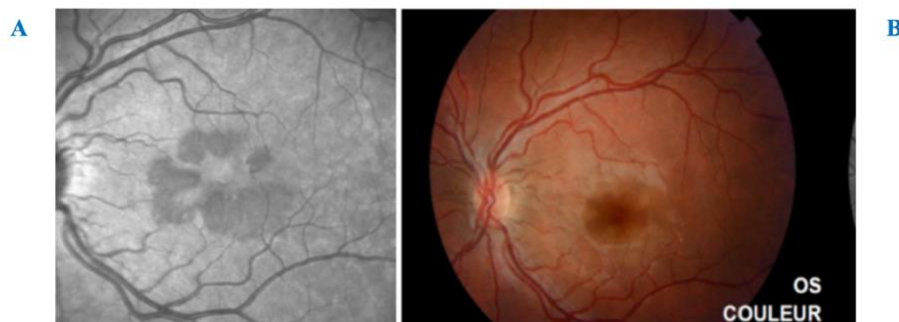


Figure 3 : Photographies du fond d'œil (FO) en IR (A) et en couleur (B), oeil gauche. Centre Hospitalo-Universitaire (CHU) d'Amiens, Service d'Ophthalmologie

2.4.2 Les clichés en autofluorescence du fond d'œil

L'imagerie en autofluorescence (AF) repose sur les propriétés physiques d'autofluorescence de la lipofuscine, produit de dégradation des articles externes des photorécepteurs phagocytés, présente dans l'épithélium pigmentaire. Lorsque cet examen est pratiqué, il se révèle sans

particularité dans la moitié des cas. (33)(34) Toutefois, on peut observer de discrètes zones d'hypofluorescence en regard des lésions cliniquement mises en évidence au FO. Lorsque c'est le cas, les clichés en AF demeurent toujours moins contributifs que les clichés en lumière IR car les lésions apparaissent de manière moins évidente.(35) (Figure 4) Il a également été décrit des cas où apparaît une hyper-fluorescence focale qui correspond à la zone électivement atteinte en SD-OCT (36) ou qui correspond aux zones lésionnelles identifiées par les clichés en lumière IR. (18)(27)

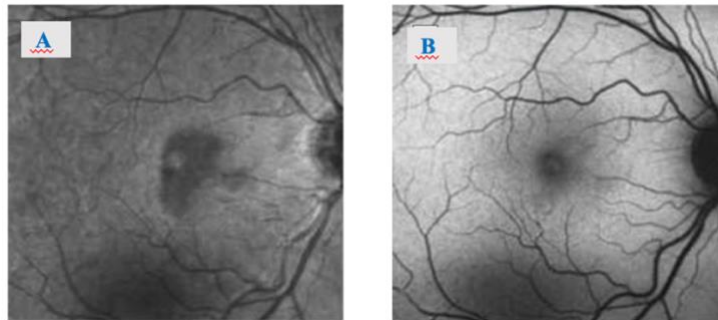


Figure 4 : NRAM de l'œil droit. A : Cliché en IR, B : cliché en AF, légère hypofluorescence en regard de la lésion.

D'après Yeh et al., Archives of Ophthalmology, 2011. (35)

2.4.3 Le champ visuel

L'étude du champ visuel a été rapportée dans plus de 70% des cas de NRAM décrits dans la littérature (par la grille d'Amsler, la périmétrie cinétique de Goldman, ou la périmétrie statique automatisée de Humphrey). (3) Il en ressort que les déficits campimétriques correspondent précisément dans leur forme et leur localisation aux lésions cliniquement observées au fond d'œil. (Figure 5) Les scotomes peuvent ainsi prendre un aspect cunéiforme, pétaloïde, une forme de U (15), ou même de botte (35). Un élargissement de la tâche aveugle a également été décrit, de même qu'un champ visuel normal.

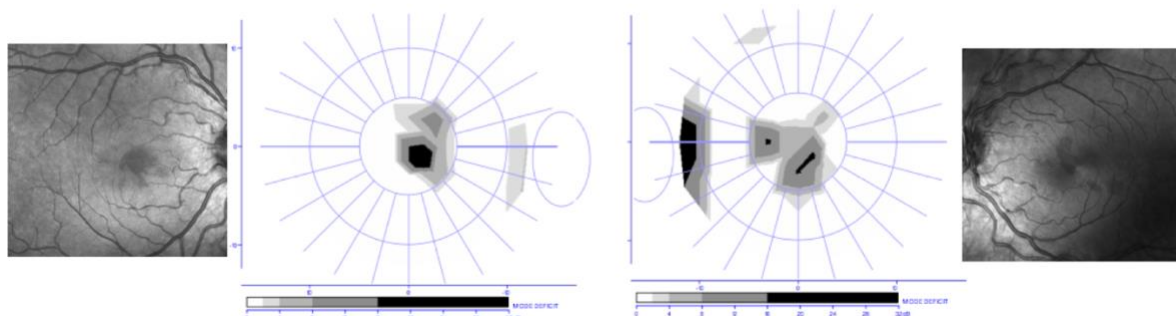


Figure 5 : Champ visuel central de l'œil droit et gauche et corrélation avec les images en IR. Centre Hospitalo-Universitaire (CHU) d'Amiens, Service d'Ophthalmologie.

2.4.4 L'angiographie à la fluorescéine et au vert d'indocyanine

Dans environ 62% des cas publiés, une angiographie à la fluorescéine a été réalisée, et seulement dans presque 8% des cas pour l'angiographie au vert d'indocyanine. Une angiographie à la fluorescéine normale est la règle. Quelques cas d'hypofluorescence des lésions ont été décrits. Dans ce cas, l'hypofluorescence est constatée aux temps précoces et tardifs de l'examen. Une vasodilatation des capillaires maculaires peut également être observée.(3) L'angiographie au vert d'indocyanine (VIC) est également typiquement normale. Un unique cas d'hypocyanescence précoce bilatérale a été décrit chez un patient atteint de NRAM bilatérale. (37)

2.4.5 Le SD-OCT

2.4.5.1 Prérequis

L'image SD-OCT, obtenue grâce à l'OCT (*Optical Coherence Tomographie*) dérive de l'analyse informatique des caractéristiques physiques des rayons lumineux réfléchis (A-scan) au niveau des différentes interfaces des tissus transparents balayés par une source de lumière. C'est le concept de l'interférométrie. C'est le même principe que l'échographie, sauf que les rayons infra rouges remplacent les ultrasons. Le tissu rétinien réfléchit la lumière, ce spectre de réflexion est analysé et permet l'acquisition de coupes transversales de la macula. La vitesse d'acquisition est considérable. Les capacités techniques des premiers appareils, utilisés vers les années 2000, étaient limitées à l'analyse de 400 A-scan par seconde. Les appareils actuellement commercialisés analysent jusqu'à 110 000 A-scan par seconde. Ce chiffre atteint les 400 000 A-scan par seconde pour les modèles en cours de développement. Grâce aux machines de dernière génération, la résolution axiale est de 3 à 8 microns et la résolution transversale de 15 à 20 microns. Les différentes couches rétinienne sont ainsi mises en évidence selon une échelle de gris. Plus le tissu est réfléchissant, plus l'image sera blanche. Inversement, moins le tissu est réfléchissant, plus l'image apparaîtra noire.

La première couche hyper-réfléctive visible est la limitante interne (LI). Les couches des fibres nerveuses, plexiformes interne (CPI) et externe (CPE) sont également hyper-réfléctives, alors que les couches nucléaires interne (CNI) et externe (CNE) sont hypo-réfléctives. La couche des

cellules ganglionnaires (CGG) a une réflectivité moyenne. La couche des fibres de Henlé n'est pas visible dans des conditions normales. Concernant la rétine externe, il est admis que la ligne la plus hyper-réfléctive correspond à la ligne de jonction des segments internes et externes des photorécepteurs (ZJ SI-SE) (appelée aussi communément « ligne des photorécepteurs (PR) » ou zone ellipsoïde dans la nouvelle nomenclature). La ligne faiblement réfléchive située juste au-dessus est la limitante externe (LE). La ligne hyper-réfléctive la plus externe et la plus épaisse correspond au complexe épithélium pigmentaire (EP) - membrane de Bruch (MB) – choriocapillaire (CC). (Figure 6)

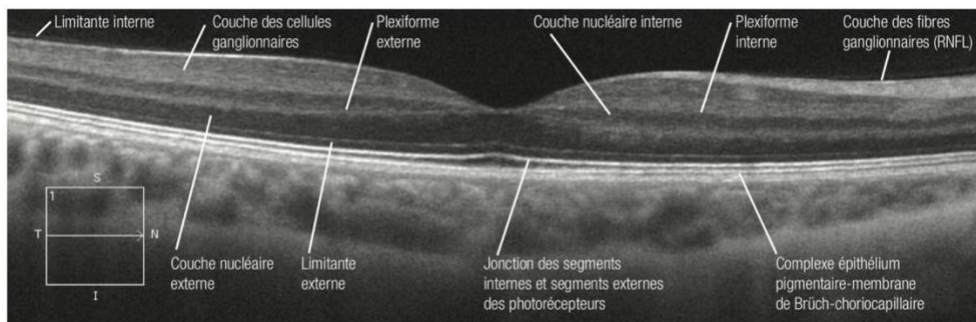


Figure 6 : Coupe de macula normale en OCT EDI (Enhanced Depth Imaging), stratification des différentes couches. D'après OCT & Rétine, Dr Marie-Bénédicte Rougier, page 14.

2.4.5.2 Analyse en SD OCT

Lors de sa première description en 1975, basée sur l'observation clinique, la NRAM était considérée comme une maladie de la rétine interne. Avec la sophistication de la spécialité et principalement l'avènement du SD-OCT, la localisation exacte du processus lésionnel a pu être identifiée.

La première description en SD-OCT de la NRAM a été documentée en 2007. C'est alors la première fois que la NRAM est décrite comme une maladie des couches externes de la rétine, et non des couches internes. Elle a été en effet caractérisée par des lésions focales en regard de la ligne des SE des PR et une distorsion de la ZJ SE-SI des photorécepteurs (la zone ellipsoïde) par Monson. (38)

En 2010, Neuhann précise la correspondance exacte entre les lésions observée sur les clichés en IR et les lésions objectivées sur les coupes SD-OCT.(34)

En 2011, la description des altérations de la rétine externe se précise, par Hughes puis par Yeh, qui rebaptisent la NRAM AMOR pour *Acute Macular Outer Retinopathy*. Ils ont décrit en effet, une interruption de la ZJ SE-SI des PR, ainsi qu'une altération de la CNE en regard des lésions visibles en IR. (35)(39)

Puis en 2012, Fawzi confirme l'altération de la CNE et de la zone de jonction SI-SE des PR associée à une atteinte de la jonction SE- EPR. (18) Il y ajoute la description d'une hyper-réfectivité de la CPE, qui serait la lésion la plus précoce et la plus furtive visible en SD-OCT, dans les 24 heures suivant l'apparition des symptômes, avant même l'apparition des autres signes en SD OCT, et l'apparition des lésions sur les clichés IR. (Figure7)

Les lésions se traduisent en SD-OCT par une interruption et une hyper-réfectivité des couches atteintes en phasaigüe, par un amincissement en phase tardive.

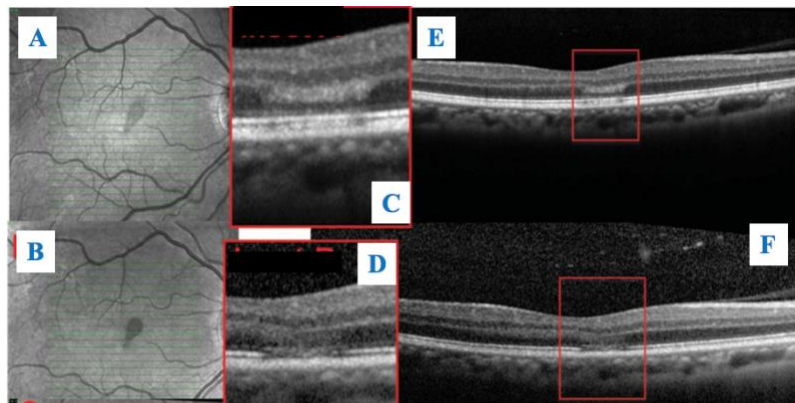


Figure 7 : Evolution dans le temps en SD-OCT d'une NRAM de l'œil droit. Dans les 24 heures suivant les premiers symptômes (A, C, E) : hyper-réfectivité isolée de la CPE. Suivi à 2 semaines (B, D, F) : résolution de l'hyper-réfectivité de la CPE, interruption de la ZJ SI-SE et SE-EPR. Cartographies maculaires (A, B) ; coupes SD-OCT (E, F) ; zoom sur les lésions (C, D).

D'après Fawzi, Retina, 2012. (18)

2.4.5.3 Classification

En 2013, Sarraf a proposé une distinction originale de deux maladies initialement englobées sous le même terme de NRAM. En se basant sur l'aspect en SD-OCT, et notamment sur la localisation des altérations rétiniennes, il a décrit pour la première fois la maculopathie moyenne paracentrale aiguë (PAMM) –le type 1- qu'il distingue de la NRAM –le type 2-.

Le type 1, est caractérisé par une altération des couches situées au-dessus de la CPE et aboutit à l'atrophie de la CNI, alors que le type 2 atteint les couches situées en dessous de la CPE et évolue vers l'atrophie de la CNE. (Figure 8)

Il note également des facteurs de risque identiques mais des caractéristiques démographiques différentes entre les deux maladies, notamment l'âge et le sexe. Le type 1 toucherait plutôt l'homme entre 55 et 60 ans alors que le type 2 atteindrait plutôt le femme jeune.


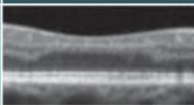

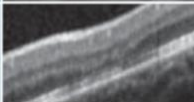
	Level of Involvement		Outcome	
Type 1	OPL/INL junction		Atrophy of INL	
Type 2	OPL/ONL junction		Atrophy of ONL	

Figure 8 : Distinction proposée par Sarraf entre NRAM et PAMM *JAMA Ophthalmology, 2013 (4)*

Cette classification est importante à préciser, afin de comprendre pertinemment notre travail, qui se focalise uniquement sur le type 2, la NRAM à proprement parler.

3. L'OCT ANGIOGRAPHIE

3.1 Principes

3.1.1 Acquisition de l'image

L'étude des structures vasculaires rétino-choroïdiennes interpelle depuis longtemps les chercheurs. Jusqu'à récemment, seule l'angiographie conventionnelle à la fluorescéine et au vert d'indocyanine en permettait l'exploration in vivo. La recherche s'était initialement orientée vers la voie du Doppler-OCT pour visualiser et quantifier le flux sanguin oculaire, mais les résultats se sont avérés peu prometteurs et décevants dans l'exploration des petits vaisseaux. Le Doppler-OCT ne s'est montré performant que pour les gros vaisseaux. Par ailleurs, les résultats étaient fonction de l'angle d'incidence du faisceau ultrasonore, ce qui était très limitant dans la reproductibilité de l'examen et l'interprétation des résultats. (40)

Puis a émergé l'OCT angiographie, une technique récente d'exploration de la vascularisation rétinienne et choriocapillaire, non invasive, sans injection de produit de contraste. Cette technique permet d'obtenir, avec une haute résolution une image de l'arbre capillaire en trois dimensions. Ces images sont issues de l'acquisition très rapide et répétée, à intervalle de temps régulier et très court, de coupes B-scan consécutives prises à un même endroit du motif

d'examen. Une fois l'ensemble des points constituant le volume à explorer acquis, l'analyse peut être réalisée à partir des coupes axiales obtenues (OCT-B-scan) horizontales, verticales ou obliques, mais également à partir de reconstructions dans le plan frontal (OCT-C-scan ou "en face") comme nous le verrons plus bas. Ainsi, chaque point de la rétine est analysé une multitude de fois, avec une très haute célérité, et on obtient une multitude de coupes B-scan dont le signal va être comparé.

3.1.2 détection du mouvement et extraction du signal de décorrélation

Pour chaque point rétinien exploré, le signal des coupes B-scan va être analysé coupe par coupe, puis ces signaux vont être comparés entre eux. La différentielle de signal obtenue entre tous les B-scan correspond au signal dit de décorrélation.

Autrement dit, la différence de diffraction entre les coupes B scans génère un contraste. La comparaison des contrastes entre les B scans consécutifs pour un même endroit par analyse informatique, révèle des zones de contraste constant et des zones de fluctuation au fil du temps. C'est cette variation de contraste temporelle, sur un point topographique donné, qui est appelé signal de décorrélation. Le signal de décorrélation est attribué aux particules circulantes, c'est-à-dire les éléments figurés du sang, notamment les érythrocytes dessinant l'arbre vasculaire. (Figure 9)

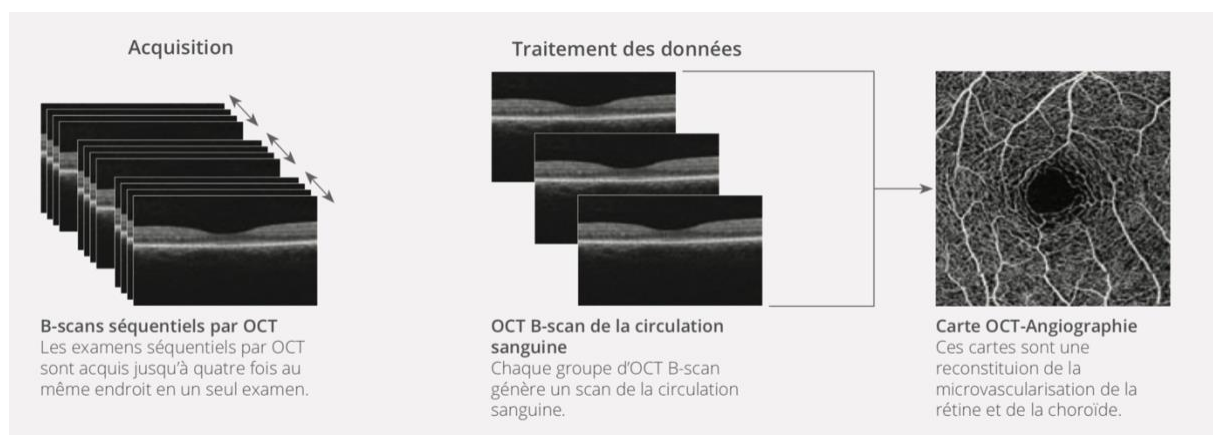


Figure 9 : Principe d'acquisition de l'image en OCT-A. D'après OCT-angiographie pratique, Dr Sylvie Nghiem-Buffer, page 15.

3.1.3 La segmentation

La segmentation consiste à définir avec précision la coupe vasculaire que l'on souhaite étudier, on appelle cette « tranche vasculaire » un « slab ». Elle permet de s'affranchir de la superposition des vaisseaux de couches différentes, qui pose des problèmes d'interprétation en angiographie conventionnelle.

Une fois le volume tissulaire à analyser défini, il est important de parfaitement segmenter les couches rétinienne, pour bien définir les limites du slab et afin que les images de l'arbre vasculaire obtenues soient bien situées dans le plan de coupe concerné.

Grâce à des interfaces logicielles de visualisation appelées « viewers » (Figure 11), l'analyse volumique de l'image est ensuite rendue possible. Ces viewers permettent de sélectionner les limites du slab à analyser, à partir des lignes de segmentation des différentes couches rétinienne. Ainsi, il est possible d'explorer séparément les plexus rétiniens capillaires superficiel et profond et la choriocapillaire. (Figure 12)

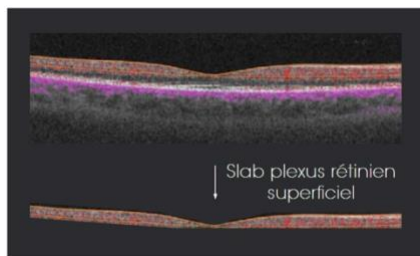


Figure 10 : Principe de la segmentation : projection des limites du slab d'OCT-A sur la coupe d'OCT B-scan et extrapolation du slab plexus rétinien superficiel. D'après l'OCT-angiographie au quotidien, Tome 3, Dr Flore DE BATS, Page 12

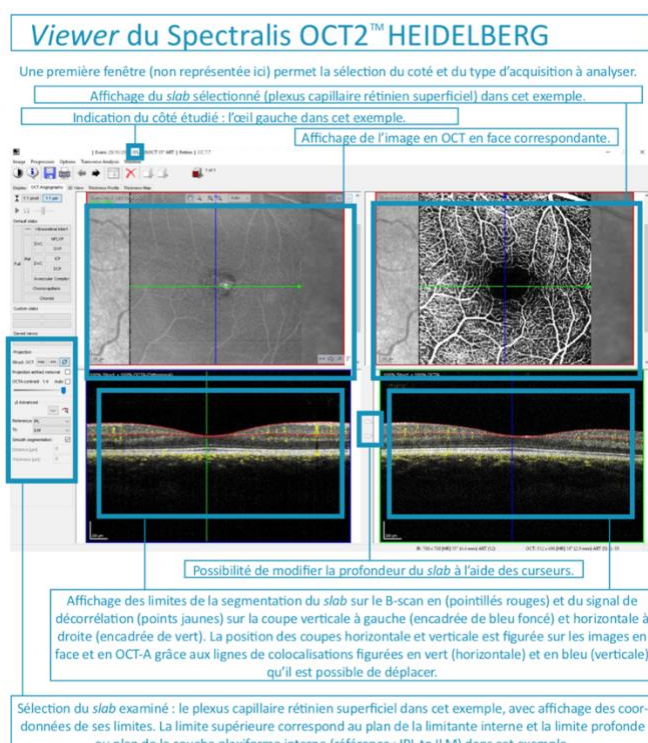


Figure 11 : Viewer du Spectralis 2 d'Heidelberg®

3.1.4 La projection « en face » du lit capillaire

Le signal de décorrélation est extrapolé et l'image est projetée dans le plan frontal. Chaque projection d'OCT-A est donc associée à une image structurale dite « OCT en face » ou représentation en C-scan. La reconstruction volumique est ainsi obtenue par projection du signal de décorrélation sur une reconstruction en C-scan. Il faut être vigilant à analyser ensemble les deux images d'OCT angiographie et d'OCT « en face » afin de s'affranchir d'éventuels artefacts qui peuvent générer un signal de décorrélation. (cf. partie 2.7)

3.2 Artéfacts

3.2.1 Les artéfacts de mouvements.

Tout signal de décorrélation n'est pas nécessairement synonyme de flux sanguin. La génération d'un signal de décorrélation non secondaire au flux sanguin est lié à un artefact.

Des mouvements oculaires transversaux intempestifs (perte de fixation, saccades) pendant la répétition des acquisitions du signal est à l'origine de l'enregistrement d'une différence de signal OCT réfléchi par le tissu rétinien.

Dans ce cas le signal de décorrélation n'est pas lié aux mouvements érythrocytaires mais aux mouvements parasites de tout le globe. L'appareil croit comparer des signaux issus du même point de la rétine, mais compare en réalité deux points de localisation différentes. C'est un signal de décorrélation artéfactuel.

Il existe une autre origine aux artéfacts de mouvements, il s'agit des mouvements dans le plan axial d'origine multifactorielle : micromouvements antéro-postérieurs du globe et variation du calibre vasculaire sous l'effet du cycle systolo-diastolique. De la même manière que les mouvements transversaux, ils induisent un faux signal de décorrélation (mais dans une moindre mesure).(41) (*Figure 12*)

Pour limiter ces artéfacts la machine doit scanner le plus de points possibles pendant le temps le plus court, et doit dépister les mouvements parasites grâce à des systèmes d'eye tracker. Ces systèmes permettent à la machine de se repositionner automatiquement exactement au niveau de la coupe à refaire.

La grande vitesse d'acquisition des scan (85 000 A-scans/ seconde pour le Spectralis, Heidelberg) offre l'avantage de pouvoir balayer rapidement le volume de tissu à explorer, avec pour corollaire, un moindre nombre de mouvements parasites.

Il faut noter que plus le nombre de lignes et le nombre de points scannés par ligne, par volume d'acquisition de tissu rétinien est important, plus la résolution de l'image sera fine. Cependant plus ce nombre augmente, plus le temps de réalisation de l'acquisition s'allonge et donc plus le risque d'artefacts de mouvement est élevé. L'enjeu pour le constructeur est donc de trouver le meilleur compromis possible entre résolution et durée d'acquisition pour obtenir le meilleur ratio signal / bruit.




Figure 12: Schématisation des artefacts de mouvement.

A : Scan par l'OCT d'une région donnée, par une série de coupes B-scan horizontales.

B : Image obtenue en l'absence d'artefact de mouvement

C : Mouvement du globe dans le sens de la flèche induisant un décalage de signal entre les coupes B-scan acquises avant le mouvement et celle acquises après.

D : Image obtenue avec artefact de mouvement, induisant un décalage de tracé angiographique.

E : Image en OCT-A d'un artefact de mouvement. On remarque le décrochage sur le tracé d'un vaisseau et les lignes blanches altérant la qualité de l'image.

D'après Spaide, Retina, 2015.(42)

3.2.2 Les artefacts de segmentation

En cas de mauvaise segmentation, une partie du flux vasculaire circulant au-dessus ou en-dessous du plan à étudier va être artéfactuellement projetée dans un plan au niveau duquel il ne devrait pas être présent. On parle dans ce cas d'artefact de segmentation. La segmentation est automatisée. Cependant, il est possible à l'utilisateur de paramétrer ses propres protocoles de segmentation, en épaisseur et en profondeur, si le paramétrage automatique génère un artefact. En effet la segmentation automatisée peut générer des artefacts modifiant la projection d'OCT

A, c'est pourquoi cette analyse automatisée doit être systématiquement contrôlée sur le cliché B-scan correspondant.

3.2.3 Les artefacts de projection

Il peut exister un artefact par projection miroir des vaisseaux rétiniens superficiels dont le calibre de la lumière vasculaire fluctue avec l'impulsion systolo-diastolique cardiaque. Cette variation de calibre des vaisseaux induit un signal de décorrélation qui se traduit par un ombrage partiel, principalement visualisé au niveau des couches rétiniennes les plus réfléchives, comme l'EPR et la MB.

Un autre mécanisme d'artefacts de projection est le suivant : lorsque la lumière IR passe à travers les éléments figurés du sang en mouvement (au lieu d'être réfléchi), elle passe au travers des vaisseaux sanguins et atteint les tissus sous jacents. Lorsque cette lumière atteint l'EPR, elle est alors réfléchi et captée par la machine. Or la fraction de rayons IR qui passent au travers des vaisseaux varie dans le temps au gré de la circulation, ce qui génère un signal de décorrélation artefactuel aussi responsable d'artefact de projection. (41)

Ces artefacts de projection sont fréquents. (42) Des outils de retraitement de l'image permettent l'identification de ces projections, en recherchant des analogies avec les images des trajets vasculaires enregistrés au niveau des couches plus superficielles. Une fois repéré, le flux parasite est soustrait de l'image.

3.3 Avantages et Limites

Devant l'avancée technologique représentée par l'arrivée en pratique clinique de cette technique une question vient spontanément se poser, à savoir : l'OCT-A va-t-il supplanter définitivement l'angiographie conventionnelle ?

A ce jour le débat est encore à ses prémices et chaque examen semble garder sa place spécifique dans la pratique quotidienne des ophtalmologistes.

3.3.1 Les avantages de l'OCT-A

- Le plus évident et le principal avantage de l'OCT-A est son caractère non invasif. L'examen ne nécessite pas d'injection de produit de contraste ce qui en limite les effets indésirables des plus bénins aux plus sévères (appréhension du patient, coloration jaune des téguments, nausées, vomissements, manifestations allergiques...).
- L'examen est rapide (quelques secondes) et simple, ce qui permet sa répétition lors des consultations successives, facilitant ainsi le suivi évolutif des pathologies rétinienne.
- L'OCT-A permet une segmentation étagée haute résolution des différentes couches vasculaires. Les réseaux capillaires superficiel et profond maculaire et péri papillaires sont individualisables et peuvent être explorés indépendamment contrairement à l'angiographie conventionnelle.
- Il permet une reconstruction de qualité en trois dimensions de tout l'arbre vasculaire, et non en deux dimensions comme en angiographie traditionnelle.
- Il rend la visualisation in vivo possible avec une précision inédite des réseaux capillaires chez l'homme (43) alors que l'angiographie n'explore pas le réseau profond. (6) (7)
- Sa sensibilité est supérieure à l'angiographie conventionnelle dans le diagnostic précoce des néovaisseaux choroïdiens en détectant des formations néovasculaires débutantes. (44)
- Il s'agit d'une technique statique, contrairement à l'angiographie avec injection qui est dynamique, avec un remplissage en différents temps, une diffusion, une élimination. Il n'y a de ce fait pas de fuite ni d'accumulation du produit de contraste qui est responsable d'un masquage rapide des détails structurels. De fines modifications vasculaires pathologiques sont donc analysées plus précisément.

3.3.2 Les limites

- Comme l'angiographie traditionnelle, l'OCT-A nécessite la fixation du patient et une mydriase pharmacologique est obligatoire. La transparence des milieux est nécessaire à une bonne qualité d'image (pouvant être compromise par des opacités cornéennes, cristalliniennes, voiles vitréens, syndrome sec...)
- Le champ d'acquisition en OCT-A est étroit ce qui limite l'exploration de la périphérie, contrairement à l'angiographie conventionnelle. Le champ d'investigation est limité à

9x9 mm, et la meilleure résolution est obtenue en 3x3 mm. Il faudrait un volume de 12x12 mm pour pouvoir évaluer tout le pôle postérieur.

- L'effet de « *fringe washout* » constitue également une limite à cet examen. Il correspond au fait qu'un débit trop rapide ou trop lent n'entraînera pas de signal de décorrélation et ne sera pas détecté. Il apparaîtra en hyposignal faisant supposer une absence de flux. C'est un faux négatif. Il est donc parfois difficile de voir certains micro anévrysmes si la vascularisation à leur niveau est très lente. Pour étudier des vaisseaux au faible débit, il faut un temps long entre deux B-scans, mais cela va augmenter le bruit et donner de moins bonnes images à cause des mouvements oculaires.
- Inversement, en cas de débit trop rapide, le mouvement érythrocytaire ne sera pas perçu. En effet si son temps de passage dans la fenêtre d'acquisition est inférieur à l'intervalle de temps entre deux B-scans successifs, il n'induera pas de signal de décorrélation et ne sera pas pris en compte.

3.4 Le Spectralis, Heidelberg® (Figure 13)

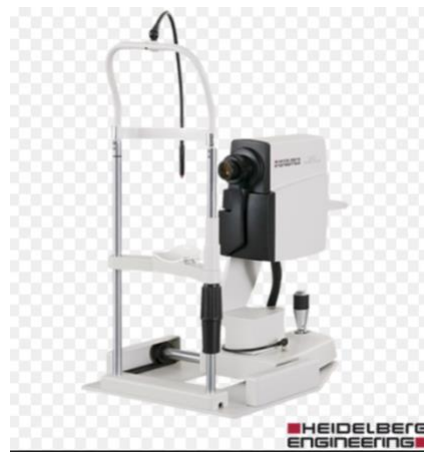

Figure 13 : L'OCT Spectralis 2 d'Heidelberg®

Il s'agit de l'appareil utilisé pour notre étude. (Figure 18) Sa vitesse d'acquisition est ultra rapide de l'ordre de 85 000 A-scan par seconde. Le pic de longueur d'onde de la source lumineuse est de 880 nm. Il permet des acquisitions de 3 mm x 3 mm et 6 mm x 6 mm, mais l'acquisition de 9 mm x 9 mm n'est pas possible sur cet appareil. La dimension maximale d'acquisition en OCT-A est de 9 mm x 4,5 mm.

Les acquisitions en 3x3 comprennent 256 B scans formés de 256 A scan sommés 5 fois (possible en 512 par 512). L'acquisition en 6 x 6 est constituée de 512 B scans, formés de 512 A scan sommés 4 fois. Le nombre de B-scan par acquisition en OCT-A paramétrable va de 131 à 1024. Le nombre de B-scans moyennés par ligne paramétrable en OCT-A de 4 à 7.

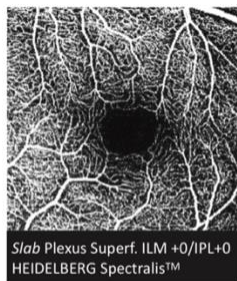
Le nombre de couches segmentées en automatiques est de 12.

La résolution optique axiale est de 7 microns, la résolution numérique axiale de 3,9 microns, la résolution optique transverse de 14 microns. La pénétrance axiale maximale est de 4,9 microns La longueur B-scan-rétine maximale de 17 mm.

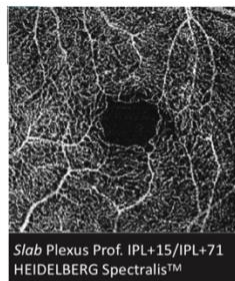
La durée moyenne d'une acquisition en OCT-A de 3 mm x 3 mm est de 33,9 secondes. La durée moyenne d'enregistrement d'une acquisition 3 x 3 mm est de 44 secondes. Le délai moyen d'ouverture d'une acquisition de 3 x 3 mm est de 19 secondes.

Le poids d'une acquisition en OCT-A 3 x 3 mm est de 300 Mo.


Ci-après des clichés en OCT-A, à différents slab, chez le sujet sain. (Figure 14)



**SLAB PLEXUS
SUPERFICIEL**



**SLAB PLEXUS
PROFOND**



**SLAB CHORIO-
CAPILLAIRE**

Figure 14 : Images d'OCT-A chez un patient sain de 25 ans, coupes maculaires 3x3 mm prise avec l'OCT Spectralis 2 d'Heidelberg®

4. ANATOMIE DE LA VASCULARISATION RETINIENNE MACULAIRE

4.1 Les plexus capillaires rétiniens

La structure de la microcirculation rétinienne a été beaucoup étudiée par le passé grâce à des techniques histologiques sur l'animal (6) (7), et sur l'homme post mortem (45) (46). Ainsi, il a été démontré depuis bien longtemps que la rétine interne est vascularisée par un réseau capillaire complexe, organisé en multi couches, parallèles aux couches cellulaires rétiniennes. Toutefois, ce n'est que récemment, grâce à l'apparition de l'OCT-A, qu'il est devenu possible d'identifier ces structures capillaires in vivo chez l'homme, et surtout d'observer séparément les différents réseaux capillaires (superficiels et profonds).

Les premières confirmations par OCT-A des données histologiques datent de 2015. (43)(47) La structure en deux réseaux capillaires distincts, les plexus superficiels et profonds est alors définitivement confirmée in vivo et précisément localisée au sein du tissu rétinien, parallèlement aux couches cellulaires. Ces réseaux ont également révélé des interconnexions verticales complexes entre eux, comme nous le décrivons plus bas. Ces plexus capillaires, lorsqu'ils sont explorés par angiographie conventionnelle, apparaissent superposés, ce qui rendait jusqu'alors l'analyse isolée du plexus capillaire profond impossible.

Ces capillaires rétiniens se divisent en trois réseaux étagés (*Figure 15 et 16*) :

- Le plexus capillaire superficiel : situé au pôle apical des cellules de la couche nucléaire interne, au niveau de la couche des cellules ganglionnaires ;
- Le plexus capillaire profond : au niveau du pôle basal des cellules de la couche nucléaire interne ;
- Le plexus radiaire péripapillaire : présent au niveau des couches de fibres nerveuses, où les capillaires y cheminent parallèlement. Ce plexus n'est présent qu'au niveau péripapillaire, raison pour laquelle nous ne le décrivons pas en détails dans la vascularisation rétinienne maculaire.

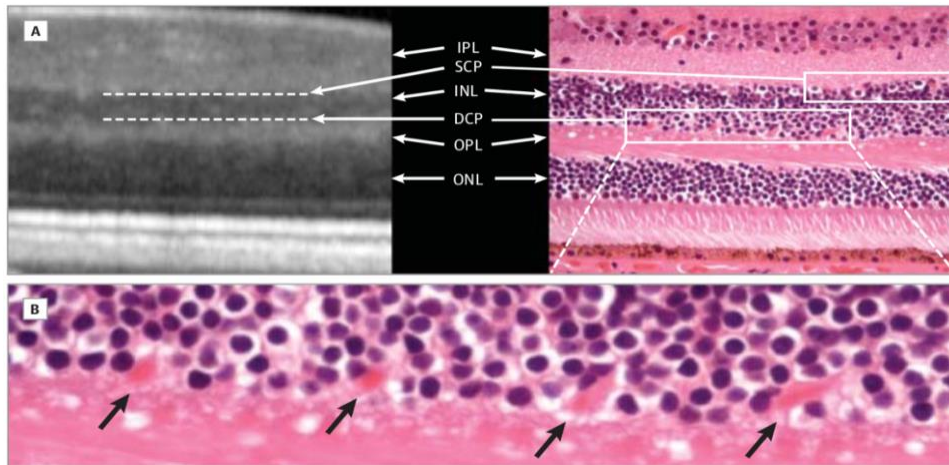


Figure 15 : Analyse histologique et correspondance en SD-OCT des plexus superficiels et profonds.

Fig A : Coupe en SD-OCT d'une macula normale et correspondance histologique démontrant la localisation des plexus rétinien superficiel (SCP) et profond (DCP) respectivement au pôles apical et basal des cellules de la couche nucléaire interne (INL).

Fig B : Aspect histologique à fort grossissement du réseau microvasculaire plexique profond. Les flèches noires pointent des microcapillaires du plexus rétinien profond. (Microscopie optique, coloration PAS)

D'après Sarraf 2013.(45)

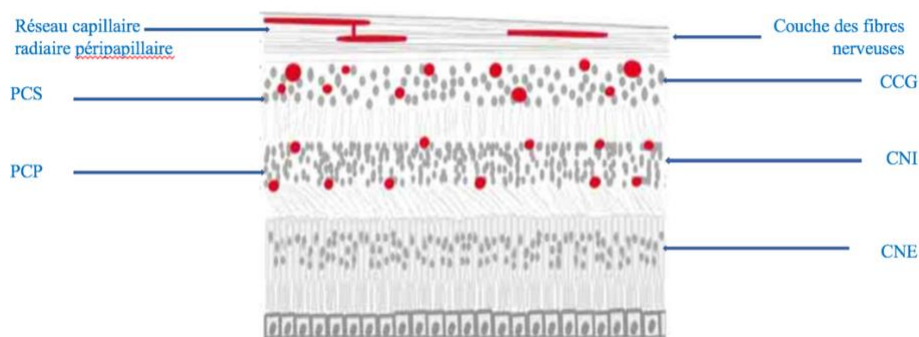


Figure 16 : Couches vasculaires rétiniennes. Les vaisseaux sont schématisés en rouge. Réseau capillaire péripapillaire parallèle aux fibres nerveuses, plexus profond, plexus superficiel.

D'après Spaide et al, 2015 (43)

4.1.1 Le plexus capillaire superficiel

Le réseau superficiel est composé de longues artérioles et veinules horizontales provenant des arcades vasculaires temporales supérieures et inférieures, en regard de la zone centrale avasculaire. La vascularisation maculaire est ainsi assurée par sept unités artério veineuses.(42)

Les artérioles se différencient des veinules par une zone péri vasculaire avasculaire plus étendue. Les artérioles ont également une paroi plus épaisse et une lumière légèrement plus étroite que les veinules correspondantes.

Chaque artériole de premier ordre est connectée une à une à une veinule de premier ordre (dont le calibre est le plus important). Cette connexion entre artériole et veinule de premier ordre se fait par un plexus capillaire constitué de ramifications vasculaires qui augmentent en nombre et diminuent en calibre. (48) (*Figure 17*)

Au sein de ces plexus il n'existe aucune voie de shunt artério veineux, contrairement aux autres systèmes microcirculatoires de l'organisme.(42) La circulation rétinienne maculaire formée par ce cercle anastomotique capillaire péri fovéolaire est donc une circulation terminale.

4.1.2 Le plexus capillaire profond

L'organisation du plexus profond rétinien est atypique. Il est organisé en unités fonctionnelles appelées vortex capillaires.

A partir du plexus capillaire superficiel émanent des artérioles verticales, qui acheminent le flux sanguin vers les couches plus profondes de la rétine, notamment la couche nucléaire interne, où se situent des lacis vasculaires. Ces lacis sont formés de petits capillaires curvilignes interconnectés entre eux. Ces capillaires convergent de manière radiaire vers un épicycle appelé le vortex capillaire. C'est à partir des vortex capillaires qu'émanent des vaisseaux verticaux qui réacheminent le flux sanguin vers les veinules du plexus superficiel. Ces vaisseaux verticaux qui connectent les deux plexus capillaires superficiels et profonds, délimitent à intervalle régulier des unités fonctionnelles de forme polygonales.

Les capillaires constituant le réseau profond sont tous de même calibre contrairement au réseau superficiel. (*Figure 18*)

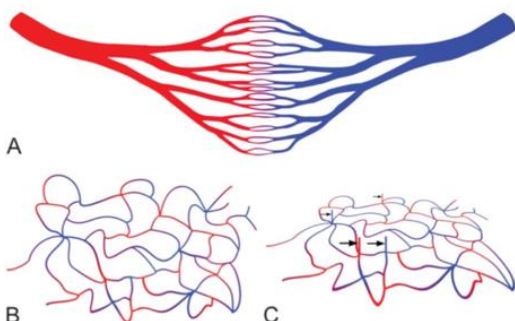


Figure 17 : Comparaison morphologique des plexus capillaires rétiniens superficiels et profonds.

A : Le plexus capillaire superficiel : une artériole de premier ordre correspond à une veinule de premier ordre. Les capillaires se ramifient, augmentant ainsi en nombre et diminuant en diamètre.

B : Le plexus capillaire profond : réseau de capillaires curvilignes tous de même calibre interconnectés.

(Le réseau artériolaire est représenté en rouge, le réseau veinulaire en bleu.)

D'après Spaide, 2016 (49)

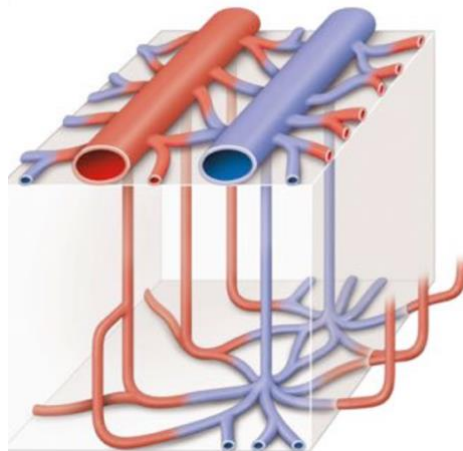


Figure 18 : Schématisation de l'organisation microvasculaire rétinienne
Le plexus profond est organisé en lobules convergents vers un vortex, qui draine par une veinule la circulation vers le plexus superficiel.
D'après Bonnin, Retina, 2015 (42)

4.2 La choriocapillaire

La CC est une monocouche capillaire dont la membrane basale constitue la couche externe de la membrane de Bruch. Elle fait partie intégrante de la tunique intermédiaire de l'œil : la choroïde.

La choroïde est une structure très vascularisée et pigmentée adhérente à la sclère en arrière et au complexe épithélium pigmentaire-membrane de Bruch en avant.

La choroïde est constituée de trois couches, la choriocapillaire, la couche des moyens vaisseaux (ou couche de Sattler) et la couche des gros vaisseaux (ou couche de Haller). (*Figure 20*)

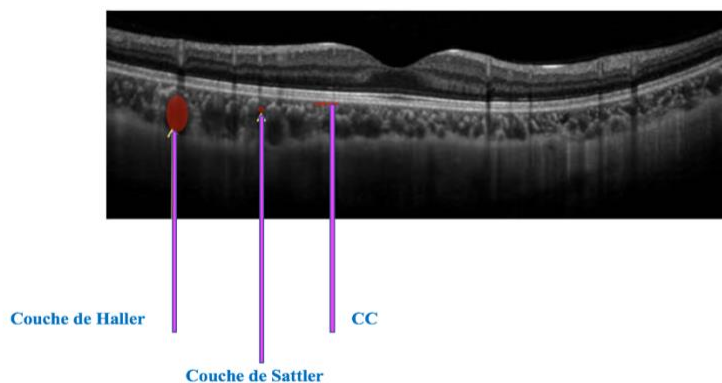


Figure 20 : Couches choroidiennes sur une coupe en OCT EDI de macula normale.

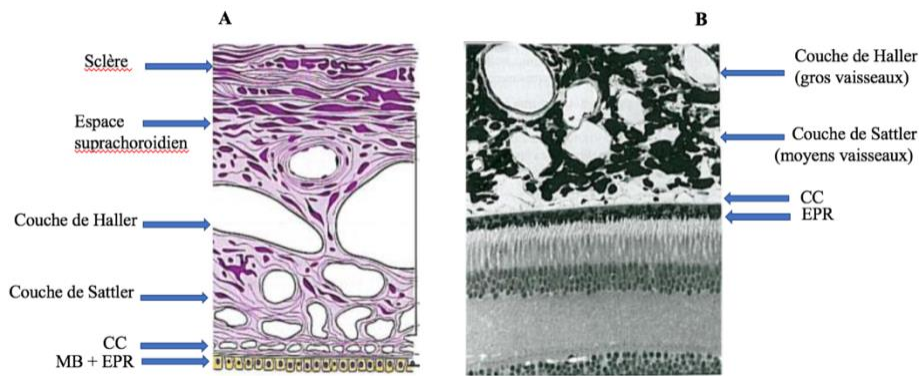


Figure 21 : Histologie de la choroïde.
A : Schématisation des couches de la choroïde. B : Coupe histologique semi-fine en résine de la rétine externe et de la choroïde d'un œil de primate.

D'après Nickla et al., Progress in retinal and eye research, 2010. (50)

Son épaisseur est de 280 microns au niveau maculaire. Celle-ci diminue plus rapidement en nasal qu'en temporal à mesure que l'on s'éloigne de la fovéa. (Figure 22) L'épaisseur choroïdienne maculaire diminue également avec l'âge et la myopie forte. (49)

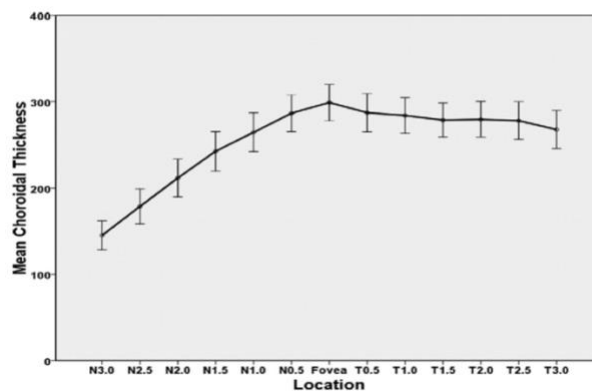


Figure 21 : Epaisseur choroïdienne mesurée sur une coupe horizontale passant par la fovéa, à intervalle de 500 microns, allant de 3 mm en temporal à 3 mm en nasal de la fovéa chez un sujet sain.

D'après Margolis, American Journal of Ophthalmology, 2009.

Les artères choroïdiennes proviennent des artères ciliaires postérieures courtes (ACPC), elles-mêmes issues des artères ciliaires postérieures temporales, nasales et supérieures, branches de l'artère ophtalmique. Elles sont disposées de manière radiaire centrifuge émergeant autour de la macula, de la papille et en moyenne périphérie. Elles sont bien visibles en angiographie au vert d'indocyanine contrairement à l'angiographie à la fluorescéine. (Figure 26) Chaque ACPC irrigue un territoire triangulaire à sommet tourné vers la fovéa. (50) (Figure 22)

Il n'existe pas d'artère choroïdienne maculaire. Cependant il existe 8 à 16 branches récurrentes issues des artères ciliaires postérieures temporales dirigées vers la choroïde maculaire. Les veines choroïdiennes se drainent dans les veines vortiqueuses au nombre de 4 à 6 par œil, qui quittent le globe environ 3 mm en arrière de l'équateur.

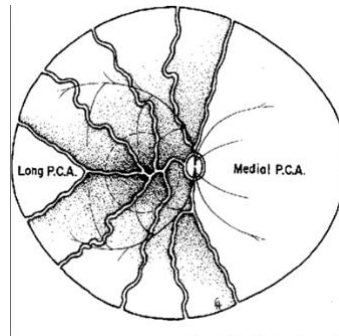


Figure 23 : Angioarchitecture de la choroïde. D'après Hayreh, International Ophthalmology, 1983. (52)

Elle joue un rôle physiologique capital d'apport en oxygène et en nutriments à la rétine externe, de drainage de l'humeur aqueuse et de régulation de la pression intraoculaire, ainsi que d'absorption de la lumière par les mélanocytes (en bien moindre mesure que l'épithélium pigmentaire). Certains de ses rôles ne sont actuellement qu'hypothétiques comme le rôle de thermorégulation de la rétine, d'emmetropisation, ou de contrôle de l'inflammation.

Le flux vasculaire choroïdien est extrêmement élevé. Il s'agit du plus important débit sanguin l'organisme proportionnellement à sa masse tissulaire. (51) Au niveau maculaire, le débit sanguin rapporté au poids tissulaire est évalué entre 1500 et 2000 mL/ minute/ 100g, soit dix fois celui du cerveau. Au sein même de la choroïde, le débit maculaire est dix fois plus important que le débit périphérique. Le débit sanguin choroïdien constitue plus de 70% du débit oculaire total. (52)

La CC qu'elle contient, est un réseau continue de capillaires à endothélium fenêtré hautement perméable dont le diamètre est compris entre 15 et 40 microns. Cette haute perméabilité aux protéines de bas et de moyen poids moléculaire (pores de 60 à 80 nm tournés vers l'épithélium pigmentaire) permet un transport actif au niveau de l'épithélium pigmentaire rétinien et engendre une pression oncotique choroïdienne élevée responsable des mouvements de fluide de la rétine vers la choroïde.

Morphologiquement la CC est organisée en lobules vasculaires (*Figure 24*). (53) (54) Au niveau maculaire, la vascularisation de ces unités fonctionnelles de CC est assurée par une artériole centrolobulaire et des veinules périphériques. Les lobules se remplissent donc par le centre, de manière indépendante, sans anastomose apparente. A noter que cette lobulation

choriocapillaire est différente selon la topographie rétinienne. (Figure 24) Les Leur configuration géométrique varie, ils possèdent entre trois et six côtés allant d'une forme triangulaire irrégulière à une forme plutôt hexagonale. Leur diamètre varie de 620 à 830 micromètres.

Avant l'avènement de l'OCT-A, la vascularisation choroïdienne était explorée sur les temps très précoces de l'angiographie à la fluorescéine, et sur l'angiographie au VIC mais de manière très imparfaite.

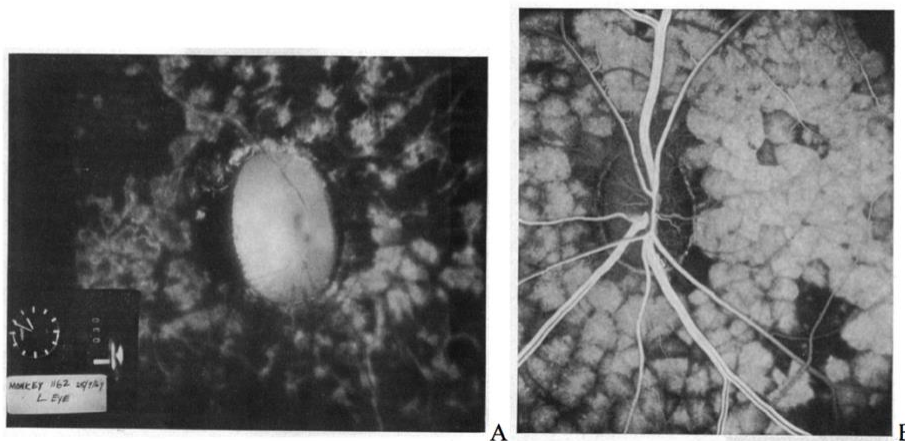


Figure 23 : Angiographie expérimentale chez le singe à la fluorescéine montrant le remplissage par le centre des lobules choriocapillaires A : temps précoce, B : temps veineux laminaire
D'après Hayreh, British Journal Of Ophthalmology, 1975 (56)

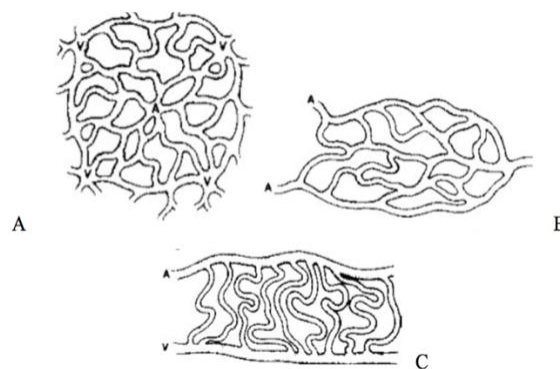


Figure 24 : Organisation en lobule de choriocapillaire.
D'après Fryczykowski, British Journal of ophthalmology, 1988 (53)

5. NOTRE ETUDE

5.1 INTRODUCTION

Nous avons étudié rétrospectivement les données cliniques et les données de l'imagerie multimodale de 9 yeux (5 patients) atteints de NRAM, recensés dans notre service d'ophtalmologie au Centre Hospitalo-Universitaire d'Amiens. (CHU). Nous nous sommes particulièrement concentrés sur les données apportées par l'OCT-A. Notre principale hypothèse était que l'ischémie choriocapillaire aurait été le mécanisme physiopathologique primitif de cette affection. L'objectif principal de notre étude a donc été de mettre en évidence qualitativement cette ischémie.

Secondairement, nous avons étudié systématiquement toutes les couches vasculaires rétiniennes afin d'en évaluer l'état circulatoire de manière qualitative. Nous nous sommes également attachés à mesurer et à comparer les surfaces des aires lésionnelles visibles sur l'OCT en face et en OCT-A au niveau choriocapillaire.

5.2 Matériel et Méthode

Nous avons analysé rétrospectivement les données cliniques et paracliniques des 5 patients (9 yeux) atteints de NRAM qui se sont présentés au CHU d'Amiens entre Mars 2016 et Mars 2018. Le diagnostic de NRAM était basé sur 1) l'apparition d'un ou plusieurs scotomes centraux ou paracentraux avec ou sans baisse objective de l'acuité visuelle, 2) une installation aiguë des symptômes et l'absence d'aggravation après leur apparition, 3) des lésions parafovéolaires pétales visibles sur les clichés en IR et 4) des anomalies caractéristiques en SD-OCT, l'hyper-réflexivité ou l'atténuation de la CPE et de la CNE, l'hyper-réflexivité de la jonction CPE/CNE ainsi qu'une interruption de la zone ellipsoïde. Tous les patients ont bénéficié d'un interrogatoire précis et d'un examen clinique ophtalmologique complet.

Le bilan initial paraclinique comportait des rétino-graphies couleur haute résolution, des clichés en AF, des clichés monochromatiques en lumière bleue (Topcon®) ainsi qu'une angiographie à la fluorescéine et au vert d'indocyanine (SLO- Heidelberg®). L'acquisition d'un SD-OCT en mode EDI ainsi qu'un OCT-A ont été réalisés (Heidelberg® Spectralis HRA + OCT ; Heidelberg® Engineering).

Le protocole d'acquisition de l'OCT-A comportait des scans carrés ou rectangle de taille adaptée aux lésions visualisées en IR. Les B-scans étaient espacés de 11 microns dans chaque fenêtre d'acquisition. Une fois l'acquisition réalisée, l'image en OCT-A était analysée de manière systématique grâce au logiciel Heidelberg® (*Heyex 6.9*)

Afin d'évaluer les zones d'intérêt en OCT en face et en OCT-A et de mesurer les surfaces anormales, un protocole de segmentation a été établi par nos soins et reproduit pour l'analyse des examens de chaque patient. Pour l'analyse qualitative des plexus superficiel et profonds, nous avons utilisé les modes de segmentation prédéfinis par le constructeur Heidelberg®.

Au niveau choriocapillaire, nous avons déterminé une segmentation manuelle selon des repères très précis et reproductibles inspirés des données anatomo-pathologiques. La ligne de référence se situait 10 microns en dessous la MB, facilement identifiable sur l'OCT transversal. Le flux a été analysé 20 microns en dessous de cette ligne de référence.

Les anomalies hyper-réfléctives des couches rétinienne externes ont été mises en évidence dans le plan frontal par OCT en face. Par souci de reproductibilité, nous avons choisi comme ligne de référence la lignes des photorécepteurs, l'analyse du signal était faite 5 microns en avant de celle-ci.

Un traitement des artefacts de projection a été effectué pour chaque image par un outil de suppression informatique fourni par le constructeur. L'appareil est également doté d'un *eye tracker* pour se prémunir des artefacts de mouvements (TRU TRACK™).

Grâce à un logiciel informatique avec un système de croix, nous avons pu repérer et faire concorder les zones topographiques lésionnelles en OCT en face avec les coupes transversales d'OCT-A pour pouvoir y analyser les flux vasculaires.

Nous avons enfin effectué les mesures de surfaces des zones pathologiques, d'abord sur OCT en face. Puis nous avons identifié les anomalies de flux et avons manuellement entouré les zones d'interruption de flux. Cette démarche a été réalisée par plusieurs investigateurs, chacun ayant répété chaque mesure au moins cinq fois jusqu'à obtenir des mesures reproductibles.

5.3 Résultats

Les caractéristiques des patients inclus sont résumées dans le tableau 1. Cinq patients (9 yeux) ont été inclus, 4 femmes et 1 homme d'âge compris entre 12 et 27 ans. L'atteinte était bilatérale chez 4 patients sur les cinq. Trois patients ont pu bénéficier de l'OCT-A en phase aiguë, soit dans le mois de l'apparition des symptômes. Une patiente a obtenu son OCT-A 2 mois après la consultation initiale, une autre seulement un an après ses premiers symptômes, en phase tardive, car nous ne disposions pas encore du module OCT-A sur l'appareil Spectralis Heidelberg® lors de son diagnostic. (*Patiente numéro 1*) La meilleure acuité visuelle corrigée initiale était de 20/20 chez tous les patients. L'hyper-réflexivité caractéristique des couches externes en SD-OCT était retrouvée chez tous les patients sauf chez la patiente numéro 1, qui présentait un amincissement des couches rétinienne plutôt qu'une hyper-réflexivité car son imagerie n'a été réalisée qu'une année après le diagnostic, en phase atrophique (phase tardive).

L'analyse qualitative des flux choriocapillaires a mis en évidence des zones hypoperfusées sur les coupes d'OCT-A segmentées sur la CC chez tous les patients. (*Tableau 2*)

Les reconstructions C-scan (OCT en face) segmentées sur la CC ont révélé des zones d'hypo-réflexivité maculaires chez tous les patients. Les aires hypo-réflexives sur les clichés d'OCT en face étaient grossièrement superposables aux aires d'hypoperfusion sur les coupes d'OCT-A géométriquement et topographiquement. Toutefois, les limites des zones hypoperfusées avaient tendance à être plus étendues que les zones hypo-réflexives sur l'OCT en face. De plus on observait en OCT-A des zones hypoperfusées qui n'apparaissaient pas sur l'OCT en face.

Pour tous les patients, les mesures des aires hypo-réflexives sur l'OCT en face et des zones ischémiques sur l'OCT-A ont retrouvé des surfaces ischémiques plus étendues que ne le laissait observer l'OCT en face. (*Tableau 2*) Des analyses statistiques mathématiques n'ont pas pu être réalisées du fait du faible nombre de patients lié à la rareté de la pathologie.

L'analyse qualitative des plexus superficiels s'est révélée normale pour tous les patients. Au niveau du plexus profond, des déficits de perfusion capillaires ont été retrouvés uniquement chez la patiente numéro 1 aux deux yeux. La vascularisation plexique profonde était normale pour les autres patients.

Numéro Patient	Age (années)	Sexe	Yeux atteints	MAVC initiale	Facteurs de risque	Stade en SD-OCT	Délai OCTA - SF (Jour)
1	20	F	ODG	20/20	CO, G, VC	A/A	360
2	20	F	ODG	20/20	CO, G	H/H	60
3	12	H	ODG	20/20	AI	H/H	4
4	17	F	ODG	20/20	G	H/H	21
5	26	F	OG	20/20	G	H	1

Délai OCTA-SF : délai entre la réalisation de l'OCT-A et l'apparition des signes fonctionnels, ODG : œil droit + œil gauche, OD : œil droit, OG : œil gauche, CO : contraception orale, G : grippe, VC : vasoconstricteurs oraux, AI : altitude, A : atrophie, H : hyper-réflexivité.

Tableau 1 : Caractéristiques démographiques, cliniques et paracliniques des patients.

Numéro patient	Œil atteint	Plexus superficiel	Plexus profond	Aire lésion OCT en face (mm ²)	Aire déficit CC (mm ²)
1	OD	Normal	Zones de defect	3,8	6,02
	OG	Normal	Zones de defect	3,44	6,16
2	OD	Normal	Normal	0,96	1,6
	OG	Normal	Normal	0,14	0,37
3	OD	Normal	Normal	1,19	1,55
	OG	Normal	Normal	1,25	2,42
4	OD	Normal	Normal	0,17	0,66
	OG	Normal	Normal	4,09	0,65
5	OD	Normal	Normal	0	0
	OG	Normal	Normal	0,58	0,93

OD : œil droit, OG : œil gauche

Tableau 2 : Analyse quantitative et qualitative des flux vasculaires et des surfaces lésionnelles.

5.2.1 CAS NUMERO 1 (Figure 25)

La patiente numéro 1 est une jeune femme caucasienne âgée de 20 ans. Elle a consulté pour des scotomes bilatéraux apparus brutalement 24 heures auparavant. Elle a déclaré un syndrome grippal prodromique depuis 3 jours pour lequel elle s'est automédiquée par paracétamol 1000 mg et pseudoéphédrine associé à de l'ibuprofène. Elle ne présentait aucun antécédent notable et était sous contraception œstro-progestative depuis 4 ans.

Son acuité visuelle corrigée a été évaluée à 20/20 aux deux yeux. L'examen des segments antérieurs était normal. Les rétinographies couleur révélait une altération du reflet fovéolaire associée à des lésions orangées périfovéolaires bilatérales. Sur le cliché IR on retrouvait des lésions confluentes bien délimitées. Le SD-OCT objectivait en phase initiale des lésions typiques hyper-réfléctives au niveau des couches externes associées à une interruption de la zone ellipsoïde. Sur les coupes en SD-OCT effectuée en même temps que l'OCT-A (soit près d'un an plus tard) l'hyper-réfléctivité s'est amendée et ne persistait qu'un amincissement de la CNE lié à l'évolution vers l'atrophie de cette couche.

Sur l'angiographie à la fluorescéine les barrières hémato-rétiniennes étaient intègres. L'angiographie au VIC révélait une inhomogénéité de remplissage de la choroïde aux temps précoces qui ne persistait pas aux temps plus tardifs.

La circulation au niveau du plexus superficiel était normale. Par contre nous avons retrouvé des anomalies de flux périfovéolaires au niveau du plexus profond aux deux yeux.

Sur l'OCT en face les lésions hypo-réfléctives correspondaient aux anomalies visualisées sur le cliché en infra-rouge. (Figure ...) L'analyse des flux de la CC ont permis de mettre en évidence des zones d'hyposignal de flux en regard des lésions hypo-réfléctives en OCT en face. A noter qu'un an s'est écoulé entre le début des symptômes et la réalisation de l'OCT-A car le service n'était pas équipé de l'OCT-A au moment de sa première consultation.

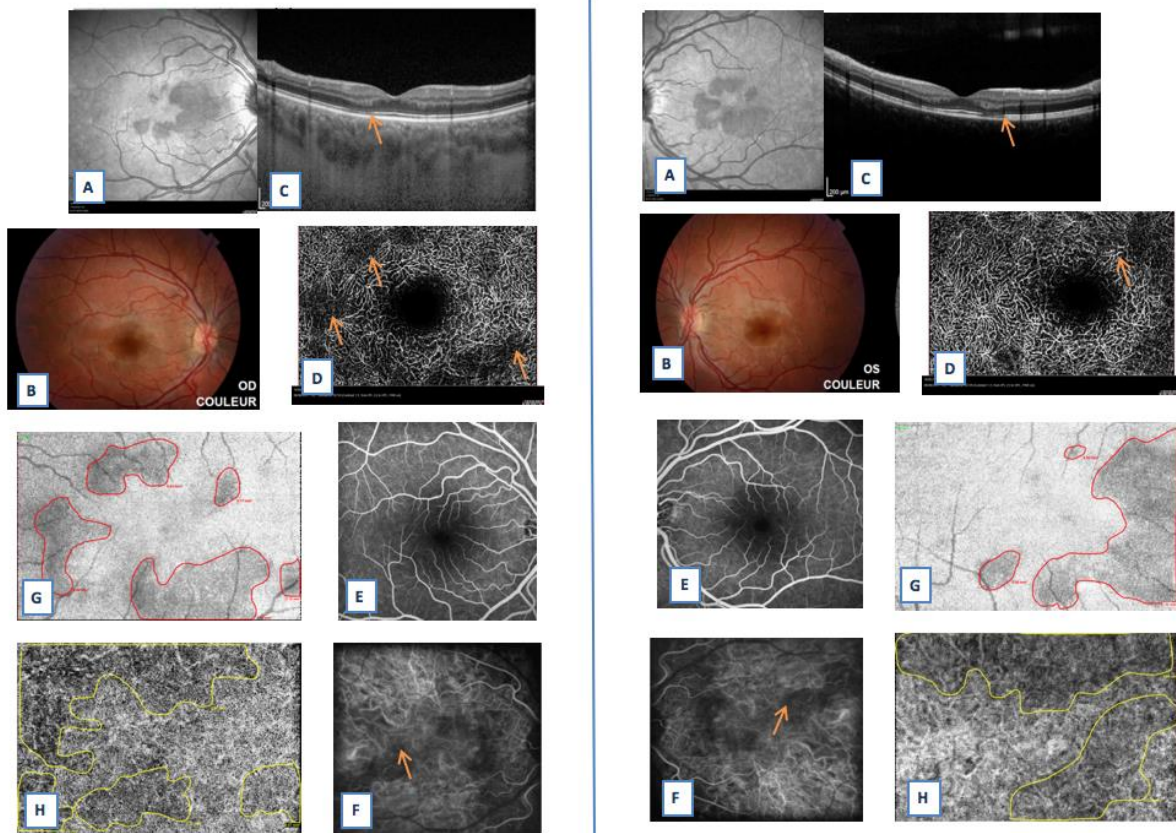


Figure 25 : Imagerie multimodale du patient numéro 1.

(A droite : œil droit. A gauche : œil gauche)

Rétinophotographies IR (A) et couleur (B) montrant des lésions pétaloïdes périfovéolaires pointant vers la fovéa, bilatérales.

Les atteintes sont bien mieux visibles en IR. (A)

Sur les coupes en SD-OCT réalisées à la phase tardive (1 an) passant par la lésion (C), on observe un amincissement de la CNE sans hyper-réflexivité. (flèches)

Sur les coupes d'OCT-A passant par le DCP, il existe des zones d'hyposignal de flux nettement visibles. (D)

Angiographies à la fluorescéine (E) et au VIC (F) :

L'angiographie fluoresceïnique est normale. (E) On note sur l'angiographie au VIC un remplissage choroïdien inhomogène aux temps précoces. (F) (flèches sur les zones hypoperfusées)

OCT en face (G) et coupe d'OCT-A sur la CC.

Les lésions hypo-reflectives sont nettement visibles sur l'OCT en face. (G) (entourées en rouge)

Les zones pathologiques correspondent aux zones en hyposignal de flux sur l'OCT-A. (H) (entourées en jaune)

On remarque que les zones ischémiques sont plus étendues que les zone hyporeflexives en OCT en face. (Tableau 2)

5.3.2 CAS NUMERO 2 (Figure 26)

Le deuxième cas est une jeune femme caucasienne âgée de 20 ans qui s'est présentée pour des scotomes bilatéraux apparus brutalement depuis 24 heures. Elle a déclaré cette gêne le lendemain d'une grippe saisonnière sévère pour laquelle elle n'avait consommé aucun traitement. Elle n'a relaté aucun antécédent notable et était sous contraception œstro-progestative depuis 5 ans.

Son acuité visuelle corrigée était normale, 20/20 aux deux yeux. L'examen du segment antérieur était sans particularité. Les rétinographies couleurs se sont révélées subnormale à droite, mais objectivaient une petite hémorragie superficielle temporale gauche. Le cliché en IR a mis en évidence des lésions confluentes bien délimitées à droite, en forme de larme, et une lésion en goutte à gauche. Le SD-OCT passant par les lésions était typique, avec hyper-réflexivité des couches externes associées à une interruption de la zone ellipsoïde (*figure*). L'angiographie à la fluorescéine et au VIC retrouvaient une intégrité des barrières hémato-rétiniennes. On a mis en évidence simplement l'effet masque liée à l'hémorragie superficielle gauche.

L'analyse en OCT-A des plexus superficiel et profond était normale.

On retrouve sur l'OCT en face des lésions hypo réfléchives correspondant aux anomalies sur le cliché en infra-rouge. L'analyse des flux de la CC a montré des hyposignaux de flux en regard des lésions d'OCT en face.

Pour cette patiente deux mois se sont écoulés entre le début des symptômes et la réalisation de l'OCT-A.

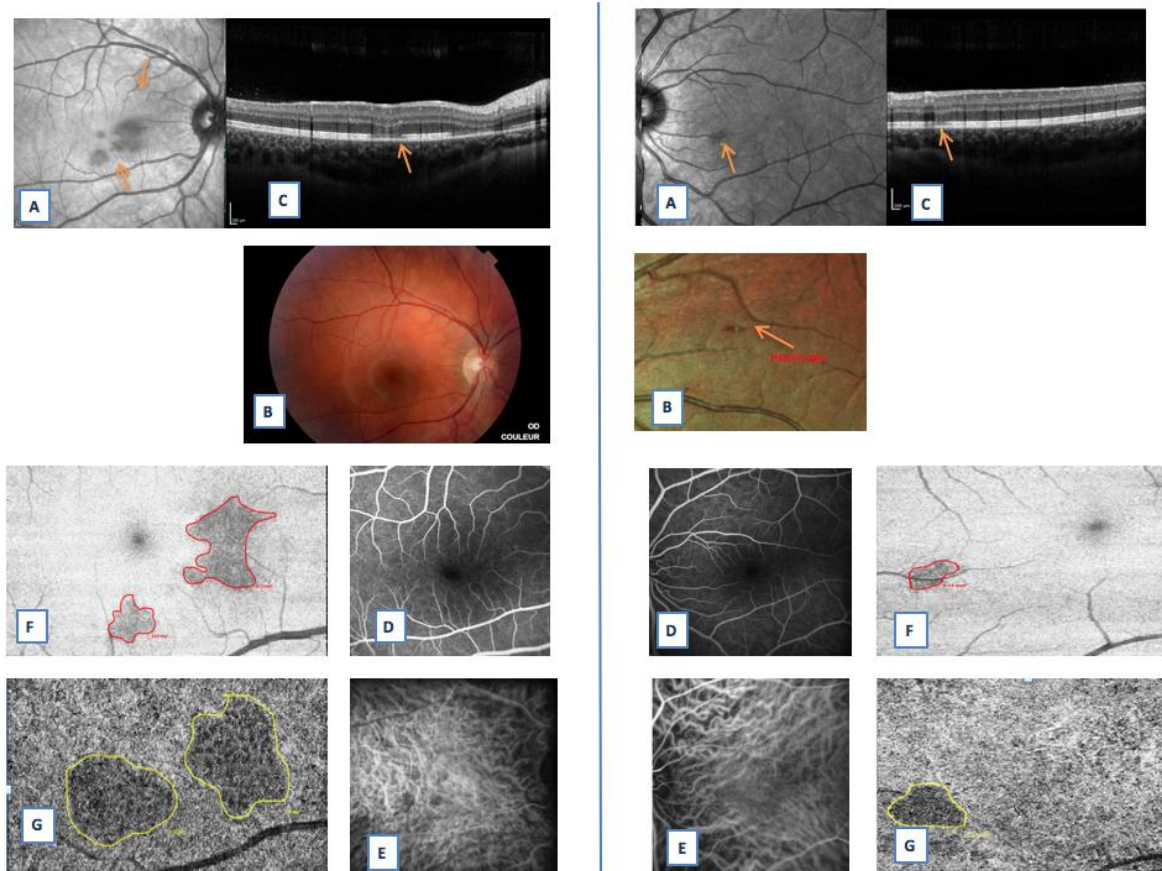


Figure 26 : Imagerie multimodale du patient numéro 2.

(A droite : œil droit. A gauche : œil gauche)

Rétinophotographies IR (A) et couleur (B). Le cliché couleur de l'œil gauche est zoomé électivement sur une petite hémorragie superficielle présente au pôle postérieur.

L'aspect du fond d'œil est subnormal à droite. (B)

Les lésions sont cependant mises en évidence en IR. (A) Elles prennent une forme dacryoïde, et se situent en périfovéolaire.

Sur les coupes SD-OCT passant en zone lésionnelles (C), on observe une hyper-reflectivité de la CNE et une interruption de la ZE. (flèche)

Les angiographies à la fluorescéine (D) et au vert d'indocyanine (E) sont normales. (On note une toute petite zone de masquage lié à l'hémorragie à gauche).

En OCT en face (F) et coupe d'OCT-A segmentés sur la CC (G) :
Lésions hypo-réfléctives sur l'OCT en face. (F) (entourées en rouge)
Zones de defect vasculaire sur l'OCT-A. (G) (entourées en jaune)

5.3.3 CAS NUMERO 3 (Figure 27)

Il s'agit d'un jeune garçon de 12 ans qui se plaignait depuis 3 jours de myodésopsies bilatérales. Il a présenté ces lésions alors qu'il pratiquait du ski à une altitude d'environ 1700 mètres. Il n'a relaté aucune infection récente, n'a pas consommé de toxique et n'avait pas d'antécédent personnel.

Son acuité visuelle était de 20/20 aux deux yeux. L'examen des segments antérieurs était normal. Sur les rétino-graphies couleurs on retrouvait des lésions orangées péri-fovéolaires (qui correspon-daient sur les clichés IR à des lésions pétaloïdes bien délimitées et confluentes

Sur le SD-OCT passant par les lésions, l'hyper-réflexivité typique des couches externes associées à une interruption de la zone ellipsoïde étaient évidentes.

Les angiographies la fluorescéine et au VIC se sont avérées strictement normales à droite. A gauche le remplissage aux temps précoces s'est fait de manière hétérogène. Cette hétérogénéité s'est normalisée au cours de la séquence angiographique.

Le flux vasculaire au niveau des plexus superficiels et profonds en OCT-A était normal.

Sur l'OCT en face des lésions hypo réfléchives étaient bien visibles correspondant aux anomalies sur le cliché en infra-rouge. L'analyse des flux de la CC a permis de mettre en évidence des hypo signaux de flux francs en regard des lésions d'OCT en face.

Le délai écoulé entre le début des symptômes et la réalisation de l'OCTA a été de 4 jours.

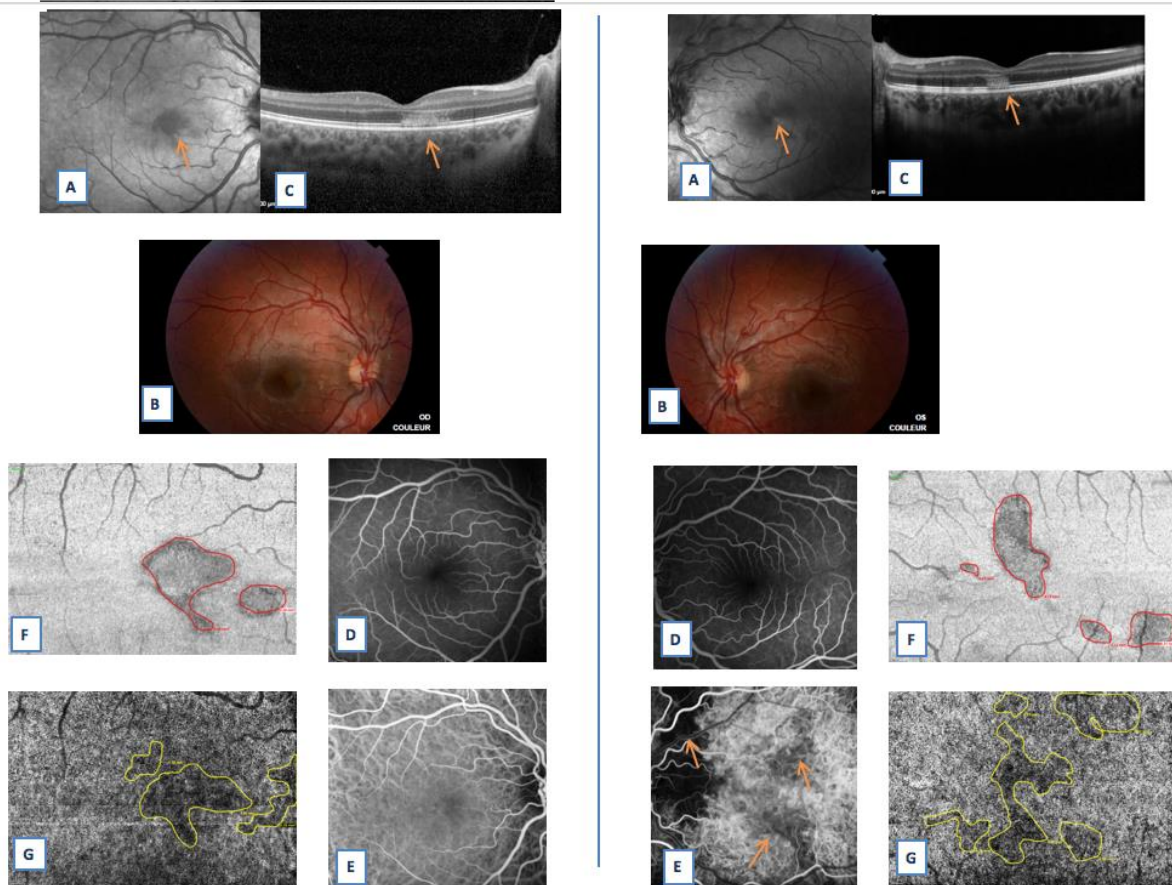


Figure 27 : Imagerie multimodale du patient numéro 3.

(A droite : œil droit. A gauche : œil gauche)

Rétinophotographies IR (A) et couleur (B). Sur le cliché couleur on devine un reflet orangé périfovéolaire pathologique très subtile. (B) L'IR révèle des lésions ovalaires périfovéolaires en nasal. (A) (*flèche*)

Les coupes SD-OCT passant par les lésions réalisées précocément (C), objectivent l'hyper-réfectivité caractéristique de la CNE. (*flèches*)

L'angiographie à la fluorescéine (D) est normale à droite et à gauche.

L'angiographie au VIC (E) met en évidence une inhomogénéité de remplissage à gauche, qui n'a pas persisté aux temps tardifs, normale à droite.

En OCT en face (F) et coupe d'OCT-A segmentés sur la CC (G) :
Lésions hypo-réfectives sur l'OCT en face. (F) (*entourées en rouge*)
Zones de defect vasculaire sur l'OCT-A. (G) (*entourées en jaune*)

5.3.4 CAS NUMERO 4 (Figure 28)

Cette patiente est une jeune femme caucasienne de 16 ans qui s'est présentée pour des scotomes bilatéraux prédominants à droite apparus brutalement depuis 3 semaines. Elle avait déjà consulté son ophtalmologue de ville 15 jours auparavant qui a conclu à un examen clinique ophtalmologique sans particularité. Devant la persistance des anomalies, elle consulte en urgence. Elle décrit des prodromes à type de syndrome grippal aspécifique ayant débuté il y a 1 mois pour lequel elle s'est automédiquée durant 5 jours par de l'ibuprofène à dose normale. Elle n'avait aucun antécédent notable et ne prenait pas de contraception orale. Son acuité visuelle corrigée était de 20/20 aux deux yeux. L'examen du segment antérieur s'est avéré strictement normal. On observait sur les rétino-graphies couleur une altération du reflet fovéolaire avec lésions orangées prédominant à droite. Le cliché en IR a mis en évidence des lésions non confluentes bien délimitées prédominant à droite. Sur les coupes SD-OCT réalisées en phase initiale on identifiait des lésions typiques hyper-réfléctives dans les couches externes associées à une interruption de la zone ellipsoïde. Les barrières hémato-rétiniennes étaient respectées en angiographie. L'angiographie au VIC a révélé une inhomogénéité de remplissage de la choroïde aux temps précoces prédominant à droite mais qui n'a pas perduré aux temps plus tardifs.

L'analyse des plexus superficiel et profond en OCT-A est revenue normale.

On a objectivé sur l'OCT en face des lésions hypo-réfléctives correspondant aux anomalies sur le cliché en IR. L'analyse des flux de la CC a objectivé un hyposignal de flux bien délimité en regard des lésions visibles en OCT en face.

La patiente a bénéficié de l'OCT-A 21 jours après le début de ses symptômes.

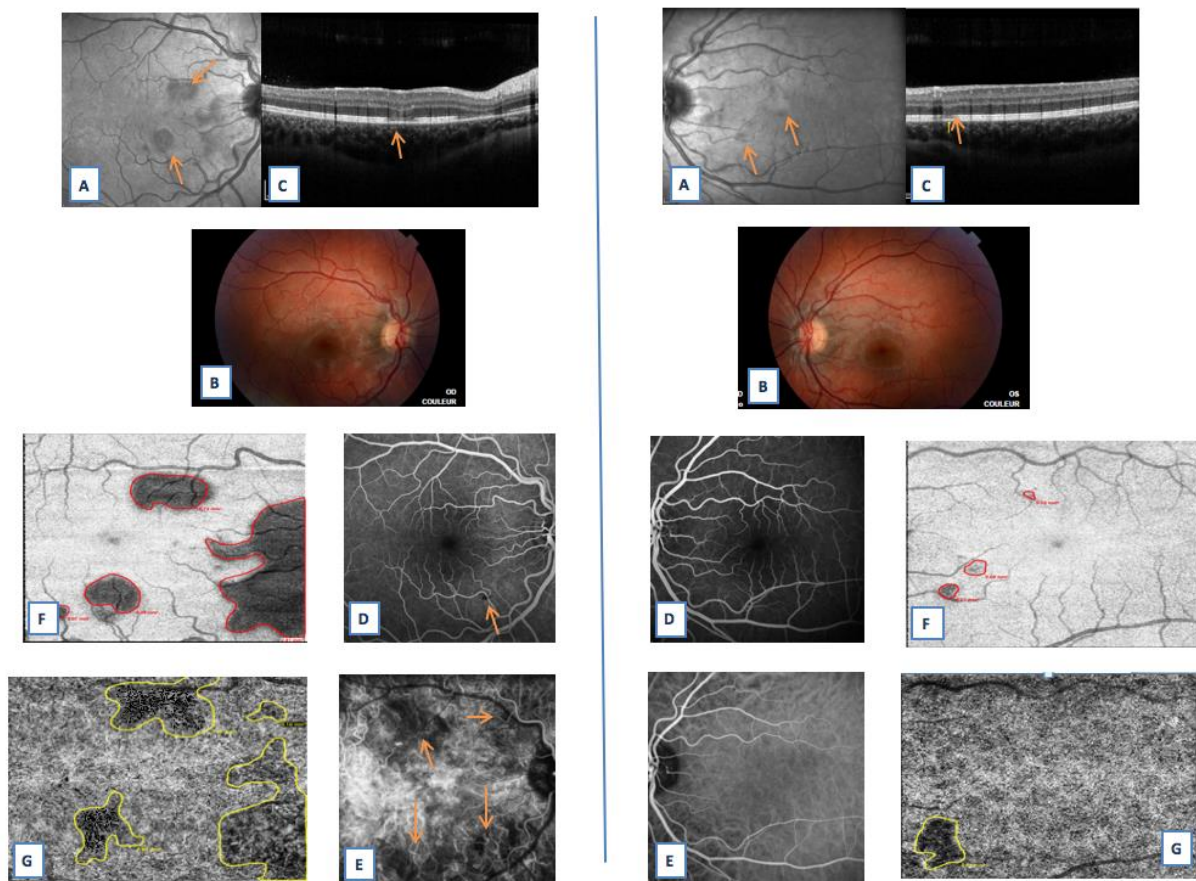


Figure 28 : Imagerie multimodale du patient numéro 4.

(A droite : œil droit. A gauche : œil gauche)

Rétinophotographies IR (A) et couleur (B). Les clichés couleur s'avèrent subnormaux. (B) On peut deviner un discret reflet orangé périfovéolaire L'IR révèle des lésions ovalaires isolées classiquement situées autour de la fovéa. (A) (*flèche*)

Les coupes SD-OCT passant par les lésions réalisées précocement (C), permettent de mettre en évidence une hyper-réflexivité et amincissement caractéristique de la CNE. (*flèches*)

L'angiographie à la fluorescéine (D) est normale à droite et à gauche.

L'angiographie au VIC (E) retrouve un remplissage choroïdien inhomogène à droite, et normale à gauche.

En OCT en face (F) et coupe d'OCT-A segmentés sur la CC (G) :
Lésions hypo-réfléctives sur l'OCT en face. (F) (*entourées en rouge*)
Zones de defect vasculaire sur l'OCT-A. (G) (*entourées en jaune*)

5.3.5 CAS NUMERO 5 (Figure 29)

Cette patiente est une jeune femme caucasienne de 27 ans qui s'est présentée pour un scotome à l'œil gauche depuis 24 heures. A l'interrogatoire elle a déclaré une phase prodromique pseudo grippale 7 jours auparavant. Elle s'est automédiquée par de l'aspirine et du paracétamol à dose normales et ce pendant 3 jours. Elle ne stipulait aucun antécédent notable et ne prenait pas de contraception orale.

Son acuité visuelle corrigée était de 20/20 aux deux yeux. L'examen des segments antérieurs s'est révélé strictement normal. Les rétino-graphies couleur étaient normales à droite et à gauche. Sur le cliché en IR se définissait une lésion pétaloïde bien délimitée à gauche (figure). Le SD-OCT a objectivé l'hyper-réflexivité caractéristique des couches externes associées à une interruption de la zone ellipsoïde. L'angiographie à la fluorescéine et au VIC se sont révélées normales.

Les plexus superficiels et profonds en OCT-A était normaux.

On a objectivé sur l'OCT en face une lésion hypo-réflexive correspondant à l'anomalie sur le cliché en IR (figure). L'analyse des flux de la CC a retrouvé un hyposignal de flux bien délimité en regard des lésions hypo-réflexives mais qui en dépasse les limites en OCT en face (figure). L'OCT-A a été réalisé le lendemain du début des symptômes.

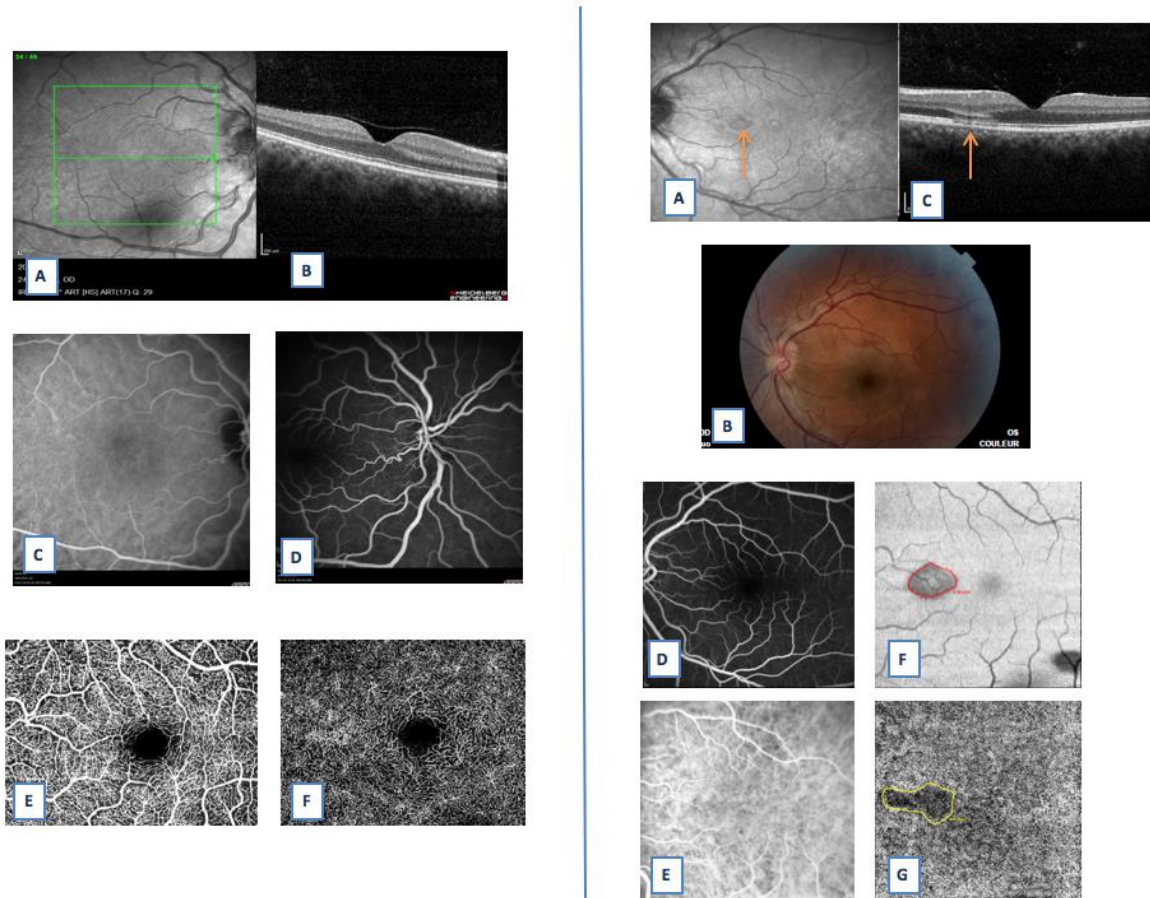


Figure 29 : Imagerie multimodale du patient numéro 5.

(A droite : œil droit. A gauche : œil gauche.)

A droite, tous les examens sont normaux. Afin d'illustrer l'évaluation des plexus rétiens en OCT-A, les images E et F représentent le PCS et le PCP. (F) Leur aspect est strictement normal, ils ne révèlent aucune zone de defect vasculaire. C'est le cas pour tous les patients.

A gauche :

Rétinophotographies IR (A) et couleur (B). L'IR met en évidence une lésion unique en goutte pointant vers la fovea. (A) Le cliché couleur est subnormal. (B)

Sur le SD-OCT en phase aiguë passant par la lésion, on observe l'hyper-réfectivité de la CNE.

L'angiographie à la fluorescéine (D) est normale à droite et à gauche.

L'angiographie au VIC (E) retrouve un remplissage choroïdien inhomogène à droite, et normale à gauche.

En OCT en face (F) et coupe d'OCT-A segmentés sur la CC (G) :
Lésions hypo-réfectives sur l'OCT en face. (F) (entourées en rouge)
Zones de defect vasculaire sur l'OCT-A. (G) (entourées en jaune)

5.4 Discussion

La physiopathologie de la NRAM attise la curiosité des auteurs depuis quelques années, surtout depuis l'utilisation de l'OCT. A présent, avec l'arrivée dans la pratique clinique de l'OCT-A, l'intérêt scientifique pour la compréhension des pathologies rétinienne s'est d'autant plus décuplé. Nous avons étudié l'aspect en OCT-A des différentes couches vasculaires rétinienne et choriocapillaire à la quête d'arguments physiopathogéniques pour mieux comprendre cette maladie, certes rare mais toujours sujette à controverses.

❖ L'ischémie choriocapillaire, le *primum movens* physiopathologique de la NRAM :

L'origine vaso-occlusive de la maladie a toujours été fortement suspectée. Toutefois, la controverse persiste quant à l'origine et la localisation exacte de cette atteinte vasculaire. (4)(9)(18)

Nous avons démontré une interruption du flux choriocapillaire chez tous les patients inclus, ainsi qu'une intégrité de la vascularisation plexique rétinienne chez 4 de nos patients sur 5. Une patiente a présenté des anomalies du flux capillaire profond.

Avant l'arrivée de l'OCT-A, Fawzi *et al.* (18) en 2012, publièrent l'imagerie multimodale d'une série de 8 patients (comprenant clichés IR, coupes OCT) atteints de NRAM en phase aiguë et en phase tardive. Chez tous les patients ils identifiaient les lésions sus décrites de la rétine externe en OCT. Parmi eux, 2 patients -ceux examinés le plus précocement- ont présenté une atteinte de la CPE, comme signe prématuré et furtif de NRAM, survenant avant même l'atteinte caractéristique de la CNI et l'apparition des lésions sur les clichés IR. Sur des arguments anatomiques, les auteurs proposèrent l'ischémie du plexus capillaire profond, comme origine primitive à ces lésions précoces de la CPE. En effet comme nous l'avons décrit précédemment, le plexus profond se situe dans la partie la plus externe de la CNI, immédiatement contigu à la CPE.

Puis en 2013, Sarraf *et al.* (4) décrivent l'aspect en SD-OCT de 5 yeux atteints de NRAM. Ils avancèrent également l'hypothèse de l'ischémie du plexus capillaire profond comme étiologie de la NRAM. Ils étayèrent leur avis comme Fawzi, par des arguments anatomopathologiques en exposant que les lésions observées en SD-OCT étaient étroitement alignées à la situation anatomique du plexus profond.

Cependant, cette hypothèse à elle seule ne pouvait expliquer l'aspect en SD-OCT des couches externes de la rétine. En effet, même dans les cas les plus sévères d'ischémie rétinienne, comme on peut l'observer dans l'occlusion de l'artère centrale de la rétine, l'altération des couches externes en SD-OCT n'est pas retrouvée sauf si la circulation choroïdienne est également altérée. (55) L'utilisation de l'OCT-A n'était pas encore courante et les auteurs n'ont pas pu s'en servir pour vérifier leur hypothèse.

Thanos *et al.* (9) en 2016 furent les premiers auteurs à utiliser l'OCT-A dans l'analyse multimodale de la NRAM sur 3 yeux de 2 patients. Ils mirent également en évidence une réduction du flux choriocapillaire colocalisée avec les altérations visibles sur l'OCT en face. Leurs résultats confortent les nôtres. Ils ont été les premiers à proposer l'ischémie choriocapillaire comme le mécanisme physiopathogénique initial aux lésions de NRAM. Leurs résultats confortent les nôtres. Toutefois, chez tous leurs patients les flux capillaires des plexus rétinien superficiels et profonds étaient respectés.

Cependant, Ashraf *et al.* (41) nuancèrent ces conclusions en discutant un éventuel artefact potentiel, responsable d'une atténuation du signal choriocapillaire par masquage résultant de la superposition d'hyper-reflexions des couches altérées sus-jacentes. Cependant, dans notre étude, sur le plan topographique, certes les zones de defect vasculaire choriocapillaire correspondent précisément aux aires lésionnelles identifiées sur l'OCT en face mais les aires d'ischémies choriocapillaires objectivées par OCT-A, sont plus étendues que les aires lésionnelles en clichés infra rouge. Cet élément indique que l'interruption du flux vasculaire objectivée ne serait pas liée à un artefact d'atténuation du signal, mais bien à un *primum movens* physiopathologique.

Lee *et al.*, en 2017, ont également mis en évidence une ischémie choriocapillaire en OCT-A sur 9 yeux (7 patients) atteints de NRAM. Ce defect choriocapillaire était systématiquement présent en phase aiguë. Après plusieurs mois, alors que l'hyper-réflexivité des couches externes en SD-OCT avait disparu et que l'atrophie s'était installée, un vide choriocapillaire était présent à l'endroit des altérations initiales. On peut penser que c'est le cas également de notre patiente numéro 1. En effet, nous avons trouvé beaucoup de difficultés à analyser les flux choriocapillaires aux deux yeux. Lorsque nous utilisons la segmentation prédéfinie, nous mettons en évidence une large plage bien délimitée de vide choriocapillaire total, aucun signal n'a pu y être détecté, pas même un hyposignal de flux (malgré une segmentation sur la CC rigoureuse). Lorsque nous tentions d'évaluer le flux choriocapillaire en cet endroit, le slab passait systématiquement par la couche choroïdienne de Sattler, immédiatement sous-jacente à la CC. Cela se traduisait par la visualisation non pas de fins capillaires, mais de vaisseaux de

plus gros calibres, les moyens vaisseaux de la couche de Sattler. Nous avons finalement réussi, à obtenir un flux choriocapillaire en jouant au micron près sur le niveau de segmentation. Cette difficulté ne s'est produite que pour cette patiente, qui était par ailleurs la seule pour qui l'OCT-A a été réalisé en phase atrophique. Nous pouvons donc penser qu'après une première phase d'ischémie choriocapillaire, et avec l'évolution vers l'atrophie des couches externes visibles en SD-OCT, la CC a tendance à s'atrophier également.

Toutefois, chez notre patiente, la persistance des defects choriocapillaires (difficilement mis en évidence mais tout de même identifiables), malgré la régression des zones hyper-réfléctives en SD-OCT après plusieurs semaines suggère bien que les zones apparaissant noires en OCT-A sont bien liées à un processus ischémique plutôt qu'à un artefact d'atténuation. Chez les 7 patients de Lee, aucune anomalie de vascularisation du plexus capillaire profond n'a été mise en évidence, ce qui remet en cause l'hypothèse émise par Fawzi (spéculant que l'ischémie du plexus profond était le *primum movens* de la NRAM, du fait de l'atteinte initiale de la CPE).

En mai 2018, Casalino *et al* (28) se sont aussi penchés sur la question de l'apport de l'OCT-A dans la NRAM et effectuèrent un SD-OCT et un OCT-A chez 7 patients atteints. En utilisant l'appareil Swept source OCT-A (ZEISS PLEX Elite 9000, ZEISS, Dublin), les auteurs ont pu mesurer quantitativement les densités vasculaires globales au niveau des plexus capillaires superficiels et profonds et au niveau de la choriocapillaire. Une diminution significative de la densité vasculaire globale au niveau de la choriocapillaire chez les patients atteints de NRAM a été mise en évidence ce qui conforte nos résultats. La densité vasculaire globale des plexus capillaires superficiels et profonds étaient comparables à celles du groupe témoin.

❖ Les anomalies de flux au niveau du plexus profond chez notre patiente numéro 1 sont à interpréter avec précaution.

Pour la patiente numéro 1 nous avons observé des zones d'hyposignal de flux au niveau du plexus profond aux deux yeux. Elle est la seule pour laquelle nous avons mis cela en évidence. Ce qui la distingue principalement des autres patients, est l'absence d'hyper-réfléctivité des couches externes en SD-OCT du fait de l'analyse tardive après le début des symptômes pour des raisons techniques. Il est possible que ces hyposignaux soient en réalité liés à des artefacts. Un effet de masquage au niveau des zones cicatricielles non régénérées est envisageable.

De plus comme nous l'avons vu les principales études dans la littérature ne retrouvent pas d'ischémie des plexus profonds en OCT-A. Casalino *et al.* (56) ont toutefois observé une diminution du flux au niveau du plexus profond lorsqu'ils ont étudié la densité vasculaire en

topographie intralésionnelle. Cependant leur étude portait sur les densités vasculaires globales (retrouvées normales au niveau des plexus rétiens) pour chaque couche vasculaire et ils n'ont donc pas pu conclure à une ischémie du plexus profond en se basant sur leurs résultats. En février 2018, Kulikov *et al.* (57), ont étudié en OCT-A uniquement les plexus rétiens sans s'attacher à la choriocapillaire. Ils ont conclu à une diminution significative de la densité vasculaire des plexus superficiel et profond dans la NRAM mais ils se disent limités par la très faible puissance de leur étude (2 yeux). Nemiroff *et al.* (58) en mars 2018 n'ont quant à eux prouvé l'altération du flux capillaire au niveau du plexus profond que dans les cas de PAMM et notre patiente n'en présente pas les caractéristiques.

❖ **La prise en compte des facteurs de risque épidémiologiques.**

Devant ces constatations, il semble judicieux de prévenir les patients quant aux précautions d'emploi de certains médicaments facilement consommés en automédication. Par exemple, les vasoconstricteurs nasaux ou oraux facilement prescrits en médecine générales en cas de syndrome pseudo grippal sont à peser consciencieusement chez les femmes, sous contraception oestro-progestative, d'autant plus si elles présentent des facteurs de risque d'hypercoagulabilité ou des maladies vasculaires comme le syndrome de Raynaud relativement fréquent. Pour cela une information aux médecins généralistes et aux pharmaciens serait intéressante à fournir. Ces mêmes précautions sont à expliquer chez nos patients atteints de maculopathie diverses, chez qui la survenue d'une NRAM pourrait aggraver considérablement le pronostic de leur maladie sous-jacente. L'éducation des patients au sujet de l'automédication dans ce contexte est importante à avoir à l'esprit.

Chez notre patient numéro 3, le seul facteur anamnestique retrouvé est un séjour en haute altitude concomitant à l'apparition des signes fonctionnels. Ce facteur de risque n'a jamais été décrit dans la littérature.

❖ **La corrélation anatomoclinique, un argument supplémentaire à notre hypothèse.**

Il est pertinent de penser que d'un point de vue anatomopathologique, la forme lobulée, multilobulée ou dacryoïde des lésions de NRAM, leur taille et leur distribution sur les clichés IR et l'OCT en face, correspondent rigoureusement à la description morphologique des lobules de choriocapillaire. (59)(60) L'aspect clinique semble refléter étroitement l'anatomie des lobules ischémiés.

En effet comme décrit précédemment les lobules choriocapillaires sont des unités fonctionnelles vasculaires bien définies, dont la structure géométrique est caractéristique, s'expliquant par la description de leur anatomie fonctionnelle. Leur forme est comparable à celle que prennent les lésions de NRAM.

La tendance des lésions à géométriquement pointer en direction de la fovéa peut quant à elle s'expliquer par la segmentation artérielle des ACPC temporales, qui alimentent le centre des lobules choriocapillaires, dont l'artère nourricière est généralement localisée sur le versant fovéolaire. (61)(62)

❖ **Un spectre de maladie particulier, à ischémie choriocapillaire.**

En considérant notre hypothèse, la NRAM pourrait donc être intégrée dans un spectre plus général de maladies à ischémie choriocapillaire. C'est le cas de l'épithéliopathie en plaque ou APMPE des anglosaxons (*pour Acute Posterior Multifocal Placoid Pigment Epitheliopathy*) qui présente des caractéristiques épidémiologiques, cliniques et paracliniques communes avec la NRAM. L'APMPE est une pathologie inflammatoire qui atteint préférentiellement le jeune adulte se plaignant d'une sensation de baisse de l'acuité visuelle ou de gêne visuelle centrale ou paracentrale avec au fond d'œil des lésions placoïdes blanchâtres disséminées. Environ un tiers des cas est précédé d'un syndrome pseudo grippal comme pour la NRAM.(63)(64) Les coupes SD-OCT objectivent une atteinte caractéristique de la CNE, dès la phase aiguë. (65) Cette maladie était initialement considérée comme une pathologie atteignant l'EPR par Gass qui la décrivit le premier en 1968. (13) Plus tardivement, l'hypothèse de l'ischémie choriocapillaire comme étiologie à l'AMPPE a été soulevée, grâce à l'utilisation de l'angiographie au vert d'indocyanine, qui révélait des zones d'hypoperfusion choroïdiennes au-delà des limites topographiques des tâches visualisées au fond d'œil. (66)(67) En 2016, Mrejen, en mettant en évidence un amincissement transitoire de la choroïde en OCT appuya cette hypothèse. (65) Plus récemment, en 2017, Maier (68) puis Dolz-Marco (69) confirmèrent l'ischémie choriocapillaire comme *primum movens* physiopathogénique de l'AMPPE en publiant chacun un case report de patients jeunes. Ils objectivèrent en OCT-A de multiples aires de réduction du flux vasculaire au niveau choriocapillaire, dont la topographie correspondait non seulement aux plages hypoperfusées en angiographie au vert d'indocyanine, mais aussi à des zones non hypocyantescentes et à des zones cliniquement saines au fond d'œil. Cette découverte a même poussé certains auteurs à renommer la maladie en 2017 en tant que : *Acute*

multifocal Placoid Choroidopathy (AMPC) pour choroidopathie aigue en plaque au lieu d'épithéliopathie en plaque. (70)

Le progrès lié à l'apport scientifique de l'OCT-A dans la connaissance des pathologies rétiniennes, fait beaucoup évoluer la conception des maladies, et pousse même à en bouleverser la dénomination comme dans la NRAM secondairement nommée AMOR (35) ou l'AMPPE rebaptisée AMPC.

Ces constatations suggèrent un probable mécanisme physiopathologique commun entre NRAM et AMPPE. Ces deux maladies font probablement partie d'un même spectre de maladie avec atteinte choriocapillaire, à des degrés de sévérité différents.

❖ **Un origine veinulaire plutôt qu'artériolaire**

Le lit choriocapillaire est une structure vasculaire à haut débit et basse pression, vulnérable car sujette aux agressions ischémiques transitoires du fait de sa relative fragile autorégulation contrairement aux réseaux vasculaires rétiniens, et de la présence de récepteurs alpha adrénergiques sur ses parois vasculaires qui la rendent très sensible aux stimuli sympathiques.(71)

Des études histologiques ont montré qu'au niveau choriocapillaire, le sang ne circule pas d'un lobule à un autre, il n'existe pas d'anastomose artériolaire fonctionnelle. C'est une circulation terminale. (61) (62) Chaque lobule est alimenté par sa propre artériole, qui ne peut acheminer la circulation vers les lobules adjacents. Toutefois, le sang de plusieurs lobules adjacents est drainé par des veinules communes. (72) Donc pour qu'un mécanisme ischémique altère de multiples lobules choriocapillaires et engendre une atteinte multilobulaire confluyente ou non, il doit atteindre une veinule choriocapillaire.

Une étude récente utilisant l'embolisation graisseuse et un circuit électrique de stimulation de la perfusion choroïdienne chez les chats a montré que la vasoconstriction ou l'embolisation d'une artériole choriocapillaire afférente engendre une réduction profonde du flux vasculaire dans le lobule, et induit une ischémie focale sévère, bien plus importante que l'ischémie objectivée dans la NRAM. (73)

Cela signifie qu'une ischémie artériolaire conduirait à une perte de flux quasi complète, contrairement à une atteinte veineuse qui provoque une altération circulatoire beaucoup moins sévère, non visible sur les cliniquement(61) mais mise en évidence en OCT-A comme c'est le cas dans la NRAM.

Il est donc probable qu'un mécanisme vasculaire spastique, thrombotique ou inflammatoire au niveau d'une veine de drainage compromettent le flux sanguin d'un ou de plusieurs lobules adjacents par augmentation de la pression veineuse de retour.

❖ **Les limites de notre étude.**

La principale limite de notre étude réside en son caractère qualitatif et non quantitatif. La première raison à cela est liée à l'appareil utilisé, le Spectralis OCT2™ d'Heidelberg® qui n'est pas doté d'un logiciel de cartographie quantitative de densité vasculaire contrairement à l'appareil Cirrus 5000 HD AngioPlex™ de Zeiss®, le Copernicus REVO™ de Optopol®, ou à la machine XRAngiovue™ d'Optovue®. De ce fait, il n'a pas été possible de mener une étude contrôlée de type cas- témoins, qui aurait été certes plus pertinente comme l'ont fait Casalino *et al.*(56) Cette option est actuellement en cours de développement par le constructeur de notre appareil mais n'est pas commercialisée à l'heure actuelle.

Nous avons effectué nos mesures de surface manuellement, ce qui est naturellement source de défaut de précision. Cela induit un certain degré de subjectivité dont nous avons tenté de nous affranchir en réitérant les mesures par différents médecins. Chaque expérimentateur a mesuré de multiples fois les surfaces pour chaque cliché.

L'absence d'analyse statistique est également à discuter. Notre étude ne s'y prêtait pas pour les raisons sus-citées et du fait du faible nombre de patients inclus à cause de la rareté de la maladie. Ceci dit, à la vue de la fréquence de la NRAM, notre nombre de patients s'avère tout de même satisfaisant. Par exemple Thanos *et al.* (9), qui furent les premiers à démontrer l'ischémie de la CC en OCT-A dans la NRAM, ont publié une série de 3 yeux, de 2 patients. Un autre auteur qui s'est beaucoup penché sur cette affection, Sarraf (4), dans sa publication où il distingue la PAMM de la NRAM, n'a inclus que 3 patients (5 yeux) atteints de NRAM dans son étude pourtant multicentrique, sur 6 centres, en 1 an. Kulikov *et al.* (57) dans leur étude sur les altérations microvasculaires des plexus réiniens dans les NRAM et les PAMM ont inclus seulement 2 yeux (2 patients) atteints de NRAM dans leur étude monocentrique. Bien que les séries publiées dans la littérature soient également de petite taille, il serait judicieux d'effectuer une étude multicentrique, idéalement prospective, afin d'augmenter le recrutement des patients à inclure, atteints de cette rare pathologie.

D'un point de vue méthodologique, lors de la réalisation de l'OCT-A, tous les patients n'ont pas bénéficié de la même taille de fenêtre d'acquisition. Nous avons en effet adapté l'acquisition à la localisation et à la taille des lésions visibles sur les clichés IR. Cette démarche peut être critiquable, car met en défaut la reproductibilité des mesures.

Nous évoquons aussi l'intérêt d'un suivi à long terme standardisé afin d'évaluer l'évolution. Ceci pourrait nous apporter d'autres informations cruciales sur les mécanismes de la maladie. Notre suivi de patient a en effet été ponctuel, et variable d'un cas à l'autre.

6. CONCLUSION

La NRAM est une maladie très rare à la physiopathologie complexe. A ce sujet la controverse se poursuit et évolue au grès des progrès techniques et les hypothèses s'étayent. Notre étude confirme l'ischémie choriocapillaire comme le possible principal mécanisme physiopathologique.

7. REFERENCES BIBLIOGRAPHIQUES

1.

1. Aziz HA, Kheir WJ, Young RC, Isom RF, Dubovy SR. Acute macular neuroretinopathy: a case report and review of the literature, 2002-2012. *Ophthalmic Surg Lasers Imaging Retina*. janv 2015;46(1):114-24.

2. Bos PJ, Deutman AF. Acute macular neuroretinopathy. *Am J Ophthalmol*. oct 1975;80(4):573-84.

3. Bhavsar KV, Lin S, Rahimy E, Joseph A, Freund KB, Sarraf D, et al. Acute macular neuroretinopathy: A comprehensive review of the literature. *Surv Ophthalmol*. oct 2016;61(5):538-65.

4. Sarraf D, Rahimy E, Fawzi AA, Sohn E, Barbazetto I, Zacks DN, et al. Paracentral acute middle maculopathy: a new variant of acute macular neuroretinopathy associated with retinal capillary ischemia. *JAMA Ophthalmol*. oct 2013;131(10):1275-87.

5. Mendis KR, Balaratnasingam C, Yu P, Barry CJ, McAllister IL, Cringle SJ, et al. Correlation of histologic and clinical images to determine the diagnostic value of fluorescein angiography for studying retinal capillary detail. *Invest Ophthalmol Vis Sci*. nov 2010;51(11):5864-9.

6. Weinhaus RS, Burke JM, Delori FC, Snodderly DM. Comparison of fluorescein angiography with microvascular anatomy of macaque retinas. *Exp Eye Res*. juill 1995;61(1):1-16.

7. Snodderly DM, Weinhaus RS, Choi JC. Neural-vascular relationships in central retina of macaque monkeys (*Macaca fascicularis*). *J Neurosci*. avr 1992;12(4):1169-93.

8. Lee SY, Cheng JL, Gehrs KM, Folk JC, Sohn EH, Russell SR, et al. Choroidal Features of Acute Macular Neuroretinopathy via Optical Coherence Tomography Angiography and Correlation With Serial Multimodal Imaging. *JAMA Ophthalmol*. 1 nov 2017;135(11):1177-83.

9. Thanos A, Faia LJ, Yonekawa Y, Randhawa S. Optical Coherence Tomographic Angiography in Acute Macular Neuroretinopathy. *JAMA Ophthalmol*. 1 nov 2016;134(11):1310-4.

10. Turbeville SD, Cowan LD, Gass JDM. Acute macular neuroretinopathy: a review of the literature. *Surv Ophthalmol*. févr 2003;48(1):1-11.

11. Douglas IS, Cockburn DM. Acute macular neuroretinopathy. *Clin Exp Optom*. mars 2003;86(2):121-6.

12. Guzak SV, Kalina RE, Chenoweth RG. Acute macular neuroretinopathy following adverse reaction to intravenous contrast media. *Retina (Philadelphia, Pa)*. Fall-Winter 1983;3(4):312-7.

13. Gass JD, Hamed LM. Acute macular neuroretinopathy and multiple evanescent white dot syndrome occurring in the same patients. *Arch Ophthalmol.* févr 1989;107(2):189-93.
14. Shah GK, Cooper BA, Grand MG, Hart WM. Acute macular neuroretinopathy and associated disc swelling and blind spot enlargement. *Can J Ophthalmol.* déc 2003;38(7):602-4.
15. Corver HD, Ruys J, Kestelyn-Stevens A-M, De Laey J-J, Leroy BP. Two cases of acute macular neuroretinopathy. *Eye (Lond).* sept 2007;21(9):1226-9.
16. Ranjan P, Hansraj S. Bilateral acute macular neuroretinopathy in a postpartum, otherwise healthy female: a case report. *Indian J Ophthalmol.* juill 2012;60(4):313-5.
17. Neetens A, Burvenich H. Presumed inflammatory maculopathies. *Trans Ophthalmol Soc U K.* avr 1978;98(1):160-6.
18. Fawzi AA, Pappuru RR, Sarraf D, Le PP, McCannel CA, Sobrin L, et al. Acute macular neuroretinopathy: long-term insights revealed by multimodal imaging. *Retina (Philadelphia, Pa).* sept 2012;32(8):1500-13.
19. Priluck IA, Buettner H, Robertson DM. Acute macular neuroretinopathy. *Am J Ophthalmol.* déc 1978;86(6):775-8.
20. Gillies M, Sarks J, Dunlop C, Mitchell P. Traumatic retinopathy resembling acute macular neuroretinopathy. *Aust N Z J Ophthalmol.* août 1997;25(3):207-10.
21. Rait JL, O'Day J. Acute macular neuroretinopathy. *Aust N Z J Ophthalmol.* nov 1987;15(4):337-40.
22. Sanders MD. Diagnostic difficulties in optic nerve disease and in papilloedema and disc oedema. *Trans Ophthalmol Soc U K.* sept 1976;96(3):386-94.
23. Singh K, de Frank MP, Shults WT, Watzke RC. Acute idiopathic blind spot enlargement. A spectrum of disease. *Ophthalmology.* avr 1991;98(4):497-502.
24. Azar G, Wolff B, Cornut P-L, Sahel J-A, Mauget-Fajÿsse M. Spectral domain optical coherence tomography evolutive features in acute macular neuroretinopathy. *Eur J Ophthalmol.* oct 2012;22(5):850-2.
25. Li M, Zhang X, Ji Y, Ye B, Wen F. Acute Macular Neuroretinopathy in Dengue Fever: Short-term Prospectively Followed Up Case Series. *JAMA Ophthalmol.* nov 2015;133(11):1329-33.
26. Tsui I, Sarraf D. Paracentral acute middle maculopathy and acute macular neuroretinopathy. *Ophthalmic Surg Lasers Imaging Retina.* déc 2013;44(6 Suppl):S33-35.
27. Vance SK, Spaide RF, Freund KB, Wiznia R, Cooney MJ. Outer retinal abnormalities in acute macular neuroretinopathy. *Retina (Philadelphia, Pa).* mars 2011;31(3):441-5.
28. Introini U, Casalino G, Querques G, Bagini M, Bandello F. Acute macular neuroretinopathy following intranasal use of cocaine. *Acta Ophthalmol.* mai 2015;93(3):e239-

240.

29. Lee DH, Lee SC, Kim M. Acute macular neuroretinopathy associated with systemic lupus erythematosus. *Lupus*. avr 2016;25(4):431-5.

30. Liu JC, Nesper PL, Fawzi AA, Gill MK. Acute macular neuroretinopathy associated with influenza vaccination with decreased flow at the deep capillary plexus on OCT angiography. *Am J Ophthalmol Case Rep*. juin 2018;10:96-100.

31. Dedania VS, Ghodasra DH, Kay CN, Roseman R, Johnson MW. CILIOCHOROIDAL EFFUSION AND ACUTE MACULAR NEURORETINOPATHY ASSOCIATED WITH CERVICAL TRACTION THERAPY. *Retin Cases Brief Rep*. Winter 2018;12(1):24-8.

32. Munk MR, Jampol LM, Cunha Souza E, de Andrade GC, Esmaili DD, Sarraf D, et al. New associations of classic acute macular neuroretinopathy. *Br J Ophthalmol*. mars 2016;100(3):389-94.

33. Grover S, Brar VS, Murthy RK, Chalam KV. Infrared imaging and spectral-domain optical coherence tomography findings correlate with microperimetry in acute macular neuroretinopathy: a case report. *J Med Case Rep*. 31 oct 2011;5:536.

34. Neuhann IM, Inhoffen W, Koerner S, Bartz-Schmidt KU, Gelisken F. Visualization and follow-up of acute macular neuroretinopathy with the Spectralis HRA+OCT device. *Graefes Arch Clin Exp Ophthalmol*. juill 2010;248(7):1041-4.

35. Yeh S, Hwang TS, Weleber RG, Watzke RC, Francis PJ. Acute macular outer retinopathy (AMOR): a reappraisal of acute macular neuroretinopathy using multimodality diagnostic testing. *Arch Ophthalmol*. mars 2011;129(3):365-8.

36. Gelman R, Chen R, Blonska A, Barile G, Sparrow JR. Fundus autofluorescence imaging in a patient with rapidly developing scotoma. *Retin Cases Brief Rep*. 2012;6(4):345-8.

37. Hashimoto Y, Saito W, Mori S, Saito M, Ishida S. Increased macular choroidal blood flow velocity during systemic corticosteroid therapy in a patient with acute macular neuroretinopathy. *Clin Ophthalmol*. 2012;6:1645-9.

38. Monson BK, Greenberg PB, Greenberg E, Fujimoto JG, Srinivasan VJ, Duker JS. High-speed, ultra-high-resolution optical coherence tomography of acute macular neuroretinopathy. *Br J Ophthalmol*. janv 2007;91(1):119-20.

39. Hughes EH, Siow Y-C, Hunyor AP. Acute macular neuroretinopathy: anatomic localisation of the lesion with high-resolution OCT. *Eye (Lond)*. nov 2009;23(11):2132-4.

40. Leitgeb RA, Werkmeister RM, Blatter C, Schmetterer L. Doppler optical coherence tomography. *Prog Retin Eye Res*. juill 2014;41:26-43.

41. Ashraf M, Goldstein D, Fawzi A. Optical Coherence Tomography Angiography: Potential Artifacts in Acute Macular Neuroretinopathy. *JAMA Ophthalmol*. 1 juin 2017;135(6):675-6.

42. Bonnin S, Mané V, Couturier A, Julien M, Paques M, Tadayoni R, et al. NEW

INSIGHT INTO THE MACULAR DEEP VASCULAR PLEXUS IMAGED BY OPTICAL COHERENCE TOMOGRAPHY ANGIOGRAPHY. *Retina* (Philadelphia, Pa). nov 2015;35(11):2347-52.

43. Spaide RF, Klancnik JM, Cooney MJ. Retinal vascular layers imaged by fluorescein angiography and optical coherence tomography angiography. *JAMA Ophthalmol*. janv 2015;133(1):45-50.

44. Jia Y, Bailey ST, Wilson DJ, Tan O, Klein ML, Flaxel CJ, et al. Quantitative optical coherence tomography angiography of choroidal neovascularization in age-related macular degeneration. *Ophthalmology*. juill 2014;121(7):1435-44.

45. Yu PK, Balaratnasingam C, Cringle SJ, McAllister IL, Provis J, Yu D-Y. Microstructure and network organization of the microvasculature in the human macula. *Invest Ophthalmol Vis Sci*. déc 2010;51(12):6735-43.

46. Chan G, Balaratnasingam C, Yu PK, Morgan WH, McAllister IL, Cringle SJ, et al. Quantitative morphometry of perifoveal capillary networks in the human retina. *Invest Ophthalmol Vis Sci*. 13 août 2012;53(9):5502-14.

47. Savastano MC, Lumbroso B, Rispoli M. IN VIVO CHARACTERIZATION OF RETINAL VASCULARIZATION MORPHOLOGY USING OPTICAL COHERENCE TOMOGRAPHY ANGIOGRAPHY. *Retina* (Philadelphia, Pa). nov 2015;35(11):2196-203.

48. Spaide RF. RETINAL VASCULAR CYSTOID MACULAR EDEMA: Review and New Theory. *Retina* (Philadelphia, Pa). oct 2016;36(10):1823-42.

49. Margolis R, Spaide RF. A pilot study of enhanced depth imaging optical coherence tomography of the choroid in normal eyes. *Am J Ophthalmol*. mai 2009;147(5):811-5.

50. Hayreh SS. Physiological anatomy of the choroidal vascular bed. *Int Ophthalmol*. févr 1983;6(2):85-93.

51. Alm A, Bill A. Ocular and optic nerve blood flow at normal and increased intraocular pressures in monkeys (*Macaca irus*): a study with radioactively labelled microspheres including flow determinations in brain and some other tissues. *Exp Eye Res*. 1 janv 1973;15(1):15-29.

52. Parver LM, Auker C, Carpenter DO. Choroidal blood flow as a heat dissipating mechanism in the macula. *Am J Ophthalmol*. mai 1980;89(5):641-6.

53. Fryczkowski AW, Sato SE, Mathers WD, Allinson RW, Sherman MD, Hodes BL. [Angioarchitecture of the choroid. V. Peripheral choroid. The vortex veins]. *Klin Oczna*. mars 1988;90(3):81-6.

54. Hayreh SS. Segmental nature of the choroidal vasculature. *Br J Ophthalmol*. nov 1975;59(11):631-48.

55. Yu S, Pang CE, Gong Y, Freund KB, Yannuzzi LA, Rahimy E, et al. The spectrum of superficial and deep capillary ischemia in retinal artery occlusion. *Am J Ophthalmol*. janv 2015;159(1):53-63.e1-2.

56. Casalino G, Arrigo A, Romano F, Munk MR, Bandello F, Parodi MB. Acute macular neuroretinopathy: pathogenetic insights from optical coherence tomography angiography. *Br J Ophthalmol*. 29 mai 2018;
57. Kulikov AN, Maltsev DS, Leongardt TA. RETINAL MICROVASCULATURE ALTERATION IN PARACENTRAL ACUTE MIDDLE MACULOPATHY AND ACUTE MACULAR NEURORETINOPATHY: A QUANTITATIVE OPTICAL COHERENCE TOMOGRAPHY ANGIOGRAPHY STUDY. *Retin Cases Brief Rep*. 13 févr 2018;
58. Nemiroff J, Sarraf D, Davila JP, Rodger D. OPTICAL COHERENCE TOMOGRAPHY ANGIOGRAPHY OF ACUTE MACULAR NEURORETINOPATHY REVEALS DEEP CAPILLARY ISCHEMIA. *Retin Cases Brief Rep*. 20 mars 2018;
59. Yoneya S, Tso MO. Angioarchitecture of the human choroid. *Arch Ophthalmol*. mai 1987;105(5):681-7.
60. Nickla DL, Wallman J. The multifunctional choroid. *Prog Retin Eye Res*. mars 2010;29(2):144-68.
61. Hayreh SS. Submacular choroidal vascular pattern. Experimental fluorescein fundus angiographic studies. *Albrecht Von Graefes Arch Klin Exp Ophthalmol*. 1974;192(3):181-96.
62. Hayreh SS. In vivo choroidal circulation and its watershed zones. *Eye (Lond)*. 1990;4 (Pt 2):273-89.
63. Mrejen S, Gallego-Pinazo R, Wald KJ, Freund KB. Acute posterior multifocal placoid pigment epitheliopathy as a choroidopathy: what we learned from adaptive optics imaging. *JAMA Ophthalmol*. oct 2013;131(10):1363-4.
64. Howe LJ, Woon H, Graham EM, Fitzke F, Bhandari A, Marshall J. Choroidal hypoperfusion in acute posterior multifocal placoid pigment epitheliopathy. An indocyanine green angiography study. *Ophthalmology*. mai 1995;102(5):790-8.
65. Mrejen S, Sarraf D, Chexal S, Wald K, Freund KB. Choroidal Involvement in Acute Posterior Multifocal Placoid Pigment Epitheliopathy. *Ophthalmic Surg Lasers Imaging Retina*. janv 2016;47(1):20-6.
66. Deutman AF, Oosterhuis JA, Boen-Tan TN, Aan de Kerk AL. Acute posterior multifocal placoid pigment epitheliopathy. Pigment epitheliopathy of choriocapillaritis? *Br J Ophthalmol*. déc 1972;56(12):863-74.
67. Dhaliwal RS, Maguire AM, Flower RW, Arribas NP. Acute posterior multifocal placoid pigment epitheliopathy. An indocyanine green angiographic study. *Retina (Philadelphia, Pa)*. 1993;13(4):317-25.
68. Maier M, Wehrmann K, Lohmann CP, Feucht N. [OCT angiography findings in acute posterior multifocal placoid pigment epitheliopathy (APMPPE)]. *Ophthalmologe*. janv 2017;114(1):60-5.
69. Dolz-Marco R, Sarraf D, Giovinazzo V, Freund KB. OPTICAL COHERENCE

TOMOGRAPHY ANGIOGRAPHY SHOWS INNER CHOROIDAL ISCHEMIA IN ACUTE POSTERIOR MULTIFOCAL PLACOID PIGMENT EPITHELIOPATHY. *Retin Cases Brief Rep.* Winter 2017;11 Suppl 1:S136-43.

70. Zhang AY, Han IC, Goldberg MF. Renaming of Acute Posterior Multifocal Placoid Pigment Epitheliopathy (APMPPE) to Acute Multifocal Placoid Choroidopathy (AMP-C). *JAMA Ophthalmol.* 1 mars 2017;135(3):185.

71. Alm A. The effect of sympathetic stimulation on blood flow through the uvea, retina and optic nerve in monkeys (*Macaca irus*). *Exp Eye Res.* juill 1977;25(1):19-24.

72. Hayreh SS. The choriocapillaris. *Albrecht Von Graefes Arch Klin Exp Ophthalmol.* 1974;192(3):165-79.

73. Lee JE, Ahn KS, Park KH, Pak KY, Kim HJ, Byon IS, et al. Functional end-arterial circulation of the choroid assessed by using fat embolism and electric circuit simulation. *Sci Rep.* 30 mai 2017;7(1):2490.