



HAL
open science

Résorptions cervicales externes : la prise de décision thérapeutique

Anna Kroupskaya

► **To cite this version:**

Anna Kroupskaya. Résorptions cervicales externes : la prise de décision thérapeutique. Sciences du Vivant [q-bio]. 2019. dumas-02117400

HAL Id: dumas-02117400

<https://dumas.ccsd.cnrs.fr/dumas-02117400>

Submitted on 2 May 2019

HAL is a multi-disciplinary open access archive for the deposit and dissemination of scientific research documents, whether they are published or not. The documents may come from teaching and research institutions in France or abroad, or from public or private research centers.

L'archive ouverte pluridisciplinaire **HAL**, est destinée au dépôt et à la diffusion de documents scientifiques de niveau recherche, publiés ou non, émanant des établissements d'enseignement et de recherche français ou étrangers, des laboratoires publics ou privés.



Distributed under a Creative Commons Attribution - NonCommercial - NoDerivatives 4.0 International License

AVERTISSEMENT

Cette thèse d'exercice est le fruit d'un travail approuvé par le jury de soutenance et réalisé dans le but d'obtenir le diplôme d'État de docteur en chirurgie dentaire. Ce document est mis à disposition de l'ensemble de la communauté universitaire élargie.

Il est soumis à la propriété intellectuelle de l'auteur. Ceci implique une obligation de citation et de référencement lors de l'utilisation de ce document.

D'autre part, toute contrefaçon, plagiat, reproduction illicite encourt toute poursuite pénale.



UNIVERSITÉ
PARIS
DESCARTES

MEMBRE DE

U-S-PC
Université Sorbonne
Paris Cité

UNIVERSITÉ PARIS DESCARTES

FACULTÉ DE CHIRURGIE DENTAIRE

Année 2019

N° 006

THÈSE

POUR LE DIPLÔME D'ÉTAT DE DOCTEUR EN CHIRURGIE DENTAIRE

Présentée et soutenue publiquement le : 18 février 2019

Par

Anna KROUPSKAYA

Résorptions cervicales externes : la prise de décision thérapeutique

Dirigée par Mme le Docteur Marion Florimond

JURY

Mme le Professeur Tchilalo BoukpeSSI

M. le Docteur Éric Bonte

M. le Docteur Franck Decup

Mme le Docteur Marion Florimond

Président

Assesseur

Assesseur

Assesseur



Tableau des enseignants de la Faculté

DÉPARTEMENTS	DISCIPLINES	PROFESSEURS DES UNIVERSITÉS	MAÎTRES DE CONFÉRENCES
1. DÉVELOPPEMENT, CROISSANCE ET PRÉVENTION	ODONTOLOGIE PÉDIATRIQUE	Mme DAVIT-BÉAL Mme DURSUN Mme VITAL	M. COURSON Mme JEGAT Mme SMAIL-FAUGERON Mme VANDERZWALM
	ORTHOPÉDIE DENTO-FACIALE		Mme BENAHMED M. DUNGLAS Mme KAMOUN-GOLDRAT Mme LE NORCY
	PRÉVENTION, ÉPIDÉMIOLOGIE, ÉCONOMIE DE LA SANTÉ ET ODONTOLOGIE LÉGALE	Mme FOLLIGUET M. PIRNAY	Mme GERMA M. TAVERNIER
2. CHIRURGIE ORALE, PARODONTOLOGIE, BIOLOGIE ORALE	PARODONTOLOGIE	Mme COLOMBIER Mme GOSSET	M. BIOSSE DUPLAN M. GUEZ
	CHIRURGIE ORALE	M. MAMAN Mme RADOI	Mme EJEIL M. GAULTIER M. HADIDA M. MOREAU M. NGUYEN
	BIOLOGIE ORALE	Mme CHAUSSAIN M. GOGLY Mme SÉGUIER Mme POLIARD	M. ARRETO Mme BARDET (MCF) Mme CHARDIN M. FERRE M. LE MAY
3. RÉHABILITATION ORALE	DENTISTERIE RESTAURATRICE ENDODONTIE	Mme BOUKPESSI Mme CHEMLA	Mme BERÈS Mme BESNAULT M. BONTE Mme COLLIGNON M. DECUP Mme GAUCHER
	PROTHÈSES		M. CHEYLAN M. DAAS M. DOT M. EID Mme FOUILLOUX-PATEY Mme GORIN M. RENAULT M. RIGNON-BRET M. TIRLET M. TRAMBA Mme WULFMAN
	FONCTION-DYSFONCTION, IMAGERIE, BIOMATÉRIEAUX	M. SALMON	M. ATTAL Mme BENBELAID Mme BENOÎT A LA GUILLAUME (MCF) M. BOUTER M. CHARRIER M. CHERRUAU M. FLEITER Mme FRON CHABOUIS Mme MANGIONE Mme TILOTTA
	PROFESSEURS ÉMÉRITES	M. BÉRENHOLC Mme BRION M. LASFARGUES M. LAUTROU M. LEVY	M. PELLAT M. PIERRISNARD M. SAFFAR Mme WOLIKOW
Mise à jour le 04 septembre 2018			

Remerciements

À Mme le Professeur Tchilalo BoukpeSSI

Docteur en Chirurgie dentaire

Docteur de l'Université Paris Descartes

Docteur en Sciences odontologiques

Habilitée à Diriger des Recherches

Professeur des Universités, Faculté de Chirurgie dentaire Paris Descartes

Praticien Hospitalier, Assistance Publique-Hôpitaux de Paris

Pour m'avoir fait l'honneur et le plaisir de présider mon jury de thèse d'exercice. Pour partager la passion de l'Endodontie avec vos étudiants et nous transmettre vos connaissances avec enthousiasme et gentillesse. Pour votre implication, la qualité de votre enseignement et votre chaleureux soutien, veuillez trouver ici le témoignage de ma reconnaissance et de ma plus grande admiration.

À M. le Docteur Éric Bonte

Docteur en Chirurgie dentaire

Docteur de l'Université Paris Descartes

Docteur en Sciences odontologiques

Maître de Conférences des Universités, Faculté de Chirurgie dentaire Paris Descartes

Praticien Hospitalier, Assistance Publique-Hôpitaux de Paris

Pour m'avoir fait l'honneur et le plaisir de participer à mon jury de thèse. Je vous adresse mes sincères remerciements et exprime toute ma considération.

À M. le Docteur Franck Decup

Docteur en Chirurgie dentaire

Docteur de l'Université Paris Descartes

Maître de Conférences des Universités, Faculté de Chirurgie dentaire Paris Descartes

Praticien Hospitalier, Assistance Publique-Hôpitaux de Paris

Pour m'avoir fait l'honneur et le plaisir de participer à mon jury de thèse. Pour vos talents pédagogiques, votre bienveillance et votre patience qui ont accompagné mes premiers pas à l'hôpital. Soyez assuré de ma gratitude et de mon plus grand respect.

À Mme le Docteur Marion Florimond

Docteur en Chirurgie dentaire

Assistant Hospitalo-Universitaire, Faculté de Chirurgie dentaire Paris Descartes

Pour m'avoir fait l'honneur et le plaisir de diriger ma thèse et le temps que vous y avez consacré. Pour votre disponibilité, vos encouragements, votre sympathie quotidienne. Veuillez trouver ici le témoignage de ma reconnaissance et de mon plus grand respect.

Table des matières

INTRODUCTION	3
1 PHYSIOPATHOLOGIE DES RESORPTIONS CERVICALES EXTERNES	4
1.1 MECANISMES CELLULAIRES DES RESORPTIONS CERVICALES EXTERNES.....	4
1.1.1. <i>L'initiation de la résorption</i>	4
1.1.2. <i>Progression de la résorption</i>	6
1.1.3. <i>Réparation</i>	7
1.1.4. <i>Cas particulier des dents traitées endodontiquement</i>	8
1.2 FACTEURS POTENTIELLEMENT PREDISPOSANTS	9
1.2.1. <i>Investigation des facteurs potentiellement prédisposants</i>	9
1.2.2. <i>Facteurs susceptibles de mener à un endommagement du cément et du ligament parodontal</i>	12
1.3 DEMARCHE DIAGNOSTIQUE.....	12
1.3.1. <i>Anamnèse</i>	13
1.3.2. <i>Examen visuel</i>	13
1.3.3. <i>Examens complémentaires</i>	15
1.3.4. <i>Examen radiologique</i>	16
1.4 LES CLASSIFICATIONS DES RESORPTIONS CERVICALES EXTERNES	18
1.4.1. <i>La classification d'Heithersay (1999)</i>	18
1.4.2. <i>La classification de Rohde (2017)</i>	20
1.4.3. <i>La classification tridimensionnelle de S. Patel (2017)</i>	21
2 : LES STRATEGIES THERAPEUTIQUES	23
2.1. ACCES A LA LESION ET ELIMINATION DU TISSU DE GRANULATION	23
2.1.1 <i>Approche externe</i>	23
2.1.2 <i>Traitement endodontique et approche interne</i>	30
2.1.3 <i>Curetage du tissu de granulation</i>	34
2.2. LES DIFFERENTS MATERIAUX DE RESTAURATION.....	35
2.2.1 <i>Caractéristiques des différents matériaux</i>	35
2.2.2 <i>Comparaisons de quelques propriétés de ces matériaux</i>	41
3 : PROPOSITION DE STRATEGIE THERAPEUTIQUE	52
3.1. CRITERES DECISIONNELS	52
3.1.1. <i>Etude de la conservabilité et du pronostic</i>	52
3.1.2. <i>Nécessité d'un traitement endodontique</i>	54

3.1.3. Architecture de la lésion et rapports avec les tissus environnants	55
3.1.4. Restitution des propriétés biomécaniques et projet prothétique	56
3.1.5. Esthétique	59
3.2. L'ARBRE DECISIONNEL ET LA PRISE DE LA DECISION THERAPEUTIQUE.....	62
3.2.1. L'arbre décisionnel.....	62
3.2.2. Le patient en tant qu'acteur principal de la prise de décision thérapeutique	64
CONCLUSION	65
BIBLIOGRAPHIE	66
TABLE DES FIGURES.....	69
TABLE DES TABLEAUX.....	71

Introduction

Les résorptions cervicales externes (RCE), également appelées résorptions invasives par certains auteurs, correspondent à un phénomène de destruction de l'ensemble des tissus dentaires par des cellules de l'organisme qui débute dans la zone cervicale de la dent. La faible prévalence de ces lésions est probablement à l'origine du manque d'études de haut niveau de preuve publiées à ce jour sur leur étiologie, leur physiopathologie et leur mode d'évolution. Pourtant, se développant souvent sans symptomatologie jusqu'aux stades les plus avancés, elles sont souvent diagnostiquées tardivement et peuvent mener jusqu'à l'extraction de la dent atteinte. La diversité des tissus concernés et la variabilité des situations cliniques place le chirurgien-dentiste face à un défi thérapeutique, d'autant plus qu'il n'existe pas de consensus dans la littérature. Il est amené à prendre des décisions qui concernent notamment l'accès à la lésion, la conservation de la vitalité pulpaire, le matériau de restauration, la conservabilité de la dent. La prise en charge de ces lésions fait appel à des connaissances avancées sur le plan parodontal, endodontique et restaurateur. L'objet de cette thèse est de faire un point sur les données actuelles concernant les moyens thérapeutiques pour les résorptions cervicales externes et les éléments pouvant guider la prise de décision dans le traitement de ces lésions.

Après quelques rappels généraux sur les RCE, tels que leur physiopathologie, la démarche diagnostique qui permet de les mettre en évidence, ainsi que les différentes classifications qui existent à ce jour, nous exposerons les différents moyens thérapeutiques dont dispose le chirurgien-dentiste pour y accéder d'une part, et pour restaurer la perte de substance qu'elles créent d'autre part. Ensuite, nous nous pencherons sur les éléments qui permettent d'établir une stratégie de prise en charge en faisant des choix parmi les différentes possibilités thérapeutiques en fonction des caractéristiques de la lésion. Enfin, nous regrouperons ces éléments sous forme d'un arbre décisionnel.

1 Physiopathologie des résorptions cervicales externes

1.1 Mécanismes cellulaires des résorptions cervicales externes

De nombreux auteurs ont étudié la structure des résorptions cervicales externes (RCE) dans le but de tenter de décrire le mécanisme de formation de ces lésions au niveau cellulaire et moléculaire. Leur étude a d'abord reposé sur les moyens technologiques suivants :

- La radiographie conventionnelle, examen insuffisant car donnant une image en 2 dimensions et de faible résolution d'un phénomène tridimensionnel
- Le CBCT, donnant une image tridimensionnelle mais de faible résolution
- Les coupes histologiques couplées à l'immunohistochimie et observées au microscope électronique, permettant une étude précise mais bidimensionnelle

Ces études ont mis en évidence un phénomène mettant en jeu des tissus de différentes origines (tissus de granulation, dentine, pré-dentine, tissus de réparation...). Ces tissus se trouvent entremêlés dans une architecture complexe nécessitant, pour être étudiée, des images tridimensionnelles d'une résolution importante.

C'est ainsi que dans les années 2000, la microtomographie à rayon X ou « Micro-CT » (système semblable au CBCT mais avec une résolution considérablement accrue) a été utilisée pour obtenir *ex vivo* des images radiographiques tridimensionnelles de dents présentant des RCE, et a permis d'avoir des informations supplémentaires notamment sur les communications des résorptions avec le ligament parodontal.

La description la plus précise à ce jour a été publiée en 2016 par l'équipe de A. M. Mavridou qui a utilisé un système avec une résolution encore plus grande : le nano-CT (tomographie nano-informatisée, imagerie radiographique tridimensionnelle avec une petite échelle et une résolution accrue), couplé à l'observation de coupes histologiques au microscope électronique. Les images obtenues permettent par exemple d'observer une plus nette délimitation entre deux tissus d'origines différentes : le tissu de réparation ostéoïde et la dentine. Nous allons donc nous appuyer dans notre description des mécanismes physiopathologiques principalement sur cette dernière étude.¹

1.1.1. L'initiation de la résorption

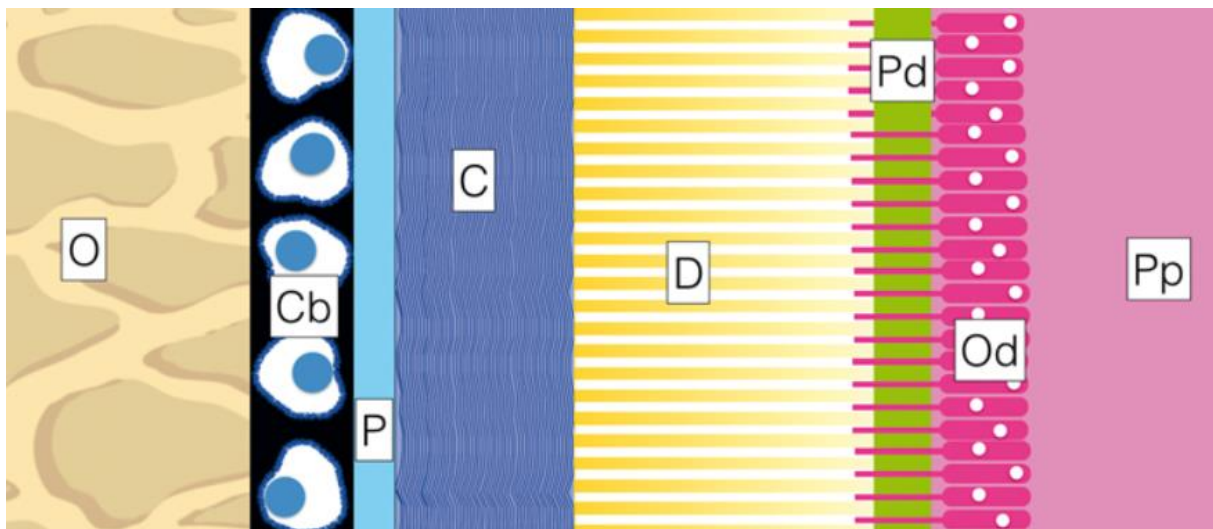
Les cellules responsables des résorptions radiculaires en général (pathologiques ou physiologiques) sont les odontoclastes. Cellules polynucléées semblables aux ostéoclastes, elles

¹ Mavridou et al., « A novel multimodular methodology to investigate external cervical tooth resorption »; Mavridou et al., « Understanding external cervical resorption in vital teeth ».

peuvent provenir soit de cellules du ligament parodontal, soit de cellules mononucléées hématopoïétiques circulantes. Activées, elles sont capables de se fixer à une matrice minérale (cémentaire ou dentinaire) et de sécréter différents enzymes qui vont initier la résorption. Elles sont cependant incapables de se fixer sur un tissu non-minéralisé, tel que le pré-cément ou la pré-dentine, deux couches qui vont participer à la protection de l'organe dentaire contre les résorptions. ²

Figure 1 : Schéma illustrant les différentes couches qui composent et entourent la dent

De l'extérieur vers l'intérieur : O os ; Cb : cémentoblastes ; P : pré-cément ; C : cément ; D : dentine ; Pd : pré-dentine ; Od : odontoblastes ; Pp : pulpe



Source : Jouanny, « Mécanismes et diagnostic des résorptions cervicales externes », 2018

Pour que les mécanismes de résorption puissent se mettre en place, plusieurs critères doivent être présents :

- Un défaut du pré-cément, qui peut avoir différentes origines qui seront détaillées plus tard ³
- Une inflammation locale, par exemple une altération de la structure du ligament parodontal conduisant à la formation d'un caillot sanguin puis d'un tissu de granulation visant à réparer la lésion.⁴ Ce tissu inflammatoire au contact de la dentine initierait la résorption par des mécanismes moléculaires non encore complètement élucidés, et décrits surtout par analogie à la résorption osseuse, les odontoclastes étant similaires aux ostéoclastes.

² Heithersay, « Clinical, radiologic, and histopathologic features of invasive cervical resorption »; Iglesias-Linares et Hartsfield, « Cellular and molecular pathways leading to external root resorption ».

³ Gold et Hasselgren, « Peripheral inflammatory root resorption. A review of the literature with case reports ».

⁴ Iglesias-Linares et Hartsfield, « Cellular and molecular pathways leading to external root resorption ».

- La persistance d'un stimulus inflammatoire, nécessaire à la poursuite de la résorption. Ce stimulus peut par exemple être bactérien (exposition de la résorption au milieu buccal) ou mécanique (traitement orthodontique).⁵

1.1.2. Progression de la résorption

La porte d'entrée des résorptions cervicales externes se situe habituellement dans le cément sous l'attache épithélio-conjonctive.⁶ De là, la résorption va envahir progressivement l'organe dentaire en détruisant la dentine, le cément et l'émail, et en les remplaçant par du tissu fibro-vasculaire. Elle s'étend en direction de la pulpe puis en direction coronaire et apicale : les odontoclastes creusent de multiples canalicules qui vont former un réseau tridimensionnel. Dans les stades avancés, des interconnexions avec le ligament parodontal sont formées apicalement à la porte d'entrée.

La pulpe se trouve protégée par une structure appelée « *Pericanalar Resorption-Resistant Sheet* » ou PRRS, qui s'oppose à la progression de la résorption. C'est une couche constituée de pré-dentine, de dentine et éventuellement de tissu ostéoïde de réparation. Elle peut présenter des brèches à certains endroits. Observée au nano-CT, cette couche présente un contraste différent du reste de la dentine, ce qui laisse penser que la pulpe réagirait à l'attaque de la résorption en minéralisant la matrice extracellulaire.⁷

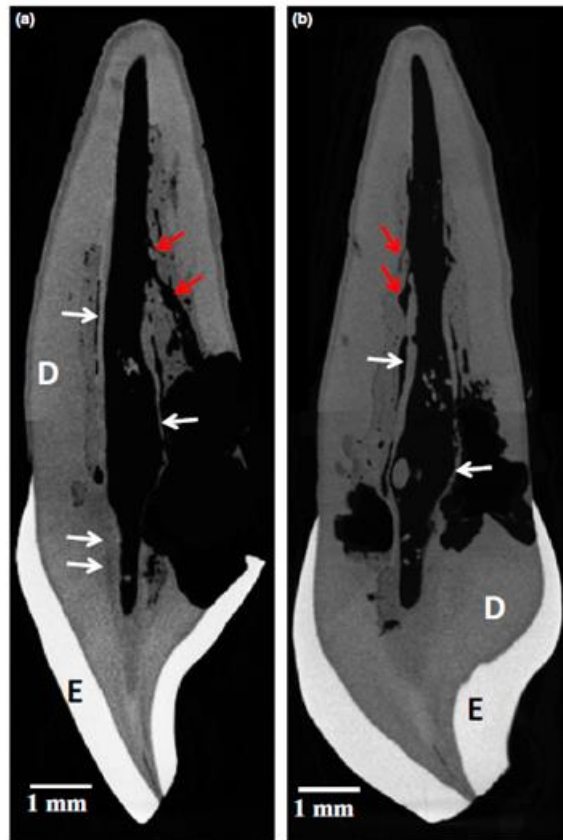⁵ Gold et Hasselgren, « Peripheral inflammatory root resorption. A review of the literature with case reports ».

⁶ Mavridou et al., « Understanding external cervical resorption in vital teeth ».

⁷ Mavridou et al., « A novel multimodular methodology to investigate external cervical tooth resorption »; Mavridou et al., « Understanding external cervical resorption in vital teeth ».

Figure 2 : Images nano-CT d'une dent atteinte de RCE en coupe sagittale (a) et frontale (b).

La dentine péri-canaulaire (flèches blanches) a un contraste différent du reste de la dentine, ce qui peut s'expliquer par un degré de minéralisation plus important.



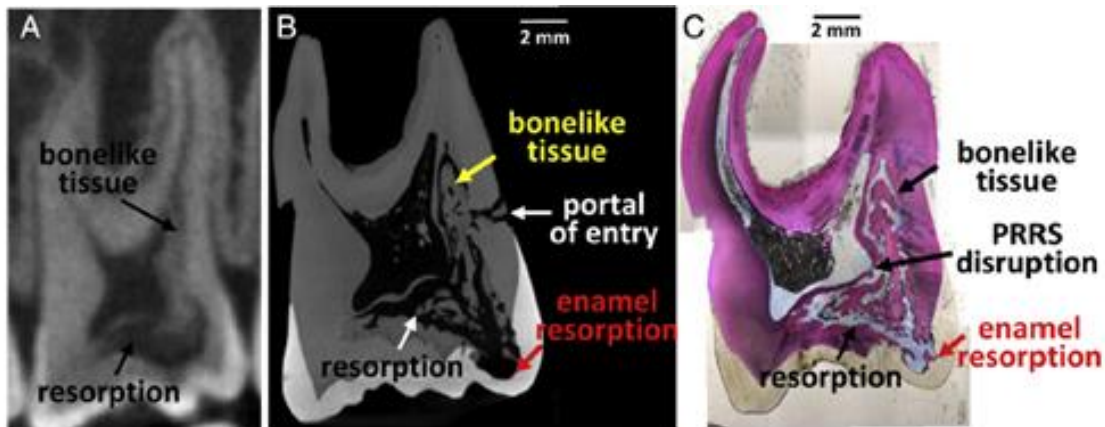
Source : Mavridou et al., « A novel multimodular methodology to investigate external cervical tooth resorption », 2016

1.1.3. Réparation

Dans les stades avancés, du tissu ostéoïde peut être observé au sein de la lacune de résorption. Il semble croître dans le tissu de granulation à partir de la porte d'entrée de la résorption, de l'extérieur de la dent en direction pulpaire. A certains endroits, il peut fusionner avec l'os alvéolaire, d'où proviendraient les ostéoblastes responsables de sa formation. Ce processus peut être considéré comme une forme de réparation. Après cette première progression, des sites ectopiques de reminéralisation apparaissent dans le tissu de granulation et au contact de la dentine. Les phases de résorption et de réparation ont alors lieu simultanément à différents endroits de la dent. ⁸

⁸ Mavridou et al., « A novel multimodular methodology to investigate external cervical tooth resorption »; Heithersay, « Clinical, radiologic, and histopathologic features of invasive cervical resorption ».

Figure 3 : Image CBCT (A), nano-CT (B) et coupe histologique (C) d'une dent atteinte de RCE. Le tissu ostéoïde (*bonelike tissue*) se forme à l'intérieur de la lacune de résorption.



Source : Mavridou et al., « Understanding external cervical resorption in vital teeth », 2016

1.1.4. Cas particulier des dents traitées endodontiquement ⁹

Le processus de RCE sur les dents traitées endodontiquement suit les mêmes étapes que sur les dents vitales. Il s'initie apicalement à l'attache épithélio-conjonctive, progresse dans les trois dimensions, en direction centripète vers le canal radiculaire et en direction apicale, et présente une phase de reminéralisation durant laquelle du tissu ostéoïde se forme au sein du tissu de granulation. Quelques différences majeures ont cependant été notées par Mavridou. Les RCE sur dents traitées endodontiquement paraissent plus agressives, avec un nombre plus important d'odontoclastes et une extension de la résorption jusqu'au matériau d'obturation canalaire. Mavridou explique ce phénomène par deux particularités de la dent ayant subi un traitement endodontique :

- L'absence de la PRRS, couche qui s'oppose au processus résorptif dans les dents vitales, et qui serait éliminée lors de la mise en forme canalaire.
- Le changement dans la composition chimique de la dentine radiculaire qui survient lors du traitement endodontique : l'utilisation d'irrigants tels que l'hypochlorite de sodium, l'EDTA, l'acide citrique et le peroxyde d'hydrogène entraîne des changements au niveau de la matrice et du contenu protéinique de la dentine

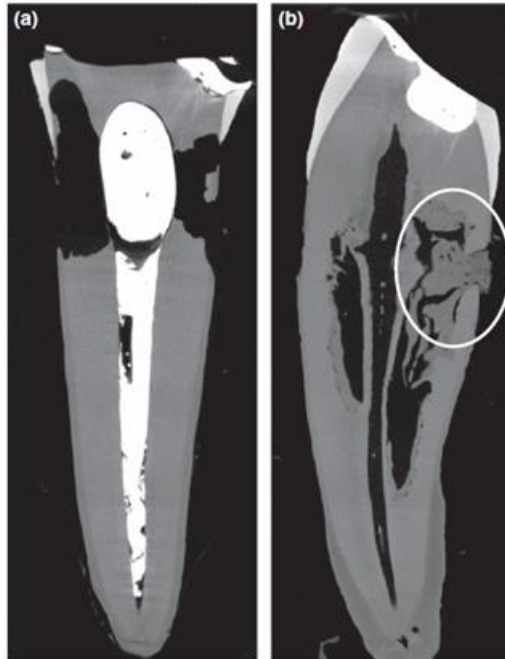
Par ailleurs, bien que des sites ectopiques de reminéralisation soient observés au sein de la lacune de résorption comme dans le cas des dents vitales, on ne retrouve pas de structure ostéoïde distincte croissant en direction centripète à partir de la porte d'entrée de la résorption. Cela pourrait être expliqué par le possible rôle de l'hypoxie dans l'initiation et l'évolution du processus de résorption. Pour certains auteurs, l'hypoxie induirait l'angiogenèse, ce qui serait favorable à l'apparition d'un tissu

⁹ Mavridou et al., « Understanding external cervical resorption patterns in endodontically treated teeth ».

de granulation hautement vascularisé, elle activerait également les odontoclastes. La pulpe, en régulant le taux d'oxygène, s'y opposerait.

Figure 4 : Images nano-CT d'une dent traitée endodontiquement (a) et d'une dent avec une pulpe vitale (b).

Le tissu ostéoïde (entouré en blanc) représente une structure bien définie croissant en direction pulpaire à partir de la porte d'entrée dans le cas de la dent vitale.



Source : Mavridou et al., « Understanding external cervical resorption patterns in endodontically treated teeth », 2017

1.2 Facteurs potentiellement prédisposants

1.2.1. Investigation des facteurs potentiellement prédisposants

L'étiologie exacte des résorptions cervicales externes reste incertaine, mais de nombreux auteurs ont tenté de mettre en évidence des facteurs qui prédisposeraient à leur survenue. L'une des dernières études est celle de A. M. Mavridou publiée en 2017, qui a recueilli les données de 284 patients (soit 337 dents atteintes) présentant une ou plusieurs résorptions cervicales. Les patients ont été soumis à un examen clinique et à un questionnaire visant à déterminer s'ils étaient concernés par un certain nombre de facteurs. De cette étude, il ressort que les résorptions cervicales externes touchent en quasi égale proportion les hommes (54 %) et les femmes (46 %), les sujets présentent la plupart du temps une seule dent atteinte :

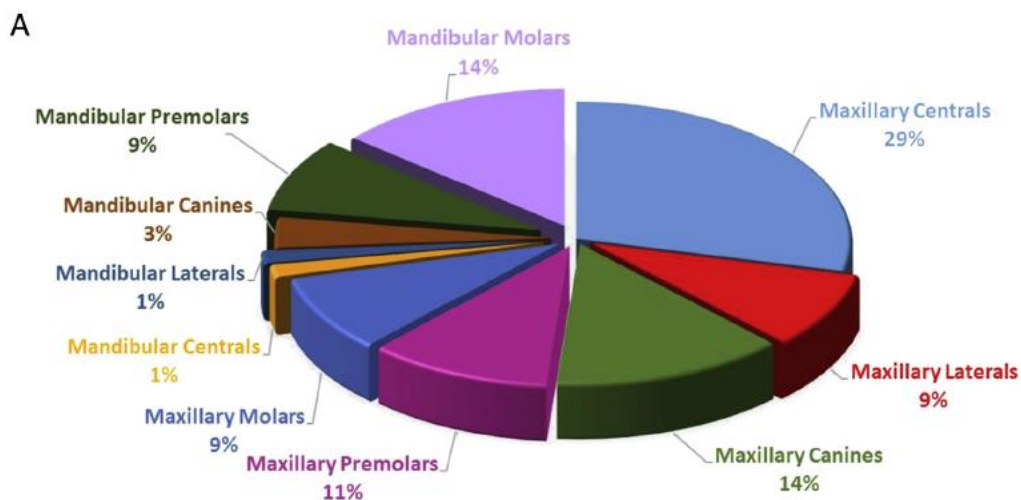
Figure 5 : Tableau représentant la répartition du nombre de dents atteintes de RCE dans l'étude de A. M. Mavridou en fonction du sexe des sujets

Examined ECR cases							
Sex	Number of patients having 1 ECR tooth	Number of patients having 2 ECR teeth	Number of patients having 3 ECR teeth	Number of patients having 4 ECR teeth	Number of patients having 5 ECR teeth	Number of patients with ECR	Number of teeth with ECR
Female	117	11	3	1	2	134	162
Male	135	9	4	0	2	150	175
Total	252	20	7	1	4	284	337

Source : Mavridou et al., « Descriptive analysis of factors associated with external cervical resorption », 2017

Les dents les plus atteintes seraient les incisives centrales maxillaires (29 %), suivies des molaires mandibulaires et des canines maxillaires (14 %).

Figure 6 : Diagramme représentant la proportion des différentes dents atteintes de RCE dans l'étude de Mavridou



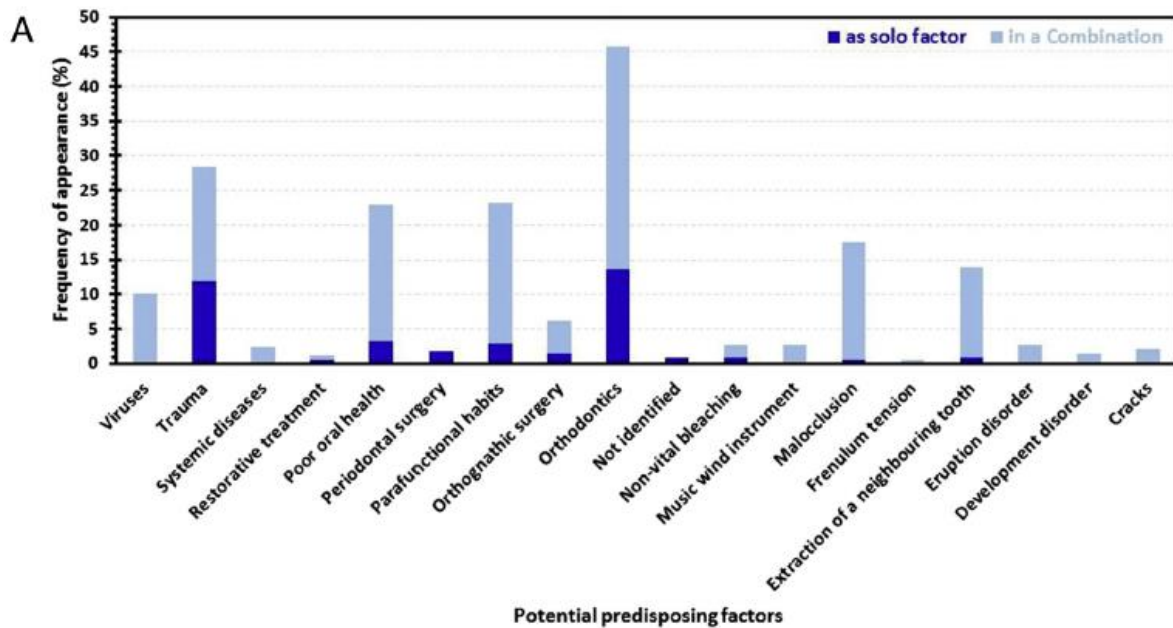
10

Source : Mavridou et al., « Descriptive analysis of factors associated with external cervical resorption », 2017

Parmi les facteurs potentiellement prédisposants, Mavridou fait ressortir le traitement orthodontique, qui figure dans les antécédents de 45,7 % des patients atteints, l'antécédent de lésions traumatiques (28,5 % des patients), les habitudes parafunctionnels (23,2 %), l'hygiène dentaire défectueuse (22,9 %), les malocclusions (17,5 %) et les extractions de dents adjacentes aux dents atteintes (14 %). Il note également que dans la majorité des cas, plusieurs facteurs sont présents, et qualifie la résorption cervicale externe de lésion multifactorielle. Certaines combinaisons de facteurs apparaissent plus souvent que d'autres, par exemple le traitement orthodontique combiné à l'extraction de dents adjacentes, à une lésion traumatique ou à une parafunction.

¹⁰ Mavridou et al., « Descriptive analysis of factors associated with external cervical resorption ».

Figure 7 : Diagramme représentant la fréquence d'apparition de RCE dans l'étude de Mavridou chez les sujets présentant certains facteurs prédisposants seuls ou combinés à d'autres facteurs



11

Source : Mavridou et al., « Descriptive analysis of factors associated with external cervical resorption », 2017

En 1999, Heithersay avait publié une étude semblable avec des résultats globalement similaires, mais avec quelques différences. Il avait trouvé un pourcentage inférieur de patients ayant eu un traitement orthodontique (26,2 %) ce qui pourrait s'expliquer par le fait qu'en 1999 ces traitements étaient moins répandus ¹². Il avait également trouvé un pourcentage de patients ayant eu un éclaircissement interne supérieur (14,9 %), ce qui pourrait s'expliquer par l'évolution des protocoles d'éclaircissement interne depuis 1999. ¹³

Il est à noter qu'il serait intéressant de comparer la prévalence de ces facteurs parmi les patients présentant une résorption cervicale externe (l'objet de ces deux études) à celle d'un groupe de personnes saines, afin de se positionner dans le cas d'une étude rétrospective « cas-témoins », et de pouvoir établir un lien entre les facteurs et la pathologie étudiés. A ce jour, il semblerait qu'aucune étude ne présente un niveau de preuve suffisant qui permettrait de parler de facteurs de risque des résorptions cervicales externes.

¹¹ Mavridou et al., « Descriptive analysis of factors associated with external cervical resorption ».

¹² Mavridou et al.

¹³ Heithersay, « Invasive cervical resorption : an analysis of potential predisposing factors ».

1.2.2. Facteurs susceptibles de mener à un endommagement du cément et du ligament parodontal

Etant donné que l'une des conditions à l'apparition d'une résorption est un défaut du cément et du ligament parodontal, il est judicieux de s'intéresser aux facteurs pouvant être à l'origine d'une telle lésion.

C'est ainsi que les traumatismes dentaires et en particulier les luxations favoriseraient l'apparition de résorptions (et ce même des années après leur survenue)¹⁴. Mais les chercheurs s'intéressent également aux facteurs entraînant des agressions moins brutales mais prolongées dans le temps : le traitement orthodontique, les malocclusions et les parafunctions entraînant des surcharges occlusales. En créant une compression du ligament parodontal, ils conduisent à un stress mécanique mais aussi à un phénomène d'hypoxie localisé, qui accélérerait l'inflammation et activerait les ostéoclastes et donc les odontoclastes.¹⁵

L'agression peut aussi être de nature chimique. C'est ainsi que lors d'un éclaircissement interne, le peroxyde d'hydrogène peut diffuser à travers les tubuli dentinaires, irriter le ligament parodontal et provoquer une réaction inflammatoire. Cet effet serait d'autant plus important que la concentration en peroxyde d'hydrogène est élevée, les parois dentinaires sont fines, chez le sujet jeune (tubuli larges), et dans le cas d'un éclaircissement au fauteuil avec une source de chaleur qui augmenterait la perméabilité dentinaire. En revanche, le recouvrement du matériau d'obturation canalaire par un matériau étanche préviendrait les résorptions cervicales. De nombreux cas de résorptions cervicales externes sur des dents ayant subi un éclaircissement interne ont été décrits.¹⁶

1.3 Démarche diagnostique

Les résorptions cervicales externes sont souvent asymptomatiques (sauf si une inflammation pulpaire ou parodontale a lieu) et ne présentent pas ou peu de signes cliniques. Leur découverte est la plupart du temps fortuite et se produit lors d'un examen radiologique de routine. Le diagnostic précoce est donc compliqué, mais sa systématisation est un enjeu majeur car il influence le pronostic des traitements qui seront mis en œuvre.¹⁷

¹⁴ Heithersay, « Invasive cervical resorption : an analysis of potential predisposing factors ».

¹⁵ Mavridou et al., « Understanding external cervical resorption in vital teeth ».

¹⁶ Attin et al., « Review of the current status of tooth whitening with the walking bleach technique ».

¹⁷ Heithersay, « Clinical, radiologic, and histopathologic features of invasive cervical resorption ».

1.3.1. Anamnèse

Un certain nombre de signes peuvent alerter le praticien lors de l'anamnèse, et lui faire rechercher une résorption cervicale externe. Ces signes restent néanmoins communs à d'autres pathologies plus fréquentes.

- Douleur : dans les stades très avancés, une inflammation pulpaire peut avoir lieu, le patient décrit des douleurs caractéristiques des pathologies pulpaires inflammatoires
- Saignement gingival localisé : lorsque la résorption communique avec le milieu buccal, son irrégularité est source de rétention de plaque et donc d'une inflammation des tissus mous adjacents

D'autre part, le patient peut présenter un ou plusieurs facteurs prédisposants, tels qu'un antécédent de traitement orthodontique, une dent ayant subi un éclaircissement interne ou un trauma. Une attention particulière doit être portée aux dents concernées lors de l'examen intra-buccal. Les résorptions cervicales externes étant le plus souvent découvertes lors d'un examen radiologique, se pose la question d'un suivi radiologique systématique des patients faisant partie d'un groupe à risque.¹⁸

1.3.2. Examen visuel

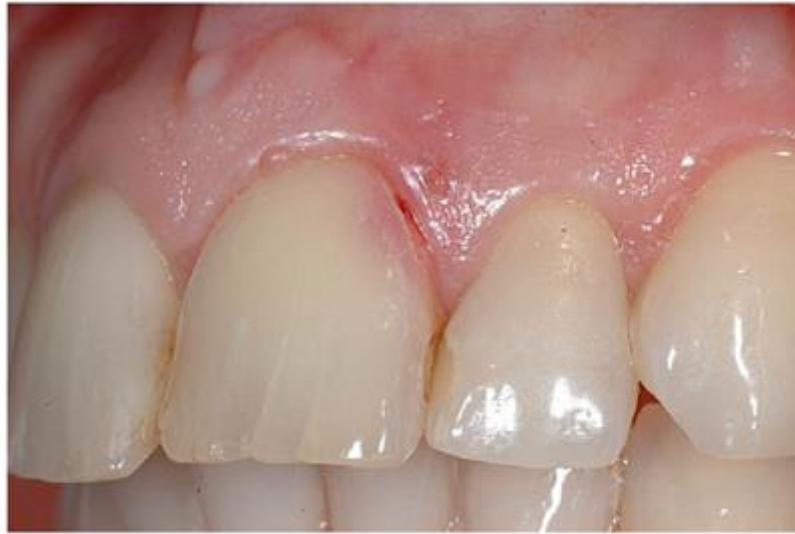Les dents atteintes peuvent être exemptes de tout signe visuel d'un processus de résorption extensif et évoluant en profondeur. Dans certains cas, la résorption va se manifester visuellement par :

- une légère irrégularité du contour gingival associée à un saignement au sondage
- un défaut d'émail juxta-gingival
- une dyschromie rose de la couronne dentaire. Cette dyschromie signe la présence d'un tissu hautement vascularisé prenant la place de la dentine et de l'émail résorbés sous la couche d'émail préservée. C'est un signe soit d'une résorption interne, soit d'une résorption cervicale externe déjà avancée. La couche d'émail surplombant le tissu de granulation finit par s'effondrer au bout d'un certain temps, comme dans le cas des lésions carieuses.¹⁹

¹⁸ Heithersay, « Clinical, radiologic, and histopathologic features of invasive cervical resorption ».

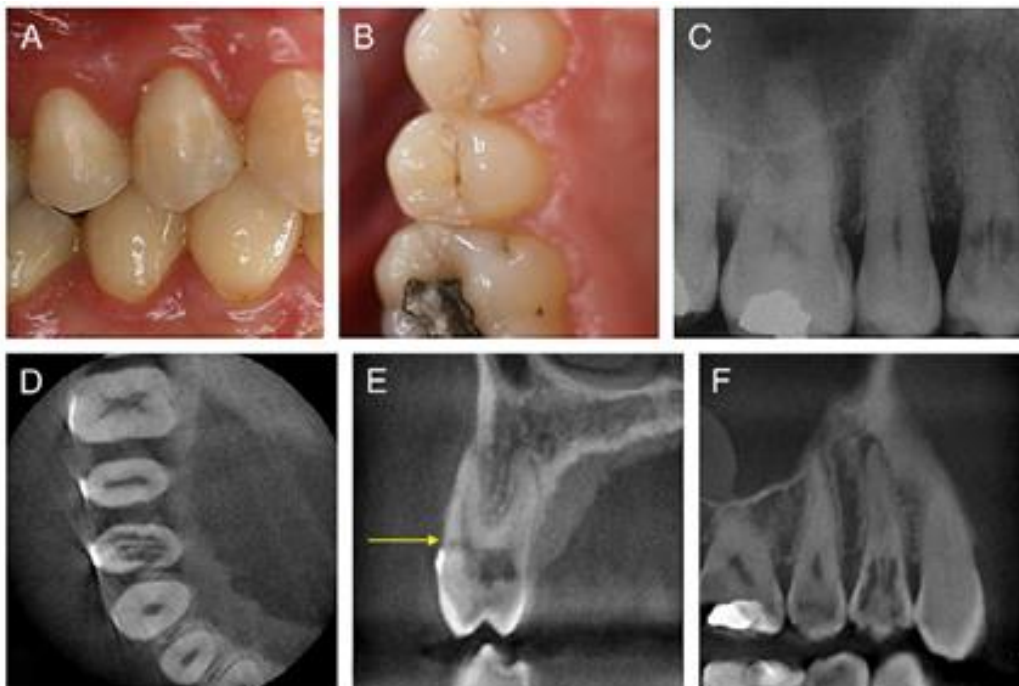
¹⁹ Heithersay

Figure 8 : Défaut amélaire juxta-gingival et dyschromie rose sur une 21 atteinte de RCE



Source : Patel, « External cervical resorption : a review », 2009

Figure 9 : Les vues cliniques (A, B) du secteur 1 ne montrent aucun signe de RCE, alors que la radiographie rétro-alvéolaire du même secteur (C) révèle un processus de résorption extensif sur la 14. Les images CBCT (D, E, F) permettent de préciser la nature de la résorption ainsi que sa porte d'entrée (flèche jaune)



20

Source : Patel, « External cervical resorption : a review », 2009

²⁰ Patel, Kanagasingam et Pitt Ford, « External cervical resorption : a review ».

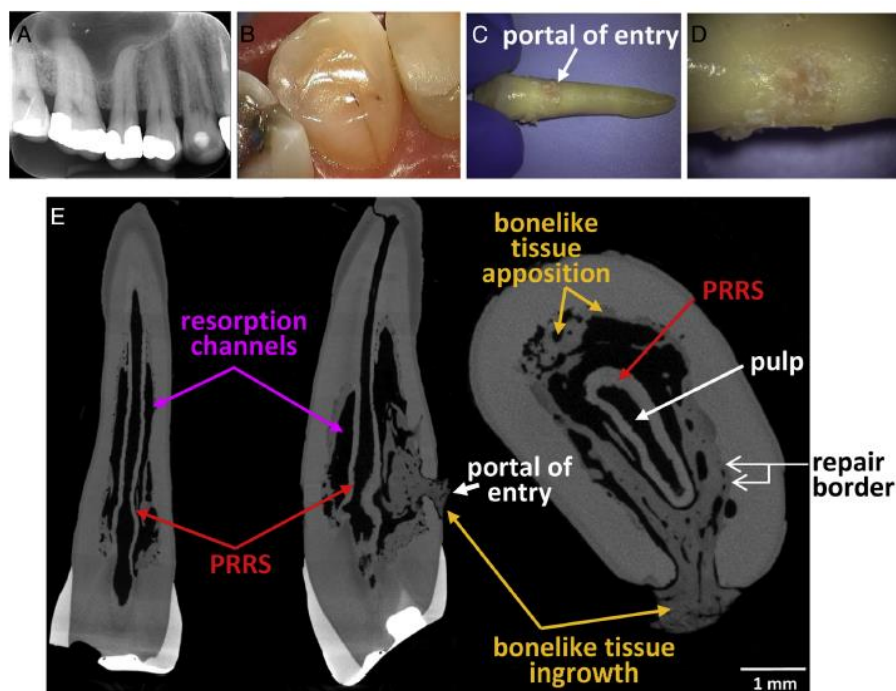
1.3.3. Examens complémentaires

Un sondage prudent de la partie cervicale de la dent peut révéler une irrégularité de la surface dentaire, sauf si la lésion présente une porte d'entrée de petite étendue et située dans un endroit difficile d'accès, comme une face proximale.

Lorsqu'une RCE a été diagnostiquée, il convient d'évaluer l'état pulpaire de la dent atteinte en faisant plusieurs tests : test de sensibilité thermique et/ou électrique visant à évaluer la vitalité pulpaire, test de percussion et de palpation qui mettraient en évidence une éventuelle pathologie périapicale d'origine endodontique. Les résultats vont orienter la prise de décision thérapeutique et notamment le choix de l'accès à la lésion.

Figure 10 : Canine atteinte de RCE

Radiographe rétro-alvéolaire (A), vue clinique (B), vue de la porte d'entrée après l'extraction (C, D), images nano-CT (E). Bien que située en palatin, la porte d'entrée est presque complètement oblitérée par du tissu ostéoïde, ce qui peut compliquer sa détection au sondage.



Source : Mavridou, « A novel multimodular methodology to investigate external cervical tooth resorption »,

2016

1.3.4. Examen radiologique

1.3.4.1. Clichés radiographiques conventionnels

Lorsqu'une résorption cervicale externe est suspectée, le cliché à faire en première intention pour confirmer ou infirmer cette hypothèse est le cliché rétro-coronaire, sur lequel une résorption cervicale serait plus apparente que sur un cliché rétro-alvéolaire.²¹ La résorption apparaît alors comme une radio-clarté bien délimitée ou irrégulière (et sera toujours irrégulière avec un cliché radiographique de plus haute résolution), elle peut être uni-, bi-latérale, ou bien apparaître centrée sur le canal pulpaire. Une ligne radio-opaque caractéristique des résorptions cervicales externes sépare l'image de la résorption du canal pulpaire, il s'agit de la PRRS, couche protégeant le tissu pulpaire, décrite plus haut.²²

Les diagnostics différentiels de la résorption cervicale externe sont les lésions carieuses, les résorptions internes et le phénomène de « *burn-out* » qui est un artefact des clichés conventionnels intra-oraux, faisant apparaître une bande radio-claire dans la région cervicale de la dent.

Une lésion carieuse aura radiographiquement un aspect plus régulier, et sera plus molle au sondage, contrairement à la résorption qui sera dure.

Quant à la résorption interne, il s'agit d'une lésion qui a une progression centrifuge à partir de la pulpe, contrairement à la résorption cervicale externe, à progression centripète en direction pulpaire. Elles pourront être aisément distinguées sur une image radiographique en trois dimensions. Si toutefois on voulait se limiter aux clichés conventionnels, il serait possible de réaliser un cliché avec une incidence différente, mésialée ou distalée. La résorption cervicale externe se déplacerait alors, selon la règle d'Ewan et Clark, en mésial ou en distal, selon sa localisation vestibulaire ou linguale. Une résorption interne resterait centrée sur le canal.²³

1.3.4.2. Imagerie volumétrique par faisceau conique (CBCT)

Bien qu'intéressants en première intention, les clichés conventionnels ne permettent pas de visualiser la structure tridimensionnelle des RCE. De plus, le « bruit anatomique », c'est-à-dire la superposition d'autres structures à la résorption, ainsi qu'une distorsion due à une angulation non orthogonale peuvent conduire à sous- ou surestimer l'étendue de cette dernière.

²¹ Goodell, Mines et Kersten, « Impact of cone-beam computed tomography on treatment planning for external cervical resorption and a novel axial slice-based classification system ».

²² Heithersay, « Clinical, radiologic, and histopathologic features of invasive cervical resorption »; Mavridou et al., « Understanding external cervical resorption in vital teeth ».

²³ Patel, Kanagasigam, et Pitt Ford, « External cervical resorption : a review ».

La réalisation d'une radiographie tridimensionnelle CBCT permet alors d'élucider des éléments comme :

- la situation de la porte d'entrée de la lésion
- sa nature interne ou externe
- la rupture ou non de la PRRS qui impliquerait une communication avec le tissu pulpaire
- l'étendue de la lésion dans les plans : transversal et vestibulo-lingual
- l'existence de communications avec le ligament apicalement à la porte d'entrée

Plusieurs études ont montré que ce type de radiographie possède une sensibilité et une spécificité supérieure à ceux des clichés intra-oraux dans la détection de résorptions cervicales externes, et que la réalisation de cet examen complémentaire, en apportant des informations supplémentaires, est susceptible de changer le choix de la stratégie thérapeutique du praticien. Par exemple, dans une étude réalisée par l'équipe de Goodell, les plans de traitement élaborés par des examinateurs à partir d'images CBCT différaient dans 56,7 % des cas de ceux élaborés à partir d'images bidimensionnelles.

²⁴

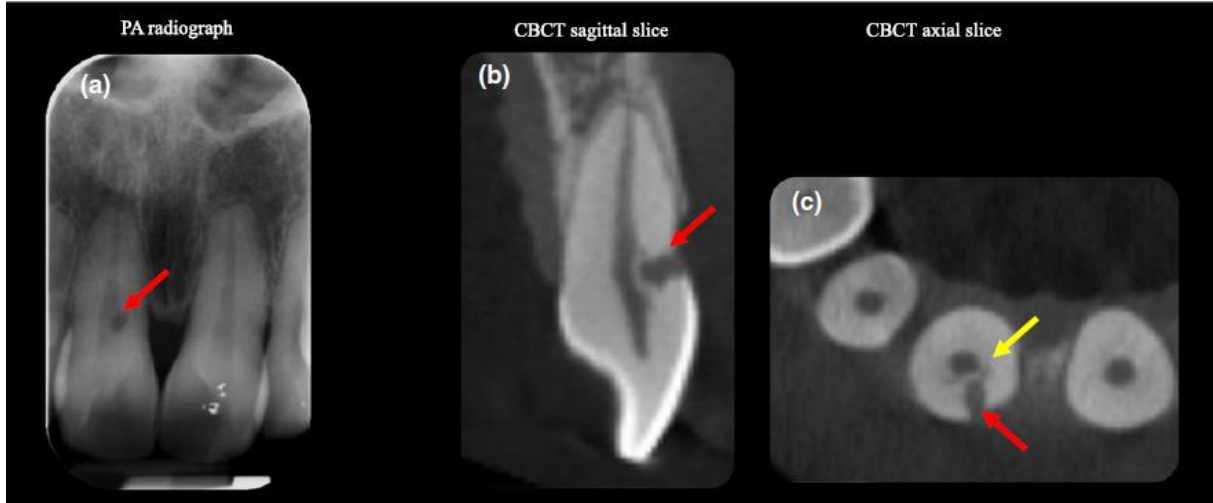
Cependant, un CBCT ne doit être réalisé qu'après une radiographie intra-orale, et seulement si la dent paraît être conservable sur celle-ci. En effet, la dose effective pour un cliché intra-oral étant de 1-5 μSv , et celle pour un CBCT de 11-29 μSv , selon le principe ALARA (« *As Low As Reasonable Achievable* ») le praticien doit faire en première intention les clichés les moins irradiants et ne pas faire de clichés supplémentaires si ceux-ci n'apportent pas d'informations susceptibles d'influencer le traitement. ²⁵

²⁴ Patel et al., « The detection and management of root resorption lesions using intraoral radiography and cone beam computed tomography - an in vivo investigation »; Goodell, Mines, et Kersten, « Impact of cone-beam computed tomography on treatment planning for external cervical resorption and a novel axial slice-based classification system ».

²⁵ Patel et al., « External cervical resorption : a three-dimensional classification ».

Figure 11 : Limites de la radiographie rétro-alvéolaire (a) dans la détermination de la nature, de la situation et de l'étendue de la RCE

Les images CBCT permettent de préciser qu'il s'agit d'une résorption externe avec une porte d'entrée vestibulaire et une étendue juxta-pulpaire



Source : Patel, « External cervical resorption : a three-dimensional classification », 2017

1.4 Les classifications des résorptions cervicales externes

1.4.1. La classification d'Heithersay (1999)

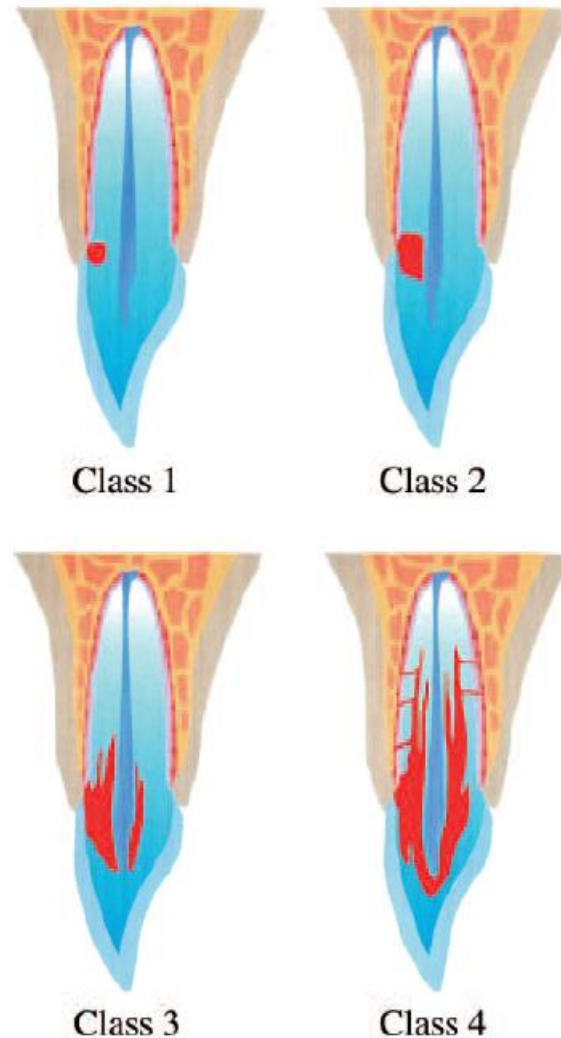
Heithersay a été le premier à conduire d'importants travaux de recherche sur les résorptions cervicales externes, qu'il préfère nommer « résorptions cervicales invasives » en rapport avec leur agressivité. En 1999, il publie une série d'articles sur leurs facteurs prédisposants, leurs caractéristiques cliniques et histologiques. Il propose de classer les résorptions cervicales externes en fonction de leur extension en direction pulpaire et apicale, et suggère des stratégies de traitement pour chacune des 4 classes de sa classification (les stratégies seront abordées dans la troisième partie).

Voici sa classification :

- Classe 1 : une petite lésion de résorption invasive près de la région cervicale avec une pénétration dentinaire peu profonde.
- Classe 2 : une lésion de résorption invasive bien définie qui a pénétré près de la chambre pulpaire mais avec une extension radiculaire nulle ou peu importante.
- Classe 3 : une invasion plus profonde de la dentine par le tissu de granulation, impliquant non seulement la dentine coronaire mais aussi celle du premier tiers radiculaire.

- Classe 4 : un processus de résorption invasif, étendu, touchant la dentine radicaire au-delà du premier tiers. ²⁶

Figure 12 : Classification d'Heithersay



Source : Hethersay, « Invasive cervical resorption : an analysis of potential predisposing factors », 1999

A noter que les coupes vestibulo-linguales représentées sur le schéma de Heithersay sont impossibles à visualiser sur un cliché intra-oral. L'estimation de l'étendue de la résorption en direction pulpaire sur un tel cliché ne serait possible que pour les résorptions qui auraient pour point de départ une face proximale, et non vestibulaire, comme représenté sur le schéma. Ce problème peut de nos jours être résolu grâce à la réalisation d'un CBCT, qui peut de plus donner des images en coupe transversale, dimension non prise en compte dans les travaux de Heithersay en 1999. ²⁷

²⁶ Heithersay, « Treatment of invasive cervical resorption : an analysis of results using topical application of trichloroacetic acid, curettage, and restoration ».

²⁷ Patel et al., « External cervical resorption : a three-dimensional classification ».

1.4.2. La classification de Rohde (2017)

Pour l'équipe de Goodell ²⁸, c'est la perte de substance dans le plan horizontal de la zone cervicale (qui est une zone critique) qui est déterminante pour la prise de décision thérapeutique, et non l'extension apicale de la lésion. Ils proposent alors une nouvelle classification, basée sur l'analyse des coupes axiales des images du CBCT : la classification de Rohde. Il s'agit d'une classification applicable aux lésions qui atteignent la dentine juxta-pulpaire, soit dans la classification d'Heithersay, les lésions de classe 2, 3 et 4. Deux aspects sont pris en compte : la quantité de dentine perdue dans la zone cervicale, et la quantité de dentine perdue au niveau de la surface dentaire. La pulpe étant protégée par la PRRS, la résorption va contourner le canal pulpaire. Sur une coupe axiale, la proportion du tissu atteint peut alors être décrite en termes de proportion de la « circonférence dentaire » atteinte.

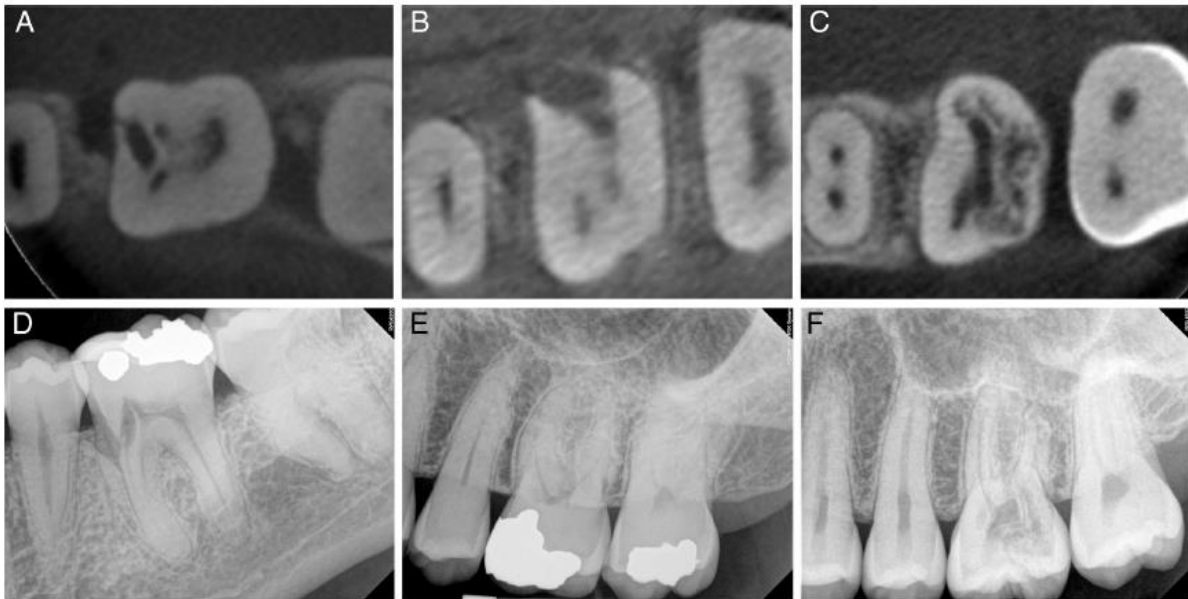
- Classe 1 : résorption significative de la dentine touchant moins d'un tiers de la circonférence dentaire
- Classe 2 : résorption significative de la dentine touchant moins d'un tiers de la circonférence dentaire, avec une perforation présumée de 2,5mm de largeur minimum dans n'importe quelle dimension
- Classe 3 : résorption significative de la dentine touchant plus d'un tiers de la circonférence dentaire

Le terme « résorption significative de la dentine » est défini comme une résorption de plus de la moitié de l'épaisseur du mur dentinaire. Des projections de la lacune de résorption plus fines sont considérées comme ayant un effet moindre sur la résistance résiduelle de la dent, dans le cas où une approche interne (par voie canalaire) pour accéder et traiter la résorption est choisie. Par « perforation présumée » l'auteur entend la perte de substance créée par la résorption au niveau de la surface dentaire mais aussi une perforation potentielle qui serait réalisée au cours du curetage du tissu de granulation remplissant la résorption.

²⁸ Goodell, Mines, et Kersten, « Impact of cone-beam computed tomography on treatment planning for external cervical resorption and a novel axial slice-based classification system ».

Figure 13 : Exemples de RCE classées selon la classification de Rohde

Coupes de CBCT transversales de dents atteintes de RCE de classe 1 (A), 2 (B) et 3 (C) de Rohde, et leurs clichés rétro-alvéolaires respectifs.



Source : Goodell, Mins et Kersten, « Impact of cone-beam computed tomography on treatment planning for external cervical resorption and a novel axial slice-based classification system », 2017

1.4.3. La classification tridimensionnelle de S. Patel (2017)

L'équipe de S. Patel a également proposé une classification²⁹, qui cette fois-ci vise à décrire l'étendue d'une résorption cervicale externe dans les trois dimensions de l'espace. La classe attribuée à la lésion est composée d'un chiffre, d'une lettre majuscule et d'une minuscule.

Le chiffre correspond à l'étendue de la lésion dans le plan corono-apical, et peut être déterminé soit sur un cliché para-apical, soit sur une coupe coronale ou sagittale d'un CBCT :

- 1 : la lésion se situe au niveau de la jonction amélo-cémentaire ou est coronaire par rapport à la crête osseuse (supracrestale)
- 2 : s'étend au tiers coronaire de la racine et au-delà de la crête osseuse (lésion sous-crestale)
- 3 : s'étend au tiers moyen de la racine
- 4 : s'étend au tiers apical de la racine

On observe ensuite sur des coupes axiales la portion de la circonférence dentaire touchée, et on note l'angle que décrit la résorption sur la coupe où l'atteinte est maximale :

- A : $\leq 90^\circ$
- B : $> 90^\circ$ et $\leq 180^\circ$

²⁹ Patel et al., « External cervical resorption : a three-dimensional classification ».

- C : $>180^\circ$ et $\leq 270^\circ$
- D : $>270^\circ$

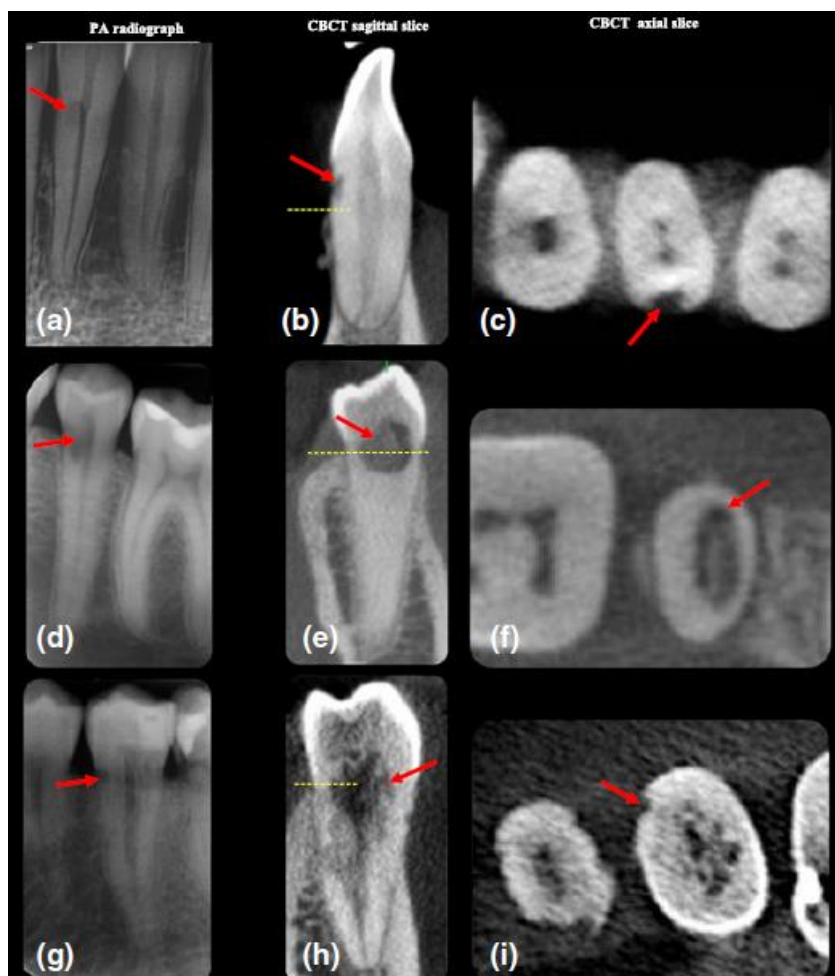
On note enfin la proximité de la lésion par rapport au canal pulpaire, à partir de l'observation des coupes axiales :

- d : lésion limitée à la dentine
- p : atteinte pulpaire probable

A ce jour, la classification de S Patel est celle qui décrit la structure d'une résorption cervicale externe avec le plus de précision.

Figure 14 : Exemples de RCE classées selon la classification de Patel

(a), (b) et (c) : RCE de classe 1Ad ; (d), (e) et (f) : RCE de classe 2Bp ; (g), (h) et (i) : RCE de classe 3Dp



Source : Patel et al., « External cervical resorption : a three-dimensional classification », 2017

2 : Les stratégies thérapeutiques

Le traitement chirurgical des RCE repose sur deux étapes essentielles : il est d'abord nécessaire d'éliminer le tissu de granulation remplissant la lacune de résorption afin d'arrêter son évolution puis de restaurer la perte de substance.

Cette deuxième partie s'intéressera aux différentes alternatives thérapeutiques décrites dans la littérature concernant ces deux phases du traitement.

2.1. Accès à la lésion et élimination du tissu de granulation

Cette étape est d'autant plus compliquée que la résorption est avancée, car comme nous avons vu dans la première partie, celle-ci peut se constituer d'un réseau complexe de canalicules, présentant des interconnexions avec le ligament apicalement à la porte d'entrée, ainsi que de tissu ostéoïde de réparation pouvant être confondu avec le « fond » de la lésion et masquer du tissu de granulation. L'utilisation d'aides optiques est donc intéressante à cette étape afin de distinguer les tissus de différentes origines et de mettre en évidence l'éventuelle persistance de saignement au niveau du défaut résorptif qui signerait la présence de tissu de granulation résiduel. D'autre part, l'accès à la lésion doit être conservateur vis-à-vis des tissus dentaires et parodontaux environnants, et une lésion s'étendant largement au-delà du niveau osseux et dont l'accès impliquerait d'être trop mutilant vis-à-vis de celui-ci pose la question de la conservabilité de la dent.³⁰

L'accès à la lésion peut se faire soit par une approche externe par rapport à la dent, avec ou sans élévation de lambeau, soit par une approche interne, lorsque le tissu de granulation est éliminé à partir du canal radiculaire.

2.1.1 Approche externe

2.1.1.1. L'acide trichloracétique³¹

Il s'agit de l'approche largement décrite par Heithersay en 1999, qu'il a testée sur 94 patients suivis pendant au moins 3 ans. Sur les classes 1 et 2 d'Heithersay cette approche a donné un succès

³⁰ Heithersay, « Treatment of invasive cervical resorption : an analysis of results using topical application of trichloroacetic acid, curettage, and restoration ».

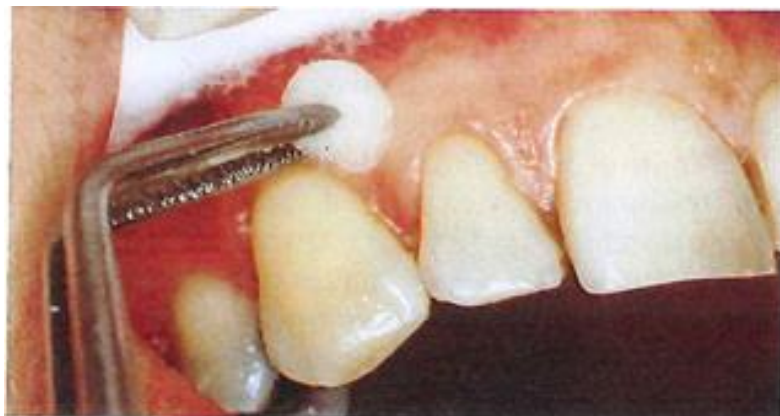³¹ Heithersay, « Treatment of invasive cervical resorption : an analysis of results using topical application of trichloroacetic acid, curettage, and restoration ».

clinique complet avec une absence de récurrence et de pathologies périapicales ou parodontales. Pour la classe 3 le taux de succès a été de 77,8 % et pour la classe 4 de 12,5 % seulement.

L'acide trichloracétique est un agent chimique utilisé en médecine et en dentisterie depuis plus d'un siècle. Il produit une zone de nécrose par coagulation localisée à la zone de tissu mou où il est appliqué. Cette zone de nécrose se sépare spontanément des tissus adjacents au bout de quelques jours. Utilisé pour éliminer le tissu de granulation en le rendant avasculaire, il serait capable dans certains cas d'infiltrer le réseau de canalicules de résorption sans nécessiter l'élévation d'un lambeau et sans causer de dommage aux tissus parodontaux environnants : il se produit une nécrose superficielle de la gencive adjacente mais celle-ci cicatriserait sans créer de récessions. Le protocole utilisé par Heithersay est le suivant :

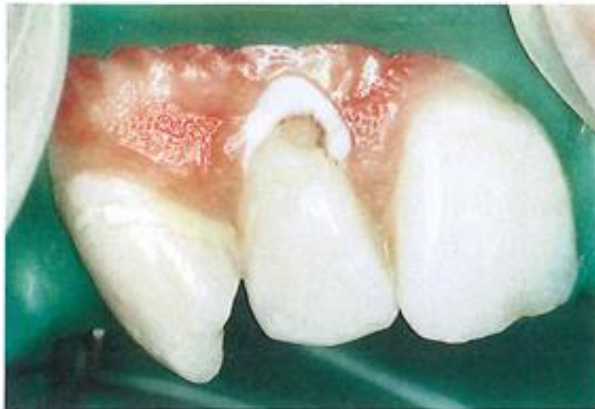- anesthésie
- protection des tissus mous adjacents par une application de glycérine
- isolation du site avec un champ opératoire
- application d'acide trichloracétique à 90 % à l'aide d'une petite boulette de coton, pendant 1-4 minutes (suivant la taille de la résorption), en exerçant une pression pour favoriser la pénétration de l'acide dans le réseau de canalicules
- élimination de l'excès d'acide en tapotant avec une compresse
- élimination du tissu nécrotique et régularisation de la lacune de résorption à l'aide d'une fraise diamantée ou en carbure de tungstène

Figure 15 : Application de glycérine pour protéger les tissus adjacents



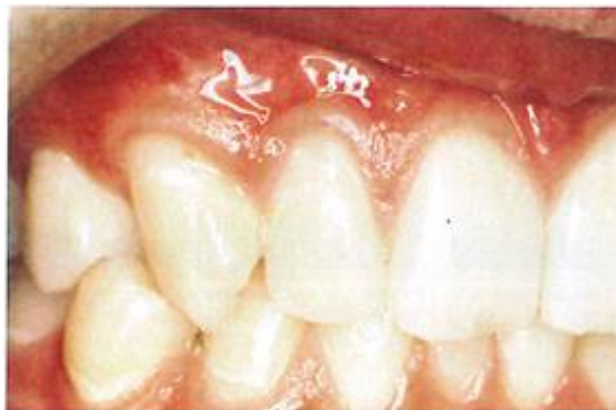Source : Heithersay, « Treatment of invasive cervical resorption : an analysis of results using topical application of trichloroacetic acid, curettage, and restoration », 1999

Figure 16 : Apparence de la gencive adjacente à la cavité créée par la résorption après l'application d'acide trichloracétique



Source : Heithersay, « Treatment of invasive cervical resorption : an analysis of results using topical application of trichloroacetic acid, curettage, and restoration », 1999

Figure 17 : La réévaluation à trois ans montre un contour gingival harmonieux et dépourvu d'inflammation



Source : Heithersay, « Treatment of invasive cervical resorption : an analysis of results using topical application of trichloroacetic acid, curettage, and restoration », 1999

L'utilisation de l'acide trichloracétique peut aussi être combinée au traitement canalaire quand celui-ci est nécessaire, l'acide peut alors être appliqué à l'intérieur du canal après son élargissement, de manière répétée en espérant atteindre l'intégralité du réseau de canalicules. Il existe peu d'études sur ce sujet et les résultats sont dans ce cas plus aléatoires étant donnée la mauvaise visibilité et la complexité du réseau tridimensionnel des lésions pour lesquelles cela peut être nécessaire.

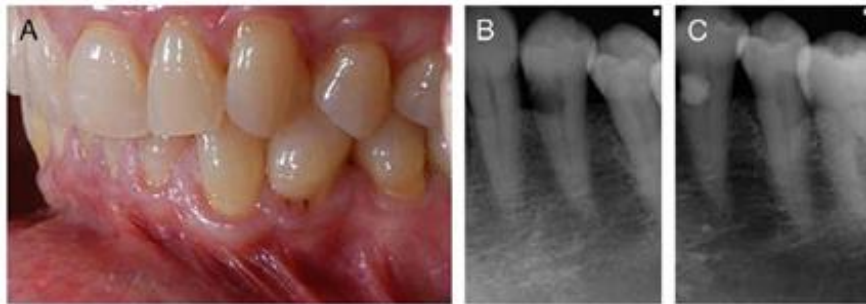
De plus, l'acide trichloracétique étant un agent chimique très agressif, toutes les précautions doivent être prises pour éviter son contact avec la peau ou les muqueuses. Même à 50 %, il est capable de causer des brûlures chimiques sévères laissant des cicatrices hypertrophiques.³²

2.1.1.2. Elévation d'un lambeau muco-périosté de pleine épaisseur

Dans le cas des lésions plus étendues ou des lésions proximales, protégées par la papille interdentaire, la réalisation d'un lambeau de pleine épaisseur peut s'avérer nécessaire. Il permet de créer l'accès permettant d'éliminer le tissu de granulation en totalité. L'élévation du lambeau muco-périosté précèdera le curetage, complété ou non par l'application d'acide trichloracétique puis la restauration de la perte de substance. Le lambeau sera ensuite replacé dans sa position initiale et suturé.³³

Figure 18 : RCE proximale inaccessible sans lambeau d'accès

Vue clinique (A), radiographies rétro-alvéolaires avant (B) et après (C) le traitement.



Source : Patel, « External cervical resorption : a review », 2009

Cette technique se révèle insuffisante dans le cas de lésions s'étendant sous le niveau osseux, lorsque l'accès à la lésion implique la réalisation d'une ostéotomie, et si la future restauration de la dent nécessite une apicalisation de son système d'attache parodontale par rapport à la limite de la lésion, afin de préserver la santé du parodonte³⁴. Deux techniques s'offrent alors à nous : l'élongation coronaire chirurgicale et l'extrusion orthodontique.

³² Shemesh, Ben Itzhak et Solomonov, « Minimally invasive treatment of class 4 invasive cervical resorption with internal approach : a case series ».

³³ Patel, Kanagasingam, et Pitt Ford, « External cervical resorption : a review »; M. Fernandes, L. Menezes, et I. De Ataide, « Management of invasive cervical resorption using a surgical approach followed by an internal approach after 2 months due to pulpal involvement ».

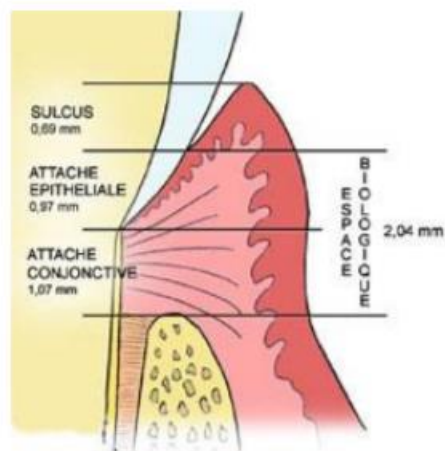
³⁴ Meister, Haasch et Gerstein, « Treatment of external resorption by a combined endodontic-periodontic procedure ».

2.1.1.3. Elongation coronaire chirurgicale

L'élongation coronaire est un acte de chirurgie parodontale qui a pour but d'augmenter la hauteur de la couronne clinique d'une dent tout en préservant l'attache épithélio-conjonctive et donc la santé parodontale. Elle est notamment indiquée dans le traitement des lésions sous-gingivales (cariées, fractures ou résorptions) localisées au niveau du tiers coronaire de la racine, car elle permet de déplacer l'espace biologique dans une position plus apicale et ainsi d'éviter sa violation par la future restauration, elle permet également d'augmenter la surface de rétention pour la prothèse fixée en cas de dent fortement délabrée³⁵.

Le concept d'espace biologique a été décrit par Gargiulo et al, qui a mesuré la dimension moyenne de l'attache épithéliale (0,97 mm) et de l'attache conjonctive (1,07 mm). La somme de ces deux valeurs correspond à l'espace biologique (2,04 mm), l'espace dont il faut préserver l'intégrité lors des réhabilitations restauratrices ou prothétiques de la dent, et dont la violation peut entraîner alvéolyse, inflammation et récession gingivale.³⁶

Figure 19 : Schéma représentant l'espace biologique

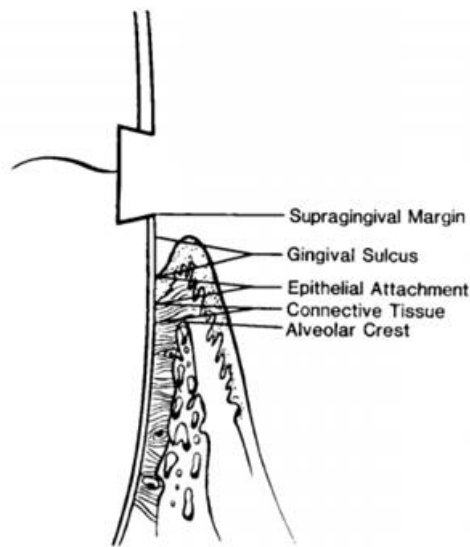


Source : Gharibi, « L'élongation coronaire chirurgicale », 2009

³⁵ Vigouroux, « Guide pratique de chirurgie parodontale ».

³⁶ Marzadori et al., « Crown lengthening and restorative procedures in the esthetic zone ».

Figure 20 : Situation idéale de la limite cervicale de la restauration



Source : Meister, « Treatment of external resorption by a combined endodontic-periodontic procedure », 1986

Néanmoins, l'élongation coronaire présente plusieurs inconvénients : elle implique une mutilation osseuse, ainsi qu'une diminution du rapport racine/couronne clinique, la cicatrisation définitive est longue (le résultat définitif peut être observé à 6 mois), les incisions de décharges laissent une cicatrice (il est cependant possible de réaliser un lambeau de grande étendue permettant d'éviter les incisions de décharge grâce à la laxité des tissus). Il est très important de prendre soin de limiter le risque de dénudation des racines des dents adjacentes, qui provoquerait des sensibilités. De plus la couronne clinique de la dent traitée étant allongée par rapport aux dents collatérales, la papille interdentaire disparaît souvent et les collets ne sont plus alignés, il apparaît une asymétrie entre les arcades droites et gauches, ce qui peut être inesthétique en cas de sourire gingival dans le secteur antérieur³⁷.

Cette technique présente des contre-indications :

- contre-indications générales propres à tout acte chirurgical
- hygiène orale insuffisante
- proximité d'éléments anatomiques comme le foramen mandibulaire
- futur ratio racine/couronne cliniques inférieur à 1 :1 , la hauteur de la couronne clinique doit être inférieure à la longueur radiculaire intra-osseuse, sans quoi le bras de levier coronaire sera trop important et les contraintes exercées sur la dent nocives pour celle-ci

³⁷ Bercy et Tenenbaum, « Parodontologie du diagnostic à la pratique »; Marzadori et al., « Crown lengthening and restorative procedures in the esthetic zone ».

- une forte conicité de la racine entraîne un risque de mobilité et d'ouverture des embrasures
- tronc radicaire court des dents pluriradiculées : entraîne un risque d'exposition de la furcation
- dans le secteur esthétique, réaliser une élongation coronaire sur une dent seulement entraîne la perte de l'alignement des collets, il est conseillé d'étendre l'intervention à l'ensemble du secteur afin d'éviter cette complication esthétique, ce qui ne doit pas entraîner des dénudations radiculaires douloureuses et inesthétiques, ni amener le praticien à sacrifier une quantité d'os trop importante sur les dents collatérales³⁸

2.1.1.4. Extrusion orthodontique

Il s'agit d'une thérapeutique permettant de tracter une dent coronairement selon son grand axe sous l'action d'une force continue. Elle peut être indiquée notamment en cas de lésion sous-gingivale située entre le collet et le tiers cervical de la racine, afin d'obtenir une situation des limites de la lésion qui soit accessible au curetage et compatible avec une restauration respectueuse de l'espace biologique.

L'avantage de cette technique est la préservation des tissus parodontaux, notamment au niveau des dents adjacentes : en proximal, elle préserve la papille et le septum osseux, en vestibulaire, l'alignement des collets, et enfin elle ne laisse pas de cicatrices au niveau de la gencive.

L'inconvénient majeur est lié au port d'un appareil orthodontique, qui peut causer des problèmes d'ordre esthétique et nécessiter une attention particulière lors du brossage pendant les 4-6 semaines que dure le traitement (en cas d'extrusion rapide) puis encore pendant plusieurs mois que va durer le port d'une contention empêchant la ré-intrusion de la dent. De plus, le traitement nécessite un suivi hebdomadaire et souvent une chirurgie parodontale de finition, ce qui peut être contraignant pour le patient en terme de temps et de coût financier.

Cette technique comporte des contre-indications :

- hygiène orale insuffisante
- dent ankylosée ou présentant une hypercémentose
- fracture radicaire
- dent pluriradiculée avec des racines divergentes entraînant une proximité radicaire avec fermeture des embrasures

³⁸ Marzadori et al., « Crown lengthening and restorative procedures in the esthetic zone ».

- dent dont la longueur radiculaire ne permettra pas d'avoir un ratio racine/couronne supérieur ou égal à 1 :1 après l'extrusion
- dent au tronc radiculaire court entraînant l'exposition d'une furcation après le traitement

D'autre part l'extrusion, traumatisante pour la pulpe peut parfois entraîner sa nécrose. La dégénérescence des odontoblastes serait due à une ischémie provoquée par un mouvement trop rapide : une extrusion lente, d'une durée de 3 à 6 mois est indiquée dans les cas où l'on souhaite conserver la vitalité pulpaire. On parle alors non plus d'une extrusion mais d'une égression, en effet le parodonte se déplace avec la dent, ce qui va nécessiter une chirurgie parodontale mineure après le traitement orthodontique.

En ce qui concerne les dents traitées endodontiquement, une image radiographique de pseudo-lésion apicale peut apparaître lors du traitement et est à différencier d'une vraie lésion d'origine endodontique. Une dent présentant un traitement endodontique défectueux et asymptomatique est cependant susceptible de développer une vraie lésion apicale à cause des médiateurs d'inflammation présents à l'apex de la dent lors du mouvement orthodontique³⁹.

2.1.2 Traitement endodontique et approche interne

Nous venons de voir les techniques permettant d'accéder aux lésions ne dépassant pas le tiers coronaire de la racine. Une lésion plus étendue dans le sens apical, donc une lésion de classe 4 d'Heithersay, a un très mauvais pronostic : seulement 12,5 % des dents traitées par Heithersay (16 au total) dans le cadre de son étude ont été jugées cliniquement saines au bout de 3-11 ans de surveillance. Les causes d'échec ont été la reprise du processus de résorption, la fracture radiculaire, l'alvéolyse⁴⁰. Cependant, il n'existe pas à ce jour d'étude impliquant un nombre significatif de sujets permettant d'évaluer réellement le pronostic du traitement des lésions aussi avancées.

L'une des difficultés dans le traitement de telles lésions est l'accès à la totalité du tissu de granulation. La RCE possède une architecture particulièrement complexe à ce stade, elle entoure le canal pulpaire en créant parfois une ou plusieurs perforations de celui-ci, elle crée également des interconnexions avec le parodonte apicalement à la porte d'entrée. Une approche externe pour accéder à une telle lésion n'est pas envisageable, car elle impliquerait d'être trop délabrant vis-à-vis de l'os alvéolaire. On peut alors envisager d'éliminer le tissu de granulation par voie interne, endodontique.

³⁹ Bach, Baylard et Voyer, « L'extrusion orthodontique : considérations et applications parodontales ».

⁴⁰ Heithersay, « Treatment of invasive cervical resorption : an analysis of results using topical application of trichloroacetic acid, curettage, and restoration ».

De nombreux cas de traitement de RCE par voie endodontique ont été décrits, parmi eux A. Shemesh⁴¹, par exemple, reporte 4 cas qui ont montré un succès clinique au bout de trois ans de surveillance. Selon lui, le traitement endodontique est indiqué, en l'absence de signes de pathologie pulpaire irréversible, lorsqu'il existe une communication entre le tissu de granulation et le tissu pulpaire, ou en cas de risque élevé d'exposition pulpaire lors de l'élimination du tissu de granulation, ce qui est systématiquement le cas pour les RCE de classe 4 d'Heithersay. Une fois le tissu pulpaire éliminé, on peut se trouver dans deux cas de figure :

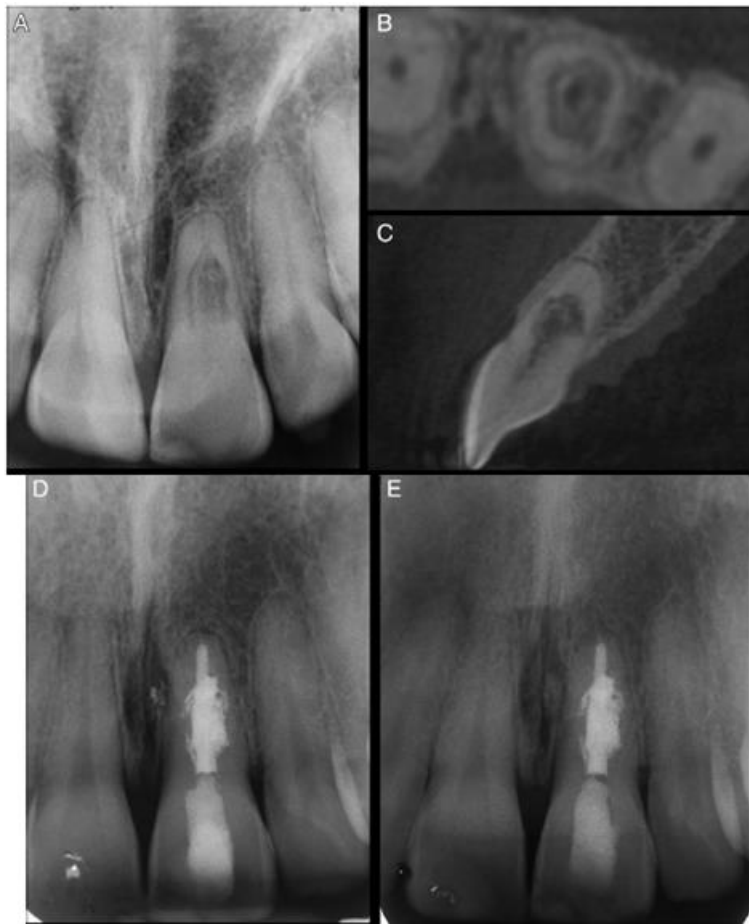
- le tissu de granulation n'a pas envahi l'espace pulpaire, il n'y a alors plus de saignement intra-canalair, on met en forme le canal afin d'éliminer la pré-dentine et d'accéder à la résorption. La réapparition du saignement signe la perforation de la pré-dentine
- le tissu de granulation a envahi l'espace canalair, son élimination est alors nécessaire pour retrouver la partie apicale du canal

Contrairement à Heithersay, Shemesh déconseille l'utilisation d'acide trichloracétique pour les traitements par voie interne, car l'étendue des résorptions de classe 4 complique l'isolation des tissus, il y a donc un risque important de brûlures chimiques. A sa place, il utilise une solution d'hypochlorite de sodium à 3 % qui possède des propriétés solvantes, protéolytiques et antiseptiques, dépendantes du volume de solution utilisé, de son renouvellement et de son activation. Il complète cette action par l'utilisation d'hydroxyde de calcium, qui possède également une action solvante et nécrosante sur les tissus, inhibe la résorption dentaire et potentialise l'action de l'hypochlorite de sodium. L'hydroxyde de calcium est laissé dans l'espace canalair pendant quatre semaines, puis la résorption et le canal sont obturés à la gutta percha avec la technique de condensation latérale pour la partie apicale du canal et la technique de condensation à chaud pour la partie touchée par la résorption.

⁴¹ Shemesh, Ben Itzhak et Solomonov, « Minimally invasive treatment of class 4 invasive cervical resorption with internal approach : a case series ».

Figure 21 : Traitement d'une RCE par voie interne.

Radiographie rétro-alvéolaire pré-opératoire (A), image CBCT en coupe transversale (B) et sagittale (C), radiographie rétro-alvéolaire post-opératoire (D) et de suivi (E).



Source : Shemesh, « Minimally invasive treatment of class 4 invasive cervical resorption with internal approach : a case series », 2017

Si A. Shemesh élimine le tissu de granulation de manière chimique avec l'hypochlorite de sodium et l'hydroxyde de calcium, d'autres auteurs estiment que dans certains cas cela est insuffisant, notamment lorsque ce tissu est très calcifié. Ils recourent alors à l'excavation mécanique.

Parmi eux S. Salzano, qui reporte dans son article⁴² quatre cas de traitement de lésions de classe 4 par voie interne, avec un suivi allant de 4 à 18 mois. Son protocole est différent de celui de A. Shemesh : après la mise en forme canalaire et l'irrigation à l'hypochlorite de sodium à 5,25 % et à l'EDTA à 18 %, il élimine le tissu de granulation à l'aide de :

- micro-curettes chirurgicales
- fraises long col en céramique tournant à 20 000 tpm
- inserts ultrasonores avec, sans eau, ou plongés dans la solution d'irrigation

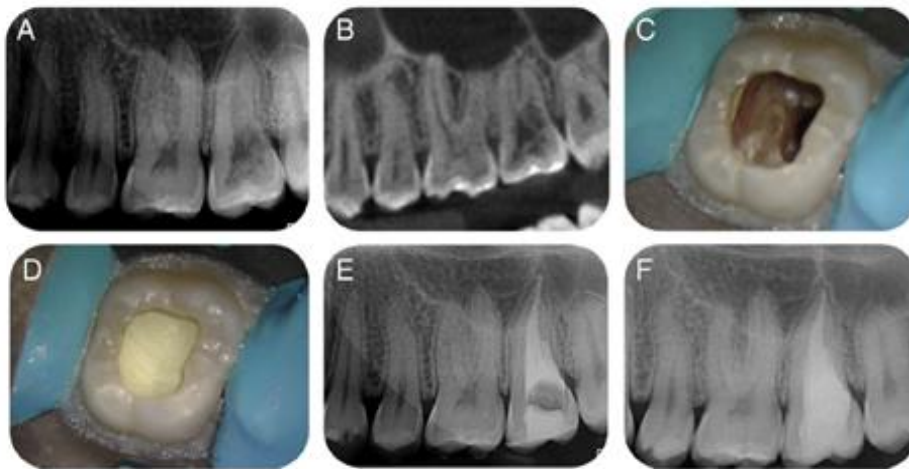
⁴² Salzano et Tirone, « Conservative nonsurgical treatment of class 4 invasive cervical resorption : a case series ».

- fraises rondes diamantées long col sur turbine avec ou sans eau
- activation ultrasonore des solutions d'irrigation

Ensuite, soit il comble la lacune de résorption avec du MTA puis obture le canal au Thermafil 24 heures après, soit il comble le canal et la résorption au MTA ou à la biodentine (en cas de diamètre apical très large).

Figure 22 : Traitement d'une RCE par voie interne.

Radiographie rétro-alvéolaire pré-opératoire (A), image CBCT en coupe sagittale (B), cavité après le curetage du tissu de granulation (C), restauration au MTA (D), radiographie rétro-alvéolaire post-opératoire (E) et de suivi à 1 an (F).

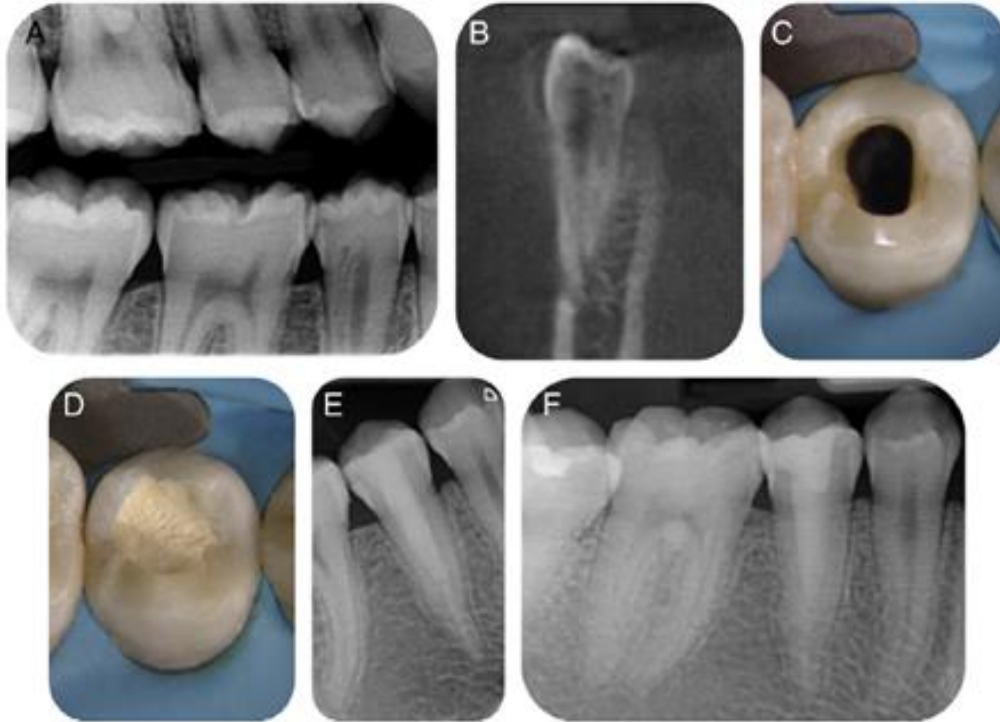


Source : Salzano, « Conservative nonsurgical treatment of class 4 invasive cervical resorption : a case series »,

2015

Figure 23 : Traitement d'une RCE par voie interne.

Radiographie rétro-coronaire (A), image CBCT en coupe frontale (B), cavité après le curetage du tissu de granulation (C), restauration à la Biodentine (D), radiographie rétro-alvéolaire post-opératoire (E) et de suivi à 4 mois (F).



Source : Salzano, « Conservative nonsurgical treatment of class 4 invasive cervical resorption : a case series », 2015

Malgré le fait que Heithersay attribue aux lésions de classe 4 un taux de succès très faible et conseille de s'abstenir de les traiter en les surveillant jusqu'à ce que l'extraction de la dent devienne inévitable, l'auteur considère que les lésions qu'il décrit dans son article sont faciles à traiter par voie orthograde sous microscope et après avoir étudié leurs architecture à l'aide d'un CBCT, en réalisant une cavité d'accès classique pouvant être modifiée au besoin afin de mieux accéder au tissu de granulation à éliminer. L'auteur remarque cependant que cette méthode a une limite : les lésions ayant fortement résorbé la surface radiculaire, et qu'un suivi plus long est nécessaire pour confirmer son efficacité. Cette méthode convient donc d'avantage aux résorptions se rapprochant, par leur architecture, aux résorptions internes.

2.1.3 Curetage du tissu de granulation

Une fois l'accès au tissu de granulation obtenu, celui-ci pourra être éliminé à l'aide de différents instruments. Dans la littérature, on retrouve aussi bien l'utilisation d'instruments rotatifs, comme des fraises diamantées sur turbine ou des fraises carbure de tungstène sur contre-angle, que

d'instruments ultrasonores ou encore de curettes manuelles. Afin d'effectuer un curetage complet, il est intéressant de recourir aux aides optiques comme des loupes ou idéalement un microscope. On peut également utiliser un colorant biologique permettant de mettre en évidence des restes de tissu organique, par exemple le bleu de méthylène⁴³.

2.2. Les différents matériaux de restauration

2.2.1 Caractéristiques des différents matériaux

Après l'accès à la lésion et l'élimination du tissu de granulation, se pose la question de la restauration de la perte de substance. Afin de restituer à la dent fragilisée sa solidité, de protéger le complexe dentino-pulpaire et de prévenir la récurrence, plusieurs matériaux sont retrouvés dans la littérature. Nous allons donc dans cette sous-partie nous pencher sur les différents matériaux utilisés dans les articles reportant des cas de traitement de RCE. Le cahier des charges du matériau idéal serait : l'étanchéité, la biocompatibilité parodontale et pulpaire, une activité antibactérienne, une bioactivité avec un potentiel ostéo-, cémento- et dentino-inducteur, la radio-opacité, la facilité de mise en œuvre, de bonnes propriétés biomécaniques.

2.2.1.1. Les ciments verres ionomères

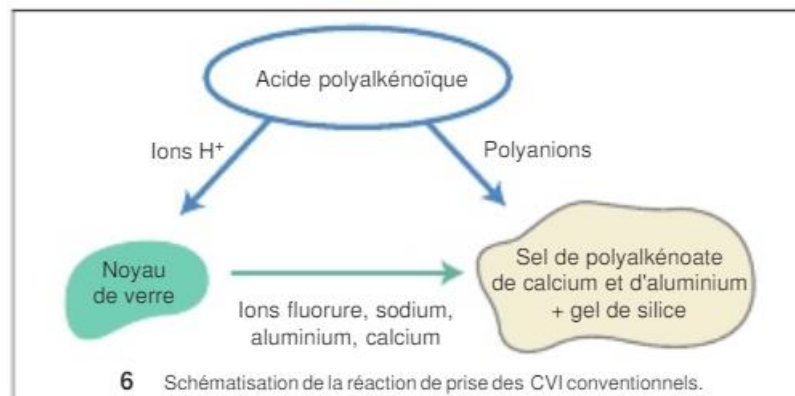
Les ciments verres ionomères (CVI) peuvent avoir de nombreuses indications (plus ou moins discutées pour certaines d'entre-elles) dans la dentisterie restauratrice. Ils sont notamment préconisés lorsque les conditions d'étanchéité ne permettent pas l'utilisation du composite, (seuls ou en association avec d'autres matériaux en techniques dites « sandwich »), lors des reconstructions temporaires coronaires pré-endodontiques ou encore chez le patient âgé, handicapé ou à l'indice de plaque élevé. Ils ont également été utilisés pour combler les lacunes dues aux RCE, notamment par Heithersay dans ses études des années 90.

Ce sont des ciments élaborés dans les années 1970, qui présentent une réaction de prise de type acide/base. L'acide, molécule organique d'homopolymère ou copolymère d'acide alquénoïque, réagit avec la base qui est un verre aluminosilicate de calcium renfermant des fluorures. Les protons H⁺ libérés par l'acide attaquent les particules de verre, libérant des cations Ca, Al et Si, et des anions F⁻. Finalement, la réaction aboutit à la formation d'une matrice de sel de polyalkénoate de calcium et d'aluminium ainsi que d'un gel de silice, tous les deux insolubles. La réaction de prise entraîne une

⁴³ Rojat et Bal, « Traitement des résorptions cervicales externes : à propos de 2 cas cliniques ».

contraction de 2-3 % environ, pouvant générer des craquelures des tissus dentaires, l'adhérence du matériau étant supérieure aux contraintes internes. Ce phénomène est partiellement compensé par une absorption d'eau à partir des tubuli dentinaires et donc un « gonflement » du matériau dans un second temps, le CVI étant un matériau hydrophile.

Figure 24 : Schéma représentant la réaction de prise des CVI conventionnels



Source : Lasfargues, « Ciments verres ionomères et matériaux hybrides », 1998

L'adhésion aux tissus dentaires est de nature d'avantage chimique que micro-mécanique et se fait par des liaisons ioniques et hydrogène.

Les CVIMAR (par exemple, le Fuji II LC-GC) sont des CVI modifiés par adjonction de résine. Ils contiennent en plus des composants habituels, de l'acide polyacrylique modifié dans la poudre, des monomères HEMA et des photo-initiateurs de type camphroquinone dans le liquide. Ceux-ci vont former une 2^{ème} matrice, poly-HEMA-polyacrylique modifié qui va, selon les CVIMAR, s'associer ou non avec celle de sel de polyalkénoate de calcium et d'aluminium, ce qui va modifier certaines caractéristiques par rapport aux CVI traditionnels. ⁴⁴

⁴⁴ Lasfargues et al., « Ciments verres ionomères et matériaux hybrides ».

Tableau 1 : Caractéristiques principales des CVI traditionnels et des CVIMAR

	CVI traditionnels	CVIMAR
Résistance à la compression	Faible : 100-170 MPa Ne conviennent pas aux zones à forte contraintes occlusales	Entre 100 et 210 MPa
Résistance à la flexion	20-30 MPa	Entre 30 et 90 MPa
Module d'élasticité	20 000 MPa	16 000 MPa
Contraction volumétrique	3 %	3 %
Absorption/Relargage d'eau	Hautement sensibles à l'hydratation et à la déshydratation	Moins sensibles à l'hydratation et à la déshydratation que les CVI traditionnels
Résistance à l'usure	Faible	Faible
Opacité	Très opaques, ce qui contre-indique leurs utilisation dans le secteur esthétique	Moins opaque que les CVI traditionnels, mais toujours peu esthétique et déconseillé dans le secteur esthétique
Radio-opacité	Bonne, 60-70 % supérieure à celle de l'émail et de la dentine	Comparable à celle des CVI traditionnels
Libération de fluor	Relargage durable, diminue dans le temps	Relargage équivalent à celui des CVI traditionnels
Adhérence	4-5 MPa pour la dentine	3-8 MPa pour la dentine
Coefficient d'expansion thermique	Voisin de celui de la structure dentaire	Supérieur à celui de la dent, la variation du volume du matériau lors de l'ingestion d'aliments froids aura tendance à diminuer son adhérence à la dent
Étanchéité	Cliniquement satisfaisante, la bioactivité du matériau limitant l'infiltration bactérienne (libération de fluorures)	Meilleure que celle des CVI traditionnels mais inférieure à celle des composites
Rugosité de surface	0,22-0,43 μm , augmente avec le temps	0,16-0,33 μm , augmente avec le temps

Source : Auteur, d'après Roulet et Degrange, « Collages et adhésion : la révolution silencieuse », 2000

2.2.1.2. Les ciments tricalciques

Ces ciments minéraux, utilisés depuis deux siècles dans le domaine des travaux publics sous le nom de « ciment de Portland », ont été introduits en dentisterie endodontique et restauratrice depuis une vingtaine d'années.

Le premier à apparaître sur le marché a été le ProRoot® MTA de la société Dentsply. Il s'agit d'un ciment silicate de calcium dont l'hydratation conduit à la formation d'un gel silicate dicalcique hydraté et d'hydroxyde de calcium. C'est un matériau non seulement biocompatible mais aussi bioactif. En effet, il induit une prolifération cellulaire et une stimulation de l'angiogenèse qui mènent à la formation de dentine réparatrice, il possède également une activité antibactérienne ainsi que la capacité d'induire la minéralisation des tissus environnants et de stimuler la production de facteurs de croissance. Il présente cependant des propriétés mécaniques faibles et un temps de prise long, limitant ses indications au domaine endodontique essentiellement.

Actuellement, il existe sur le marché de nombreux ciments tricalciques dérivés du ciment de Portland, qui diffèrent les uns des autres par leur composition chimique, la granulométrie de la poudre, le packaging.⁴⁵

Tableau 2 : Dérivés des ciments de Portland et du Pro Root MTA

Tableau 2 - Dérivés des ciments de Portland et du Pro Root MTA®	
Nom commercial	Industriel
Gray Pro Root Mineral Trioxyde Aggregate® (GPTA)	Dentsply, Tulsa, Oklahoma, USA
White Pro Root Mineral Trioxyde Aggregate® (WPTA)	Dentsply, Tulsa, Oklahoma, USA
MTA - Angelus® (Gris)	Angelus, Londrina, Brésil
MTA - Bianco® (Blanc)	Angelus, Londrina, Brésil
Bioaggregate®	Innovative BioCeramix, Vancouver, Canada
Endosequence Root Repair Material®	Brasseler USA, Savannah, GA, USA
iRoot BP®	Innovative BioCeramix, Vancouver, Canada
iRoot SP®	Innovative BioCeramix, Vancouver, Canada
Retro MTA®	BioMTA, Seoul, Corée
Ortho MTA®	BioMTA, Seoul, Corée
MTA Fillapex®	Angelus, Londrina, Brésil
Endo Cem MTA®	Maruchi, Wonju, Corée
MTA Plus® (gris)	Avalon Biomed, Bradenton, USA
MTA Plus® (blanc)	Prevest Denpro, Jamma, Inde
MTA + product®	Cerakamed, Wojcieck Pawlowski, Pologne
MM MTA®	MicroMega, Besançon, France

Source : Semmenikova, « Les ciments tricalciques », 2016

⁴⁵ Semennikova, Colon et Pradelle-Plasse, « Les ciments tricalciques ».

Un autre ciment de la famille des ciments tricalciques apparaît sur le marché en 2009 : la Biodentine™ de Septodont. Elle présente les mêmes propriétés biologiques que le MTA, ainsi que des propriétés mécaniques proches de celles de la dentine ou des ciments verres ionomères et un temps de prise plus court (12 min contre 2h45 pour le MTA).

Tableau 3 : Comparaison de plusieurs propriétés physico-chimiques de l'émail, de la dentine, des CVI, des composites microhybrides, du MTA et de la Biodentine

Tableau 4 - Propriétés physico-chimiques comparées						
	Émail	Dentine	Ciments Verres Ionomères (CVI)	Composites microhybrides	MTA	Biodentine™
Module élastique (GPa)	82,5	18,5	12,5	10	nd	22
Dureté (VHN)	240-440	50-87	30-45	70-130	27 à 24 h	90 à 28 j
Résistance à la flexion (MPa)	10,3	60	5-25	100-145	15,7 à 24 h	34,5 à 2 h
Résistance à la compression (MPa)	384	297	100-150	250-480	40 à 24 h 67,3 à 21 j	150 à 24 h +
Radio-opacité (mm d'Al)	~ 2	~ 1	Variable		7,17	3,3

Source : Semmenikova, « Les ciments tricalciques », 2016

La Biodentine est un vecteur de formation d'hydroxyapatite. En présence d'apports exogènes d'ions phosphate et calcium, il se forme une apatite biologique cristalline à son contact. Ce dépôt permet la fermeture d'éventuels défauts d'étanchéité et confère à la Biodentine un potentiel de reminéralisation à l'interface dentine/matériau. Plusieurs études ont montré que la Biodentine en coiffage direct stimulait la synthèse de facteurs de croissance responsables de l'angiogenèse, inhibait les TNF-alpha responsables de l'inflammation et favorisait la cicatrisation pulpaire par l'apposition de dentine tertiaire. Ainsi, au-delà de 28 jours après son utilisation en coiffage pulpaire, on peut observer à son contact la formation d'un pont dentinaire. Elle a également des propriétés antibactériennes et antifongiques liées à son pH alcalin.

La Biodentine présente également une bonne tolérance parodontale. Il a été mis en évidence que les fibroblastes gingivaux peuvent proliférer à sa surface, montrant un taux de survie proche de 100 % sur le long terme, ainsi que la formation d'un ligament parodontal parallèlement à la surface de la Biodentine. De plus elle stimule l'activité des cémentoblastes et inhibe l'activité ostéoclastique.

L'adhérence à la dentine est de 10 MPa à 7 jours, ce qui est supérieur à l'adhérence du MTA et comparable à celle des CVI. L'adhésion est de nature micromécanique et chimique. L'interface avec les restaurations adhésives montre une adhérence de 15-20 MPa, ce qui est comparable avec les valeurs de l'interface dentine-systèmes adhésifs. La stabilité dimensionnelle est meilleure que celle des CVI, et est de 1 %. Ces différentes propriétés participent à l'étanchéité de la Biodentine au niveau des interfaces Biodentine/dent et Biodentine/systèmes adhésifs. L'étanchéité de la Biodentine s'améliore

au cours du temps, contrairement à la plupart des autres matériaux de restauration. Il est à noter que les résultats optimaux sont obtenus lorsque le collage est réalisé dans un second temps (soit 2 semaines après l'application de la Biodentine). En effet, bien que le temps de prise de la Biodentine soit de 12 min, celle-ci présente aussi un temps de « maturation », pendant lequel elle acquiert l'ensemble de ses propriétés physico-chimiques du fait des échanges ioniques qui persistent dans les jours qui suivent sa mise en œuvre.

Parmi les points faibles de la Biodentine, on peut citer sa faible radio-opacité, proche de celle de la dentine, qui la rend difficile à distinguer sur un cliché radiographique, sa faible résistance à l'abrasion, menant au bout de 6 mois *in vivo* à des défauts anatomiques, d'adaptation marginale et de qualité des contacts proximaux, ainsi que son aspect blanc-crayeux rendant le matériau inesthétique⁴⁶.

2.2.1.3. Les résines composites

Les résines composites sont des matériaux constitués d'une matrice organique résineuse et de charges inorganiques. La cohésion entre les deux est assurée par un agent de couplage qui est un silane. Si le rôle des charges est principalement d'augmenter les propriétés mécaniques du matériau et de diminuer les contraintes dues au retrait de polymérisation, ses propriétés chimiques sont dues à sa phase organique. Celle-ci est composée de résine matricielle, contient des abaisseurs de viscosité, le système de polymérisation et divers additifs. La résine matricielle est composée de monomères dérivés du Bis-GMA et des polyuréthanes. Ces monomères fluides sont convertis en un polymère rigide grâce à une réaction d'addition⁴⁷.

Largement utilisées en odontologie conservatrice grâce à ses propriétés mécaniques et optiques qui surpassent celles des CVI, les résines composites sont rarement utilisées dans le traitement des RCE. Ce sont des matériaux qui nécessitent une absence totale d'humidité pour acquérir des propriétés optimales, difficile à obtenir au niveau d'une lésion sous gingivale voire sous-crestale. De plus, leur polymérisation n'étant jamais complète (le degré de conversion est d'environ 50-60 % pour les composites photopolymérisables), des monomères peuvent diffuser à travers les tubuli dentinaires et irriter la pulpe, menant à une inflammation chronique de celle-ci⁴⁸.

Les études évaluant la réponse parodontale aux composite trouvent des résultats contradictoires. Quelques études montrent cependant qu'une régénération du parodonte est possible à leur contact, avec une reformation osseuse, cémentaire et une réinsertion des fibres de Sharpey.

⁴⁶ Semennikova, Colon, et Pradelle-Plasse, « Les ciments tricalciques ».

⁴⁷ Raskin, « Les résines composites ».

⁴⁸ Modena et al., « Cytotoxicity and biocompatibility of direct and indirect pulp capping materials ».

Cependant, la cytotoxicité et la toxicité génétique des monomères résiduels ont également été prouvées, ce qui limite leur application au contact direct avec les tissus parodontaux⁴⁹.

Les propriétés optiques des résines composites rendent cependant leur utilisation intéressante dans le secteur esthétique, où elles pourront être utilisées en association avec d'autres matériaux à la biocompatibilité plus élevée.

2.2.2 Comparaisons de quelques propriétés de ces matériaux

La restauration d'une lacune de RCE étant un acte d'odontologie restauratrice avec quelques particularités, le matériau de restauration destiné à la combler doit répondre à plusieurs critères majeurs. Nous allons détailler les trois éléments principaux du cahier des charges du matériau idéal.

Tout d'abord, la RCE s'initiant à proximité de l'attache épithélio-conjonctive, le matériau va se trouver au contact des tissus parodontaux, tels que le ligament parodontal au niveau des limites de la lacune, l'os alvéolaire, la gencive. Le matériau doit donc présenter une tolérance parodontale maximale, afin d'éviter l'apparition d'une inflammation gingivale et donc prévenir la formation/progression d'une poche parodontale ou d'une récession gingivale, voire de permettre une attache parodontale.

Par ailleurs, le matériau de restauration va se trouver à proximité du tissu pulpaire (si celui-ci est conservé), de laquelle il ne va être séparé, quelques fois, que par une fine couche de PRRS (qui peut présenter des brèches à certains endroits). Il doit donc être biocompatible et étanche, afin de limiter l'agression de la pulpe et prévenir une complication endodontique, voire stimuler le tissu pulpaire à la production de dentine tertiaire.

Finalement, il doit être résistant et renforcer une zone aussi fragile de la dent que la zone cervicale, afin de prévenir la fracture de celle-ci.

2.2.2.1. La tolérance parodontale

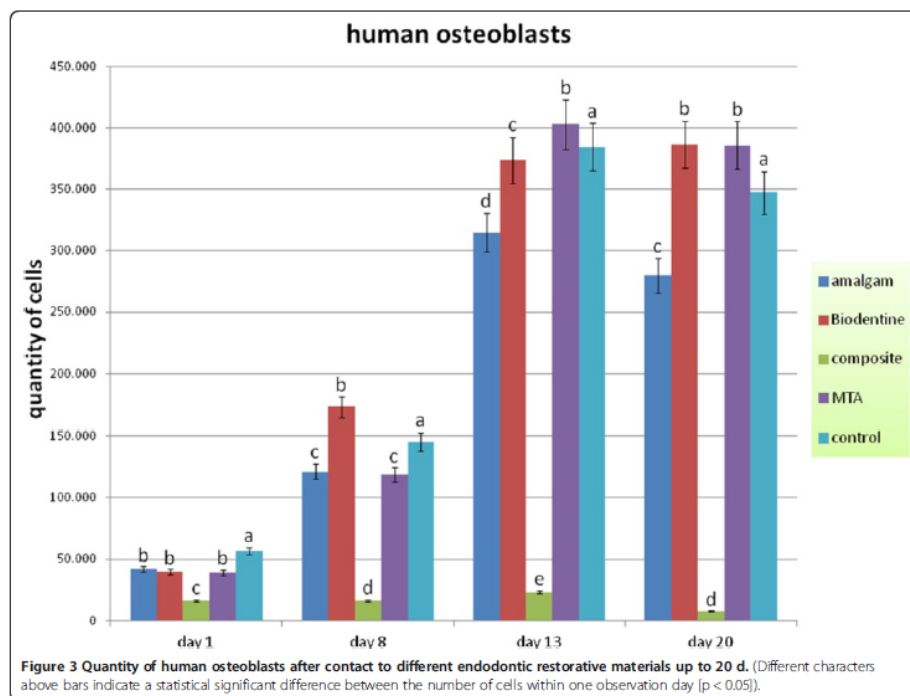
Il existe trois types d'études visant à évaluer la réponse des tissus parodontaux aux biomatériaux dentaires. Premièrement, les études *in vitro*, dans lesquelles les matériaux sont mis au contact de cellules ligamentaires et osseuses humaines, ce sont les plus simples à réaliser et donc les plus nombreuses, mais reflétant peu la réalité d'un organisme vivant. Viennent ensuite les études réalisées sur des modèles animaux, la plupart du temps des rats ou des chiens, dont le système d'attache parodontale diffère de celui de l'homme. Enfin, les études *in vivo* réalisées sur l'homme sont

⁴⁹ Jung et al., « Human oral cells' response to different endodontic restorative materials : an in vitro study ».

les plus fiables mais très rares, étant donné la complexité de leur réalisation : les difficultés techniques s'ajoutent aux considérations éthiques lorsqu'il s'agit d'extraire une dent en prélevant de la gencive et de l'os alvéolaire adjacent pour réaliser une coupe histologique⁵⁰.

En 2014, Jung et al. ont réalisé une étude *in vitro*⁵¹, visant à comparer l'interaction entre les ostéoblastes, les cellules ligamentaires humaines, et plusieurs matériaux : le ProRoot MTA, la Biodentine, l'amalgame et la résine composite. Les cellules ont été mises au contact des matériaux mis en œuvre selon leurs protocoles respectifs pendant 20 jours, puis leur quantité et leur morphologie ont été observées.

Figure 25 : Quantité d'ostéoblastes 20 jours après le contact avec les différents matériaux de restauration

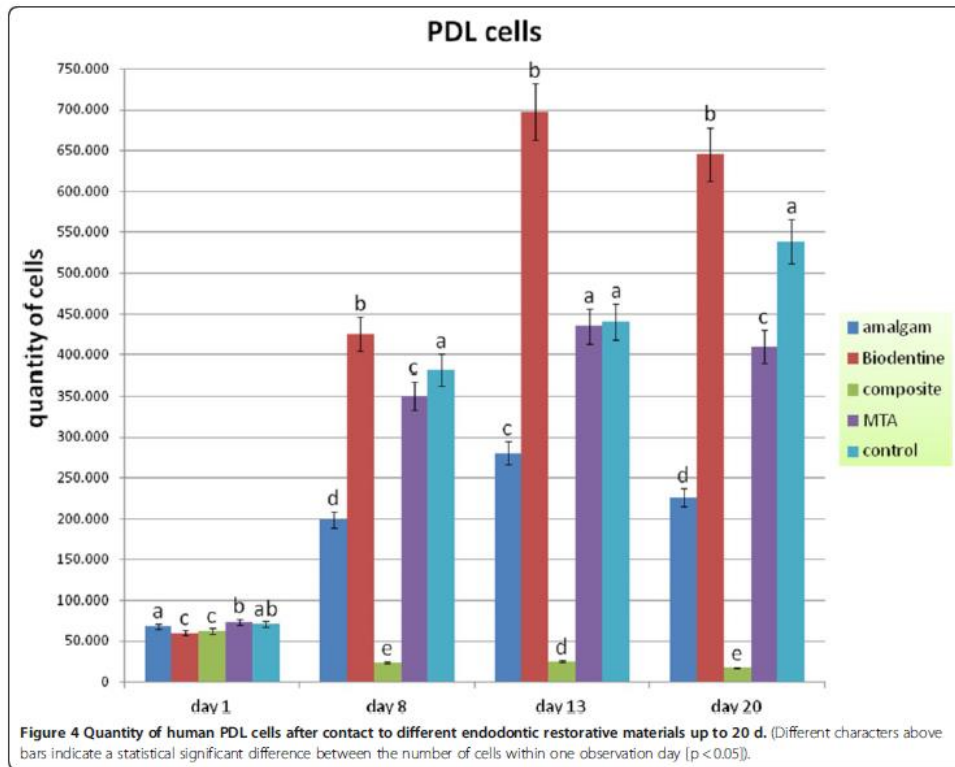


Source : Jung et al., « Human oral cells' response to different endodontic restorative materials : an in vitro study », 2014

⁵⁰ Tirone et al., « Response of periodontium to mineral trioxide aggregate and Biodentine : a pilot histological study on humans ».

⁵¹ Jung et al., « Human oral cells' response to different endodontic restorative materials : an in vitro study ».

Figure 26 : Quantité de cellules ligamentaires 20 jours après le contact avec les différents matériaux de restauration



Source : Jung et al., « Human oral cells' response to different endodontic restorative materials : an in vitro study », 2014

Il apparait que la quantité d'ostéoblastes est largement supérieure en présence de MTA et de Biodentine qu'en présence de composite, et même supérieure à l'échantillon contrôle, qui n'a été mis au contact d'aucun matériau. Quant aux cellules ligamentaires, la Biodentine montre de meilleurs résultats que le MTA. Le composite semble être cytotoxique aussi bien pour les ostéoblastes que pour les cellules ligamentaires. Par ailleurs, l'observation au microscope montre que seulement en présence de Biodentine les cellules ligamentaires se sont organisées non pas en une mais en deux couches cellulaires.

Une autre étude *in vitro*, celle de A. Michel publiée en 2016, compare l'effet de 4 ciments tricalciques (ProRoot MTA, Harvard MTA, Biodentine, EndoSequence putty), un CVIMAR (GC Fuji II LC) et un ciment verre carbomère (GlassCarbomer GCP Glass Fill) sur la viabilité, l'adhésion et la prolifération de cellules parodontales humaines. Après une exposition de 24 heures aux matériaux cités, les auteurs ont pu observer une plus grande viabilité des fibroblastes gingivaux au contact de la Biodentine et du ProRoot MTA, et une plus grande viabilité des ostéoblastes au contact du Harvard MTA ; ainsi qu'une meilleure adhérence de ces cellules au contact des quatre ciments tricalciques.

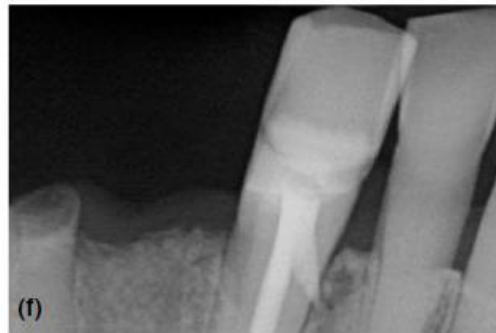Quant au CVIMAR et au ciment verre carbomère (un matériau récent dont la composition est semblable à celle des CVI traditionnels mais avec des propriétés mécaniques accrues), ils ont montré une cytotoxicité légèrement plus importante sur les fibroblastes gingivaux, et une cytotoxicité nettement plus importante sur les ostéoblastes à 24h.

Ces résultats rejoignent les résultats d'autres études étudiant la cytotoxicité des CVIMAR due à la présence de monomères HEMA, qui semble cependant être inférieure pour le Fuji II LC comparé à d'autres CVIMAR, et ne causer qu'une inhibition modérée de la croissance cellulaire. De plus, à 4 jours, le Fuji II LC a montré une quantité de cellules viables adhérentes à son contact avoisinant celles au contact des ciments tricalciques. Il n'existe pas d'autres études évaluant la cytotoxicité du GlassCarbomer sur les cellules parodontales humaines, et l'étude de A. Michel montre une décroissance continue de cellules parodontales adhérentes à son contact durant les quatre premiers jours.

En 2018, F. Tirone publie la première étude *in vivo* sur l'homme visant à évaluer la réponse des tissus parodontaux au contact de la Biodentine et du MTA⁵². Il s'agit d'une étude randomisée en simple aveugle. Six patients candidats à une réhabilitation implantaire complète et présentant au moins deux dents monoradiculées sans pathologie pulpaire ni atteinte parodontale ont été sélectionnés. Ils ont été aléatoirement séparés en deux groupes : ceux dont les perforations allaient être obturées au MTA et ceux dont elles allaient être obturées à la Biodentine. Les deux dents de chaque patient ont été dépulpées, et une perforation a été réalisée dans le tiers coronaire de leurs racines. Pour chaque patient la perforation de l'une des deux dents a été restaurée soit au MTA soit à la Biodentine, alors que la perforation de la deuxième dent (témoin) n'a pas été restaurée. Tous les canaux ont alors été obturés à l'aide de gutta percha et d'un ciment de scellement canalaire.

⁵² Tirone et al., « Response of periodontium to mineral trioxide aggregate and Biodentine : a pilot histological study on humans ».

Figure 27 : Radiographie post-opératoire d'une dent dont la perforation a été réparée au MTA



Source : Tirone, « Response of periodontium to mineral trioxide aggregate and Biodentine : a pilot histological study on humans », 2018

Trois mois après le traitement endodontique, les dents ont été extraites avec la portion coronaire de l'os alvéolaire adjacent et des coupes histologiques ont été réalisées selon l'axe longitudinal, colorées puis observées au microscope. Sur les dents témoins dont la perforation n'avait pas été restaurée avant l'obturation, la perforation a été obturée par de la gutta percha qui a également fusé au niveau parodontal. Une lyse osseuse a été observée en regard du matériau encapsulé par des fibres conjonctives, sans aucun tissu minéralisé à son contact. Quant aux dents dont la perforation avait été obturée au MTA, le matériau remplissait également la totalité de la perforation et fusait (dans une moindre mesure) dans le parodonte, sans qu'aucune lyse osseuse n'ait été observée à son niveau. Des tissus minéralisés ou en cours de minéralisation ont été observés à sa surface et notamment un tissu d'apparence cémentaire dans l'un des trois cas, où le MTA n'a pas fusé dans le parodonte. Des fibres ligamentaires étaient également présentes, et pour certaines incorporées dans le tissu d'apparence cémentaire. Enfin, les dents dont la perforation a été obturée à la biodentine ne présentaient pas de tissu nouvellement minéralisé à leur surface, mais des fibres ligamentaires parallèles au matériau et aucune résorption osseuse.

Les résultats de cette étude sont discutables, car elle présente plusieurs limites : petit nombre de sujets, période d'évaluation relativement courte (trois mois). Cependant il s'agit aujourd'hui de la seule étude histologique *in vivo* sur l'homme étudiant l'effet de la Biodentine et du MTA utilisés pour restaurer une perforation radiculaire. Ces résultats suggèrent que bien que le MTA et la Biodentine soient tous les deux biocompatibles, le MTA induirait une meilleure régénération parodontale comparé à la Biodentine. La gutta percha quant à elle, semblerait provoquer une lyse osseuse pour A. Michel.

En conclusion, et dans la limite du faible niveau de preuve des études existantes à ce jour, il semblerait que le MTA, la Biodentine et le CVIMAR présentent une meilleure compatibilité parodontale que le composite, le carbomère et la gutta percha.

2.2.2.2. La biocompatibilité pulpaire

La pulpe d'une dent atteinte d'une RCE est susceptible d'être exposée à plusieurs types d'agressions : la pénétration des toxines bactériennes dans le complexe dentino-pulpaire qui n'est plus correctement protégé, l'augmentation thermique induite par l'instrumentation rotative lors du traitement, la toxicité des matériaux de restauration et des traitements de surface. Face à ces phénomènes, les cellules pulpaires ont la capacité de déclencher un processus de réparation, qui implique leur différenciation en odontoblastes et la sécrétion de protéines de matrice dentinaire. Elles sécrètent également différents types de cytokines, qui déclenchent une réaction inflammatoire, recrutent des cellules immunitaires et provoquent une hyperhémie pulpaire, passagère ou irréversible selon le degré d'atteinte de la pulpe. Dans ce micro-environnement inflammatoire, les fibroblastes pulpaires stimulés par des cytokines synthétisent du collagène en plus grande quantité qu'à l'état physiologique, permettant la réparation de la pulpe.

L'hydroxyde de calcium a été pendant longtemps le matériau de référence permettant de stimuler cette réparation, utilisé en coiffage direct ou indirect. Introduit en dentisterie en 1920, il présente une capacité à induire la formation d'un pont dentinaire et inhiber la croissance bactérienne. Malheureusement, c'est un matériau soluble dans l'eau et aux faibles propriétés physiques. Des études histologiques ont montré que le pont dentinaire formé à son contact présentait des inclusions bactériennes et des défauts en tunnel. Le manque d'étanchéité du matériau couplé à la perméabilité accrue du pont dentinaire peut mener à terme à une infiltration bactérienne.

Le MTA, qui présente certaines propriétés analogues à l'hydroxyde de calcium, a été comparé à celui-ci dans de nombreuses études. On sait aujourd'hui qu'il conduit à la formation d'un pont dentinaire plus épais (0,43mm contre 0,15 mm à 6 mois) et plus homogène, avec une moindre inflammation pulpaire sous-jacente (à 4 et 8 semaines)⁵³. La Biodentine, matériau plus récent, a montré une biocompatibilité et une bioactivité comparables à celles du MTA⁵⁴.

Les résines composites possèdent de bonnes propriétés physiques, le collage assure l'étanchéité prévenant l'infiltration bactérienne. Cependant, des études *in vivo* ont montré que leur utilisation est souvent associée avec une irritation, une inflammation chronique voire une nécrose

⁵³ Modena et al., « Cytotoxicity and biocompatibility of direct and indirect pulp capping materials ».

⁵⁴ Semennikova, Colon, et Pradelle-Plasse, « Les ciments tricalciques ».

pulpaire, ainsi que des sensibilités post-opératoires. Leurs composants tels que le Bis-GMA, l'UDMA et le HEMA altèrent de manière irréversible le métabolisme cellulaire, lorsqu'ils sont appliqués directement sur la pulpe ou sur une fine couche de dentine (moins de 0,5 mm). Cet effet est dû aux monomères diffusant à travers les tubuli dentinaires vers la pulpe.

Les CVIMAR ont été élaborés pour pallier aux faibles propriétés physiques des CVI traditionnels notamment grâce à l'incorporation de monomères HEMA. Cette molécule hydrophile et de faible poids moléculaire serait capable de diffuser dans les tubuli dentinaires, d'atteindre les cellules pulpaire, et de leur causer un dommage inversement proportionnel à l'épaisseur de dentine résiduelle entre le fond de la cavité et le tissu pulpaire. Cependant, si les deux matériaux font preuve de cytotoxicité in vitro (le CVI traditionnel dans une moindre mesure que le CVIMAR), une étude réalisée in vivo sur l'homme n'a pas montré d'inflammation pulpaire sur des dents où un CVIMAR (Vitrebond 3M/ESPE) a été utilisé en fond de cavité juxta-pulpaire⁵⁵. Ils sont cependant contre-indiqués en coiffage direct, certains auteurs les déconseillent également en coiffage indirect mais ils induiraient dans ce cas une inflammation pulpaire moindre que le composite⁵⁶.

2.2.2.3. Résistance à la fracture

Une résorption cervicale externe représente une perte de substance dans la zone cervicale de la dent, zone de fragilité notamment pour les dents du secteur antérieur, soumises lors de la mastication à des forces obliques de cisaillement. Il est donc évident que le matériau de restauration d'un tel défaut doit renforcer au maximum la structure dentaire afin d'éviter la fracture de celle-ci.

A ce jour, il n'existe pas d'étude évaluant la résistance à la fracture de dents présentant une RCE et ayant été restaurées avec différents matériaux. Cependant plusieurs études évaluent la résistance à la fracture de dents indemnes de résorption ou de dents sur lesquelles une résorption interne a été simulée.

L'équipe d'E. Yasa publie en 2016 une étude s'intéressant à la force nécessaire pour fracturer une dent traitée endodontiquement et restaurée avec des matériaux variés⁵⁷. 135 dents mono-radiculaires dépourvues de résorptions ou fêlures et présentant des dimensions similaires ont été extraites et traitées endodontiquement. Elles ont été ensuite divisées en plusieurs groupes :

- groupe contrôle « positif » : pas de désobturation de la partie la plus coronaire du canal
- groupe contrôle « négatif » : les 3 mm les plus coronaires du canal ont été désobturés puis préparés de la même façon que pour les groupes suivants, avec une fraise circulaire de 1,2

⁵⁵ Modena et al., « Cytotoxicity and biocompatibility of direct and indirect pulp capping materials ».

⁵⁶ Lasfargues et al., « Ciments verres ionomères et matériaux hybrides ».

⁵⁷ Yasa et al., « The force required to fracture endodontically roots restored with various materials as intra-orifice barriers ».

mm de diamètre (afin d'avoir une cavité standard sur toutes les dents), ils n'ont pas été obturés

- cavité obturée au CVI
- cavité obturée au composite nano-hybride
- cavité obturée au composite renforcé de fibres
- cavité obturée au composite fluide « bulk-fill »
- cavité obturée au MTA Angelus
- cavité obturée au Micro Mega MTA
- cavité obturée à la Biodentine

Une force de compression a été appliquée dans l'axe de chaque dent jusqu'à sa fracture.

Figure 28 : La force (en newtons) nécessaire à la fracture de racines dentaires obturées avec les différents matériaux étudiés

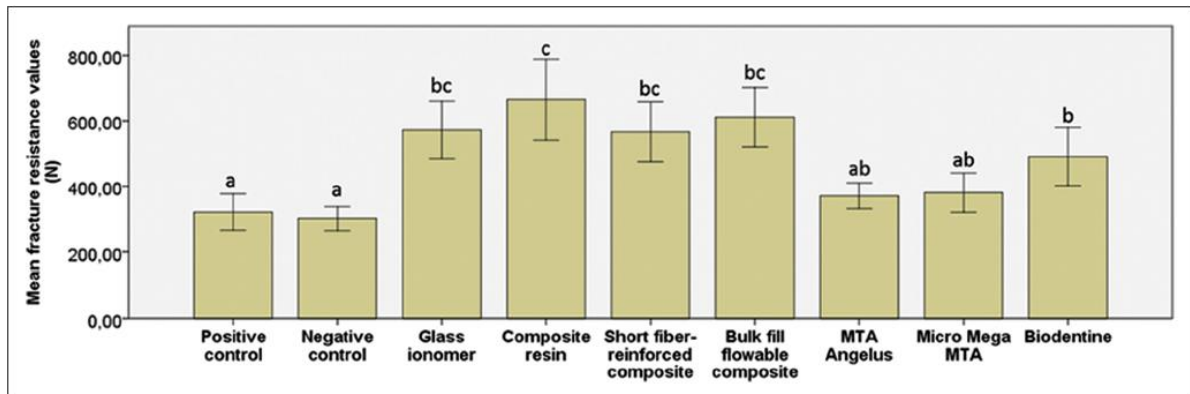


Figure 3: The details of force required fracture roots of the groups (Newtons). Different letters show statistically significant differences between the groups ($P < 0.05$)

Source : Yasa et al., « The force required to fracture endodontically roots restored with various materials as intra-orifice barriers », 2016

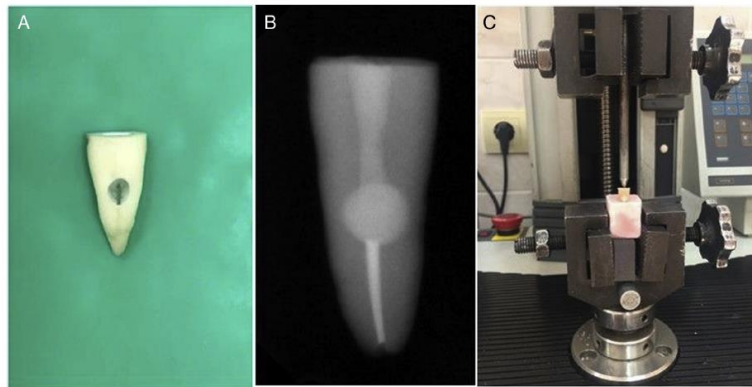
Selon cette étude, les résines composites, le CVI ainsi que la Biodentine dans une moindre mesure augmentent la résistance à la fracture d'une dent traitée endodontiquement, contrairement au MTA. Les auteurs expliquent leurs résultats par les propriétés adhésives de ces matériaux (nous avons vu plus haut que la Biodentine avait une adhérence à la dentine supérieure au MTA et avoisinant celle du CVI). La gutta percha, qui n'adhère pas à la dentine, n'augmente pas sa résistance à la fracture.

En 2018, l'équipe de Türker publie une étude semblable mais cette fois une résorption interne est simulée sur les racines avant l'obturation⁵⁸. La lacune a été restaurée soit avec un ciment

⁵⁸ Türker et al., « Fracture resistance of teeth with simulated perforating internal resorption cavities repaired with different calcium silicate-based cements and backfilling materials ».

tricalcique, soit avec un ciment tricalcique et de la gutta percha. Chaque dent a ensuite été soumise à une force de compression selon son grand axe.

Figure 29 : Perforation simulant une résorption interne (A), radiographie de sa restauration à la Biodentine (B), appareil utilisé pour tester la force nécessaire à la fracture de la racine (C)



Source : Turker et al., « Fracture resistance of teeth with simulated perforating internal resorption cavities repaired with different calcium silicate-based cements and backfilling materials », 2018

Les résultats sont en accord avec ceux de l'étude précédente : les dents dont les lacunes simulant la résorption ont été obturées avec un ciment tricalcique uniquement présentent une plus grande résistance à la fracture, avec de meilleurs résultats pour la Biodentine comparé au MTA.

Figure 30 : Résistance à la fracture des racines des différents groupes

TABLE 1. FR Values (newtons) of Experimental Groups as Mean \pm Standard Deviation ($n = 12$)

Groups	Mean \pm standard deviation*
Group MTA + MTA	403.94 \pm 86.57 ^b
Group MTA + gutta-percha/sealer	210.34 \pm 74.83 ^a
Group Biodentine + Biodentine	482.30 \pm 111.72 ^b
Group Biodentine + gutta-percha/sealer	238.55 \pm 69.22 ^a
Group MTA Plus + MTA Plus	374.00 \pm 127.33 ^b
Group MTA Plus + gutta-percha/sealer	200.38 \pm 87.28 ^a
Group Negative control	383.58 \pm 45.67 ^b
Group Positive control	203.32 \pm 47.82 ^a

*Different superscript letters represent statistically significant difference ($P < .05$).

Source : Turker et al., « Fracture resistance of teeth with simulated perforating internal resorption cavities repaired with different calcium silicate-based cements and backfilling materials », 2018

A défaut d'études portant sur la résistance à la fracture de dents atteintes de RCE, les deux études présentées permettent de comparer la capacité des matériaux étudiés à renforcer la racine et lui permettre de s'opposer à des forces de compression. A ce jour, il n'y a pas d'études similaires impliquant des forces obliques de cisaillement/flexion.

Nous pouvons par contre comparer les valeurs de la résistance à la compression et à la flexion des différents matériaux. On remarque que les études sont en accord avec les valeurs de résistance à la compression donnés par le tableau : les composites sont les plus résistants, suivis des CVI et de la Biodentine qui ont des valeurs voisines, le MTA quant à lui est peu résistant. En ce qui concerne la résistance à la flexion, les composites sont toujours les plus résistants, la Biodentine l'est plus que le CVI et le MTA présente toujours des résultats peu satisfaisants.

Tableau 4 : Comparaison de plusieurs propriétés physico-chimiques de l'émail, de la dentine, des CVI, des composites microhybrides, du MTA et de la Biodentine

Tableau 4 - Propriétés physico-chimiques comparées						
	Émail	Dentine	Ciments Verres Ionomères (CVI)	Composites microhybrides	MTA	Biodentine™
Module élastique (GPa)	82,5	18,5	12,5	10	nd	22
Dureté (VHN)	240-440	50-87	30-45	70-130	27 à 24 h	90 à 28 j
Résistance à la flexion (MPa)	10,3	60	5-25	100-145	15,7 à 24 h	34,5 à 2 h
Résistance à la compression (MPa)	384	297	100-150	250-480	40 à 24 h 67,3 à 21 j	150 à 24 h +
Radio-opacité (mm d'Al)	~ 2	~ 1	Variable		7,17	3,3

Source : Semmenikova, « Les ciments tricalciques », 2016

2.2.2.4. Tableau récapitulatif des propriétés des différents matériaux

Tableau 5 : Tableau récapitulatif

	Biocompatibilité pulpaire	Tolérance parodontale	Résistance mécanique	Propriétés esthétiques	Facilité de mise en œuvre
CVIMAR	Acceptable, sauf en coiffage direct	Acceptable	Bonne	Acceptables	Tolérance à l'humidité, mise en œuvre facile
Composite	Mauvaise, à éviter en coiffage direct ou indirect	Mauvaise	Très bonne	Très bonnes	Nécessite une isolation de l'humidité
MTA	Très bonne	Bonne	Mauvaise	Mauvaises	Temps de prise très long
Biodentine	Très bonne	Bonne	Bonne	Mauvaises	Tolérance à l'humidité, temps de prise acceptable

Source : Auteur, 2018

3 : Proposition de stratégie thérapeutique

3.1. Critères décisionnels

3.1.1. Etude de la conservabilité et du pronostic

Les questions de la conservabilité de la dent et du pronostic de la thérapeutique doivent arriver très tôt dans la réflexion du chirurgien-dentiste quant à la prise en charge des RCE. L'étude de la conservabilité est fondée sur plusieurs critères, auxquels la dent doit répondre afin de pouvoir être maintenue sur l'arcade.

La détermination de la sévérité de la RCE selon les classifications décrites précédemment peut renseigner sur le pronostic de la thérapeutique. Ainsi Heithersay attribue un taux de succès à 5 ans extrêmement faible au traitement des dents atteintes de résorption de sa classe 4 (12,5 %), et conseille l'abstention jusqu'à l'apparition d'une symptomatologie, (la progression des résorptions étant généralement lente en l'absence d'infection), ou l'extraction⁵⁹. Goodell, quant à lui, nuance les travaux d'Heithersay. En effet en vingt ans la dentisterie a connu beaucoup de progrès, avec notamment le développement de microscope, des instruments ultrasonores, des ciments tricalciques mais surtout de l'imagerie CBCT. Celle-ci permet d'étudier l'architecture de la résorption avec précision, et donc influence grandement l'élaboration de la stratégie thérapeutique. Plusieurs séries de cas de traitement de lésions de classe 4 d'Heithersay rapportant un succès clinique ont été publiées récemment. Pour Goodell et Salzano, la dent est surtout fragilisée par la progression de la résorption dans le plan horizontal, et non pas en direction apicale. Goodell attribue donc un mauvais pronostic aux dents atteintes de résorption de classe 3 de Rohde (résorption significative de la dentine touchant plus d'un tiers de la circonférence dentaire). Sa classification met également l'accent sur la difficulté de restaurer une dent atteinte de résorption de classe 2 de Rohde, c'est-à-dire une dent présentant une destruction significative de sa surface externe (2,5 mm et plus pour Goodell et al.)⁶⁰.

Au-delà des critères relatifs purement à l'architecture de la lacune de résorption, de nombreux autres éléments sont à prendre en compte pour juger de la conservabilité de la dent. Plus généralement les critères relatifs à la perte de substance que la dent va présenter une fois le tissu de granulation éliminé sont les suivants :

⁵⁹ Heithersay, « Treatment of invasive cervical resorption : an analysis of results using topical application of trichloroacetic acid, curettage, and restoration ».

⁶⁰ Goodell, Mines, et Kersten, « Impact of cone-beam computed tomography on treatment planning for external cervical resorption and a novel axial slice-based classification system ».

- l'état de la dent doit permettre sa restauration en assurant le maintien ou le rétablissement de sa fonction avec un pronostic favorable à moyen ou long terme
- le traitement doit être compatible avec la santé parodontale
- le traitement doit répondre aux exigences esthétiques du patient

D'autre part, le support parodontal doit être suffisant, et l'accès à la lésion ne doit pas nuire à la santé parodontale des dents adjacentes.

Actuellement, les traitements implantaire réalisés selon les données acquises de la science présentent un taux de succès supérieur à 96 % à long terme. On parle d'avulsion stratégique lorsqu'il est préférable d'extraire une dent ayant un mauvais pronostic à long terme afin de préserver l'os alvéolaire autour de celle-ci. Si la conservation à tout prix de la dent lésée risque d'engendrer une perte osseuse et de compromettre le futur site implantaire, on anticipe ce phénomène afin de poser un implant dans de meilleures conditions. Il faut cependant garder à l'esprit que le ligament alvéolaire d'une dent participant à sa proprioception, une prothèse sur implant ne possède pas toutes les propriétés physiques, biomécaniques et sensorielles d'une dent naturelle.

La décision de conserver ou d'extraire est donc une décision multifactorielle qu'il convient de prendre avec le patient. Plusieurs équipes ont proposé un tableau résumant les principaux facteurs de conservabilité d'une dent, afin d'aider le chirurgien-dentiste à évaluer son pronostic⁶¹.

Tableau 6 : Les principaux facteurs de conservabilité d'une dent

Évaluation initiale		Sévérité de la maladie parodontale			Atteinte de la furcation			Facteurs étiologiques			Facteurs conservateurs et prothétiques			Autres facteurs	
attentes du patient		profondeur des poches			lésion inter-radicaire			présence de tartre			restaurations iatrogènes et fractures			tabac	
pré-server	extraire	< 5mm	5-7mm	> 7mm	classe I	classe II	classe III	oui		non	restaurable		non restaurable	non	oui
traitement attendu		mobilité			niveau osseux proximal par rapport à celui de la furcation			atteintes chirurgicales du niveau osseux			lésion carieuse étendue			conditions systémiques	
court terme	long terme	0 ou I	II	III	coronaire	juxta	apical	non		oui	non		oui	traitement non nécessaire	traitement nécessaire
esthétique		abcès parodontal récurrent			anomalies radiculaires			reprise de traitement parodontal			rapport couronne/racine			prise de biphosphonates	
non	oui	non		oui	non		oui	non	oui	réflectaire	favorable	1:1	défavorable	non	Per os
finances		atteinte osseuse						proximité radicaire							
limitées	non	< 30 %	30-65 %	> 65 %				non		oui					
compliance du patient		morphologie du défaut osseux			aspect financier d'une résection apicale			traitement endodontique			inlay core et couronne nécessaires			expérience du praticien	
oui	non	profond, étroit		superficiel, large	oui		non	dicatrisation		échec	non		oui	expérimenté	débutant

survie à long terme défavorable
 prudence recommandée
 survie à long terme favorable

Source : Tauch, « Extraire ou préserver : facteurs décisionnels », 2013

Ce tableau n'est pas spécifique aux dents atteintes de RCE, mais considère la situation dans son ensemble. Les facteurs dans les cases vertes correspondent aux facteurs favorables à une survie à long terme de la dent, ceux dans les cases rouges aux facteurs défavorables et ceux dans les cases jaunes

⁶¹ Tauch et Danan, « Extraire ou préserver : facteurs décisionnels ».

appellent à la prudence. L'analyse de ces différents paramètres en association avec les éléments proposés par Goodel permet d'orienter la décision vers la conservation ou l'extraction de la dent. La décision finale sera prise avec le patient, après lui avoir exposé les bénéfices et les risques des différentes alternatives.

3.1.2. Nécessité d'un traitement endodontique

Une fois la conservabilité de la dent étudiée, va se poser la question de la nécessité d'un traitement endodontique. Notons qu'une proximité immédiate entre la résorption et la pulpe n'entraîne pas obligatoirement d'inflammation pulpaire, la pulpe étant généralement protégée par la PRRS⁶². Dans le cas d'un traitement par abord externe uniquement, le traitement endodontique ne devra donc en aucun cas être indiqué de manière systématique mais devra être réservé aux situations où un diagnostic de pathologie pulpaire irréversible ou de nécrose aura été rigoureusement posé (catégories III et IV de Baume). Ces pathologies pulpaires peuvent être causées par une communication entre la résorption et le complexe dentino-pulpaire dans des cas de RCE très avancées, ou bien par un autre phénomène telle qu'une lésion carieuse, un trauma, une fêlure, etc. En cas d'effraction lors du curetage du tissu de granulation, d'une pulpe jugée saine ou présentant une pathologie réversible, la décision de réaliser un coiffage direct peut être prise si celui-ci peut être réalisé dans des conditions adéquates.

Néanmoins, comme nous l'avons vu précédemment, le traitement endodontique peut également être indiqué en l'absence de pathologie pulpaire irréversible lorsqu'un traitement par approche externe serait trop délabrant vis-à-vis de l'os alvéolaire, c'est-à-dire lorsque la résorption s'étend apicalement au-delà du premier tiers radiculaire. On s'oriente alors vers une approche interne si la lésion, s'apparentant par sa structure à une résorption interne, est suffisamment proche de la pulpe pour y accéder à partir du canal radiculaire ; ou bien vers une approche mixte, interne et externe, si la destruction de la surface radiculaire est trop importante pour pouvoir être traitée par voie interne uniquement, mais ne concerne que le premier tiers radiculaire.

Dans le cas où la lésion se développe sur une dent déjà traitée endodontiquement, la qualité du traitement endodontique devra être évaluée, il devra être repris dans les situations suivantes :

- s'il est nocif, c'est-à-dire en présence d'une pathologie périapicale d'origine endodontique qui n'est pas en voie de cicatrisation
- s'il est défectueux, même en absence de pathologie périapicale dans le cas où une restauration indirecte est à prévoir sur la dent concernée

⁶² Mavridou et al., « A novel multimodular methodology to investigate external cervical tooth resorption ».

- si la résorption atteint le matériau d'obturation canalair, en effet dans les stades avancés on retrouve une infiltration bactérienne au niveau du tissu de granulation, le canal radiculaire a donc de grandes chances d'être contaminé également.

3.1.3. Architecture de la lésion et rapports avec les tissus environnants

La stratégie thérapeutique devra prendre en compte la spécificité des tissus en rapport avec la perte de substance : le complexe dentino-pulpaire d'une part et le parodonte d'autre part. La proximité pulpaire et l'étendue de la surface en contact avec le parodonte vont jouer un rôle notamment dans le choix du matériau de restauration de la lacune créée par la RCE.

3.1.3.1. La proximité pulpaire

S'il a été décidé de conserver la vitalité pulpaire, toutes les précautions doivent être prises pour ne pas irriter le parenchyme. On parlera de proximité pulpaire lorsque l'épaisseur de dentine résiduelle n'excède pas 0,5 mm⁶³. Dans ce cas, on apportera une attention toute particulière lors du curetage à réduire l'échauffement de la pulpe qui pourrait être provoqué par des instruments rotatifs ou ultrasonores, ceux-ci devront être impérativement utilisés sous spray. De plus, le matériau de restauration mis au contact pulpaire devra être le plus biocompatible possible. Ainsi, comme il a été vu dans la deuxième partie, on évitera la restauration d'une telle lésion avec une résine composite, et on préférera le MTA ou la Biodentine au CVI et CVIMAR.

3.1.3.2. L'interface parodontale

L'appréciation de l'étendue et de la situation de l'interface résorption/parodonte va avoir un rôle central dans le choix de la stratégie thérapeutique. Ainsi, comme il a été vu précédemment :

- une interface parodontale de grande étendue atteignant la racine au-delà de son tiers coronaire ne pourra pas être restaurée
- une interface parodontale de grande étendue mais se situant uniquement dans le tiers coronaire radiculaire devra être abordée par voie externe
- une interface parodontale de petite étendue ne nécessitera pas d'abord externe, indépendamment de sa localisation, dans le cas où les conditions pour un abord interne sont réunies et que celui-ci est préférable. Cela concerne également les communications

⁶³ Lasfargues et al., « Ciments verres ionomères et matériaux hybrides ».

résorptions/parodonte qui se créent apicalement à la porte d'entrée dans les stades avancés

La question qui se pose alors est de savoir à partir de quelle dimension l'interface parodontale impose une approche externe pour compléter l'approche interne dans les cas où cette dernière est choisie. A ce jour, il n'existe pas d'études sur cette problématique. Le risque étant la fusée du matériau de restauration dans le parodonte, il faut s'assurer que celle-ci sera limitée, que le matériau présente une bonne tolérance parodontale, et qu'il ne sera pas en contact avec le milieu buccal auquel cas il nécessiterait d'être poli afin de ne pas induire de pathologie parodontale à son niveau. L'étude de Tirone présentée plus haut, montre de bons résultats sur des perforations réalisées avec une fraise de 1,2 mm de diamètre restaurées à la Biodentine et au MTA⁶⁴.

Une autre problématique de l'interface parodontale de la résorption est la préservation de l'espace biologique lors de sa restauration. Dans le cas d'une approche externe, le bénéfice d'un aménagement de l'espace biologique par une élongation coronaire ou une extrusion orthodontique doit être mis en balance avec les risques et inconvénients inhérents à ces thérapeutiques. Une élongation coronaire peut se révéler coûteuse en os alvéolaire notamment au niveau des dents adjacentes, et mettre en péril l'alignement des collets. Une extrusion orthodontique implique souvent une réduction occlusale plus ou moins délabrante pour la couronne dentaire, pouvant selon son importance nécessiter un recouvrement de la dent par une pièce prothétique. Après avoir étudié la balance bénéfique/coût/risque de ces traitements avec le patient, il pourra être décidé de se limiter à un simple lambeau d'accès suivi d'une restauration avec un matériau présentant une bonne tolérance parodontale. Le compromis qui est alors fait sur le respect de l'espace biologique doit être pris en compte dans l'évaluation du pronostic du traitement et le site traité devra faire l'objet d'un suivi parodontal régulier. Pour le choix du matériau, il a été vu plus haut que le MTA est la Biodentine sont les deux matériaux à privilégier au contact direct du parodonte, mais que l'utilisation du CVIMAR est également possible.

3.1.4. Restitution des propriétés biomécaniques et projet prothétique

La restauration de la dent atteinte d'une RCE doit tenir compte de l'affaiblissement de la structure dentaire dans la partie cervicale principalement, donc une zone critique en termes de résistance mécanique⁶⁵. A ce jour, il n'existe pas d'études portant sur la résistance et le risque de

⁶⁴ Tirone et al., « Response of periodontium to mineral trioxide aggregate and Biodentine : a pilot histological study on humans ».

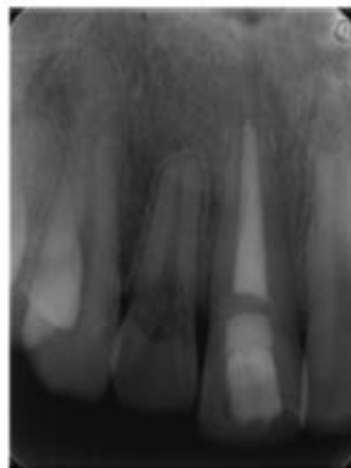⁶⁵ Goodell, Mines, et Kersten, « Impact of cone-beam computed tomography on treatment planning for external cervical resorption and a novel axial slice-based classification system ».

fracture d'une dent en fonction de sa perte de substance radiculaire. Toutefois il est certain que le matériau de restauration doit conférer à la racine une résistance maximale en flexion et en compression. Il a été vu dans la deuxième partie que parmi les matériaux pouvant être mis au contact du parodonte, celui qui est le plus résistant mécaniquement est la Biodentine.

Par ailleurs, le projet prothétique dépendra également de la perte de substance coronaire de la dent, qui peut être causée non seulement par la RCE, mais également avoir d'autres causes comme une lésion carieuse ou une fracture. Une telle dent peut nécessiter une restauration directe, indirecte partielle ou périphérique, mais aussi éventuellement un ancrage radiculaire. Aucune étude n'existe à ce jour sur la pérennité d'un ancrage radiculaire mis en place dans une racine fragilisée par une résorption interne ou externe, ainsi que sur la technique de sa réalisation. Un tel traitement aura donc un pronostic incertain. Un ancrage radiculaire pourra cependant être envisagé dans le cas où suite à une élévation coronaire ou à une extrusion orthodontique, la totalité de la résorption se trouve au niveau de la couronne clinique de la dent : la perte de substance pourra alors être étudiée en vue d'une restauration de manière classique, comme dans les cas où il s'agit d'une simple lésion carieuse ou fracture coronaire. En conséquence, la nécessité d'un ancrage radiculaire paraît être en faveur de la réalisation d'une élévation coronaire ou d'une traction orthodontique, lorsque la situation de la résorption et la longueur de la racine le permettent.

Le cas exposé ci-dessous est un exemple d'un traitement pluridisciplinaire. Il s'agit d'une résorption de classe 3 d'Heithersay s'étendant sous le niveau osseux sur une incisive latérale maxillaire.

Figure 31 : Radiographie pré-opératoire



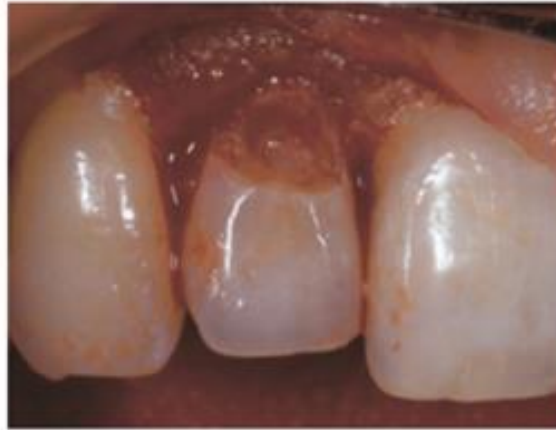Source : Smidt, « Invasive cervical root resorption : treatment rationale with an interdisciplinary approach »,

2007

Etant donné la localisation et l'étendue de la lésion, il a été décidé de réaliser une extrusion orthodontique de la dent, afin de rendre les limites de la lésion accessibles à une préparation

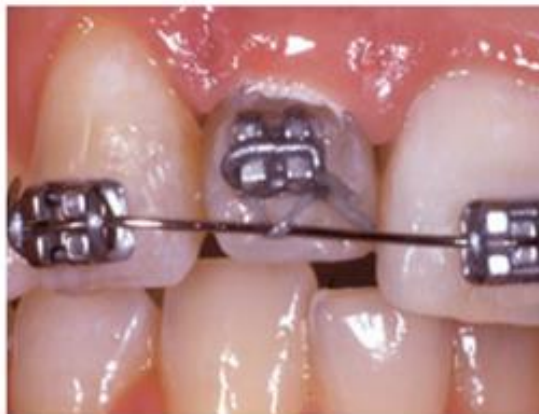périphérique. Le tissu de granulation a été éliminé après avoir réalisé un lambeau d'accès, un IRM a été mis en place pour le début du traitement orthodontique puis remplacé par un CVIMAR. Après trois semaines de contention, la dent a été préparée pour recevoir un ancrage radiculaire composite et a été mise sous couronne provisoire en attendant la maturation des tissus mous, puis couronnée avec une couronne céramique.⁶⁶

Figure 32 : Après l'élimination du tissu de granulation



Source : Smidt, « Invasive cervical root resorption : treatment rationale with an interdisciplinary approach », 2007

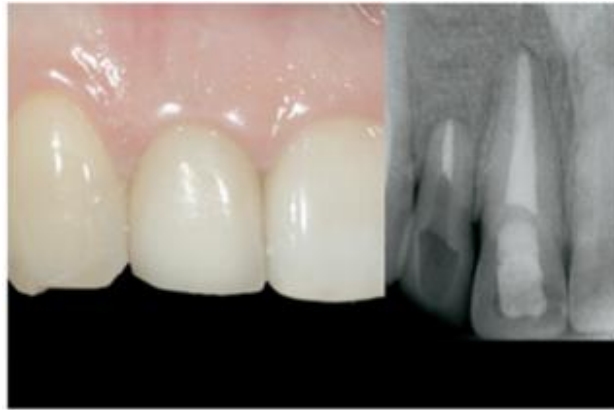Figure 33 : Extrusion orthodontique en cours



Source : Smidt, « Invasive cervical root resorption : treatment rationale with an interdisciplinary approach », 2007

⁶⁶ Smidt, Nuni et Keinan, « Invasive cervical root resorption : treatment rationale with an interdisciplinary approach ».

Figure 34 : Vue clinique et radiographie rétro-alvéolaire à 42 mois montrant un succès clinique



Source : Smidt, « Invasive cervical root resorption : treatment rationale with an interdisciplinary approach », 2007

3.1.5. Esthétique

Les enjeux de la restauration d'une RCE dans le secteur esthétique dépendent de la technique d'accès à la lésion choisie.

3.1.5.1. Accès par voie interne

Les matériaux de restauration utilisés dans le traitement d'une RCE par voie interne sont la Biodentine et le MTA. Aucun des deux ne possède de propriétés optiques satisfaisantes d'un point de vue esthétique, étant complètement opaques et n'existant qu'en une seule teinte. Cela ne pose généralement pas de problème, puisque le point de départ de la RCE par lequel le matériau va légèrement fuser se situe dans ce cas en sous gingival. Cependant, le MTA est connu pour entraîner au bout d'un certain temps une dyschromie grise de la dent dans laquelle il est appliqué. De nombreuses études ont été publiées sur ce sujet, notamment une étude randomisée datant de 2018 comparant les taux de succès d'un coiffage pulpaire direct sur dent permanente avec du ProRoot MTA et de la Biodentine, ainsi que la dyschromie que ces deux matériaux entraînent. Les résultats sont présentés dans le tableau ci-dessous :

Figure 35 : Taux de succès et de dyschromie des dents ayant été traitées par le ProRoot MTA et la Biodentine

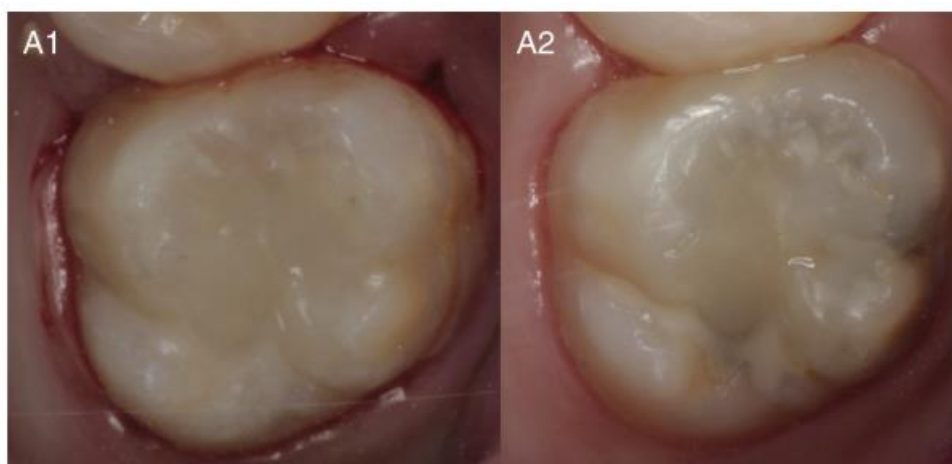TABLE 2. Outcomes of Direct Pulp Capping with ProRoot MTA and Biodentine

Criterion measured	Overall outcome, % (n/N)	Outcome with ProRoot MTA, % (n/N)	Outcome with Biodentine, % (n/N)	P value	Difference (95% confidence interval)
Success	94.5 (52/55)	92.6 (25/27)	96.4 (27/28)	.61*	4% (-8% to 16%)
Gray discoloration	31.4 (11/35)	55.0 (11/20)	0 (0/15)	—	—

Source : Parinyaprom et al., « Outcomes of direct pulp capping by using either ProRoot mineral trioxide aggregate or Biodentine in permanent teeth with carious pulp exposure in 6- to 18-year-old patients : a randomized controlled trial », 2018

Si le taux de succès de l'utilisation de ces deux matériau est comparable, aucune dent ayant bénéficié d'un traitement par Biodentine n'a présenté de dyschromie sur une période de surveillance de 18 mois minimum, alors que près d'une dent sur deux dont la pulpe a été coiffé par du MTA en a présenté une.

Figure 36 : Dent traitée avec du MTA immédiatement après le traitement (A1) et lors d'une séance de suivi (A2) avec une dyschromie grise occlusale



Source : Parinyaprom et al., « Outcomes of direct pulp capping by using either ProRoot mineral trioxide aggregate or Biodentine in permanent teeth with carious pulp exposure in 6- to 18-year-old patients : a randomized controlled trial », 2018

Le matériau de restauration à privilégier dans le secteur antérieur sera donc la Biodentine.⁶⁷

⁶⁷ Parinyaprom et al., « Outcomes of direct pulp capping by using either ProRoot mineral trioxide aggregate or Biodentine in permanent teeth with carious pulp exposure in 6- to 18-year-old patients : a randomized controlled trial ».

3.1.5.2. Accès par voie externe avec élongation coronaire

Réaliser une élongation coronaire sur une dent uniquement entraîne une perte de l'alignement des collets, cette conséquence est à discuter avec le patient, car elle est indésirable dans le secteur esthétique notamment dans le cas où le patient présente un sourire gingival. Elle peut être palliée en étendant l'intervention à l'ensemble du secteur, ce qui est possible à deux conditions majeures :

- L'ensemble des dents concernées doivent présenter les conditions nécessaires pour subir une élongation coronaire de la hauteur nécessaire pour accéder aux limites de la résorption sur la dent lésée
- L'élongation coronaire ne doit pas entraîner une dénudation radiculaire au niveau des autres dents concernées, inesthétique et provoquant des sensibilités.

Il est évident que ces conditions ne vont être remplies que très rarement, mais un tel traitement pourra être envisagé dans certains cas où par exemple l'ensemble des dents du secteur esthétique de l'arcade doivent subir une réhabilitation par restaurations indirectes, ou sont déjà porteuses de restaurations violant leurs espaces biologiques et nécessitant d'être reprises⁶⁸.

3.1.5.3. Accès par voie externe avec extrusion orthodontique

L'extrusion orthodontique semble plus appropriée dans le secteur esthétique, car elle préserve la papille, l'alignement des collets et ne laisse pas de cicatrices gingivales. La morphologie coronaire étant modifiée lors de ce traitement par le mouvement lui-même mais aussi par la réduction occlusale visant à éviter une suroccclusion de la dent concernée, il est préférable, dans le secteur esthétique, de ne recourir à l'extrusion orthodontique uniquement dans le cas des dents fortement délabrées (par la RCE mais aussi éventuellement par d'autres phénomènes), nécessitant d'emblée une restauration complète de leur face vestibulaire. Si la nécessité de restaurer la face vestibulaire ne sera imposée que par les conséquences esthétiques de l'extrusion orthodontique, les bénéfices de cette approche par rapport à son coût tissulaire (en vue d'une préparation de la face vestibulaire) seront à comparer aux bénéfices et risques d'un simple lambeau d'accès.

3.1.5.4. Accès par voie externe avec lambeau d'accès repositionné dans sa position d'origine

Cette technique peut être une solution de compromis, lorsque l'élongation coronaire et l'extrusion orthodontique ne sont pas souhaitables ou ne sont pas nécessaires. La gencive vient alors

⁶⁸ Marzadori et al., « Crown lengthening and restorative procedures in the esthetic zone ».

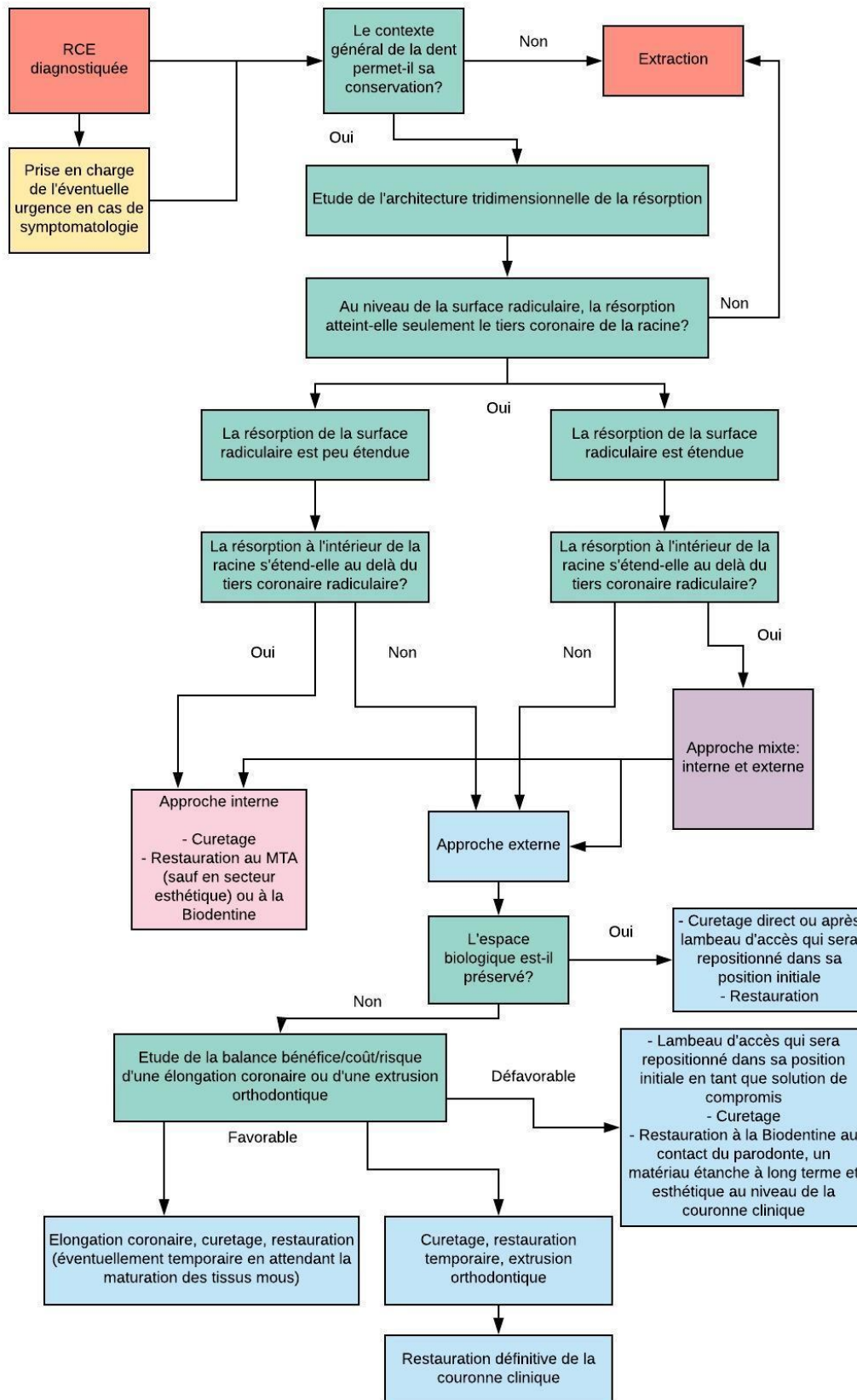
recouvrir partiellement ou complètement le matériau de restauration, qui doit avoir une bonne tolérance parodontale et ne pas induire de dyschromie, on a alors le choix entre la Biodentine ou à défaut, le CVIMAR. Ces deux matériaux étant peu esthétiques, la partie du matériau apparente lors du sourire peut être remplacée dans un deuxième temps par une résine composite ou une restauration indirecte en céramique. Il convient de plus de ne pas laisser au niveau de la gencive de cicatrices disgracieuses surtout si le patient présente un sourire gingival, un lambeau de grande étendue sera alors à privilégier, afin d'éviter les incisions de décharge en jouant sur la laxité tissulaire.

3.2. L'arbre décisionnel et la prise de la décision thérapeutique

3.2.1. L'arbre décisionnel

L'arbre décisionnel ci-dessous synthétise les éléments qui permettent d'orienter la décision thérapeutique du chirurgien-dentiste confronté à une dent atteinte de RCE. Après avoir pris en charge l'éventuelle urgence douloureuse, et apprécié le contexte général de la dent (son pronostic parodontal, son avenir fonctionnel, la possibilité d'une restauration pérenne), le praticien va se pencher sur l'architecture tridimensionnelle de la résorption, afin de décider de la voie d'accès pour l'aborder. Afin de ne pas alourdir l'arbre, les matériaux de restauration ont été peu détaillés : leur choix dépend de quatre critères analysés dans la deuxième et la troisième parties : la proximité pulpaire, la proximité parodontale, la perte de substance et l'esthétique. Une autre étape éventuelle qui n'apparaît pas sur l'arbre décisionnel est le traitement endodontique, qui peut se révéler nécessaire même en cas d'approche externe. Dans ce cas, il sera réalisé à la suite de la restauration de la lacune, afin de travailler dans une cavité d'accès étanche, constituant un réservoir pour la solution d'irrigation. Si la résorption communique avec le canal endodontique, un cône de gutta pourra y être placé de manière provisoire, afin d'éviter la fusée du matériau de restauration. De même, en cas d'approche mixte, le traitement par voie externe précédera celui par voie interne.

Figure 37 : Arbre décisionnel



Source : Auteur, 2018

3.2.2. Le patient en tant qu'acteur principal de la prise de décision thérapeutique

L'arbre décisionnel permet de modéliser la démarche à suivre pour établir une ou plusieurs stratégies thérapeutiques possibles dans un cas précis. Cependant, la prise de décision est un processus bien plus complexe qui ne peut se résumer sur un simple modèle graphique, au vu de la grande variabilité des situations cliniques. En pratique, elle va reposer sur quatre aspects selon lesquelles la situation va être étudiée :

- Les attentes du patient
- Le contexte et les paramètres cliniques
- Le contexte du praticien
- Les données cliniques validées

Si après l'étude de la situation clinique, plusieurs alternatives thérapeutiques se présentent au chirurgien-dentiste, le patient va se retrouver au centre de la réflexion sur l'avenir de sa dent. Il convient de tenir compte de ses souhaits, de son état de santé, de son âge, de son aptitude et de sa motivation à suivre un traitement qui peut se révéler long et coûteux financièrement, nécessiter une bonne hygiène bucco-dentaire et un suivi régulier. Après lui avoir exposé les différentes possibilités de traitement, ainsi que leur pronostic et les risques qu'ils comportent, le praticien discutera leurs pertinence avec le patient, avec qui il partagera la prise de décision thérapeutique finale⁶⁹.

⁶⁹ Eid et Dot, « Dentisterie fondée sur la preuve. La prise de décision prothétique partagée ».

Conclusion

Malgré le faible nombre d'études portant sur les résorptions cervicales externes, nous disposons tout de même de quelques éléments pouvant orienter l'établissement d'une stratégie thérapeutique de l'accès à la lésion à la restauration de la perte de substance qu'elle entraîne. Le phénomène est complexe et concerne des tissus d'origine variable : dentaires, avec notamment le complexe dentino-pulpaire, et parodontaux. Il nécessite souvent une prise en charge multidisciplinaire : endodontique, conservatrice, parodontale et parfois orthodontique. Le patient se trouve au cœur de la décision thérapeutique lorsque plusieurs possibilités de traitement s'offrent au praticien, le traitement choisi doit s'inscrire dans un plan de traitement global et un suivi régulier est nécessaire afin d'intercepter une éventuelle récurrence ou une complication sur la dent qui restera plus ou moins fragilisée selon l'importance de la perte de substance qu'elle a subie.

Depuis les travaux d'Heithersay, aucune étude impliquant un nombre suffisant de sujets n'a été réalisée, or les moyens thérapeutiques ont largement évolué depuis 1999. La plupart des articles publiés actuellement traitant de la prise en charge des RCE sont des rapports de cas. Il serait intéressant de réaliser une étude prospective sur le traitement des RCE notamment de classe 4 d'Heithersay, qui impliqueraient une étude de l'architecture tridimensionnelle des lésions grâce au CBCT, un curetage réalisé avec des aides optiques tels que le microscope, la restauration de la perte de substance avec des ciments tricalciques tels que la Biodentine. En effet, les études existantes et les rapports de cas nous font espérer avoir de bons résultats en suivant les critères exposés dans ce travail, mais nous ne pouvons cependant pas encore émettre avec certitude un pronostic sur de tels traitements.

Bibliographie

- Aktemur Türker, S., E. Uzunoğlu, D. Deniz Sungur, et V. Tek. « Fracture resistance of teeth with simulated perforating internal resorption cavities repaired with different calcium silicate-based cements and backfilling materials ». *Journal of endodontics* 44, n° 5 (2018): 860-63. <https://doi.org/10.1016/j.joen.2018.01.019>.
- Attin, T., F. Paqué, F. Ajam, et A. M. Lennon. « Review of the current status of tooth whitening with the walking bleach technique ». *International endodontic journal* 36, n° 5 (2003): 313-29.
- Bach, N., J.-F. Baylard, et R. Voyer. « L'extrusion orthodontique : considérations et applications parodontales ». *Journal de l'association dentaire canadienne* 70, n° 11 (2004): 775-80.
- Bercy, P., et H. Tenenbaum. *Parodontologie du diagnostic à la pratique*. Bruxelles : De Boeck Supérieur, 2017.
- Eid, N., et D. Dot. « Dentisterie fondée sur la preuve. La prise de décision prothétique partagée ». *Réalités cliniques* 22, n° 2 (s. d.): 119-31.
- Fernandes, M., L. Menezes, et I. De Ataide. « Management of invasive cervical resorption using a surgical approach followed by an internal approach after 2 months due to pulpal involvement ». *Journal of conservative dentistry* 20, n° 3 (2017): 214-18. <https://doi.org/10.4103/0972-0707.218312>.
- Gold, S. I., et G. Hasselgren. « Peripheral inflammatory root resorption. A review of the literature with case reports ». *Journal of clinical periodontology* 19, n° 8 (1992): 523-34.
- Goodell, K. B., P. Mines, et D. D. Kersten. « Impact of cone-beam computed tomography on treatment planning for external cervical resorption and a novel axial slice-based classification system ». *Journal of endodontics* 44, n° 2 (2018): 239-44. <https://doi.org/10.1016/j.joen.2017.10.001>.
- Heithersay, G. S. « Clinical, radiologic, and histopathologic features of invasive cervical resorption ». *Quintessence international* 30, n° 1 (1999): 27-37.
- . « Invasive cervical resorption : an analysis of potential predisposing factors ». *Quintessence international* 30, n° 2 (1999): 83-95.
- . « Treatment of invasive cervical resorption : an analysis of results using topical application of trichloroacetic acid, curettage, and restoration ». *Quintessence international* 30, n° 2 (1999): 96-110.
- Iglesias-Linares, A., et J. K. Hartsfield. « Cellular and molecular pathways leading to external root resorption ». *Journal of dental research* 96, n° 2 (2017): 145-52. <https://doi.org/10.1177/0022034516677539>.

Jung, S., J. Mielert, J. Kleinheinz, et T. Dammaschke. « Human oral cells' response to different endodontic restorative materials : an in vitro study ». *Head & face medicine* 10 (2014). <https://doi.org/10.1186/s13005-014-0055-4>.

Lasfargues, J. J., E. Bonte, M. Goldberg, P. Jonas, et H. Tassery. « Ciments verres ionomères et matériaux hybrides ». *Encyclopédie Médico-Chirurgicale. Odontologie. [23-065-K-10]*. Issy-les-Moulineaux : Elsevier Masson, 1998. <https://fr.scribd.com/doc/51045519/Ciments-verres-ionomeres-et-materiaux-hybrides-23-065-K-10>

Marzadori, M., M. Stefanini, M. Sangiorgi, I. Mounssif, C. Monaco, et G. Zucchelli. « Crown lengthening and restorative procedures in the esthetic zone ». *Periodontology 2000* 77, n° 1 (2018): 84-92. <https://doi.org/10.1111/prd.12208>.

Mavridou, A. M., L. Bergmans, D. Barendregt, et P. Lambrechts. « Descriptive analysis of factors associated with external cervical resorption ». *Journal of endodontics* 43, n° 10 (2017): 1602-10. <https://doi.org/10.1016/j.joen.2017.05.026>.

Mavridou, A. M., E. Hauben, M. Wevers, E. Schepers, L. Bergmans, et P. Lambrechts. « Understanding external cervical resorption in vital teeth ». *Journal of endodontics* 42, n° 12 (2016): 1737-51. <https://doi.org/10.1016/j.joen.2016.06.007>.

———. « Understanding external cervical resorption patterns in endodontically treated teeth ». *International endodontic journal* 50, n° 12 (2017): 1116-33. <https://doi.org/10.1111/iej.12744>.

Mavridou, A. M., G. Pyka, G. Kerckhofs, M. Wevers, L. Bergmans, V. Gunst, B. Huybrechts, et al. « A novel multimodular methodology to investigate external cervical tooth resorption ». *International endodontic journal* 49, n° 3 (2016): 287-300. <https://doi.org/10.1111/iej.12450>.

Meister, F., G. C. Haasch, et H. Gerstein. « Treatment of external resorption by a combined endodontic-periodontic procedure ». *Journal of endodontics* 12, n° 11 (1986): 542-45. [https://doi.org/10.1016/S0099-2399\(86\)80321-1](https://doi.org/10.1016/S0099-2399(86)80321-1).

Modena, K. C., L. C. Casas-Apayco, M. T. Atta, C. A. Costa, J. Hebling, C. R. Sipert, M. Navarro, et C. F. Santos. « Cytotoxicity and biocompatibility of direct and indirect pulp capping materials ». *Journal of applied oral science : revista FOB* 17, n° 6 (2009): 544-54.

Parinyaprom, N., A. Nirunsittirat, P. Chuveera, S. Na Lampang, T. Srisuwan, T. Sastraruji, P. Bua-On, et al. « Outcomes of direct pulp capping by using either ProRoot mineral trioxide aggregate or Biodentine in permanent teeth with carious pulp exposure in 6- to 18-year-old patients : a randomized controlled trial ». *Journal of endodontics* 44, n° 3 (2018): 341-48. <https://doi.org/10.1016/j.joen.2017.10.012>.

Patel, S., A. Dawood, R. Wilson, K. Horner, et F. Mannocci. « The detection and management of root resorption lesions using intraoral radiography and cone beam computed tomography - an in vivo investigation ». *International endodontic journal* 42, n° 9 (2009): 831-38. <https://doi.org/10.1111/j.1365-2591.2009.01592.x>.

Patel, S., F. Foschi, F. Mannocci, et K. Patel. « External cervical resorption : a three-dimensional classification ». *International endodontic journal* 51, n° 2 (2018): 206-14. <https://doi.org/10.1111/iej.12824>.

Patel, S., S. Kanagasingam, et T. Pitt Ford. « External cervical resorption : a review ». *Journal of endodontics* 35, n° 5 (2009): 616-25. <https://doi.org/10.1016/j.joen.2009.01.015>.

Raskin, A. « Les résines composites ». Société francophone de biomatériaux Dentaires, 2009. <http://campus.cerimes.fr/odontologie/enseignement/chap10/site/html/cours.pdf>.

Rojat, T., et S. Bal. « Traitement des résorptions cervicales externes : à propos de 2 cas cliniques ». *Le fil dentaire*, 2018. <https://www.lefildentaire.com/articles/pratique/step-by-step/traitement-des-resorptions-cervicales-externes-a-propos-de-2-cas-cliniques/>.

Salzano, S., et F. Tirone. « Conservative nonsurgical treatment of class 4 invasive cervical resorption : a case series ». *Journal of endodontics* 41, n° 11 (2015): 1907-12. <https://doi.org/10.1016/j.joen.2015.08.003>.

Semennikova, K., P. Colon, et N. Pradelle-Plasse. « Les ciments tricalciques ». *Biomatériaux cliniques* 1, n° 2 (2016): 16-25.

Shemesh, A., J. Ben Itzhak, et M. Solomonov. « Minimally invasive treatment of class 4 invasive cervical resorption with internal approach : a case series ». *Journal of endodontics* 43, n° 11 (2017): 1901-8. <https://doi.org/10.1016/j.joen.2017.04.026>.

Smidt, A., E. Nuni, et D. Keinan. « Invasive cervical root resorption : treatment rationale with an interdisciplinary approach ». *Journal of endodontics* 33, n° 11 (2007): 1383-87. <https://doi.org/10.1016/j.joen.2007.07.036>.

Tauch, N., et M. Danan. « Extraire ou préserver : facteurs décisionnels ». *Journal de parodontologie & d'implantologie orale* 32, n° 3 (2013): 163-73.

Tirone, F., S. Salzano, A. Piattelli, V. Perrotti, et G. Iezzi. « Response of periodontium to mineral trioxide aggregate and Biodentine : a pilot histological study on humans ». *Australian dental journal* 63, n° 2 (2018): 231-41. <https://doi.org/10.1111/adj.12605>.

Vigouroux, F. *Guide pratique de chirurgie parodontale*. Issy-les-Moulineaux : Elsevier Masson, 2011.

Yasa, E., H. Arslan, B. Yasa, M. Akcay, M. Alsancak, et H. Hatirli. « The force required to fracture endodontically roots restored with various materials as intra-orifice barriers ». *Nigerian journal of clinical practice* 20, n° 10 (2017): 1237-41. <https://doi.org/10.4103/1119-3077.181390>.

Table des figures

Figure 1 : Schéma illustrant les différentes couches qui composent et entourent la dent	5
Figure 2 : Images nano-CT d'une dent atteinte de RCE en coupe sagittale (a) et frontale (b).....	7
Figure 3 : Image CBCT (A), nano-CT (B) et coupe histologique (C) d'une dent atteinte de RCE. Le tissu ostéoïde (bonelike tissue) se forme à l'intérieur de la lacune de résorption.	8
Figure 4 : Images nano-CT d'une dent traitée endodontiquement (a) et d'une dent avec une pulpe vitale (b).	9
Figure 5 : Tableau représentant la répartition du nombre de dents atteintes de RCE dans l'étude de A. M. Mavridou en fonction du sexe des sujets	10
Figure 6 : Diagramme représentant la proportion des différentes dents atteintes de RCE dans l'étude de Mavridou	10
Figure 7 : Diagramme représentant la fréquence d'apparition de RCE dans l'étude de Mavridou chez les sujets présentant certains facteurs prédisposants seuls ou combinés à d'autres facteurs	11
Figure 8 : Défaut amélaire juxta-gingival et dyschromie rose sur une 21 atteinte de RCE.....	14
Figure 9 : Les vues cliniques (A, B) du secteur 1 ne montrent aucun signe de RCE, alors que la radiographie rétro-alvéolaire du même secteur (C) révèle un processus de résorption extensif sur la 14. Les images CBCT (D, E, F) permettent de préciser la nature de la résorption ainsi que sa porte d'entrée (flèche jaune).....	14
Figure 10 : Canine atteinte de RCE.....	15
Figure 11 : Limites de la radiographie rétro-alvéolaire (a) dans la détermination de la nature, de la situation et de l'étendue de la RCE	18
Figure 12 : Classification d'Heithersay.....	19
Figure 13 : Exemples de RCE classées selon la classification de Rohde	21
Figure 14 : Exemples de RCE classées selon la classification de Patel	22
Figure 15 : Application de glycérine pour protéger les tissus adjacents.....	24
Figure 16 : Apparence de la gencive adjacente à la cavité créée par la résorption après l'application d'acide trichloracétique.....	25
Figure 17 : La réévaluation à trois ans montre un contour gingival harmonieux et dépourvu d'inflammation	25
Figure 18 : RCE proximale inaccessible sans lambeau d'accès.....	26
Figure 19 : Schéma représentant l'espace biologique	27
Figure 20 : Situation idéale de la limite cervicale de la restauration	28

Figure 21 : Traitement d'une RCE par voie interne.....	32
Figure 22 : Traitement d'une RCE par voie interne.....	33
Figure 23 : Traitement d'une RCE par voie interne.....	34
Figure 24 : Schéma représentant la réaction de prise des CVI conventionnels.....	36
Figure 25 : Quantité d'ostéoblastes 20 jours après le contact avec les différents matériaux de restauration.....	42
Figure 26 : Quantité de cellules ligamentaires 20 jours après le contact avec les différents matériaux de restauration.....	43
Figure 27 : Radiographie post-opératoire d'une dent dont la perforation a été réparée au MTA.....	45
Figure 28 : La force (en newtons) nécessaire à la fracture de racines dentaires obturées avec les différents matériaux étudiés.....	48
Figure 29 : Perforation simulant une résorption interne (A), radiographie de sa restauration à la Biodentine (B), appareil utilisé pour tester la force nécessaire à la fracture de la racine (C)	49
Figure 30 : Résistance à la fracture des racines des différents groupes	49
Figure 31 : Radiographie pré-opératoire.....	57
Figure 32 : Après l'élimination du tissu de granulation.....	58
Figure 33 : Extrusion orthodontique en cours	58
Figure 34 : Vue clinique et radiographie rétro-alvéolaire à 42 mois montrant un succès clinique	59
Figure 35 : Taux de succès et de dyschromie des dents ayant été traitées par le ProRoot MTA et la Biodentine	60
Figure 36 : Dent traitée avec du MTA immédiatement après le traitement (A1) et lors d'une séance de suivi (A2) avec une dyschromie grise occlusale.....	60
Figure 37 : Arbre décisionnel.....	63

Table des tableaux

Tableau 1 : Caractéristiques principales des CVI traditionnels et des CVIMAR	37
Tableau 2 : Dérivés des ciments de Portland et du Pro Root MTA	38
Tableau 3 : Comparaison de plusieurs propriétés physico-chimiques de l'émail, de la dentine, des CVI, des composites microhybrides, du MTA et de la Biodentine.....	39
Tableau 4 : Comparaison de plusieurs propriétés physico-chimiques de l'émail, de la dentine, des CVI, des composites microhybrides, du MTA et de la Biodentine.....	50
Tableau 5 : Tableau récapitulatif.....	51
Tableau 6 : Les principaux facteurs de conservabilité d'une dent	53

Vu, le Directeur de thèse

Vu, le Doyen de la Faculté de Chirurgie dentaire
de l'Université Paris Descartes

Docteur Marion FLORIMOND

Professeur Louis MAMAN

Vu, le Président de l'Université Paris Descartes
Professeur Frédéric DARDEL
Pour le Président et par délégation,

Le Doyen Louis MAMAN

Résorptions cervicales externes : la prise de décision thérapeutique

Résumé :

Les résorptions cervicales correspondent à un processus pathologique provoquant un remplacement progressif des tissus dentaires par un tissu de granulation. Débutant au niveau de l'attache parodontale, la lésion évolue dans le tissu dentinaire en direction horizontale et verticale, formant un réseau étendu et complexe. Plusieurs stratégies de traitement des résorptions cervicales externes ont été décrites dans la littérature et plusieurs classifications ont été établies afin de guider la décision thérapeutique du chirurgien-dentiste. Néanmoins il n'existe pas à ce jour de consensus sur lequel on pourrait s'appuyer pour choisir la bonne démarche à suivre pour traiter ces lésions. Le praticien est amené à faire des choix notamment en ce qui concerne l'accès à la lésion, la conservation de la vitalité pulpaire, le choix du matériau pour combler la lacune créée par la résorption. Pour les résorptions les plus évoluées, se pose la question de la conservation de la dent. L'objet de cette thèse est de faire un point sur les données actuelles concernant les moyens thérapeutiques des résorptions cervicales externes et les éléments pouvant guider la prise de décision dans le traitement de telles lésions. Après quelques rappels généraux sur ces résorptions, sur la démarche diagnostique qui permet de les mettre en évidence, ainsi que sur les différentes classifications qui existent à ce jour, nous exposerons les différents moyens thérapeutiques dont dispose le chirurgien-dentiste pour les prendre en charge. Ensuite, nous nous pencherons sur les éléments qui permettent d'établir une stratégie de traitement en faisant des choix parmi les différentes possibilités thérapeutiques en fonction des caractéristiques de la lésion. Nous regrouperons ces éléments sous forme d'un arbre décisionnel.

Discipline :

Odontologie conservatrice

Mots clés fMesh et Rameau :

Résorption dentaire -- thérapie -- Dissertations universitaires ; Col de la dent -- chirurgie -- Dissertations universitaires ; Imagerie pour le diagnostic en odontostomatologie -- Thèses et écrits académiques ; Matériaux dentaires -- Thèses et écrits académiques

Université Paris Descartes
Faculté de Chirurgie dentaire
1, rue Maurice Arnoux
92120 Montrouge