



HAL
open science

Morbidité et mortalité en médecine bucco-dentaire

Aliette Millet

► **To cite this version:**

Aliette Millet. Morbidité et mortalité en médecine bucco-dentaire. Sciences du Vivant [q-bio]. 2019. dumas-02118877

HAL Id: dumas-02118877

<https://dumas.ccsd.cnrs.fr/dumas-02118877>

Submitted on 3 May 2019

HAL is a multi-disciplinary open access archive for the deposit and dissemination of scientific research documents, whether they are published or not. The documents may come from teaching and research institutions in France or abroad, or from public or private research centers.

L'archive ouverte pluridisciplinaire **HAL**, est destinée au dépôt et à la diffusion de documents scientifiques de niveau recherche, publiés ou non, émanant des établissements d'enseignement et de recherche français ou étrangers, des laboratoires publics ou privés.



Distributed under a Creative Commons Attribution - NonCommercial - NoDerivatives 4.0 International License



UNIVERSITÉ
PARIS
DESCARTES

MEMBRE DE

U-S-PC
Université Sorbonne
Paris Cité

AVERTISSEMENT

Cette thèse d'exercice est le fruit d'un travail approuvé par le jury de soutenance et réalisé dans le but d'obtenir le diplôme d'État de docteur en chirurgie dentaire. Ce document est mis à disposition de l'ensemble de la communauté universitaire élargie.

Il est soumis à la propriété intellectuelle de l'auteur. Ceci implique une obligation de citation et de référencement lors de l'utilisation de ce document.

D'autre part, toute contrefaçon, plagiat, reproduction illicite encourt toute poursuite pénale.

Code de la Propriété Intellectuelle. Articles L 122.4

Code de la Propriété Intellectuelle. Articles L 335.2 - L 335.10



UNIVERSITÉ
PARIS
DESCARTES

MEMBRE DE

U-PC
Université Sorbonne
Paris Cité

UNIVERSITÉ PARIS DESCARTES

FACULTÉ DE CHIRURGIE DENTAIRE

Année 2019

N° 020

THÈSE

POUR LE DIPLÔME D'ÉTAT DE DOCTEUR EN CHIRURGIE DENTAIRE

Présentée et soutenue publiquement le : 27 février 2019

Par

Aliette MILLET

Morbidité et mortalité en Médecine bucco-dentaire

Dirigée par M. le Docteur Nathan Moreau

JURY

M. le Professeur Benjamin Salmon
Mme le Professeur Loredana Radoi
M. le Docteur Nathan Moreau
Mme le Docteur Anne-Laure Ejeil
M. le Docteur Jean-Luc Charrier

Président
Assesseur
Assesseur
Assesseur
Invité



Tableau des enseignants de la Faculté

DÉPARTEMENTS	DISCIPLINES	PROFESSEURS DES UNIVERSITÉS	MAÎTRES DE CONFÉRENCES
1. DÉVELOPPEMENT, CROISSANCE ET PRÉVENTION	ODONTOLOGIE PÉDIATRIQUE	Mme DAVIT-BÉAL Mme DURSUN Mme VITAL	M. COURSON Mme JEGAT Mme SMAIL-FAUGERON Mme VANDERZWALM
	ORTHOPÉDIE DENTO-FACIALE		Mme BENAHMED M. DUNGLAS Mme KAMOUN-GOLDRAT Mme LE NORCY
	PRÉVENTION, ÉPIDÉMIOLOGIE, ÉCONOMIE DE LA SANTÉ ET ODONTOLOGIE LÉGALE	Mme FOLLIGUET M. PIRNAY	Mme GERMA M. TAVERNIER
2. CHIRURGIE ORALE, PARODONTOLOGIE, BIOLOGIE ORALE	PARODONTOLOGIE	Mme COLOMBIER Mme GOSSET	M. BIOSSE DUPLAN M. GUEZ
	CHIRURGIE ORALE	M. MAMAN Mme RADOI	Mme EJEIL M. GAULTIER M. HADIDA M. MOREAU M. NGUYEN
	BIOLOGIE ORALE	Mme CHAUSSAIN M. GOGLY Mme SÉGUIER Mme POLIARD	M. ARRETO Mme BARDET (MCF) Mme CHARDIN M. FERRE M. LE MAY
3. RÉHABILITATION ORALE	DENTISTERIE RESTAURATRICE ENDODONTIE	Mme BOUKPESSI Mme CHEMLA	Mme BERÈS Mme BESNAULT M. BONTE Mme COLLIGNON M. DECUP Mme GAUCHER
	PROTHÈSES		M. CHEYLAN M. DAAS M. DOT M. EID Mme FOUILLOUX-PATEY Mme GORIN M. RENAULT M. RIGNON-BRET M. TIRLET M. TRAMBA Mme WULFMAN
	FONCTION-DYSFONCTION, IMAGERIE, BIOMATÉRIAUX	M. SALMON	M. ATTAL Mme BENBELAID Mme BENOÎT A LA GUILLAUME (MCF) M. BOUTER M. CHARRIER M. CHERRUAU M. FLEITER Mme FRON CHABOUIS Mme MANGIONE Mme TILOTTA
	PROFESSEURS ÉMÉRITES	M. BÉRENHOLC Mme BRION M. LASFARGUES M. LAUTROU M. LEVY	M. PELLAT M. PIERRISNARD M. SAFFAR Mme WOLIKOW
Mise à jour le 04 septembre 2018			

Remerciements

À M. le Professeur Benjamin Salmon

Docteur en Chirurgie dentaire

Spécialiste qualifié en Chirurgie orale

Docteur de l'Université Paris Descartes

Habilité à Diriger des Recherches

Professeur des Universités, Faculté de Chirurgie dentaire Paris Descartes

Praticien Hospitalier, Assistance Publique-Hôpitaux de Paris

Chef de service de l'hôpital Bretonneau

Pour m'avoir fait l'honneur de présider ce jury de thèse d'exercice, pour les enseignements que vous m'avez prodigués avec pédagogie et bienveillance, pour votre disponibilité et votre écoute. Veuillez trouver ici l'expression de ma grande reconnaissance.

À Mme le Professeur Loredana Radoi

Docteur en Chirurgie dentaire

Spécialiste qualifiée en Chirurgie orale

Ancien Interne des Hôpitaux

Docteur de l'Université Paris Sud

Habilitée à Diriger des Recherches

Professeur des Universités, Faculté de Chirurgie dentaire Paris Descartes

Praticien Hospitalier, Assistance Publique-Hôpitaux de Paris

Pour m'avoir fait l'honneur de participer à mon jury de thèse, pour les savoirs et enseignements que vous vous attachez à transmettre aux étudiants. Veuillez trouver ici le témoignage de mon profond respect et de mon admiration.

À M. le Docteur Nathan Moreau

Docteur en Chirurgie dentaire

Spécialiste qualifié en Chirurgie orale

Ancien Interne des Hôpitaux

Docteur de l'Université Pierre et Marie Curie

Maître de Conférences des Universités, Faculté de Chirurgie dentaire Paris Descartes

Praticien Hospitalier, Assistance Publique-Hôpitaux de Paris

Lauréat de l'Académie Nationale de Chirurgie Dentaire

Pour m'avoir fait l'honneur de diriger cette thèse, pour l'attachement que vous portez à transmettre votre savoir et votre passion de l'art dentaire. Pour l'enseignement que vous me transmettez, votre disponibilité et votre bienveillance à mon égard. Veuillez trouver ici l'expression de mon admiration et de ma profonde reconnaissance.

À Mme le Docteur Anne-Laure Ejeil

Docteur en Chirurgie dentaire

Docteur de l'Université Paris Descartes

Maître de Conférences des Universités, Faculté de Chirurgie dentaire Paris Descartes

Praticien Hospitalier, Assistance Publique-Hôpitaux de Paris

Pour m'avoir fait l'honneur de siéger au sein de ce jury de thèse, pour la qualité de l'enseignement que vous transmettez aux étudiants, pour vos conseils et pour la patience et la bienveillance que vous avez eus à mon égard. Veuillez trouver ici l'expression de la plus sincère admiration.

À M. le Docteur Jean-Luc Charrier

Docteur en Chirurgie dentaire

Spécialiste qualifié en Chirurgie orale

Docteur de l'Université Paris Descartes

Maître de Conférences des Universités, Faculté de Chirurgie dentaire Paris Descartes

Praticien Hospitalier, Assistance Publique-Hôpitaux de Paris

Pour m'avoir fait l'honneur de siéger au sein de ce jury de thèse, pour le précieux savoir que vous m'avez transmis avec bienveillance et pour la gentillesse et l'écoute dont vous avez fait preuve à mon égard. Veuillez trouver ici le témoignage de mon respect et de ma profonde gratitude.

Remerciements

A ma maman, modèle inspirant qui nous a lancé dans la vie avec tant d'amour et veille sur nous.

A mon papa, qui s'est dévoué entièrement à ses enfants, merci de tout ce que tu as fait pour nous toutes ces années. Merci de nous avoir toujours poussé vers l'excellence et de nous avoir transmis ta vision du monde et ton esprit critique. Merci de m'avoir poussée, soutenue, encouragée et supportée durant ces longues études. Tu m'as permis d'avoir du cran jusqu'au bout et j'espère plus que tout t'avoir rendu fier.

A mon frère chéri Quentin, très souvent mon modèle dans tant de domaines. Merci pour ton exemple, ton soutien et tes critiques, parfois mal reçues mais souvent justifiées. Merci pour Anne-Lise et Hélène qui illuminent notre petite famille de leurs sourires et de leur joie. J'espère que tu continueras encore longtemps à m'entraîner sur des sentiers périlleux mais grandioses.

A ma Bonne Maman, pour son tendre soutien.

A mon petit chaton Pauline pour ces années passées ensemble, pour nos rires, nos galères, nos moments de joie et de tristesse, pour ces derniers mois difficiles sur nos thèses et ta présence infaillible. Merci d'avoir toujours été une véritable amie.

A mon équipe de power-rangers ; Adrien, Tri-Vu et David. Que jamais la censure, la logique ou la maturité ne s'installe entre nous et nos élucubrations !

A Aurélie, fidèle au poste depuis maintenant 20 ans. Aux 20 prochaines années et aux nouvelles aventures qui nous attendent.

A la « swag team », qui a rendu la PAES presque supportable. Pour ces moments difficiles partagés, dont nous n'avons gardés que les bons souvenirs. Pour nos longues soirées de radotage passées et futures. A Mathilde qui y sera toujours un peu présente.

A mon binôme Loulou, grâce à toi l'externat a été inoubliable. Pour nos rigolades, nos « Hakuna Matata » en pédiatrie, nos folles soirées et même nos chamailleries et crises de nerf qui nous donneront matière à rire pour surement longtemps...

A Chonchon-Gaël, Petit Poney-Godard et Mr Izart, boute-en-trains de l'extrême, pour tous ces moments pas toujours très intelligents.

A mes amis chapeautés, et surtout Nina, Hélène, Maxime, Crevant, Vianney, Djezus et Gaël !

A la dream-team de Bretonneau, pour ces belles années passées ensemble, et notamment ces innombrables cafés au doux soleil du petit Bret !

A François pour sa présence et son soutien au cours des derniers mois.

Aux enseignants de Bretonneau, qui fondent la réputation joyeuse et sereine de ce service et nous ont permis de passer ces années stressantes dans une ambiance bienveillante.

A Mme Yvernault, et son sourire bienveillant et chaleureux lors des longues journées de travail à la BU qui m'a beaucoup touché.

A mon maitre Jedi, pour la passion qu'il met dans sa pratique et dans la transmission de son savoir.
Merci de m'avoir tant appris.

Table des matières

INTRODUCTION.....	3
1. ACCIDENTS MORTELS ET MORBIDITE SEVERE DEPUIS L'AN 2000 EN MEDECINE BUCCO-DENTAIRE	4
1.1 ACCIDENTS HEMORRAGIQUES	5
1.1.1. <i>Causes systémiques</i>	5
1.1.2. <i>Causes anatomiques</i>	10
1.2 ACCIDENTS D'INHALATION ET D'INGESTION DE CORPS ETRANGERS.....	16
1.2.1 <i>Accidents au fauteuil</i>	16
1.2.2 <i>Accidents hors cabinet</i>	19
1.3 ACCIDENTS INFECTIEUX	21
1.3.1 <i>Cellulites</i>	21
1.3.2 <i>Infections fongiques : les mucormycoses</i>	24
1.3.3 <i>Fasciite nécrosante</i>	27
1.3.4 <i>Méningites, abcès cérébral et abcès spinal d'origine dentaire</i>	33
1.3.5 <i>Choc toxique</i>	36
1.3.6 <i>Endocardite</i>	38
1.4. REACTIONS PHYSIOLOGIQUES ET PATHOLOGIQUES SEVERES AUX PRODUITS ET SOINS DENTAIRE.....	39
1.4.1 <i>Angioœdèmes</i>	39
1.4.2 <i>Choc anaphylactique</i>	42
1.4.3 <i>Intoxications</i>	43
1.4.4 <i>Hyperthermie maligne</i>	44
1.5 TRAUMATISMES MECANIQUES LORS DES ACTES DENTAIRE	46
1.5.1 <i>Dissection carotidienne</i>	46
1.5.2 <i>Emphysème sous cutané</i>	49
2 : ANALYSE DES FACTEURS CONTRIBUTIFS AUX COMPLICATIONS MORBI-MORTELLES EN MEDECINE BUCCO-DENTAIRE	51
2.1 FACTEURS LIES AUX PATIENTS	51
2.1.1 <i>Répartition selon l'âge et le sexe</i>	51
2.1.2 <i>Contexte médical</i>	52
2.2 FACTEURS LIES A L'ACTE.....	54
2.3 FACTEURS LIES A L'ANATOMIE LOCALE	54
2.3.1 <i>Les molaires mandibulaires</i>	54
2.3.2 <i>La région symphysaire mandibulaire</i>	55

2.3.3 <i>La région orbitaire</i>	56
2.4 FACTEURS LIES A LA PRISE EN CHARGE.....	56
2.4.1 <i>Prise en charge initiale du patient</i>	56
2.4.2 <i>Prise en charge de la complication</i>	57
2.5 UN OU PLUSIEURS FACTEURS DE RISQUE ?.....	57
3 : PREVENTION ET GESTION DES ACCIDENTS ET COMPLICATIONS GRAVES EN MEDECINE BUCCO-DENTAIRE	58
3.1 PREVENTION	58
3.1.1 <i>Préopératoire</i>	58
3.1.2 <i>Per opératoire</i>	60
3.1.3 <i>Post-opératoire</i>	62
3.2 CONDUITE A TENIR EN CAS DE SITUATION D'URGENCE.....	64
3.2.1 <i>Hémorragie</i>	64
3.2.2 <i>Ingestion et inhalation</i>	65
3.2.3 <i>Infections</i>	66
3.2.4 <i>Réactions anormales aux soins et produits dentaires</i>	66
CONCLUSION	68
BIBLIOGRAPHIE	69
TABLE DES FIGURES	74
TABLE DES TABLEAUX	75
ANNEXE	76

Introduction

« Je ne dis jamais d'une opération qu'elle est sans danger. » Auguste Bier (1861-1949) ¹

La médecine bucco-dentaire est une spécialité médico-chirurgicale dont la majorité des actes thérapeutiques sont de nature invasive. Ces actes sont réalisés au sein d'une région anatomique complexe, dans l'immédiate proximité de zones et structures à risque : les artères de moyen et gros calibre, le carrefour aéro-digestif ainsi que les régions cervicale, orbitaire et cérébrale. De ce fait, la pratique de la médecine bucco-dentaire peut induire de nombreux risques médicaux.

Une revue de littérature publiée en 2017 par Reuter *et al.*² s'est appliquée à dénombrer et à analyser tous les cas de décès suite à un soin bucco-dentaire entre 1960 et 2015. Cette analyse, portant sur 148 cas a permis de déterminer les catégories de complications fatales les plus fréquentes et les actes ayant entraîné ces complications. Il en ressortait une majorité d'accidents liés aux anesthésies générales et à la sédation intraveineuse dans le cadre d'une pratique hospitalière.

Néanmoins, des complications sévères ou mortelles peuvent également survenir lors d'actes plus communément réalisés en pratique de ville. De nombreux cas de complications mortelles ou ayant engagé le pronostic vital suite à des actes considérés comme « simples » ou « courants », ont été rapportés.

A travers une revue narrative de la littérature scientifique, ce travail avait pour objectif de décrire et d'analyser ces cas afin de déterminer leurs caractéristiques communes (circonstances, facteurs de risques, délai d'apparition, premiers symptômes, mode et rapidité d'évolution, difficultés de diagnostic...) dans le triple but d'identifier les situations à risque de morbidité ou mortalité, de préciser les zones anatomiques à risque et de définir les facteurs et les signes évocateurs des différentes complications rapportées.

Ce travail n'a pas pour ambition de fournir une analyse statistique exhaustive des accidents mortels et morbides en médecine bucco-dentaire, tâche rendue impossible par de nombreux biais : biais de déclaration et de publication des cas, critères d'inclusion, multiplicité des types d'accidents et des spécialités impliquées.

¹ Gendron, « Aphorismes chirurgicaux et pratique de la chirurgie orale : perspectives historiques, pédagogiques et cliniques ».

² Reuter et al., « Death related to dental treatment : a systematic review ».

1. Accidents mortels et morbidité sévère depuis l'an 2000 en Médecine bucco-dentaire

Cette première partie s'est appliquée à décrire les cas de complications mortelles ou sévères rapportées dans la littérature depuis l'an 2000. Les critères d'inclusion des cas rapportés ont été les suivants :

- *Complications survenant à la suite d'un soin ou d'une consultation.* Les affections d'origine dentaire n'ayant jamais fait l'objet d'une prise en charge par un chirurgien-dentiste ont été exclues.
- *Acte pratiqué (si acte il y a eu) réalisable dans le cadre d'une pratique généraliste de cabinet.* Ce critère a entraîné l'exclusion de plusieurs catégories de soins : les soins réalisés sous anesthésie générale ou intraveineuse, les actes nécessitant d'emblée une prise en charge hospitalière ou spécialisée et la prise en charge des patients dont l'état de santé connu nécessitait une prise en charge hospitalière.
- *Décès ou morbidité du patient* (la morbidité étant ici définie par la mise en jeu du pronostic vital du patient) : l'hospitalisation en service de réanimation ou de soins intensifs a été considérée comme le critère d'inclusion pour les patients non décédés.
- *Description détaillée de la complication et de ses circonstances.* Les publications ne renseignant pas plusieurs des informations suivantes n'ont pas été incluses : âge et sexe du patient, état de santé préalable, soin réalisé, site du soin, type de complication, diagnostic, issue.
- *Publications ultérieures à l'an 2000.* Au vu de l'évolution rapide de la médecine Bucco-Dentaire, seuls les cas survenus au 21^{ème} siècle ont été inclus, afin de se rapprocher au plus près des conditions de pratique actuelle des chirurgiens-dentistes.

Les cas de cancers des voies aéro-digestives supérieures non ou mal diagnostiqués n'ont pas été inclus dans ce travail. Cette décision, certes arbitraire, est fondée sur plusieurs raisons. Si leur diagnostic fait bien évidemment partie des prérogatives du chirurgien-dentiste, le lien de causalité entre l'absence ou le retard du diagnostic et l'issue est difficile à déterminer.

Les cas retenus sont récapitulés dans un tableau en annexe de ce travail.

1.1 Accidents hémorragiques

1.1.1. Causes systémiques

1.1.1.1. Cirrhose hépatique

La cirrhose hépatique a plusieurs étiologies : consommation excessive d'alcool, infection par le virus de l'hépatite B ou C, hépatite auto-immune. Elle entraîne un risque hémorragique par deux mécanismes :

- Thrombopénie liée à un hypersplénisme ;
- Diminution de synthèse des facteurs de la coagulation.

Elle entraîne également une immunodépression.

Aucun cas d'hémorragie post-extractionnelle mortelle liée à une cirrhose n'a été retrouvé dans la littérature depuis l'an 2000. Néanmoins comme le montre l'illustration clinique n°1, ce risque ne doit pas être minimisé. Si un interrogatoire minutieux doit permettre la plupart du temps de détecter les patients pouvant souffrir d'hépatite, le risque hémorragique ne peut jamais être écarté. En effet il faut toujours garder en tête que les réponses du patient peuvent être, volontairement ou non, erronées. De plus, le patient peut être atteint d'une hépatite virale occulte.

Le cas suivant explicite bien cette problématique.

Illustration clinique n°1

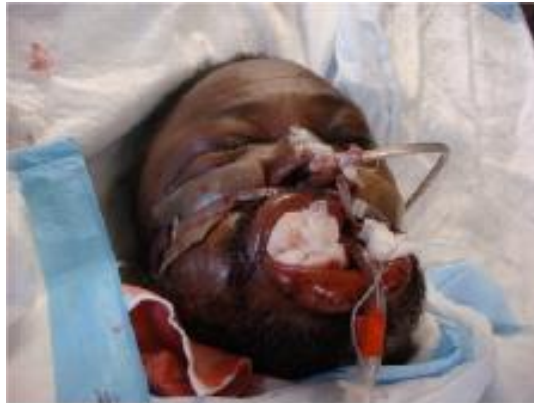Lieberman *et al.*³ rapportent le cas d'un homme de 54 ans s'étant présenté dans une clinique dentaire pour des douleurs. A l'anamnèse il avait rapporté un AVC dix ans auparavant suite auquel il avait pris de l'aspirine pendant 7 ans. Il n'a pas rapporté de médication actuelle, aucun usage de drogue ou tabac et une consommation occasionnelle d'alcool.

Après examen buccal, il a subi l'extraction de 35, 47 et 48 sous anesthésie locale avec vasoconstricteurs (épinéphrine à 1/100000^{ème}).

Suite à ces extractions, le chirurgien-dentiste observa un saignement lent et persistant des sites d'extraction. Il mit en place des mesures d'hémostase locale : compression, mise en place de matériaux hémostatiques, sutures. Malgré ces mesures le saignement persistait et le patient a été transféré aux urgences. A l'examen d'entrée aux urgences une élévation du plancher buccal et un œdème de l'espace submandibulaire droit étaient observés (Figure 1). Le patient a alors été intubé pour pallier au risque d'asphyxie aiguë.

³ Lieberman et al., « Control of life-threatening head and neck hemorrhage after dental extractions : a case report ».

Figure 1 : Photographie du patient après intubation, montrant l'œdème sévère de la face



Source : Lieberman et al., « Control of life-threatening head and neck hemorrhage after dental extractions », 2010

L'interrogatoire des proches du patient a fini par révéler l'alcoolisme du patient.

Après de nombreuses mesures locales, transfusions et l'administration systémique d'agents antifibrinolytiques, l'hémorragie a finalement pu être maîtrisée par administration de facteur VIIa 24h après l'opération. Le patient aurait perdu environ 3.5 litres de sang au total.

L'œdème affectant les voies aériennes a commencé à diminuer à J13 post-intervention, permettant l'extubation du patient. Celui-ci a pu sortir de l'hôpital au bout de 34 jours.

Le diagnostic final a été un déficit en facteur VII secondaire à une cirrhose hépatique.

Ce cas montre que même lors de l'exécution d'un acte courant sur un patient a priori sain le risque hémorragique reste toujours présent. Sans une prise en charge rapide de ce patient l'issue de cette intervention aurait pu être tragique.

En cas de doute lors de l'anamnèse, le praticien ne doit pas hésiter à prescrire un bilan d'hémostase (NFS, plaquettes, TP, TCA).

1.1.1.2. Déficits en facteurs participant à la coagulation

Les troubles de la coagulation comme l'hémophilie et la maladie de Willebrand sont des maladies bien connues, touchant environ 6000 personnes en France. Chez les patients concernés, tout soin doit être précédé d'une prise de contact avec l'hématologue du patient afin déterminer quels actes sont réalisables en cabinet d'omnipraticque et sous quelles conditions. Les actes invasifs et

notamment chirurgicaux peuvent nécessiter une prise en charge spécialisée hospitalière. Les protocoles appliqués permettent ainsi de réaliser les soins invasifs avec un risque minimum.

Le risque le plus important provient des troubles non diagnostiqués. En effet si les troubles de l'hémostase comme l'hémophilie sont généralement connus des patients car diagnostiqués très jeunes, certains troubles peuvent se déclarer à l'âge adulte. Hanratty et Cowan⁴ ont décrit en 2010 deux cas d'hémorragies post-extraction liés à une maladie de Willebrand acquise à l'âge adulte (AvWD). Cette pathologie rare peut survenir suite à des maladies communes chez les patients n'ayant aucun antécédent personnel ou familial de saignements. Les deux patients n'avaient pas été diagnostiqués auparavant, n'ayant développé ce trouble hémorragique qu'à l'âge adulte. Dans ces deux cas l'hémorragie a pu être contrôlée sans complication majeure. Le cas suivant montre une complication plus sévère.

Illustration clinique n°2

Doscher *et al.*⁵ rapportent le cas d'une jeune femme de 18 ans sans antécédent personnel ou familial chez qui a été pratiquée l'extraction des 4 dents de sagesse sans complication peropératoire. Au contrôle à 7 jours aucun élément anormal n'avait été noté.

La patiente a été revue en urgence au 14^{ème} puis au 15^{ème} jour pour une reprise du saignement du site d'extraction. Les techniques d'hémostase locale ont permis de maîtriser le saignement. Le 16^{ème} jour la patiente a présenté un saignement important et pulsatile de l'alvéole de 48. Elle a été transférée aux urgences.

A son admission, la patiente était hypotendue et présentait un hématoците bas (Ht = 23 %). L'hémostase a été obtenue par des mesures locales mais l'hématoците s'est avéré toujours en baisse 5h plus tard (Ht = 21 %). Une hémorragie interne dans les tissus autour du site a alors été détectée. La patiente a été admise en unité de soins intensifs pour hypotension, tachycardie et risque d'obstruction des voies aériennes supérieures.

Les examens réalisés par la suite ont démontré un déficit méconnu en COX1.

La patiente a pu sortir après 5 jours d'hospitalisation, à J21.

Dans ce cas, aucune précaution n'aurait pu permettre de prévoir l'accident hémorragique, néanmoins une reprise de saignement au 14^{ème} et 15^{ème} jour aurait dû alerter le praticien.

⁴ Hanratty et Cowan, « Acquired von willebrand disease secondary to hypothyroidism : a rare cause for postextraction hemorrhage ».

⁵ Doscher et Volpe, « Late postoperative hemorrhage in a patient with undiagnosed cox-1 deficiency after third molar extractions ».

1.1.1.3. Fièvre pré-opératoire

La dengue est une infection virale présente dans toutes les zones tropicales, et touchant entre 50 et 100 millions de personnes chaque année. Elle peut causer une fièvre hémorragique (Dengue Hemorrhagic Fever, DHF). Onze autres virus peuvent également causer des fièvres hémorragiques, la plupart étant des zoonoses.⁶ Il est donc important de rechercher toute fièvre importante chez le patient au cours de l'interrogatoire préopératoire, en particulier chez les patients ayant récemment voyagé dans un pays tropical.

Pour l'instant, aucun décès suite à une hémorragie post-extractionnelle liée à une DHF n'a été rapporté dans la littérature mais il est possible que de tels cas aient existé mais n'aient pas été répertoriés dans les pays touchés par la dengue.

Illustration clinique n°3

Le cas décrit ici par Dubey *et al.*⁷ concerne l'extraction d'une 38 chez un patient de 62 ans sans antécédent notable.

Après l'extraction, le chirurgien-dentiste avait noté un léger saignement persistant malgré les sutures et les mesures d'hémostase locales. Après avoir tenté en vain d'obtenir l'hémostase, le praticien a réalisé une analyse sanguine révélant une thrombopénie (40000 plaquettes/mm³). Le patient a alors été adressé vers un service d'urgences. A son admission, il a été trouvé une thrombopénie à 40000 plaquettes/mm³, de la fièvre et une tachycardie à 94 BPM.

Aux urgences, l'interrogatoire médical a permis de révéler une forte fièvre survenue 5 jours avant l'intervention. Aucun antécédent de saignement anormal n'était rapporté. En parallèle des soins entrepris pour arrêter le saignement, des examens complémentaires ont été entrepris afin de déterminer l'origine de la thrombopénie. Le virus de la dengue a été détecté dans les échantillons de plasma du patient.

Le patient a été hospitalisé en soins intensifs durant plusieurs jours. Son état s'est amélioré dès J4.

1.1.1.4. Leucémies aiguës

Environ 65 % des patients présentant une leucémie aiguë consultent précocement un chirurgien-dentiste pour des signes et symptômes buccaux⁸.

⁶ Dubey et al., « Postextraction bleeding following a fever : a case report ».

⁷ Dubey et al.

La détection précoce de ces signes est cruciale puisque la mise en place rapide d'un traitement augmente très fortement les chances de survies du patient.

Les leucémies entraînent entre autre un risque hémorragique important, pouvant se manifester par des saignements anormaux lors de soins parodontaux et chirurgicaux voire des gingivorragies spontanées.

Illustration clinique n°4

Suarez-Cuenca *et al.*⁹ ont rapporté le cas d'un jeune homme de 24 ans, qui présentait pour tout antécédent une rougeole, une scarlatine et une appendicectomie et ne prenait aucun traitement.

Le patient a subi l'extraction de la dent 38 -douloureuse depuis 2 jours- chez son chirurgien-dentiste. L'intervention n'a pas permis l'extraction complète de la dent et un fragment a été laissé en place. Au cours de l'intervention, une hémorragie importante et des douleurs ont été rapportées. Une antibioprofylaxie a été prescrite et l'extraction du fragment résiduel programmée.

Le patient a été revu par le praticien à J1 et J2 après l'intervention, présentant toujours des saignements au niveau du site opératoire ainsi qu'un œdème important. Les mesures hémostatiques locales classiques ont été mises en place. A J3 le patient a été hospitalisé pour des douleurs persistantes, un saignement modéré du site opératoire et un malaise. Après des mesures hémostatiques locales et une surveillance d'une journée le patient a été libéré. Aucune analyse sanguine n'a été réalisée.

A J4 les douleurs aiguës, les ecchymoses, la persistance de saignements accompagnés de caillots au niveau du site d'extraction et la présence d'un trismus ont amené le chirurgien-dentiste à réaliser l'extraction du fragment résiduel de 48. Suite à la fermeture de la plaie, le praticien a prescrit des analyses sanguines au patient, suspectant un trouble de la coagulation.

Le résultat des analyses a amené à l'hospitalisation en urgence du patient en service de médecine interne, puis à son transfert 3 jours plus tard à l'institut national de cancérologie où le diagnostic de leucémie aiguë promyélocytaire a été posé. Malgré la mise en place rapide d'un traitement, l'état du patient s'est détérioré et le décès est survenu quelques jours après, secondaire aux complications d'une hémorragie cérébrale.

Dans le cas présent, les symptômes du patient lors de la première consultation n'étaient pas caractéristiques d'une leucémie aiguë. Néanmoins, les complications suite à l'extraction de 48 et notamment la persistance de saignements importants chez un patient sans antécédent notable

⁸ Suárez-Cuenca et al., « Rapidly progressing, fatal and acute promyelocytic leukaemia that initially manifested as a painful third molar : a case report ».

⁹ Suárez-Cuenca et al.

auraient dû être un signe d'alerte et amener le praticien ou le service hospitalier à prescrire des analyses sanguines plus précocement. Au vu de la rapidité d'évolution des leucémies aiguës, un diagnostic plus précoce aurait peut-être permis au patient d'être pris en charge à temps.

1.1.2. Causes anatomiques

1.1.2.1. Extraction des dents de sagesse

Les extractions de dents de sagesse mandibulaires donnent lieu à 7 à 10 % de complications, les hémorragies concernent environ 1.5 % des interventions.^{10,11}

Les extractions des troisièmes molaires mandibulaires sont des actes à risque, principalement du fait de l'anatomie du site :

- *La proximité fréquente de la dent de sagesse avec le canal mandibulaire*, contenant le nerf alvéolaire inférieur, l'artère alvéolaire inférieure et la veine alvéolaire inférieure. Sa position doit toujours être soigneusement évaluée en préopératoire, tout d'abord par le cliché panoramique puis par une imagerie tridimensionnelle si la radiographie panoramique révèle une proximité avec la dent.
- *La fragilité du rebord alvéolaire lingual pouvant être facilement fracturé au cours de l'intervention*. Ces fractures sont plus fréquentes chez les personnes âgées du fait de l'adhérence entre l'os et les racines. Elles peuvent passer inaperçues.
- *Le risque d'un écoulement de sang dans la loge submandibulaire*. Le risque vital n'est alors pas seulement lié à l'hypovolémie mais surtout à la compression des voies aériennes supérieures par la collection de sang dans les tissus.
- *La vascularisation importante de la région disto-linguale de la dent de sagesse mandibulaire* et le risque de lésion de l'artère linguale ou d'une de ses branches en cas d'incision trop linguale lors de la réalisation de l'incision de décharge.¹²

Illustration clinique n°5

Funayama *et al.*¹³ rapportent le cas d'un homme de 74 ans sans antécédent notable ayant subi une extraction de 38.

¹⁰ Kraus et Katz, « Extensive facial hematoma following third molar removal ».

¹¹ Moghadam et Caminiti, « Life-threatening hemorrhage after extraction of third molars : case report and management protocol ».

¹² Moghadam et Caminiti.

¹³ Funayama *et al.*, « Asphyxial death caused by postextraction hematoma ».

Au cours de l'intervention le chirurgien-dentiste n'a rapporté aucun évènement anormal ni de saignement important de la zone opératoire. Le patient a signalé des douleurs et une difficulté à déglutir après l'intervention. Dix heures après l'extraction, le patient a appelé sa fille pour se plaindre d'une dyspnée et lui demander de venir. Le patient a été trouvé inconscient par sa fille à son arrivée.

Hospitalisé en réanimation, l'état du patient a été stabilisé mais sans reprise de conscience. Le patient est décédé 7 jours plus tard.

L'autopsie n'a révélé aucun signe extra-buccal de saignement ou de traumatisme mais un œdème de la région submandibulaire et cervicale. Elle a révélé une fracture du rebord alvéolaire lingual et un saignement sous-cutané dans la région submandibulaire jusqu'au ligament thyro-hyoïdien. Cette accumulation de sang a résulté en une compression de la trachée et une déviation de l'épiglotte. Le patient est donc décédé par asphyxie suite à la compression des voies aériennes supérieures.

Dans ce cas la responsabilité du chirurgien-dentiste est difficile à déterminer : une fracture du rebord alvéolaire lingual peut passer inaperçu en cas de saignement interne et certains patients décrivent une gêne à la déglutition liée à l'anesthésie. Néanmoins, une meilleure information du patient sur les symptômes post-opératoires anormaux aurait peut-être pu permettre une prise en charge plus précoce.

Illustration clinique n°6

Moghadam *et al.*¹⁴ ont présenté un cas similaire : un patient de 32 ans, sans autre contexte médical qu'une dépression et des troubles du comportement alimentaire. Ses antécédents comportaient l'extraction de 18 trois semaines auparavant sans complication.

Le jour de l'intervention, l'extraction de 28, 38 et 48 a été réalisée chez son chirurgien-dentiste de ville sous anesthésie locale. L'intervention a duré 3h30 et les extractions de 38 et 48 auraient été « difficiles ». Le patient présentait un saignement intraoral et un œdème de la face après avoir quitté le cabinet. Il a été adressé aux urgences par son médecin traitant suite à l'apparition d'une hématomèse puis transféré aux urgences maxillo-faciales. A son admission le patient présentait une hypotension (90/60 mmHg), une tachycardie (110 BPM) et une hypoxie (SpO₂ = 94 %).

L'examen exobuccal a montré un œdème submandibulaire bilatéral s'étendant jusqu'au cou, plus accentué du côté gauche. L'examen endobuccal retrouvait au niveau des sites d'extraction de 38 et 48 une « incision se prolongeant en direction distale jusqu'aux tissus mous en lingual de la

¹⁴ Moghadam et Caminiti, « Life-threatening hemorrhage after extraction of third molars : case report and management protocol ».

mandibule » ainsi qu'un œdème du palais mou à gauche et une incapacité du patient à atteindre l'occlusion dentaire. Il présentait également une anesthésie linguale et du nerf alvéolaire inférieur, 6 heures après l'intervention. Les analyses sanguines n'ont rien révélé d'anormal.

Le CBCT objectivait un hématome des espaces submandibulaire et pharyngé latéral gauche entraînant une déviation de l'oropharynx et une compression des voies aériennes. L'évolution de cet hématome a abouti à une désaturation à 87 % malgré une oxygénation par masque à 6L/min, le patient a alors dû être intubé et transféré en unité de soins intensifs.

Le patient a pu être libéré à J6. L'œdème s'est résorbé durant les jours suivants mais l'anesthésie du nerf lingual n'a montré aucune amélioration au contrôle à 4 mois.

Dans ce cas, il est suspecté une lésion de l'artère linguale ou d'une de ses branches dans la zone disto-linguale de la dent de sagesse ayant entraîné un saignement dans les espaces para-linguaux plutôt que dans la cavité orale. La lésion du nerf lingual conforte cette hypothèse. Si la responsabilité du chirurgien-dentiste n'a pas été discutée dans cet article, une incision en direction disto-linguale présente un risque connu de lésions aussi bien vasculaires que nerveuses. Dans ce cas, la responsabilité du chirurgien-dentiste pourrait être mise en cause.

Illustration clinique n°7

Wasson *et al.*¹⁵ rapportent le cas d'un homme de 60 ans (état de santé non renseigné) se présentant aux urgences avec son chirurgien suite à une tentative d'extraction de 38 ayant entraîné une perte de sang d'environ 1.5 litres durant l'opération. La racine mésiale n'a pu être extraite car ankylosée.

Le patient a perdu à nouveau 1 litre de sang durant l'examen aux urgences et en salle d'opération. Il a subi une embolisation sélective d'abord de l'artère faciale puis de l'artère alvéolaire inférieure gauche, ce qui a permis de stopper le saignement. Le patient a passé 24 h de plus en unité de soins intensifs avant d'être renvoyé chez lui le lendemain. Il a également rapporté des paresthésies au niveau du menton et de la lèvre inférieure suite à l'opération.

Sur la panoramique, la position extrêmement basse de la 38 et la proximité avec le canal mandibulaire étaient objectivables. Une lésion de l'artère alvéolaire et du nerf alvéolaire inférieur semble avoir été favorisée par cette proximité.

¹⁵ Wasson, Ghodke, et Dillon, « Exsanguinating hemorrhage following third molar extraction : report of a case and discussion of materials and methods in selective embolization ».

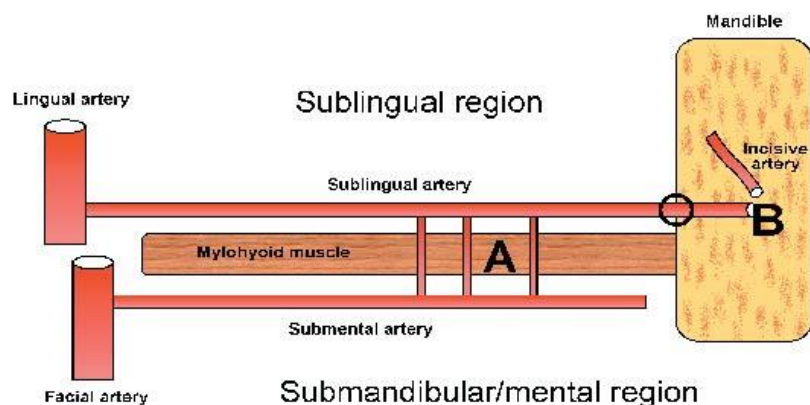
1.1.2.2. Zone inter-foraminaire mandibulaire

La zone mentonnière est considérée comme une zone à faible risque en implantologie. Le taux de succès des implantations y est important du fait de sa proportion élevée d'os cortical offrant une bonne stabilité primaire.¹⁶

Néanmoins, cette zone présente un risque important dû à sa vascularisation : une perforation de la corticale linguale peut entraîner une lésion d'une branche de l'artère sublinguale (pénétrant dans la mandibule par des foramens accessoires) ou submentale, qui présentent des anastomoses et des variations individuelles importantes (Figure 2)¹⁷. Les lésions de l'un de ces vaisseaux sont particulièrement dangereuses puisqu'une hémorragie dans la zone du plancher buccal peut aboutir à la formation plus ou moins rapide d'un hématome entraînant une glossoptose et une compression des voies aériennes supérieures entraînant leur obstruction partielle voire totale.

Une revue de littérature datant de 2003¹⁸ a dénombré 12 cas d'accidents sévères (ayant mis en jeu le pronostic vital du patient) entre 1986 et 2003. Deux cas supplémentaires ont été trouvés entre 2003 et 2018 et sont décrits dans les illustrations cliniques n°9 et 10. Si dans la plupart des cas la lésion vasculaire fait suite à la perforation de la corticale linguale, deux cas sont liés à la réalisation du lambeau. Aucun cas fatal n'a été retrouvé dans la littérature mais 5 cas ont nécessité une trachéotomie en urgence.

Figure 2 : Schéma de l'anatomie artérielle du plancher buccal



Source : Kalpidis et al., « Hemorrhaging associated with endosseous implant placement in the anterior mandible : a review of the literature », 2004

¹⁶ Budihardja et al., « Hemorrhage in the floor of the mouth after second-stage surgery : case report ».

¹⁷ Kalpidis et Setayesh, « Hemorrhaging associated with endosseous implant placement in the anterior mandible : a review of the literature ».

¹⁸ Kalpidis et Setayesh.

Illustration clinique n°8

Niamtu¹⁹ a décrit en 2001 le cas d'une patiente de 64 ans en bonne santé générale ayant bénéficié de la pose de deux implants en position de 43 et 33. Suite à la préparation des sites implantaires, le sondage des puits de forage (afin de déterminer la présence d'os permettant une bonne stabilité primaire) a montré une perforation linguale et a entraîné un saignement soudain et important du site de 33.

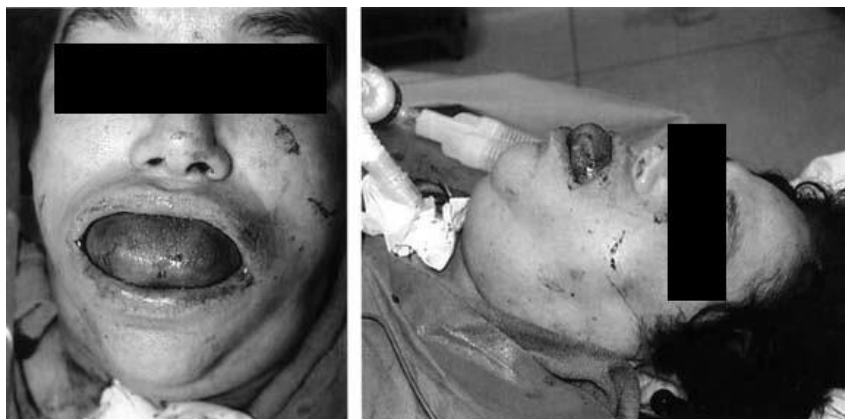L'alvéole a immédiatement été obturée au Gelfoam® et le praticien a exercé une pression digitale sur le plancher buccal pour limiter l'hémorragie.

En seulement 2 minutes le plancher et la langue de la patiente ont gonflé de manière très importante, entraînant une protrusion linguale de 5cm en dehors de la cavité orale. L'œdème de la langue entraînant une obstruction des voies aériennes et une détresse respiratoire avec chute de la saturation en oxygène, le praticien a réalisé une intubation « en force » afin de rétablir la perméabilité des voies aériennes et la patiente a été mise sous oxygène. La patiente a par la suite pu être transférée à l'hôpital au bloc opératoire où une trachéotomie a été réalisée (Figure 3). A ce moment, le saignement semblait s'être stoppé et la patiente a été mise en observation en unité de soins intensifs.

Elle a pu être libérée après 7 jours d'hospitalisation.

Ce cas montre la rapidité avec laquelle une hémorragie du plancher buccal peut entraîner une détresse respiratoire et la nécessité d'une vigilance dans cette zone ainsi que d'une bonne formation aux gestes d'urgence.

Figure 3 : Vue frontale et latérale de la patiente après trachéotomie



Source : Niamtu, « Near-fatal airway obstruction after routine implant placement », 2001

¹⁹ Niamtu, « Near-fatal airway obstruction after routine implant placement ».

Dans ce cas, l'hémorragie s'est manifestée au cours de l'intervention et a pu être prise en charge immédiatement par le praticien. Cependant, dans certains cas les symptômes de l'hémorragie peuvent se manifester jusqu'à 6 heures après l'intervention, tels qu'illustré dans les cas suivants :

Illustration clinique n°9

Ce cas présenté par Gaudio *et al.* ²⁰ en 2017 concerne un homme de 50 ans, en bonne santé générale, consultant pour une pose d'implant en position de 41 et 42. Les examens pré-opératoires suivants ont été réalisés : examen buccal et radiographie panoramique. Il n'y a pas eu d'examen tridimensionnel. La pose des deux implants de 3.3mm de diamètre et 10mm de longueur s'est déroulée normalement, sans manifestation peropératoire de saignement ou œdème. La position des implants a été contrôlée par téléradiographie de profil et panoramique.

Le même jour le patient a été vu aux urgences pour des saignements, un œdème du plancher buccal et une dyspnée, et a été immédiatement hospitalisé en unité de soins intensifs. La dyspnée a nécessité une trachéotomie et l'hématome du plancher a été drainé, permettant la réduction de l'œdème au bout de trois jours.

Dans ce cas, il est probable que l'un des implants ait transpercé la corticale linguale et entraîné une lésion des vaisseaux de la région linguale para-symphysaire.

Illustration clinique n°10

Un cas similaire a été décrit par Budihardja *et al.* ²¹ avec ceci d'intéressant que l'accident ne s'est pas produit suite à la pose des implants mais suite à un deuxième temps chirurgical visant à placer les piliers de cicatrisation sur 4 implants enfouis dans la région para-symphysaire. L'homme de 80 ans a été adressé aux urgences maxillo-faciales pour un saignement pulsatile et un œdème du plancher buccal entraînant une dyspnée importante. Une chirurgie sous anesthésie générale a dû être conduite en urgence afin de stopper l'hémorragie et de drainer l'hématome. Un examen CBCT a par la suite montré une angulation linguale de tous les implants. Une persistance à 1 mois de douleurs et d'un œdème de la glande submandibulaire a mené à son ablation ainsi qu'à la dépose chirurgicale des implants.

²⁰ Gaudio et al., « An unusual, deceptive delayed of profuse haemorrhage after mandibular implant dentistry : risk planning and medico-legal instruction ».

²¹ Budihardja et al., « Hemorrhage in the floor of the mouth after second-stage surgery : case report ».

Dans le cas présent, la lésion vasculaire a probablement été produite lors du décollement du lambeau lingual pour exposer les implants.

Kalpidis et al.²² préconisent plusieurs mesures préventives afin de limiter ce risque :

- Réalisation d'un CBCT : la forme de la mandibule et notamment de la fosse linguale ne peut être correctement analysée avec des clichés radiographiques en 2 dimensions ;
- Palpation digitale de la mandibule du patient pour appréhender l'anatomie de la fosse linguale ;
- Précaution lors de la réalisation d'un lambeau antérieur lingual ;
- Lors de la réalisation du forage, une résistance marquant l'entrée dans la corticale linguale observée avant la profondeur prévue doit être un signe d'alerte et amener le praticien à réévaluer les paramètres cliniques ;
- Suivi du patient dans les heures qui suivent la chirurgie, en particulier en cas de suspicion de perforation de la corticale linguale.

1.2 Accidents d'inhalation et d'ingestion de corps étrangers

L'inhalation ou l'ingestion de corps étrangers lors des soins dentaires est un événement rare mais potentiellement mortel. Les soins dentaires sont la deuxième cause d'inhalation de corps étrangers.²³ Deux types d'accidents liés à l'inhalation ou l'ingestion de corps étrangers liées à la pratique de la Médecine bucco-dentaire sont à distinguer : ceux se déroulant lors d'un soin au cabinet dentaire et ceux liés à un soin ou à une prothèse dentaire ayant lieu hors du cabinet.

1.2.1 Accidents au fauteuil

Les ingestions et inhalations liées aux soins et produits dentaires représentent 6.6 % du total des accidents d'ingestions/inhalations²⁴. Une étude menée en 2007 par Susini G *et al.*²⁵ a cherché à estimer la fréquence des cas d'ingestions et aspirations chez les praticiens français entre 1994 et 2004, en se basant sur les données des deux principales assurances professionnelles.

²² Kalpidis et Setayesh, « Hemorrhaging associated with endosseous implant placement in the anterior mandible : a review of the literature ».

²³ Hou et al., « Thorough documentation of the accidental aspiration and ingestion of foreign objects during dental procedure is necessary : review and analysis of 617 cases ».

²⁴ Maroulakos et Voulgarelis, « Impending total airway collapse involving a maxillary removable partial denture : a clinical report ».

²⁵ Susini, Pommel, et Camps, « Accidental ingestion and aspiration of root canal instruments and other dental foreign bodies in a French population ».

Si aucun cas mortel n'a été recensé en France durant cette période, l'étude montre la potentielle gravité de l'incident. En effet 100 % des patients ayant inhalé un instrument ont nécessité une hospitalisation contre 36 % dans les cas d'ingestions.

Si les instruments endodontiques sont souvent cités concernant les risques d'inhalation/ ingestion, ils ne représentaient en réalité que 2.2 % des inhalations et 18 % des ingestions, derrière les fraises (27 %) et les éléments prothétiques (29 %). La fréquence de ces accidents lors de traitements endodontiques rapportée par l'étude est de 0.001 et 0.12 par 100 000 pour les inhalations et ingestions respectivement, pour un total de 464 cas. On peut cependant noter que malgré la rareté des inhalations et ingestions d'instruments endodontiques, la forme de ceux-ci, comme les limes, entraîne un risque augmenté de lésions des muqueuses pouvant aboutir à de graves infections.

Si un accident de ce type est possible chez tous les patients, certains soins et patients sont plus à risque :

- *L'âge du patient* : L'étude de Hou *et al.*²⁶ a montré que 2 tranches d'âge à risque ressortent :
 - o Les 10-19 ans, chez laquelle le nombre d'ingestions est le plus élevé, mais les inhalations très faibles ;
 - o Les 60 ans et plus : chez ces patients, c'est le nombre d'inhalations qui s'avère important, dépassant celui des ingestions. Certaines personnes âgées peuvent présenter une altération nerveuse sensorielle et motrice affectant le réflexe nauséeux/ toux.²⁷
- *Le soin effectué* : Selon Hou *et al.*²⁸ les disciplines où le plus grand nombre d'accidents a été signalé sont par ordre décroissant d'accident : la prothèse, l'endodontie, les soins restaurateurs, l'implantologie, la chirurgie et l'orthodontie.
- *La position de la dent traitée* : Les dents les plus fréquemment impliquées sont les molaires mandibulaires puis les molaires maxillaires. Cela semble être lié à la proximité avec le pharynx et à la manipulation plus difficile des instruments dans cette zone de la bouche.^{29,30}
- *L'état de santé* : Les patients les plus à risque sont ceux souffrant de pathologies affectant les réflexes de toux ou le réflexe nauséeux, les patients souffrant de pathologies cérébrales pouvant provoquer des mouvements involontaires (Parkinson par exemple), les patients ayant été traités chirurgicalement pour des tumeurs de la sphère oro-faciale (qui peuvent

²⁶ Hou et al., « Thorough documentation of the accidental aspiration and ingestion of foreign objects during dental procedure is necessary : review and analysis of 617 cases ».

²⁷ Obinata et al., « An investigation of accidental ingestion during dental procedures ».

²⁸ Hou et al., « Thorough documentation of the accidental aspiration and ingestion of foreign objects during dental procedure is necessary : review and analysis of 617 cases ».

²⁹ Obinata et al., « An investigation of accidental ingestion during dental procedures ».

³⁰ Hisanaga et al., « Survey of accidental ingestion and aspiration at Tokyo dental college Chiba hospital ».

présenter des lésions morphologiques ou fonctionnelles)³¹ et les patients handicapés cérébraux et moteurs.

Illustration clinique n°11

Kim *et al.*³² décrivent en 2017 le cas d'un patient de 90 ans, pris en charge pour extraction d'une canine et d'une première molaire maxillaires. Le patient présentait comme contexte médical une insuffisance cardiaque, une fibrillation auriculaire, une coronaropathie avec pontage aorto-coronarien sept ans auparavant, une cécité de l'œil droit, une hypertension, une hyperlipidémie, un glaucome, une perte auditive et de l'arthrose. De plus le patient présentait une toux chronique et était en fauteuil roulant. Le jour de l'intervention, l'INR du patient était à 2.7 et sa saturation en oxygène oscillant entre 92 et 94 %.

Au début de l'intervention, une compresse avait été placée en distal des sites d'extraction afin de prévenir toute inhalation ou ingestion, mais elle a dû être retirée suite à de nombreuses crises de toux du patient lors desquelles il retirait lui-même la compresse. Au moment de l'avulsion de la molaire avec le davier, une toux brusque du patient a entraîné le glissement de la couronne en or des mors du davier et sa migration vers l'oropharynx. Le praticien a immédiatement fait s'asseoir et tousser le patient, sans que la couronne ne puisse être expectorée.

Sa pression artérielle, saturation et rythme cardiaques sont restés stables et le patient ne s'est plaint ni de dyspnée ni d'aucune douleur. Aucun sifflement n'a été détecté à la respiration. L'intervention d'extraction a été menée à son terme sans complications supplémentaires.

Le patient a ensuite immédiatement été transféré au service de radiologie afin de réaliser un cliché du thorax qui a révélé la présence de la couronne dans la bronche droite.

Deux tentatives infructueuses d'extraction de la couronne ont mené à sa migration dans le lobe pulmonaire inférieur droit. Elle a finalement pu être extraite par bronchoscopie à J7 post-opératoire. Malgré cette extraction, l'état du patient s'est détérioré et il a développé une pneumonie dans les jours suivants, aboutissant à son décès.

Outre le fait que ce cas montre l'importance d'une vigilance accrue chez les patients âgés à la motricité diminuée, il permet de souligner l'importance du suivi suite à l'ingestion ou l'aspiration d'un corps étranger. En effet le patient n'a montré aucun signe de détresse respiratoire directement après l'incident.

³¹ Obinata et al., « An investigation of accidental ingestion during dental procedures ».

³² Kim, Noh, et Panchal, « Mortality from an aspiration of dental crown during extraction ».

Il est du devoir du chirurgien-dentiste d'adresser le patient vers un service médical dans tout cas de disparition d'un instrument ou d'un autre corps étranger dans les voies aériennes ou digestives afin de déterminer la position de l'objet, les lésions associées et la nécessité ou non d'intervenir afin de l'extraire.

1.2.2 Accidents hors cabinet

Les accidents d'inhalation et d'ingestion hors du cabinet dentaire concernent principalement les prothèses amovibles (PA).

Les PA représentent 11.5 % des objets dans les accidents d'inhalation ou d'ingestion de corps étrangers. 47 % des PA avalées font l'objet d'un mauvais diagnostic³³.

Si le chirurgien-dentiste ne peut prévenir totalement l'inhalation ou l'ingestion d'une prothèse, il peut faire en sorte de limiter le risque et le cas échéant de permettre une prise en charge plus facile du patient :

- Premièrement, la conception de la prothèse influe sur le risque d'inhalation/ingestion. Il est notamment aujourd'hui déconseillé de réaliser des prothèses amovibles partielles unilatérales qui entraînent un risque d'inhalation supérieur du fait de leur petite taille.
- Deuxièmement, la bonne maintenance des prothèses amovibles permet de limiter le risque de décrochage. Il est important de vérifier régulièrement la rétention et de réaliser les actes de maintenance nécessaires (resserrage des crochets en PAP, rebasage en PAC par exemple).
- Troisièmement, une bonne information du patient permet de limiter les risques : informer les patients des risques encourus lors d'un port de prothèse nocturne est primordial. Plusieurs cas d'inhalation de prothèses lors du sommeil ont été trouvés (ex : illustration clinique n°13).
- Quatrièmement, la conception de la prothèse peut ou non faciliter le diagnostic d'une inhalation ou ingestion. La présence d'éléments radio-opaques notamment permet sa localisation lors d'une radiographie thoracique.

Illustration clinique n°12

Funayama *et al.*³⁴ rapportent le cas d'un homme d'environ 50 ans ayant une hémiplégié suite à une hémorragie cérébrale, sans dysphagie, ayant accidentellement avalé sa PAP mandibulaire (10 dents et un crochet molaire).

³³ Funayama *et al.*, « An autopsy case of prolonged asphyxial death caused by the impacted denture in the esophagus ».

³⁴ Funayama *et al.*

Il a signalé à son aide-soignante avoir avalé sa prothèse et s'est plaint de douleur à la gorge, dysphagie et sensation de corps étranger dans le pharynx.

Ausculté en urgence, le médecin n'a pas détecté la prothèse à la radiographie (après un deuxième examen il a été établi que le crochet de la prothèse était visible) et a renvoyé le patient sans traitement. Le patient a pu manger en partie le repas du soir ainsi que celui du matin suivant, mais a continué à se plaindre de douleurs et d'enrouement. Il a été retrouvé inconscient quelques minutes après le début du déjeuner. Hospitalisé en urgence pour réanimation cardiaque, le patient a été intubé après l'extraction de l'appareil et de débris alimentaires obstruant le pharynx et la trachée. Malgré le retour de la circulation sanguine, il est décédé à J10 des suites d'une encéphalopathie hypoxique.

Cet article illustre bien la difficulté diagnostique en présence d'un appareil ne présentant pas ou peu de parties métalliques radio opaques et donc l'utilité de réaliser des prothèses, notamment complètes en y ajoutant des éléments radio opaques facilitant leur visualisation radiographique.

Cette question se pose d'autant plus concernant les prothèses amovibles partielles entièrement réalisées en résine qui, plus petites que les complètes présentent plus de risque d'être ingérées ou inhalées.

Illustration clinique n°13

Maroulakos *et al.*³⁵ ont récemment décrit le cas d'un patient de 76 ans ayant inhalé sa prothèse adjointe partielle métallique maxillaire pendant une quinte de toux dans son sommeil. Le patient n'a pas immédiatement montré de détresse respiratoire mais la prothèse a dû être extraite sous anesthésie générale deux jours plus tard car l'œdème provoqué par sa présence et par les lésions muqueuses menaçait d'obstruer totalement les voies aériennes.

Illustration clinique n°14

En 2005, Ekanem *et al.*³⁶ ont rapporté le cas d'un homme décédé après avoir ingéré sa prothèse amovible partielle. L'autopsie a montré que la prothèse était venue se loger à mi-hauteur de l'œsophage, causant des lacérations et une hémorragie importante. Le diagnostic d'ingestion de la prothèse a été retardé par la radioclarité de l'appareil, ne permettant pas sa détection à l'examen radiographique.

³⁵ Maroulakos et Voulgarelis, « Impending total airway collapse involving a maxillary removable partial denture : a clinical report ».

³⁶ Ekanem, Obuekwe, et Unuigbo, « Death from ingestion of removable partial denture : a case report ».

Les inhalations de prothèses amovibles peuvent aussi causer la mort par surinfection de lésions muqueuses pouvant évoluer vers une médiastinite mortelle.

Plusieurs cas d'inhalation de prothèses fixes hors du cabinet dentaire ont aussi été rapportés^{37 38 39} sans que des complications sévères ne soient à déplorer (un cas a nécessité une trachéotomie en urgence suite à une désaturation à 90 %⁴⁰).

Même si aucun cas n'a été rapporté en omnipratique, on peut également signaler le risque lié à l'ingestion et inhalation de produits liquides utilisés pour les soins dentaires. Deux cas d'inhalation de Bétadine ont été rapportés lors de chirurgies maxillo-faciales, entraînant dans les deux cas des complications pulmonaires sévères.⁴¹

1.3 Accidents infectieux

Traiter des infections d'origine dentaire fait partie des soins courants du chirurgien-dentiste, le plus souvent sans complication particulière.

Néanmoins, les infections restent une des causes principales de complications graves et de décès, dans l'étude de Reuter et al⁴² : sur 148 décès analysés (comprenant les accidents liés à l'anesthésie générale), 19 résultaient d'un accident infectieux.

1.3.1 Cellulites

La cellulite est l'une des infections dont les risques sont les mieux connus des praticiens. Néanmoins les deux cas présentés ci-dessous rappellent la vigilance nécessaire face à cette infection courante.

³⁷ Jamshed et al., « Successful flexible bronchoscopic management of a large-sized aspirated partial denture ».

³⁸ Başoğlu et al., « Pulmonary aspiration of a two-unit bridge during a deep sleep ».

³⁹ Chiu et al., « Dental bridge aspiration ».

⁴⁰ Chiu et al.

⁴¹ Choi et al., « Aspiration pneumonitis due to povidone-iodine aspiration during a facial bone fracture reduction operation »; Chepla et Gosain, « Interstitial pneumonitis after betadine aspiration ».

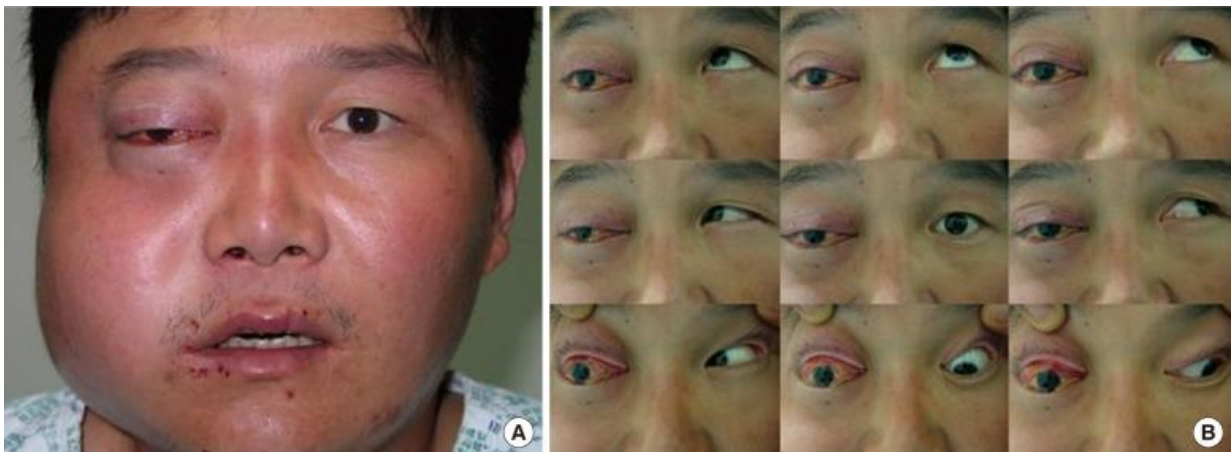⁴² Reuter et al., « Death related to dental treatment : a systematic review ».

1.3.1.1. Cellulite périorbitaire

Les infections touchant la zone périorbitaire ont généralement un foyer d'origine dans les zones adjacentes et peuvent se transmettre par les veines orbitaires et para-nasales. Ce phénomène s'observe principalement chez des sujets jeunes, entre 20 et 30 ans, de par la structure de la vascularisation à cet âge. La propagation bactérienne depuis un site dentaire peut également se faire via le sinus paranasal, les tissus mous du prémaxillaire ou la fosse infra-temporale et la fissure orbitaire inférieure. 2 à 5% des cellulites orbitaires sont odontogènes (Figure 4).⁴³

Une cellulite proche de la région orbitaire doit être prise très au sérieux de par la gravité des séquelles qu'elle peut entraîner, notamment les lésions oculaires sévères pouvant aboutir à la cécité et la dissémination à d'autres structures vitales.

Figure 4 : Cellulite périorbitaire d'origine dentaire



Source : Park et al., « A case of odontogenic orbital cellulitis causing blindness by severe tension orbit », 2013

⁴³ Yan et al., « Orbital cellulitis of odontogenic origin ».

Illustration clinique n°15

Santana-cabrera *et al.*⁴⁴ présentent le cas d'un homme de 32 ans sans antécédents particulier. Trois jours après avoir subi l'extraction de deux dents, le patient a été hospitalisé pour une fièvre et un œdème périorbitaire. Un examen de tomодensitométrie révèle alors une infection touchant le maxillaire, une sinusite et un œdème de l'hémiface droite.

La mise en place d'une antibiothérapie à large spectre et un drainage chirurgical n'ont pas permis une amélioration de l'état du patient et au 5^{ème} jour d'hospitalisation il présenta une crise convulsive. Un nouvel examen par CBCT révéla un empyème frontal sous dural et une cellulite périorbitaire.

Par la suite l'état du patient n'a cessé de se détériorer en dépit des drainages successifs entrepris et du traitement antibiotique. Le patient est décédé au bout de deux semaines de lésions neurologiques et d'une septicémie.

1.3.1.2. Cellulite génienne basse

Illustration clinique n°16

Gúzman-Letellier *et al.*⁴⁵ rapportent le cas d'un homme de 42 ans ayant déclaré une hypertension artérielle et un diabète de type 2 suivi et traité.

Le patient a été vu en cabinet de ville pour des symptômes de périodontite au niveau de sa 38 enclavée. Le chirurgien a effectué une prescription antibiotique (amoxicilline + acide clavulanique) et anti-inflammatoire (ibuprofène 400mg 3 fois/jour).

Malgré ce traitement, l'état du patient a continué à se détériorer ; il a été vu en consultation hospitalière au service de chirurgie maxillo-faciale. Il présentait alors une fièvre à 38.5°C, une dysphagie, un trismus sévère ainsi qu'une tachycardie et une tachypnée. L'examen de la face a révélé une tuméfaction indurée de la région submandibulaire gauche. Le diagnostic d'angine de Ludwig a alors été posé.

Malgré la mise en place d'une antibiothérapie intraveineuse, la détérioration de son état a continué. Le patient a été admis en unité de soins intensifs et une trachéotomie a dû être réalisée en urgence à cause de l'obstruction des voies aériennes par l'œdème.

De plus le patient a développé une insuffisance rénale aiguë sévère.

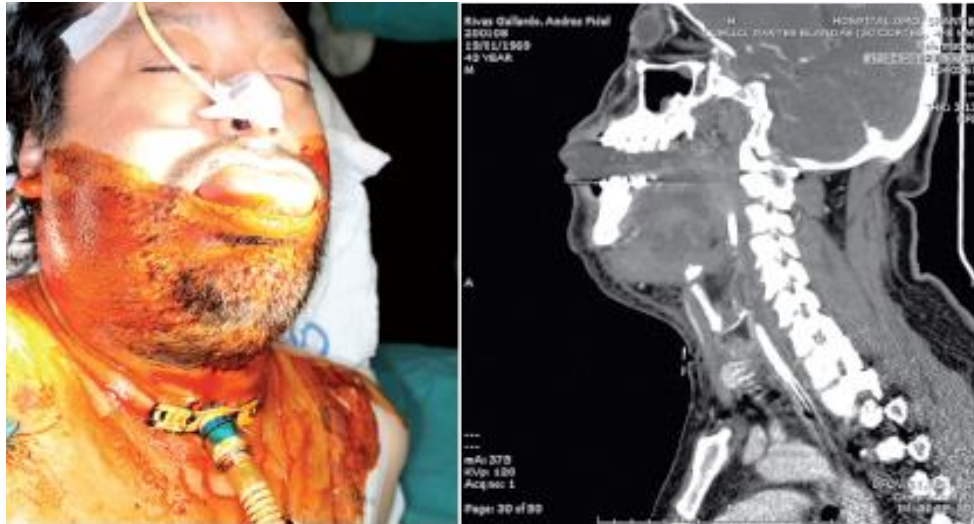Suite à l'extraction de 38, une cervicotomie de drainage et une antibiothérapie le patient a pu être stabilisé et extubé après deux semaines d'hospitalisation puis libéré au bout de 22 jours.

⁴⁴ Santana-Cabrera et al., « Celulitis orbitaria y empiema subdural como complicación de una extracción dentaria ».

⁴⁵ Guzmán-Letellier et al., « Severe odontogenic infection : an emergency : case report ».

La principale cause de décès lié à une cellulite génienne basse est l'arrêt respiratoire lié à l'obstruction des voies aériennes (Figure 5). Tout signe de difficulté respiratoire doit ainsi être considéré comme un signe majeur de gravité.

Figure 5 : Obstruction des voies aériennes par une cellulite génienne basse :
photographie de face et coupe sagittale de CBCT



Source: Guzmán-Letelier et al., « Severe odontogenic infection : an emergency : case report », 2017

1.3.2 Infections fongiques : les mucormycoses

La mucormycose est une affection rare causée par des champignons de la classe des phycomycètes, qui se rencontre généralement chez les patients immunodéprimés. Les souches causales les plus courantes étant *rhizomucor*, *rhizopus* et *absidia*.

Les symptômes précoces de la mucormycose sont : paresthésies périmasales, cellulite, œdème périorbitaire, rhinorrhée, plaies nasales. L'altération des facultés mentales signe souvent l'atteinte du SNC. Les patients qui survivent à ce type d'infection gardent souvent des séquelles fonctionnelles (cécité, troubles nerveux).

Avant la découverte de l'Amphotéricine B dans les années 1950 la mucormycose était systématiquement fatale. Aujourd'hui le traitement de référence consiste en un débridement chirurgical, associé à un traitement antifongique et parfois une oxygénothérapie hyperbare.⁴⁶

⁴⁶ Fogarty, Regennitter, et Viozzi, « Invasive fungal infection of the maxilla following dental extractions in a patient with chronic obstructive pulmonary disease ».

Une revue de 2018⁴⁷ a dénombré 16 cas de mucormycoses liées à une extraction dentaire depuis 2000, dont 3 ayant abouti au décès du patient. Cette revue a permis de faire ressortir plusieurs caractéristiques de cette pathologie :

- Une large répartition des âges : de 14 à 74 ans avec une moyenne de 52 ans ;
- Une prédominance masculine : 10 patients sur 16 ;
- Une majorité de patients présentant une immunodéficience : 11 patients sur 16 ;
- Une prédominance très marquée pour les sites d'extraction molaires maxillaires : 85 % des cas, probablement due à la proximité avec le sinus maxillaire, porte d'entrée potentielle de spores fongiques.

Illustration clinique n°17

Fogarty *et al.*⁴⁸ rapportent le cas d'un homme de 74 ans s'étant présenté au service de chirurgie orale et maxillo-faciale pour une plaie ne cicatrisant pas depuis plusieurs jours après une opération d'extraction de plusieurs dents maxillaires chez un chirurgien-dentiste de ville.

Le patient souffrait d'une BPCO et avait rapporté une crise importante environ un mois avant les extractions, ayant entraîné une pneumonie. Il avait alors été traité par corticothérapie intraveineuse et une antibiothérapie. A sa sortie de l'hôpital il lui avait été prescrit une corticothérapie orale.

Suite aux extractions, son chirurgien-dentiste l'a vu plusieurs fois en consultation de contrôle et avait noté une exposition d'os alvéolaire puis l'apparition de mobilités dentaires secteur 1 malgré un traitement antibiotique. Le patient a alors été adressé vers un chirurgien maxillo-facial puis dans un service hospitalier. Il a alors été noté alors une exposition osseuse secteur 2 et une mobilité dentaire importante et généralisée. Les examens complémentaires, CBCT et biopsie ont permis de déterminer la nature fongique de l'infection.

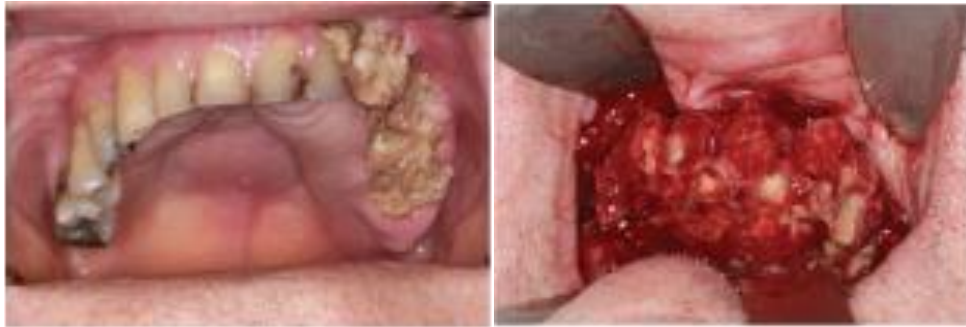Malgré les soins entrepris (traitement par Amphotéricine B, ablation du maxillaire nécrotique, débridements chirurgicaux [Figure 6]) l'état du patient s'est détérioré : incapacité à s'alimenter, insuffisance rénale sévère (induite par les fongicides) et finalement pneumonie entraînant un arrêt cardio-respiratoire 43 jours après son hospitalisation.

Dans ce cas il n'a pas été décrit les précautions prises par le chirurgien-dentiste pour pratiquer les extractions sur ce patient sous corticothérapie et la responsabilité n'a pas été discutée.

⁴⁷ Nilesh et Vande, « Mucormycosis of maxilla following tooth extraction in immunocompetent patients : Reports and review ».

⁴⁸ Fogarty, Regennitter, et Viozzi, « Invasive fungal infection of the maxilla following dental extractions in a patient with chronic obstructive pulmonary disease ».

Figure 6 : Photographies pré et per opératoire du maxillaire lors de la prise en charge chirurgicale de la mucormycose



Source: Fogarty et al., « Invasive fungal infection of the maxilla following dental extractions in a patient with chronic obstructive pulmonary disease », 2006

Illustration clinique n°18

Kim *et al.*⁴⁹ décrivent une complication survenue chez un homme de 57 ans souffrant précédemment de diabète insulino-dépendant traité mais irrégulièrement suivi.

Acte pratiqué : extraction de 27 et 28 par un chirurgien oral privé. Au cours de l'intervention, le chirurgien-dentiste n'a rien noté d'anormal. Durant les 5 jours suivant l'intervention, le patient a développé un œdème s'étendant sur l'hémiface gauche, du front à la région zygomatique et à la lèvre supérieure gauche, incluant la région périorbitaire, malgré la prescription d'antibiotiques à J2. L'œil gauche montrait des signes de déficit oculaire et un ophtalmologiste a pu confirmer l'amaurose et poser l'hypothèse diagnostique de mucormycose (les analyses sanguines confirmant un phénomène infectieux). Le patient a été mis sous pénicilline et amphotéricine B ainsi que sous insuline pour suspicion de diabète non équilibré, puis a subi un débridement chirurgical.

Durant les 12 heures suivant l'intervention, l'état général du patient s'est aggravé nécessitant son intubation. La glycémie est restée élevée entre 160 et 270 mg/dl malgré l'insuline.

Malgré un traitement antibiotique intensif, l'état du patient a continué à se détériorer jusqu'à son décès, 12 jours après l'intervention.

Trois autres cas de mucormycose rhinocérébrale d'origine dentaire ont été rapportés dans cet hôpital, avec à chaque fois un diabète comme cause ; deux d'entre eux ont été fatals.

⁴⁹ Kim, Fortson, et Cook, « A fatal outcome from rhinocerebral mucormycosis after dental extractions : a case report ».

Illustration clinique n°19

Le cas présenté par Prabhu *et al.*⁵⁰ concerne un homme de 70 ans avec un diabète non contrôlé s'étant présenté en service d'urgence trois jours après extraction d'une dent à droite ayant entraîné un écoulement de pus et de sang.

A l'examen clinique, il présentait un œdème de la joue droite, une exophtalmie de l'œil droit accompagnée d'une limitation des mouvements de l'œil et d'une aréactivité pupillaire. La muqueuse nasale présentait une décoloration noire. En intra-oral une coloration noire du palais dur droit s'étendait jusqu'à la muqueuse buccale, le site d'extraction étant difficile à identifier. Le CBCT a révélé la présence de poches de gaz (révélatrices de nécroses) dans la région buccale droite, s'étendant jusqu'à la narine, la région périorbitaire les sinus ethmoïdaux, maxillaires.

Des soins antifongiques, antibiotiques et de régulation du diabète furent mis en place et le patient a subi un débridement des tissus sous anesthésie générale. Malgré les traitements le patient est décédé d'arrêt cardiaque lié à une septicémie 10 jours après son admission.

Dans 40 à 50 % des cas de mucormycoses, le diabète est retrouvé comme facteur associé⁵¹. La mucormycose est une affection rare qui ne peut être prévue, toutefois une attention particulière face aux patients immunodéprimés et notamment diabétiques permet de diminuer le risque de complications infectieuses : face à tout patient diabétique, des vérifications doivent être faites avant un acte chirurgical : appel au diabétologue suivant le patient, prescription d'analyses sanguines (hémoglobine glyquée). La seule affirmation du patient d'être traité et suivi ne doit pas être considérée comme une garantie suffisante : la confiance n'exclue pas le contrôle.

1.3.3 Fasciite nécrosante

La fasciite nécrosante (FN) est une infection rarement rencontrée dans l'exercice du chirurgien-dentiste mais dont l'évolution rapide et le taux de mortalité élevé imposent une vigilance importante.

Cette infection polymicrobienne à propagation rapide se caractérise par une nécrose extensive et la formation de gaz dans les tissus sous cutanés et les fascias superficiels.

Du point de vue bactériologique, même si elle est souvent attribuée au streptocoque β -hémolytique de groupe A, la plupart des cas montrent une infection polymicrobienne par des bactéries aérobies et anaérobies. L'action synergétique de ces deux types de bactéries aboutit au processus nécrotique

⁵⁰ Prabhu, Alqahtani, et Al Shehabi, « A fatal case of rhinocerebral mucormycosis of the jaw after dental extractions and review of literature ».

⁵¹ Kim, Fortson, et Cook, « A fatal outcome from rhinocerebral mucormycosis after dental extractions : a case report ».

fulminant. Du fait de cette nature polymicrobienne, la fasciite nécrosante nécessite d'être traitée par une antibiothérapie à large spectre associant le plus souvent plusieurs molécules.⁵² Cette antibiothérapie est souvent associée à un débridement chirurgical des tissus nécrosés.

Une revue de littérature de Umeda *et al.*⁵³ datant de 2003 a permis d'analyser 125 cas de fasciite nécrosante d'origine dentaire. Cette étude a été réalisée sans distinction des cas où un soin a été réalisé ou non avant l'apparition des symptômes. Le taux de mortalité rapporté est élevé : 19.2 % malgré une thérapie intensive. Il peut augmenter jusqu'à 40 % en cas d'atteinte thoracique⁵⁴.

La fasciite nécrosante est souvent considérée comme ne pouvant survenir que chez des patients présentant des troubles de l'immunité ou des pathologies générales préexistantes. Cette supposition est contredite par les études récentes sur le sujet. L'étude de Umeda *et al.*⁵⁵ a montré que 44 % des patients ayant développé une FN étaient en bonne santé générale. 56 % des patients présentaient une ou des pathologies générales associées, les principales étant : diabète 24 %, alcoolisme 16.8 %, tabagisme 11.2 %, hypertension 11.2 %, corticothérapie 4.8 %.

Une autre étude portant sur 55 cas en Roumanie entre 1996 et 2012 obtenait même un résultat de 60% de patients sans pathologie systémique associée⁵⁶.

Ces études réfutent donc l'idée que la fasciite nécrosante odontogène se développe uniquement chez des patients présentant une immunodéficiences. Si la vigilance doit être accrue chez ces patients qui présentent un risque supérieur, notamment les patients souffrant de diabète non équilibré, la fasciite nécrosante doit être considérée comme diagnostic différentiel pour tout tableau clinique infectieux chez le patient sain également. Si cette pathologie peut donc s'observer chez le patient sain, le taux de mortalité est significativement plus élevé chez les patients présentant des pathologies associées : 24.3 % contre 9.3 % chez les patients sains, les pathologies les plus souvent retrouvées dans les cas fatals étant le diabète et l'alcoolisme.⁵⁷

L'âge n'est pas non plus un facteur permettant d'écarter la possibilité d'une FN puisque cette étude a montré que l'âge moyen est de 45.2 ans allant de 12 à 82 ans avec une répartition homogène sur toutes les classes d'âge.

⁵² Cruz Toro et al., « La fasciite nécrosante cervicale : rapport d'une série de six cas et revue de la littérature ».

⁵³ Umeda et al., « Necrotizing fasciitis caused by dental infection : a retrospective analysis of 9 cases and a review of the literature ».

⁵⁴ Abe et al., « Cervical necrotizing fasciitis of odontogenic origin in a healthy young patient without pre-systemic disorders ».

⁵⁵ Umeda et al., « Necrotizing fasciitis caused by dental infection : a retrospective analysis of 9 cases and a review of the literature ».

⁵⁶ Juncar et al., « Odontogenic cervical necrotizing fasciitis, etiological aspects ».

⁵⁷ Umeda et al., « Necrotizing fasciitis caused by dental infection : a retrospective analysis of 9 cases and a review of the literature ».

Une prédominance masculine semble également ressortir de ces études : rapport de 3/1 dans l'étude de Umeda *et al.*, 56 % d'hommes pour celle de Juncar *et al.*

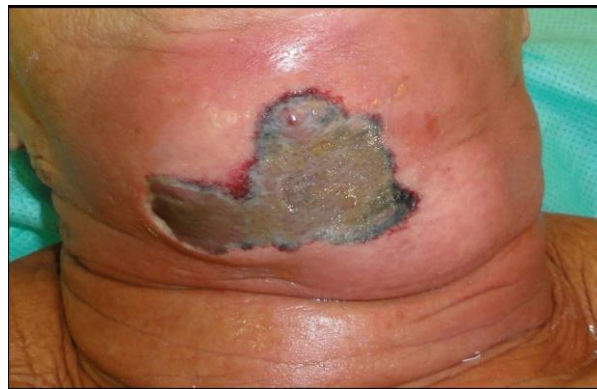Au niveau des sites à risque, une prédominance des dents mandibulaires a été observée : 85.7 % des cas où la dent causale a été rapportée, la première dent causale étant la dent de sagesse mandibulaire.⁵⁸

L'étude de Umeda *et al.* a fait ressortir trois facteurs affectant le risque de décès :

- La présence de pathologies associées ;
- Le délai de prise en charge : chez les patients ayant été opérés dans les 24 h suivant leur admission, le taux de mortalité est nettement inférieur à celui des patients ayant attendu plus de 24 h : 19.6 contre 50 % ;
- La présence d'une médiastinite : taux de mortalité de 39.5 % contre 16.7 % sans atteinte médiastinale.

Les infections dentaires sont la principale cause de fasciite nécrosante de la tête et du cou. Il est donc nécessaire que les chirurgiens-dentistes soient formés à reconnaître cette infection afin de permettre une prise en charge rapide (Figure 7).

Figure 7 : Fasciite nécrosante cervicale



Source : Arruda et al., « Cervical necrotizing fasciitis caused by dental extraction », 2016

Diagnostic de la fasciite nécrosante :

Les symptômes initiaux de la fasciite nécrosante sont une sensibilité cervicale, un érythème et un œdème. Ces signes ne sont pas spécifiques, ce qui la rend difficile à différencier d'une cellulite. A l'examen clinique on peut néanmoins trouver un signe devant alerter le praticien et l'orienter vers

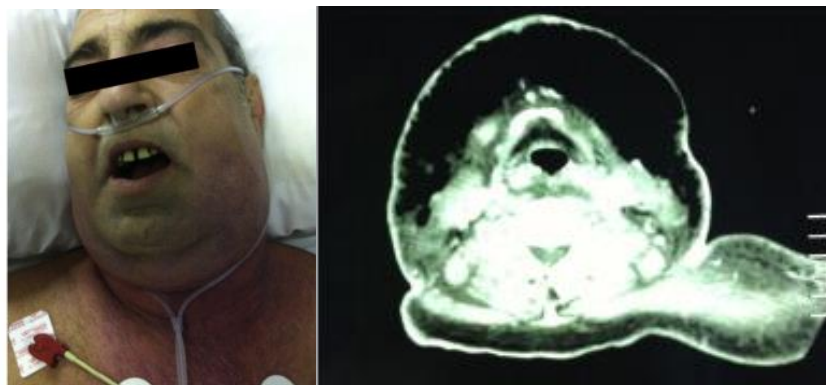
⁵⁸ Juncar et al., « Odontogenic cervical necrotizing fasciitis, etiological aspects ».

une FN : la crépitation à la palpation, marquant la présence de gaz dans les tissus. De plus cette infection a généralement une évolution plus rapide que la cellulite.

Ce signe doit alerter le praticien qui peut alors réaliser des examens complémentaires :

- l'imagerie scanner, outil de diagnostic le plus précoce, qui permet la détection de poches de gaz dans les loges du cou (Figure 8)⁵⁹ ;
- un bilan sanguin révélant systématiquement une leucocytose et une neutrophilie.

Figure 8 : Fasciite nécrosante cervicale, vue clinique et observation des poches de gaz au CBCT



Source : Tung-Yiu et al, « Cervical necrotizing fasciitis of odontogenic origin : a report of 11 cases », 2000

Illustration clinique n°20

Antunes *et al.*⁶⁰ rapportent le cas d'une femme de 45 ans, obèse, présentant un diabète de type 1 non contrôlé. La patiente a subi l'extraction de la dent 48 en cabinet en vue de la réalisation d'une prothèse amovible.

La patiente a été vue aux urgences deux jours après l'intervention pour une fièvre à 39°C et un érythème de la région submandibulaire mais a refusé l'hospitalisation. Deux jours plus tard elle a été hospitalisée suite à l'aggravation des symptômes : fièvre, expansion de l'érythème jusqu'à la poitrine, fébrilité, hypotension et déshydratation.

La patiente a été traitée par antibiothérapie à large spectre et drainages chirurgicaux (Figure 9). Les analyses menées simultanément ont révélé une hyperglycémie à 16,8 mmol/L et ont permis de déterminer les souches bactériennes impliquées, notamment des streptocoques de groupe A β -hémolytique, permettant de confirmer le diagnostic de fasciite nécrosante.

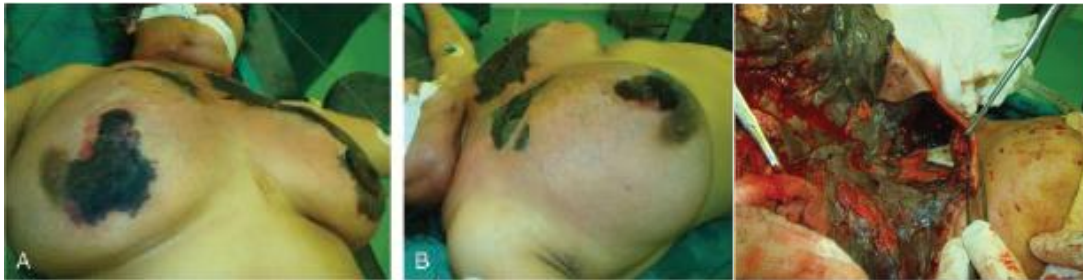La patiente est décédée 6 jours après l'extraction suite à un choc toxique avec défaillance multi-viscérale. (Voir chapitre 1.3.5 : choc toxique)

⁵⁹ Cruz Toro et al., « La fasciite nécrosante cervicale : rapport d'une série de six cas et revue de la littérature ».

⁶⁰ Antunes et al., « Extensive cervical necrotizing fasciitis of odontogenic origin ».

Plusieurs manquements sont à noter au cours de la prise en charge de cette patiente : tout d'abord la réalisation de l'intervention malgré un diabète de type 1 non contrôlé connu, ensuite l'absence de couverture antibiotique lors de cette intervention et enfin le manque d'examen CBCT lors de la première consultation aux urgences, qui permet souvent d'établir un diagnostic différentiel avec la cellulite par la mise en évidence de gaz dans les tissus.

Figure 9 : Vue clinique pré et per op de l'atteinte médiastinale par la fasciite nécrosante



Source : Antunes et al., « Extensive cervical necrotizing fasciitis of odontogenic origin », 2013

Comme vu précédemment, si le diabète est un facteur favorisant, cette grave infection peut également se présenter chez le patient sain, comme le démontrent les cas suivants :

Illustration clinique n°21

Abe *et al.*⁶¹ présentent une complication survenue chez un homme de 32 ans sans historique de troubles systémiques, tabagisme ou alcoolisme.

Le patient a été traité en cabinet dentaire pour extraction d'une troisième molaire mandibulaire. Le chirurgien-dentiste a rapporté une mauvaise hygiène buccale et un œdème de la gencive de la dent extraite. En post opératoire, le patient a été mis sous antibiotiques.

Il développa une fièvre à 40° deux jours après l'extraction. Au moment de son hospitalisation, le patient était fébrile, hypertendu (161/80 mmHg) et déshydraté. Les analyses sanguines montraient une leucocytose et un syndrome inflammatoire. L'examen TDM a révélé des abcès et des accumulations extensives de gaz dans la région cervicale et médiastinale, permettant le diagnostic de fasciite nécrosante avec médiastinite. Un traitement antibiotique large spectre a été démarré et un débridement chirurgical avec mise en place de drains a été entrepris à deux reprises.

Une amélioration notable de son état a pu être observée au bout de deux semaines d'hospitalisation et le patient a été libéré après 69 jours d'hospitalisation.

⁶¹ Abe et al., « Cervical necrotizing fasciitis of odontogenic origin in a healthy young patient without pre-systemic disorders ».

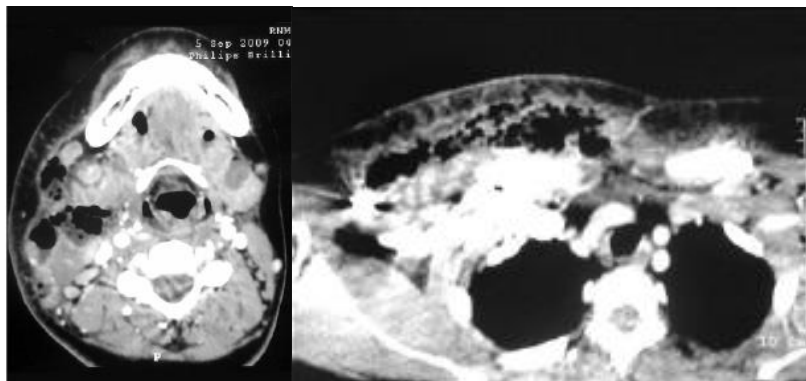
Illustration cliniques n°22

Schütz *et al.*⁶² rapportent le cas d'une femme de 23 ans sans antécédent notable s'étant présentée chez son chirurgien-dentiste pour une cellulite génienne basse gauche. Le praticien a d'abord prescrit 7 jours d'amoxicilline puis faute d'amélioration a procédé à l'extraction de la dent causale, la 37. La patiente s'est présentée aux urgences deux jours après l'intervention sur les conseils de son dentiste pour un œdème allant du processus mastoïde à la zone sous claviculaire gauche et traversant la ligne médiane dans la zone submandibulaire.

L'examen intrabuccal a révélé de nombreuses lésions carieuses, un œdème de la muqueuse linguale et un exsudat au niveau de l'alvéole de 37. Pas de troubles de la conscience ni de difficultés respiratoires n'étaient notés. L'examen TDM a montré une infection des tissus mous du cou s'étendant de la glande parotide à la jonction entre le manubrium et le corps du sternum, associée à la présence importante de gaz (Figure 10).

La patiente a été traitée par antibiothérapie associant clindamycine et métronidazole et débridement chirurgical des loges submandibulaire, sublinguale, submentale, parapharyngée, ptérygomandibulaire, paraviscérale, suprasternale et infraclaviculaire avec pose de drains. L'extraction de 18 et 48 a également été réalisée. La patiente a par la suite été transférée en unité de soins intensifs avec maintien de l'intubation pendant 48 heures. Elle a pu être libérée après 25 jours d'hospitalisation.

Figure 10 : TDM de la face et du thorax montrant des poches de gaz caractéristiques d'une fasciite nécrosante



Source : Schütz et al, « Odontogenic necrotizing fasciitis of the neck and upper chest wall », 2012

⁶² Schütz, Joshi, et Ibrahim, « Odontogenic necrotizing fasciitis of the neck and upper chest wall ».

1.3.4 Méningites, abcès cérébral et abcès spinal d'origine dentaire

1.3.4.1 Méningite

Un seul cas de méningite secondaire à un soin dentaire a été décrit dans la littérature depuis 2000.

Illustration clinique n°23

Cariati *et al.*⁶³ rapportent le cas d'un patient de 46 ans sans antécédents médicaux notables ayant subi l'extraction de 38.

Quatorze jours après l'intervention, le patient s'est présenté au service d'urgence pour des douleurs temporo-mandibulaires associées à un œdème et de la fièvre. L'examen clinique et le scanner ont permis de diagnostiquer un abcès osseux de l'angle mandibulaire gauche.

Le traitement a consisté en un drainage chirurgical, une antibiothérapie intraveineuse et l'irrigation de la zone toutes les 8h. Le patient a été libéré 7 jours plus tard.

A J35 après l'extraction, deux semaines plus tard, le patient se présente à nouveau pour des symptômes similaires et des fluctuations de l'état de conscience. En plus d'un œdème temporo-mandibulaire et de la fièvre, le patient présente une fistule pré-auriculaire. Un nouveau scanner montrait des signes d'inflammation méningée. Suite à une ponction lombaire, le diagnostic de méningite d'origine dentaire a été posé. De plus l'IRM cérébrale a révélé un empyème temporal sous-dural gauche.

Malgré une antibiothérapie intraveineuse agressive, l'état du patient a continué de se dégrader et la méningite s'est compliquée d'une vascularite cérébrale et d'un infarctus thalamique.

Après ajout d'un traitement antifongique l'état du patient s'est amélioré et le patient a pu être libéré au bout de deux semaines. Dans ce cas il est suspecté que l'infection se soit propagée au système nerveux central via l'espace ptérygo-mandibulaire ou via la circulation sanguine.

Une dysphagie, dysphonie, des troubles de l'élocution ou une altération de l'état de conscience ainsi que les œdèmes de la face sont des signes de gravité nécessitant d'adresser le patient vers un service médical compétent pour une prise en charge rapide.

⁶³ Cariati et al., « Meningitis and subdural empyema as complication of pterygomandibular space abscess upon tooth extraction ».

1.3.4.2 Abscess cérébral

L'abcès cérébral est une affection potentiellement mortelle qui nécessite des soins neurochirurgicaux d'urgence. Les abcès cérébraux sont souvent dus à une dissémination bactérienne depuis un site infecté à distance. Dans le cas des abcès d'origine dentaire, la voie de dissémination principale semble être hématogène.

Une revue de littérature de Moazzam *et al.*⁶⁴ de 2015 a recensé 60 cas d'abcès cérébral d'origine dentaire et permis de déterminer les circonstances de ces infections potentiellement mortelles.

Tout d'abord, les facteurs individuels :

- Il a été noté une nette prédominance masculine avec 82% d'hommes ;
- L'âge ne semble pas influencer sur le risque de survenue de cette infection puisqu'une moyenne de 42.1 ans a été trouvée, avec des âges allant de 3 à 70 ans ;
- 15 patients sur 60 présentaient des antécédents médicaux : alcool, drogue, diabète, malformation cardiaque, télangiectasie hémorragique héréditaire. 75% étaient en bonne santé générale.

Ensuite si on s'intéresse aux circonstances de survenue de ces infections, la revue de littérature a montré que :

- Dans 41.7% des cas elles survenaient après un soin dentaire, majoritairement des extractions (60% des cas) ;
- La majorité des cas impliquaient des molaires, sans différence entre le maxillaire et la mandibule. Dans 70% des cas l'abcès s'est manifesté du même côté que la pathologie orale (si pathologie unilatérale).

Dans les cas liés à un soin, le délai d'apparition des signes neurologiques était de 17.6 jours en moyenne. Dans 34 % de ces cas des symptômes dentaires se sont manifestés avant les symptômes neurologiques.

Le traitement de l'abcès comporte systématiquement une antibiothérapie, associée dans 85% des cas à une craniotomie. Malgré les soins, le taux de mortalité et morbidité reste important : 8% des patients décèdent et 28.3 % gardent des séquelles neurologiques.

Illustration clinique n°24

Maraki *et al.*⁶⁵ présentent une complication survenue chez un enfant de 6 ans, en bonne santé générale, après extraction d'une dent temporaire chez son chirurgien-dentiste. Deux semaines après

⁶⁴ Moazzam et al., « Intracranial bacterial infections of oral origin ».

⁶⁵ Maraki et al., « *Aggregatibacter aphrophilus* brain abscess secondary to primary tooth extraction : case report and literature review ».

l'extraction, le patient a montré une altération de l'état de conscience accompagnée de vomissements. Après des analyses sanguines, un scanner et une IRM cérébral, le diagnostic d'abcès cérébral a été posé.

Le patient a été traité par craniotomie fronto-pariétale avec drainage de l'infection et extraction de la lésion et de sa capsule. L'enfant a par la suite reçu une antibiothérapie intraveineuse durant 8 semaines.

Souche retrouvée : *Aggregatibacter aphrophilus*. Cette bactérie est souvent retrouvée dans la flore buccale des enfants. Dans ce cas, elle pourrait provenir du caniche de la famille avec lequel l'enfant était souvent en contact.

Si les soins les plus couramment incriminés sont les extractions, notamment de molaires, il est important de se rappeler que cette infection peut survenir lors de soins variés. Le cas suivant montre un abcès cérébral développé suite à un traitement endodontique :

Illustration clinique n°25

Haggerty *et al.*⁶⁶ ont décrit un cas d'abcès cérébral survenu chez un patient après le traitement endodontique de deux incisives maxillaires (présentant des abcès d'origine endodontique). L'article ne renseigne pas l'état de santé du patient de 68 ans.

Le patient a été examiné aux urgences deux semaines après l'intervention. Il présentait une dysphonie et une hémiparésie droite depuis 3 jours. Après examens le diagnostic d'abcès cérébral a été posé. Le traitement a consisté en deux craniotomies avec drainage de l'abcès et un traitement antibiotique. Le patient a repris conscience et pu être extubé une semaine après intervention. A 18 mois, le patient présente des séquelles neurologiques importantes mais peut à nouveau se déplacer seul.

Les signes qui doivent alerter le praticien sont l'association d'une lésion infectieuse en bouche, de symptômes généraux d'infection et d'altération de l'état de conscience du patient. Ce tableau clinique doit amener le praticien à adresser le patient vers un service d'urgence pour des examens complémentaires, notamment radiologiques.

⁶⁶ Haggerty et Tender, « Actinomycotic brain abscess and subdural empyema of odontogenic origin : case report and review of the literature ».

1.3.4.3 Abscès spinal épidural

Illustration clinique n°26

Dhariwal *et al.*⁶⁷ ont décrit en 2003 le cas d'une patiente préalablement saine de 20 ans ayant développé un abcès spinal épidural localisé aux vertèbres C3 à C6 suite à l'extraction sous anesthésie générale de 4 prémolaires pour causes orthodontiques.

Durant les jours suivant l'intervention la patiente s'est présentée à plusieurs reprises aux urgences pour des douleurs dans la partie droite du cou. Ces douleurs ont été confondues avec des douleurs musculaires et l'infection n'a été détectée qu'au 13^{ème} jour post-opératoire suite à une perte de connaissance associée à une fièvre importante.

L'infection a pu être maîtrisée mais la patiente est décédée 23 mois plus tard d'une hémorragie intracrânienne liée aux séquelles de cette infection.

Illustration clinique n°27

Burgess⁶⁸ a décrit un cas similaire chez une patiente de 20 ans en bonne santé générale après extraction d'une dent de sagesse. Comme pour le cas précédent, l'infection a dans un premier temps été confondue avec une douleur musculaire. Dans ce cas, les lésions liées à l'infection ont abouti à une paralysie du bras et de la jambe droite.

1.3.5 Choc toxique

Le syndrome de choc toxique est généralement connu du grand public pour son lien avec le port de tampons hygiéniques. Il peut cependant se manifester suite à des infections diverses. Le syndrome de choc toxique est causé par des souches de *Staphylocoques aureus* et de *Streptocoques pyogènes* qui produisent des exotoxines.⁶⁹ Il se caractérise par une atteinte poly-viscérale entraînant très rapidement des lésions hépatiques et rénales sévères.

Les cas de choc toxique retrouvés en lien avec les soins dentaires sont streptococciques. Le taux de mortalité du choc toxique streptococcique est plus élevé : 20 à 60 % selon les études. Le choc toxique peut être lié à une fasciite nécrosante, comme vu précédemment (Illustration clinique n°20).

Le diagnostic est souvent clinique et confirmé par les cultures bactériennes.

⁶⁷ Dhariwal, Patton, et Gregory, « Epidural spinal abscess following dental extraction – a rare and potentially fatal complication ».

⁶⁸ Burgess, « Epidural abscess after dental extraction ».

⁶⁹ Porter et Kaplan, *Le manuel Merck de diagnostic et de thérapeutique*, 1888- 89.

Le choc toxique se présente de façon brutale, avec une fièvre importante supérieure à 39°C, une hypotension artérielle, un malaise et un érythème cutané.

Le traitement consiste en un débridement du site source associé à une antibiothérapie agressive. Dans certains cas il pourra être associé à une administration d'immunoglobulines intraveineuses.

Illustration clinique n°28

Diederer *et al.*⁷⁰ ont rapporté un cas de choc toxique fatal chez une patiente de 75 ans suite à une pose d'implant. L'anamnèse avait rapporté une BPCO et une arthroplastie des deux genoux. La chirurgie a été réalisée sans couverture antibiotique et aucun évènement notable ne s'est produit en peropératoire.

Quatre jours après l'intervention, la patiente a été admise aux urgences pour des douleurs irradiantes dans le dos, des malaises, une perte d'appétit, des vomissements et des urines noires. A l'examen il a été noté des marbrures noires de la peau. Suite aux analyses sanguines la patiente a été mise sous antibiothérapie large spectre. Malgré les soins apportés son état s'est détérioré et la patiente est décédée quelques heures plus tard.

La souche retrouvée est *Streptococcus pyogenes*. Diagnostic : syndrome de choc toxique à streptocoque de groupe A.

Dans ce cas il n'y a pas de preuve que la voie de contamination soit la chirurgie implantaire car aucun prélèvement n'a été réalisé sur le site mais la proximité de l'infection avec la chirurgie était un lien suffisant.

Cette infection ne peut se développer lors de soins dentaires que chez un patient déjà porteur de Streptocoques *pyogènes* dans la cavité buccale en préopératoire. Un moyen de limiter le risque pourrait être de réaliser une culture bactérienne d'un prélèvement buccal avant intervention chez les patients potentiellement à risque, mais leur identification n'est pas évidente. Un suivi plus rigoureux suite aux chirurgies implantaires permet également de prendre en charge les complications plus rapidement.

⁷⁰ Diederer, Buiting, et Spooren, « Streptococcal toxic shock syndrome after a dental implant treatment : should patients receive antibiotic prophylaxis ? »

Illustration clinique n°29

En 2009, un autre cas de choc toxique a été décrit en Chine par Ng et Mukhopadhyay⁷¹. Le patient de 27 ans, sans antécédent médical connu a consulté dans une clinique dentaire pour des douleurs dentaires liées à 46 qui a été partiellement extraite. Le chirurgien-dentiste rapporte la présence de pus dans l'alvéole. Immédiatement après l'intervention le patient a manifesté une rigidité musculaire et des frissons mais a souhaité quitter la clinique, devant laquelle il a été découvert inconscient peu après.

A son admission aux urgences le patient était dans le coma (Glasgow 4) avec une fièvre à 41°C et une hypotension sévère (72/25mmHg). La défaillance multi-viscérale et les déficiences neurologiques soudaines ainsi que les examens sanguins initiaux ont orienté les médecins vers une septicémie. Un traitement antibiotique a été initié.

L'examen TDM de la face a montré une atteinte osseuse mandibulaire droite autour du site d'extraction de 46. En bouche, il n'a pas été trouvé d'abcès collecté nécessitant un drainage.

Quatre jours après admission, les hémocultures ont déterminé la souche responsable de l'infection comme étant *Streptococcus constellatus*, permettant de poser le diagnostic de choc toxique secondaire à un abcès parodontal avec dissémination au cerveau par embolies septiques via le foramen ovale.

L'état du patient s'est amélioré suite à l'extraction des molaires du secteur 4 et au débridement chirurgical de la zone, associé à une antibiothérapie intraveineuse (4 semaines) puis orale (3 semaines). Le patient n'a gardé que des séquelles minimales.

1.3.6 Endocardite

Illustration clinique n°30

En Angleterre, suite à un changement des recommandations en 2008, l'antibioprophylaxie n'est plus recommandée avant les soins dentaires chez les patients à haut risque d'endocardite infectieuse.

Lopez *et al*⁷² ont décrit en 2009 le cas d'un patient victime de ce changement de recommandation.

Ce cas concerne un homme de 69 ans, hypertendu, porteur d'une valve aortique métallique depuis 13 ans et d'un pacemaker.

Il se présente aux urgences 10 jours après un soin chez le dentiste pour lequel il n'avait pas reçu d'antibioprophylaxie, rapportant une fièvre, une léthargie et une confusion depuis une semaine.

⁷¹ Ng et Mukhopadhyay, « *Streptococcus constellatus* bacteremia causing septic shock following tooth extraction : a case report ».

⁷² Lopez, Flavell, et Thomas, « A not very NICE case of endocarditis ».

Les analyses sanguines révèlent la présence de *Streptocoque sanguinis* et l'échocardiogramme la présence d'un abcès autour de la valve aortique.

Le patient est décédé six semaines plus tard des complications de l'endocardite.

En France les recommandations imposent aux chirurgiens-dentistes de prescrire une antibioprofylaxie avant tout acte entraînant un risque de bactériémie chez le patient à haut risque d'endocardite infectieuse. Ce cas rappelle l'importance de cette précaution qui ne saurait être négligée.

1.4. Réactions physiologiques et pathologiques sévères aux produits et soins dentaires

1.4.1 Angioœdèmes

L'angioedème ou œdème angioneurotique se caractérise par la survenue d'œdèmes sous-cutanés et/ou sous-muqueux transitoires et récidivants responsables d'un gonflement localisé et/ou de douleur abdominale⁷³.

On décrit deux formes d'angioedème :

- L'angioedème héréditaire (AOH), se manifestant le plus souvent chez l'enfant ou l'adolescent ;
- L'angioedème acquis, débutant généralement autour de 50 ans.

Dans les deux cas, la pathologie se manifeste par des œdèmes récidivants circonscrits, blancs, non prurigineux se résorbant sans séquelle au bout de 48 à 72 heures. Ces œdèmes peuvent entraîner des complications plus ou moins graves selon leur localisation. Ils sont notamment à risque au niveau digestif où ils peuvent provoquer des occlusions et dans la sphère oro-faciale où leur atteinte de la zone laryngée peut entraîner une obstruction des voies aériennes et le décès du patient par suffocation. Le taux de décès est important : 25 % en cas d'atteinte des voies aériennes supérieures si une thérapeutique adaptée n'est pas mise en œuvre rapidement. Ces œdèmes sont liés à une augmentation de la perméabilité vasculaire causée par un déficit en C1 inhibiteur.

⁷³ Bouillet, « Angio-oedème ».

Illustration clinique n°31

Un cas d'angioedème fatal a été décrit par Forrest *et al.* en 2017⁷⁴. Il s'agit d'une femme de 50 ans se présentant aux urgences avec un œdème mandibulaire droit deux jours après extraction de 46 et 47 chez son chirurgien-dentiste sous anesthésie locale pour cause de caries.

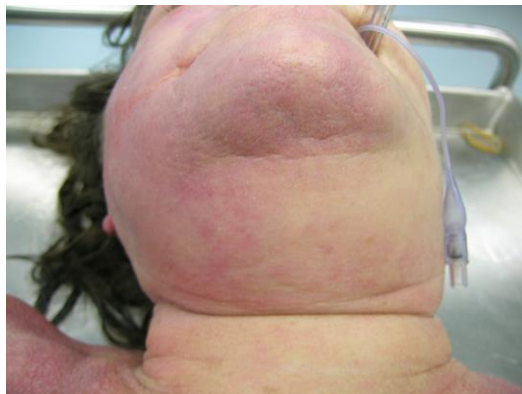Lors de son entretien préopératoire, la patiente avait signalé souffrir d'une « pathologie nerveuse la faisant gonfler ». Le praticien n'a pas réalisé d'investigation plus poussée.

A son admission, la patiente présentait une dyspnée, une cyanose, un œdème facial et était très agitée. Son état s'est dégradé au cours de son hospitalisation et la patiente est décédée d'un arrêt respiratoire, les techniques de réanimation ayant échoué.

L'autopsie n'a montré aucune lésion anormale au niveau du site d'extraction ni de fracture des maxillaires. Aucun signe d'infection n'a été détecté. Il a été noté une langue légèrement œdématiée et un œdème important de l'espace submandibulaire exprimant de grandes quantités de fluides (Figure 11).

L'examen plus poussé des antécédents de la patiente a montré deux hospitalisations 10 et 13 ans auparavant pour des œdèmes faciaux et un diagnostic d'œdème angioneurotique 4 ans avant, pour lequel elle ne s'était pas présentée au suivi. Son père et son frère ont aussi eu un diagnostic d'angioedème héréditaire.

Figure 11 : Photographie post-mortem de l'angioedème causé par l'extraction de 46



Source : Forrest et al., « Héréditary angioedema », 2017

Bork et Barnstedt⁷⁵ ont rapporté en 2003 quatre cas de patients souffrant d'angioedème héréditaire décédés des suites d'une extraction. La crise s'est manifestée entre 4 et 30 heures après l'opération.

⁷⁴ Forrest, Milne, et Soon, « Hereditary angioedema : death after a dental extraction ».

Chez seulement un patient on retrouvait un antécédent d'œdème laryngé. Dans les quatre cas, la cause du décès était l'asphyxie suite à l'obstruction des voies aériennes par l'œdème.

Illustration clinique n° 32⁷⁶

Une femme de 30 ans avec plusieurs antécédents d'œdèmes depuis ses 11 ans, avait eu un diagnostic d'angioedème héréditaire à 25 ans. La patiente a développé un œdème cervical 30 heures après une extraction dentaire. Une erreur de diagnostic au service d'urgence (tableau confondu avec une réaction allergique) a entraîné une prise en charge inadaptée et la patiente est décédée d'asphyxie quelques heures plus tard.

Illustration clinique n° 33⁷⁷

Une patiente de 27 ans ayant plusieurs antécédents d'œdèmes depuis ses 10 ans a développé un œdème des lèvres puis de la langue dans les heures suivant une extraction dentaire. L'évolution de cet œdème a abouti à une obstruction des voies aériennes et au décès de la patiente au bout de quelques heures. Le diagnostic d'AOH a été posé post-mortem.

Illustration clinique n°34⁷⁸

Un homme de 46 ans ayant refusé de réaliser des investigations poussées suite à plusieurs épisodes d'œdèmes depuis ses 12 ans a subi l'extraction d'une dent sans complication peropératoire. Sept heures après l'intervention le patient a ressenti une difficulté à la déglutition, une gêne puis une dyspnée. Il est décédé d'asphyxie environ 13 heures après l'intervention.

Illustration clinique n° 35⁷⁹

Environ 9 heures après une extraction dentaire, une patiente de 32 ans a développé un œdème facial qui s'est aggravé durant les heures suivantes, entraînant le décès par asphyxie de la patiente 16 heures après l'intervention. La patiente avait eu plusieurs crises œdémateuses depuis ses 19 ans sans que le diagnostic d'angioedème héréditaire n'ait été posé.

Prévention

La prévention de ce type de complication va se concentrer sur deux points :

- Détecter les patients à risque : Forrest *et al.* ⁸⁰ recommandent l'ajout au questionnaire médical d'une question sur les antécédents d'œdèmes, notamment de la face accompagnés de difficultés respiratoires. Les patients ayant présenté par le passé des réactions de type angioedème doivent être adressés pour rechercher un éventuel déficit de C1inh et le cas

⁷⁵ Bork et Barnstedt, « Laryngeal edema and death from asphyxiation after tooth extraction in four patients with hereditary angioedema ».

⁷⁶ Bork et Barnstedt.

⁷⁷ Bork et Barnstedt.

⁷⁸ Bork et Barnstedt.

⁷⁹ Bork et Barnstedt.

⁸⁰ Forrest, Milne, et Soon, « Hereditary angioedema : death after a dental extraction ».

échéant toute opération même mineure doit être effectuée en service spécialisé. (Des traitements prophylactiques limitant le risque existent mais leur utilisation systématique avant les chirurgies buccales chez les patients à risque est encore discutée.⁸¹)

- Diagnostiquer au plus tôt un angioedème : Les symptômes de l'AOH peuvent se manifester plusieurs heures voire plusieurs jours après le traitement déclencheur. Chez les patients n'ayant aucun antécédent d'œdème il n'y a aucun moyen de prévoir la survenue d'une crise. Celle-ci survenant plusieurs heures après l'intervention, le chirurgien-dentiste n'est pas en mesure de surveiller le patient afin de détecter une potentielle crise. Néanmoins les conseils post-opératoires doivent permettre au patient de s'alerter. En effet un moyen simple de limiter le risque serait de prévenir le patient de symptômes qui doivent l'alerter après l'intervention et le pousser à consulter au plus vite un médecin ou un service d'urgence :
 - Gonflement situé dans la région du cou et / ou submandibulaire,
 - Difficulté à déglutir,
 - Difficulté à respirer.

Ces symptômes sont les mêmes que ceux que l'on a pu observer plus tôt lors des hémorragies internes liées à des extractions. Ils sont facilement identifiables par le patient et sont dans les deux cas des signes d'alerte d'un risque vital pour le patient.

1.4.2 Choc anaphylactique

Plusieurs agents pouvant entraîner un choc anaphylactique sont couramment utilisés dans la pratique de la Médecine Bucco-Dentaire : latex, povidone iodée, antibiotiques et conservateurs des anesthésiques locaux principalement.

La prévalence estimée des réactions anaphylactiques lors des soins dentaires serait entre 0.004 et 0.015 cas/praticien/an ou 12.6 cas pour 100 000. Ces chiffres ne restent que des estimations.⁸²

En France, un classement des facteurs causaux avait été fait sur les données récoltées sur 2001 et 2002. Les trois agents principaux ressortant sont les anesthésiques généraux (54 % des cas), le latex (22.3 %) et les antibiotiques (14.7 %).

Si seulement 0.3 à 1.5 % des cas entraînent une morbidité, une prise en charge retardée ou inadaptée peut, encore aujourd'hui, aboutir au décès du patient.

⁸¹ Bork et Barnstedt, « Laryngeal edema and death from asphyxiation after tooth extraction in four patients with hereditary angioedema ».

⁸² Maher, Looze, et Hoffman, « Anaphylaxis : an update for dental practitioners ».

Illustration clinique n°36

Masuda *et al.*⁸³ ont décrit le cas tragique d'un choc anaphylactique survenu chez une enfant de 4 ans soignée en cabinet de ville. L'anamnèse n'avait révélé aucun antécédent ni allergie connus.

La patiente a été traitée pour des soins conservateurs, sous digue (champ opératoire en latex).

L'anesthésie à la lidocaïne a déclenché un choc anaphylactique chez la patiente, chez qui les symptômes n'ont pas été reconnus par le chirurgien-dentiste à cause de la présence de la digue.

L'enfant est décédée suite à un arrêt respiratoire dû au diagnostic tardif.

Si le choc anaphylactique n'aurait pu être prévenu puisqu'aucune allergie n'était connue chez cet enfant, le retard de diagnostic n'a pas permis une prise en charge adaptée de la crise et met en cause la responsabilité du praticien. Dans ce cas, l'erreur médicale a été reconnue.

1.4.3 Intoxications

Une ingestion excessive de zinc bloque l'absorption entérocytaire du cuivre entraînant un déficit en cuivre. Les manifestations les plus courantes liées à un déficit en cuivre sont une neutropénie, une anémie et des symptômes neurologiques.⁸⁴

Illustration clinique n°37

Afrin⁸⁵ a rapporté en 2010 un cas de décès imputable à un usage excessif d'adhésif dentaire pour prothèse amovible. Chez le patient de 63 ans des troubles neurologiques et hématologiques avaient été détectés sans que la cause soit identifiée. De ce fait le patient a continué à utiliser son adhésif dentaire. Le diagnostic de déficit en cuivre et son origine n'ont pu être posés que 10 mois après la découverte des symptômes. Les troubles neurologiques moteurs et sensoriels ont abouti au décès du patient par arrêt respiratoire.

⁸³ Masuda et al., « Medico-legal autopsy case of an infant suffering anaphylactic shock during dental treatment : potential hazards in the use of a rubber-dam-sheet for infants [Abstract] ».

⁸⁴ Doherty, Connor, et Cruickshank, « Zinc-containing denture adhesive : a potential source of excess zinc resulting in copper deficiency myelopathy ».

⁸⁵ Afrin, « Fatal copper deficiency from excessive use of zinc-based denture adhesive ».

Illustration clinique n°38

Doherty *et al.* ⁸⁶ ont également décrit le cas d'un patient de 58 ans, souffrant d'une cirrhose alcoolique, ayant présenté des troubles neurologiques : difficultés à marcher, troubles de l'équilibre ainsi qu'une anémie et une leucopénie sévère. Tout comme dans le cas de Afrin, la cause de ces troubles n'a pas pu être identifiée rapidement et l'état du patient s'est dégradé pendant plusieurs mois aboutissant à une paraplégie. Il a été découvert par la suite que le patient faisait un usage quotidien d'adhésif dentaire à base de zinc pour une prothèse amovible inadaptée. Suite à l'arrêt de l'utilisation de cet adhésif et à un traitement par supplémentation en cuivre l'état du patient a commencé à s'améliorer. Malgré cela les symptômes neurologiques n'ont montré qu'une faible amélioration et le patient n'a pu remarcher par la suite.

Plusieurs autres cas d'intoxication non fatale mais ayant abouti à des lésions neurologiques ont été rapportés dans la littérature^{87 88} mais la découverte récente de l'implication des adhésifs dentaires et la difficulté de diagnostic ne permettent pas pour l'instant d'évaluer précisément le nombre de personnes victimes de cette intoxication.

Doherty *et al.* ⁸⁹ rapportent que si les troubles hématologiques peuvent se résoudre après arrêt de l'utilisation de l'adhésif, les troubles neurologiques, eux, présentent un très faible potentiel de guérison. La morbidité associée est donc très importante. Ils recommandent une vigilance de la part des chirurgiens-dentistes afin d'évaluer tout risque d'utilisation excessive de ces adhésifs et de dépister les premiers signes neurologiques y étant associés. Si cette pathologie n'est pas directement imputable à un soin dentaire et ne met pas en cause la responsabilité du chirurgien-dentiste, elle est cependant liée à la problématique du suivi prothétique et une sensibilisation à cette pathologie pourrait permettre de prévenir de futurs accidents.

1.4.4 Hyperthermie maligne

L'hyperthermie maligne est un désordre musculaire héréditaire caractérisé par une réponse hypermétabolique à certains anesthésiques et plus rarement au stress, à un effort intense ou à la chaleur. On estime qu'un individu sur 3000 serait porteur des anomalies génétiques entraînant ce

⁸⁶ Doherty, Connor, et Cruickshank, « Zinc-containing denture adhesive : a potential source of excess zinc resulting in copper deficiency myelopathy ».

⁸⁷ Hedera et al., « Myelopolyneuropathy and pancytopenia due to copper deficiency and high zinc levels of unknown origin II. The denture cream is a primary source of excessive zinc ».

⁸⁸ Nations et al., « Denture cream : an unusual source of excess zinc, leading to hypocupremia and neurologic disease ».

⁸⁹ Doherty, Connor, et Cruickshank, « Zinc-containing denture adhesive : a potential source of excess zinc resulting in copper deficiency myelopathy ».

risque, mais l'incidence des réactions est mal connue, les estimations allant de 1/5000 à 1/100 000 anesthésies. Les signes d'une hyperthermie maligne sont :

- Hyperthermie importante,
- Tachycardie et tachypnée,
- Rigidité musculaire.

Ils se traduisent par une augmentation de la consommation d'oxygène et de la production de dioxyde de carbone et une rhabdomyolyse.

Le traitement de référence de l'hyperthermie maligne est le Dantrolène. Très coûteux il n'est malheureusement pas présent dans toutes les structures de soin.⁹⁰ Si le taux de mortalité de l'hyperthermie maligne a largement diminué depuis 30 ans, passant de 80% à 5%, cette pathologie reste fatale en l'absence de traitement adapté.

Illustration clinique n°39

Le cas décrit par Noguchi *et al.*⁹¹ présente un patient de 12 ans souffrant de déficience mentale et paralysie cérébrale, ayant déjà subi des soins sous anesthésie locale et générale, avec un antécédent d'hyperthermie lié à un soin (sans anesthésie) ayant entraîné des saignements urinaires.

L'intervention en question était la 12^{ème} de ce patient.

Soin entrepris : détartrage et extraction d'une molaire temporaire sous anesthésie locale (lidocaïne). L'intervention a duré 2 heures et a dû être réalisée sous contention à cause d'un état d'agitation important.

Peu après le soin le patient a présenté des spasmes et une température axillaire de 41.6°C. Il a été hospitalisé une première fois suite à la crise convulsive et à la fièvre persistante, puis renvoyé chez lui dans la soirée. Au cours de la nuit, son état s'est détérioré et il a à nouveau été hospitalisé. L'analyse des gaz du sang révéla une acidose sévère.

Malgré les soins fournis, l'état du patient s'est dégradé au cours des jours suivant, aboutissant à une défaillance multi-viscérale et à son décès le 13^{ème} jour après l'intervention.

Dans ce cas, il n'a pu être déterminé si l'hyperthermie maligne a été déclenchée par l'anesthésique local ou par l'état de stress intense du patient.

⁹⁰ Davis, « Hyperthermie maligne de l'anesthésie ».

⁹¹ Noguchi et al., « Fatal hyperthermia due to dental treatment ».

Illustration clinique n°40

Piskin *et al.*⁹² rapportent le cas d'un patient de 21 ans en bonne santé générale sans antécédent personnel ou familial de maladie génétique ou congénitale.

Soin : extraction de 46 délabrée sous anesthésie locale (lidocaïne + épinéphrine). L'intervention s'est bien déroulée malgré un stress très important du patient.

Les premiers symptômes se sont manifestés quelques minutes après son départ, toujours dans l'enceinte de l'hôpital, ce qui a permis une prise en charge rapide et son admission aux urgences où il a perdu connaissance. Les symptômes rapportés sont : rigidité musculaire en particulier du masséter, tachypnée, tachycardie, hypotension et acidose.

Le traitement de première intention est le « Dantrolène », mais le service d'urgence où le patient a été hospitalisé ne disposait pas de ce traitement. Le patient a été suivi en service de soins intensifs et a pu être stabilisé puis libéré 9 jours après son hospitalisation.

Ce cas encourage à une vigilance importante aussi bien pendant qu'après le soin même en l'absence d'autre facteur de risque identifié.

1.5 Traumatismes mécaniques lors des actes dentaires

1.5.1 Dissection carotidienne

La dissection carotidienne est une affection potentiellement mortelle. Elle consiste en un clivage entre la média et l'intima (dissection sous-intimale) ou entre la média et l'adventice (dissection sous-adventicielle) de l'artère par un hématome qui va ensuite entraîner une diminution de la lumière de l'artère et donc du débit sanguin. Chez les patients jeunes en dessous de 45 ans, environ 25 % des AVC sont liés à une dissection d'artère cervicale ou céphalique. La dissection carotidienne est le plus souvent causée par un traumatisme lors d'une hyper-extension ou rotation cervicale lors d'un accident, d'une activité sportive etc.

Une dizaine de cas ont été rapportés depuis 2000 en Médecine bucco-dentaire.⁹³ Dans ce contexte la dissection carotidienne serait le plus souvent causée par une position d'hyper-extension cervicale lors du soin. Les soins au cours desquels ces accidents sont survenus sont principalement chirurgicaux (5/10) et conservateurs (3/10). Un cas unique de lésion carotidienne lors d'une anesthésie locorégionale du nerf alvéolaire inférieur a aussi été rapporté. Enfin on note que l'hypertension artérielle est un facteur de risque de cette affection.

⁹² Pişkin et al., « A suspected case of malignant hyperthermia after tooth extraction : case report ».

⁹³ Moreau, « Dissections artérielles cervicales secondaires à des gestes bucco-dentaires ».

1.5.1.1 Lésion de la carotide lors de l'anesthésie locorégionale

Illustration clinique n°41

En 2012 De Santis *et al.*⁹⁴ ont rapporté le cas d'une dissection de la carotide interne survenue au cours d'une anesthésie locorégionale (ALR) mandibulaire.

La réalisation de l'ALR a été rapportée comme « difficile » du fait d'une douleur dentaire importante causée par un abcès parodontal lié à 38, associée à un trismus partiel.

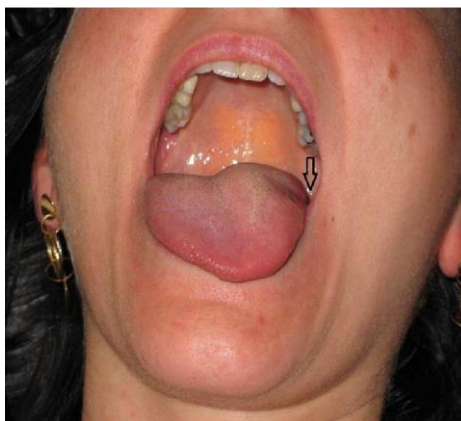La patiente de 35 ans rapportait avoir ressenti une déviation homolatérale de la langue ainsi qu'une douleur immédiatement après la réalisation de l'injection. La douleur s'est ensuite propagée depuis l'angle mandibulaire gauche à la région cervicale antérieure haute puis à la mandibule et à la face après le soin. Le reste du soin s'est déroulé sans événement particulier, aucun hématome ou lésion intrabuccale n'a été rapporté.

Sept jours plus tard, la patiente a consulté pour une persistance de douleurs sévères et spontanées de la région cervicale et mandibulaire gauche, associée à une déviation linguale à gauche (Figure 12) et des difficultés d'élocution.

Le diagnostic de dissection carotidienne a été posé grâce à un Doppler et une IRM.

Dans ce cas la cause suspectée est une erreur de manipulation lors de la réalisation de l'injection, facilitée par les caractéristiques anatomiques de la patiente : cou long et très fin.

Figure 12 : Déviation soudaine de la langue suite à la lésion de l'artère carotide gauche (par paralysie du XII homolatéral)



Source : De Santis *et al.*, « Internal carotid artery dissection after inferior alveolar nerve block for third molar dental care presented as hypoglossal nerve palsy », 2012

⁹⁴ De Santis *et al.*, « Internal carotid artery dissection after inferior alveolar nerve block for third molar dental care presented as hypoglossal nerve palsy ».

1.5.1.2 Positionnement du patient

Illustration clinique n°42

Cerrato *et al.*⁹⁵ ont décrit un cas de dissection carotidienne survenue chez une patiente de 47 ans suite à l'extraction difficile d'une 38. Aucun traumatisme intrabuccal n'a été signalé lors de l'extraction de la dent autour de laquelle s'était développé un abcès parodontal. Six jours après l'intervention, la patiente se plaignait de troubles de la vision de l'œil droit et de troubles sensorimoteurs du bras droit. Une IRM cérébrale a révélé un AVC et la sténose de la carotide interne gauche associée à une hémorragie pariétale de l'artère.

Dans ce cas, la cause suspectée est l'hyper-extension cervicale et un mouvement brusque au cours de l'extraction ayant entraîné une compression de l'artère.

L'auteur évoque également l'ouverture buccale entraînant une diminution de l'espace entre l'angle mandibulaire et les vertèbres cervicales et favorisant ainsi la compression de la carotide lors du mouvement.

Illustration clinique n°43

Aghaebrahim *et al.*⁹⁶ ont décrit en 2012 le cas d'une patiente de 40 ans ayant présenté des signes d'engourdissement et de faiblesse dans le bras droit suite à l'extraction de 27 sous anesthésie générale. Au cours de l'intervention la patiente avait été placée en hyper extension durant 2 heures. Les examens (TDM, IRM et angiographie) ont montré une sténose importante des deux carotides internes. Le diagnostic de dissection carotidienne bilatérale a été posé. L'aggravation des symptômes et de la sténose (environ 90% des deux côtés) le lendemain malgré le traitement anticoagulant a amené l'équipe médicale à réaliser la pose d'un stent dans la carotide gauche. A 6 mois aucun nouvel évènement n'est à signaler.

Ces évènements extrêmement rares mais potentiellement mortels peuvent être prévenus assez simplement par un placement ergonomique du patient, sans hyper-extension cervicale prolongée.

⁹⁵ Cerrato et al., « Internal carotid artery dissection after mandibular third molar extraction ».

⁹⁶ Aghaebrahim et al., « Bilateral carotid dissections after a dental procedure : the role of stenting in unstable lesions ».

1.5.2 Emphysème sous cutané

L'emphysème correspond à l'introduction d'air ou de gaz dans les tissus, notamment sous-cutanés. Selon l'extension des poches d'air ainsi formées, l'emphysème peut entraîner des risques plus ou moins importants pour le patient. Les cas d'emphysème observés dans le cadre des soins bucco-dentaires concernent généralement les tissus de la zone cervico-faciale, mais ils peuvent présenter des extensions plus larges, entraînant des risques plus importants : l'atteinte de la zone orbitaire ou du médiastin notamment entraînent un risque de mortalité ou de morbidité important.

La littérature a décrit plusieurs causes pouvant entraîner l'apparition d'emphysème au cours des soins dentaires⁹⁷ :

- L'utilisation de la turbine : dans la revue de littérature de 2006 de McKenzie et al⁹⁸, la turbine est incriminée dans 50% des emphysèmes liés à un soin dentaire. Le risque est le plus important lors d'une chirurgie, notamment lors des extractions de troisième molaire mandibulaire. Néanmoins un emphysème peut aussi être provoqué lors d'un traitement endodontique, prothétique ou restaurateur par projection d'air dans le sulcus. L'utilisation d'une digue réduit fortement ce risque.⁹⁹
- L'utilisation de la « soufflette » notamment lors de soins endodontiques par une pénétration d'air sous pression dans les canaux désobturés. Dans les cas de projection d'air dans les canaux, le risque d'emphysème est augmenté en cas d'apex large et/ou de lésion périapicale, les tissus présentant une moindre résistance.
- L'irrigation des canaux au peroxyde d'hydrogène.

L'emphysème d'origine dentaire entraîne toujours un risque infectieux par dissémination bactérienne depuis le site traité.

Illustration clinique n°44

Johannesma *et al.*¹⁰⁰ ont décrit en 2014 le cas d'une patiente de 33 ans sans antécédent médical notable ayant subi l'extraction de la dent 48. Une turbine a été utilisée lors de l'intervention. Juste

⁹⁷ An, Zats, et Kunin, « Orbital, mediastinal, and cervicofacial subcutaneous emphysema after endodontic retreatment of a mandibular premolar : a case report ».

⁹⁸ McKenzie et Rosenberg, « Iatrogenic subcutaneous emphysema of dental and surgical origin : a literature review ».

⁹⁹ An, Zats, et Kunin, « Orbital, mediastinal, and cervicofacial subcutaneous emphysema after endodontic retreatment of a mandibular premolar : a case report ».

¹⁰⁰ Johannesma et Vonk Noordegraaf, « Pneumomediastinum and pneumopericardium due to high-speed air turbine drill used during a dental procedure ».

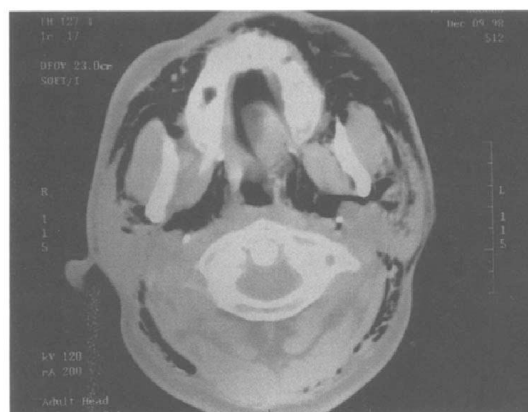après l'intervention la patiente s'est plainte d'une légère dyspnée et un œdème de l'hémiface droite et du cou a été noté.

Les examens radiographiques (radiographie thoracique et TDM) ont confirmé la présence d'air dans les espaces sous cutanés et viscéraux de la région mandibulaire, du médiastin et du péricarde. La patiente a alors été transférée en unité de soins intensifs. Les soins ont consisté en une administration d'antibiotiques et une surveillance de la résorption des poches d'air. La patiente a pu être libérée après 5 jours d'hospitalisation et la complète résorption des poches d'air a été obtenue à 6 semaines.

Illustration clinique n°45

Sekine *et al.*¹⁰¹ ont décrit un autre cas d'emphysème induit par l'utilisation d'une turbine au cours d'une chirurgie. Le patient de 45 ans ne présentait pas de contexte médical particulier. L'intervention a consisté en l'extraction de 48 incluse avec réalisation d'un lambeau vestibulaire de pleine épaisseur. Durant la séparation de la 48 en deux fragments, le patient s'est soudain plaint d'une sensation de pression thoracique. Un œdème important de la face incluant la région orbitaire, du cou et de la région thoracique a été observé. L'intervention a été immédiatement interrompue. Un TDM a montré un emphysème cervico-facial et thoracique avec pneumomédiastin et pneumothorax bilatéral. Le patient a été traité par drainage par pression négative pendant 3 jours et antibiothérapie. Les symptômes ont disparu au bout de 4 jours et le patient a pu être libéré après 6 jours d'hospitalisation.

Figure 13 : Coupe TDM à hauteur du maxillaire montrant les poches d'air dans les tissus mous faciaux



Source: Sekine *et al.*, « Bilateral pneumothorax with extensive subcutaneous emphysema manifested during third molar surgery : a case report », 2000

¹⁰¹ Sekine *et al.*, « Bilateral pneumothorax with extensive subcutaneous emphysema manifested during third molar surgery : a case report ».

2 : Analyse des facteurs contributifs aux complications morbi-mortelles en Médecine bucco-dentaire

La première partie de ce travail a permis de décrire de manière détaillée 45 cas de complications ayant mis en jeu le pronostic vital du patient (24 cas) ou ayant entraîné son décès (21 cas).

Cette deuxième partie analyse les caractéristiques de ces cas afin de dégager les facteurs de risques de ces complications sévères. Les cas cités dans la première partie à titre illustratif mais insuffisamment détaillés et les cas sur lesquels s'appuient les études citées ne seront pas inclus dans cette analyse. La petite taille de cet échantillon et les nombreux biais ne permettent pas de tirer de conclusions formelles de cette analyse ; néanmoins des tendances se dégagent. Ces tendances seront confrontées aux résultats des revues de littérature portant sur les différentes pathologies étudiées et à la revue de littérature de Reuter *et al.* de 2017.

Cette analyse a été réalisée selon 5 axes : les facteurs liés aux patients, les facteurs liés à l'acte, les facteurs liés au site de l'intervention, la prise en charge initiale et de la complication et enfin les complications multifactorielles.

2.1 Facteurs liés aux patients

2.1.1 Répartition selon l'âge et le sexe

Sur les 45 cas analysés, 29 concernent des hommes (contre 16 femmes) soit 64,4 % des cas. Sur les 21 cas de décès, 13 sont des hommes et 8 des femmes.

L'étude de Reuter *et al.* retrouve également cette discrète prédominance masculine (70 hommes contre 67 femmes).

Cette disparité est plus marquée dans le cas d'accidents infectieux, les hommes représentant 68 % des 16 cas trouvés dans la littérature. Cette prédominance masculine concorde avec les études épidémiologiques portant sur les mucormycoses, les fasciites nécrosantes et les abcès cérébraux, pathologies touchant sensiblement plus les hommes.

La moyenne d'âge obtenue sur les 44 cas où cette donnée est renseignée est de 45.06 ans. L'âge des patients s'étale de 4 à 90 ans. Ici encore on observe une nette différence avec les chiffres obtenus par Reuter *et al.*, qui avaient obtenu une moyenne de 34.6 ans. Cette différence peut s'expliquer par

l'inclusion dans leur étude des cas de décès liés à l'anesthésie générale ou intraveineuse, comptant pour environ la moitié de leur échantillon.

En soi, l'âge ne semble pas être un critère prévisionnel du risque d'accident puisque dans toutes les catégories d'accident on observe une certaine disparité :

- Hémorragies : de 18 à 80 ans ;
- Inhalation et ingestion de corps étrangers : de 50 à 90 ans. Néanmoins les études portant sur un plus large échantillon de cas montrent un risque augmenté chez les 10-19 ans et les plus de 60 ans¹⁰² ;
- Infections : de 6 à 74 ans ;
- Réactions physiopathologiques : de 4 à 58 ans ;
- Accidents traumatiques : 33 à 45 ans. La tranche d'âge semble réduite mais la taille de l'échantillon (seulement 3 cas renseignés) ne permet aucune conclusion.

2.1.2 Contexte médical

De nombreux chirurgiens-dentistes semblent considérer que les accidents graves, mettant en jeu le pronostic vital du patient, ne peuvent survenir que chez les patients âgés présentant des pathologies générales sévères. Si certains cas décrits dans la première partie valident cette idée reçue, la moitié des cas rapportés concernaient des patients en bonne santé générale. Ainsi 16 complications dont 3 décès se sont produites chez des patients chez qui aucune pathologie, allergie ou trouble systémique n'a été retrouvé ni à l'anamnèse ni à postériori.

Sur les 42 cas rapportés pour lesquels les antécédents médico-chirurgicaux étaient renseignés dans l'article, 21 avaient déclaré des pathologies générales ou des antécédents notables lors de l'anamnèse avec le chirurgien-dentiste. Chez 6 patients, des pathologies ont été découvertes à postériori lors de la prise en charge de la complication ou post-mortem. Dans certains cas, notamment pour le diabète et les AOH, des patients avaient également signalé une pathologie décrite comme « stabilisée », « traitée » ou « sans gravité » et aucune vérification n'a été entreprise pour confirmer les dires du patient.

Seuls 21 des 42 cas renseignés concernent donc des patients déjà porteurs de pathologies. De plus, il est à noter que dans quatre cas la complication n'est aucunement liée à ces pathologies.

¹⁰² Hou et al., « Thorough documentation of the accidental aspiration and ingestion of foreign objects during dental procedure is necessary : review and analysis of 617 cases ».

Les pathologies retrouvées sont variables et diffèrent beaucoup selon le type de complication survenue.

Dans les accidents infectieux, une pathologie ressort : le diabète. Il est présent et contributif dans 4 cas sur 16, dont 3 fatals. Dans ces 4 cas les patients avaient signalé être diabétiques mais aucune vérification de l'hémoglobine glyquée ne semble avoir été effectuée. Le diabète est un facteur contributif souvent retrouvé dans les infections gravissimes que sont les mucormycoses (patients diabétiques dans 40 à 50 % des cas ¹⁰³) et les fasciites nécrosantes (25 % des pathologies associées¹⁰⁴).

Les accidents hémorragiques quant à eux montrent une curieuse tendance : plusieurs accidents sont liés à des pathologies non déclarées lors de l'anamnèse. Si dans le cas de la cirrhose (illustration clinique n°1) cette omission semble volontaire, trois cas montrent une découverte fortuite de ces pathologies au cours de la prise en charge de l'hémorragie (illustrations n°2, 3 et 4). Les pathologies en questions sont un déficit en COX-1, une infection par le virus de la dengue et une leucémie aigüe. Cette tendance pourrait s'expliquer par la bonne formation des chirurgiens-dentistes sur le risque hémorragique et sa gestion. Une proportion importante des hémorragies sévères résulterait donc de causes rares, méconnues et non prévisibles.

Sur les 4 accidents d'inhalation et d'ingestion analysés, 2 concernent des patients atteints d'un handicap moteur important. Les deux autres cas ne sont pas renseignés. Comme vu précédemment cette augmentation du risque chez le patient handicapé a été confirmée par l'étude d'Obinata *et al.* ¹⁰⁵. Si aucun cas n'a été présenté dans la première partie, les études s'appuyant sur des cas plus anciens datant d'avant 2000 montrent également un risque augmenté chez l'enfant, lié à l'anatomie des bronches et à un réflexe moindre en cas de chute d'un objet dans la cavité orale.

Les accidents liés à une réaction anormale aux produits et actes dentaires sont ceux qui présentent le plus fort taux de décès : 66 %. Ce taux élevé peut s'expliquer par le caractère rare et méconnu de ces affections, ce qui complique et retarde le diagnostic et la prise en charge.

¹⁰³ Kim, Fortson, et Cook, « A fatal outcome from rhinocerebral mucormycosis after dental extractions : a case report ».

¹⁰⁴ Umeda et al., « Necrotizing fasciitis caused by dental infection : a retrospective analysis of 9 cases and a review of the literature ».

¹⁰⁵ Obinata et al., « An investigation of accidental ingestion during dental procedures ».

2.2 Facteurs liés à l'acte

Les cas analysés montrent une prédominance très marquée des actes chirurgicaux : 75 % des complications sont survenues suite à une intervention chirurgicale.

Les actes chirurgicaux sont à l'origine de 86% des complications infectieuses et 100 % des complications hémorragiques rapportées.

Il est important de noter que si dans les cas présentés ici tous les accidents hémorragiques sont survenus suite à un acte chirurgical, le risque hémorragique peut exister pour d'autres actes. Cette bibliographie n'étant pas exhaustive il ne faut pas en conclure que seuls les actes chirurgicaux sont à risque. Un simple détartrage par exemple peut entraîner une hémorragie majeure si le patient présente un trouble de l'hémostase méconnue ou non géré. Il en est de même pour les actes d'endodontie pouvant être à l'origine d'hémorragies intra-canalaire majeures chez les patients hémophiles méconnaissant leur pathologie.

2.3 Facteurs liés à l'anatomie locale

2.3.1 Les molaires mandibulaires

Parmi tous les cas d'accidents décrits dans la première partie se dégage une nette prédominance des soins réalisés sur des molaires mandibulaires et plus spécifiquement sur les dents de sagesse mandibulaires.

En effet sur les 45 cas de complications décrits toutes catégories confondues, on retrouve 15 cas liés au soin d'une troisième molaire mandibulaire, dont 13 extractions.

Risque hémorragique :

Les cas d'hémorragies sévères post-extractionnelles rapportés correspondent majoritairement à des molaires mandibulaires, en particulier à des dents de sagesse. Si dans les cas sans cause systémique associée ces dents sont systématiquement causales (parmi les exemples que nous avons décrits), il est intéressant de noter que même dans les cas où la cause évidente de l'hémorragie est liée au patient, il y a également une prédominance très marquée des dents de sagesse mandibulaires et des molaires mandibulaires. Cette observation conforte l'hypothèse selon laquelle le risque proviendrait

de l'association de plusieurs facteurs de risque. Les raisons anatomiques de ce risque accru ont été décrites dans la section 1.1.2.1.

Risque infectieux :

On observe également une prédominance mandibulaire pour les accidents infectieux : sur 13 accidents où le site a été renseigné, 8 concernent des dents mandibulaires et 5 concernent des dents de sagesse mandibulaires. Dans le cas de la fasciite nécrosante notamment, on observe une majorité de dents causales mandibulaires : 85.7 % des cas selon l'étude de Juncar¹⁰⁶.

Cette prédominance des accidents infectieux sévères liés aux molaires mandibulaires est principalement due aux zones touchées par la propagation de l'infection :

- Le plancher buccal, la zone sous-mandibulaire et le cou, entraînant un risque de compression des voies aériennes ;
- La propagation rapide au médiastin le long des plans superficiels cervicaux ou des plans profonds, para-vertébraux notamment.

2.3.2 La région symphysaire mandibulaire

Trois cas d'hémorragies sévères ont été rapportés lors de chirurgies implantaire. Dans les trois cas l'implantation se faisait en secteur antérieur mandibulaire.

Le risque est lié à l'association de plusieurs facteurs :

- La vascularisation importante en regard de la corticale linguale (voir section 1.1.2.2) ;
- Le risque de perforer la corticale linguale en cas de mauvaise préparation lors du forage implantaire ;
- Le risque de suffocation entraîné par l'hématome du plancher lingual et la glossoptose qui en résulte. Cette compression des voies aériennes peut survenir aussi bien brutalement pendant l'intervention que plusieurs heures après.

Si les trois cas décrits concernent des chirurgies implantaire, ce genre d'accident peut aussi survenir lors d'une chirurgie comportant un lambeau lingual. Toute manipulation des tissus mous linguaux mandibulaires doit être réalisée avec précaution et conscience du risque hémorragique.

¹⁰⁶ Juncar et al., « Odontogenic cervical necrotizing fasciitis, etiological aspects ».

2.3.3 La région orbitaire

La région orbitaire, quant à elle, doit faire l'objet d'une prudence accrue en cas de processus infectieux avoisinant. En effet, cette région présente plusieurs risques majeurs :

- Risque de lésion irréversible du globe oculaire (fonte purulente de l'œil) pouvant entraîner une amaurose ;
- Risque de propagation depuis l'orbite à d'autres structures vitales, notamment cérébrales (thrombophlébite du sinus caverneux, méningite odontogène, abcès cérébral).

Trois cas présentés dans la première partie impliquent la zone orbitaire : les illustrations n° 15, 17 et 18. Ces trois cas rapportant une cellulite et deux mucormycoses se sont avérés fatals. Les signes cliniques rapportés dans ces illustrations sont l'œdème périorbitaire, l'exophtalmie, l'aréactivité pupillaire, l'ophtalmoplégie et un déficit visuel pouvant aller jusqu'à l'amaurose. Ces signes étaient observables avant la détérioration de l'état général du patient. Il est donc nécessaire de les rechercher face à toute infection touchant la zone orbitaire afin de permettre une prise en charge précoce du patient.

2.4 Facteurs liés à la prise en charge

2.4.1 Prise en charge initiale du patient

Dans 21 cas (47 %), la complication aurait pu être évitée par une meilleure prise en charge initiale du patient par le chirurgien-dentiste, que ce soit lors de la préparation ou de la réalisation du soin.

La cause qui ressort en premier est l'absence d'investigations complémentaires des antécédents rapportés lors de l'anamnèse : Ainsi dans 4 cas liés à un diabète non équilibré et 5 cas liés à des antécédents d'œdèmes, une évaluation de la pathologie du patient par la prescription d'un bilan sanguin ou en adressant ce dernier chez un spécialiste aurait pu permettre de traiter le patient sans risque. Parmi ces 9 cas, 8 ont été mortels.

On peut également dénombrer plusieurs types d'erreurs concernant la préparation, conception ou la réalisation des actes : absence de prescription d'imagerie tridimensionnelle avant une intervention chirurgicale, absence de couverture antibiotique, incision traumatique, utilisation d'une turbine pour séparer des racines, placement du patient dans une position traumatogène, conception d'une prothèse potentiellement dangereuse.

2.4.2 Prise en charge de la complication

Dans 10 cas, des erreurs ou retards de diagnostic et de prise en charge de la complication par le chirurgien-dentiste (5 cas) et/ou le service d'urgences (6 cas) ont pu être notés. Dans certains cas, leurs conséquences sur l'issue de la complication ne sont pas forcément évaluables. Dans d'autres, comme les illustrations n°13 et 36, le décès du patient peut leur être directement imputé et aurait pu être évité par une meilleure prise en charge.

2.5 Un ou plusieurs facteurs de risque ?

Après description de ces différents facteurs de risque une question se pose : *la survenue d'une complication sévère résulte-t-elle de l'association de plusieurs de ces facteurs ou peut-elle survenir en présence d'un seul voire d'aucun de ceux-ci ?*

Les cas associant plusieurs des facteurs décrits précédemment ont été rapportés. Ces facteurs sont : un contexte médical défavorable, une erreur de prise en charge par le chirurgien-dentiste, un soin chirurgical, un soin concernant une troisième molaire ou une incisive mandibulaire.

23 cas dont 11 décès associaient 3 ou plus de ces facteurs. Si la majorité des cas (88 %) surviennent en la présence d'un ou plusieurs de ces facteurs, 5 cas sont survenus sans qu'aucun facteur de risque n'ait pu être retrouvé.

3 : Prévention et gestion des accidents et complications graves en Médecine bucco-dentaire

Plusieurs précautions faciles à mettre en œuvre ressortent de l'analyse des cas présentés dans la première partie de ce travail. Certaines de ces précautions sont déjà largement connues des chirurgiens-dentistes mais méritent que leur importance soit rappelée. D'autres, moins connues et appliquées, pourraient permettre de limiter le risque d'accidents futurs ou de limiter leurs conséquences. La liste des précautions qui suit n'est évidemment pas exhaustive, elle reflète uniquement les manquements observés dans les cas rapportés dans la première partie.

3.1 Prévention

3.1.1 Préopératoire

3.1.1.1 Facteurs liés au patient

Une anamnèse médicale rigoureuse permet de détecter de nombreuses pathologies et troubles entraînant des risques lors des soins. Nous proposons ici quelques questions à intégrer impérativement dans le questionnaire médical qui auraient pu permettre d'éviter la survenue de certains accidents exposés dans la première partie :

- Voyages récents et épisodes fébriles (détection d'une fièvre hémorragique) ;
- Consommation régulière d'alcool ;
- Antécédents personnels et familiaux d'œdèmes, surtout au niveau de la face et du cou ;
- Antécédent de saignement prolongé ou important, spontané ou lors de gestes médicaux (prises de sang).

En cas de doute, ces informations doivent être vérifiées par une prescription de bilan sanguin, par contact avec le médecin référent (médecin traitant ou spécialiste assurant le suivi du patient) voire par l'envoi du patient vers un spécialiste pour obtenir un avis spécialisé sur la prise en charge de ce dernier.

La vérification du TP en cas de suspicion de trouble hépatique et de l'hémoglobine glycosylée en cas de diabète ne devront pas être négligées.

Cirrhose hépatique/ insuffisance hépatique ¹⁰⁷:

En cas de doute lors de l'anamnèse, demander un bilan biologique (NFS, TP, TCA, bilan hépatique complet) et adresser le patient vers un hépatologue en cas d'anomalie notable (notamment TP fortement diminué).

Dans le cas où la cirrhose est connue, les précautions à prendre pour éviter tout accident hémorragique sont :

- Demander un bilan biologique du patient avant toute intervention chirurgicale : NFS et TP au minimum ;
- TP > 50 % : Contacter l'hépatologue du patient avant toute intervention à risque hémorragique modéré ou important ;
- TP < 50 % : adresser le patient pour une prise en charge hospitalière.

Diabète :

- Connaître le taux d'hémoglobine glyquée (HbA1c) : si le patient ne peut fournir un bilan récent (< 3 mois), prescrire un dosage de l'HbA1c ;

- si HbA1c > 7 % (diabète non équilibré) : prescrire une antibioprofylaxie avant tout acte sanglant et surveiller attentivement la cicatrisation muqueuse et osseuse.

3.1.1.2 Facteurs liés à l'acte et à l'anatomie

La réalisation d'un examen tridimensionnel CBCT peut s'avérer essentielle dans plusieurs situations cliniques :

- Pose d'implants, notamment dans la région symphysaire. Malgré les recommandations, des accidents sont encore observés lors de chirurgies implantaires faute d'une bonne préparation de l'acte.
- En prévision de l'extraction d'une dent de sagesse mandibulaire, si la radiographie panoramique suggère une proximité entre la dent et le canal mandibulaire.

En chirurgie, les actes impliquant la région de la dent de sagesse mandibulaire et le secteur antérieur mandibulaire doivent faire l'objet d'une préparation spécialement scrupuleuse et d'un acte minutieux associé à une hémostase rigoureuse.

¹⁰⁷ Association dentaire française, *Risques médicaux : guide de prise en charge par le chirurgien-dentiste*.

3.1.1.3 Facteurs liés à la conception d'un traitement prothétique

La bonne conception d'une prothèse adjointe peut permettre de limiter les risques encourus :

- Limitation du risque d'ingestion/inhalation par la réalisation de prothèses stables, rétentives et à appui toujours bilatéral.
- Favoriser le diagnostic en cas d'inhalation/ingestion par l'incorporation d'éléments radio-opaques y compris dans les prothèses résines.
- Limiter le risque d'intoxication au zinc par la réalisation de prothèses rétentives, ne nécessitant pas l'utilisation d'adhésifs dentaires au zinc et par un suivi rigoureux.
- Prendre en compte le contexte médical du patient et notamment les troubles de la déglutition qui augmentent le risque d'inhalation/ingestion.

Le patient doit également être sensibilisé sur le risque d'inhalation/ingestion lié au port nocturne d'une prothèse amovible, surtout lorsqu'elle est de petit volume.

3.1.2 Per opératoire

3.1.2.1 Précautions à prendre pour limiter les risques

Tableau 1 : Précautions peropératoires afin de limiter la survenue d'un accident à risque vital

Risque	Précautions
<i>Hémorragie</i>	Anesthésie avec vaso-constricteurs en l'absence de contre-indications. Chirurgie la moins traumatique possible. En cas de risque hémorragique connu, limiter le nombre de sites : éviter les extractions multiples. Pour l'extraction de 38 ou 48 : <ul style="list-style-type: none">- Si la réalisation d'un lambeau est nécessaire, ne jamais réaliser l'incision de décharge en direction distale ou linguale ;- En cas d'extraction difficile, vérifier l'absence de fracture du rebord alvéolaire lingual en fin d'intervention.
<i>Inhalation/ingestion</i>	En cas de facteurs de risques connus, protéger des voies aériennes et digestives par une compresse large. Utilisation systématique d'un champ opératoire pour les soins conservateurs et endodontiques.

<i>Infection</i>	Désinfection préopératoire du site pour les actes à risque : désinfection extra-buccale des lèvres, joues et du nez puis intra-buccale.
<i>Dissection artérielle cervicale</i>	Positionnement ergonomique du patient, sans hyper-extension cervicale, ni rotation majeure de la tête.
<i>Emphysème</i>	Eviter l'utilisation de la turbine au cours des soins chirurgicaux, en particulier lorsqu'un lambeau a été récliné, surtout à la mandibule. Réaliser les soins endodontiques et conservateurs sous digue. Au cours d'un traitement endodontique éviter de sécher les canaux avec une soufflette. Ne pas irriguer les canaux au peroxyde d'hydrogène.

Sources : Auteur, 2019 ; Association dentaire française, Les urgences médicales au cabinet dentaire, 2011

3.1.2.2 Signes d'alerte

Certains signes doivent alerter le praticien lors d'une intervention et l'amener à interrompre celle-ci afin d'évaluer leur cause et le risque associé ¹⁰⁸ :

Tableau 2 : Signes d'alertes au cours d'un soin par type de complication

Complication	Signes cliniques observés	Symptômes rapportés par le patient
<i>Hémorragie</i>	Saignement intrabuccal non maîtrisé par les moyens hémostatiques locaux Œdème de la langue, du plancher buccal, de la région submandibulaire ou du cou.	Dyspnée Dyscatapisie
<i>Ingestion de corps étranger</i>	Hypersialorrhée	Odynophagie
<i>Inhalation de corps étranger</i>	Sifflement Dyspnée et tachypnée Si obstruction totale : plus aucun son Cyanose / rougeur de la face	Dyspnée
<i>Angiœdème</i>	Œdème de la face et du cou	Dyspnée Voix rauque Dyscatapisie
<i>Choc</i>	Erythème, urticaire	Dyspnée

¹⁰⁸ Association dentaire française, *Les urgences médicales au cabinet dentaire*.

<i>anaphylactique</i>	Œdème Tachypnée, sifflements essoufflements Pâleur, sueur, tachycardie, hypotension	Malaise
Hyperthermie	Apparition d'une forte fièvre	
Dissection carotidienne	Déviation linguale Tachycardie Tachypnée Rigidité musculaire	
Emphysème	Œdème de la face ou du cou	Sensation d'oppression dans la poitrine

Sources : Auteur, 2019 ; Association dentaire française, Les urgences médicales au cabinet dentaire, 2011

3.1.3. Post-opératoire

3.1.3.1 Conseils au patient

Comme il a été vu précédemment, de nombreux cas rapportés présentaient des complications tardives : un hématome par exemple peut se manifester entre 4 et 30 heures après intervention, les abcès cérébraux surviennent eux en moyenne 17 jours après l'intervention. Dans ces cas-là le délai de prise en charge dépend du patient et du temps qu'il mettra à consulter un professionnel de santé après l'apparition des premiers symptômes. Il est donc important d'informer le patient sur les signes qui doivent l'alerter après un soin et l'amener à reprendre contact avec le chirurgien-dentiste ou un médecin :

- Dyspnée et tachypnée, sensation d'étouffement marquant une obstruction des voies aériennes supérieures ;
- Dysphagie, dyscatapose ;
- Suite à un soin chirurgical, reprise ou persistance d'un saignement ne s'arrêtant pas après une compression du site pendant 20 min ;
- Oedème, « gonflement », situé dans la région :
 - Du plancher lingual, du cou ou de la mandibule ;
 - Orbitaire ;
- Apparition de fièvre ;
- Altération de l'état de conscience ;
- Sensation de malaise.

3.1.3.2 Suivi du patient

« L'opération est terminée quand le patient est en train de manger un cheeseburger et ne se souvient plus de votre nom. » Cet aphorisme, dont la pertinence en chirurgie orale a récemment été soulignée par le Dr Gendron¹⁰⁹, illustre bien la nécessité du suivi des patients.

Certains éléments doivent alerter le chirurgien-dentiste en post-opératoire :

- *Persistance ou reprise d'un saignement suite à un acte sanglant.* Des hémorragies peuvent survenir plusieurs jours voire plusieurs semaines après une intervention chirurgicale (exemple partie 1.1.1.2). Une reprise de saignement récurrente ou sans cause apparente doit amener le praticien à prescrire un bilan biologique à la recherche d'un éventuel trouble de l'hémostase.
- *Tableau clinique infectieux, notamment une cellulite, ne cédant pas suite à la prescription antibiotique.* Comme décrit dans la partie 1.3 certaines infections hautement morbides comme la mucormycose et la fasciite nécrosante présentent un tableau clinique précoce proche de la cellulite odontogène. Il peut également arriver qu'une cellulite montre une résistance face à la prescription antibiotique de première intention. Suite à une prescription antibiotique pour un tableau clinique de cellulite il est donc nécessaire de revoir le patient en contrôle afin de s'assurer de l'efficacité du traitement et de la diminution de la symptomatologie. Les signes d'alerte lors du contrôle sont :
 - L'absence d'amélioration du tableau clinique ;
 - Une crépitation neigeuse à la palpation ;
 - L'extension de l'infection vers la région du cou, le médiastin ou l'orbite ;
 - Une coloration ou des marbrures noires des muqueuses ou de la peau ;
 - Des symptômes oculaires : altération de la vision, exophtalmie, œdème périorbitaire, aréactivité pupillaire, ophtalmoplégie ;
 - Une dysphagie/dyscatapose, dysphonie ou dyspnée ;
 - Altération de l'état général du patient : fièvre, fatigue, vomissements, malaises ;
 - Altération de l'état de conscience.

¹⁰⁹ Gendron, « Aphorismes chirurgicaux et pratique de la chirurgie orale : perspectives historiques, pédagogiques et cliniques ».

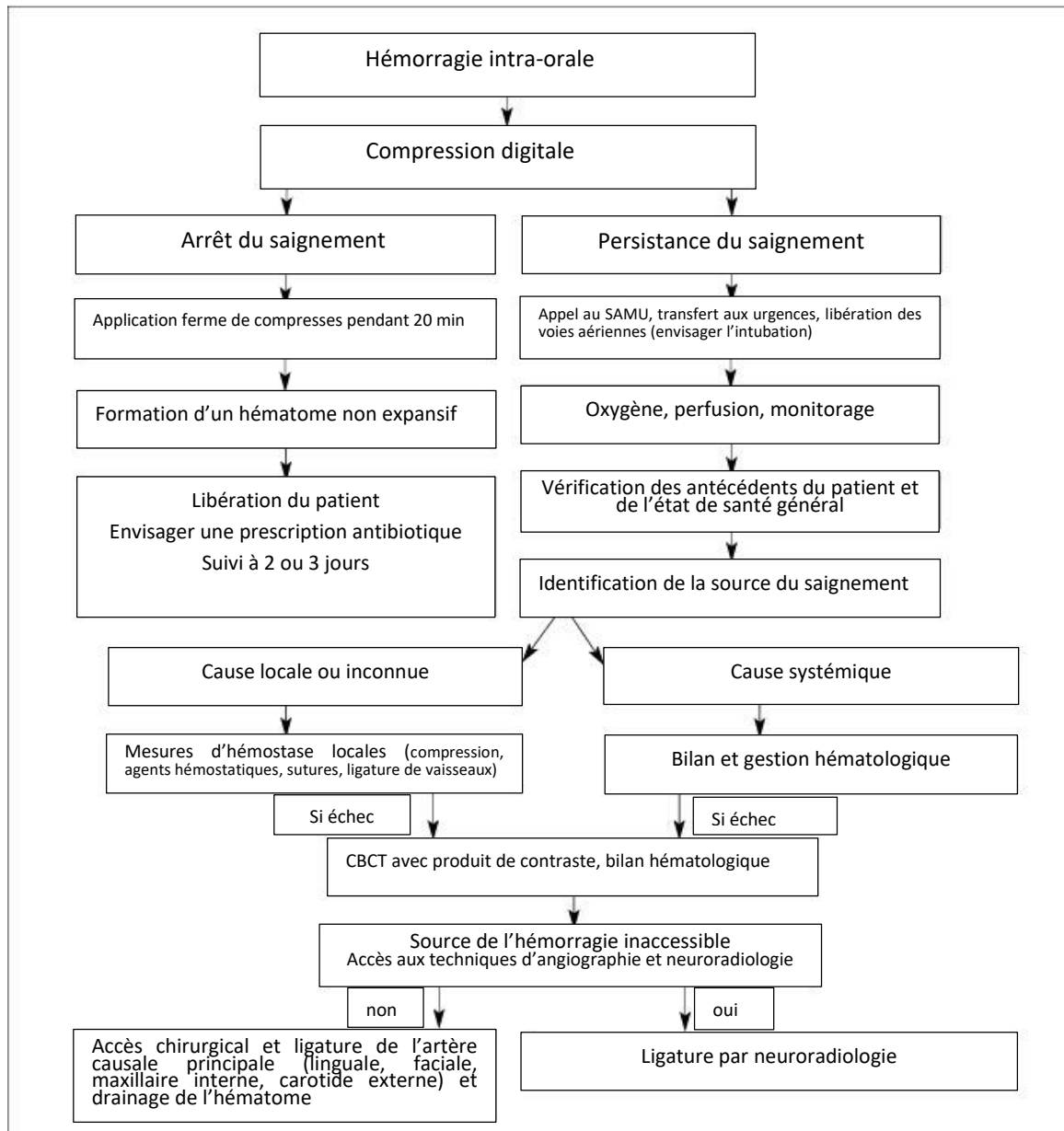
3.2 Conduite à tenir en cas de situation d'urgence

3.2.1 Hémorragie

3.2.1.1. Hémorragie post-extractionnelle

Moghadam et Caminiti¹¹⁰ ont proposé un algorithme de gestion d'une hémorragie post-opératoire :

Figure 14 : Protocole de prise en charge d'une hémorragie post-extractionnelle



Source : Traduit de Moghadam et al., « Life-threatening hemorrhage after extraction of third molars : case reports and management protocol », 2002

¹¹⁰ Moghadam et Caminiti, « Life-threatening hemorrhage after extraction of third molars : case report and management protocol ».

3.2.1.2. Hémorragie dans la région symphysaire

A la suite de leur revue de littérature, Kalpidis *et al.*¹¹¹ proposent des conseils de prise en charge de l'hémorragie du plancher buccal :

- Compression simultanée intra et extra-orale du plancher buccal au niveau de la perforation et postérieurement (pour pallier à une possible rétractation du vaisseau lésé). Cette compression peut être effectuée à une main avec le pouce en intra-oral et les autres doigts sous le menton ou à deux mains.
- Appel immédiat aux services d'urgence par un collègue ou l'assistante.
- En cas de formation rapide d'un hématome et de l'apparition de signes de dyspnée, une intubation doit être réalisée afin de sécuriser les voies aériennes. Le patient doit être transféré d'urgence au service d'urgence le plus proche.
- Toute tentative de drainage de l'hématome par des incisions des muqueuses ou retrait de l'implant est à éviter car inefficace et pouvant entraîner un saignement supplémentaire.

3.2.2 Ingestion et inhalation

3.2.2.1 Inhalation¹¹²

Obstruction partielle des voies aériennes :

- 1) Mettre le patient en position assise, le laisser tousser. Ne pas réaliser de manœuvre de désobstruction des voies aériennes.
- 2) Mettre le patient sous oxygène à 9L/min à l'aide d'un masque à haute concentration.
- 3) Contacter le SAMU.

Obstruction complète des voies aériennes :

- 1) Donner 5 claques dans le dos entre les deux omoplates, de façon vigoureuse et sèche.
- 2) Si inefficace, réaliser 5 compressions abdominales selon la technique de Heimlich.
- 3) Faire appeler le SAMU.

¹¹¹ Kalpidis et Setayesh, « Hemorrhaging associated with endosseous implant placement in the anterior mandible : a review of the literature ».

¹¹² Association dentaire française, *Les urgences médicales au cabinet dentaire*.

- 4) Alternner 5 tapes dans le dos et 5 compressions de Heimlich jusqu'à l'expulsion du corps étranger.

Une inhalation avérée ou suspectée de corps étranger nécessite systématiquement le transfert du patient en milieu hospitalier, même après expulsion de l'objet ou en absence de dyspnée. En effet, une inhalation de corps étranger peut entraîner une lésion des muqueuses des voies aériennes entraînant un risque d'œdème, d'hémorragie ou d'infection sévère (voir illustrations n°11 et 13).

3.2.2.2 Ingestion

La prise en charge d'urgence consiste à stopper le soin, retirer tout objet de la bouche et faire asseoir le patient, puis appeler le SAMU. ¹¹⁴

L'ingestion d'un corps étranger présente rarement un risque vital immédiat et peut ne s'accompagner d'aucun symptôme immédiat. Cependant il doit systématiquement entraîner un transfert du patient vers un milieu hospitalier afin de déterminer la position de l'objet et les possibles lésions de l'œsophage. Une ingestion peut provoquer secondairement une infection ou encore une hémorragie (Voir illustration clinique n°14) après un délai de plusieurs heures, voire plusieurs jours.

3.2.3 Infections

Tout patient présentant un tableau infectieux sévère (comme décrit dans la section 3.1.3.2) doit être adressé vers un service hospitalier d'accueil des urgences.

En cas d'altération de l'état général ou de l'état de conscience le recours au SAMU doit être privilégié afin de s'assurer de la bonne prise en charge du patient.

3.2.4 Réactions anormales aux soins et produits dentaires

3.2.4.1 Angioœdème

En cas de gonflement de la face et du cou, le risque vital est la compression des voies aériennes.

Le praticien doit appeler le SAMU afin de permettre l'hospitalisation rapide du patient.

En cas de dyspnée, le patient devra être mis sous oxygène (9L/min en inhalation) en attendant l'arrivée des secours.

¹¹⁴ Association dentaire française, *Les urgences médicales au cabinet dentaire*.

3.2.4.2 Choc anaphylactique

La prise en charge en urgence d'un choc anaphylactique sera réalisée comme suit :

- 1) Arrêt des soins et positionnement du patient : en cas de dyspnée, le patient devra être placé en position assise. En l'absence de dyspnée, il sera placé en position allongée, les jambes surélevées.
- 2) Appel au SAMU.
- 3) Après avis du médecin régulateur du SAMU, le praticien sera amené à réaliser une injection intramusculaire d'adrénaline : 0.15mg chez le patient de moins de 6 ans et de 0.3mg chez le patient de plus de 6 ans.
- 4) Surveillance des paramètres vitaux en attendant l'arrivée du SAMU.

Conclusion

Si le nombre de cas retrouvés dans la littérature peut sembler peu élevé et les complications sévères finalement assez rares au vu des différentes études, les complications potentielles de chaque acte ne laissent aucune place à une pratique désinvolte de la Médecine bucco-dentaire.

Les praticiens se doivent de faire preuve d'intransigeance et de vigilance face à chaque soin et chez tous les patients. En effet si les actes chirurgicaux représentent une part majoritaire des accidents, la littérature a montré que tous les soins, aussi « mineurs » soient-ils, présentent des risques et ce dans toutes les disciplines : de l'extraction d'une troisième molaire mandibulaire incluse à celle d'une prémolaire saine dans le cadre d'un traitement orthodontique, de la conception d'une prothèse au traitement endodontique d'une incisive, en passant par une simple anesthésie locorégionale.

De même le traitement d'un patient jeune et en bonne santé, s'il peut s'avérer plus simple et sembler moins risqué, ne doit pas donner au praticien un faux sentiment de sécurité.

Malgré le caractère grave et peut-être effrayant de ces constatations, les omnipraticiens ne doivent pas renoncer à une pratique ambitieuse et variée de la Médecine bucco-dentaire ou se sentir obligés d'abandonner la pratique chirurgicale aux seuls spécialistes. Si le « risque zéro » est inatteignable, une pratique consciente et vigilante doit pouvoir permettre aux chirurgiens-dentistes de rendre la pratique de la Médecine bucco-dentaire encore plus sûre à l'avenir.

Bibliographie

- Abe, M., T. Abe, R. Mogi, H. Kamimoto, N. Hatano, A. Taniguchi, H. Saijo, K. Hoshi, et T. Takato. « Cervical necrotizing fasciitis of odontogenic origin in a healthy young patient without pre-systemic disorders ». *Journal of oral and maxillofacial surgery, medicine, and pathology* 29, n° 4 (2017): 341-44. <https://doi.org/10.1016/j.ajoms.2017.03.001>.
- Afrin, L. B. « Fatal copper deficiency from excessive use of zinc-based denture adhesive ». *The American journal of the medical sciences* 340, n° 2 (2010): 164-68. <https://doi.org/10.1097/MAJ.0b013e3181e3648c>.
- Aghaebrahim, A., B. T. Jankowitz, T. G. Jovin, et A. P. Jadhav. « Bilateral carotid dissections after a dental procedure : the role of stenting in unstable lesions ». *Journal of clinical neuroscience* 20, n° 12 (2013): 1778-80. <https://doi.org/10.1016/j.jocn.2012.10.034>.
- An, G. K., B. Zats, et M. Kunin. « Orbital, mediastinal, and cervicofacial subcutaneous emphysema after endodontic retreatment of a mandibular premolar : a case report ». *Journal of endodontics* 40, n° 6 (2014): 880-83. <https://doi.org/10.1016/j.joen.2013.09.042>.
- Antunes, A. A., R. L. Avelar, W. M. de Melo, D. Pereira-Santos, et R. Frota. « Extensive cervical necrotizing fasciitis of odontogenic origin ». *The journal of craniofacial surgery* 24, n° 6 (2013): e594-597. <https://doi.org/10.1097/SCS.0b013e31829ad57b>.
- Association dentaire française. *Les urgences médicales au cabinet dentaire*. 2e éd. Paris : Association dentaire française, 2011.
- . *Risques médicaux : guide de prise en charge par le chirurgien-dentiste*. Paris : Association dentaire française, 2013.
- Başoglu, O. K., N. Buduneli, U. Cagirici, K. Turhan, et T. Aysan. « Pulmonary aspiration of a two-unit bridge during a deep sleep ». *Journal of oral rehabilitation* 32, n° 6 (2005): 461-63. <https://doi.org/10.1111/j.1365-2842.2005.01472.x>.
- Bork, K., et S.-E. Barnstedt. « Laryngeal edema and death from asphyxiation after tooth extraction in four patients with hereditary angioedema ». *Journal of the American dental association* 134, n° 8 (2003): 1088-94.
- Bouillet, L. « Angio-oedème ». Orphanet, 2011. https://www.orpha.net/consor/cgi-bin/OC_Exp.php?lng=FR&Expert=658.
- Budihardja, A. S., C. Pytlik, S. Haarmann, et F. Holzle. « Hemorrhage in the floor of the mouth after second-stage surgery : case report ». *Implant dentistry* 15, n° 2 (2006): 148-52. <https://doi.org/10.1097/01.id.0000223224.79449.30>.
- Burgess, B. J. « Epidural abscess after dental extraction ». *Emergency medicine journal* 18, n° 3 (2001): 231-231. <https://doi.org/10.1136/emj.18.3.231>.
- Cariati, P., A. Cabello-Serrano, F. Monsalve-Iglesias, M. Roman-Ramos, et B. Garcia-Medina. « Meningitis and subdural empyema as complication of pterygomandibular space abscess upon tooth extraction ». *Journal of clinical and experimental dentistry* 8, n° 4 (2016): e469-72. <https://doi.org/10.4317/jced.52916>.
- Cerrato, P., M. Giraud, M. Bergui, C. Baima, M. Grasso, A. Rizzuto, A. Lentini, G. Gallo, et B. Bergamasco. « Internal carotid artery dissection after mandibular third molar extraction ». *Journal of neurology* 251, n° 3 (2004): 348-49. <https://doi.org/10.1007/s00415-004-0315-5>.
- Chepla, K. J., et A. K. Gosain. « Interstitial pneumonitis after betadine aspiration ». *The journal of craniofacial surgery* 23, n° 6 (2012): 1787-89. <https://doi.org/10.1097/SCS.0b013e31826cf57b>.
- Chiu, Y.-H., W.-H. Lu, C.-K. How, et J.-D. Chen. « Dental bridge aspiration ». *Resuscitation* 80, n° 2 (2009): 157-58. <https://doi.org/10.1016/j.resuscitation.2008.10.024>.

- Choi, W. Y., C. W. Park, K. M. Son, et J. S. Cheon. « Aspiration pneumonitis due to povidone-iodine aspiration during a facial bone fracture reduction operation ». *The journal of craniofacial surgery* 25, n° 2 (2014): e172-174. <https://doi.org/10.1097/SCS.0000000000000526>.
- Cruz Toro, P., À. Callejo Castillo, J. Tornero Saltó, X. González Compta, A. Farré, et M. Maños. « La fasciite nécrosante cervicale : rapport d'une série de six cas et revue de la littérature ». *Annales françaises d'oto-rhino-laryngologie et de pathologie cervico-faciale* 131, n° 6 (2014): 343-46. <https://doi.org/10.1016/j.aforl.2014.06.002>.
- Davis, M. « Hyperthermie maligne de l'anesthésie ». Orphanet, 2011. https://www.orpha.net/consor/cgi-bin/OC_Exp.php?Ing=FR&Expert=658.
- De Santis, F., G. Martini, P. Thüringen, M. Thaler, G. Mani, et K. Steckholzer. « Internal carotid artery dissection after inferior alveolar nerve block for third molar dental care presented as hypoglossal nerve palsy ». *Vascular and endovascular surgery* 46, n° 7 (2012): 591-95. <https://doi.org/10.1177/1538574412456437>.
- Dhariwal, D. K., D. W. Patton, et M. C Gregory. « Epidural spinal abscess following dental extraction : a rare and potentially fatal complication ». *British journal of oral and maxillofacial surgery* 41, n° 1 (2003): 56-58. [https://doi.org/10.1016/S0266-4356\(02\)00258-9](https://doi.org/10.1016/S0266-4356(02)00258-9).
- Diederer, B. M. W., A. G. Buiting, et P. F. M. J. Spooren. « Streptococcal toxic shock syndrome after a dental implant treatment : should patients receive antibiotic prophylaxis ? » *The journal of infection* 53, n° 3 (2006): 211-12. <https://doi.org/10.1016/j.jinf.2005.11.001>.
- Doherty, K., M. Connor, et R. Cruickshank. « Zinc-containing denture adhesive : a potential source of excess zinc resulting in copper deficiency myelopathy ». *British dental journal* 210, n° 11 (2011): 523-25. <https://doi.org/10.1038/sj.bdj.2011.428>.
- Doscher, J. C., et F. N. Volpe. « Late postoperative hemorrhage in a patient with undiagnosed cox-1 deficiency after third molar extractions ». *Journal of oral and maxillofacial surgery* 72, n° 4 (2014): 660-65. <https://doi.org/10.1016/j.joms.2013.11.013>.
- Dubey, P., S. Kumar, V. Bansal, K. V. A. Kumar, A. Mowar, et G. Khare. « Postextraction bleeding following a fever : a case report ». *Oral surgery, oral medicine, oral pathology and oral radiology* 115, n° 1 (2013): e27-31. <https://doi.org/10.1016/j.oooo.2012.03.038>.
- Ekanem, V. J., O. N. Obuekwe, et A. Unuigbo. « Death from ingestion of removable partial denture : a case report ». *The nigerian postgraduate medical journal* 12, n° 1 (2005): 65-66.
- Fogarty, C., F. Regennitter, et C. F. Viozzi. « Invasive fungal infection of the maxilla following dental extractions in a patient with chronic obstructive pulmonary disease ». *Journal - Canadian dental association* 72, n° 2 (2006): 149-52.
- Forrest, A., N. Milne, et A. Soon. « Hereditary angioedema : death after a dental extraction ». *Australian dental journal* 62, n° 1 (2017): 107-10. <https://doi.org/10.1111/adj.12447>.
- Funayama, K., J. Fujihara, H. Takeshita, et H. Takatsuka. « An autopsy case of prolonged asphyxial death caused by the impacted denture in the esophagus ». *Legal medicine* 23 (2016): 95-98. <https://doi.org/10.1016/j.legalmed.2016.10.006>.
- Funayama, M., T. Kumagai, K. Saito, et T. Watanabe. « Asphyxial death caused by postextraction hematoma ». *The American journal of forensic medicine and pathology* 15, n° 1 (1994): 87-90.
- Gaudio, R. M., E. El Haddad, G. El Haddad, D. Lauritano, et F. Carinci. « An unusual, deceptive delayed of profuse haemorrhage after mandibular implant dentistry : risk planning and medico-legal instruction ». *Oral & implantology* 10, n° 4 (2017): 495-501. <https://doi.org/10.11138/orl/2017.10.4.495>.
- Gendron, P. « Aphorismes chirurgicaux et pratique de la chirurgie orale : perspectives historiques, pédagogiques et cliniques ». Thèse d'exercice, Université Paris Descartes, 2018.
- Guzmán-Letelier, M., C. Crisosto-Jara, C. Diaz-Ricouz, M. Peñarrocha-Diago, et D. Peñarrocha-Oltra. « Severe odontogenic infection : an emergency : case report ». *Journal of clinical and experimental dentistry* 9, n° 2 (2017): e319-24. <https://doi.org/10.4317/jced.53308>.

- Haggerty, C. J., et G. C. Tender. « Actinomycotic brain abscess and subdural empyema of odontogenic origin : case report and review of the literature ». *Journal of oral and maxillofacial surgery* 70, n° 3 (2012): e210-13. <https://doi.org/10.1016/j.joms.2011.09.035>.
- Hanratty, J. M., et C. G. Cowan. « Acquired Von Willebrand disease secondary to hypothyroidism : a rare cause for postextraction hemorrhage ». *Oral surgery, oral medicine, oral pathology, oral radiology, and endodontology* 110, n° 3 (2010): 337-40. <https://doi.org/10.1016/j.tripleo.2010.04.028>.
- Hedera, P., A. Peltier, J. K. Fink, S. Wilcock, Z. London, et G. J. Brewer. « Myelopolyneuropathy and pancytopenia due to copper deficiency and high zinc levels of unknown origin II. The denture cream is a primary source of excessive zinc ». *Neurotoxicology* 30, n° 6 (2009): 996-99. <https://doi.org/10.1016/j.neuro.2009.08.008>.
- Hisanaga, R., K. Hagita, K. Nojima, A. Katakura, K. Morinaga, T. Ichinohe, R. Konomi, T. Takahashi, N. Takano, et T. Inoue. « Survey of accidental ingestion and aspiration at Tokyo dental college chiba hospital ». *The bulletin of Tokyo dental college* 51, n° 2 (2010): 95-101. <https://doi.org/10.2209/tdcpublication.51.95>.
- Hou, R., H. Zhou, K. Hu, Y. Ding, X. Yang, G. Xu, P. Xue, et al. « Thorough documentation of the accidental aspiration and ingestion of foreign objects during dental procedure is necessary : review and analysis of 617 cases ». *Head & face medicine* 12, n° 1 (2016): 23. <https://doi.org/10.1186/s13005-016-0120-2>.
- Jamshed, N., K. Madan, M. Ekka, et R. Guleria. « Successful flexible bronchoscopic management of a large-sized aspirated partial denture ». *BMJ case reports* 2014 (2014). <https://doi.org/10.1136/bcr-2013-202371>.
- Johannesma, P. C., et A. Vonk Noordegraaf. « Pneumomediastinum and pneumopericardium due to high-speed air turbine drill used during a dental procedure ». *The annals of thoracic surgery* 98, n° 6 (2014): 2232. <https://doi.org/10.1016/j.athoracsur.2014.08.013>.
- Juncar, M., S. Bran, R. I. Juncar, M. F. Baciut, G. Baciut, et F. Onisor-Gligor. « Odontogenic cervical necrotizing fasciitis, etiological aspects ». *Nigerian journal of clinical practice* 19, n° 3 (2016): 391-96. <https://doi.org/10.4103/1119-3077.179278>.
- Kalpidis, C. D. R., et R. M. Setayesh. « Hemorrhaging associated with endosseous implant placement in the anterior mandible : a review of the literature ». *Journal of periodontology* 75, n° 5 (2004): 631-45. <https://doi.org/10.1902/jop.2004.75.5.631>.
- Kim, E., W. Noh, et N. Panchal. « Mortality from an aspiration of dental crown during extraction ». *Gerodontology* 34, n° 4 (2017): 498-500. <https://doi.org/10.1111/ger.12288>.
- Kim, J., J. K. Fortson, et H. E. Cook. « A fatal outcome from rhinocerebral mucormycosis after dental extractions : a case report ». *Journal of oral and maxillofacial surgery* 59, n° 6 (2001): 693-97. <https://doi.org/10.1053/joms.2001.23407>.
- Kraus, C. K., et K. D. Katz. « Extensive facial hematoma following third molar removal ». *The American journal of emergency medicine* 32, n° 9 (2014): 1153.e5-1153.e6. <https://doi.org/10.1016/j.ajem.2014.02.031>.
- Lieberman, B. L., M. K. Kennedy, D. R. Lorenzo, L. J. Reed, A. K. Adamo, V. A. Cardo, et V. M. Badner. « Control of life-threatening head and neck hemorrhage after dental extractions : a case report ». *Journal of oral and maxillofacial surgery* 68, n° 9 (2010): 2311-19. <https://doi.org/10.1016/j.joms.2010.02.020>.
- Lopez, R., S. Flavell, et C. Thomas. « A not very NICE case of endocarditis ». *BMJ case reports* 2013 (2013). <https://doi.org/10.1136/bcr-2012-007918>.
- Maher, N. G., J. de Looze, et G. R. Hoffman. « Anaphylaxis : an update for dental practitioners ». *Australian dental journal* 59, n° 2 (2014): 142-48. <https://doi.org/10.1111/adj.12161>.
- Maraki, S., I. S. Papadakis, E. Chronakis, D. Panagopoulos, et A. Vakis. « Aggregatibacter aphrophilus brain abscess secondary to primary tooth extraction : case report and literature review ». *Journal of microbiology, immunology and infection* 49, n° 1 (2016): 119-22. <https://doi.org/10.1016/j.jmii.2013.12.007>.

- Maroulakos, G., et S. Voulgarelis. « Impending total airway collapse involving a maxillary removable partial denture : A clinical report ». *The journal of prosthetic dentistry*, 2018. <https://doi.org/10.1016/j.prosdent.2018.01.017>.
- Masuda, T., T. Murayama, Y. Takada, et M. Mukaida. « Medico-legal autopsy case of an infant suffering anaphylactic shock during dental treatment : potential hazards in the use of a rubber-dam-sheet for infants [Abstract] ». *Nihon hoigaku zasshi* 60, n° 2 (2006): 120-24.
- McKenzie, W. S., et M. Rosenberg. « Iatrogenic subcutaneous emphysema of dental and surgical origin : a literature review ». *Journal of oral and maxillofacial surgery* 67, n° 6 (2009): 1265-68. <https://doi.org/10.1016/j.joms.2008.12.050>.
- Moazzam, A. A., S. M. Rajagopal, P. P. Sedghizadeh, G. Zada, et M. Habibian. « Intracranial bacterial infections of oral origin ». *Journal of clinical neuroscience* 22, n° 5 (2015): 800-806. <https://doi.org/10.1016/j.jocn.2014.11.015>.
- Moghadam, Hassan G., et Marco F. Caminiti. « Life-threatening hemorrhage after extraction of third molars : case report and management protocol ». *Journal - Canadian dental association* 68, n° 11 (2002): 670-74.
- Moreau, N. « Dissections artérielles cervicales secondaires à des gestes bucco-dentaires ». In *Journées scientifiques des internes en odontologie*. Nantes, 2018.
- Nations, S. P., P. J. Boyer, L. A. Love, M. F. Burritt, J. A. Butz, G. I. Wolfe, L. S. Hynan, et al. « Denture cream : an unusual source of excess zinc, leading to hypocupremia and neurologic disease ». *Neurology* 71, n° 9 (2008): 639-43. <https://doi.org/10.1212/01.wnl.0000312375.79881.94>.
- Ng, K. W. P., et A. Mukhopadhyay. « Streptococcus constellatus bacteremia causing septic shock following tooth extraction : a case report ». *Cases journal* 2 (2009): 6493. <https://doi.org/10.1186/1757-1626-2-6493>.
- Niamtu, J. « Near-fatal airway obstruction after routine implant placement ». *Oral surgery, oral medicine, oral pathology, oral radiology, and endodontology* 92, n° 6 (2001): 597-600. <https://doi.org/10.1067/moe.2001.116503>.
- Nilesh, K., et A. V. Vande. « Mucormycosis of maxilla following tooth extraction in immunocompetent patients : reports and review ». *Journal of clinical and experimental dentistry* 10, n° 3 (2018): e300-305. <https://doi.org/10.4317/jced.53655>.
- Noguchi, I., H. Ohno, K. Takano, R. Shimada, M. Sasao, et H. Shimonaka. « Fatal hyperthermia due to dental treatment ». *Oral surgery, oral medicine, oral pathology, oral radiology, and endodontology* 101, n° 3 (2006): e61-64. <https://doi.org/10.1016/j.tripleo.2005.07.001>.
- Obinata, K., T. Satoh, A. M. Towfik, et M. Nakamura. « An investigation of accidental ingestion during dental procedures ». *Journal of oral science* 53, n° 4 (2011): 495-500.
- Pişkin, B., M. S. Atac, E. Konca, M. Yildirim, H. Avsever, et H. Şevketbeyoğlu. « A suspected case of malignant hyperthermia after tooth extraction : case report ». *Journal of oral and maxillofacial surgery* 69, n° 5 (2011): 1331-34. <https://doi.org/10.1016/j.joms.2010.05.097>.
- Porter, R. S., et J. L. Kaplan, éd. *Le manuel Merck de diagnostic et de thérapeutique*. 5e éd. Paris : Les Éditions de médecine, 2014.
- Prabhu, S., M. Alqahtani, et M. Al Shehabi. « A fatal case of rhinocerebral mucormycosis of the jaw after dental extractions and review of literature ». *Journal of infection and public health*, 2017. <https://doi.org/10.1016/j.jiph.2017.09.026>.
- Reuter, N. G., P. M. Westgate, M. Ingram, et C. S. Miller. « Death related to dental treatment : a systematic review ». *Oral surgery, oral medicine, oral pathology and oral radiology* 123, n° 2 (2017): 194-204.e10. <https://doi.org/10.1016/j.oooo.2016.10.015>.
- Santana-Cabrera, L., C. Rodríguez-Escot, P. Eugenio-Robaina, et M. Sánchez-Palacios. « Celulitis orbitaria y empiema subdural como complicación de una extracción dentaria ». *Medicina intensiva* 36, n° 4 (2012): 312-13. <https://doi.org/10.1016/j.medin.2011.08.006>.
- Schütz, P., R.M. Joshi, et H.H.H. Ibrahim. « Odontogenic necrotizing fasciitis of the neck and upper chest wall ». *Journal of oral and maxillofacial surgery, medicine, and pathology* 24, n° 1 (2012): 32-35. <https://doi.org/10.1016/j.ajoms.2011.07.001>.

- Sekine, J., A. Irie, H. Dotsu, et T. Inokuchi. « Bilateral pneumothorax with extensive subcutaneous emphysema manifested during third molar surgery : a case report ». *International journal of oral and maxillofacial surgery* 29, n° 5 (2000): 355-57.
- Suárez-Cuenca, J. A., J. L. Arellano-Sánchez, A. A. Scherling-Ocampo, G. Sánchez-Hernández, D. Pérez-Guevara, et J. R. Chalapud-Revelo. « Rapidly progressing, fatal and acute promyelocytic leukaemia that initially manifested as a painful third molar : a case report ». *Journal of medical case reports* 3 (2009): 102. <https://doi.org/10.1186/1752-1947-3-102>.
- Susini, G., L. Pommel, et J. Camps. « Accidental ingestion and aspiration of root canal instruments and other dental foreign bodies in a french population ». *International endodontic journal* 40, n° 8 (2007): 585-89. <https://doi.org/10.1111/j.1365-2591.2007.01249.x>.
- Umeda, M., T. Minamikawa, H. Komatsubara, Y. Shibuya, S. Yokoo, et T. Komori. « Necrotizing fasciitis caused by dental infection : a retrospective analysis of 9 cases and a review of the literature ». *Oral surgery, oral medicine, oral pathology, oral radiology, and endodontics* 95, n° 3 (2003): 283-90. <https://doi.org/10.1067/moe.2003.85>.
- Wasson, M., B. Ghodke, et J. Dillon. « Exsanguinating hemorrhage following third molar extraction : report of a case and discussion of materials and methods in selective embolization ». *Journal of oral and maxillofacial surgery* 70, n° 10 (2012): 2271-75. <https://doi.org/10.1016/j.joms.2012.03.003>.
- Yan, W., R. Chakrabarti, J. Choong, et T. Hardy. « Orbital cellulitis of odontogenic origin ». *Orbit* 34, n° 4 (2015): 183-85. <https://doi.org/10.3109/01676830.2015.1014517>.

Table des figures

Figure 1 : Photographie du patient après intubation, montrant l'œdème sévère de la face	6
Figure 2 : Schéma de l'anatomie artérielle du plancher buccal	13
Figure 3 : Vue frontale et latérale de la patiente après trachéotomie	14
Figure 4 : Cellulite périorbitaire d'origine dentaire.....	22
Figure 5 : Obstruction des voies aériennes par une cellulite génienne basse : photographie de face et coupe sagittale de CBCT	24
Figure 6 : Photographies pré et per opératoire du maxillaire lors de la prise en charge chirurgicale de la mucormycose	26
Figure 7 : Fasciite nécrosante cervicale.....	29
Figure 8 : Fasciite nécrosante cervicale, vue clinique et observation des poches de gaz au CBCT	30
Figure 9 : Vue clinique pré et per op de l'atteinte médiastinale par la fasciite nécrosante	31
Figure 10 : TDM de la face et du thorax montrant des poches de gaz caractéristiques d'une fasciite nécrosante.....	32
Figure 11 : Photographie post-mortem de l'angioedème causé par l'extraction de 46	40
Figure 12 : Déviation soudaine de la langue suite à la lésion de l'artère carotide gauche (par paralysie du XII homolatéral).....	47
Figure 13 : Coupe TDM à hauteur du maxillaire montrant les poches d'air dans les tissus mous faciaux	50
Figure 14 : Protocole de prise en charge d'une hémorragie post-extractionnelle	64

Table des tableaux

Tableau 1 : Précautions peropératoires afin de limiter la survenue d'un accident à risque vital 60

Tableau 2 : Signes d'alertes au cours d'un soin par type de complication 61

Annexe

Tableau récapitulatif des illustrations cliniques				
<i>n°</i>	<i>Page</i>	<i>Complication</i>	<i>Age</i>	<i>Sexe</i>
1	5	Hémorragie liée à une cirrhose avec risque d'asphyxie	54	H
2	7	Hémorragie liée à un trouble de l'hémostase	18	F
3	8	Fièvre hémorragique liée au virus de la dengue	62	H
4	9	Hémorragie liée à une leucémie aiguë	24	H
5	10	Asphyxie causée par une hémorragie interne suite à une fracture du rebord alvéolaire lingual	74	H
6	11	Hémorragie interne liée à une incision de décharge	32	H
7	12	Hémorragie liée à la lésion de l'artère alvéolaire inférieure	60	H
8	14	Hémorragie du plancher buccal au cours d'une chirurgie implantaire	64	F
9	15	Hémorragie du plancher buccal après une chirurgie implantaire	50	H
10	15	Hémorragie du plancher buccal suite à un deuxième temps implantaire	80	H
11	18	Inhalation peropératoire d'une couronne chez un patient handicapé moteur	90	H
12	19	Ingestion d'une PAP mandibulaire mal diagnostiquée	50	H
13	20	Inhalation d'une PAP maxillaire	76	H
14	20	Ingestion d'une PAP provoquant une hémorragie interne	NR	H
15	23	Cellulite périorbitaire post-extractionnelle	32	H
16	23	Cellulite génienne basse	42	H
17	25	Mucormycose post-extractive chez un patient sous corticoïdes	74	H
18	26	Mucormycose post-extractive chez un patient diabétique	57	H
19	27	Mucormycose touchant l'orbite chez un patient diabétique	70	H
20	30	Fasciite nécrosante post-extractionnelle causant un choc toxique chez une patiente diabétique	45	F
21	31	Fasciite nécrosante post-extractionnelle chez un patient sain	32	H
22	32	Fasciite nécrosante chez une patiente saine	23	F
23	33	Méningite suite à une extraction chez une patiente saine	46	H

24	34	Abcès cérébral post-extraction chez un enfant	6	H
25	35	Abcès cérébral développé suite à un traitement endodontique	68	H
26	36	Abcès spinal épidural chez une patiente saine suite à l'extraction de prémolaires dans le cadre d'un traitement orthodontique	20	F
27	36	Abcès spinal épidural chez une patiente saine suite à l'extraction d'une dent de sagesse	20	F
28	37	Choc toxique suite à une chirurgie implantaire	75	F
29	37	Choc toxique suite à l'extraction d'une molaire mandibulaire chez un patient sain	27	H
30	38	Endocardite infectieuse	69	H
31	39	Angioedème post-extractionnel	50	F
32	41	Angioedème post-extractionnel	30	F
33	41	Angioedème post-extractionnel	27	F
34	41	Angioedème post-extractionnel	46	H
35	41	Angioedème post-extractionnel	32	F
36	43	Choc anaphylactique non diagnostiqué chez une enfant de 4 ans	4	F
37	43	Intoxication au zinc lié à l'utilisation d'adhésif dentaire	63	H
38	43	Intoxication au zinc lié à l'utilisation d'adhésif dentaire	58	H
39	45	Hyperthermie maligne chez un enfant handicapé	12	H
40	45	Hyperthermie maligne chez un adulte sain	21	H
41	47	Dissection carotidienne lors d'une anesthésie locorégionale mandibulaire	35	F
42	48	Dissection carotidienne provoquée par une extraction de dent de sagesse	47	F
43	48	Dissection carotidienne au cours d'une anesthésie générale	40	F
44	49	Emphysème lié à l'utilisation d'une turbine au cours de l'extraction d'une 48	33	F
45	45	Emphysème lié à l'utilisation d'une turbine au cours d'un traitement endodontique	45	H

Vu, le Directeur de thèse

Vu, le Doyen de la Faculté de Chirurgie dentaire
de l'Université Paris Descartes

Docteur Nathan MOREAU

Professeur Louis MAMAN

Vu, le Président de l'Université Paris Descartes
Professeur Frédéric DARDEL
Pour le Président et par délégation,

Le Doyen Louis MAMAN

Morbidité et mortalité en Médecine bucco-dentaire

Résumé :

La Médecine bucco-dentaire est une spécialité médico-chirurgicale complexe dont la quasi-totalité des actes thérapeutiques quotidiens sont de nature invasive. Ces actes s'inscrivent au sein d'une région anatomique complexe, dans l'immédiate proximité de zones et structures à risque, telles que des artères de moyen et gros calibre, le carrefour aéro-digestif ou les régions cervicale, orbitaire et cérébrale.

De fait, l'exercice de la Médecine bucco-dentaire peut être considéré comme une activité à risque, notamment compte-tenu des complications rapportées dans la littérature, tant lors des actes thérapeutiques que consécutivement à des infections dentaires ayant diffusé à distance, responsables de complications sévères voire fatales. L'objectif de ce travail de thèse est de colliger l'ensemble des cas rapportés de complications sévères voire fatales liées à l'exercice de la Médecine bucco-dentaire, tant celles consécutives aux actes thérapeutiques, aux infections non/mal traitées ou celles résultant d'une pathologie systémique grave méconnue ou de prise en charge inadéquate. L'amélioration de la connaissance et la compréhension des situations à risque de morbi-mortalité en Médecine bucco-dentaire devrait -à terme- se traduire par une meilleure prise en charge des pathologies bucco-dentaires, véritable facteur de risque de mortalité dans de nombreux contextes pathologiques.

Discipline :

Médecine buccale

Mots clés français (fMeSH et Rameau) :

Soins dentaires -- effets indésirables -- Dissertations universitaires ; Facteurs de risque -- Dissertations universitaires ; Chirurgie dentaire -- Complications -- Thèses et écrits académiques ; Revues de mortalité-morbidité -- Thèses et écrits académiques

English keywords (MeSH) :

Dental Care -- adverse effects -- Academic Dissertations ; Risk Factors -- Academic Dissertations

Université Paris Descartes
Faculté de Chirurgie dentaire
1, rue Maurice Arnoux
92120 Montrouge