



HAL
open science

Allongement de couronne clinique et remontée de marge cervicale : deux techniques de restauration des limites infra-gingivales

Sandrine Sarasagopalan

► To cite this version:

Sandrine Sarasagopalan. Allongement de couronne clinique et remontée de marge cervicale : deux techniques de restauration des limites infra-gingivales. Sciences du Vivant [q-bio]. 2019. dumas-02125187

HAL Id: dumas-02125187

<https://dumas.ccsd.cnrs.fr/dumas-02125187>

Submitted on 10 May 2019

HAL is a multi-disciplinary open access archive for the deposit and dissemination of scientific research documents, whether they are published or not. The documents may come from teaching and research institutions in France or abroad, or from public or private research centers.

L'archive ouverte pluridisciplinaire **HAL**, est destinée au dépôt et à la diffusion de documents scientifiques de niveau recherche, publiés ou non, émanant des établissements d'enseignement et de recherche français ou étrangers, des laboratoires publics ou privés.



Distributed under a Creative Commons Attribution - NonCommercial - NoDerivatives 4.0 International License

AVERTISSEMENT

Cette thèse d'exercice est le fruit d'un travail approuvé par le jury de soutenance et réalisé dans le but d'obtenir le diplôme d'État de docteur en chirurgie dentaire. Ce document est mis à disposition de l'ensemble de la communauté universitaire élargie.

Il est soumis à la propriété intellectuelle de l'auteur. Ceci implique une obligation de citation et de référencement lors de l'utilisation de ce document.

D'autre part, toute contrefaçon, plagiat, reproduction illicite encourt toute poursuite pénale.

UNIVERSITÉ PARIS DESCARTES

FACULTÉ DE CHIRURGIE DENTAIRE

Année 2019

N° 012

THÈSE

POUR LE DIPLÔME D'ÉTAT DE DOCTEUR EN CHIRURGIE DENTAIRE

Présentée et soutenue publiquement le : 26 février 2019

Par

Sandrine SARASAGOPALAN

Allongement de couronne clinique et remontée de marge cervicale : deux techniques de restauration des limites infra-gingivales

Dirigée par Mme le Docteur Anne-Margaux Collignon

JURY

Mme. Le Professeur Marysette Folliguet

M. Le Docteur Denis Bouter

Mme. Le Docteur Anne-Margaux Collignon

M. Le Docteur Adrian Brun

M. Le Docteur Charles Angioni

Président

Assesseur

Assesseur

Assesseur

Invité



Tableau des enseignants de la Faculté

DÉPARTEMENTS	DISCIPLINES	PROFESSEURS DES UNIVERSITÉS	MAÎTRES DE CONFÉRENCES
1. DÉVELOPPEMENT, CROISSANCE ET PRÉVENTION	ODONTOLOGIE PÉDIATRIQUE	Mme DAVIT-BÉAL Mme DURSUN Mme VITAL	M. COURSON Mme JEGAT Mme SMAIL-FAUGERON Mme VANDERZWALM
	ORTHOPÉDIE DENTO-FACIALE		Mme BENAHMED M. DUNGLAS Mme KAMOUN-GOLDRAT Mme LE NORCY
	PRÉVENTION, ÉPIDÉMIOLOGIE, ÉCONOMIE DE LA SANTÉ ET ODONTOLOGIE LÉGALE	Mme FOLLIGUET M. PIRNAY	Mme GERMA M. TAVERNIER
2. CHIRURGIE ORALE, PARODONTOLOGIE, BIOLOGIE ORALE	PARODONTOLOGIE	Mme COLOMBIER Mme GOSSET	M. BIOSSE DUPLAN M. GUEZ
	CHIRURGIE ORALE	M. MAMAN Mme RADOI	Mme EJEIL M. GAULTIER M. HADIDA M. MOREAU M. NGUYEN
	BIOLOGIE ORALE	Mme CHAUSSAIN M. GOGLY Mme SÉGUIER Mme POLIARD	M. ARRETO Mme BARDET (MCF) Mme CHARDIN M. FERRE M. LE MAY
3. RÉHABILITATION ORALE	DENTISTERIE RESTAURATRICE ENDODONTIE	Mme BOUKPESSI Mme CHEMLA	Mme BERÈS Mme BESNAULT M. BONTE Mme COLLIGNON M. DECUP Mme GAUCHER
	PROTHÈSES		M. CHEYLAN M. DAAS M. DOT M. EID Mme FOUILLOUX-PATEY Mme GORIN M. RENAULT M. RIGNON-BRET M. TIRLET M. TRAMBA Mme WULFMAN
	FONCTION-DYSFONCTION, IMAGERIE, BIOMATÉRIEAUX	M. SALMON	M. ATTAL Mme BENBELAID Mme BENOÎT A LA GUILLAUME (MCF) M. BOUTER M. CHARRIER M. CHERRUAU M. FLEITER Mme FRON CHABOUIS Mme MANGIONE Mme TILOTTA
	PROFESSEURS ÉMÉRITES	M. BÉRENHOLC Mme BRION M. LASFARGUES M. LAUTROU M. LEVY	M. PELLAT M. PIERRISNARD M. SAFFAR Mme WOLIKOW

Mise à jour le 04 septembre 2018

Remerciements

À Mme le Professeur Marysette Folliguet

Docteur en Chirurgie dentaire

Spécialiste qualifiée en Médecine bucco-dentaire

Docteur en Sciences odontologiques

Docteur d'État en Odontologie

Professeur des Universités, Faculté de Chirurgie dentaire, Paris Descartes

Praticien hospitalier, Assistance Publique-Hôpitaux de Paris

Vice-Doyenne de la Faculté de Chirurgie dentaire Paris Descartes

Chef de service de l'hôpital Louis Mourier

Chevalier de l'ordre national de la Légion d'honneur

Officier de l'ordre des palmes académiques

Je vous suis très reconnaissante d'avoir accepté la présidence de mon jury de thèse d'exercice. Vos connaissances et votre expérience sont pour moi source de respect et d'intérêt. Veuillez trouver ici le témoignage de ma reconnaissance, de mon profond respect et de mon estime à votre égard.

À Mme le Docteur Anne-Margaux Collignon

Docteur en Chirurgie dentaire

Docteur de l'Université Paris Descartes

Maître de Conférences des Universités, Faculté de Chirurgie dentaire Paris Descartes

Praticien hospitalier, Assistance Publique-Hôpitaux de Paris

Je vous remercie de la confiance que vous m'avez accordée en acceptant de diriger ce travail. Merci pour vos précieux conseils, votre encadrement, votre disponibilité, votre bienveillance et le soutien que vous m'avez apportés durant ce travail. Veuillez trouver dans cette thèse le témoignage de ma sympathie et de ma reconnaissance. Sincères remerciements.

À M. le Docteur Denis Bouter

Docteur en Chirurgie dentaire

Docteur de l'Université Paris Descartes

Maître de Conférences des Universités, Faculté de Chirurgie dentaire Paris Descartes

Praticien hospitalier, Assistance Publique-Hôpitaux de Paris

Je suis très honorée de vous compter parmi mon jury de thèse. Qu'il me soit permis de vous exprimer mes sincères remerciements et mon respect le plus profond.

À M le Docteur Adrian Brun

Docteur en Chirurgie dentaire

Assistant Hospitalo-Universitaire, Faculté de Chirurgie dentaire Paris Descartes

Je vous remercie pour vos précieux conseils, votre gentillesse, votre disponibilité et votre soutien. Veuillez trouver dans cette thèse le témoignage de ma sympathie et de ma reconnaissance. Qu'il me soit permis de vous exprimer mes sincères remerciements et mon respect le plus profond.

À M le Docteur Charles Angioni

Docteur en Chirurgie dentaire

Je vous remercie sincèrement pour la gentillesse avec laquelle vous avez accepté de siéger dans mon jury. Vous m'avez transmis votre passion pour la parodontologie et la dentisterie conservatrice. Que ce travail soit l'occasion pour moi de vous témoigner ma sincère gratitude et mon profond respect.

À mon Charles,

Merci pour ta disponibilité, ta motivation et ta bienveillance. Tu es à l'origine de ce sujet de thèse et ton aide précieuse m'a permis d'écrire ce manuscrit. A notre amitié soudaine et particulière qui restera, je l'espère !

À ma Mélissa,

Merci pour ton soutien, tes conseils, ta présence et ton amitié à toute épreuve. Merci d'avoir été là, jusqu'à la fin pour boucler ce travail.

À ma Chloé,

Merci pour tous ces fous rires, ces bêtises, ces délires et cette confiance. Merci de m'encourager dans tous ce que j'entreprends et d'être mon doudou.

À mon coloc Victor,

Frère de cœur blanc, merci d'être cette personne géniale qui illumine chacune de mes journées à l'appart. Merci de supporter ma bonne comme ma mauvaise humeur, ta grande sœur sri-lankaise.

À Mathilde, Samer, Jerry, Chloé, Prianga, Nico, Momo, Barbara, Myriam, Gael, Célia, Kahina, Anna,

Pour tous nos moments de ces folles années d'études : nos fous rires, nos coups de gueule, et notre amitié !

À mes sistas : Kana, Thanusha et Bhai,

Finalement on y est 10 ans après. Merci d'avoir supporté cette amie en carton que j'ai été durant ces quelques années, et de m'avoir toujours soutenue.

À Nider,

Merci d'être cet ami, présent, et disponible. A toutes nos séances de sport, de squat et surtout à nos débats ! Merci de toujours m'encourager dans tout ce que j'entreprends, et d'être mon stitch.

À ma binôme, Tania,

Merci pour ces 3 années merveilleuses. La pédo, la chirurgie, les endos... en ta compagnie tout était plus sympa ! Notre complicité, notre amitié, et ta manière de me protéger.

À mon Gautha,

Merci à mon soulman, qui est présent depuis le début de ses longues années d'études. Notre amitié unique et particulière, j'espère t'avoir toujours à mes côtés.

À ma famille Singh,

Merci à cette magnifique famille, d'être un pilier dans ma vie. Rencontre soudaine et inattendue, vous m'avez intégré comme une sœur, une belle-sœur et une marraine !

À mon équipe de Montreuil : Dr Bouattour, Younes, Yassine, Mouna, Thomas, Pedro, Tassa

Des fous rires, des dents de sagesse. Un café, et encore des dents de sagesse. Merci pour votre bonne humeur et votre gentillesse. Chaque mardi particulièrement sportif et unique !

Au Dr Frédéric Bohin,

Merci de m'avoir poussé à continuer, à affronter et à se relever. Caliméro prend son envol et sans se plaindre, une première !

A mes Bros : Kiri et Prash,

Votre présence, votre affection... je ne sais pas comment mais vous êtes là, et je ne pouvais pas vous oublier !

À mon beau-frère Kamel,

Merci pour ton aide, pour mettre en place ce travail, et ta diplomatie lorsqu'il s'agit de réconcilier ces sanguines de sœurs. Merci d'être ce bf extraordinaire plein de surprises !

À mon frère Sylvain, Manel, et Idriss,

Merci pour votre affection, votre confiance et votre attention. De faire de moi, une tata comblée.

À ma Arya,

Tu as été ma motivation et tu ne le sais pas encore, que tu apprennes à me connaître comme une tata accomplie.

A ma appama,

Grand-mère formidable, pleine d'énergie, qui m'a toujours encouragé. Merci appama d'être ce soutien, cette personne qui pousse ses petits-enfants à s'ouvrir et réaliser leurs rêves. Merci pour tous ces cafés, et repas sur le pouce !

À mes sœurs : Sylvie et Sandra,

Ces quelques mots ne suffiront pas à décrire ma reconnaissance à votre égard. Merci de votre soutien, votre disponibilité, votre amour inconditionnel et votre présence à mes côtés alors que je suis difficilement supportable au quotidien. Merci de faire de moi une personne meilleure, et une sœur comblée.

À mon père,

Merci de m'avoir inculqué des valeurs respectables, et de m'avoir permis d'être une femme indépendante et épanouie.

À ma maman,

Un merci ne suffira pas pour ma reconnaissance à ton égard. Tu as toujours su, cru, voulu et souhaité que ta fille soit ce Docteur. L'éducation que tu m'as transmise a fait de moi cette personne sensible et bienveillante. Je te dédie cette thèse et j'espère que de là où tu es, tu me verras la soutenir...Avec tout mon amour, et mon respect, maman !

Table des matières

1. L'importance de l'espace biologique	3
1.1 Les tissus parodontaux.....	3
1.1.1. Généralités.....	3
1.1.2. Le parodonte superficiel	3
1.2 L'espace biologique.....	5
1.2.1 Définition	5
1.2.2 Les dimensions.....	6
1.2.3 La gencive pathologique et la gencive saine	8
1.2.4 Mesure du niveau d'attache: le sondage.....	9
1.2.5 L'espace biologique et les limites prothétiques	10
2. L'élongation coronaire et la remontée de marge	13
2.1. L'élongation coronaire	13
2.1.1. Définition	13
2.1.2. Aspect du traitement par élongation coronaire	13
2.1.3 Analyse clinique pré-opératoire.....	16
2.1.4 L'effet rebond.....	18
2.2. La remontée de marge.....	19
2.2.1 Définition	19
2.2.2 Choix du matériel et des matériaux.....	20
2.2.3 Corrélation avec la santé parodontale	25
3. Choix de l'approche thérapeutique en fonction de la situation clinique	29
3.1. Les nouveautés dans la réalisation d'une élongation coronaire	29
3.2. La remontée de marge aujourd'hui	31
3.2.1. Paramètres opératoires.....	31
3.2.2 Les nouveaux composites	33
3.2.3 Attitude thérapeutique face à une situation de limite sous-gingivale.....	35

Introduction

Dans notre pratique, nous sommes quotidiennement confrontés à des **pertes de substances coronaires** d'origines **carieuse, traumatique** ou **iatrogène** pouvant conduire à **une limite de restauration très basse**. Qu'elle soit juxta ou sous-gingivale, cela complique l'étape de reconstitution prothétique de la dent.

La difficulté thérapeutique face à ce type d'atteinte réside dans le respect de l'espace biologique, plus récemment renommé l'attache supra-crestale. Pour assurer la pérennité de l'élément prothétique ainsi qu'une bonne santé parodontale, il est impératif que **l'espace biologique** soit **préservé** ou bien **recréé**.

Se pose alors la question suivante « *Quelle va être notre prise en charge pour retrouver une limite prothétique correcte qui assurera une bonne étanchéité et une bonne pérennité à la future pièce prothétique, tout en respectant le parodonte ?* »

Pour répondre à cette problématique deux procédés cliniques vont être explorés :

- **L'élongation coronaire** (technique soustractive)
- **La remontée de marge** (technique additive)

Face au besoin de relocaliser la limite coronaire, dans quelle mesure l'une ou l'autre technique va être indiquée ?

La première **partie** développera **l'importance de l'espace biologique** et **les avantages** d'une limite prothétique accessible.

Elle sera suivie par **une deuxième partie** qui détaillera **les techniques de remontée de marge et d'élongation coronaire**.

Enfin **une dernière partie** traitera des **protocoles à mettre en place** et **des nouveautés** apportées à ces deux techniques.

1. L'importance de l'espace biologique

1.1 Les tissus parodontaux

1.1.1. Généralités

Le parodonte est le **système d'ancrage** de la dent. Il est constitué du **parodonte profond** et du **parodonte superficiel**.

Le parodonte profond réunit le ligament alvéolo-dentaire, le cément, et l'os alvéolaire. Il assure la stabilité et l'amortissement de l'organe dentaire dans les maxillaires. **Le parodonte superficiel**, est quant à lui composé de la gencive ainsi que **d'un système d'attache épithéliale et conjonctive**, perméable. Il est intéressant de comprendre le fonctionnement de ce dernier, pour la suite de notre exposé.

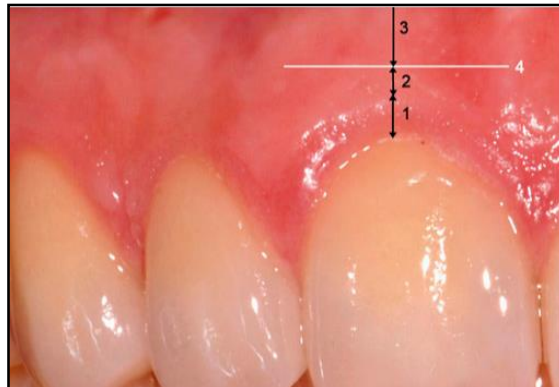
1.1.2. Le parodonte superficiel

Les tissus gingivaux qui constituent le parodonte superficiel, sont classiquement subdivisés en différentes zones topographiques :

- la gencive libre
- la gencive attachée
- la muqueuse alvéolaire
- la gencive inter-dentaire

Figure 1: Photo clinique de la muqueuse orale

1. Gencive libre 2. Gencive attachée 3. Muqueuse alvéolaire 4. Ligne de jonction muco-gingivale



Source : Stähli et al., « Allongement chirurgical de couronnes cliniques pour améliorer la largeur biologique et l'esthétique », 2015

La gencive libre ou gencive marginale est ainsi nommée car elle n'a pas de liaison physique à l'organe dentaire. Elle est comprise entre le bord marginal et le sillon marginal qui est sensiblement situé en regard de la jonction amélo-cémentaire.

La gencive attachée s'étend de la jonction amélo-cémentaire à la ligne muco-gingivale. Cette gencive est très fermement liée au cément, au périoste et l'os alvéolaire par le biais de fibres collagéniques présentes dans toute l'épaisseur du tissu conjonctif. Lorsqu'elle n'est pas objectivable, car le sillon marginal ne peut être mis en évidence, elle représente **la différence** entre la distance bord marginal - ligne muco-gingivale et la profondeur de sondage.

La muqueuse alvéolaire fait suite à la gencive attachée. Elle est limitée coronairement par la ligne muco-gingivale et apicalement par le fond du vestibule, où elle est en continuité avec les muqueuses jugales et labiales.

La **papille inter-dentaire** est comprise entre les dents. Son col n'est pas kératinisé, mais son corps qui est en continuité avec la gencive attachée présente la même kératinisation que celle-ci.

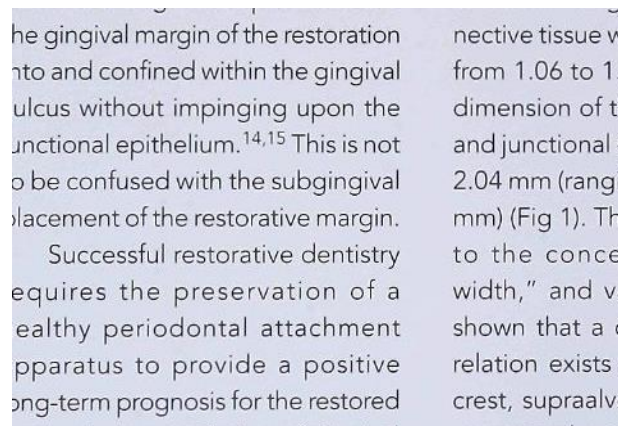
L'ensemble des tissus gingivaux participe au bon maintien du système d'attache qui entoure la dent. Ils interviennent dans la sauvegarde de l'espace biologique.

1.2 L'espace biologique

1.2.1 Définition

L'espace biologique plus récemment renommé l'attache supra-crestale est une composante biologique et anatomique qui a été décrite pour la première fois par Gargiulo et coll.¹ en 1961. Au cours de leurs autopsies médicales, ils ont défini **l'espace biologique** comme l'espace compris **entre la base du sulcus et le sommet de la crête osseuse** : il correspond à **l'attache épithélio-conjonctive**². Cette hauteur est nécessaire pour une bonne santé des tissus parodontaux.

Figure 2 : Représentation de l'espace biologique



Source : Gunaÿ et al., « Placement of the preparation line and periodontal health : a prospective 2 year clinical study », 2000

Le **sulcus** se définit comme l'espace compris entre la gencive et la surface de la dent. Il est bordé par un épithélium non **keratinisé**, qui fait face à la dent. Le sulcus n'est pas comptabilisé dans l'espace biologique, car il ne fait pas parti du système d'attache.

L'attache épithéliale, aussi appelée **épithélium de jonction** est un **l'épithélium non keratinisé** compris entre **le fond du sulcus** et la **jonction amélo-cementaire**. Elle est très **adhérente** à l'émail ou au ciment par le biais d'**hémi-desmosomes**. Elle sera prise en compte lors de **l'évaluation de la profondeur de sondage**.

L'attache conjonctive s'étend de façon physiologique de la jonction amélo-cémentaire au sommet de la crête osseuse. Elle se lie à la dent par le biais de fibres dento-gingivales qui s'insèrent perpendiculairement.

¹ Gargiulo, Wentz, et Orban, « Dimensions and relations of the dentogingival junction in humans ».

² Maynard et Wilson, « Physiologic dimensions of the periodontium significant to the restorative dentist ».

Enfin, le sommet de la **crête osseuse alvéolaire** fait suite à l'attache conjonctive. Cette partie osseuse est reliée à la partie dentaire par des **fibres dento-périostées**.

L'existence de cet espace biologique a été montrée par de nombreuses études. Celle de Maynard et Wilson de 1979³ précise que sa valeur peut changer d'une dent à l'autre et d'une face à l'autre.

Il existe également de nombreuses **variations intra et inter-individuelles**⁴. Cette fluctuation est due à **l'adhésion épithéliale** qui peut avoir **une valeur variable**, alors que l'attache conjonctive n'a pas de variation significative. De plus, l'attache épithéliale diminue de manière physiologique avec l'âge, ce qui est à l'origine de la réduction de l'espace biologique au cours du temps.

1.2.2 Les dimensions

L'**attache épithélio-conjonctive** fait en moyenne **2 mm**. **Borghetti et Monnet-corti** précisent que « la hauteur d'attache conjonctive est relativement constante et égale à 1mm. La hauteur d'attache épithéliale est plus variable mais est en moyenne de 1mm »⁵.

Il est **primordial** que la valeur de cette adhésion reste **immuable**, pour un **bon équilibre** du système parodontal. Comme le montre le schéma, cette constante physiologique se présente comme suit :

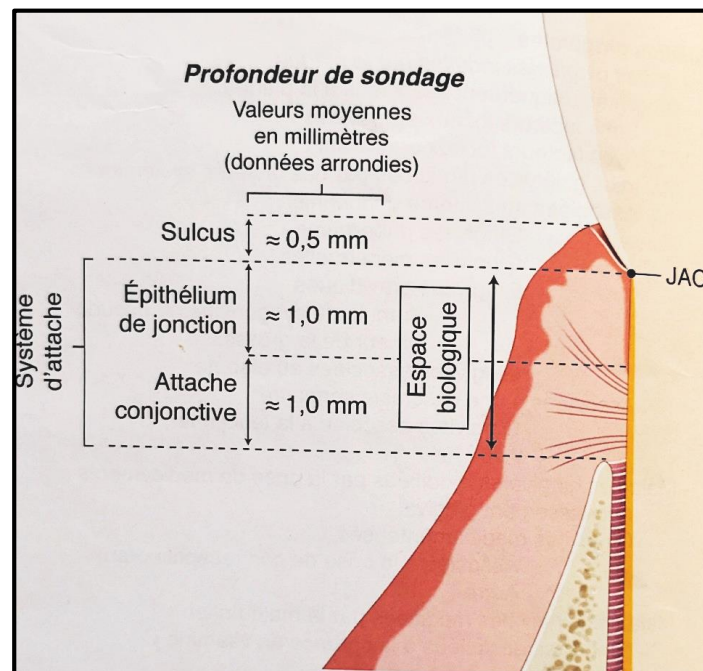
- 0,5 mm de sulcus
- 1mm d'épithélium de jonction
- 1 mm de tissu conjonctif
- le sommet de la crête alvéolaire

³ Maynard et Wilson.

⁴ Schmidt et al., « Biologic width dimensions : a systematic review ».

⁵ Borghetti et Monnet-corti, « Physiologie-pathologie et examen clinique du complexe muco-gingival ».

Figure 3 : Représentation du système d'attache



Source : Bouchard, *Parodontologie et dentisterie implantaire. Vol 1, Médecine parodontale*, 2014

Dans les situations où cette constante n'est pas respectée, **des modifications parodontales** ont lieu afin de recréer un espace biologique cliniquement sain et conserver cette stabilité de l'attache. **En effet**, l'ensemble des publications traitant ce sujet montre que **toute agression de l'espace biologique** par une reconstitution, quelle qu'elle soit, provoque **une réaction inflammatoire** qui peut entraîner :

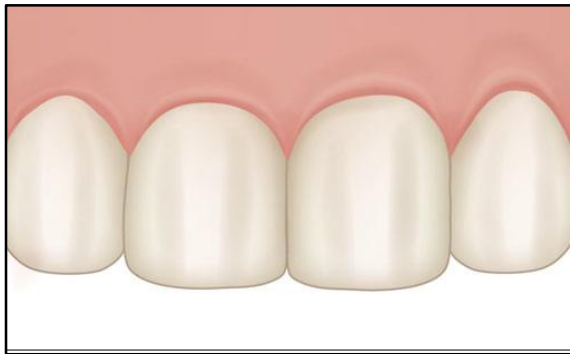
- la formation d'**une récession gingivale** avec une perte osseuse localisée
- la formation d'**une poche parodontale**
- une **hyperplasie gingivale**, associé ou non à **une perte osseuse minime**
- les trois situations citées précédemment.

En fonction du **biotype gingival** du patient, les conséquences vont être différentes. En considérant **la classification de Seibert et Lindhe**⁶, adaptée de celle de **Maynard et Wilson**, deux types de parodonte peuvent être décrits :

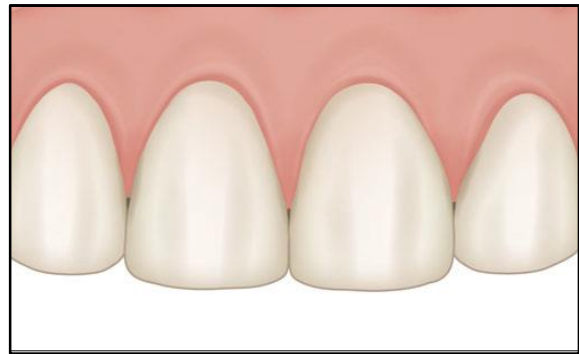- un parodonte **plat et épais**
- un parodonte **fin et festonné**

⁶ Seibert et Lindhe, « Esthetics and periodontal therapy ».

Figure 4 : Image des biotypes parodontaux



Biotype plat et épais



Biotype fin et festonné

Source : Stähli et al., « Allongement chirurgical de couronnes cliniques pour améliorer la largeur biologique et l'esthétique », 2015

Face à un **biotype fin**, un phénomène de destruction entrainera **des récessions** afin de recréer l'espace biologique. Alors que lors d'un **biotype épais**, une **tendance à proliférer** et donc à former une poche peut être constatée.^{7,8} Il a aussi été constaté que lors d'une violation de **l'espace biologique de la face vestibulaire ou linguale**, la fréquence d'apparition d'**une récession gingivale** est **augmentée**. Dans le cas d'une agression identique mais intéressant **les faces proximales**, il est possible d'observer une augmentation de **l'inflammation chronique** qui avec le temps, peut entrainer une résorption osseuse. Pour éviter ce type de réaction du parodonte, il est recommandé de bien évaluer cliniquement la distance entre la limite prothétique et l'espace biologique, et de contrôler que le parodonte soit cliniquement sain ou stabilisé.

1.2.3 Le parodonte sain et la parodontite

Les maladies parodontales affectent le système d'attache de la dent. **La perte d'attache** est une des conséquences absolues et irréversibles de ces altérations. Pour **restaurer** la dent de manière optimale en respectant le parodonte, il faut tout d'abord s'assurer de la présence d'une gencive **saine**.

⁷ Parma-Benfenali, Fugazzoto, et Ruben, « The effect of restorative margins on the postsurgical development and nature of the periodontium. Part I ».

⁸ Koke et al., « A possible influence of gingival dimensions on attachment loss and gingival recession following placement of artificial crowns ».

Tableau 1 : Comparatif d'un parodonte sain et d'un parodonte pathologique

Parodonte saine	Parodontite
ETAT GINGIVAL	
- gencive rose pâle, piquetée en peau d'orange	- gencive lisse, rouge vive, oedématiée
- absence d'inflammation ou légère	- signes d'inflammation
SONDAGE	
- absence de saignement	- saignement au sondage
NIVEAU D'ATTACHE	
- profondeur de sondage \leq 3 mm	- profondeur de sondage $>$ 3 mm
- pas de perte d'attache	- perte d'attache
NIVEAU OSSEUX	
- pas perte osseuse	- perte osseuse

Source : Auteur, 2018

Radiologiquement, plusieurs signes caractéristiques d'une modification du système parodontal peuvent être retrouvés. Pour la suite de l'exposé nous ne parlerons que de la perte osseuse car c'est une conséquence irréversible de la pathologie parodontale.

Ces signes cliniques et radiologiques sont autant d'éléments qui orientent vers une éventuelle altération de l'attache.

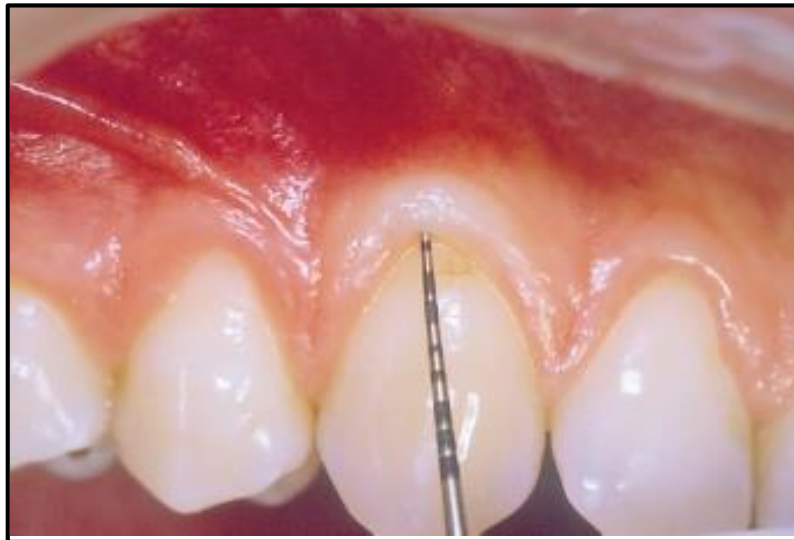1.2.4 Mesure du niveau d'attache : le sondage

Le sondage est la méthode la plus fiable pour le **diagnostic** et la détermination de la **sévérité** de l'atteinte parodontale. Son utilisation remonte au début des années 1900. Il permet d'évaluer la **profondeur des poches**, le **niveau d'attache clinique** et enfin le **degré d'atteinte des lésions inter-radiculaires**. Les différentes mesures sont prises à l'aide **d'une sonde graduée** qui est insérée entre la gencive et la dent en exerçant une force légère qui correspond à la force exercée sur le stylo lors de l'écriture.

C'est la hauteur de gencive libre qui est estimée. Dans le cas d'une gencive saine, elle correspond à la somme de la **hauteur du sulcus** et l'**attache épithéliale**. La pointe mousse de la sonde parodontale s'arrête à l'extrémité apicale de l'épithélium de jonction, soit à environ **1,5 mm**.

Le sondage va aussi permettre d'évaluer **l'importance de l'inflammation** en observant **l'absence** ou la présence de **saignement** lors de son insertion.

Figure 5 : Image d'une récession tissulaire marginale au niveau de la 13. Le sondage permet de mettre en évidence un système d'attache réduit



Source : Gardella et al., « La chirurgie muco-gingivale »,1997

Il est admis que la profondeur du sulcus varie entre **0,5 mm et 2 mm** en présence d'un parodonte sain. Elle a une moyenne de **0,69 mm**. Une gencive est considérée comme pathologique lorsque la profondeur de sondage est **supérieure à 3 mm**. La sonde parodontale peut également permettre d'évaluer **la distance entre la limite prothétique et l'attache épithélio-conjonctive**, afin d'apprécier une localisation qui n'altère pas l'espace biologique.

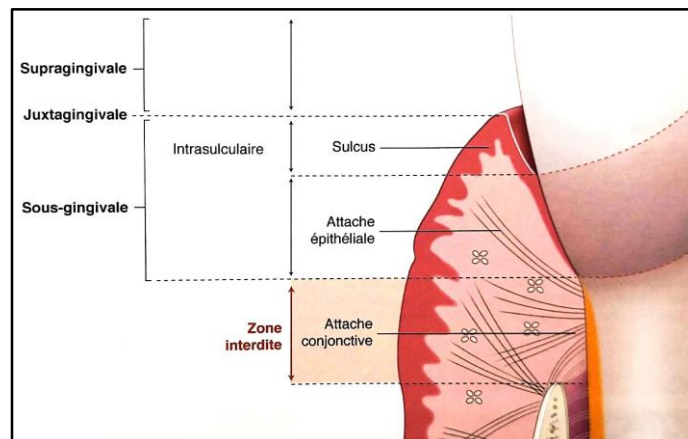
1.2.5 L'espace biologique et les limites prothétiques

La réalisation d'un élément prothétique exige **un parodonte sain**. **La zone d'interaction** entre la prothèse et la gencive se situe au niveau de **l'espace sulculaire et du système d'attache**. Il a été établi qu'une **limite de préparation** située sous la gencive provoque **des signes d'inflammation élevés**. De même, la profondeur au sondage de la perte l'attache augmente proportionnellement à l'enfouissement des limites et de façon significative⁹.

La limite de préparation d'une reconstitution ne devra jamais prendre le risque de profaner l'intégrité de l'espace biologique.

⁹ Günay et al., « Placement of the preparation line and periodontal health : a prospective 2 year clinical study ».

Figure 6 : Image représentant les limites prothétiques



Source : Bouchard, *Parodontologie et dentisterie implantaire. Vol 1, Médecine parodontale*, 2014

Elle doit être idéalement située à **3 mm de la crête osseuse** pour que l'espace biologique soit respecté. Les **3 mm** correspondent à : **1 mm** pour le sulcus et **2 mm** pour le système d'attache épithélio-conjonctive.

Les **limites supra-gingivales ou juxta-gingivales** sont les plus recherchées, car elles **n'interfèrent pas** avec l'espace biologique, et qui va permettre un meilleur contrôle de plaque aux patients. Elles correspondent à l'ensemble des limites prothétiques situées **au-dessus ou au niveau de la gencive marginale**.

Cependant, dans certaines situations (carie profonde, dent fracturée, résorption ou de perforation iatrogène, raison esthétique), il est impossible d'avoir de telles limites. La limite ainsi située dans le sulcus, est appelée **limite intra-sulculaire**. Borghetti considère qu'« une limite située apicalement au sulcus, c'est-à-dire au niveau du système d'attache de la gencive »¹⁰ est une limite sous gingivale. D'autres auteurs considèrent que la limite intra-sulculaire fait partie des limites sous-gingivales, le terme précisant seulement que la limite est située sous le rebord de la gencive marginale.¹¹

Ce type de limite intra-sulculaire est possible tant qu'elle **reste au niveau** de l'attache épithéliale : l'attache conjonctive doit rester **inviolée**. Elle est surtout recherchée pour un bon rendu esthétique. Il est toutefois possible de considérer qu'avec les nouvelles prothèses uniquement en céramique, sans joint métallique, l'enfouissement du joint est moins recherché.

Cependant les limites intra-sulculaires, peuvent amener à **des traumatismes tissulaires** surtout lors des étapes de préparation, de pose de fils pour l'empreinte, l'empreinte elle-même et le scellement

¹⁰ Borghetti et Monnet-corti, « Physiologie-pathologie et examen clinique du complexe muco-gingival ».

¹¹ Bouchard, « Prothèse et parodontologie ».

définitif. Elles sont aussi plus susceptibles de présenter des inflammations gingivales et des profondeurs de sondage plus importantes¹².

En conclusion, les limites supra-gingivales sont donc celles à **privilégier**. **Tout en garantissant** une préservation de la santé parodontale, elles vont faciliter la prise d’empreinte et la réalisation de l’élément prothétique.

Dans certains cas, lorsqu’il est impossible de réaliser une limite supra voire intra-sulculaire, il est envisageable de relocaliser la limite coronaire. Cela permet de réaliser la prothèse sans perturber l’intégrité de l’espace biologique. Trois techniques sont alors possibles :

- **l’élongation coronaire**
- **la remontée de marge**
- **l’extrusion orthodontique**

L’extrusion orthodontique peut être définie comme **une éruption forcée** en direction coronaire. Ainsi, le rebord coronaire devient disponible, et il est possible de réaliser l’élément prothétique dans de bonnes conditions. Cependant, elle réclame **un temps de traitement** de quatre à huit semaines, ainsi qu’un **temps de stabilisation** d’un mois supplémentaire.

L’extrusion orthodontique peut être intéressante **principalement** dans **les secteurs antérieurs et prémolaires** lorsque la situation clinique le permet et l’indique.

Bien que l’extrusion orthodontique est une solution thérapeutique qui peut être proposé dans le cadre d’une limite infra-gingivale, elle ne sera pas abordée dans ce travail car elle nécessite des moyens en termes de temps, matériau et de coût qui ne sont pas accessibles de manière générale à tout praticien exerçant en omnipratique.

Dans la prochaine partie, les deux autres techniques vont être développées, à savoir :

- **l’élongation coronaire**
- **la remontée de marge**

¹² Bader et al., « Effect of crown margins on periodontal conditions in regularly attending patients ».

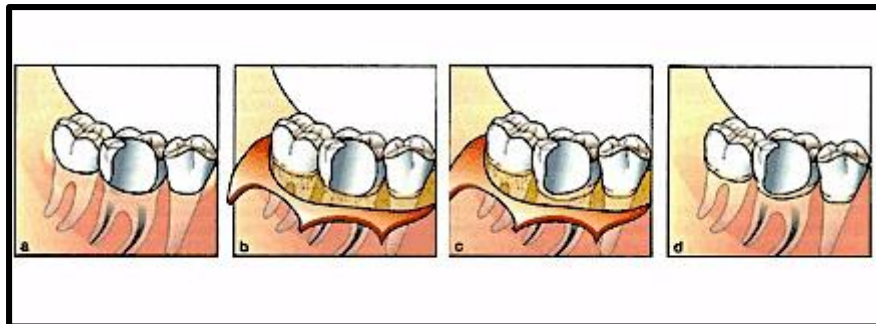
2. L'élongation coronaire et la remontée de marge

2.1. L'élongation coronaire

2.1.1. Définition

L'**élongation coronaire** ou l'**allongement de couronne clinique** est une technique visant à augmenter chirurgicalement la hauteur clinique de la dent. Lorsque qu'une dent se trouve avec une limite de restauration trop basse, l'élongation coronaire va permettre un **repositionnement apical** de l'attache. L'objectif est de **préserver** ou de **recréer l'espace biologique** afin de garantir une bonne santé parodontale et la pérennité de la dent. Elle s'inscrit dans une prise en charge pluridisciplinaire et englobe les différents aspects : chirurgical, conservateur et prothétique.

Figure 7 : Schéma d'une élongation coronaire avec ostéotomie et repositionnement apical



Source : les implants dentaires, « Élongation coronaire », 2009

2.1.2. Aspect du traitement par élongation coronaire

2.1.2.1. Indication

L'élongation coronaire est un traitement réalisé **préalablement à la restauration**. L'acte consiste à rendre accessible au traitement prothétique ou conservateur les tissus dentaires sains. Techniquement, elle consiste soit à éliminer le tissu considéré comme excédentaire (**gingivectomie**) soit à déplacer apicalement le tissu gingival (**lambeau positionné apicalement**) avec ou sans résection osseuse. En pratique, il est souvent nécessaire **d'avoir recours à la résection osseuse**, pour rétablir un espace biologique adéquat. La gingivectomie seule est surtout effectuée lorsque la hauteur de gencive kératinisée est suffisante.

L'allongement coronaire est indiqué :

- dans le cas de **lésion dentaire sous-gingivale** ou **infra-osseuse**, c'est-à-dire dans une situation où l'espace biologique est altéré, ou le sera lors du traitement de la dent
- s'il existe **une asymétrie esthétique** de la ligne des collets des dents antérieures
- dans le cas des **résorptions radiculaires externes cervicales**
- **lors d'effractions iatrogènes** atteignant l'espace biologique (perforations radiculaires, logement de tenon)
- lorsque la situation clinique réclame un **renforcement** d'une ou plusieurs parois dentaires fragiles et/ou peu rétentives
- comme solution à des **mécanismes pathologiques** comme l'érosion, l'abrasion ou bien l'attrition

L'application de cette technique est donc possible dans des situations cliniques vastes et variées. Toutefois, l'indication de l'allongement coronaire doit se poser avec mesure, car il présente un certain nombre de contre-indications. Elles ne sont pas toutes absolues mais demandent une réflexion thérapeutique basée sur l'évaluation du ratio bénéfices/risques.

2.1.2.2. Les limites de l'élongation coronaire

RAPPORT / COURONNE RACINE

Il prend en compte d'une part :

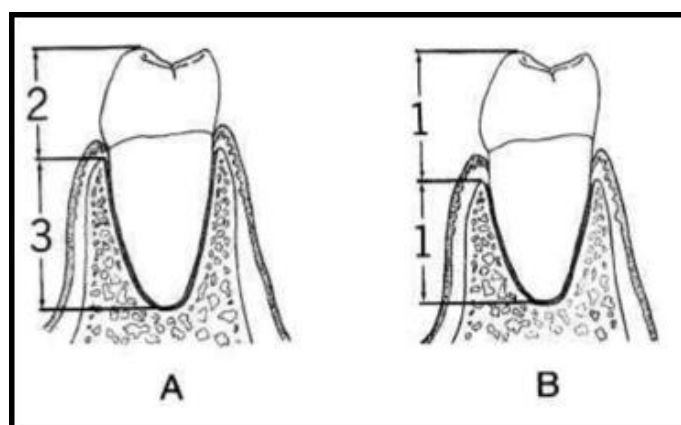
- **la longueur coronaire** extra-osseuse : de la face occlusale à la crête alvéolaire, et d'autre part
- **la longueur radiculaire** intra-osseuse : crête alvéolaire à l'apex de la dent

Idéalement, le rapport devrait être de $\frac{1}{2}$. Mais le plus souvent un rapport proche de $\frac{2}{3}$ est retrouvé.

Le rapport minimum acceptable est de 1.

Plus explicitement, la hauteur coronaire doit être toujours inférieure à celle de la racine.

Figure 8 : Représentation du rapport dent/racine



Source : Artaux, « Élongation coronaire versus égression orthodontique : critères de décision », 2013

RAPPORT AVEC LES DENTS VOISINES

La réalisation d'une chirurgie qui améliore le pronostic d'une dent ne doit en aucun cas altérer celui des dents adjacentes. La résection osseuse de rétablissement de l'attache supra-crestale doit se faire sans réduire de manière prononcée le support osseux des dents collatérales.

HAUTEUR DU TRONC RADICULAIRE SUR LES DENTS PLURI-RADICULÉES

Dans certains cas, le tronc radicaire peut **limiter** ou **contre-indiquer** l'allongement. En effet, dans le cas de dents pluri-radiculées, un tronc radicaire **court** peut entraîner, après intervention, une exposition de la furcation compromettant le pronostic de la dent. Ce risque doit être évalué en amont, car il ne s'agit pas d'**ouvrir l'espace inter-radicaire** lors de la résection osseuse ou gingivale.

ESTHÉTIQUE

Lorsque que l'espace biologique à reconstituer se trouve dans un secteur visible, notamment les secteurs antérieurs, il est parfois préférable d'avoir recours à une chirurgie impliquant les dents de l'ensemble du secteur. Le but étant d'obtenir une bonne symétrie et une harmonie appréciable.

Enfin, il est important de souligner qu'un traitement chirurgical doit être entrepris sur un parodonte exempt de toute pathologie, **cliniquement sain** et **stabilisé**. Le contrôle de plaque doit être correct et bien maîtrisé par le patient. Lorsqu'il est insuffisant, le report de l'intervention est recommandé.

Il est primordial de considérer les aspects parodontaux, dentaires esthétiques et occlusaux de la dent traitée, avant d'indiquer l'allongement coronaire.

2.1.3 Analyse clinique pré-opératoire

C'est la thérapeutique prothétique qui sert de guide à la procédure opératoire. Il s'agit de prendre en compte les points suivants :

- évaluation du contour marginal actuel de la gencive et du contour prévu
- mesure de la hauteur de la gencive kératinisée
- mesure de la largeur de l'espace biologique, par le biais d'un sondage osseux
- traitement en fonction du biotype gingival

2.1.3.1. Evaluation du contour marginal actuel de la gencive et du contour prévu

La limite de la future pièce prothétique va guider la réalisation du tracé d'incision chirurgicale. Evaluée en per-opératoire, elle sert de guide lors des différentes étapes chirurgicales.

2.1.3.2. Mesure de la hauteur de tissu kératinisé

Il est préconisé d'avoir une **hauteur de gencive de 3 mm** après l'allongement coronaire pour un espace biologique sain¹³.

La gencive correspond à **la somme de la gencive libre** additionnée à **la gencive attachée**. Cliniquement, elle va correspondre à la distance entre le sommet du rebord gingival et la ligne muco-gingivale. La hauteur de tissu kératinisé doit être supérieure à 5 mm, pour que la gingivectomie puisse être effectué^{14,15}. Dans le cas contraire, la chirurgie avec un repositionnement apical est recommandée^{16,17}.

2.1.3.3. Mesure de la largeur de l'espace biologique, par le biais d'un sondage osseux

Il a est admis, qu'une distance d'environ 3 mm doit être retrouvée entre la crête osseuse et la limite prothétique. Ainsi, les 2 mm pour l'espace biologique sont respectés : 1 mm pour le fond du sulcus et la nouvelle limite prothétique.

¹³ Maynard et Wilson, « Physiologic dimensions of the periodontium significant to the restorative dentist ».

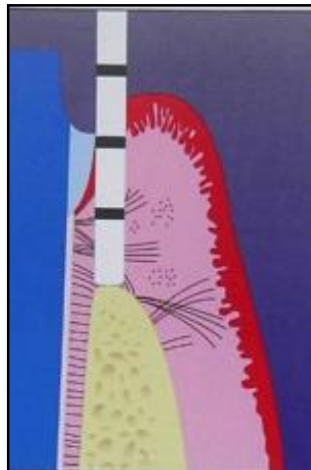
¹⁴ Maynard et Wilson.

¹⁵ Müller et Eger, « Gingival phenotypes in young male adults ».

¹⁶ Nabers, « Repositioning the attached gingiva ».

¹⁷ Goldman, « The development of physiologic gingival contours by gingivoplasty ».

Figure 9 : Évaluation de la hauteur de gencive libre avec une sonde parodontale



Source : Günay et al., « Placement of the preparation line and periodontal health : a prospective 2-year clinical study », 2000

Il a été démontré, qu'une limite prothétique située à **moins de 3 mm** du sommet de la crête alvéolaire peut avoir pour **conséquences une accumulation de plaque, une inflammation chronique**¹⁸ et donc entraîner **une résorption osseuse**^{19,20}.

2.1.3.4. Traitement en fonction du biotype gingival

La prise en charge dépend du biotype gingival (fin ou épais)²¹. Elle est complétée **par un examen radiologique** qui permet d'évaluer le niveau osseux, l'environnement et l'état d'un traitement endodontique éventuel. Une fois l'acte chirurgical réalisé, il est préconisé de réadapter la couronne provisoire en per-opératoire et de nouveau en post-opératoire (2 semaines). Cela permet une cicatrisation optimale des tissus mous autour de l'élément prothétique transitoire. La réalisation de l'élément prothétique d'usage se fera dans un délai compris entre 3 et 6 mois^{22,23}. Ce délai est surtout utile pour prévenir l'apparition de l'effet rebond.

¹⁸ Günay et al., « Placement of the preparation line and periodontal health : a prospective 2 year clinical study ».

¹⁹ Parma-Benfenali, Fugazzoto, et Ruben, « The effect of restorative margins on the postsurgical development and nature of the periodontium. Part I ».

²⁰ Nevins et Skurow, « The intracrevicular restorative margin, the biologic width, and the maintenance of the gingival margin ».

²¹ Seibert et Lindhe, « Esthetics and periodontal therapy ».

²² Deas et al., « Osseous surgery for crown lengthening: a 6-month clinical study ».

²³ Pontoriero et Carnevale, « Surgical crown lengthening: a 12-month clinical wound healing study ».

2.1.4 L'effet rebond

L'effet rebond correspond à une légère migration coronaire de la gencive marginale libre après un allongement coronaire, par rapport à la hauteur de gencive marginale obtenue immédiatement après la chirurgie. Il se manifeste chez certains patients, dès **le premier mois**, et peut être observé **jusqu'à 12 mois post-chirurgical**²⁴. Pour éviter ce phénomène, il est recommandé d'avoir recours à une **résection osseuse correcte**^{25,26} (sommet de la crête alvéolaire à 3 mm) et à **repositionner le lambeau** en fin d'intervention à une **bonne distance de l'os alvéolaire**^{27,28} (au moins 3 mm). Ceci confirme l'importance d'effectuer **les mesures pré-cliniques** de manière rigoureuse afin d'évaluer la quantité d'os à réséquer le plus précisément possible, tout en prenant en compte le biotype gingival.

²⁴ Pontoriero et Carnevale.

²⁵ Lanning et al., « Surgical crown lengthening: evaluation of the biological width ».

²⁶ Brägger, Lauchenauer, et Lang, « Surgical lengthening of the clinical crown ».

²⁷ Perez, Smukler, et Nunn, « Clinical evaluation of the supraosseous gingivae before and after crown lengthening ».

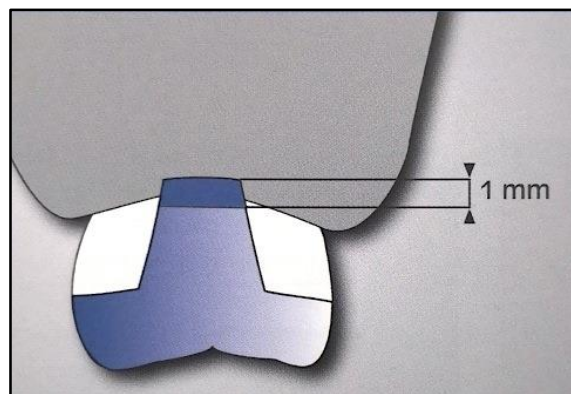
²⁸ Deas et al., « Osseous surgery for crown lengthening: a 6-month clinical study ».

2.2. La remontée de marge

2.2.1 Définition

La **remontée de marge** ou la **Deep Marginal Elevation (DME)** ou plus récemment renommée « **remontée de marge cervicale** » (**RMC**) est une technique contemporaine qui vise à gérer une limite prothétique susceptible de nuire à l'espace biologique. Elle consiste à effectuer un **ajout de substance coronaire**, au niveau de la partie la plus cervicale afin d'obtenir une limite prothétique supra-gingivale. Ainsi, la limite trop basse initialement se retrouve localisée plus coronairement, et le collage de la prothèse peut se faire dans des conditions optimales. C'est un procédé en parfait accord avec la dentisterie contemporaine qui met en avant le **principe de préservation tissulaire**. Elle est considérée comme moins invasive que l'élongation coronaire²⁹.

Figure 10 : Schéma représentatif d'une remontée de marge avec collage d'une pièce prothétique



Source : Zarow et al. , *La dent dépulpée : endodontie et prothèse : guide clinique pour une pratique raisonnée* ,
2017

La remontée de marge a été abordée la première fois en 1998 par Dietschi et Spreafico³⁰, comme une technique additive. En plus de permettre une préservation tissulaire, c'est une méthode opératoire qui ne nécessite pas :

- de **temps de cicatrisation** contrairement à l'élongation coronaire
- d'un **temps de traction** contrairement à l'égression orthodontique

La RMC présente aussi l'avantage de pouvoir être réalisée **dans la même séance** que la préparation prothétique et que la prise d'empreinte³¹. Ces bénéfices font que c'est une technique très en vogue et

²⁹ Juloski, Köken, et Ferrari, « Cervical margin relocation in indirect adhesive restorations: A literature review ».

³⁰ Dietschi et Spreafico, « Current clinical concepts for adhesive cementation of tooth-colored posterior restorations ».

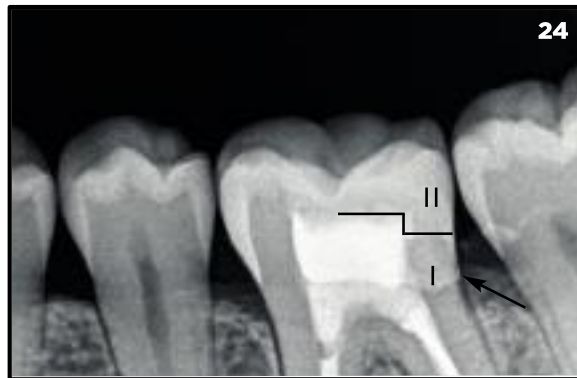³¹ Dietschi et Spreafico.

populaire aujourd'hui. Elle apparaît comme une solution **simple, rapide** et **préservatrice** pour de nombreux praticiens.

Cependant, la RMC reste une technique dont la **mise en œuvre** est plus **complexe** que d'apparence et dont **les performances** ne sont **pas** encore totalement **démontrées**.

Figure 11 : Image radiographique d'une remontée de marge

Légende : I. remontée de marge. II. restauration collée



Source : Artaux, « Élongation coronaire versus égression orthodontique : critères de décision », 2013

2.2.2 Choix du matériel et des matériaux

Le protocole reste similaire à celui d'une restauration composite classique. Néanmoins, réaliser une RMC, exige une certaine maîtrise ainsi qu'une bonne connaissance des outils et des propriétés des matériaux utilisés.

Le protocole opératoire est le suivant :

- un champ opératoire et un matriçage strictement étanche,
- un joint adhésif résistant à l'hydrolyse,
- un matériau de restauration avec des propriétés mécaniques et de résistance à l'usure adaptées à la spécificité de cette situation,
- une bonne maîtrise de l'adaptation de la RMC,
- l'obtention d'un polissage correct.

Le choix de nos matériaux se fera donc en fonction de tous ces impératifs.

2.2.2.2. Choix des adhésifs

L'adhésif est le premier matériau, appliqué après le mordantage, lors du protocole de remontée de marge. Il n'y a pas réellement de gold standard. Les 2 systèmes, **Mordantage&Rinçage (MR)** ou **Système Auto-mordant (SAM)** présentent des avantages comme des inconvénients.

Il existe le **MR2** et le **MR3**, qui se différencient par une étape d'application d'un **primer supplémentaire** dans le cas du **MR3**. Le **MR2**, le primer est directement associé à l'adhésif.

La famille des **SAM** présente aussi deux versions : le **SAM1**, tout-en-un et le **SAM2**, dont le premier flacon associe le mordantage et le primer. Il convient d'adapter le choix en fonction de la situation clinique.

Les MRs présentent :

- une meilleure adhésion à l'émail, due à l'étape préalable de mordantage^{32,33},

quant aux SAMs, ils exposent :

- une réduction du taux de sensibilités post-opératoires³⁴, dans le cas d'une proximité pulpaire,
- moins de contraintes d'application sur la dentine
- pas de séquence de rinçage, ce qui réduit les risques de contamination.

Il est tout de même admis, que **les systèmes MR3 et SAM2** ont une plus **grande durabilité** que les autres systèmes, MR2 ou SAM1. Car la **couche hydrophobe** retrouvée en surface de la couche hybride permet de **retarder le vieillissement**, par hydrolyse, souvent observé dans l'environnement intra-sulculaire. C'est possible grâce à la séparation du primer et de l'adhésif qui forme cette couche hydrophobe³⁵. Ils présentent aussi une meilleure compatibilité avec les composites chimio-polymérisables et dual³⁶.

2.2.2.3. Choix du matériau

La difficulté est qu'aujourd'hui, de nombreux produits apparaissent sur le marché, vantant de nouvelles technologies et propriétés qui rendent plus complexe l'association d'un matériau précis, avec un protocole validé pour ce type de restauration. Cependant, il doit répondre à un certain nombre d'impératifs.

Il est possible de définir le **cahier des charges** suivant :

- une résistante aux dégradations par bio-corrosion
- être toléré par le parodonte
- se présenter comme un substitut dentinaire, en reproduisant les caractéristiques de la dentine tout en en compensant sa perte volumique.
- présenter de bonnes caractéristiques biomécaniques

³² Juloski, Köken, et Ferrari, « Cervical Margin Relocation in Indirect Adhesive Restorations ».

³³ Kerby et al., « Microtensile bond strengths of one-step and self-etching adhesive systems ».

³⁴ Opdam et al., « Marginal integrity and postoperative sensitivity in Class 2 resin composite restorations in vivo ».

³⁵ François et al., « Gestion de la limite très sous-gingivale : approche adhésive, par la remontée de marge ».

³⁶ Cheong et al., « Incompatibility of self-etch adhesives with chemical/dual-cured composites : two-step vs one-step systems ».

- avoir un rôle d'absorbeur de stress lors du collage de la pièce prothétique³⁷

Le matériau idéal n'existe pas. Il existe deux grandes familles de matériau : **les ciments verres Ionomères (CVI) et les composites.**

LES CIMENT VERRES IONOMÈRES MODIFIÉS PAR ADJONCTION DE RÉSINE (CVI-MAR)

Les Ciments Verres Ionomères correspondent à une **réaction acido-basique**. Leur utilisation est acceptée à une épaisseur **maximale de 2 mm**³⁸. Au-dessus, la photopolymérisation est incomplète et les propriétés mécaniques du matériau se retrouvent affaiblies.

Les CVIMARs ont :

- une mise en place aisée
- une bonne compatibilité par les cellules pulpaires et parodontales
- une rétraction de prise moindre
- un coefficient de dilatation thermique proche de celui de la dentine
- une bonne étanchéité immédiate

Toutefois, de **faibles propriétés mécaniques** et **une mauvaise résistance à l'érosion** et à **l'hydrolyse** lorsqu'ils se retrouvent exposés aux fluides buccaux, sont des inconvénients qui doivent être pris en compte. Actuellement, ils sont **très peu utilisés** lors des remontées de marge.

LES CIMENTS VERRE IONOMÈRES À HAUTE VISCOSITÉ (CVI-HV)

Ce sont des CVI qui ont une haute viscosité due à **l'adjonction d'acide polyacrylique lyophilisé** dans la poudre et une redistribution de la taille des particules. Ils restent **biocompatibles** et **bioactifs**.

Leurs avantages sont qu'ils présentent :

- une meilleure résistance mécanique et à l'usure
- une facilité de mise en œuvre
- une sensibilité plus faible à l'hydrolyse que les CVI-traditionnels lorsqu'ils sont associés à

l'application d'un vernis G-coat plus, qui est une résine nanochargée³⁹ (Exemple : « EQUIA FIL »).

Le CVI-HV peut paraître comme un matériau idéal dans la réalisation de notre remontée de marge, mais son faible recul clinique et ses performances mécaniques insuffisantes, restreignent son

³⁷ Ausiello et al., « Stress distributions in adhesively cemented ceramic and resin-composite class II inlay restorations : a 3D-FEA study ».

³⁸ Kouassi, Atlan, et Boukpepsi, « Matériaux de restauration utilisés pour les remontées de marge. »

³⁹ Blique, « Restaurations partielles directes : les ciments verre ionomère ».

utilisation. Toutefois, différentes études ont démontrés l'existence de contraintes importantes de dissolution et de dégradation en fonction des CVI⁴⁰.

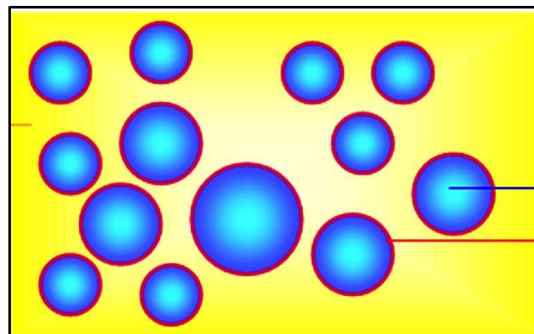
NB : la technique « sandwich ouvert » est obsolète. Les études in vivo, ont démontré qu'elle n'était pas compatible avec une longévité pérenne des restaurations.

Aujourd'hui, **la résine composite** est plus couramment utilisée lors des remontées de marge.

LES COMPOSITES

Il existe actuellement trois types de composites : les **MACROCHARGÉS**, les **HYBRIDES** et les **MICROCHARGÉS**. Les hybrides se subdivisant en deux autres parties : les **micro-hybrides** et les **micro-hybrides nanochargés**⁴¹. La résine composite est constituée d'une partie organique, **la matrice résineuse**, d'une partie non organique, **les charges**, reliées par un élément de couplage, **le silane**.

Figure 12 : Image représentant la composition des composites



Source : Vreven , « Résines composites » , 2005

L'augmentation de la quantité de charges améliore **les propriétés mécaniques**, diminue **le coefficient d'expansion thermique** et **la rétraction de prise** du matériau. **L'augmentation du pourcentage des charges** et **la diminution de la taille** améliore **l'état de surface** et **la résistance à l'usure** du matériau.

Elle doit se faire avec modération, car **plus le taux de charge** est important plus

Il y aura **une viscosité importante** et donc plus difficilement maniable.

De nombreuses études avancent l'efficacité **des composites microchargés** ou **hybrides** pour réaliser une remontée de marge. **Les composites hybrides** sont les plus utilisés car ils présentent **d'excellentes**

⁴⁰ Van Dijken, Kieri, et Carlén, « Longevity of extensive class ii open-sandwich restorations with a resin-modified glass-ionomer cement ».

⁴¹ Vreven et al., « Résines composites ».

propriétés mécaniques et les taux de charge les plus élevés. En effet, ils résistent mieux aux contraintes occlusales et sont les seules composites à présenter un **module d'élasticité** (ou module de Young), **proche** de la dentine. Les hybrides ont aussi démontré théoriquement un meilleur **rendu de finition et esthétique**⁴².

Leur suivi nous montre donc que ces matériaux présentent encore des défauts, surtout dans leur comportement à long terme. Dans le cas d'**une RMC**, deux types de composites classés selon **leur viscosité** vont être décrits : les composites fluides et de restauration.

A. Les composites fluides

Les composites possédant **une basse viscosité** forment les composites fluides : ils présentent une **proportion faible de charges** inorganiques, qui leur confèrent une contraction volumique plus importante, et à l'inverse une contraction de stress plus faible. Ils vont être indiqués pour combler des contre-dépouilles ou des zones inaccessibles à l'instrumentation. Toutefois, ils présentent un **module d'élasticité faible** pouvant entraîner une déformation des composites fluides sous l'effet des forces exercées in situ : le risque d'apparition de résidus dans les préparations proximales est alors augmenté. L'utilisation de **résine fluide semi-rigide** qui possède un module d'élasticité **dépassant 7 GPa** permet d'avoir une certaine aisance dans la manipulation⁴³. Il est conseillé lors de l'application de ne **pas** effectuer une **couche supérieure à 1,5 mm**⁴⁴. En cas de nécessité d'une couche plus épaisse, **l'association d'un composite de restauration** est conseillée.

B. Les composites de restaurations

Les **composites de restaurations** se présentent sous la forme d'une résine de **moyenne viscosité** et possèdent les meilleures propriétés mécaniques. La difficulté réside dans la manipulation de cette résine. En effet, les incréments ne doivent **pas dépasser 2 mm** et il est recommandé de préchauffer le matériau afin de le fluidifier pour que le placement se fasse plus facilement, évitant les risques de hiatus entre les couches.

Dans un article paru dans la revue Clinic 2015⁴⁵, un tableau de comparaison **des propriétés des différents matériaux** utilisés dans la remontée de marge a été proposé. Les composites de viscosité moyenne semblent offrir le meilleur compromis.

⁴² Ernst et al., « In vitro retentive strength of zirconium oxide ceramic crowns using different luting agents ».

⁴³ Dietschi et al., « In vitro evaluation of marginal and internal adaptation after occlusal stressing of indirect class II composite restorations with different resinous bases ».

⁴⁴ Spreafico et al., « Evaluation of the in vitro effects of cervical marginal relocation using composite resins on the marginal quality of CAD/CAM crowns ».

⁴⁵ Kouassi, Atlan, et Boukpepsi, « Matériaux de restauration utilisés pour les remontées de marge. »

Figure 13 : Tableau comparatif des différents matériaux de remontée de marge

Propriétés	CVI-MAR	Composites fluides	Composites de viscosité moyenne
Aisance à la manipulation	favorable	favorable	moyennement favorable
Sensibilité à l'opérateur	favorable	favorable	moyennement favorable
Aptitude au polissage	moyennement favorable	moyennement favorable	favorable
Rétraction de prise	moyennement favorable	défavorable	moyennement favorable
Expansion thermique	favorable	moyennement favorable	moyennement favorable
Résistance à l'usure	défavorable	défavorable	favorable
Absorption des contraintes	favorable	favorable	moyennement favorable
Résistance mécanique	défavorable	défavorable	favorable
Dégradation hydro-chimique	défavorable	défavorable	moyennement favorable
Relargage	favorable	moyennement favorable	moyennement favorable
Étanchéité retardée	défavorable	défavorable	moyennement favorable

■ : favorable
 ■ : moyennement favorable
 ■ : défavorable

Source : Kouassi et al., « Matériaux de restauration utilisés pour les remontées de marge », 2015

2.2.3 Corrélation avec la santé parodontale

2.2.3.1. L'intégration de la remontée de marge au sein du parodonte superficiel

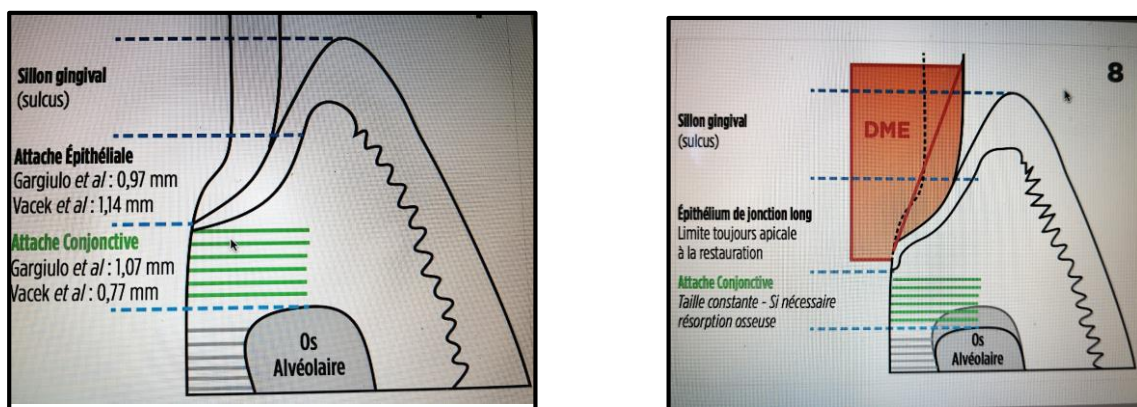
Il est important de prendre en considération **l'assimilation de la remontée de marge** d'un point de vue parodontal. En effet, cette technique va à **l'encontre des notions prothétiques et parodontales**, qui comme définies précédemment **contre-indiquent** le positionnement **d'une limite intra-sulculaire**. Une étude parue en 2018⁴⁶ évalue l'indice de plaque et l'indice gingival de 35 restaurations intra-sulculaire. Sur 12 mois, avec ou sans remontée de marge, **les résultats paraissent similaires** mais de manière non significative. Les auteurs évoquent également une augmentation de l'inflammation (saignement au sondage) dans le groupe avec la remontée de marge (statistiquement non significative). Ce qui laisse penser que l'inflammation « profonde » est plus importante.

⁴⁶ Ferrari et al., « Influence of cervical margin relocation (CMR) on periodontal health : 12-month results of a controlled trial ».

D'autres études ne remarquent **aucune inflammation à court terme**, en admettant que les restaurations composites soient **rigoureusement réalisées et polies**.⁴⁷ L'inflammation gingivale serait aussi **plus élevée** chez le patient présentant une hauteur de gencive kératinisée **inférieure à 2 mm** que ceux présentant plus de 2 mm de tissu kératinisé⁴⁸.

Certains auteurs ont suggéré **la formation d'une attache épithéliale de jonction longue** sur le matériau. Cela serait dû à un remaniement très localisé de l'os alvéolaire au niveau de la zone concernée. Ce remaniement aurait pour conséquence un **remodelage de l'os alvéolaire** à distance de la limite apicale du matériau, révélant une **attache conjonctive fonctionnelle apicale** au matériau et **une attache épithéliale de jonction long** sur le matériau. Ce phénomène serait localisé **aux faces proximales**, c'est pourquoi il n'est pas perceptible cliniquement^{49,50}. La formation de cet épithélium long est observable tant sur les restaurations cervicales, voire radiculaires, en résine composite ou en CVIMAR^{51,52}.

Figure 14 : Schéma représentatif d'un système d'attache physiologique et d'un système d'attache après la remontée de marge



Source: Lanati et al., « Remontée de marge : relation entre biomatériaux et santé parodontale », 2018

NB : L'étude porte sur le type d'attache lors de l'atteinte de l'espace biologique chez le chien suite à la réalisation de restauration en CVI-MAR ou en composite.

⁴⁷ Paolantonio et al., « Clinical and microbiological effects of different restorative materials on the periodontal tissues adjacent to subgingival class v restorations. 1 year results ».

⁴⁸ Stetler et Bissada, « Significance of the width of keratinized gingiva on the periodontal status of teeth with submarginal restorations ».

⁴⁹ Padbury, Eber, et Wang, « Interactions between the gingiva and the margin of restorations ».

⁵⁰ Frese, Wolff, et Staehle, « Proximal box elevation with resin composite and the dogma of biological width: clinical R2-technique and critical review ».

⁵¹ Deliberador et al., « Use of the connective tissue graft for the coverage of composite resin-restored root surfaces in maxillary central incisors ».

⁵² Martins et al., « Periodontal tissue response to coverage of root cavities restored with resin materials: a histomorphometric study in dogs ».

Légende : Schéma de droite : présence d'un épithélium de jonction long sur la surface du matériau, attache conjonctive non fonctionnelle sur la restauration, suivie d'une attache conjonctive fonctionnelle jusqu'au niveau osseux (ayant subi une résorption apicale).

Toutefois, les études portant sur la formation de cet épithélium long sont malheureusement peu nombreuses et les résultats sont surtout obtenus⁵³ :

- sur un modèle animal
- en association avec un acte chirurgical de lambeau proprement incisé et repositionné sur la restauration, après polissage et finition des bords lors de l'acte chirurgical.

2.2.3.2. Comportement des biomatériaux au contact du fluide biologique et du biofilm

Toutefois, comme le rapporte l'article du Dr Kouassi et ses collaborateurs⁵⁴, bien que réalisées dans une étanchéité stricte, les restaurations sont **en contact** direct avec **la salive et le fluide gingival**. Il peut y avoir **une dégradation de la phase résineuse** des matériaux composites après absorption de la salive et de ses constituants. **Les conséquences** sont alors multiples :

- un relargage de monomères cytotoxiques
- une altération des performances mécaniques et optiques
- une apparition de défauts de surface favorisant l'adhésion du biofilm
- un vieillissement des biomatériaux

Le biofilm peut-être à l'origine de **la formation de caries secondaires**, qui sont comme **l'infiltration et les complications pulpaires** les phénomènes qui reviennent dans la majorité des échecs cliniques lors de restaurations de dents postérieures. Plusieurs études montrent qu'il n'y a **pas de relation** entre la présence de marge sous la jonction amélo-cémentaire et la formation de lésion carieuse secondaire, et cela indépendamment de la technique ou du matériau utilisés^{55,56}. D'autres études comme celle de Santos et ses collaborateurs, démontrent **l'absence d'effet négatif de la présence de bases résineuses** en sous-gingival. Il n'y aurait pas de différence entre les groupes pour les critères suivants : accumulation de plaque dentaire, saignement au sondage ou la profondeur de poche⁵⁷.

⁵³ Kouassi, Atlan, et Boukpepsi, « Matériaux de restauration utilisés pour les remontées de marge. »

⁵⁴ Kouassi, Atlan, et Boukpepsi.

⁵⁵ Kuper et al., « Gap size and wall lesion development next to composite ».

⁵⁶ Papageorgiou et al., « The effect of prosthetic margin location on caries susceptibility. A systematic review and meta-analysis ».

⁵⁷ Santos et al., « Effects of glass ionomer and microfilled composite subgingival restorations on periodontal tissue and subgingival biofilm : a 6 month evaluation ».

2.2.3.3. Répercussion lors d'un collage prothétique effectué suite à une remontée de marge

Plusieurs études, in vitro, ont démontré que la remontée de marge n'a **pas de conséquence** sur le collage de la restauration. **Aucune différence significative** n'a été retrouvée⁵⁸ quant à l'intégrité du joint, que ce soit entre un élément prothétique en céramique et la dentine ou un élément prothétique et le composite réalisé dans le cadre d'une remontée de marge.

Une autre étude montre **un risque de fracture moindre**⁵⁹ lors de la pose d'un inlay en céramique sur une marge en résine composite en comparaison avec une marge dentinaire. En revanche, une étude clinique portant sur **les onlays collés** sans ou avec **une remontée de marge**, montre que la réalisation de celle-ci peut **augmenter le saignement au sondage**, à un an⁶⁰.

Ces résultats tendent à imaginer la remontée de marge comme une pratique **visant à mimer une limite dentaire** plus haute, plus coronaire avec un joint de qualité équivalente. Mais compte tenu du **peu de données cliniques**, du recul et des limites de chaque étude, l'application de cette technique reste encore incertaine et est difficilement transposable à l'ensemble des restaurations de collage avec une limite sous-gingivale.

⁵⁸ Zaruba et al., « Influence of a proximal margin elevation technique on marginal adaptation of ceramic inlays ».

⁵⁹ Frankenberger et al., « Effect of proximal box elevation with resin composite on marginal quality of ceramic inlays in vitro ».

⁶⁰ Ferrari et al., « Influence of cervical margin relocation (CMR) on periodontal health : 12-month results of a controlled trial ».

3. Choix de l'approche thérapeutique en fonction de la situation clinique

Les deux techniques présentées dans ce travail (la remontée de marge et l'élongation coronaire) s'inscrivent dans une **logique de maintien de la dent** sur l'arcade. Sans ce type d'intervention, étant dans l'incapacité de restaurer la dent de manière fiable, le pronostic de la dent est très réservé. Dans le premier cas **d'élongation coronaire**, notre thérapeutique va reposer sur **la modification du système d'attache** de la dent. Le parodonte est réorganisé de façon à s'adapter à la dent.

Dans l'autre cas, celui de **la remontée de marge**, la thérapeutique consiste à **relocaliser notre limite plus haute** pour que l'espace biologique ne soit pas menacé.

Aujourd'hui de **nouveaux éléments** apportent une aide dans la réalisation de ces **2 possibilités**. Ils permettent de simplifier le protocole ou bien participent au maintien du matériau sur l'arcade.

Dans les deux cas deux paramètres reviennent, **le paramètre biologique** et **le paramètre opératoire**.

3.1. Les nouveautés dans la réalisation d'une élongation coronaire

Le protocole de l'élongation coronaire classique reste encore aujourd'hui un frein pour la plupart des praticiens. En effet, l'allongement coronaire peut paraître comme une chirurgie complexe car, le praticien rencontre souvent une difficulté d'accès au site d'intérêt, associée à une visibilité limitée et à un risque de lésion des tissus dentaires adjacents.

Ce sont autant d'éléments, qui apportent une certaine difficulté et limitent la pratique de l'élongation coronaire alors qu'elle peut être indiquée.

Aujourd'hui, de nouveaux outils sont apparus sur le marché afin de faciliter la réalisation d'une élongation coronaire dans les cabinets d'omnipraticque.

Les sociétés **Acteon™** et **Kerr™** proposent par exemple, l'utilisation d'inserts montés sur une pièce à main sonique.

Acteon, dispose du kit **Crown Extension®** qui regroupe **4** inserts :

- **BS6** qui se présente comme un scalpel incurvé particulièrement efficace pour les larges remodelages osseux,
- **CE3** insert diamanté, qui a la particularité d'avoir une partie active de **5 mm** de hauteur qui permet de supprimer l'os excédentaire. Il présente aussi **un marquage laser** qui permet d'apprécier

pendant l'ostéectomie les 3 mm nécessaires au respect de l'espace biologique. Il peut être aussi bien utilisé pour les ostéectomies en zones interproximales que péri-radicales vestibulaire et palatine,

- l'insert **CE1**, plus spécifique pour les ostéoplasties **en vestibulaire/palatin**,
- et le **CE2** pour les zones interproximales.

Figure 15 : Image du kit Crown Extension®

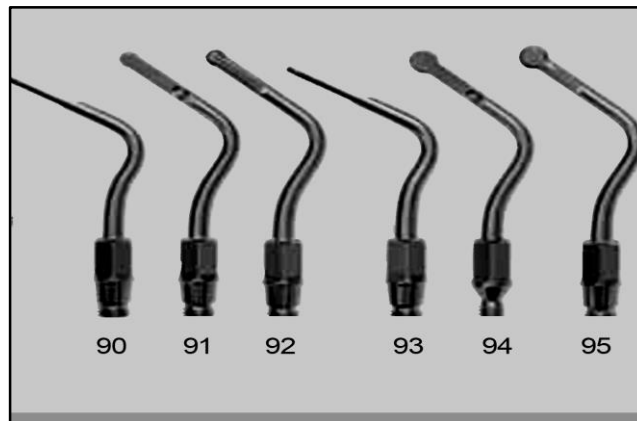


Source : Brochure Acteon™

La firme commerciale précise que **la sélectivité de coupe** des ultrasons en mode chirurgical (modulation des fréquences), permet aux inserts CE de **limiter le risque d'endommager** les tissus mous. Le **phénomène de cavitation** permet également de bénéficier **d'une visibilité optimale** du site opératoire.

Kerr™, quant à lui, propose une gamme d'inserts qui peut être montée sur la pièce à main **KaVo SONICflex®**. Il dispose de **5** inserts variant **en taille, épaisseur et forme**. Le choix s'effectuera en fonction de **la zone dentaire, la profondeur et la quantité d'os à réséquer**. Toutefois, il ne présente pas le marquage comme le précédent pour nous guider, ce qui nécessite un bon établissement des mesures au préalable.

Figure 16: Image des divers instruments d'élongation coronaire



Source: Kerr™, « KaVo Soniflex®: livre des inserts », 2016

3.2. La remontée de marge aujourd'hui

3.2.1. Paramètres opératoires

3.2.1.1 L'isolation du site opératoire

Les **contraintes** de la RMC résident aujourd'hui dans **les techniques spécifiques d'isolation, de matriçage et de matériau de collage** qu'elle réclame. En effet, **sans étanchéité stricte** il est **impossible** d'envisager une remontée de marge comme **solution thérapeutique** à une limite sous-gingivale. Car les matériaux et leurs assemblages aux tissus dentaires sont des étapes de mise en place très sensibles à la présence d'eau ou de salive.

Pour obtenir **l'isolation du site opératoire**, la feuille de digue est importante. Au champ opératoire, l'utilisation du **ruban polytétrafluoroéthylène (ou Téflon)**, ou **l'ajout de ligature** simple ou double est conseillé. En effet ce fin ruban a la particularité de ne pas se lier aux structures voisines et de venir renforcer l'étanchéité de la zone opératoire.


Après la digue, **le matriçage** est une étape clé de la remontée de marge. Il constitue une limite à cette technique: si après le matriçage, l'étanchéité du site n'est pas obtenue, la RMC peut être considérée comme impossible à réaliser.

Aujourd'hui, la matrice métallique périphérique préférentiellement galbée type **Tofflemire®** ou **Automatrix®** ou bien encore **Metafix®** sont les plus utilisées. Elles suivent l'anatomie physiologique de

la dent et assure une compatibilité avec un bon nettoyage des espaces inter-dentaires^{61,62}. La technique de double matriçage proposée par Magne⁶³, peut aussi être utilisée dans le cadre des limites très basses. Elle consiste à ajouter une petite épaisseur rectangulaire de matrice supplémentaire entre la marge proximale et la matrice existante qui sertit la dent.

La matrice est associée à un **coin interdentaire** pour garantir son application parfaite au niveau cervical.

Figure 17 : Technique de double matriçage



Source: Magne et al., « Deep margin elevation : a paradigm shift »,2012

A noter, que si la pose du champ opératoire seul est suffisante pour obtenir une isolation stricte, la réalisation d'une remontée peut ne pas être utile : **rajouter une interface** de collage entre la dent et la future prothèse ne fera, dans ce cas, **qu'élever les risques d'échecs** sans réels bénéfices.

3.2.1.2 Finitions et polissage

De nombreuses études ont démontré que la finition, dernière étape de la RMC, est une étape clé pour la pérennité de notre restauration. En effet, le développement du biofilm sur les surfaces dures est corrélé à la rugosité des tissus et des matériaux. Plus un matériau présente une rugosité élevée, plus l'adhésion des bactéries et donc la maturation du biofilm est rapide et importante⁶⁴. Seul état de surface rigoureux peut éviter l'inflammation gingivale et assurer la stabilité osseuse⁶⁵. Il est donc

⁶¹ Veneziani, « Adhesive restorations in the posterior area with subgingival cervical margins: new classification and differentiated treatment approach ».

⁶² Frese, Wolff, et Staehle, « Proximal box elevation with resin composite and the dogma of biological width: clinical R2-technique and critical review ».

⁶³ Magne et Spreafico, « Deep margin elevation: a paradigm shift ».

⁶⁴ Quirynen et Bollen, « The influence of surface roughness and surface-free energy on supra- and subgingival plaque formation in man. a review of the literature ».

⁶⁵ Frese, Wolff, et Staehle, « Proximal box elevation with resin composite and the dogma of biological width: clinical R2-technique and critical review ».

important de porter une attention particulière à l'état de surface de la paroi axiale de la restauration. L'utilisation d'instruments de polissage à une granulométrie décroissante et à vitesse lente pour éviter l'échauffement du matériau est recommandée. Les excès d'adhésif et de matériaux sur les tissus dentaires adjacents doivent être éliminés pour assurer un résultat pérenne.

3.2.2 Les nouveaux composites

Actuellement, la remontée de marge est majoritairement réalisée avec **des composites**. Lorsque dans une situation clinique, un **bandeau d'émail** persiste, il est intéressant de considérer l'option RMC. En effet, la présence d'émail représente une **garantie d'une bonne adhésion**⁶⁶. Cependant, **l'adaptation marginale** et la **rétraction de polymérisation** reste deux éléments de **contraintes majeures** que présentent les composites.

Le **retrait de polymérisation** qui vient directement menacer le joint adhésif, peut avoir de **nombreuses conséquences** quant à la pérennité de la restauration: **récidive de caries, discolorations marginales, douleurs post opératoires**⁶⁷. Contre ce phénomène de retrait de polymérisation, de nouveaux procédés sont recherchés visant à **augmenter le nombre de charges** dans les matrices résineuses. Cependant, il y a une **certaine limite** à cette incorporation, car elle risque **d'entraîner une rigidité du matériau**.

Pour pallier ce phénomène d'adaptation marginale et donc de rétraction de prise, la firme **3M™ ESPE** a proposé un matériau sous le nom de **Filtek Silorane®**, et assure qu'il présente un retrait de polymérisation inférieur à 1 %⁶⁸. Dans ce matériau, **les méthacrylates** qui habituellement constituent la matrice organique du composite ont été remplacé par un nouveau type de matrice résineuse : **les siloranes**. Ces monomères de type **époxy**, ont la particularité d'être sous la forme d'anneaux qui s'ouvrent au cours de la polymérisation.

Une étude de Lefever paru en 2012⁶⁹, compare l'adaptation marginale des marges cervicales préalablement relocalisées en supra-gingivale. Pour cela, la remontée de marge effectuée avec 7 matériaux différents a été évaluée. Les résultats ont confirmé que le type de matériau influence l'adaptation marginale et que le **Filtek Silorane®**, associé à son adhésif spécifique (famille des SAM2), permet d'avoir de meilleurs résultats.

⁶⁶ Carvalho et al., « Durability of bonds and clinical success of adhesive restorations ».

⁶⁷ Mjör, Moorhead, et Dahl, « Reasons for replacement of restorations in permanent teeth in general dental practice ».

⁶⁸ Berthault et al., « Les nouveaux composites : évaluation et intérêts cliniques pour les restaurations en technique directe ».

⁶⁹ Lefever et al., « Supragingival relocation of subgingivally located margins for adhesive inlays/onlays with different materials ».

Figure 18 : Composite Filtek Silorane®



Source: 3M™ ESPE, « Filtek Silorane », 2007

L'utilisation d'un composite **bulk flow** est une autre solution proposée pour essayer d'éviter le plus possible le phénomène de retrait de polymérisation. Les composites *bulk*, sont apparus en 2009, et promettent **des épaisseurs de polymérisation de 4 mm** ou plus, permettant un gain de temps et une **rétraction de polymérisation moindre**. Cet avantage est apporté par **deux modifications** :

- une **translucidité**, permettant à la lumière de mieux diffuser. Le bulk prend sa teinte finale qu'après polymérisation.
- la **modification** du photo-initiateur. Certains fabricants conservent la camphoroquinone, d'autres la remplacent par **des dérivés du germanium** qui seraient plus réactifs au phénomène⁷⁰. Il existe **les composites *bulk* de base intermédiaire (CBBI)** et **les composites *bulk* de restauration (CBR)**. Cette classification prend en compte le paramètre topographique. Certains auteurs proposent d'analyser les propriétés selon leur mode d'application⁷¹.

Dans ce cas, le **CBBI** est intéressant, car il démontre une adaptation cervicale comparable à celle d'un composite fluide conventionnel⁷².

Une étude clinique⁷³ a montré que le taux d'échecs à 6 ans de dents restaurées en proximal et occlusal par un composite *bulk* fluide en base intermédiaire recouvert par la suite en occlusal d'un composite nano-hybride (Ceram-X® mono, Dentsply®), n'est pas significativement différent de celui d'une dent restaurée uniquement par stratification de ce composite nano-hybride⁷⁴. Enfin, leur utilisation n'a

⁷⁰ Bucuta et Ilie, « Light transmittance and micromechanical properties of bulk fill vs. conventional resin based composites ».

⁷¹ François et al., « Les matériaux bulk-fill : un premier bilan ».

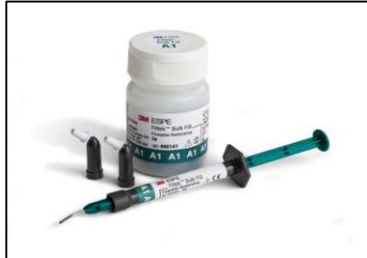⁷² Campos et al., « Marginal adaptation of class II cavities restored with bulk-fill composites ».

⁷³ Van Dijken et Pallesen, « Posterior bulk filled resin composite restorations: a 5 year randomized controlled clinical study. »

⁷⁴ Van Dijken et Pallesen.

aucune conséquence sur la résistance à la fracture de la dent ou sur l'adhérence à la dentine⁷⁵. Cependant leur sensibilité à l'érosion, et le faible recul clinique doivent être pris en compte⁷⁶.

Figure 19 et 20 : Composites bulks



Composite Bulk fluide, 3M™ ESPE



Composite Bulk, Ivoclar™ Vivadent

3.2.3 Attitude thérapeutique face à une situation de limite sous-gingivale

En 2010, Veneziani⁷⁷ propose une classification permettant d'orienter l'attitude thérapeutique adoptée face à des cavités sous-gingivales. Pour cela, il établit une typologie en prenant en compte le paramètre biologique et le paramètre opératoire, deux éléments qui ont été décrits précédemment.

⁷⁵ Campos et al., « Marginal adaptation of class II cavities restored with bulk-fill composites ».

⁷⁶ François et al., « Les matériaux bulk-fill : un premier bilan ».

⁷⁷ Veneziani, « Adhesive restorations in the posterior area with subgingival cervical margins: new classification and differentiated treatment approach ».

Tableau 2 : Récapitulatif des traitements proposés en fonction de l'atteinte

	SITUATION DE LA CAVITÉ SOUS-GINGIVALE	THÉRAPEUTIQUE PROPOSÉE
CLASSE I	<ul style="list-style-type: none"> • superficielle comprise dans le sulcus gingival. 	<ul style="list-style-type: none"> • l'utilisation des techniques conservatrices (positionnement d'un fil de rétraction, mise en place d'une matrice) peut permettre la pose du champ-opérateur avec succès
CLASSE II	<ul style="list-style-type: none"> • sans violation de l'espace biologique 	<ul style="list-style-type: none"> • une élongation coronaire classique pour pose de la digue
CLASSE III	<ul style="list-style-type: none"> • avec violation de l'espace biologique 	<ul style="list-style-type: none"> • réalisation d'une élongation coronaire classique
CLASSE IV	<ul style="list-style-type: none"> • avec violation de l'espace biologique au niveau des dents antérieures et prémolaires 	<ul style="list-style-type: none"> • planification d'une extrusion orthodontique privilégiée • élongation coronaire si bénéfique esthétique obtenu par modification gingivale
CLASSE V	<ul style="list-style-type: none"> • cavité sous gingivale majeure 	<ul style="list-style-type: none"> • extraction et projet implantaire

Source : Auteur, synthèse d'après Zarow, La dent dépulpée : endodontie et prothèse : guide clinique pour une pratique raisonnée , 2017

Il y décrit également **la possibilité** d'envisager un allongement coronaire **associé** à la réalisation d'une remontée de marge⁷⁸. Nous illustrons cette alternative par le biais d'un cas clinique, décrit dans le livre de Zarow et coll⁷⁹.

Il est tout à fait possible que ces indications évoluent avec l'évolution des technologies et des matériaux à disposition pour la réalisation de la remontée de marge.

⁷⁸ Zarow et al., *La dent dépulpée : endodontie et prothèse : guide clinique pour une pratique raisonnée.*

⁷⁹ Zarow et al.

Cas clinique : Prise en charge d'une cavité sous-gingivale de **classe III** :

Figure 21: Aspect radiologique d'une cavité sous-gingivale : lésion carieuse sous restauration de 35 et 36.

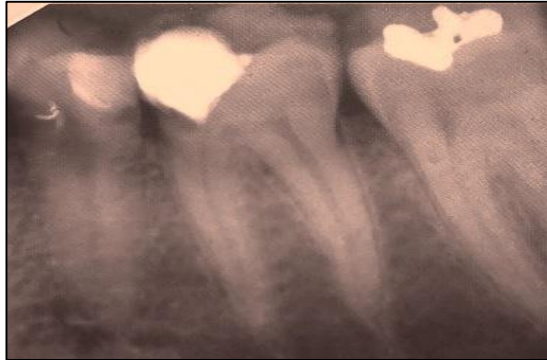

Figure 22 et 23 : Image clinique des dents 35 et 36 après élongation coronaire (image de gauche) suivie d'une isolation sous champ opératoire

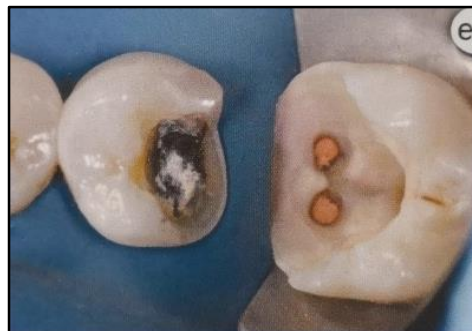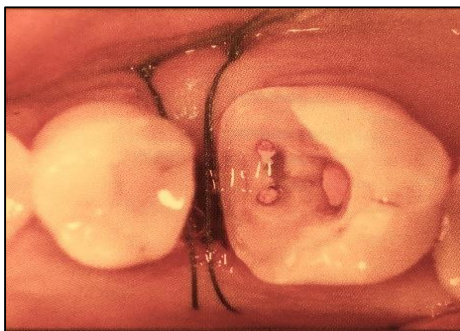


Figure 24 : 35 et 36 après avoir réalisé une remontée de marge

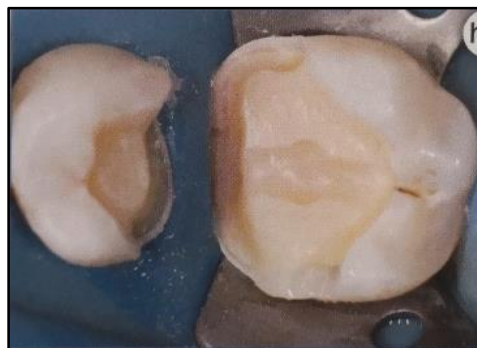
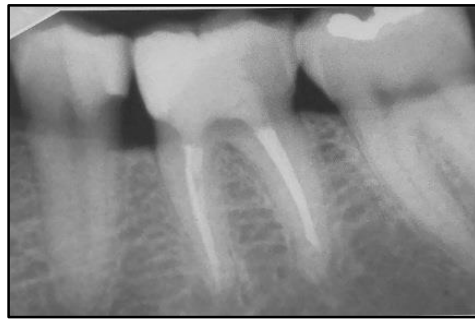

Figure 25 : Photo radiographique de 35 et 36 après collage des éléments prothétiques



Source des figures 21 à 25 : Zarow, *La dent dépulpée : endodontie et prothèse : guide clinique pour une pratique raisonnée*, 2017

Il justifie avoir recours à une RMC après l'allongement coronaire, pour les avantages suivants :

- une **meilleure cicatrisation** de la gencive (absence de contraintes telles que les surcontours, provisoire trop au contact de la gencive)
- une **meilleure adhérence** au **cément cervical** et à **la dentine**
- un **gain de temps et de séances** pour le praticien et le patient

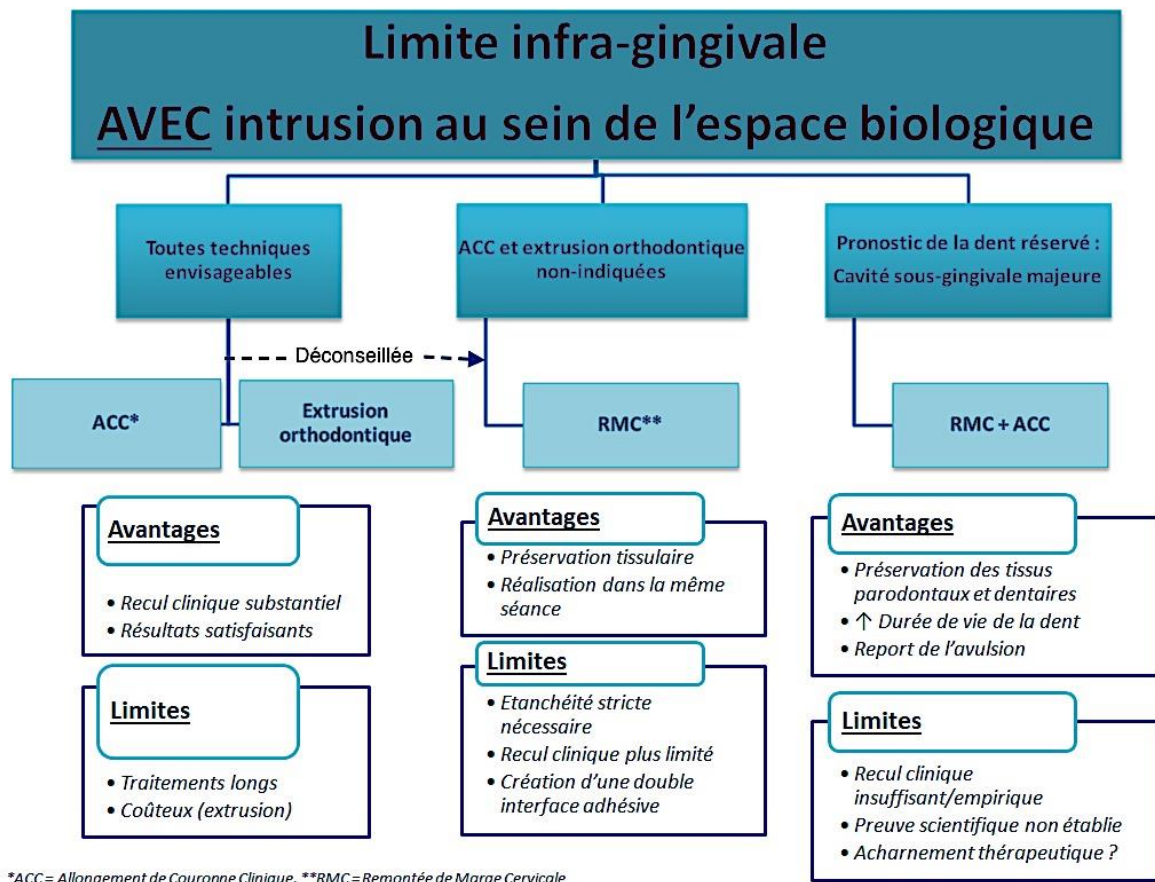
Il recommande de procéder à la mise en place définitive de la prothèse d'usage, à **7 jours de l'intervention** pour permettre une cicatrisation gingivale. Rappelons, que la littérature scientifique se basant sur un recul clinique préconise 2 à 3 mois.

Toutefois, ce protocole qui associe les deux techniques présente des inconvénients qu'il est important de soulever. Il est intéressant de s'interroger sur :

- l'intérêt de créer une nouvelle interface de collage, qui rajoute une contrainte supplémentaire
- le risque pour la santé parodontale si la technique n'est pas correctement maîtrisée
- la séance longue et lourde qui est imposée au patient
- la complexité de ces actes qui exigent du praticien une connaissance pratique et théorique des deux techniques

Pour finir, une proposition synthétique des thérapeutiques à envisager en fonction des situations cliniques peut être proposée. Elle est représentée par l'arbre décisionnel suivant :

Figure 26 : Représentation d'une proposition synthétique de prise en charge d'une limite infra-gingivale



Source : Auteur, 2018

Conclusion

L'allongement de couronne clinique chirurgical et la remontée de marge constituent deux solutions permettant de prendre en charge une limite sous-gingivale.

La première cherchant à préserver l'espace biologique en modelant les tissus parodontaux de façon à ce que la limite ne soit pas nocive pour l'intégrité du système dentaire et parodontal.

La seconde, privilégiant la préservation tissulaire, intègre une technique qui relocalise la limite plus coronairement afin d'effectuer une restauration prothétique dans des conditions idéales.

Toutefois, chacune de ces techniques présente ses limites. Dans le cadre de **l'élongation coronaire chirurgicale**, **l'aspect invasif** et **la temporisation** peuvent freiner l'omnipraticien dans la réalisation de l'acte. La possibilité d'**un éventuel effet rebond**, est aussi un élément à prendre en compte. La **remontée de marge**, idée nouvelle et novatrice, doit s'envisager avec mesure car, le recul clinique est assez faible, et se rajoute une interface adhésive supplémentaire qui exige un protocole opératoire strict et rigoureux.

Il est également important de souligner que dans une situation où nous sommes confrontés aux limites de l'allongement coronaire (impossibilité d'obtenir une distance de 3 mm à cause d'un rapport couronne/racine qui en serait déséquilibré, d'une exposition de la furcation de la dent concernée ou des dents adjacentes...) et aux limites de la remontée de marge (pas d'étanchéité, matriçage impossible...), une association des deux techniques peut être envisagée. La notion d'un traitement avec compromis, peut être ainsi proposée, alliant plusieurs techniques, dans le but de préserver l'esthétique et la pérennité de la dent.

Enfin, il est primordial de préciser que la technique à choisir est surtout praticien-dépendant. Le protocole doit être abordable et se faire avec une certaine aisance, ce qui va réellement orienter le choix du chirurgien-dentiste.

Bibliographie

- Ausiello, P., S. Rengo, C. L. Davidson, et D. C. Watts. « Stress distributions in adhesively cemented ceramic and resin-composite class II inlay restorations : a 3D-FEA study ». *Dental materials* 20, n° 9 (2004) : 862-72. <https://doi.org/10.1016/j.dental.2004.05.001>.
- Bader, J. D., R. G. Rozier, W. T. McFall, et D. L. Ramsey. « Effect of crown margins on periodontal conditions in regularly attending patients ». *The journal of prosthetic dentistry* 65, n° 1 (1991) : 75-79.
- Berthault, G.N., A.L. Durand, J.J. Lasfargues, et F. Decup. « Les nouveaux composites : évaluation et intérêts cliniques pour les restaurations en technique directe ». *Revue d'odontostomatologie* 37, n° 3 (2008) : 177-97.
- Blique, M. « Restaurations partielles directes : les ciments verre ionomère ». *Réalités cliniques* 24, n° 4 (2013) : 277-89.
- Borghetti, A, et V. Monnet-corti. « Physiologie-pathologie et examen clinique du complexe muco-gingival ». In *Chirurgie plastique parodontale.*, 2^e éd., 33-59. Rueil-Malmaison : Editions CdP, 2008.
- Bouchard, P., éd. « Prothèse et parodontologie ». In *Parodontologie et dentisterie implantaire*, 646-59. Paris : Lavoisier médecine sciences, 2014.
- Brägger, U., D. Lauchenauer, et N. P. Lang. « Surgical lengthening of the clinical crown ». *Journal of clinical periodontology* 19, n° 1 (1992) : 58-63.
- Bucuta, S., et N. Ilie. « Light transmittance and micromechanical properties of bulk fill vs. conventional resin based composites ». *Clinical oral investigations* 18, n° 8 (2014).
- Campos, E. A., S. Ardu, D. Lefever, F.F. Jassé, T. Bortolotto, et I. Krejci. « Marginal adaptation of class II cavities restored with bulk-fill composites ». *Journal of dentistry* 42, n° 5 (2014) : 575-81. <https://doi.org/10.1016/j.jdent.2014.02.007>.
- Carvalho, R.M., A.P. Manso, S. Geraldelli, F.R. Tay, et D.H. Pashley. « Durability of bonds and clinical success of adhesive restorations ». *Dental materials* 28, n° 1 (2012) : 72-86. <https://doi.org/10.1016/j.dental.2011.09.011>.
- Cheong, C., N. M. King, D. H. Pashley, M. Ferrari, M. Toledano, et F. R. Tay. « Incompatibility of self-etch adhesives with chemical/dual-cured composites : two-step vs one-step systems ». *Operative dentistry* 28, n° 6 (2003) : 747-55.
- De Munck, J., B. Van Meerbeek, I. Satoshi, M. Vargas, Y. Yoshida, S. Armstrong, P. Lambrechts, et G. Vanherle. « Microtensile bond strengths of one- and two-step self-etch adhesives to bur-cut enamel and dentin ». *American journal of dentistry* 16, n° 6 (2003) : 414-20.
- Deas, D.E., A.J. Moritz, H.T. McDonnell, C.A. Powell, et B.L. Mealey. « Osseous surgery for crown lengthening : a 6-month clinical study ». *Journal of periodontology* 75, n° 9 (2004) : 1288-94. <https://doi.org/10.1902/jop.2004.75.9.1288>.
- Deliberador, T.M., T.M. Martins, F.A. Furlaneto, M. Klingenfuss, et A.F. Bosco. « Use of the connective tissue graft for the coverage of composite resin-restored root surfaces in maxillary central incisors ». *Quintessence international* 43, n° 7 (2012) : 597-602.
- Dietschi, D., S. Olsburgh, I. Krejci, et C. Davidson. « In vitro evaluation of marginal and internal adaptation after occlusal stressing of indirect class II composite restorations with different resinous bases ». *European journal of oral sciences* 111, n° 1 (2003) : 73-80.
- Dietschi, D., et R. Spreafico. « Current clinical concepts for adhesive cementation of tooth-colored posterior restorations ». *Practical periodontics and aesthetic dentistry* 10, n° 1 (1998) : 47-54.

- Ernst, C-P., U. Cohnen, E. Stender, et B. Willershausen. « In vitro retentive strength of zirconium oxide ceramic crowns using different luting agents ». *The journal of prosthetic dentistry* 93, n° 6 (2005) : 551- 58. <https://doi.org/10.1016/j.prosdent.2005.04.011>.
- Ferrari, M., S. Koken, S. Grandini, E. Ferrari cagidiaco, T. Joda, et N. Discepoli. « Influence of cervical margin relocation (CMR) on periodontal health : 12-month results of a controlled trial ». *Journal of dentistry* 69 (2018) : 70- 76. <https://doi.org/10.1016/j.jdent.2017.10.008>.
- François, P., E. Dursun, M. Derbanne, A. Moinet, P. Tincq, et E. Bonte. « Les matériaux bulk-fill : un premier bilan ». *Clinic* 39, n° 364 (2018) : 23-31.
- François, P., R. Labassy, F. Beres, et E. Bonte. « Gestion de la limite très sous-gingivale : approche adhésive, par la remontée de marge ». *Stratégie prothétique* 18, n° 2 (2018) : 140- 46.
- Frankenberger, R., J. Hehn, J. Hajtó, N. Krämer, M Naumann, A. Koch, et M.J. Roggendorf. « Effect of proximal box elevation with resin composite on marginal quality of ceramic inlays in vitro ». *Clinical oral investigations* 17, n° 1 (2013) : 177- 83. <https://doi.org/10.1007/s00784-012-0677-5>.
- Frese, C., D. Wolff, et H. J. Staehle. « Proximal box elevation with resin composite and the dogma of biological width: clinical R2-technique and critical review ». *Operative dentistry* 39, n° 1 (2014) : 22- 31. <https://doi.org/10.2341/13-052-T>.
- Gargiulo, A.W., F.M Wentz, et B.J. Orban. « Dimensions and relations of the dentogingival junction in humans ». *Journal of periodontology* 32, n° 3 (1961) : 261- 67.
- Goldman, H.M. « The development of physiologic gingival contours by gingivoplasty ». *Oral surgery oral medicine and oral pathology* 3, n° 7 (1950) : 879-88.
- Günay, H., A. Seeger, H. Tschernitschek, et W. Geurtsen. « Placement of the preparation line and periodontal health : a prospective 2 year clinical study ». *The international journal of periodontics & restorative dentistry* 20, n° 2 (2000) : 171- 81.
- Juloski, J., S. Köken, et M. Ferrari. « Cervical margin relocation in indirect adhesive restorations : a literature review ». *Journal of prosthodontic research* 62, n° 3 (2018) : 273- 80. <https://doi.org/10.1016/j.jpor.2017.09.005>.
- Kerby, R.E., L.A. Knobloch, N. Clelland, H. Lilley, et R. Seghi. « Microtensile bond strengths of one-step and self-etching adhesive systems ». *Operative dentistry* 30, n° 2 (2005) : 195- 200.
- Koke, U., C. Sander, A. Heinecke, et H-P Müller. « A possible influence of gingival dimensions on attachment loss and gingival recession following placement of artificial crowns ». *The international journal of periodontics & restorative dentistry* 23, n° 5 (2003) : 439- 45.
- Kouassi, G., A. Atlan, et T. Boukpepsi. « Matériaux de restauration utilisés pour les remontées de marge. ». *Clinic* 36, n° 8 (2015) : 423- 29.
- Kuper, N.K., N.J.M. Opdam, J.L. Ruben, J.J. de Soet, M.S. Cenci, E.M. Bronkhorst, et M.C.D.N.J.M. Huysmans. « Gap size and wall lesion development next to composite ». *Journal of dental research* 93, n° 7 (2014) : 1085-1135. <https://doi.org/10.1177/0022034514534262>.
- Lanning, S.K., T. C. Chou, J. C. Gunsolley, et J. G. Maynard. « Surgical crown lengthening : evaluation of the biological width ». *Journal of periodontology* 74, n° 4 (2003) : 468- 74. <https://doi.org/10.1902/jop.2003.74.4.468>.
- Lefever, D., L. Gregor, T. Bortolotto, et I. Krejci. « Supragingival relocation of subgingivally located margins for adhesive inlays/onlays with different materials ». *The journal of adhesive dentistry* 14, n° 6 (2012) : 561- 67. <https://doi.org/10.3290/j.jad.a27795>.
- Magne, P., et R. Spreafico. « Deep margin elevation: a paradigm shift ». *American journal of esthetic dentistry* 2, n° 2 (2012) : 86- 96.
- Martins, T. M., A. F. Bosco, F. J.O. Nóbrega, M.J.H. Nagata, V.G. Garcia, et S.E. Fucini. « Periodontal tissue response to coverage of root cavities restored with resin materials : a histomorphometric study in dogs ». *Journal of periodontology* 78, n° 6 (2007) : 1075- 82. <https://doi.org/10.1902/jop.2007.060457>.
- Maynard, J. G., et R. D. Wilson. « Physiologic dimensions of the periodontium significant to the restorative dentist ». *Journal of periodontology* 50, n° 4 (1979) : 170- 74. <https://doi.org/10.1902/jop.1979.50.4.170>.

- Mjör, I. A., J. E. Moorhead, et J. E. Dahl. « Reasons for replacement of restorations in permanent teeth in general dental practice ». *International dental journal* 50, n° 6 (2000) : 361-66.
- Müller, H. P., et T. Eger. « Gingival phenotypes in young male adults ». *Journal of clinical periodontology* 24, n° 1 (1997) : 65-71.
- Nabers, CL. « Repositioning the attached gingiva ». *Journal of periodontology* 25, n° 1 (1954) : 38-39. <https://doi.org/10.1902/jop.1954.25.1.38>.
- Nevins, M., et H.M. Skurow. « The intracrevicular restorative margin, the biologic width, and the maintenance of the gingival margin ». *International journal periodontics restorative dentistry* 4, n° 3 (1984) : 30-49, 20.
- Opdam, N. J., F. J. Roeters, A. J. Feilzer, et E. H. Verdonchot. « Marginal integrity and postoperative sensitivity in Class 2 resin composite restorations in vivo ». *Journal of dentistry* 26, n° 7 (1998) : 555-62.
- Padbury, A., R. Eber, et H.-L. Wang. « Interactions between the gingiva and the margin of restorations ». *Journal of clinical periodontology* 30, n° 5 (2003) : 379-85.
- Paolantonio, M., S. D'ercole, G. Perinetti, D. Tripodi, G. Catamo, E. Serra, C. Brue, et R. Piccolomini. « Clinical and microbiological effects of different restorative materials on the periodontal tissues adjacent to subgingival class v restorations. 1 year results ». *Journal of clinical periodontology* 31, n° 3 (2004) : 200-207. <https://doi.org/10.1111/j.0303-6979.2004.00472.x>.
- Papageorgiou, S. N., A. P. Papadelli, P. T. Koidis, et H. P. Petridis. « The effect of prosthetic margin location on caries susceptibility. A systematic review and meta-analysis ». *British dental journal* 214, n° 12 (2013) : 617-24. <https://doi.org/10.1038/sj.bdj.2013.582>.
- Parma-Benfenali, S., P. A. Fugazzoto, et M. P. Ruben. « The effect of restorative margins on the postsurgical development and nature of the periodontium. Part I ». *The international journal of periodontics & restorative dentistry* 5, n° 6 (1985) : 30-51.
- Perez, J. R., H. Smukler, et M. E. Nunn. « Clinical evaluation of the supraosseous gingivae before and after crown lengthening ». *Journal of periodontology* 78, n° 6 (2007) : 1023-30. <https://doi.org/10.1902/jop.2007.060485>.
- Pontoriero, R., et G. Carnevale. « Surgical crown lengthening: a 12-month clinical wound healing study ». *Journal of periodontology* 72, n° 7 (2001) : 841-48. <https://doi.org/10.1902/jop.2001.72.7.841>.
- Quirynen, M., et C. M. Bollen. « The influence of surface roughness and surface-free energy on supra- and subgingival plaque formation in man. a review of the literature ». *Journal of clinical periodontology* 22, n° 1 (1995) : 1-14.
- Santos, V.R., J.A. Lucchesi, S.C. Cortelli, C.M. Amaral, M. Feres, et P.M. Duarte. « Effects of glass ionomer and microfilled composite subgingival restorations on periodontal tissue and subgingival biofilm : a 6 month evaluation ». *Journal of periodontology* 78, n° 8 (2007) : 1522-28. <https://doi.org/10.1902/jop.2007.070032>.
- Schmidt, J.C., P. Sahrman, R. Weiger, P. R. Schmidlin, et C. Walter. « Biologic width dimensions : a systematic review ». *Journal of clinical periodontology* 40, n° 5 (2013) : 493-504. <https://doi.org/10.1111/jcpe.12078>.
- Seibert, J., et J. Lindhe. « Esthetics and periodontal therapy ». In *Textbook of clinical periodontology*, édité par J. Lindhe, 2nd éd., 477-514. Copenhagen : Munksgaard, 1989.
- Spreafico, R., G. Marchesi, G. Turco, A. Frassetto, R. Di Lenarda, A. Mazzoni, M. Cadenaro, et L. Breschi. « Evaluation of the in vitro effects of cervical marginal relocation using composite resins on the marginal quality of CAD/CAM crowns ». *The journal of adhesive dentistry* 18, n° 4 (2016) : 355-62. <https://doi.org/10.3290/j.jad.a36514>.
- Stetler, Kathy J., et Nabil F. Bissada. « Significance of the width of keratinized gingiva on the periodontal status of teeth with submarginal restorations ». *Journal of periodontology* 58, n° 10 (1987) : 696-700. <https://doi.org/10.1902/jop.1987.58.10.696>.

- Van Dijken, J.W.V., C. Kieri, et M. Carlén. « Longevity of extensive class ii open-sandwich restorations with a resin-modified glass-ionomer cement ». *Journal of dental research* 78, n° 7 (1999) : 1319- 25. <https://doi.org/10.1177/00220345990780070601>.
- Van Dijken, JWV., et U. Pallesen. « Posterior bulk filled resin composite restorations : a 5 year randomized controlled clinical study. » *Journal of dentistry*, n° 51 (2016) : 29- 35. <https://doi.org/10.1016/j.jdent.2016.05.008>.
- Veneziani, M. « Adhesive restorations in the posterior area with subgingival cervical margins : new classification and differentiated treatment approach ». *The european journal of esthetic dentistry* 5, n° 1 (2010) : 50- 76.
- Vreven, J., A. Raskin, J. Sabbagh, G. Vermeersch, et G. Leloup. « Résines composites ». *EMC.Odontologie*. [23-065-E-10]. Paris : Elsevier, 2005. <http://campus.cerimes.fr/odontologie/enseignement/chap10/site/html/cours.pdf>.<http://campus.cerimes.fr/odontologie/enseignement/chap10/site/html/cours.pdf>.
- Zarow, M., C. D'arcangelo, L.A. Felipe, G. Paniz, et G. Paolone. *La dent dépulpeée : endodontie et prothèse : guide clinique pour une pratique raisonnée*. Berlin : Quintessence publishing, 2017.
- Zaruba, M., T. N. Göhring, F. J. Wegehaupt, et T. Attin. « Influence of a proximal margin elevation technique on marginal adaptation of ceramic inlays ». *Acta odontologica scandinavica* 71, n° 2 (2013) : 317- 24. <https://doi.org/10.3109/00016357.2012.680905>.

Table des figures

Figure 1: Photo clinique de la muqueuse orale	4
Figure 2 : Représentation de l'espace biologique.....	5
Figure 3 : Représentation du système d'attache	7
Figure 4 : Image des biotypes parodontaux.....	8
Figure 5 : Image d'une récession tissulaire marginale au niveau de la 13. Le sondage permet de mettre en évidence un système d'attache réduit.....	10
Figure 6 : Image représentant les limites prothétiques.....	11
Figure 7 : Schéma d'une élévation coronaire avec ostéotomie et repositionnement apical	13
Figure 8 : Représentation du rapport dent/racine.....	15
Figure 9 : Évaluation de la hauteur de gencive libre avec une sonde parodontale.....	17
Figure 10 : Schéma représentatif d'une remontée de marge avec collage d'une pièce prothétique	19
Figure 11 : Image radiographique d'une remontée de marge.....	20
Figure 12 : Image représentant la composition des composites	23
Figure 13 : Tableau comparatif des différents matériaux de remontée de marge	25
Figure 14 : Schéma représentatif d'un système d'attache physiologique et d'un système d'attache après la remontée de marge.....	26
Figure 15 : Image du kit Crown Extension®	30
Figure 16: Image des divers instruments d'élévation coronaire	31
Figure 17 : Technique de double matricage.....	32
Figure 18 : Composite Filtek Silorane®	34
Figure 19 et 20 : Composites bulks	35
Figure 21: Aspect radiologique d'une cavité sous-gingivale : lésion carieuse sous restauration de 35 et 36.....	37
Figure 22 et 23 : Image clinique des dents 35 et 36 après élévation coronaire (image de gauche) suivie d'une isolation sous champ opératoire.....	37
Figure 24 : 35 et 36 après avoir réalisé une remontée de marge.....	37
Figure 25 : Photo radiographique de 35 et 36 après collage des éléments prothétiques.....	38
Figure 26 : Représentation d'une proposition synthétique de prise en charge d'une limite infra-gingivale.....	39

Table des tableaux

Tableau 1 : Comparatif d'un parodonte sain et d'un parodonte pathologique	9
Tableau 2 : Récapitulatif des traitements proposés en fonction de l'atteinte	36

Vu, le Directeur de thèse

Vu, le Doyen de la Faculté de Chirurgie dentaire
de l'Université Paris Descartes

Docteur Anne-Margaux COLLIGNON

Professeur Louis MAMAN

Vu, le Président de l'Université Paris Descartes
Professeur Frédéric DARDEL
Pour le Président et par délégation,

Le Doyen Louis MAMAN

Allongement de couronne clinique et remontée de marge cervicale : deux techniques de restauration des limites infra-gingivales

Résumé :

Analyse de deux techniques répondant à la problématique d'une limite sous-gingivale : l'allongement de couronne clinique et la remontée de marge cervicale. Leurs indications, mise en oeuvre, et limites seront abordées. Cela permettra de dégager un raisonnement pour orienter notre choix vers l'une ou l'autre technique. Le sujet serait abordé par le biais de 3 parties : une première qui reviendra sur les problématiques d'une limite trop basse (conséquences néfastes sur le parodonte, la dent, ainsi que la pérennité de l'élément prothétique), une deuxième partie qui développera les deux thérapeutiques : leur origine, leurs indications et limites en clinique. Enfin une dernière partie, qui présentera le recul clinique que nous avons sur ces deux techniques et les nouveautés.

Cette thématique propose de développer ces deux solutions afin de répondre de manière positive, adaptée et réfléchie, au besoin des patients et surtout d'apporter un éclairage sur cette situation clinique pour les omnipraticiens.

Discipline :

Odontologie conservatrice

Mots clés fMesh et Rameau :

Élongation coronaire -- Dissertations universitaires ; Adaptation marginale (odontologie) -- Dissertations universitaires ; Restauration dentaire -- Thèses et écrits académiques ; Parodontologie -- Thèses et écrits académiques

Université Paris Descartes
Faculté de Chirurgie dentaire
1, rue Maurice Arnoux
92120 Montrouge