



HAL
open science

Pityriasis versicolor achromiant : données bibliographiques récentes

Lucile Humbert

► **To cite this version:**

Lucile Humbert. Pityriasis versicolor achromiant : données bibliographiques récentes. Sciences pharmaceutiques. 1988. dumas-02129327

HAL Id: dumas-02129327

<https://dumas.ccsd.cnrs.fr/dumas-02129327>

Submitted on 14 May 2019

HAL is a multi-disciplinary open access archive for the deposit and dissemination of scientific research documents, whether they are published or not. The documents may come from teaching and research institutions in France or abroad, or from public or private research centers.

L'archive ouverte pluridisciplinaire **HAL**, est destinée au dépôt et à la diffusion de documents scientifiques de niveau recherche, publiés ou non, émanant des établissements d'enseignement et de recherche français ou étrangers, des laboratoires publics ou privés.

AVERTISSEMENT

Ce document est le fruit d'un long travail approuvé par le jury de soutenance et mis à disposition de l'ensemble de la communauté universitaire élargie.

Il n'a pas été réévalué depuis la date de soutenance.

Il est soumis à la propriété intellectuelle de l'auteur. Ceci implique une obligation de citation et de référencement lors de l'utilisation de ce document.

D'autre part, toute contrefaçon, plagiat, reproduction illicite encourt une poursuite pénale.

Contact au SID de Grenoble :
bump-theses@univ-grenoble-alpes.fr

LIENS

Code de la Propriété Intellectuelle. articles L 122. 4

Code de la Propriété Intellectuelle. articles L 335.2- L 335.10

<http://www.cfcopies.com/juridique/droit-auteur>

<http://www.culture.gouv.fr/culture/infos-pratiques/droits/protection.htm>

2^e exemplaire

UNIVERSITE JOSEPH FOURIER-GRENOBLE I

U.F.R. DE PHARMACIE

Domaine de la Merci - La Tronche

ANNEE 1988

N° D'ORDRE 3031

PITYRIASIS VERSICOLOR ACHROMIANT:

données bibliographiques récentes.


THESE

présentée à l'Université Joseph Fourier-Grenoble I
pour obtenir le grade de DOCTEUR EN PHARMACIE.

par

Lucile HUMBERT

[Données à caractère personnel]



Cette thèse sera soutenue publiquement le 19 mai 1988 devant:

Madame R. GRILLOT, Maître de conférences, Président du jury
Monsieur J.L. REYMOND, Médecin des Hôpitaux
Madame M. MOUTET, Pharmacien

UNIVERSITE JOSEPH FOURIER-GRENOBLE I

U.F.R. DE PHARMACIE

Domaine de la Merci - La Tronche

ANNEE 1988

N° D'ORDRE

PITYRIASIS VERSICOLOR ACHROMIANT:

données bibliographiques récentes.

THESE

présentée à l'Université Joseph Fourier-Grenoble I
pour obtenir le grade de DOCTEUR EN PHARMACIE.

par

Lucile HUMBERT

[Données à caractère personnel]



Cette thèse sera soutenue publiquement le 19 mai 1988 devant:

Madame R. GRILLOT, Maître de conférences, Président du jury

Monsieur J.L. REYMOND, Médecin des Hôpitaux

Madame M. MOUTET, Pharmacien

Nous remercions Madame R. GRILLOT, Maître de conférences, d'avoir accepté la présidence de ce jury.

Nous lui exprimons toute notre reconnaissance:

- pour son aide et ses conseils apportés à la réalisation de ce travail.
- pour la qualité et l'intérêt de son enseignement théorique et pratique.
- pour son accueil toujours aimable, encourageant et souriant.

Nous remercions Monsieur J.L. REYMOND, Médecin des Hôpitaux, directeur de thèse:

- pour sa contribution à l'élaboration de ce travail.
- pour ses conseils et ses explications indispensables.
- pour la valeur et le dynamisme de son cours.

Nous remercions Madame M. MOUTET, Pharmacien d'officine:

- pour sa présence dans ce jury.
- pour la confiance qu'elle a su nous accorder dans l'exercice de notre profession.
- pour sa compétence et ses relations humaines, qui resteront pour nous, un modèle.

A mes parents,
A Pierre,
A toutes les personnes que j'aime.

TABLE DES MATIERES

| | Page |
|--|------|
| I-INTRODUCTION | 9 |
| II-RAPPEL HISTORIQUE | 11 |
| III-CLINIQUE | 13 |
| III-1 RAPPELS SUR LE PITYRIASIS VERSICOLOR | 14 |
| III-1-1 <i>DISTRIBUTION GEOGRAPHIQUE</i> | 14 |
| III-1-2 <i>INFLUENCE DU SEXE ET DE L'AGE</i> | 14 |
| III-1-2-1 Le sexe | 14 |
| III-1-2-2 L'âge | 15 |
| III-1-3 <i>LES FORMES CLINIQUES</i> | 16 |
| III-1-3-1 Les formes typiques | 16 |
| III-1-3-2 Les formes atypiques | 17 |
| III-1-3-3 Les formes inapparentes | 18 |
| III-1-4 <i>TOPOGRAPHIE</i> | 18 |
| III-1-5 <i>FACTEURS FAVORISANT LE PITYRIASIS VERSICOLOR</i> | 19 |
| III-1-5-1 Les facteurs exogènes | 19 |
| III-1-5-2 Les facteurs endogènes | 19 |
| III-2 L'ACHROMIE | 21 |
| III-2-1 <i>RAPPELS SUR LE SYSTEME PIGMENTAIRE DE LA PEAU</i> | 21 |
| III-2-1-1 Biologie de la mélanogénèse | 21 |
| III-2-1-1-1 <i>Structure chimique des mélanines</i> | 21 |
| III-2-1-1-2 <i>Biosynthèse des mélanines</i> | 22 |
| III-2-1-1-3 <i>Le contrôle enzymatique de la mélanogénèse</i> | 23 |
| III-2-1-2 Les mélanocytes dans la peau | 23 |
| III-2-1-2-1 <i>Répartition</i> | 23 |
| III-2-1-2-2 <i>Morphologie</i> | 24 |

| | |
|---|----|
| III-2-1-2-3 <i>Evolution</i> | 24 |
| III-2-1-3 L'unité épidermique de mélanisation | 24 |
| III-2-1-3-1 <i>Définition</i> | 24 |
| III-2-1-3-2 <i>Fonctionnement</i> | 25 |
| III-2-1-4 Rôle physiologique de la mélanine | 26 |
| III-2-2 <i>L'ACHROMIE</i> | 27 |
| III-2-2-1 <i>Définition</i> | 27 |
| III-2-2-2 L'achromie dans le pityriasis versicolor | 27 |
| III-2-2-2-1 <i>Début de l'achromie</i> | 28 |
| III-2-2-2-2 <i>Evolution</i> | 28 |
| III-2-2-2-3 <i>Localisation</i> | 29 |
| III-2-2-2-4 <i>Incidence</i> | 29 |
| IV-BIOLOGIE | 30 |
| IV-1 ETUDE MYCOLOGIQUE | 31 |
| IV-1-1 <i>GENERALITES</i> | 31 |
| IV-1-2 <i>ETUDE MICROSCOPIQUE</i> | 31 |
| IV-1-2-1 Examen microscopique direct des squames | 31 |
| IV-1-2-2 Examen microscopique des zones subcliniques, adjacentes aux lésions | 32 |
| IV-1-2-3 Examen microscopique de la peau saine de patients et de gens sains | 32 |
| IV-1-2-4 Histogrammes de prédominance de chaque agent et de ses formes | 33 |
| IV-1-3 <i>CULTURE</i> | 34 |
| IV-1-3-1 <u>Pityrosporon orbiculare</u> | 34 |
| IV-1-3-1 <u>Pityrosporon ovale</u> | 34 |
| IV-1-4 <i>IDENTITE PITYROSPORON OVALE - PITYROSPORON ORBICULARE</i> | 35 |
| IV-2 L'ACHROMIE DANS LE PITYRIASIS VERSICOLOR | 37 |
| IV-2-1 <i>HISTORIQUE</i> | 37 |
| IV-2-2 <i>ETUDES HISTOLOGIQUES, HISTOCHIMIQUES ET ULTRASTRUCTURALES</i> | 37 |

| | |
|---|----|
| IV-2-2-1 Etude histologique | 37 |
| IV-2-2-1-1 <i>Localisation de Pityrosporon orbiculare</i> | 38 |
| IV-2-2-1-2 <i>Réaction tissulaire observée en microscopie optique</i> | 38 |
| IV-2-2-2 Etude histochimique | 38 |
| IV-2-2-3 Etude ultrastructurale en microscopie électronique | 39 |
| IV-2-2-3-1 <i>Réaction tissulaire des différentes couches de l'épiderme</i> | 39 |
| IV-2-2-3-2 <i>Altérations fonctionnelles et morphologiques du système pigmentaire</i> | 40 |
| IV-2-2-4 Commentaires | 41 |
| IV-2-3 ETUDE METABOLIQUE | 41 |
| IV-2-3-1 Production d'acides dicarboxyliques par <u>Pityrosporon orbiculare</u> | 41 |
| IV-2-3-2 Propriété inhibitrice des acides dicarboxyliques sur la tyrosinase | 42 |
| IV-2-3-2-1 <i>In vitro</i> | 42 |
| IV-2-3-2-2 <i>In vivo</i> | 43 |
| IV-2-3-3 Etude de la lipooxygénation | 43 |
| IV-2-3-3-1 <i>Lipides, peau et peroxydation</i> | 43 |
| IV-2-3-3-2 <i>Activité lipooxygénasique de Pityrosporon orbiculare</i> | 44 |
| IV-2-3-4 Conclusion | 45 |
| V-DIAGNOSTIC | 46 |
| V-1 EXAMENS PARACLINIQUES | 47 |
| V-1-1 <i>L'EXAMEN EN LUMIERE DE WOOD</i> | 47 |
| V-1-2 <i>LE PRELEVEMENT A LA CELLOPHANE ADHESIVE</i> | 47 |
| V-1-3 <i>L'EXAMEN MYCOLOGIQUE</i> | 48 |
| V-2 DIAGNOSTIC DIFFERENTIEL | 49 |
| V-2-1 <i>LA LEPRE</i> | 49 |
| V-2-2 <i>LE VITILIGO</i> | 49 |
| V-2-3 <i>LE PITYRIASIS ALBA</i> | 50 |
| V-2-3-1 Définition | 50 |

| | |
|--|----|
| V-2-3-2 Historique | 50 |
| V-2-3-3 Etude clinique | 51 |
| V-2-3-3-1 <i>Formes cliniques</i> | 51 |
| V-2-3-3-2 <i>Influence du sexe , de l'âge et de la race</i> | 51 |
| V-2-3-4 Etude histologique | 52 |
| V-2-3-4-1 <i>Le pityriasis alba extensif</i> | 52 |
| V-2-3-4-2 <i>Le pityriasis alba classique</i> | 53 |
| V-2-3-5 Etiologie: dernières hypothèses | 54 |
| VI-TRAITEMENTS | 56 |
| VI-1 GENERALITES | 57 |
| VI-1-1 <i>INTRODUCTION</i> | 57 |
| VI-1-2 <i>PROBLEME DE RECIDIVE</i> | 58 |
| VI-1-3 <i>PROBLEME DE L'OBSERVANCE DU TRAITEMENT</i> | 58 |
| VI-1-4 <i>ABSENCE D'EFFICACITE DES TRAITEMENTS ANTI-FONGIQUES SUR LA DEPIGMENTATION RESIDUELLE</i> | 59 |
| VI-2 LES AGENTS CHIMIQUES ANCIENS | 60 |
| VI-3 LES AGENTS CHIMIQUES NOUVEAUX | 61 |
| VI-3-1 <i>LES IMIDAZOLES</i> | 61 |
| VI-3-1-1 Généralités | 61 |
| VI-3-1-2 Mode d'action | 61 |
| VI-3-1-3 Modes d'utilisation | 63 |
| VI-3-1-4 Administration par voie cutanée | 63 |
| VI-3-1-5 Etude de deux imidazolés | 65 |
| VI-3-1-5-1 <i>Le bifonazole: Amycor^R</i> | 65 |
| VI-3-1-5-2 <i>Le kétoconazole: Nizoral^R, Kétoderm^R</i> | 68 |
| VI-3-2 <i>LA CICLOPIROXOLAMINE: MYCOSTER^R</i> | 71 |
| VI-3-2-1 Généralités | 71 |
| VI-3-2-2 Mode d'action | 71 |
| VI-3-2-3 Pharmacologie | 72 |
| VI-3-2-4 Toxicologie | 72 |
| VI-3-2-5 Efficacité de la ciclopiroxolamine | 72 |
| VI-3-2-6 Conclusion sur la ciclopiroxolamine | 73 |

| | |
|--|----|
| VI-4 CONCLUSION SUR LES TRAITEMENTS | 74 |
| VII-CONCLUSION | 76 |
| VIII-BIBLIOGRAPHIE | 79 |

I-INTRODUCTION



Le pityriasis versicolor désigne une épidermomycose due à *Pityrosporon orbiculare* (*Malessezia furfur*), membre de la flore cutanée saprophyte. Tout à fait bénigne, elle n'affecte que par son caractère inesthétique.

Le nom de cette dermatose trouve son origine dans ses caractéristiques cliniques.

"Pityriasis" dérive du mot grec "Pituron" qui signifie "son" (de blé). Il caractérise les affections cutanées à fine desquamation, à l'image de la poussière de son.

"Versicolor" illustre l'aspect bigarré que pourront prendre les lésions, macules dont les teintes s'échelonnent du brun clair au blanc achromique.

Toutefois, la forme la plus communément rencontrée est la forme achromiante, objet de cette étude, et répondant logiquement au nom de pityriasis versicolor achromiant.

Après un bilan clinique et épidémiologique des connaissances actuelles sur le pityriasis versicolor, et un rappel sur le processus de pigmentation cutanée permettant une meilleure approche de l'achromie, nous ferons successivement le point sur:

- les observations mycologiques de *Pityrosporon orbiculare*.
- l'achromie dans le pityriasis versicolor grâce à un récapitulatif histologique et histochimique, et à une revue des différents travaux effectués sur le métabolisme de *Pityrosporon orbiculare*.
- le diagnostic du pityriasis versicolor achromiant, en réservant une place plus importante au pityriasis alba dans le cadre des diagnostics différentiels.
- la thérapeutique du pityriasis versicolor, ses difficultés et les solutions que les nouvelles molécules commercialisées pourraient apporter.

II-RAPPEL HISTORIQUE

Le pityriasis versicolor fut décrit comme une affection fongique par EISCHTEDT en 1846, grâce à la découverte de l'agent causal dans les squames de lésions. (18)

En 1889, BAILLON dénomma cet agent *Malassezia furfur*, par simple analogie morphologique avec les "spores de Malassez" observées par ce dernier dans le pityriasis capitis.

Il fallut attendre 1951 et GORDON pour que l'agent causal *Pityrosporon orbiculare* soit isolé et caractérisé à partir de squames de lésions de pityriasis versicolor, et de peau saine. En 1961, BURKE put reproduire le pityriasis versicolor à partir de *Pityrosporon orbiculare* chez des sujets sains. (1)

Durant cette période, s'établit l'identité entre *Malassezia furfur* (trouvé dans les squames) et *Pityrosporon orbiculare* (cultivé) grâce aux différents travaux de STERNBERG, KEDDIE, PIERARD, DOCKX, BARFATAMI, SWIFT, DUNBAL... (3)

En 1969, ROBERTS montra que *Pityrosporon orbiculare* était un saprophyte normal de la peau, pathogène opportuniste, provoquant la maladie sous certaines conditions appropriées. Il nota également la présence de *Pityrosporon ovale*, autre membre de la flore cutanée saprophyte, décrit pour la première fois par BIZZOZZERO en 1913.

A l'heure actuelle, la plupart des auteurs considère *Pityrosporon orbiculare* et *Pityrosporon ovale*, comme différentes formes de *Malassezia furfur*, suivant les stades de son évolution.

Après avoir choisi le genre *Pityrosporon*, la taxonomie des levures se réfère maintenant au genre *Malassezia*, et considère *Pityrosporon orbiculare*, *Pityrosporon ovale* et *Malassezia furfur* comme trois synonymes pour une même espèce (53). Dans cette étude, nous emploierons de préférence le terme *Pityrosporon orbiculare*.

Un autre problème soumis à l'étude de cette affection, fut l'étiologie de l'hypomélanose décrite par EHRMANN dans certaines lésions du pityriasis versicolor.

Plusieurs théories se sont succédées jusqu'à ce que les travaux de Marcella NAZZARO-PORRO montrent que le métabolisme lipidique de *Pityrosporon orbiculare* était le point de départ des dommages cutanés observés.

III-CLINIQUE

III-1 RAPPELS SUR LE PITYRIASIS VERSICOLOR

III-1-1 *DISTRIBUTION GEOGRAPHIQUE*

Le pityriasis versicolor est une mycose cutanée cosmopolite, influencée par la nature du climat.

Il apparaît plus fréquent dans les zones tropicales, en raison de la température et de l'humidité élevées. De plus, les habitants de ces régions ont l'habitude de s'enduire le corps d'huile de palme ou d'autres produits gras, qui contribuent au développement des filaments, forme pathogène de *Pityrosporon orbiculare*. La moitié de la population de ces zones est estimée atteinte. (22)

Le pityriasis versicolor est moins fréquent dans les pays tempérés où 5% de la population serait atteinte. Ce chiffre n'a qu'une valeur indicatrice, certainement inférieure à la réalité. En effet, le caractère bénin de cette maladie n'incite pas les gens à consulter. Quant aux consultants, ils ne sont pas tous pris en compte, la maladie n'étant pas déclarable.

Dans les pays les plus froids, la population atteinte serait inférieure à 1%. (52)

Ces différentes valeurs nous donnent une idée approximative de l'incidence du pityriasis versicolor dans le monde. Le climat associé au mode de vie apparaît comme un facteur essentiel.

III-1-2 *INFLUENCE DU SEXE ET DE L'AGE*

III-1-2-1 Le sexe

Le pityriasis versicolor atteint aussi bien l'homme que la femme.

Il est difficile d'estimer leurs proportions respectives, étant donné le manque de résultats significatifs à ce sujet.

Les différentes études disponibles sont contradictoires.

Le fait que le pityriasis versicolor reste un problème essentiellement esthétique explique le nombre plus important de femmes consultant, et certains résultats d'enquête. Mais, il ne permet pas de conclure sur la prédominance de l'affection, chez l'un ou l'autre des deux sexes. (19)

III-1-2-2 L'âge

Toutes les tranches d'âge peuvent être atteintes par le pityriasis versicolor, dans des proportions variables.

Minimales chez l'enfant et le vieillard, elles sont maximales chez l'adolescent et l'adulte jeune.

Pityrosporon orbiculare est absent de la peau saine avant l'âge de cinq ans.

Pourtant, quelques cas sporadiques de pityriasis versicolor chez de jeunes enfants ont pu être observés. Le plus extrême est celui d'un nouveau-né de deux semaines, apparemment favorisé par l'atmosphère chaude et humide de sa couveuse. (52)

Quoiqu'il en soit, le pityriasis versicolor reste très rare chez l'enfant avant dix ans.

La colonisation de la peau saine par *Pityrosporon orbiculare* atteint un maximum vers l'âge de quinze ans. Cette période correspond à la maturation des glandes sébacées, devenant actives sous l'influence d'hormones androgéniques. (21)

Ce taux restera constant chez l'adulte.

Son importance montre que la seule distribution de *Pityrosporon orbiculare* sur la peau n'est pas corrélée à l'apparition de la maladie. Il s'agit d'un agent opportuniste; des facteurs exogènes et endogènes devront intervenir.

Néanmoins, la période la plus critique s'étendra de quinze à trente ans, avec un pic dans la tranche d'âge vingt-vingt-cinq ans. (11)

Après cinquante ans, les cas observés restent rares.

Le pityriasis versicolor constitue donc une maladie post-pubertaire et de l'âge mature.

Non lié au sexe, il est en corrélation avec une activité maximale des glandes sébacées.

III-1-3 LES FORMES CLINIQUES

Le pityriasis versicolor est une mycose cutanée dont les formes typiques sont très évocatrices et permettent un diagnostic facile.

Cependant, il faudra être vigilant devant les formes atypiques, simulant des dermatoses de nature diverse.

De même, les formes invisibles à la lumière naturelle ne pourront être détectées que par la lumière de Wood.

Le pityriasis versicolor peut donc se répartir sous trois formes dites typiques, atypiques et inapparentes. (3)

Plusieurs critères seront pris en compte, il s'agit:

- de la taille et de la configuration des lésions,
- du nombre de lésions,
- de la couleur des lésions,
- de la topographie des lésions.

III-1-3-1 Les formes typiques

Généralement, les lésions débutent par de petites macules périfolliculaires, finement squameuses, à démarcation nette.

Les squames non adhérentes peuvent être détachées sans saignement par grattage à la curette mousse. Ceci correspond au signe caractéristique du copeau ou " coup d'ongle de Besnier". (46)

La taille des lésions s'échelonne du millimètre au centimètre, et sera constante une fois établie.

Le nombre de lésions, susceptible d'augmenter, se situe entre une et plusieurs centaines, qui pourront confluer pour donner de larges placards. Ainsi, d'affection localisée, le pityriasis versicolor pourra s'étendre à plusieurs localisations, pour finalement se généraliser.

La couleur de ces taches rondes ou ovalaires est en rapport avec celle de la peau sous-jacente et adjacente.

La forme brune est la plus fréquente des formes colorées, avec des teintes variant du chamois clair au marron. Elle se rencontre essentiellement sur les peaux claires.

Sur peau pigmentée, le pityriasis versicolor est sous une forme blanche, dite achromiante, représentant la moitié des cas. Le contraste est accentué par le bronzage de la peau adjacente.

Les différentes teintes peuvent coexister et donner un aspect bigarré de la peau, à l'origine du terme "versicolor". (47)

Enfin, la topographie des lésions est évocatrice. Elle sera vue dans un chapitre ultérieur.

III-1-3-2 Les formes atypiques

Elles simulent diverses dermatoses et ne font pas l'objet de cette étude, aussi serons-nous brefs.

Elles se divisent en trois catégories (3):

* Les formes érythémateuses:

- le *pityriasis versicolor papuleux* est caractérisé par des lésions saillantes.

- le *pityriasis versicolor dermatophytoïde* correspond à un intertrigo inguinal ou axillaire, érythémateux et sec.

* Les formes brunes:

- le *pityriasis versicolor naevoïde* est une tache brune et unique, à peine squameuse.

- le *pityriasis versicolor érythrasmoïde* est également un intertrigo, mais de couleur brune ou café au lait.

* Les formes hypopigmentées:

- le *pityriasis versicolor vitiligoïde* est étendu et dépourvu de squames.

- des *pityriasis versicolors achromiants atypiques* qui simulent diverses leucodermies post-lésionnelles.

III-1-3-3 Les formes inapparentes

Elles sont dues à un trop faible contraste avec la peau adjacente. Diagnostiquées par la seule lumière de Wood, elles risquent de passer inaperçues.

Elles sont une des grandes causes de récurrences du *pityriasis versicolor*.

III-1-4 TOPOGRAPHIE

Pityrosporon orbiculare est un champignon lipophile et kératinophile.

Il se situe exclusivement sur les territoires cutanés dotés de glandes sébacées, au niveau de la couche cornée de l'épiderme.

Ainsi, les paumes et les plantes des pieds, les muqueuses et les ongles sont-ils généralement épargnés.

Le *pityriasis versicolor* atteint toutes les zones cutanées, et plus particulièrement, le thorax, le cou, et les épaules. Les bras, les jambes, le visage sont plus rarement lésés. On note quelques atteintes des aines, aisselles et plis en généraux. (18) Enfin, des cas exceptionnels de *pityriasis versicolor* au niveau des territoires génitaux ont été signalés.

En fonction des régions et des climats, les différentes localisations ne se retrouvent pas dans les mêmes proportions.

Dans les régions tropicales, l'atteinte du visage est fréquente, favorisée par l'humidité et la chaleur.

Sous les climats tempérés, la localisation au niveau du tronc se rencontre plus souvent. Une occlusion étant naturellement entraînée par le port de vêtements, elle favorise l'infection par augmentation de la température, de l'humidité et du CO₂.

III-1-5 FACTEURS FAVORISANT LE PITYRIASIS VERSICOLOR

Pityrosporon orbiculare est un membre de la flore cutanée saprophyte. Habituellement lévuriforme, il peut prendre une forme filamenteuse pathogène, qui cohabitera avec sa forme saprophyte, lorsque les conditions s'y prêteront.

Ce passage à une forme pathogène correspond au début de l'affection. La double morphologie de *Pityrosporon orbiculare* sera retrouvée dans les squames des lésions.

Les facteurs qui permettent le passage de *Pityrosporon orbiculare*, saprophyte opportuniste, à sa forme pathogène, sont nombreux.

III-1-5-1 Les facteurs exogènes

- *Le climat*: la chaleur et l'humidité jouent un rôle essentiel dans le virage de *Pityrosporon orbiculare*.

- *L'occlusion*: entraînée naturellement par le port de vêtements, elle provoque une augmentation de la température, de l'humidité et du taux de CO₂, tous trois favorables à la croissance des filaments. (19)

III-1-5-2 Les facteurs endogènes

- *La transmission génétique*: une susceptibilité génétique au pityriasis versicolor est soupçonnée depuis les travaux de BURKE (1961), de ROBERTS (1969) et de EL GOTHAMY (1970).

Cette susceptibilité a refait l'objet d'une étude (28), ayant confirmé l'existence des familles sujettes au pityriasis versicolor. L'héritage serait de 22% environ, mais s'inscrit dans un contexte multifactoriel où les facteurs génétiques et de l'environnement sont intimement liés.

- *L'hypersécrétion sébacée*: ce facteur apparaît comme essentiel pour satisfaire la lipophilie de *Pityrosporon orbiculare*. De plus, le rôle de la fonction sébacée a été prouvé dans la pathogénie de *Pityrosporon orbiculare*. (22)

- *L'hyperhydrose*: une sudation excessive crée une humidité favorable au développement de la forme pathogène de *Pityrosporon orbiculare*.

-*L'hypercorticisme*: celui-ci pourra être spontané (maladie de Cushing) ou iatrogène après une corticothérapie systémique.

- *La grossesse et la contraception orale par oestroprogestatifs* pourraient avoir une influence. Aucune donnée solide ne vient encore appuyer cette hypothèse. (46-22)

- *Un déficit en lymphokines*: ce déficit a été montré par SOHNLE et COLLINS-LECH chez certains patients atteints de pityriasis versicolor. Il constituerait un facteur endogène très important. (22)

- *Les traitements immunosuppresseurs, la malnutrition, les maladies débilitantes* semblent également avoir leur rôle dans le déclenchement du pityriasis versicolor. Il est également important de remarquer l'association fréquente de cette affection avec d'autres dermatoses, telles que les dermites séborrhéiques. (18)

Ces différents facteurs favorisants jouent un rôle essentiel dans le virage de *Pityrosporon orbiculare*, de sa forme saprophyte à sa forme pathogène.

Ils ne s'excluent pas mutuellement. Au contraire, ils peuvent coexister et agir en synergie.

L'existence saprophytique et opportuniste de *Pityrosporon orbiculare*, le fait d'une transmission génétique du pityriasis versicolor et la rareté des transmissions conjugales prouvent le caractère non contagieux de cette affection.

Cette possibilité de contagion a longtemps été envisagée. Dans l'état actuel des connaissances sur *Pityrosporon orbiculare*, elle apparaît aujourd'hui, sans fondement.

III-2 L'ACHROMIE

III-2-1 RAPPELS SUR LE SYSTEME PIGMENTAIRE DE LA PEAU (42)

La couleur de la peau, des poils et des cheveux est déterminée par le nombre, la taille et le mode de répartition des mélanosomes portant les mélanines.

Ces granules pigmentaires sont produits par les mélanocytes et transférés aux kératinocytes. Ceci constitue une association fonctionnelle qui a permis d'établir le concept d'unité épidermique de mélanisation.

III-2-1-1 Biologie de la mélanogénèse

III-2-1-1-1 Structure chimique des mélanines

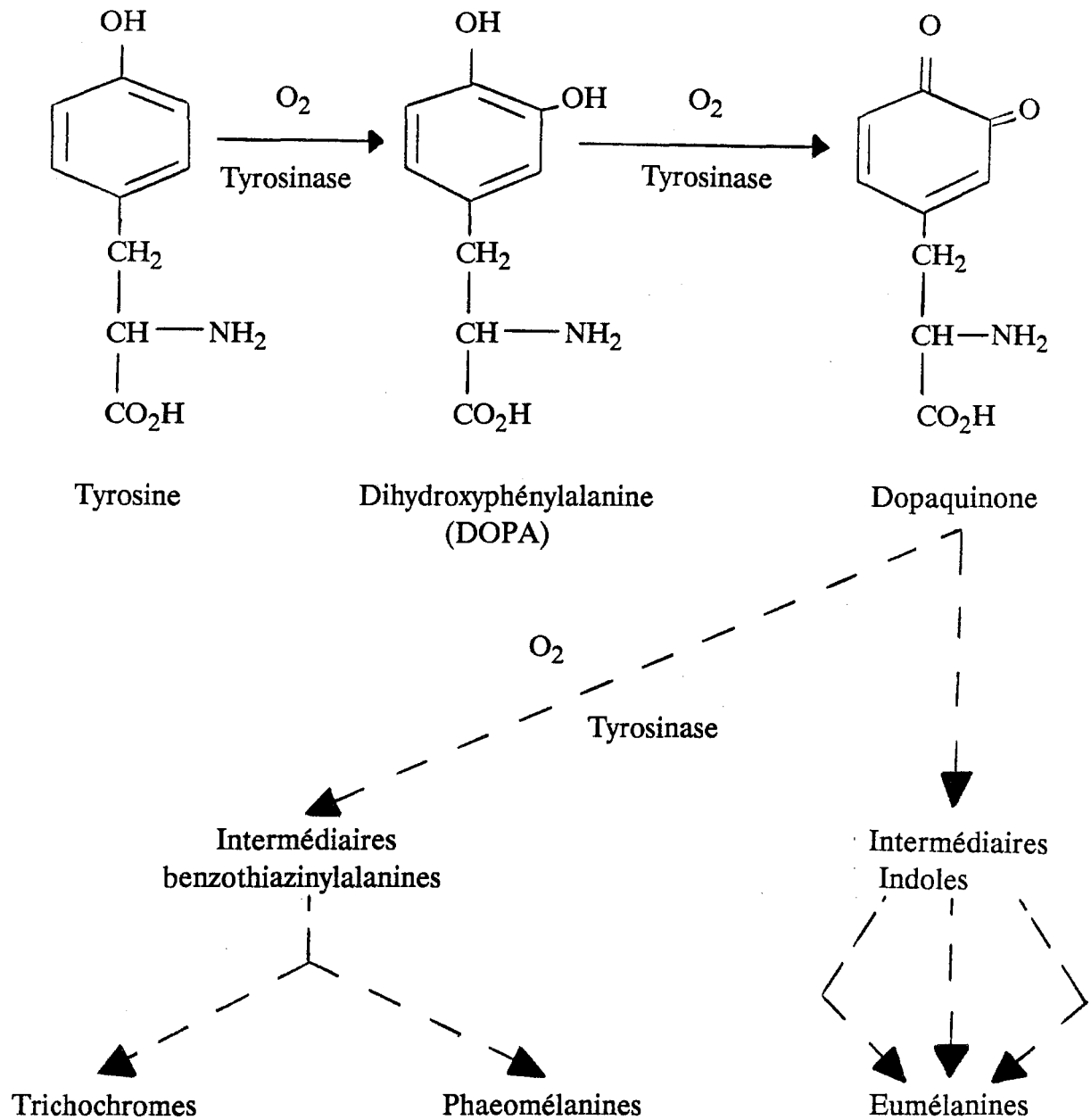
Elles se divisent en deux groupes essentiels.

- *Les eumélanines*: c'est un groupe homogène de pigments insolubles marrons ou bruns. Ils résultent de la polymérisation oxydative de composés indoliques, dérivant de la DOPA. On les retrouve chez les mammifères et l'homme, au niveau de l'épiderme, des poils et des cheveux.

- *Les phaeomélanines*: c'est un groupe hétérogène de pigments brun-rouges, solubles dans la soude. On les retrouve dans les poils de certains mammifères, dans des plumes d'oiseaux et dans des cheveux roux humains.

A ce groupe, appartiennent les trichochromes, isolés de cheveux roux humains.

- Il existe un troisième groupe de pigments mélaniques, intermédiaire par ses caractéristiques chimiques et physiques. Cette synthèse de polymères est désignée par le terme d'"intermeshing".

III-2-1-1-2 *Biosynthèse des mélanines*

Les eumélanines, phaeomélanines et trichochromes résultent d'une voie métabolique commune.

La tyrosine est oxydée en DOPA, elle-même oxydée en dopaquinone. Ces deux réactions sont catalysées par la tyrosinase.

La conversion de la dopaquinone en eumélanines correspond à une série de réactions intermédiaires spontanées et non enzymatiques. Tous les métabolites produits entreront dans la constitution des eumélanines.

La synthèse des phaeomélanines et des trichochromes se produit par déviation de la voie métabolique initiale, à partir de la dopaquinone.

III-2-1-1-3 Le contrôle enzymatique de la mélanogénèse

Les deux premières étapes de la mélanogénèse sont catalysées toutes deux par la tyrosinase. Il s'agit d'une cuproprotéine contenant une fraction glucidique, dont plusieurs formes moléculaires ont été mises en évidence: T₁ et T₂ solubles, T₃ insoluble.

III-2-1-2 Les mélanocytes dans la peau

III-2-1-2-1 Répartition

Les mélanocytes se situent à la jonction dermo-épidermique. Ils développent des dendrites latéralement et vers le haut, qui leur permettent d'entrer en contact avec les kératinocytes.

Le nombre de mélanocytes est plus important sur la face (2000/mm²) et les régions génitales (2300/mm²) que sur le reste du corps (900 à 1700/mm²).

Les mélanocytes se trouvent également dans les follicules pileux. Les deux compartiments mélanocytaires, folliculaire et épidermique, ne sont pas clos. Des échanges se produiront dans le sens follicule-épiderme (repigmentation).

III-2-1-2-2 Morphologie

Sur des préparations d'épiderme traitées par la DOPA, les mélanocytes se présentent comme des cellules arrondies ou globuleuses, prolongées par de nombreux dendrites.

Le cytoplasme prend une coloration brune, témoignant de l'activité dopa-oxydasique.

III-2-1-2-3 Evolution

Les mélanocytes se divisent spontanément. Leur turn-over est très inférieur à celui des kératinocytes.

Le nombre de mélanocytes actifs (DOPA positifs) diminue avec l'âge.

III-2-1-3 L'unité épidermique de mélanisation

III-2-1-3-1 Définition

Dans l'épiderme, les mélanocytes transfèrent les granules pigmentaires aux kératinocytes, qui les transporteront avant de les dégrader.

Cet ensemble mélanocyte-kératinocyte constitue l'unité épidermique de mélanisation, où les différentes phases de la mélanogénèse peuvent être ainsi schématisées:

- synthèse du mélanosome
- mélanisation du mélanosome
- transfert des mélanosomes
- élimination de la mélanine.

III-2-1-3-2 Fonctionnement

* Dans le mélanocyte

- *Synthèse des mélanosomes*: le mélanosome est un organelle complexe, composé de "membranes", de protéines de structure, de tyrosinase et d'autres enzymes.

A l'heure actuelle, son mécanisme de formation est encore l'objet de plusieurs théories.

- *Mélanisation des mélanosomes*: les mélanosomes vont subir une maturation en plusieurs stades, et différeront en fonction du pigment synthétisé.

On distingue donc les eumélanosomes (synthétisant les eumélanines) des phaeomélanosomes (synthétisant les phaeomélanines).

Le concept d'"intermeshing" laisse supposer qu'il existe en plus des pigments intermédiaires.

- *Mouvement des mélanosomes*: les mélanosomes migrent à l'intérieur des mélanocytes, de la région périnucléée vers les dendrites.

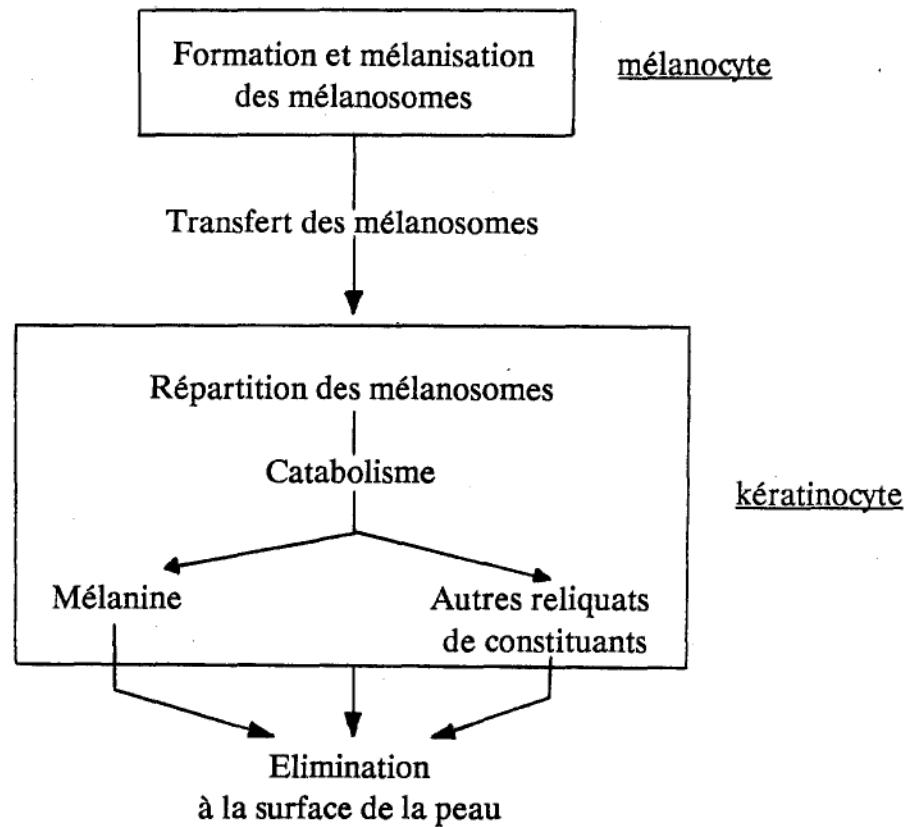
* Interaction mélanocyte-kératinocyte

Dans l'épiderme, les mélanosomes sont transférés aux kératinocytes, où ils sont répartis en fonction de leur taille. Les petits sont groupés en "complexes", les plus grands restent isolés.

* Dans le kératinocyte

- *Dégradation des mélanosomes*:: elle se fait par l'intermédiaire des phosphatases alcalines. Les vacuoles lysosomiales se remplissent de mélanines et de reliquats d'autres constituants mélanosomiaux.

-*Transport*: la mélanine est éliminée à la surface de l'épiderme avec les kératinocytes qui sont desquamés.

* Schéma récapitulatifIII-2-1-4 Rôle physiologique de la mélanine

- Coloration de la peau et des poils: elle est déterminée à la fois par le nombre et l'activité des unités épidermiques de mélanisation, et par le nombre, le type et le mode de répartition des mélanosomes dans les kératinocytes.

- Rôle photoprotecteur: la mélanine protège de l'agression par les ultra-violets en jouant un rôle de filtre et en neutralisant les radicaux libres, très réactifs et agressifs vis-à-vis des cellules.

III-2-2 L'ACHROMIE

III-2-2-1 Définition

L'achromie correspond à une perte ou à une diminution de la pigmentation normale de la peau.

D'autres termes tels que leucodermie, hypochromie, dépigmentation, hypopigmentation ou dilution pigmentaire désignent le même symptôme, mais sont aussi imprécis car ils ne renseignent pas sur la nature de l'affection.

En effet, les achromies peuvent avoir deux origines distinctes:

* Les hypomélanoses: les plus fréquentes, elles correspondent à une diminution de la quantité ou à la disparition des pigments mélaniques.

Elles sont divisées en deux sous-groupes:

- *Les hypomélanoses mélanocytopéniques* avec absence ou diminution du nombre total de mélanocytes.

- *Les hypomélanoses mélaninopéniques* où le nombre de mélanocytes est normal, mais où une ou plusieurs étapes de la mélanogénèse sont altérées.

* Les achromies non mélaniques: plus rares, elles sont dues à une diminution de la quantité d'hémoglobine circulant dans le derme superficiel. (47)

III-2-2-2 L'achromie dans le pityriasis versicolor

Une altération de la couleur de la peau peut être le signe d'une affection extra-cutanée.

Dans le cas présent, le pityriasis versicolor achromiant est seulement une affection dermatologique inesthétique, et correspond à l'essentiel des achromies d'origine fongique.

III-2-2-2-1 Début de l'achromie

Le pityriasis versicolor passe généralement inaperçu au début. Indolore, il ne présente aucun signe subjectif.

Les lésions sont petites et périfolliculaires, elles contrastent peu avec la peau adjacente.

Leur localisation habituelle sur le haut du tronc, les épaules, le cou est difficilement visible par le malade.

De plus, étant donné le caractère bénin et la discrétion des lésions, celui-ci attendra une guérison spontanée et ne sera pas vraiment gêné par un seul souci esthétique.

III-2-2-2-2 Evolution

Le pityriasis versicolor a une évolution chronique. Ignoré, il peut durer indéfiniment. Une guérison spontanée est impossible.

La forme achromiante du pityriasis versicolor est généralement révélée après une exposition solaire, longtemps tenue pour l'un des facteurs responsables du déclenchement de cette maladie.

Or, nous avons vu que le début de cette affection reste inapparent dans la plupart des cas étant donné l'absence de signes subjectifs et le peu de signes objectifs.

Le soleil ne fait que mettre en évidence, grâce au bronzage de la peau adjacente, des lésions préexistantes que le malade ignorait. Celles-ci pourront dater de plusieurs mois, être dépourvues de squames et d'organismes identifiables.

En ce qui concerne les lésions monocolores diagnostiquées éventuellement dès le début, une exposition solaire les transformera en lésions bigarrées.

Au niveau des zones couvertes, les taches resteront brunes ou érythémateuses. Au niveau des zones exposées au soleil, elles seront hypopigmentées par rapport au reste de la peau bronzée.

L'évolution du pityriasis versicolor achromiant est donc la même que celles des autres formes cliniques. Sans traitement, les macules continueront à se multiplier et à s'étendre.

Lorsque la peau pâlera, le contraste entre les taches et le bronzage s'atténuera, sans pour autant que l'affection régresse. Un bronzage ultérieur révélera à nouveau des macules dépigmentées.

III-2-2-2-3 Localisation

Les zones les plus atteintes par le pityriasis versicolor achromiant sont en général les zones exposées au soleil, correspondant à celles atteintes le plus fréquemment dans les autres formes cliniques. Il s'agit du décolleté, du haut du tronc, des bras.

Néanmoins, preuve que le soleil n'est pas un facteur déclenchant, il a été observé des macules dépigmentées de pityriasis versicolor au niveau des zones génitales.

III-2-2-2-4 Incidence

Le pityriasis versicolor achromiant représenterait 50% de la totalité des formes cliniques. Ce chiffre est difficile à vérifier étant donné le manque de renseignements qui fausse les résultats épidémiologiques relatifs à cette mycose.

Toutefois, elle est certainement la forme clinique rencontrée le plus fréquemment en consultation, en raison du problème esthétique qu'elle soulève.

La mode du bronzage et le souci d'une peau uniformément hâlée ne font qu'accentuer le problème.

IV-BIOLOGIE

IV-1 ETUDE MYCOLOGIQUE:

IV-1-1 GENERALITES

L'agent responsable du pityriasis versicolor est une levure lipophile appartenant à la flore cutanée saprophyte. Il s'agit de *Pityrosporon orbiculare* (*Malassezia furfur*).

Le genre *Pityrosporon* auquel *Pityrosporon orbiculare* fut longtemps rattaché, n'est plus utilisé. La taxonomie actuelle se réfère à nouveau au genre *Malassezia*.

Celui-ci comporte une autre espèce non lipophile et exclusivement rencontrée chez les animaux: *Malassezia pachydermatis* (*Pityrosporon pachydermatis*). (53)

Les termes *Pityrosporon orbiculare* et *Malassezia furfur* cohabitent donc pour une même espèce.

La plupart des auteurs y ajoutent *Pityrosporon ovale*, autre membre de la flore cutanée saprophyte, siégeant préférentiellement au niveau du cuir chevelu.

Ces trois espèces n'en feraient qu'une et correspondraient à différents stades dans l'évolution de ce saprophyte.

IV-1-2 ETUDE MICROSCOPIQUE

IV-1-2-1 Examen microscopique direct des squames

L'examen des squames issues de lésions à l'aide d'une curette mousse montre une image typique.

On observe des cellules sphériques à paroi épaisse, de 3 à 7 micromètres de diamètre, parfois groupées en amas. Elles sont souvent bourgeonnantes.

De plus, on note la présence de tubes germinatifs et de filaments de longueur variable, parfois incurvés.

Ces différents aspects correspondent à *Pityrosporon orbiculare*.

A côté de *Pityrosporon orbiculare*, il est mis en évidence des cellules ovoïdes ou en forme de bouteille (2,3 micromètres par 4,7 micromètres) simples ou bourgeonnantes avec un isthme assez large. Il s'agit de *Pityrosporon ovale*.

Ces deux espèces cohabitent dans des proportions variables en fonction des individus.

Pityrosporon orbiculare prédomine le plus souvent (96% des observations), essentiellement sous sa forme filamenteuse (64%).

Pityrosporon ovale n'est majoritaire que dans 2% des cas observés.

Enfin, 2% des lésions étudiées présentent une répartition équivalente des deux espèces. (histogramme 1)

IV-1-2-2 Examen microscopique des zones subcliniques, adjacentes aux lésions

La même observation que celle des lésions montre *Pityrosporon orbiculare* sous ses formes rondes et filamenteuses, et *Pityrosporon ovale* sous sa forme ovoïde.

La répartition des formes est différente. (histogramme 2)

Pityrosporon orbiculare est toujours l'espèce la plus souvent prédominante, mais uniquement sous sa forme ronde (91%) Les amas de spores sont plus rares, certainement en raison d'une croissance et d'une multiplication ralenties par rapport à celles des zones lésées.

Pityrosporon ovale est observé, à un taux légèrement supérieur par rapport à l'examen des squames. Il est majoritaire dans 4% des lésions.

Une répartition identique des deux espèces est observée dans 5% des cas.

IV-1-2-3 Examen microscopique de la peau saine de patients et de gens sains

Les deux agents sont à nouveau observés

Pityrosporon ovale est cette fois-ci, l'espèce la plus souvent majoritaire (47% des cas chez les patients étudiés et 70% des cas chez des individus sains).

Pityrosporon orbiculare prédomine parfois, toujours sous sa forme arrondie (25% des patients et 24% des individus sains). (histogrammes 3 et 5)

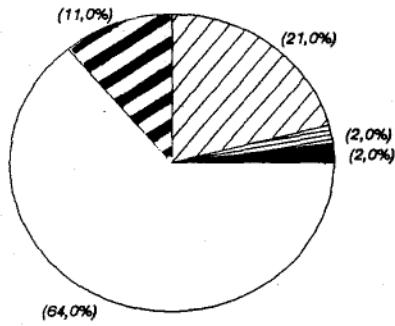
Une observation similaire a été effectuée sur le cuir chevelu. (histogrammes 4 et 6)

C'est essentiellement *Pityrosporon ovale* qui prédomine (56% des patients et 76% des individus sains).

Pityrosporon orbiculare plus rarement majoritaire, ne l'est que sous sa forme arrondie. (4% et 6%). (1, 22)

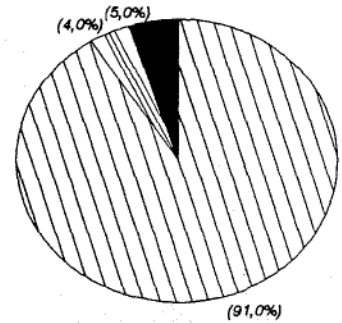
IV-1-2-4 Histogrammes de prédominance de chaque agent et de ses formes

HISTOGRAMME 1



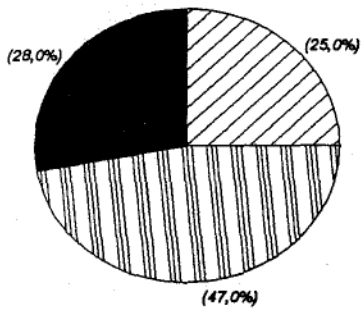
Examen des squames.

HISTOGRAMME 2



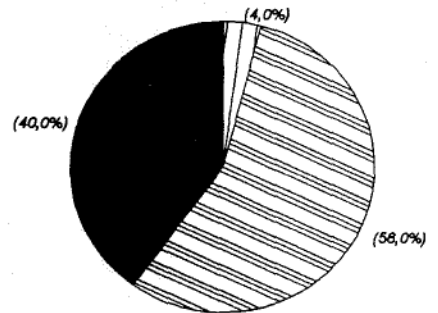
Examen des zones sub-cliniques

HISTOGRAMME 3



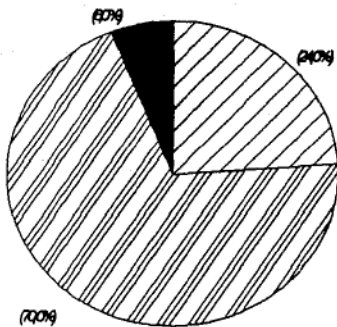
Examen de peau saine de patients.

HISTOGRAMME 4



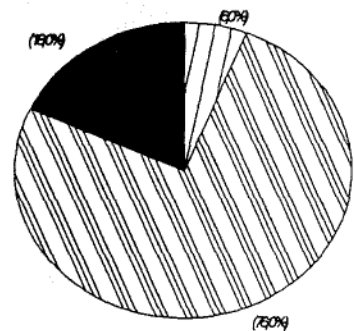
Examen de cuir chevelu de patients.

HISTOGRAMME 5



Examen de peau saine d'individus sains.


HISTOGRAMME 6



Examen de cuir chevelu d'individus sains.

Légende

- Prédominance de *Pityrosporon ovale*
- Prédominance de *Pityrosporon orbiculare* sous:
 - sa forme filamenteuse
 - sa forme ronde
 - distribution équivalente des 2 formes
- Distribution équivalente des 2 espèces



IV-1-3 CULTURE

Pityrosporon orbiculare et *Pityrosporon ovale*, espèces lipophiles nécessitent tous deux un milieu de culture classique (milieu de Sabouraud), additionné d'huile d'olive, pour une croissance optimale. La température d'incubation est comprise entre 32° et 37°.

IV-1-3-1 Pityrosporon orbiculare

Trois à cinq jours après inoculation, des colonies blanches, de consistance crémeuse apparaissent. Au bout d'un mois, elles prendront un aspect granuleux dans des teintes jaunes bruns.

L'observation microscopique de ces colonies met en évidence les mêmes cellules sphériques bourgeonnantes que celles observées dans les squames et sur la peau saine.

Si on remplace le milieu de routine par un milieu spécial à base de cholestérol placé dans des conditions particulières, des formes filamenteuses (*Malassezia furfur*) sont observées. (1) Ainsi, l'identité entre *Pityrosporon orbiculare*, levure caractérisée par les cultures, et *Malassezia furfur* trouvée dans les squames a-t-elle été établie. *Pityrosporon orbiculare* est un champignon dimorphique, avec une forme sphérique saprophyte et une forme filamenteuse pathogène. Son passage d'une forme à l'autre est corrélé à un certain nombre de conditions, il s'agit bien d'un germe opportuniste.

IV-1-3-1 Pityrosporon ovale

La macromorphologie des cultures de *Pityrosporon ovale* est identique à celle de *Pityrosporon orbiculare*. L'observation microscopique met en évidence les cellules ovoïdes de *Pityrosporon ovale*.

IV-1-4 IDENTITE *PITYROSPORON OVALE* -*PITYROSPORON ORBICULARE*

Si l'identité *Malassezia furfur* -*Pityrosporon orbiculare* a été prouvée, beaucoup d'auteurs soulèvent à présent le problème de l'identité entre *Pityrosporon ovale* et *Pityrosporon orbiculare*.

Plusieurs observations confirmeraient cette théorie:

En fonction des zones lésées ou saines étudiées, l'une des deux espèces prédomine toujours de façon majoritaire. Pourtant, certaines observations mettent en évidence la prédominance de l'autre espèce, à un pourcentage plus faible, mais important à noter.

C'est ainsi que *Pityrosporon ovale* prédomine dans 2% des lésions. (1)

L'apparition de cellules ovales dans des cultures de *Pityrosporon orbiculare* montre la possibilité d'une modification morphologique de cellules rondes à ovales, ou d'une production de cellules ovales par les cellules rondes.

Des infections expérimentales ont été produites à partir de *Pityrosporon orbiculare*, et de *Pityrosporon ovale*, sous occlusion plastique.

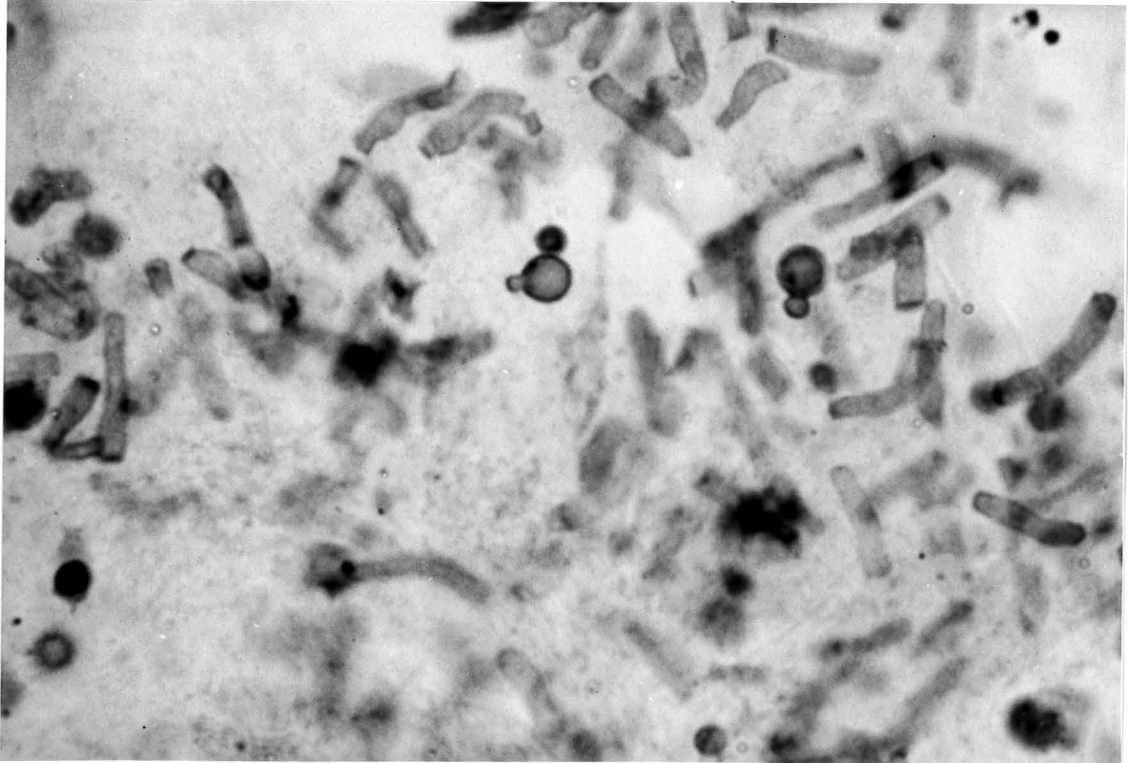
Leur identité antigénique a été montrée.

Marcella NAZZARO-PORRO a réussi à produire des hyphes in vitro à partir de *Pityrosporon orbiculare* et *Pityrosporon ovale* dans un milieu additionné de cholestérol et d'esters. (22)

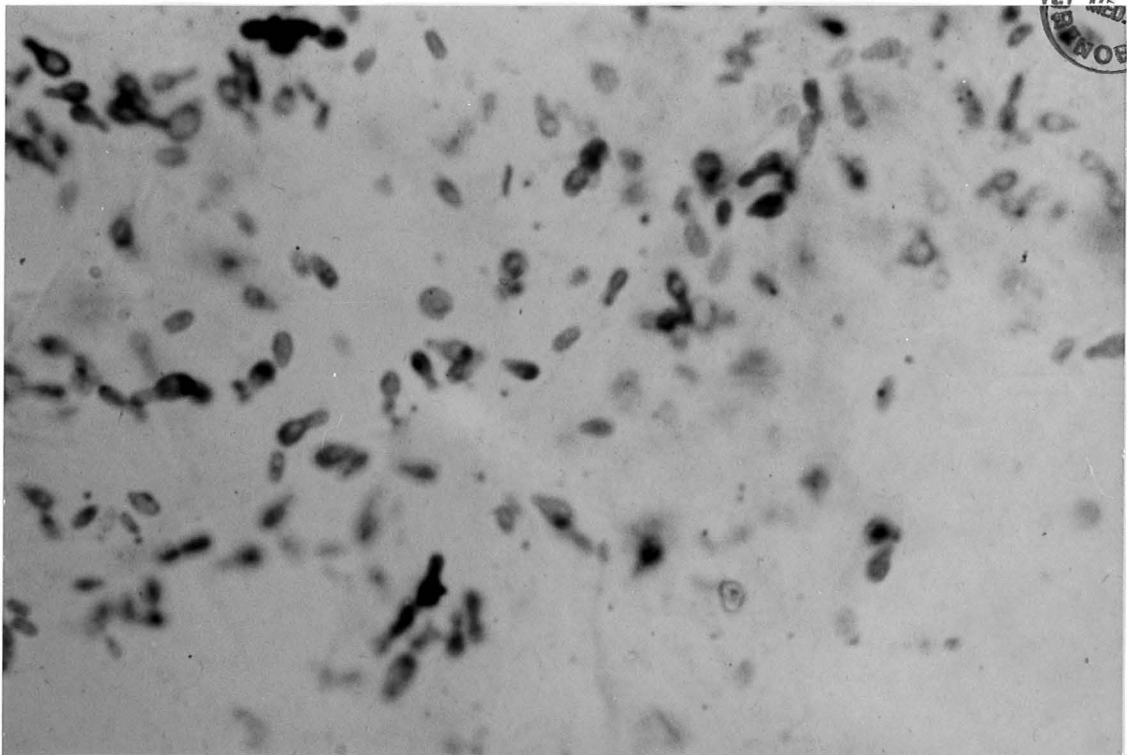
En revanche, d'autres chercheurs n'ont pas pu prouver le dimorphisme de *Pityrosporon ovale* in vitro, alors qu'ils l'avaient montré pour *Pityrosporon orbiculare* dans les mêmes conditions.

Bien que la majorité des expériences confirment l'identité des deux espèces, les auteurs continuent à considérer *Pityrosporon orbiculare* (*Malassezia furfur*) comme agent responsable du pityriasis versicolor. Ce concept pourrait évoluer pour montrer le caractère polymorphique d'une seule et même espèce.

Pityrosporon orbiculare (Malassezia furfur)
Examen direct de squames issues de lésions



Pityrosporon ovale
Examen direct d'un prélèvement au niveau du cuir chevelu



IV-2 L'ACHROMIE DANS LE PITYRIASIS VERSICOLOR:

IV-2-1 HISTORIQUE

Plusieurs théories concernant les causes de dépigmentation dans le pityriasis versicolor achromiant se sont opposées ces dernières années.

Guidés par le fait clinique que l'achromie se révèle essentiellement après une exposition solaire, FITZPATRICK et LEWIS pensèrent que le champignon pouvait filtrer les rayons ultra-violet et empêcher le bronzage des zones parasitées. Mais, l'observation de zones dépigmentées au niveau de territoires génitaux, suite à une infection par *Pityrosporon orbiculare*, infirme cette théorie .

BEARS suggéra que l'achromie pouvait être due à un défaut dans le transfert des granules de mélanine, consécutif à une augmentation de la kératinisation.

WILSON et PLUNKETT émirent l'hypothèse que le stratum corneum s'amincissait et perdait des granules de mélanine, le tout entraînant l'achromie.

Aucune de ces théories ne fut jamais prouvée.

A l'heure actuelle, le mécanisme de l'achromie dans le pityriasis versicolor semble élucidé. Des études histologiques, histochimiques et ultrastructurales, mais surtout métaboliques confirment ces nouvelles hypothèses.

IV-2-2 ETUDES HISTOLOGIQUES, HISTOCHIMIQUES ET ULTRA-STRUCTURALES

IV-2-2-1 Etude histologique

Les différentes études histologiques effectuées à ce jour ont apporté des précisions sur la localisation de *Pityrosporon orbiculare* au niveau des zones lésées.

De plus, elles ont permis d'observer les réactions propres au derme et à l'épiderme infectés.

IV-2-2-1-1 Localisation de *Pityrosporon orbiculare*

L'examen d'une biopsie de peau montre que les deux-tiers superficiels de la couche cornée sont envahis par *Pityrosporon orbiculare* sous ses deux aspects, filamenteux et lévuriforme. Les spores sont plutôt situées à l'extérieur des cellules cornées (5).

Le champignon colonise la couche cornée grâce à une activité kératolytique qui impliquerait un arrêt mécanique ou chimique de la kératinisation. Ce mécanisme encore inconnu est prouvé par le caractère gonflé et divisé des cellules de la couche cornée, largement vidées de leur matrice et de leurs organelles.

Les follicules pileux peuvent être envahis par les spores dont le nombre diminue au fur et à mesure que l'on s'éloigne de la zone périfolliculaire. Cette localisation serait responsable des récurrences lorsque le traitement demeure incapable de pénétrer au fond des follicules (37).

IV-2-2-1-2 Réaction tissulaire observée en microscopie optique

On observe parfois une hyperkératose.

L'épiderme est en général normal, sans spongiose, ni exocytose.

Quelquefois, en particulier au niveau des zones prurigineuses, des infiltrats dermiques avec exocytose épidermique ont été mis en évidence.

Au niveau du derme superficiel, on observe une infiltration périvasculaire de lymphocytes et de granulocytes, sans signe d'inflammation. Les filets nerveux y sont plus nombreux que sur la peau normale.

IV-2-2-2 Etude histochimique

La DOPA-réaction qui met en évidence l'activité DOPA-oxydasique des mélanocytes, est intéressante pour comprendre le caractère réversible de l'achromie dans le pityriasis versicolor.

Elle montre la persistance de mélanocytes actifs au niveau des zones atteintes. Ainsi, la dépigmentation n'est-elle pas définitive, contrairement au vitiligo où la DOPA-réaction est négative.

Par rapport à l'examen de la peau saine, elle met toutefois en évidence une diminution de la densité pigmentaire dans les mélanocytes, qui se retrouve au niveau des zones encore dépigmentées mais exemptes de *Pityrosporon orbiculare* après traitement. (34)

IV-2-2-3 Etude ultrastructurale en microscopie électronique

IV-2-2-3-1 Réaction tissulaire des différentes couches de l'épiderme

* Le stratum corneum

Il apparaît plus épais avec des cellules fortement kératinisées. Les membranes présentent entre elles un grand nombre de jonctions et les noyaux ont une apparence dégénérée.

* Le stratum granulosum

Son apparence est quasiment normale.

* Le stratum spinosum

Il est moins riche en mélanosomes. Ceux-ci sont pour la plupart dispersés individuellement. Quelques rares agrégats de mélanosomes ont été observés dans les kératinocytes.

* Le stratum germinatum

On observe quelques cellules surchargées en mélanosomes, plus petits par rapport à ceux de la peau saine. En revanche, les cellules adjacentes possèdent peu ou pas de mélanine.

Les espaces intercellulaires sont élargis. Des cellules de type lymphomonocytaire vont, à partir du derme, migrer dans ces espaces.

De nombreux tonofilaments et des mitochondries entourent les noyaux cellulaires.
(35)

IV-2-2-3-2 Altérations fonctionnelles et morphologiques du système pigmentaire

* Les mélanocytes

-Localisation: ils semblent repoussés vers le derme au niveau de la couche basale (stratum germinatum) et faire hernie au niveau de la jonction dermo-épidermique.

-Atteinte de la mélanogénèse: les espaces intercellulaires observés au niveau de l'épiderme vont perturber les contacts normaux entre kératinocytes et dendrites mélanocytaires.

Les cellules, ayant migrées du derme dans ces espaces, vont entrer en contact avec les mélanocytes, provoquant leur déformation et une disparition des mélanosomes mélanisés. Les mélanocytes produiront peu ou pas de mélanine qui ira s'accumuler dans les dendrites.

Cette accumulation suggère un défaut dans le transfert des mélanosomes car cette observation n'est jamais faite sur peau saine.

Les mélanosomes sont également produits en plus petite quantité.

Les prémélanosomes montrent des structures anormales. Petits et ronds, ils ont une apparence granuleuse avec une structure interne lamellaire. Les mélanosomes matures, peu mélanisés, sont souvent groupés en polymélanosomes à l'intérieur des mélanocytes.

-Altération cellulaire des mélanocytes: les mitochondries vont présenter une ballonnisation qui traduit leur fragilisation réversible.

Dans plusieurs mélanocytes, les cytofilaments sont abondants, témoins d'une souffrance cellulaire.

* Les kératinocytes

Par rapport à la peau saine où les pigments sont distribués équitablement dans tous les kératinocytes, les zones atteintes sont caractérisées par la présence de petits mélanosomes concentrés dans quelques kératinocytes dispersés.

Leur forme et leur taille sont normales. La quantité de mélanine dépend de leur stade de maturation (5, 9, 27).

IV-2-2-4 Commentaires

Ces différentes observations permettent de constater une hyperplasie dermo-épidermique, mais surtout une altération mélanocytaire.

Celle-ci atteint la mélanogénèse avec diminution du dépôt de mélanine dans les mélanosomes, et dispersion anormale de ces mélanosomes à travers les kératinocytes de l'épiderme.

On remarque également une production de petits mélanosomes anormaux dont le transfert aux kératinocytes va être partiellement bloqué. Ils vont s'accumuler dans les dendrites des mélanocytes.

Enfin, on constate des anomalies au niveau de la structure cellulaire des mélanocytes.

Cet ensemble de modifications, suite à l'invasion de la couche cornée par *Pityrosporon orbiculare* suggère une relation de cause à effet entre le champignon et l'achromie.

Cet effet ferait intervenir un ou plusieurs facteurs toxiques liés à la présence et au métabolisme de *Pityrosporon orbiculare*.

IV-2-3 *ETUDE METABOLIQUE*

Le caractère lipophile et lipodépendant de *Pityrosporon orbiculare* a guidé les recherches sur le mécanisme de l'achromie, vers l'étude du métabolisme lipidique de cette levure, et vers celle du devenir des lipides cutanés au niveau des territoires affectés.

IV-2-3-1 Production d'acides dicarboxyliques par *Pityrosporon orbiculare*

Les premières études sur le métabolisme lipidique de *Pityrosporon orbiculare* furent établies par Marcella NAZZORO-PORRO et Siro PASSI, il y a une dizaine d'années.

Ils enrichirent le milieu de culture de *Pityrosporon orbiculare* d'acides gras monoinsaturés: soit de l'acide oléique, soit de l'acide vaccénique, soit de l'acide pétrosélinique.

Cherchant un métabolite toxique sur le processus de pigmentation, ils s'assurèrent qu'aucun inhibiteur déjà connu de la tyrosinase n'était produit par *Pityrosporon orbiculare* en culture. En l'occurrence, ni hydroquinone ou ses dérivés, ni catéchols, ni mercaptoamine ne furent identifiés. Ceci renforçait l'hypothèse d'une production de métabolites toxiques de nature lipidique par *Pityrosporon orbiculare*.

Des extraits lipidiques furent isolés à partir des cultures. Ils contenaient des acides dicarboxyliques, différents en fonction de l'acide gras ajouté au préalable.

L'acide azélaïque à neuf carbones était le constituant essentiel de l'extrait initialement à base d'acide oléique. L'acide undécandioïque à onze carbones correspondait à l'ajout d'acide vaccénique. Ces deux acides étaient doués, in vitro, de propriétés inhibitrices vis-à-vis de la tyrosinase.

L'acide dicarboxylique découvert après addition d'acide pétrosélinique n'avait pas cette propriété (39).

IV-2-3-2 Propriété inhibitrice des acides dicarboxyliques sur la tyrosinase

IV-2-3-2-1 In vitro

Les effets inhibiteurs des acides dicarboxyliques sur la tyrosinase s'élargissent aux acides dicarboxyliques standards de huit à quatorze carbones, avec des degrés d'action différents. La présence de deux groupes carboxyliques dans la molécule en position α - β paraît essentielle pour que s'exerce cette propriété inhibitrice.

L'hypothèse suivante est donc posée: l'activité enzymatique de *Pityrosporon orbiculare* permettrait l'oxydation in vitro d'acides gras insaturés, au niveau de leur double liaison. Les acides dicarboxyliques produits seraient capables d'inhiber la tyrosinase et pourraient agir directement sur le processus de pigmentation et sur les désordres mélanocytaires.

Cette hypothèse donne une valeur thérapeutique aux acides dicarboxyliques, et en particulier à l'acide azélaïque, dans le traitement des désordres pigmentaires. (39)

IV-2-3-2-2 In vivo

Quelques années après Marcella NAZZARO-PORRO et ses collaborateurs, des chercheurs tentèrent de retrouver in vivo les résultats obtenus in vitro après addition d'acides dicarboxyliques standards dans les milieux de culture.

Pour cela, ils prélevèrent directement des fractions lipidiques à partir de lésions de pityriasis versicolor et de zones saines pour juger leur pouvoir inhibiteur sur la tyrosinase.

Parallèlement, ils étudièrent l'activité inhibitrice de lipides standards, identiques à ceux de la peau.

L'étude de la réaction DOPA-Tyrosinase montra que ces derniers n'avaient aucun pouvoir inhibiteur. Ainsi, les principaux composants lipidiques de la peau ne peuvent en aucun cas être responsables d'une dépigmentation ou d'un désordre mélanocytaire. D'après les études in vitro, ce sont leurs métabolites, en l'occurrence les acides dicarboxyliques issus de l'activité enzymatique de *Pityrosporon orbiculare* qui le seraient.

Les études in vivo ne purent confirmer cette hypothèse. Les extraits lipidiques issus des squames ne provoquèrent pas d'inhibition de la tyrosinase. Ceci pouvait signifier une absence d'acide dicarboxylique dans ces extraits ou un trop faible taux pour pouvoir agir in vivo.

En fait, il fut dénombré deux fois plus d'acides dicarboxyliques dans les extraits issus de lésions que dans ceux issus de peau saine. La corrélation entre cette grande quantité d'acides dicarboxyliques et le mécanisme de dépigmentation dans le pityriasis versicolor restait difficile à établir (30).

IV-2-3-3 Etude de la lipooxygénation

IV-2-3-3-1 Lipides, peau et peroxydation

Les lipides observés sur la peau sont des graisses d'origine sébacée ou épidermique, saturées ou insaturées.

Les lipides insaturés, en raison de leur structure chimique, peuvent subir une peroxydation sous l'action d'agents chimiques, physiques ou biologiques, appartenant à l'environnement extérieur. Par exemple, un rayonnement ultra-violet produira des dérivés de peroxydation à partir d'acides gras insaturés, de cholestérol et de squalène.

L'accumulation de ces lipoperoxydes dans les tissus vivants est susceptible de bousculer la structure et le fonctionnement des lipoprotéines cellulaires et des membranes.

Ainsi, a-t-on émis l'hypothèse du rôle des dérivés de peroxydation dans la pathogénie de certaines altérations cutanées (41).

IV-2-3-3-2 Activité lipooxygénasique de *Pityrosporon orbiculare*

Des études plus approfondies furent reprises par Marcella NAZZARO-PORRO et ses collaborateurs.

Ayant mis en évidence la production d'acides dicarboxyliques à partir d'acides gras libres par *Pityrosporon orbiculare*, ils montrèrent que des lipoperoxydes hautement réactifs pouvaient être synthétiser lors des étapes intermédiaires de la réaction.

Les études in vitro et in vivo furent concordantes.

En culture, *Pityrosporon orbiculare* oxyde, dans des proportions différentes, les acides gras libres, les triglycérides, le squalène et le cholestérol, pour donner des lipoperoxydes.

Leur taux est maximum entre le quatrième et le sixième jour de croissance cellulaire. L'intensité de la peroxydation est reliée au nombre de doubles liaisons dans les lipides, leur position n'apparaît pas essentielle.

Au niveau des zones lésées, avec un examen mycologique positif confirmé sous lumière de Wood, on assiste à une peroxydation identique des lipides de la peau.

En revanche, les zones sans diagnostic mycologique établi, d'apparence normale ou achromique, ou répondant à un pityriasis alba, ne montrent jamais de peroxydation significative des lipides.

La découverte de lipoperoxydes dans les extraits lipidiques issus de cultures et de lésions de pityriasis versicolor, corrélée à la présence de *Pityrosporon orbiculare* met en évidence l'activité enzymatique du champignon.

Celui-ci possède une ou plusieurs enzymes à activité lipooxygénasique. Cette observation est logique étant donné le caractère lipodépendant de *Pityrosporon orbiculare*.

De plus, les lipooxygénases sont assez fréquemment rencontrées, aussi bien dans le règne végétal qu'animal.

On observe donc des peroxydations touchant les lipides insaturés des membranes et des organelles des cellules vivantes, aboutissant à une dégradation des fonctions cellulaires.

Ces peroxydations sont ici, responsables des dommages cutanés observés dans le pityriasis versicolor achromiant. (41)

IV-2-3-4 Conclusion

Pityrosporon orbiculare possède une activité lipooxygénasique responsable de la présence de lipoperoxydes hautement réactifs au niveau des lipides cutanés.

Bien que des investigations supplémentaires soient nécessaires, il est logique de raisonner en analogie avec d'autres systèmes biologiques entraînant la peroxydation des lipides. On considère donc que ce taux significatif de dérivés d'oxydation peut être responsable de dommages mélanocytaires et de l'achromie observée dans le pityriasis versicolor.

Des études plus anciennes avaient émis l'hypothèse du rôle des acides dicarboxyliques dans le processus achromiant. Non confirmées in vivo, ces observations ont eu le mérite de mettre en évidence le métabolisme lipidique de *Pityrosporon orbiculare*, nécessaire à la poursuite des recherches.

De plus, elles ont été le point de départ de découvertes d'ordre thérapeutique.

Le caractère inhibiteur des acides dicarboxyliques sur la tyrosinase, en particulier de l'acide azélaïque, avait suggéré aux auteurs leur utilisation dans le traitement des désordres pigmentaires (39).

Cette propriété thérapeutique s'est confirmée avec des résultats concluants dans le traitement des mélanoses de Dubreuilh (40). Des traitements avec une crème à 20% d'acide azélaïque ont été poursuivis quatre à douze mois en fonction du type et de l'extension de la lésion, durant ces dix dernières années. Au cours de ces traitements, des études histologiques et en microscopie électronique ont confirmé la destruction des mélanocytes atypiques, avec un retour à l'organisation normale de l'épiderme, une reconstruction de la membrane basale et une disparition de la réponse lymphocytaire (33).

La cible principale de la toxicité des acides dicarboxyliques semble être la mitochondrie qui devient enflée et vacuolaire (43). On assisterait à une inhibition des oxydoréductases, enzymes de la respiration mitochondriale.

Cette cytotoxicité reste étroitement liée à la biosynthèse de mélanine.

Aussi, l'effet toxique des acides dicarboxyliques est-il en relation étroite avec un métabolisme cellulaire actif et l'activité enzymatique des cellules.

V-DIAGNOSTIC

V-1 EXAMENS PARACLINIQUES

Le pityriasis versicolor est caractérisé par une symptomatologie très évocatrice. Celle-ci permet en général un diagnostic rapide par simple coup d'oeil. La topographie des lésions, associée à leur aspect clinique, pose le diagnostic de pityriasis versicolor achromiant.

En dehors de l'observation clinique et en cas de lésions atypiques, plusieurs examens peuvent aider le clinicien dans sa démarche.

V-1-1 L'EXAMEN EN LUMIERE DE WOOD

Cet examen facile à réaliser consiste à balayer tout le tégument avec une partie du spectre ultra-violet. Dans le cas du pityriasis versicolor, une fluorescence jaune-verdâtre caractérise les lésions. Elles seraient dues à la sécrétion de certaines substances par *Pityrosporon orbiculare*. Elle aurait lieu in vivo, au niveau du stratum corneum, lorsque *Pityrosporon orbiculare* devient invasif. (18)

Ceci explique l'absence de fluorescence des cultures, et la réponse négative à la lumière de Wood sur les lésions dépourvues de squames et de champignons.

L'intérêt de cet examen repose sur une meilleure évaluation de l'étendue des lésions et la découverte de foyers invisibles à l'oeil nu.

De plus, il permet, après traitement, de juger de la guérison ou non de la mycose.

L'inconvénient de cet examen est sa négativation si *Pityrosporon orbiculare* est absent des lésions. C'est parfois le cas des formes achromiantes où la dépigmentation n'est que résiduelle.

V-1-2 LE PRELEVEMENT A LA CELLOPHANE ADHESIVE

Il consiste à appliquer une lame adhésive sur la lésion suspecte. Il est ainsi recueilli des squames qui, examinées au microscope, révèlent une image typique: cellules rondes, souvent groupées, et filaments.

V-1-3 *L'EXAMEN MYCOLOGIQUE*

Plus précis, cet examen consiste à détacher les squames, à l'aide d'une curette-mousse. Le signe du copeau avec absence de saignement, a déjà une bonne valeur diagnostique.

Celui-ci sera confirmé par l'examen microscopique avec ou sans coloration, montrant les éléments fongiques caractéristiques. Aussi, les résultats de l'examen mycologique des squames doivent-ils toujours mentionner l'abondance et la nature des éléments observés, cellules rondes et/ou filaments.

La mise en culture des prélèvements mycologiques n'a pas de valeur diagnostique et, par conséquent, sera peu pratiquée. (2)

V-2 DIAGNOSTIC DIFFERENTIEL:

Lorsque le diagnostic pose un problème, le pityriasis versicolor achromiant ne doit être confondu ni avec un vitiligo, ni avec un pityriasis alba.

Ce dernier fait ici l'objet d'une étude plus précise, étant donné sa fréquente confusion avec le pityriasis versicolor achromiant, et son étiologie encore mal connue.

La lèpre peut également être discutée dans de rares cas.

V-2-1 LA LEPRE

Cette maladie infectieuse, due au bacille de Hansen, est essentiellement exotique. Mais à la faveur de l'immigration, des cas de contagion ont été rapportés dans la métropole.

L'hypomélanose est dans ce cas l'apanage des formes tuberculoïdes et indéterminées. Les plaques sont squameuses, mais leur hypoesthésie et les troubles neurologiques associés permettent d'orienter le diagnostic. (2-47)

V-2-2 LE VITILIGO

Cette affection, dont la pathogénie non infectieuse reste encore l'objet de plusieurs théories, est caractérisée par des macules d'un blanc laiteux uniforme, dépourvues de mélanine et de mélanocytes (contrairement au pityriasis versicolor achromiant).

La forme et la taille des lésions sont variables, leurs bords sont toujours convexes et leur surface est généralement lisse.

L'achromie débute au niveau des zones exposées au soleil (visage, dos des mains). Comme pour le pityriasis versicolor achromiant, le soleil et les rayons ultra-violets n'ont aucun rôle déclenchant. Ils ne font qu'accentuer le contraste peau lésée-peau saine et révéler ainsi l'affection.

L'évolution du vitiligo est progressive et capricieuse dans le temps. Les macules s'agrandiront pour fusionner entre elles et donner des motifs complexes, à contours distincts, souvent soulignés d'un liseré hyperpigmenté. Elles se situent plutôt dans les

zones soumises à friction ou à traumatisme, telles que dos des mains, pied, coude, genou, cheville.

Le vitiligo est une affection caractéristique. La distribution des lésions associée à leur aspect clinique doit permettre de poser le diagnostic sans problème. La lumière de Wood permet de différencier un vitiligo d'un pityriasis versicolor vitiligoïde, à condition que celui-ci soit encore parasité.

La DOPA-réaction, quant à elle, peut mettre en évidence la disparition de l'activité mélanocytaire, alors qu'elle est conservée dans le pityriasis versicolor achromiant.

V-2-3 *LE PITYRIASIS ALBA*

V-2-3-1 Définition

Le pityriasis alba est une dermatose chronique très fréquente, caractérisée par des lésions nummulaires, très squameuses et hypopigmentées.

Il siège le plus souvent au niveau du visage et des bras, mais il peut s'étendre à d'autres territoires cutanés. (16)

V-2-3-2 Historique

Décrite pour la première fois dans la littérature américaine par FOX en 1923, cette affection reçut par la suite beaucoup de dénominations différentes et injustifiées: pityriasis simplex, impétigo chronique, dartses volantes... A l'heure actuelle, les termes d'eczématide ou de parakératose pityriasiformes, de dartre ou d'eczématide achromiantes sont encore employés. La dénomination pityriasis alba est due à O'FARRELL.

La forme extensive du pityriasis alba, variante de la forme classique, fut observée en 1908 par ADAMSON. Il la décrit comme une dermite chronique et superficielle, distribuée symétriquement chez l'enfant.

Les travaux les plus importants sur le pityriasis alba, regroupant 67 cas observés sur dix ans, datent de 1960 (WELLS). Depuis, aucune étude équivalente n'a été établie et l'étiologie du pityriasis alba reste encore à être pleinement éclaircie.

V-2-3-3 Etude clinique

V-2-3-3-1 Formes cliniques

Le pityriasis alba regroupe deux formes cliniques voisines.

* Les eczématides achromiantes: il s'agit de la forme la plus commune, fréquemment rencontrée chez l'enfant.

La lésion initiale est une macule rose pâle ou marron claire, à bords mal limités. En quelques jours, l'érythème disparaît pour laisser place à une macule blanchâtre. Son aspect dépigmenté tranchera d'autant plus que la peau adjacente sera pigmentée, en particulier après une exposition solaire.

Ces lésions rondes ou ovalaires, éventuellement irrégulières sont recouvertes de fines squames adhérentes. Leur taille varie de 5 à 20 mm environ, mais peut encore augmenter, en particulier au niveau du tronc.

Non prurigineuses, elles sont généralement multiples. (16)

Le visage, essentiellement au niveau des joues, est le plus souvent atteint. Le cou, les bras, les épaules et le dos sont également lésés. (36)

* Le pityriasis alba extensif: beaucoup moins fréquent, il est la variante de la forme clinique classique.

Il s'agit d'une hypopigmentation survenant d'emblée sous forme de macules lisses, s'étendant habituellement de façon symétrique sur la partie inférieure du tronc, sur les fesses, le haut des cuisses...

V-2-3-3-2 Influence du sexe, de l'âge et de la race

Les deux sexes sont atteints de façon équivalente. (36)

Les lésions du pityriasis alba surviennent essentiellement chez les enfants et les adolescents entre trois et seize ans, peut-être en relation avec une prédisposition génétique. (29)

Les lésions dépigmentées sont mieux perçues chez les individus à peau mâte. Ainsi, bien que toute personne puisse être atteinte, le pityriasis alba est souvent considéré plus fréquent, parce que plus évident, chez les noirs.

V-2-3-4 Etude histologique

V-2-3-4-1 Le pityriasis alba extensif (54)

* Histochimie

La DOPA-réaction montre une diminution du nombre de mélanocytes DOPA positifs, c'est-à-dire fonctionnels.

En revanche, aucune modification morphologique n'est mise en évidence: la forme et la taille des mélanocytes sont constantes, le nombre et la longueur des dendrites sont normaux.

Ainsi, on assiste à une diminution du taux de mélanine dans les zones hypopigmentées. Le transfert des mélanosomes aux kératinocytes ne semble pas altéré.

* Microscopie optique

L'étude histopathologique à partir de biopsie ne met aucun élément fongique en évidence.

- *L'épiderme*: il présente parfois une hyper ou une parakératose bénignes qui ne paraissent jouer aucun rôle dans la pathogénie de l'hypopigmentation.

Exceptionnellement, les zones affectées présentent une exocytose ou une spongieuse.

- *Le derme*: il est observé quelques infiltrats inflammatoires périvasculaires bénins dans le derme superficiel, des zones normales ou affectées.

De même, des mélanocytes sont parfois observés sur peau normale et affectée.

* Microscopie électronique

- *Modification épidermique*: il est souvent observé des oedèmes intercellulaires, ainsi que des gouttelettes lipidiques intracytoplasmiques.

- *Modification mélanocytaire*: d'apparence normale, les mélanocytes conservent leur activité cytoplasmique. Ils contiennent des précurseurs mélanosomiaux et des mélanosomes normaux.

Les dendrites sont généralement bourrés de mélanosomes matures et les kératinocytes adjacents possèdent une quantité normale de mélanosomes.

- *Modification mélanosomiale*: quelques différences apparaissent dans la forme ou la taille des mélanosomes, ainsi que dans leur nombre au niveau des zones affectées.

* Recherche étiologique

Si des anomalies histologiques ont été souvent observées, elles ne sont pas spécifiques. Il semble donc improbable qu'elles jouent un rôle dans la pathogénie de l'hypopigmentation.

En revanche, il paraît logique d'incriminer la diminution du nombre de mélanocytes actifs, ainsi que la diminution du nombre et de la taille des mélanosomes, au niveau des territoires affectés.

L'observation de gouttelettes lipidiques intracytoplasmiques, d'oedème intercellulaire et d'infiltration inflammatoire périvasculaire est intéressante et nécessite des études plus approfondies.

V-2-3-4-2 Le pityriasis alba classique (50)

La localisation faciale des lésions n'a permis que très récemment une étude histologique des eczématides achromiantes, en raison des problèmes esthétiques que pouvait poser une biopsie cutanée à ce niveau.

* Test d'absorption de l'eau

La couche cornée montre un déficit fonctionnel au niveau de l'hygroscopie et de la capacité de rétention d'eau.

L'hydratation de la surface des lésions est plus faible par rapport aux zones adjacentes saines.

Ces déficits fonctionnels sont assimilables à ceux des lésions squameuses, en particulier de l'eczéma.

* Microscopie électronique

L'étude fut effectuée sur des prélèvements faits au niveau du visage à l'aide de lames adhésives qui permettaient de détacher une partie du statum corneum.

Il fut observé des microvillosités de nature inconnue. Moins proéminentes que celles observées dans le psoriasis ou les dermites séborrhéiques, elles sont évidentes, comparées à la peau normale.

De plus, la surface moyenne des cellules cornées est inférieure à la normale. Ceci pourrait traduire une kératinisation anormale et une augmentation du turn-over des cellules de l'épiderme.

* Recherche étiologique

Ces anomalies fonctionnelles et morphologiques découvertes au niveau des zones lésées par le pityriasis alba incitent à penser qu'il s'agit d'un processus post-inflammatoire au niveau de l'épiderme. Celui-ci diminuerait la capacité métabolique des cellules épidermiques de pouvoir accueillir les granules de mélanine.

V-2-3-5 Etiologie: dernières hypothèses

* Pityriasis alba et eczéma atopique (29)

La place du pityriasis alba dans le cadre de l'eczéma véritable est discutable. Beaucoup pense qu'il s'agit d'un syndrome bien plus que d'une maladie, amélioré essentiellement par les topiques gras. (16)

Il existerait une prédisposition génétique, peut-être dans la nature même de la peau. Mais, des antécédents atopiques ne sont retrouvés que dans une minorité de cas.

Pour certains auteurs (51), le cas du pityriasis alba extensif est à diviser en deux origines.

L'une correspondrait à une variété d'eczéma atopique, l'autre n'aurait aucune étiologie atopique. Plusieurs faits caractéristiques aideraient à distinguer les deux formes, idiopathique ou atopique. Le prurit et une meilleure réponse aux topiques stéroïdiens signeraient une atopie. De plus, cette forme s'étendrait préférentiellement aux zones antécubitales et poplitées.

* Pityriasis alba et lipoperoxydes

Marcella NAZZARO-PORRO et ses collaborateurs ont montré que le pityriasis alba avait forcément une étiologie différente du pityriasis versicolor étant donné l'absence de *Pityrosporon orbiculare* dans les eczématides achromiantes.

L'absence de *Pityrosporon orbiculare* dans certaines lésions achromiques du pityriasis versicolor leur avait suggéré l'hypothèse d'une activité antérieure du champignon avec production de lipoperoxydes, au moment de sa présence sur la lésion.

En analogie avec ce raisonnement, l'achromie du pityriasis alba pourrait être due à la production de lipoperoxydes par un agent encore inconnu, au moment du stade non achromique de l'affection. (41)

VI-TRAITEMENTS

VI-1 GENERALITES

VI-1-1 INTRODUCTION

Depuis la première description du pityriasis versicolor en 1846 par EISCHTEDT, un nombre impressionnant et très diversifié de traitements a été essayé pour tenter de le guérir.

Quelques succès et beaucoup d'échecs furent les conséquences de l'utilisation de nombreux produits aux propriétés réputées antifongiques: soufre, résorcinol, β naphthol, teinture d'iode, bichlorure de mercure, acide sulfurique, acides salicylique et benzoïque (pommade de Whitfield), goudron, térébenthine, thiosulfate de sodium....(10)

Le taux élevé d'échecs à ces traitements s'explique par le caractère plus antiseptique qu'antifongique de ces divers produits. Leur utilisation était basée sur une assimilation des champignons aux microorganismes en général.

Puis, la mise en évidence de caractères spécifiques aux champignons permit la constitution d'une classe pharmacologique bien individualisée. (26)

La difficulté de sa mise au point fut essentiellement le fait de sa toxicité associée. Contrairement aux bactéries, mais à l'image des cellules humaines, les champignons appartiennent au règne des eucaryotes. Ainsi s'explique cette toxicité des premiers antifongiques sur les cellules humaines.

C'est la découverte des imidazolés, à la fois fongicides, sporicides et bactéricides, qui a conduit au développement des premiers antifongiques à large spectre et à moindre toxicité.

Avec le sulfure de sélénium, les imidazolés ont constitué jusqu'à ces dernières années l'essentiel des traitements topiques du pityriasis versicolor.

A l'heure actuelle, d'autres molécules, telles que la ciclopiroxolamine, ou de nouveaux imidazolés, viennent compléter cet arsenal thérapeutique. De plus, des traitements par voie orale peuvent présenter un intérêt lors d'affections étendues ou rebelles aux traitements topiques.

VI-1-2 PROBLEME DE RECIDIVE

Le problème majeur dans le traitement du pityriasis versicolor repose sur un taux élevé de récurrence, quelques temps après arrêt de la thérapeutique.

Celle-ci est jugée efficace grâce à l'amélioration voire la disparition des signes cliniques, et surtout grâce à la négativation des prélèvements mycologiques.

Pourtant, exceptionnels sont les traitements qui permettent une guérison à long terme et définitive.

Pityrosporon orbiculare est un saprophyte normal de la peau qu'il est, par conséquent, difficile d'éliminer de façon sûre. De plus, sa position occasionnelle au niveau des follicules pileux pourra le protéger des traitements et favoriser sa "renaissance" et sa multiplication.

Les facteurs favorisants, non traités, ont également une part de responsabilités dans ces rechutes.

Ainsi, les saisons chaudes, et en particulier le printemps, sont-elles contemporaines des périodes de réapparition de l'affection (32). Ce caractère périodique pourrait être résolu par un traitement prophylactique systématique, effectué au printemps, chez les sujets à antécédents.

Certaines études ont estimé à 60% le pourcentage de récurrence après une année suivant l'arrêt du traitement. Ce pourcentage attendrait 80% après deux ans. (22)

Ce problème de récurrence reste donc un problème fondamental pour les cliniciens et les laboratoires pharmaceutiques dont les recherches vont dans ce sens.

C'est ainsi que l'excipient (ou véhicule), accompagnant le principe actif pourrait jouer un rôle fondamental dans une des causes de récurrence, en intensifiant la pénétration de l'antifongique au niveau du follicule pileux.

De même, la forme spray permettant une meilleure couverture des zones atteintes, pourrait limiter les récurrences.

VI-1-3 PROBLEME DE L'OBSERVANCE DU TRAITEMENT

Un autre problème dans le traitement du pityriasis versicolor consiste en une bonne observance de la thérapeutique par le patient.

A ce niveau, apparaît le rôle essentiel du clinicien qui devra faire un choix dans la panoplie de molécules et de formes galéniques dont il dispose. Ce choix s'établira en fonction de la localisation et de l'étendue des lésions.

Le traitement ne devra pas être trop astreignant, mais d'une durée suffisante pour assurer une bonne activité et limiter les récives.

Le patient a souvent tendance à négliger l'application régulière du médicament et à interrompre trop tôt son traitement. L'application répétée plusieurs fois par jour, pendant un temps relativement long, suppose une discipline et une coopération de sa part qui font souvent défaut.

L'exigence posée serait donc une simplification de la thérapeutique par une seule application quotidienne et une courte durée de traitement.

VI-1-4 ABSENCE D'EFFICACITE DES TRAITEMENTS ANTIFONGIQUES SUR LA DEPIGMENTATION RESIDUELLE

Tous les traitements destinés au pityriasis versicolor visent à détruire son agent, *Pityrosporon orbiculare*. Ils n'ont aucun effet sur la dépigmentation cutanée résiduelle.

Le processus responsable de l'achromie a montré qu'il ne s'agissait pas d'un phénomène définitif, mais au contraire réversible. La seule condition nécessaire à une reprise normale de la pigmentation cutanée est un arrêt de l'activité de *Pityrosporon orbiculare*.

Ainsi, la peau retrouvera spontanément sa pigmentation normale après six mois, voire un an suivant le traitement antifongique.

Cette repigmentation pourra être accélérée par une exposition à des radiations ultra-violettes artificielles ou naturelles. Auparavant, il faudra bien s'assurer de la disparition de *Pityrosporon orbiculare* à la surface des lésions.

VI-2 LES AGENTS CHIMIQUES ANCIENS

Souvent plus antiseptique qu'antifongique, l'activité des dérivés chimiques anciens est contestée par la plupart des auteurs.

Le soufre fut longtemps considéré comme le seul produit actif vis à vis de cette épidermomycose.

A l'heure actuelle, les dérivés soufrés font moins l'unanimité.

Le tolnaftate (Sporiline^R), actif sur *Pityrosporon orbiculare* selon certains auteurs, est totalement dénué d'une activité probante selon les autres.

Le seul dérivé dont l'activité ne soit pas contestée est le sulfure de sélénium. Il fut commercialisé en 1953 sous le nom de Selsun^R, suspension à 2,5% de sulfure de sélénium.

A cette époque, il présentait une facilité d'emploi et une efficacité par rapport à ses prédécesseurs qui le fit apprécier de tous.

A l'heure actuelle, son mode d'utilisation n'est plus jugé aussi pratique. Au contraire, il serait plutôt astreignant. L'odeur forte et désagréable qui le caractérise, s'ajoute à cet inconvénient.

Son application est préconisée sur toute la surface du corps pour tenir compte des sites inapparents. Elle doit être précédée d'une toilette généralisée avec une solution type Mercryl laurylé^R, à rôle de décapage et de mordançage. Selsun^R sera laissé quinze minutes sur la peau pour laisser le principe actif au contact direct du champignon. Il sera ensuite rincé abondamment.

Cette application sera renouvelée deux à quatre fois par semaine pendant deux à trois semaines, selon les différents auteurs.

Il faut prendre garde de ne pas appliquer Selsun^R au voisinage des yeux, car il peut être à l'origine de réactions oculaires sévères.

En cas d'irritation ou de prurit, il faut espacer les applications et veiller à ne pas dépasser le temps de pose. (13)

Selsun^R est un produit qui a permis un traitement relativement efficace du pityriasis versicolor pendant de longues années.

Malheureusement, il n'a pu résoudre le problème des récurrences dans cette affection.

De plus, son emploi présente un côté astreignant et désagréable qui pourra incommoder le patient et entraîner l'arrêt du traitement.

VI-3 LES AGENTS CHIMIQUES NOUVEAUX:

Dans le traitement du pityriasis versicolor, il s'agit des dérivés de l'imidazole, auxquels vient de s'ajouter récemment la ciclopiroxolamine.

VI-3-1 *LES IMIDAZOLES*

VI-3-1-1 Généralités

Dérivés du noyau imidazole, ces composés possèdent une activité sporicide, fongicide et bactéricide qui leur confère un large spectre d'activité.

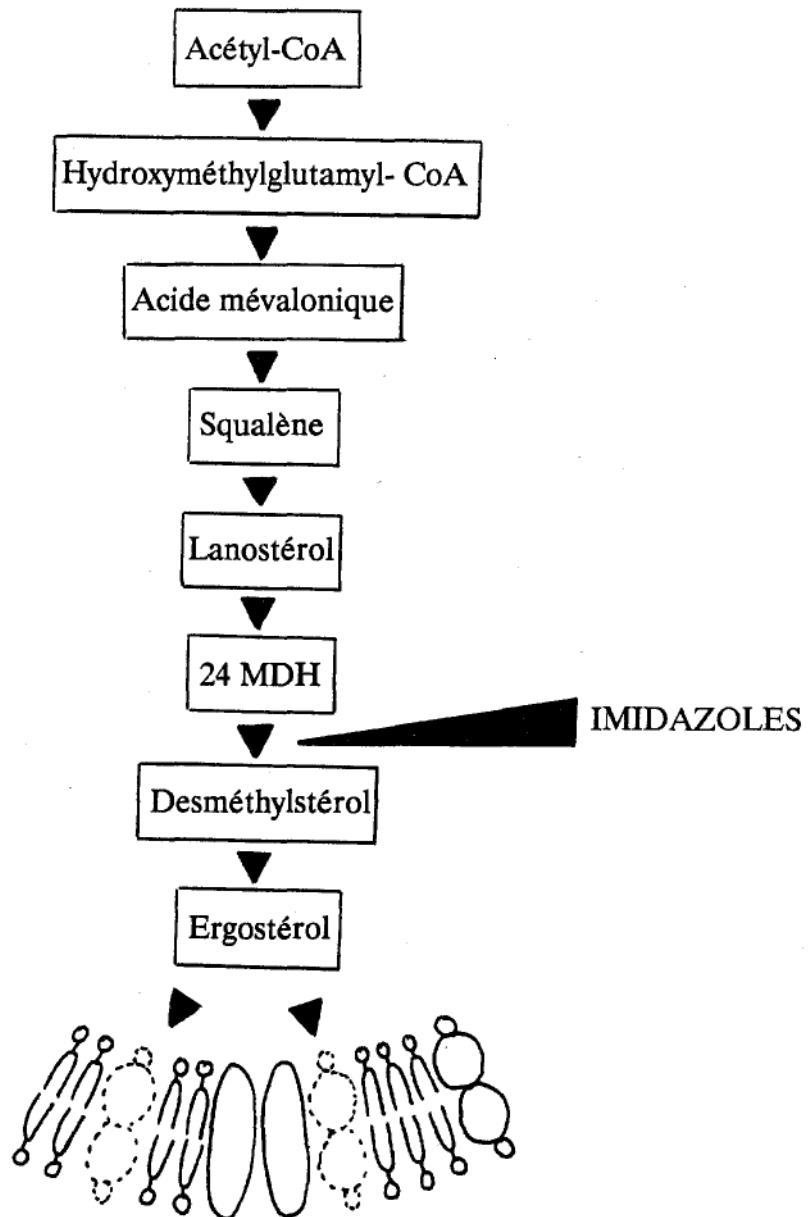
Celui-ci s'étend pratiquement à tous les champignons et bactéries, à l'exception des bactéries gram négatives.

Certaines résistances cliniques, ne nous concernant pas dans cette étude, sont à noter, en particulier avec les *aspergillus*. (8)

VI-3-1-2 Mode d'action

Les imidazolés bloquent la transformation du 24-méthylène-dihydrolanostérol (24 MDH) en desméthylstérol par inhibition du cytochrome P450. Ceci entraîne un arrêt de la synthèse d'ergostérol, constituant principal de la membrane fongique. (55)(figure page suivante)

La diminution quantitative de ce composé provoque une perméabilité de la membrane, d'où une fuite du matériel intracellulaire. (26)



Inhibition de la synthèse d'ergostérol par les imidazolés

( Phospholipides,  Ergostérol,  Protéines)

A ce phénomène, s'ajoute une perturbation de la synthèse des enzymes respiratoires, une inhibition de la synthèse d'ARN et des protéines.

Ces différents pôles d'action aboutissent à la mort de la cellule fongique. (8)

VI-3-1-3 Modes d'utilisation

Les imidazolés sont commercialisés sous diverses formes galéniques, surtout destinées à un usage local.

L'essentiel des traitements du pityriasis versicolor par les imidazolés se limite à des applications cutanées. Suivant l'étendue et la localisation des lésions, les formes crème, spray ou lotion sont utilisées.

Seul le kétoconazole, administré par voie orale, possède une activité qui se répercute au niveau général. Il est réservé à des affections étendues, récidivantes ou rebelles aux traitements topiques classiques.

VI-3-1-4 Administration par voie cutanée

* Avantages-inconvénients

Les topiques à base d'imidazolés ont apporté un grand progrès dans le traitement du pityriasis versicolor.

Un protocole d'utilisation simplifié par rapport au sulfure de sélénium et l'absence d'odeur désagréable, facilitent leur emploi et un suivi thérapeutique correct.

Crèmes et lotions peuvent être appliquées directement sur les lésions, sans décapage préalable. La peau doit simplement être propre et sèche.

Pour traiter des surfaces importantes et pour s'assurer une bonne couverture de tous les foyers, la forme spray liquide à 1% d'éconazole présente un avantage incontestable. Il faudra veiller à pulvériser à une distance d'au moins dix centimètres. La pénétration du principe actif pourra être améliorée par un léger massage.

Tous les dérivés, quelque soit leur forme, sont bien supportés. De rares réactions cutanées à type d'érythème, d'irritation, de prurit ont pu être observées. Sans gravité, elles régissent dès interruption du traitement.

La posologie habituelle est de deux applications quotidiennes pendant deux à trois semaines.

Les résultats obtenus sont très bons, mais le problème de récurrence persiste. Les imidazolés peuvent alors être employés en traitement prophylactique.

* Tableau des imidazolés administrés par voie cutanée (57)

| Produit Date de commercialisation | Principe actif Dosage | Présentation |
|---|--------------------------|---|
| 1974 DAKTARIN ^R Lab. Janssen Le Brun 1976 1976 | miconazole 2% | Gel dermique Tube de 30 g Lotion Flacon de 30 ml Poudre Flacon de 30g |
| FAZOL ^R Lab. Fournier Frères 1979 | isoconazole 2% | Crème Tube de 30 g |
| 1979 1976 PEVARYL ^R Lab. Cilag 1976 1978 | éconazole 1% | Crème Tube de 30 g Spray poudre Flacon de 200 g (20 g de poudre) Spray lotion Flacon de 150 g (30 g de lotion) Lait dermique Flacon de 30 ml |
| TRIMYSTEN ^R Lab. Roger Bellon 1978 | clotrimazole 1% | Crème Tube de 30 g |
| TROSYD ^R Lab. Pfizer 1986 | tioconazole 1% | Crème Tube de 30 g |
| AMYCOR ^R Lab. Médicia 1987 | bifonazole 1% | Crème Tube de 15 g |
| KETODERM ^R Lab. Janssen 1987 | kétoconazole 2% | Crème Tube de 15 g |

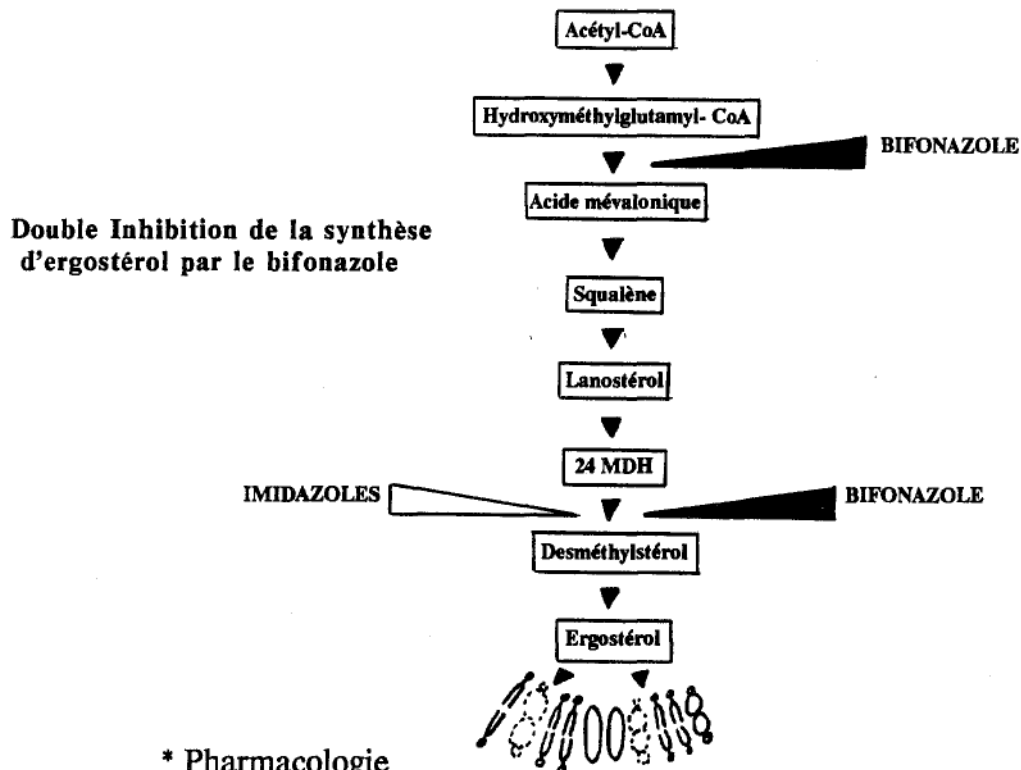
VI-3-1-5 Etude de deux imidazolés

VI-3-1-5-1 Le bifonazole: Amycor^R

* Mode d'action

Comme tous les imidazolés, le bifonazole inhibe le cytochrome P450. De plus, il possède une activité inhibitrice sur la HMG CoA réductase.

Ainsi, l'inhibition de la synthèse d'ergostérol se joue-t-elle à deux niveaux. Ceci permet une activité fongicide à plus faible concentration. Le bifonazole possède donc la CMI la plus réduite parmi les imidazolés.



* Pharmacologie

Le caractère lipophile de cette molécule lui confère deux caractéristiques intéressantes.

Elle possède un haut pouvoir de pénétration lui permettant d'obtenir après une seule application, des concentrations cutanées plus de deux fois supérieures à celle d'un autre imidazolé.

De plus, ces concentrations cutanées persistent plus de 36 heures à dose efficace, provoquant une rémanence d'action.

* Tolérance

La tolérance locale du bifonazole, en crème dermique à 1% est très bonne. Elle est comparable à celle des autres imidazolés. (55)

* Intérêt

Compte tenu de ses propriétés intéressantes, il est logique d'utiliser Amycor^R en une seule application quotidienne dans le traitement du pityriasis versicolor. (56)

La rémanence marquée du bifonazole à des concentrations mycosiques actives, et la prise en compte de sa fongicidie, en fournissent la preuve expérimentale.

Un autre atout important pour le bifonazole serait la possibilité de diminuer la durée du traitement.

Diverses études ont montré que des protocoles réduits à une semaine, voire trois jours répartis sur six avec une application biquotidienne, arriveraient aux mêmes résultats que ceux obtenus avec deux semaines de traitement. Les taux de récurrence ne semblent pas pour autant augmenter. (32)

Ce fait est important, mais demande encore des études plus approfondies.

* Etudes cliniques comparatives

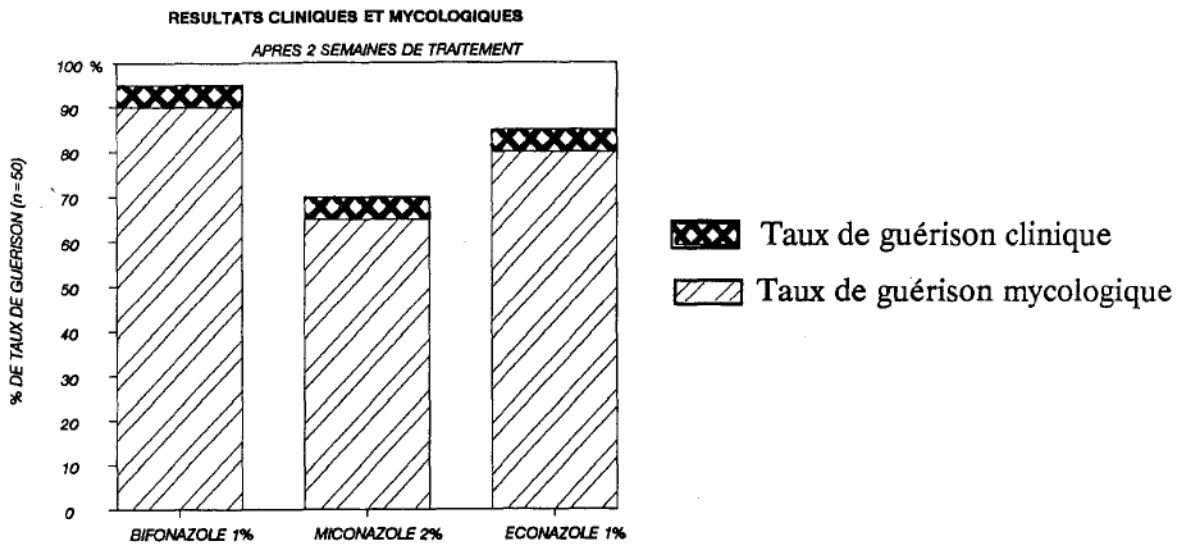
- 50 patients atteints de pityriasis versicolor furent randomisés en 3 groupes dans une étude contrôlée. (55)

Le groupe 1 fut traité par Amycor^R, crème dermique à 1% en une seule application par jour.

Le groupe 2 fut traité par du miconazole, crème à 2% selon le même protocole.

Le groupe 3 fut traité par de l'éconazole, crème à 1% à raison de deux applications par jour.

La durée de traitement était de deux semaines pour les trois groupes.



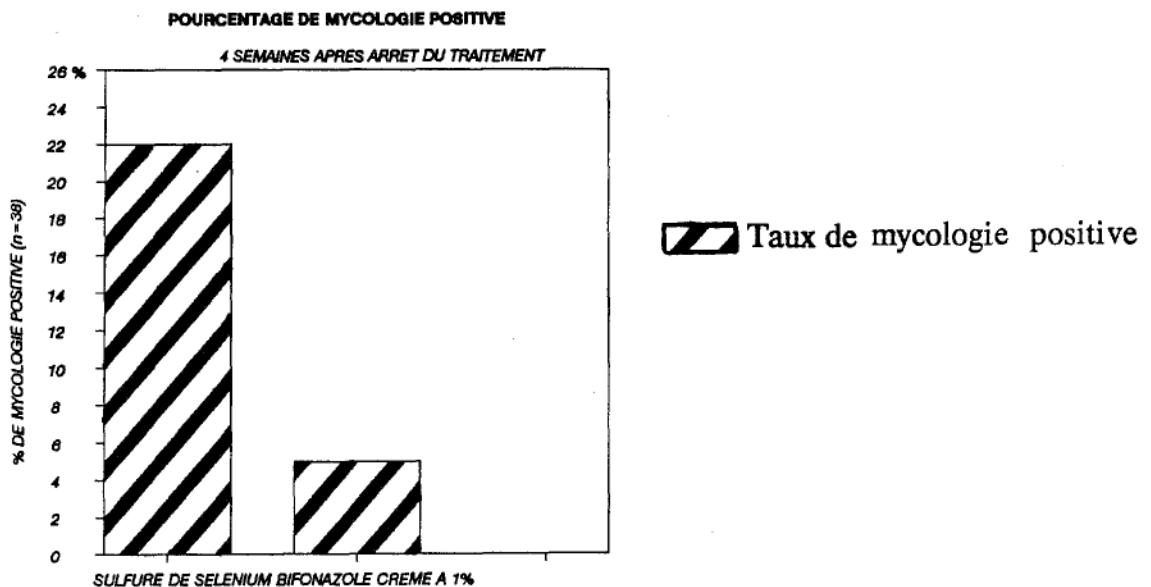
Cette étude montre la supériorité du bifonazole par rapport à ses prédécesseurs.

La faible performance du miconazole en application unquotidienne est à noter. Prévu pour deux applications quotidiennes, sa concentration plus importante ne parvient pas à améliorer ses résultats lors d'une seule application.

-38 patients furent randomisés en deux groupes dans une étude contrôlée. (18)

Le groupe 1 fut traité par Amycor^R en une seule application quotidienne pendant deux semaines.

Le groupe 2 fut traité par une lotion de sulfure de sélénium à 2,5%, une fois par jour pendant une semaine puis une fois par semaine pendant six semaines.



Amycor^R n'apporte pas une solution définitive dans les problèmes de récurrence, mais peut-être une certaine amélioration. Celle-ci reste à être prouvée par d'autres études à plus longue échelle.

* Conclusion

Le bifonazole apparaît comme une molécule prometteuse.

Son appartenance au groupe des imidazolés, associée à ses caractères propres, tend à prouver sa supériorité dans le traitement du pityriasis versicolor et la possibilité d'une simplification de sa thérapeutique.

VI-3-1-5-2 Le kétoconazole: Nizoral^R, Kétoderm^R

Le kétoconazole est le seul imidazolé actif par voie orale, actuellement commercialisé sous le nom de Nizoral^R.

Sa mise sur le marché fut saluée par un espoir fondé, étant donné son efficacité dans le traitement de mycoses récidivantes ou résistantes aux traitements antifongiques classiques.

En revanche, sa toxicité hépatique nécessite une prudence extrême dans son maniement.

Le kétoconazole est maintenant commercialisé également sous une forme locale, Kétoderm^R, crème à 2% de kétoconazole.

* Mécanisme d'action

Son appartenance à la classe pharmacologique des imidazolés lui vaut son mécanisme d'action. Celui-ci se joue à plusieurs niveaux:

- il modifie la perméabilité membranaire en inhibant la synthèse d'ergostérol.
- il intervient au niveau du métabolisme oxydatif et peroxydatif en perturbant les enzymes intracellulaires. Il se crée alors une accumulation de peroxyde d'hydrogène qui asphyxie la cellule fongique.

Ces modifications entraînent la lyse du champignon.

* Nizoral^R

* Pharmacocinétique

La meilleure solubilité du kétoconazole en milieu acide et riche en graisses engage à prendre les comprimés avant ou pendant les repas.

En cas de prise nécessaire d'un médicament antiacide ou susceptible de modifier l'acidité gastrique, il faudra ménager un intervalle de deux heures, correspondant au pic d'absorption du Nizoral^R.

La demi-vie plasmatique du kétoconazole s'étend de 8 à 9 heures pour des doses de 200 à 400 mg.

La molécule est métabolisée au niveau du foie dont une partie au premier passage hépatique.

Sa forme circulante est liée à 84% aux protéines plasmatiques. Sa diffusion est bonne dans la plupart des tissus.

Son élimination se fait essentiellement au niveau des fèces, tandis qu'environ 13% sont éliminés au niveau rénal.

* Contre-indication

De fortes doses de kétoconazole ayant été embryotoxiques et tératogènes chez le rat, la prudence incite à contre-indiquer Nizoral^R chez la femme enceinte ou susceptible de l'être.

* Effets indésirables

Ils sont essentiellement d'ordre digestif: nausées, vomissements, diarrhées. On peut y ajouter des rashes cutanés, de l'urticaire, des céphalées et des vertiges. Sans gravité, ces manifestations disparaîtront dès interruption du traitement.

Plus grave, des troubles endocriniens avec des cas de gynécomastie ont été observés chez certains hommes.

Enfin, l'hépatotoxicité du Nizoral^R pose de sérieux problèmes et demande une surveillance attentive. Il faut distinguer:

- *les réactions hépatiques asymptomatiques*: elles correspondent à une élévation isolée, parfois transitoire des enzymes hépatiques. Celle-ci régresse dès l'arrêt du traitement. Bien que l'importance et la gravité de cette modification soit fonction de

chaque individu, il semble préférable d'interrompre le traitement dès constatation d'une élévation des transaminases et des phosphatases alcalines.

- *les réactions hépatiques symptomatiques*: rares, leur délai d'apparition varie de quelques jours à quelques mois. L'atteinte est le plus souvent cytolytique. Le mécanisme responsable serait de nature immuno allergique.

Bien que les altérations hépatiques soient généralement modérées et disparaissent en moins de deux mois après l'arrêt du traitement, quelques cas mortels ont été signalés au cours de traitements de longue durée (onychopathies) prescrits chez des femmes ménopausées. La prescription du Nizoral^R réclame donc attention et prudence. Il faudra:

- rechercher les antécédents aggravants du patient,
- doser les transaminases et les phosphatases alcalines, et contrôler régulièrement leur taux,
- retarder la prescription d'un mois en cas de traitement antérieur par la Griséofulvine,
- prévenir le patient de l'importance de signes annonciateurs: fièvre, prurit, asthénie, nausées, vomissements, douleurs abdominales, et surtout urines foncées, selles décolorées, ictère. Ils devront immédiatement le conduire à stopper son traitement et à consulter son médecin. (62)

*Efficacité du Nizoral^R dans le traitement du pityriasis versicolor

Son efficacité est incontestable mais sa toxicité hépatique limite sa prescription aux lésions étendues, anciennes et rebelles aux traitements topiques classiques.

Une étude a montré un taux de réussite de 100% pour des prises quotidiennes de 200 à 400 mg (un à deux comprimés) de kétoconazole pendant un mois. (62) Cette posologie apparaît malheureusement beaucoup trop élevée compte tenu du caractère bénin de l'affection à traiter. La balance pencherait alors plus du côté risque que bénéfice.

Une diminution importante de la durée du traitement pourrait donner d'aussi bons résultats: 200 mg de kétoconazole administrés pendant cinq jours consécutifs n'entraînent aucune différence significative, aussi bien au niveau des guérisons que des rechutes. (31)

Un traitement prophylactique du pityriasis versicolor par Nizoral^R a été envisagé par certains auteurs (20, 45). Une administration mensuelle de 400 mg en une prise a prouvé son efficacité. Malheureusement, la toxicité hépatique de Nizoral^R n'est pas en faveur de cette pratique.

Nizoral^R reste donc une médication exceptionnelle du pityriasis versicolor, réservée aux lésions très étendues et résistantes aux antifongiques locaux.

* Kétoderm^R

Cette spécialité correspond à une crème à 2% de kétoconazole.

Son efficacité antifongique associée à une fixation durable et élective au niveau des couches les plus superficielles de l'épiderme ferait de Kétoderm^R un antifongique local actif à raison d'une seule application quotidienne, en général (60).

Cette propriété est intéressante dans l'optique d'une simplification de la thérapeutique. Mais, aucune étude probante ne confirme ce fait. Au contraire, une infection sévère peut nécessiter deux applications quotidiennes.

Si l'efficacité de Kétoderm^R dans le traitement du pityriasis versicolor est incontestable (48), il ne semble apporter aucun avantage par rapport aux autres topiques imidazolés, déjà commercialisés (59).

VI-3-2 LA CICLOPIROXOLAMINE: MYCOSTER^R

VI-3-2-1 Généralités

La synthèse de cette pyridone substituée est inspirée, comme celle de ses homologues, de la structure des acides aspergilliniques dont l'activité antibactérienne et antimycosique est connue.

La ciclopiroxolamine possède un large spectre antifongique.

Son spectre antibactérien est également très étendu puisqu'il englobe certains germes gram négatifs.

VI-3-2-2 Mode d'action

La ciclopiroxolamine provoque la mort des agents mycosiques en empêchant l'apport de nutriments (protéines, ions potassium et ions phosphates), nécessaires à leur croissance et à leur multiplication.

Le mécanisme exact de cette activité est encore inconnu.

VI-3-2-3 Pharmacologie

Sa propriété pharmacocinétique remarquable est sa grande capacité de pénétration.

Les études historadiographiques ont confirmé une forte imprégnation de l'épiderme et des follicules pileux.

La diffusion dans le stratum corneum est rapide. Les concentrations fongostatiques et fongicides sont atteintes plus rapidement que pour les imidazolés, le tolnaftate.

La crème à la ciclopiroxolamine présente donc une très bonne biodisponibilité locale, associée à un taux de résorption transcutanée très faible.

VI-3-2-4 Toxicologie

La bonne tolérance de la ciclopiroxolamine chez l'homme a été constatée au cours de nombreuses expérimentations cliniques.

VI-3-2-5 Efficacité de la ciclopiroxolamine

L'efficacité de la ciclopiroxolamine dans le traitement du pityriasis versicolor a été évaluée par S.I. CULLEN et ses collaborateurs (12).

Il s'agit d'un essai parallèle randomisé en double aveugle, comparant le traitement par la ciclopiroxolamine en crème à 1%, au traitement par le clotrimazole, également en crème à 1%, tous deux en application biquotidienne.

Cette étude s'est faite sur 122 patients présentant un pityriasis versicolor prouvé mycologiquement, répartis en deux groupes (65 traités par la ciclopiroxolamine, 57 par le clotrimazole).

Une différence significative a été notée dans les taux de réponse clinique entre les deux groupes.

Au bout d'une semaine, 95% des sujets sous ciclopiroxolamine contre 79% des sujets sous clotrimazole présentaient une amélioration ou une guérison clinique.

En outre, 21% contre 11% étaient guéris cliniquement et mycologiquement.

Après deux semaines, 100% des sujets sous ciclopiroxolamine étaient guéris cliniquement contre 91% des patients sous clotrimazole.

Quant à la guérison clinique et mycologique, elle était de 77% pour le groupe ciclopiroxolamine contre 45% pour le groupe clotrimazole.

Un suivi post-thérapeutique de deux semaines a confirmé la supériorité de la ciclopiroxolamine.

VI-3-2-6 Conclusion sur la ciclopiroxolamine

La caractéristique la plus importante de la ciclopiroxolamine est sa rapidité d'action, beaucoup plus nette par rapport aux imidazolés.

Une amélioration clinique rapide pourra encourager le patient et favoriser une meilleure poursuite du traitement.

Un traitement prophylactique du pityriasis versicolor est possible avec la ciclopiroxolamine. Une application de MycoSter^R tous les quinze jours, voire une fois par mois, pourrait éviter tout problème de récurrence (58).

VI-4 CONCLUSION SUR LES TRAITEMENTS:

*Le traitement du pityriasis versicolor est essentiellement topique. On y relève deux points importants:

-le problème de récurrence: il pourrait être atténué grâce au bon pouvoir de pénétration de certaines molécules ou de leur véhicule. Une bonne imprégnation des différentes couches de la peau, mais surtout des follicules pileux est primordiale, ces derniers étant des foyers de rechute qui protègent *Pityrosporon orbiculare* des traitements topiques.

-le problème d'observance du traitement est important pour assurer une guérison rapide et définitive. Celui-ci a été pris sérieusement en compte par les différents laboratoires de recherche.

Les nouvelles molécules synthétisées présentent soit une action plus rapidement marquée, encourageante pour le patient; soit un mode d'emploi réduit à une application quotidienne, limitant le côté astreignant des applications biquotidiennes.

Un progrès est également possible avec une diminution des durées de traitement.

*Le traitement oral par Nizoral^R est limité à cause de sa toxicité hépatique. Ceci en fait une médication à réserver aux cas rebelles, anciens et récidivants.

A l'heure actuelle, d'autres molécules antifongiques, actives par voie orale, sont à l'étude. Il s'agit du fluconazole et de l'itraconazole.

La recherche sur l'itraconazole est la plus avancée.

In vitro, son activité est dix fois supérieure à celle du kétoconazole. Aussi, peut-on s'attendre à sa supériorité in vivo.

Des posologies de l'ordre de 200 mg par jour pendant cinq jours ont donné d'excellents résultats sur le pityriasis versicolor (80 à 95% de guérison) (17).

D'autres protocoles, tels que 100 mg pendant dix ou quinze jours ont également donné une bonne réponse thérapeutique (14, 15).

L'apparition de quelques effets indésirables de nature digestive et un cas d'augmentation asymptomatique des enzymes hépatiques sont à souligner (15).

A priori, l'itraconazole apparaît comme une molécule prometteuse. Des examens cliniques à plus long terme et une mise au point des protocoles devront préciser son efficacité et sa sécurité d'emploi.

Tout espoir est permis pour un traitement plus facile et définitif du pityriasis versicolor.

*Comme nous l'avons vu au début de ce chapitre, les traitements utilisés ne sont actifs que sur *Pityrosporon orbiculare*.

La dépigmentation résiduelle du pityriasis versicolor achromiant persistera six à douze mois après succès de la thérapeutique.

Une exposition à des radiations ultra-violettes pourra accélérer la repigmentation. Ceci reste un problème minime de la thérapeutique du pityriasis versicolor.

VII-CONCLUSION

Le pityriasis versicolor, mycose cutanée et bénigne, se rencontre essentiellement sous sa forme achromiante.

C'est une affection cosmopolite, non contagieuse, soumise à l'influence de facteurs endogènes et exogènes.

Son agent est un membre opportuniste de la flore cutanée, connu sous le nom de *Pityrosporon orbiculare* (*Malassezia furfur*). Son identité avec *Pityrosporon ovale* est discutée.

A l'heure actuelle, on pense que l'achromie dans le pityriasis versicolor est secondaire à l'activité lipooxygénasique de *Pityrosporon orbiculare*.

Cet agent lipophile est capable de transformer les lipides cutanés en acides dicarboxyliques. Les métabolites intermédiaires produits lors de cette oxygénation sont des lipoperoxydes. Toxiques vis-à-vis des cellules, ils seraient responsables des désordres mélanocytaires et de l'achromie observés dans le pityriasis versicolor.

Les recherches sur l'achromie ont de plus, mis en évidence l'activité inhibitrice des acides dicarboxyliques vis-à-vis de la tyrosinase. Cette observation a permis la mise au point d'une thérapeutique pour les désordres de l'hyperpigmentation. C'est le cas de l'acide azélaïque utilisé dans le traitement des mélanoses de Dubreuilh.

Le diagnostic de pityriasis versicolor achromiant est en général facile pour un clinicien exercé.

Certaines confusions, en particulier avec le pityriasis alba, restent possibles. L'étiologie de ce dernier demeure mystérieuse et peu documentée: dermatose post-inflammatoire pour certains, variété d'eczéma atopique pour d'autres, et pourquoi pas processus infectieux avec production de lipoperoxydes.

L'achromie dans le pityriasis versicolor est un phénomène réversible. La repigmentation aura lieu spontanément après élimination du champignon.

Le traitement actif vis-à-vis de *Pityrosporon orbiculare* est essentiellement topique, à base d'imidazolés. Cette thérapeutique est confrontée à un taux de récurrences élevé, associé souvent à une mauvaise observance de la part du patient.

Une solution semble possible grâce aux dernières molécules commercialisées: bifonazole et ciclopiroxolamine.

Les traitements oraux seraient de bonnes alternatives lors de pityriasis versicolor étendu ou résistant aux topiques classiques. Malheureusement, la toxicité hépatique du kétoconazole le rend difficilement utilisable dans cette indication.

Actuellement, des molécules actives par voie orale sont à l'étude: l'itraconazole constitue un espoir fondé. Son efficacité, associée à un bon rapport bénéfice/ risque en ferait un traitement de choix du pityriasis versicolor.

VIII-BIBLIOGRAPHIE

1. AMMA S.M.
A mycological study of tinea versicolor
Indian. J. Med. Res. 1981; 74: 372-9
2. AUFFRET N.
Le pityriasis versicolor
Rev. Prat. 1984; 34 (7): 291-3
3. AVRAM A.
Le pityriasis versicolor
Laboratoire Cilag Chimie
Paris. 1977
4. BINET O.
L'examen mycologique en dermatologie
Pratique Med. 1983; 31: 55-8
5. BOIRON G., SURLEVE-BAZEILLE J.E., GAUTHIER Y., MALEVILLE J.
Ultrastructural study of various evolutive stages of pityriasis versicolor
Ann. Dermatol. Venereol. 1978; 108 (2): 141-9
6. BREATHNACH A. S., NAZZARO-PORRO M., PASSI S.
Azelaic acid in lentigo maligna
Br. J. Dermatol. 1987; 116 (4): 605-8
7. BURKHART C.G., DVORAK N., STOCKARD H.
An usual case of tinea versicolor in an immunosuppressed patient
Cutis 1981; 27 (1): 56-8
8. CANIAUX J., VILLARD J., PORTE M., ODDOUX L.
Les antifongiques utilisés en thérapeutique humaine
Lyon Pharm. 1984; 35 (3): 131-41
9. CHARLES R., SIRE D.J., JOHNSON B.L., BEIDLER J.G.
Hypopigmentation in tinea versicolor: a histochemical and electronmicroscopic study
Int. J. Dermatol. 1973; 12: 48-58
10. CHU A.C.
Comparative clinical trial of bifonazole solution versus selenium sulphide shampoo in the treatment of pityriasis versicolor
Dermatologica 1984; 169 suppl. 1: 81-6



11. CULLEN S.I.
Age of patient with tinea versicolor
J. Am. Acad. Dermatol. 1983; 2 (3): 464-5
12. CULLEN S.I.
Treatment of tinea versicolor with a new antifungal agent, ciclopiroxolamine cream 1%
Clin. Ther. 1985; 7 (5): 574-83
13. DANIEL F., BOUSQUET M.
Le traitement des pityriasis
Conc. Méd. 1973; 95 (22): 4080-7
14. DELESCLUSE J. , CAUWENBERGH G., DEGREEF H.
Itraconazole, a new orally active antifungal, in the treatment of pityriasis versicolor
Br. J. Dermatol. 1986; 114 (6): 701-3
15. DEL PALACIO HERNANZ A., FRIAS-INIESTA J., GONZALEZ-VALLE O.,
BORGERS M., VAN CUTSEM J., CAUWENBERGH G.
Itraconazole therapy in pityriasis versicolor
Br. J. Dermatol. 1986; 115 (2): 217-65
16. DESMON F., TONDEUR J.
Le pityriasis alba de l'enfant; maladie ou syndrome?
Bull. Soc. Dermatol. Syphiligr. 1976; 83: 233-6
17. ESTRADA R.A.
Itraconazole in pityriasis versicolor
Rev. Infect. Dis. 1987; 9 suppl. 1: 128-30
18. FAERGEMANN J.
Tinea versicolor and *Pityrosporum orbiculare*: mycological investigation,
experimental infection and epidemiological surveys
Acta Dermatol. Venereol. (suppl. Stockh.) 1979; 86: 1-23
19. FAERGEMANN J., ALY R., WILSON O.R., MAIBACH H.I.
Skin occlusion: effect on *Pityrosporum orbiculare*, skin pCO₂, pH, transepidermal
water loss and water content
Arch. Dermatol. Res. 1983; 275 (6): 383-7

20. FAERGEMANN J., DJARV L.
Tinea versicolor: treatment and prophylaxis with ketoconazole
Cutis 1982; 30 (4): 542-5
21. FAERGEMANN J., FREDRIKSSON T.
Age incidence of *Pityrosporum orbiculare* on human skin
Acta Dermatol. Venereol. (Stockh.) 1980; 60: 531-3
22. FAERGEMANN J., FREDRIKSSON T.
Tinea versicolor: some new aspects on etiology, pathogenesis and treatment
Int. J. Dermatol. 1982; 21 (1): 8-11
23. FEUILHADE DE CHAUVIN M., TOURAINE R.
Traitement des mycoses superficielles
Rev. Prat. 1984; 34 (7): 313-20
24. FITZPATRICK T.B., EISER A.Z., WOLF K., FREEDBERG I.M.,
AUSTEN K.F.
Dermatology in general medicine. Volume 1.
Third Edition
USA 1987: 831-3
25. FREDRIKSSON T., FAERGEMANN J.
Semantics-Tinea versus Pityriasis versicolor and *Pityrosporum orbiculare* versus
Malassezia furfur. Which is proper?
Int. J. Dermatol. 1984; 23 (2): 110-1
26. GRIFFITH M.L., FLOWERS F.P., ARAUJO O.E.
Superficial mycoses. Therapeutic agents and clinical applications
Postgrad. Med. 1986; 79 (1): 151-6,161
27. GRUPPER C., CESARINI J.P., PRUNIERAS M.
Pityriasis versicolor achromiant: étude ultrastructurale
Bull. Soc. Fr. Dermatol. Syphiligr. 1975; 82: 114-7
28. HAFEZ M., EL-SHAMY S.
Genetic susceptibility in pityriasis versicolor
Dermatologica 1985; 171 (2): 86-8
29. HAMBLY E.M., WILKINSON D.S.
Sur quelques formes atypiques d'eczéma chez l'enfant
Ann. Dermatol. Venereol. 1978; 105: 369-71

30. HATTORI M., OGAWA H., TAKAMORI K., GRITTYARANSON P., KOTARAJARAS R.
De(hypo)pigmentation metabolism of the area of pityriasis versicolor
J. Dermatol. (Tokyo) 1984; 11 (1): 63-6
31. HAY R.J., MIDGELEY G.
Short course ketoconazole therapy in pityriasis versicolor
Clin. Exp. Dermatol. 1984; 9 (6): 571-3
32. HERNANDEZ-PEREZ E.
A comparison between one and two weeks' treatment with bifonazole in pityriasis versicolor
J. Am. Acad. Dermatol. 1986; 14 (4): 561-4
33. HU F., MAH K., TERAMURA D.J.
Effects of dicarboxylic acids on normal and malignant melanocytes in culture
Br. J. Dermatol. 1986; 114 (1): 17-26
34. JUNG E.J., BOHNERT E.
Mechanism of depigmentation in pityriasis versicolor alba (letter)
Arch. Dermatol. Res. 1976; 256 (3): 333-4
35. KARAOUI R., BOU-RESLI M., AL-ZAID N.S., MOUSA A.
Tinea versicolor: ultrastructural studies on hypopigmented and hyperpigmented skin
Dermatologica 1981; 162 (2): 69-85
36. LEUNG A.K.C., FEINGOLD M.
Pityriasis alba
Am. J. Dis. Child. 1986; 140 (4): 379-80
37. MARINARO R.E., GERSHENBAUM M.R., ROISEN F.J., PAPA C.M.
Tinea versicolor: a scanning electron microscopic view
J. Cutan. Pathol. 1978; 5 (1): 15-22
38. MEINHOF W., GIRARDI R.M., STRACKE A.
Patients non compliance in dermatomycosis. Results of a survey among dermatologists and general practitioners and patients
Dermatologica 1984; 169 Suppl. 1: 57-66

39. NAZZORO-PORRO M., PASSI S.
Identification of tyrosinase inhibitors in cultures of *Pityrosporum*
J. Invest. Dermatol. 1978; 71: 205-8
40. NAZZORO-PORRO M., PASSI S., BREATHNACH A., ZINA G.
10 years observations on the effect of azelaic acid on lentigo maligna
J. Invest. Dermatol. 1986; 87 (3): 438
41. NAZZORO-PORRO M., PASSI S., PICARDO M., MERCANTINI R.,
BREATHNACH A.
Lipoxygenase activity of *Pityrosporum* in vitro and in vivo
J. Invest. Dermatol. 1986; 87 (1): 108-12
42. ORTONNE J.P.
Le système pigmentaire de la peau
In: MEYNADIER J.
Précis de physiologie cutanée
Editions de la Porte Verte
Paris 1980: 45-64
43. PICARDO M., PASSI S., NAZZORO-PORRO M., BREATHNACH A.
Effect of medium chain length dicarboxylic acids on mitochondrial respiration
(Abstract)
J. Invest. Dermatol. 1983; 80: 350
44. QUINONE C.A.
Tinea versicolor: new topical treatments
Cutis 1980; 25 (4): 386-8
45. RAUSCH L.J., JACOBS P.H.
Tinea versicolor: treatment and prophylaxis with monthly administration of
ketoconazole
Cutis 1984; 34 (5): 470-1
46. ROOK A., WILKINSON D.S., EBLING F.J.G., CHAMPION R.H.,
BURTON J.L.
Textbook of dermatology. Tome 2.
Fourth edition
Blackwell Scientific Publications
London 1986: 943-6

47. SAURAT J.H.
Précis de dermatologie et de vénéréologie
Masson
Fribourg 1986
48. SAVIN R.C., HORWITZ S.N.
Double-blind comparison of 2% ketoconazole cream and placebo in the treatment
of tinea versicolor
J. Am. Acad. Dermatol. 1986; 15 (3): 500-3
49. TINTHOIN J.F.
Traitement radical du pityriasis versicolor par le sulfure de sélénium
Bull. Soc. Fr. Dermatol. Syphiligr. 1967; 74 (6): 783
50. URANO-SUEHISA S., TAGAMI H.
Functionnal and morphological analysis of the horny layer of pityriasis alba
Acta Dermatol. Venereol. 1985; 65 (2): 164-7
51. WOLF R., SANDBANK M., KRAKOWSKY A.,
Extensive pityriasis alba and atopic dermatitis (Letter)
Br. J. Dermatol. 1985; 112 (2): 247
52. WYRE H.W., JOHNSON W.T.
Neonatal pityriasis versicolor
Arch. Dermatol. 1981; 117 (11): 752-3
53. YARROW D., AHEARN D.G.
Genus 7. *Malassezia* Baillon
In: KREGER-VAN RIJ N.J.W.
The yeasts. A taxonomic study
Elsevier Science Publishers B.V.
Amsterdam 1984: 882-5
54. ZAYNOUN S.T., AFTIMOS B.G., TENEKJIAN K.K., BAMUTH N.,
KURBAN A.K.
Extensive pityriasis alba: a histological, histochemical and ultrastructural study
Br. J. Dermatol. 1983; 108 (1): 83-90

ANONYMES

55. AMYCOR[®]. Crème dermique à 1%
Brochure d'information scientifique
Laboratoires MEDICIA
56. AMYCOR[®]
Rev. Prescrire 1987; 7 (68): 352
57. Les antifongiques dans les mycoses cutané-muqueuses
Monit. Pharm. Lab. 1987; (1749): 64-7
58. La ciclopiroxolamine
Abstract Dermato, Avril 1987 (Suppl.) (23)
59. KETODERM[®]
Rev. Prescrire 1987; 7 (69): 398-9
60. KETODERM[®]
Dossier d'information scientifique
Laboratoires JANSSEN
61. MYCOSTER[®]
Rev. Prescrire 1987; 7 (67): 303-4
62. NIZORAL[®]
Monographie JANSSEN-LEBRUN



A U T O R I S A T I O N D ' I M P R E S S I O N

de la Thèse dont l'intitulé est : PITYRIASIS VERSICOLOR ACHROMIANT :
Données bibliographiques récentes.

candidat : Melle HUMBERT Lucile

VU

GRENOBLE, le 11 Avril 1988

Le Président du Jury


M. GULLOT


VU

GRENOBLE, le 21 avril 1988

Le Président de l'Université
Université Joseph FOURIER

GRENOBLE I

Le Président


J.J. PAYAN

Nom: HUMBERT

Prénom: Lucile

Titre: PITYRIASIS VERSICOLOR ACHROMIANT: données bibliographiques récentes

Nature: Thèse de docteur en pharmacie. GRENOBLE 1988.

RESUME

Le pityriasis versicolor achromiant est la forme la plus commune d'une épidermomycose bénigne, due à *Pityrosporon orbiculare* (*Malassezia furfur*).

Après un bilan clinique et épidémiologique de cette affection, un rappel sur le système pigmentaire de la peau a permis d'aborder l'achromie dans le pityriasis versicolor.

Une étude mycologique a soulevé le problème de l'identité entre *Pityrosporon orbiculare* et *Pityrosporon ovale*, tous deux saprophytes normaux de la peau.

Un récapitulatif des observations histologiques, histochimiques, ultrastructurales, et surtout des découvertes sur le métabolisme lipidique de *Pityrosporon orbiculare*, a permis d'éclaircir le mécanisme achromiant de cette affection.

Après avoir envisagé son diagnostic, avec les examens paracliniques à effectuer et les confusions possibles (en particulier avec le pityriasis alba), cette étude s'est achevée sur la thérapeutique de cette mycose. Essentiellement à base d'imidazolés, elle est soumise à des difficultés que la découverte récente de nouvelles molécules pourrait résoudre.

MOTS-CLES Pityriasis versicolor - *Pityrosporon orbiculare*
Achromie - Antifongique

JURY

Madame R. GRILLOT, Maître de conférences, Président
Monsieur J.L. REYMOND, Médecin des Hôpitaux
Madame M. MOUTET, Pharmacien

DATE DE SOUTENANCE: JEUDI 19 MAI 1988