



HAL
open science

Comparaison de la technique opératoire et des suites opératoires après freinectomie à la lame froide versus laser : une revue systématique de la littérature

Mélodie Alison Amorim Pereira

► To cite this version:

Mélodie Alison Amorim Pereira. Comparaison de la technique opératoire et des suites opératoires après freinectomie à la lame froide versus laser : une revue systématique de la littérature. Sciences du Vivant [q-bio]. 2019. dumas-02129926

HAL Id: dumas-02129926

<https://dumas.ccsd.cnrs.fr/dumas-02129926>

Submitted on 3 Jun 2019

HAL is a multi-disciplinary open access archive for the deposit and dissemination of scientific research documents, whether they are published or not. The documents may come from teaching and research institutions in France or abroad, or from public or private research centers.

L'archive ouverte pluridisciplinaire **HAL**, est destinée au dépôt et à la diffusion de documents scientifiques de niveau recherche, publiés ou non, émanant des établissements d'enseignement et de recherche français ou étrangers, des laboratoires publics ou privés.

U.F.R. D'ODONTOLOGIE

Année 2019

Thèse n°29

THESE POUR L'OBTENTION DU

**DIPLOME D'ETAT de DOCTEUR EN CHIRURGIE
DENTAIRE**

Présentée et soutenue publiquement

Par AMORIM PEREIRA, Mélodie, Alison

Née le 29 décembre 1992 à Bordeaux

Le Lundi 29 avril 2019

**Comparaison de la technique opératoire et des suites opératoires après freinectomie à la lame froide *versus* laser :
une revue systématique de la littérature**

Sous la direction du Docteur : Mathilde Fénelon

Membres du jury :

M. le Pr CATROS, Sylvain
Mme le Dr FENELON, Mathilde
M. le Dr MARTEAU, Jean-Marie
Mme le Dr GAROT, Elsa
M. le Dr DELBOS, Yves

Président
Directeur
Rapporteur
Examineur
Examineur

UNIVERSITE DE BORDEAUX

MAJ 01/02/2019

Président M. TUNON DE LARA Manuel

Directeur de Collège des Sciences de la Santé M. PELLEGRIN Jean-Luc

COLLEGE DES SCIENCES DE LA SANTE UNITE DE FORMATION ET DE RECHERCHE DES SCIENCES ODONTOLOGIQUES

<i>Directrice</i>	Mme BERTRAND Caroline	58-01
<i>Directeur Adjoint à la Pédagogie</i>	Mr DELBOS Yves	56-01
<i>Directeur Adjoint – Chargé de la Recherche</i>	M.CATROS Sylvain	57-01
<i>Directeur Adjoint – Chargé des Relations Internationales</i>	M. LASSERRE Jean-François	58-01

ENSEIGNANTS DE L'UFR

PROFESSEURS DES UNIVERSITES

Mme Caroline	BERTRAND	Prothèse dentaire	58-01
Mme Marie-José	BOILEAU	Orthopédie dento-faciale	56-01
M Sylvain	CATROS	Chirurgie orale	57-01
M Raphaël	DEVILLARD	Odontologie restauratrice et endodontie	58-01
Mme Véronique	DUPUIS	Prothèse dentaire	58-01
M. Bruno	ELLA NGUEMA	Sciences anatomiques et physiologiques - Biomatériaux	58-01
M. Jean-Christophe	FRICAIN	Chirurgie buccale – Pathologie et thérapeutique	57-01

MAITRES DE CONFERENCES DES UNIVERSITES

Mme Elise	ARRIVÉ	Prévention épidémiologie – Economie de la santé – Odontologie légale	56-02
Mme Cécile	BADET	Sciences biologiques	57-01
M. Etienne	BARDINET	Orthopédie dento-faciale	56-01
M. Michel	BARTALA	Prothèse dentaire	58-01
M. Cédric	BAZERT	Orthopédie dento-faciale	56-01
M. Christophe	BOU	Prévention épidémiologie – Economie de la santé – Odontologie légale	56-02
Mme Sylvie	BRUNET	Chirurgie buccale – Pathologie et thérapeutique	57-01
M. Jacques	COLAT PARROS	Sciences anatomiques et physiologiques	58-01
M. Jean-Christophe	COUTANT	Sciences anatomiques et physiologiques	58-01
M. François	DARQUE	Orthopédie dento-faciale	56-01
M. François	DE BRONDEAU	Orthopédie dento-faciale	56-01
M. Yves	DELBOS	Odontologie pédiatrique	56-01
M. Emmanuel	D'INCAU	Prothèse dentaire	58-01
M. Dominique	GILLET	Odontologie conservatrice – Endodontie	58-01
M. Jean-François	LASSERRE	Prothèse dentaire	58-01
M. Yves	LAUVERJAT	Parodontologie	57-01
Mme Odile	LAVIOLE	Prothèse dentaire	58-01
M. Jean-Marie	MARTEAU	Chirurgie buccale – Pathologie et thérapeutique	57-01
Mme Javotte	NANCY	Odontologie pédiatrique	56-01
M. Adrien	NAVEAU	Prothèse dentaire	58-01
M. Jean-François	PELI	Odontologie restauratrice – Endodontie	58-01
M. Philippe	POISSON	Prévention épidémiologie – Economie de la santé – Odontologie légale	56-02

M.	Patrick	ROUAS	Odontologie pédiatrique	56-01
M.	Johan	SAMOT	Biologie Orale	57-01
Mme	Maud	SAMPEUR	Orthopédie dento-faciale	56-01
M.	Cyril	SEDARAT	Parodontologie	57-01
Mme	Noélie	THEBAUD	Sciences biologiques	57-01
M.	Eric	VACHEY	Odontologie conservatrice – Endodontie	58-01

AUTRES ENSEIGNANTS

Mme	Audrey	AUSSEL	Sciences anatomiques et physiologiques	58-01
Mme	Elsa	GAROT	Odontologie pédiatrique	56-01

ASSISTANTS

Mme	Mathilde	BOUDEAU	Odontologie conservatrice – Endodontie	58-01
M.	Wallid	BOUJEMAA AZZI	Odontologie conservatrice – Endodontie	58-01
Mlle	Camille	BOULÉ-MONTPEZAT	Odontologie pédiatrique	56-01
Mlle	Anais	CAVARE	Orthopédie dento-faciale	56-01
M	Hubert	CHAUVEAU	Odontologie conservatrice – Endodontie	58-01
M,	Jean-Baptiste	CULOT	Fonctions/dysfonctions, imagerie, biomatériaux	58-01
M	Pierre-Hadrien	DECAUP	Fonctions/dysfonctions, imagerie, biomatériaux	58-01
Mme	Severine	DESCAZEUX	Odontologie conservatrice – Endodontie	58-01
Mme	Julia	ESTIVALS	Odontologie pédiatrique	56-01
M.	Cédric	FALLA	Prévention épidémiologie – Economie de la santé – Odontologie légale	56-02
Mme	Mathilde	FENELON	Chirurgie Orale	57-01
Mme	Agathe	GREMARE	Biologie orale	57-01
M	Mickaël	HYVERNAUD	Prothèse dentaire	58-01
Mme	Clémence	JAECK	Prothèse dentaire	58-01
Mme	Mathilde	JACQUEMONT	Parodontologie	57-01
Mme	Olivia	KEROUREDAN	Odontologie conservatrice – Endodontie	58-01
Mme	Claudine	KHOURY	Prévention épidémiologie – Economie de la santé – Odontologie légale	56-02
Mr	Antoine	LAFITTE	Orthopédie dento-faciale	56-01
M	Adrien	LASTRADE	Prothèse dentaire	58-01
M.	Emmanuel	MASSON REGNAULT	Chirurgie Orale	57-01
Mme	Marie	MÉDIO	Orthopédie dento-faciale	56-01
Mme	Aude	MENARD	Prothèse dentaire	58-01
M	Antoine	PEPELUT	Parodontologie	57-01
M	Florian	PITEU	Prothèse dentaire	58-01
Mr	Thibaut	ROULLAND	Prothèse dentaire	58-01
M.	François	ROUZÉ L'ALZIT	Prothèse dentaire	58-01
Mme	Rawen	SMIRANI	Parodontologie	57-01
Mme	Sophia	ZIANE	Odontologie conservatrice – Endodontie	58-01

REMERCIEMENTS

A notre Président de thèse

Monsieur le Professeur Sylvain CATROS

Professeur des Universités – Praticien Hospitalier

Sous-section Chirurgie orale 57-01

Je vous remercie de l'honneur que vous m'avez fait en acceptant de présider ce jury de thèse. Merci pour vos précieux conseils et pour les connaissances que vous m'avez transmis au cours de mes années en tant qu'externe. J'ai pris grand plaisir à travailler avec vous à l'hôpital Saint-André malgré tous les patients que vous me rajoutiez à la dernière minute.

Veillez trouver ici l'expression de ma vive reconnaissance et de mon profond respect.

A notre Directeur de thèse

Madame le Docteur Mathilde Fénelon

Assistante hospitalo-universitaire

Sous-section Chirurgie orale 57-01

Je vous exprime mes plus sincères remerciements pour avoir accepté de diriger cette thèse. Je vous remercie de la confiance que vous m'avez accordée pendant ce travail et de m'avoir guidée tout au long de la rédaction. Je tiens aussi à vous remercier pour votre bienveillance, votre disponibilité, votre investissement et vos grandes qualités humaines.

Veillez trouver ici l'expression de mes remerciements les plus sincères

A notre Rapporteur de thèse

Monsieur le Docteur Jean-Marie MARTEAU

Maître de Conférence des Universités – Praticien Hospitalier

Sous-section Chirurgie Orale 57-01

Je vous suis très reconnaissante d'avoir accepté de juger cette thèse et de faire partie de ce jury. Vos conseils et votre implication à la faculté comme lors des vacations hospitalières à Pellegrin m'auront permis de prendre confiance tout au long de ces études. J'ai pris grand plaisir à travailler avec vous durant mes années de clinique, grâce à votre gentillesse, votre bienveillance et votre humour. Vous avez eu un réel impact positif sur mon parcours professionnel et personnel, je suis heureuse que vous fassiez ainsi partie aujourd'hui des personnes qui ont marqué ma vie.

Je vous prie de trouver ici mes remerciements les plus sincères.

A notre Assesneur de thèse,

Monsieur le Docteur Yves DELBOS

Maître de Conférence des Universités – Praticien Hospitalier

Sous-section Odontologie Pédiatrique 56-01

Je vous remercie d'avoir accepté de prendre part à ce jury de thèse. Je vous remercie également pour votre implication à la faculté et pour l'enseignement clinique que vous m'avez délivré tout au long de mon apprentissage à l'hôpital Pellegrin.

Veillez trouver ici le témoignage de ma vive reconnaissance et de mon profond respect.

A notre Assesseur de thèse,

Madame le Docteur Elsa GAROT

Assistante hospitalo-universitaire

Sous-section Odontologie Pédiatrique 56-01

*A vous qui nous faites l'honneur de participer à ce jury,
Je vous remercie sincèrement pour votre accompagnement et la gentillesse dont vous
avez fait preuve lors de nos vacations hospitalières à l'Hôpital Pellegrin.*

Veillez trouver dans ce travail l'expression de ma sincère gratitude.

A mes parents, je vous remercie pour votre soutien, votre aide et pour avoir cru en moi. Vous avez su nous transmettre le goût du travail et la rigueur et je vous en suis profondément reconnaissante. Je m'excuse pour tout le stress que je vous ai transmis pendant toutes ces années d'études. Merci pour votre amour, et surtout votre patience.

A Daniel et Mathieu, mes petits frères qui grandissent trop vite. Je suis fière de vous avoir, j'espère que nous continuerons d'être là les uns pour les autres. Ne vous inquiétez pas, vous réussirez au moins aussi bien que moi !

A mes mamies, obrigada por tudo o seu amor. Pessoas que seguram nossas maos pequenas por apenas um tempinho, mas os nossos corações para sempre.

A ma famille, la distance n'empêche pas de ressentir tout votre soutien et votre amour. Particulièrement à **Janine**, ma cousine d'amour, il n'y a pas de mot, tu comptes tellement pour moi. Je ne te remercierai jamais assez pour ton écoute et ton soutien, tu es la plus belle personne que je connaisse. A tous nos moments de rire, nos danses endiablées, les photos, le rio, Miranda, Paris, Bordeaux... Je te souhaite le plus grand bonheur auprès de William et les futurs petits Ribeiro.

A Leïla, qui est plus qu'une amie, une sœur, sur qui je peux toujours compter depuis plus de 20ans (pire qu'un vieux couple !), une amitié qui n'est pas prête de s'arrêter ! Quelle aurait été ma vie sans toi ? Pas intéressante en tout cas, à tous nos moments : jeu de l'élastique, les autorisations de sorties de 10min, Londres, le basket, les après-midi gâteaux, la nouvelle star, pékin express, les restaurants, la sicile etc ... et bien plus encore qui arriveront. Je t'aime fort ma Leïla.

A Kevin, finalement grâce à Pauline j'ai rencontré un ami exceptionnel. C'est toujours avec plaisir que l'on se retrouve pour partager de si bons moments depuis tant d'années (french gniah, vanille, ramourai, aux brunchs, et puis à ton bateau enfin sur le port quoi...) J'allais oublier merci pour la traduction du résumé ! Merci d'être toujours là pour moi, et je te souhaite que du bonheur avec la superbe Emeline. **A Emeline**, à nos goûters et journée plage, quel bonheur de te connaître ! Je te remercie pour tous tes conseils avisés, j'espère que notre amitié continuera encore de nombreuses années.

A Gizem, si j'avais su ce fameux jour des inscriptions, que la belle demoiselle devant moi deviendrait l'une de mes plus belles rencontres à la fac ... Quel destin ! Je te remercie pour tous ces moments partagés, d'être toujours présente pour moi, ton soutien même si durant les années d'études tu me renvoyais ton stress, maintenant grâce à ton yogi, finit le stress place aux ondes positives !! Cette joie de vivre et ce dynamisme qui te caractérisent, ont rendu mes vacances hospitalières beaucoup plus fun.

A Grégory ou Greory devrais-je dire... Mon dieu rien que d'écrire ça je rigole, je te remercie pour tous ces fous rires !! Valentin, la serveuse la moins souriante du monde à côté du lycée, ton pote gwada qui marque des buts, la bu, la grecque, la maghrébine, et ... la RAGAZZA ! Derrière tous ces moments de rire, il y a une amitié comme une évidence et comme il y en a peu, pour de nombreuses années encore je l'espère ! Je serai toujours là pour toi.

A Ebru, que de souvenir avec toi ! Les débriefs Desperates housewives en cours de physique-chimie, tes goûters chips/coca, parce qu'il n'y a que chez nous que le congélateur est plein, enfin je suis heureuse d'avoir fêté notre réussite chez toi au champagne ! Je regrette de ne pas te voir assez, non la p1 n'est pas l'année la plus dure ... Je te souhaite une belle réussite professionnelle et personnelle ma kurde, Seni Seviyorum !

A Maxime, parce que grâce à toi j'apprécie la campagne, grâce à toi je me suis ouverte au monde autour de Bordeaux centre et grâce à toi j'ai enfin mangé une fondue. Derrière ces chemises Ralph Lauren et ce corps d'Apollon (j'en fais un peu trop) se cache un super ami, quelle belle rencontre ! Je te remercie pour tous ces moments de rire et de m'avoir accueilli dans ton cabinet à Pellegrin pour que je puisse me plaindre... Ces années d'études n'auraient pas été les mêmes sans toi.

A Mélanie, aux danses dans le tram, acheter une banane pour tomber sur le caissier, ne prendre qu'un dessert pour manger à volonté chez flunch, à nos soirées célibataires pas célibataires, à tes poules, merci pour ton amitié, ta joie de vivre, que la vie te sourit !

A Audrey, quelle belle rencontre ! Notre Audrey toujours sérieuse, merci pour tous tes conseils et ta bienveillance. A nos goûters aux discussions interminables, qui je l'espère, continueront encore de nombreuses années.

A toutes les personnes rencontrées au cours de mes études, Laurène, JB, Celia-Vanessa, Céline, Philippine, Alice, Ombeline, Emilie, Thibaud, Sacha et les autres, merci d'avoir égayé mes années d'études.

Au Dr Ninnin et son assistante Delphine, je vous remercie pour votre accueil et l'ensemble des connaissances apportées, très utiles pour mon exercice professionnel. A tous nos moments de rire...

Au cabinet de Biscarrosse-Plage, je vous remercie de m'avoir fait confiance et de m'avoir permis de travailler et de progresser dans votre cabinet. Je remercie le dr Rodolphe Acker pour sa gentillesse, sa pédagogie et ses nombreux conseils. A Céline, Aurélie, Nelly et Alexandra, car sans vous le cabinet n'est pas aussi fun !

A la clinique Tivoli, je remercie les Dr Blaqui re et Geneste de m'avoir accueilli comme aide-op rateur, pour leur gentillesse et p dagogie. Je n'oublierai jamais tous ces fous rires aux blocs op rateur gr ce   toute l' quipe du bloc notamment Livia et Bertrand mais surtout le plus dr le et fou des m decins, le Dr Castera !

Je tiens   remercier le Dr Pourrat Frank, auteur du livre « Laser & Orthodontie clinique », de m'avoir propos  et encourag     tudier le laser notamment dans le cadre des freinectomies.

TABLE DES MATIERES

CHAPITRE 1 : CONTEXTE	12
1. Les freins buccaux	12
1.1 Les freins labiaux	12
1.2 Le frein lingual	14
2. La freinectomie	16
2.1 Indications chirurgicales	16
2.2 Chirurgie conventionnelle	18
3. Le laser	21
3.1 Notions physiques	23
3.2 Fonctionnement du laser	24
3.3 Effet sur la cible recherché en chirurgie	24
3.4 Les lasers les plus répandus en odontologie chirurgicale	25
3.5 Freinectomie au laser : technique chirurgicale	30
CHAPITRE 2 : OBJECTIF	33
CHAPITRE 3 : MATERIEL ET METHODE	34
1. Schéma d'étude	34
2. Stratégie de recherche	34
2.1 Méthode de recherche	34
2.2 Critères d'éligibilité	35
2.3 Sélection des études	35
2.4 Extraction des données et analyse	36

CHAPITRE 4 : RESULTAT	37
1. Sélection des études	37
2. Caractéristiques des études incluses	38
2.1 Comparaison en préopératoire	46
2.2 Comparaison en peropératoire	46
2.3 Comparaison en postopératoire	48
CHAPITRE 5 : DISCUSSION	50
CHAPITRE 6 : CONCLUSION	57
TABLE DES ILLUSTRATIONS	58
BIBLIOGRAPHIE	59

CHAPITRE 1 : CONTEXTE

1. Les freins buccaux

Le frein est un repli muqueux qui attache la lèvre et la joue à la muqueuse alvéolaire, à la gencive attachée et au périoste sous-jacent, ainsi que la langue au plancher lingual. Le but du frein est de limiter et stabiliser les mouvements.(1)

Il existe 7 freins (2) dans la cavité buccale mais 3 vont nous intéresser particulièrement, les freins labiaux inférieur et supérieur ainsi que le frein lingual, qui ont le plus d'influence sur la dentition et l'environnement buccal.

1.1 Les freins labiaux

1.1.1 Définition

Le frein labial est une structure anatomique qui joint les lèvres et les joues, aux procès alvéolaires de l'os maxillaire ou mandibulaire, limitant leurs mouvements. En fonction de leur localisation, le frein est appelé frein labial médian ou frein labial latéral.(3)

1.1.2 Histologie

Les freins sont des brides de fibres conjonctives constituées par un épithélium stratifié ortho kératinisé et parfois para kératinisé, formé de deux couches entre lesquelles se trouve un tissu conjonctif lâche. Ce conjonctif contient un réseau très dense de fibres (des fibres de collagènes, des fibres élastiques, des fibres oxytalanes) et plus rarement un tissu adipeux et des acini muqueux des glandes salivaires avec des nerfs, des vaisseaux sanguins et des vaisseaux lymphatiques dans les sections les plus profondes et des fibres musculaires en moindre quantité.(4)(5)

Par la diversité des résultats histologiques, les freins peuvent être classés en deux catégories :

- Freins de structure simple : constitués d'un repli strictement muqueux avec peu de fibres
- Freins de structure complexe : constitués d'un repli muqueux avec tractus fibreux ou musculo fibreux comportant une proportion plus ou moins grande de fibres musculaires.

Il n'y aura pas de différence histologique entre un frein de forme et position normale et un frein anormalement développé.

1.1.3 Classifications

Chez le fœtus, le frein unit la papille palatine au tubercule labial, et divise les maxillaires en deux héli-arcades. A la naissance, une attache charnue médiane recouvre la crête alvéolaire non dentée. Elle se situe encore à cet emplacement lors de l'éruption des deux incisives centrales temporaires. Avec la croissance en hauteur des procès alvéolaires, le frein labial semble subir une migration apicale, mais en réalité son insertion ne se déplace pas.(6)

Plusieurs classifications existent pour classer les freins maxillaires, la plus utilisée en pratique clinique est la classification morphologique et fonctionnelle de Placek et al (1974)(7). Elle classe les freins en fonction de leur insertion par rapport au parodonte marginal :

- Type I : Attachement muqueux : le frein se situe dans la muqueuse alvéolaire et s'étend jusqu'à la ligne muco-gingivale.
- Type II : Attachement gingival : le frein s'étend de la muqueuse alvéolaire jusqu'à la gencive attachée.
- Type III : Attachement papillaire : le frein s'étend de la muqueuse alvéolaire jusqu'à la papille interdentaire, ainsi la traction de la lèvre entraîne une mobilité de la gencive marginale.

- Type IV : Attachement papillaire pénétrant : l'insertion du frein s'étend de la muqueuse alvéolaire jusqu'à la papille interdentaire et au-delà (sommet du septum gingival).

Les freins type I et II sont considérés « normaux » alors que les freins type III et IV représentent des freins « pathogènes ». Un frein est considéré comme pathologique quand son insertion ou sa taille interfère avec une fonction, une thérapeutique ou qu'il est délétère pour les tissus parodontaux.

1.2 Le frein lingual

1.2.1 Définition

Le frein de la langue est défini comme le trait d'union entre la langue, le plancher lingual et l'arcade mandibulaire. Le frein lingual contribue à déterminer la position de la langue aussi bien verticalement que sagittalement, il fixe antérieurement la langue à la mandibule et empêche sa chute vers l'arrière et contrôle l'accomplissement des fonctions auxquelles elle participe : respiration, déglutition et phonation.(8)

1.2.2 Histologie

Le frein lingual est une structure anatomique constitué d'une fibromuqueuse dense de type pavimenteux stratifiée, non innervée, dépourvue de fibres musculaires et constituée d'un réseau très dense de fibres conjonctives et oxytalamiques et de conjonctif lâche.(9)

1.2.3 Classification

Lorsque le frein est court et épais ou à une insertion limitant les mouvements linguaux, il résulte une ankyloglossie. L'ankyloglossie est une malformation congénitale, on retrouve 2 facteurs étiologiques(10) :

- Facteur génétique : probablement en cause dans la mesure où la présence d'un frein serré est souvent familiale (bien que l'on ne sache pas quels composants génétiques sont en cause chez les patients affectés).
- Facteur embryonnaire :
 - ✓ Au début du développement, la langue est fusionnée au plancher lingual, stomodeum. La mort et la résorption cellulaires libèrent la langue et le frein demeure le seul vestige de cette fusion initiale ;
 - ✓ Le déficit de « mort cellulaire embryonnaire » (apoptose) provoque un défaut de clivage entre la pointe de la langue et le plancher buccal et aboutit à une modification de la texture ainsi que des emplacements d'insertion des freins.

Cette pathologie affecte plus les hommes que les femmes. L'ankyloglossie est retrouvée principalement de manière isolée chez les nouveaux nés dans environ 5% des cas.(8) Cependant, nous retrouvons cette malformation dans certains syndromes tel que le syndrome Simpson-Golabi-Behmel, syndrome Opitz, Syndrome Beckwith-Wiedemann et le syndrome oro facio digita.(11)(12)

Plusieurs classifications ont été proposées :

La classification selon Dahan (insertion alvéolaire)(13)

- Une insertion alvéolaire haute : au niveau du tiers coronaire des racines des incisives
- Une insertion alvéolaire basse : au niveau du tiers radiculaire (apical)
- Une insertion alvéolaire très basse : au niveau de l'os basal.

Les freins linguaux à insertion alvéolaire (selon Dahan) sont pathogènes car ils ont des répercussion parodontales et orthodontiques. Ainsi une insertion mandibulaire du frein trop haute peut s'associer respectivement à une linguo-version des incisives mandibulaires, trop basse à une vestibulo-version de celles-ci ou basale à une rétromandibulie.

La classification selon Kotlow (Insertion au niveau de la pointe de la langue)(14)

Kotlow donne des critères pour évaluer l'intensité de l'ankyloglossie et mesurer la distance entre l'insertion du frein et la pointe de la langue, cette distance peut être de :

- Classe I : Plus de 16 mm : ankyloglossie cliniquement acceptable
- Classe II : De 8 à 11mm : ankyloglossie modérée
- Classe III : De 3 - 7 mm : ankyloglossie sévère
- Classe IV : Moins de 3 mm : ankyloglossie complète.

Les freins linguaux à insertion près de la pointe de la langue (selon Kotlow) sont pathogènes car ils ont un retentissement fonctionnel. Les variations de son insertion sont à l'origine d'une brièveté du frein, ce qu'on appelle « ankyloglossie ».(15)

2. La Freinectomie

2.1 Indications chirurgicales

2.1.1 Frein labial

Dans de nombreux cas anormaux, le frein peut compromettre la santé gingivale dû à sa faible taille ou lorsqu'il est trop proche de la gencive marginale. La tension directe exercée sur la gencive marginale entraîne l'accumulation de biofilm, une inflammation gingivale et la formation de poches. Ce qui peut entraîner une récession gingivale par traction musculaire de la lèvre. Un frein labial pathologique peut également favoriser la formation de lésion carieuse, une gêne esthétique, un diastème interincisif ou diminuer la stabilité d'une prothèse.(16)

Concernant le diastème interincisif, le rôle du frein labial maxillaire dans l'étiologie du diastème antérieur ou de la réouverture de ce dernier après un traitement orthodontique est controversé.(6) Il n'existe pas de consensus permettant de déterminer le moment le plus propice pour intervenir. Néanmoins plusieurs auteurs s'accordent sur la

nécessité d'attendre l'éruption du bloc incisivo-canin avant tout geste chirurgical, car le diastème présent dans 97% des cas à l'âge de 5 ans, n'est retrouvé que dans 7% des cas à l'âge de 12 ans (Oesterle et Shellhart 1999). D'autres auteurs préfèrent réaliser la freinectomie avant le traitement orthodontique car un frein anormal empêcherait le bon déroulement du traitement. (17)

Ainsi, le traitement chirurgical est indiqué lorsque le patient présente un frein de Type III ou IV, associé à des facteurs prédisposants créant des problèmes fonctionnels, orthodontiques, esthétiques ou parodontaux. (18)

2.1.2 Frein lingual

Le diagnostic de l'ankyloglossie est réalisé très tôt chez le nouveau-né ou l'enfant car il crée des difficultés pour déglutir, le limitant dans la succion ou pouvant entraîner des fuites de lait. Dans des cas sévères, des troubles d'allaitement vont affecter la prise de poids du nouveau-né voir diminuer la production de lait maternel.(19) De plus, la langue intervient dans la phonation, ainsi un frein court crée des désordres dans l'élocution. Nous les retrouvons principalement pour les lettres R, S et Z.(15)

Enfin, la langue intervient dans le développement des maxillaires. En effet, fonction et forme sont intimement liées dans la cavité buccale. Ainsi, beaucoup de cas de Classe III sont dues à un frein court qui maintient la langue au plancher développant la mandibule en excès ou à l'inverse, une hypomaxillie. La béance intermaxillaire peut aussi être causée par un frein court par le placement lingual anormal créant un diastème des incisives mandibulaires.(20)

Si l'anomalie est relativement sévère et crée des limitations fonctionnelles, alors la chirurgie associée à une thérapie linguale est indiquée pour réhabiliter les fonctions linguales.

Un frein pathologique peut être traité par un acte chirurgical, appelé freinectomie. La freinectomie est l'excision complète du frein, y compris ses adhérences à l'os sous-jacent. Elle peut être réalisée soit par la technique chirurgicale conventionnelle à l'aide d'une lame froide, soit par laser.(1)

2.2 Chirurgie conventionnelle

2.2.1 Freinectomie linguale

C'est une technique bénigne qui demande une grande attention car de nombreuses structures anatomiques nobles sont très proches ; tels que les muscles génioglosses, les veines ranines, l'artère linguale et les canaux salivaires. Cette intervention peut être pratiquée dès le plus jeune âge, réalisable dès la naissance d'une manière très expéditive par simple section, on parle alors de frenotomie.(17)

- Après aseptie exo et endo-buccale, pose d'un champ stérile.
- Anesthésie avec vasoconstricteur para-apicale linguale rétro-incisive, la base de la langue est infiltrée en surface de part et d'autre du frein, au niveau du plancher et sur le bout de la langue.

Pour permettre une meilleure préhension et visibilité au cours de la chirurgie on peut passer un fil de suture au niveau de la pointe de la langue et/ ou placer une pince hémostatique à la base du frein ou encore une sonde cannelée tenue en haut et en arrière par l'aide opératoire. Les acini des canaux salivaires de Wharton sont visualisés et doivent être respectés au cours de l'incision.

- Incision perpendiculaire à l'axe du frein de la langue à mi-distance de ses insertions, cette incision est superficielle.

- La muqueuse est décollée délicatement sur environ 10 à 15mm de la partie moyenne de l'incision à l'aide de ciseaux de type Metzenbaum à bout rond fermés puis en les écartant. Il faut littéralement « peler la langue » en partant de son extrémité inférieure en disséquant latéralement en surface et en profondeur, ce qui détachera progressivement la partie inférieure de la région mobile de la langue en remontant vers le haut, on doit toujours voir les ciseaux par transparence. Il faut tracter en avant la muqueuse de manière à la séparer du plan sous-jacent. La longueur du frein devrait alors être au moins deux fois plus importante qu'initialement.
- Les berges de la plaie sont rapprochées et suturées par un surjet ou des points simples séparés. Il est préférable d'utiliser un fil de suture synthétique très fin (5/0 ou 6/0) et une aiguille demi-cercle courte (16mm) pour préserver l'intégrité des berges de la muqueuse sublinguale très fragile.

Un contrôle à 1 semaine sera effectué pour l'ablation des fils de suture et rappel des exercices de mobilisation et d'étirement linguaux.(21)

2.2.2 Freinectomie labiale maxillaire

- Désinfection du champ opératoire, effectué par l'application d'un désinfectant stérile (Bétadine en solution aqueuse 10%). On attend que le désinfectant ait séché avant de poser les champs stériles.
- Tirer la lèvre de façon à bien visualiser l'ensemble du frein, puis anesthésier par des infiltrations para-apicales vestibulaires (de part et d'autre du frein), puis faire des rappels papillaires et palatins (en cas d'une insertion palatine). Il est important de ne pas trop infiltrer le site opératoire par le liquide anesthésique, et ce pour éviter un soulèvement du frein qui devient difficile à éliminer.

Pour permettre la préhension du frein, on le saisit à l'aide des mors d'une pince hémostatique courbe de type Leriche, insérée au fond du vestibule, tenu parallèlement au grand axe de la dent, l'extrémité de la pince étant au niveau de la jonction muco-gingivale.

- Réalisation de deux incisions franches jusqu'au contact osseux, à 1 mm de part et d'autre du frein. Ces deux incisions sont convergentes au niveau de la partie coronaire et divergentes vers le fond du vestibule pour former un V. Ce V est plus ou moins ouvert en fonction de l'anatomie du frein. Ces incisions peuvent se prolonger au niveau palatin de façon à englober la papille rétro incisive.
- Incision finale libérant le frein à son insertion labiale. Le frein est alors détaché du périoste et sa partie triangulaire est réséquée et enlevée à l'aide de cette pince hémostatique. Il apparaît alors une perte de substance en forme de trapèze.

Une éventuelle plastie de glissement de la fibro muqueuse, nécessitant un décollement sous périoste, peut être nécessaire pour obtenir un rapprochement des berges sans tension excessive.

- Commencer les sutures par la base de la plaie de façon à rapprocher les berges et les maintenir ensemble au périoste, au fond du vestibule. Suturer par une série de points en O le reste de la plaie en terminant par la partie labiale de la plaie. Les zones inter dentaire et rétro incisive ne nécessitent pas une fermeture hermétique, la cicatrisation sera alors de deuxième intention.

Contrôle à 1 semaine avec dépose des sutures.(17)

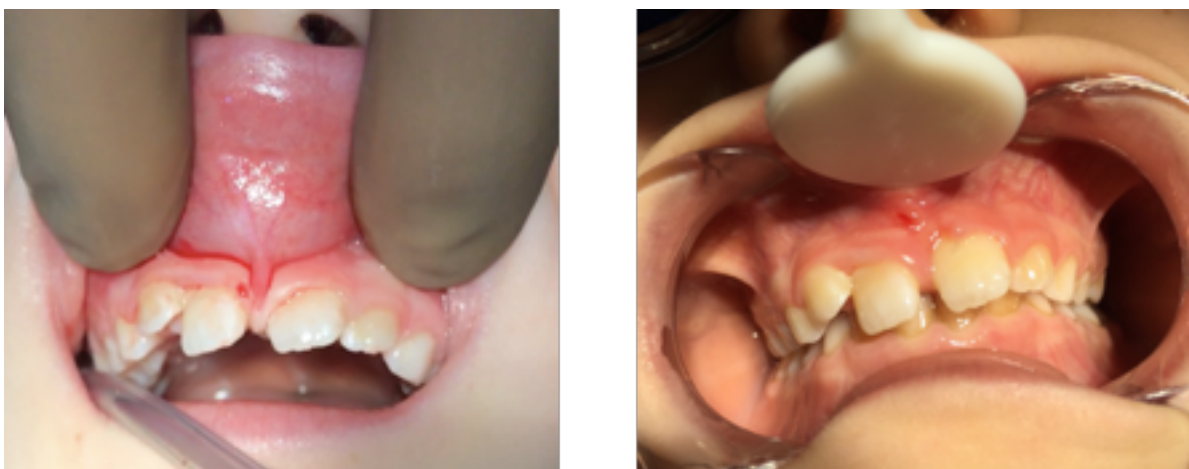

FIGURE 1. PHOTO PRE-OPERATOIRE ET POST OPERATOIRE D'UNE FRENECTOMIE LABIALE SUPERIEURE. COURTOISIE DR FENELON

2.2.3 Freinectomie labiale mandibulaire

La technique est la même mais avec la réalisation de sutures périostées pour éviter la remontée de la muqueuse.

- Asepsie exo et endo buccale et pose du champ stérile
- Anesthésie locale sous muqueuse avec vasoconstricteur de part et d'autre du frein. Un complément lingual peut être utile.

Délimitation de l'insertion labiale du frein par mise en place d'une pince hémostatique courbe de type Leriche.

- Incision franche jusqu'au contact osseux de part et d'autre du frein, immédiatement à sa base.
- Incision finale libérant le frein à son insertion labiale
- Première suture placée à la base de la plaie de façon à rapprocher les berges et les maintenir ensemble au périoste au fond du vestibule. Les sutures suivantes ferment la partie labiale de la plaie.

Contrôle à 1 semaine pour retrait des points

La chirurgie conventionnelle utilisant la lame froide est utilisée depuis de nombreuses années. Cette technique chirurgicale est efficace mais souvent associée à une douleur postopératoire voir un œdème ainsi, depuis peu, un traitement chirurgicale alternatif a été proposé grâce à l'apparition du laser.

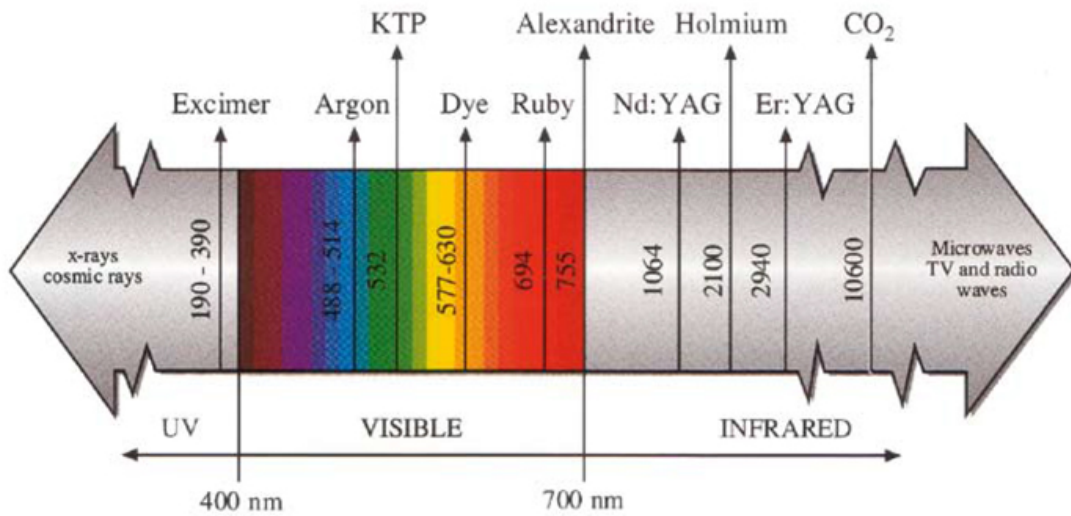
3. Laser

Le laser a été mis en « lumière » par A. Einstein en 1917, lorsqu'il publia ses travaux sur les notions d'absorption de lumière par la matière, puis par son émission spontanée et stimulée. Il posa ainsi les bases scientifiques du LASER dont l'acronyme signifie : Light Amplification by Stimulated Emission of Radiation, qui se traduit en français par « amplification de la lumière par émission stimulée ». (22)

Il aura fallu attendre près d'un demi-siècle pour que ses applications thérapeutiques voient le jour. Le premier laser est apparu en 1960 en Californie, créé par Théodore Maiman, physicien américain. Pour ce faire, il utilisa les travaux d'Albert Einstein sur l'absorption et l'émission de la lumière, ainsi que ceux d'Alfred Kastler (1954) sur le pompage optique. C'est un laser utilisant comme milieu actif un cristal de rubis cylindrique d'un centimètre de diamètre qui est illuminé par un tube de lampe flash héli-coïdal. Il expose alors les applications du laser qu'il envisage : recherche moléculaire, télécommunication, communication spatiale, soudure, gravure, chirurgie, etc.(23)

Bien que le premier laser de Maiman fût appliqué sur une dent extraite, le tout premier laser vendu pour un usage dentaire fait son apparition en 1989 : le Nd : YAG. Ce laser avait été conçu en 1987, mais deux années ont été nécessaires pour obtenir l'autorisation de la Food and Drug Administration (FDA) pour vendre ce dispositif médical à usage dentaire. Par la suite d'autres lasers déjà utilisés dans la médecine ont été adaptés à un usage dentaire dans les années 1990 : les lasers argon, CO2 et diodes.(24)

3.1 Notions physiques



La lumière est l'ensemble des ondes électromagnétiques visibles par l'œil humain. Les longueurs d'onde sont comprises entre 380 nm (violet) et 780 nm (rouge). Les courtes longueurs d'onde (805 à 1 064 nm) sont essentiellement absorbées par la mélanine et l'hémoglobine, composantes des tissus mous. Les grandes longueurs d'onde (2 940 nm à 10 600 nm) des lasers erbium et CO₂ sont surtout absorbées par l'eau et l'hydroxyapatite, composants des tissus durs. Mais l'eau étant une composante très importante des tissus mous, ces lasers seront aussi utilisés dans les tissus mous.

Cette onde électromagnétique transporte des photons. Ces photons sont l'unité de base d'un rayonnement lumineux : ce sont des particules sans masse qui transportent de l'énergie. La « lumière » créée par le laser n'existe pas à l'état naturel : la lumière ordinaire est une émission spontanée d'un photon par un électron excité. Les électrons des couches externes des atomes du laser retiennent un surplus d'énergie qu'ils émettent lorsqu'ils sont stimulés : un photon interagit avec un atome excité, l'électron réalise un saut sur l'état d'énergie inférieur et émet un photon. Nous obtenons alors 2 photons identiques, en phase et émis exactement dans la même direction, qui vont à leur tour interagir avec d'autres atomes excités, et ainsi de suite. Ceci est permis par le principe

physique de l'émission stimulée ou induite : un phénomène d'amplification a lieu. L'ensemble des photons constitue le rayonnement laser. Tous les photons obtenus sont dans le même état, la lumière obtenue est donc cohérente.

Les ondes sont en phase les unes avec les autres et ont la même longueur d'onde : c'est donc une lumière monochromatique, contrairement à la lumière du soleil, qui est polychromatique. La lumière laser est collimatée : ces rayonnements sont quasiment parallèles, le faisceau se dirige en ligne droite.(23)

3.2 Fonctionnement d'un laser

Le laser est composé de 4 parties :

- Le milieu actif du laser : c'est l'ensemble des atomes que l'on va venir exciter. Selon le laser, il peut être solide, liquide ou gazeux. Il détermine la longueur d'onde du faisceau qui sera émis et donne la dénomination du laser.
- La source de pompage : c'est une énergie soit électrique, soit lumineuse, qui va exciter les atomes du milieu actif. Elle peut fonctionner en mode continu ou pulsé.
- Un miroir : il ré injecte la lumière dans le milieu actif du laser
- Un miroir semi réfléchissant : il laisse passer les photons en phase et dans les mêmes directions.

Une onde électromagnétique est alors créée, rassemblant des photons ayant la même fréquence. Celle-ci est liée à la longueur d'onde, distance entre 2 crêtes, qui définit son spectre. Nous pouvons donc obtenir un rayon laser lumineux (visible), ou des rayons lasers appartenant au domaine de l'infra-rouge.

3.3 Effet sur la cible recherché en chirurgie

3.3.1 Effet thermique

C'est l'effet le plus attendu lorsque nous soignons avec les lasers.

Nous distinguons 3 étapes :

1. Création d'une source de chaleur,

2. Transfert de la chaleur dans les tissus par le phénomène de conduction : par des interactions, les molécules ayant un surplus d'énergie, la transmettent autour d'elle suite à des vibrations et chocs moléculaires. Ainsi on obtient un volume chauffé dans un second temps, plus conséquent que le premier volume qui avait reçu le rayonnement.
3. Enfin, le processus de dénaturation tissulaire commence : il dépend de la température in situ, de la durée du rayonnement et de la nature du tissu.(25)

3.3.2 Biostimulation cellulaire

Effet anti-inflammatoire, antalgique, et stimule l'activation et l'accélération de la cicatrisation.

3.4 Les lasers les plus répandus en odontologie chirurgicale

3.4.1 Lasers erbium

La famille des lasers erbium, milieu actif de nature solide, est représentée par trois lasers :

- l'Er : YAG (erbium : yttrium-aluminium-garnet), longueur d'onde de 2,94 µm. C'est celui qui a la meilleure absorption pour l'eau et donc le plus employé. Pour cette raison, nous développerons que ce laser dans la famille des lasers Erbium.
- l'Er, Cr : YSGG (erbium-chromium : yttrium-scandium-gadolinium-garnet), longueur d'onde de 2,78 µm,
- l'Er : YSGG (erbium : yttrium-scandium-gadolinium-garnet), longueur d'onde de 2,79 µm.

Les grenats (« garnet ») retrouvés dans la composition du milieu amplificateur du laser sont des solides cristallins.(25)

L'Er : YAG

Ce laser utilise comme matériaux un grenat d'yttrium et d'aluminium, dopé à l'erbium, une terre rare. Sa longueur d'onde est de 2,94 μm . C'est le laser le plus polyvalent en odontologie. Le rayonnement produit intervient donc sur le pic d'absorption de l'eau, mais aussi l'hydroxyapatite. Il en résulte une très bonne absorption par l'émail et la dentine, mais aussi les tissus mous. C'est un bon choix de par sa sécurité d'emploi et sa polyvalence.

Son domaine principal d'utilisation est la préparation des cavités carieuses, mais il est très retrouvé en chirurgie, en parodontologie et en endodontie. Cependant, du fait de la forte absorption par la surface irradiée de l'énergie des lasers dotés d'erbium, il résulte une très faible profondeur de pénétration dans les tissus hydratés, ainsi en chirurgie le travail s'effectue en surface (pas de pénétration) et peu de chaleur mais sous saignement.

Il est généralement transmis par un bras articulé ou un guide creux.(26)

3.4.2 Laser CO2

Le milieu actif est un gaz, composé de 10 à 20 % de dioxyde de carbone, de 10 à 20 % diazote, de dihydrogène et d'hélium. Il est activé par une décharge électrique. Le laser à CO2 peut émettre à des longueurs d'onde de 10,6 μm , 9,3 μm et 9,6 μm . Leur affinité est donc différente pour l'eau et l'hydroxyapatite selon la longueur d'onde du laser utilisée.

Ce laser a comme utilisation principale la chirurgie des tissus mous : il permet de réaliser des incisions et l'hémostase. Il possède un effet de coagulation par diffusion thermique. Il possède une bonne absorption dans l'eau mais une mauvaise absorption dans l'hémoglobine. Il pourrait être utilisé pour les tissus durs mais la longueur d'onde la plus commercialisée (10,6 μm) est moins absorbée par l'hydroxyapatite que celle retrouvée dans les laboratoires (9,6 μm). De plus des problèmes de surchauffe existent, car ces lasers retrouvés dans le commerce ont des durées d'impulsions trop longues. Pour l'instant, la durée d'une impulsion est de l'ordre de la centaine de microseconde.

Le système de transmission du faisceau est le système de tube creux ou de bras articulé, le rayon ne peut être conduit avec les fibres optiques.(27)

3.4.3 Laser diode

Les milieux actifs de ce type de laser sont constitués de différents semi-conducteurs à l'état solide. Les plus utilisés en chirurgie dentaire sont à base d'arséniure de gallium (Ga As), dopés par de l'aluminium, ou de l'indium, activés par une décharge électrique. Ils émettent donc dans le spectre proche infrarouge, entre 810 et 980 nm selon la composition du milieu actif. C'est un laser qui émet en mode continu, mais le faisceau peut être utilisé en mode pulsé grâce à un système mécanique d'obturation.

Ces longueurs d'ondes sont très absorbées par les tissus contenant de l'hémoglobine et de la mélanine. Elles sont aussi absorbées par l'eau ce qui en fait un laser très utilisé en chirurgie mais aussi en parodontologie et endodontie.

Les propriétés chimiques et physiques des matériaux utilisés permettent d'avoir des lasers de petites dimensions, et d'obtenir par superposition optique des puissances très élevées.(28)

3.4.4 Laser Nd : YAG

Il est composé d'un barreau de cristal de grenat d'yttrium et d'aluminium dopé au néodyme.

Sa longueur d'onde est de 1 064 nm. Il émet en mode impulsionnel.

Il est très absorbé par les tissus pigmentés (hémoglobine et mélanine) apportant une bonne coagulation et plus modérément par l'eau et l'hydroxyapatite : il a donc une pénétration importante dans les tissus mous, de 3 à 4 mm. Le rayonnement peut donc causer des dégâts en profondeur. Son domaine principal d'utilisation est la chirurgie, l'endodontie, la coagulation et la désensibilisation.(29)

3.4.5 Laser KTP

Ce laser utilise le même milieu actif que le Nd : YAG mais le faisceau passe à travers un deuxième cristal de phosphate de potassium et de titanyle : la lumière obtenue fait donc partie du domaine visible avec une longueur d'onde de 532 nm. Il émet en mode continu.

Il est très absorbé par la mélanine et l'hémoglobine. Il permet une très bonne coagulation des tissus pendant leur incision : il est ainsi utilisé en chirurgie et en parodontologie.

Il est aussi utilisé pour son efficacité pour les blanchiments : il accélère la réaction de dissolution des molécules colorées (comme la tétracycline), ainsi que la production de radicaux libres sans problème d'élévation thermique néfaste et d'augmentation de sensibilité.(17)

Les principaux lasers utilisés ainsi que leurs modes d'utilisations, abordés ci-dessus, sont présentés de façon synthétique dans le tableau 1.

Lasers	CO2	L'Er-Yag	Nd-Yag	KTP	Diode
Milieu actif	Mélange gazeux : CO2, N, He	Cristal de grenat d'yttrium et d'aluminium, dopé à l'erbium	Cristal de grenat d'alumine à l'yttrium et dopé au Néodymium	Cristal de grenat d'alumine à l'yttrium et dopé Nd3+	1/2 conducteur : Arséniure de Gallium
Lg d'onde	10,6 µm	2940 nm	1064 nm	532nm	810nm, 980 nm
Absorption	Eau et Hydroxyapatite	Eau et Hydroxyapatite	Hémoglobine et Mélanine	Hémoglobine et Mélanine	Hémoglobine et Mélanine
Application clinique	<ul style="list-style-type: none"> - Chirurgie exsanguine des tissus mous - Hémostase 	<ul style="list-style-type: none"> - Tissus durs : carie, chirurgie endodontique - Aphte, ulcère, herpes - Biostimulation - Hémostase - Désensibilisation de collets - Chirurgie des tissus mous - Désinfection endos canalaire - Parodontie (poche supra et infra osseuse) 	<ul style="list-style-type: none"> - Hémostase - Désensibilisation de collets - Aphte, ulcère, herpes - Désinfection endocanalaire - Chirurgie des tissus mous 	<ul style="list-style-type: none"> - Chirurgie des tissus mous - Parodontie (poche supra et infra osseuse) - Éclaircissement dentaire 	<ul style="list-style-type: none"> - Hémostase - Chirurgie des tissus mous - LLLT - Désinfection endo-canalaire - Parodontie (poche supra et infra osseuse) - PAD avec un colorant

Tableau 1 : Récapitulatif des lasers utilisés en odontologie chirurgicale

3.5 Freinectomie au Laser : technique chirurgicale

3.5.1 Freinectomie labiale

- Anesthésie locale minimale
- Après une première incision dans le sens sagittal, il faut continuer à couper les fibres en suivant un V, ce qui va désinsérer les fibres du frein de la jonction muco gingivale.
- Une fois l'incision faite et les fibres de collagène vaporisées, une légère incision est réalisée au niveau du périoste en utilisant le spray air/eau pour un meilleur contrôle des dommages thermiques. Des incisions obliques permettent de disloquer les fibres connectées au périoste et complète la chirurgie.
- L'hémostase est réalisée à l'aide d'une faible puissance.

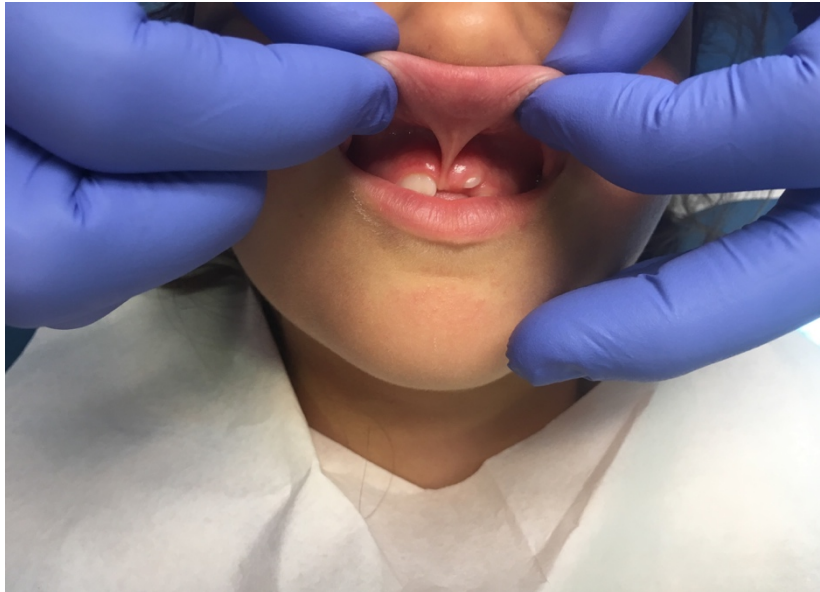

FIGURE 2 : PHOTO PRE-OPERATOIRE D'UNE FREINECTOMIE LABIALE SUPERIEURE REALISEE AU LASER DIODE. COURTOISIE DR ACKER

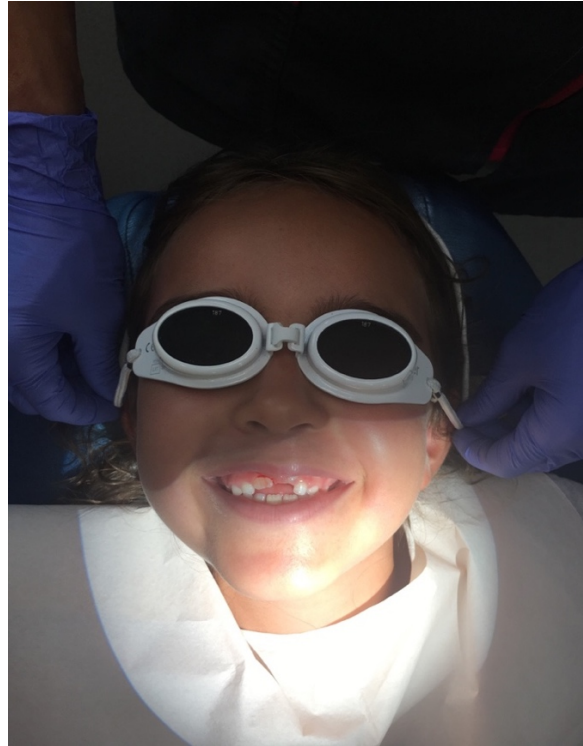

FIGURE 3 : PORT DE LUNETTES DE PROTECTION OBLIGATOIRE. COURTOISIE DR ACKER

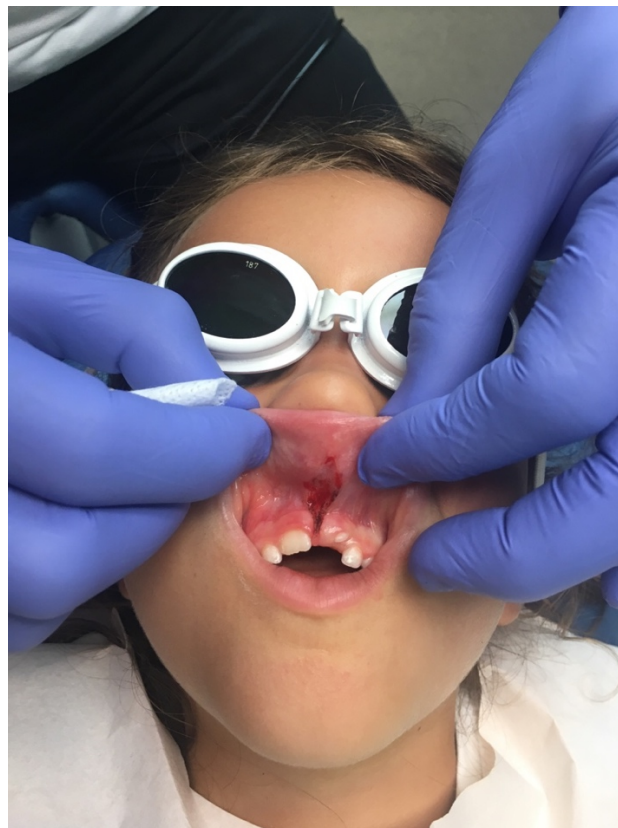

FIGURE 4 : PHOTO POST-OPERATOIRE D'UNE FREINECTOMIE LABIALE SUPERIEURE REALISEE AU LASER DIODE. COURTOISIE DR ACKER

3.5.2 Freinectomie linguale

- L'anesthésie topique suffit mais les auteurs recommandent l'utilisation d'anesthésie locale pour les moins expérimentés.

Les lunettes loupes sont recommandées pour localiser les veines linguales et les glandes salivaires, ainsi l'incision sera plus précise évitant les traumatismes vasculaires. Pour permettre une meilleure préhension et visibilité au cours de la chirurgie on peut passer un fil de suture au niveau de la pointe de la langue et/ ou placer une pince hémostatique à la base du frein ou encore une sonde cannelée tenue en haut et en arrière par l'aide opératoire.

- L'incision est réalisée avec une faible énergie et de faible fréquence pulsionnelle pour un meilleur contrôle de la vaporisation des fibres collagéniques. L'intervention chirurgicale est complétée par l'utilisation du spray air eau pour rafraîchir les tissus et rendre la zone propre et visible.

Pour diminuer les cicatrices, la langue doit être immédiatement mobilisée après la chirurgie par de simple mobilisation et des exercices d'étirement, permettant la réhabilitation fonctionnelle. Rendez-vous post-opératoire à 3, 7, 21 jours, 6 mois, 1 an.(21)

CHAPITRE 2 : OBJECTIF

La freinectomie est principalement réalisée chez des patients jeunes qui peuvent montrer une certaine appréhension. De façon conventionnelle, il s'agit d'une chirurgie réalisée à la lame froide et nécessitant des points de sutures. Depuis les années 60, l'apparition du laser a permis de proposer un traitement alternatif.

Plusieurs auteurs ont rapporté l'intérêt du laser dans cette indication (rapidité d'intervention, hémostase, prévention de la douleur post-opératoire etc). Néanmoins, à ce jour il n'existe pas de consensus permettant de choisir l'une des deux techniques.

Par conséquent, l'objectif principal de cette étude était de comparer, grâce à une revue systématique de la littérature, la gestion péri-opératoire des patients ayant bénéficié d'une freinectomie au laser *versus* lame froide sur plusieurs paramètres : per-opératoires (durée de l'intervention, saignements) et post-opératoires (douleur, oedème, gêne à la mastication ou à la phonation ...).

CHAPITRE 3 : MATERIEL ET METHODE

1. Schéma d'étude

Pour répondre à notre objectif, nous avons réalisé une revue systématique de la littérature scientifique. Les critères d'inclusion et d'exclusion et la méthode de recherche ont été préalablement définis dans un protocole et n'ont pas été modifiés en cours de travail.

Une question de recherche a été définie en utilisant la méthode PICO (patient, intervention, comparaison, outcome) : « Est ce que l'utilisation du laser améliore la gestion péri-opératoire des patients bénéficiant d'une freinectomie par rapport à la technique conventionnelle à la lame froide » ?

- Patient/population :

Patient avec un frein court.

- Intervention :

Freinectomie.

- Comparaison :

Chirurgie conventionnelle avec lame froide *versus* laser.

- Résultats :

Les critères de jugement recherchés étaient la durée de l'intervention, le saignement per et post opératoire, l'évaluation de la douleur, oedème, l'inconfort à la mastication et la parole ainsi que la survenue de complications.

2. Stratégie de recherche

2.1 Méthode de recherche

Les bases de données électroniques PubMed et Scopus ont été utilisées pour la recherche d'articles. Une équation de recherche a été élaborée à partir des termes MeSH. La même combinaison de mots-clefs a été utilisée pour les deux bases de données :

frenectom* AND ("surgical procedures, operative"[MeSH terms] OR "lasers"[MeSH terms])

La recherche électronique a été réalisée jusqu'au 01/12/2018. La recherche manuelle concernait principalement l'analyse manuelle des références des articles inclus. La gestion des sources et des références bibliographiques a été effectuée grâce au logiciel ZOTERO.

2.2. Critères d'éligibilité

Les articles répondant aux critères suivants ont été inclus dans notre revue :

- Etudes thérapeutiques prospectives randomisées ou quasi-randomisées et les séries de cas
- Articles en langues anglaise et française
- Articles ultérieurs à 1995
- Études menées chez l'homme

Les revues de la littérature, les études descriptives, cas clinique, les études *in vitro* ainsi que celles menées chez l'animal n'étaient pas inclus.

2.3 Sélection des études

La sélection, selon les critères d'inclusion et d'exclusion définis au préalable, a été effectuée de manière indépendante par les 2 relecteurs pour chaque étape de lecture des titres, des résumés puis des textes complets. En premier lieu les titres ont été étudiés, et les doublons éliminés. Puis les résumés des articles ont été étudiés, et si la conservation d'un article paraissait probable, le texte intégral était lu. Enfin, les références bibliographiques des articles sélectionnés étaient passées en revue, pour d'éventuelles inclusions supplémentaires. La qualité des études incluses a été évaluée et classée en s'appuyant sur la classification adoptée par le North American Spine Society.

2.4 Extraction des données et analyse

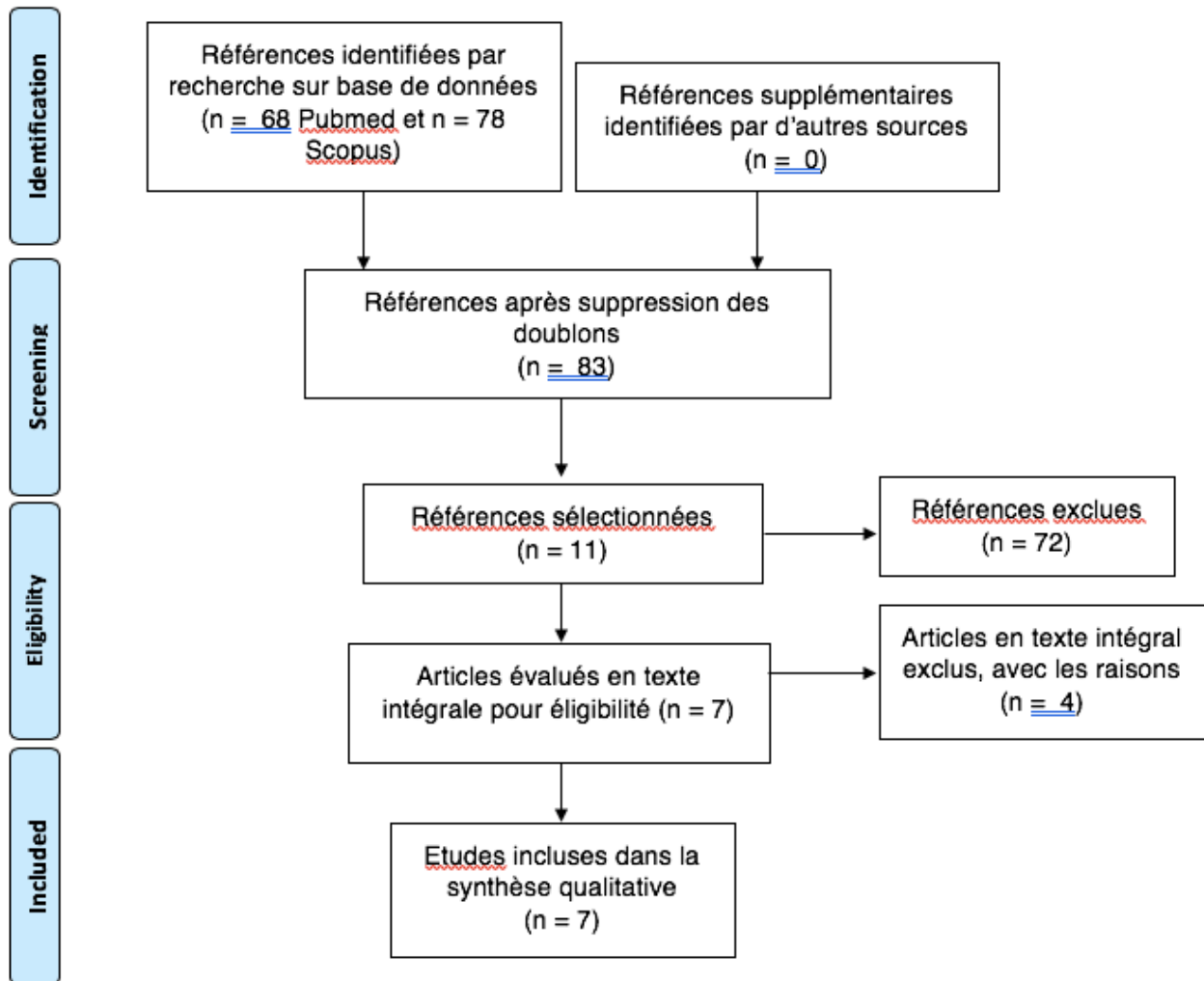
Les articles ont été ensuite lus et analysés, à la recherche de données concernant la freinectomie. Nous avons extrait les données dans une grille de lecture construite à priori. Les données extraites recherchées ont été classées en différentes catégories :

- Type d'étude réalisé
- Effectif
- Durée de l'étude
- Propriétés du laser
- Frein concerné et classification
- Indication de la freinectomie
- Critère de jugement
- Résultats obtenus

CHAPITRE 4 : RESULTAT

1. Sélection des études

La procédure de sélection des études est résumée dans le diagramme de flux PRISMA :



La recherche électronique a regroupé initialement 146 articles. Après avoir éliminé les doublons, 83 articles concernant le laser et la freinetomie issus de la recherche électronique ont été conservés. Puis nous avons analysé les résumés de chaque article, et 72 articles ont été exclus, enfin nous avons analysé le texte complet, et rejeté 4 articles. La recherche par les sources des articles n'a mené à aucun article supplémentaire. Ainsi, 7 articles ont été retenus au total.

2. Caractéristiques des études incluses

Les essais cliniques étaient majoritairement menés en Turquie sauf deux ont été menés au Brésil. Tous sont en langue anglaise et ont des dates de publication comprises entre 2006 et 2018. Sur les 7 études incluses dans l'étude, on retrouve 6 essais clinique(30–35) et 1 article série de cas (36). Elles intéressaient 289 patients.

Les 6 essais cliniques randomisés ont enrôlé un total de 285 patients, avec une taille d'échantillons variant de 36 à 89 patients. La durée de suivi variait de quelques heures post-opératoires jusqu'à un suivi de trois mois. (Tableau 2). Les études incluses ont utilisé 3 lasers différents : Laser CO2, Laser Nd-YAG et Laser Diode (Tableau 3).

Seul un article(36) s'intéressait au frein lingual sans préciser la classification utilisée afin de caractériser les freins inclus. Parmi les six autres études qui ont étudié le frein labial, trois(30–32) comparaient à la fois le frein labial antérieur maxillaire et mandibulaire permettant de comparer la chirurgie conventionnelle et le laser par le même patient. Seules deux études(30,33) ont utilisé la classification de Placek *et al.* et ont précisé que les freins labiaux inclus dans leurs études devaient avoir une insertion papillaire donc Type III ou IV. Enfin, le même chirurgien réalisait toutes les chirurgies de l'étude dans quatre études(33,34,36,41) sur les sept sélectionnées, cette précision n'a pas été signalée concernant les trois autres études.

Auteur, Année	Type d'étude (niveau de preuve)	Effectif	Frein concerné	Indication	Durée de l'étude	Critère de jugement	Résultat
Haytac C., Ozcelik O. (2006)(35)	Essai clinique contrôlé randomisé (II)	40 patients	Frein labial antérieur maxillaire ou mandibulaire	NR	7 jours	<ul style="list-style-type: none"> - Douleur post-opératoire - Inconfort à la mastication - Inconfort à la phonation - Prise d'antalgique 	<ul style="list-style-type: none"> - Douleur Significativement inférieure pour le groupe laser comparé à la chirurgie conventionnelle - Inconfort fonctions masticatoire et phonation Significativement inférieure dans le groupe laser - Prise d'antalgique Par 85% des patients du groupe chirurgie conventionnelle contre 33.3% groupe laser.

Kara C. (2008)(31)	Essai clinique contrôlé randomisé (II)	40 patients <u>Groupe 1</u> (Chirurgie conventionnelle puis Laser) = 20 patients <u>Groupe 2</u> (Laser puis chirurgie conventionnelle) = 20 patients	Frein labial antérieur maxillaire et mandibulaire	Pour raison parodontale	7 jours	<ul style="list-style-type: none"> - Peur pré opératoire - Satisfaction post-opératoire - Douleur post-opératoire - Mastication post-opératoire - Phonation post-opératoire - Prise d'antalgique 	<ul style="list-style-type: none"> - Peur pré-opératoire Groupe 2, différence significative. - Satisfaction post-opératoire Significativement plus élevée pour le laser. - Douleur post-opératoire à 3h, J+1 et J+7 Significativement inférieure dans le groupe laser. - Mastication et Phonation post-opératoire à 3h, J+1 et J+7 Significativement inférieure dans le groupe laser. - Prise d'antalgique Par 92.5% des patients du groupe chirurgie conventionnelle contre 5% du groupe laser.
---------------------------	--	---	---	-------------------------	---------	--	--

<p>Júnior R. M., Gueiros L. A., Silva I. H., de Albuquerque Carvalho A., Leao J. C. (2013)(34)</p>	<p>Essai clinique non randomisé (II)</p>	<p>40 patients Chirurgie conventionnelle n= 22 patients Laser n= 18 patients</p>	<p>Frein labial antérieur maxillaire ou mandibulaire</p>	<p>Pour raison orthodontique, prothétique, parodontale ou phonation.</p>	<p>15 jours</p>	<ul style="list-style-type: none"> - Peur pré-opératoire - Temps opératoire - Saignement per opératoire - Quantité anesthésie - Suture - Prise d'antalgique - Douleur post-opératoire - Mastication post-opératoire - Phonation post-opératoire - Complications post-opératoire 	<ul style="list-style-type: none"> - Peur pré-opératoire Pas de différence significative - Temps per-opératoire Le laser est significativement ($p < 0,001$) plus rapide - Saignement per-opératoire Significativement supérieur pour la chirurgie conventionnelle (100%). - Carpule anesthésie Pas de différence significative - Suture Différence significative, pas de suture pour le laser - Prise d'antalgique Pas de différence significative - Douleur post-opératoire Pas de différence significative - Mastication et phonation Pas de différence significative - Complication post-opératoire 1 patient pour chirurgie conventionnelle : hémorragie post-opératoire 2 patients pour le laser : exposition osseuse
---	--	--	--	--	-----------------	---	---

<p>Junqueira M., Cunha N., Costa e Silva L., Araujo L., Moretti A., Couto Filho C., Sakai V. (2014)(36)</p>	<p>Case series (IV)</p>	<p>4 patients Chirurgie conventionnelle n= 3 Laser n= 1</p>	<p>Frein lingual</p>	<p>- Difficulté parole - Difficulté mouvements linguaux</p>	<p>NR</p>	<p>- Suture - Complication postopératoire</p>	<p>- Suture Pas de suture - Complications postopératoire Pas de complication postopératoire</p>
<p>Akpinar A., Toker H., Lekelemur Alpan A., Calisir M., (2016)(32)</p>	<p>Essai clinique randomisé contrôlé (II)</p>	<p>89 patients Chirurgie conventionnelle n= 44 patients Laser n= 45 patients</p>	<p>Frein labial antérieur maxillaire ou mandibulaire</p>	<p>Pour raison orthodontique, prothétique, parodontale ou phonation.</p>	<p>10 jours</p>	<p>- Quantité anesthésie - Temps opératoire - Saignement post-opératoire - Douleur post-opératoire - Mastication post-opératoire - Phonation post-opératoire</p>	<p>- Quantité anesthésie Pas de différence significative - Temps opératoire Pas de différence significative - Saignement post-opératoire Pas de différence significative - Douleur et inconfort à la mastication et phonation post-opératoire Dans le groupe chirurgie conventionnelle, les scores VAS sont significativement plus élevés pour tous les paramètres étudiés à J0, J+1 et J+3.</p>

<p>Uraz A., Cetiner F. D., Cula S., Guler B., Ozto- prak S. (2018)(33)</p>	<p>Essai cli- nique con- trôlé rando- misé (II)</p>	<p>36 patients Chirurgie conven- tionnelle n=16 pa- tients Laser n= 20 patients</p>	<p>Frein labial antérieur maxillaire</p>	<p>Pour rai- son ortho- dontique, prothé- tique ou parodon- tale.</p>	<p>3 mois</p>	<p>- Critères parodontaux : Indice de Plaque, Index Gingival, Pro- fondeur de Poche, Niveau d'At- tache, Saignement au sondage - Quantité anesthésie - Saignement per-opératoire - Douleur post-opératoire - Oedème et rougeur post-opé- ratoire - Inconfort fonction masticatoire - Inconfort fonction phonation - Suture - Mesure tissus mous : Gencive kératinisée, Gencive attachée, épaisseur Gencive attachée</p>	<p>- Critères parodontaux Pas de différence significative - Anesthésie Groupe chirurgie conven- tionnelle : 100% Groupe Laser : 40% - Douleur post-opératoire Pas de différence significative - Oedème et rougeur post-opé- ratoire Pas de différence significative : - Inconfort mastication et pa- role Pas de différence significative - Suture Différence significative, 100% chi- rurgie conventionnelle - Mesure tissus mous Pas de différence significative</p>
---	---	---	--	---	---------------	---	---

Calisir M., Ege. (2018)(30)	Essai clinique contrôlé randomisé (II)	40 patients <u>Groupe 1</u> (Chirurgie conventionnelle puis laser) n= 20 patients <u>Groupe 2</u> (Laser puis chirurgie conventionnelle) n= 20 patients	Frein labial antérieur maxillaire et mandibulaire	Pour raison orthodontique, prothétique, parodontale ou phonation	10 jours	<ul style="list-style-type: none"> - Satisfaction post-opératoire - Douleur post-opératoire - Inconfort Parole - Inconfort mastication 	<ul style="list-style-type: none"> - Satisfaction post-opératoire 77,5% des patients ont préféré la chirurgie au laser - Douleur post-opératoire Significativement inférieur pour le laser - Inconfort Parole Significativement inférieur pour le laser. - Inconfort Mastication Significativement inférieur pour le laser à J0. Aucune différence significative à J+3, J+7 et J+10 pour tous les critères.
--	--	---	---	--	----------	--	---

Tableau 2 : Résumé des études incluses

Auteur, Année	Type de laser	Longueur d'onde	Puissance	Fréquence	Energie	Durée d'impulsion
Haytac C., Ozcelik O. (2006)(35)	Laser CO2	NR	7 W	20 Hz	NR	0,010s
Kara C. (2008)(31)	Laser Nd-YAG	1064 nm	3.2 W	40 Hz	80 mJ	NR
Júnior R.M., Gueitos L.A., Silva I.H., de Albuquerque Carvalho A., Leao J.C. (2013)(34)	Laser Nd-YAG	1064 nm	4 W	40 Hz	40 J	10s
Junqueira M., Cunha N., Costa e Silva L., Araújo L., Moretti A., Couto Filho C., Sakai V. (2014)(36)	Laser Diode	800 nm	2 W	mode continu	NR	NA
Akpinar A., Toker H., Leketemur Alpan A., Calisir M. (2016)(32)	Laser Nd-YAG	1064 nm	4 W	40 Hz	100 mJ	150 µs
Uraz A., Cetiner F. D., Cula S., Guler B., Oztoprak S. (2018)(33)	Laser Diode	980 nm	2,8 W	mode continu	NR	NA
Calisir M., Ege (2018)(30)	Laser Nd-YAG	1064 nm	4 W	40 Hz	100 mJ	150 µs

Tableau 3 : Propriétés des lasers utilisés dans les études incluses

NA : Non Applicable

NR : Non Renseigné

2.1 Comparaison en préopératoire

2.1.1 Peur préopératoire

Deux études (31,34) se sont intéressées à la peur du patient avant la chirurgie. Les deux études ont évalué la peur préopératoire à l'aide de l'échelle visuelle analogique mais n'ont pas obtenu les mêmes résultats. En effet, Jùnior R. M. (2013) a constaté que 72,5% des patients présentaient une peur modérée avant la chirurgie peu importe le protocole. Cependant, dans l'étude réalisée par Kara C. (2008)(31), les patients ont eu l'expérience des deux protocoles (chirurgie conventionnelle et laser) à 1 semaine d'intervalle. Ainsi, pour le groupe qui a eu la chirurgie conventionnelle dans un premier temps, la peur pré-opératoire est la même avant les 2 chirurgies, à l'inverse le groupe, ayant eu dans un premier temps la chirurgie au laser, était moins anxieux pour la 2ème chirurgie réalisée de manière conventionnelle.

2.2 Comparaison en peropératoire

2.2.1 Anesthésie

Jùnior *et al.* (2013)(34) et Akpinar (2016)(32) ont réalisé une anesthésie locale pour chacun de leur patient qu'il soit traité par laser ou chirurgie conventionnelle. Pourtant, dans la série de cas, Junqueira(36) signalait que le laser nécessitait moins d'anesthésie locale. En effet, en 2018 Uraz *et al.*(33), obtenait aussi ce résultat, car seulement 40% des patients traités par laser avait eu recours à de l'anesthésie contre 100% traités par chirurgie conventionnelle.

2.2.2 Saignement peropératoire

Deux études ont comparé le saignement peropératoire : Jùnior *et al.*(34) et Uraz *et al.*(33) Dans l'étude d'Uraz *et al.*(33), il n'est pas précisé comment le saignement est évalué, quant à l'étude réalisée par Jùnior *et al.*(34), le saignement a été classé selon la quantité observée cliniquement : abondant, rare ou absent. 100% des patients traités par chirurgie conventionnelle ont saigné au cours de la chirurgie, dont 50% abondamment selon Jùnior *et al.*(34) contre 5,6% traité par laser ($p < 0.001$), soit un seul patient a présenté un faible saignement. De même, Uraz *et al.*(33) a montré qu'il n'y avait pas eu de saignement en per-opératoire pour les patients traités par laser.

2.2.3 Suture

La nécessité ou non de réaliser des sutures a été évaluée dans deux études : Jùnior *et al.*(34) et Uraz *et al.*(33) L'ensemble des patients traité par laser n'a pas nécessité de sutures, à l'inverse, 100% des patients ayant subi une freinectomie par chirurgie conventionnelle ont eu recours aux sutures. Les deux études ont utilisé un fil de suture en soie mais pas la même taille, un fil 5-0 pour Uraz *et al.*(33) et un fil 4-0 pour Jùnior *et al.*(34) Les autres études n'ont pas abordé la nécessité de suture ou non dans leur résultat mais l'ont évoqué dans leur protocole de chirurgie conventionnelle et seulement deux ont précisé qu'ils utilisaient un fil de soie 4-0 : Akpinar *et al.*(32) et Calisir *et Ege.*(30)

2.2.4 Durée opératoire

En 2013, Jùnior *et al.*(34), montrait que la chirurgie conventionnelle était plus longue qu'une chirurgie au laser, en effet, 10.2 min +/- 1.8 pour la chirurgie conventionnelle contre 7.7 min +/- 1.9 pour le laser ($p < 0,001$). Cette affirmation était aussi signalée dans la série de cas en 2014. Quant à Akpinar *et al.*(32) (2016), la différence du temps opératoire était selon eux non significative, 9.93 min +/- 3.32 pour la chirurgie conventionnelle contre 8.84 min +/- 3.11 pour le laser.

2.3 Comparaison en postopératoire

2.3.1 Douleur

Les sept études sélectionnées se sont intéressées à la douleur, toutes ont évalué cette dernière grâce à l'échelle visuelle analogie. Quatre études cliniques, Haytac *et al.* (2006)(35), Kara *et al.* (2008)(31), Akpinar *et al.* et Calisir et Ege (2018)(30), ont montré que la douleur était significativement inférieure lorsque la freinectomie était réalisée avec le laser *versus* chirurgie conventionnelle. Cette différence allait jusqu'à 7 jours post-opératoire dans les études réalisées par Haytac *et al.*(35) et Kara *et al.*(31) et seulement jusqu'au lendemain de la chirurgie pour Calisir et Ege(30). En 2016, Akpinar *et al.*(32) complètent les résultats des études précédentes en évaluant la douleur en fonction de la technique et du genre. Ainsi, chez les femmes, la douleur est inférieure avec le laser jusqu'à 3 jours post-opératoire et chez les hommes cette différence est significative que le jour de l'opération.

De plus, Jùnior *et al.* (2013)(34) et Uraz *et al.*(2018)(33) n'ont pas montré de différence significative, ce dernier a rajouté que les scores VAS sont quand même inférieurs pour le laser contrairement à Jùnior *et al.*(34) qui ont signalé une diminution des scores à partir du 3ème jour post-opératoire pour la chirurgie conventionnelle et non pour le laser. Calisir et Ege(30) avaient aussi mis en évidence que même si la différence n'était pas statistiquement significative à J+3, J+7 et J+10, les scores VAS étaient inférieurs pour le laser.

2.3.2 Confort post-opératoire

Cinq études cliniques ont mis en évidence une différence significative dans le confort post-opératoire. Ces études s'intéressaient à l'inconfort ressenti par le patient à la mastication et lors de la phonation. Parmi ces études, celles réalisées par Haytac *et al.* (2006)(35) et Kara *et al.* (2008)(31) ont signalé moins d'inconfort pour mastiquer et dans la parole suite à la freinectomie réalisée au laser jusqu'au 7ème jour post-opératoire. Akpinar *et al.* (2016)(32) ont souligné que chez l'homme, seul l'inconfort à la parole était significativement inférieur pour le laser le jour de l'opération et à J+1.

Des résultats similaires étaient retrouvés dans l'étude de Calisir et Ege (2018)(30). En effet, l'inconfort à la phonation était significativement inférieur après la chirurgie au laser le jour de l'opération et à J+1, quant à la mastication, seul le jour de l'opération, celle-ci était significativement moins inconfortable avec le laser. A l'inverse, dans l'étude d'Uraz *et al.* (2018)(33), la différence était significative seulement pour la mastication et non la parole entre le laser *versus* chirurgie conventionnelle, même si les scores VAS sont supérieurs dans l'inconfort de la parole pour la chirurgie conventionnelle.

2.3.3 Oedème et rougeur

Une étude a comparé les suites opératoires, Uraz *et al.*(33), et les a évalués via une échelle visuelle analogique. La série de cas, réalisée par Junqueira *et al.* (2014)(36), a rapporté que le laser entraînait moins d'effets post-opératoires. Quant à Uraz *et al.*(33), ils n'ont pas trouvé de différence significative entre laser *versus* chirurgie conventionnelle. Parmi les scores VAS, il a été notifié cependant, que le 1^{er} jour l'œdème était plus élevé pour le laser et que seulement le 5^{ème} jour la rougeur était moindre pour le laser.

2.3.4 Prise d'antalgique

La nécessité ou non de prise d'antalgique après la chirurgie a été évaluée dans deux études : Haytac *et al.*(35) et Kara *et al.*(31) Dans son étude clinique de 2006, Haytac *et al.*(35) montraient que 85% des patients qui ont eu recours à la chirurgie conventionnelle, ont pris des antalgiques la première semaine post-opératoire contre 33,3% des patients traités par laser. De même en 2008, Kara *et al.*(31) ont observé une différence encore plus importante : 92,5% des patients traités par chirurgie conventionnelle ont eu recours à des antalgiques contre 5% des patients traités par laser. Quant à Júnior *et al.* (2013)(34), ils n'ont pas observé de différence significative entre les groupes concernant ce critère.

2.3.5 Complication post-opératoire

Une étude a rapporté des complications post-opératoires : Jùnior *et al.*(34). Dans l'étude de Jùnior *et al.*(34), un patient traité par chirurgie conventionnelle a présenté une hémorragie post-opératoire et deux patients traités par laser ont eu une exposition osseuse superficielle.

2.3.6 Satisfaction post-opératoire

Deux études ont évalué la satisfaction postopératoire, Kara *et al.*(31) à l'aide de l'échelle visuelle analogique et la deuxième étude rapportait l'utilisation d'un questionnaire oral (30). Le niveau de satisfaction suite à la chirurgie conventionnelle n'atteignait pas celui obtenue après le laser, selon Kara *et al.* (2008)(31). En effet, lors de la 2ème procédure chirurgicale, pour le laser le niveau de satisfaction était de 9.38 +/- 0.71, alors que pour la chirurgie conventionnelle il n'est que de 5.51 +/- 0.67. En 2018, Calisir et Ege(30) ont complété cette affirmation afin de comprendre pourquoi le niveau de satisfaction était supérieur pour le laser. En effet, 77,5% des patients préféraient le laser à la chirurgie conventionnelle principalement par l'absence de sutures et moins de douleurs.

CHAPITRE 5 : DISCUSSION

La freinectomie est la thérapeutique de base lorsqu'un patient présente un frein pathogène. Il s'agit d'un acte simple mais, de par son aspect chirurgical entraînant une anxiété préopératoire chez le patient (douleur potentielle, injections anesthésiques, saignement), l'acte peut compromettre la relation patient-praticien.(38) De façon conventionnelle la freinectomie est réalisée à l'aide d'une lame froide. Cependant, plusieurs auteurs ont rapporté des bénéfices inhérents à l'utilisation du laser par rapport à la chirurgie conventionnelle sans qu'il n'existe de preuves scientifiques pour soutenir ces données. L'objectif principal de cette étude était d'évaluer si l'utilisation du laser, dans la réalisation d'une freinectomie, présentait un intérêt comparé à la chirurgie conventionnelle.

Bien que peu d'articles comparent ces deux techniques, cette revue de la littérature montre que la majorité des études va dans le sens d'une amélioration des critères principaux étudiés en chirurgie grâce à l'utilisation du laser : anxiété préopératoire, saignement opératoire, complications postopératoires. Il est important avant tout de noter quelques biais retrouvés au sein des articles inclus. Nous pouvons tout d'abord souligner un effectif insuffisant dans la série de cas de Junqueira *et al.*(36) Ces auteurs inclus seulement quatre sujets, ce qui semble insuffisant pour en tirer des conclusions fiables. Akpinar *et al.*(32), Calisir et Ege(30), Medeiros Júnior *et al.*(34), Kara(31), Uraz *et al.*(33), Haytac et Ozcelik(35) ont étudié une population de patients avec un effectif acceptable d'au minimum une vingtaine de sujets mais les résultats auraient pu être plus significatifs avec une population plus importante.

De plus, seuls Akpinar *et al.*(32) et Calisir et Ege(30) utilisent le laser Nd-YAG avec les mêmes durées d'impulsions et puissances dans leurs études. Medeiros Júnior *et al.*(34) et Kara(31) ont aussi étudié la question à l'aide d'un laser Nd-YAG mais aux propriétés physiques différentes puis nous retrouvons le laser CO2 avec Haytac et Ozcelik(35) et le laser diode avec Junqueira *et al.*(36) et Uraz *et al.*(33). Ainsi, cette variété de laser peut mener à des résultats non similaires.

Enfin, un dernier biais est à signaler concernant les critères de jugement étudiés. En effet, la douleur, l'inconfort à la mastication et à la phonation ainsi que la satisfaction post-opératoire sont des sensations subjectives, il n'existe donc pas de méthode d'évaluation purement objective.

Dans la majorité des études incluses, les patients rapportent de manière unanime que la freinectomie réalisée au laser induit moins de douleur et d'inconfort, par comparaison à la chirurgie conventionnelle. Parmi les sept études comparatives, Haytac *et al.*(35), Kara(31), Akpınar *et al.*(32) et Calisir et Ege(22) obtiennent une différence significative sur ces critères de jugements entre le laser *versus* chirurgie conventionnelle. D'après Tuncer *et al.*(39), la diminution de douleur et d'inconfort peut être dû au coagulum protéique qui se forme à la surface de la plaie lors de la chirurgie au laser, agissant ainsi comme un pansement biologique et scellant les extrémités des nerfs sensoriels. D'autres rapportent que l'efficacité du laser CO2 permet de sceller les vaisseaux sanguins et lymphatiques à l'aide d'un faisceau de calibre inférieur à 0,5 mm qui rend le champ chirurgical exempt de sang. Cela peut expliquer l'extravasation liquidienne minimale observée et donc une réponse inflammatoire minimale.(26) De ce fait, Haytac *et al.*(35) et Kara(31) rapportent que la prise d'antalgique postopératoire est significativement inférieure suite à une chirurgie au laser *versus* chirurgie conventionnelle. Néanmoins, seulement 4 études sur les 7 incluses rapportaient une diminution significative de la douleur avec l'utilisation du laser. Deux d'entre elles rapportaient également une prise d'antalgique significativement diminuée.

Les cliniciens savent que les enfants et adultes craignent les piqûres d'aiguilles, en effet, l'anesthésie est l'une des principales sources d'angoisse chez le dentiste. Plusieurs études affirment qu'une chirurgie réalisée au laser ne nécessite pas ou peu d'anesthésie. En 2009, Kafas *et al.*(41) ont réalisé une freinectomie labiale à l'aide d'un laser diode sans anesthésie infiltrée mais précisent que dans les cas de frein fortement pénétrant, l'anesthésie est essentielle. Parmi nos études sélectionnées, seuls Uraz *et al.*(33) ont anesthésié 40% des patients traités par laser contre 100% pour la chirurgie conventionnelle, sans expliquer cette différence.

D'autres études confirment cette tendance comme celle réalisée par Ize-lyamu *et al.* (42), 90,1% des interventions ont été réalisées sans anesthésie par infiltration, contre 9,1% des interventions en chirurgie conventionnelle, ce qui était significatif ($P < 0,001$). Enfin, 112 interventions sur 156 ont été réalisées sans anesthésie en variant les paramètres du laser Er,Cr:YSGG dans une étude réalisée par Olivi *et al.*(3). Des recherches ont montré que le laser CO2 avait un effet de coagulation sur les petits vaisseaux, produisant une hémostase et scellant les terminaisons nerveuses sensorielles, réduisant ainsi les besoins en anesthésie.(39)

L'évaluation de la satisfaction du patient est un indicateur de la qualité des soins. Dans la majorité des études incluses, il est rapporté que la satisfaction est supérieure lors d'une chirurgie réalisée au laser *versus* chirurgie conventionnelle. En 2018, Calisir et Ege(30) ont interrogé leurs patients, qui ont déclaré à 77,5% avoir préféré la chirurgie au laser par l'absence de suture. En effet, toutes les études incluses ont mis en évidence l'absence de sutures lors de la chirurgie au laser, qui à-contrario, sont toujours présentes lors de la chirurgie conventionnelle. Ainsi, la plaie est laissée ouverte et cicatrise en seconde intention grâce à la production de tissu de granulation et de la réépithélisation, qui se produit des marges de la plaie chirurgicale à son centre.(40) L'absence de suture a pour avantage de réduire considérablement le temps chirurgical (28) et évite certaines complications expliquées par De Santis *et al.*(43) tels que:

- Blocage du conduit de Wharton, provoquant un gonflement sous-maxillaire.
- Blessure du nerf lingual et provoquer un engourdissement du bout de la langue.
- La suture peut également provoquer une contamination par un «effet mèche», provoquant une infection secondaire.

De plus, il paraît évident que l'absence de suture est la première cause de satisfaction chez le patient car en plus de l'aspect esthétique des fils de suture, le patient ressent forcément moins d'inconfort pour l'hygiène, l'alimentation et pour parler, ce qui confirme les résultats des études incluses.

Lorsqu'une chirurgie est réalisée au laser, les sutures ne sont pas utiles grâce à l'effet thermique induit par le laser, comme expliqué 3.3.1 *Effet thermique*, qui mène à la

coagulation, correspondant à une nécrose irréversible sans destruction tissulaire immédiate. La coagulation permet de créer l'hémostase de la zone opérée, de plus, l'action thermique du laser a aussi comme avantage de stériliser la zone. Tambuwala *et al.*(44) avait mis en évidence que la bactériémie postopératoire était considérablement réduite avec l'utilisation du laser à la suite du scellement des vaisseaux sanguins et lymphatiques par rapport à d'autres méthodes d'incision. En effet, dans l'étude menée par Cobb *et al.* (45), le traitement au laser Nd: YAG a entraîné une diminution de la population microbienne pathogène associés à la parodontie dans les poches parodontales des patients traités. A tous les niveaux d'énergie, le taux d'*A. Actinomyces* commensaux, *P. gingivalis* et *P. intermedia* récupéré par la sonde ADN sur les groupes traités au laser, était considérablement diminué. Étant donné que l'énergie laser pulsée produit une élévation de température localisée marquée, il n'est pas surprenant que la microflore sous-gingivale ait été supprimée.

Parmi les études incluses, aucune n'a présenté d'infection suite à la chirurgie, seule l'étude de Júnior *et al.*(34) a rapporté une exposition osseuse chez deux patients. Ils ont conclu qu'il s'agissait certainement d'une faute d'inattention du clinicien, entraînant des dommages tissulaires collatéraux.

Pour conclure sur les sutures, un paramètre n'a pas été étudié dans les études incluses : le temps de cicatrisation. Il aurait été judicieux de comparer ce dernier entre la chirurgie conventionnelle qui est une cicatrisation en première intention avec une plaie dont les bords sont rapprochés par les sutures et la chirurgie au laser qui est une cicatrisation en seconde intention. En complément des raisons citées antérieurement, si la différence de temps entre les deux cicatrisations n'est pas significative, alors le laser apporte un réel avantage par l'absence de suture.

Enfin, le laser a été comparé à la chirurgie conventionnelle dans d'autres interventions chirurgicales en chirurgie orale(46) mais aussi dans d'autres spécialités notamment en chirurgie gynécologique(47) et ces études concluent les mêmes résultats. Amaral *et al.*(46) ont comparé les deux techniques pour l'excision d'une hyperplasie fibreuse buccale chez 34 patients et n'ont pas obtenu de différence significative concernant la douleur et l'inconfort à la mastication et à la phonation. Cependant, les résultats sont

significativement différents par l'absence de suture, un saignement per-opératoire diminué, un temps chirurgical diminué et la prise d'antalgique diminué suite à la chirurgie au laser. Quant à Kaviani *et al.*(47), le laser a été comparé à la chirurgie conventionnelle pour l'ablation d'une tumeur au sein chez 60 patients et ils obtiennent à nouveau les mêmes résultats. En effet, le laser entraîne moins de douleur et d'inconfort mais cette différence n'est pas significative. Néanmoins, le saignement per-opératoire et la quantité d'anesthésique sont significativement inférieurs pour la chirurgie réalisée au laser.

L'ensemble des études observées, soulignent les avantages du laser : cette technique chirurgicale est efficace avec un saignement peropératoire minime et ne nécessite pas de suture, la douleur postopératoire et l'inconfort à la mastication et à la phonation sont minimales, et la prise d'antalgique est diminuée. Cependant, notre étude présente des limites par un niveau de preuve encore faible pour conclure sur les avantages du laser. De plus, il faut également tenir compte des précautions particulières et des limites imposées par l'utilisation du laser en chirurgie orale (48), notamment : (1) *La nécessité de comprendre les caractéristiques physiques et l'interaction laser-tissu du laser afin d'éviter les dommages et d'utiliser le laser de manière sûre.* Bien que la freinectomie soit définie par un protocole simple, l'emploi du laser ne doit être négligé. Pié-Sanchez *et al.* (40) ont comparé le laser CO2 versus le laser Er, Cr:YSGG et signale qu'il faut éviter tout contact avec l'os maxillaire lors de l'utilisation de lasers à CO2, en raison du risque de dommages thermiques. (2) *La nécessité de former correctement le personnel à l'observation des règles de sécurité (par exemple, l'utilisation de lunettes de protection).* (3) *Le coût de la chirurgie au laser est plus élevé que celui de la chirurgie traditionnelle.* Parmi les lasers retrouvés dans les études sélectionnées, le laser Nd YAG est un laser de taille et poids intermédiaires et coûte environ 25 000 €. Le laser CO2 est un laser volumineux et cher (15 000 €). Enfin, le laser Diode associe petits volumes et « petits » prix (5 000€) ce sont les lasers les plus répandus chez les chirurgiens-dentistes.

Il semble important de s'interroger quant au réel bénéfice que peut nous apporter un protocole aussi onéreux et ainsi lors de l'achat, étudier toutes les possibilités thérapeutiques pour une utilisation quotidienne dans la pratique dentaire. En effet, de nombreuses études, de type cas cliniques principalement, insistent sur l'intérêt du laser mais finalement ce travail révèle que très peu d'études comparent vraiment les deux techniques.

CHAPITRE 6 : CONCLUSION

Depuis quelques années, le laser est présenté comme la solution thérapeutique de choix mais force est de constater qu'il ne s'est pas réellement imposé dans la profession.

Malgré tout, cette revue systématique de la littérature met en avant les avantages du laser. Les résultats ne sont pas tous significatifs mais tendent tous vers un meilleur confort du patient en pré, per et postopératoire lors d'une freinectomie réalisée au laser.

Différents lasers ont été étudiés au travers de cette revue systématique de la littérature mais ils deviennent intéressants lorsque plusieurs applications cliniques sont possibles et aucun ne répond actuellement à cette problématique. De plus, le laser est un procédé très exigeant qui nécessite une formation du praticien, du personnel et est très coûteux.

Finalement, encore trop peu d'articles comparent les différentes techniques existantes, leurs avantages et leurs inconvénients. Par conséquent, d'autres études, avec un nombre de patients suffisants, sont nécessaires pour conclure sur les bienfaits du laser, et fournir une compréhension complète et une standardisation de la technique.

TABLES DES ILLUSTRATIONS

Figure 1 : Photo pré-opératoire et post opératoire d'une frenectomie labiale supérieure. Courtoisie Dr Fénelon	20
Figure 2 : Photo pré-opératoire d'une freinectomie labiale supérieure réalisée au laser diode. Courtoisie Dr Acker	30
Figure 3 : Port de lunettes de protection obligatoire. Courtoisie De Acker	31
Figure 4 : Photo post-opératoire d'une freinectomie labiale supérieure réalisée au laser diode. Courtoisie Dr Acker	31

BIBLIOGRAPHIE

1. Devishree null, Gujjari SK, Shubhashini PV. Frenectomy: a review with the reports of surgical techniques. *J Clin Diagn Res JCDR*. nov 2012;6(9):1587-92.
2. Korbendau JM, Guyomard F. Chirurgie muco-gingivale chez l'enfant et l'adolescent [Internet]. Paris: Ed. CdP; 1992 [cité 28 janv 2019]. Disponible sur: <http://books.google.com/books?id=MUdqAAAAMAAJ>
3. Olivi M, Genovese MD, Olivi G. Laser labial frenectomy: a simplified and predictable technique. Retrospective clinical study. *Eur J Paediatr Dent*. 2018;(1):56-9.
4. Ross RO, Brown FH, Houston GD. Histologic survey of the frena of the oral cavity. *Quintessence Int Berl Ger* 1985. mars 1990;21(3):233-7.
5. Henry SW, Levin MP, Tsaknis PJ. Histologic features of the superior labial frenum. *J Periodontol*. janv 1976;47(1):25-8.
6. Edwards JG. The diastema, the frenum, the frenectomy: a clinical study. *Am J Orthod*. mai 1977;71(5):489-508.
7. Mirko P, Miroslav S, Lubor M. Significance of the labial frenum attachment in periodontal disease in man. Part I. Classification and epidemiology of the labial frenum attachment. *J Periodontol*. déc 1974;45(12):891-4.
8. Dezio M, Piras A, Gallottini L, Denotti G. Tongue-tie, from embryology to treatment: a literature review. *J Pediatr Neonatal Individ Med*. avr 2015;(1):e040101.
9. CEFAC – Health and Education, Brazil, Queiroz Marchesan I, Castro Martinelli RL de, Jordão Gusmão R, Castro Rodrigues A de, Berretin-Felix G. Histological Characteristics of Altered Human Lingual Frenulum. *Int J Pediatr Child Health*. 29 nov 2014;2(1):5-9.
10. Rowan-Legg A. L'ankyloglossie et l'allaitement. *Paediatr Child Health*. mai 2015;20(4):214-8.
11. Mintz SM, Siegel MA, Seider PJ. An overview of oral frena and their association with multiple syndromic and nonsyndromic conditions. *Oral Surg Oral Med Oral Pathol Oral Radiol Endodontology*. mars 2005;99(3):321-4.
12. Diagnosis and treatment of ankyloglossia: A narrative review and a report of three cases. *Quintessence Int*. 23 mai 2016;(6):523-34.
13. Dahan J. Les perturbations linguales dans les déformations maxillaires. Aspect nosologique et concepts thérapeutiques. *Rev Orthopédie Dento-Faciale*. mars 1989;23(1):53-67.
14. Kotlow LA. Ankyloglossia (tongue-tie): a diagnostic and treatment quandary. *Quintessence Int Berl Ger* 1985. avr 1999;30(4):259-62.
15. Suter VGA, Bornstein MM. Ankyloglossia: facts and myths in diagnosis and

treatment. *J Periodontol.* août 2009;80(8):1204-19.

16. Naini FB, Gill DS. Oral surgery: Labial frenectomy: Indications and practical implications. *BDJ.* 10 août 2018;225(3):199-200.
17. Perrin D. *Manuel de chirurgie orale: technique de réalisation pratique, maîtrise et exercice raisonné au quotidien.* 2012.
18. Bergström K, Jensen R, Mårtensson B. The effect of superior labial frenectomy in cases with midline diastema. *Am J Orthod.* juin 1973;63(6):633-8.
19. Coryllos E, Genna C, Salloum AC. Congenital tongue-tie and its impact on breastfeeding. *ResearchGate.* janv 2004;1-6.
20. Jang S-J, Cha B-K, Ngan P, Choi D-S, Lee S-K, Jang I. Relationship between the lingual frenulum and craniofacial morphology in adults. *Am J Orthod Dentofacial Orthop.* avr 2011;139(4):e361-7.
21. Epstein SR. The frenectomy: a comparison of classic versus laser technique. *Pract Periodontics Aesthetic Dent PPAD.* août 1991;3(5):27-30.
22. Ballal V, Mala K, Bhat KS. Lasers general principles: A review. *ResearchGate.* janv 2013;133-48.
23. Coluzzi DJ. *Fundamentals of dental lasers: science and instruments.* *Dent Clin North Am.* oct 2004;48(4):751-70.
24. Rocca J-P. *Les lasers en odontologie.* Rueil-Malmaison: Éditions Cdp; 2008.
25. Brunetaud JM, Decomps B, Griesemann JC. Les applications thérapeutiques des lasers. *Rev Phys Appliquée.* 1980;15(9):1417-26.
26. Rey G, Missika P, Rocca J-P. *Les lasers et la chirurgie dentaire innovations et stratégies cliniques.* Rueil-Malmaison: Ed. Cdp; 2010.
27. Lewis JR, Tsugawa AJ, Reiter AM. Use of CO2 Laser as an Adjunctive Treatment for Caudal Stomatitis in a Cat. *J Vet Dent.* déc 2007;24(4):240-9.
28. Romanos G, Nentwig GH. Diode laser (980 nm) in oral and maxillofacial surgical procedures: clinical observations based on clinical applications. *J Clin Laser Med Surg.* oct 1999;17(5):193-7.
29. White JM, Goodis HE, Rose CL. Use of the pulsed Nd:YAG laser for intraoral soft tissue surgery. *Lasers Surg Med.* 1991;11(5):455-61.
30. Calisir M, Ege B. Evaluation of patient perceptions after frenectomy operations: A comparison of neodymium-doped yttrium aluminum garnet laser and conventional techniques in the same patients. *Niger J Clin Pract.* août 2018;21(8):1059-64.
31. Kara C. Evaluation of patient perceptions of frenectomy: a comparison of Nd:YAG laser and conventional techniques. *Photomed Laser Surg.* avr 2008;26(2):147-52.

32. Akpınar A, Toker H, Lektemur Alpan A, Çalışır M. Postoperative discomfort after Nd:YAG laser and conventional frenectomy: comparison of both genders. *Aust Dent J.* mars 2016;61(1):71-5.
33. Uraz A, Çetiner FD, Cula S, Guler B, Oztoprak S. Patient perceptions and clinical efficacy of labial frenectomies using diode laser versus conventional techniques. *J Stomatol Oral Maxillofac Surg.* juin 2018;119(3):182-6.
34. Medeiros Júnior R, Gueiros LA, Silva IH, de Albuquerque Carvalho A, Leão JC. Labial frenectomy with Nd:YAG laser and conventional surgery: a comparative study. *Lasers Med Sci.* févr 2015;30(2):851-6.
35. Haytac MC, Ozcelik O. Evaluation of patient perceptions after frenectomy operations: a comparison of carbon dioxide laser and scalpel techniques. *J Periodontol.* nov 2006;77(11):1815-9.
36. Junqueira MA, Cunha NNO, COSTA e SILVA LL, Araújo LB, Moretti ABS, Couto Filho CEG, et al. Surgical techniques for the treatment of ankyloglossia in children: a case series. *J Appl Oral Sci.* juin 2014;22(3):241-8.
37. Puthussery FJ, Shekar K, Gulati A, Downie IP. Use of carbon dioxide laser in lingual frenectomy. *Br J Oral Maxillofac Surg.* oct 2011;49(7):580-1.
38. De Jongh, Oosterink, Kieffer, Hoogstraten, Aartman. The Structure of Common Fears: Comparing Three Different Models. *Am J Psychol.* 2011;124(2):141.
39. Tuncer I, Özçakır-Tomruk C, Şencift K, Çöloğlu S. Comparison of Conventional Surgery and CO₂ Laser on Intraoral Soft Tissue Pathologies and Evaluation of the Collateral Thermal Damage. *Photomed Laser Surg.* févr 2010;28(1):75-9.
40. Pié-Sánchez J, España-Tost A-J, Arnabat-Domínguez J, Gay-Escoda C. Comparative study of upper lip frenectomy with the CO₂ laser versus the Er, Cr:YSGG laser. *Med Oral Patol Oral Cirurgia Bucal.* 1 mars 2012;17(2):e228-232.
41. Kafas P, Stavrianos C, Jerjes W, Upile T, Vourvachis M, Theodoridis M, et al. Upper-lip laser frenectomy without infiltrated anaesthesia in a paediatric patient: a case report. *Cases J.* 20 mai 2009;2:7138.
42. Ize-Iyamu IN, Saheeb BD, Edetanlen BE. Comparing the 810nm diode laser with conventional surgery in orthodontic soft tissue procedures. *Ghana Med J.* sept 2013;47(3):107-11.
43. De Santis D, Gerosa R, Graziani PF, Zanotti G, Rossini N, Castellani R, et al. Lingual frenectomy: a comparison between the conventional surgical and laser procedure. *Minerva Stomatol.* août 2013;62(8 Suppl 1):45-53.
44. Tambuwala A, Sangle A, Khan A, Sayed A. Excision of Oral Leukoplakia by CO₂ Lasers Versus Traditional Scalpel: A Comparative Study. *J Maxillofac Oral Surg.* sept 2014;13(3):320-7.
45. Cobb CM, McCawley TK, Killoy WJ. A Preliminary Study on the Effects of the Nd:YAG Laser on Root Surfaces and Subgingival Microflora In Vivo. *J Periodontol.*

août 1992;63(8):701-7.

46. Amaral MBF, de Ávila JMS, Abreu MHG, Mesquita RA. Diode laser surgery versus scalpel surgery in the treatment of fibrous hyperplasia: a randomized clinical trial. *Int J Oral Maxillofac Surg.* nov 2015;44(11):1383-9.

47. Kaviani A, Fateh M, Ataie-Fashtami L, Yunesian M, Najafi M, Berry M, et al. Comparison of Carbon Dioxide Laser and Scalpel for Breast Lumpectomy: A Randomized Controlled Trial. *Photomed Laser Surg.* juin 2008;26(3):257-62.

48. Fornaini C, Rocca JP, Bertrand MF, Merigo E, Nammour S, Vescovi P. Nd:YAG and diode laser in the surgical management of soft tissues related to orthodontic treatment. *Photomed Laser Surg.* oct 2007;25(5):381-92.

Collège des Sciences de la Santé

UFR des Sciences Odontologiques

Serment

En présence de mes Maîtres et de mes condisciples, je promets et je jure d'être fidèle aux lois de l'honneur et de la probité dans l'exercice de l'art dentaire.

Je donnerai mes soins gratuits à l'indigent et n'exigerai jamais un honoraire au-dessus de mon travail. Ma langue taira les secrets qui me seront confiés. Admis à l'intérieur des maisons, mes yeux ne verront pas ce qui s'y passe.

Mes connaissances et mon état ne serviront ni à diffuser des propos non avérés, ni à corrompre les mœurs, ni à favoriser le crime.

Je ne permettrai pas que des conditions de croyance, de nation et de race viennent s'interposer entre mon devoir et mon patient.

Je promets et je jure de conformer strictement ma conduite professionnelle aux principes et aux règles prescrites par le code de déontologie.

Si je remplis ce serment sans l'enfreindre, qu'il me soit donné de jouir heureusement de la vie et de ma profession, honoré à jamais parmi les hommes. Si je le viole et que je me parjure, puissé-je avoir un sort contraire.



Vu, Le Président du Jury,

Date, Signature :

Vu, La Directrice de l'UFR des Sciences Odontologiques,

Date, Signature :

Vu, le Président de l'Université de Bordeaux,

Date, Signature :

Titre : Comparaison de la technique opératoire et des suites opératoires après freinectomie à la lame froide versus laser : une revue systématique de la littérature.

Résumé :

Introduction : La freinectomie consiste à sectionner les fibres d'un frein dit pathogène. De façon traditionnelle il s'agit d'un acte chirurgical réalisé à la lame froide. Plusieurs auteurs ont récemment rapporté l'intérêt du laser dans cette indication. Néanmoins, à ce jour il n'existe pas de consensus permettant de choisir l'une de ces deux techniques. L'objectif de cette étude était de comparer l'apport du laser par rapport à la lame froide pour la gestion péri-opératoire des patients bénéficiant d'une freinectomie. Matériels et méthodes : Une revue systématique de la littérature a été réalisée à partir de deux bases de données : PubMed et Scopus. Les articles inclus devaient comparer la gestion péri-opératoire des patients lors de freinectomie réalisée à la lame froide et au laser. Résultats : Sept articles portant sur 289 patients ont été inclus. La douleur et les suites post-opératoire étaient significativement inférieures chez les patients traités au laser dans quatre études et seulement une étude rapportait un temps opératoire plus court avec le laser. Discussion : Le faible nombre d'études éligibles, les différents lasers employés selon les études ainsi que le recours à des critères de jugements subjectifs étaient des limites de l'étude. Conclusion : D'autres études avec des niveaux de preuve plus élevés sont nécessaires pour établir clairement l'apport du laser et permettre une standardisation de la technique opératoire.

Mots clés : Freinectomie, lasers, chirurgie orale, freins

Title : Comparison of surgical technique and surgical outcomes after frenectomy with a scalpel versus laser : a systematic review

Abstract :

Introduction: The frenectomy consists of cutting the fibers of an aberrant frenum. This surgical procedure is usually performed with a scalpel. Several authors have recently reported the interest of the laser for this indication. However, to date there is no consensus to choose one of these two surgical tools. This study aimed to compare the perioperative management of patients receiving a frenectomy with the conventional method (scalpel) and with laser. Material and methods: A systematic review of the literature has been carried out from two databases: PubMed and Scopus. Included articles had to compare the perioperative management of patients during frenectomies performed with conventional surgery against a laser. Results: Seven articles covering 289 patients were included. Four studies showed that pain and postoperative outcomes were significantly lower in patients treated by laser. Only one study stated that using laser significantly reduced the surgery duration. Discussion: The low number of eligible studies, the different lasers found in the cases and the subjective judgments criteria were the limits of the study. Conclusion: Further research with higher level of evidence are needed to establish the contribution of the laser and to provide a complete understanding and standardization of the technic.

Keywords : Frenectomy, lasers, oral surgery, frenum