



**HAL**  
open science

## Les empreintes en prothèse amovible partielle : matériaux et techniques

Alix Farenc

► **To cite this version:**

Alix Farenc. Les empreintes en prothèse amovible partielle : matériaux et techniques. Sciences du Vivant [q-bio]. 2019. dumas-02130397

**HAL Id: dumas-02130397**

**<https://dumas.ccsd.cnrs.fr/dumas-02130397>**

Submitted on 15 May 2019

**HAL** is a multi-disciplinary open access archive for the deposit and dissemination of scientific research documents, whether they are published or not. The documents may come from teaching and research institutions in France or abroad, or from public or private research centers.

L'archive ouverte pluridisciplinaire **HAL**, est destinée au dépôt et à la diffusion de documents scientifiques de niveau recherche, publiés ou non, émanant des établissements d'enseignement et de recherche français ou étrangers, des laboratoires publics ou privés.



Distributed under a Creative Commons Attribution - NonCommercial - NoDerivatives 4.0  
International License



UNIVERSITÉ  
**PARIS**  
**DESCARTES**

MEMBRE DE

**U-S-PC**  
Université Sorbonne  
Paris Cité

## **AVERTISSEMENT**

Cette thèse d'exercice est le fruit d'un travail approuvé par le jury de soutenance et réalisé dans le but d'obtenir le diplôme d'État de docteur en chirurgie dentaire. Ce document est mis à disposition de l'ensemble de la communauté universitaire élargie.

Il est soumis à la propriété intellectuelle de l'auteur. Ceci implique une obligation de citation et de référencement lors de l'utilisation de ce document.

D'autre part, toute contrefaçon, plagiat, reproduction illicite encourt toute poursuite pénale.

Code de la Propriété Intellectuelle. Articles L 122.4

Code de la Propriété Intellectuelle. Articles L 335.2 - L 335.10



UNIVERSITÉ  
**PARIS**  
**DESCARTES**

MEMBRE DE

**U-S-PC**  
Université Sorbonne  
Paris Cité

## UNIVERSITÉ PARIS DESCARTES

FACULTÉ DE CHIRURGIE DENTAIRE

Année 2019

N° 028

THÈSE

POUR LE DIPLÔME D'ÉTAT DE DOCTEUR EN CHIRURGIE DENTAIRE

Présentée et soutenue publiquement le : 27 mars 2019

Par

**Alix FARENC**

### **Les empreintes en prothèse amovible partielle : matériaux et techniques**

Dirigée par M. le Docteur Jean-Marie Cheylan

JURY

M. le Professeur Benjamin Salmon

Président

M. le Docteur Jean-Marie Cheylan

Assesseur

M. le Docteur Frédéric Courson

Assesseur

M. le Docteur Lucien Dupagne

Assesseur





## Tableau des enseignants de la Faculté

DÉPARTEMENTS	DISCIPLINES	PROFESSEURS DES UNIVERSITÉS	MAÎTRES DE CONFÉRENCES
1. DÉVELOPPEMENT, CROISSANCE ET PRÉVENTION	ODONTOLOGIE PÉDIATRIQUE	Mme DAVIT-BÉAL Mme DURSUN Mme VITAL	M. COURSON Mme JEGAT Mme SMAIL-FAUGERON Mme VANDERZWALM
	ORTHOPÉDIE DENTO-FACIALE		Mme BENAHMED M. DUNGLAS Mme KAMOUN-GOLDRAT Mme LE NORCY
	PRÉVENTION, ÉPIDÉMIOLOGIE, ÉCONOMIE DE LA SANTÉ ET ODONTOLOGIE LÉGALE	Mme FOLLIGUET M. PIRNAY	Mme GERMA M. TAVERNIER
2. CHIRURGIE ORALE, PARODONTOLOGIE, BIOLOGIE ORALE	PARODONTOLOGIE	Mme COLOMBIER Mme GOSSET	M. BIOSSE DUPLAN M. GUEZ
	CHIRURGIE ORALE	M. MAMAN Mme RADOI	Mme EJEIL M. GAULTIER M. HADIDA M. MOREAU M. NGUYEN
	BIOLOGIE ORALE	Mme CHAUSSAIN M. GOGLY Mme SÉGUIER Mme POLIARD	M. ARRETO Mme BARDET (MCF) Mme CHARDIN M. FERRE M. LE MAY
3. RÉHABILITATION ORALE	DENTISTERIE RESTAURATRICE ENDODONTIE	Mme BOUKPESSI Mme CHEMLA	Mme BERÈS Mme BESNAULT M. BONTE Mme COLLIGNON M. DECUP Mme GAUCHER
	PROTHÈSES		M. CHEYLAN M. DAAS M. DOT M. EID Mme FOUILLOUX-PATEY Mme GORIN M. RENAULT M. RIGNON-BRET M. TIRLET M. TRAMBA Mme WULFMAN
	FONCTION-DYSFONCTION, IMAGERIE, BIOMATÉRIEAUX	M. SALMON	M. ATTAL Mme BENBELAID Mme BENOÎT A LA GUILLAUME (MCF) M. BOUTER M. CHARRIER M. CHERRUAU M. FLEITER Mme FRON CHABOUIS Mme MANGIONE Mme TILOTTA
	PROFESSEURS ÉMÉRITES	M. BÉRENHOLC Mme BRION M. LASFARGUES M. LAUTROU M. LEVY	M. PELLAT M. PIERRISNARD M. SAFFAR Mme WOLIKOW
Mise à jour le 04 septembre 2018			



## Remerciements

---

**À M. le Professeur Benjamin Salmon**

*Docteur en Chirurgie dentaire*

*Spécialiste qualifié en Chirurgie orale*

*Docteur de l'Université Paris Descartes*

*Habilité à Diriger des Recherches*

*Professeur des Universités, Faculté de Chirurgie dentaire Paris Descartes*

*Praticien Hospitalier, Assistance Publique-Hôpitaux de Paris*

*Chef de service de l'hôpital Bretonneau*

Merci d'avoir accepté de présider cette thèse d'exercice. Merci pour votre gentillesse et votre disponibilité. J'ai beaucoup aimé travailler à Bretonneau et j'y ai toujours beaucoup apprécié la rigueur et le travail dans la bonne humeur que font régner les différents chefs de service.





**À M. le Docteur Jean-Marie Cheylan**

*Docteur en Chirurgie dentaire*

*Docteur de l'Université Paris Descartes*

*Maître de Conférences des Universités, Faculté de Chirurgie dentaire Paris Descartes*

*Praticien Hospitalier, Assistance Publique-Hôpitaux de Paris*

Merci de m'avoir fait l'honneur de diriger cette thèse. À l'image de ces trois années partagées à Bretonneau, je suis très fière de conclure ce parcours avec vous. J'ai beaucoup appris de votre enseignement et grâce à vous je n'oublierai jamais qu'en présence d'un édentement en extension, le dernier taquet est en mésial !



**À M. le Docteur Frédéric Courson**

*Docteur en Chirurgie dentaire*

*Docteur de l'Université Pierre et Marie Curie*

*Habilité à Diriger des Recherches*

*Maître de Conférences des Universités, Faculté de Chirurgie dentaire Paris Descartes*

*Praticien Hospitalier, Assistance Publique-Hôpitaux de Paris*

Merci d'avoir accepté de faire partie du jury de cette thèse. Vous avez beaucoup marqué mes années d'étude et vous faites partie de ces professeurs qui transmettent leurs connaissances comme une passion avec bienveillance, gentillesse mais aussi fermeté. Si je dois enseigner un jour, j'aimerais beaucoup pouvoir le faire à votre image.



**À M. le Docteur Lucien Dupagne**

*Docteur en Chirurgie dentaire*

*Assistant Hospitalo-Universitaire, Faculté de Chirurgie dentaire Paris Descartes*

Merci d'avoir accepté de faire partie du jury de cette thèse. Nous n'avons pas eu l'occasion de travailler ensemble, j'espère que cela arrivera. J'ai beaucoup entendu de bien tant vis à vis de vos qualités humaines que de vos grandes qualités de chirurgien-dentiste.



# Table des matières

---

<b>INTRODUCTION</b> .....	<b>3</b>
<b>1 : GENERALITES</b> .....	<b>7</b>
1.1 HISTORIQUE.....	7
1.1.1. <i>De l'Antiquité à la Renaissance</i> .....	7
1.1.2. <i>L'hippopotame et la prothèse dentaire</i> .....	8
1.1.3. <i>Dernières évolutions</i> .....	11
1.2. DEFINITIONS .....	13
<b>2 : LES MATERIAUX</b> .....	<b>14</b>
2.1. CLASSIFICATION .....	14
2.1.1. <i>Généralités</i> .....	14
2.1.2. <i>Matériaux rigides</i> .....	17
2.1.3 <i>Matériaux élastiques</i> .....	19
2.2. APPLICATIONS : QUELS MATERIAUX DANS QUEL CAS ? .....	28
2.2.1. <i>Empreintes d'études et empreintes primaires</i> .....	28
2.2.2. <i>Empreintes secondaires</i> .....	29
<b>3 : L'EMPREINTE OPTIQUE</b> .....	<b>32</b>
3.1. GENERALITES .....	32
3.2. PLACE DE L'EMPREINTE OPTIQUE DANS LA CFAO .....	34
3.3. MATERIELS .....	35
3.4. TECHNIQUE.....	37
3.4.1. <i>Triangulation</i> .....	38
3.4.2. <i>Stéréophotogrammétrie</i> .....	38
3.4.3. <i>Imagerie confocale parallèle</i> .....	39
3.4.4. <i>Échantillonnage actif du front d'onde ou AWS</i> .....	39
3.5. EMPREINTE OPTIQUE ET PROTHESE AMOVIBLE PARTIELLE.....	40
<b>4 : CAS CLINIQUES</b> .....	<b>41</b>
4.1. EMPREINTE PAR METHODE CONVENTIONNELLE .....	41
4.1.1. <i>Présentation du cas</i> .....	41
4.1.2. <i>Étapes de conception</i> .....	41
4.1.3. <i>Limites et difficultés</i> .....	46
4.2. EMPREINTE OPTIQUE .....	47

4.2.1. <i>Présentation du cas</i> .....	47
4.2.2. <i>Étapes de conception</i> .....	47
4.2.3. <i>Limites et difficultés</i> .....	55
4.3. AUTRES MATERIAUX CONVENTIONNELS UTILISES EN PAP : CAS D'UNE EMPREINTE SECONDAIRE AUX POLYETHERS .....	55
4.3.1. <i>Présentation du cas</i> .....	55
4.3.2. <i>Étapes de conception</i> .....	56
4.3.3. <i>Limites et difficultés</i> .....	57
<b>CONCLUSION</b> .....	<b>58</b>
<b>BIBLIOGRAPHIE</b> .....	<b>59</b>
<b>TABLE DES FIGURES</b> .....	<b>61</b>
<b>TABLE DES TABLEAUX</b> .....	<b>63</b>



# Introduction<sup>1</sup>

---

Pour des raisons à la fois esthétiques et fonctionnelles, il est nécessaire d'envisager le remplacement des dents manquantes chez nos patients. Si celui-ci n'est pas réalisé, les conséquences peuvent être nombreuses : préjudice esthétique, résorption osseuse et perte des tissus de soutien, difficulté masticatoire et fonctionnelle de manière générale, perturbation phonétique, etc.

Dans le cadre d'un édentement partiel tout comme dans celui d'un édentement total, de nombreuses solutions prothétiques sont aujourd'hui envisageables.

Parmi elles, la prothèse amovible partielle constitue aujourd'hui encore une solution de choix à envisager.

En effet, même si la prothèse fixée constitue pour beaucoup une solution idéale de par ses avantages esthétiques et de confort et qu'à cela s'ajoute la solution implantaire de plus en plus démocratisée, il demeure fréquemment incontournable d'avoir recours à une solution amovible et cela se poursuivra dans les années à venir : en effet, l'espérance de vie augmentant, le praticien aura de plus en plus recours à des soins restaurateurs et prothétiques chez les seniors.

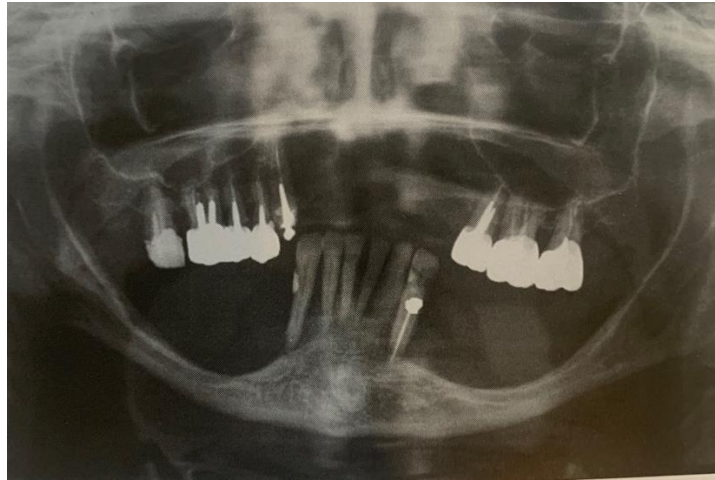
Les critères de décision s'étendent de la volonté du patient et son état de santé jusqu'à l'examen clinique et radiographique rigoureux pouvant orienter le praticien-architecte vers un choix plutôt que l'autre.

Quel que soit le traitement entrepris, il faudra qu'il réponde à deux conditions majeures : une balance entre l'équilibre prothétique et l'équilibre tissulaire ainsi qu'à la triade de Housset : sustentation – stabilisation – rétention.

---

<sup>1</sup> Schittly et al., *Prothèse amovible partielle*.

Figure 1 : Déséquilibre tissulaire et prothétique aboutissant à une atteinte parodontale importante



Source : Schittly et al., *Prothèse amovible partielle*, 2012

Par sustentation, on entend la résistance à l'enfoncement dans le sens vertical, la stabilisation quant à elle prend en compte le plan horizontal donc l'absence de mouvement de translation ou de rotation et enfin la rétention correspond à la résistance à la désinsertion de la prothèse.

Le manque de formation mais aussi d'intérêt des praticiens vis à vis de ces solutions amovibles aboutit à des prothèses souvent réalisées à la hâte et inadaptées, c'est pourquoi il m'a semblé intéressant de revenir sur le sujet et plus particulièrement sur les différents matériaux et techniques d'empreintes, éléments à la fois primordiaux, fondateurs et de ce fait prédictifs de la qualité de la future prothèse à réaliser.

Nous allons rappeler les différents composants d'un appareil de ce type<sup>2</sup> :

Le châssis métallique est constitué de l'armature, de selles prothétiques, d'une barre cingulo-coronaire, de taquets occlusaux et enfin de moyens d'ancrage.

Selon l'édentement en présence, l'armature peut être au maxillaire une plaque palatine pleine, une entretoise palatine ou encore d'autres variantes. A la mandibule, il peut s'agir d'une barre linguale, d'un bandeau lingual ou bien d'un bandeau cingulaire.

Cette armature sera reliée à des selles, supports des futures dents artificielles et élément capital dans la mesure où elles se situent au contact des crêtes édentées.

---

<sup>2</sup> Borel, Schittly, et Exbrayat, *Manuel de prothèse partielle amovible*.

La barre cingulaire, coronaire ou bien cingulo-coronaire prendra quant à elle appui sur les faces linguales et/ou proximales des dents et aura pour but principal d'empêcher la désinsertion de la prothèse dans le sens sagittal.

Les taquets occlusaux constituent de petites extensions du châssis prenant appui sur les faces occlusales des dents.

Enfin, on trouve les moyens d'ancrage qui constituent l'élément de liaison de la prothèse aux dents existantes, restaurées ou non. Ils peuvent être présents sous de nombreuses formes selon le cas clinique : crochets, attachements, etc.

Tous ces éléments seront reliés entre eux par des connexions.

Chacun de ses éléments contribuera de manière différente au respect de la triade de Housset.

On comprend alors à quel point la conception et la réalisation de la prothèse amovible partielle est primordiale puisque son caractère amovible l'expose davantage aux facteurs de déséquilibre que n'importe quelle autre solution de remplacement des dents.

La duplication des structures anatomiques du patient constitue l'élément majeur à fournir au prothésiste.

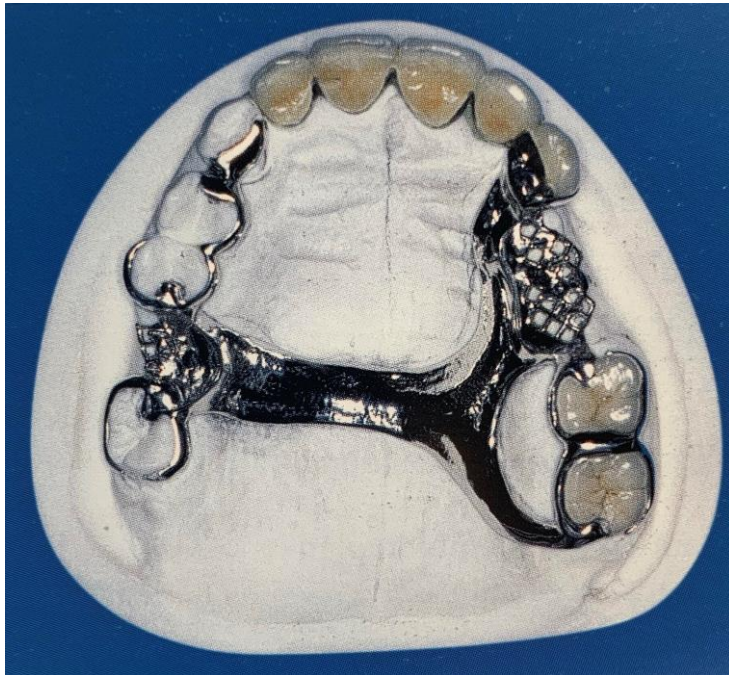Dans un premier temps, nous reviendrons sur les généralités concernant la prothèse amovible partielle qu'il s'agisse de l'évolution des techniques et des matériaux au cours du temps mais aussi des notions générales et fondamentales associées au domaine de la prothèse amovible partielle.

Puis, nous nous pencherons sur les matériaux utilisés et leurs propriétés.

Nous évoquerons également l'empreinte optique qui aujourd'hui remplace les matériaux dans certains cas.

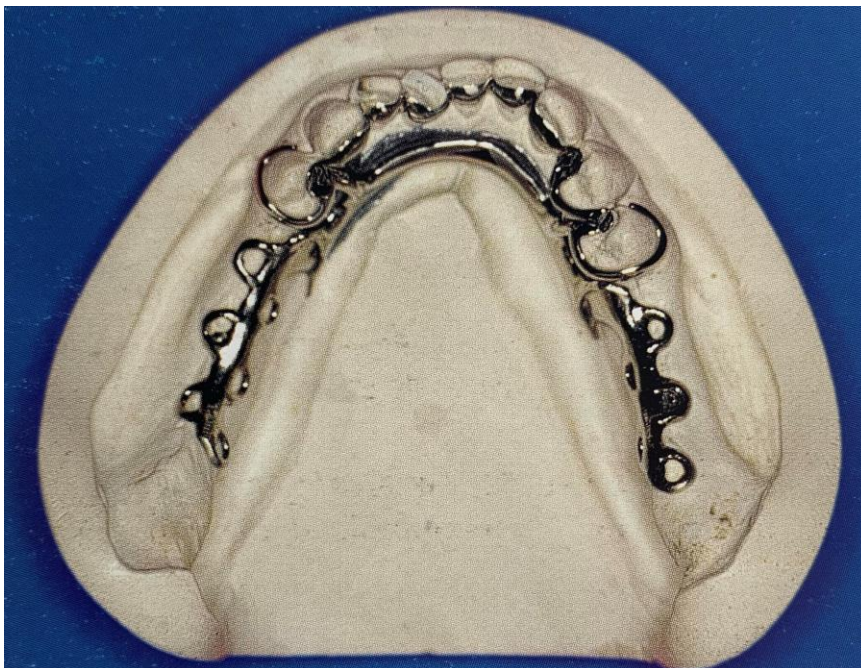Enfin, nous étudierons quelques cas cliniques.

Figure 2 : Éléments d'un châssis maxillaire



Source : Begin, *La prothèse amovible partielle : conception et tracés de châssis*, 2004

Figure 3 : Éléments d'un châssis mandibulaire



Source : Begin, *La prothèse amovible partielle : conception et tracés de châssis*, 2004

# 1 : Généralités

---

## 1.1 Historique<sup>3</sup>

Dans l'Histoire, les différentes espèces autant que les différents épisodes ont permis plusieurs évolutions, à la fois esthétiques et fonctionnelles, des prothèses amovibles partielles. En effet, les dents manquantes ont toujours existé et nous allons voir qu'à travers les siècles elles n'ont pas toujours été remplacées de la même manière.

### 1.1.1. De l'Antiquité à la Renaissance

Dans l'Antiquité, la loi des Douze Tables, rédigée autour de 451 av. J.-C., fait déjà mention de prothèse dentaire et constitue le plus ancien écrit à ce sujet. Cette loi évoque explicitement la règle selon laquelle on ne peut pas enterrer un défunt avec de l'or sauf dans le cas exceptionnel où ses dents sont attachées avec de l'or. En effet, les exhumations de tombeaux pharaoniques ont démontré que les Égyptiens concevaient des prothèses dentaires en bois de sycomore et en ivoire, fixées aux dents naturelles restantes des crochets en or. Il est donc déjà fait propos de dents artificielles à une époque qui date d'il y a presque 2500 ans.

Nos connaissances actuelles – c'est-à-dire le fruit des recherches historiques et de leurs conclusions depuis l'Antiquité jusqu'à aujourd'hui – situent les premières prothèses amovibles partielles entre le IV<sup>e</sup> et III<sup>e</sup> siècle av. J.-C.

On trouve notamment au Musée du Louvre un dentier provenant de la nécropole de Sidon, capitale de la Phénicie (l'actuel Liban) et fabriqué dans l'Antiquité. La datation de cette prothèse est estimée autour de l'an 400 av. J.-C. Il s'agissait vraisemblablement à l'origine d'une mâchoire de femme dont aujourd'hui subsiste seulement l'appareil. Les dents manquantes étaient alors reliées aux dents existantes par un fil d'or, conformément au système identifié dans l'Égypte antique et précédemment décrit.

D'années en années, les techniques se perfectionnent et les civilisations améliorent les techniques utilisées. On retrouve notamment chez les Étrusques cette même technique du fil d'or mais également un second moyen de fixation des dents artificielles à l'aide de lames d'or. Hippocrate contribua également à la poursuite du progrès.

---

<sup>3</sup> Cabanès, *Dents et dentistes à travers l'histoire*.

Étonnamment, l'avancée vers notre ère n'est pas forcément synonyme de progrès en termes de prothèses amovibles partielles et de longues années s'écoulent sans qu'aucun progrès dans ce domaine n'ait lieu.

A la fin du XI<sup>e</sup> siècle, dans un contexte au sein duquel le métier de dentiste n'existe pas encore, beaucoup s'improvisent soigneurs de dents : le curé, le menuisier voire le barbier. À l'époque, les techniques utilisées sont assez barbares : il s'agit en l'occurrence de procéder à la décapitation de la dent par bris de la couronne. Certaines alternatives proposent de procéder plus simplement et plus directement à l'ablation de la dent. A la même période, en Espagne, le chirurgien arabe Abulcasis développe une technique permettant de remplacer les dents manquantes par des os de bœuf taillés. En 1500, les Japonais conçoivent les premières prothèses dentaires en bois.

En 1560, en plein âge de la Renaissance, les premières prothèses complètes avec des dents humaines recueillies sur les cadavres sont fabriquées. Lesdites dents sont prélevées sur les corps défunts des personnes ayant rendu l'âme sur des champs de bataille. Malheureusement, ces dents prélevées développent des fermentations bactériennes dans la bouche des patients. Une modification du matériau utilisé pour les dents prothétiques s'impose alors, afin de dépasser le simple aspect technique de la prothèse amovible partielle en lui conférant une véritable dimension pratique.

A la fin du XVI<sup>e</sup> siècle, Ambroise Paré – chirurgien de renom, connu pour associer à l'époque moderne des techniques antiques – compléta le procédé d'Abulcasis en utilisant des fémurs de bœuf pour la réalisation de prothèses amovibles partielles. Ce significatif pas en avant lui permit d'étudier les hippopotames, ces derniers présentant des défenses d'ivoire reconnues alors comme la meilleure alternative à une dent manquante.

### **1.1.2. L'hippopotame et la prothèse dentaire<sup>4</sup>**

En termes de prothèse – et même d'orthodontie – l'hippopotame a fourni à la discipline dentaire un matériau de base pendant 200 à 300 ans : l'ivoire. En effet, bien que très présent dans certaines civilisations antiques, rien ne permet d'affirmer que l'hippopotame n'ait été utilisé pour des prothèses avant le XVI<sup>e</sup> siècle.

Comme évoqué précédemment, c'est à partir de cette période qu'a commencé à se répandre à travers les praticiens l'idée que, pour faire les dents, une certaine qualité d'ivoire convenait mieux que les autres. Ambroise Paré écrivait justement, à propos d'une personne édentée : « Par quoy lui en faut adapter d'autres (dents) d'os ou d'ivoire, ou de dents de rohart, qui sont excellentes pour cet effet ».


---

<sup>4</sup> Philippe, « L'hippopotame et la prothèse dentaire ».

Cette citation démontre que, dans ses dernières années, Ambroise Paré privilégiait ce matériau pour les prothèses amovibles partielles.

Le dessin ci-dessous est considéré comme la plus ancienne représentation de dents artificielles en France, après les premiers et relativement vagues schémas d'Ambroise Paré.

Figure 4 : Différents outils utilisés en dentisterie et notamment au centre l'assemblage de 3 dents formant une prothèse amovible partielle



Source : Guillemeau, *Œuvres de chirurgie*, 1598

Étonnamment, le XVII<sup>e</sup> siècle témoigne de peu d'évolutions sur ce procédé. Dans la préface du traité de Fauchard, rédigée au début du XVIII<sup>e</sup> siècle, on peut lire : « Les plus célèbres chirurgiens ayant abandonné cette partie de l'art, ou du moins l'ayant peu cultivée, leur négligence a été la cause que des gens sans théorie et sans expérience, s'en sont emparés et la pratique au hasard, n'ayant ni principes ni méthodes ».

A l'époque, les tabletiers œuvraient sur des ivoires d'origines variées et avaient identifié que l'ivoire de l'hippopotame était plus dense que celui de l'éléphant ou encore que celui du morse. Ils fabriquaient des prothèses pour leur propre compte, assez aisément car à l'époque on ne prenait pas d'empreinte.

En 1736 et 1746, deux décrets accordent aux tabletiers le « droit de remetteur de dents d'ivoire », ce qui leur permet notamment d'officialiser leur processus de fabrication et de fournir les chirurgiens en dents postiches. A ce propos, Pierre Dionis (1643-1718), chirurgien et anatomiste français sous le règne de Louis XIV, dans son ouvrage *les Cours d'Opérations de Chirurgie*, démontrées au Jardin Royal,

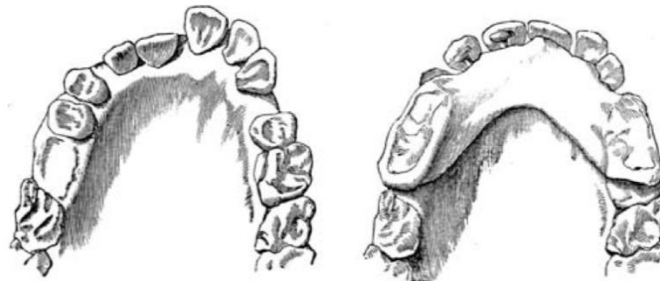
déclarait déjà en 1707 : « On commande des dents d'ivoire ... et on les attache aux dents voisines ... on en fait fabriquer autant qu'il en manque qu'on place entre les dents naturelles qui restent ».

Les défenses de l'hippopotame sont des canines, à la différence de celles des éléphants qui sont des incisives. Les plus longues se situent dans la mâchoire inférieure, pouvant atteindre 50 centimètres et peser jusqu'à quatre kilogrammes. On peut constater sur chaque défense un aplatissement sur le côté, l'autre étant bombé et couvert d'émail. Plus dense mais également moins poreuse que celle de l'éléphant ou du morse, la défense de l'hippopotame est aussi plus solide. L'inconvénient avec un élément poreux qui reste trop longtemps en bouche réside dans la source d'odeurs nauséabondes et le fait que la pièce en question finit par se désagréger. A ce titre, la défense d'ivoire de l'hippopotame est plébiscitée.

A propos des pratiques de l'époque : « L'ivoire d'hippopotame est blanc quand on le travaille, mais, mis en bouche, il vire peu à peu au jaune ou au bleuâtre. La pièce destinée à servir de base à une prothèse complète doit être mise en place en tenant compte du « fil de l'ivoire » (les tubuli dentinaires) et de la « veine » (la trace de la pulpe). La durée des prothèses varie beaucoup, Delabarre dit que certaines durent 15 ou 20 ans, mais que, pour d'autres, trois mois suffisent ».

En effet, alors que les prothèses dentaires ont une vocation exclusivement esthétique et ne permettent pas d'être utilisées pendant les repas – aucun système n'offrant la garantie qu'elles resteront en place – et tandis que l'apothicaire français Alexis Duchâteau de Saint-Germain-en-Laye expérimente de premières prothèses amovibles partielles en porcelaine, la prothèse en hippopotame connaît une grande période bien que, jusqu'alors les prothèses étaient sculptées uniquement en observant les zones édentées et en essayant de les reproduire le mieux possible pour une bonne adaptation. Des mesures pouvaient tout de même être prises à l'aide de compas. Cela pouvait durer très longtemps et les résultats obtenus n'étaient que très approximatifs.

Figure 5 : Plaque d'ivoire d'hippopotame utilisée à visée orthodontique



Source : Robinson, *The treatment of the teeth*, 1846

Entre la fin du XVIII<sup>e</sup> et le début du XIX<sup>e</sup>, deux faits historiques viennent alimenter notre fil rouge de l'histoire de la prothèse dentaire. En 1780, George Washington, président des Etats-Unis, porte une



première prothèse en ivoire. Elle contenait un petit interstice pour loger sa seule dent naturelle. C'est à partir des années 1800 que les prothèses dentaires deviennent accessibles à tous.

En 1807, Maggiolo, un chirurgien-dentiste français, est le premier prothésiste à concevoir un dentier pouvant être enlevé et remis sans difficulté, ce qui va dans le sens de Laforgue qui indiquait dès 1802 qu'il fallait faire enlever la plaque (l'actuel châssis dans une prothèse amovible partielle) au moins une fois par mois pour la nettoyer ainsi que les dents qui la supportent. Maury un peu plus tard, en 1833, défend quant à lui l'inverse : « on ne doit jamais ôter les pièces artificielles même pour les nettoyer ». A cette même époque, la prothèse amovible partielle connaît également une transition majeure avec l'apparition de l'empreinte. En effet, jusqu'alors les praticiens reproduisaient minutieusement les reliefs présents en bouche sur les futures prothèses. Il s'agissait d'un travail extrêmement lent de reproduction nécessitant la présence continue du patient. Dès les années 1750, on trouve différentes évocations de l'actuelle empreinte dentaire. Mais c'est Lefoulon qui en écrit la première définition précise : « On prend la cire convenablement chauffée, on lui donne une forme allongée, cylindrique, de la grosseur du doigt, on la présente à la portion de l'arcade dont on veut avoir le modèle, on appuie dessus régulièrement et on dirige les pressions de manière à recouvrir les dents voisines et leurs gencives ». Petit à petit, tous les praticiens, conscients du gain de temps et de précision, adoptent alors la technique de l'empreinte.

En parallèle, les prothèses jouissent de deux inventions majeures : d'une part, l'apparition des dents minérales que l'on qualifie « d'incorruptibles » et qui deviendront petit à petit la norme. D'autre part, l'adhésion par la pression atmosphérique : aux alentours de 1850, un dentier exclusivement fait en hippopotame, intitulé « osanore », est réalisé.

Quelques années plus tard, la vulcanite arrive des États-Unis : réputée solide, plastique et inaltérable, elle constitue un parfait substitut à l'ivoire de l'hippopotame. Dès 1863, l'américain Harris déclare : « l'usage de l'hippopotame est presque partout abandonné ». En somme, entre le XVII<sup>e</sup> siècle le tout début du XX<sup>e</sup>, l'hippopotame aura alimenté les techniques et discussions des praticiens dentaires et associé l'animal à la discipline.

### **1.1.3. Dernières évolutions**

En 1889, la maison Contenau & Godart fils conçoit une prothèse dentaire maintenue dans la bouche au bénéfice d'un effet de succion, exploitant le caractère adhérent du caoutchouc au contact des muqueuses afin de s'accrocher au palais.

Au début du XX<sup>e</sup> siècle, on constate une progression fulgurante des techniques de fabrication des prothèses, ainsi que de leur qualité. On commence notamment à concevoir des prothèses amovibles

partielles en résines acryliques, en acier inoxydable, en vinyle, en vitallium, en aluminium manganèse et en verre.

A partir de 1934, c'est la résine acrylique qui va s'imposer, du fait de sa simplicité de réalisation et de son faible coût. Néanmoins, ce procédé présente un inconvénient important : celui du choix des tissus ostéo-muqueux comme support exclusif. Le tassement qui s'en déduit nécessairement provoque en effet une inflammation de la gencive marginale et de fait la mobilisation des autres dents. En somme, l'instabilité dimensionnelle et le manque de rigidité du matériau rendent ce genre de prothèses traumatogène et ne justifie leur usage que de manière provisoire.

Aux États-Unis, quelques années plus tôt, la synergie entre des entreprises commerciales et des praticiens aboutit au coulage de prothèses métalliques. Ce type de prothèse, que l'on peut qualifier de « squelettée », propose déjà une amélioration par rapport à la résine acrylique puisqu'elle diminue les surfaces de contact avec les tissus ostéo-muqueux.

Dans la lignée des travaux de Housset et de Lentulo, l'école de Paris propose dès le début des années 1930 une proposition à caractère biologique : la prothèse décollée. Mais là encore, si de nombreuses vertus comme la rigidité de la pièce ou sa grande dimension esthétique sont à constater, on déplore encore une lacune. En l'occurrence, il s'agit du défaut de butée occlusale qui puisse s'opposer au déplacement vertical de la prothèse. Le danger est là encore conséquent : la résorption osseuse consécutive au tassement des tissus mous du fait de l'action sur les dents restantes.

En somme, nous avons pu observer qu'à travers le siècle, voire les millénaires, les procédés de conception et les matériaux utilisés pour les prothèses dentaires ont connu des évolutions aussi nombreuses que variées.

De l'or des Étrusques à la résine acrylique, en passant par le bois des prothèses japonaises et l'ivoire des hippopotames; des processus de fixation balbutiants aux techniques d'empreinte partielle puis complète, l'Histoire et les civilisations ont permis d'aboutir à des prothèses amovibles partielles adaptées et confortables, dépassant leur simple fonction esthétique et mécanique, et pouvant être utilisée de façon pérenne, limitant le risque d'inflammation lié au frottement avec l'ostéomuqueuse. Cependant, toutes ces techniques sont confrontées à des limites toutes aussi nombreuses et toutes aussi variées.

Cette thèse ambitionne de présenter l'état de l'art actuel des techniques et matériaux utilisés en prothèse amovible partielle.

## 1.2. Définitions<sup>5</sup>

Dans l'étude des matériaux, de nombreux termes sont utilisés qu'il s'agisse de propriétés ou de terme physico-chimique plus globalement. Nous allons débiter par éclaircir nombre d'entre eux afin que leur étude puisse être mieux comprise par la suite.

Par réticulation, on entend la transformation d'un polymère linéaire en polymère tridimensionnel avec une création de liaisons.

La viscosité<sup>6</sup> d'un matériau est définie par sa résistance à l'écoulement. Un liquide peu visqueux qui subit l'action de forces, même faibles, subira une rupture de ses liaisons intrinsèques et s'écoulera : l'eau et la gravité par exemple. A l'inverse, un liquide plus visqueux et dont les forces intrinsèques seront plus fortes et plus nombreuses, résistera aux forces extérieures exercées et s'écoulera donc plus lentement. Lors de l'utilisation d'un porte-empainte individuel, une faible viscosité sera préférentiellement choisie pour éviter une compression trop forte. A l'inverse, une viscosité plus importante sera choisie en cas d'ajustement moins précis.

Lorsqu'on évoque la limite de reproduction d'un matériau, on fait référence à la plus petite dimension qu'il puisse enregistrer et reproduire. Plus cette dimension est basse, plus le matériau sera considéré précis.

La rétraction volumique d'un matériau est son changement dimensionnel lors de sa prise : par exemple une résine chémo-polymérisable utilisée pour réaliser une couronne provisoire qui se rétractera en durcissant. Cette rétraction peut également survenir pendant les heures suivant l'empainte, elle est dans ce cas généralement calculée sur les 24h suivant l'empainte.

L'élasticité est la capacité d'un matériau à se déformer et à récupérer son état initial après déformation.

La plasticité est quant à elle la capacité d'un matériau à se déformer de manière irréversible sans se rompre.

La flexibilité d'un matériau représente sa capacité à se déformer, de manière réversible ou irréversible, sans se rompre.

La thixotropie d'un matériau se caractérise par sa capacité à ne pas couler tout en étant fluide.<sup>7</sup>

---

<sup>5</sup> Burdairon, *Abrégé de biomatériaux dentaires*.

<sup>6</sup> R. Fortunier, « Comportement mécanique des matériaux », *Cours ENS des Mines Saint-Etienne*, 2001.

<sup>7</sup> Santoni et Mariani, *Maîtriser la prothèse amovible partielle*.

## 2 : Les matériaux

---

### 2.1. Classification

#### 2.1.1. Généralités

Une empreinte dentaire peut être définie de façon simpliste par un « moulage des dents, du relief de la mâchoire et de ses tissus de revêtement. » Néanmoins, cette définition est incomplète puisqu'elle pourrait par exemple évoquer une empreinte par méthode conventionnelle mais ne pourrait pas faire référence à une empreinte optique. C'est François Duret, pionnier de la conception et fabrication assistée par ordinateur, qui va le premier comparer et définir l'empreinte optique telle qu'une perturbation puisque la prise d'empreinte va consister en la perturbation de la lumière sur l'objet enregistré. Par analogie dans le cas d'une empreinte conventionnelle, cette perturbation correspondrait à la modification du matériau d'empreinte lorsqu'il entre en contact avec le tissu à enregistrer. Il précise alors « une prise d'empreinte dentaire est la mise en œuvre d'une méthode capable de mesurer une perturbation et de la restituer sous une forme utilisable, palpable, visible, voire métrique. Elle doit conduire à mettre ces informations à la disposition de l'opérateur qu'il soit prothésiste ou dentiste. »

En prothèse amovible partielle, il existe différents types d'empreinte dont les indications varient selon différents critères<sup>8</sup>.

Le patient constitue le premier. En effet, il peut s'avérer nécessaire de réduire la durée des séances d'empreinte par exemple pour un patient ayant un réflexe nauséux important.

L'édentement et le type de la future prothèse entrent également en compte puisque par exemple dans le cadre d'une prothèse provisoire dont les empreintes sont réalisées sur un tissu en cours de cicatrisation (après une extraction par exemple), il s'avèrera inutile de réaliser une empreinte anatomo-fonctionnelle au niveau du site en cours de cicatrisation.

Dans un premier temps, une empreinte d'étude est souvent réalisée<sup>9</sup>. Elle sert de référence avant le début du traitement et permettra la planification précise des différentes étapes de réalisation de la

---

<sup>8</sup> Cheylan, « Les empreintes en prothèse amovible partielle ».

<sup>9</sup> Fokkinga et al., « Impression procedures for metal removable partial dentures as applied by general dental practitioners ».

future prothèse mais aussi celle des éventuelles étapes pré-prothétiques nécessaires. Cette empreinte représente l'état bucco-dentaire initial du patient.

Elle permettra également de réaliser un porte-empreinte individuel, nécessaire pour l'empreinte anatomo-fonctionnelle. Lorsque cela est nécessaire, ce porte-empreinte est réalisé à partir d'une empreinte distincte de celle d'étude, appelée empreinte primaire. C'est notamment le cas lorsque les étapes pré-prothétiques ont modifié la situation initiale : lorsque les améloplasties pour accueillir les éléments à appui dentaire (taquets, crochets, etc) ont été réalisées.

Dans un second temps, on réalise une empreinte anatomo-fonctionnelle<sup>10</sup>.

Si le praticien dispose d'un appui mixte : à la fois dento-parodontal mais aussi muco-osseux, celle-ci sera réalisée préférentiellement en un seul temps clinique.

Il pourra alors utiliser un matériau unique, de viscosité moyenne et possédant des propriétés d'élasticité et de résistance suffisantes. La viscosité du matériau utilisé dépendra de la capacité d'écoulement de celui-ci qui conditionnera le degré de compression des muqueuses.

Le praticien pourra également faire le choix d'utiliser deux matériaux distincts, l'un de moyenne viscosité qui servira à enduire le porte-empreinte individuel et l'autre de basse viscosité qu'il faudra injecter à l'aide d'une seringue en bouche ainsi que sur le premier matériau. On appelle cette technique faisant appel à deux matériaux mis en œuvre en un seul temps clinique, le « double mélange ».

Si le praticien dispose d'un appui muco-osseux prédominant ou pour d'autres raisons dont il sera le décisionnaire, l'empreinte anatomo-fonctionnelle pourra être réalisée en deux temps cliniques. La première étape sera une empreinte globale de stabilisation à l'aide d'un matériau de moyenne viscosité alors que la seconde étape sera un surfaçage de la première partie de l'empreinte à l'aide d'un matériau de plus basse viscosité. Cette mise en œuvre de l'empreinte avec deux matériaux cette fois-ci mis en œuvre en deux temps distincts porte également le nom de « wash-technique » ou « empreinte en deux temps et deux viscosités ».

De manière non systématique, il peut s'avérer utile de réaliser une empreinte de correction<sup>11</sup> dans le cas d'édentement mandibulaire en extension de moyenne étendue (classes I et II de Kennedy). Le châssis préalablement réalisé à l'aide de l'empreinte primaire servira alors de porte-empreinte pour venir réaliser les futures selles prothétiques<sup>12</sup>.

---

<sup>10</sup> Millet et Weiss, « Propriétés physiques des matériaux dentaires ».

<sup>11</sup> Geng, « Influence of various impression procedures for removable partial denture on displacement of soft mucosal tissue »

<sup>12</sup> Von Krammer, « A two-stage impression technique for distal-extension removable partial dentures ».

Enfin, des empreintes ambulatoires<sup>13</sup> peuvent également être réalisées dans des situations cliniques où les empreintes anatomo-fonctionnelles classiques sont difficilement réalisables : l'ensemble de la prothèse sera donc réalisé de manière classique puis dans un second temps le châssis servira de porte-empreinte au praticien pour réaliser un rebasage des selles. Le matériau utilisé devra alors avoir une prise différée. Lorsque le patient se sentira confortable, le rebasage sera réalisé. Cette empreinte est différente de la précédente dans la mesure où la prothèse utilisée ici en tant que porte-empreinte est une prothèse d'usage totalement terminée.

Toutes ces empreintes sont tributaires d'un protocole rigoureux dont il n'est pas l'objet de la thèse puisque c'est aux matériaux que nous allons nous intéresser ici.

Un matériau choisi pour une empreinte de prothèse amovible partielle doit répondre à un cahier des charges très complet<sup>14</sup> : il doit présenter une plasticité suffisante avant sa prise pour venir enregistrer fidèlement tous les détails souhaités, une élasticité telle que lors de sa désinsertion (après sa prise), les contre-dépouilles ne causent pas de déformation. Il doit également posséder une stabilité dimensionnelle au cours de sa prise et après, sa mise en œuvre se doit d'être relativement aisée, son temps de prise raisonnable mais suffisant pour permettre un enregistrement dynamique si nécessaire. Le matériau doit être biocompatible avec l'environnement buccal mais aussi avec les matériaux avec lesquels il sera en contact pour l'obtention des modèles. Enfin, les matériaux d'empreinte en prothèse amovible partielle doivent être suffisamment précis et à un prix raisonnable.

De manière générale, les matériaux d'empreinte en chirurgie-dentaire sont classés en 2 grandes familles : rigides et non rigides<sup>15</sup>. Il s'agit de la classification de Nussbaum datant de 1986.

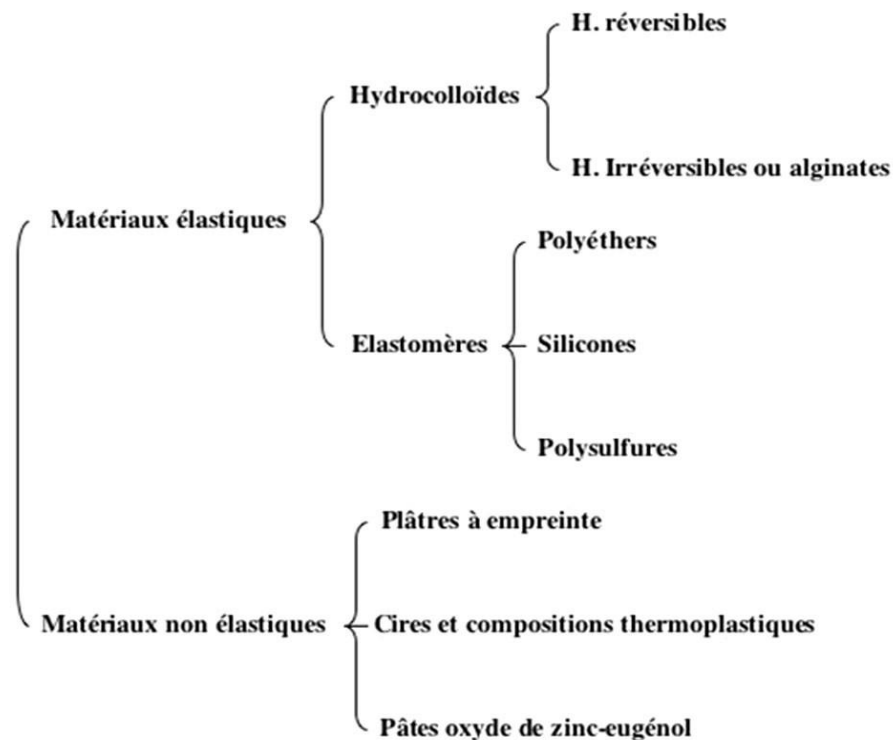
---

<sup>13</sup> Truchot-Lenormand, Bedouin, et Ravalec, « Les empreintes en prothèse amovible partielle : de l'empreinte d'étude à l'empreinte ambulatoire ».

<sup>14</sup> Merzouk et al., « Critères de choix des matériaux et techniques d'empreinte en prothèse amovible partielle ».

<sup>15</sup> Jacquot, « Propriétés mécaniques des biomatériaux utilisés en odontologie ».

Figure 6 : Classification des matériaux d’empreintes



Source : O'Brien, *Dental materials and their selection*, 2008

## 2.1.2. Matériaux rigides<sup>16</sup>

### 2.1.2.1. Plâtres

Au sein de la famille des matériaux rigides, on trouve le plâtre. Il est généralement utilisé pour la confection des modèles de duplication à partir d’empreintes ou bien il contribue au montage sur articulateur de ces mêmes modèles obtenus à partir d’empreintes.

Dans le cas de l’édenté total, le plâtre pourra servir de matériau d’empreinte directement. On obtiendra alors un modèle négatif qu’il faudra tout de même couler pour obtenir le positif à l’aide d’un second plâtre, plus dur.

Les plâtres sont classifiés en 5 types différents selon leur dureté, du moins dur au plus dur.

---

<sup>16</sup> O'Brien, *Dental materials and their selection*.

C'est celui le moins dur, de type I, qui sera utilisé pour l'empreinte chez l'édenté total.

Le plâtre est obtenu par mélange de poudre d'hémi-hydrate de sulfate de calcium et d'eau. Cette poudre est très souvent désignée elle-même par le mot plâtre mais il s'agit d'un abus de langage dans la mesure où elle n'en est pas encore. La réaction consiste en une dissolution de l'hémi-hydrate dans l'eau jusqu'à saturation, puis à une hydratation de celui-ci aboutissant au dihydrate de calcium. Ce dihydrate de calcium va de nouveau se dissoudre dans la solution saturée obtenue précédemment. L'ensemble formera le plâtre. Cette réaction est très exothermique.

Le mélange s'effectue à l'aide d'un bol en caoutchouc et d'une spatule à plâtre et éventuellement d'un vibreur<sup>17</sup>. Le temps de prise est variable mais avoisine souvent les 20 minutes.

La haute rigidité de ce matériau fera qu'il y aura quasiment systématiquement des fractures lors de la désinsertion en bouche mais si celles-ci sont nettes, il n'y aura pas de conséquence clinique puisque l'empreinte pourra être aisément reconstituée.

#### 2.1.2.2. Pâtes oxyde de zinc-eugéno<sup>18</sup>

Les pâtes oxyde de zinc-eugéno<sup>18</sup> utilisées très couramment comme ciment de scellement provisoire peuvent également être utilisées en prothèse amovible partielle pour compléter ou corriger les empreintes secondaires : c'est le cas pour les empreintes dissociées par exemple. Elles peuvent également être très utiles pour stabiliser les bases d'occlusion avant enregistrement de la relation maxillo-mandibulaire.

Figure 7 : Empreinte dissociée à la pâte oxyde de zinc-eugéno<sup>18</sup>



Source : Chauvel et Turpin, « Les matériaux à empreinte », 2009

---

<sup>17</sup> Jordana, Dupuis, et Colat-Parros, « Plâtres dentaires ».

<sup>18</sup> Chauvel et Turpin, « Les matériaux à empreinte ».



Le mélange se réalise avec une quantité égale d'oxyde de zinc et d'eugénol sur une plaque de verre. Le résultat est estimé obtenu lorsque la pâte est homogène. Le temps de prise est assez long (dix minutes environ).

Les pâtes oxyde de zinc-eugénol possèdent une bonne stabilité dimensionnelle, une certaine hydrophilie ainsi qu'une faible viscosité.

Ces pâtes présentent néanmoins une faible élasticité et ne sont donc pas adaptées dans l'enregistrement de surfaces possédant des contre-dépouilles.

Dans le commerce, les pâtes oxyde zinc-eugénol se trouvent sous différentes spécialités commerciales. On peut notamment citer l'Impression Paste® de SS White.

### 2.1.2.3. Cires et pâtes thermoplastiques<sup>19</sup>

Enfin au sein de la famille des matériaux rigides, on trouve les différentes cires et pâtes thermoplastiques.

Elles peuvent être utilisées pour réaliser l'enregistrement des joints des empreintes secondaires mais aussi pour réaliser les joints des porte-empreintes individuels en amont de l'empreinte.

Les compositions sont très mal connues car souvent gardées secrètes par les fabricants.

Leur prise se fait à la chaleur, est réversible et le temps de travail varie d'une spécialité commerciale à l'autre. Leur temps de travail et de prise sont donc extrêmement courts.

Néanmoins, de manière générale leur temps de travail et de prise relativement longs permettent un enregistrement dynamique convenable.

L'inconvénient majeur de ce type de pâtes réside dans le fait que leur viscosité va très rapidement varier selon la température à laquelle elles se trouvent. Dès lors qu'elles seront refroidies, elles deviendront très cassantes et ne seront donc pas du tout adaptées à l'enregistrement des zones de contre-dépouilles même minimales.

Les produits les plus couramment utilisés sont la pâte de Kerr® et le Stent's.

### 2.1.3 Matériaux élastiques<sup>20</sup>

#### 2.1.3.1. Hydrocolloïdes réversibles

---

<sup>19</sup> Burdairon, *Abrégé de biomatériaux dentaires*.

<sup>20</sup> O'Brien, *Dental materials and their selection*.

Les hydrocolloïdes sont des matériaux qui se présentent sous forme de gel et qui avec l'eau vont former des solutions colloïdales. Ces hydrocolloïdes lorsqu'ils sont réversibles pourront passer de la forme gel à la forme liquide selon la température.

A l'instar de nombre de matériaux, ils existent en trois viscosités : haute, moyenne et faible.

Ces matériaux ont été les précurseurs en terme de matériaux à empreinte mais ne sont plus très utilisés aujourd'hui. Ils sont en effet très compliqués à mettre en œuvre, nécessitent un matériel coûteux et une technique de mise en œuvre relativement longue. De plus, assez fragiles, ils ne permettent pas d'enregistrement sous-gingival ou de contre-dépouille.

### 2.1.3.2. Hydrocolloïdes irréversibles ou alginates<sup>21</sup>

Les hydrocolloïdes irréversibles ne pourront pas changer à nouveau d'état une fois formés.

Ils sont quant à eux classifiés en 3 grandes familles : la première regroupe les alginates de classe A, il s'agit de ceux dont la capacité à enregistrer les détails est la plus importante. Cette famille regroupera donc les alginates utilisés pour les empreintes de prothèse conjointe. La seconde famille, les alginates de classe B, regroupera ceux utilisés en prothèse amovible partielle. Enfin, les alginates de classe C seront utilisés pour les empreintes d'étude, empreintes primaires et empreintes des arcades antagonistes pour lesquelles l'enregistrement des détails est moins primordial.

Tous seront présentés sous forme de poudre à mélanger avec de l'eau. Le mélange se fait dans un bol à l'aide d'une spatule. Le dosage poudre/eau se fait quant à lui à l'aide d'une cuillère et d'un cylindre en respectant les doses recommandées par le fabricant. L'alginate présente un temps de prise d'environ 3 minutes : la température de l'eau utilisée pourra augmenter ou diminuer ce temps.

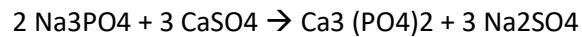
La poudre est composée de divers éléments :

- un premier réactif : un alginate de sodium ou de potassium (Na alginate ou K alginate) à hauteur de 12 à 15 %
- un second réactif : du sulfate de calcium dihydraté (CaSO<sub>4</sub>) représentant 8 à 12 %
- un ralentisseur de réaction : le phosphate de sodium (Na<sub>3</sub>PO<sub>4</sub>) en petite quantité (2 %)
- des agents odorants et colorants
- une charge de renforcement importante (70 %) pour contrôler la rigidité du matériau : il s'agit souvent de terre diatomée
- du fluorure de zinc alcalin (10 %) qui assurera un état de surface adapté notamment pour le futur contact avec le plâtre lors de la coulée du modèle

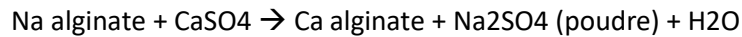---

<sup>21</sup> Berteretche et Association dentaire française. Commission des dispositifs médicaux, *Prothèses et matériaux d'empreintes : hydrocolloïdes, élastomères, plâtre, pourquoi, quand et comment les utiliser ?*

En présence d'eau, deux réactions successives auront alors lieu :



Puis avec l'excédent de sulfate de calcium :



L'alginate de calcium va former un gel avec l'eau.

Les alginates sont relativement simples à mettre en œuvre, peu coûteux, ont bon goût. Ils sont hydrophiles ce qui constitue un atout majeur dans le milieu buccal forcément très humide. Leur temps de prise est relativement court ce qui constitue à la fois un avantage pour le confort du patient mais ne permet pas son utilisation pour d'éventuelles empreintes fonctionnelles.

Néanmoins, il présente plusieurs inconvénients pour les empreintes en prothèse amovible partielle : leur limite de reproduction est assez limitée, on peut atteindre 20 microns pour des alginates de classe A ce qui demeure inférieur aux matériaux élastomères mais est néanmoins suffisant pour la réalisation de châssis. Le traitement de l'empreinte doit être rapide. Ils présentent par ailleurs des variations dimensionnelles intrinsèques conséquentes puisqu'ils se rétractent en milieu sec et se dilatent en milieu humide. De plus, ils possèdent une plasticité élevée puisqu'ils ont les valeurs les plus élevées de flexibilité parmi l'ensemble des matériaux. Néanmoins, leur élasticité est peu élevée : de ce fait, ils peuvent se déformer avant la prise mais ne retrouvent que partiellement leur état initial après déformation. La résistance au déchirement des alginates est assez faible. De plus, les alginates sont assez compressifs dus à leur viscosité élevée. Enfin la compatibilité du plâtre avec l'alginate est très variable selon la marque utilisée.

Septalgin® de Septodont et Ortoprint® de Zermack constituent des exemples de spécialités commerciales d'alginate.

### 2.1.3.3. Élastomères silicones<sup>22</sup>

Les silicones sont des matériaux constitués de longues chaînes macromoléculaires elles-mêmes constituées d'atomes de silicium liés à des groupements organiques.

---

<sup>22</sup> Fokkinga et al., « Clinical fit of partial removable dental prostheses based on alginate or polyvinyl siloxane impressions ».

Ils sont classés en silicones de très haute viscosité, de haute viscosité, de moyenne viscosité puis de basse viscosité.

Selon le type de réaction conduisant au silicone, on différencie les silicones obtenus par condensation de ceux obtenus par addition. Dans les 2 cas, le mélange s'effectuera avec une quantité équivalente des deux pâtes sur une plaque de verre à l'aide d'une spatule en acier inoxydable. Leur temps de travail sera compris entre 3 et 5 minutes.

→ Par condensation

Ils sont constitués de deux pâtes distinctes : une pâte base et une pâte catalyseur.

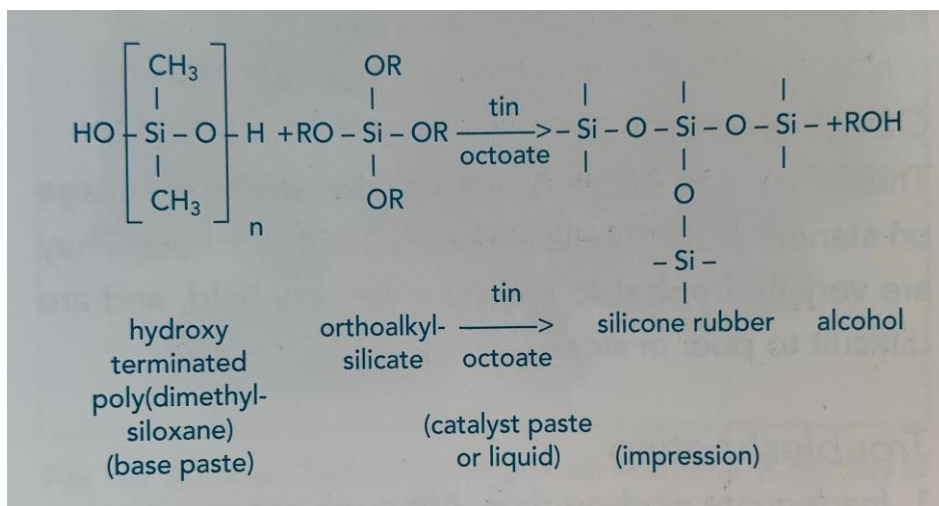
La pâte base contient divers éléments :

- du polydiméthylsiloxane avec des groupements hydroxyles terminaux
- un orthoalkylsilicate, une masse inerte inorganique présente en grande quantité

La pâte catalyseur (ou le liquide) contient quant à elle :

- un ester métallique organique : octoate de métal, souvent d'étain
- un agent d'épaississement
- un diluant gras

Figure 8 : Réaction de formation des silicones par condensation



Source : O'Brien, *Dental materials and their selection*, 2008

L'ester va catalyser la réaction qui consiste en la création de chaînes par la condensation des groupements hydroxyles -OH formant un siloxane. Il va également y avoir réticulation des chaînes de l'orthoalkylsilicate. Des sous-produits volatils seront formés au cours de la réaction : alcool, eau, etc. Cela entraînera donc une baisse du poids moléculaire du produit final et donc cliniquement un retrait volumique.

Les silicones par condensation ont une recouvrance élastique parmi les plus élevées ce qui constitue un atout majeur. De plus, ils possèdent une résistance au déchirement assez élevée. Enfin les silicones par condensation ont une précision correcte : de l'ordre de 25 microns, semblable aux autres matériaux élastiques excepté l'alginate (voir plus haut).

Il s'agit de matériaux hydrophobes. Ils sont peu flexibles, davantage que les polyéthers et que les silicones par addition mais demeurent néanmoins plus rigides que les polysulfures. Durant les 24h suivant l'empreinte, ils subissent un léger rétrécissement dû à la polymérisation et à l'évaporation de l'alcool formé (environ la moitié de ce rétrécissement se produit dès la première heure). A noter qu'une solution à cet inconvénient serait d'utiliser successivement un silicone haute viscosité puis un de plus basse viscosité.

Les silicones par condensation commercialisés sont par exemple l'Optosil® de Bayer, le Panasil® de Kottenbach qui sont tous deux à haute consistance. On trouve également le Coltex® de Coltene qui existe en haute, moyenne et basse viscosités.

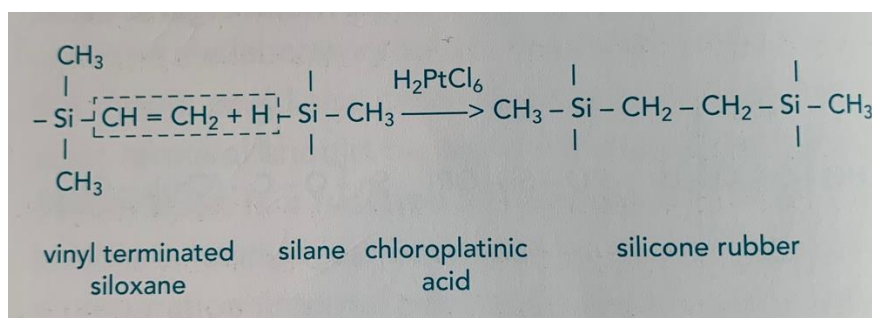
→ Par addition

Ils sont, de la même façon, constitués d'une pâte base et d'une pâte catalyseur.

La pâte base contient un pré-polymère de vinyl-polydiméthylsiloxane alors que la seconde pâte contient un pré-polymère de siloxane avec des groupements hydrogènes ainsi qu'un catalyseur organo-métallique : de l'acide chloroplatine.

Une réaction de polymérisation par addition va se produire avec ouverture des doubles liaisons sous l'action du catalyseur.

Figure 9 : Réaction de formation des silicones par addition



Source : O'Brien, *Dental materials and their selection*, 2008

Il n'y a pas de sous-produit de la réaction donc la stabilité dimensionnelle des silicones par addition sera plus importante que celle des silicones par condensation et de manière générale la meilleure de tous les matériaux élastiques. Cette propriété permettra un traitement différé de l'empreinte. Ces matériaux ont également les valeurs les plus élevées de recouvrance élastique. Leur précision est importante : toujours de l'ordre de 25 microns. Enfin la résistance au déchirement importante de ces matériaux est semblable à celle des silicones par addition mais demeure inférieure à celle des polysulfures.

Les silicones par addition constituent des matériaux coûteux qui ne sont pas utilisés de manière systématique pour les cas courants. Leur flexibilité assez faible limite leur utilisation dans des zones de contre-dépouilles. De plus leur temps de travail relativement court ne permet pas une empreinte anatomo-fonctionnelle trop longue.

L'Exaflex® de GC et l'Imprint® de 3M sont deux spécialités commerciales de silicones par addition.

#### 2.1.3.4. Élastomères polysulfures

Les polysulfures constituent des caoutchoucs synthétiques formés par une réaction de condensation. Ces matériaux co-existent sous 3 viscosités distinctes : haute, moyenne ou faible et se présentent avant mélange sous la forme d'une pâte base et d'une pâte catalyseur. Le mélange aura lieu sur une plaque de verre à l'aide d'une spatule. Un trait de même longueur pour chacune des 2 pâtes est recommandé. Le temps de prise, c'est-à-dire le temps s'écoulant entre l'instant où le matériau est mélangé et celui où il a durci, est d'environ 7 minutes.

La pâte base se constitue par :

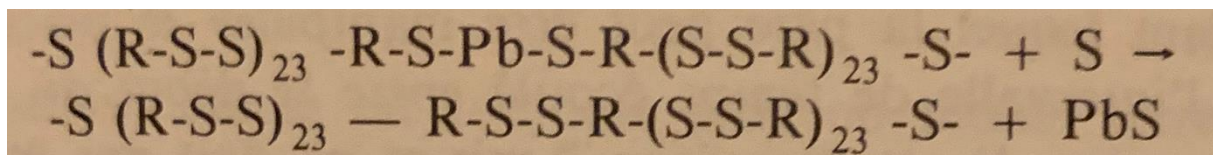
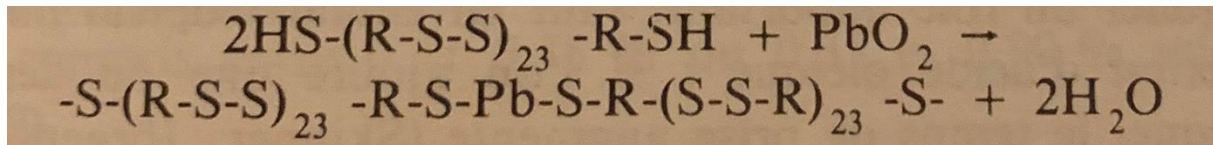
- un polymère polysulfidique principalement (80 %) constitué de groupements mercaptans (-SH)
- une masse de remplissage qui occupera entre 12 et 15 % selon la viscosité : il peut s'agir d'oxyde de zinc ou d'autres composés comme du sulfate de zinc, du carbonate de cuivre, etc
- du sulfate de calcium ayant un rôle de plastifiant

La pâte catalyseur quant à elle contient :

- du peroxyde de plomb constituant le catalyseur principal
- du soufre qui pourra contribuer à la formation du produit en contribuant à la réticulation
- de l'huile de ricin
- divers acides tels que l'acide stéarique pour l'odeur ou l'acide oléique pour inhiber la vulcanisation

Trois stades se succèdent lors de la réaction : un premier initiateur au cours duquel le polymère polysulfidique en présence du peroxyde de plomb va aboutir à la formation de liaisons disulfures. Le second stade est la propagation de cette réaction au cours duquel les liaisons créées vont former une structure dite polysulfure de plus en plus importante avec formation de molécules d'eau. La polymérisation finira par s'arrêter une fois tous les réactifs consommés.

Figure 10 : Réaction de formation des polysulfures



Source : O'Brien, *Dental materials and their selection*, 2008

Il y aura formation d'eau et de sulfure de plomb au cours de la réaction.

Les polysulfures sont des matériaux peu coûteux bénéficiant d'un temps de travail et de prise relativement long. Ils sont aussi précis que les autres matériaux élastiques permettant un enregistrement correct des détails. La flexibilité des polysulfures est la plus élevée de l'ensemble des matériaux élastiques et en fait donc le matériau de choix lorsque l'enregistrement de contre-dépouilles est à réaliser. Il en est de même pour la résistance au déchirement permettant également l'enregistrement de zones sous-gingivales assez profondes afin de pouvoir retirer le matériau sans déchirure.

Ces matériaux sont hydrophobes et présentent une rétraction volumique lors de leur prise causée par la libération de sulfure de plomb comme produit annexe de la réaction. Cette rétraction est supérieure à celle des silicones par addition et des polyéthers mais inférieure à celle des silicones par condensation. Les polysulfures doivent donc être traités rapidement après la prise de l'empreinte. Le recouvrement élastique n'est pas total. Les polysulfures ont une mauvaise thixotropie, ce qui nécessite

de les utiliser avec un porte-empreinte individuel. De plus, ils ne possèdent pas de pouvoir adhésif et nécessitent donc l'usage d'un adhésif spécifique associé.<sup>23</sup> Ils présentent enfin une odeur désagréable.

Les polysulfures sont présents dans le commerce sous le nom de Permlastic® de Kerr ou encore de Neoflex® de Surgident.

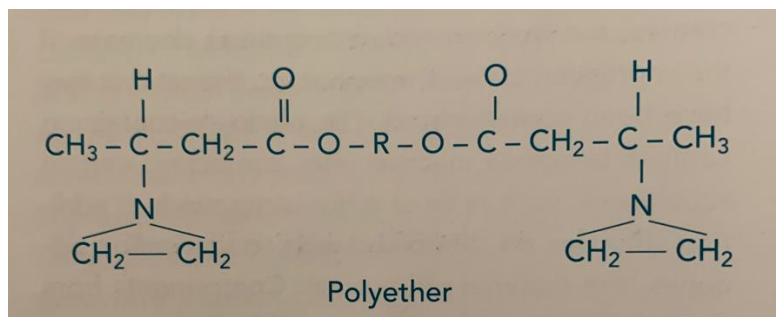
#### 2.1.3.5. Élastomères polyéthers

A l'instar des autres élastomères étudiés, les polyéthers se présentent sous la forme de deux pâtes distinctes, une base et un catalyseur. Ils peuvent exister sous la forme de 3 viscosités : haute, moyenne ou encore basse. Le mélange sera fait sur une plaque de verre à l'aide d'une spatule.

La pâte base contient :

- un polyéther non-saturé de bas poids moléculaire avec des groupements terminaux de type éthylène-imine

Figure 11 : Réaction de formation des polyéthers



Source : O'Brien, *Dental materials and their selection*, 2008

- une masse de remplissage (silice)
- des plastifiants
- des substances aromatiques

Tandis que la pâte accélérateur est composée de :

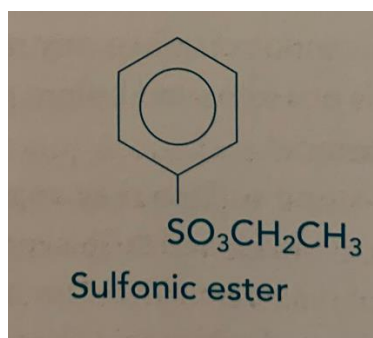
- un catalyseur, ici un acide sulfonique aromatique

---

<sup>23</sup> Santoni et Mariani, *Maîtriser la prothèse amovible partielle*.



Figure 12 : Formule chimique d'un acide sulfonique aromatique



Source : O'Brien, *Dental materials and their selection*, 2008

- une masse de remplissage
- des pigments
- des plastifiants

La réaction consiste en la polymérisation ionique par l'ouverture des cycles du polyéther aboutissant à la formation du polyéther sous forme de caoutchouc.

La réaction est exothermique : on assiste à une augmentation de 4° Celsius.

La différence majeure des polyéthers avec les autres élastomères réside dans leur relative hydrophilie. En effet, ils sont plus tolérants à l'eau que les autres ce qui leur confère un avantage non négligeable dans le milieu très humide qu'est le milieu buccal mais cette hydrophilie est relative puisqu'elle entraîne tout de même des modifications. De plus, ils possèdent une bonne stabilité dimensionnelle ne subissant qu'une petite rétraction volumique après leur prise (seuls les silicones par addition en ont une meilleure encore). Cela permettra un traitement différé de l'empreinte. A l'inverse des polysulfures, les polyéthers présentent une forte thixotropie. Celle-ci permet donc leur utilisation avec un porte-empreinte du commerce. Les polyéthers présenteront l'avantage de pouvoir être traités plusieurs fois : pour créer plusieurs modèles à partir de la même empreinte par exemple.

Les polyéthers sont des matériaux assez rigides : ils possèdent en effet les valeurs de flexibilité les plus faibles des élastomères. Il est donc d'usage de les utiliser avec une couche intermédiaire et non au contact direct du porte-empreinte. De plus, leur relative hydrophilie contraint le praticien à conserver l'empreinte dans un milieu sec faute de quoi le polyéther absorbera d'éventuels liquides présents. Enfin les polyéthers ont un temps de travail relativement court d'environ 5 minutes. Les polyéthers possèdent également un fort pouvoir adhésif ce qui complique leur manipulation.

Différentes spécialités commerciales peuvent être citées : Permadyne® de ESPE (haute viscosité), Impregum® de ESPE (moyenne et basse viscosités).

## **2.2. Applications : quels matériaux dans quel cas ?<sup>24</sup>**

Les différentes caractéristiques et propriétés décrites ci-dessus font qu'aujourd'hui chaque classe de matériaux utilisés en prothèse amovible partielle présente une indication bien précise. En effet, chaque cas clinique présentant des particularités bien définies, c'est au praticien que revient la décision d'utiliser l'un ou l'autre des matériaux disponibles au cabinet dentaire, son choix pourra donc être éclairé en connaissance de toutes ces propriétés<sup>25</sup>.

### **2.2.1. Empreintes d'études et empreintes primaires<sup>26</sup>**

Les alginates de par leur facilité d'exécution, leur temps de prise rapide ainsi que leur coût raisonnable sont parfaitement indiqués pour des cas d'empreintes uniques qui seront par la suite traitées pour réaliser des prothèses ne nécessitant pas d'empreinte fonctionnelle. Cela exclut donc les cas des classes I et II de Kennedy ainsi que les édentements de grande étendue pour lesquels une empreinte fonctionnelle et/ou muqueuse sera nécessaire.

Néanmoins, l'alginate ne pourra servir que d'empreinte de « débrouillage » pour les cas de futures prothèses amovibles partielles d'usage : il s'agira dans ces cas de l'empreinte d'étude ou encore de l'empreinte primaire évoquée précédemment à affiner par une seconde empreinte, permettant une meilleure reproduction des détails à enregistrer.

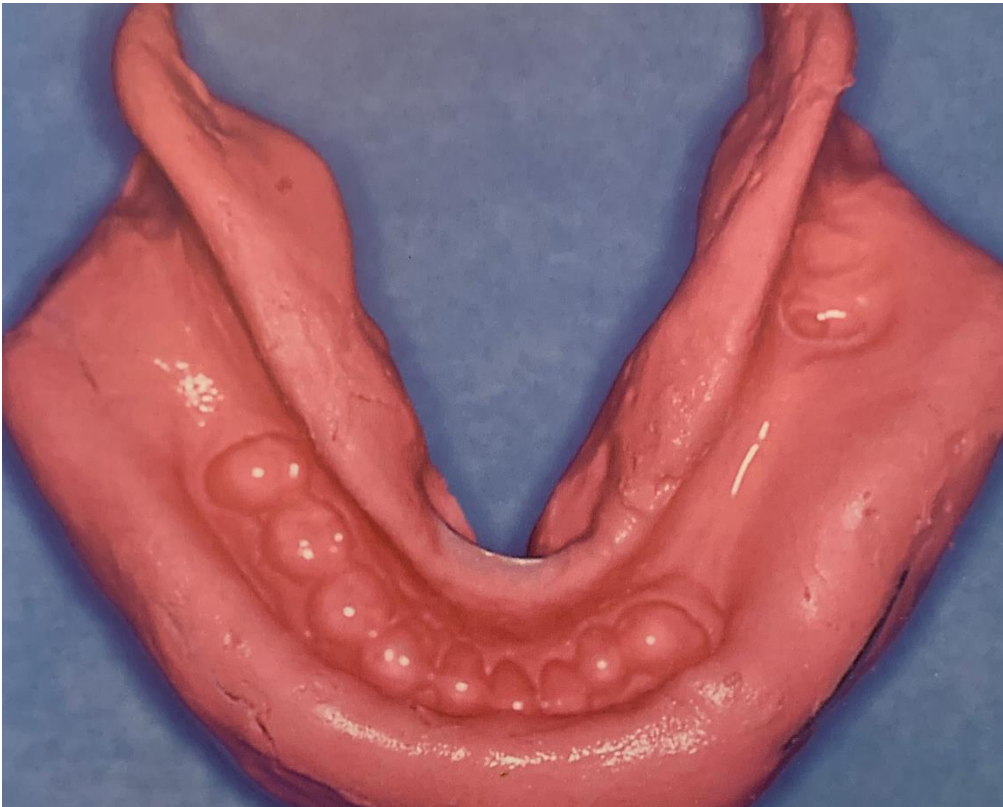
---

<sup>24</sup> Cheylan, « Les empreintes en prothèse amovible partielle ».

<sup>25</sup> Dubal, Friel, et Taylor, « An investigation into the accuracy of two currently available dental impression materials in the construction of cobalt-chromium frameworks for removable partial dentures ».

<sup>26</sup> Jayaraman et al., « Final-impression techniques and materials for making complete and removable partial dentures ».

Figure 13 : Empreinte primaire à l'alginate



Source : Decup, « Les empreintes en prothèse amovible partielle », 1995

### 2.2.2. Empreintes secondaires<sup>27</sup>

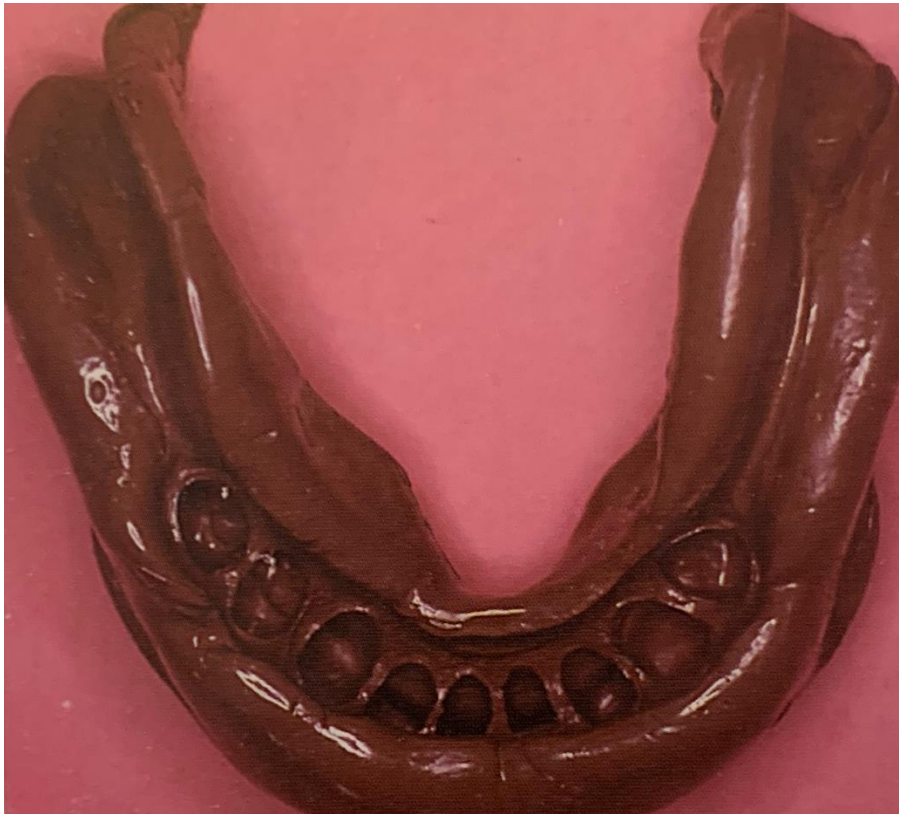Les élastomères seront quant à eux utilisés pour les empreintes secondaires à l'aide d'un porte-empainte individuel : ils possèdent en effet une précision suffisante mais aussi une flexibilité permettant de réaliser une empreinte anatomo-fonctionnelle c'est-à-dire une empreinte dynamique durant laquelle différents mouvements ont lieu.

Dans des situations cliniques présentant de nombreuses contre-dépouilles, les polysulfures constitueront le matériau de choix. En effet, ils présentent à la fois un temps de travail correct, une précision suffisante et enfin la flexibilité la plus importante parmi les matériaux élastomères.

---

<sup>27</sup> Merzouk et al., « Critères de choix des matériaux et techniques d'empreinte en prothèse amovible partielle ».

Figure 14 : Empreinte secondaire réalisée avec un polysulfure de moyenne et basse viscosité



Source : Decup et al., « Les empreintes en prothèse amovible partielle », 1995

Les polyéthers présenteront des indications restreinte de par leur rigidité<sup>28</sup>.

Les silicones par addition et par condensation sont quant à eux très rarement utilisés pour les empreintes secondaires réalisés en prothèse amovible partielle. En effet, ils constituent des matériaux coûteux et présentent une mauvaise stabilité dimensionnelle. Il est possible pour le praticien de répondre à la majorité des situations cliniques en utilisant les autres matériaux cités.

Certaines situations cliniques précises orientent également l'indication vers un matériau plus que l'autre.

Lorsqu'il est certain que le traitement de l'empreinte sera différé, il est préférable de s'orienter vers un polyéther, un silicone par addition ou encore une pâte oxyde de zinc-eugénole qui possèdent les meilleures valeurs de stabilité dimensionnelle.

Dans des cas de milieu très humide, par exemple chez des patients atteints d'hyper-sialorrhée, il faudra s'orienter de préférence vers les matériaux considérés comme les plus hydrophiles.

---

<sup>28</sup> Decup et al., « Les empreintes en prothèse amovible partielle ».

A l'inverse, chez un patient atteint d'hyposialie, il faudra par exemple éviter l'utilisation des pâtes oxyde de zinc-eugénoles car cela présenterait un risque d'irritation dû à l'eugénole.

Dans le cas d'un praticien travaillant sans aide au fauteuil, les élastomères polysulfures utilisés en double viscosité seront à proscrire car trop difficiles à mettre en œuvre seuls.

De manière générale, pour le confort du patient, il sera préférable de rechercher un temps de travail court pour réduire le temps de réalisation de l'empreinte si la situation clinique le permet : petite étendue muqueuse par exemple où le praticien utilisera plutôt un silicone. Néanmoins, en présence d'édentements de grande étendue, un enregistrement fonctionnel plus poussé sera recherché et donc un temps de travail allongé : le praticien se tournera alors vers un polyéther ou un polysulfure.

Il en est de même pour beaucoup de situations où les caractéristiques des matériaux permettront au praticien de réaliser un choix éclairé.

## 3 : L’empreinte optique

---

### 3.1. Généralités<sup>29</sup>

Après la révolution industrielle du XIX<sup>e</sup> siècle, nous avons assisté aux XX<sup>e</sup> et aux XXI<sup>e</sup> siècles à une véritable révolution scientifique avec l’apparition des premiers ordinateurs et leur entrée progressive dans nos vies quotidiennes.

En dentisterie, il en est de même.

Dans un premier temps uniquement pour le traitement, le stockage et le transfert des dossiers administratifs et médicaux, puis, plus tard, pour la prise et le traitement de clichés radiographiques par exemple, l’informatique a rapidement pris une place prépondérante et indispensable dans l’ensemble des cabinets dentaires. Les progrès rapides font qu’aujourd’hui toute l’élaboration de la chaîne prothétique, depuis l’empreinte jusqu’à une prothèse finie, est possible en ne passant que par cette voie numérique.

C’est dans les années 1970, sous l’impulsion de François Duret, étudiant en Sciences qui a interrompu ses études pour devenir chirurgien-dentiste, que la CFAO dentaire a vu le jour<sup>30</sup>. En effet, Duret a rédigé une thèse d’environ 300 pages sur le sujet.

C’est à la l’étape primordiale qu’est celle de l’empreinte, que nous allons nous intéresser ici. En effet, celle-ci est aujourd’hui réalisable par voie numérique à l’aide d’une caméra optique également dénommée scanner intra-oral<sup>31</sup>.

Cette méthode est de plus en plus utilisée puisqu’elle présente de nombreux avantages.

Tout d’abord, elle réduit considérablement le temps opératoire et cette caractéristique va tendre à diminuer encore au fil des années puisque les technologies ne cessent de s’améliorer : 3 minutes environ pour un secteur et 9 minutes pour l’ensemble d’une arcade aujourd’hui. Mais c’est le temps associé à l’ensemble de la procédure prothétique qui va en réalité diminuer puisque dans le cas d’une CFAO directe par exemple, le patient ne se déplacera qu’une fois au cabinet et le praticien pourra alors s’affranchir d’une solution provisoire.

L’empreinte optique présente également des avantages écologiques. A l’heure actuelle, il est primordial d’en tenir compte puisque le cabinet dentaire tel qu’il est organisé dans son ensemble présente un bilan écologique catastrophique. Cette méthode évitera alors l’usage des matériaux, leur

---

<sup>29</sup> Lanoiselee, « L’empreinte optique en prothèse fixée ».

<sup>30</sup> Landwerlin, *L’empreinte optique intra-buccale et ses applications au cabinet dentaire*.

<sup>31</sup> Lazarides, *Les empreintes optiques*.

sac de stockage, le transport par coursier et véhicules et toutes les autres conséquences environnementales pouvant être associées.<sup>32</sup>

Elle passe également outre les aléas causés par les méthodes conventionnelles : bulles, déchirures, tirages et arrachements lors de la prise et du retrait de l’empreinte mais aussi outre toutes les difficultés de stockage et de transmission de cette même empreinte et enfin de son traitement, avec la coulée du modèle et les erreurs associées.

L’empreinte optique est inaltérable et son stockage est peu encombrant. L’empreinte optique permet de s’affranchir des étapes de désinfection nécessaires pour les empreintes réalisées par méthode conventionnelle.

De plus, les empreintes optiques permettent d’obtenir, selon la technologie utilisée, une précision de 15 à 30 microns ce qui constitue une valeur nettement plus importante que l’ensemble des méthodes conventionnelles précédemment citées.

Par ailleurs, l’empreinte optique cumule d’autres nombreux avantages puisqu’elle réduit les étapes entre la prise d’empreinte et la pièce prothétique et évite donc une perte d’informations éventuelle. De plus, elle supporte les modifications et les retouches et lors de cas complexes, l’empreinte pourra être enregistrée en plusieurs séances sans perte d’informations et de façon plus aisée chez le patient (nauséux par exemple).

Enfin, ce format d’empreinte constitue un outil de communication prisé entre le praticien et son patient mais également entre le praticien et le prothésiste qui pourront communiquer en temps réel en visualisant les mêmes images.

Aucune méthode ne pouvant regrouper que des avantages, l’empreinte optique présente forcément quelques inconvénients.

Le matériel nécessaire représente un investissement financier conséquent.

De plus, les formats de fichiers souvent encore fermés ne permettent au praticien de ne travailler qu’avec un seul fabricant. Cela tend à se modifier puisque les fichiers .stl sont de plus en plus répandus et permettent un traitement par beaucoup plus de logiciels.

Il est tout de même nécessaire de préciser que tous les avantages sont opérateur-dépendants : en effet, l’expérience clinique du praticien aura une grande influence sur le temps passé mais aussi sur le résultat obtenu. Une courbe d’apprentissage existe pour chaque caméra et varie beaucoup selon le scanner utilisé : certaines sont beaucoup plus simples d’utilisation que d’autres. En effet, dans un premier temps au niveau clinique, il sera nécessaire, tout comme pour une empreinte réalisée par méthode conventionnelle, de « préparer » la zone à enregistrer : saignement, salive, etc.

---

<sup>32</sup> L. Lazarides, *Les empreintes optiques : apports de la CFAO (conception et fabrication assistées par ordinateur)* (Sarrebuck, Allemagne: Éditions universitaires européennes, 2010).

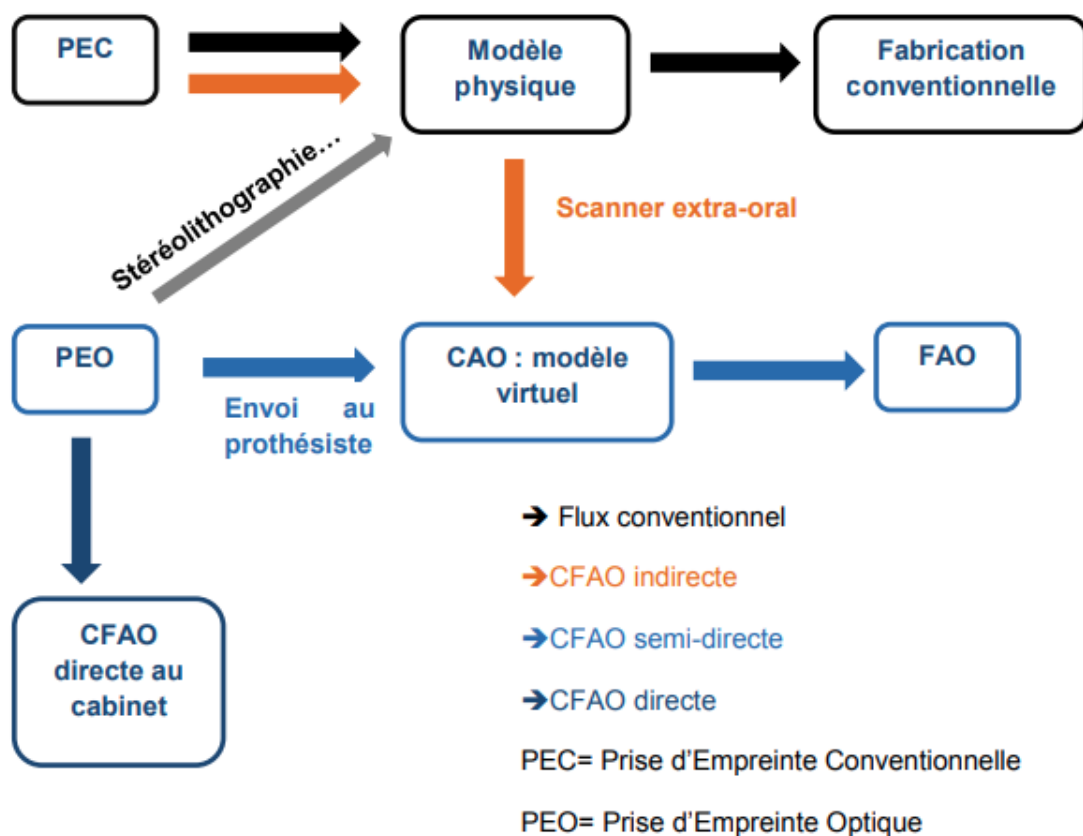
### 3.2. Place de l’empreinte optique dans la CFAO<sup>33</sup>

L’empreinte optique fait partie intégrante de la conception et fabrication assistée par ordinateur.

Néanmoins, celle-ci peut constituer la première étape d’une conception et fabrication assistée par ordinateur, tout comme elle peut ensuite être utilisée pour une méthode que l’on appellera « conventionnelle » : l’obtention d’un modèle en plâtre et la réalisation classique de la pièce prothétique sans méthode informatique.

Ces deux circuits sont en effet interchangeables.

Figure 15 : Circuit prothétique au cabinet dentaire



Source : Bie, « l’empreinte optique au cabinet dentaire », 2015

Lorsqu’il s’agit de CFAO directe, l’empreinte va être réalisée directement en intra-buccal puis la conception et la fabrication de la pièce prothétique auront lieu au cabinet.

<sup>33</sup> Bie, « L’empreinte optique au cabinet dentaire ».



Lorsque l’empreinte est réalisée en intra-buccal mais que le traitement de celle-ci a lieu chez le prothésiste après l’envoi du fichier : on parle de conception et fabrication assistée par ordinateur semi-directe.

Enfin, si le praticien réalise une empreinte par méthode conventionnelle en bouche mais que le prothésiste quant à lui scanne le modèle obtenu à l’aide d’une caméra extra-orale et réalise la pièce prothétique par conception et fabrication assistée par ordinateur, il s’agira de CFAO indirecte.

Nous nous intéresserons à l’empreinte optique pouvant se substituer aux empreintes précédemment étudiées donc aux cas d’une CFAO directe ou semi-directe et où donc cette empreinte sera réalisée directement par le praticien au cabinet dentaire.

### **3.3. Matériels<sup>34</sup>**

De nombreuses caméras sont disponibles sur le marché et le panel évolue constamment.

Ces caméras permettent, par un procédé que nous étudierons par la suite, d’obtenir un fichier d’empreinte.

Ces fichiers sont généralement sous un format bien précis, correspondant à la caméra et au logiciel associé et n’étant pas interchangeables : un fichier obtenu par la caméra Sirona Bluecam ne pourra pas être visualisé et traité par le logiciel associé à la caméra 3Shape Trios par exemple. Seuls 2 types de fichiers sont dits universels : ils peuvent en effet être lus et traités par l’ensemble des logiciels ou presque.

Le premier d’entre eux est le fichier STL pour Standart Tessellation Language ou encore Standard Triangle Language développé par 3D Systems en 1986. Ces fichiers ne contiennent pas d’information de couleur ni de texture.









Le second est un fichier PLY pour Polygonal File Format, qui lui apporte des informations de consistance et de couleur en même temps qu’il occupe un espace moindre que le fichier STL. Néanmoins, à ce jour, ce format n’est pas encore tout à fait universel puisqu’il n’est pas reconnu par l’ensemble des logiciels.









De très nombreux systèmes sont aujourd’hui présents sur le marché : un panel est présenté ci-dessous avec leurs caractéristiques associées que nous allons éclaircir.

---

<sup>34</sup> Flonck, « L’empreinte optique : étude comparative de la répétabilité intra-système ».

Tableau 1 : Différentes caméras optiques présentes sur le marché et caractéristiques associées

Caméra	3M ESPE True définition scanner 	3Shape Trios 	iTero Element 	Carestream CS3500 	CS3600 	Dentium rainbow iCS 	GC AADVA 	Kavo Lythos 
Poudrage	Oui	Non	Non	Non	Non	Non	Non	Non
Couleur	Non	Oui	Non	Oui	Oui	Oui	Non	Oui
Mode de capture	vidéo	vidéo	vidéo	Images	vidéo	Images	vidéo	video
Système fichier	Passerelle 3M STL	Format 3Shape	Passerelle iTero STL	Passerelle Carestream STL PLY	Passerelle Carestream STL PLY	Passerelle STL	Passerelle STL	Passerelle STL
Chairside	Via Lyra	Via Lyra	Via IOS, Planmeca	Carestream CS3000	Carestream CS3000			Kavo Artica

Caméra	Dental Wings 	Planmeca Planscan 	Planmeca Emerald 	Sirona Bluecam 	Sirona Omnicam 	Sirona Apollo DI 	Zfx Infrascan 	Biotech Condor 
Poudrage	Oui (liquide)	Non	Non	Oui	Non	Oui	Non	Non
Couleur	non	Oui	Oui	Non	Oui	Non	Non	Oui
Mode capture	video	vidéo	Vidéo	images	vidéo	video	vidéo	Video
fichier	Passerelle DWOS STL	Passerelle Romexis STL	Passerelle Romexis STL PLY	Format Cerec	Format Cerec STL	Cerec Connect	STL	STL PLY
Chairside		PlanMill	PlanMill	Cerec	Cerec	Cerec	Zfx	

Source : Lanoiselee, « l’empreinte optique en prothèse fixée », 2017

Le poudrage est un traitement préalable des surfaces à enregistrer, parfois nécessaire pour réaliser l’empreinte avec certaines caméras. Le dépôt de poudre réalisé doit être fin et homogène.

Comme évoqué précédemment, la couleur n’est pas contenue dans toutes les empreintes, certaines sont en noir et blanc. Les couleurs ne correspondent pas forcément aux couleurs et aux teintes

présentes en bouche mais un changement de couleur sur le fichier d’empreinte révèle une modification de texture ou de consistance en intra-buccal.

Le mode de capture peut être un mode vidéo qui présentera l’avantage d’une vitesse d’acquisition relativement rapide ou bien un ensemble d’images que l’on pourrait comparer à un ensemble de clichés photographiques : dans ce cas, la vitesse d’acquisition sera beaucoup moins importante. Cette méthode pourrait être comparé à un enregistrement « rafales ».

La colonne « fichier » correspond au format de fichier pouvant être obtenu à l’issue de la prise d’empreinte : comme nous l’avons vu, de plus en plus de caméras permettent un export au fichier STL qui permettra donc un traitement de fichier plus aisé par les différents laboratoires.

Lorsque la colonne « chairside » (au fauteuil) est complétée, cela signifie que le système en question permet une conception et une fabrication complète par le praticien : il s’agit donc de CFAO directe.

### **3.4. Technique<sup>35</sup>**

Partant du principe que l’empreinte optique correspond à une perturbation du rayonnement lumineux émis sur les surfaces à enregistrer, la prise de d’empreinte consistera en la mesure de cette perturbation. Plusieurs éléments sont alors nécessaires ; dans l’ordre chronologique, il s’agit :

- d’émetteurs qui vont émettre un rayonnement sur la surface à enregistrer
- de capteurs qui vont percevoir le rayonnement réfléchi : il s’agira alors d’informations analogiques
- de convertisseurs qui vont transformer cette information analogique en information numérique
- et enfin de différents filtres qui permettront un traitement de cette information numérique pour qu’elle puisse être lue par un logiciel, éventuellement pour une conception et fabrication assistée par ordinateur.

Plusieurs technologies de rayonnement et de mesure optique sont disponibles selon les caméras optiques utilisées.

La mesure optique peut relever de 4 technologies<sup>36</sup> dont nous allons essayer d’explicitier le fonctionnement :

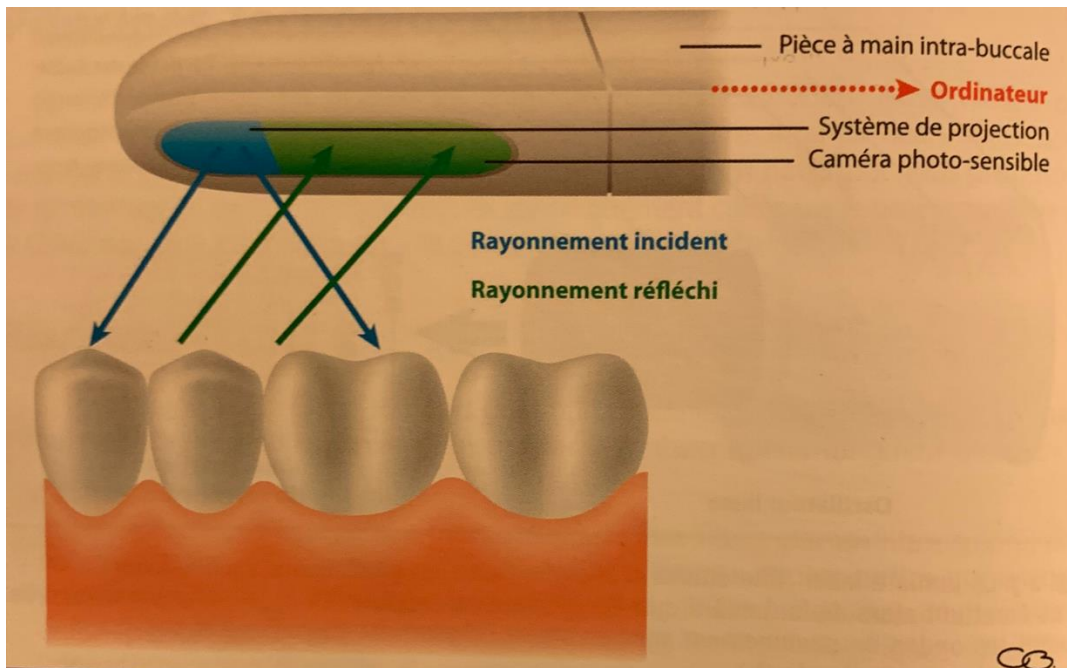
- la triangulation
- la stéréophotogrammétrie
- l’imagerie confocale parallèle
- l’échantillonnage actif du front d’onde

---

<sup>35</sup> Descamp, Fages, et Duret, *La CFAO en odontologie*.

<sup>36</sup> Landwerlin et Fages, « L’empreinte optique ».

Figure 16 : Principe de mesure optique



Source : Descamp et Fages, *la CFAO en odontologie : les bases, les principes et les systèmes*, 2016

### 3.4.1. Triangulation

La triangulation s'appuie sur le fait que le faisceau émis et le faisceau réfléchi forment tous deux un angle qui renseignera sur la troisième dimension du point scanné : sa profondeur. L'opération de scannage est répétée des milliers de fois par seconde : une image tridimensionnelle peut ainsi être reconstituée après superposition par l'ordinateur.

Le rayonnement émis peut être de deux sortes. Il peut s'agir soit d'une lumière structurée c'est-à-dire d'un ensemble de franges lumineuses qui va balayer une zone entière. Cette zone sera alors scannée comme un ensemble (à la différence d'un rayonnement unique mesuré 1 à 1). Cette technique nécessite un poudrage préalable. C'est le cas de la caméra Cerec de Sirona.

Il peut également s'agir d'un rayonnement laser, rectiligne et très rapide. Un poudrage préalable est également nécessaire. L'IOS Fast Scan repose par exemple sur ce dispositif.

### 3.4.2. Stéréophotogrammétrie

La stéréophotogrammétrie repose sur l'idée d'assimiler la caméra optique aux yeux humains. On trouve alors deux sources lumineuses distinctes légèrement espacées, dont les positions sont parfaitement connues, qui ciblent le même point sous lumière LED. La différence de perception

renseigne sur la position du point cible dans les trois dimensions. Ce système de scanner intra-oral est simple et constitue donc un matériel moins coûteux et plus léger que les autres. Néanmoins, la partie la plus conséquente de l’empreinte résidera dans traitement des données analogiques pour la reconstitution de l’image par le logiciel informatique associé.

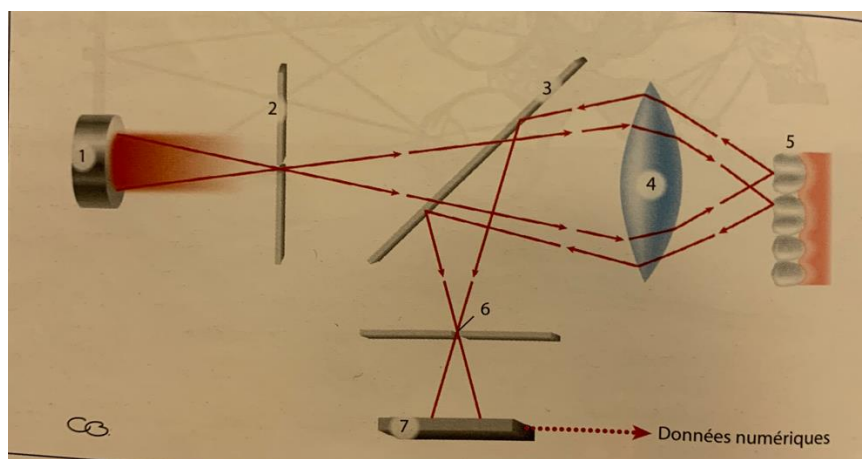
C’est la technologie utilisée par le Condorscan de Conder de François Duret.

### 3.4.3. Imagerie confocale parallèle<sup>37</sup>

L’imagerie confocale parallèle, qui peut être statique ou dynamique, repose sur le principe du microscope confocal décrit pour la première fois par Marvin Minsky en 1953. Un rayonnement laser est émis et condensé par une lentille. Il est alors réfléchi sur l’objet scanné et un trou d’aiguille (pinhole en anglais) va alors filtrer les rayons réfléchis pour ne conserver que ceux d’un plan donné. L’enregistrement peut être statique ou dynamique.

La caméra iTero de Align repose sur ce principe d’imagerie confocale.

Figure 17 : Principe de l’imagerie confocale



Source : Duret, « Principe de fonctionnement et application technique de l’empreinte optique, dans l’exercice de cabinet », 1985

### 3.4.4. Échantillonnage actif du front d’onde ou AWS

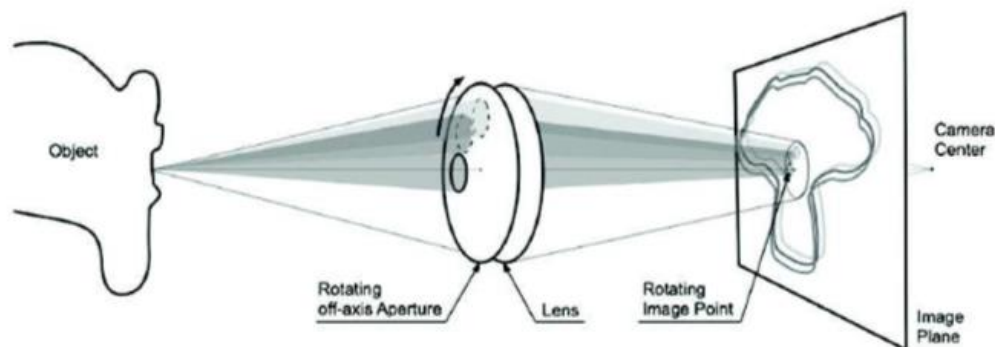
Enfin l’échantillonnage actif du front d’onde est un système relativement complexe décrit par une équipe du Massachusetts Institute of Technology (MIT Boston) en 2006. En effet, le rayon lumineux est émis au travers d’une lentille mobile dont le mouvement est connu. Le point lumineux sur l’objet subit donc lui aussi une rotation facilement identifiable. En réalité, trois rayons lumineux d’axes

<sup>37</sup> Duret, Blouin, et Nahmani, « Principes de fonctionnement et applications techniques de l’empreinte optique dans l’exercice de cabinet ».

distincts et également connus sont émis. Un algorithme complexe permettra alors de renseigner la position des points étudiés.

Le système Lava COS développé par 3M ESPE utilise cette technologie pour la prise d’empreinte optique.

Figure 18 : Principe de l’échantillonnage actif du front d’onde



Source : Heber, « 3D image reconstructing using active wavefront sampling, Graz University of Technology », 2010

### 3.5. Empreinte optique et prothèse amovible partielle<sup>38</sup>

La conception et fabrication assistée par ordinateur, mais également l’empreinte optique en tant qu’entité distincte, ont dans un premier temps été conçues et étudiées pour des cas simples de prothèse fixée : inlays, onlays, couronnes, facettes<sup>39</sup>.

Depuis moins d’une quinzaine d’années (2005-2006), la prothèse amovible partielle s’est fait une place dans ce domaine et les premiers procédés de frittage laser pour la réalisation de châssis ont vu le jour. Les procédés de CFAO ne sont à ce jour réalisables que pour certains types d’édentements (encastrés et de petite étendue) ou alors doivent être complétés par des méthodes conventionnelles si les édentements en présence sont plus complexes<sup>40</sup>.

Les différentes étapes de réalisation seront décrites par la suite dans le cas clinique étudié et ne varient que très peu selon les cas.

<sup>38</sup> Bonnet et al., « Empreinte optique et prothèse amovible partielle ».

<sup>39</sup> Arrue et Esclassan, « Empreinte optique et CFAO en prothèse amovible partielle : à propos de deux cas de réhabilitation d’édentements mandibulaires ».

<sup>40</sup> Baixe et al., « La prothèse partielle à châssis métallique : de l’empreinte optique à la fabrication additive ».

## 4 : Cas cliniques

---

Le sujet portant sur les empreintes et les matériaux associés, toutes les étapes annexes au sujet (améloplasties, travaux de laboratoire, etc.) seront volontairement citées de manière succincte.

### 4.1. Empreinte par méthode conventionnelle<sup>41</sup>

#### 4.1.1. Présentation du cas

Le cas présenté est celui d'un patient présentant une arcade maxillaire entièrement dentée et une arcade mandibulaire présentant un édentement de classe I de Kennedy. L'édentement n'a jamais été compensé. Le secteur antérieur (de 34 à 43) est denté et ne nécessite aucun soin restaurateur préalable aux étapes d'élaboration de la future prothèse.

Compte tenu des moyens financiers du patient, la décision thérapeutique s'oriente vers la réalisation d'une prothèse amovible partielle mandibulaire remplaçant les secteurs postérieurs mandibulaire édentés. Les différentes empreintes seront réalisées par méthode conventionnelle.

#### 4.1.2. Étapes de conception

Dans un premier temps, une empreinte d'étude des deux arcades est réalisée. Cette empreinte est réalisée avec un porte-empreinte du commerce et de l'alginate de classe C, et permet d'obtenir un modèle associé à l'issue de la coulée avec du plâtre de type 2 ou 3.

Sur ce modèle, le dessin du futur châssis ainsi que les différentes préparations dentaires associées à réaliser seront préfigurés puis réalisés en bouche.

Une empreinte primaire anatomique va alors être réalisée à l'aide d'un porte-empreinte du commerce réaménagé avec du Stents® et d'un alginate de classe B ou C qui permettra d'enregistrer ces aménagements. Cette empreinte permettra l'obtention d'un modèle primaire qui servira à réaliser le châssis. Ce modèle sera conçu à l'aide d'un plâtre plutôt dur (type 3 ou 4) pour permettre l'élaboration du châssis sans abimer le modèle durant sa confection. Le modèle primaire maxillaire sera conservé et suffisant pour la suite de la réalisation puisqu'aucune modification n'aura lieu à l'arcade maxillaire.

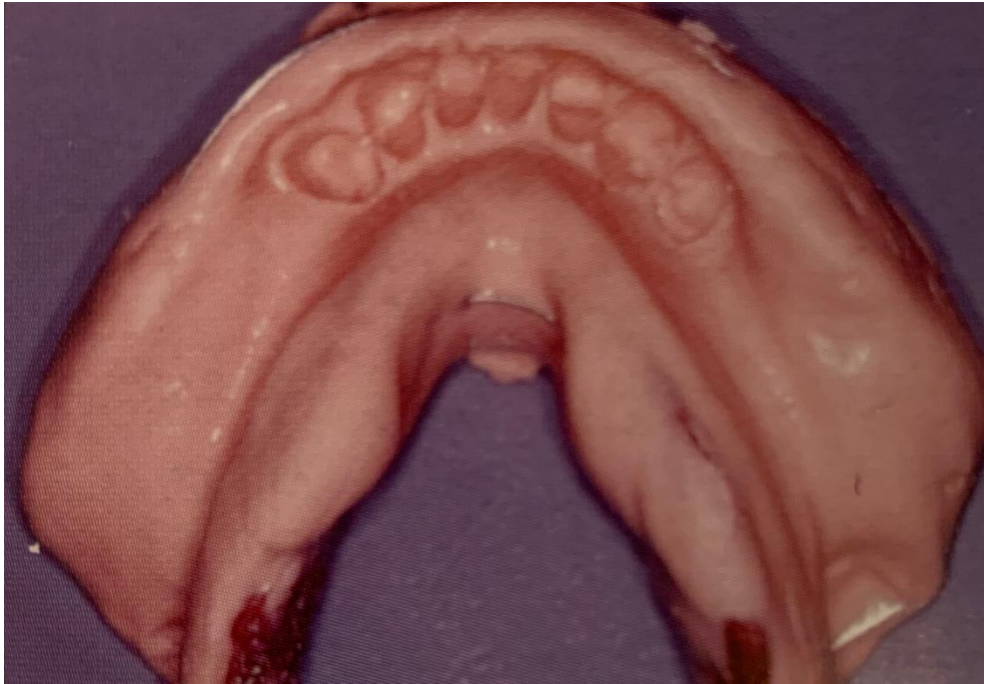Il est important de souligner qu'à ce stade, aucune empreinte anatomo-fonctionnelle n'a été réalisée. L'édentement de classe I de Kennedy à la mandibule est un cas particulier puisque dans ce cas il est

---

<sup>41</sup> Santoni et Mariani, *Maîtriser la prothèse amovible partielle*.

habituel de réaliser le châssis avant de réaliser l’empreinte anatomo-fonctionnelle, dite « secondaire », et d’utiliser ce dernier pour la réaliser. C’est le cas de l’empreinte dissociée.

Figure 19 : Empreinte primaire anatomique

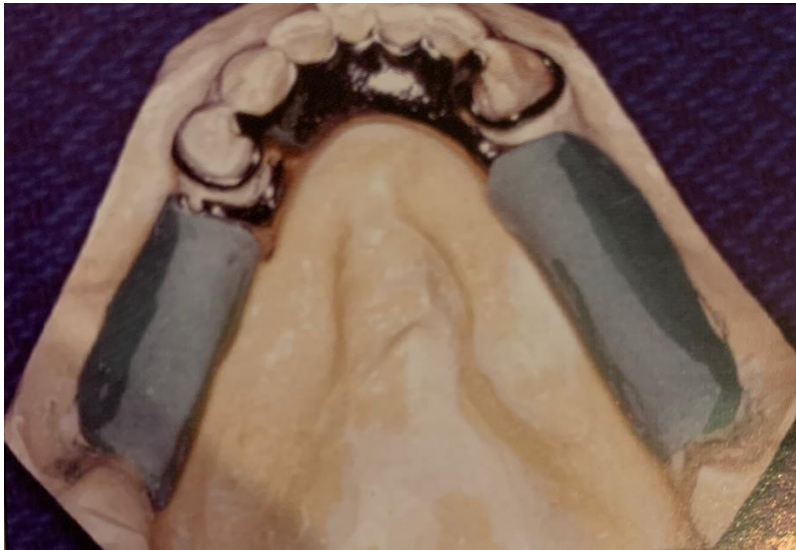


Source : Santoni, *Maîtriser la prothèse amovible partielle*, 2004

Après obtention du châssis, celui-ci est essayé sur le modèle et en bouche, puis préparé : des selles en résine y sont fixées afin de pouvoir réaliser l’empreinte anatomo-fonctionnelle.



Figure 20 : Châssis avec selles porte-empreinte sur le modèle primaire



Source : Santoni, *Maîtriser la prothèse amovible partielle*, 2004

L’empreinte secondaire est alors réalisée : dans un premier temps, les joints sont enregistrés à la pâte de Kerr. Cet enregistrement n’a pas pour but d’augmenter la rétention de la prothèse puisque dans le cas d’une prothèse amovible partielle, celle-ci n’est pas très difficile à obtenir. Il s’agit ici principalement d’assurer une véritable continuité entre la future prothèse et les structures anatomiques en présence afin notamment d’éviter les infiltrations alimentaires. Dans un second temps, l’enregistrement anatomo-fonctionnel peut être réalisé à l’aide d’un polysulfure, ici un Permlastic® regular de Kerr. Cette méthode présente de nombreux avantages puisqu’elle permet un encombrement nettement inférieur à celui d’un PEI classique mais aussi une meilleure appréhension de l’empreinte fonctionnelle réalisée.

Figure 21 : Enregistrement des joints à la pâte de Kerr®



Source : Santoni, *Maîtriser la prothèse amovible partielle*, 2004

Après cette empreinte, le châssis sera repositionné sur le modèle découpé et l'ensemble sera coulé avec un plâtre de type 2 ou 3.

Figure 22 : Modèles obtenus après empreinte anatomique (à gauche) et après anatomo-fonctionnelle (à droite)

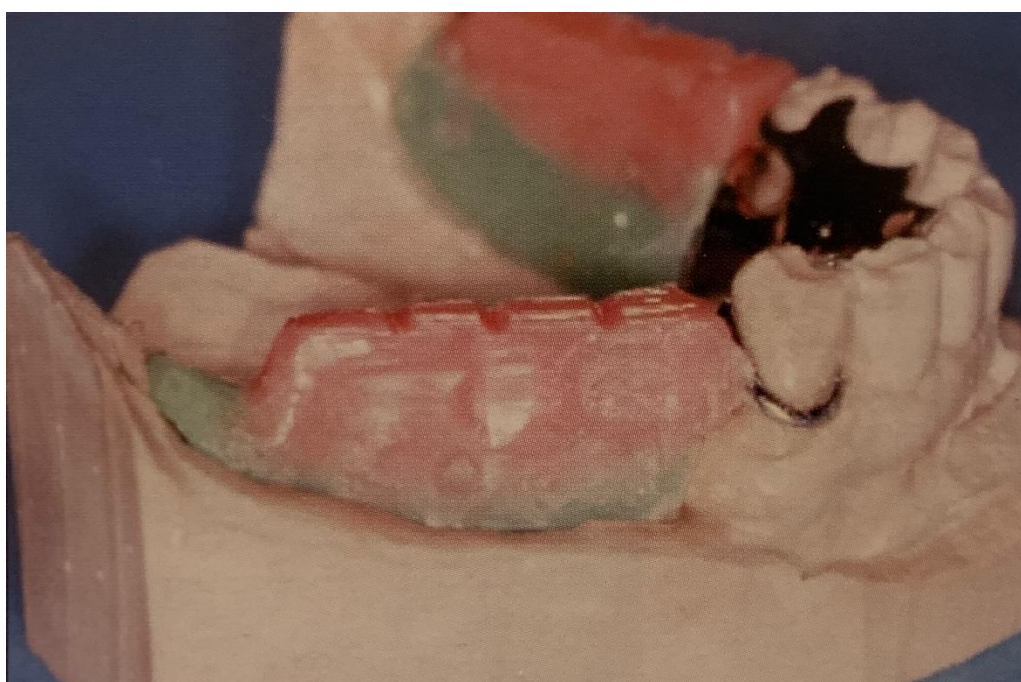

Source : Santoni, *Maîtriser la prothèse amovible partielle*, 2004

L'enregistrement de l'occlusion sera réalisé par méthode « classique » : le modèle primaire maxillaire sera monté sur articulateur à l'aide de l'arc facial et le modèle mandibulaire sera également monté après enregistrement de la relation centrée (les secteurs postérieurs étant édentés à la mandibule, le patient ne présente pas de calage pouvant suffire à l'enregistrement d'un rapport maxillo-mandibulaire plus succinct).

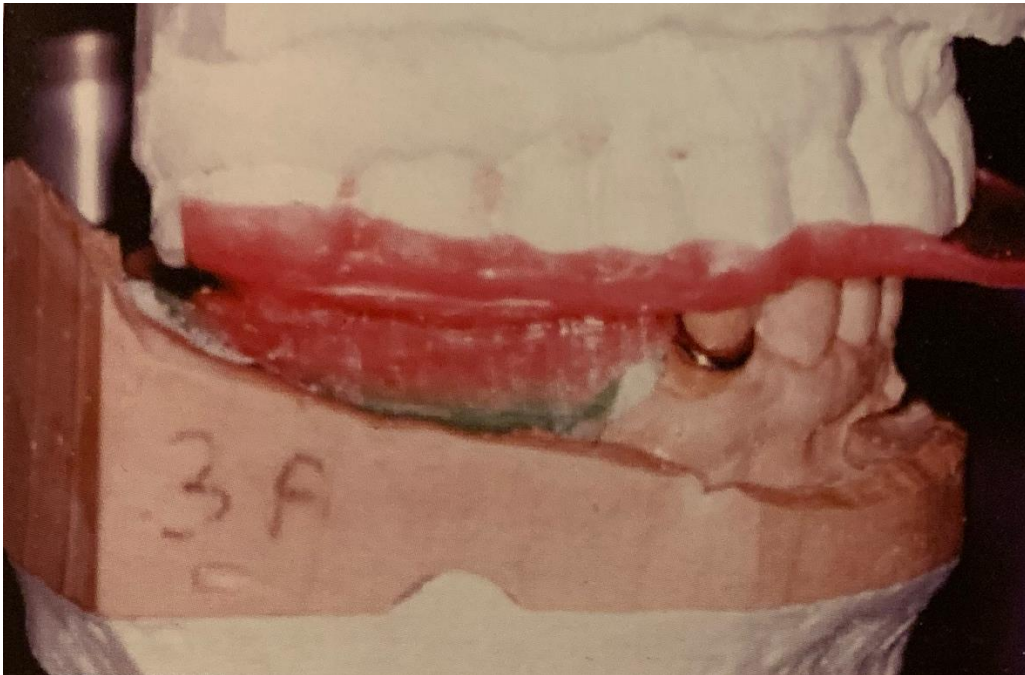La relation centrée sera enregistrée à l'aide de cire, ici Moyco®.

Figure 23 : Bourrelets de cire pour l'enregistrement de la relation centrée



Source : Santoni, *Maîtriser la prothèse amovible partielle*, 2004

Figure 23 bis : Bourrelets de cire pour l'enregistrement de la relation centrée



Source : Santoni, *Maîtriser la prothèse amovible partielle*, 2004

Enfin, les étapes de montages de dents, essai des cires, finition et polymérisation seront réalisées.

#### **4.1.3. Limites et difficultés**

La réalisation de cette prothèse nécessite donc de nombreuses étapes, toutes séparées de travail du praticien et du prothésiste. Cela contraint donc évidemment le patient à revenir plusieurs fois au cabinet. De plus, le temps de réalisation d'un châssis cobalt-chrome par le prothésiste alors que le modèle primaire est prêt, avoisine les deux heures.

Le temps passé au laboratoire est donc supérieur au temps passé pour une réalisation de la même prothèse par procédé de conception et de fabrication assistée par ordinateur. En clinique, le temps passé est extrêmement opérateur-dépendant il n'est donc pas possible de comparer le temps passé au fauteuil par le praticien pour l'une ou l'autre des méthodes utilisées.

Cela constitue donc le défaut majeur de cette méthode.

## **4.2. Empreinte optique<sup>42</sup>**

### **4.2.1. Présentation du cas**

Un cas similaire au précédent cas présenté a été choisi pour une comparaison plus aisée.

Mr S. en bonne santé générale est reçu en consultation avec une demande de réhabilitation prothétique pour raisons esthétiques et fonctionnelles. Mr S. présente une ouverture buccale limitée et un réflexe nauséux important.

Il présente une arcade maxillaire complètement dentée ne nécessitant pas de traitements particuliers. A la mandibule, il présente un édentement de classe I de Kennedy, non compensé et ne l'ayant jamais été auparavant. Le secteur antérieur denté ne nécessite quant à lui aucun traitement particulier non plus.

Les moyens financiers de Mr S. étant limités, la décision thérapeutique s'oriente vers la réalisation d'une prothèse amovible partielle mandibulaire pour remplacer les dents manquantes. De plus, compte tenu du contexte clinique, il est décidé d'utiliser l'empreinte optique pour plus de facilités.

### **4.2.2. Étapes de conception<sup>43</sup>**

L'empreinte est réalisée à l'aide du système Cerec Omnicam de Sirona (reposant sur une technologie de mesure optique par triangulation comme nous l'avons vu précédemment).

La caméra Cerec Omnicam présente l'avantage d'être facile d'utilisation : elle possède une petite tête intra-buccale (dotée de miroirs amovibles stérilisables) permettant l'accès aux secteurs postérieurs aisément. La tête est tout de même assez grande pour permettre un enregistrement convenable. Son utilisation ne nécessite pas de poudrage préalable. Par ailleurs, la caméra est reliée à un boîtier mobile avec écran pour visualisation, correction, et autres manipulation nécessaire.

Le logiciel associé à la Cerec Omnicam ne permettant pas de conception de châssis, il est donc nécessaire de transférer l'enregistrement sur un logiciel spécialisé et dédié à la prothèse amovible partielle via une plateforme : Sirona Connect. En effet, le tracé de châssis sur le logiciel direct n'est pas possible et constituerait une évolution souhaitable et envisageable du logiciel.

Dans ce cas, il ne s'agira donc pas de CFAO directe. En effet, après transfert du fichier d'empreinte au laboratoire : une imprimante 3D permettra l'impression du modèle physique puis le châssis sera réalisé par une machine de micro-fusion laser : 3D System ProX 100 dans notre cas.

---

<sup>42</sup> Bonnet et al., « Empreinte optique et prothèse amovible partielle ».

<sup>43</sup> Delrieu et al., « Prothèse partielle amovible : conception et fabrication assistées par ordinateur ».

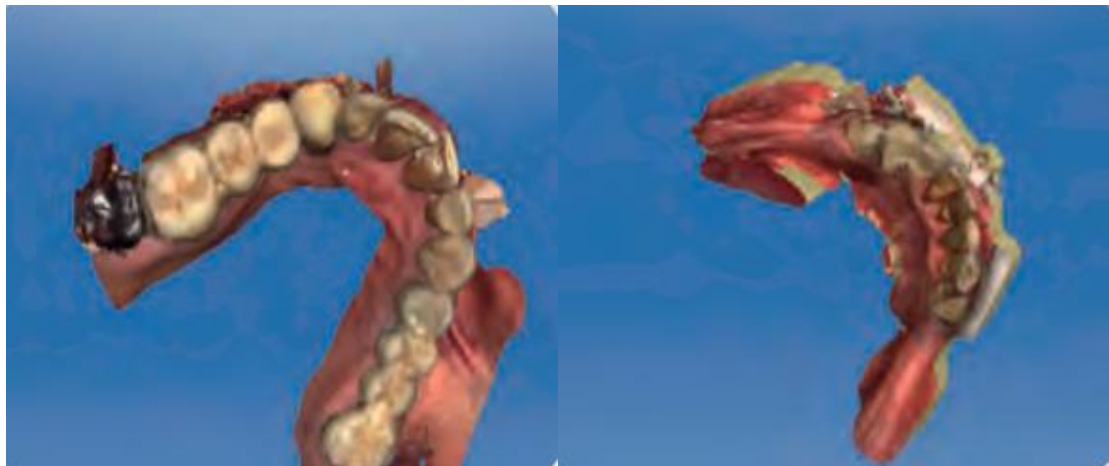Figure 24 : Modèle d'imprimante 3D métal



Source : 3D Systems, ProX DMP 200, 2019

L'enregistrement des deux arcades est réalisé en une dizaine de minutes. Le praticien obtient alors un modèle maxillaire virtuel complet ainsi qu'un modèle mandibulaire virtuel dont les parties postérieures sont assez peu précises.

Figure 25 : Modèles virtuels obtenus après empreinte optique



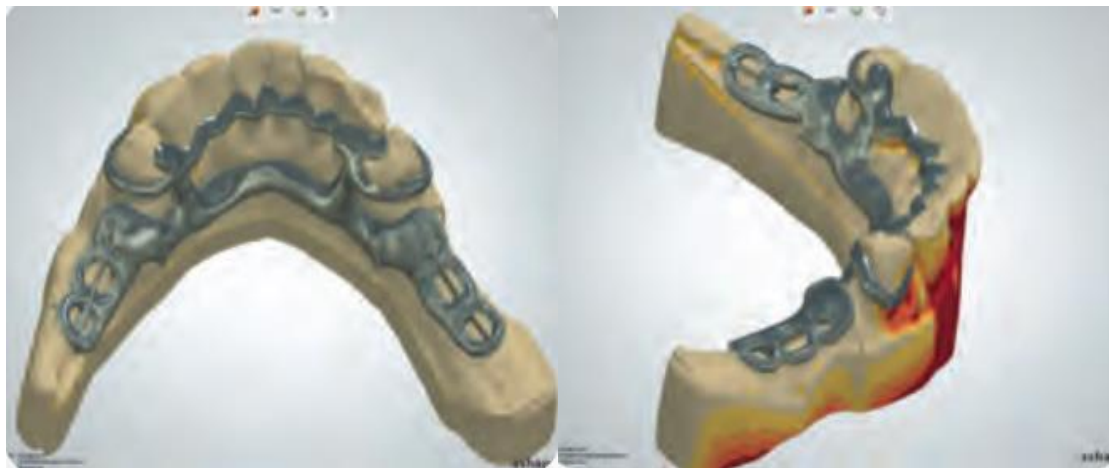Source : Bonnet et al., « Empreinte optique et prothèse amovible partielle », 2016

Comme nous l'avons vu, ces modèles doivent ensuite être transférés via une plateforme pour être lus et traités sur un logiciel (3Shape) permettant la conception du châssis avec tous ces composants : crochets, taquets, selles. Lors de cette modélisation, il sera nécessaire au préalable de concevoir les axes d'insertion de la future prothèse en tenant compte des zones de dépouille par exemple en y

apposant virtuellement de la cire pour les combler, ou encore des zones d'espacement à préfigurer de la même façon.

Les étapes virtuelles de conception du châssis seront donc les mêmes que celles réalisées lors d'une empreinte conventionnelle.

Figure 26 : Futur châssis mandibulaire réalisé par le biais du logiciel de modélisation



Source : Bonnet et al., « Empreinte optique et prothèse amovible partielle », 2016

Le résultat obtenu est alors transmis au logiciel de fabrication assistée par ordinateur pour réalisation du châssis.

Les procédés ne seront pas détaillés ici puisque l'étude porte plus particulièrement sur l'empreinte mais deux principales possibilités coexistent :

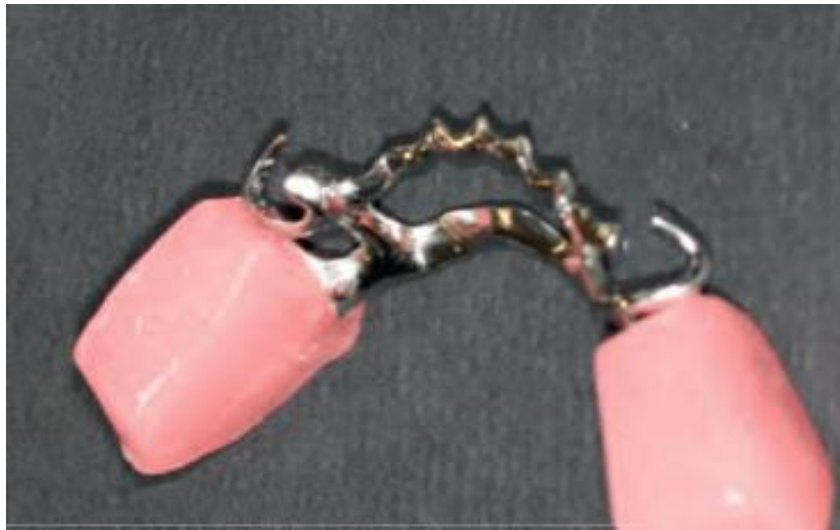- par soustraction (usinage) : technique rapidement abandonnée puisque cela impliquerait des blocs d'usinage de taille très importante et une perte de matière associée considérable
- par addition

Pour la réalisation d'un châssis métallique, c'est le procédé par addition qui est préféré. D'une part, le modèle physique correspondant à l'empreinte va être imprimé. En parallèle, comme nous l'avons décrit, le châssis va être réalisé par un procédé de fusion laser de poudre chrome-cobalt. Le défaut majeur de l'empreinte optique en prothèse amovible partielle est que l'enregistrement par scanner intra-oral ne permet pas de réaliser une empreinte anatomo-fonctionnelle correcte prenant en compte la dualité tissulaire : une empreinte de correction par méthode conventionnelle est donc nécessaire.

Après impression 3D du modèle physique ainsi que du châssis en parallèle, ce dernier va donc être « préparé » pour réaliser une empreinte de correction : des selles porte-empreinte vont y être ajoutés (cires).

Il s'agit en fait du même procédé que les empreintes dissociées réalisées par méthode conventionnelle pour ce type d'édentement.

Figure 27 : Châssis et selles porte-empreinte pour réaliser une empreinte de correction



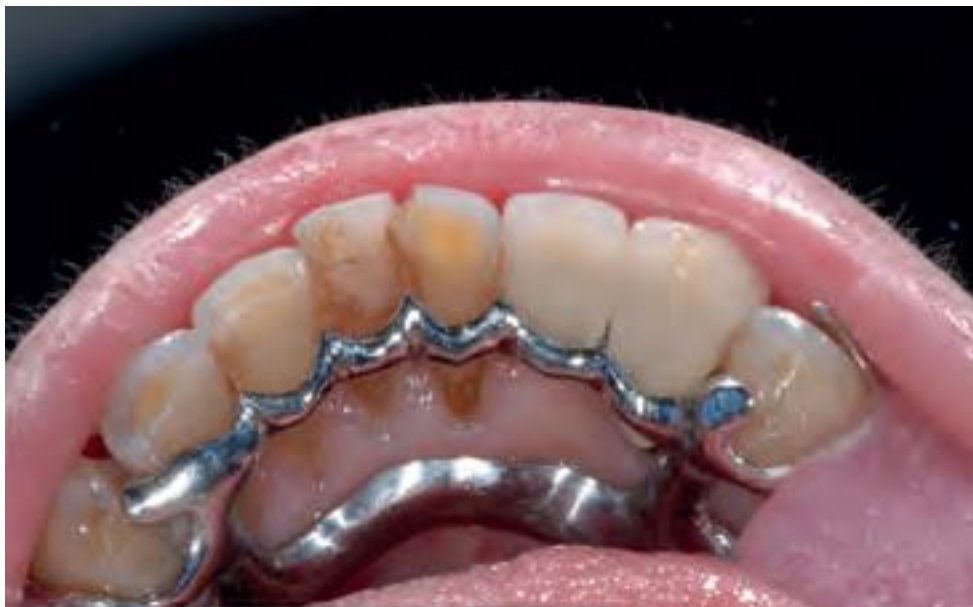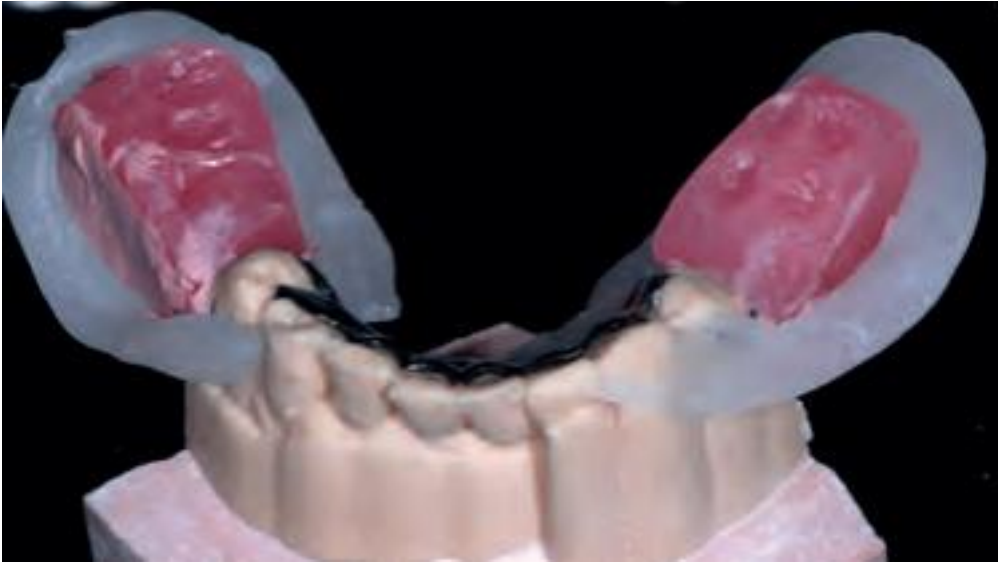
Source : Bonnet et al., « Empreinte optique et prothèse amovible partielle », 2016

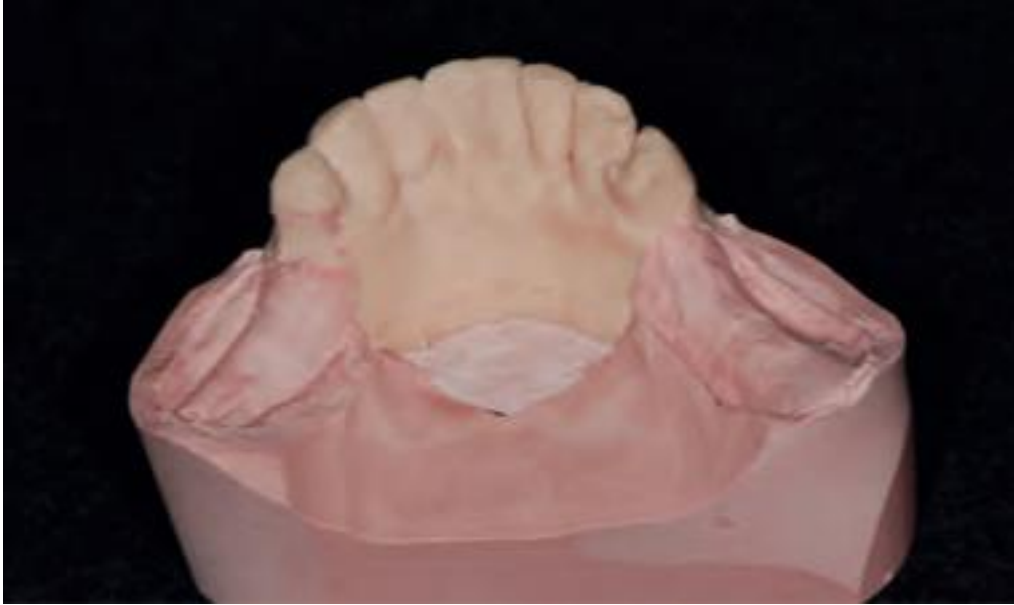Le châssis va d'abord être essayé sur le modèle physique précédemment obtenu et découpé pour ne conserver que la partie antérieure dentée. Il sera ensuite essayé en bouche puis l'empreinte de correction sera réalisée.

A l'issue de cette empreinte, l'équivalent d'un modèle secondaire va être obtenu.



Figure 28 : Châssis sur le modèle physique, en bouche, puis modèle obtenu à l'issue de l'empreinte de correction

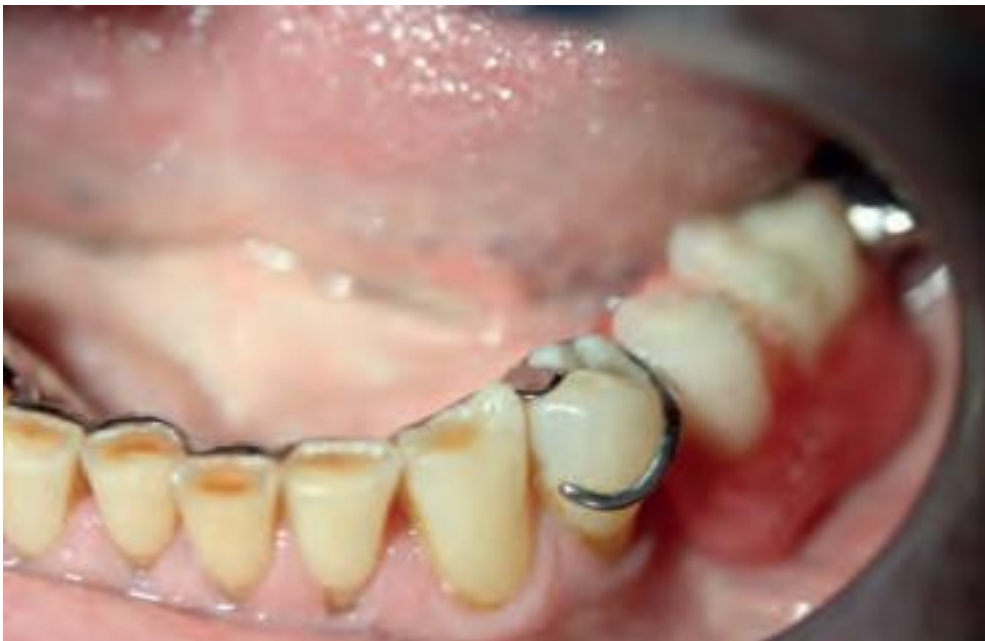
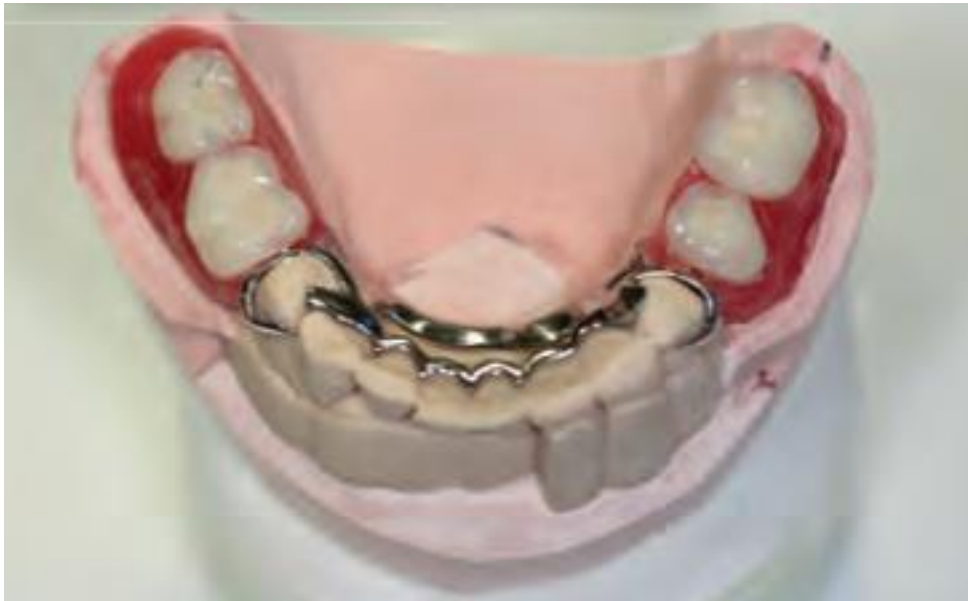


Source : Bonnet et al., « Empreinte optique et prothèse amovible partielle », 2016

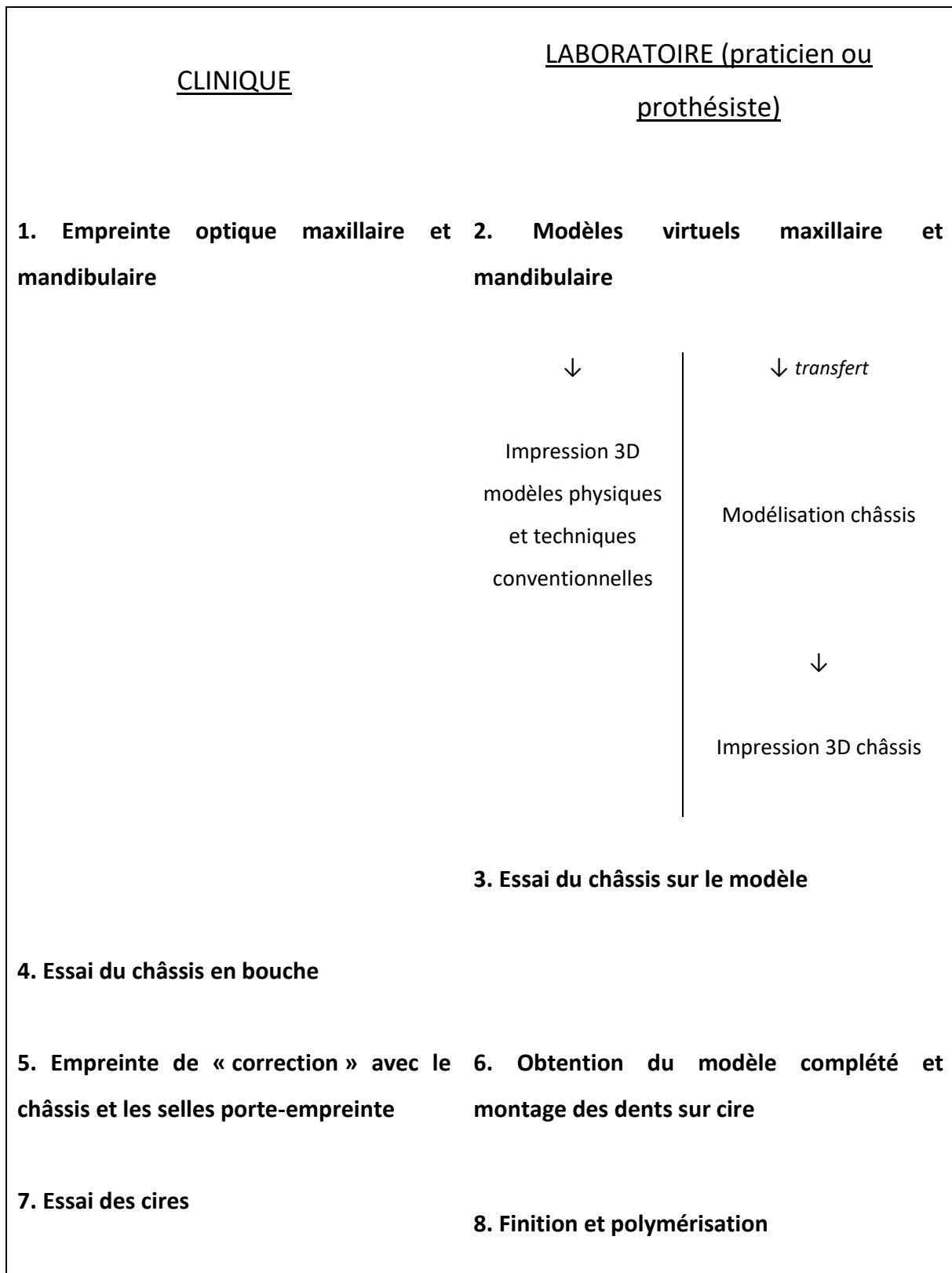
Enfin, les étapes classiques de finition de la future prothèse amovible partielle pourront avoir lieu : enregistrement de l'occlusion si elle n'a pas eu lieu avant (soit lors de l'empreinte optique, soit lors de l'empreinte de correction soit de manière isolée à l'issue de l'obtention du modèle secondaire), montage des dents prothétiques, essai des cires, finition et polymérisation.

Figure 29 : Essais des dents sur cire avant polymérisation



Source : Bonnet et al., « Empreinte optique et prothèse amovible partielle », 2016

Tableau 2 : Étapes clinique et laboratoire de la conception d'une prothèse amovible partielle après empreinte optique



Source : Auteur, 2019

### **4.2.3. Limites et difficultés**

La difficulté majeure que représente le fait que l’empreinte optique ne permette pas d’enregistrer la dualité tissulaire fait que cette technique reste encore aujourd’hui peu utilisée pour la réalisation de prothèse amovible partielle. En effet, il est très difficile d’obtenir l’enregistrement des surfaces d’appui muqueuse postérieures et surtout d’étendre cet enregistrement au-delà des lignes de réflexion muqueuse. Il en résulte donc des selles porte-empreinte limitées et une prothèse finale en sous-extension.

Elle est néanmoins décrite dans la littérature dans certains cas d’édentements encastrés où l’empreinte anatomique seule peut suffire à la réalisation de la prothèse.

Les progrès à venir permettront peut-être (sans doute) de parvenir à réaliser des empreintes anatomo-fonctionnelles précises et suffisantes.

De plus, les interfaces évolueront et les transferts via les plateformes telles que décrites dans ce cas clinique ne seront plus nécessaires : tout sera traité par un même logiciel capable de réaliser cette modélisation sans intermédiaire.

## **4.3. Autres matériaux conventionnels utilisés en PAP : cas d’une empreinte secondaire aux polyéthers<sup>44</sup>**

### **4.3.1. Présentation du cas**

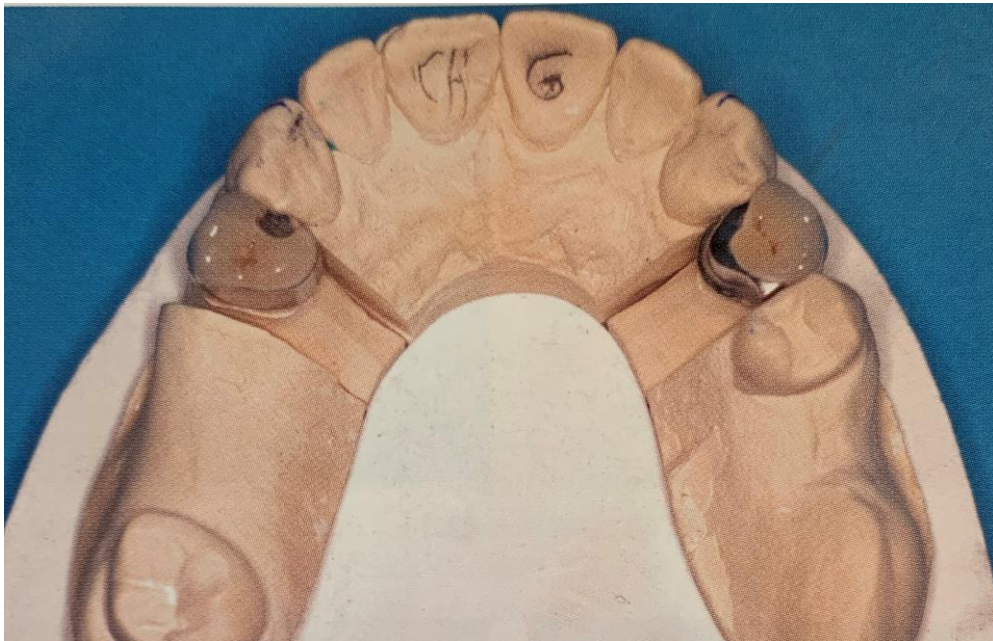Il s’agit ici d’un cas isolé pour la réalisation d’une prothèse amovible partielle maxillaire dans le cadre d’un édentement bilatéral postérieur (classe I de Kennedy) après extraction de 17 non conservable.

Le secteur denté est porteur de deux couronnes fraisées préalablement scellées et donc déjà préparées pour « accueillir » le futur châssis.

---

<sup>44</sup> Cheylan, « Les empreintes en prothèse amovible partielle ».

Figure 30 : Modèle « d'étude » avant scellement des couronnes fraisée et extraction de 17

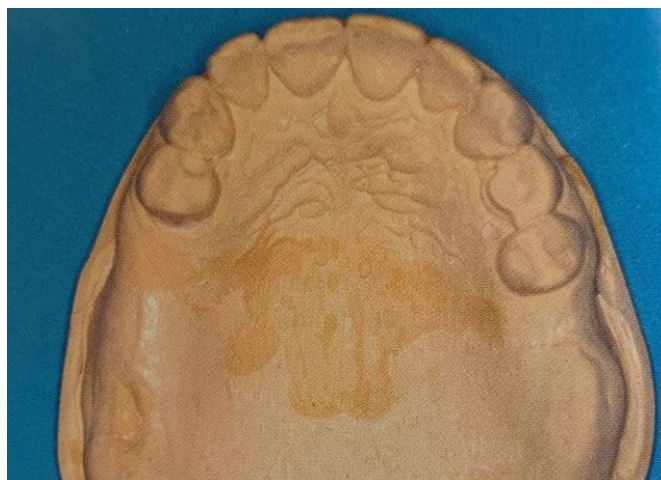


Source : Cheylan, « Les empreintes en prothèse amovible partielle », 2018

#### 4.3.2. Etapes de conception

Dans un premier temps, et comme nous l'avons déjà évoqué à plusieurs reprises, une empreinte primaire à l'alginat sera réalisée. Celle-ci sera ensuite coulée afin d'obtenir un modèle primaire qui pourra servir à l'élaboration d'un porte-empreinte individuel.

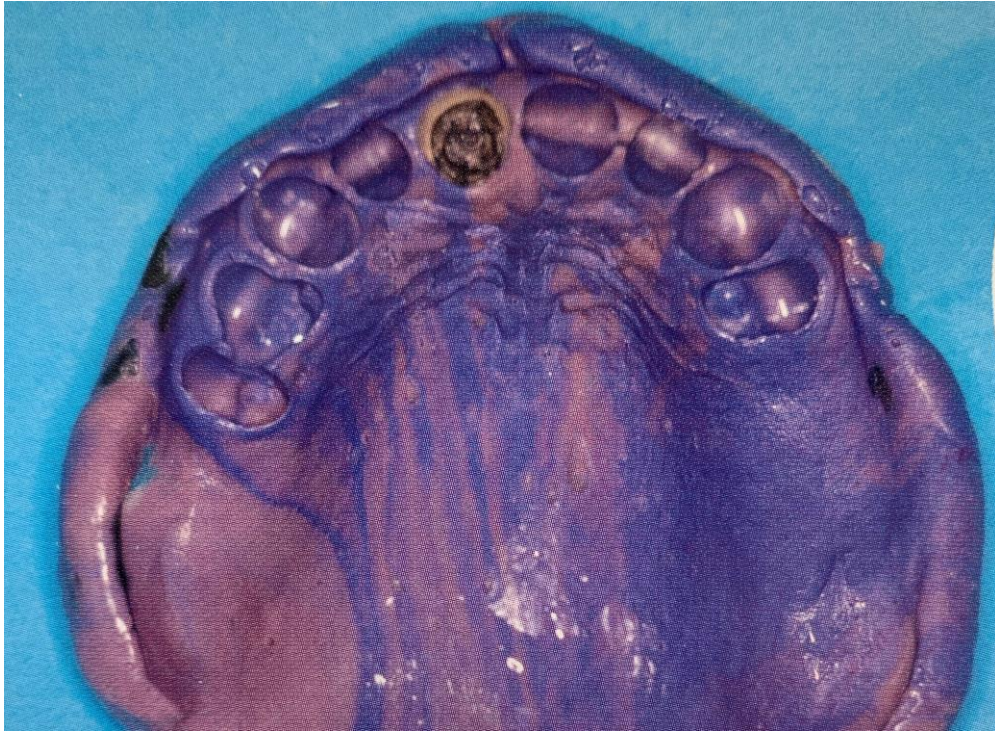Figure 31 : Modèle primaire après empreinte à l'alginat



Source : Cheylan, « Les empreintes en prothèse amovible partielle », 2018

L'empreinte secondaire est réalisée en double viscosité : moyenne viscosité ici sous forme d'Impregum® dans le PEI et basse viscosité sous forme de Permadyne® bleue injectée en bouche.

Figure 32 : Empreinte secondaire aux polyéthers en double mélange, ayant entraîné le descellement de la couronne sur 21



Source : Cheylan, « Les empreintes en prothèse amovible partielle », 2018

#### **4.3.3. Limites et difficultés**

Les polyéthers présentant une rigidité très élevée, celle-ci a entraîné le descellement d'une couronne présente sur 21.

Il aurait été préférable, ici, d'utiliser un polysulfure qui présente une rigidité après prise bien inférieure à celle des polyéthers.

## Conclusion

---

Dans de nombreuses situations cliniques, la prothèse amovible partielle demeure de nos jours une solution de choix dans notre métier.

Une prothèse réussie nécessite une conception rigoureuse et maîtrisée du praticien. Une prothèse inadaptée peut être douloureuse, inconfortable, inesthétique et parfois peu ou pas portée par le patient.

C'est pourquoi une étude préalable de la situation, passant d'abord par un entretien clinique détaillé puis par une observation clinique précise : en extra-buccal puis en intra-buccal, et enfin par la prise de clichés radiographiques, est nécessaire.

Ces étapes préalables permettront au praticien mais aussi au patient de concevoir un plan de traitement détaillé en effectuant des choix éclairés et évitant ainsi au maximum d'éventuelles mauvaises surprises au cours du traitement.

L'empreinte constitue un élément majeur de la future prothèse amovible partielle puisqu'elle doit constituer la « copie » accessible de l'état buccal du patient et sera le support de l'ensemble du travail à réaliser. Cette empreinte doit donc être la plus juste possible, même si malgré les nombreux progrès continuellement réalisés, celle-ci n'est à ce jour toujours pas parfaite et ne le sera probablement jamais.

Nous sommes aujourd'hui à une époque de transition où les méthodes conventionnelles et les méthodes plus modernes cohabitent et se complètent. En effet, les limites des unes et des autres nous ont permis d'objectiver qu'il n'était actuellement pas possible d'éliminer l'une ou l'autre des méthodes existantes.

C'est pourquoi il m'a semblé primordial de regrouper et de (re-)définir les bases des matériaux classiques permettant de mieux comprendre le choix souvent peu éclairé de l'un ou de l'autre des matériaux mais aussi d'étudier les techniques optiques pour ne pas ignorer le progrès en cours.

On peut penser que dans plusieurs décennies, et sous réserve que les méthodes optiques connaissent les améliorations attendues, les méthodes conventionnelles deviendront moins utilisées. De nos jours, il n'en est rien.



## Bibliographie

---

- Arrue, J., et R. Esclassan. « Empreinte optique et CFAO en prothèse amovible partielle : à propos de deux cas de réhabilitation d'édentements mandibulaires ». *Le fil dentaire*, n° 119 (2016): 30-35.
- Baixe, S., E. Pilavyan, P. Kress, C. Taddei, et O. Etienne. « La prothèse partielle à châssis métallique : de l'empreinte optique à la fabrication additive ». *Réalités cliniques* 28, n° 1 (2017). <https://www.information-dentaire.fr/bibliographies/formation/23720/La-prothese-partielle-a-chassis-metallique-de-l-empreinte-optique-a-la-fabrication-additive>.
- Berteretche, M-V., et Association dentaire française. Commission des dispositifs médicaux. *Prothèses et matériaux d'empreintes : hydrocolloïdes, élastomères, plâtre, pourquoi, quand et comment les utiliser ?* Paris : Association dentaire Française, 1999.
- Bie, C. « L'empreinte optique au cabinet dentaire ». Thèse d'exercice, Université Paul Sabatier, 2015.
- Bonnet, G., C. Batisse, E. Nicolas, M. Bessadet, C. Philippon, P. Bongert, et Y. Gourrier. « Empreinte optique et prothèse amovible partielle ». Henry Schein, 2016. [https://www.henryschein.fr/~media/FR/Cabinet/actualite/trucs%20astuces%20cfao/TrucsAstucesCFAO\\_DT052016\\_2\\_PDF.ashx?hssc=4](https://www.henryschein.fr/~media/FR/Cabinet/actualite/trucs%20astuces%20cfao/TrucsAstucesCFAO_DT052016_2_PDF.ashx?hssc=4).
- Borel, J-C., J. Schittly, et J. Exbrayat. *Manuel de prothèse partielle amovible*. 2e éd. Paris : Masson, 1994.
- Burdaïron, G. *Abrégé de biomatériaux dentaires*. 2e éd. Paris : Masson, 1989.
- Cabanès, A. *Dents et dentistes à travers l'histoire*. Vol. 1. Paris : Edité par les laboratoires Bottu, 1928.
- Chauvel, B, et Y-L Turpin. « Les matériaux à empreinte ». Université numérique des sciences odontologiques francophones, 2010. <http://campus.cerimes.fr/odontologie/enseignement/chap13/site/html/cours.pdf>.
- Cheylan, J-M. « Les empreintes en prothèse amovible partielle ». *Stratégie prothétique* 18, n° 4 (2018): 1-12.
- Decup, F., I. Hutin de Swardt, P. Renault, et M. Begin. « Les empreintes en prothèse amovible partielle ». *Réalités cliniques* 6, n° 4 (1995): 431-45.
- Delrieu, J., B. Champion, F. Destruhaut, et R. Esclassan. « Prothèse partielle amovible : conception et fabrication assistées par ordinateur ». *Stratégie prothétique* 18, n° 3 (2018): 179-85.
- Descamp, F., M. Fages, et F. Duret. *La CFAO en odontologie : les bases, les principes et les systèmes*. Malakoff : Éditions CdP, 2016.
- Dubal, R. K., T. Friel, et P. D. Taylor. « An investigation into the accuracy of two currently available dental impression materials in the construction of cobalt-chromium frameworks for removable partial dentures ». *The european journal of prosthodontics and restorative dentistry* 23, n° 1 (2015): 16-28.
- Duret, F., J-L. Blouin, et L. Nahmani. « Principes de fonctionnement et applications techniques de l'empreinte optique dans l'exercice de cabinet ». *Les cahiers de prothèse*, n° 50 (1985): 73-110.
- El-Sheikh, H. A., et A. M. Abdel-Hakim. « Sectional impressions for mandibular distal extension removable partial dentures ». *The journal of prosthetic dentistry* 80, n° 2 (1998): 216-19.
- Flonck, F. « L'empreinte optique : étude comparative de la répétabilité intra-système ». Thèse d'exercice, Université de Strasbourg, 2016.
- Fokkinga, W. A., J. van Uchelen, D. J. Witter, J. Mulder, et N. H. J. Creugers. « Impression procedures for metal frame removable partial dentures as applied by general dental practitioners ». *The international journal of prosthodontics* 29, n° 2 (2016): 166-68. <https://doi.org/10.11607/ijp.4540>.
- Fokkinga, W. A., D. J. Witter, E. M. Bronkhorst, et N. H. Creugers. « Clinical fit of partial removable dental prostheses based on alginate or polyvinyl siloxane impressions ». *The international journal of prosthodontics* 30, n° 1 (2017): 33-37. <https://doi.org/10.11607/ijp.4977>.

- Jacquot, B. « Propriétés mécaniques des biomatériaux utilisés en odontologie ». Université numérique des sciences odontologiques francophones, 2010. <http://campus.cerimes.fr/odontologie/enseignement/chap4/site/html/cours.pdf>.
- Jayaraman, S., B. P. Singh, B. Ramanathan, M. P. Pillai, L. MacDonald, et R. Kirubakaran. « Final-impression techniques and materials for making complete and removable partial dentures ». *Cochrane database of systematic reviews*, n° 4 (2018). <https://doi.org/10.1002/14651858.CD012256.pub2>.
- Jordana, F., V. Dupuis, et J. Colat-Parros. « Plâtres dentaires ». Dans *EMC. Médecine buccale*. 28-430-C-10. Issy-les-Moulineaux : Elsevier Masson, 2013. <https://www-em-premium-com.frodon.univ-paris5.fr/article/1098278/resultatrecherche/1>.
- Landwerlin, O. *L'empreinte optique intra-buccale et ses applications au cabinet dentaire*. Sarrebruck : Éditions universitaires européennes, 2011.
- Landwerlin, O., et M. Fages. « L'empreinte optique : silence on tourne ! » *Stratégie prothétique* 14, n° 2 (2014). [http://\\_65430983298\\_1\\_1364270400.id.elteg.net/011025-22808-L-empreinte-optique-silence-on-tourne.html](http://_65430983298_1_1364270400.id.elteg.net/011025-22808-L-empreinte-optique-silence-on-tourne.html).
- Lanoiselee, E. « L'empreinte optique en prothèse fixée ». Dentalespace, 2017. <https://www.dentalespace.com/praticien/formationcontinue/empreinte-optique-en-prothese-fixee/>.
- Lazarides, L. *Les empreintes optiques : apports de la CFAO (conception et fabrication assistées par ordinateur)*. Sarrebruck : Éditions universitaires européennes, 2010.
- Merzouk, N., S. Berrada, F. Benfdil, et A. Abdedine. « Critères de choix des matériaux et techniques d'empreinte en prothèse amovible partielle ». *Actualités odonto-stomatologiques*, n° 243 (2008): 265-77. <https://doi.org/10.1051/aos:2008034>.
- Millet, P, et P Weiss. « Propriétés physiques des matériaux dentaires ». Université numérique des sciences odontologiques francophones, 2010. <http://campus.cerimes.fr/odontologie/enseignement/chap5/site/html/cours.pdf>.
- O'Brien, W. J. *Dental materials and their selection*. 4th ed. Chicago : Quintessence books, 2008.
- Philippe, J. « L'hippopotame et la prothèse dentaire ». *Acte de la société française d'histoire de l'art dentaire*, n° 18 (2013): 57-60.
- Santoni, Pierre, et Paul Mariani. *Maîtriser la prothèse amovible partielle*. Rueil-Malmaison : Éditions CdP, 2004.
- Schittly, J., E. Schittly, P. Millet, et J-M. Svoboda. *Prothèse amovible partielle : clinique et laboratoire*. Rueil-Malmaison : Éditions CdP, 2012.
- Truchot-Lenormand, F., Y. Bedouin, et X. Ravalec. « Les empreintes en prothèse amovible partielle : de l'empreinte d'étude à l'empreinte ambulatoire ». *Les cahiers de prothèse*, n° 152 (2010): 13-22.
- Von Krammer, R. « A two-stage impression technique for distal-extension removable partial dentures ». *The journal of prosthetic dentistry* 60, n° 2 (1988): 199-201. [https://doi.org/10.1016/0022-3913\(88\)90316-2](https://doi.org/10.1016/0022-3913(88)90316-2).

## Table des figures

---

Figure 1 : Déséquilibre tissulaire et prothétique aboutissant à une atteinte parodontale importante .	4
Figure 2 : Éléments d'un châssis maxillaire .....	6
Figure 3 : Éléments d'un châssis mandibulaire .....	6
Figure 4 : Différents outils utilisés en dentisterie et notamment au centre l'assemblage de 3 dents formant une prothèse amovible partielle .....	9
Figure 5 : Plaque d'ivoire d'hippopotame utilisée à visée orthodontique.....	10
Figure 6 : Classification des matériaux d'empreintes .....	17
Figure 7 : Empreinte dissociée à la pâte oxyde de zinc-eugénol.....	18
Figure 8 : Réaction de formation des silicones par condensation .....	22
Figure 9 : Réaction de formation des silicones par addition.....	23
Figure 10 : Réaction de formation des polysulfures .....	25
Figure 11 : Réaction de formation des polyéthers.....	26
Figure 12 : Formule chimique d'un acide sulfonique aromatique .....	27
Figure 13 : Empreinte primaire à l'alginate.....	29
Figure 14 : Empreinte secondaire réalisée avec un polysulfure de moyenne et basse viscosité .....	30
Figure 15 : Circuit prothétique au cabinet dentaire.....	34
Figure 16 : Principe de mesure optique .....	38
Figure 17 : Principe de l'imagerie confocale .....	39
Figure 18 : Principe de l'échantillonnage actif du front d'onde.....	40
Figure 19 : Empreinte primaire anatomique.....	42
Figure 20 : Châssis avec selles porte-empreinte sur le modèle primaire.....	43
Figure 21 : Enregistrement des joints à la pâte de Kerr® .....	44
Figure 22 : Modèles obtenus après empreinte anatomique (à gauche) et après anatomo-fonctionnelle (à droite).....	44
Figure 23 : Bourrelets de cire pour l'enregistrement de la relation centrée .....	45
Figure 23 bis : Bourrelets de cire pour l'enregistrement de la relation centrée.....	46
Figure 24 : Modèle d'imprimante 3D métal.....	48
Figure 25 : Modèles virtuels obtenus après empreinte optique.....	48
Figure 26 : Futur châssis mandibulaire réalisé par le biais du logiciel de modélisation .....	49
Figure 27 : Châssis et selles porte-empreinte pour réaliser une empreinte de correction .....	50

Figure 28 : Châssis sur le modèle physique, en bouche, puis modèle obtenu à l'issue de l'empreinte de correction .....	51
Figure 29 : Essais des dents sur cire avant polymérisation .....	53
Figure 30 : Modèle « d'étude » avant scellement des couronnes fraisée et extraction de 17.....	56
Figure 31 : Modèle primaire après empreinte à l'alginat.....	56
Figure 32 : Empreinte secondaire aux polyéthers en double mélange, ayant entraîné le descellement de la couronne sur 21.....	57

## Table des tableaux

---

Tableau 1 : Différentes caméras optiques présentes sur le marché et caractéristiques associées.....	36
Tableau 2 : Étapes clinique et laboratoire de la conception d'une prothèse amovible partielle après empreinte optique .....	54



Vu, le Directeur de thèse

Vu, le Doyen de la Faculté de Chirurgie dentaire  
de l'Université Paris Descartes

Docteur Jean-Marie CHEYLAN

Professeur Louis MAMAN

Vu, le Président de l'Université Paris Descartes

Professeur Frédéric DARDEL

Pour le Président et par délégation,

Le Doyen Louis MAMAN





# **Les empreintes en prothèse amovible partielle : matériaux et techniques**

## **Résumé :**

Pour des raisons à la fois esthétiques et fonctionnelles, il est nécessaire d'envisager le remplacement des dents manquantes chez nos patients. Dans le cadre d'un édentement partiel tout comme dans celui d'un édentement total, de nombreuses solutions prothétiques sont aujourd'hui envisageables. Parmi elles, la prothèse amovible partielle constitue aujourd'hui encore une solution de choix à envisager. En effet, même si la prothèse fixée constitue pour beaucoup une solution idéale de par ses avantages esthétiques et de confort et qu'à cela s'ajoute la solution implantaire de plus en plus démocratisée, il demeure fréquemment incontournable d'avoir recours à une solution amovible et cela se poursuivra dans les années à venir : en effet, l'espérance de vie augmentant, le praticien aura de plus en plus recours à des soins restaurateurs et prothétiques chez les seniors. La conception et la réalisation de la prothèse amovible partielle est primordiale et la duplication des structures anatomiques du patient constitue l'élément majeur à fournir au prothésiste. Cette thèse abordera les généralités concernant la prothèse amovible partielle qu'il s'agisse de l'évolution des techniques et des matériaux au cours du temps mais aussi des notions générales et fondamentales associées au domaine de la prothèse amovible partielle. Puis, les matériaux utilisés pour les empreintes et leurs propriétés seront étudiés y compris l'empreinte optique qui aujourd'hui remplace les matériaux conventionnels dans certains cas. Enfin, plusieurs cas cliniques seront présentés.

## **Discipline :**

Prothèses dentaires

## **Mots clés français (fMesh et Rameau) :**

Conception assistée par ordinateur -- Dissertations universitaires ; Technique de prise d'empreinte -- Dissertations universitaires ; Matériaux dentaires -- Thèses et écrits académiques ; Prothèses dentaires -- Thèses et écrits académiques

## **English keywords (Mesh) :**

Computer-Aided-Design -- Academic Dissertations ; Dental Impression Technique -- Academic Dissertations ;

Université Paris Descartes  
Faculté de Chirurgie dentaire  
1, rue Maurice Arnoux  
92120 Montrouge