



HAL
open science

Gestion esthétique des papilles inter-dentaires par l'acide hyaluronique : revue bibliographique en 2018

Mathilde Hamon

► **To cite this version:**

Mathilde Hamon. Gestion esthétique des papilles inter-dentaires par l'acide hyaluronique : revue bibliographique en 2018. Sciences du Vivant [q-bio]. 2018. dumas-02139230

HAL Id: dumas-02139230

<https://dumas.ccsd.cnrs.fr/dumas-02139230>

Submitted on 24 May 2019

HAL is a multi-disciplinary open access archive for the deposit and dissemination of scientific research documents, whether they are published or not. The documents may come from teaching and research institutions in France or abroad, or from public or private research centers.

L'archive ouverte pluridisciplinaire **HAL**, est destinée au dépôt et à la diffusion de documents scientifiques de niveau recherche, publiés ou non, émanant des établissements d'enseignement et de recherche français ou étrangers, des laboratoires publics ou privés.



THÈSE D'EXERCICE / UNIVERSITÉ DE RENNES 1
sous le sceau de l'Université Bretagne Loire

Thèse en vue du
DIPLÔME D'ÉTAT DE DOCTEUR EN CHIRURGIE DENTAIRE

présentée par

Mathilde HAMON

née le 19 juillet 1991 à Lorient

**Gestion Esthétique
des Papilles inter-
dentaires par l'acide
hyaluronique : Revue
bibliographique en
2018**

**Thèse soutenue à Rennes
le 10/01/2018**

devant le jury composé de :

Olivier SOREL

PU-PH - Université de Rennes 1
Président

Gérard BADER

MCU-PH - Université de Rennes 1
Directeur

Marc VASLIN

AHU - Université de Rennes 1
Assesseur

Anne-Hélène SOENEN

AHU - Université de Rennes 1
Assesseur

Yann-Loïg TURPIN

MCU-PH - Université de Rennes 1
Assesseur

CORPS ENSEIGNANTS DE L'U.F.R. D'ODONTOLOGIE

56e SECTION : DEVELOPPEMENT, CROISSANCE ET PREVENTION

SOUS-SECTION 01 : PEDODONTIE

Professeur des Universités	:	M.	SIXOU Jean-Louis
Maître de Conférences des Universités	:	Mme	MARIE-COUSIN Alexia
Assistant Hospitalier Universitaire	:	Mme	GENDRONNEAU Marion

SOUS-SECTION 02 : ORTHOPEDIE DENTO-FACIALE

Professeur des Universités	:	M.	SOREL Olivier
Maître de Conférences des Universités	:	Mme	MANO Marie-Charlotte
Assistant Hospitalier Universitaire	:	Mme	GUILLOIN Mathilde
Assistant Hospitalier Universitaire	:	M.	GUEDON Jonathan
Assistant Hospitalier Universitaire	:	M.	DUCROZ Bertrand
Assistant Hospitalier Universitaire	:	M.	BREZULIER Damien

SOUS-SECTION 03 : PREVENTION, EPIDEMIOLOGIE, ECONOMIE DE LA SANTE, ODONTOLOGIE
 LEGALE

Professeur des Universités	:	Mme	BERTAUD-GOUNOT Valérie
Maître de Conférences des Universités	:	M.	PRIGENT Hervé
Assistant Hospitalier Universitaire	:	Mme	TROHEL Gilda
Assistant Hospitalier Universitaire	:	Mme	AMBROISE Constance

57e SECTION : SCIENCES BIOLOGIQUES, MEDECINE ET CHIRURGIE BUCCALES

SOUS-SECTION 01 : PARODONTOLOGIE

Professeur des Universités	:	Mme	JEANNE Sylvie
Assistant Hospitalier Universitaire	:	Mme	SOENEN Anne-Hélène
Assistant Hospitalier Universitaire	:	Mme	NOVELLO Solen

SOUS-SECTION 02 : CHIRURGIE BUCCALE, PATHOLOGIE ET THERAPEUTIQUE,
 ANESTHESIE ET REANIMATION

Maître de Conférences des Universités	:	Mme	LEJEUNE-CAIRON Sophie
Maître de Conférences des Universités	:	M.	LIMBOUR Patrick
Maître de Conférences des Universités	:	M.	CLIPET Fabrice
Maître de Conférences des Universités	:	M.	BADER Gérard
Assistant Hospitalier Universitaire	:	Mme	OBRY Faustine
Assistant Hospitalier Universitaire	:	M.	DERRIEN Anthony
Assistant Hospitalier Universitaire	:	M.	FAU Victor

SOUS-SECTION 03 : SCIENCES BIOLOGIQUES (Biochimie, Immunologie, Histologie, Embryologie,
 Génétique, Anatomie Pathologique, Bactériologie, Pharmacologie)

Professeur des Universités	:	Mme	BONNAURE-MALLET Martine
Maître de Conférences des Universités	:	M.	MEURIC Vincent
Maître de Conférences associé des Universités	:	Mme	MARTIN Bénédicte
Assistant Hospitalier Universitaire	:	M.	BOYER Emile
Assistant Associé Universitaire	:	Mme	DAVID Sandrine

58e SECTION : SCIENCES PHYSIQUES ET PHYSIOLOGIQUES ENDODONTIQUES ET PROTHETIQUES

SOUS-SECTION 01 : ODONTOLOGIE CONSERVATRICE, ENDODONTIQUE

Professeur des Universités	:	M.	VULCAIN Jean-Marie
Maître de Conférences des Universités	:	Mme	DAUTEL-MORAZIN Anne
Maître de Conférences des Universités	:	Mme	LE GOFF Anne
Maître de Conférences des Universités	:	M.	TURPIN Yann-Loïg
Maître de Conférences des Universités	:	M.	PERARD Matthieu
Maître de Conférences des Universités	:	Mme	LE CLERC Justine
Assistant Hospitalier Universitaire	:	Melle	DUMONT Laure-Anne
Assistant Hospitalier Universitaire	:	Mr	DEMOY Julien
Assistant Hospitalier Universitaire	:	Mme	BINET Sophie

SOUS-SECTION 02 : PROTHESES (Conjointe, Adjointe Partielle, Complète, Maxillo-Faciale)

Maître de Conférences des Universités	:	M.	RAVALEC Xavier
Maître de Conférences des Universités	:	M.	BEDOUIN Yvan
Maître de Conférences des Universités	:	M.	CHAUVEL Brice
Assistant Hospitalier Universitaire	:	Mme	BARRAU-VASLIN Lorianne
Assistant Hospitalier Universitaire	:	M.	POIRIER Charles-Edouard
Assistant Hospitalier Universitaire	:	M.	VASLIN Marc
Assistant Hospitalier Universitaire	:	Mr	PERRIGAULT Sébastien

SOUS-SECTION 03 : SCIENCES ANATOMIQUES ET PHYSIOLOGIQUES, OCCLUSODONTIQUES, BIOMATERIAUX, BIOPHYSIQUE, RADIOLOGIE

Professeur des Universités	:	M.	CATHELINEAU Guy
Maître de Conférences des Universités	:	Mme	CHAUVEL-LEBRET Dominique
Maître de Conférences des Universités	:	Mme	MEARY Fleur
Assistant Hospitalier Universitaire	:	Mr	LE PADELLEC Clément

ENSEIGNANTS AUTRES SECTIONS

41e section : Sciences Biologiques

Maître de Conférences	:	Mme	TAMANAI-SHACOORI Zohreh
-----------------------	---	-----	-------------------------

64e/65e section : Biochimie et Biologie Moléculaire/Biologie Cellulaire

Maître de Conférences	:	Mme	GAUTIER-COURTEILLE Carole
-----------------------	---	-----	---------------------------

A Monsieur le Professeur Olivier SOREL,

Je vous remercie de me faire l'honneur d'accepter la présidence de ce jury de thèse. Merci pour la qualité de vos enseignements prodigués pendant ces années d'études.

A Monsieur le Docteur Gérard BADER,

Je vous remercie d'avoir accepté la direction de cette thèse. Merci pour votre accompagnement pendant ces nombreuses heures passées à la rédaction de mon travail.

A Monsieur le Docteur Marc VASLIN,

Je vous remercie d'avoir été de bon conseil pendant la rédaction de cette thèse. Merci également pour votre gentillesse tout au long de ces années d'études.

A Madame Anne-Hélène SOENEN,

Je vous remercie pour vos conseils précieux ainsi que pour le temps que vous m'avez accordé pendant la rédaction de cette thèse.

A Monsieur Yann-Loïg TURPIN,

Je vous remercie pour votre présence amicale et intellectuelle tout au long de mes années d'étude. Merci pour votre aide, votre soutien et votre écoute.

« Je certifie sur l'honneur ne pas avoir repris pour mon compte des propos,
citations, ou illustrations déjà publiées »

Mathilde HAMON

Remerciements Personnels

Je remercie tout d'abord mon père Thierry et ma sœur Lucie pour le soutien qu'ils m'apportent depuis toujours. Je remercie aussi mon parrain Michel qui m'a aidé à m'épanouir.

Je remercie également mes amies d'enfance avec qui j'ai grandi et tout partagé. Merci à Chloé, Hortense, Alicia, Delphine, Solène, Pauline, Tatiana, Alice, Elise, Sarah.

Je remercie celles et ceux que j'ai la chance d'avoir rencontré durant mes années d'études et avec qui j'ai lié de belles amitiés. Merci à Flore, Etienne, Arthur, Clémence, Paul, Juliette, Alexiane, Caroline, Killian, Alexis, Hugo.

Merci Romain pour qui tu es, pour ton soutien et pour tout le reste.

Merci Richard pour ton aide précieuse et tes bons conseils.

Table des Matières

RESUME

- Objectifs - Matériels & Méthodes - Résultats - Conclusion - Pertinence clinique
- Mots Clés

ARTICLE

I - Introduction

- Définition
- Histologie
- Morphologie
- Caractères Topographiques
- Rôles

II - Facteurs influençant la présence ou l'absence papillaire

- Distance verticale
- Distance horizontale
- Disponibilité du support osseux sous-jacent
- Méthodes d'hygiène inadaptées ou traumatiques
- Maladies parodontales
- Forme coronaire
- Biotype parodontal
- Diastème
- Freins et brides cicatricielles
- Avulsions dentaires traumatiques
- Âge
- Soins iatrogènes
- Malpositions dentaires

III - Techniques de reconstitutions papillaires

1 - Approches non-invasives : techniques non-chirurgicales

- Enseignement de méthodes d'hygiène bucco-dentaire correctes
- Approche orthodontique
- Réduction amélaire interproximale ou stripping
- Traitement restaurateur
- Instrumentation parodontale non-chirurgicale

2 - Approches invasives : techniques chirurgicales

- Re-contouring papillaire
- Greffes gingivales
- Méthode de l'incision semi-lunaire

IV - L'Acide Hyaluronique

- Synthèse/dégradation
- Propriétés
- Réticulation
- Hyadent BG, BioScience, Germany
- Restylane, Medicis Aesthetics
- PerioSyal Shape, Laboratoire Teoxane (Suisse)

V - Matériels & Méthodes

- Population de patients
- Procédures de l'étude
- Analyse des données

VI - Cas clinique

VII - Résultats

VIII - Discussion

BIBLIOGRAPHIE

RESUME

Objectifs

Le but de cet article de thèse est de proposer une alternative nouvelle et innovante aux techniques déjà connues et employées dans le cadre de la gestion, principalement esthétique, du défaut ou de la perte papillaire. L'objectif n'est pas de révolutionner les méthodes actuellement utilisées, mais plutôt d'apporter une technique supplémentaire afin d'élargir l'éventail thérapeutique dont nous disposons pour traiter une papille déficiente esthétiquement et fonctionnellement.

Matériels et Méthodes

Cette thèse est une revue bibliographique de la littérature s'appuyant sur des articles, que nous avons considérés comme « références », de type cas cliniques ^{1, 2, 3, 4}. Les mots clés ont été recherchés dans les bases de données telles que Pubmed et Google Scholar.

Nous nous sommes inspirés du protocole opératoire de l'étude d'Awartani et Tatakis¹ ainsi que de celui de l'article de V. Monnet-Corti paru dans L'Information Dentaire en 2016⁴. Nous avons appliqué notre protocole opératoire sur une patiente du Docteur Gérard BADER en son cabinet à Caen, afin d'illustrer cette revue bibliographique par un cas clinique personnel.

Protocole opératoire personnel:

- Anesthésie locale à distance de la papille à traiter.
- Injection d'environ 0,2mL d'un gel d'acide hyaluronique (PerioSyal Shape) au milieu de la papille défectueuse, c'est à dire 2 à 3mm apicalement au sommet de la papille + injection dans le vestibule sous-jacent. Utilisation d'une aiguille de 30 Gauge.
- Massage d'une minute pour que le gel d'acide hyaluronique diffuse de manière homogène dans la zone traitée.
- Nouvelles injections à 21 jours puis à 42 jours après l'injection initiale.
- Prises de photographies avant traitement, après l'injection initiale, à 3 semaines, à 6 semaines et 2 mois après la 3ème injection.

Résultats

Les résultats des articles références seront analysés, nous illustrerons également nos propos par un cas clinique personnel à l'aide de photographies.

Conclusion

L'utilisation de cette nouvelle méthode conduit à une amélioration significative du résultat esthétique au niveau des triangles noirs. Ce traitement est mini-invasif et donc considéré par les patients comme plus confortable qu'une greffe gingivale ou autre traitement chirurgical au niveau de la papille défectueuse.

Pertinence clinique

D'après les articles publiés sur ce sujet, le traitement utilisant l'acide hyaluronique en injection dans les papilles inter-dentaires afin d'en améliorer l'esthétique est prometteur.

Mots clés

Interdental Papilla - Hyaluronic Acid – Injections – Filler - Esthetic Zone – Implants - Minimally Invasive - Black Triangle – Esthetics – Gingiva - Surgical Procedures - Papillae Deficiencies – Tooth

ARTICLE

I - Introduction

Pour comprendre l'intérêt grandissant que suscitent les articles scientifiques et études à propos de la gestion esthétique des papilles inter-dentaires par l'acide hyaluronique, il faut tout d'abord définir ce qu'est une papille inter-dentaire et ce à quoi elle sert. Nous allons pour cela, évoquer la dimension esthétique d'une papille inter-dentaire saine. En effet, certaines zones buccales ont une importance esthétique particulière, c'est le cas de la zone antérieure principalement maxillaire car elle rentre dans le champ du sourire.

La gestion esthétique des tissus mous représente un réel déficit thérapeutique pour les odontologues car la demande est croissante depuis plusieurs années de la part des patients qui souhaitent obtenir un résultat esthétique quasiment parfait avec un rendu le plus naturel possible, et cela non seulement au niveau de la partie dentaire ou prothétique mais également au niveau des tissus mous alentours considérés comme un réel écrin gingival.

Les papilles ainsi que la gencive marginale peuvent affecter le résultat esthétique final qui ne dépend alors pas uniquement de la zone dentaire qu'elle soit naturelle ou prothétique.^{5,6}

Définition

La papille inter-dentaire correspond à l'extension de la gencive libre marginale sous le point de contact inter-dentaire. Elle occupe la quasi-totalité de l'espace inter-proximal qui correspond à l'embrasure inter-dentaire dans le cas d'une papille saine. Celle-ci est délimitée coronairement par le point de contact inter-dentaire, apicalement par le sommet de la crête osseuse alvéolaire et latéralement par les faces proximales des deux dents adjacentes.

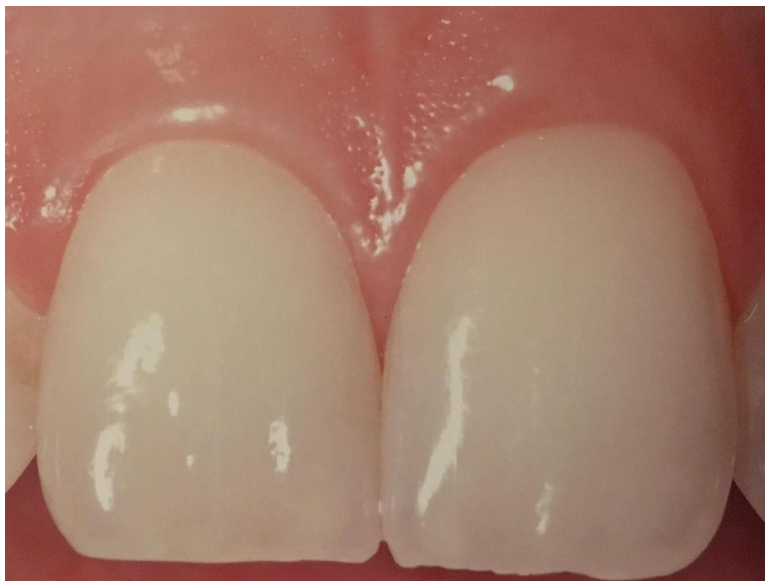

Fig 1 : La papille représente la portion de gencive qui remplit l'espace inter-proximal entre les zones de contact de deux dents adjacentes et le septum osseux inter-dentaire.²²

Histologie

La gencive est recouverte d'un épithélium oral kératinisé. Une gencive saine présente un état de surface de type piqueté « peau d'orange », est de couleur rose pâle avec un feston gingival en lame de couteau.

La papille est formée par un tissu conjonctif dense recouvert de l'épithélium oral. Les faces vestibulaire et palatine/linguale papillaires sont kératinisées tandis que le col inter-proximal qui a été décrit pour la première fois par Cohen en 1959, est constitué de deux sommets vestibulaire et palatin/lingual formé de tissu kératinisé. Entre ces deux sommets se trouve une zone de tissu non- ou para-kératinisé.⁷

Morphologie

La forme pyramidale de la papille et du col papillaire dépend de la morphologie des dents adjacentes. La morphologie dentaire est caractérisée par la forme d'une dent qui peut être carrée, triangulaire ou circulaire et par sa dimension c'est-à-dire sa longueur, sa largeur, son épaisseur et son profil.⁸

La forme papillaire dépend également de la position mésio-distale et apico-coronaire des dents adjacentes et de la dimension du point de contact qui peut être punctiforme ou étendu (on parlera dans ce cas de surface de contact). Le volume de la papille, quant à lui, dépend du biotype parodontal.

Caractères topographiques

La papille présente un aspect granité ou piqueté peau d'orange présent dans 95% des cas. L'intensité du granité est variable avec une moyenne de 2,6 dépressions/mm². On observe la présence d'un sillon marginal dans 19% des cas. Concernant la longueur papillaire, dans le cas de la papille située entre l'incisive centrale et l'incisive latérale maxillaire, elle va jusqu'à mi-chemin du bord incisif de l'incisive latérale. La superficie papillaire, quant à elle, représente environ ¼ de la superficie de la face vestibulaire de l'incisive latérale.⁹

Rôles

- **Esthétique** : on parle d'écrin gingival (Pink Esthetic Score PES¹⁰), la perte papillaire entraîne des déformations cosmétiques appelées « triangles noirs ». Les papilles inter-dentaires font parties du champ du sourire, d'où leur importance esthétique.
- **Fonctionnel** : la papille sert à stopper l'air et la salive lors de la phonation. Si une papille est partiellement ou complètement absente, cela va engendrer des problèmes de phonation, de passage d'air et de salive ainsi que des impactions alimentaires.
- **Biologique** : la papille est une barrière physique de protection parodontale, elle possède un rôle protecteur du parodonte profond en empêchant les bactéries de proliférer en profondeur.

II - Facteurs influençant la présence ou l'absence papillaire

De nombreux facteurs influencent la présence ou l'absence d'une papille inter-dentaire. Parmi ceux-ci, la distance entre le sommet de la crête osseuse et le point de contact inter-dentaire est le facteur le plus connu car très bibliographié notamment par Tarnow ¹¹. Mais il existe bien d'autres facteurs que nous allons développer ci-après.

Avant cela, il faut connaître et savoir identifier trois points de repères anatomiques essentiels¹² :

- Point de contact inter-dentaire CP (Contact Point)
- Sommet de la papille PT (Papilla Tip)
- Sommet de la crête osseuse BC (Bone Crest)

La distance CP-BC est un indicateur fiable pour déterminer la présence ou l'absence d'une papille grâce à la règle des 5mm de Tarnow.

Il existe également plusieurs classifications servant à l'évaluation de l'ampleur du défaut papillaire :

- Papilla Index Score PIS : classification de la perte papillaire
- Classification de la perte de hauteur papillaire
- Indice de Présence Papillaire IPP
- Pink Esthetic Score PES ¹³
- Crown Aesthetic Index CAI

Distance verticale

Il s'agit de la distance entre la crête osseuse alvéolaire (Bone Crest BC) et le point de contact inter-dentaire (Contact Point CP), on parle de la **règle des 5mm de Tarnow**. Une distance verticale supérieure à 5mm est un facteur défavorable au maintien papillaire. Cette distance verticale est un facteur déterminant dans la présence ou l'absence de papille.

- Distance inférieure ou égale à 5mm : papille présente dans **98%** des cas.
- Distance égale à 6mm : papille présente dans **56%** des cas.
- Distance supérieure ou égale à 7mm : papille présente dans **27%** des cas.

Nous excluons d'emblée les individus ayant une distance BC-CP supérieure ou égale à 8mm car il y aura une récession papillaire certaine selon Tarnow. ¹⁴

Selon Kois, la distance verticale moyenne entre la crête osseuse alvéolaire et le sommet de la papille est égale à 4,5mm.

Distance horizontale

Il s'agit de la distance inter-proximale entre deux racines adjacentes (Cho, Kois, Tal). ^{15, 16}

Le nombre de papilles qui remplissent l'espace inter-proximal diminue avec l'augmentation de la distance verticale et de la distance horizontale.

Disponibilité du support osseux sous-jacent

On parle d'« **architecture positive** »^{17, 18} lorsque la crête osseuse suit la forme de la jonction amélo-cémentaire et que la position de l'os inter-proximal est plus coronaire que celle de l'os radiculaire. Un feston gingival épais présente un niveau plus élevé d'os inter-dentaire qu'un feston gingival plat.

Méthodes d'hygiène inadaptées ou traumatiques

Elles peuvent provoquer une récession gingivale (ex : absence de nettoyage inter-proximal). Pour y remédier, c'est à nous chirurgiens-dentistes, d'enseigner les bonnes techniques de brossage et de recommander l'utilisation d'une brosse à dent souple manuelle ou électrique (taille maximale des brins = 20/100^{ème} de mm, de préférence brins de forme conique).

Maladies parodontales

Dans le cas d'une parodontite, il y a une perte du support osseux entraînant la perte papillaire. On parle de résorption de la hauteur d'os inter-proximal. La maladie parodontale faisant le plus de dégâts papillaires est la Parodontite Ulcéro-Nécrotique (PUN), sans oublier d'évoquer les séquelles post-thérapeutiques parodontales. En effet, la perte papillaire peut résulter d'une thérapie parodontale d'éradication des poches. La présence de biofilm entraîne une inflammation gingivale, c'est-à-dire une gingivite qui peut évoluer en parodontite à terme si elle n'est pas prise en charge.

Forme coronaire

Une forme triangulaire est très défavorable au maintien de la papille car l'embrasure inter-dentaire est plus grande que dans le cas d'une couronne dentaire de forme carrée. La position du point de contact change en fonction de la forme de la couronne. Le point de contact sera plus incisal pour une couronne de forme triangulaire, la distance verticale sera augmentée de ce fait. Il existe donc une corrélation entre la morphologie de l'embrasure inter-dentaire et la présence de papille.

Biotype parodontal

On peut différencier deux types parodontaux, fin et épais. Pour le biotype parodontal fin, il y a une augmentation du risque de récession papillaire car ce biotype est fragile. Le biotype parodontal épais est plus favorable, fibreux et résilient, plus propice à la pose d'implant par exemple, avec un meilleur résultat esthétique.

En réalité, il existe plusieurs classifications plus ou moins complexes et détaillées. La **Classification de Maynard et Wilson (1980)** distingue quatre types parodontaux (de prédisposition croissante à la Récession Tissulaire Marginale RTM).

- **Type I** : hauteur de tissu kératinisé suffisante (supérieure à 3,5mm), parodonte épais (gencive + procès alvéolaire)
- **Type II** : hauteur de tissu kératinisé réduite (inférieure à 2mm), épaisseur du parodonte normale
- **Type III** : hauteur de tissu kératinisé normale, procès alvéolaire fin (racines dentaires proéminentes)
- **Type IV** : hauteur de tissu kératinisé réduite, procès alvéolaire fin

Diastème

C'est l'absence de point de contact entre deux dents adjacentes et par conséquent, l'absence de papille inter-dentaire.

Freins et brides cicatricielles

Un frein inséré trop près de la gencive marginale va exercer une traction en direction apicale de la papille entre autres et peut également entraver l'hygiène bucco-dentaire. La freinectomie est l'acte chirurgical indiqué dans ce cas.

Avulsions dentaires traumatiques

Nous devons faire particulièrement attention au support osseux lors d'une extraction dentaire. En effet, l'os alvéolaire et les septums osseux doivent être conservés autant que possible pour que la cicatrisation soit optimale.

Âge

L'étude de Mansouri³ démontre que l'âge est un facteur défavorable dans le maintien ou dans la reconstruction papillaire. Une amélioration de 58,72% + ou - 20,84% est observée sur les patients de moins de 40 ans tandis que ce pourcentage d'amélioration papillaire tombe à 34,8% + ou - 9,55% pour les patients qui ont plus de 40 ans.

Soins iatrogènes

Il s'agit de soins restaurateurs débordants ou de pontiques dentaires qui ne respectent pas l'embrasure gingivale naturelle, la papille ne peut donc pas s'épanouir naturellement.

Malpositions dentaires

Il s'agit d'un facteur prédisposant l'absence papillaire ainsi que les récessions parodontales. Une malposition dentaire (version, rotation, égression, ingression...) influence également la qualité du contrôle de plaque.

III - Techniques de reconstitutions papillaires

1 - Approches non-invasives : Techniques non-chirurgicales

Enseignement de méthodes d'hygiène bucco-dentaire correctes

Certaines techniques d'hygiène inadaptées ou traumatiques peuvent engendrer un érythème voire une dénudation de la gencive attachée. Grâce à un bon enseignement de techniques correctes d'hygiène, on pourra constater une ré-épithélialisation des lésions traumatiques pouvant restaurer la papille inter-dentaire atteinte.

Approche orthodontique

Il s'agit de provoquer un mouvement orthodontique au niveau des dents concernées. Ceci va engendrer la fermeture de l'espace inter-dentaire afin de réduire le diastème préexistant et ainsi créer un point de contact pour reconstruire une papille. Les tissus gingivaux inter-proximaux rampent (*creeping* en anglais) en direction coronaire. Le fait de rapprocher deux dents adjacentes l'une de l'autre entraîne la formation d'une papille par déplacement coronaire de la gencive inter-dentaire, on assiste à la formation d'une papille dite « rampante », cela ne fonctionne qu'en situation idéale d'un point de vue orthodontique.

Réduction amélaire inter-proximale ou stripping

Le stripping s'effectue au niveau des faces mésiale et distale des dents adjacentes à la papille concernée. Cette technique se fera préférentiellement sur des dents de forme relativement triangulaire. Le but de cette technique est de créer des surfaces de contact, la forme initiale des dents traitées va évoluer et devenir plus rectiligne.

Traitement restaurateur

Grâce à une simple restauration classique, à une stratification composite ou encore à une restauration prothétique. Une forme coronaire anormale peut en effet être responsable de la perte papillaire, dans ce cas, une technique restauratrice est indiquée afin de favoriser la cicatrisation « rampante » (*creeping*) ou de proche en proche des tissus inter-dentaires. Grâce à un traitement restaurateur, le point de contact peut être repositionné idéalement, l'embrasure inter-dentaire peut être réduite.

Instrumentation parodontale non chirurgicale

Cela consiste à effectuer des curettages périodiques au niveau d'une papille pour stimuler sa régénération (Shapiro 1985) ^{19, 20}, tous les 15 jours pendant 3 mois dans le but de recréer une papille détruite par une gingivite nécrotique. Cela induit une réaction proliférative, hyperplasique et inflammatoire de la papille. 9 mois après le traitement, la papille est régénérée complètement ou incomplètement.¹⁶

2 - Approches invasives : Techniques chirurgicales

Re-contouring papillaire

Cette technique se pratique dans le cas d'une tuméfaction ou d'une hyperplasie gingivale, qu'elle soit idiopathique ou causée par une prise médicamenteuse (ex : cyclosporine). L'excès tissulaire doit être éliminé pour remodeler l'architecture initiale des tissus mous. On pratique alors une gingivectomie, celle-ci peut être associée à une greffe gingivale libre indiquée pour les cas de lésions gingivales localisées.

Greffes gingivales

Il existe deux grandes catégories de greffes gingivales, les greffes de gencive libre (greffe épithélio-conjonctive, greffe conjonctive enfouie) et les greffes gingivales pédiculées (lambeau déplacé latéralement, lambeau déplacé coronairement, lambeau semi-lunaire).

Dans le cas d'une reconstitution papillaire, on note la supériorité de la greffe gingivale pédiculée par rapport la greffe de gencive libre.

En effet, pour une greffe de gencive libre, le manque d'approvisionnement sanguin du tissu donneur entraîne un taux de succès limité sachant que la taille du site receveur est déjà très réduite. La greffe de gencive libre est donc peu indiquée pour une reconstruction papillaire.

A contrario, l'approvisionnement sanguin avec une greffe gingivale pédiculée est conservé via la base du pédicule gingival. La vascularisation du greffon étant meilleure par rapport à une greffe de gencive libre, le taux de succès est supérieur. Le tissu donneur doit en revanche être à proximité du site receveur.

Méthode de l'incision semi-lunaire

Cette technique chirurgicale²¹ se réalise en deux ou trois temps opératoires. Dans le cas d'une perte papillaire associée à un cratère concave inter-dentaire, c'est à dire à une perte tissulaire en longueur et en épaisseur de la papille, dans un premier temps opératoire, on remplit complètement le cratère. On regagne ainsi quelques millimètres de papille en volume. Dans un second temps opératoire, on tente de reconstruire davantage la papille inter-dentaire défectueuse.

- 1^{ère} étape : incision semi-lunaire à une distance de 6 à 10mm de la gencive marginale apicalement au défaut papillaire.
- 2^{ème} étape : incisions intra-sulculaires au niveau des deux dents adjacentes au défaut papillaire pour libérer le tissu conjonctif de la surface radiculaire afin d'autoriser le déplacement coronaire de l'unité gingivo-papillaire.
- 3^{ème} étape : l'unité gingivo-papillaire est poussée coronairement dans la zone de cratère depuis l'incision semi-lunaire.
- 4^{ème} étape : du tissu conjonctif subépithélial est prélevé au niveau du palais + sutures du palais.
- 5^{ème} étape : le tissu conjonctif est placé dans l'incision semi-lunaire + suture de l'incision.

Ce protocole chirurgical peut être répété une deuxième voire une troisième fois après deux à trois mois de cicatrisation. C'est la procédure chirurgicale la plus prévisible car c'est un mouvement d'un large segment d'unité gingivo-papillaire avec un apport sanguin intact. L'incision semi-lunaire autorise le déplacement coronaire sans créer de tension et prévient le retour de la gencive à sa position d'origine.

Face à l'inconstance des résultats obtenus avec les techniques de greffes gingivales, de nouvelles approches ont vu le jour telles que l'injection de fibroblastes autogènes dans le conjonctif papillaire mais dont l'efficacité est seulement démontrée à court terme.

Une nouvelle méthode de gestion esthétique de la papille inter-dentaire commence à se démocratiser. Il s'agit d'une technique utilisant des injections d'acide hyaluronique directement au sein de la papille déficiente esthétiquement ou fonctionnellement afin qu'elle puisse regagner en volume et combler ainsi la déformation cosmétique appelée « triangle noir ». Les termes tels que « reconstruction » papillaire ou « régénération » ne sont pas réellement adaptés car cette technique est un gain de volume papillaire qui améliore l'esthétique globale d'une papille défectueuse. On emploiera plutôt les termes de « comblement papillaire » ou encore de « reconstitution papillaire ».

IV - L'Acide Hyaluronique

L'Acide Hyaluronique²³ (AH) est une molécule qui a été découverte en 1934 par Meyer. C'est un GlycosAminoGlycane²⁴ (GAG) de haut poids moléculaire (10^3 à 10^4 kDa) présent chez tous les vertébrés de façon ubiquitaire. L'AH est le plus abondant GAG de la Matrice Extra-Cellulaire (MEC) des tissus mous parodontaux. Le tissu conjonctif parodontal est en effet constitué de structures fibreuses telles que le collagène, des fibres élastiques et réticulaires, au sein d'une matrice amorphe de GAG.

L'acide hyaluronique est exprimé à des concentrations très élevées dans la peau (50% de l'AH corporel est produit dans le derme), il est présent également dans l'humeur vitrée de l'œil, dans le liquide synovial, ainsi que dans le cordon ombilical et le tissu conjonctif comme vu ci-dessus.

L'AH présente un **excellent rapport bénéfice/risque**. Il a en effet démontré son efficacité et son innocuité dans de nombreux domaines thérapeutiques, notamment en dermatologie depuis de nombreuses années. Il est utilisé dans le traitement du processus inflammatoire en orthopédie, en dermatologie ainsi qu'en ophtalmologie. L'AH possède également des effets anti-inflammatoires, anti-oedémateux et antibactériens, il est donc utilisé en dentaire dans les traitements de maladies parodontales telles que les cas de gingivites et de parodontites. Il maintient la santé du ligament parodontal et possède des propriétés de cicatrisation tissulaire.

Synthèse / Dégradation :

L'acide hyaluronique est synthétisé dans la membrane plasmique de cellules telles que les fibroblastes par addition de monosaccharides activés grâce à une protéine liée à la membrane. La synthèse se fait grâce à des enzymes, les **Hyaluronic Acid Synthase (HAS)**. L'AH est un polymère constitué d'acide glucuronique et de N-acetyl glucosamine. En réalité, la plupart des cellules peuvent synthétiser l'AH au sein de leur membrane plasmique, celui-ci est ensuite directement sécrété dans la MEC après synthèse.

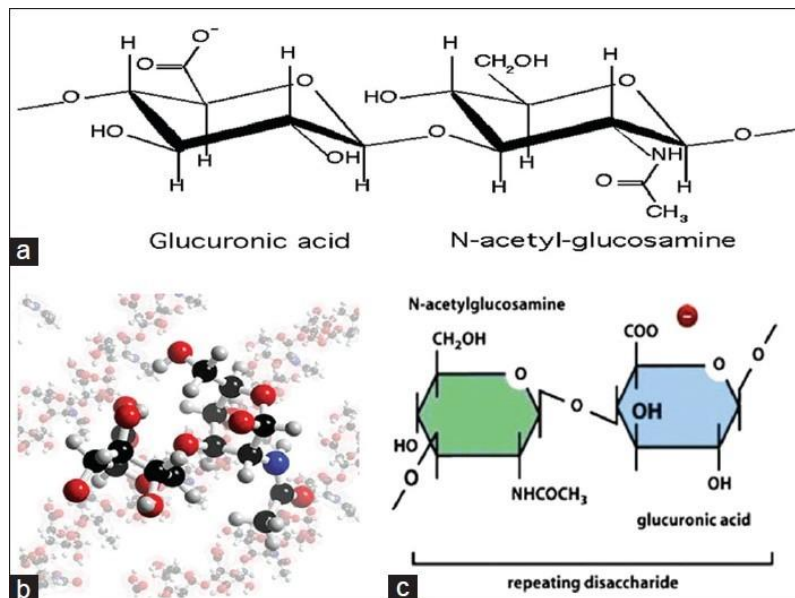


Fig 2 : la molécule d'AH est constituée de deux monomères, l'acide glucuronique et le N-acetyl glucosamine. Schéma tiré de l'article « Hyaluronic Acid : a boon in periodontal therapy », Dahiya.²⁵

Sa dégradation est également due à des enzymes, les **hyaluronidases** ainsi qu'aux radicaux libres. Le turnover de l'AH se fait par drainage lymphatique et par une dégradation métabolique in situ.

Propriétés :

L'AH possède plusieurs rôles physiologiques, structuraux et biologiques. La configuration hélicoïdale expansée de la molécule d'HA de haut poids moléculaire (HPM) permet la captation de jusqu'à 1000 fois son propre poids en eau, il possède donc une **fonction d'hydratation tissulaire** en absorbant de l'eau en très grande quantité, ce qui apporte une grande élasticité et souplesse à notre peau. L'acide hyaluronique est une des molécules les plus hygroscopiques, à tel point qu'un gramme d'AH peut lier jusqu'à six litres d'eau.²⁵

De par ses propriétés **viscoélastiques** et **hygroscopiques** (pouvoir de captation hydrique, qui attire et se lie aux molécules d'eau), l'AH maintient la stabilité ainsi que l'intégrité structurale et homéostatique des tissus. Il influence le volume dermique ainsi que la compressibilité tissulaire. La viscoélasticité de l'AH permet également de ralentir la pénétration de virus et de bactéries.

A la fin du processus de cicatrisation, on observe une néosynthèse d'AH qui participe au remodelage de la MEC. L'équilibre entre AH HPM et AH BPM (bas poids moléculaire) est indispensable au processus de cicatrisation. L'AH HPM se lie à plusieurs composants de la MEC tels que les protéoglycanes et les collagènes. L'acide hyaluronique est impliqué dans le remodelage de la MEC en stimulant la production de collagène *de novo* par les fibroblastes et en stimulant la production d'AH HPM par les kératinocytes et les fibroblastes.

L'AH intervient donc dans de nombreuses fonctions cellulaires et contribue ainsi à la cicatrisation tissulaire. Il stimule également l'angiogenèse ainsi que l'ostéo-induction.

En effet, l'acide hyaluronique est un constituant majeur de la matrice extracellulaire du tissu conjonctif. Il est présent dans tous les tissus parodontaux, en grande quantité dans les tissus mous et en plus faible quantité dans les tissus durs parodontaux tels que l'os alvéolaire et le cément.

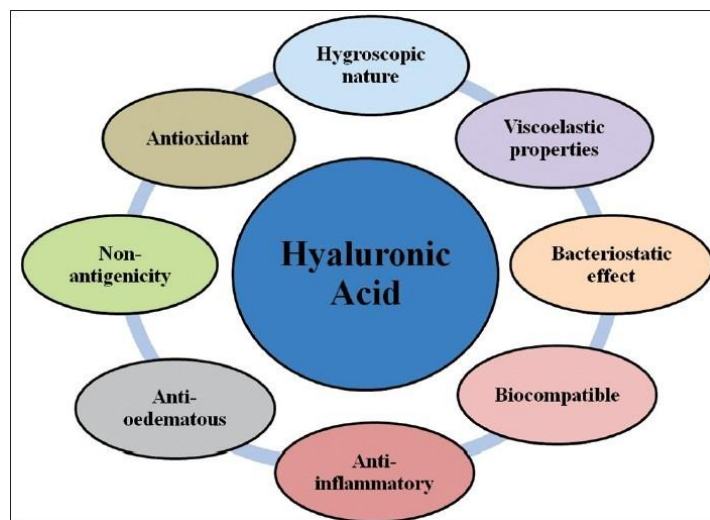


Fig 3 : Propriétés physico-chimiques et biologiques de l'acide hyaluronique.²³

L'acide hyaluronique de haut poids moléculaire possède de nombreuses propriétés :

- Comblement de volumes significatifs de l'espace extracellulaire : il pénètre facilement dans les tissus grâce à sa viscoélasticité et capte de grandes quantités d'eau grâce à son hygroscopie.
- Elaboration et maintien de l'architecture des tissus et de leurs propriétés mécaniques : interaction des molécules d'AH entre elles pour former des polymères de grande taille, imbrication dans le réseau de fibres et de faisceaux de collagène.
- Régénération tissulaire : reformation et remodelage de la matrice extracellulaire, activation de la différenciation des kératinocytes et des fibroblastes.
- Action bactériostatique
- Action anti-inflammatoire
- Action anti-oedémateuse
- Action anti-oxydante
- Rôle dans l'adhésion cellulaire, la migration et la différenciation²¹.

Réticulation :

L'acide hyaluronique à l'état naturel présente une demi-vie limitée d'une demi-journée à 2 ou 3 jours. Il subit une dégradation enzymatique comme vu précédemment ainsi qu'une dilution aqueuse. L'AH doit donc être réticulé pour augmenter son temps de présence dans les tissus. La réticulation établie entre les molécules d'AH permet de diminuer les phénomènes de dégradation enzymatique et d'augmenter ainsi la rémanence in situ de l'acide hyaluronique.

Cette réticulation se fait grâce à un agent réticulant ; le **BDDE** (1,4-butanediol diglycidyl ether).

L'AH réticulé présente une viscoélasticité optimale, une durée de vie plus importante ainsi qu'une cohésivité adaptée au site d'action ; ici le tissu conjonctif de la papille. Le degré de réticulation affecte le temps de dégradation et de performance physiologique de l'acide hyaluronique.

Il existe différents pourcentages de réticulation de l'AH, chaque degré de réticulation va avoir son indication propre. Plus le degré de réticulation augmente, plus la viscosité du gel d'AH augmente et plus sa rémanence in situ augmente également.

Hyadent BG, BioScience GmbH, Germany¹ :

Il s'agit du gel d'acide hyaluronique utilisé et présenté dans l'article référence d'Awartani et Tatakis¹.

Restylane, Medicis Aesthetics :

Dans l'article de Becker² et celui de Mansouri³, un gel d'acide hyaluronique synthétisé par des streptocoques est utilisé, chimiquement réticulé avec du BDDE et stabilisé en suspension dans une solution saline tamponnée au phosphate à un pH de 7 et une concentration de 20mg/mL (approuvé par la FDA : Food and Drug Administration).

PerioSyal Shape, Laboratoire Teoxane (Suisse) :

Le PerioSyal Shape, développé par le laboratoire Suisse Teoxane, est un gel réticulé d'acide hyaluronique (dispositif médical de classe III) qui vient de faire son apparition dans l'éventail de thérapeutiques destinées au parodonte.

Le laboratoire Teoxane est spécialiste de l'acide hyaluronique réticulé car il est dédié à la conception et à la fabrication de gels injectables purs à base d'acide hyaluronique selon les Bonnes Pratiques de Fabrication recommandées par la FDA (Food and Drug Administration).

Ce gel d'AH est une solution non-chirurgicale pour traiter le défaut ou la perte de papille interdentaire.

Mode d'emploi du PerioSyal Shape : en injection pour un comblement de la perte de papille inter-dentaire et la restauration des gencives.

- Injection rétrograde 1mm au dessus de la jonction muco-gingivale.
- Injection dans la gencive attachée
- Injection dans la papille 2mm environ en dessous du sommet papillaire.
- Injection dans la papille du côté palatin (optionnelle)

Periosyal Shape® : acide hyaluronique réticulé 25mg/mL, degré de réticulation élevé, conditionnement en 2 seringues de 0,5mL, aiguille de 30 Gauge.



Fig 4 : Periosyal Shape commercialisé chez Pred en France. Il s'agit du premier gel d'acide hyaluronique spécifiquement conçu pour cette indication propre. C'est donc ce dispositif médical que nous avons utilisé pour réaliser notre cas clinique personnel ci-après.

V - Matériels et méthodes

Population de patients :

Critères d'inclusion : individus majeurs, en bonne santé, présentant au moins une papille déficiente dans le champ du sourire.

Critères d'exclusion : individu ayant déjà eu une réaction allergique à un matériau injectable, fumeur, grossesse ou allaitement, médicaments affectant la gencive ou la cicatrisation, chirurgie parodontale dans les 12 derniers mois, lésion carieuse ou restauration fixée au niveau d'une dent adjacente au défaut papillaire, parodontite, mauvais contrôle de plaque.

Le nombre total de patients traités est aujourd'hui très faible car cette technique est nouvelle et innovante, c'est pourquoi le cas clinique personnel présenté dans cet article de thèse apporte

une démonstration supplémentaire de l'efficacité et de l'intérêt de cette nouvelle approche de « comblement de la papille inter-dentaire ».

- Awartani et Tatakis¹: 9 patientes, 17 sites analysés dont 13 maxillaires et 4 mandibulaires.
- Becker et al.²: 11 patients, 14 sites analysés dont 4 papilles adjacentes à des dents naturelles et 10 papilles péri-implantaires.
- Mansouri et al.³: 11 patients, 21 sites analysés. Toutes les papilles traitées sont adjacentes à des dents naturelles.
- Monnet-Corti⁴: 3 cas cliniques réalisés sur 3 femmes de 47, 57 et 55 ans. Absence de critères d'exclusion.

Procédures de l'étude :

Protocole n°1 (Awartani et Tatakis¹) :

- 9 patientes incluses dans l'essai clinique prospectif, 17 sites traités et analysés dont 13 maxillaires et 4 mandibulaires.
- Anesthésie locale au niveau de la papille à traiter.
- Injection d'environ 0,2mL de gel d'acide hyaluronique à J0, J21 et J42. Utilisation d'une aiguille de 23 Gauges.
- Massage de la zone traitée pendant 1 minute pour homogénéiser la diffusion du produit dans la zone à traiter.
- Prise de photographies avant traitement, à 4 mois et à 6 mois post-opératoires.

Protocole n°2 (Becker et al.²) :

- 11 patients inclus dans l'étude dont 7 femmes et 4 hommes, l'âge moyen est de 55,8 ans et 14 sites ont été traités.
- Gel d'acide hyaluronique approuvé par la FDA : le Restylane de chez Medicis Aesthetics.
- Prises de photographies avant traitement de chaque papille.
- Anesthésie locale à la Septocaine distribuée par Septodont.
- Injection de moins de 0,2mL de Restylane, 2-3mm apicalement au sommet de la papille.
- Patients vus 3 semaines après la 1^{ère} injection, photographies prises + 2^{ème} injection si besoin, cette séquence est répétée jusqu'à 3 fois. C'est la différence avec le protocole de l'étude d'Awartani et Tatakis¹, en effet ici il y a deux ou trois injections d'acide hyaluronique en fonction des besoins de chaque patient.
- Patients suivis pendant 6 à 25 mois post-opératoires à partir de la 1^{ère} injection.

Protocole n°3 (Mansouri et al.³) :

- 11 patients inclus dans l'étude dont 3 hommes et 8 femmes, l'âge moyen est de 37,5 ans et 21 sites ont été traités dont 16 papilles sur des femmes et 5 papilles sur des hommes.
- Gel d'acide hyaluronique approuvé par la FDA : le Restylane de chez Medicis Aesthetics. Cette étude s'inspire de l'étude de Becker et al. ², le même gel d'acide hyaluronique a été utilisé.
- Prises de photographies avant traitement, à 3 semaines, à 3 mois et à 6 mois suivant l'injection initiale.
- Anesthésie locale à la Septocaine distribuée par Septodont.
- Injection de moins de 0,2mL de Restylane, 2-3mm apicalement au sommet de la papille.
- Chaque patient reçoit 3 injections d'acide hyaluronique : injection initiale, nouvelle injection à 3 semaines puis à 3 mois.
- Tous les patients sont suivis pendant 6 mois avec trois rendez-vous de contrôle : à 3 semaines, à 3 mois et à 6 mois.

Protocole n°4 (Monnet-Corti⁴) :

- Utilisation d'une seringue électronique qui délivre la quantité exacte de gel d'AH.
- Technique multipoints.
- 3 injections de Periosyal Shape (Laboratoire Teoxane) à un mois d'intervalle entre chaque injection pour les cas cliniques 1 et 2.
- Une seule séance d'injections multipoints pour le cas clinique 3 car le contexte parodontal est sain.

Analyse des données

Tableau 1 : tiré de l'article d'Awartani et Tatakis¹

Interdental papilla loss (black triangle area; in mm ²)							
Patient [°]	Site [°]	Jaw	Class [#]	Baseline	4 months	6 months	Reduction [°]
1	1	Max	I	0,22	0,00	0,06	72,7
2	2	Mand	I	0,38	0,09	0,00	100
2	3	Mand	I	0,21	0,03	0,00	100
3	4	Max	I	0,05	0,00	0,00	100
4	5	Max	II	2,30	1,30	2,24	2,6
5	6	Max	II	7,71	3,80	2,48	67,8
5	7	Max	I	3,10	1,45	1,40	54,8
6	8	Max	I	0,38	0,18	0,16	57,9
6	9	Max	I	0,34	0,24	0,16	52,9
7	10	Max	I	0,67	0,67	0,67	0
8	11	Max	II	0,47	0,18	0,46	2,1
8	12	Max	II	0,63	0,14	0,57	9,5
8	13	Mand	I	0,84	0,20	0,77	8,3
8	14	Mand	I	1,00	0,22	0,92	8
9	15	Max	I	0,78	0,25	0,60	23,1
9	16	Max	I	0,86	0,28	0,56	34,8
9	17	Max	I	1,11	0,73	1,08	2,7
		Mean ± SD		1,24 ± 1,84	0,57 ± 0,93 *	0,71 ± 0,74 *	41 ± 37
		Median, IQR		0,67 ; 0,70	0,22 ; 0,58	0,57 ; 0,89	35 ; 65

Mand Mandibule, Max Maxilla, IQR Interquartile Range, SD Stansard Deviation

[°] Papilla loss classification according to Nordland & Tarnow

[#] Percent reduction at 6 months, compared to baseline

* Significantly different from baseline (p < 0,0001)

Tableau 2 : issu de l'étude de Becker et al.² indiquant le nombre de séries d'injections, le nombre de mois de suivi, et l'évolution du pourcentage de perte papillaire juxta-dentaire ou juxta-implantaire.

Identification	Number of Applications	Tooth or Implant	Tooth Number	*Total Months Followed	Percentage Change
Boc I	2	I	7	14	57
Car I	2	I	7	25	100
Hag I	3	I	7	6	97
Har (left) I	3	I	10	13	96
Harr (right) I	3	I	7	13	100
Kor I	3	I	7	17	100
Lecy I	3	I	10	10	95
Miho T	2	T	8	17	96
Mow Left T	2	T	7	9	76
Mow Right T	2	T	10	9	96
Mow Central T	2	T	8	9	83
Rey I	2	I	10	10	97
Star I	3	I	7	13	88
Ped I	2	I	7	17	94

#7 is the maxillary right lateral incisor

*Months followed - from initial gel application to final examination

I = implant / T = tooth

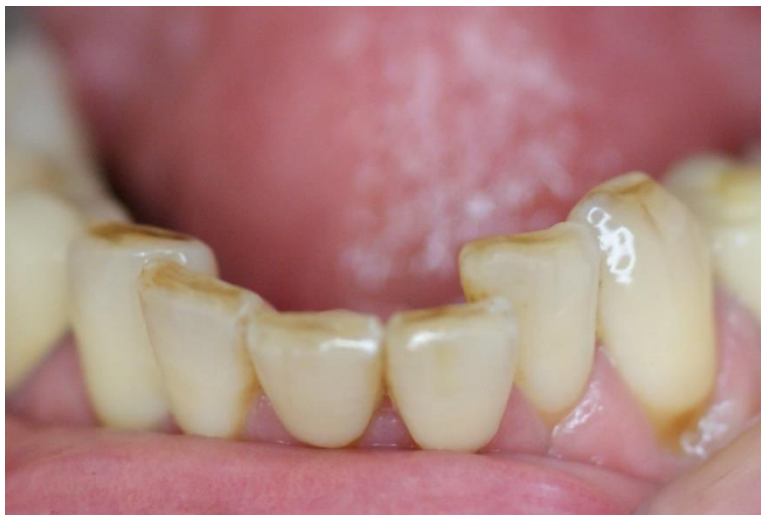Tableau 3 : Percentage change of interdental papilla reconstruction at different follow up times

Follow up \ Papilla reconstruction	Number	Minimum (percentage)	Maximum (percentage)	Mean and standard deviation (percentage)
Three weeks	21	1	15	3,38 ± 3,07
Three months	21	12	83	29,52 ± 18,72
Six months	21	22	100	47,33 ± 20,20

VI - Cas clinique

Mme D. 57 ans, consulte pour remédier à une gêne esthétique. Ses incisives mandibulaires présentent un encombrement et sont vestibulo-versées dans un contexte parodontal. La patiente a une forte demande esthétique. Elle ne présente cependant pas d'antécédents médicaux ou chirurgicaux et n'est pas fumeuse.

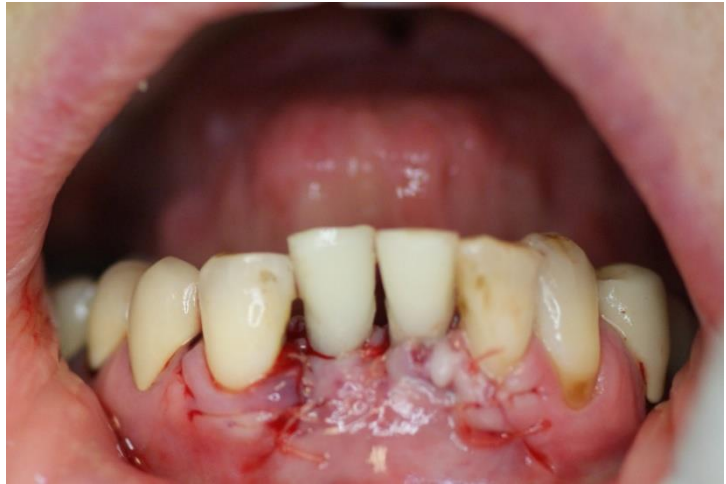Photographie intra-buccale de l'encombrement incisif mandibulaire dont se plaint la patiente :



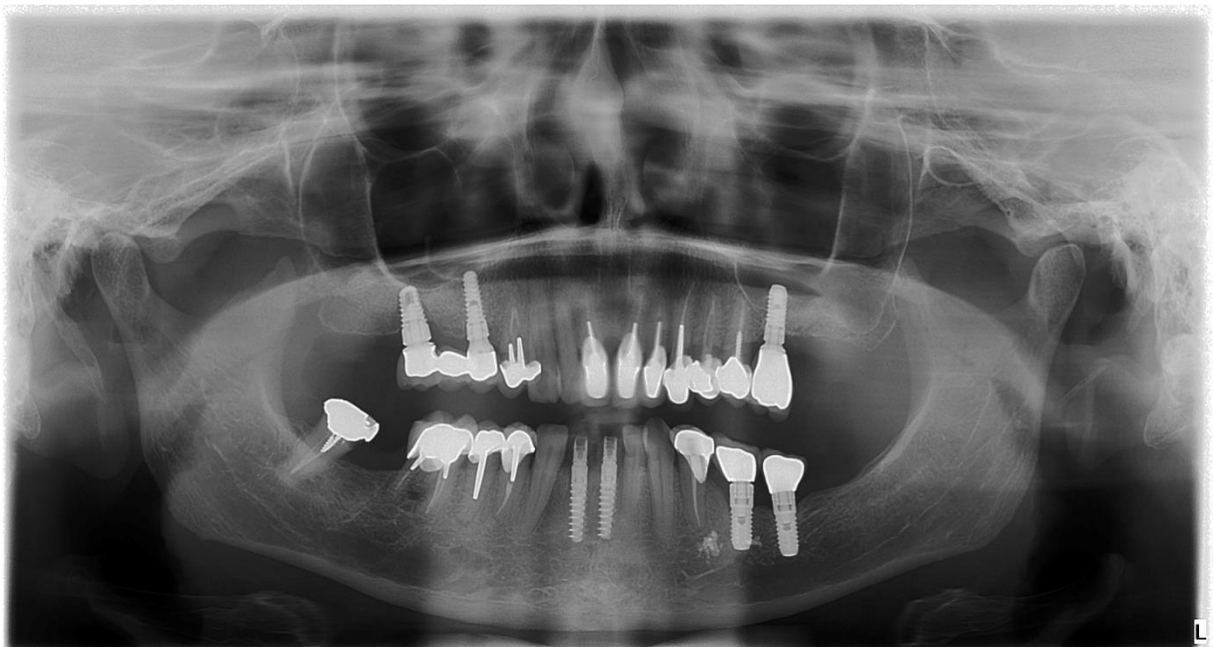
Le plan de traitement proposé à la patiente consiste à extraire trois incisives mandibulaires (31, 41 et 42) et de les remplacer par deux couronnes implanto-portées en position de 31 et 41. Ceci a été réalisé avec une technique d'extraction-implantation et mise en cosmétique immédiate grâce à deux couronnes provisoires de 1^{ère} génération. Ce traitement, qui supprime la dent 42 va permettre de remédier à l'encombrement incisif dont se plaignait la patiente.

Les dents 31, 41 et 42 ont donc été extraites et remplacées par deux implants. Cela a rétabli l'axe des dents prothétiques apportant une harmonie de position par rapport aux dents adjacentes qui elles, sont naturellement dans le bon axe.

Extraction-implantation et mise en cosmétique immédiate : provisoires de 1^{ère} génération

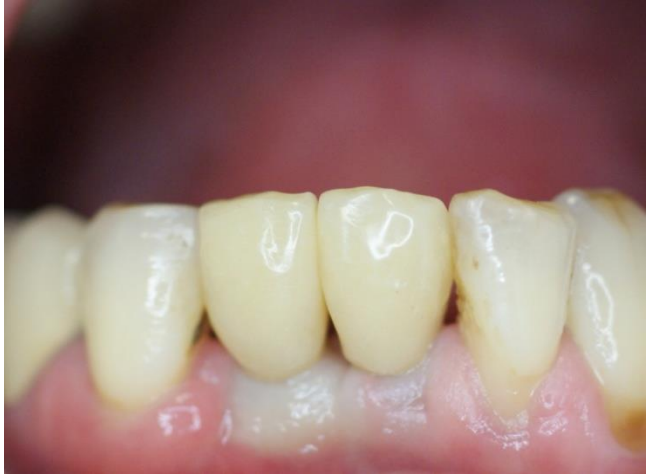

Panoramique dentaire un mois après l'intervention :



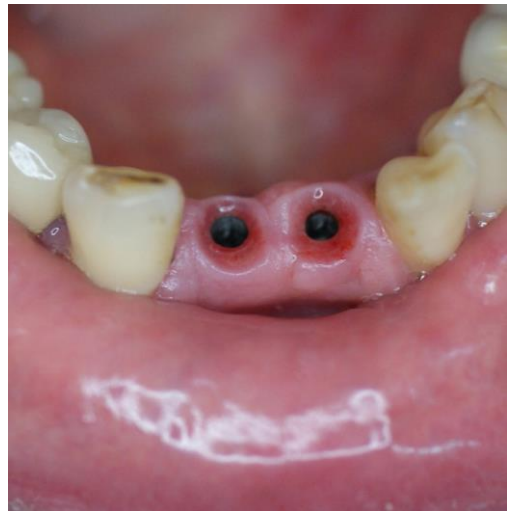A deux mois et demi post-opératoires, des couronnes provisoires de 2^{ème} génération sont mises en place afin de gérer au mieux l'environnement gingival péri-implantaire.

Provisoires de 2ème génération :

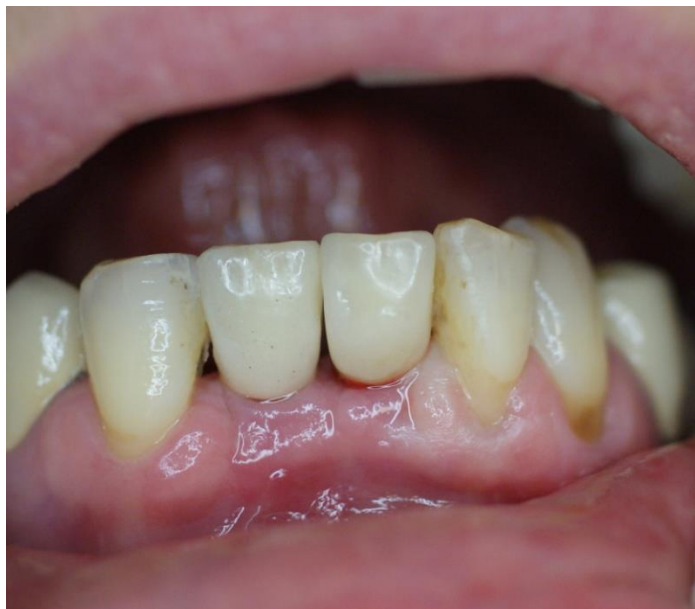

Trois mois plus tard, des empreintes sont préparées pour la réalisation des couronnes définitives. On constate que la gencive péri-implantaire est saine et bien cicatrisée.

Aspect de la gencive péri implantaire lors des empreintes :



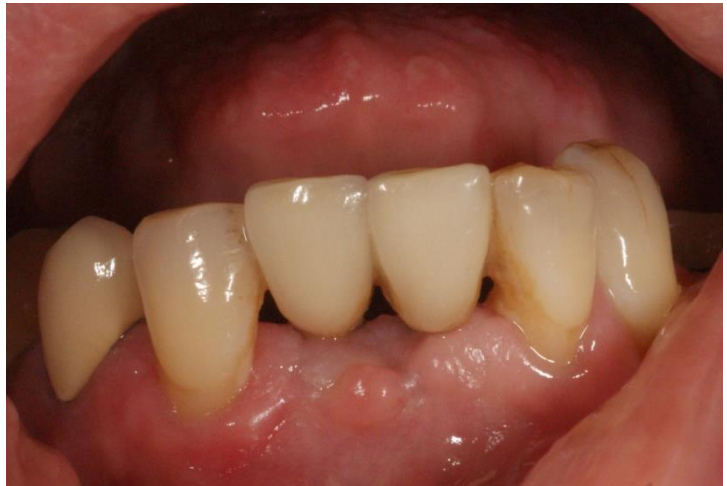Pose des couronnes définitives :



Un autre problème esthétique s'est posé quand un effondrement des tissus mous péri-implantaires s'est produit quelques temps après la mise en fonction des couronnes implantoportées. La patiente se plaignait de l'apparition de triangles noirs entre 31 et 41, 41 et 43 et entre 32 et 31. Un cratère gingival s'est également formé en regard de 31 et 41.

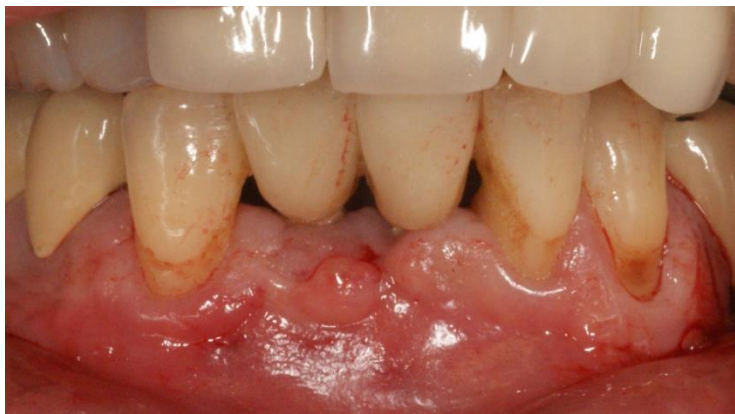Pour remédier à ce problème esthétique, une greffe de conjonctif enfoui a été proposée à la patiente qui a accepté, or le résultat ne correspondait toujours pas à ses attentes esthétiques. En effet, la greffe de conjonctif enfoui n'a pas été très concluante car malgré cette intervention, le résultat est décevant.

Aspect après la greffe de conjonctif enfoui. On note la présence d'un effondrement gingival important entre 31 et 41.



La patiente refusant une nouvelle intervention du même type, il lui a été proposé de réaliser une série d'injections d'acide hyaluronique. La patiente accepte cette proposition avec un certain enthousiasme.

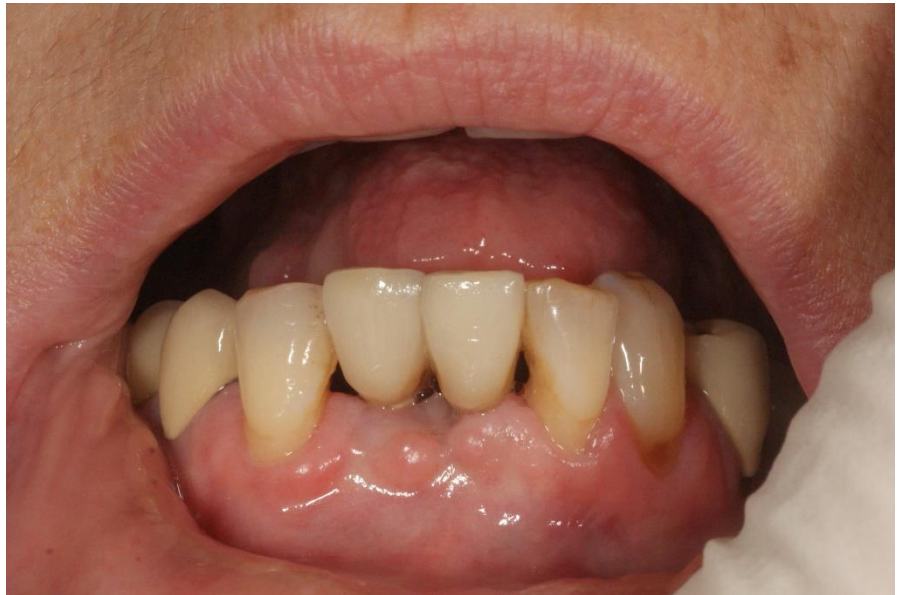Photographie après la 1^{ère} injection. Les ¾ de la carpule ont été injectés dans le vestibule :



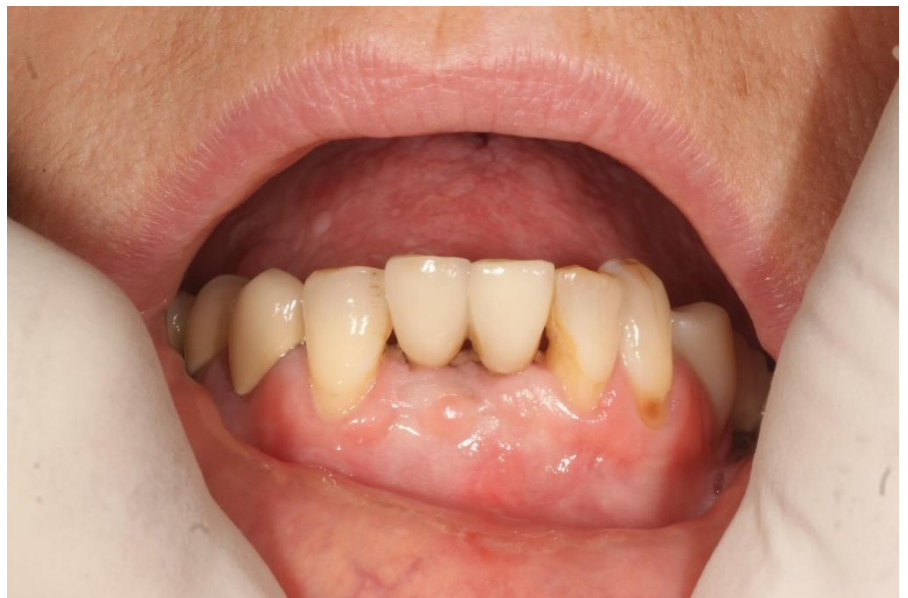Une première série d'injections multipoints d'acide hyaluronique en gel est effectuée après une anesthésie bilatérale aux foramens mentonniers à distance de la zone à traiter. Les injections sont d'abord faites dans le vestibule, puis dans la base des papilles, en insistant au niveau des zones dépressives. Un massage de la zone traitée est réalisé pendant une minute afin que le produit diffuse de manière homogène dans les tissus.

Après une deuxième série d'injections à 21 jours post-opératoires puis une troisième série à 42 jours, la patiente est revue à 6 mois de la première injection.

Photographie à 3 semaines, avant la 2^{ème} injection :



Photographie de contrôle, 2 mois après la 3^{ème} injection :



On constate une amélioration de l'aspect du vestibule, qui semble lissé par le gonflement induit par les injections. Les triangles noirs existent toujours mais sont réduits. Il n'y a aucun aspect inflammatoire. La correction a stoppé les projections de salive dont se plaignait également la patiente. Elle est d'ailleurs prête à faire une nouvelle série d'injections dans deux ans si besoin.

Nous pouvons en revanche remarquer qu'une boîte de PerioSyal Shape contient deux seringues de 5 ml, comme pour les injections cutanées en médecine esthétique. Dans le cas d'un traitement de comblement volumétrique des papilles, la quantité injectée est beaucoup plus faible qu'en dermatologie cosmétique. Le protocole préconisant 3 séries d'injections, il apparaîtrait judicieux de présenter le produit en trois seringues de 3 ml.

VII - Résultats

Article de référence n°1 : Awartani et Tatakis¹

Dans cette étude, 9 femmes ont été recrutées, l'âge moyen est de 36,4 ans. Elles ont chacune subi 3 séries d'injections à J0, J21 et J42. Au total, 17 papilles ont été étudiées dans cet essai clinique prospectif. On obtient une différence statistiquement significative, correspondant à une réduction de l'aire du triangle noir, lors de la comparaison des photographies des papilles pré- et post-traitement grâce à deux formules :

- Formule calculant la surface du triangle noir :

$$0,5 \times \text{hauteur (mm)} \times \text{base (mm)}$$

- Pourcentage de réduction de la surface du triangle noir :

$$\frac{\text{Surface de base} - \text{Surface post-opératoire}}{\text{Surface de base}} \times 100$$

Article de référence n°2 : Becker et al.²

Cette étude comprend 11 patients dont 7 femmes et 4 hommes et 14 sites ont été traités. L'âge moyen est de 55,8 ans. 8 papilles déficientes ont reçu deux injections et 6 papilles en ont reçu trois.

- 2 sites péri-implantaires + 1 site adjacent à une dent naturelle : 100% d'amélioration.
- 7 sites : entre 94 et 97% d'amélioration.
- 3 sites : entre 76 et 88% d'amélioration.
- 1 site : 57% d'amélioration.

Article de référence n°3 : Mansouri et al.³

Dans cette étude, chaque patient a reçu trois séries d'injections d'acide hyaluronique ; l'injection initiale puis une deuxième à 3 semaines puis une troisième à 3 mois. Des photographies ont été prises avant traitement, à 3 semaines, à 3 mois et à 6 mois. Les différences observées sont statistiquement significatives.

Cette étude comprend 11 patients dont 3 hommes et 8 femmes, 21 papilles sont traitées. L'âge moyen des patients est de 37,5 ans. Sur les 21 papilles traitées, 16 sont sur des femmes et 5 sur des hommes.

- Au premier contrôle, 3 semaines après l'injection initiale, il y a de 1 à 15% d'amélioration au niveau des papilles traitées avec une amélioration moyenne de 3,38% + ou - 3,07%.
- Au second contrôle, 3 mois après la première injection, on observe de 12 à 83% d'amélioration des papilles avec une amélioration moyenne de 29,52% + ou - 18,72%.
- Au troisième contrôle, 6 mois après l'injection initiale, on note de 22 à 100% d'amélioration papillaire avec une amélioration moyenne de 47,33% + ou - 20,2%.

Article de référence n°4 : Monnet-Corti⁴

- *Cas clinique n°1* : patiente de 47 ans présentant une parodontite agressive généralisée et des récessions gingivales de classe III (Classification de Miller). Trois injections de Periosyal Shape ont été réalisées à un mois d'intervalle. Réduction d'un triangle noir d'environ 75% et d'un deuxième triangle noir d'environ 70%. La papille centrale a eu une réduction de son triangle noir d'environ 50%.
- *Cas clinique n°2* : patiente de 57 ans présentant une parodontite chronique de l'adulte. Le même protocole a été appliqué chez cette patiente que dans le premier cas clinique. On obtient une réduction du triangle noir entre 11 et 21 de 85% environ. Le résultat reste stable à un an post-opératoire.
- *Cas clinique n°3* : patiente de 55 ans dans un contexte parodontal sain mais présentant une absence de papille entre les incisives centrales inférieures. Une seule séance d'injections multipoints a été réalisée. On observe la disparition quasi complète du triangle noir en contrôle à 8 jours post-opératoires.

VIII - Discussion

L'objectif de cet article de thèse est de proposer une alternative nouvelle et innovante aux techniques déjà connues et employées dans le cadre de la gestion, principalement esthétique, du défaut papillaire.

Le but n'est pas de révolutionner les méthodes actuellement utilisées mais plutôt d'apporter une technique supplémentaire afin d'agrandir l'éventail thérapeutique dont nous disposons pour traiter une papille déficiente.

Cet article présente une méthode mini-invasive qui permet d'améliorer la papille inter-dentaire dans un objectif principalement esthétique, bien que le côté fonctionnel a toute son importance également, notamment pour stopper les flux d'air et de salive.

Lors de l'évaluation du résultat esthétique après un regain de volume papillaire grâce aux séries d'injections d'acide hyaluronique, les patients inclus dans les différentes études bibliographiées ^{1,2,3} sont satisfaits.

En effet, deux tiers d'entre eux envisagent de réitérer l'expérience une fois que les effets de l'acide hyaluronique injecté se seront dissipés (25 mois post-opératoire de recul clinique avec

un résultat esthétique maintenu²). Le dernier tiers de patients, qui eux ne souhaitent pas reconduire le protocole, expliquent leur choix par les douleurs per et post-opératoires qu'ils ont mal supporté.

La douleur décrite par les patients est en effet le principal inconvénient de cette technique. Mais qu'en est-il de la douleur post-opératoire et de la phase de cicatrisation dans le cas d'une chirurgie muco-gingivale de reconstruction papillaire ?

Ces techniques chirurgicales sont plus invasives que de simples injections d'acide hyaluronique. Nous pouvons donc nous poser la question de savoir si cette douleur per et post-opératoire est un véritable inconvénient par rapport aux techniques chirurgicales ?

En revanche, concernant notre cas clinique présenté et illustré par des photographies dans cet article de thèse, la patiente ne s'est jamais plainte de douleurs post-opératoires. Elle est d'ailleurs enthousiaste pour réitérer le protocole quand l'effet de l'acide hyaluronique se sera dissipé. Elle semble satisfaite de cette technique de comblement papillaire en comparaison à la greffe de conjonctif enfoui qu'elle a subi auparavant et qui n'avait pas eu le résultat escompté.

Quant à la terminologie à employer pour décrire cette méthode de gestion esthétique des papilles inter-dentaires à l'aide d'injections d'acide hyaluronique, on entend différents termes mais aucun n'est vraiment adapté.

On préférera le terme de « comblement » papillaire plutôt que ceux de « reconstruction », de « repulpation » ou de « régénération » car ces termes ne sont pas exacts. En effet, on ne reconstruit pas la papille en y injectant de l'acide hyaluronique, de même qu'on ne la régénère pas et la papille est encore moins constituée de pulpe.

Le terme « comblement » est plus approprié car on augmente le volume papillaire en y injectant un gel d'acide hyaluronique. On « gonfle » la papille défectueuse pour qu'elle remplisse en partie ou complètement l'embrasure inter-dentaire et diminuer ainsi le triangle noir inesthétique. De plus l'acide hyaluronique, de par ses propriétés hygroscopiques, permet de capter une grande quantité d'eau ce qui augmente encore le volume papillaire grâce aux deux procédés suivants ; l'injection d'un gel au sein de la papille et la captation hydrique par celui-ci.

Il n'y a pour le moment que peu de bibliographie sur le sujet, il est en effet étudié que depuis très récemment. Quatre articles ont été utilisés en tant que références dans cet article de thèse 1, 2, 3, 4.

L'acide hyaluronique est en revanche très utilisé dans d'autres domaines médicaux et ce depuis de nombreuses années comme par exemple en dermatologie. C'est d'ailleurs le principe de comblement des rides cutanées qui est repris ici. La réhydratation apportée par les injections d'acide hyaluronique gonfle les tissus cutanés et lisse les rides par un effet mécanique de mise en tension des tissus mous.

L'amélioration esthétique obtenue au niveau de la papille traitée est maintenue pendant plus de 2 ans (25 mois de recul clinique pour l'étude de Becker et al²). Le résultat esthétique est maintenu bien plus longtemps au niveau d'une papille inter-dentaire qu'en dermatologie avec le comblement des rides du visage. Cela s'explique par le fait qu'au niveau du visage, un grand nombre de muscles sont sollicités tout au long de la journée (muscles masticateurs, mimiques...). L'acide hyaluronique est plus facilement et plus rapidement dégradé et évacué. Ce n'est pas le cas au niveau de la papille inter-dentaire car elle n'est pas mise en mouvement par des muscles tout au long de la journée.

BIBLIOGRAPHIE

- ¹ Fatin A. Awartani and Dimitris N. Tatakis, "Interdental Papilla Loss: Treatment by Hyaluronic Acid Gel Injection: A Case Series," *Clinical Oral Investigations* 20, no. 7 (September 2016): 1775–80, <https://doi.org/10.1007/s00784-015-1677-z>.
- ² William Becker et al., "Minimally Invasive Treatment for Papillae Deficiencies in the Esthetic Zone: A Pilot Study," *Clinical Implant Dentistry and Related Research* 12, no. 1 (March 2010): 1–8, <https://doi.org/10.1111/j.1708-8208.2009.00247.x>.
- ³ S. Sadat Mansouri et al., "Clinical Application of Hyaluronic Acid Gel for Reconstruction of Interdental Papilla at the Esthetic Zone," *Journal of Islamic Dental Association of IRAN (JIDAI)* 25, no. 2 (2013): 2.
- ⁴ V. Monnet-Corti, P. Missika, P. Monsenego, P. Delobel, "L'injection d'un gel d'acide hyaluronique pour repulper les papilles interdentaires ?" *L'information Dentaire, L'hebdo de la médecine bucco-dentaire* no. 30 Vol. 98 – 14 septembre 2016
- ⁵ Yung Cheng Paul Yu et al., "Interdental Papilla Length and the Perception of Aesthetics in Asymmetric Situations," *International Journal of Dentistry* 2015 (2015): 1–5, <https://doi.org/10.1155/2015/125146>.
- ⁶ Vincent O. Kokich, Vincent G. Kokich, and H. Asuman Kiyak, "Perceptions of Dental Professionals and Laypersons to Altered Dental Aesthetics: Asymmetric and Symmetric Situations," *American Journal of Orthodontics and Dentofacial Orthopedics* 130, no. 2 (August 2006): 141–51, <https://doi.org/10.1016/j.ajodo.2006.04.017>.
- ⁷ Jacques T. Kohl and Helmut A. Zander, "Morphology of Interdental Gingival Tissues," *Oral Surgery, Oral Medicine, Oral Pathology* 14, no. 3 (1961): 287–295.
- ⁸ David M. Sarver, "Principles of Cosmetic Dentistry in Orthodontics: Part 1. Shape and Proportionality of Anterior Teeth," *American Journal of Orthodontics and Dentofacial Orthopedics* 126, no. 6 (December 2004): 749–53, <https://doi.org/10.1016/j.ajodo.2004.07.034>.
- ⁹ Jan Bergström, "The Topography of Papillary Gingiva in Health and Early Gingivitis," *Journal of Clinical Periodontology* 11, no. 7 (1984): 423–431.
- ¹⁰ Markus Schlee et al., "Esthetic Outcome of Implant-Based Reconstructions in Augmented Bone: Comparison of Autologous and Allogeneic Bone Block Grafting with the Pink Esthetic Score (PES)," *Head & Face Medicine* 10, no. 1 (2014): 1.
- ¹¹ Dennis P. Tarnow, Anne W. Magner, and Paul Fletcher, "The Effect of the Distance from the Contact Point to the Crest of Bone on the Presence or Absence of the Interproximal Dental Papilla," *Journal of Periodontology* 63, no. 12 (1992): 995–996.
- ¹² L. Chang, "The Association between Embrasure Morphology and Central Papilla Recession: A Noninvasive Assessment Method," *Chang Gung Medical Journal* 30, no. 5 (2007): 445.
- ¹³ Hae-Lyung Cho et al., "Esthetic Evaluation of Maxillary Single-Tooth Implants in the Esthetic Zone," *Journal of Periodontal & Implant Science* 40, no. 4 (2010): 188, <https://doi.org/10.5051/jpis.2010.40.4.188>.

- ¹⁴ Yu-Jen Wu et al., "The Influence of the Distance from the Contact Point to the Crest of Bone on the Presence of the Interproximal Dental Papilla," *Chang Gung Medical Journal* 26, no. 11 (2003): 822–828.
- ¹⁵ Hae-Sung Cho et al., "The Effects of Interproximal Distance Between Roots on the Existence of Interdental Papillae According to the Distance From the Contact Point to the Alveolar Crest," *Journal of Periodontology* 77, no. 10 (October 2006): 1651–57, <https://doi.org/10.1902/jop.2006.060023>.
- ¹⁶ Abhay P. Kolte, Rajashri A. Kolte, and Pratima R. Mishra, "Dimensional Influence of Interproximal Areas on Existence of Interdental Papillae," *Journal of Periodontology* 85, no. 6 (June 2014): 795–801, <https://doi.org/10.1902/jop.2013.130361>.
- ¹⁷ Vijendra P. Singh et al., "Black Triangle Dilemma and Its Management in Esthetic Dentistry," *Dental Research Journal* 10, no. 3 (2013): 296.
- ¹⁸ Laura Zetu and Hom-Lay Wang, "Management of Inter-Dental/inter-Implant Papilla," *Journal of Clinical Periodontology* 32, no. 7 (July 2005): 831–39, <https://doi.org/10.1111/j.1600-051X.2005.00748.x>.
- ¹⁹ B. S. Talwar, "A Focus on Soft Tissue in Dental Implantology," *The Journal of Indian Prosthodontic Society* 12, no. 3 (September 2012): 137–42, <https://doi.org/10.1007/s13191-012-0133-x>.
- ²⁰ A Shapiro, "Regeneration of Interdental Papillae Using Periodic Curettage," *The International Journal of Periodontics & Restorative Dentistry* 5, no. 5 (1985): 26—33.
- ²¹ Thomas J. Han and Henry H. Takei, "Progress in Gingival Papilla Reconstruction," *Periodontology 2000* 11, no. 1 (1996): 65–68.
- ²² Otto Zuhre et Marc Hürzeler, « Chirurgie plastique et esthétique en parodontie et implantologie – Une approche microchirurgicale », Quintessence International, (2013).
- ²³ Sujith Sukumar and I. Drízhal, "Hyaluronic Acid and Periodontitis," *ACTA MEDICA-HRADEC KRALOVE*-50, no. 4 (2007): 225.
- ²⁴ Michael Gold, "The Science and Art of Hyaluronic Acid Dermal Filler Use in Esthetic Applications," *Journal of Cosmetic Dermatology* 8, no. 4 (2009): 301–307.
- ²⁵ Parveen Dahiya and Reet Kamal, "Hyaluronic Acid: A Boon in Periodontal Therapy," *North American Journal of Medical Sciences* 5, no. 5 (2013): 309, <https://doi.org/10.4103/1947-2714.112473>.

Serment d'Hippocrate modifié et actualisé pour les Médecins dentistes

Au moment d'être admis à exercer une profession médicale, je promets et je jure d'être fidèle aux lois de l'honneur et de la probité.

Mon premier souci sera de préserver, de promouvoir ou de rétablir la santé dans toutes ses dimensions, physique et mentale, personnelle et sociale.

Pour cela, je travaillerai en partenariat respectueux avec mes confrères et avec toutes les autres professions qui partagent les mêmes objectifs.

J'aiderai les autorités sanitaires dans leurs efforts pour préserver et améliorer la santé de la population.

Je ne permettrai pas que des considérations de religion, d'ethnie, de classe sociale ou de revenus viennent s'interposer entre mes patients et moi.

Je donnerai mes soins à l'indigent et à quiconque me les demandera.

J'aurai comme objectif de prodiguer à mes patients les soins reconnus comme les plus efficaces par les sciences médicales du moment.

Je ne me laisserai pas influencer par la soif du gain.

Je préserverai l'indépendance nécessaire à l'accomplissement de ces missions.

Je n'entreprendrai rien qui dépasse mes compétences et je considérerai comme un devoir absolu de perfectionner sans cesse celles-ci.

Je respecterai toutes les personnes, et leur autonomie.

J'informerai les patients des décisions envisagées, de leurs raisons et de leurs conséquences. Je tiendrai compte de leurs choix et de leurs préférences pour leur procurer la qualité de vie la meilleure. Je ne ferai rien pour forcer leur conscience.

Je garderai à mes maîtres le respect et la reconnaissance qui leur sont dus.

J'apporterai mon aide à mes confrères ainsi qu'à leurs familles dans l'adversité.

Que les hommes et mes confrères m'accordent leur estime si je suis fidèle à mes promesses.

Que je sois couvert d'opprobre et méprisé si j'y manque.

HAMON Mathilde - Gestion Esthétique des Papilles inter-dentaires par l'acide hyaluronique : Revue bibliographique en 2018

39 f., 13 ill., 1 graph., 3 tabl, 30 cm.- Thèse : Odontologie ; Rennes 1; 2018 ; N° 42.20.18.

L'objectif de cet article de thèse est de proposer une alternative nouvelle et innovante aux techniques déjà connues et employées dans le cadre de la gestion, principalement esthétique, du défaut ou de la perte papillaire. Le but n'est pas de révolutionner les méthodes actuellement utilisées, mais plutôt d'apporter une technique supplémentaire afin d'élargir l'éventail thérapeutique dont nous disposons pour traiter une papille déficiente esthétiquement et fonctionnellement.

Pour comprendre l'intérêt grandissant que suscitent les articles scientifiques et études au sujet de la gestion esthétique des papilles inter-dentaires par l'acide hyaluronique, il faut tout d'abord définir ce qu'est une papille inter-dentaire et ce à quoi elle sert. Nous allons pour cela, évoquer la dimension esthétique d'une papille inter-dentaire saine. En effet, certaines zones buccales ont une importance esthétique particulière, c'est le cas de la zone antérieure, principalement maxillaire, car elle rentre dans le champ du sourire.

La gestion esthétique des tissus mous représente un réel déficit thérapeutique pour les odontologues car la demande est croissante depuis plusieurs années de la part des patients qui souhaitent obtenir un résultat esthétique quasiment parfait avec un rendu le plus naturel possible, et cela non seulement au niveau de la partie dentaire ou prothétique mais également au niveau des tissus mous alentours considérés comme un réel écrin gingival. Les papilles inter-dentaires ainsi que la gencive marginale peuvent affecter le résultat esthétique final qui ne dépend alors pas uniquement de la zone dentaire qu'elle soit naturelle ou prothétique.

L'utilisation de cette nouvelle méthode conduit à une amélioration significative du résultat esthétique au niveau des triangles noirs. Ce traitement est mini-invasif et donc considéré par les patients comme plus confortable qu'une greffe gingivale ou autre traitement chirurgical au niveau de la papille défectueuse.

Rubrique de classement : SCIENCES BIOLOGIQUES, MEDECINE ET CHIRURGIE BUCCALES

Mots-clés : Papille Interdentaire – Acide Hyaluronique – Injections – Triangle Noir – Gencive – Champ du Sourire – Techniques Chirurgicales – Techniques non-invasives

Mots-clés anglais MeSH : Interdental Papilla - Hyaluronic Acid - Injections – Filler - Esthetic Zone – Implants - Minimally Invasive - Black Triangle - Esthetics – Gingiva - Surgical Procedures - Papillae Deficiencies - Tooth

JURY : Président : Monsieur SOREL Olivier
 Assesseurs : Monsieur BADER Gérard
 Monsieur VASLIN Marc
 Madame SOENEN Anne-Hélène
 Monsieur TURPIN Yann-Loïg