



HAL
open science

Étude PANORAMA : procédures endovasculaires avec assistance par ordinateur dans l'Artériopathie oblitérante des Membres inférieurs à l'étage fémoropoplité

Alexandre Villena

► **To cite this version:**

Alexandre Villena. Étude PANORAMA : procédures endovasculaires avec assistance par ordinateur dans l'Artériopathie oblitérante des Membres inférieurs à l'étage fémoropoplité. Sciences du Vivant [q-bio]. 2018. dumas-02142292

HAL Id: dumas-02142292

<https://dumas.ccsd.cnrs.fr/dumas-02142292v1>

Submitted on 28 May 2019

HAL is a multi-disciplinary open access archive for the deposit and dissemination of scientific research documents, whether they are published or not. The documents may come from teaching and research institutions in France or abroad, or from public or private research centers.

L'archive ouverte pluridisciplinaire **HAL**, est destinée au dépôt et à la diffusion de documents scientifiques de niveau recherche, publiés ou non, émanant des établissements d'enseignement et de recherche français ou étrangers, des laboratoires publics ou privés.



THÈSE D'EXERCICE / UNIVERSITÉ DE RENNES 1
sous le sceau de l'Université Bretagne Loire

Thèse en vue du

DIPLÔME D'ÉTAT DE DOCTEUR EN MÉDECINE

présentée par

Alexandre VILLENA

Né le 29 octobre 1988 à Montpellier

**Etude PANORAMA :
Procédures
endovasculaires avec
Assistance par
ORdinateur dans
l'Artériopathie
oblitérante des
Membres inférieurs
A l'étage fémoro-
poplité.**

**Thèse soutenue à Rennes
Thèse soutenue à Rennes
le 21 Juin 2018**

devant le jury composé de :

Jean-Philippe VERHOYE
PU-PH, CHU RENNES / *Président du jury*

Alain CARDON
PH, CHU RENNES / *Juge*

Antoine LUCAS
PH, CHU RENNES / *Juge*

Jean-Yves GAUVRIT
PU-PH, CHU RENNES / *Juge*

Yann GOUEFFIC
PU-PH, CHU RENNES / *Juge*

Adrien KALADJI
MCU-PH, CHU RENNES / *Directeur de thèse*

Professeurs des Universités - Praticiens Hospitaliers

Nom Prénom	Sous-section CNU
ANNE-GALIBERT Marie-Dominique	Biochimie et biologie moléculaire
BARDOU-JACQUET Edouard	Gastroentérologie; hépatologie; addictologie
BELAUD-ROTUREAU Marc-Antoine	Histologie; embryologie et cytogénétique
BELLISSANT Eric	Pharmacologie fondamentale; pharmacologie clinique; addictologie
BELOEIL Hélène	Anesthésiologie-réanimation; médecine d'urgence
BENDAVID Claude	Biochimie et biologie moléculaire
BENSALAH Karim	Urologie
BEUCHEE Alain	Pédiatrie
BONAN Isabelle	Médecine physique et de réadaptation
BONNET Fabrice	Endocrinologie, diabète et maladies métaboliques; gynécologie médicale
BOUDJEMA Karim	Chirurgie générale
BOUGET Jacques Professeur des Universités en surnombre	Thérapeutique; médecine d'urgence; addictologie
BOUGUEN Guillaume	Gastroentérologie; hépatologie; addictologie
BOURGUET Patrick Professeur des Universités Emérite	Biophysique et médecine nucléaire
BRASSIER Gilles	Neurochirurgie
BRETAGNE Jean-François Professeur des Universités Emérite	Gastroentérologie; hépatologie; addictologie
BRISOT Pierre Professeur des Universités Emérite	Gastroentérologie; hépatologie; addictologie
CARRE François	Physiologie
CATROS Véronique	Biologie cellulaire
CATTOIR Vincent	Bactériologie-virologie; hygiène hospitalière
CHALES Gérard Professeur des Universités Emérite	Rhumatologie
CORBINEAU Hervé	Chirurgie thoracique et cardiovasculaire

CUGGIA Marc	Biostatistiques, informatique médicale et technologies de communication
DARNAULT Pierre	Anatomie
DAUBERT Jean-Claude Professeur des Universités Emérite	Cardiologie
DAVID Véronique	Biochimie et biologie moléculaire
DAYAN Jacques (Professeur associé)	Pédopsychiatrie; addictologie
DE CREVOISIER Renaud	Cancérologie; radiothérapie
DECAUX Olivier	Médecine interne; gériatrie et biologie du vieillissement; addictologie
DESRUES Benoît	Pneumologie; addictologie
DEUGNIER Yves Professeur des Universités en surnombre + Consultanat	Gastroentérologie; hépatologie; addictologie
DONAL Erwan	Cardiologie
DRAPIER Dominique	Psychiatrie d'adultes; addictologie
DUPUY Alain	Dermato-vénéréologie
ECOFFEY Claude	Anesthésiologie-réanimation; médecine d'urgence
EDAN Gilles	Neurologie
FERRE Jean Christophe	Radiologie et imagerie Médecine
FEST Thierry	Hématologie; transfusion
FLECHER Erwan	Chirurgie thoracique et cardiovasculaire
FREMOND Benjamin	Chirurgie infantile
GANDEMER Virginie	Pédiatrie
GANDON Yves	Radiologie et imagerie Médecine
GANGNEUX Jean-Pierre	Parasitologie et mycologie
GARIN Etienne	Biophysique et médecine nucléaire
GAUVRIT Jean-Yves	Radiologie et imagerie Médecine
GODEY Benoît	Oto-rhino-laryngologie

GUGGENBUHL Pascal	Rhumatologie
GUIGUEN Claude Professeur des Universités Emérite	Parasitologie et mycologie
GUILLÉ François	Urologie
GUYADER Dominique	Gastroentérologie; hépatologie; addictologie
HAEGELEN Claire	Anatomie
HOUOT Roch	Hématologie; transfusion
HUSSON Jean-Louis Professeur des Universités Emérite	Chirurgie orthopédique et traumatologique
HUTEN Denis Professeur des Universités Emérite	Chirurgie orthopédique et traumatologique
JEGO Patrick	Médecine interne; gériatrie et biologie du vieillissement; addictologie
JEGOUX Franck	Oto-rhino-laryngologie
JOUNEAU Stéphane	Pneumologie; addictologie
KAYAL Samer	Bactériologie-virologie; hygiène hospitalière
KERBRAT Pierre, RETRAITE	Cancérologie; radiothérapie
LAMY DE LA CHAPELLE Thierry	Hématologie; transfusion
LAVIOLLE Bruno	Pharmacologie fondamentale; pharmacologie clinique; addictologie
LAVOUE Vincent	Gynécologie-obstétrique; gynécologie médicale
LE BRETON Hervé	Cardiologie
LE GUEUT Mariannick Professeur des Universités en surnombre + consultanat	Médecine légale et droit de la santé
LE TULZO Yves	Réanimation; médecine d'urgence
LECLERCQ Christophe	Cardiologie
LEDERLIN Mathieu	Radiologie et imagerie Médecine
LEGUERRIER Alain Professeur des Universités Emérite	Chirurgie thoracique et cardiovasculaire
LEJEUNE Florence	Biophysique et médecine nucléaire
LEVEQUE Jean	Gynécologie-obstétrique; gynécologie médicale

LIEVRE Astrid	Gastroentérologie; hépatologie; addictologie
MABO Philippe	Cardiologie
MAHE Guillaume	Chirurgie vasculaire ; médecine vasculaire
MALLEDANT Yannick Professeur des Universités Emérite	Anesthésiologie-réanimation; médecine d'urgence
MENER Eric (Professeur associé)	Médecine générale
MEUNIER Bernard	Chirurgie digestive
MICHELET Christian Professeur des Universités en surnombre	Maladies infectieuses; maladies tropicales
MOIRAND Romain	Gastroentérologie; hépatologie; addictologie
MORANDI Xavier	Anatomie
MOREL Vincent (Professeur associé)	Epistémologie clinique
MOSSER Jean	Biochimie et biologie moléculaire
MOURIAUX Frédéric	Ophthalmologie
MYHIE Didier (Professeur associé)	Médecine générale
ODENT Sylvie	Génétique
OGER Emmanuel	Pharmacologie fondamentale; pharmacologie clinique; addictologie
PARIS Christophe	Médecine et santé au travail
PERDRIGER Aleth	Rhumatologie
PLADYS Patrick	Pédiatrie
RAVEL Célia	Histologie; embryologie et cytogénétique
REVEST Matthieu	Maladies infectieuses; maladies tropicales
RICHARD de LATOUR Bertrand (Professeur associé)	Chirurgie thoracique et cardiovasculaire
RIFFAUD Laurent	Neurochirurgie
RIOUX-LECLERCQ Nathalie	Anatomie et cytologie pathologiques
ROBERT-GANGNEUX Florence	Parasitologie et mycologie

ROPARS Mickaël	Chirurgie orthopédique et traumatologique
SAINT-JALMES Hervé	Biophysique et médecine nucléaire
SAULEAU Paul	Physiologie
SEGUIN Philippe	Anesthésiologie-réanimation; médecine d'urgence
SEMANA Gilbert	Immunologie
SIPROUDHIS Laurent	Gastroentérologie; hépatologie; addictologie
SOMME Dominique	Médecine interne; gériatrie et biologie du vieillissement; addictologie
SOULAT Louis (Professeur associé)	Thérapeutique; médecine d'urgence; addictologie
SULPICE Laurent	Chirurgie générale
TADIÉ Jean Marc	Réanimation; médecine d'urgence
TARTE Karim	Immunologie
TATTEVIN Pierre	Maladies infectieuses; maladies tropicales
TATTEVIN-FABLET Françoise (Professeur associé)	Médecine générale
THIBAUT Ronan	Nutrition
THIBAUT Vincent	Bactériologie-virologie; hygiène hospitalière
THOMAZEAU Hervé	Chirurgie orthopédique et traumatologique
TORDJMAN Sylvie	Pédopsychiatrie; addictologie
VERHOYE Jean-Philippe	Chirurgie thoracique et cardiovasculaire
VERIN Marc	Neurologie
VIEL Jean-François	Epidémiologie, économie de la santé et prévention
VIGNEAU Cécile	Néphrologie
VIOLAS Philippe	Chirurgie infantile
WATIER Eric	Chirurgie plastique, reconstructrice et esthétique; brûlologie
WODEY Eric	Anesthésiologie-réanimation; médecine d'urgence

Maîtres de Conférences des Universités - Praticiens Hospitaliers

Nom Prénom	Sous-section CNU
ALLORY Emmanuel (Maître de conférence associé des universités de MG)	Médecine générale
AME-THOMAS Patricia	Immunologie
AMIOT Laurence (Baruch)	Hématologie; transfusion
ANSELMi Amédéo	Chirurgie thoracique et cardiovasculaire
BEGUE Jean-Marc	Physiologie
BERTHEUIL Nicolas	Chirurgie plastique, reconstructrice et esthétique ; brûlologie
BOUSSEMART Lise	Dermato-vénéréologie
CABILLIC Florian	Biologie cellulaire
CAUBET Alain	Médecine et santé au travail
CHHOR-QUENIART Sidonie (Maître de conférence associé des universités de MG)	Médecine générale
DAMERON Olivier	Informatique
DE TAYRAC Marie	Biochimie et biologie moléculaire
DEGEILH Brigitte	Parasitologie et mycologie
DROITCOURT Catherine	Dermato-vénéréologie
DUBOURG Christèle	Biochimie et biologie moléculaire
DUGAY Frédéric	Histologie; embryologie et cytogénétique
EDELINÉ Julien	Cancérologie; radiothérapie
FIQUET Laure (Maître de conférence associé des universités de MG)	Médecine générale

Nom Prénom	Sous-section CNU
GARLANTEZEC Ronan	Epidémiologie, économie de la santé et prévention
GOUIN Isabelle épouse THIBAUT	Hématologie; transfusion
GUILLET Benoit	Hématologie; transfusion
JAILLARD Sylvie	Histologie; embryologie et cytogénétique
KALADJI Adrien	Chirurgie vasculaire; médecine vasculaire
LAVENU Audrey	Sciences physico-chimiques et technologies pharmaceutiques
LE GALL François	Anatomie et cytologie pathologiques
LEMAITRE Florian	Pharmacologie fondamentale; pharmacologie clinique; addictologie
MARTINS Pédro Raphaël	Cardiologie
MATHIEU-SANQUER Romain	Urologie
MENARD Cédric	Immunologie
MOREAU Caroline	Biochimie et biologie moléculaire
MOUSSOUNI Fouzia	Informatique
NAUDET Florian	Thérapeutique ; médecine d'urgence ; addictologie
PANGAULT Céline	Hématologie; transfusion
RENAUT Pierric (maître de conférence associé des universités de MG)	Médecine générale
ROBERT Gabriel	Psychiatrie d'adultes; addictologie
SCHNELL Frédéric	Physiologie

Nom Prénom**Sous-section CNU**

THEAUDIN Marie épouse SALIOU

Neurologie

TURLIN Bruno

Anatomie et cytologie pathologiques

VERDIER Marie-Clémence
(Lorne)Pharmacologie fondamentale; pharmacologie clinique;
addictologie

ZIELINSKI Agata

REMERCIEMENTS

Monsieur le Professeur VERHOYE, je vous remercie pour votre accueil en Novembre 2013 lorsque j'ai débuté mon internat dans votre service. Ces six premiers mois synonymes de prise de responsabilité et de découverte chirurgicale m'ont conforté dans le choix de ma spécialité.

Monsieur CARDON, je vous remercie de m'avoir accueilli dans votre équipe. Je vous remercie pour votre enseignement clinique et chirurgical, en staff et au bloc tout au long de mon internat. Une pensée pour les lundis matin à Saint Laurent, moments privilégiés passés avec vous où vous nous apprenez à nous « débrouiller ». Merci de m'avoir fait progresser sur la réflexion et la rigueur nécessaire avant, pendant et après un geste chirurgical. Je n'oublierai pas cette formation, ni cette phrase : « Tu mets les glides et tu m'appelles ».

Monsieur LUCAS, sans vous, votre esprit scientifique, innovant et entrepreneurial cette thèse n'aurait pas eu lieu. Je vous remercie de m'avoir permis de m'intéresser au vaste sujet qu'est la chirurgie assistée par ordinateur. Je vous remercie également pour tout l'enseignement clinique dispensé durant de longues heures en consultation, et chirurgical au bloc opératoire. Je serai heureux de continuer à opérer avec vous durant mon post-internat.

Monsieur le Professeur GAUVRIT, je vous remercie d'avoir accepté de juger ce travail en espérant qu'il aura été pour vous une source d'intérêt.

Monsieur le Professeur GOUEFFIC, je vous remercie pour votre accueil dans votre service. Ces six mois nantais auront été très enrichissants pour ma formation chirurgicale et par ailleurs très agréables grâce à votre équipe, Messieurs CHAILLOU et COSTARGENT et Blandine.

Adrien, je te remercie vraiment pour tout le temps que tu as consacré à ce travail et pour l'énergie que tu as su mettre au moment de lancer cette étude et inclure des malades. Je te remercie surtout pour la formation, tant sur le plan chirurgical, clinique et universitaire, que tu nous offres, toujours dans la bienveillance et la bonne humeur.

Elodie, je te remercie pour tous les moments que nous avons partagés au bloc opératoire. Merci de m'avoir fait tant progresser dans ma pratique, ma réflexion et ma rigueur chirurgicale. Je suis heureux de savoir que je pourrai toujours compter sur toi puisque c'est déjà le cas depuis le début de mon internat.

Docteur Bertrand de LATOUR, je vous remercie pour tout ce que vous m'avez appris, et à votre bienveillance durant toute ma formation, j'aurai aimé passer plus de temps avec vous au bloc mais finalement vous aviez raison l'internat passe trop vite...

Anne, quel plaisir d'avoir été ton interne pendant 3 ans, merci pour tous ce temps passé au bloc du CUR salle 3, rebaptisée « salle anne DAUDAL ». Je te souhaite une belle route à Lorient !

Remy, on commence seulement à bosser ensemble, et j'ai vraiment hâte d'être chef avec toi. Tu as toujours été comme « un grand frère » à Rennes, et je te remercie vraiment pour ton rôle d'éclaireur tout au long de mon internat et bientôt de mon post-internat. Je suis heureux de savoir que nous allons encore passer de bons moments ensemble.

A Mohammed et Florent et l'ensemble de l'équipe THERENVA qui m'a aidé dans ce travail.

Merci à tous les chirurgiens de Rennes, de Nantes et de Saint Briec qui, chacun dans leurs pratiques et leurs manières, m'ont marqué et appris la chirurgie.

Merci au Dr Antoine MAUDET, et à tous les autres chefs Jacques, Simon, Maxime, Marie, et Charlotte pour tout ce que vous m'avez appris durant mon internat.

Merci à mes co-internes, amis et compagnons de chirurgie, de Rennes, Remy, Blandine, Alex, Valentine, Elodie et Fabien, Lucas, Vivien, Paul... et de Nantes, Thomas Tom et LM... et à tous les autres...

A mes compagnons d'externat et « sous colleurs » en or, Tatane, Frud et Loulou, grâce à vous ce concours de l'ECN a presque été un plaisir...

A Joe pour ces dernières semaines de révisions à la Sautie et ton amitié.

Merci à mes amis de toujours, de Saint Jo que je connais depuis si longtemps et qui répondent toujours présents dans les joies et les tristesses des aléas de la vie grâce à cette maxime que nous connaissons par cœur « *Cavalier quel que soit l'obstacle, jette d'abord ta monture, ton cœur suivra* ».

A ma famille pour leur soutien depuis toujours,

A mes grands parents pour leur générosité et leur amour, à papy Claude pour tes anecdotes médicales qui me paraissent extraordinaires, en découvrant cette thèse tu dois te dire que la médecine a bien changée...

A mon père qui m'a transmis la passion de la chirurgie, je n'ai pas suivi la même spécialité mais je trouve qu'elles se ressemblent, merci pour tout, ton soutien, tes conseils et ta présence.

A ma mère qui ne m'a pas transmis la sienne, mais qui m'a tellement appris... à réfléchir, à aller au bout des choses, merci pour ton écoute, tes conseils et merci pour toutes tes relectures précieuses de mes travaux depuis le début de mes études.

A mes frères et sœurs Pierre, Adrien et Valentine pour votre amour fraternel.

A ma belle famille et en particulier Lulu, quel chemin accompli malgré les embuches, je suis fier de toi !

A Marie,

Le temps a passé depuis cet été du bac en 2006...douze ans déjà... Je te remercie pour ta présence, ton soutien indéfectible et ton amour que tu m'offres chaque jour de notre vie, je suis fier d'être ton mari et je t'aime.

A Foucauld, et sa future petite sœur, vous êtes avec votre mère, ma raison de vivre.

Une dernière pensée va à Véronique LEMAITRE,

Bravo Véro pour cette belle association ANHET que tu as su créer, je lui souhaite de sauver le plus de vie possible.

A Baptiste,

Mon compagnon de P1, par ce concours la médecine est entrée dans nos vies, malheureusement toi tu l'as quittée trop vite... Cette thèse lui est dédiée.

RESUME	13
INTRODUCTION	14
MATERIEL ET METHODE	18
I. Description de l'étude, critères d'inclusion et de non inclusion.....	18
Description de l'étude.....	18
Critères d'inclusion.....	18
Critères de non inclusion	19
II. Déroulement de la procédure et fonctionnement du logiciel.	19
Installation au bloc opératoire.....	19
Choix de la voie d'abord.....	20
Création du panorama fluoroscopique.....	20
Création du panorama angiographique.....	21
Synchronisation de l'image courante sur le panorama	21
III. Objectifs principal et secondaires.....	23
Objectif principal	23
Objectifs secondaires	23
Groupe contrôle	23
IV. Analyse statistique.....	24
RESULTATS	25
Patients et intervention.....	25
I. Critère de jugement principal.....	25
Panorama	25
Relocalisation.....	25
II. Critères de jugement secondaire et comparaison au groupe contrôle.....	26
Analyse des caractéristiques démographiques et anatomiques.....	26
DISCUSSION.....	30
CONCLUSION	35
BIBLIOGRAPHIE	37
Figure 1. Classification de TASC II modifiée pour les lésions fémoro-poplités.....	39
Image 1. Constitution des panorama fluoroscopique et angiographique.....	40
Image 2. Constitution des panorama fluoroscopique et angiographique. Ajout d'un étage.....	41
Image 3. Relocalisation de l'image courante sur le panorama fluoroscopique et fusion du panorama angiographique.....	42
Image 4. Utilisation des outils de marquage et de calibrage des lésions	43

RESUME

Introduction. Les nouvelles modalités d'imagerie interventionnelle permettent de sécuriser et améliorer le geste endovasculaire mais ne sont accessibles qu'à travers les salles hybrides. L'objectif de cette étude était d'évaluer l'efficacité d'un logiciel d'assistance à la navigation endovasculaire, dans les procédures de revascularisation fémoro-poplitée avec un arceau mobile.

Matériel et méthode. De Mai à Décembre 2017, 41 patients nécessitant une revascularisation endovasculaire fémoro-poplitée ont été inclus. Les interventions étaient réalisées dans un bloc opératoire conventionnel équipé d'un capteur plan mobile (Cios Alpha, Siemens). Le flux vidéo numérique était transmis à une station d'angionavigation (EndoNaut (EN), Therenva). Le logiciel avait pour but de créer un panorama osseux et artériel du membre traité, à partir des artériographies réalisées en début de procédure. A chaque déplacement de table, le logiciel relocalisait l'image courante sur le panorama osseux, par un recalage 2D-2D, et fusionnait le masque du panorama artériel. Les taux de succès de création de panorama osseux et artériel et celui de réussite de relocalisation ont été évalués. Les données concernant l'irradiation et le PC ont été comparées à un groupe contrôle opéré avec le même capteur plan et sans station d'assistance.

Résultats. Sur les 41 procédures, les panoramas osseux ont pu être créés automatiquement à chaque fois dont 33 (80,5%) sans ajustement manuel et 100% des panoramas artériels ont pu être créés automatiquement. 35 relocalisations basées sur un recalage 2D-2D ont pu être réalisées sur les 41 procédures, soit un taux de succès de 85%. Les causes d'échec étaient représentées par un changement de hauteur de table ou d'angulation de l'arceau. Il n'y avait pas de différences sur les paramètres d'irradiation (temps de fluoroscopie, kerma d'air, produit dose-surface) entre les groupes. Il y avait moins de produit de contraste injecté dans le groupe avec la station pour les lésions de TASC A et B (43,3 vs 72,4 ml, $p=0,01$).

Conclusion. Cette étude préliminaire montre qu'il est possible d'optimiser l'imagerie des arceaux mobiles pour les procédures endovasculaires femoropoplitées sans équipement lourd. Ces outils d'imagerie apportent un confort aux opérateurs non quantifiable. Les bénéfices cliniques doivent être évalués par une méthodologie rigoureuse et avec un plus grand nombre de patients. L'amélioration de l'imagerie interventionnelle fera peut-être évoluer à terme les pratiques et réduira le nombre d'explorations irradiantes préopératoires.

INTRODUCTION

L'artériopathie oblitérante des membres inférieurs (AOMI), est une maladie fréquente et grave touchant environ 1 million de patients en France (1). Il s'agit de la troisième cause de morbidité cardio-vasculaire après les infarctus du myocarde et les accidents vasculaires cérébraux. Dans les pays développés, on estime environ que 10% des hommes de plus de 70 ans sont atteints d'une AOMI et ce taux s'élève à 18,5% chez les patients de plus de 85 ans. La prévalence de l'AOMI a augmenté d'environ 15% entre 2000 et 2010 dans les pays développés et de 30% dans les pays en voie de développement (2). Outre l'âge et le sexe qui sont des facteurs de risque non modifiables, le tabac est le facteur de risque le plus déterminant dans le développement de l'AOMI suivi du diabète, de l'hypertension artérielle et des dyslipidémies. L'augmentation de l'espérance de vie, de la prévalence du diabète de type 2 qui touche 4,7% de la population française (3) et des autres facteurs de risque cardiovasculaire expliquent l'augmentation de sa prévalence.

En France le critère diagnostique retenue de l'AOMI est un Index de Pression Systolique (IPS), qui est le rapport de la pression systolique à la cheville sur la pression systolique humérale, inférieur à 0,90. Les objectifs et les indications des traitements (médicaux et chirurgicaux) diffèrent selon l'état clinique du malade (4). Le traitement chirurgical de revascularisation est indiqué chez le patient symptomatique, à l'état d'ischémie d'effort, après correction des facteurs de risque cardiovasculaire, traitement médical optimal (anti-agrégant plaquettaire, statine et IEC) et réadaptation vasculaire de 3 mois, ou d'emblée en cas d'ischémie permanente ou critique, car l'objectif de revascularisation est le sauvetage de membre.

Le traitement chirurgical de l'AOMI a considérablement évolué ces 20 dernières années de telle sorte que les techniques de revascularisation endovasculaire se sont progressivement imposées comme le traitement de 1^{ère} intention (5,6). Les lésions obstructives artérielles se situent à différents niveaux, à l'étage aorto-iliaque, à l'étage fémoro-poplité et à l'étage jambier, lésions décrites dans la littérature sous le terme de BTK (Bellow The Knee). Les lésions de l'étage fémoro-poplité ont comme particularité d'avoir des descriptions anatomiques variées, elles sont souvent multiples et étagées, il peut s'agir de sténoses ou d'occlusions plus ou moins longues. La classification des lésions fémoro-poplité retenue dans la littérature est la classification de la TASC II (5) décrite en annexe dans la figure 1. Les

techniques de revascularisation à l'étage fémoro-poplité reposent sur la réouverture de la lumière artérielle qu'il s'agisse d'une sténose ou d'une thrombose, grâce à une angioplastie trans luminale (ATL) au ballon avec la plupart du temps la mise en place d'un stent. Le choix du matériel endovasculaire est large et varié (ballon actif, stent nu, stent actif, stent couvert), mais l'attitude courante concernant l'axe fémoro-poplité est l'angioplastie associée à un stent. En France, la majorité des actes de revascularisation endovasculaire périphérique sont réalisés par des chirurgiens vasculaires au bloc opératoire. Le bilan pré opératoire comprend de manière systématique un echo-doppler permettant d'avoir une cartographie hémodynamique de l'arbre artériel. Un angioscanner ou une angio-IRM peuvent être réalisés. Dans certaines situations cliniques, seul l'echodoppler est réalisé avant la procédure de revascularisation qui débutera alors par une artériographie diagnostique dite « en intention de traiter ». Il s'agit de réaliser une artériographie complète de l'axe fémoro-poplité afin d'identifier les différentes lésions puis de les traiter durant la même procédure en utilisant cette cartographie.

Ces gestes endovasculaires sont réalisées dans des blocs opératoires équipés de système d'imagerie. La plupart des chirurgiens utilisent des arceaux mobiles, comprenant une source, un capteur et un amplificateur de brillance transformant l'image optique en image numérique. De plus en plus les blocs sont équipés de capteurs plans permettant de transformer instantanément les rayons X en signal électrique afin d'obtenir une image radiologique numérique à partir de la radioscopie. Ces capteurs plans ont une résolution fine et donc offrent une image de haute qualité tout en optimisant les doses d'irradiation. Il en existe deux types, les mobiles et les fixes. Les systèmes fixes équipent surtout les salles de radiologie interventionnelle et aussi les salles dites hybrides définies comme une salle de radiologie interventionnelle dans un bloc opératoire. Ces salles hybrides offrent aux chirurgiens des technologies et des outils comme la fusion d'image permettant de sécuriser et d'optimiser les gestes endovasculaire. Le terme de fusion d'image est défini comme la mise en correspondance d'images issues de modalités différentes (IRM, TDM, angiographie...), de dimensionnalités différentes (3D, 2D) et de temporalité différente, par un processus de recalage d'image. Ce procédé, utilisé entre autre dans la chirurgie aortique endovasculaire, permet d'afficher en permanence la structure vasculaire, issue d'un angioscanner pré opératoire, sur l'image fluoroscopique courante lors de la procédure opératoire via un recalage 3D-2D sur les repères osseux. Ainsi la structure vasculaire est visualisée sans faire d'angiographie. En donnant en temps réel de l'information utile au chirurgien, qui correspond à la visualisation permanente de l'image vasculaire, cette technologie de fusion d'image

permet d'optimiser et sécuriser les gestes endovasculaires en évitant des injections répétées de produit de contraste.

De nombreuses études ont rapporté l'utilisation de la fusion d'image et leurs bénéfices dans le traitement endovasculaire de la pathologie aortique (7–9). Des travaux préliminaires sur la fusion d'image dans les revascularisations des membres inférieurs ont été rapportés par Sailer et al. (10). La fusion est réalisée sur une angio-IRM ou un angio-TDM pré opératoire. Ces techniques de fusion d'image ne sont réalisables que dans des salles hybrides pour le moment. D'autres outils sont utilisés dans les salles hybrides comme celle du bolus track. Cette technologie basée sur le déplacement automatisé du C-arm qui est connecté à la table d'intervention, permet d'obtenir en quelques secondes une angiographie complète du membre et ainsi de faire une cartographie complète des lésions artérielles. Une des limites est que le masque artériel ne peut être utilisé dans la suite de la procédure endovasculaire puisqu'il est automatiquement perdu lors du déplacement du C-arm. Le principal inconvénient de ces salles hybrides est leurs coûts élevés qui ne les rendent pas accessibles à l'ensemble des structures de santé où opèrent les chirurgiens vasculaires qui se portent donc encore sur des solutions d'imagerie mobile en majorité. L'avantage des capteurs plans mobiles outre leur coût inférieur à celui des salles hybrides, sont leur mobilité, leur maniabilité et leur simplicité d'utilisation. Grâce à des tablettes connectées ils peuvent être utilisés en autonomie par l'opérateur. Mais à la différence des capteurs plans fixes, ils ne permettent pas de réaliser des acquisitions en rotation et la fusion d'images n'est pas accessible. Cependant des logiciels se sont développés afin d'optimiser ces capteurs plans mobiles. Dans ces techniques endovasculaires, une des préoccupations du chirurgien vasculaire est de diminuer au maximum l'irradiation du malade et du personnel soignant selon les principes ALARA (11), ainsi que l'injection de produit de contraste qui est néphrotoxique (12,13). Dans les salles opératoires conventionnelles, la table opératoire n'étant pas connectée au capteur plan mobile, le roadmapping artériel est perdu lors de chaque déplacement de la table ou du C-arm. Cette perte d'information impose donc de nouvelles injections de produit de contraste et de nouvelles acquisitions en soustraction afin de visualiser les lésions artérielles. La question qui se pose alors est comment éviter cette perte d'information afin d'améliorer et optimiser le geste endovasculaire.

Une partie de la réponse se trouve dans l'apport de l'assistance chirurgicale par ordinateur. Les gestes mécochirurgicaux assistés par ordinateurs (GMCAO) ont pour ambition d'aider le praticien à mieux exploiter l'information multimodale durant une intervention. En chirurgie

vasculaire, le concept des GMCAO est de mettre en contact et en temps réel le praticien avec des données informatiques d'imagerie, lors de procédures interventionnelles. Ainsi ces nouvelles technologies ont pour but d'apporter de l'information pertinente aux chirurgiens. C'est le cas lors des procédures aortiques par exemple où les données d'imagerie pré opératoires sont rapatriées en salle d'intervention lors d'une procédure endovasculaire. L'application et le concept de gestes assistés par ordinateur ont été décrits entre autre par Kaladji et al (14). L'assistance par ordinateur vise ainsi à améliorer la précision du geste thérapeutique. Dans l'objectif de répondre à cette problématique, un logiciel d'assistance à l'angionavigation, EndoNaut Therenva[®], a été développé dans le but d'exploiter au maximum l'information peropératoire lors des procédures de revascularisation endovasculaire.

Le principe est de créer lors de la phase diagnostique, un panorama fluoroscopique et angiographique du membre traité, et de l'utiliser tout au long de l'intervention afin de naviguer et traiter les différentes lésions sous contrôle scopique en s'affranchissant d'injections répétées de produit de contraste. L'objectif de ce logiciel est d'exploiter cette information sans modifier le déroulement opératoire en s'articulant autour des deux étapes correspondant aux deux phases de la procédure endovasculaire de revascularisation, la phase diagnostique et la phase thérapeutique. Ce logiciel a été validé expérimentalement au bloc opératoire sur 30 patients. Son fonctionnement théorique, les algorithmes et sa conception scientifique ont été décrits par Lalys et al. (15). L'objectif de l'étude PANORAMA (acronyme de : Procédures endovasculaires avec AssistaNce par ORdinateur dans l'Artériopathie oblitérante des Membres inférieurs A l'étage fémoro-poplité) était d'évaluer l'efficacité clinique de ce logiciel d'assistance à la navigation endovasculaire, dans les procédures de revascularisation fémoro-poplité avec un capteur plan mobile.

MATERIEL ET METHODE

I. Description de l'étude, critères d'inclusion et de non inclusion

Description de l'étude

Il s'agissait d'une étude pilote de faisabilité, prospective et monocentrique, qui avait pour objectif principal d'évaluer un logiciel d'assistance à la navigation endovasculaire, logiciel EndoNaut® (Therenva, Rennes, France) dans les procédures de revascularisation fémoro-poplité avec un capteur plan mobile. Les critères d'inclusion des malades, la procédure endovasculaire réalisée avec ce logiciel ainsi que son fonctionnement, les objectifs primaires et secondaires sont détaillés dans cette partie. Cette étude de recherche non-interventionnelle a été soumise et acceptée par le comité d'éthique du CHU de Rennes et déclarée à la CNIL.

Critères d'inclusion

Les patients étaient inclus dès lors qu'ils étaient programmés pour une artériographie en intention de traiter, dans un bloc opératoire conventionnel, équipé d'un capteur plan mobile (30x30 cm) Cios-alpha (Siemens® , Munich, Allemagne) et du logiciel d'assistance d'angi-navigation EndoNaut® (Therenva®, Rennes, France). Les patients ont été inclus après une information orale et écrite sur le protocole et s'ils n'avaient pas manifesté d'opposition à participer à l'étude. L'opérateur avait préalablement reçu une formation théorique et pratique sur le fonctionnement et l'utilisation de ce logiciel. Un ingénieur de la société était présent au bloc opératoire lors des premières procédures afin de guider le clinicien sur l'utilisation du logiciel.



Image 1: Capteur plan mobile (Cios-Alpha, Siemens®)



Image 2: Station mobile EndoNaut®

Critères de non inclusion

Patients nécessitant un geste de revascularisation à une autre localisation (iliaque ou jambier).

Patients opérés dans une salle hybride.

Patients opérés avec un autre système d'imagerie qu'un capteur plan mobile Cios α .

Données d'irradiation ou volume de produit de contraste non renseigné.

II. Déroulement de la procédure et fonctionnement du logiciel.

Installation au bloc opératoire

Le patient était installé de manière habituelle pour les procédures de revascularisation endovasculaire à l'étage infra inguinal, c'est à dire en décubitus dorsal, sur une table radio-transparente. La majeure partie des interventions était réalisée sous anesthésie locale assistée d'une sédation. Le capteur plan mobile Cios- α était installé en face de l'opérateur de même que la station EndoNaut, qui était positionnée entre le C-arm et les écrans. Cette station est mobile, et composée d'un écran et d'une tablette tactile constituant l'interface opérateur-logiciel. Elle est connectée au C-arm par un câble numérique permettant de transmettre en temps réel le flux vidéo numérique enregistré par le C- arm. Avant chaque intervention, le nom du malade, son sexe et sa date de naissance étaient rentrés sur le logiciel, de même que le nom de l'opérateur.

Choix de la voie d'abord

Le choix de la voie d'abord était laissé libre à l'opérateur et était fonction des lésions décrites sur l'écho-doppler pré opératoire, et de sa préférence. Les lésions intéressant l'ostium ou les premiers centimètres de l'AFS étaient traitées en cross over. Les fémorales superficielles indemnes de lésions sur leurs premiers centimètres pouvaient être traitées par ponction antérograde homolatérale. Lorsque les deux voies d'abord étaient possibles, l'opérateur pouvait choisir en fonction de sa préférence (main dominante, installation de la table d'instrumentation). Dans les cas où une recanalisation n'était pas réalisable par échec de ré-entrée, une technique dite de safari pouvait être réalisée.

Création du panorama fluoroscopique

L'objectif était de créer un panorama osseux fluoroscopique afin d'obtenir une image fluoroscopique continue du fémur et des os de jambes. La méthode utilisée par ce logiciel reposait sur le principe scientifique du collage ou assemblage d'images définies sous le terme anglais de « image stitching ». Le principe est d'assembler différentes images pour les mettre en continuité. Les images sont collées les unes à la suite des autres avec un chevauchement commun « overlap ». Dans ce logiciel, l'originalité était de créer un panorama osseux du fémur et des os de jambes en utilisant le minimum d'images c'est à dire en faisant le moins d'overlap possible. L'objectif des concepteurs d'EndoNaut était de pouvoir enregistrer les images 2D fluorocopiques en limitant l'overlapping et de trouver la meilleure correspondance entre deux images adjacentes. Le ratio minimal d'overlap entre deux images a été fixé à 20%. L'assemblage des images reposait sur un algorithme de recalage d'image 2D-2D iconique passant par la recherche d'une transformation géométrique optimale entre deux images adjacentes (16). Les algorithmes utilisés ainsi que les principes mathématiques et physiques sont décrits dans l'article original du fonctionnement du logiciel par Lalys et al (15).

En pratique pour l'opérateur il fallait réaliser un premier cliché centré sur la tête fémorale, un second sur la diaphyse fémorale avec un chevauchement minimal de 20% entre les deux images. Le logiciel appliquait alors les algorithmes afin de fusionner ces deux images et ainsi, permettait de construire un panorama osseux à deux étages. Un troisième étage était ajouté, sur le même principe de chevauchement de 20%, un panorama à trois étages était alors fusionné et ainsi de suite pour les étages suivants. En général 3 à 4 étages étaient réalisés afin d'obtenir un panorama osseux du fémur, de l'articulation du genou et de la proximalité des

deux os de jambes. Il était nécessaire de garder la même incidence du C-arm, la même hauteur de table, le même niveau de zoom radiologique, et la même position de la jambe du patient pour la création du panorama. Ces données devaient être conservées tout au long de la procédure afin d'éviter des erreurs de relocalisation. Un exemple illustrant la constitution des panoramas est présentée dans les images 1 et 2 en annexe.

Création du panorama angiographique

Durant la phase diagnostique, le panorama artériel était créé dans le même temps que le panorama osseux. A chaque cliché fluoroscopique réalisé pour la création du panorama osseux, une angiographie était réalisée par soustraction et injection de produit de contraste. Ainsi, à un cliché fluoroscopique correspondait un cliché angiographique. Il existait donc une correspondance spatiale entre l'image osseuse et l'image artérielle. En utilisant le même algorithme d'assemblage que pour le panorama osseux, un panorama angiographique complet de l'arbre artériel fémoropoplité était ainsi réalisé. Ce roadmapping artériel complet était gardé en mémoire par le logiciel et pouvait ainsi être utilisé durant toute la phase interventionnelle. Cette image réelle à un instant t (lors des injections de produit de contraste) devenait une image virtuelle lorsqu'elle était utilisée à un instant $t+1$. Il s'agit du principe de la réalité augmentée où une image virtuelle est superposée à une image réelle.

Synchronisation de l'image courante sur le panorama

Durant la phase interventionnelle, le chirurgien traitait les lésions les unes à la suite des autres, en général de la plus distale à la plus proximale, sous contrôle scopique. L'image fluoroscopique courante était alors relocalisée sur le panorama fluoroscopique enregistré durant la phase diagnostique. Cette relocalisation ou synchronisation était réalisée sur le modèle de mise en correspondance des images osseuses. Il s'agissait donc aussi d'un recalage 2D-2D mettant en correspondance le panorama osseux créé lors de la phase diagnostique et l'image osseuse courante lors de la phase interventionnelle. Du fait de la différence de taille entre ces deux images, le processus de relocalisation d'une petite image dans une grande aussi appelé « template matching », faisait appel aux mêmes méthodes de recalage que lors de la création du panorama. Une fois le recalage osseux effectué, le panorama artériel était automatiquement affiché par correspondance spatiale entre les deux panoramas.

Ainsi l'artériographie initiale était en permanence affichée sur l'image courante par superposition ou fusion d'image. L'image 3 en annexe présente un cas de relocalisation de

l'image courante sur le panorama fluoroscopique. La figure 1 ci dessous illustre les différentes étapes du fonctionnement du logiciel.

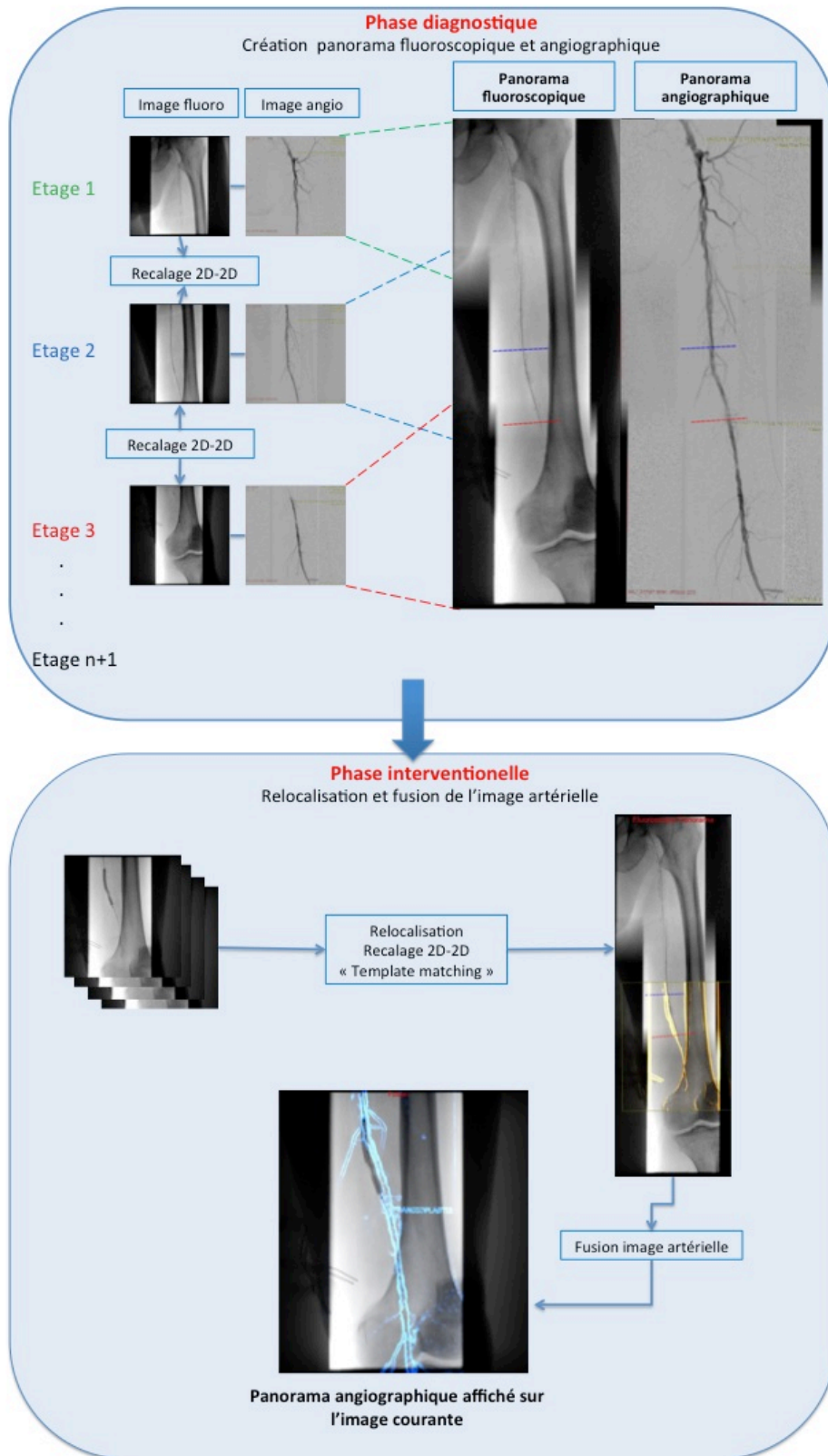


Figure 1: Fonctionnement du logiciel EndoNaut®

III. Objectifs principal et secondaires.

Objectif principal

L'objectif de cette étude était d'évaluer l'efficacité de ce logiciel lors des procédures de revascularisation fémoro-poplitée. Ainsi le critère de jugement principal correspondait à la capacité du logiciel à créer un panorama et réaliser une fusion 2D-2D entre le panorama et l'image courante. Les taux de succès de création des panoramas osseux fluoroscopiques, et angiographiques ainsi que celui de réussite de relocalisation ont été évalués, ils sont exprimés en nombre et pourcentage et correspondent au critère de jugement principal. Ces données étaient relevées par l'opérateur durant la procédure.

Objectifs secondaires

Les bénéfices secondaires attendus étaient une diminution de l'irradiation et du volume de produit de contraste injecté lors des procédures. Les données d'irradiation et d'injection de produit de contraste ont donc été relevées lors de chaque procédure et comparées à celles d'un groupe contrôle. Les données suivantes ont été relevées et analysées :

- IMC (Kg/m^2)
- Le kerma dans l'air (K_a en mGy) correspondant à la dose de rayon absorbée.
- Le Kerma/IMC (en $\text{mGy.m}^2/\text{kg}$), le K_a /temps de scopie (en mGy/min)
- Le PDS (en $\mu\text{Gy.m}^2$), le PDS/IMC (en $\mu\text{Gy.m}^4/\text{kg}$), le PDS/ temps de scopie (en $\mu\text{Gy.m}^2/\text{min}$)
- Le temps de scopie (en min), la durée de la procédure (en min)
- Le volume de produit de contraste iodé injecté (en mL)

Groupe contrôle

Le groupe contrôle était constitué de patients opérés de revascularisation fémoro-poplitée, avec le même capteur plan mobile Cios-alpha mais sans le logiciel d'assistance EndoNaut. Les patients du groupe contrôle étaient issus d'une base de donnée, opérés entre 2016 et 2017. Les données cliniques (âge, sexe, IMC), morphologiques (type et classification des lésions) et interventionnelles (choix de l'abord, paramètre d'irradiation et volume de produit de contraste injecté) étaient connues.

IV. Analyse statistique.

Toutes les données ont été répertoriées dans une base de données sous forme d'un tableur Excel[®] (Microsoft, Redmond, U.S.A). Les variables qualitatives ont été exprimées en pourcentage et les variables quantitatives ont été exprimées sous forme de moyenne et écart type. Les comparaisons entre les deux groupes ont été réalisées avec le test t de student pour les variables quantitatives et un test de χ^2 pour les variables qualitatives.

RESULTATS

Patients et intervention

De Mai à Décembre 2017, 41 patients (23 hommes, 56,1%) ont été inclus dans cette étude. La moyenne d'âge était de $74,5 \pm 11,2$ années. L'index de masse corporelle moyen était de $25,1 \pm 4,6$ kg/m². Durant cette période, 51 procédures avec le logiciel EndoNaut ont été réalisées, et dix ont été exclues de l'étude. Six de ces procédures avaient été faites avec un amplificateur de brillance OEC (GE[®]), une procédure a été exclue car des lésions jambières avaient été traitées, trois procédures ont été exclues car les données d'irradiation et/ou de volume de produit de contraste injecté étaient manquantes.

I. Critère de jugement principal

Panorama

Sur les 41 procédures, le logiciel n'a jamais échoué dans la création des panorama osseux, ainsi 100% des panoramas fluoroscopiques ont été créés. Sur ces 41 panoramas osseux, 33 (80,5%) n'ont pas nécessité de réajustement manuel par l'opérateur. Sur les 41 procédures, tous les panoramas angiographiques artériels ont été créés, dont 36 (87,8%) sans réajustement manuel.

Relocalisation

Sur les 41 procédures, tous les panoramas fluoroscopiques ont été créés, et 35 procédures (soit 85% des cas) de relocalisation ont fonctionné avec succès, dont 31 (75%) qui n'ont pas nécessité de réajustement manuel. Sur les six échecs de relocalisation, deux étaient dues à un overlap insuffisant, un était lié à une modification de l'incidence du C-arm, un à cause de la mise en place de volet réduisant et masquant l'information osseuse, un à cause de la modification de la hauteur de table. Pour une procédure, la cause de l'échec de relocalisation était due à des mouvements du patient durant l'intervention après la création des panoramas.

II. Critères de jugement secondaire et comparaison au groupe contrôle.

Analyse des caractéristiques démographiques et anatomiques.

La comparaison des caractéristiques démographiques, et anatomiques des lésions dans les deux groupes est présentée dans le tableau 1. Les deux groupes correspondent au groupe EndoNaut (EN) utilisant le logiciel d'angio-navigation et le groupe contrôle ne l'utilisant pas. Le groupe contrôle était constitué de 56 patients opérés d'une revascularisation fémoro-poplitée, entre 2016 et 2017, avec le capteur plan mobile Cios-alpha et sans le logiciel d'angionavigation EndoNaut® et dont les données d'irradiation et de produit de contraste étaient complètes. Les deux groupes étaient comparables sur les paramètres pouvant influencer l'irradiation (index de masse corporelle, voie d'abord, type des lésions) excepté pour la complexité des lésions. La complexité des lésions étaient définies par lésions simples (TASC A et B) et complexes (TASC C et D). La classification de TASC est rappelée dans la figure 1 en annexe. Il existait plus de lésions complexes dans le groupe contrôle que dans le groupe EndoNaut (66% vs 49% p=0,006).

Tableau 1 : Caractéristiques cliniques et anatomiques

	Groupe EndoNaut	Groupe Contrôle	p
Age (années ;moyenne ± DS)	74,5 ± 11,2	74,4 ± 13,4	0,973
IMC (kg/m²)	25,1 ± 4,6	26,4 ± 4,5	0,198
Abord			0,757
Antérograde	12 (29,3%)	17 (30,4%)	
Cross-over	28 (68,3%)	36 (64,3%)	
Safari	1 (2,4%)	3 (5,4%)	
Lésions			0,565
sténoses	17 (41,5%)	24 (58,5%)	
occlusions	20 (35,7%)	36 (64,3%)	
TASC			0,006
A	13 (31,7%)	6 (10,7%)	
B	8 (19,5%)	13 (23,2%)	
C	4 (9,8%)	20 (35,7%)	
D	16 (39,1%)	17 (30,4%)	

Les résultats de la comparaison des données opératoires concernant les paramètres d'irradiation (Kerma en mGy, Produit Dose Surface en $\text{mGy}\cdot\text{m}^{-2}$), le volume de produit de contraste injecté (en ml) et les durées d'interventions (en min) sont rapportées dans les figures 2, 3 et 4.

Il n'y avait pas de différence significative entre le groupe EndoNaut (EN) et le groupe contrôle pour ces paramètres en dehors du volume de produit de contraste injecté (PCI) dans le sous groupe des lésions simples (TASC A et B) où le volume moyen était de 44 ml vs 72 ml ($p=0,01$).

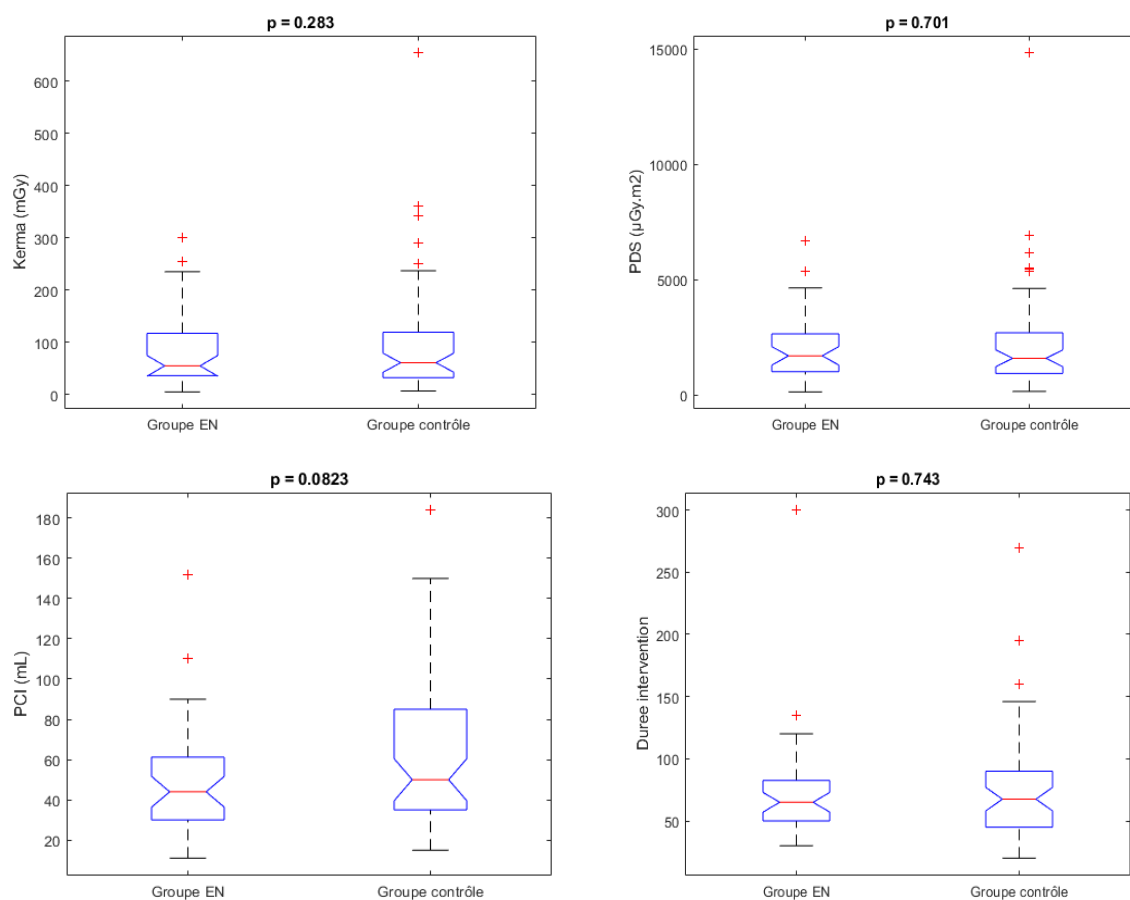


Figure 2 : Résultats des paramètres d'irradiation, de produit de contraste injecté et de durée d'intervention pour tous les patients.

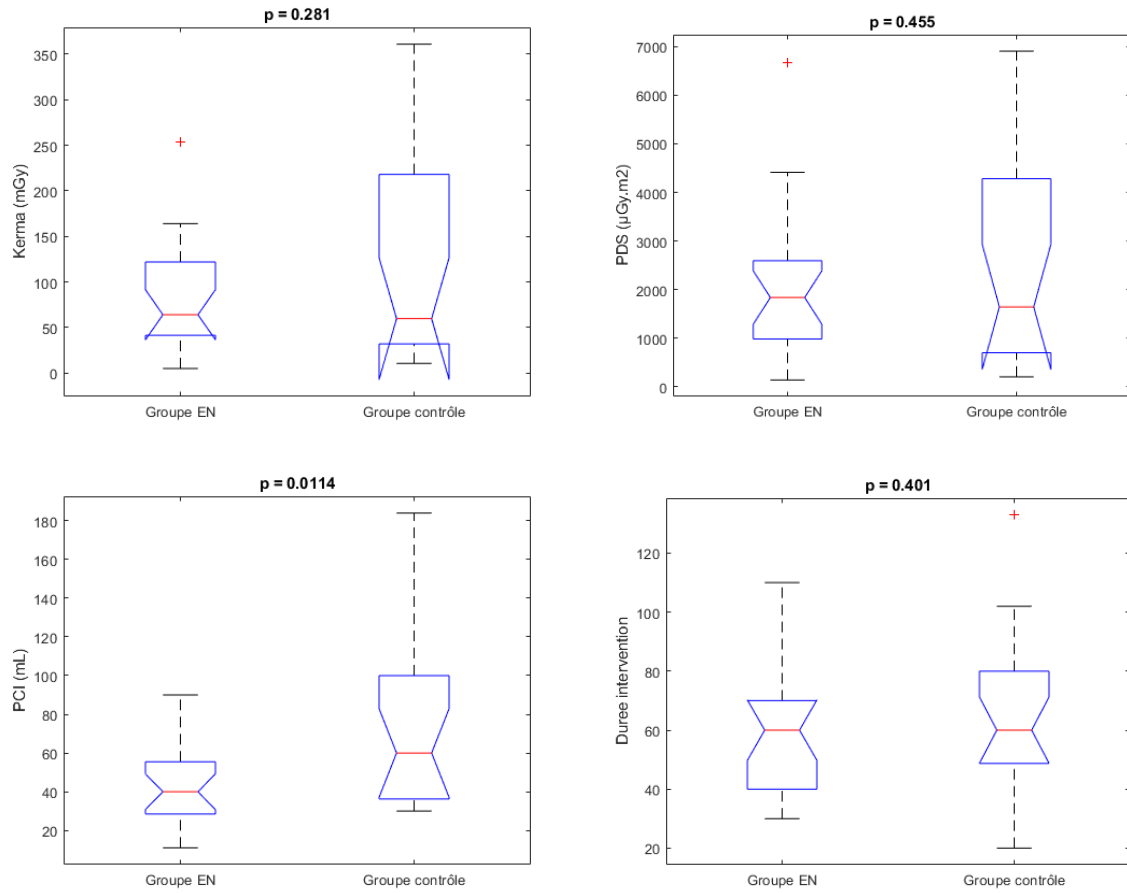


Figure 3 : Résultats des paramètres d'irradiation, de produit de contraste injecté et de durée d'intervention pour les lésions simples (TASC A et B)

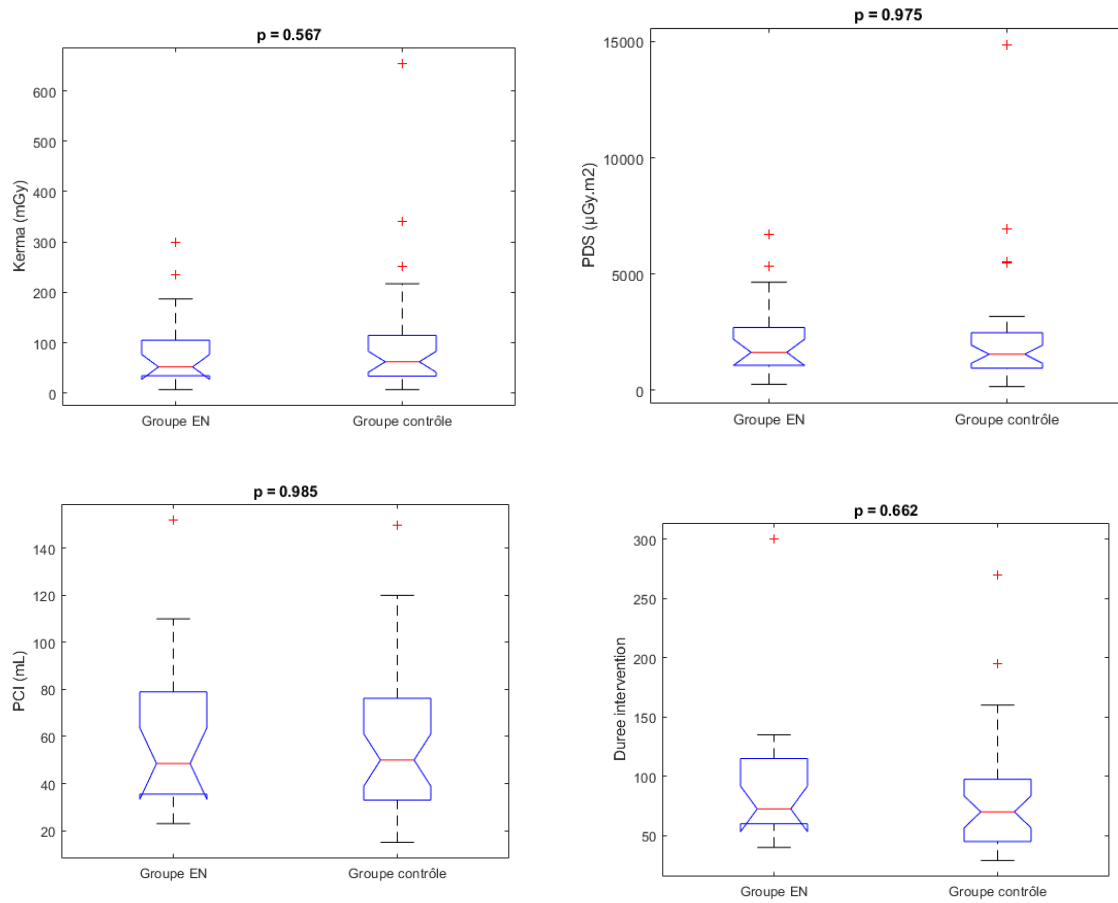


Figure 4 : Résultats des paramètres d’irradiation, de produit de contraste injecté et de durée d’intervention pour les lésions complexes (TASC C et D)

Il n’y a pas eu de différence de durée d’intervention entre les deux groupes (74,5 min en moyenne dans le groupe EN versus 77,5 min dans le groupe contrôle, $p=0,743$).

DISCUSSION

Dans cette étude, nous rapportons la première utilisation d'un logiciel d'assistance à l'angionavigation basé sur une technique de fusion d'image et de recalage d'images per opératoire dans une salle non hybride avec un capteur plan mobile, dans des procédures endovasculaires de revascularisation périphériques. Ce logiciel, fondé sur le principe de création de panoramas (fluoroscopiques et angiographiques) et de relocalisation, a été évalué dans cette étude clinique. Les résultats montrent que le logiciel est capable de créer des panoramas fluoroscopiques et angiographiques de manière automatique lors de chaque procédure, et sans réajustement manuel respectivement dans 80,5% et 87,8% des cas. Le processus de relocalisation basé également sur le recalage 2D-2D a fonctionné dans 85% des procédures. L'utilisation de la fusion d'image est donc réalisable en salle de bloc opératoire conventionnel avec un capteur plan mobile grâce à ce logiciel.

De nombreuses études ont publié les avantages qu'apporte la fusion d'image au chirurgien et au patient en terme de réduction de durée de procédure, de réduction de l'irradiation et de produit de contraste injecté (7–9) mais toutes étaient réalisées dans des salles hybrides et toutes sur des procédures aortiques. L'utilisation de la fusion d'image a été décrite récemment dans des procédures de revascularisation périphérique par Sailer et al (10). Il s'agissait d'une étude de faisabilité qui décrivait pour la première fois l'utilisation de la fusion d'image dans les revascularisations périphériques. Vingt procédures avaient été réalisées par un recalage 3D-2D sur une angioIRM ou un angioTDM pré-opératoire, la durée du recalage était de l'ordre de 5 minutes et la précision était aux alentours de 2mm. Cette étude a montré que la fusion était réalisable avec un capteur plan fixe dans les revascularisations périphériques, cependant très peu de cas (six) intéressaient des lésions fémoro-poplités.

Ce logiciel d'angionavigation EndoNaut[®] apporte deux nouveautés majeures.

La première est de pouvoir utiliser ces techniques de fusion d'image en salle conventionnelle avec un capteur plan mobile. La méthode utilisée par ce logiciel reposait sur le principe scientifique du collage ou assemblage d'images définies sous le terme anglais de « image stitching ». Le principe était d'assembler différentes images pour les mettre en continuité. Les images sont collées les unes à la suite des autres avec un chevauchement commun « overlap ». Il s'agit d'un procédé utilisé quotidiennement dans de nombreux domaines, dont la photographie par exemple, qui permet de créer un panorama. Ce procédé a été appliqué

dans le domaine médical. Yaniv et Jooskowicz ont décrit la création d'un panorama osseux issus d'images fluoroscopiques en utilisant une règle radio-opaque le long du fémur (17), il en est de même pour les travaux de Chen et al (18). Le panorama angiographique était créé selon le même procédé que le panorama fluoroscopique.

La seconde est de pouvoir utiliser la fusion d'image par un recalage 2D-2D, en s'affranchissant d'un examen d'imagerie pré-opératoire, qui n'est pas systématiquement nécessaire dans les procédures de revascularisation fémoro-poplitée. En effet ces examens d'imagerie pré-opératoires (angioscanner ou angio-IRM) ne sont pas toujours facilement accessibles et sont une source d'irradiation (angioscanner) pour le malade sans compter le coût économique qu'ils représentent pour notre système de santé. De plus, en pratique courante, ces examens d'imagerie ne sont pas toujours réalisés chez les patients en ischémie critique car l'enjeu est de les revasculariser rapidement sans attendre le délai d'obtenir un angioscanner ou une angioIRM sous réserve d'un doppler de qualité qui soit exhaustif sur la description des lésions ces examens pré opératoire.

Ce logiciel d'assistance à l'angio-navigation apporte aux opérateurs un confort qui n'est pas quantifiable de manière objective. Il permet de visualiser en permanence l'arbre artériel fémoro-poplitée et d'augmenter l'information utile lors de ces procédures. De nombreux outils ont pu être développés offrant ainsi à l'opérateur des instruments utiles lors de la navigation ou du traitement des lésions. Par exemple l'outil « marquage des lésions » permet de marquer les différentes lésions rencontrées sur l'axe fémoro-poplitée et ainsi de les traiter unes à unes en se relocalisant sur ces marques. Par ailleurs il est possible de réaliser un zoom numérique, permettant d'avoir une image plus grande sans augmenter les paramètres d'irradiation au prix d'une perte de résolution spatiale. Il existe d'autres outils de mesure permettant d'évaluer de manière précise des degrés de sténose, ce qui est utile dans la décision de traiter une sténose, ou encore de mesurer des longueurs grâce à un calibrage, utile au moment du choix du matériel endovasculaire (stent). Ces outils sont illustrés dans l'image 4 figurant en annexe. Tous ces outils de traitement d'image post acquisition apportent une aide technique et décisionnelle à l'opérateur et sont utilisés en pratique courante dans les salles hybrides. Ce logiciel d'assistance les rend donc accessibles en salle conventionnelle avec un capteur plan mobile.

Les résultats sur l'efficacité de ce logiciel sont très encourageants cependant il y a eu des échecs de relocalisation. Ces six échecs de relocalisation, décrits dans les résultats, étaient liés

à des facteurs humains, soit par une mauvaise utilisation du logiciel, soit par des mouvements du patient durant la procédure. Dans les cinq cas où les échecs de relocalisation étaient liés à l'opérateur, il s'agissait d'erreurs modifiables, et l'ingénieur n'était pas présent en salle, ou l'opérateur n'était pas encore habitué à l'utilisation du logiciel. Ce constat met en évidence qu'une courbe d'apprentissage du logiciel est nécessaire afin que l'opérateur s'en serve en autonomie. Cette courbe d'apprentissage n'a pas été évaluée. Cependant la simplicité d'utilisation et l'intuitivité du logiciel le rendent facilement accessible puisque tous les opérateurs du service ont pu l'utiliser.

Les bénéfices secondaires attendus étaient une diminution des paramètres d'irradiation et du volume de produit de contraste injecté. Ces résultats n'ont pas été observés lors de la comparaison à un groupe contrôle similaire. Cependant nous avons observé une diminution de l'injection de produit de contraste dans les lésions simples (TASC A et B) avec un volume de 44 ml dans le groupe EN vs 72 ml dans le groupe contrôle ($p= 0,01$). Cette diminution significative de volume de produit de contraste injecté dans ce sous-groupe peut être rattachée à l'utilisation du logiciel EndoNaut qui permet de limiter les injections de produit de contraste en utilisant la fusion du masque artériel. Cependant ce bénéfice n'a pas été démontré dans le groupe des lésions complexes et lorsque l'on observe l'ensemble des procédures réalisées. L'une des explications est qu'il s'agissait d'une étude pilote. C'est à dire que les opérateurs apprenaient à se servir d'un nouveau logiciel et devaient changer leurs pratiques et leurs habitudes en acceptant de faire confiance à la fusion et en acceptant de ne pas réinjecter de produit de contraste après la réalisation du panorama angiographique. Or les opérateurs restaient sur des pratiques utilisées quotidiennement et donc réinjectaient du produit de contraste afin d'avoir l'image artérielle réelle lors du traitement des lésions. Ces constatations expliquent l'absence de résultats significatifs dans la diminution du volume de produit de contraste injecté. Cette explication est la même pour l'absence de résultats significatifs pour la diminution des paramètres d'irradiation entre les deux groupes. Le constat est que l'opérateur ne fait pas assez confiance à la fusion d'image. Or à la différence des procédures aortiques où la structure vasculaire aorto-iliaque est modifiée par l'introduction de matériel rigide, aucune étude n'a montrée de déformation de la structure artérielle fémoro-poplitée, la fusion d'image est donc précise et non modifiée lorsque le patient est immobile. Cependant il existe la problématique de parallaxe qui peut être une source d'erreur de l'ordre du millimètre dans l'utilisation de la fusion. Cette erreur de parallaxe est expliquée par le fait que la position de l'artère fémorale superficielle varie dans les 3 plans de l'espace. En effet lors du passage du

canal des adducteurs, l'artère fémorale superficielle plonge dans la fosse poplitée pour devenir l'artère poplitée et est plus postérieure que la fémorale superficielle. Or l'incidence cranio-caudale du capteur plan n'est modifiée. Cette condition anatomique est une source d'erreur de la fusion mais qui reste modérée, de l'ordre du millimètre (15).

Les résultats ne montrent pas de différence significative d'irradiation entre le groupe EndoNaut et le groupe contrôle. La fusion d'image n'a pas apporté de diminution d'irradiation dans les revascularisations fémoro-poplitées.

Peu de données sur l'irradiation des procédures endovasculaires périphériques ont été publiées. Cependant Segal et al (19) a montré que l'irradiation était plus importante dans les procédures de revascularisation aorto-iliaques que dans les lésions fémoro-poplitées et jambières. Dans cette étude le PDS moyen était de 179,6 Gy.cm² pour les lésions aorto-iliaques et 63,2 Gy.cm² pour les lésions fémoro-poplitée ($p < 0,001$). Une étude similaire publiée par Sigterman et al (20) a montré des résultats similaires avec un PDS moyen de 142 Gy.cm² vs 58 Gy.cm² ($p < 0,001$) dans les procédures aorto-iliaques et fémoro-poplitées. Ces données montrent que le bénéfice attendu par la fusion d'image en terme de diminution de l'irradiation est finalement faible puisque l'irradiation des procédures fémoro-poplitées est beaucoup moins importante que les procédures iliaques et aortiques. De plus ces deux études ont été réalisées avec un capteur plan fixe. Le PDS moyen de ces études pour les revascularisations fémoro-poplitées semble plus important que dans la notre (63,2 Gy.cm² pour Segal et al et 58 Gy.cm² pour Sigterman et al versus 21,4 Gy.cm²). Ces données sont certainement expliquées par la différence du système d'imagerie utilisé, capteur plan fixe vs capteur plan mobile. Il a été montré dans une étude récente que l'irradiation était plus importante avec l'utilisation d'un capteur plan fixe qu'un capteur plan mobile dans les revascularisations endovasculaires périphériques (21). Ces résultats ont également été publiés dans les procédure aortiques simples dans la méta analyse de Ruiter et al (9). A la lumière de ces résultats, tout laisse à penser que l'utilisation de la fusion d'image en salle hybride dans les procédures de revascularisation fémoro-poplitée est une source de sur-irradiation pour le malade.

L'intérêt de ce logiciel d'angio-navigation est qu'il offre les bénéfices de la fusion d'image en terme de confort visuel, de qualité de l'image et du traitement d'image post acquisition sans les inconvénients lié à l'irradiation des salles hybrides.

Limitations

Nous n'avons pas rapporté dans cette étude les temps de création des panoramas et ceux de relocalisation. Ces durées sont très brèves comme cela est décrit par Lalys et al (15) ce qui permet d'utiliser le logiciel en routine clinique sans modifier les durées d'intervention (la durée moyenne des intervention était de 74,5 min dans le groupe panorama vs 77,5 dans le groupe contrôle $p=0,744$).

Nous n'avons pas rapporté dans cette étude de critères quantitatifs de précision de la fusion et du recalage 2D-2D. Il y a eu des procédures où un ajustement manuel était nécessaire, lors de la création des panoramas osseux et artériels et lors des relocalisation. Ces réajustements n'ont pas été chiffrés. Cependant dans l'étude princeps du logiciel, la précision des panoramas osseux était évaluée à 1,24mm et celle de la relocalisation à 2,6mm. Ces marges d'erreurs sont faibles et négligeables dans les procédures de revascularisation femoro-poplitée où l'on ne cherche pas à avoir une précision millimétrique, excepté pour l'ostium de la fémorale superficielle, à la différence des procédures aortiques où l'enjeu est de ne pas couvrir les artères digestives rénales ou iliaques internes par du matériel couvert (endoprothèse) où les conséquences cliniques peuvent être grave.

Une autre des limites de cette étude est que le nombre de malades est faible pour faire des conclusions sur l'intérêt clinique de ce logiciel en terme de réduction des paramètres d'irradiation et d'injection de produit de contraste. Le nombre de malade n'a pas permis de réaliser de sous groupes entre les différents opérateurs, or il existe très probablement une différence d'utilisation des rayons X et du produit de contraste entre les opérateurs. Une analyse en sous groupe entre les différents opérateurs auraient peut être permis de mettre en évidence une diminution des paramètres d'irradiation et de contraste avec l'utilisation du logiciel. De plus cette étude a été menée dans un centre hospitalo-universitaire, c'est à dire un centre formateur où les chirurgiens séniors laissent opérer des internes. Cette donnée pourrait minimiser les résultats des critères d'irradiation puisque les internes en formation n'ont pas la même expérience et les mêmes pratiques que des chirurgiens aguerris, qui eux utilisent un minimum de rayon X.

CONCLUSION

Cette étude préliminaire montre qu'il est possible d'optimiser l'imagerie des arceaux mobiles pour les procédures endovasculaires femoro-poplitée sans équipement lourd. Ces outils d'imagerie apportent un confort aux opérateurs évident mais non quantifiable en terme de visualisation de l'image artérielle, de qualité de l'image, d'utilisation d'outils de traitement d'image. Les bénéfices cliniques doivent être évalués par une méthodologie rigoureuse et avec un plus grand nombre de patients. L'amélioration de l'imagerie interventionnelle fera peut-être évoluer à terme les pratiques et réduira le nombres d'explorations irradiantes pré et per opératoires.

Imprimé n° 4



Scolarité médecine 3^{ème} cycle
2 avenue Professeur Léon Bernard
35043 RENNES Cedex

FACULTE DE MEDECINE

NOM et Prénom : VILLENA Alexandre

TITRE DE LA THESE d'EXERCICE

(Ce document sera à insérer dans les thèses définitives)

Titre :
Etude PANORAMA : Procédures endovasculaires avec AssistaNce par ORdinateur dans l'Artériopathie oblitérante des Membres inférieurs A l'étage fémoro-poplité.

<p>Rennes, le</p> <p>Dr Adrien KALADJI Maître de Conférences-Praticien Hospitalier Chirurgien Vasculaire CHU de Rennes Pontchaillou 2 rue Henri Le Guilloux, 35 033 Rennes Rennes 01099893478-FIN 556 28888731 Le Directeur de thèse</p>	<p>Rennes, le</p> <p>Pr. J-Philippe VERHOYE Chirurgie Thoracique Cardiovasculaire et Vasculaire Centre de Diagnostic et de Traitement des Maladies Cardiovasculaires CHU de Rennes Rennes Cedex 3 Tél : 02 99 28 24 96 Le Président de jury</p>
--	---

Vu et permis d'imprimer

Rennes, le	24 MAI 2018	
	<p>Le Président de l'Université de Rennes1</p> <p><i>Pro. Président et par délégation Le Vice-Président</i></p> <p>D. ALIS <i>CGAWZ</i></p>	

BIBLIOGRAPHIE

1. Aboyans V, Sevestre M-A, Désormais I, Lacroix P, Fowkes G, Criqui MH. Épidémiologie de l'artériopathie des membres inférieurs. *Presse Médicale*. 2018 Jan;47(1):38–46.
2. Fowkes FGR, Rudan D, Rudan I, Aboyans V, Denenberg JO, McDermott MM, et al. Comparison of global estimates of prevalence and risk factors for peripheral artery disease in 2000 and 2010: a systematic review and analysis. *Lancet Lond Engl*. 2013 Oct 19;382(9901):1329–40.
3. Cosker, Denis, Tala, Rigault, Rivière, Pestel, Tupin, Fagot. Pathologies associées, états de santé et traitements des personnes diabétiques en France: les données du SNIIRAM 2011. *BEH* 30-31. 2014 Nov 12;
4. HAS, Service des recommandations professionnelles. Prise en charge de l'artériopathie chronique oblitérante athéroscléreuse des membres inférieurs (indications médicamenteuses, de revascularisation et de rééducation). 2006.
5. Norgren L, Hiatt WR, Dormandy JA, Nehler MR, Harris KA, Fowkes FGR, et al. Inter-Society Consensus for the Management of Peripheral Arterial Disease (TASC II). *Eur J Vasc Endovasc Surg Off J Eur Soc Vasc Surg*. 2007;33 Suppl 1:S1-75.
6. The TASC Steering Committee*, Jaff MR, White CJ, Hiatt WR, Fowkes GR, Dormandy J, et al. An Update on Methods for Revascularization and Expansion of the TASC Lesion Classification to Include Below-the-Knee Arteries: A Supplement to the Inter-Society Consensus for the Management of Peripheral Arterial Disease (TASC II). *J Endovasc Ther*. 2015 Oct;22(5):663–77.
7. Tacher V, Lin M, Desgranges P, Deux J-F, Grünhagen T, Becquemin J-P, et al. Image guidance for endovascular repair of complex aortic aneurysms: comparison of two-dimensional and three-dimensional angiography and image fusion. *J Vasc Interv Radiol JVIR*. 2013 Nov;24(11):1698–706.
8. Hertault A, Maurel B, Sobocinski J, Martin Gonzalez T, Le Roux M, Azzaoui R, et al. Impact of hybrid rooms with image fusion on radiation exposure during endovascular aortic repair. *Eur J Vasc Endovasc Surg Off J Eur Soc Vasc Surg*. 2014 Oct;48(4):382–90.
9. de Ruyter QMB, Reitsma JB, Moll FL, van Herwaarden JA. Meta-analysis of Cumulative Radiation Duration and Dose During EVAR Using Mobile, Fixed, or Fixed/3D Fusion C-Arms. *J Endovasc Ther Off J Int Soc Endovasc Spec*. 2016 Dec;23(6):944–56.
10. Sailer AM, de Haan MW, de Graaf R, van Zwam WH, Schurink GWH, Nelemans PJ,

et al. Fusion guidance in endovascular peripheral artery interventions: a feasibility study. *Cardiovasc Intervent Radiol*. 2015 Apr;38(2):314–21.

11. Hertault A, Maurel B, Midulla M, Bordier C, Desponds L, Saeed Kilani M, et al. Editor's Choice - Minimizing Radiation Exposure During Endovascular Procedures: Basic Knowledge, Literature Review, and Reporting Standards. *Eur J Vasc Endovasc Surg Off J Eur Soc Vasc Surg*. 2015 Jul;50(1):21–36.

12. Lüders F, Malyar N, Meyborg M, Gebauer K, Brand E, Reinecke H. Impact of peripheral arterial occlusive disease on the development of contrast medium-induced acute kidney injury. *Nephron Clin Pract*. 2012;122(1–2):38–43.

13. Garcia S, Ko B, Adabag S. Contrast-induced nephropathy and risk of acute kidney injury and mortality after cardiac operations. *Ann Thorac Surg*. 2012 Sep;94(3):772–6.

14. Kaladji A, Lucas A, Cardon A, Haigron P. Computer-aided surgery: concepts and applications in vascular surgery. *Perspect Vasc Surg Endovasc Ther*. 2012 Mar;24(1):23–7.

15. Lalys F, Favre K, Villena A, Durrmann V, Colleaux M, Lucas A, et al. A hybrid image fusion system for endovascular interventions of peripheral artery disease. *Int J Comput Assist Radiol Surg*. 2018 Mar 16;

16. Kumar A, SekharBandaru R, Rao B, Kulkarni S, Ghatpande N (2012) Automatic image alignment and stitching of medical images with seam blending. Presented at the World Academy of Science, Engineering and Technology Google Scholar.

17. Yaniv Z, Joskowicz L. Long bone panoramas from fluoroscopic X-ray images. *IEEE Trans Med Imaging*. 2004 Jan;23(1):26–35.

18. Chen C, Kojcev R, Haschtmann D, Fekete T, Nolte L, Zheng G. Ruler Based Automatic C-Arm Image Stitching Without Overlapping Constraint. *J Digit Imaging*. 2015 Aug;28(4):474–80.

19. Segal E, Weinberg I, Leichter I, Klimov A, Giri J, Bloom AI. Patient radiation exposure during percutaneous endovascular revascularization of the lower extremity. *J Vasc Surg*. 2013 Dec;58(6):1556–62.

20. Sigterman TA, Bolt LJJ, Snoeijs MG, Krasznai AG, Heijboer R, Schurink G-WH, et al. Radiation Exposure during Percutaneous Transluminal Angioplasty for Symptomatic Peripheral Arterial Disease. *Ann Vasc Surg*. 2016 May;33:167–72.

21. Guillou M, Maurel B, Necib H, Vent P-A, Costargent A, Chaillou P, et al. Comparison of Radiation Exposure during Endovascular Treatment of Peripheral Arterial Disease with Flat-Panel Detectors on Mobile C-arm versus Fixed Systems. *Ann Vasc Surg*. 2018 Feb;47:104–13.

ANNEXES

Figure 1. Classification de TASC II modifiée pour les lésions fémoro-poplités.

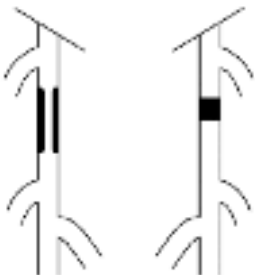
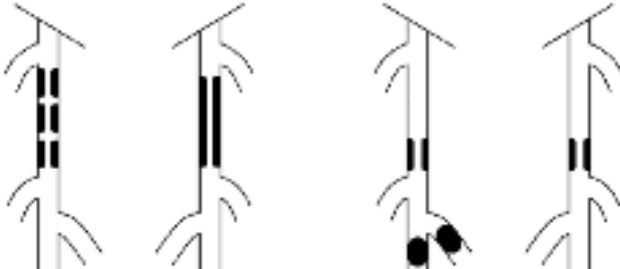
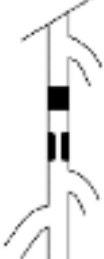
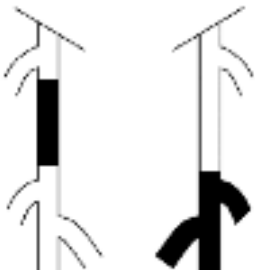
<p>TASC A lesions</p> <ul style="list-style-type: none"> • Single stenosis ≤ 10 cm in length • Single occlusion ≤ 5 cm in length 	
<p>TASC B lesions</p> <ul style="list-style-type: none"> • Multiple lesions (stenoses or occlusions), each ≤ 5 cm • Single stenosis or occlusion ≤ 15 cm not involving the infrageniculate popliteal artery • Heavily calcified occlusion ≤ 5 cm in length • Single popliteal stenosis 	
<p>TASC C lesions</p> <ul style="list-style-type: none"> • Multiple stenoses or occlusions totaling >15 cm with or without heavy calcification • Recurrent stenoses or occlusions after failing treatment 	
<p>TASC D lesions</p> <ul style="list-style-type: none"> • Chronic total occlusions of CFA or SFA (>20 cm, involving the popliteal artery) • Chronic total occlusion of popliteal artery and proximal trifurcation vessels 	

Image 1. Constitution des panorama fluoroscopique et angiographique.

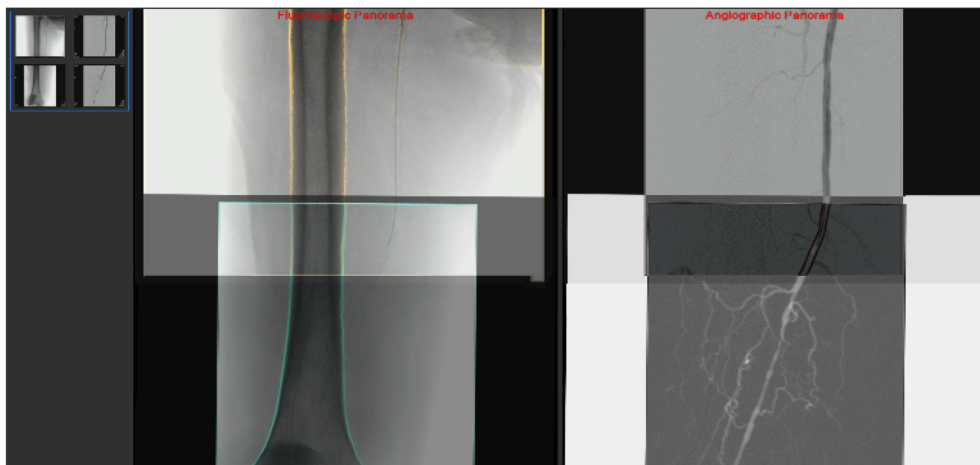
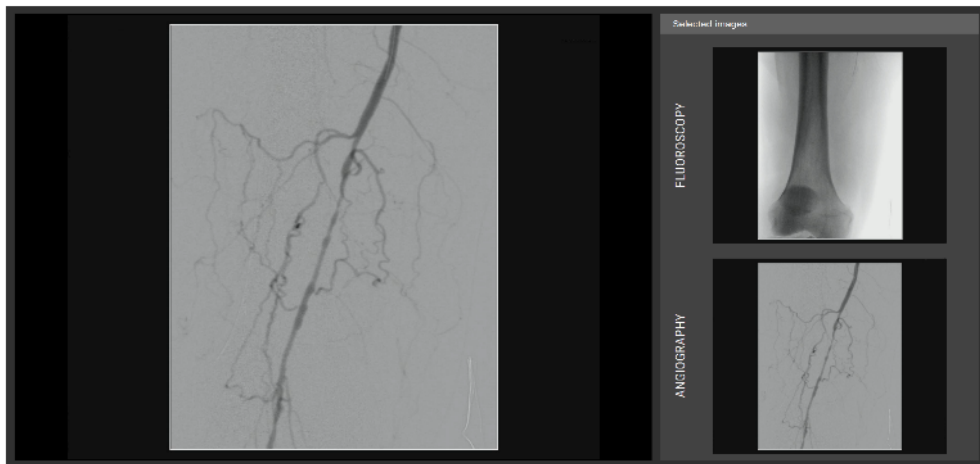
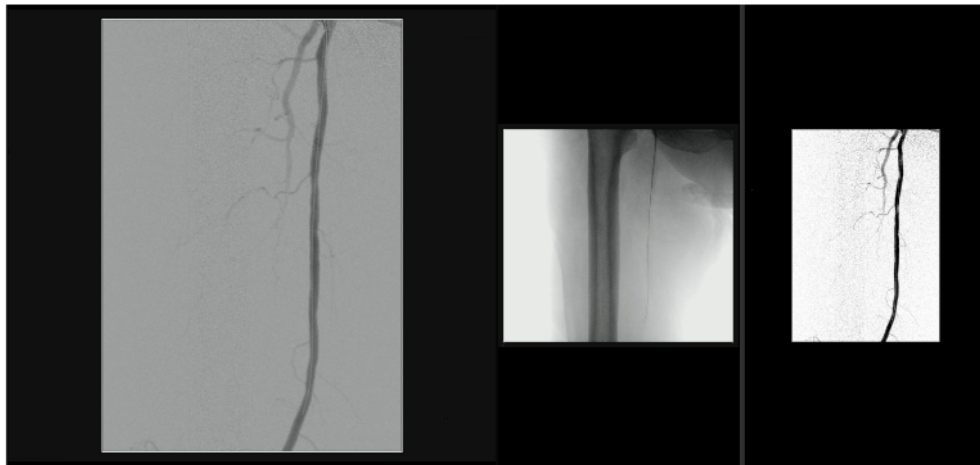


Image 2. Constitution des panorama fluoroscopique et angiographique. Ajout d'un étage.

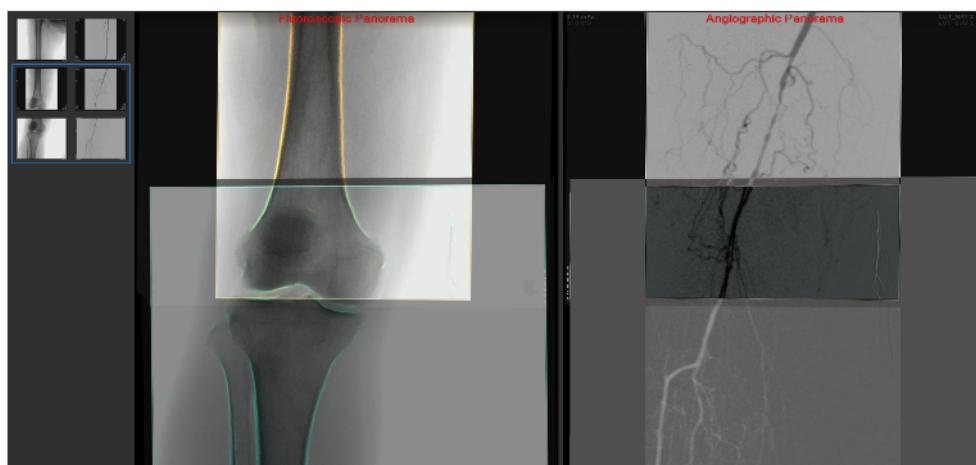
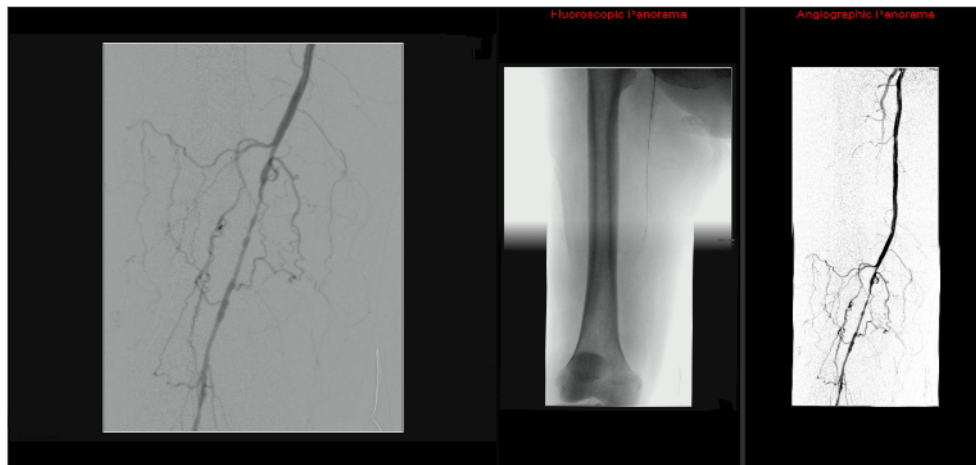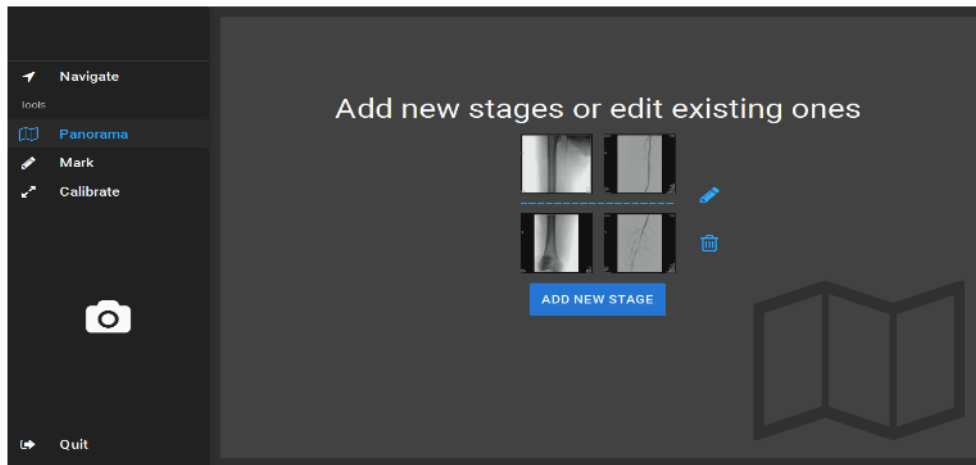


Image 3. Relocalisation de l'image courante sur le panorama fluoroscopique et fusion du panorama angiographique.

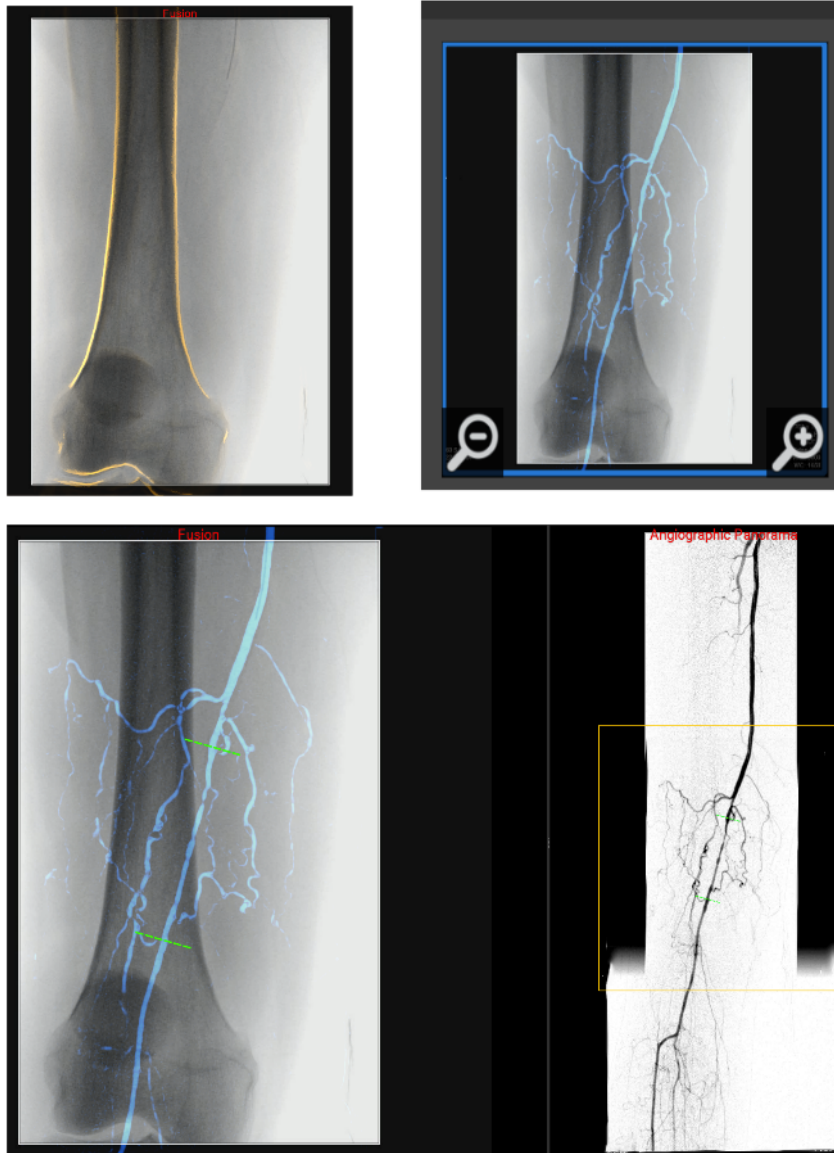
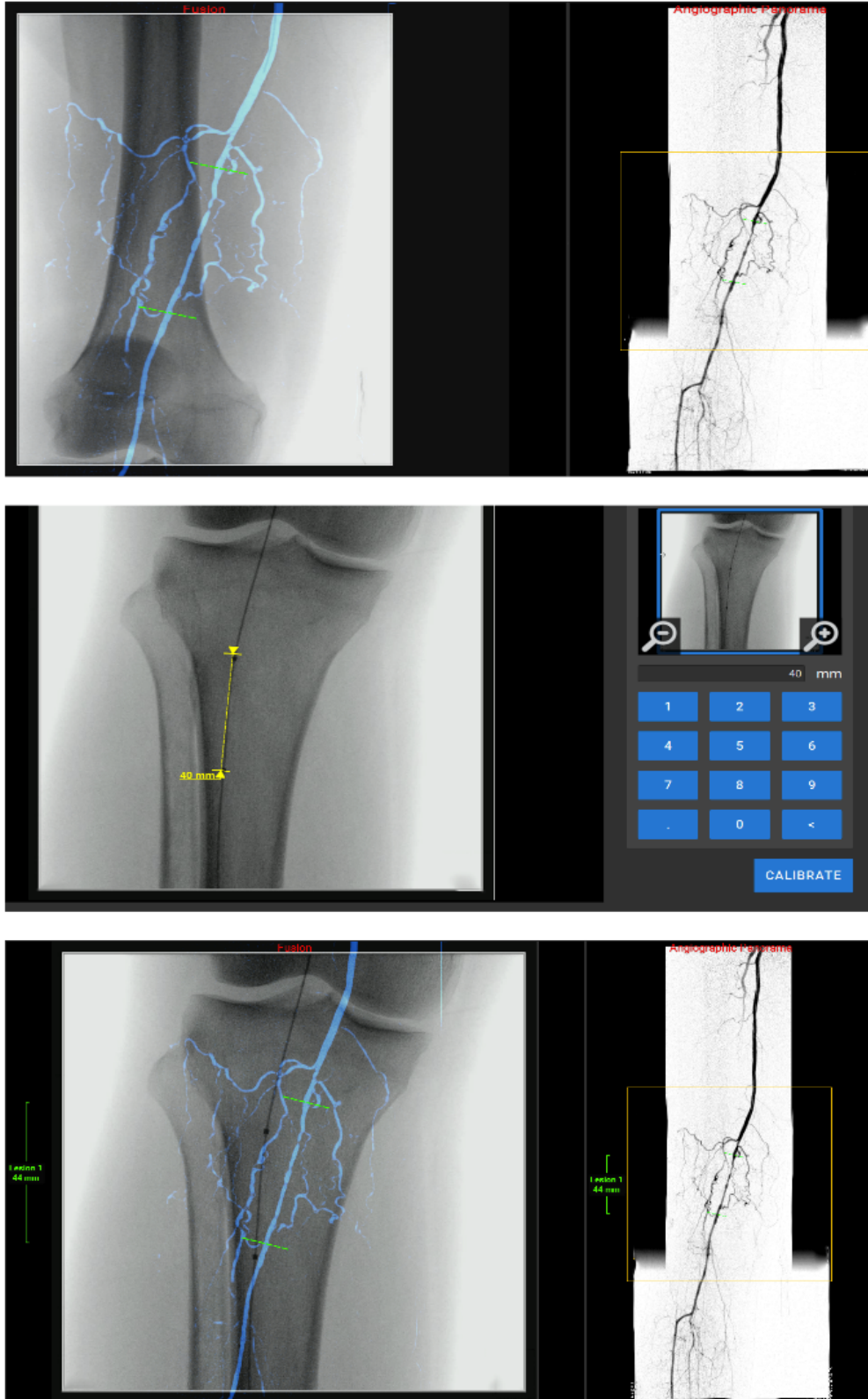


Image 4. Utilisation des outils de marquage et de calibrage des lésions. En haut marquage de la lésion à traiter après relocalisation et fusion du panorama angiographique. Au milieu calibrage à l'aide d'un ballon d'angioplastie dont la longueur est connue par l'opérateur. En bas calcul automatique de la longueur de la lésion marquée.



VILLENA, Alexandre - Etude PANORAMA : Procédures endovasculaires avec Assistance par ORdinateur dans l'Artériopathie oblitérante des Membres inférieurs A l'étage fémoro-poplité.

43 feuilles. 1 figure. 4 images

Thèse Médecine ; Rennes 1; 2011 ; N° .

RESUME

Introduction. Les nouvelles modalités d'imagerie interventionnelle permettent de sécuriser et améliorer le geste endovasculaire mais ne sont accessibles qu'à travers les salles hybrides. L'objectif de cette étude était d'évaluer l'efficacité d'un logiciel d'assistance à la navigation endovasculaire, dans les procédures de revascularisation fémoro-poplité avec un arceau mobile.

Matériel et méthode. De Mai à Décembre 2017, 41 patients nécessitant une revascularisation endovasculaire fémoro-poplité ont été inclus. Les interventions étaient réalisées dans un bloc opératoire conventionnel équipé d'un capteur plan mobile (Cios Alpha, Siemens). Le flux vidéo numérique était transmis à une station d'angionavigation (EndoNaut (EN), Therenva). Le logiciel avait pour but de créer un panorama osseux (fluoroscopique) et artériel (angiographique) du membre traité, à partir des artériographies réalisées en début de procédure. A chaque déplacement de table, le logiciel relocalisait l'image courante sur le panorama osseux, par un recalage 2D-2D, et fusionnait le masque du panorama artériel. Les taux de succès de création de panorama osseux et artériel et celui de réussite de relocalisation ont été évalués. Les données concernant l'irradiation et le PC ont été comparées à un groupe contrôle opéré avec le même capteur plan et sans ce logiciel d'assistance.

Résultats. Sur les 41 procédures, les panoramas osseux ont pu être créés automatiquement à chaque fois dont 33 (80,5%) sans ajustement manuel et 100% des panoramas artériels ont pu être créés automatiquement. 35 relocalisations basées sur un recalage 2D-2D ont pu être réalisées sur les 41 procédures, soit un taux de succès de 85%. Les causes d'échec étaient représentées par un changement de hauteur de table ou d'angulation de l'arceau. Il n'y avait pas de différences sur les paramètres d'irradiation (temps de fluoroscopie, kerma d'air, produit dose-surface) entre les groupes. Il y avait moins de produit de contraste injecté dans le groupe avec la station pour les lésions de TASC A et B (43,3 vs 72,4 ml, p=0,01).

Conclusion. Cette étude préliminaire montre qu'il est possible d'optimiser l'imagerie des arceaux mobiles pour les procédures endovasculaires fémoropoplité sans équipement lourd. Ces outils d'imagerie apportent un confort aux opérateurs non quantifiable. Les bénéfices cliniques doivent être évalués par une méthodologie rigoureuse. L'amélioration de l'imagerie interventionnelle fera peut-être évoluer à terme les pratiques et réduira le nombre d'explorations irradiantes préopératoires.

Rubrique de classement : ETUDE PROSPECTIVE DE FAISABILITE

Mots-clés : Fusion d'image, angio-navigation, AOMI, endovasculaire, revascularisation fémoro-poplité

Mots-clés anglais MeSH : Image fusion, Endovascular procedures, Peripheral Artery Disease (PAD)

Président : Monsieur le Professeur Jean-Philippe VERHOYE

JURY :
 Assesseurs : Monsieur le Docteur Adrien KALADJI [directeur de thèse]
 Monsieur le Docteur Alain CARDON
 Monsieur le Docteur Antoine LUCAS
 Monsieur le Professeur Jean-Yves GAUVRIT
 Monsieur le Professeur Yann GOUEFFIC