



HAL
open science

Supraclusion : bases diagnostiques, objectifs et solutions thérapeutiques

Tom Onghena

► **To cite this version:**

Tom Onghena. Supraclusion : bases diagnostiques, objectifs et solutions thérapeutiques. Chirurgie. 2019. dumas-02142603

HAL Id: dumas-02142603

<https://dumas.ccsd.cnrs.fr/dumas-02142603v1>

Submitted on 28 May 2019

HAL is a multi-disciplinary open access archive for the deposit and dissemination of scientific research documents, whether they are published or not. The documents may come from teaching and research institutions in France or abroad, or from public or private research centers.

L'archive ouverte pluridisciplinaire **HAL**, est destinée au dépôt et à la diffusion de documents scientifiques de niveau recherche, publiés ou non, émanant des établissements d'enseignement et de recherche français ou étrangers, des laboratoires publics ou privés.



Distributed under a Creative Commons Attribution - NonCommercial - NoDerivatives 4.0 International License

ACADEMIE d'AIX-MARSEILLE

Supraclusion :
bases diagnostiques, objectifs
et solutions thérapeutiques

THESE

Présentée et publiquement soutenue devant la

Faculté d'Odontologie de Marseille
(Doyen : Monsieur le Professeur Jacques Dejou)

Aix Marseille Université
(Président : Monsieur le Professeur Yvon Berland)

Le 12 avril 2019

par

ONGHENA Tom

né le 06 août 1994

à RENNES

Pour obtenir le Diplôme d'Etat de Docteur en Chirurgie Dentaire

Examineurs de la These :

Président : Monsieur le Professeur J.D. ORTHLIEB

Assesseurs : Monsieur le Professeur B. FOTI
Monsieur le Docteur M. LE GALL
Madame le Docteur D. BACHET

Membre invité : Monsieur le Docteur R. MATTERA

ADMINISTRATION

Mise à jour : février 2019

DOYENS HONORAIRES	Professeur	R. SANGIUOLO†
	Professeur	H. ZATTARA
	Professeur	A. SALVADORI
DOYEN	Professeur	J. DEJOU
VICE – DOYEN CHARGE DES ENSEIGNEMENTS DIRECTEUR DU DEPARTEMENT DE FORMATION INITIALE	Professeur	J.D. ORTHLIEB
VICE – DOYEN CHARGE DE LA RECHERCHE DIRECTEUR DU DEPARTEMENT DE LA RECHERCHE	Professeur	C. TARDIEU
DIRECTEUR DU DEPARTEMENT DE FORMATION CONTINUE	Professeur	V. MONNET-CORTI
CHARGES DE MISSION RELATIONS INTERNATIONALES	Professeur	A. RASKIN
RESPONSABLE DES SERVICES ADMINISTRATIFS ET TECHNIQUES	Madame	K. LEONI

LISTE DES ENSEIGNANTS

56^{ème} SECTION : DEVELOPPEMENT, CROISSANCE ET PREVENTION

56.01 ODONTOLOGIE PÉDIATRIQUE ET ORTHOPÉDIE DENTO-FACIALE

ODONTOLOGIE PÉDIATRIQUE

<i>Professeur</i>	C. TARDIEU *	<i>Assistant</i>	H. AL AZAWI
<i>Maître de Conférences</i>	D. BANDON	<i>Assistant</i>	E. CASAZZA
<i>Maître de Conférences</i>	A. CAMOIN		
<i>Maître de Conférences</i>	A. CHAFAIE		
<i>Maître de Conférences</i>	I. BLANCHET		
<i>associé</i>			

ORTHOPÉDIE DENTO-FACIALE

<i>Maître de Conférences</i>	M. LE GALL *	<i>Assistant</i>	M. BARBERO
<i>Maître de Conférences</i>	J. BOHAR	<i>Assistant</i>	I. CAMBON
<i>Maître de Conférences</i>	J. GAUBERT	<i>Assistant</i>	D. DORISON-BACHET
<i>Maître de Conférences</i>	C. PHILIP-ALLIEZ	<i>Assistant</i>	L. LEVY
		<i>Assistant</i>	R. MATTERA
		<i>Assistant</i>	M. VINAÏ

56.02 PRÉVENTION - ÉPIDÉMIOLOGIE - ÉCONOMIE DE LA SANTÉ - ODONTOLOGIE LÉGALE

<i>Professeur</i>	B. FOTI *	<i>Assistant</i>	T. DRAUSSIN
<i>Professeur</i>	D. TARDIVO		

57^{ème} SECTION :

CHIRURGIE ORALE ; PARODONTOLOGIE ; BIOLOGIE ORALE

57.01 CHIRURGIE ORALE ; PARODONTOLOGIE ; BIOLOGIE ORALE

CHIRURGIE ORALE

<i>Maître de Conférences</i>	P. ROCHE-POGGI*	<i>Assistant</i>	R. CASTRO
<i>Maître de Conférences</i>	J. H. CATHERINE	<i>Assistant</i>	M. HADJ-SAÏD
<i>Maître de Conférences</i>	D. BELLONI	<i>Assistant</i>	Y. ROMANET
<i>Maître de Conférences</i>	F. CAMPANA		
<i>Maître de Conférences associé</i>	R. LAN		

PARODONTOLOGIE

<i>Professeur</i>	V. MONNET-CORTI *	<i>Assistant</i>	A. BOYER
		<i>Assistant</i>	C. DUMAS
		<i>Assistant</i>	S. MELLOUL
		<i>Assistant</i>	L. THOLOZAN

BIOLOGIE ORALE (Responsable Pr. Imad ABOUT)

<i>Maître de Conférences</i>	P. LAURENT	<i>Assistant</i>	C. LE FOURNIS
------------------------------	------------	------------------	---------------

58^{ème} SECTION :

REHABILITATION ORALE

58.01 DENTISTERIE RESTAURATRICE, ENDODONTIE, PROTHESES, FONCTION-DYSFONTION, IMAGERIE, BIOMATÉRIAUX

DENTISTERIE RESTAURATRICE, ENDODONTIE

<i>Professeur</i>	F. BUKIET *	<i>Assistant</i>	B. BALLESTER
<i>Professeur</i>	H. TASSERY	<i>Assistant</i>	H. DE BELENET
<i>Maître de Conférences</i>	G. ABOUDHARAM	<i>Assistant</i>	A. DEVICTOR
<i>Maître de Conférences</i>	M. GUIVARC'H	<i>Assistant</i>	S. MANSOUR
<i>Maître de Conférences</i>	C. PIGNOLY	<i>Assistant</i>	L. MICHEL-ROLLET
<i>Maître de Conférences</i>	L. POMMEL	<i>Assistant</i>	V. PILLIOL
<i>Maître de Conférences</i>	E. TERRER		

PROTHÈSE

<i>Professeur</i>	M. RUQUET *	<i>Assistant</i>	N. CHAUDESAYGUES
<i>Maître de Conférences</i>	G. LABORDE	<i>Assistant</i>	M. DODDS
<i>Maître de Conférences</i>	M. LAURENT	<i>Assistant</i>	C. MANSUY-DALMAS
<i>Maître de Conférences</i>	G. MAILLE	<i>Assistant</i>	C. MENSE
<i>Maître de Conférences</i>	B.E. PRECKEL	<i>Assistant</i>	A. REPETTO
<i>Maître de Conférences</i>	G. STEPHAN	<i>Assistant</i>	A. SETTE
<i>Maître de Conférences</i>	P. TAVITIAN	<i>Assistant</i>	F. SILVESTRI
<i>Maître de Conférences</i>	A. TOSELLO		

FONCTION-DYSFONTION, IMAGERIE, BIOMATÉRIAUX

<i>Professeur</i>	J. DEJOU	<i>Assistant</i>	M. JEANY
<i>Professeur</i>	J. D. ORTHLIEB *		
<i>Professeur</i>	A. RASKIN		
<i>Maître de Conférences</i>	T. GIRAUD		
<i>Maître de Conférences</i>	A. GIRAUDEAU		
<i>Maître de Conférences</i>	B. JACQUOT		
<i>Maître de Conférences</i>	J. P. RÉ		

65^{ème} SECTION : BIOLOGIE CELLULAIRE

PROFESSEUR

I. ABOUT

RESPONSABLE PROFIL BIOLOGIE ORALE

REMERCIEMENTS

A Monsieur le Professeur Jean-Daniel ORTHLIEB,

Président de thèse,

Docteur en Chirurgie-Dentaire,

Professeur des universités à la Faculté d'Odontologie de Marseille,

Praticien Hospitalier,

Docteur en Sciences Odontologiques

Docteur de l'Université de la Méditerranée

Vice Doyen chargé des enseignements

Directeur du département de formation initiale

Responsable de l'unité fonctionnelle d'Odontologie Polyvalente, pavillon d'Odontologie,

CHU La Timone – APHM

Membre de l'European Academy of craniomandibular disorders

Président de l' « International Academy of Advanced Interdisciplinary Dentistry »

Pour me faire l'honneur de présider ce jury de thèse,

Pour votre passion pour notre métier, qui comme vous le dites, fait partie intégrante de l'occlusodontie,

Pour votre patience et pour votre dévouement permanent à notre égard, et dans la qualité de notre formation,

Pour m'avoir accordé un peu de votre temps et vos précieux conseils,

Pour la richesse de votre enseignement,

Sachez toute l'admiration que j'ai à votre égard,

A monsieur le Professeur FOTI,

Jury de thèse,

Docteur en Chirurgie-Dentaire,

Professeur des universités à la Faculté d'Odontologie de Marseille,

Praticien Hospitalier,

Enseignant – chercheur statutaire de l'Unité Mixte de Recherche 7268

Unité de Formation et de Recherche d'Odontologie de Marseille

Commission scientifique

Habilitation à Diriger des Recherches

Conseil de gouvernance du Master-recherche en Anthropologie biologique

Responsable de l'U.F. d'Odontologie chirurgicale du Pôle d'Odontologie/Hôpital de La Timone

Pour m'avoir fait l'honneur d'accepter sans hésiter de faire partie de mon jury de thèse,

Pour votre disponibilité, votre réactivité et votre sympathie,

Pour votre engagement dans notre formation universitaire,

Et enfin merci pour la confiance que vous m'avez accordée,

A Madame le Docteur Damienne DORISON-BACHET,

Directeur de thèse.

*Docteur en Chirurgie-Dentaire, Spécialiste Qualifié en Orthopédie Dento-Faciale,
Assistant Hospitalo Universitaire à la Faculté d'Odontologie de Marseille,
Membre titulaire au Collège Européen d'Orthodontie (CEO),*

Pour m'avoir fait l'honneur de diriger ce travail de thèse,

Pour m'avoir soutenu et encouragé dans la réalisation de mon travail,

*Pour votre gentillesse, vos qualités humaines d'écoute et de compréhension et votre
bienveillance,*

Pour votre disponibilité et votre réactivité à notre égard,

*Pour votre sérieux, votre rigueur et votre implication dans la qualité de notre
enseignement,*

*Pour votre respect sans faille des délais serrés de relecture des documents que je vous ai
adressés,*

Pour votre expertise et vos précieux conseils cliniques,

Enfin sachez tous le respect que j'ai à votre égard,

A Monsieur le Docteur Michel LE GALL,

Jury de thèse,

*Docteur en Chirurgie-Dentaire, Spécialiste Qualifié en Orthopédie Dento-Faciale
Maitre de Conférence des universités à la Faculté d'Odontologie de Marseille,
Praticien Hospitalier,
Doctorat en Mécaniques Energétiques,
Habilitation à Diriger la Recherche,
Laboratoire de Biomécanique Appliquée,
Coordonnateur interrégion Sud du DES d'ODF,
Responsable hospitalo-universitaire de l'UF d'orthopédie dento-faciale,*

Pour me faire l'honneur de participer à ce jury de thèse,

Pour avoir grandement contribué à ma venue à Marseille,

Pour m'avoir chaleureusement accueilli dans votre service,

Pour la gentillesse et les qualités humaines dont vous faites preuve à notre égard,

Pour votre passion partagée pour notre discipline,

Pour votre efficacité et votre rapidité dans la relecture de ma thèse,

Pour votre pédagogie et votre dévouement permanent à la qualité de notre formation,

Pour la qualité et la rigueur scientifique de votre enseignement,

Pour le pragmatisme de vos conseils et surtout la richesse de nos échanges,

Pour l'énergie et le dynamisme que vous apportez à notre service,

Sachez enfin l'admiration que j'ai pour vous et la fierté que j'ai de pouvoir bénéficier de votre enseignement,

A Monsieur le Docteur Rémi MATTERA,

Membre invité,

*Docteur en Chirurgie-Dentaire, Spécialiste Qualifié en Orthopédie Dento-Faciale,
Assistant Hospitalo Universitaire à la Faculté d'Odontologie de Marseille,*

Pour me faire l'honneur de participer à ma thèse,

Pour m'avoir épaulé dans la réalisation de mon travail,

Pour ta disponibilité et pour ta gentillesse,

Pour ta bonne humeur et ta patience à notre égard,

Pour le pragmatisme dont tu sais faire preuve,

Pour la qualité et la justesse de tes remarques,

Pour tes conseils cliniques avisés,

Pour n'être pas seulement un enseignant mais également un ami,

Maman,

D'abord merci pour ton amour inconditionnel,
Merci pour ta présence, ton dévouement et pour ton soutien indéfectible,
Grâce à toi, je n'ai manqué de rien, et tu m'as transmis le goût du voyage et de la découverte.
Merci pour la qualité et la richesse de nos échanges, pour m'avoir vu grandir, et avoir contribué à ce que je suis, mais aussi pour ton énergie et ton dynamisme que je n'ai retrouvé chez personne d'autre. J'admire énormément, les capacités de dépassement de toi dont tu sais faire preuve, enfin, tes performances sportives (Marathons, Triathlons et half-Iron man, Ultra-Trails, Swimruns...): il paraît que le génôme mitochondrial est transmis par la mère, grand bien m'en fasse ! ! ;) Ta détermination et ton courage sont des qualités exemplaires pour Eva et pour moi. Enfin, je sais que tout n'a pas été simple pour toi et je ne te remercierai jamais assez d'avoir toujours été présente pour moi.

Papa,

Merci pour les valeurs et l'éducation que tu m'as fournie.
La liberté que tu m'as laissé conquérir par moi même, m'a donné des ailes.
Je voudrais aussi te remercier pour les connaissances que tu m'as transmises (radiologie, nature, botanique, bricolage...). Merci également pour ta générosité à mon égard, et aussi pour la détermination et le courage et la débrouillardise dont tu sais faire preuve qui m'ont servi d'exemple. Ta passion pour ton métier et ton dévouement pour tes patients, m'ont beaucoup inspiré. Enfin même si j'aurais peut être aimé passer d'avantage de temps avec toi, merci de m'avoir laissé une grande famille, qui constitue à mes yeux, une immense richesse.

Edgar,

C'est une grande fierté de t'avoir comme frère,
Je suis admiratif de tes compétences en programmation et en informatique, et je sais déjà vers qui me tourner pour créer le site internet de mon futur cabinet ;)
Je suis vraiment heureux de voir que tu as trouvé une voie, un domaine et des amis qui te correspondent.

Eva,

Je suis très fier de t'avoir pour sœur,
J'admire beaucoup ta force mentale mais aussi physique !
On sait de qui tu tiens ta détermination à toute épreuve (et ton sale caractère ;)) : le sang serbe, breton et corse, ça fait un sacré mélange ! J'apprécie beaucoup ta maturité ainsi que tes capacités d'adaptation et ta sociabilité. Je suis persuadé que tu iras loin et j'ai une entière confiance en toi pour l'avenir ! Tu me manques souvent, j'ai hâte que tu sois plus grande pour que tu puisses me rendre visite dans le Sud ! :))

Céleste,

Ma petite sœur adorée! ^^
Une fille dans la famille, c'est longtemps ce qui a manqué chez papa, pour le coup, je dois dire qu'avec toi on a été servi! Haha ! J'espère que ça n'a pas été trop dur d'être élevée parmi 4 gars comme nous! Toute petite déjà, tu avais toujours, le mot et la parole juste, j'ai toujours aimé parler avec toi ! Tu sais beaucoup de choses et tu as toujours fait preuve d'une grande gentillesse et de beaucoup maturité pour ton âge. Tu possèdes pleins de qualités mais ne prend pas trop la grosse tête tout de même! ;)

Ulysse,

Le petit dernier !
Le plus terrible, le plus agité, mais aussi le plus drôle! Mais derrière ce pitre se trouve un cerveau qui tourne très vite et surtout qui cache un grand coeur et une belle personne. Hâte de refaire des parties de foot avec toi dans le jardin et des expéditions en kayak sur le Meu!
Crois en toi, fais-toi confiance et tu iras là où tu le souhaites ! ;)

Jules,

Mon double ! Ha ha

J'ai l'impression me revoir petit à travers toi, tu fais les mêmes choses, au même âge, sans qu'on se concerte et souvent je dois le dire, en mieux! ;) En effet, je dois avouer que tes flèches héritées des Sioux, sont beaucoup plus jolies et performantes que celles que j'ai pu faire ! Et le silencieux que tu as fabriqué pour la 22 Lr est juste incroyable ! J'ai hâte de retourner chasser le ragondin avec toi, à la lunette, cette fois !

A 3 ans déjà, tu m'impressionnais par ton endurance quand tu nous suivais sur des kilomètres en randonnée et ensuite quand tu t'es découvert une passion pour l'entomologie ! J'apprécie beaucoup ta gentillesse, ta sensibilité, et enfin ta patience et ton amour pour la nature et les animaux. Je suis persuadé que quoique tu puisses faire, tu seras un très bon praticien, avec de grandes qualités humaines.

Claire,

J'ai pu me rendre compte par le passé que ce n'était pas évident pour une femme d'accepter des enfants qui n'étaient pas les siens. En ce sens, je voudrais particulièrement te remercier au nom de mes frères et moi-même d'être toujours restée gentille et bienveillante à notre égard. Je suis très heureux que tu fasses partie de notre famille, qui depuis ton arrivée n'a cessé d'être de plus en plus harmonieuse. J'ai toujours beaucoup apprécié ta présence et la richesse de nos discussions. J'affectionne particulièrement ton sens de l'esthétisme et du design qui ont contribué à faire de notre maison de campagne, un havre de paix et de raffinement plutôt qu'un repère pour « bouseux » ! Ha ha ! Grâce à toi nous avons également eu l'occasion découvrir, un fabuleux pays, le Portugal !

Je suis particulièrement heureux de te voir t'épanouir professionnellement et c'est avec beaucoup de fierté que je te nomme Coach certifié de la Casa Onghena (CCO) ! ;)

Je vous souhaite sincèrement à papa et toi le meilleur pour l'avenir.

Marc,

Je souhaiterais également te remercier d'avoir su (ou dû, à toi de me le dire Ha ha) accepter le petit garçon à fort caractère que j'ai parfois pu être. Je te suis particulièrement reconnaissant d'avoir contribué à me faire passer mon enfance parmi les plus beaux endroits de Bretagne : Dinard, Saint-Briac et la côte Nord. Tu m'as donné goût à la mer et à la navigation et grâce à toi, j'ai pu harpenter les plus belles îles bretonnes et anglo-normandes pour traquer le bar ou encore pratiquer le Wakeboard. Tu as contribué à ma passion pour la pêche sportive (même si c'était malgré toi au début, souviens-toi nos débats entre ma volonté de pêcher aux leurres et toi au vif avant que tu finisses par prendre le pli ;) J'ai beaucoup apprécié tes capacités d'organisation et de rigueur pour organiser les magnifiques voyages que l'on a pu faire en famille. Plus récemment, je t'ai vu avec joie te reprendre une passion pour le windsurf, sport dans lequel tu as l'air de t'épanouir ! J'espère que tu ne m'en voudras, ce n'est pas faute d'avoir essayé mais j'ai choisi le Kite ! J'espère qu'on aura l'occasion un jour, de faire une course Wind foil vs Kite foil !

Manou,

Merci d'être là, tu es la seule grand-mère qui me reste et je suis heureux que tu puisses être présente parmi nous. Tu as su faire preuve de beaucoup de courage ces derniers temps depuis le départ de ton mari, car si nous avons tous été très affectés, tu l'es d'autant plus que tu as partagé sa vie depuis tes 19 ans... J'apprécie beaucoup nos discussions dans lesquelles tu fais preuve de beaucoup de sagesse et de pragmatisme, et à travers tes mots, tu me donnes l'impression qu'il est encore là. Je suis rassuré de voir que tu continues ton bout de chemin avec beaucoup de force et de courage. Garde ton dynamisme, continue à voyager et il faut qu'on arrive à se voir plus régulièrement. Je t'aime fort !

Baba,

Parce que j'aurais tant aimé que tu sois parmi nous, tu as été un pilier pour notre famille, et ton départ s'est lourdement fait ressentir, tu me manques, et j'en ai les larmes aux yeux, rien qu'à écrire ces quelques mots. Je sais que tu aurais été particulièrement fier de moi. Je te remercie pour les valeurs que tu as pu me transmettre, ton courage, ta foi en la vie et ta bienveillance à tout épreuve. J'avais une grande admiration pour tes qualités humaines, tes compétences hors du commun et ta persévérance dans l'exercice de ton art. Aujourd'hui tu n'es plus parmi nous mais les oeuvres que tu as faites par la force de ton travail demeurent. La spiritualité dont tu savais faire preuve m'a beaucoup touché, tu ne nous parlais pas vraiment avec des mots mais surtout avec le coeur et c'était suffisant. Certes, j'aurais aimé en savoir plus sur ton histoire et sur nos origines mais je sais que tu préférerais occulter cette période de ta vie. Enfin merci pour tout, ton sourire malicieux, ta bonne humeur à toute épreuve nous manquera tous mais je sais que ta bonne étoile veille sur nous.

Christine,

Je suis vraiment content que tu puisses être là. Tu as toujours été présente pour moi dans les moments importants et je t'en suis particulièrement reconnaissant. Merci pour ta générosité, merci de m'avoir défendu quand j'en avais besoin. J'ai de bons souvenirs d'enfance chez toi avec mes cousins. J'espère que tu sauras te remettre de ce qui vient de t'arriver et aller de l'avant.

José et Gérard,

La plus bronzée de mes tantes, pourtant habitant on ne peut plus au Nord de la France ! ^^ Je suis touché de ta présence également. J'ai de nombreux souvenirs heureux en famille chez toi, à Fort-Mahont tant dans ton ancienne pharmacie lorsque j'étais petit, que dans ta grande demeure (aujourd'hui la résidence Blablacar Ha Ha) ou encore dernièrement dans la jolie maison que tu t'es fait construire. Merci pour ta gentillesse et de nous avoir toujours chaleureusement accordé ton hospitalité. Tu as fait preuve de beaucoup de courage ces dernières années, j'espère que tout se passera bien pour toi et pour Gérard que j'appréciais énormément.

Bertrand et Corine,

Merci d'être présents en ce moment important pour moi. J'ai de très bons souvenirs souvenir de nombreux réveillons passés à Cahon, en votre présence. Vous avez toujours su rassembler régulièrement notre famille et merci pour cela. Je vous souhaite le meilleur pour la suite.

Sandy et Jacques,

Didine ! La star ! Ha ha J'espère que tu pourras être présente parmi nous, même si je sais que c'est indépendant de ta volonté. Merci pour ton amour et ta gentillesse de tous les instants à mon égard. J'ai pleins de super souvenirs en famille avec toi. Dommage qu'on se voit moins ces derniers temps. Il faut que je vienne faire la fête avec vous, j'ai pas mal progressé dans ce domaine ces derniers temps !! Ha Ha !

Jacques, j'ai toujours apprécié ta gentillesse et ta sympathie à mon égard ! Je vous souhaite le meilleur pour ces prochaines années et surtout le plus important, la santé.

Catherine et Jean-François,

Kaki et JF ! Ca me fait particulièrement plaisir, que vous soyez là parmi nous ! Que de bons souvenirs passés en votre présence et tant de fous rires ! Merci pour ça ! Vous avez votre place avec ma famille car c'est presque comme si vous en faisiez parti depuis toutes ces années passées ensemble ! Je vous souhaite le meilleur pour la suite à commencer pour un beau mariage !

Adeline et JR,

Tu es comme ma cousine, je t'ai vu grandir et traverser les grandes étapes de ta vie (P1, Internat, Thèse...), étapes par lesquelles comme tu peux le voir je passe également ! J'aurais aussi aimé te voir ici à ma thèse ! Je suis particulièrement heureux que tu aies rencontré l'amour et je vous souhaite le meilleur pour la suite à commencer par un beau mariage!

Victor,

On a tellement de bons souvenirs d'enfance ensemble ! Je crois qu'on peut raisonnablement dire qu'on a fait les 400 coups ! Ha Ha !

Hâte de retourner chasser et pêcher avec toi et faire un ball Trap mais avec un casque cette fois ! Mon tympan se souvient encore de notre dernière virée ! Il faut qu'on se fasse ce voyage à Amsterdam et sur les lacs Irlandais un de ces jours ! Tu es quelqu'un de débrouillard et volontaire donc je ne me fais pas de soucis pour toi pour la suite ! Je suis heureux de voir que tu t'épanouis dans un domaine qui te plaît. Je te souhaite pleins de bonnes choses et de nouvelles rencontres ;)

Louise,

Domage que tu n'aies pu être présente mais je sais que c'est indépendant de ta volonté. Merci de nous avoir supporté mon cousin et moi pendant tant d'années ! Ha ha
Je suis content de voir que tu t'épanouis tant dans ta vie personnelle que professionnelle.

Solène et Simon,

Je suis très heureux que vous soyez parmi nous, cela me ramène plusieurs années auparavant lorsque je t'ai vu passé par toutes ces étapes ! ^^

J'ai toujours apprécié discuter avec vous et votre vision très saine de la vie (Peace and Love mais c'est devenu quelque peu desuet me semble-t-il mdr). Merci également Simon pour ta sympathie, j'ai beaucoup apprécié nos discussions pêche ou nos sorties chasse dans la baie d'Authie.

Martin,

Tellement déçu que tu ne puisses être là ! Satané période fiscale ! ^^

La vérité, nous aussi on en a fait des belles cousines! On passait des supers moments dans le Sud, dommage qu'on aie moins l'occasion de se voir ces derniers temps avec le boulot. Ravi d'avoir pu contribuer à ton « trafic » de Rollex, la vérité, dans quelques années, je te ferai signe ! ;)

Louis,

Le petit cousin, qui doit avoir bien grandi depuis le temps ! Hâte de te revoir ! Ca fait un bail ! Tu as toujours été un petit malin, je sais que tu iras loin ;)

Richard et Martine,

Je suis très touché que vous fassiez le déplacement ! En effet on se voit beaucoup moins depuis que je suis dans le Sud, ce qui est dommage car je vous appréciais beaucoup !

Vous êtes des gens très courageux, volontaires et d'une extrême gentillesse ! Je vous souhaite tous mes vœux de bonheur pour la suite et au plaisir de se retrouver à la Rochelle ou chez Papa et Claire!

Le club des cinq,

Je crois qu'à lui seul, il mérite un message puisque c'est une entité inédite, unique et indivisible! ^^ Je pense que les choses se sont très bien faites pour nous ! Tant de personnalités différentes et complémentaires réunies en une seule promo, c'est pour le moins atypique et bougrement intelligent ! On a toujours su rester soudé et composer avec nos différences et former quelque chose très fort ! Merci pour tous ces bons moments partagés ensemble ! Et longue vie au club des cinq, un pour tous et tous pour un !!! Je vous aime fort !

Marie,

La gentillesse (ou la hargne) incarnée ! (private joke;) Plus sérieusement, j'ai été très heureux de faire ta connaissance, tu es vraiment une fille super ! J'apprécie beaucoup ta douceur et ta sympathie et tes capacités organisationnelles, domaine dans lequel comme tu as pu le voir j'excelle ! Ha Ha ! C'est toujours un plaisir d'échanger avec toi, et nos gardes d'urgences même si certaines furent plus intenses que d'autres restent de très bons souvenirs ! J'adore la justesse de tes imitations allant de Gaubert à Golum qui me font exploser de rire ! Et tu es également une très bonne partenaire de Rock et bientôt de Salsa Porto Ricaine ! ;) Je te souhaite plein de bonheur pour la suite et je compte bien vous revoir dans quelques années avec Jérôme pour se faire des barbecues et kiter dans le Var !

Fanny,

Que dire ?! Ha Ha ! La star, la Cannoise, l'instagrammeuse, la future Invisalign gold provideuse (Fais gaffe comme tu as pu le voir dans ma thèse, le contrôle de Torque n'est pas encore très abouti ;) , je pense que tu préfères ces appellations à la «Sudiste»! ;)

Mais derrière tout ces clichés se cache un grand coeur qui mérite d'être connue !

J'ai été vraiment content d'avoir fait ta connaissance ! Tu es vraiment une fille sportive et dynamique avec de nombreuses qualités ! Et j'ai été ravi grâce à toi de rencontrer Arthur et Hugo et leur amis que j'apprécie beaucoup ! Je vous souhaite pleins de bonnes choses par la suite !

Erwan,

« Le mât dans la tempête » sans hésiter, c'est toi !!! Tu n'as jamais failli à ton rôle ! Rien que pour ça, merci ! Toujours partant pour un apéro, un cocktail, un glam, une améliorée à l'internat, une pause piscine, une virée à moto, un truc improvisé, ces sessions de surf inoubliables... Bref libre comme l'air et indomptable comme le vent ! T'es aussi le meilleur story teller que je connaisse, la bêtise ou la blague sur le boût de lèvres, toujours prête à fuser pour notre plus grand plaisir! Notre point commun ? galériens sur certains points, la résilience ça nous connaît ! Force et honneur ! Ha Ha ! Garde ton grain de folie, ça fait tout ton charme ! ;)

Pierre,

Un caractère fort qui en rencontre un autre, au début, ça donne inévitablement quelques clashes aussi drôles que mémorables ! Les prochaines fois, on sort le pop corn ! Ha ha Malgré cela, on a vite su passer outre nos différences pour se trouver de nombreux points communs ! Ce que j'apprécie le plus chez toi c'est indéniablement ta clairvoyance, ta sincérité et surtout ta fiabilité! Si je devais garder un souvenir avec toi, ça serait sans hésiter ce 15 Juillet 2018 ! Tu sais ce jour ou dès les premières lueurs de l'aube, au début de notre périple aussi fou qu'irréfléchi, tu arborais fièrement cette encore unique étoile sur ton T-shirt sans même imaginer ce qui allait arriver par la suite... Ce jour là, on est passé par toutes les sentiments :de l'exhaltation, au désespoir quand nous étions perdu dans une faille sous un soleil de plomb au milieu de nul part, à cours d'eau, puis la douleur quand j'ai traversée ma chaussure avec le pieu, la colère, le dépassement de nous même, puis enfin la joie d'être allé au bout en un temps record pour terminer tous ensemble par l'extase de la victoire des bleus !

Matthias,

Le futur doyen ! Marseillais, je l'espère pour toi même si tu survivrais sans problèmes à la vie Parisienne (Plus que moi ! Mdr) ! ;) Une très bonne rencontre grâce à l'internat ! Dès le début on a été soudé ! J'ai beaucoup apprécié nos soirées à l'internat ou nos virées entre mecs ! Merci pour ton implication dans la défense de nos droits ! Et longue vie aux internes odonto Marseillais !

Aux internes ODF,

Une grande famille ! **Caro, Raph', Sophie, Annaelle, Côme et Sabrina !**

Merci pour votre bonne humeur, vos cris stridents, vos caractères bien trempés, tous les détails passionnants dont vous nous faites part malgré vous (sic ! Ha Ha) mais aussi pour vos grains de folie et votre grand coeur !

Les DES1, **Agathe, Justine, Julie et Maria !** Vous êtes charmantes et drôle toutes les 4 et il règne une atmosphère très sereine et agréable dans le service depuis votre arrivée ! Mais ce n'est que le début, on a encore pleins de trucs cools à vivre !

Des bises à tous !;)

Aux service ODF : Hervé, Irène, Linda, Badra, Carole, Sandrine,

Merci pour votre bonne humeur, votre patience et votre dévouement à gérer nos dossier et protéger du vol nos superbes pinces coupantes acérées et nos magnifiques turbines ! Ha Ha ! Bisous

Aux internes MBD,

Fanny, Luc, Camille et Matthias, Nadia vous formez une super équipe sincèrement ! Toujours un plaisir de vous croiser et d'échanger à vous ! Faudrait qu'on s'organise un truc tous ensemble un de ces jours !

Aux internes Chir,

Estelle et Emilie ! Le duo de choc ! Vous êtes des filles super ! Dynamiques et avec pleins de qualités ! Ne changez rien ! ;)

Adrien,

Une super rencontre avec quelqu'un de top, pédagogue et impliqué mais surtout sympathique et particulièrement compétent ! Quand tu veux pour une sortie Paddle surf ou dans les Calanques !!

Pascal,

Un plaisir de se voir ailleurs que sur FB ! J'ai été particulièrement honoré d'être élu plus jeune administrateur d'un groupe de plus de 8500 membres à tes côtés ainsi qu'à celui de personnes telles que Pr Monnet-Corti ou encore Jean-Marc et bien d'autres ! J'ai une profonde admiration pour ta passion pour ton métier, ton professionnalisme dans ta spécialité si complémentaire de la notre et ton humanisme ! Au plaisir de se croiser dans le Var ou ailleurs!

Solène, alias Nitagroove ;)

J'ai trouvé mon double ! Une hyper active au féminin ! Ha Ha

Future dentiste, tennis women, DJ de renommée étudiante, avec déjà un passage à la radio, Nitagroove a de beaux jours et sets devant elle ! J'ai adoré notre sortie Paddle et les trop bonnes crêpes des Lecques face à la mer. La prochaine étape c'est que tu te remettes au surf comme toute Saint-Cyrienne qui se respecte et qu'on se fasse le chemin des douaniers jusqu'à Bandol ! ;) Trop content que tu viennes mixer sur notre catamaran pour le typodont, ça va être du très très lourd !!!

Louis,

Interne en medecine et pisciniste ! Ha ha ! Une belle recontre au bord de celle de l'internat ! Merci de contribuer à l'intégration de tous les internes dans ce bel environnement dont nous disposons !! Toujours très cool de se retrouver à une améliorée ou soirée d'internes ! A très vite mon pote, fais signe si tu as besoin de bras pour faire de cette piscine notre petit coin de paradis à tous !;)

Anne-Cha,

Un sang, un bulldozer au féminin ! Tu es la nageuse avec les plus gros bonnets de bain que je connaisse ! Ha Ha Ha ! Plus sérieusement, super rencontre, tu es une fille top, dynamique, pleine de volonté et avec un grand coeur ! Tu es inarrêtable en natation, un vrai petit moteur hors bord ! Super souvenirs ensemble à la Mud Day ou aux arènes de Nîmes! Je m'en veux encore de n'avoir pu être présent à ta thèse qui semblait mémorable et je m'en mords encore les doigts d'autant plus que je sais que toi tu seras là ! Gros bisous et à plus pour de nouvelles aventures iodées !!!;)

Mazel,

Une très belle rencontre! A ce qu'on dit je ne t'ai pas rencontré en pleine force de l'âge mais le Mazel « édulcoré » est très clairement un gars qui mérite d'être connu ! Mec, je crois que tu es le seul mec à disposer d'une photo de mes doigts de pieds palmés dans ton tel ! Ha Ha ! Ce Monte Cristo ensemble c'était tellement incroyable !!! L'an prochain on remet ça ! Le swimrun du Verdon, ça va être la foliiiiie ! Continue de me faire rêver avec tes histoires ! Longue vie à Raph' et toi, vous deux, ça sonne comme une évidence ! ;)

Jérôme et Luc,

Super rencontre les gars ! Vous êtes top tous les 2 ! Vraiment sympa et super cool ! Toujours un plaisir d'être à vos côtés ! J'espère vraiment qu'on se retrouvera à rider à l'Almanarre tous les 3 un jour !

Simon,

Une belle rencontre grâce à l'internat et à Pierre ! Mec t'es un grand fou et j'adore ça ! T'es l'archétype du balecouillisme Taylor Durdonnien ! Ha Ha ! Un fêtard endurant ça c'est important ! Content d'avoir fait ta crémaillère, ton appart est grave stylé champion ! A très vite !

Pierre et Sarah,

Meeeeeec si je dois te remercier d'une chose c'est de m'avoir hébergé et fait découvrir Marseille juste avant l'internat ! C'est clairement ce qui a contribué à me faire venir ici, ville ou je n'avais jamais mis les pieds auparavant ! Ca a aussi été l'occasion de rencontrer un mec top, dynamique, qui va toujours de l'avant! Et qui fait du kiiiiite ! Pas encore eu l'occasion de faire les Glénans mais ça serait un énorme kif ! Super content d'avoir eu l'occasion de te rencontrer également Sarah ! T'es une fille top ! Motivée, sympa et compétente, c'est toujours un plaisir de t'adresser des patients comme de vous voir tous les 2 !

Arthur,

Comme un frère ! Déjà 11 ans d'amitiés et tant de choses partagées ! Tellement de sorties pêches aux leurres, de jour comme de nuit, des sorties « gansgta fishing » (le no-kill ça justifiait tout ! Mdr) à escalader les barbelés et à se cacher pour éviter de se prendre un coup de calibre 12, esquiver les balles de golf, redouter un lacher de chiens ou la réprimande d'un garde chasse et même quelques podiums de concours partagés (j'ai retrouvé des photos dossiers ha ha) ! Je suis content de voir que tu t'épanouis à Barcelone et que tu es entouré d'une super bande de potes que j'apprécie beaucoup ! Trop hâte de revenir à votre coloc !;)

A tout mes potes Rennais, Alex, Marie, Astrid, Mélanie, Jouz, Greg, Julien, Sophie, Mathou, Mathilde, Caro, Victor, Tyber, Matthieu, Etienne, Steeve, PAB, et bien d'autres...

Merci pour ces 5 merveilleuses années d'externat passées ensemble, tout ces bons souvenirs ensemble, ces soirées inoubliables, les skis fac, votre thèse Alex et Marie, les compêts de Natation, ces baby-foot à la cafet', les tours en Wake Park, votre venue à Dinard, ces fous rires en TP, sur la plage... Rien que de repenser à tout cela me rend nostalgique ! Je sais que la plupart n'ont pu faire le déplacement mais on aura bien d'autres occasion de se revoir en Bretagne ou dans le Sud les amis ! Merci pour tout !;)

Valou, J-Sé, Antho et les copains Marseillais,

Première rencontre avec toi Val' au petit pav' avec tes potes de Nouvelle Calédo ! Puis après avoir été kiné du CNM, tu es devenu officiellement le mien ! Ha Ha Ha ! Désormais grâce à tes compétences en bioméca (je pensais que ça n'existait qu'en orthodontie !) du sport, je cavale comme un bouquetin dans les Calanques ! Vous faites tous une très bonne équipe et c'est toujours un plaisir de vous voir pour déconner entre Nordiques expatriés dans le Sud !

Léa,

Une très belle rencontre au pavillon! T'es une fille gentille, charmante et particulièrement courageuse ! Je garde un très bon souvenir de la soirée avec Lyria au théâtre Sylvain l'an dernier ! Je te souhaite de tout coeur la réussite que tu mérites à l'internat cette année ! En espérant t'avoir comme co-interne Chir l'an prochain ! ;)

Lazare,

Une super rencontre également ! Un gars toujours souriant mais surtout très attachant ! J'aime beaucoup ta façon de voir la vie et le recul que tu prends sur les choses! ;)

Nico,

Le meilleur photographe de super cars que je connaisse ! Tu es d'ailleurs un instagrammer incontournable dans ce domaine ! ;) J'ai adoré notre virée au sommet de Marseilleveyre, je t'avoue qu'à certains moments je n'étais pas certain de t'amener au sommet mais tu as tenu le coup ! Et le sunset en haut en valait la peine !!! ;)

Gazan,

Un sang ce Gazan !!! On a pas eu l'occasion de se voir souvent mais c'est toujours un plaisir ! Garde ta bonne humeur et ta gentillesse mec!! Un molosse de presque 2m mais qui ferait pas de mal à une mouche ! Bouffe pas tout les petits fours à mon pot de thèse quand même gros stp! Ha Ha !

SOMMAIRE :

<u>I-INTRODUCTION</u>	1
<u>II-ELEMENTS DIAGNOSTIQUES DE LA SUPRACLUSION</u>	2
A. Définitions	2
B. Moyens diagnostiques	4
1. L'examen exobuccal	
2. L'examen endobuccal	
3. Les examens complémentaires	
C- Diagnostic positif	13
1. Supra-alvéolie des incisives maxillaires	
2. Supra-alvéolie des incisives d'origine mandibulaire	
3. Infra-alvéolie des molaires maxillaires et/ou mandibulaire	
4. Supraclusion d'origine mixte ; supra-alvéolie incisives maxillaires et/ou mandibulaire avec ou sans infra-alvéolie maxillaire et ou mandibulaire	
D- Diagnostic étiologique	15
1. Croissance faciale et mandibulaire	
2. L'environnement neuro-musculaire	
3. Etiologie dentaire	
E- La classe II division 2, une entité particulière	27
<u>III- OBJECTIFS ET INDICATIONS THERAPEUTIQUES</u>	28
A. Favoriser la croissance faciale	29
1. Dans le sens vertical	
2. Dans le sens sagittal	
B. Conséquences de la supraclusion	30
1. Dysfonctions temporo-mandibulaires (DTM)	
2. Problèmes parodontaux	
3. Usures dentaires	
4. Enjeux prothétiques	
C. Mouvements orthodontiques et options thérapeutiques possibles ..	35
1. L'ingression incisive maxillaire et/ou mandibulaire	
2. La vestibuloversion incisive maxillaire et/ou mandibulaires	
3. L'égression molaire maxillaire et/ou mandibulaire	
4. Les coronoplasties additives ou soustractives	

D. Arbre décisionnel	45
1. Facteurs squelettiques	
2. Facteurs dento-alvéolaires	
3. Facteurs esthétiques	
4. Résumé	
<u>IV- MOYENS THERAPEUTIQUES</u>	46
A. Traitements préventifs	46
B. Traitements interceptif	46
1. La plaque inter-incisive	
2. La plaque rétro-incisive	
3. Les éducateurs fonctionnels	
C. Traitements correctifs	51
1. Technique par arc droits	
2. Techniques segmentées	
3. Les surélévations occlusales collées	
4. Les plans inclinés retro-incisif	
5. Les forces directionnelles	
6. L'orthodontie linguale	
7. Les aligneurs dans le traitement de la supraclusion	
8. Les mini-vis associées aux techniques multi-attaches	
9. Apport des techniques chirurgicales	
<u>V- RECIDIVES DE LA SUPRACLUSION</u>	84
<u>VI- CONTENTION</u>	86
<u>VII- CONCLUSION</u>	89
<u>VIII- BIBLIOGRAPHIE</u>	I
<u>IX- ICONOGRAPHIE</u>	XI

I- INTRODUCTION

La supraclusion incisive est une malocclusion fréquente affectant la dimension verticale, rarement isolée, elle est souvent associée à des anomalies de la dimension antéro-postérieure et transversale. Elle correspond à un excès de recouvrement antérieur.

Un examen clinique exobuccal et endobuccal en statique et dynamique, aidé par les analyses esthétiques et enfin céphalométriques sont essentiels. Ils permettent de prendre en considération le schéma squelettique vertical et antéro-postérieur dans lequel s'inscrit la supraclusion, ainsi que les éventuels facteurs dysfonctionnels. Tout ceci est nécessaire à la mise en place d'une thérapeutique appropriée et individualisée au patient. Une fois les diagnostics positifs et étiologiques posés, les appareils orthodontiques seront choisis en fonction des objectifs thérapeutiques spécifiques et leurs effets biomécaniques devront être connus et maîtrisés afin d'obtenir les mouvements dentaires qui répondront aux objectifs de traitement globaux sur le plan occlusal, esthétique et fonctionnel.

La supraclusion constitue un véritable verrou occlusal qui limite la croissance et la cinématique mandibulaire. Ainsi tout l'enjeu du traitement sera donc de corriger l'étiologie de manière concomitante à l'excès de recouvrement afin d'optimiser la croissance faciale et ainsi rétablir des conditions occlusales favorables à l'équilibre articulaire et dento-parodontal tout en s'efforçant de respecter, d'améliorer et de prévoir l'esthétique du sourire et son évolution à court, moyen mais aussi à long terme.

La récurrence de la supraclusion demeure néanmoins fréquente et devra être connue, prévue et maîtrisée grâce aux critères occlusaux de fin de traitement, à l'élimination des facteurs dysfonctionnels et à une contention appropriée.

II- ELEMENTS DIAGNOSTIQUES DE LA SUPRACLUSION

A. Définitions

Le recouvrement antérieur (**h**) correspond à la distance entre les bords libres des incisives maxillaires et mandibulaires parallèlement au plan horizontal (*Fig. 1*).

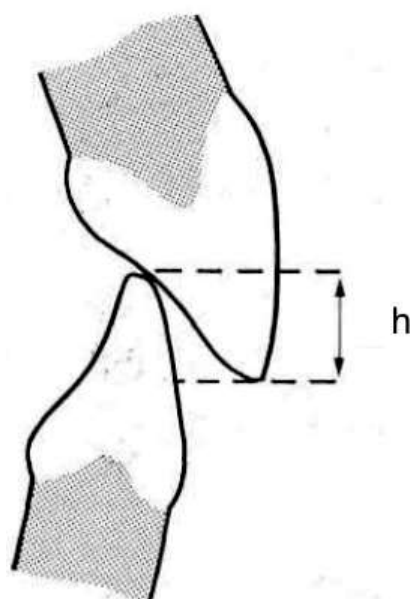


Figure 1 : Recouvrement antérieur quantifié en mm par la hauteur h.

PHILLIPE estimait qu'il y avait excès de recouvrement dès lors que celui-ci dépassait 2 ou 3 mm [1]

Pour **POSSELT** [2], le recouvrement normal, établi statistiquement peut varier de 2 jusqu'à 4 mm.

Pour **MARGUELLES-BONNET**, « le contact se situe idéalement à la jonction du 1/3 moyen et du 1/3 supérieur de la hauteur de l'incisive maxillaire » [3]

ORTHLIEB et col. ont proposé la classification des variations du recouvrement incisif suivante, [61],[62] :

Classification des variations du recouvrement incisif en OIM :

- S : Supraclusion (excès de recouvrement) : > 5 mm
- N : Normalité : 3 à 4 mm
- I : Insuffisance de recouvrement : < 3 mm
- B : Béance : < 0 mm

Mais pour ce dernier, quand il s'agit de réfléchir à son incidence pathogène et donc à un éventuel besoin thérapeutique, il est indispensable de corrélater le recouvrement au surplomb antérieur et à la pente de guidage, éléments formant le triangle de **SLAVICEK** (Fig. 2).

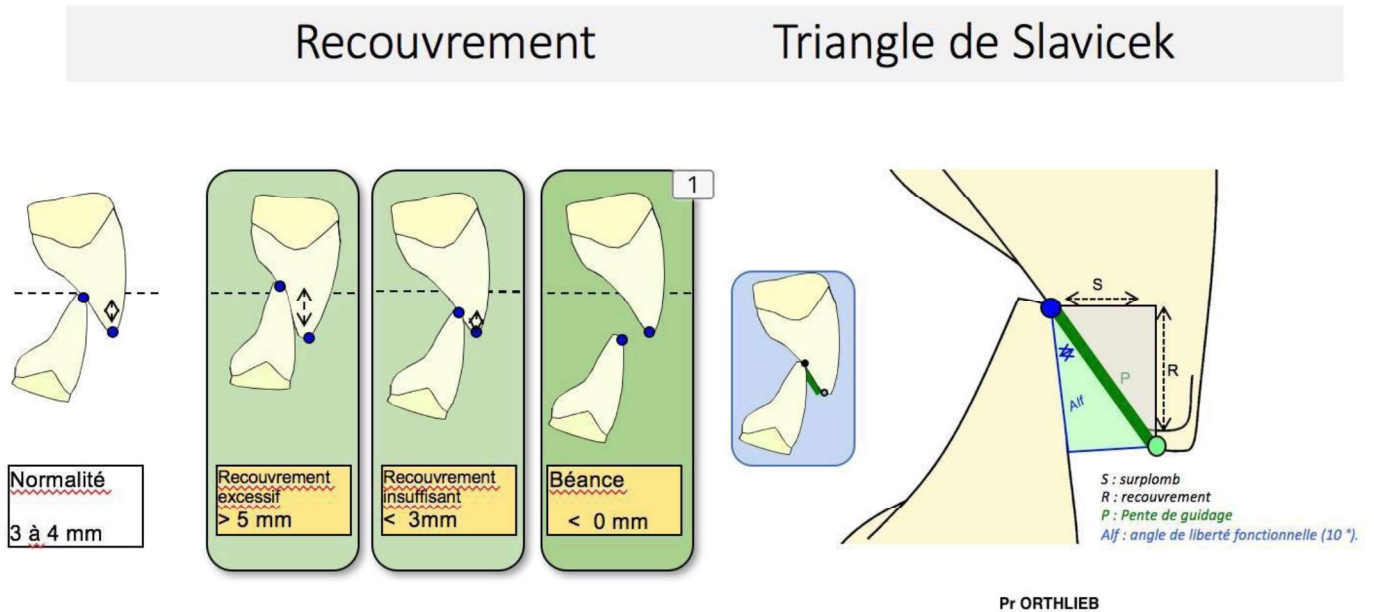


Figure 2 : Corrélation entre l'évaluation du recouvrement, le surplomb et la pente de guidage d'après **ORTHLIEB**.

NANDA [4] quand à lui décrit différents degrés de sévérité :

- Un recouvrement de 5 à 25% est considéré comme normal.
- Un recouvrement de 25 à 40% est augmenté mais n'impose pas de traitement lorsque la cinématique mandibulaire n'est pas perturbée.
- Au delà de 40%, il est excessif. Il pourra être à l'origine de problèmes articulaires et occlusaux plus complexes et sévères s'il n'est pas corrigé. La forme la plus sévère de la supraclusion est un recouvrement total des incisives mandibulaires par les incisives maxillaires.

BAZIN et **BRUNNER** [5] ont proposé une définition plus fonctionnelle et considèrent un excès de recouvrement antérieur lorsqu'en bout à bout incisif, la désocclusion molaire est supérieure à 2 mm.

La raison d'être du recouvrement incisif est d'assurer la désocclusion des molaires lors de la propulsion mandibulaire, or, l'importance de la désocclusion que le recouvrement incisif doit guider dépend de plusieurs facteurs [1] :

- la hauteur d'engrènement des prémolaires et molaires ;
- la profondeur de la courbe de Spee ;
- l'inclinaison de la pente condylienne.

La supraclusion est une malocclusion fréquente : elle concerne 36 à 40% des enfants en denture temporaire [4]. Elle tend à s'aggraver avec la dentition mixte puis diminue en denture permanente [6]. Elle est retrouvée dans environ 40% des malocclusions adultes mais seulement 13% sont concernés par un recouvrement total [4].

B. Les moyens diagnostiques

1. L'examen exobuccal

a) De face

On évaluera d'abord la forme globale du visage de face, dans les faces hypodivergentes, il est généralement plutôt carré, puis on mesurera l'étage ophryon-sous nasal et sous nasal-menton qui est généralement diminué traduisant un hypo-développement vertical antérieur (Fig. 3). On recherchera également une accentuation des plis faciaux comme le sillon labio-mentonnier et généralement une occlusion labiale au repos [7].

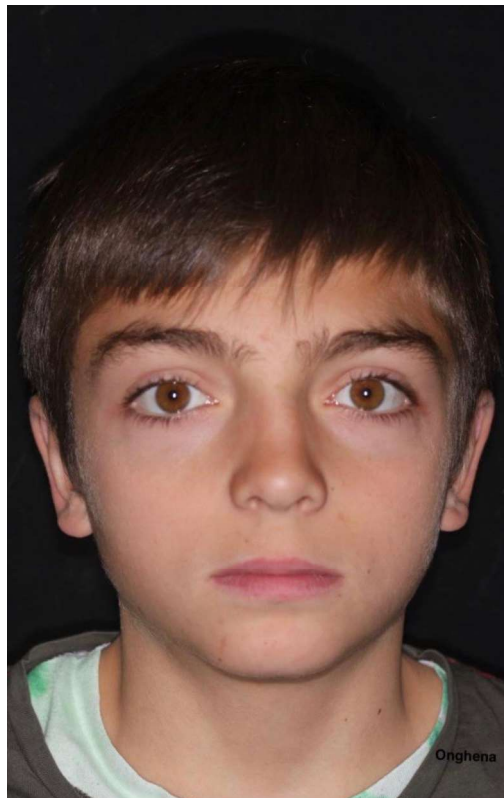


Figure 3 : Patient hypodivergent avec un visage carré, bien développé dans la dimension transversale, et un étage inférieur diminué.

b) De profil

De profil on confirmera les hauteurs faciales antérieures totale, inférieure et supérieure, l'égalité des étages, le développement de la face postérieure : la hauteur faciale postérieure est évaluée entre le conduit auditif et l'angle mandibulaire visuellement et par palpation du bord postérieur du ramus, et enfin l'aspect des plis faciaux. On évaluera également l'inclinaison et la forme du bord mandibulaire : le bord mandibulaire est plus ou moins incliné en bas et en avant. Il est normalement tangent à la partie inférieure de l'occipital qui peut être repérée à la palpation. Son inclinaison et sa forme sont des indicateurs de la direction de croissance [7].

c) Du sourire

L'examen clinique exobuccal au repos et en occlusion est complété par un examen du sourire de face et de profil qui permet de replacer la denture dans le contexte facial. Cette analyse fonctionnelle est essentielle dans la détermination des divers objectifs de positionnement incisif [7].

Dans le cas où le patient présente une supraclusion incisive, on évaluera toujours la ligne du sourire à la recherche d'un sourire gingival. Selon **FRADEANI**, un sourire agréable découvre complètement les dents maxillaires et environ 1 mm de tissus gingivaux [8].

Ainsi la présence d'un sourire gingival pourra orienter l'orthodontiste sur l'origine maxillaire de la supraclusion qui peut avoir plusieurs causes : soit une éruption passive incomplète, un accroissement gingival, une lèvre supérieure courte, une supra-alvéolie maxillaire, ou enfin un véritable excès vertical antérieur squelettique d'origine maxillaire [9].

Une étude de **LIEBART** en 2004 a montré que si 42% des patients présentaient une ligne du sourire basse lors d'un sourire posé, lors d'un sourire spontané plus de 30% présentaient une ligne du sourire haute ou très haute correspondant au sourire gingival [70].

Ainsi comme le montre la *Figure 4*, se concentrer uniquement sur le sourire posé ou social, induirait une sous-estimation de la ligne du sourire et pourrait influencer sur une thérapeutique inadéquate [71].



Figure 4 : Différence d'exposition gingivale entre un sourire posé et spontané. a), b), c) : sourire posé, la ligne du sourire est basse. d), e), f) : sourire spontané, la ligne du sourire est maintenant haute [71].

Cependant il peut parfois être difficile de faire sourire un patient de manière spontanée sur de simples clichés photographiques, c'est pourquoi l'apport de support vidéos peut s'avérer utile (voir partie **II-B.3.b**).

De plus, il peut être intéressant de garder en tête certains facteurs et indices anatomiques pouvant faire suspecter la présence d'un sourire gingival [71], seulement par l'analyse du visage du patient et de son profil tel qu'un étage inférieur augmenté, une lèvre courte, une exposition importante des incisives centrales maxillaires au repos...

Il est important de prendre en compte l'évolution et le vieillissement du sourire. Chez l'enfant, la visibilité des dents mandibulaires est considérée comme anormale, en ce sens, la visibilité excessive de ces dernières pourrait préjuger d'une participation mandibulaire de la supraclusion incisive.

Tandis qu'avec l'âge, les modifications de la tonicité des téguments exposent d'avantage les dents mandibulaires lors du sourire [10].

2. L'examen clinique endo-buccal.

Le diagnostic de la supraclusion s'établit avant tout sur les vues inter-arcades de face. Au maxillaire la supraclusion peut concerner les quatre incisives ou être étendue à l'ensemble du bloc incisivo-canin (Fig. 5).

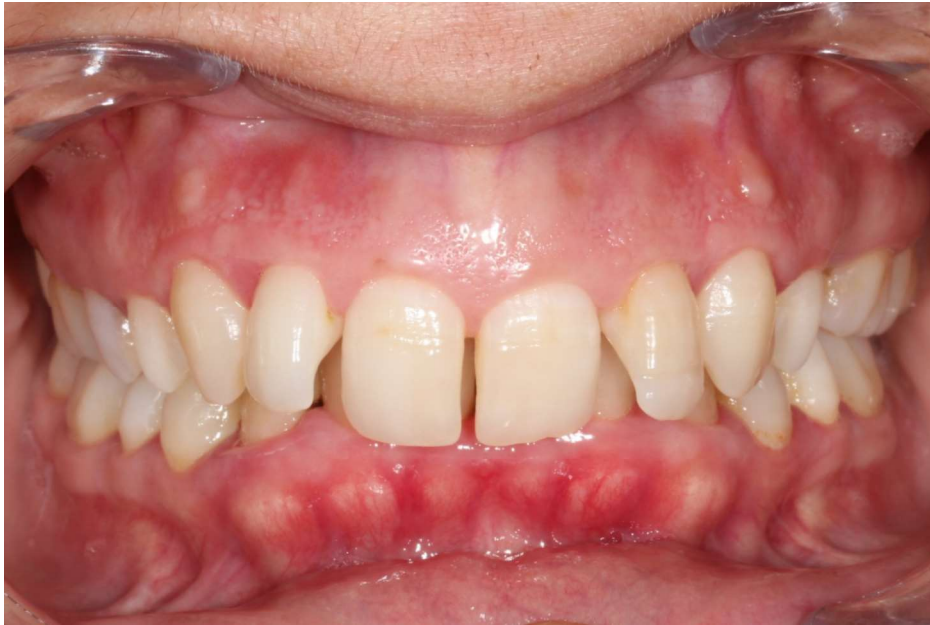

Figure 5 : Patient de l'APHM. Supraclusion totale (100%).

3. Examens complémentaires

a) L'examen phonatoire : phonème « EMMA » et visibilité des incisives

Le sourire n'est pas l'unique baromètre de la beauté du visage. S'y ajoute en effet la phonation qui expose aussi les dents. Ce souci esthétique est d'autant plus important que, si l'on peut cacher des dents disgracieuses lorsque l'on sourit, il est bien plus difficile de se contrôler et de les dissimuler en parlant [10]. Les tests phonétiques classiques («M», «F», «V» et «S») présentent des limites ; en effet si ces tests sont d'une aide précieuse au diagnostic en dentisterie, en particulier pour la position des dents prothétiques maxillaires. [8], ils ne permettent pas d'apprécier la participation des incisives mandibulaires car elles y sont invisibles. C'est en effet sur le son «A» que les couronnes cliniques du groupe incisivo-canin mandibulaire vont se dévoiler [11]. D'où l'idée d'initier une conversation «amicale» face à son patient pour observer comment les dents mandibulaires sont exposées. ZACHRISSON propose de demander au patient de prononcer le prénom Emma plusieurs fois : «Emma-Emma-Emma» et d'observer l'exposition dentaire sur le «A» final (Fig. 6) [14].

b) L'enregistrement vidéo

Pour analyser encore plus précisément la participation des incisives mandibulaires lors de la phonation, **SACKSTEIN** suggère d'opter pour un enregistrement vidéo [12],[13].

Cette solution fait désormais l'objet d'évaluations et contribuera à mieux saisir l'évolution des malocclusions et du vieillissement. À court terme, elle paraît difficilement envisageable dans les cabinets d'orthodontie qui, au-delà de la question matérielle, ne sont pas toujours organisés pour filmer ou pour conserver des films dans les dossiers patients.

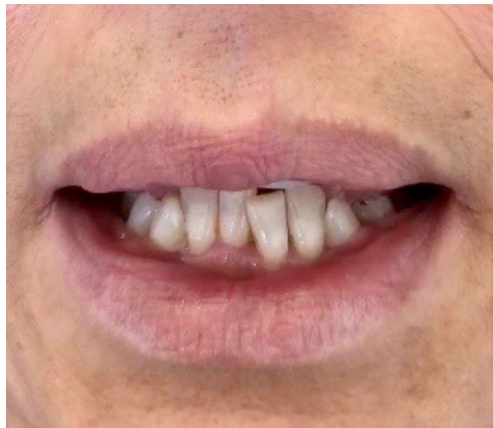

Figure 6 : Photo extraite d'un enregistrement vidéo d'une patiente de l'APHM de 45 ans, prononçant le phonème « Emma ». Elle est gênée par l'encombrement mandibulaire et la visibilité de la gencive mandibulaire lors de la phonation. Un alignement/nivellement orthodontique mandibulaire est indiqué.

c) Les moulages d'étude en plâtre ou numérique

En plâtre, ou numérique (*Fig. 7*), ils permettent :

- de mesurer avec plus de précision avec l'aide d'un pied à coulisse et en procédant de la même façon que pour l'examen endobuccal le recouvrement incisif ;
- d'avoir une vue postérieure de la supraclusion incisive (*Fig. 8*) et notamment faciliter le diagnostic d'une morsure palatine [15] ;
- de déterminer la participation du plan occlusal supérieur, inférieur ou des 2 à la supraclusion ;
- d'évaluer la profondeur de la courbe de Spee, de la pente incisive et des reliefs cuspidiens ;
- de calculer la Dysharmonie Dento-Dentaire par l'indice de Bolton ;
- et de calculer la Dysharmonie Dents-Arcade.

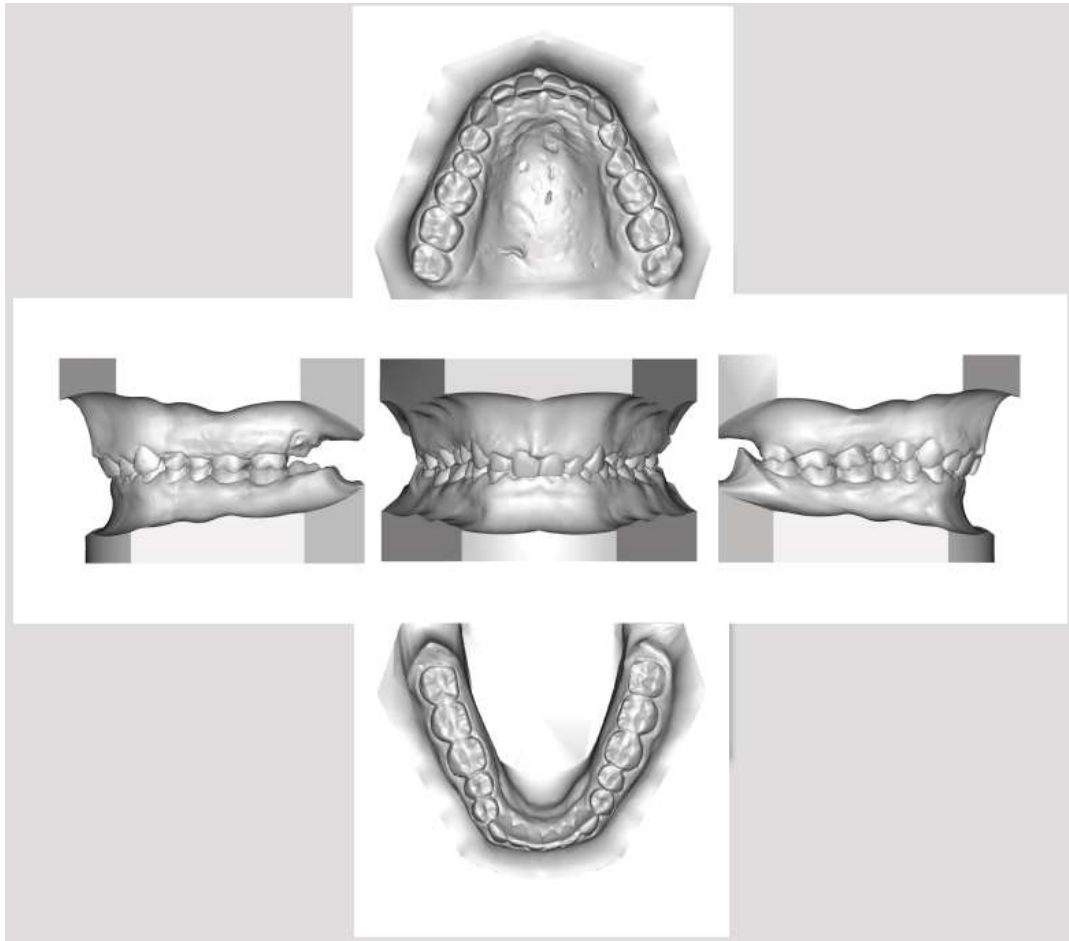


Figure 7 : Modèles numériques d'un patient présentant une supraocclusion de 90%.

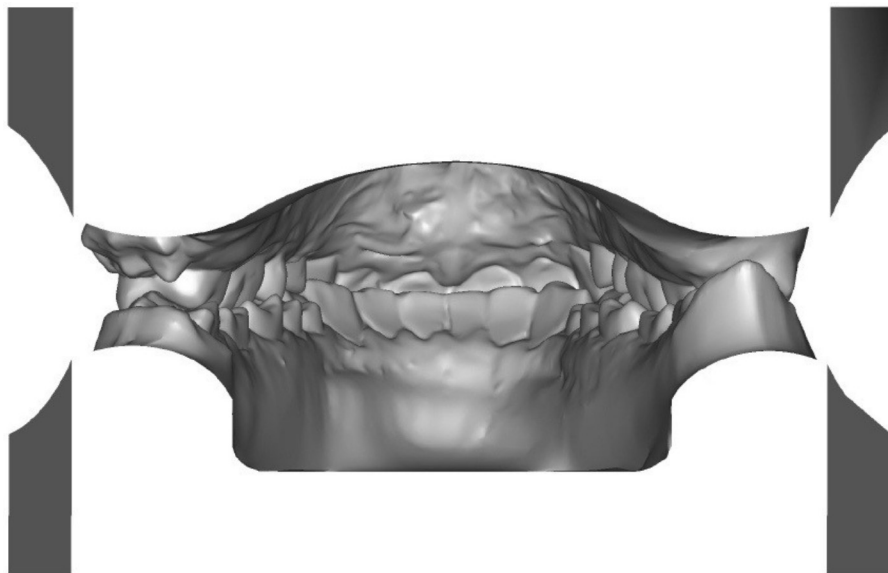


Figure 8 : Modèle numérique du même patient en vue palatine, objectivant l'absence de morsure palatine.

d) La Téléradiographie de profil

L'appréciation clinique du recouvrement incisif se complète d'une évaluation céphalométrique d'abord qualitative, puis enfin quantitative afin de préciser le diagnostic. Il faut cependant garder à l'esprit d'après **ZACHRISSON** que si l'attention des praticiens a longtemps été focalisée sur les composantes dento-alvéolaire et squelettique du patient, la prise en compte explicite de l'esthétique au sein d'un modèle centré sur les tissus mous représente actuellement un changement de paradigme [14].

Un recouvrement incisif excessif peut s'expliquer par une supra-alvéolie maxillaire et/ou mandibulaire, une infra-alvéolie molaire et enfin par un schéma squelettique hypodivergent. Ces éléments sont appréciables sur la téléradiographie de profil.

Il existe une multitude d'analyses céphalométriques permettant d'apprécier la divergence faciale et l'importance du recouvrement incisif et son origine mais également les axes incisifs. Nous allons décrire 3 méthodes simples permettant d'affiner notre diagnostic de supraclusion, la première est qualitative, les 2 suivantes sont dimensionnelles.

L'analyse de RICKETTS

Sur la téléradiographie en occlusion pour évaluer de manière simple l'origine maxillaire, mandibulaire ou mixte de la supraclusion, on peut utiliser le plan occlusal de **RICKETTS** : plan bissectant les recouvrements molaires et canines ou molaire-prémolaire ou molaire-molaire temporaire (Fig. 9). Il permet d'objectiver simplement l'origine maxillaire, mandibulaire ou mixte de la supra-alvéolie.

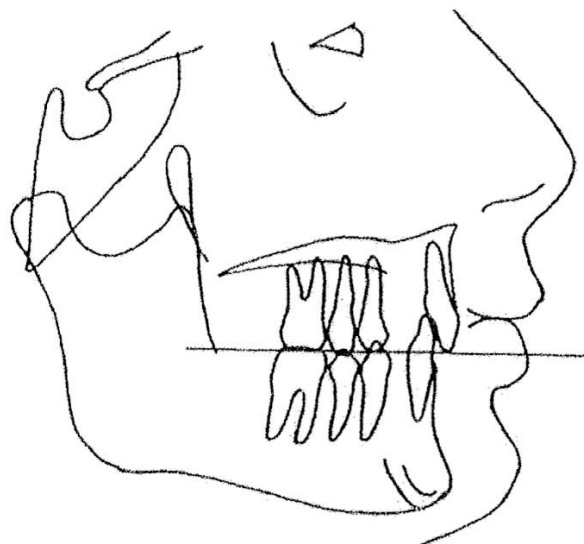


Figure 9 : Plan occlusal d'après Ricketts [16]. Ici on objective une supra-alvéolie mandibulaire, avec une position très occlusale des incisives inférieures par rapport au plan occlusal. Il faudra également y associer les analyses dimensionnelles pour une évaluation squelettique de la dimension verticale.

L'analyse de TWEED

L'analyse de Tweed propose une analyse simplifiée basée sur la mesure de l'angle FMA, formé par le plan mandibulaire et le plan de référence de Francfort. La valeur normale du FMA est comprise entre 22° et 28°. En deçà de 22°, le schéma squelettique hypodivergent est confirmé [17].

L'analyse de BJÖRK-STEINER

Plus précise, elle est dite « bio-dynamique ». Elle permet une analyse des rapports verticaux squelettiques maxillaires et mandibulaires entre eux et par rapport à la base du crâne. De plus, elle permet une évaluation des compensations dento-alvéolaires des arcades maxillaire et mandibulaire indépendamment l'une de l'autre [25].

La position des incisives supérieures et inférieures dans la dimension verticale entraîne une bascule variable des plans d'occlusion maxillaire et mandibulaire. C'est la raison pour laquelle il paraît plus intéressant de dissocier ces 2 plans plutôt que d'utiliser un plan moyen.

Ainsi ces plans d'occlusion sont étudiés par rapport aux plans squelettiques correspondants qui sont les supports naturels des structures alvéolo-dentaires.

Le plan d'occlusion supérieur Ols est tracé du bord libre de l'incisive centrale supérieure au milieu de la cuspide mésio-vestibulaire de la première molaire supérieure tandis que le plan d'occlusion inférieur Oli est tracé à partir du bord libre de l'incisive centrale inférieure jusqu'au milieu de la cuspide disto-vestibulaire de la première molaire inférieure (Fig. 10).

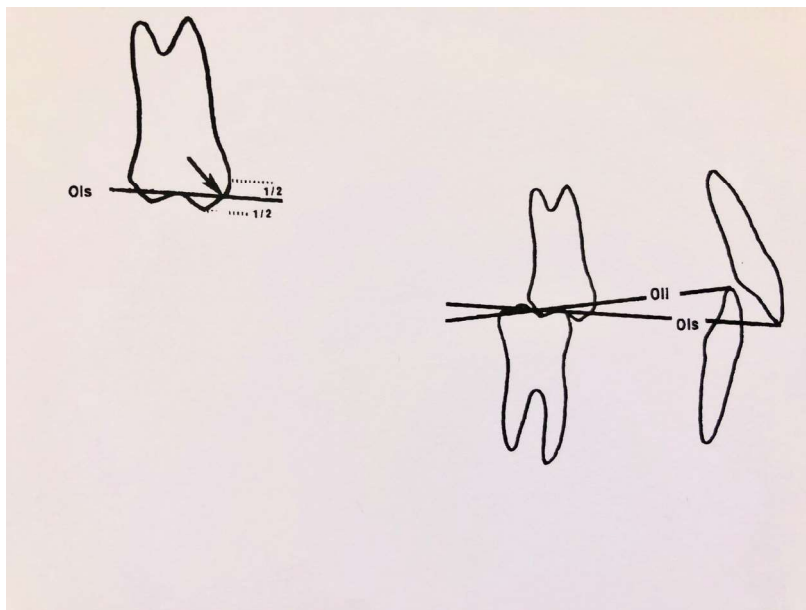


Figure 10 : tracé distinctif des plans occlusaux maxillaire et mandibulaire.

On évaluera tout d'abord l'angle formé par le **Plan palatin** et le **Plan d'occlusion supérieur** aussi appelé **Ans-Pns / Ols** (Fig. 11)

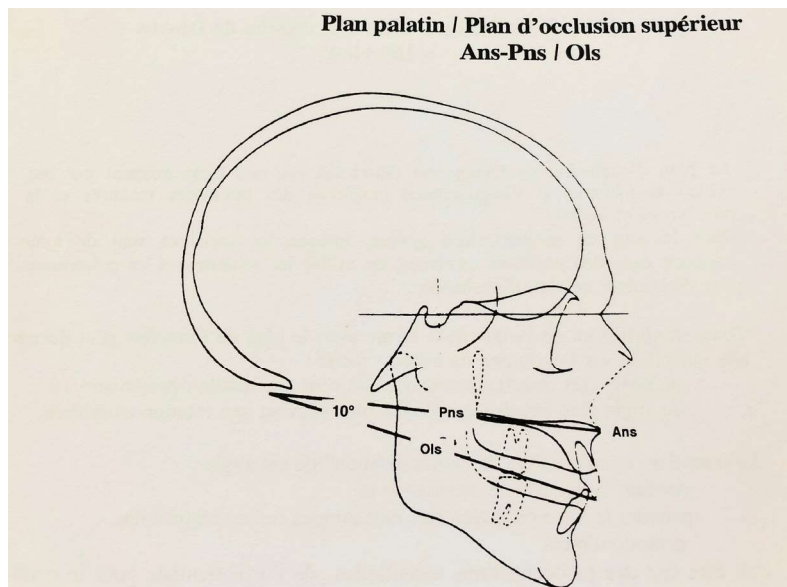


Figure 11 : Schéma du Plan palatin et du Plan d'occlusion supérieur

$$\text{Ans-Pns / Ols} = 10^\circ \pm 4^\circ$$

Toute modification de cet angle résulte soit :

- d'une égression ou ingression des incisives supérieures ;
- soit d'une égression ou ingression des molaires ;
- ou enfin d'une bascule du plan palatin qui devra être vérifiée par rapport à la base du crâne.

On évaluera ensuite l'angle formé par le **plan mandibulaire** et le **plan d'occlusion inférieur** aussi appelé **MP/Oli** (Fig. 12).

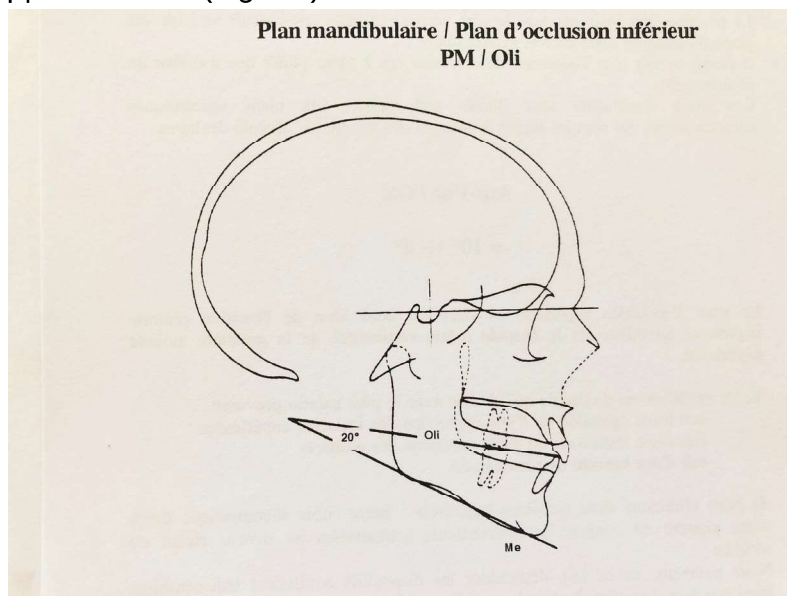


Figure 12 : Schéma du Plan mandibulaire et du Plan d'occlusion inférieur :

$$\text{MP/Oli} = 20^\circ \pm 5^\circ$$

Cet angle, comme le précédent permet, d'apprécier la position verticale des molaires et des incisives mandibulaires par rapport au plan mandibulaire.

Toute modification de cet angle résulte soit :

- d'une égression ou ingression des incisives inférieures ;
- soit d'une égression ou ingression des molaires mandibulaires ;
- ou enfin d'une bascule du plan mandibulaire qui devra être vérifiée par rapport à la base du crâne.

C-Diagnostic positif

1. Supra-alvéolie des incisives maxillaires

Toutes les typologies faciales peuvent être rencontrées.

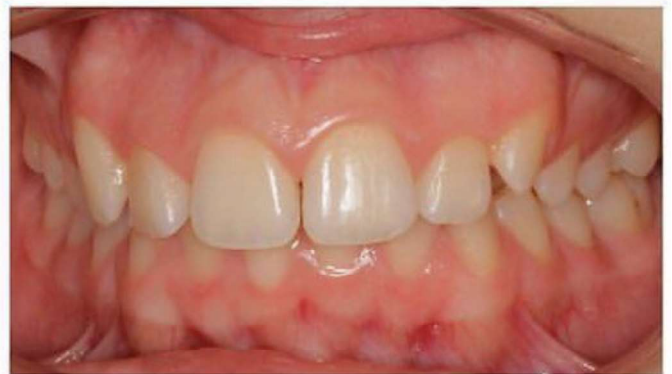
Les bords libres des incisives maxillaires dépassent généralement, le stomion de plus de 2-4 mm, au repos et lors de la phonation. Cette remarque est bien entendu à pondérer en fonction de l'âge et du sexe du patient. En effet avec le vieillissement, du fait de l'usure dentaire, et de la ptose cutanée, le bord libre des incisives maxillaires tendent à devenir moins visibles ; chez la femme, les bords libres dépassent la lèvre supérieure de manière plus importante comparativement à l'homme [30].

Elle concerne généralement les 2 incisives centrales, mais peut aussi inclure les 2 incisives latérales ou concerner l'ensemble du bloc incisivo-canin.

La courbe de Spee, visualisée sur le moulage inférieur n'est pas accentuée. Les bords libres des incisives supérieures sont au dessous du plan d'occlusion de Ricketts et du plan d'occlusion esthétique et fonctionnel (voir chapitre **III-D.4.**) [49],[147].

On retrouve fréquemment un sourire gingival associé (Fig. 13).

L'espace libre d'inocclusion molaire, visualisé sur téléradiographie sagittale en position de repos est normal soit d'1,8 mm environ d'après **THOMSON** [50].



Dr Stuart FROST

Figure 13 : Supra-alvéolie des incisives maxillaires caractérisée par un sourire gingival.

2. Supra-alvéolie des incisives d'origine mandibulaire

Elle semble être fréquente.

L'étage inférieur de la face est normal ou diminué.

Les bords libres des incisives supérieures sont bien positionnés par rapport au stomion, alors que les bords libres des incisives inférieures sont sensiblement au dessus du plan d'occlusion de Ricketts et du plan d'occlusion esthétique et fonctionnel sur la téléradiographie de profil [50],[147].

La courbe de Spee est accentuée [49].

Les incisives et même parfois la gencive mandibulaire sont particulièrement exposées lors de la phonation (Fig. 14).

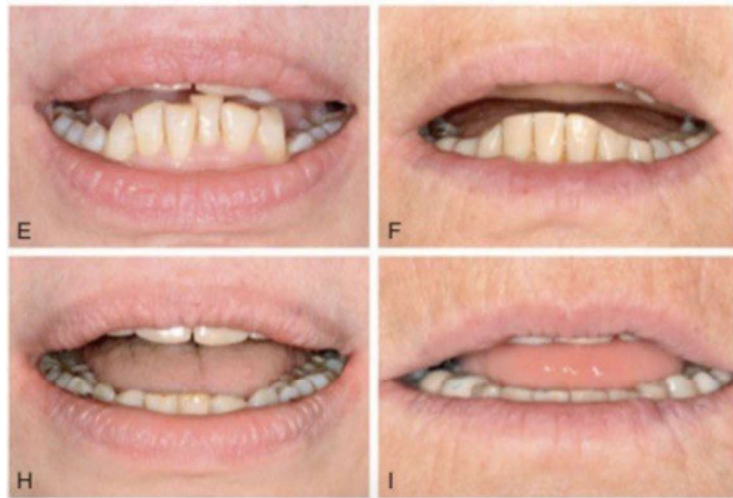

Figure 14 : **E, F** : Patients adultes présentant une supra-alvéolie mandibulaire particulièrement disgracieuse lors de la phonation ; **H,I** : Vue après nivellement [11].

3. Infra-alvéolie des molaires maxillaires et/ou mandibulaire

L'infra-alvéolie molaire est généralement de diagnostic clinique.

L'étage inférieur de la face est diminué dans un contexte facial hypodivergent.

Un rouleau de coton salivaire peut être placé entre les molaires, il améliore alors substantiellement l'étage inférieur et donc l'équilibre de la face.

L'infra-alvéolie semble rarement isolée mais, du fait de son contexte fonctionnel particulier, s'inscrire dans un tableau clinique plus global.

L'augmentation de l'espace libre molaire en est un signe [21],[50].

L'étiologie de cette infra-alvéolie est la tonicité des muscles élévateurs et l'interposition linguale et jugale latérale au repos et lors de la déglutition.

4. Supraclusion d'origine mixte : supra-alvéolie incisives maxillaires et/ou mandibulaires avec infra-alvéolie molaires

Les bords libres des incisives supérieures dépassent le stomion de plus de 2 mm et sont situés au dessous du plan d'occlusion tandis que les bords libres des incisives inférieures sont au dessus du plan d'occlusion de Ricketts et au dessus de la lèvre inférieure lors de la prononciation du phonème « Emma » [11],[14],[49].

La courbe de Spee et l'espace libre d'inocclusion sont accentués (Fig. 15).

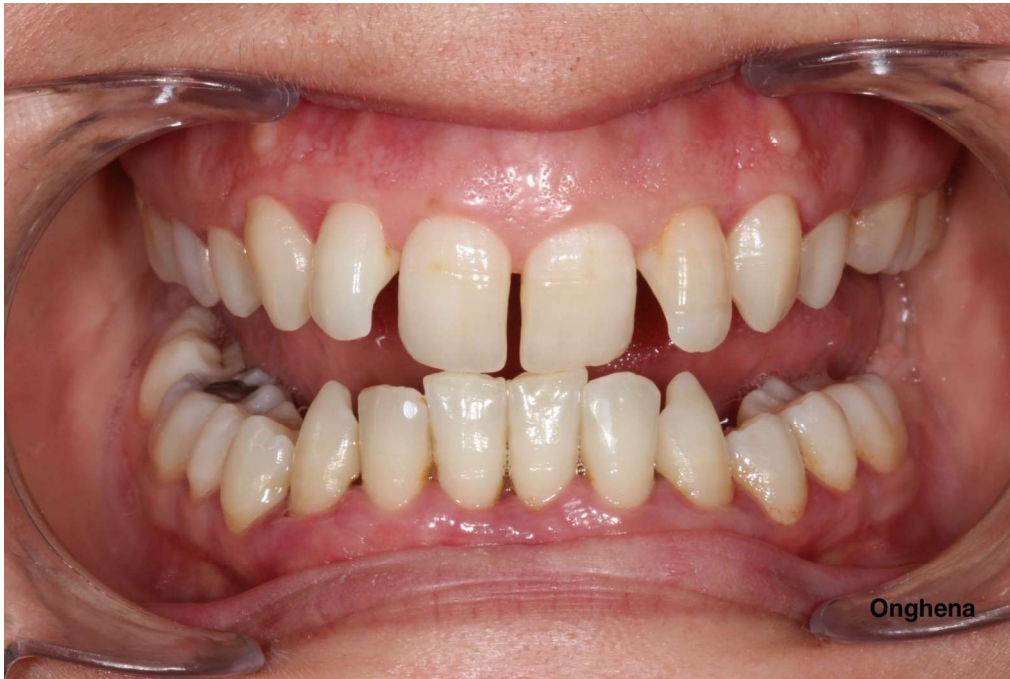

Figure 15 : Cas APHM, supra-alvéolie incisivo-canine mandibulaire marquée, les 2 incisives maxillaires sont également concernées à un degré moindre, associée à une infra-alvéolie molaire mandibulaire bilatérale.

D- Diagnostic étiologique

1. Influence de la croissance faciale et mandibulaire

a) Théorie explicatives de la croissance faciale

La croissance crânio-faciale fut décrite selon diverses grandes théories qui reflètent également les différents courants thérapeutiques en orthopédie dento-faciale. Ainsi on distingue un courant génétique, un courant fonctionnel et une synthèse aujourd'hui consensuelle des deux.

En 1955, **WEINMANN** et **SICHER** considèrent la croissance du massif facial comme étant sous une forte influence génétique. Ainsi pour eux, la croissance des sutures membraneuses et cartilagineuses est dirigée par des facteurs génétiques intrinsèques.

Cette vision est partagée par **SCOTT**, pour qui les synchondroses sont dominantes par rapport aux syndesmoses. Ainsi ces sutures cartilagineuses (synchondrose Sphéno-occipitale et du septum nasal) sont considérées comme des centres autonomes de croissance sous influence génétique et les syndesmoses n'ont qu'un rôle adaptatif de « remplissage » entre les différents os membraneux.

Le courant tout génétique laissait peu à peu place aux facteurs environnementaux. Le premier sur cette voie fut **J. WOLFF** qui introduisait la « **loi de WOLFF** » selon laquelle l'orientation et l'architecture des trabécules médullaires sont constamment adaptées aux stress fonctionnels agissant sur l'os. Ces conceptions révolutionnaires pour l'époque, n'eurent guère d'échos avant l'arrivée de **M. MOSS** réalisa de nombreuses expérimentations animales sur la boîte crânienne et le massif facial et rédigea la **théorie des matrices fonctionnelles** mieux connues aujourd'hui sous le vocable « **théorie de MOSS** ». Ce sont ces « matrices fonctionnelles » qui modèlent la croissance de la face. Ainsi pour lui l'unité squelettique subit des modifications de taille, de forme, et de densité secondaires à l'activité de la matrice fonctionnelle correspondante [23],[39],[40],[41].

En 1970, **VAN LIMBORGH** apporte une vision plus consensuelle sur la croissance faciale. Il propose une théorie synthétique qui regroupe trois types de facteurs d'influence : les facteurs génétiques intrinsèques, les facteurs épi-génétiques et les facteurs environnementaux (locaux et généraux). En 1972, les travaux de **BJÖRK et SKIELLER** [35] ,[36] confirment cette approche sur le rôle des facteurs génétiques et fonctionnels. Ils considèrent qu'il existe un schéma facial squelettique génétiquement déterminé mais que celui-ci n'est pas immuable mais sous l'influence de facteurs environnementaux.

b) Croissance verticale maxillaire

D'après **SCOTT** bien que le massif facial supérieur soit essentiellement d'origine membraneuse (*Fig. 16 ; 5*), le cartilage de la capsule nasale, puis du septum nasal, jouent un rôle primaire actif dans la croissance antéro-postérieure et verticale de la face et est doté d'un potentiel de croissance indépendant [27],[28],[29].

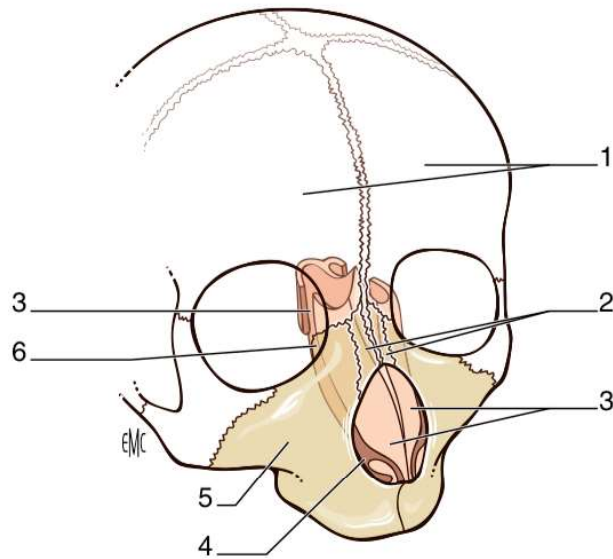


Figure 16 : Le mesethmoïde propulse les os propres du nez et tracte le maxillaire en avant[31] : 1. frontal ; 2. nasal ; 3. mesethmoïde ; 4. ligament nasoprémamaxillaire ; 5. maxillaire ; 6. ungis.

Selon **WEINMANN** et **SICHER**, la croissance du complexe naso-maxillaire s'effectue en bas et en avant sous l'influence des sutures de la base du crâne et des sutures intra-faciales qui sont parallèles entre elles, obliques de bas en haut et d'avant en arrière (Fig 17) [32].

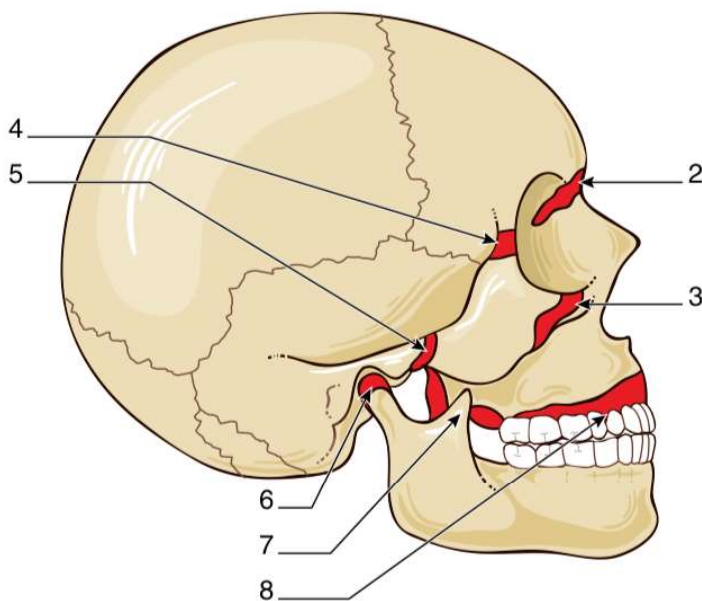


Figure 17 : Sites de croissance du massif facial supérieur [31], ce sont les sutures crânio-faciales : 2. frontomaxillaire ; 3. maxillozygomatique ; 4. frontozygomatique ; 5. temporozygomatique ; 6. condyles mandibulaires ; 7. tubérosités maxillaires ; 8. procès alvéolaire.

La croissance verticale par remodelage a été décrite par **ENLOW** [33] et comprend des phénomènes d'apposition d'os à la surface de certaines zones et de résorption dans d'autres. La croissance périostée assure une croissance proportionnée des os et intervient à différents niveaux :

- au niveau des procès alvéolaires qui se développent par apposition osseuse contribuant à la croissance verticale totale du complexe naso-maxillaire ;
- au niveau de la voûte palatine qui suit un mouvement de descente par résorption du plancher des fosses nasales associée à une apposition sur la face buccale du palais ;
- au niveau des tubérosités et des crêtes alvéolaires par une apposition osseuse importante permettant l'allongement de l'arcade dentaire ;
- au niveau des sinus maxillaires à partir d'une cavité formée dans l'os maxillaire s'agrandissant par résorption au niveau des contours ;
- au niveau des apophyses frontales et zygomatiques sous l'influence des globes oculaires et par une apposition osseuse tandis que la partie antérieure du maxillaire se creuse par résorption caractérisant le remodelage des contours externes de la face (Fig. 17) [24],[31].

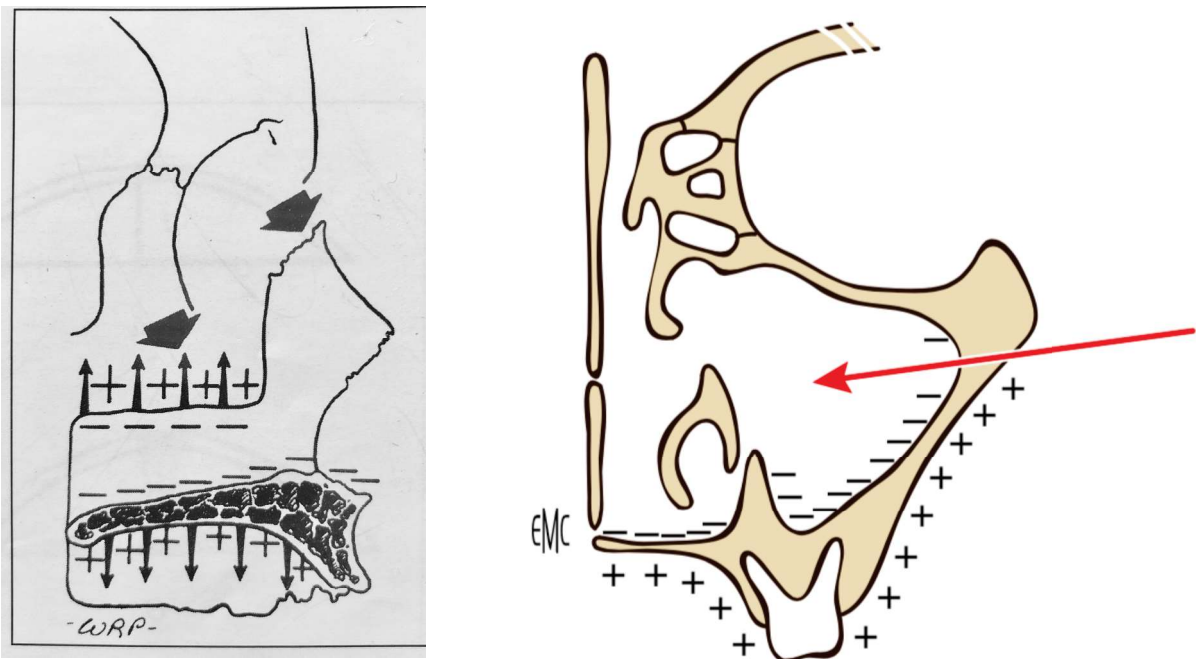


Figure 18 : Croissance verticale par phénomènes de remodelage au niveau de la voûte palatine, sinusien et des procès alvéolaires d'après **AKNIN** [24],[31].

c) Croissance mandibulaire et phénomènes de rotations

La croissance mandibulaire est complexe tant par son mode d'ossification (enchondrale et membraneuse) que par ses modifications morphologiques et de par sa dépendance des facteurs génétiques, épi-génétiques mais aussi environnementaux [31].

Selon les courbes de **BJÖRK** [33], la croissance condylienne se poursuit au-delà de la croissance suturale de la face et un peu au-delà de la croissance staturale, jusqu'à 22 ans chez le garçon et 18 ans chez la fille.

Tout comme celle du maxillaire, la croissance mandibulaire n'est pas homothétique, **BJÖRK** en 1969 décrit les phénomènes de rotation antérieure et postérieure. La rotation antérieure s'observe lorsque la croissance de la mandibule s'effectue selon une direction anti-horaire alors que la rotation postérieure, se fait elle dans une direction horaire (Fig. 19). On peut ainsi présumer à un instant T en observant une téléradiographie de profil, de la direction de croissance susceptible de s'exprimer [36].

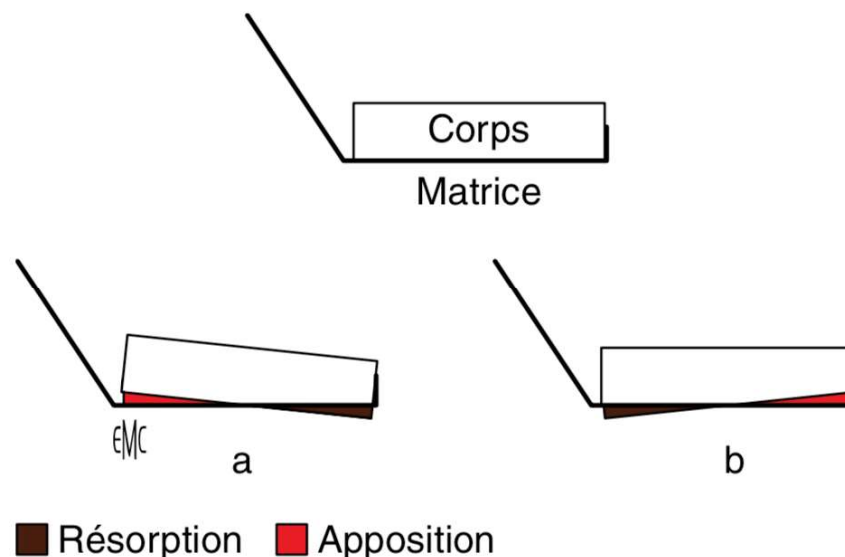


Figure 19 : Phénomènes de remodelage caractérisant la rotation intra-matricielle (**BJÖRK** et **SKIELLER**, 1983) [34],[35]. Rotation postérieure (a) ; rotation antérieure (b).

L'orientation du condyle est particulièrement indicatrice de la direction de croissance mandibulaire. En effet, **DIBBETS**, reprenant en partie le concept précédent, considérant qu'au cours de la croissance, la mandibule peut s'enrouler sur elle-même, ce qui minimise les effets de la croissance condylienne décrit la «rotation contre-balançante». C'est la composante de la croissance condylienne qui n'induit pas d'allongement de la diagonale mandibulaire. Il montre aussi que la direction de croissance du condyle est l'expression d'un mécanisme de compensation qui tend à diminuer les risques de déséquilibre entre la mandibule et ses structures environnantes telles que le maxillaire.

BJÖRK repris plus tard par **DIBBETS**, ils définirent les rotations totale, matricielle et intra-matricielle. La rotation totale correspond à la croissance squelettique sous influence génétique, c'est la rotation antérieure ou postérieure du corps mandibulaire (caractérisée par la ligne implantaire / base du crâne). La rotation matricielle correspond à la croissance observée au niveau des contours osseux (tangente au bord inférieur du corps mandibulaire / base du crâne). Elle reflète les remodelages périostés induits par les facteurs environnementaux. Ces « deux croissances » n'ont par forcément la même direction ni la même amplitude (Fig. 20). La rotation intra-matricielle correspond à la différence entre la rotation totale et la rotation matricielle et reflète leur éventuelle opposition [24].

Rotation Totale = Rotation Matricielle + Rotation Intra-Matricielle

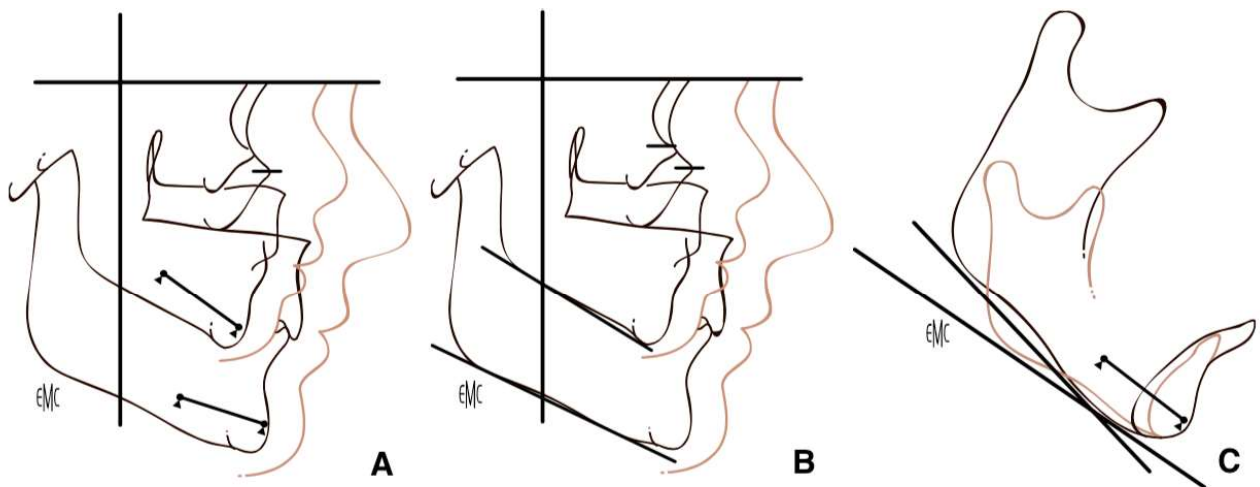


Figure 20 : **Composantes** de rotation mandibulaire d'après **BJÖRK** et **SKIELLER** [34], [35]: A. rotation totale ; B. rotation matricielle ; C. rotation intra-matricielle

Il est donc clair que le condyle impose une direction et une quantité de croissance à la mandibule sous l'influence des facteurs génétiques et que le résultat cliniquement observable (contours mandibulaire sur une téléradiographie de profil par exemple) naît de la confrontation entre les 2 entités squelettiques et matricielles à l'interface périostée, chacune évoluant pour son propre compte [24],[34],[35].

Ainsi, la croissance maxillaire et mandibulaire à rotation antérieure et contrebalançante forte posent un cadre squelettique favorable au développement d'un excès de recouvrement. Dans ces situations, la hauteur de l'étage inférieur de la face diminue à mesure que la croissance s'exprime et laisse peu d'espace au développement alvéolaire vertical. Le condyle est fortement orienté en haut et en avant de façon à réduire le rendement de la croissance condylienne dans l'allongement mandibulaire [37],[38].

d) Croissance verticale alvéolo-dentaire

Développement vertical des procès alvéolaires :

Ils jouent un rôle de rattrapage et d'adaptation du jeu de croissance entre le maxillaire et la mandibule mais également en réponse à l'attrition des faces occlusales des dents [24],[31].

Pour **MOSS**, la zone des procès alvéolaires est une des unités fonctionnelles micro-squelettiques de la mandibule qui sert de matrice fonctionnelle à la croissance basale mandibulaire. Cette unité micro-squelettique est dynamisée par l'éruption et la présence d'unités dentaires qui sollicitent la croissance verticale des procès alvéolaires [39],[40], [41].

Cette croissance est donc plus ou moins favorable au développement d'une supraclusion : si l'espace entre les extrémités antérieures du maxillaire et de la mandibule est réduit, un léger excès de développement vertical alvéolaire pourra engendrer une augmentation du recouvrement incisif [42]. C'est une des raisons pour lesquelles, on retrouve d'avantage de supraclusion chez les patients hypodivergents avec une fermeture du compas mandibulaire.

Phénomène d'éruption dentaire et relation avec la position fonctionnelle des incisives :

Lors de l'éruption, l'égression dentaire se fait jusqu'à ce que les dents se retrouvent dans leur position fonctionnelle. Au niveau postérieur les dents, les dents cuspidées rentrent en contact perpendiculairement avec leurs antagoniste, ce qui s'oppose à leur égression. Alors qu'au niveau incisif, la direction de la force occlusale est oblique et ne s'oppose pas directement à leur évolution verticale. Cette direction des forces occlusales d'après **PHILLIPE** dépend de l'orientation de la face linguale des incisives maxillaires et ceci quelque soit l'orientation de la face vestibulaire de l'incisive mandibulaire [42]. Ainsi plus l'angle inter-incisif est ouvert moins les forces occlusales s'opposent à l'égression incisive et plus la situation est favorable au développement d'une supraclusion. Inversement plus l'inclinaison vestibulaire des incisives est marquée, plus les forces occlusales s'opposent à leur égression (*Fig. 21*).

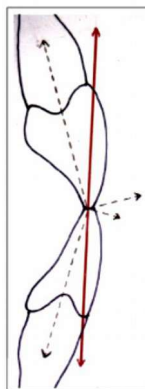


Figure 21 : En position de bout à bout incisif, la pression occlusale, s'oppose à l'égression des incisives maxillaires et mandibulaires et ce d'autant plus que l'angle inter-incisif est fermé [42].

2. Influence de l'environnement neuro-musculaire

Si l'on observe les malocclusions de classe II division 2 dans leur forme primitive, dont un des signes cliniques est la supraclusion incisive. Cette entité clinique apparaît comme un syndrome musculaire caractérisé par une hyperactivité des muscles élévateurs et une rupture de l'équilibre labio-lingual en faveur de la sangle labiale [21].

a) Muscles élévateurs et sus-hyoïdiens

La musculature élévatrice est dominante en relation avec la typologie verticale hypodivergente. Large, fortement développée et insérée antérieurement, la sangle ptérygo-masséterine freine la croissance verticale de la face ainsi que le développement vertical des molaires (Fig. 22). De plus, la forte activité du chef postérieur du temporal, qui permet d'éviter le contact incisif en fin de cycle masticateur, tout comme la position haute et reculée de l'os hyoïde, contribuent à la position rétruse de la mandibule caractéristique de cette malocclusion [21],[43].

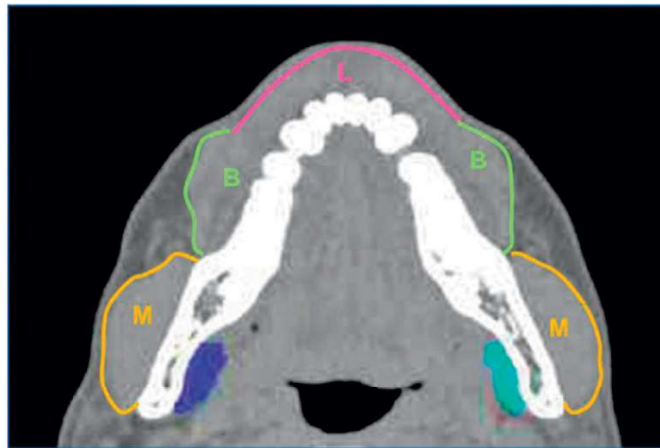


Figure 22 : Coupe tomodensitométrique d'après **BOILEAU** montrant l'hyperdéveloppement musculaire chez le patient hypodivergent [21]. M, Masseter ; B, Sangle buccinatrice ; L, Sangle labiale.

b) Equilibre labio-lingual

La langue, haute et distale, adopte une posture en « crosse » et ainsi n'équilibre pas la sangle labio-jugale hypertonique. Son action antérieure s'exerce dans la région apicale des incisives créant ainsi avec les lèvres un couple musculaire favorisant la palatoversion des incisives maxillaires. L'hyperactivité labiale est renforcée par la position haute du stomion qui géométriquement, augmente l'influence de la lèvre inférieure sur la couronne des incisives maxillaires (Fig. 23 A.). Au repos et lors de la déglutition, l'interposition linguale entre les arcades au niveau des secteurs latéraux gêne leur développement vertical (Fig. 23 B.). A cela s'ajoute, la forte activité de l'orbiculaire inférieur et des muscles mentonnier et triangulaire des lèvres maintenant l'arcade mandibulaire en position distale[20],[21],[43].

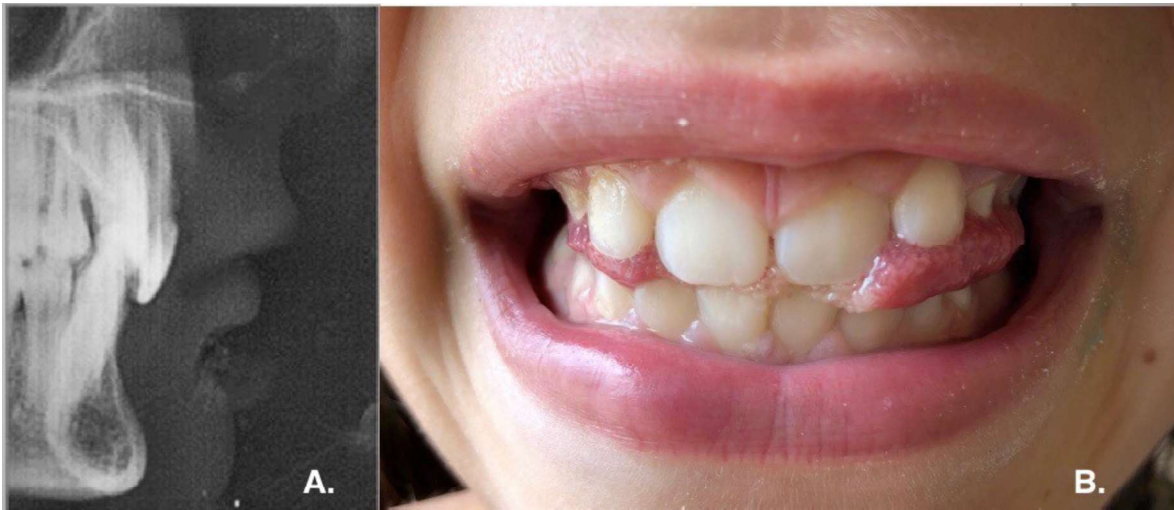

Figure 23 : La position haute du stomion augmente l'influence de la lèvre inférieure sur la couronnes des incisives maxillaires (A.) ; Interposition linguale latérale lors de la déglutition (B.)

c) Parafonctions

Les tics de succion d'un doigt ou des lèvres, l'interposition latérale des joues ou de la langue au repos entre les dents, l'onychophagie, le bruxisme ou encore la mastication exagérée de gomme dure sont également différents facteurs susceptibles de favoriser un recouvrement incisif excessif [21],[49].

3. Etiologie dentaire

a) Dents microdontiques et agénésies multiples

Comme le souligne **PECK** et al [18], la classe II 2 est souvent accompagnée de dents de petites tailles et/ou agénésiques et seraient donc plus susceptible de limiter l'étendue de la répartition des forces masticatoires et ainsi limiter la croissance verticale de la face (Fig. 24: a et b). De plus, le cingulum des incisives maxillaires parfois absent ou abrasé n'assure pas un bon calage vertical des incisives. Enfin les agénésies, notamment de 12 et 22 peuvent générer des supraclusions en modifiant l'inclinaison axiale des dents [49].

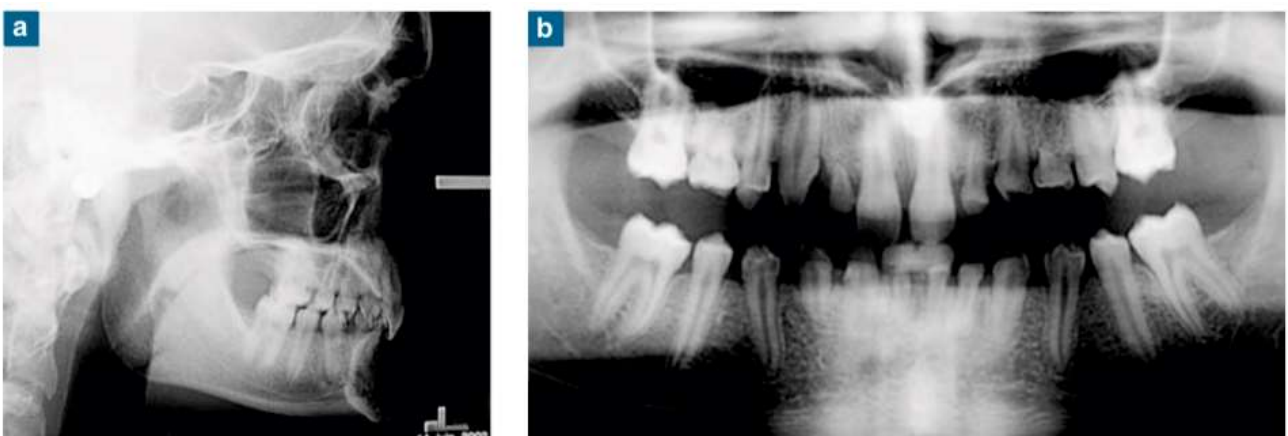


Figure 24 : Téléradiographie de profil montrant l'hypodivergence marquée (a) d'un patient présentant 19 agénésies sur le panoramique dentaire (b) [20].

b) Dysharmonie dento-dentaire antérieure ou DDD

D'après **NEFF**, dans la région incisivo-canine, il convient de donner toute son importance au recouvrement incisif qui détermine le périmètre d'occlusion incisivo-canin (Fig. 25)[21], [44].

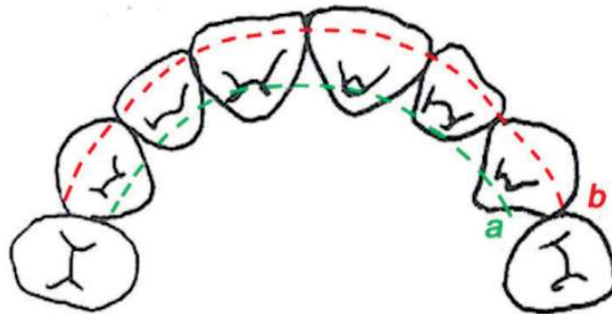


Figure 25 : Périmètre d'occlusion incisivo-canin. Zones d'occlusion des incisives et des canines : $a < b$ d'après **NEFF**.

Il a établi une relation entre le périmètre d'occlusion incisivo-canin, l'antérieur percentage relation (APR) et le pourcentage de recouvrement incisif.

Anterior percentage relation (APR)	Recouvrement
10–18 %	0
22	15
30	30
36	35
40	50
55	100
Étendue APR 18–36 % 83 % des cas varient entre 22 et 32 % Les excellentes occlusions varient entre 24 et 34 %	

Figure 26 : Relation entre l'antérieur percentage relation et le recouvrement incisif d'après **NEFF**, in Boileau [21].

L'APR est le pourcentage exprimant de combien les six dents antérieures maxillaires sont plus grandes que leurs homologues mandibulaires.

De même l'analyse de **BOLTON** [21], [45] par le calcul de son coefficient antérieur permet de préjuger de la participation de la dysharmonie dento-dentaire dans l'excès de recouvrement incisif.

Le **coefficient antérieur** se calcul ainsi :

$$\text{Somme des 6 dents antérieures mandibulaires} / \text{Somme des 6 dents antérieures maxillaires} \times 100 = 77,2$$

avec une dispersion de 74,5 – 80,4

Ainsi une supraclusion incisive peut parfois s'expliquer par un APR supérieur à 30 % ou un coefficient antérieur de Bolton diminué, traduisant généralement une dysharmonie dento-dentaire par excès maxillaire.

De manière plus simple, et plus clinique on peut rechercher une macrodontie verticale des incisives centrales (Fig. 27) [26].

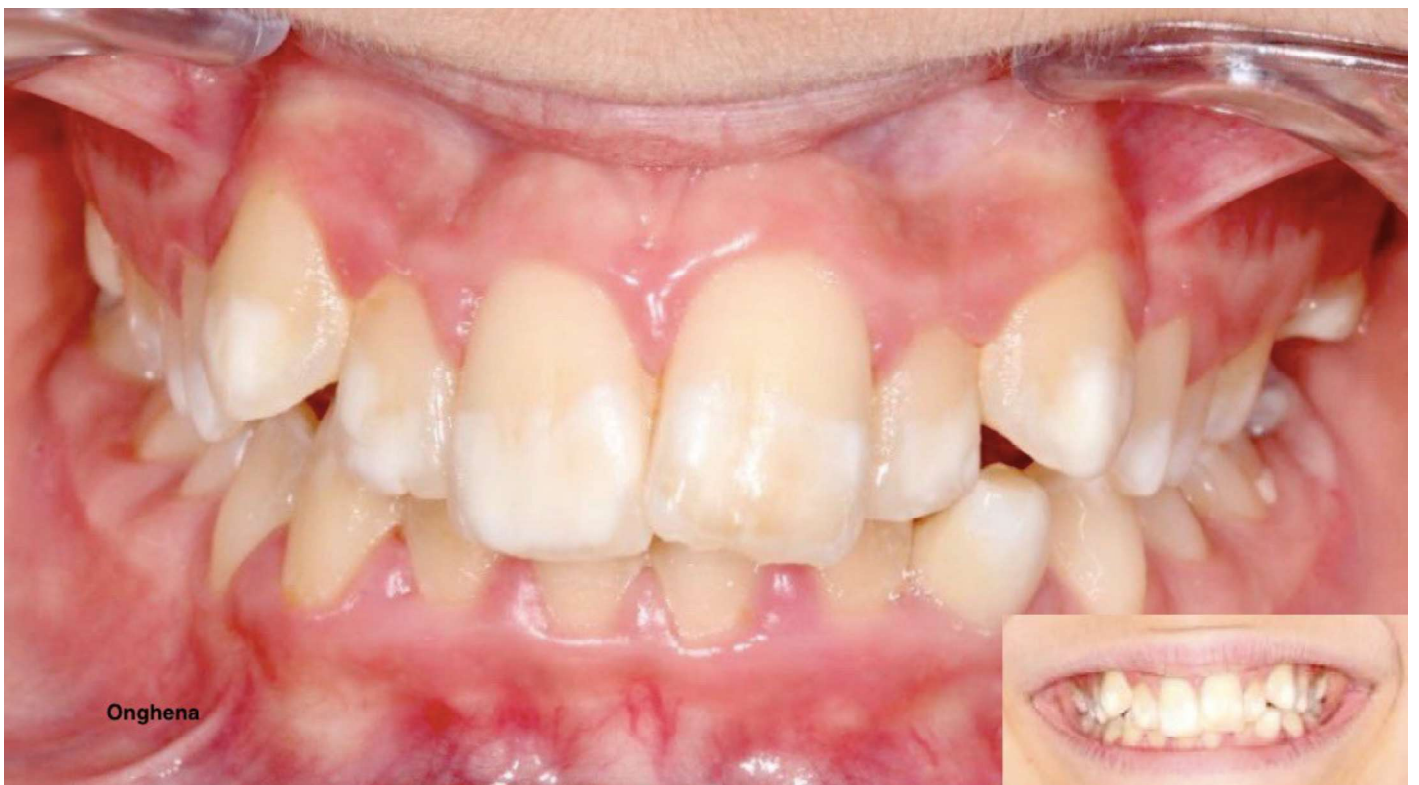

Figure 27 : Patient hyperdivergent avec supraclusion essentiellement liée à la macrodontie des incisives centrales maxillaires, trop longues. Elle feront donc l'objet non pas d'une ingression, le sourire étant juxta-gingival mais de coronoplasties soustractives ; les incisives mandibulaires quand à à elles feront l'objet d'un nivellement.

E- La classe II division 2, une entité particulière

C'est une malocclusion relativement peu fréquente (entre 2 à 3 % et 14 % des malocclusions traitées selon les études [18]) caractérisée par une arcade mandibulaire en position distale, des incisives maxillaires palatoversées et un recouvrement incisif excessif. La classe II division 2 primaire est un syndrome [19],[20] une véritable entité clinique car ce schéma occlusal est le plus souvent associé à une hypodivergence mandibulaire et un faible décalage squelettique antéro-postérieur dans un contexte musculaire hypertonique. [21]. Si l'empreinte génétique est présente, la sévérité de la forme clinique dépend de l'enveloppe musculaire prédominante, tant au niveau de la sangle élévatrice qu'au niveau de la lèvre inférieure [20].

1. Spécificités diagnostiques et esthétiques des Classe II 2

a) Formes cliniques

Selon le contexte squelettique, celui de l'axe de l'incisive mandibulaire et du contexte génétique ou dysfonctionnel, **Darque** distingue [21] deux types de Classe II division 2 :

Classe II division 2 primitive ou héréditaire

Elle est caractérisée par un décalage squelettique antéro-postérieur faible, classe I ou classe II légère, parfois même classe III [26],[33] dans un contexte d'hypodivergence mandibulaire avec une croissance de type rotation antérieure. L'angle interincisif est ouvert en raison de la birétro-alvéolie. Elle est souvent d'origine héréditaire. L'hérédité intervient sur différents facteurs : la position des germes incisifs, le tonus musculaire et la typologie verticale (*Fig. 28*). Elle est d'apparition précoce, parfois même en denture temporaire.

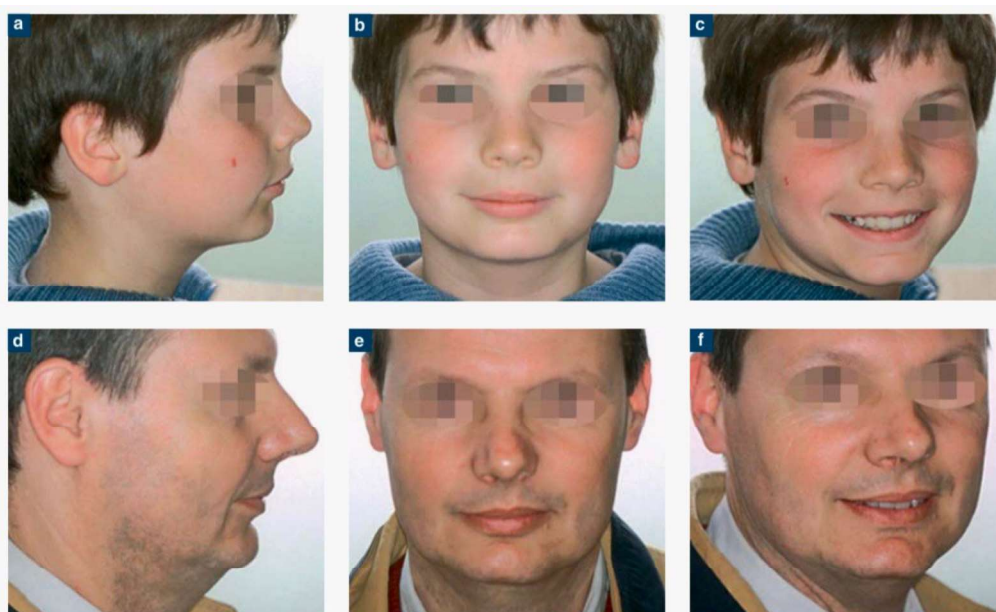

Figure 28 : Classe II 2 primitive : père et fils [20].

Classe II division 2 secondaire ou acquise : C'est la compensation alvéolaire d'une classe II squelettique par vestibuloversion des incisives mandibulaires accompagnée d'incisives maxillaires palatoversées (Fig. 29). Le contexte squelettique vertical est quand à lui plus variable [21].

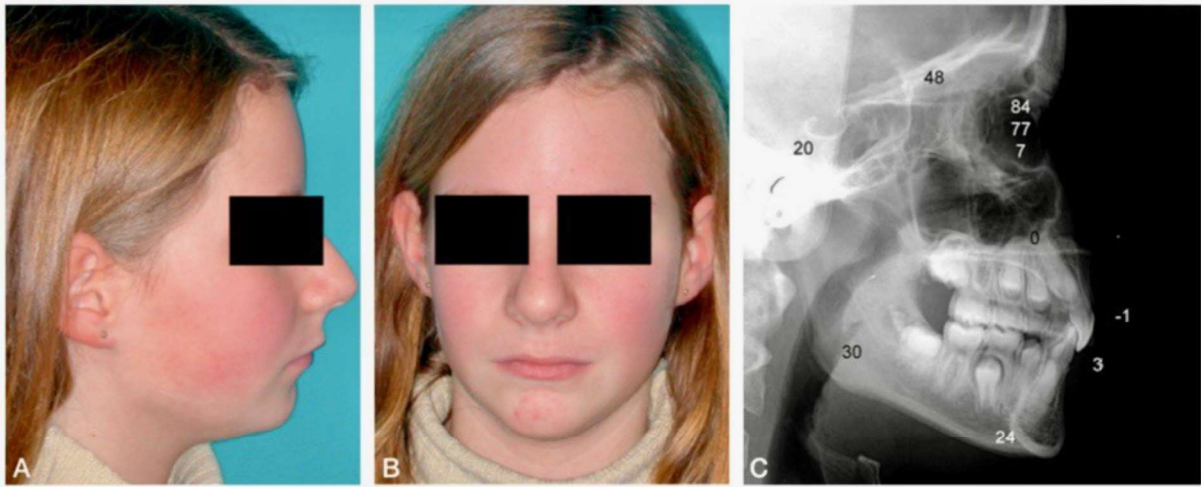


Figure 29 : Classe II 2 secondaire [21] : Photographies exobuccales montrant la convexité du profil (A et B). Téléradiographie et analyse de Steiner : classe II squelettique, mésodivergence mandibulaire et inclinaison normale de l'incisive mandibulaire (C).

b) Sémiologie clinique

Le tableau clinique, surtout dans sa forme primaire est caractéristique. Il est principalement dominé par les signes d'hypodivergence mandibulaire.

Sur le plan exobuccal, de face, on observe un visage plutôt carré, bien développé dans le sens transversal avec une diminution marquée de l'étage inférieur, les lèvres sont le plus souvent jointes avec un stomion haut situé caractérisé par une lèvre supérieure fine et courte et par une lèvre inférieure ourlée avec un sillon labiomentonnière marqué. Le sourire quant à lui, est le plus souvent gingival en raison de la supra-alvéolie supérieure et de la brièveté de la lèvre supérieure [21].

L'examen de profil révèle quand à lui un profil sous nasal concave dont l'harmonie esthétique dépend principalement de la projection de la symphyse mentonnière. On note aussi la diminution de l'étage inférieur ainsi que la faible inclinaison du plan mandibulaire et la fermeture de l'angle mandibulaire.

Sur le plan endobuccal, on note la profondeur de la voûte palatine qui est accentuée dans sa zone postérieure. L'arcade maxillaire est plutôt large, carrée tandis que l'arcade mandibulaire est de forme variable mais fréquemment discordante avec l'arcade maxillaire. La courbe de **Spee** est accentuée et souvent brisée en distal des canines. Les relations molaires sont de Classe II, souvent asymétriques due aux mésiopositions maxillaires engendrées par les dystopies canines [21].

III-OBJECTIFS ET INDICATIONS THERAPEUTIQUES

A. Favoriser la croissance faciale

1. Dans la dimension verticale

Pour **DIBBETS**, le verrouillage de la mandibule, induit par la rétroalvéolie supérieure et la sangle labiale hypertonique, gêne l'allongement de la mandibule, qui tend au cours de la croissance à s'enrouler sur elle-même. Ainsi la rotation antérieure s'aggrave tout comme la supraclusion incisive, ce qui renforce le blocage antérieur favorisant l'augmentation de la rotation contrebalançante (*Fig. 30*), c'est à dire la composante de la croissance condylienne qui ne participe pas à l'allongement de la mandibule [36],[37].

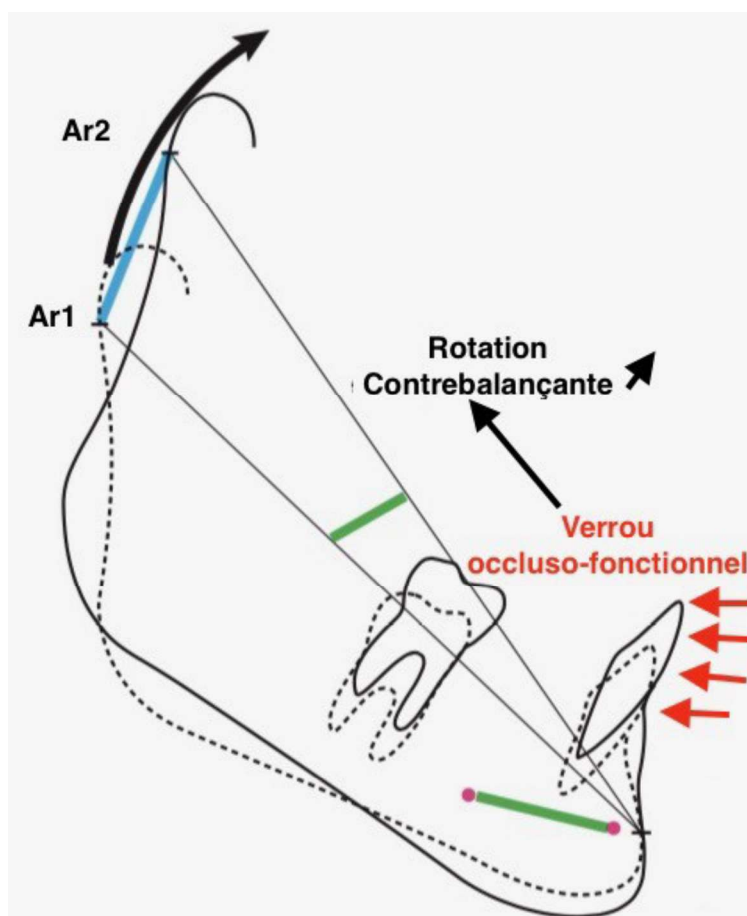


Figure 30 : Illustration de la spirale dysmorpho-dysfonctionnelle et de l'augmentation de la rotation contrebalançante, occasionnée par le verrouillage antérieur des classe II 2.

Ainsi en l'absence de traitement, selon **DUNGLAS** et **LAUTROU**, « la malocclusion se nourrit elle-même » [46].

2. Dans la dimension antéro-postérieure

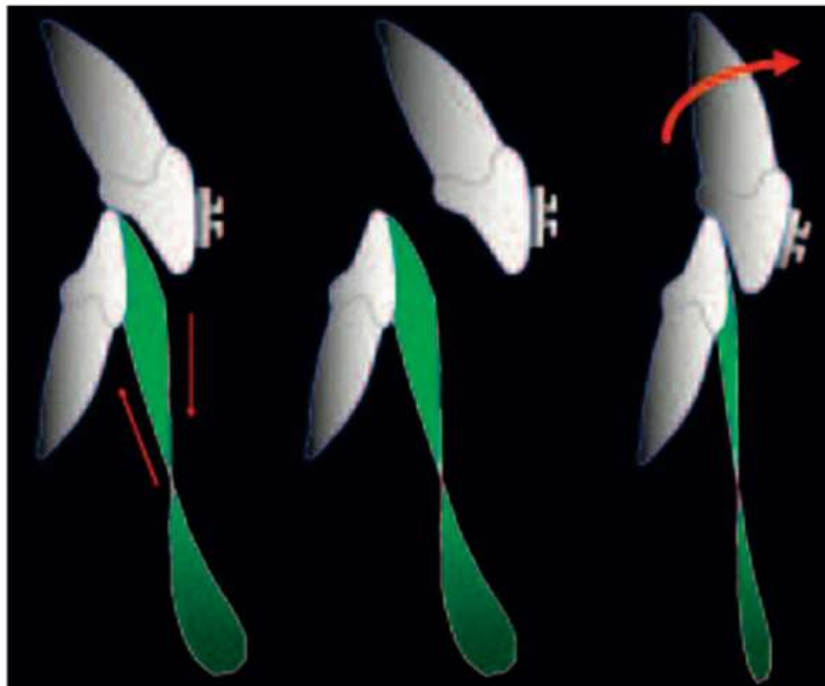
La supraclusion constitue un verrou occlusal avéré par le blocage mécanique qu'elle constitue, surtout quand les dents mandibulaires sont en contact avec la muqueuse palatine, créant un réflexe d'évitement qui tend à ramener la mandibule en arrière [21], [48].

B. Conséquences de la supraclusion

1. Dysfonctions temporo-mandibulaires (DTM)

a) Guide antérieur dysfonctionnel et réduction de la mobilité mandibulaire

Le guide antérieur permet une désocclusion verticale et rapide lors des excursions mandibulaires. En cas supraclusion, l'angle d'ouverture fonctionnel de **SLAVICEK** [47] (angle entre la face palatine des incisives maxillaires et la face vestibulaire des incisives mandibulaires) est diminué et la mandibule est alors en position rétruse forcée (*Fig. 31,32*), favorisée par la contraction du temporal postérieur et l'hyperactivité de la sangle antérieure [48].



*Figure 31 : Modifications de l'enveloppe du cycle masticatoire en fonction du guide antérieur selon **GIBBS** et **LUNDEEN** [48].*

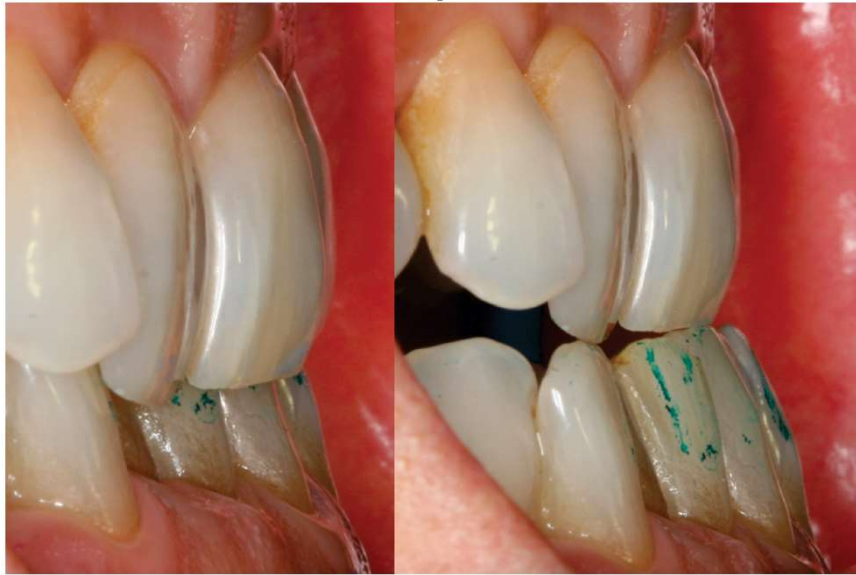

Figure 32 : Guide antérieur dysfonctionnel avec présence d'interférences antérieures en propulsion, les facettes de guidages se font sur les incisives mandibulaires et non maxillaires. Photographies du Pr ORTHLIEB.

b) Supraclusion et troubles temporo-mandibulaires

D'après ORTHLIEB [57], le verrouillage du guidage antérieur générerait du mouvement de Bennett, c'est à dire un jeu transversal dans l'ATM faisant le lit de la désunion disco-condylienne (Fig. 33). Cependant les Dysfonctions Temporo-Mandibulaires sont des pathologies multifactorielles et à ce jour, aucune relation binaire ne semble avoir été véritablement établie entre le verrouillage antérieur et les dysfonctionnements temporo-mandibulaires dans la littérature [58],[59].

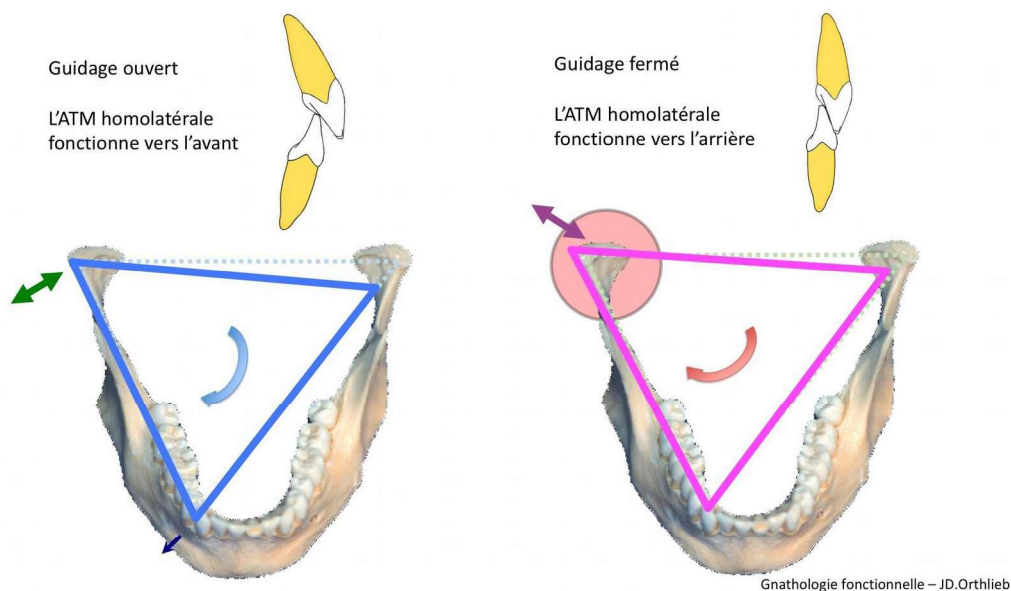


Figure 33 : On peut observer que le verrouillage du guidage antérieur génère du mouvement de Bennett, susceptible de favoriser de la désunion disco-condylienne.

2. Problèmes parodontaux

Il est usuellement reconnu et démontré par des rapports de cas l'association entre une supraclusion profonde et la présence de récessions palatines au maxillaires et vestibulaires à la mandibule (*Fig. 34*) par l'abrasion entretenue par le poinçonnement occlusal [1], [21]. De plus cette morsure palatine peut être douloureuse, gênant l'alimentation et constituer un motif de consultation. Plus controversé, certains auteurs ont remarqué que le trauma occlusal, en présence d'inflammation pourrait être à l'origine d'une aggravation des lésions parodontales [55].

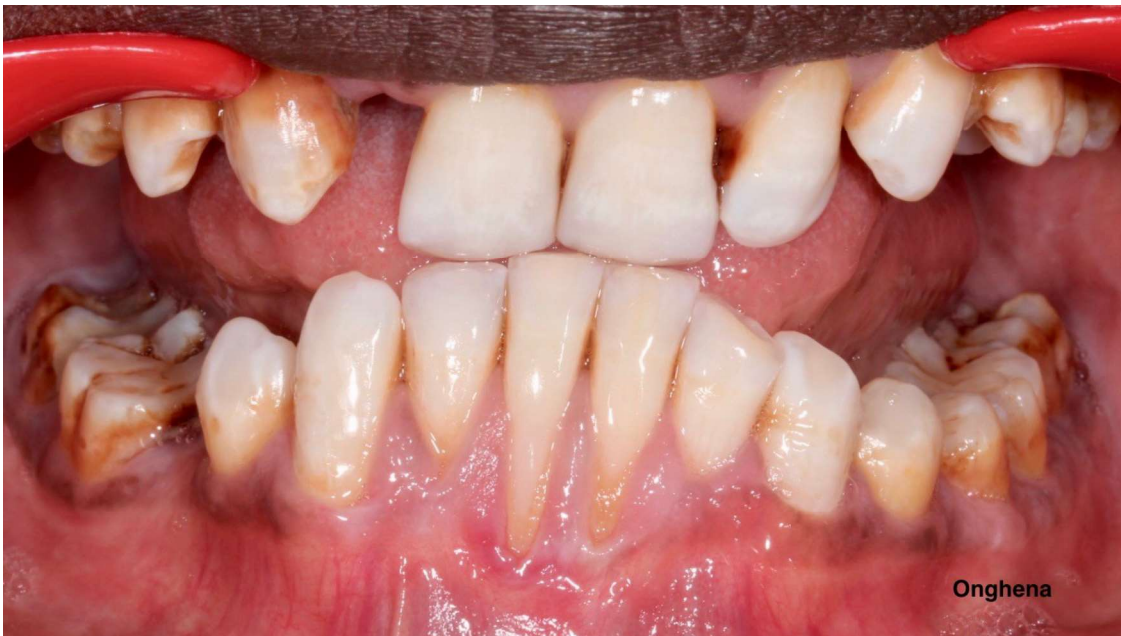

Figure 34 : Récessions multiples et sévères par poinçonnement occlusal sur 31/41 chez un patient de l'APHM, présentant une supraclusion très importante, liée à une supra-alvéolie mandibulaire associée à une rétroalvéolie maxillaire.

3. Usures dentaires

L'attrition occlusale est un phénomène d'usure dento-dentaire qui correspond à une abrasion à 2 corps. Les surfaces d'attrition sont planes, lisses, brillantes et se correspondent lors de faibles mouvements excursifs mandibulaires (*Fig. 34*). La morphologie cranio-faciale et les relations interincisives sont communément citées comme étant un déterminant de l'usure dentaire occlusale et incisale. En effet plusieurs études montrent que le sujet hypodivergent face courte avec un recouvrement incisif sévère présentait une usure dentaire majorée [72], [73]. Par conséquent, l'angle interincisif devient un également facteur à prendre en considération dans l'usure sévère des dents antérieures. À ce titre, le travail de **KROGSTAD** et **DAHL** [73] confirme que l'usure sévère est associée à une augmentation de l'angle inter-incisif au-delà de 146°.

Enfin ces usures seraient souvent liés au bruxisme du sommeil et de l'éveil qui ont tendance à être retrouvées fréquemment chez les patients présentant une supraclusion [56].

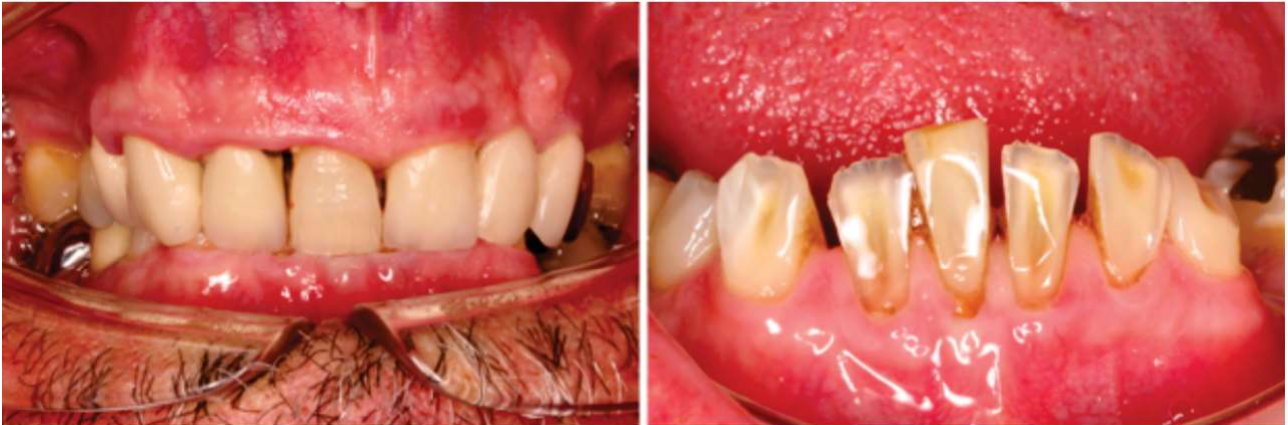

Figure 35 : Phénomènes d'attrition chez un patient présentant une supraclusion totale, le processus abrasif est aggravé par la présence de couronnes céramiques, et la perte de dimension verticale postérieure [121]

4. Enjeux prothétiques

Le principe du gradient thérapeutique de **TIRLET** et **ATTAL** [74] érige l'orthodontie en premier maillon de la chaîne thérapeutique visant à conserver un maximum de tissu dentaire sain. L'application de ce concept de préservation tissulaire maximum rappelle à l'omnipraticien qu'il faut penser systématiquement à l'apport du traitement orthodontique dans la réponse à la demande et aux besoins du patient. Le plus souvent le temps orthodontique permettra de simplifier le traitement en autorisant le praticien à réaliser des thérapeutiques moins mutilantes. L'objectif de l'orthodontie pré-prothétique dans les cas de supraclusion est d'aménager l'espace prothétique en augmentant la dimension verticale d'occlusion, dans la mesure du possible en redressant les axes prémolo-molaires si nécessaire et surtout en créant de l'espace pour la restauration dans les 3 dimensions [72] (Fig. 35).

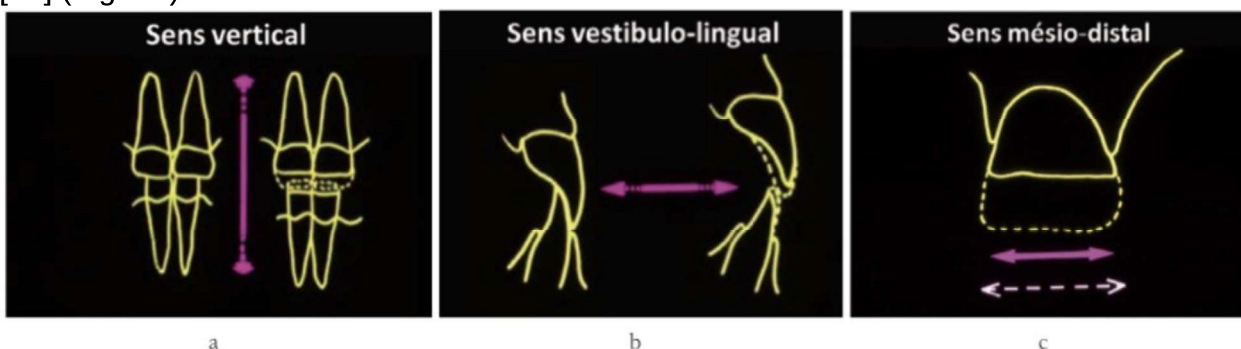


Figure 36 : Illustration des apports de l'orthodontie pré-prothétique dans les cas d'usures sévères pouvant être associés à une supraclusion incisive et une hypodivergence mandibulaire. **a)** Dans le sens vertical; **b)** Dans le sens vestibulo-lingual ; **c)** Dans le sens mésio-distal [72].

Cette femme de 34 ans avec une usure sévère par un phénomène mixte d'érosion et d'abrasion (Fig. 37) illustre les possibilités de l'aménagement permis par l'orthodontie pré-prothétique dans la réhabilitation prothétique du secteur antérieur [72].

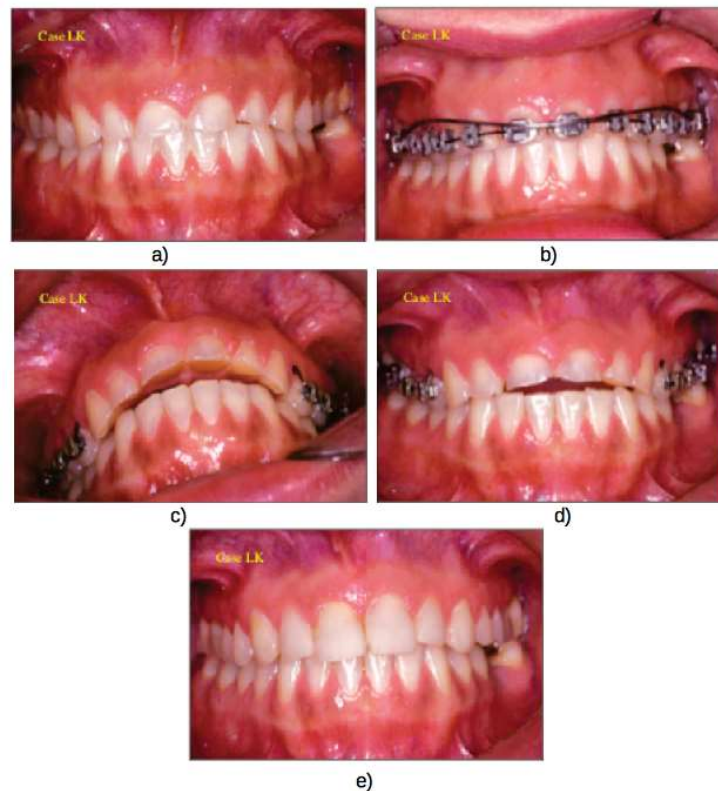


Figure 37 : Orthodontie pré-prothétique : a) Phénomènes mixtes d'érosion et d'attrition avec compensations dento-alvéolaires sur le plan vertical et vestibulo-lingual ; b) Dispositif orthodontique avec arc d'ingression maxillaire ; c), d) Espace obtenu pour la restauration après dépose provisoire des brackets antérieurs ; e) situation finale

Enfin l'usure dentaire sévère associée à une dysharmonie des niveaux de collet survient au niveau des dents antérieures. Elle est conséquence de l'éruption continue. L'orthodontie peut aider à la correction de ces problèmes par le biais de l'ingression qui permet de repositionner la gencive marginale (Fig. 38).

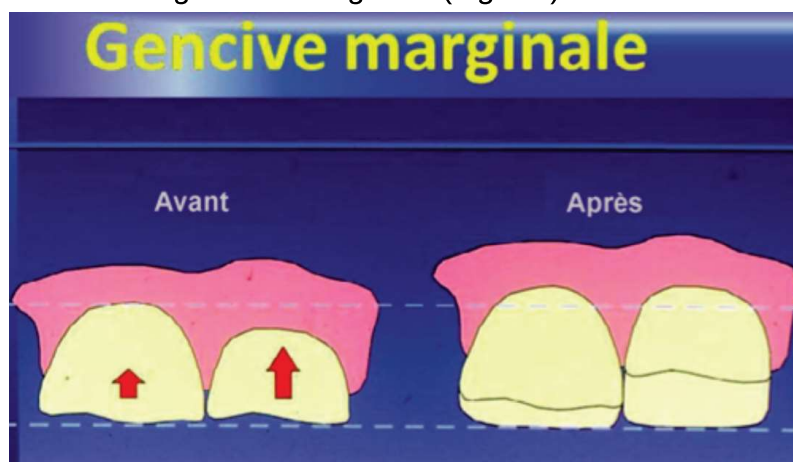


Figure 38 : Représentation schématique de la capacité de l'orthodontie à corriger les irrégularités de la gencive marginale [72].

C. Mouvements orthodontiques et options thérapeutiques possibles

Pour corriger une supraclusion, différents mouvements orthodontiques sont possibles [1], [4], [21] :

- l'ingression des incisives maxillaires et ou mandibulaires ;
- l'égression des molaires maxillaires et ou mandibulaires ;
- la pseudo-ingression ou vestibuloversion des incisives maxillaires et/ou mandibulaires ;
- le plus souvent, une combinaison des 3 mouvements.

1. L'ingression incisive maxillaire et/ou mandibulaire

Le mouvement d'ingression correspond à une translation pure, une gression de la dent en direction apicale. Le degré d'ingression est évalué par le déplacement vertical de son centre de résistance (Fig. 39). D'après la méta-analyse de **NG** et al. réalisée en 2005, **1,5 mm d'ingression** au niveau des **incisives maxillaires** et **1,9 mm d'ingression des incisives mandibulaires** véritables peuvent être obtenus en moyenne au cours du traitement orthodontique en technique segmentée chez des patients ayant fini leur croissance [51].

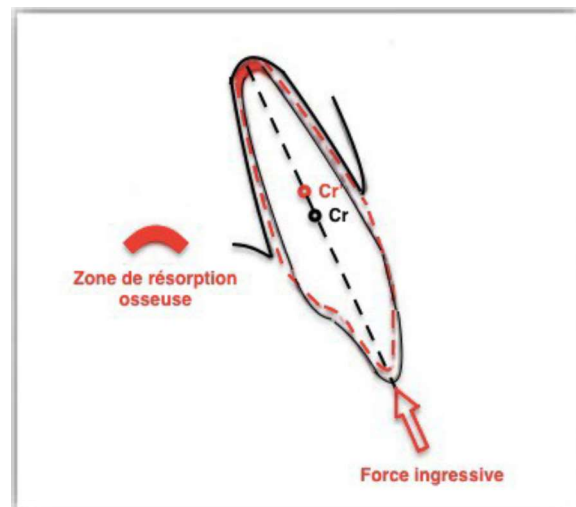


Figure 39 : Mouvement d'ingression des incisives maxillaires. Noter le déplacement du centre de résistance de la dent, le long de son axe d'ingression

2. L'égression molaire maxillaire et/ou mandibulaire

L'égression molaire est un moyen simple et efficace pour réduire de manière importante la supraclusion : en effet, 1 mm d'égression postérieure réduit de 1,5 à 2,5 mm le recouvrement antérieur [54]. Selon NANDA [4], l'égression des secteurs latéraux est recherchée chez l'hypodivergent pour augmenter : la hauteur de l'étage inférieur ; la divergence mandibulaire ; la saillie des lèvres et la convexité du visage. Cependant ces mouvements d'ingression réalisés chez des sujets hypertoniques, ont tendance à récidiver, il est donc préférable de les réaliser en période de croissance alvéolaire. De plus la croissance ramale verticale permet de réduire la composante de postéro-rotation mandibulaire [21].

Ce mouvement peut être induit par une force égressive directement au niveau de la dent ou être obtenu de manière passive, lorsque la dent perd son contact antagoniste [21]. En orthodontie, ces deux phénomènes peuvent être utilisés :

a) Egression molaire active

Ces forces égressives peuvent être exercées par des forces extra-orales à direction cervicale, des tractions inter-arcades courtes de 3 à 5 ou 6 ou encore de 4 à 6 (Fig. 40), des plicatures sur l'arc ou enfin des sectionnels [21],[54].

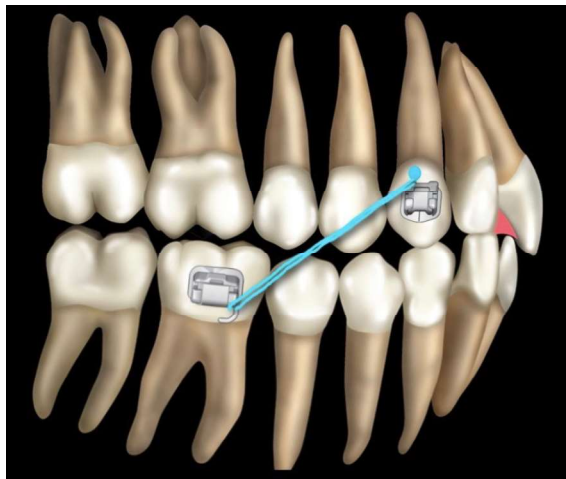


Figure 40 : Egression molaire active par l'utilisation simultanée de cales rétro-incisives et de tractions inter-arcades entre 3 à 6.

b) Egression molaire passive

Cette méthode est fréquemment utilisée en denture mixte pendant l'évolution des secteurs latéraux ou lors des thérapeutiques fonctionnelles par activateur. Elle consiste à provoquer au niveau des secteurs latéraux une désocclusion et à laisser les dents égresser spontanément pour venir fermer cette béance. Cet effet est maximal en période de croissance alvéolaire. Il existe différents dispositifs susceptibles de répondre à cette indication, il peut s'agir de plaques de surélévation occlusale, de gouttières unilatérales, d'équiplan de Planas, de butées rétro-incisives (Fig. 41), de gouttières d'éducation fonctionnelle ou encore d'activateur pour l'orthopédie antéro-postérieure [21].

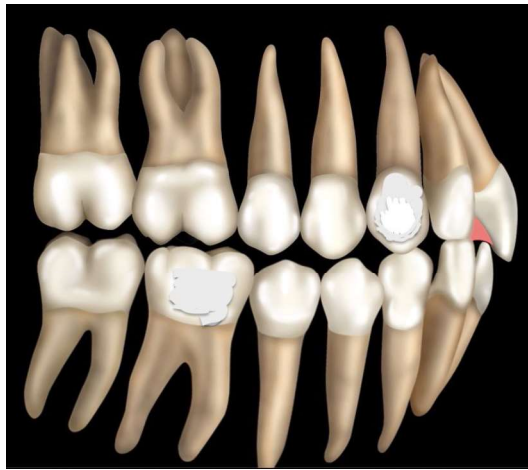


Figure 41 : Egression molaire passive liée à l'utilisation seule de cales ou d'une plaque rétro-incisives

3. La vestibuloversion incisive maxillaire et/ou mandibulaire

Elle correspond à une modification de l'axe antéro-postérieur des incisives. On parle également de pseudo-ingression incisive, car l'effet d'ingression du bord libre n'est que relatif et s'explique géométriquement [1].

On distingue 3 grand types de version incisives dont les incidences verticales varient :

a) La version incontrôlée

Elle correspond à une rotation de la dent autour de son centre de résistance [11],[53]. Autrement dit, la couronne se déplace dans une direction, la racine dans la direction opposée (Fig. 42). C'est la version qu'il faudra rechercher préférentiellement pour obtenir une correction de la supraclusion la plus efficace possible. Fort heureusement, c'est aussi le mouvement le plus simple à obtenir. Lors de la phase de nivellement un simple fil rond permettra le plus souvent de l'obtenir.

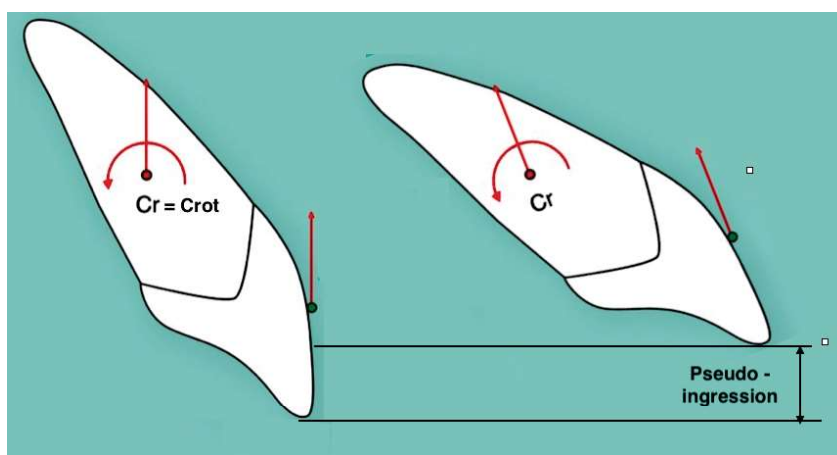


Figure 42 : Mouvement de version incontrôlée, le centre de résistance est confondu avec le centre de rotation. Noter l'important écart vertical alors induit au niveau des bords libres incisifs.

Des règles de trigonométrie simples permettent d'obtenir une relation entre le changement d'inclinaison axiale et la quantité d'intrusion relative [52] :

Localization of axial inclination change (°)	Amount of relative intrusion (mm)
90→100	0.2432
100→110	0.7216
110→120	1.1792
120→130	1.6000
130→140	1.9712
140→150	2.2848
150→160	2.5280
160→170	2.6944
170→180	2.7776

Figure 43 : Corrélation entre la version vestibulaire incontrôlée et la quantité d'intrusion relative [52].

Bien que très efficace, il faudra veiller cependant dans les cas où la coudure coronoradiculaire des incisives est forte à ce que l'apex des incisives maxillaires n'interfère pas avec la corticale palatine.

Il faudra aussi que cette vestibuloversion réponde par ailleurs à nos objectifs de traitement.

b) La version contrôlée ou « torque coronaire »

Elle s'observe lorsque le centre de rotation est situé au niveau de l'apex de la dent [53]. C'est un mouvement plus complexe, nécessitant l'application d'un couple de force au niveau du bracket. Il peut être obtenu en technique pré-informée lorsque la gorge du bracket présente une légère angulation antéro-inférieure par rapport au fil. On observe alors un mouvement coronaire d'amplitude moindre que pour la version incontrôlée. L'apex quand à lui demeure à la même position. Ce couple de force induit invariablement des effets verticaux, du fait de la situation biomécanique de V asymétrique (Fig. 44). Cliniquement il semblerait que ces effets soient presque insignifiants avec nos mécaniques d'arc droit, par définition, statistiquement indéterminées. Ce type de mouvement s'observe au cours de nos phases de nivellement à mesure que les sections d'arc et donc le contrôle de nos dents augmentent.

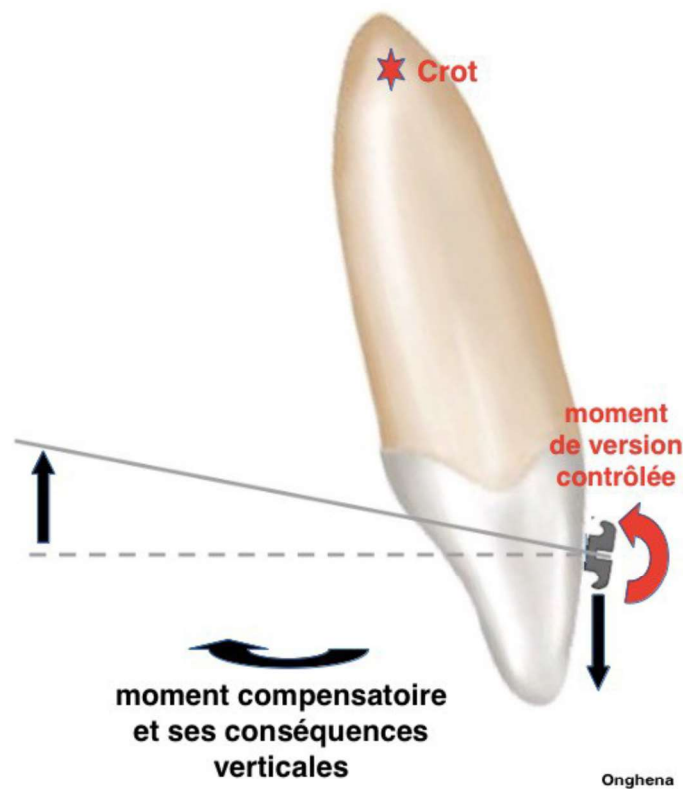


Figure 44 : Schéma illustrant le mouvement de version contrôlée avec un moment compensatoire d'équilibre du système et ses conséquences verticales égressives sur les incisives (flèches noires).

c) Le mouvement de « torque radriculaire »

Il s'agit d'un mouvement radriculaire ayant un centre de rotation proche des brackets. Ce mouvement est obtenu lorsque l'on applique une forte angulation antéro-supérieure dans le segment antérieur d'une gorge rectangulaire soit directement par l'arc ou bien être incluse dès le départ dans la gorge du bracket. Il nécessite un rapport Moment/Force encore plus important que dans le cadre de la version contrôlée et nécessite un blocage de la longueur d'arcade afin de limiter la vestibulo-version incisive et d'avoir uniquement un mouvement radriculaire. Ce mouvement est rarement recherché dans le but de corriger les excès de recouvrement car d'une part l'ingression géométrique induite est réduite et d'autre part, de manière encore plus importante que pour la version contrôlée, le couple de force entraîne d'importants effets parasites d'égression au niveau du secteur antérieur du fait de la situation biomécanique en V asymétrique (Fig. 45).

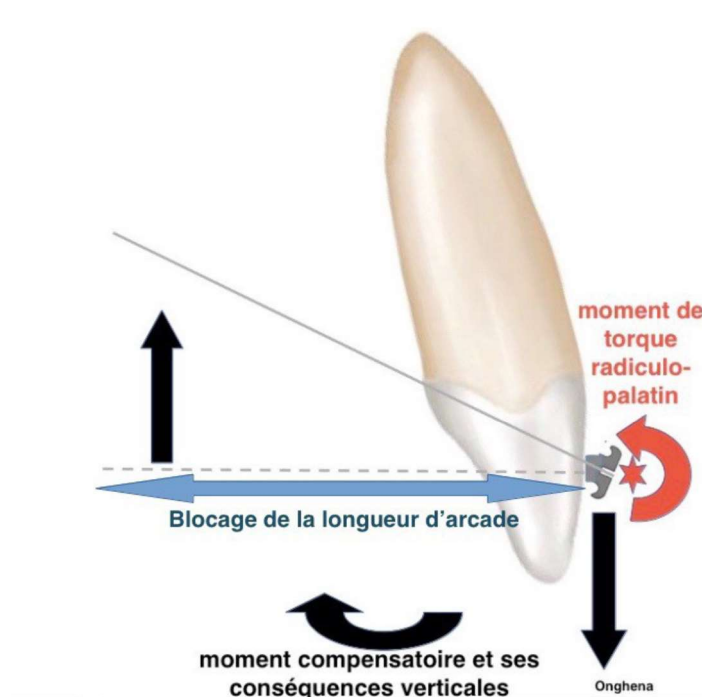


Figure 45 : Mouvement de torque radiculo-palatin, permis par le blocage de la longueur d'arcade et à l'information de 3 ordre des brackets, le centre de rotation se rapproche du bracket (étoile rouge) ; Le moment compensatoire et ses conséquences verticales d'égression antérieure (flèches noires) sont importants.

4. La coronoplastie par soustraction et/ou addition

Comme nous l'avons vu, la taille des dents est étroitement liée au recouvrement incisif. Parfois, on observe une macrodontie des incisives centrales maxillaires responsable d'une dysharmonie dento-dentaire par excès de dimensions des dents maxillaires. Dans ces situations l'orthodontiste peut être amené à réaliser des coronoplasties soustractives sur les dents antérieures voir dans certains cas, des thérapeutiques additives sur les secteurs cuspidés.

D. Critères de décision

Comme nous l'avons vu précédemment, les supraclusions sont des malocclusions complexes qui s'inscrivent dans un schéma squelettique, dento-alvéolaire, esthétique et fonctionnel variable. D'où la nécessité de poser un diagnostic précis pour définir des objectifs thérapeutiques appropriés. Nous allons passer en revue les critères prépondérants à prendre compte, avant de proposer des réponses thérapeutiques appropriées.

1. Facteurs squelettiques

L'approche clinique et céphalométrique de la dimension verticale est primordiale dans le choix des mouvements orthodontiques et orthopédiques à réaliser.

Chez les patients présentant des faces courtes avec une hauteur faciale antérieure diminuée, une hypodivergence mandibulaire et un schéma de croissance à rotation antérieure, il faudra privilégier une réduction du recouvrement par égression molaire afin de favoriser une augmentation de la dimension verticale et de la hauteur faciale antérieure (Fig. 46)[76].

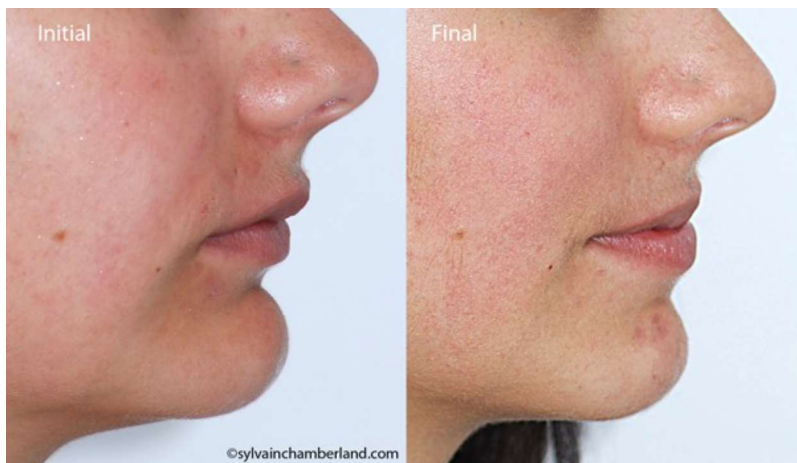

Figure 46 : Effets favorables de l'égression molaire chez une patiente hypodivergente.
Photographies du Dr **CHAMBERLAND**

L'âge est également un facteur dont il faut tenir compte afin d'anticiper les conséquences de nos thérapeutiques. Chez un sujet en cours de croissance, dans une direction favorable, l'égression molaire sera favorisée par la croissance alvéolaire et pourra être compensée par une croissance ramale compensatrice. Tandis que chez l'adulte, cette égression molaire entraînera une bascule horaire du plan d'occlusion et une augmentation de la divergence mandibulaire[142].

Inversement, chez les sujets à face longue avec une hauteur faciale antérieure augmentée, une hyperdivergence, un schéma de croissance à rotation postérieure ou enfin adulte, il faudra contrôler l'égression des secteurs postérieurs et favoriser une ingression orthodontique antérieure[113], [141].

2. Facteurs dento-alvéolaires

Sur le plan dento-alvéolaire, c'est principalement l'origine de la supra-alvéolie qui orientera les objectifs thérapeutiques et les mécaniques mises en oeuvre pour y répondre.

Dans la dimension verticale : la supra-alvéolie incisive mandibulaire orientera le praticien vers un objectif d'ingression des incisives mandibulaires. Il cherchera ensuite si une infra-alvéolie molaire est associée et/ou si le schéma squelettique permet ou indique une égression molaire. Il pourra ensuite mettre en oeuvre les moyens mécaniques pour répondre simultanément ou non à ces 2 objectifs. En cas de supra-alvéolie d'origine maxillaire, l'indication d'ingression des incisives maxillaires sera à confirmer avec l'analyse esthétique afin que celle-ci ne soit pas délétère pour le sourire.

Dans la dimension antéro-postérieure, l'appréciation des axes incisifs est essentielle afin de rétablir un angle inter-incisif le plus favorable possible à la dynamique mandibulaire et à la stabilité de la correction. La valeur normale généralement considérée est de l'ordre de $125^{\circ} \pm 10^{\circ}$ [143]. Ainsi une rétro-alvéolie maxillaire et/ou mandibulaire indiquera un type de vestibuloversion ou de torque coronaire selon les besoins thérapeutiques et guidera vers un outil thérapeutique plutôt qu'un autre. Il est important de prendre en compte un facteur anatomique spécifique lors des changements d'axe incisif : les coudures coronoradiculaires (Fig. 47). Elles résulteraient d'une position initiale des germes des incisives contre la corticale vestibulaire et pourraient secondairement limiter les possibilités de torque radiculopalatin ou induire des résorptions radiculaires par contact des apex avec la corticale palatine[21].

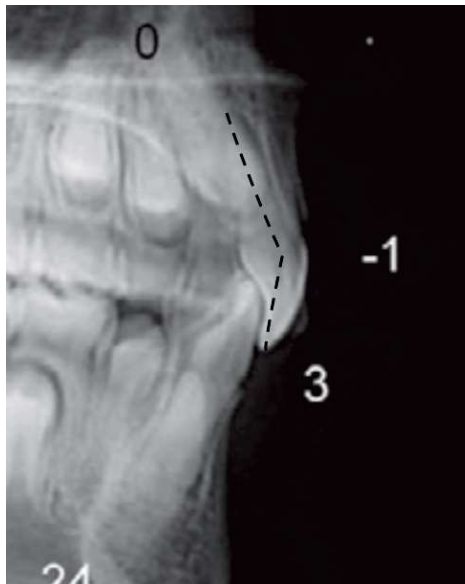

Figure 47 : Coudures coronoradiculaires marquées au niveau des incisives centrales maxillaires.

3. Facteurs esthétiques

Comme nous l'avons vu au chapitre **II-B.1.c)**, l'appréciation de ligne du sourire haute est décisive dans la décision d'ingresser les incisives maxillaires. On parle de sourire gingival dès lors que 3 mm de gencive est visible lors d'un sourire posé. Le vieillissement, provoquant un affaiblissement musculaire et une ptose des tissus mous vers le bas, le pourcentage de découvrément des incisives maxillaires par la lèvre supérieure tend à diminuer avec l'âge. C'est la raison pour laquelle, il est aussi important d'anticiper cette évolution de la ligne du sourire au cours du temps pour obtenir un résultat esthétique le plus durable. **ROZEINCWEIG** et **MULLER** en citant **ORTHLIEB** vont même jusqu'à conseiller de maintenir un recouvrement de 4 mm chez les patients découvrant peu les incisives maxillaires lors du sourire [144].

Les bords libres des incisives et des canines maxillaires forment la courbe du sourire ou « smile arch » (*Fig. 48*). La relation de la courbe du sourire avec la lèvre inférieure est un facteur important à prendre en compte dans la décision thérapeutique. Il est communément accepté que la courbe du sourire considérée comme agréable doit être parallèle à la lèvre inférieure et affleurer cette dernière [145], [146]. L'ingression des incisives maxillaires doit donc être modérée en fonction de la position dynamique des lèvres lors du sourire de façon à ne pas aplatir la courbe du sourire (*Fig. 48*).

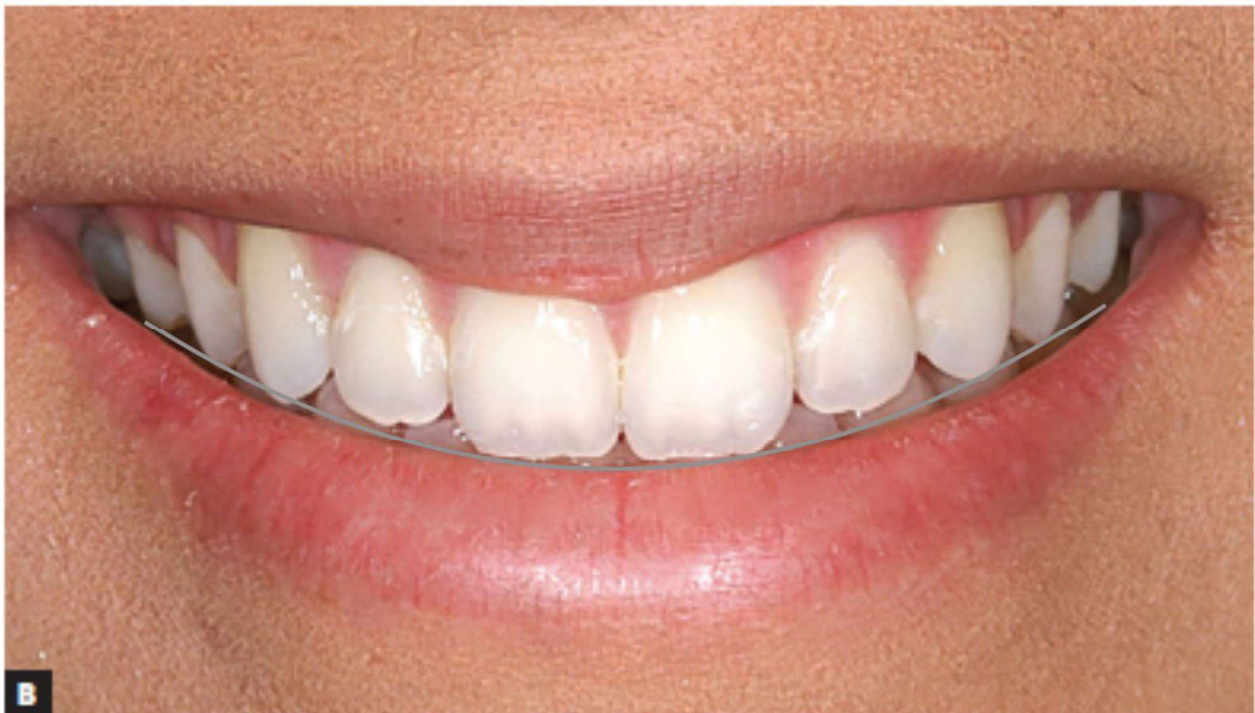

Figure 48 : Courbe du sourire harmonieuse ; Les bords libres affleurent la lèvre inférieure [147].

4. Le plan d'occlusion esthétique et fonctionnel, une approche consensuelle

En 2016, **CAMARA** et **MARTINS**, considérant l'exposition des incisives lors du sourire comme un critère déterminant, proposent l'utilisation du plan d'occlusion esthétique et fonctionnel [147] à des fins diagnostiques, puis dans l'élaboration des objectifs thérapeutiques. En effet devant les récurrences des mouvements verticaux des molaires chez l'adulte, il semble qu'il soit préférable de ne pas modifier outre-mesure cette position par nos traitements [148]. Connaissant désormais l'évolution au cours du temps de la position verticale des molaires et des incisives, il apparaît donc intéressant d'ajouter une composante esthétique au plan d'occlusion fonctionnel tel qu'il a pu être décrit par Ricketts au chapitre **II-B.4.d)** .

Ce plan est tracé sur une téléradiographie de profil à partir du point de contact moyen entre les premières molaires et le stomion de la lèvre supérieure (*Fig. 49 : A*). Les bords libres des incisives maxillaires doivent être situés de 2 à 4 mm en dessous de ce plan tandis que les bords libres des incisives mandibulaires doivent l'affleurer. Ces mesures seront bien entendues sujettes à de légères variations selon l'âge, le sexe, les proportions dentaires, le recouvrement et la courbe du sourire [147]. Pour être utilisés correctement ces résultats seront également à corrélés avec l'évaluation des proportions entre les étages moyen (Glabelle-Subnasale) et inférieur (Subnasale-Gnathion) de la face (*Fig. 49 : B*).

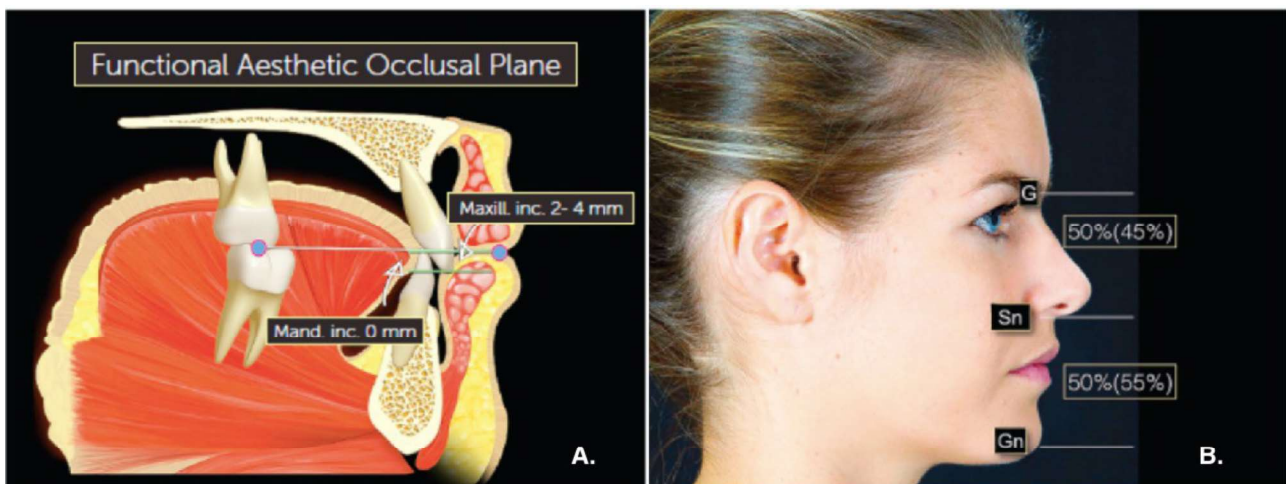


Figure 49 : Schéma du plan d'occlusion esthétique et fonctionnel (A.), corrélé à l'évaluation des proportions entre les étages moyens et inférieurs (B.) [147].

E. Résumé.

DIAGNOSTIC	OBJECTIFS THERAPEUTIQUES
Facteurs squelettiques	
Hypodivergence	Egression molaire
Normodivergence en croissance	
Rotation antérieure et moyenne	
Hyperdivergence	Ingression incisive ou chirurgie (selon sévérité et importance du préjudice esthétique et fonctionnel)
Rotation postérieure	
Patient adulte	
Facteurs dento-alvéolaires	
Supra-alvéolie maxillaire	Ingression des incisives maxillaires
Supra-alvéolie mandibulaire	Ingression des incisives mandibulaires
Infra-alvéolie maxillaire et/ou mandibulaire	Egression molaire maxillaire et/ou mandibulaire
Rétro-alvéolie maxillaire/et ou mandibulaire	Vestibuloverision maxillaire et/ou mandibulaire
Facteurs esthétiques et fonctionnels	
Sourire gingival	Ingression incisive ou chirurgie (selon sévérité et importance du préjudice esthétique et fonctionnel)
Bords libres incisifs maxillaires dépassant la lèvre inférieure lors du sourire	
Bords libres incisifs maxillaires dépassant le plan d'occlusion esthétique et fonctionnel	
Visibilité importante des incisives mandibulaires lors de la phonation (phonème « Emma » par ex)	Ingression et vestibuloverision des incisives mandibulaires

Figure 50 : Tableau résumant les critères de décisions entre les facteurs diagnostiques et les objectifs thérapeutiques spécifiques des patients présentant une supraclusion incisive.

NB :

En cas de supraclusion dans un contexte de classe II squelettique, d'hypodivergence marquée, et de symphyse prononcée pour des raisons esthétiques et fonctionnelles l'egression molaire peut s'accompagner d'une chirurgie d'avancement et de rotation horaire de la mandibule (voir **IV-C.9.c**) .

En cas de supraclusion dans un contexte d'hyperdivergence sévère, avec important sourire gingival et difficulté de coaptation labiale, une chirurgie d'impaction maxillaire (voir **IV-C.9.b**) peut être associée ou préférée à l'ingression orthodontique aidée ou non d'ancrages osseux.

IV-MOYENS THERAPEUTIQUES

A. Traitements préventifs

La prévention englobe l'ensemble des actes destinés à diminuer l'incidence des malocclusions.

Comme nous l'avons vu précédemment, le développement d'une supraclusion est étroitement lié à l'insuffisance de contacts inter-incisifs lors des différents mouvements mandibulaires de latéro-propulsion. Les attitudes thérapeutiques préventives viseront alors à maximiser les affrontements des bords libres en favorisant la fonction de mastication [1].

Ce sont les raisons pour lesquels la tétée orthostatique doit être privilégiée chez le nourrisson pour favoriser la croissance mandibulaire. Plus tard, une consistance alimentaire plus dure sera indiquée pour le développement de l'incision. En denture temporaire, des meulages de la denture temporaires pourront être réalisés afin de favoriser les mouvements mandibulaires en latéralité [60].

B. Traitements interceptifs

L'interception est un acte thérapeutique simple permettant d'obtenir une correction partielle ou totale d'une dysmorphie et/ou malocclusion en cours d'établissement ou du moins d'empêcher son aggravation. Précédés d'un diagnostic morphologique et surtout étiologique précis, les traitements interceptifs peuvent être menés en denture temporaire, en denture mixte ou lors de l'établissement de la denture adolescente. L'objectif thérapeutique est alors de rétablir des conditions anatomiques et physiologiques qui permettent à la croissance de s'exprimer. Ceci est obtenu en déverrouillant la malocclusion dans les trois dimensions de l'espace, ce qui permet à la croissance momentanément perturbée, de redémarrer favorablement. Dans les cas de Classe II division 1, le surplomb augmenté empêche d'obtenir cette position de bout à bout. Une interception de la supraclusion seule sera donc vouée à l'échec. Cependant, un traitement interceptif de la dimension antéro-postérieure sera utile afin de réduire le surplomb, de rétablir une relation de Classe I molaire et canine et ainsi permettre de retrouver l'affrontement physiologique des bords libres incisifs [1].

Dans les cas de Classe II division 2 primitive, un diagnostic précoce est souhaitable parfois dès la denture temporaire afin d'empêcher l'apparition d'une supraclusion lors de la mise en place de la denture mixte [20], [121].

1. La plaque inter-incisive

PHILLIPE fut l'un des premiers à proposer ce procédé interceptif des supraclusions lors de la phase de constitution de la denture mixte. Le traitement consiste en le port d'une plaque amovible mais pouvant également être fixe, pour ne pas dépendre de la coopération du jeune patient, avec un plateau de résine débordant sur les bords libres des incisives maxillaires en cours d'éruption (*Figure 51 : A,B*). Les forces occlusales engendrées par les incisives mandibulaires sont alors transmises à leurs homologues maxillaires s'opposant ainsi à leur égression. Le système d'attache de la dent va donc se réorganiser autour d'une dent située plus apicalement. En cas d'hypodivergence marquée chez le jeune patient et/ou d'infra-alvéolie molaire, il est possible d'augmenter la hauteur de résine pour majorer la désocclusion molaire afin de faciliter leur égression [1].

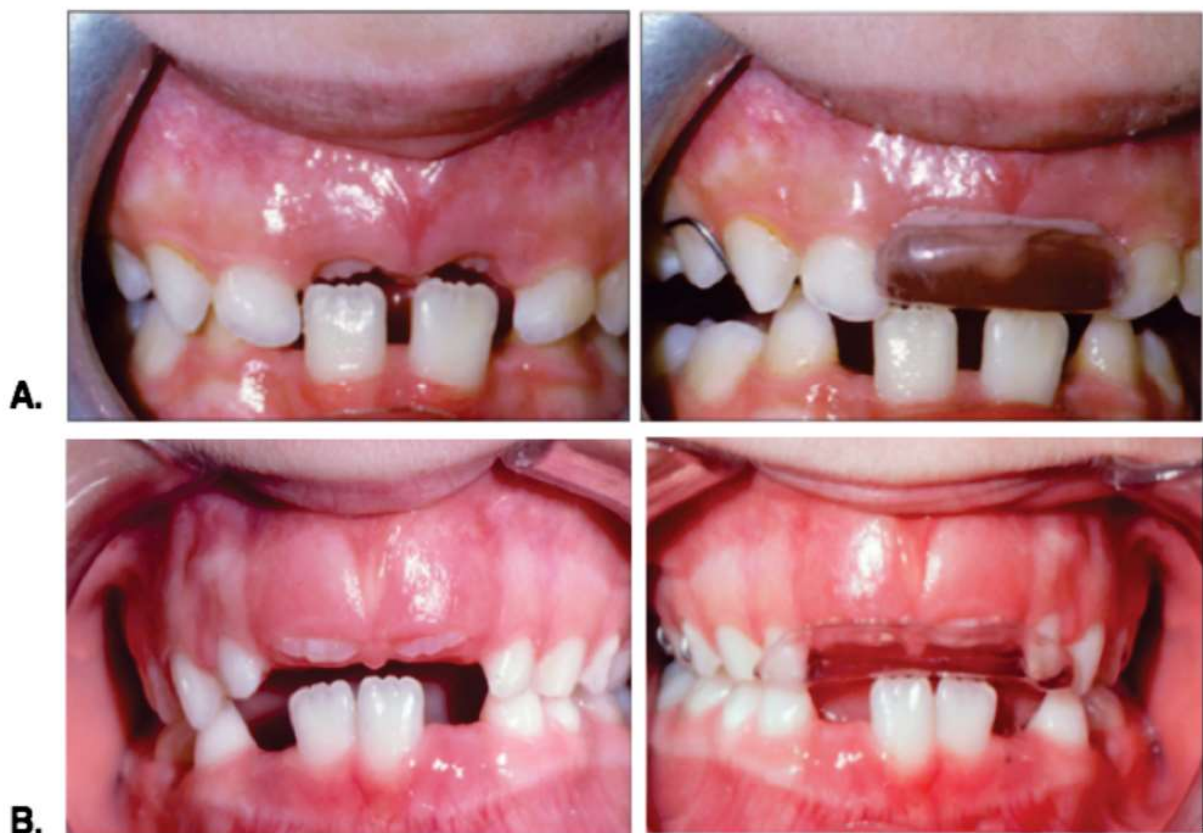

Figure 51 : Plaque inter-incisive de Phillippe[1] avec (A.) ou sans (B.) désocclusion postérieure.

2. La plaque rétro-incisive

Un traitement interceptif de la supraclusion, peut également être mis en place en denture mixte. L'objectif est alors surtout de déverrouiller la croissance en supprimant le verrou vertical et corriger de manière concomitante le surplomb incisif et rétablir un contact antérieur, favorable à la stabilité de la correction. Pour cela, un plan rétro-incisif en résine fixe ou amovible, incliné en haut et en avant peut aussi être utilisé (Fig. 52 : D,E,F).

L'étude prospective de **FRANCHI, BACCETTI** et col [63] a montré que la réduction de la supraclusion par interception avec un plan rétro-incisif sur un groupe traité par rapport à un groupe non traité était de l'ordre de 2 mm et était obtenue essentiellement par vestibuloversion incisive. Cependant aucune différences statistiquement significative n'est retrouvée après le traitement multi-attaches. La première phase de traitement ne semblait donc pas avoir d'importants effets sur la croissance du ramus mandibulaire ou de la zone dento-alvéolaire à court terme (1 an) mais semblait plutôt dépendante des relations initiales entre le plan palatin et mandibulaires. Ces résultats préliminaires sont confirmés plus tard en 2012 par la même équipe [64], avec 3,1 mm de correction de la supraclusion en denture permanente contre seulement 1,4 mm en denture mixte.

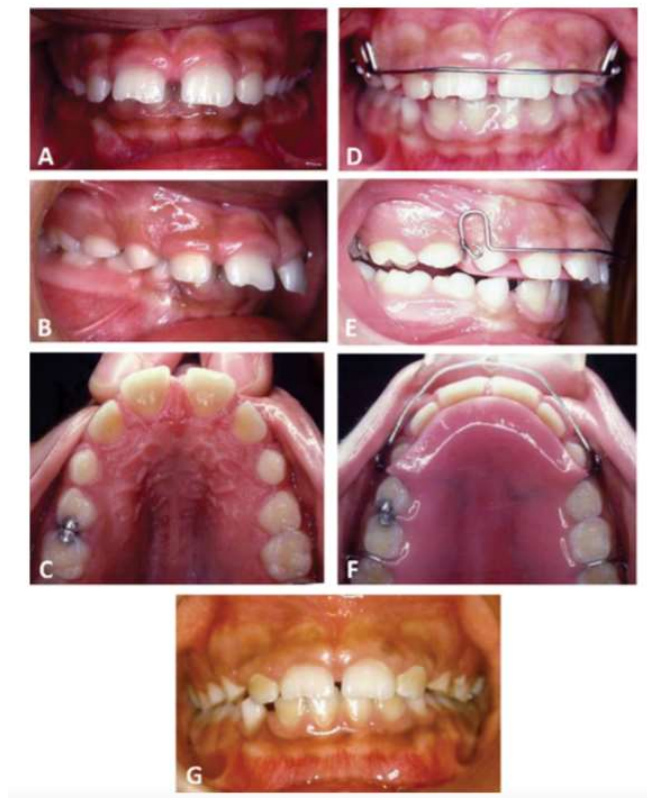

Figure 52 : (A-C) Photographie intra-orale d'une fille de 9 ans. Notez l'importance du surplomb et du recouvrement et la morsure palatine associée. (D,E) Vue frontale et latérale, plaque rétro-incisive avec plan de désocclusion molaire pour permettre leur égression. (F) On note ici l'importance de la rétraction incisive en 1 mois (G) Vue frontale en occlusion à la fin de la première phase de traitement [54].

3. Les éducateurs fonctionnels

Ce sont des dispositifs le plus souvent standards, monoblocs et ne nécessitant pas d'empreintes. Ils sont souples, en silicone ou en PVC. Ils agissent comme un écran pour neutraliser les forces musculaires centripètes et centrifuges qui s'exercent sur les arcades dentaires. Les six objectifs fondamentaux des EF sont [65] :

- déverrouiller les ATM et donc la croissance ;
- aider à la ventilation nasale ;
- aider la langue à se placer au palais ;
- agir sur le sillon labio-mentonnier ;
- mettre la musculature à distance des dents ;
- guider et aligner les dents.

Cette situation est illustrée [66] ci après, par une jeune patiente de 7 ans présentant un sourire gingival, des encombrements antérieurs maxillaires et mandibulaires, une déviation des lignes interincisives, et une supraclusion réalisant un verrouillage antérieur (fig. 53 ; 7a à 7h). Le moyen choisi : pose d'un « Multi Start ». Il s'agit d'un éducateur qui présente toutes les caractéristiques des EF décrits précédemment avec notamment, une indentation de canine à canine maxillaire et mandibulaire (fig. 53 ; 7i). Après un an de traitement, la forme d'arcade a changé, la supraclusion est corrigée et l'encombrement s'est très nettement amélioré (fig. 53 ; 7j à 7m). Cependant nous avons observé une tendance à la déchirure rapide des EF chez les patients hypodivergents en denture adulte.

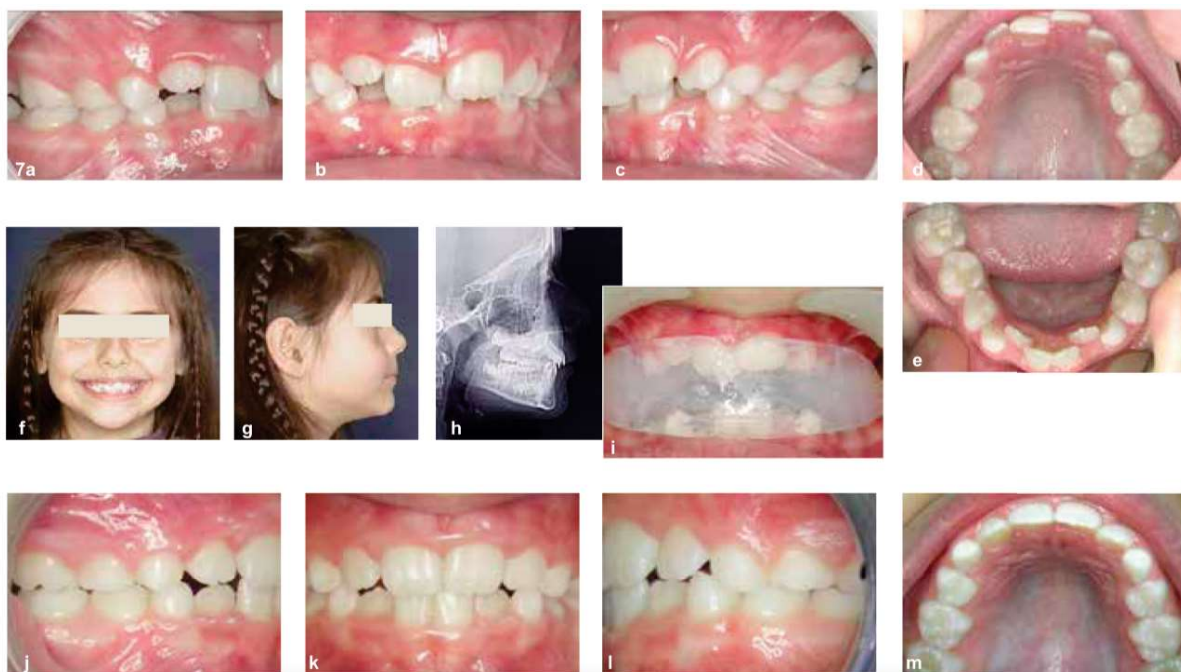


Figure 53 : a-h) Vues endobuccales, inter-arcades et intra-arcades ; photos de face et profil ; téléradiographie de profil en occlusion. i) Educateur fonctionnel Multi Start. j-m) Vues endobuccales inter-arcades et intra-arcades [66]

4. L'arc de base de Ricketts

Dans la classe II division 2, l'arc de base ou arc d'utilité peut être utilisé dans un but interceptif afin de corriger une supra-alvéolie et/ou une rétro-alvéolie maxillaire et/ou mandibulaire [67],[68]. L'objectif est généralement de réaliser un mouvement d'ingression et de torque corono-vestibulaire afin de déverrouiller la malocclusion et ainsi permettre à la croissance mandibulaire de s'exprimer (Fig. 54). A la mandibule, il faudra régler le torque en fonction des objectifs de traitement : le torque corono-lingual généralement incorporé dans les brackets majore l'ingression en créant une situation biomécanique en escalier, tandis que le torque corono-vestibulaire, lui la diminue, en créant une mécanique statistiquement indéterminée (Fig. 55) [149].

L'arc de base est un sectionnel généralement réalisé en Elgiloy (alliage Cobalt-Chrome) 0.016 x 0.016 inches dont le module d'élasticité est plus faible que celui de l'acier [69]. Ces mouvements étant à risque de résorptions radiculaires, il est important d'attendre la fermeture des apex des incisives et de réaliser un contrôle radiographique régulier.

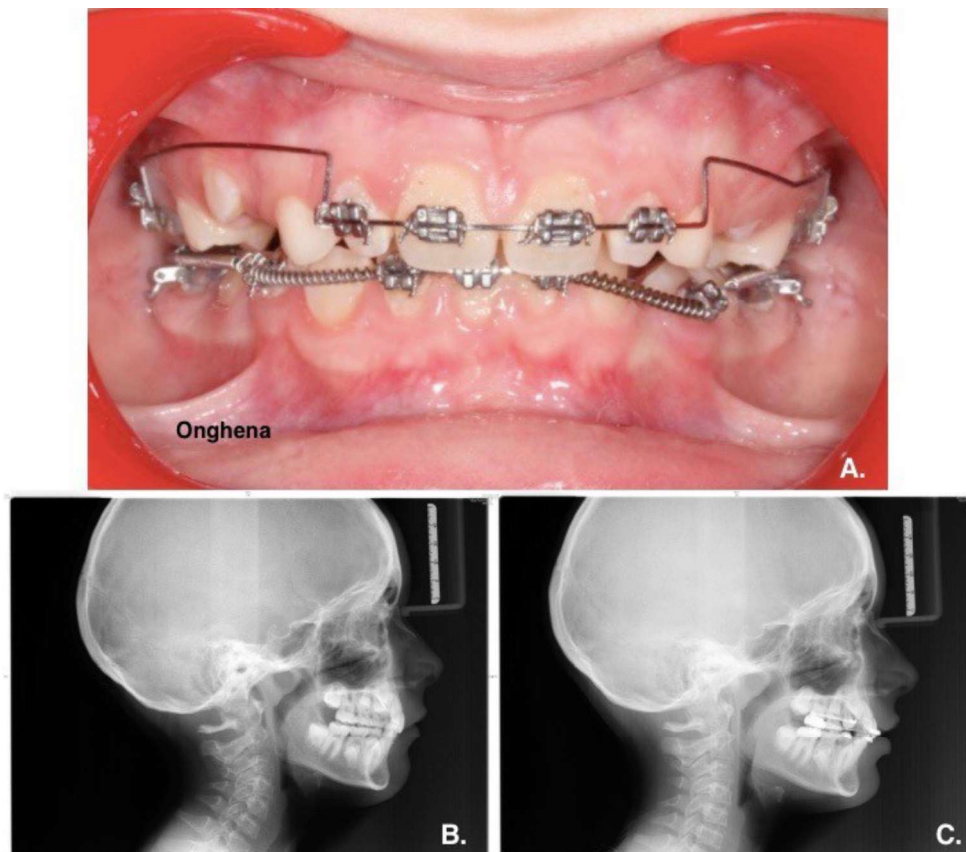


Figure 54 : Classe II 2 secondaire, mésodivergente avec une bi-rétroalvéolie chez une patiente de 10,5 ans; **A.** Arc de base maxillaire réglé avec du torque corono-vestibulaire, un léger tip-back molaire a été incorporé pour éviter une égression des incisives maxillaires; **B.** Noter l'importante classe II squelettique, l'ouverture de l'angle inter-incisif et la position retruse forcée de la mandibule ; **C.** Déverrouillage de la croissance mandibulaire et normalisation de l'angle inter-incisif.

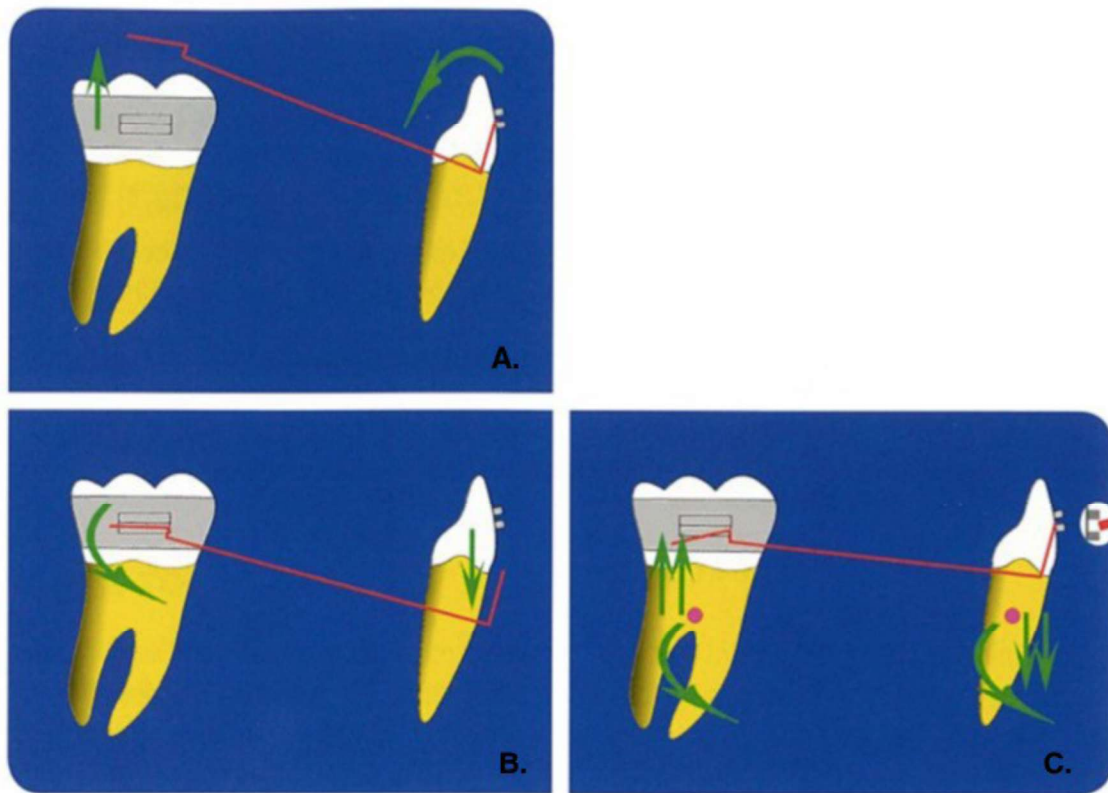


Figure 55 : Schéma illustrant la biomécanique en escalier de l'arc de base d'ingression à l'arcade mandibulaire. **A.** Torque Corono-Lingual (généralement incorporée dans les brackets pré-informés ou ajoutée par le praticien) ; **B.** Tip-back molaire générant l'ingression incisive (la force passant en vestibulaire du Cr, elle a tendance à générer une vestibuloversion incisive, ici compensée par le TCL) ; **C.** Résultante du système dite en escalier par l'addition de 2 mécaniques en V asymétrique allant dans le même sens, majorant l'ingression incisive et l'égression molaire [77].

C. Traitements correctifs

Dès la denture adolescente stable, le traitement multi-attache peut commencer afin de corriger les malocclusions dans les 3 dimensions de l'espace. Nous allons décrire différentes techniques orthodontiques possibles permettant de corriger la supraclusion par une combinaison complexe de mouvements d'ingression et de vestibuloversion incisive mais aussi très souvent d'égression prémolo-molaire.

1. Technique par arc droits

Le nivellement en technique d'arc droit entraîne une réduction de la courbe de Spee de 92% soit environ 2,3 mm à la fin du traitement. Ce nivellement se fait alors majoritairement par égression prémolaire et à moindre mesure par ingression incisive. Cette phase du traitement ne semble par ailleurs pas causer de significative postéro-rotation mandibulaire[75]. L'étude de **PANDIS et col.** en 2010 confirme que ce nivellement s'obtient en vestibulant les incisives mandibulaires. Ils démontrent que pour 1 mm de nivellement de courbe de Spee, en conservant la même largeur d'arcade, les incisives mandibulaires sont vestibulées de 4°[75].

a) Nivellement par arc droit et notions de Tip-Back et de Tip-Forward

L'enjeu thérapeutique majeur des classes II division 2 est généralement la levée du verrou occlusal antérieur qui empêche le déplacement des arcades l'une par rapport à l'autre. Cette phase de nivellement orthodontique fait partie des décompensations qui permettent à la croissance mandibulaire de s'exprimer de manière la plus favorable possible.

Les conséquences verticales du nivellement dépendent en grande partie de l'orientation de deuxième ordre au niveau des molaires et varient donc selon l'arcade concernée.

Le nivellement de la courbe de compensation maxillaire, du fait de la situation biomécanique en V asymétrique, a des conséquences verticales défavorables à la correction de la supraclusion qu'il est nécessaire de connaître. Les effets de tip-forward induits par le nivellement des molaires maxillaires génèrent une égression des incisives associée à une ingression des molaires maxillaires, toutes deux défavorables car majorant le recouvrement (Fig. 56 A.). Il apparaît donc intéressant, de ne pas trop prolonger cette phase de nivellement et ne prendre en charge les secondes molaires maxillaires que si nécessaire (non respect de la continuité d'arcade, interférences...). Le cas échéant, un arc en acier tressé avec de la courbe de compensations ou des tip-back s'avère être une solution avantageuse afin de ne pas aggraver le problème vertical (Fig. 56 B.).

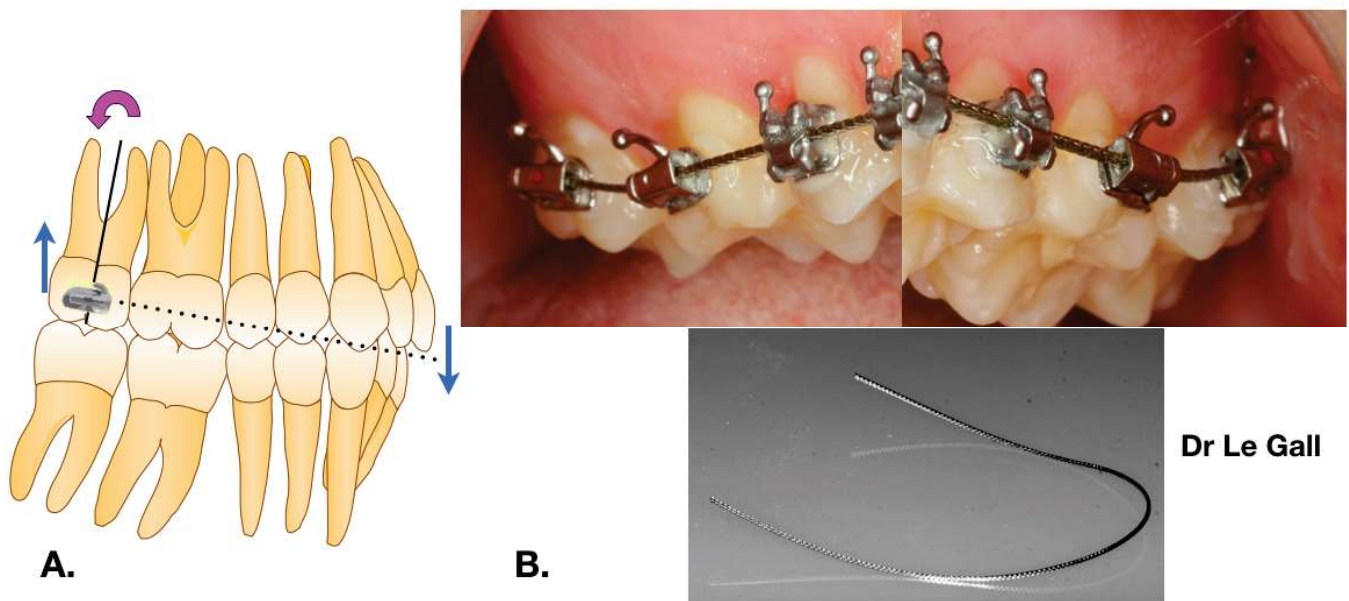


Figure 56 : Nivellement maxillaire. Situation biomécanique en V asymétrique induite par les effets de tip-forward sur les molaires générant une égression des incisives et une ingression des molaires maxillaires(A.). Lorsque la prise en charge des deuxièmes molaires s'avère nécessaire, il apparaît donc souhaitable de le faire avec un arc en acier tressé avec de la courbe de compensation pour ne pas aggraver la supraclusion (B.).

A la mandibule, au contraire, le nivellement de la courbe de Spee, pour les mêmes raisons biomécaniques de V asymétrique, a des conséquences verticales favorables. En effet ce nivellement s'accompagne d'un effet de tip-back qui génère une ingression des incisives associée à une égression des zone postérieures mandibulaires. Il est intéressant de noter que la prise en charge des secondes molaires mandibulaires améliore l'importance de ce nivellement. En effet, la situation biomécanique en escalier qu'elle génère, en s'associant avec l'effet de tip-back occasionnée par le nivellement des premières molaires majorant la correction verticale (Fig. 57). Ainsi la rotation horaire du plan d'occlusion occasionnée par ce nivellement est donc favorable à la correction des Classes II division 2 hypodivergentes associant une supra-alvéolie incisive à une infra-alvéolie molaire mandibulaire.

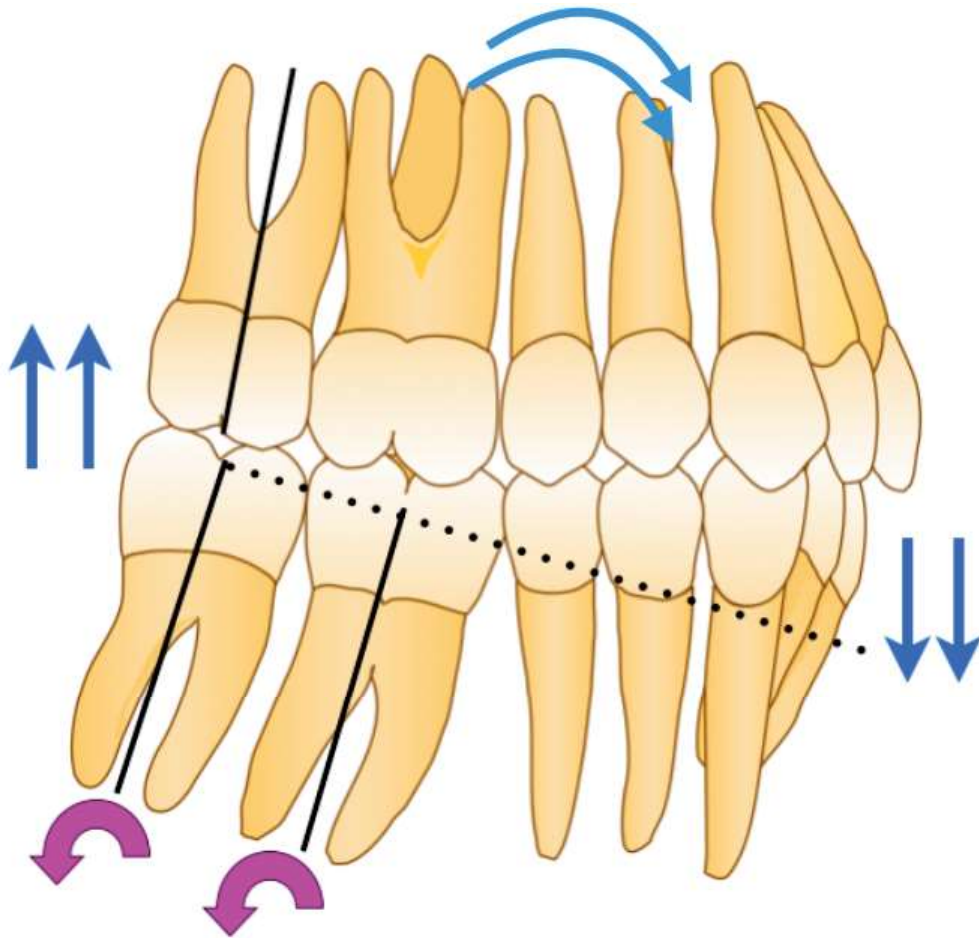


Figure 57 : Nivellement mandibulaire. Situation biomécanique en escalier induite par la prise en charge des secondes molaires mandibulaires. Le tip-back généré par le nivellement de ces dernières s'additionne à celui de premières molaires mandibulaires majorant ainsi la rotation horaire du plan d'occlusion, ainsi favorable à la correction de supraclusion.

b) Nivellement par arc droit et torque corono-lingual

En technique pré-informée, il est important de connaître les informations en particulier de troisième ordre contenues dans les brackets et ce particulièrement dans la zone antérieure des arcades. A la mandibule, des informations de torque coronolingual sont généralement incorporées dans les attaches pour permettre de s'opposer aux mouvements parasites de vestibuloversion incisive. Ces informations de 3^{ème} ordre lorsqu'elles sont exprimées ont également pour effet biomécanique, du fait de la situation en V asymétrique, d'induire une ingression des incisives mandibulaires (Fig. 58). C'est pour cette raison qu'il est intéressant d'utiliser assez rapidement des arcs de sections rectangulaires après la phase d'alignement pour améliorer la qualité du nivellement dans le sens vertical.

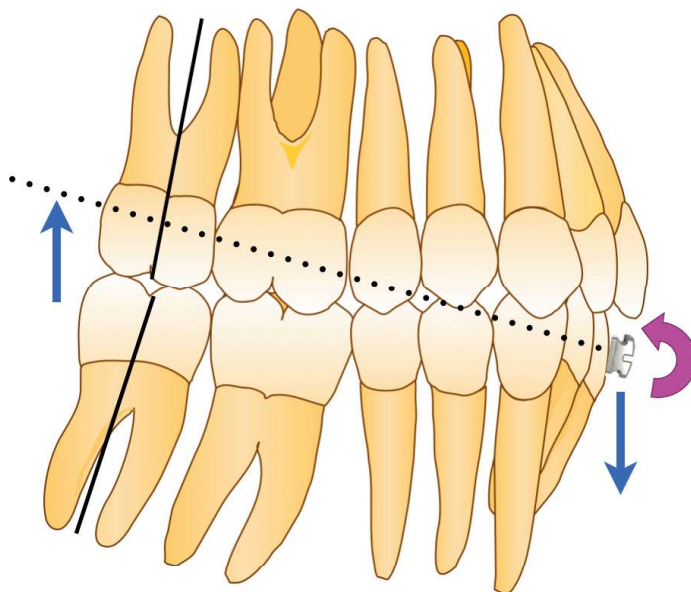


Figure 58 : Nivellement mandibulaire et torque coronolingual. Effets d'égression postérieure et d'ingression des incisives mandibulaires par le V asymétrique induit par le torque corono-lingual incorporé dans les brackets des incisives mandibulaires.

Cependant, l'étude prospective randomisée de **ALQABANDI** et col. [79] ont comparé les effets d'arc rectangulaires et ronds avec une légère courbe de Spee inversée sur l'inclinaison axiale des incisives mandibulaires et n'ont pas démontré de différences significatives dans la vestibuloversion incisive entre un groupe dans lequel le nivellement était réalisé avec des arcs ronds de section augmentés progressivement et celui dans lequel le nivellement était réalisé avec des arcs nickel titanium puis acier 0.016 × 0.022 dans des gorges 0,018 × 0,025 inches. Dans le groupe avec arc rond, les incisives mandibulaires ont été vestibulées de 6,75°± 4,85° (P<0,01) et dans le groupe avec arc rectangulaire de 6,10± 3,95° (P<0,01). Cette différence peut cependant s'expliquer par le jeu de l'ordre de 6.7° entre le bracket et le fil rectangulaire mais également par l'effet intrusif du nivellement par arc rectangulaire qui s'applique vestibulairement au centre de résistance des incisives.

c) Nivellement par arc à courbe de Spee accentuée et inversée

Une méthode parfois proposée pour potentialiser le nivellement est l'utilisation d'arc Niti, à courbe de Spee accentuée au maxillaire et inversée à la mandibule. La réduction du recouvrement va alors s'effectuer par un phénomène mixte d'ingression, de vestibuloversion incisive et d'égression prémolo-molaire (Fig. 59).

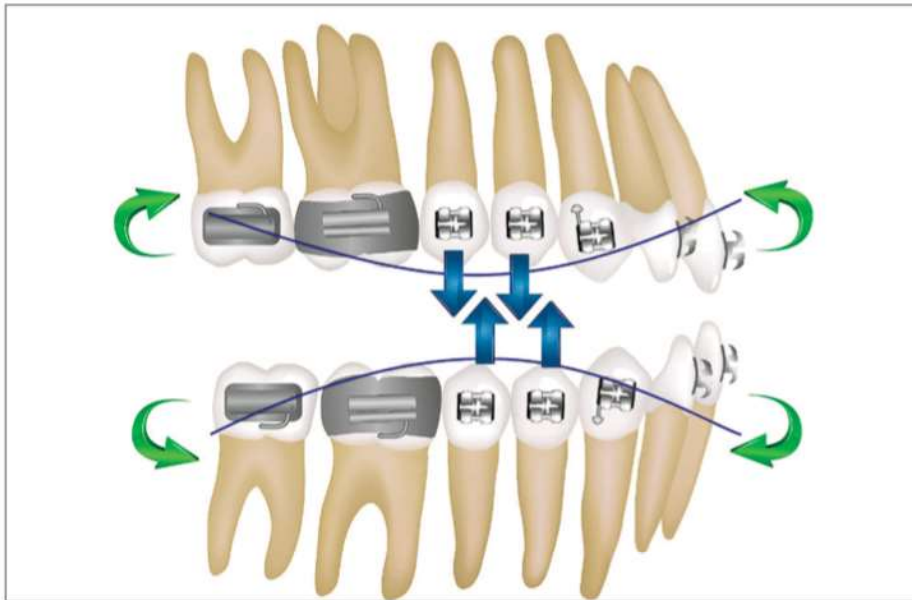


Figure 59 : Résumé de la biomécanique du nivellement avec arcs à courbe de compensation accentuée au maxillaire et courbe de Spee inversée à la mandibule [78].

Cependant les incohérences biomécaniques et biologiques de ces outils nécessitent d'être connues et prévenues. Tout d'abord, on observera de fait une aggravation des relations de classe II d'Angle au niveau de la dernière molaire mandibulaire du fait de l'importance du tip-back induit sur cette dernière. Ensuite ces arcs ont tendance à générer une importante égression prémolaire, particulièrement sujette à récurrence mais aussi à augmenter la longueur d'arcade au niveau coronaire et donc inévitablement à vestibuler les incisives et de fait, à la diminuer au niveau radulaire et donc entraîner une convergence des racines susceptible d'induire des proximités radiculaires[76].

2. Techniques segmentées

Les techniques segmentées ont principalement été développées par **BURSTONE** dans les années 1960 [80]. L'appareil 3 pièces de Burstone est parfois utilisé dans le but d'ingresser le secteur antérieur de manière contrôlée et la plus prédictible possible. Il se compose de 3 segments : 2 segments postérieurs reliés par des arcs aciers de forte section et solidarisés par un arc transpalatin au maxillaire ou un arc lingual à la mandibule et d'une portion antérieure reliés aux unités d'ancrage par 2 cantilevers latéraux ou un arc d'ingression généralement en TMA, ligaturés sur le segment antérieur [76].

a) Biomécanique et contrôle des axes incisifs

La biomécanique du 3 pièces de Burstone se rapproche de l'arc d'utilité et repose également sur la situation en V asymétrique. C'est en effet la pliure de tip-back du ou des arcs sectionnels qui permet le mouvement d'ingression des incisives (Fig. 60).

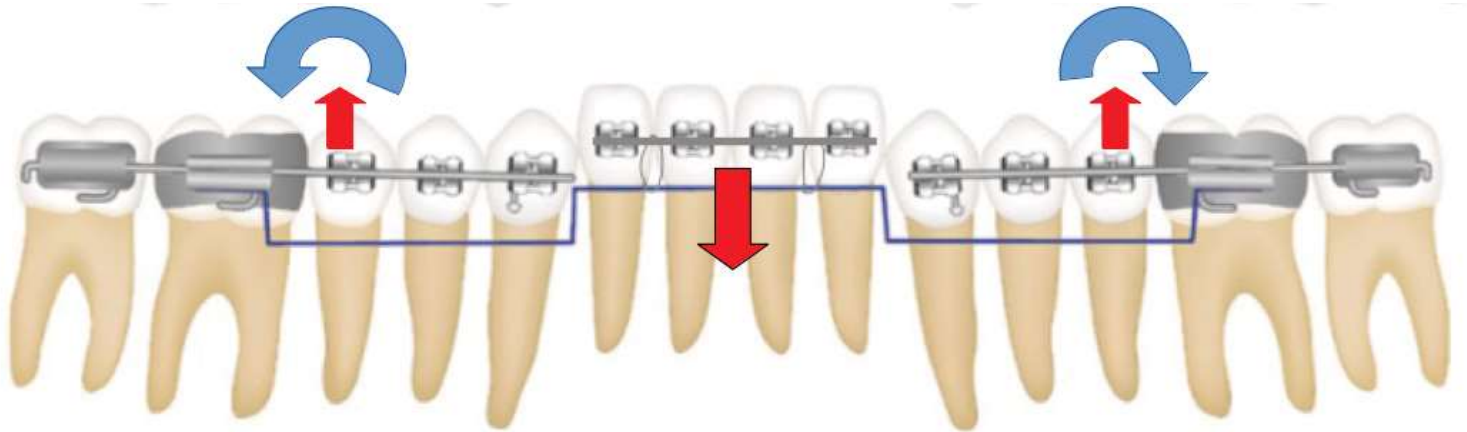


Figure 60 : Appareil 3 pièces de Burstone pour ingresser le secteur antérieur mandibulaire. Noter la distorsion et l'effet d'égression des secteurs latéraux induite par les pliures de tip-back de l'arc d'ingression.

La principale différence avec l'arc d'utilité est que le sectionnel n'est pas inséré directement dans les gorges des brackets antérieurs, ce qui avait pour conséquences d'induire de nombreux effets parasites : perturbation du 2^{ème} (Fig. 61) et interférences avec le 3^{ème} ordre.

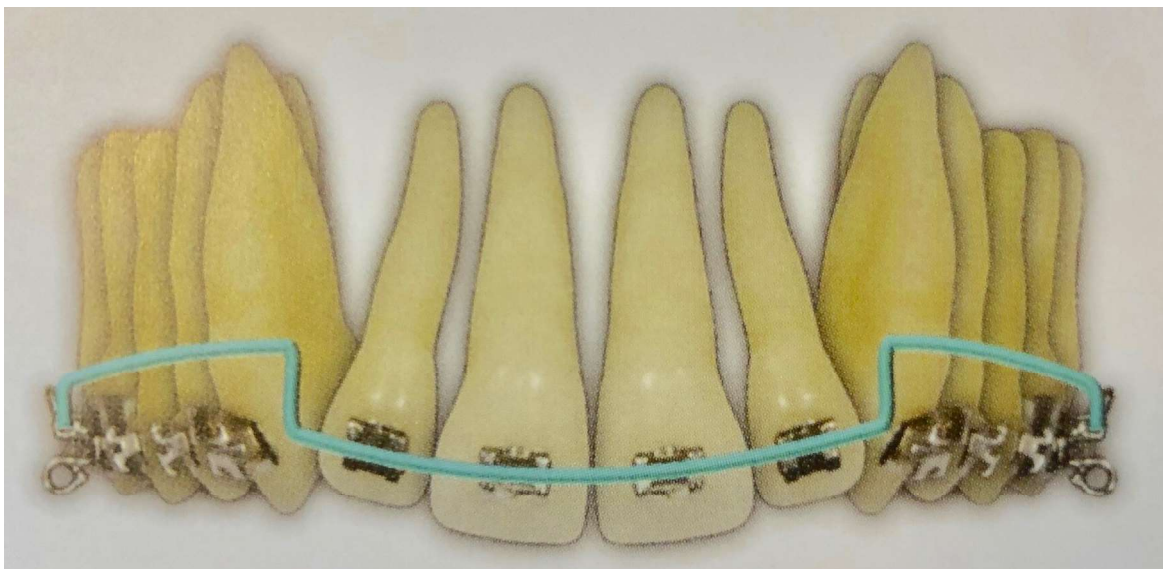

Figure 61 : Effets parasites de perturbations du 2^{ème} ordre induites par l'arc de base de Ricketts [76].

Un des principaux avantages biomécaniques de la technique de Burstone est donc son caractère hautement ajustable à la situation clinique du patient et sa relative prédictibilité par l'application d'une simple force en un ou plusieurs point(s), judicieusement choisis. Ainsi si les axes incisifs doivent être maintenus, voir même être linguoversés en même temps que l'ingression, il sera possible de ligaturer l'arc ingressif au niveau voir en arrière du centre de résistance supposée du groupe incisif [76].

b) Contrôle optimal de l'intensité des forces ingressives.

Un autre avantage des techniques segmentées sur les techniques d'arc droit est la possibilité d'assurer la constance des forces ingressives par le contrôle du rapport Force/Déformation en jouant sur la longueur d'activation de l'arc d'ingression. Il est possible de mesurer précisément les forces délivrées sur le bloc incisif à l'aide d'un dynamomètre. L'objectif étant d'appliquer des forces les plus douces et les plus progressives possibles pour limiter les phénomènes de résorptions radiculaires et, en théorie, de perte d'ancrage, en restant, en deçà de la limite biologique nécessaire au déplacement de la résistance stable [76]. L'étude de **VAN STEEBERGEN** et col. n'a pas montré de différences significatives dans l'ingression des 4 incisives maxillaires, cependant l'égression et la linguoversion des secteurs latéraux sont tout de même observés dans les 2 cas, mais restent identiques entre l'application d'une force de 40g et de 80g. Ainsi les auteurs concluent que la force optimale à appliquer pour ingresser une incisive est de l'ordre de 10 à 20g par dent [81].

c) Indications

Les techniques segmentées semblent donc indiquées dans le nivellement des cas de supraclusion sévères, d'origine maxillaire et/ou mandibulaire, en particulier lorsqu'il existe une véritable démarcation, brisure entre le plan incisif ou incisivo-canin et les segments postérieurs de l'arcade. Leur indications peuvent être étendues lorsque la vestibuloversion incisive doit être maîtrisée en même temps que leur ingression pure et dans les cas où la dimension verticale doit être maintenue et contrôlée ce qui est fréquent chez les patients hyperdivergent ou les adultes [82]. En effet chez ces derniers, l'égression prémolo-molaire facilitée par les techniques d'arc droit doit absolument être maîtrisée, car non compensée par la croissance ramale verticale.

d) incidents et limites

Les techniques segmentées ont pour inconvénients leur relative complexité, le temps passé au fauteuil à réaliser le dispositif individualisé au patient mais également la rétention de plaque et l'inflammation parodontale qui peut résulter d'un contrôle de plaque insuffisant et enfin les gênes, irritations et ulcérations qui peuvent résulter de ces différents sectionnels.

3. Les surélévations occlusales collées

Les surélévation occlusales les plus utilisées dans les cas de supraclusion sont les cales rétro-incisives. Ce sont des butées rétro-incisives faites d'une petite masse de composite collées sur les faces palatines des incisives et des canines maxillaires. Leur face occlusale est plate ou inclinée en haut et en avant pour provoquer une propulsion mandibulaire. La désocclusion ne devrait pas excéder 2 à 4 mm pour éviter toute interposition linguale latérale.

a) Mise en œuvre technique

Détail de la technique directe au fauteuil avec ou sans moule

Les cales peuvent soit être réalisées à main levée avec des spatules et du composite après une préparation au collage classique avec mordantage à l'acide orthophosphorique, primer puis du composite modelés et adoucis avec une turbine et une fraise diamantée grain fin. Il est important de réaliser un plan de glissement incliné vers le haut et l'avant sur le versant distal des canines, pour guider la mandibule vers la classe 1 d'Angle et empêcher la rétrusion mandibulaire. Ou plus simplement être réalisées de manière directe avec des kits type Mini Molds® qui permettent d'obtenir de manière rapide et reproductible des cales rétro-incisives ou rétro-canines (Fig. 62).

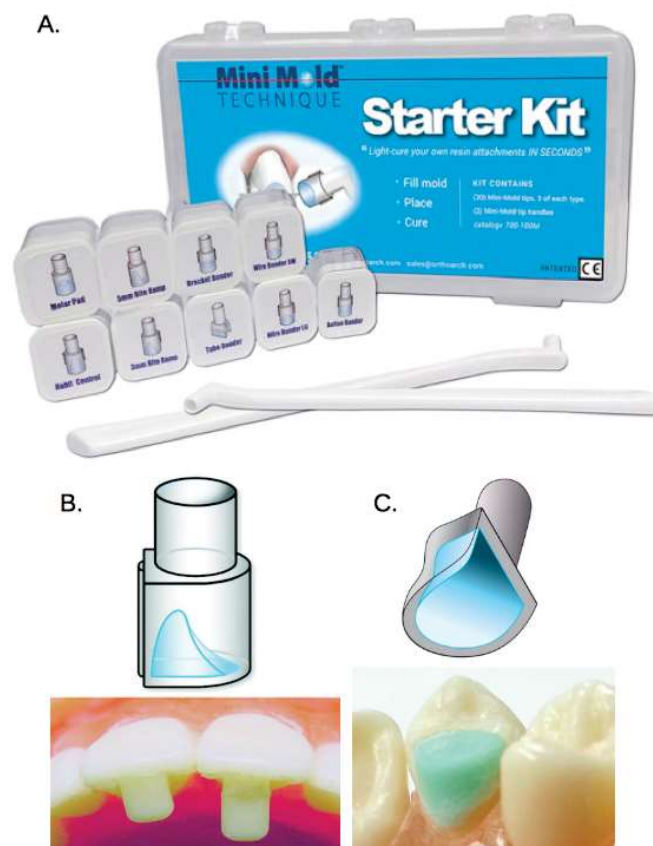


Figure 62 : **A.** Kit Mini Mold® avec tiges et embout siliconés réutilisables. **B.** Embouts des cales rétro-incisives disponibles en 3 et 5 mm. **C.** Embouts de cales canine utilisables lorsque le surplomb excède 5 mm.

Technique indirecte avec ou sans transferts

Soit les butées rétroincisives sont réalisés au laboratoire. Le technicien forme alors des blocs de composites photopolymérisable ou chémozopolymérisable sur la face palatine des incisives voir des canines maxillaires. On veillera à placer ces blocs à distance de la gencive marginale pour éviter une rétention de plaque et une inflammation de la gencive. Ensuite ces blocs de composites pourront être englobés dans une gouttière de transfert pour être collé de manière indirecte. Il n'y a pas de réglages particulier à faire à chaque séance. Il est possible toutefois, par soucis de confort de réduire la profondeur des butées en meulant leur face postérieure au fur et à mesure de l'avancement des incisives mandibulaire, jugés au papier à articulé.

b) Indications

Les cales sont indiquées en classe I ou en classe II squelettique mésodivergente ou hypodivergente avec supraclusion modérée à sévère lorsqu'un peu d'égression molaire est acceptée voir même souhaitée [54] et lorsque le surplomb est léger à modéré jusqu'à 4 à 5 mm (cales retro-incisives) ou un surplomb 5 à 6 mm (cales retro-canines). On ne place généralement pas de cales sur les dents qui n'ont pas besoin d'être ingressées ; leur nombre variera donc de deux (les incisives centrales) à six (incisives et canines).

Un des principaux avantages des cales est de pouvoir coller l'arcade mandibulaire dans la séance même que les cales maxillaires. Sinon, il aurait fallu attendre l'ingression et la vestibuloversion des incisives maxillaires pour équiper les dents mandibulaires. De la sorte, les traitements des deux arcades progressent parallèlement. Le gain en durée de traitement est appréciable [1].

Enfin les cales permettent également de faciliter les déplacements des dents postérieures sous l'effet des dispositifs orthodontiques puisqu'elles ne sont plus maintenues par l'intercuspidation[1].

Enfin un autre avantage serait la diminution de la fréquence des décollements d'attaches sur les dents mandibulaires grâce à la désocclusion engendrée par les butées rétro-incisives ou rétro-canines.

c) Durée de traitement

Du fait de l'ingression des incisives maxillaires et mandibulaires et de l'égression des molaires, les contacts postérieurs sont retrouvés chez l'enfant après 3 ou 4 mois, voir un peu plus chez l'adulte suivant l'importance de la correction[1]. Les butées sont laissées tant que l'occlusion tant que l'occlusion n'est pas rétablie dans les secteurs postérieurs et et donc tant que les rapports incisifs ne sont pas normalisés.

d) incidents et limites

Chez l'adulte la prononciation des sifflantes est perturbée pendant 48 heures, alors que la mastication serait affectée plusieurs semaines. L'adaptation est beaucoup plus rapide chez l'enfant[1].

Un incident possible est le décollement d'une butée, bien que peu fréquent car la pression occlusales, semble limitée par un réflexe proprioceptif. En cas de décollement, la marche à suivre diffère selon que l'arcade soit occupée ou non. Si l'arcade est collée, la dent démunie de butée ne risque pas d'égresser car elle est tenue par l'arc et son bracket [1]. Si l'arcade n'est pas équipée, il faudra refaire la butée en bouche, avec un composite photopolymérisable inséré en phase plastique par apports successifs ou à l'aide d'un kit dédié.

Une inflammation parodontale est également possible en cas de débordement d'adhésifs, de colle dans le sulcus ou de surcontours des cales occlusales.

Le calage en rétropulsion derrière les cales (Fig. 63), peut se produire lorsqu'elles sont mal réalisées, c'est à dire trop courte et/ou mal placées à l'égard de l'importance du surplomb incisif ou dès lors que ce dernier est vraiment trop important. Celles-ci peuvent donc être responsables d'un blocage de la croissance mandibulaire et d'une absence de correction de la supraclusion. Les solutions sont alors soit de modifier les cales en augmentant leur taille ou leur position dans le sens antéro-postérieur (cales rétro-canines) ou alors de changer d'outil thérapeutique comme proposer par exemple un plan rétro-incisif si ce décalage antéro-postérieur est réellement trop important.

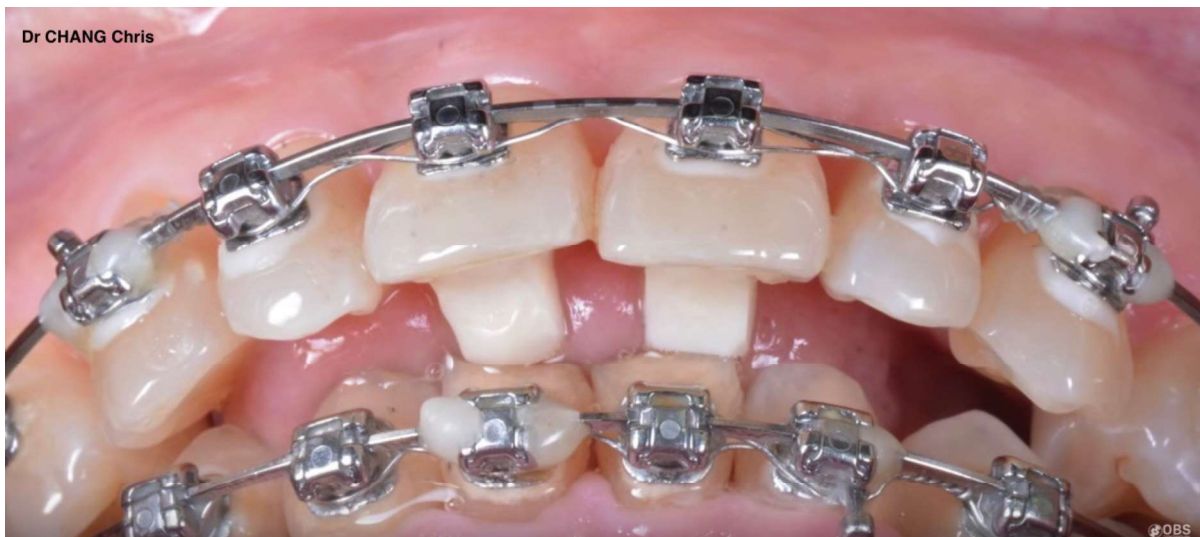

Figure 63 : Limites des cales rétro-incisives : le calage en rétropulsion derrière les cales. L'utilisation de cales rétro-canines ou d'un plan rétro-incisif est indiquée.

4. Les plans inclinés retro-incisifs

a) Mise en œuvre technique

Ce sont des plaques réalisées en résine polyméthacrylate de méthyle situées en arrière du bloc incisivo-canin maxillaire. Ces plaques peuvent amovibles, pseudo-amovibles insérés dans les fourreaux palatins des bagues molaires (*Fig. 64 ; A*) ou fixes collées sur les premières prémolaires (*Fig. 64 ; B*). Elle ne doivent pas s'étendre trop postérieurement pour ne pas empiéter sur l'espace lingual et doivent réaliser une surface de contact pour les incisives mandibulaires avec une pente de glissement en haut en avant pour induire une propulsion mandibulaire [86],[87]. Il faut veiller à ce que la désocclusion prémolo-molaire n'excède pas 2 à 4 mm [88], [90] pour éviter une interposition linguale latérale qui aurait l'effet inverse de celui escompté.

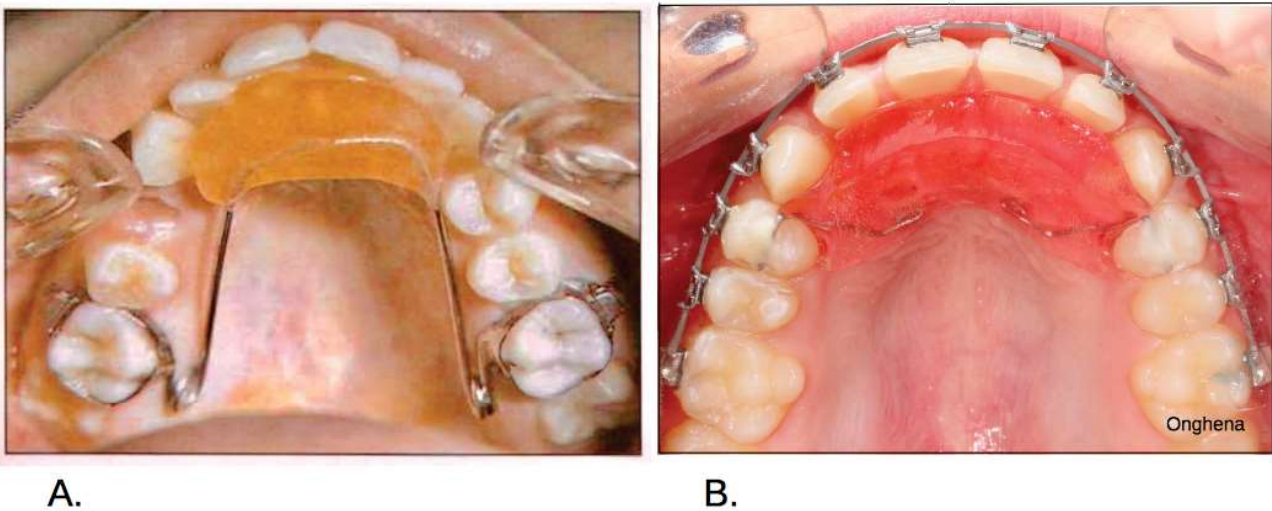


Figure 64 : Plan rétro-incisif sur bagues permettant de combiner un déverrouillage dans les 3 dimensions de l'espace : expansion, dérotation et ancrage molaire de manière concomitante à la correction du verrou vertical (A.) [85] . Plan retro-incisif avec pente de propulsion, collé sur les premières prémolaires maxillaires (B.).

b) Durée de traitement

Lorsqu'une désocclusion de la première molaire de 3 à 4 mm est opérée chez l'adulte, il faut en général 3,5 à 5 mois pour obtenir des contacts postérieurs.

c) Indications

Elles sont proches de celles des cales rétro-incisives, c'est à dire les cas de supraclusion en Classe I et II squelettique méso- et hypodivergente avec un surplomb augmenté, pouvant être supérieur à 5 mm.

La forme « solidarisée sur bague » permet un déverrouillage tridimensionnel de la malocclusion avec [86] :

- une action transversale d'expansion et de dérotation avec ou sans adjonction de boucles ou de bras latéraux à la manière d'un quad hélix.
- la pastille rétro-incisive agit à la manière d'une pastille de Nance en s'opposant à la dérive mésiale des molaires et servir d'ancrage au recul des canines, pour peu que ces dernières soient dégagées du dispositif.
- le déverrouillage vertical s'opérera par désocclusion molaire.

Cet outil permet également de coller rapidement l'arcade mandibulaire et réduire l'incidence des décollements [86],[87]. Le désengrènement permis par la plaque permet de corriger les inversés d'occlusion ou occlusion en ciseau et accélérer le déplacement dentaire en supprimant les verrous occlusaux et ainsi faciliter les phases d'alignement et de nivellement.

Par ailleurs, les plans rétro-incisif et autres butées antérieures peuvent également être utilisés transitoirement en cas de symptomatologie musculo-articulaire aiguë afin d'obtenir une déprogrammation neuro-musculaire ou simplement afin tester les réponses musculaires et articulaires avant un changement prothétique [ou orthodontique important NDLR] [89]. En effet, une étude prospective sur 11 patients avec avec une supraclusion objectivée par un recouvrement supérieur à 5 mm et des dysfonctions temporo-mandibulaires a montré un soulagement de tous les patients après 1 à 2 semaines de port de la plaque rétro-incisive et persistant 2 ans après la fin des traitements orthodontiques et prothétiques [90].

d) Incidents et limites

Comme les butées rétro-incisives, les plans vont perturber la phonation et la mastication pendant quelques jours à une semaine [1]. Cependant de notre expérience, ils semblent moins bien tolérés par le patient que les cales rétro-incisives.

Une pression excessive ou un bourrage alimentaire sous la pastille peuvent entraîner une inflammation de la muqueuse palatine [86].

Il est important d'attendre les premières phases d'alignement et de nivellement maxillaire avant de placer le plan rétro-incisif ce qui retarde la possibilité du baguage de l'arcade mandibulaire. En effet dans le cas contraire, le plan rétro-incisif est susceptible de bloquer les déplacements dentaires. Pour rétracter le bloc incisif il sera indispensable de déposer le dispositif.

Nous avons aussi observé chez le sujet hypodivergent à musculature forte une usure importante de la résine polyméthacrylate par le contact répété avec les incisives mandibulaires, qui réduisait la désocclusion molaire et l'efficacité du dispositif.

Sur le plan fonctionnel, il est intéressant de noter qu'un mémoire sur 39 patients traités par PRI, n'a montré aucune amélioration de la posture linguale induite par le port du plan rétro-incisif mais une tendance à la persistance de l'interposition antérieure ou latérale de la langue [90].

5. Les forces directionnelles

Les forces directionnelles sont des dispositifs extra-oraux à appui crânien dont dispose le praticien pour réaliser son ingression soit directement ou soit comme ancrage [54]. Les forces extra-orales a traction hautes peuvent être utilisées directement sur le bloc incisif à l'aide de J-Hooks (*Fig. 65*) mais ces forces lourdes augmentent considérablement le risque de résorptions radiculaire [83]. C'est pourquoi, à l'heure actuelle, la seule indication raisonnable pourrait être une FEO haute à appui molaire pour ancrer les molaires lors de l'ingression incisive chez un patient hyperdivergent pour lequel la dimension verticale doit être contrôlée et pour lequel des mini-vis ne seraient pas souhaitées ou indiquées. Ces résultats sont confirmés par différentes études récentes [84],[85] qui montrent que la réduction du surplomb, du recouvrement et de la position de l'incisive maxillaire par rapport au stomion est significativement supérieure dans le groupe traité par minis-vis que celui traité par forces directionnelles. De plus, les problèmes de coopération et la résorption radiculaire sont significativement moindre dans le groupe avec ancrage osseux que celui avec appui crânien [84],[85].

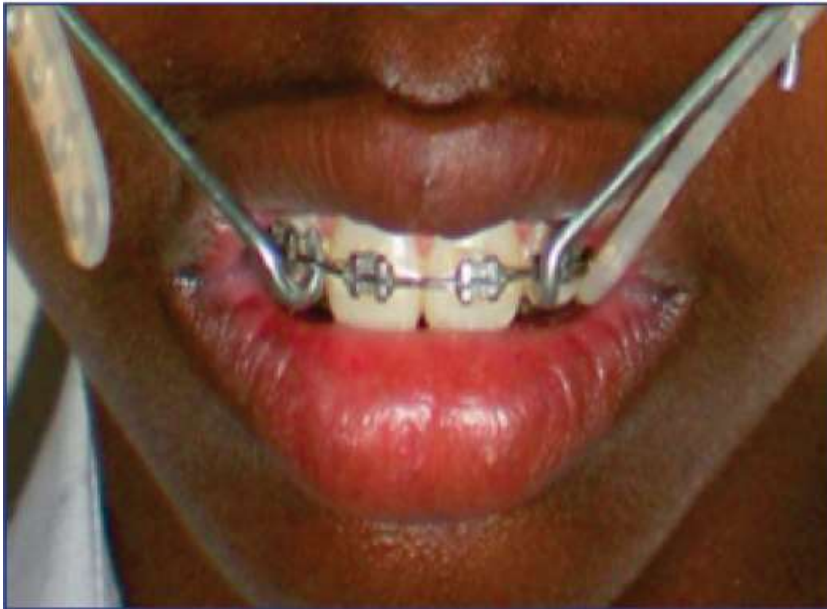

Figure 65 : Force extrao-orale haute avec J-Hooks antérieurs [85].

6. L'orthodontie linguale

Dans l'histoire de l'orthodontie linguale, parmi les premiers brackets linguaux, ceux de Kurz avaient pour particularité de présenter des plans de morsure antérieure afin de limiter le décollement des attaches et permettre d'ouvrir immédiatement l'occlusion, notamment dans les cas de supraclusion. Ensuite sont apparus, des systèmes linguaux (STb, Incognito, Win, Harmony...) ne présentant pas système de désocclusion mais des occlusals pads sur les molaires (Fig. 66).

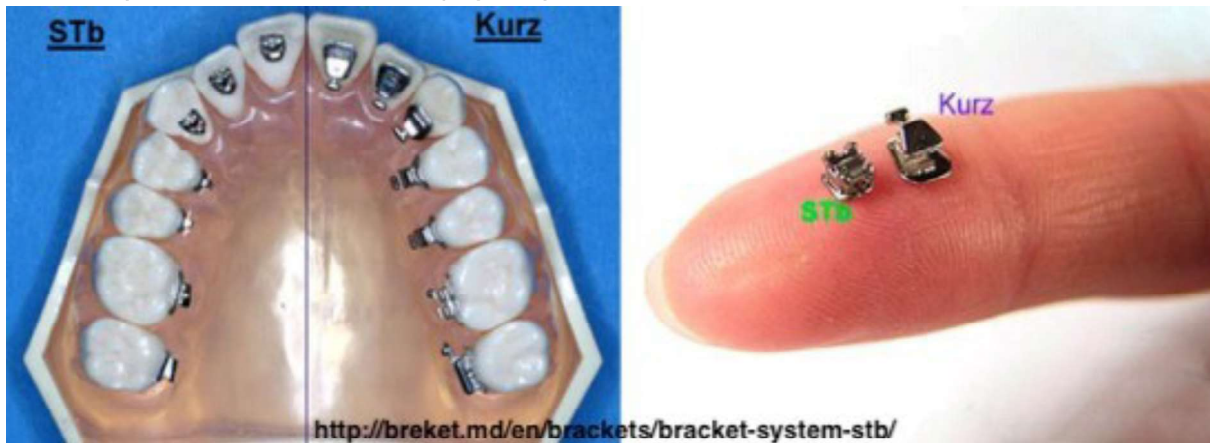

Figure 66 : deux types de Brackets linguaux, les brackets de Kurz avec plans de morsures sur les incisives et canines, majoritairement remplacés à l'heure actuelle par des brackets qui en sont dépourvus tel les STb, auquel sont fréquemment ajoutés des cales molaires et/ou occlusal pads.

a) Biomécanique linguale

La position du centre de résistance des dents est indépendante de la technique utilisée, en revanche les effets biomécaniques d'une force orthodontique seront en relation avec le point d'application de la force linguale ou vestibulaire par rapport à ce centre de résistance mais aussi de l'inclinaison initiale de la dent. Ces phénomènes ont des conséquences sur les mouvements impliqués dans la correction de la supraclusion et doivent être connus et anticipés [11].

Si nous prenons l'exemple d'une incisive mandibulaire en normo-position, La ligne d'action d'une force orthodontique ingressive agissant sur la face linguale d'une incisive mandibulaire en normo-position passe par le centre de résistance de l'incisive et induit un mouvement d'ingression pure. En revanche, une force orthodontique dont le point d'application est situé sur la face vestibulaire a sa ligne d'action qui passe en avant du centre de résistance de la dent entraînant un mouvement d'ingression associé à une vestibuloversion (Fig. 67). C'est la raison pour laquelle la phase de nivellement est plus aisée et moins soumise aux effets parasites en technique linguale qu'en technique vestibulaire [11].

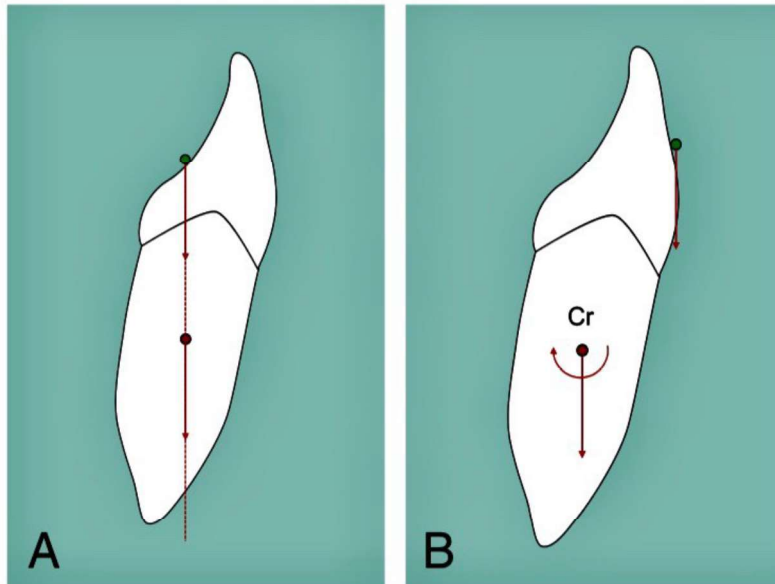
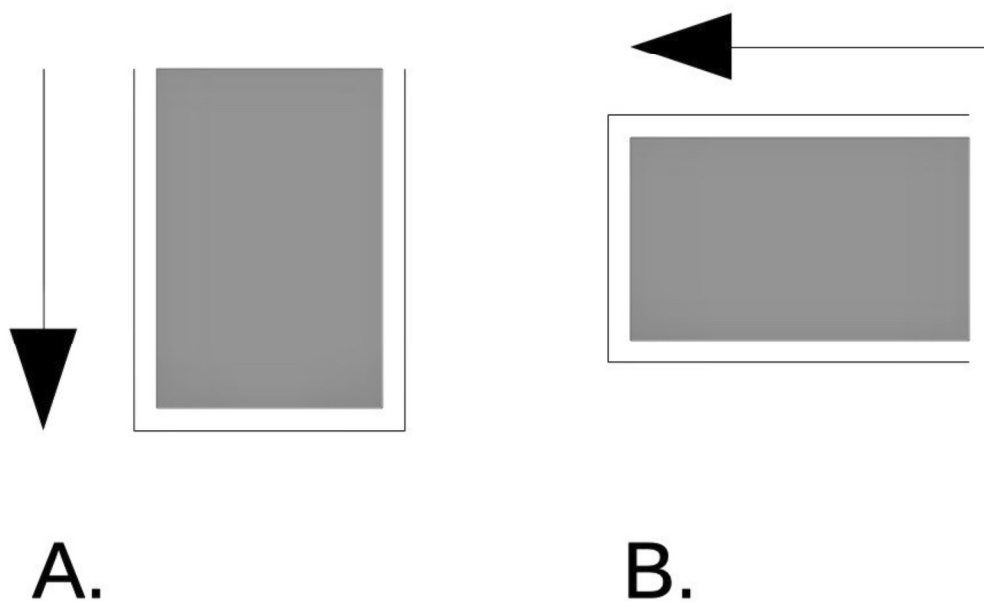


Figure 67 : Variation des effets d'une force ingressive sur une incisive mandibulaire en normo-position selon son point d'application linguale (A) ou vestibulaire (B).

b) Avantages des gorges en technique Ribbonwise dans le nivellement des arcades



A.

B.

Figure 68 : Insertion d'un fil en technique Ribbonwise (A.) et Edgewise (B.)

Selon le système orthodontique, l'arc peut soit s'insérer par sa tranche la plus fine de manière horizontale (Edgewise) comme en technique vestibulaire classique, soit par sa tranche la plus fine insérée verticalement (Ribbonwise) comme dans la plus part des techniques linguales (Fig. 68). Sur le plan physique (Fig. 69), la rigidité en flexion d'un arc (EI avec E , le module de Young et I , le moment quadratique d'une poutre) est proportionnelle au cube de la hauteur (h) de la tranche sur laquelle il travaille ($I=bh^3/12$) [91]. Le rapport charge/flexion étant proportionnel à la rigidité en flexion. C'est pourquoi, la rigidité en flexion des arcs en technique Ribbonwise est plus importante dans les mouvements de 2^{ème} ordre et de nivellement des arcades que dans les techniques en Edgewise qui, elles contrôlent mieux les rotations.

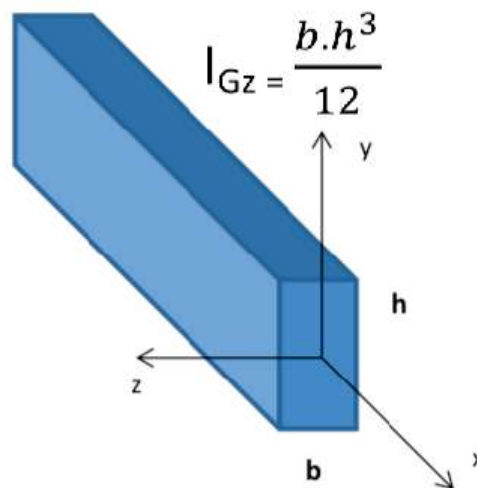


Figure 69 : Moment quadratique d'une poutre ou moment fléchissant, proportionnel au cube de la hauteur du fil expliquant l'efficacité du nivellement en technique linguale.

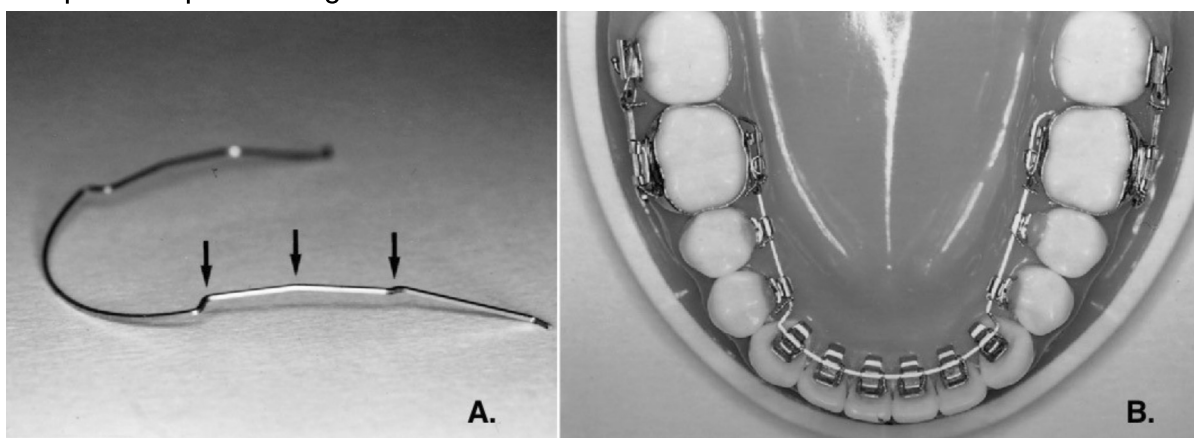
Ainsi pour le nivellement d'une arcade avec une courbe de Spee marquée, le rapport charge/flexion sera plus élevé en technique Ribbonwise et les effets biomécaniques seront plus favorables avec des effets parasites moindres qu'en technique Edgewise conventionnelle.

c) Effets thérapeutiques obtenus en techniques linguales

En 1994, **ALTOUNIAN, SOREL** et **FILLON** [92] analysent les différentes composantes de la correction de la supraclusion en technique linguale *Edgewise avec plans de morsures antérieures*. Malgré une population restreinte, les auteurs mettent en exergue une correction de supraclusion de 4,1 mm avec une ingression majoritaire des incisives mandibulaires de l'ordre de 2 à 3 mm et une légère égression des molaires mandibulaires. En revanche, la position verticale des incisives et des molaires maxillaires semble maintenue. Le maintien du plan occlusal maxillaire peut être surprenant du fait de la désocclusion postérieure induite par les plans de morsure antérieurs. Selon les auteurs cela pourrait s'expliquer biomécaniquement par le torque antérieur radiculo-palatin qui s'accompagne d'un effet d'égression des incisives et d'ingression des molaires qui pourrait contribuer à maintenir l'orientation du plan occlusal maxillaire.

Dix ans plus tard, **BARTHELEMI, WIECHMANN et al.** travaillent sur les effets des occlusal pads postérieurs associés à des techniques Ribbonwise et confirment sur 45 téléradiographies de profil avant et après traitement, une correction de la supraclusion légèrement inférieure, de l'ordre de 3,1 mm avec un bon contrôle des incisives maxillaires et une ingression majoritairement mandibulaire de l'ordre de 2,1 mm. Les molaires maxillaires, comme dans la précédente étude, ne semblent pas impliquées dans la correction de la supraclusion alors que molaires mandibulaires réalisent une égression significative de 0,8 mm, comparable aux études précédentes. On retrouve également une vestibuloversion (pseudo-ingression) de l'incisive mandibulaire particulièrement significative dans le groupe sans extractions, de l'ordre de 6,6° ($P < 0,001$) alors que de 1,2° dans le groupe avec extraction. Sur le plan squelettique, les auteurs observent une augmentation de l'étage inférieur, compensée chez les sujets en cours de croissance par l'augmentation de la hauteur ramale (Ar-Go)[93].

Les arcs avec courbe de Spee inversée sont également utilisés en technique linguale. En 2001, **HONG et al.** [95] analysent l'effet d'un arc acier avec courbe de Spee inversée pour la correction de la supraclusion d'origine mandibulaire. Malgré un nombre de patients inclus réduits ($n=8$), ils mettent en évidence une réelle efficacité de ce système pour la correction de la supraclusion avec une ingression pure d'1,5 mm ($p < 0,001$) et une très faible vestibuloversion de l'incisive mandibulaire de 1,2°(NS), comparables aux résultats des précédentes études. Le mouvement d'égression des molaires est également non significatif. Cette technique semble donc efficace pour limiter la bascule horaire du plan d'occlusion et maintenir la dimension verticale. Il est à noter que l'arc avec courbe de Spee inversée exclu la prise en charge des secondes molaires, qui sont solidarisées aux premières molaires à l'aide d'un sectionnel acier de forte section en vestibulaire (*Fig. 70*). Ce renfort d'ancrage est probablement à l'origine du maintien de la position verticale des premières molaires. Ce dispositif semble intéressant chez les sujets adultes pour qui la dimension verticale est à maintenir, la croissance mandibulaire ramale verticale ne pouvant pas compenser l'égression molaire.



*Figure 70 : Arc champignon en Ribbonwise avec courbe de Spee inversée (A.) Dispositif lingual de 1^{ère} molaire à 1^{ère} molaire avec sectionnel vestibulaire d'ancrage des 1^{ères} et 2^{ndes} molaires d'après **HONG et al.** [95].*

7. Les aligneurs dans le traitement de la supraclusion

Bien que parfois décriés, les aligneurs font désormais partie intégrante dans l'arsenal thérapeutique de l'orthodontiste.

a) Description

C'est une technique qui consiste en l'emploi successif de gouttières en plastique thermoformées amovibles. La méthode consiste en un déplacement progressif réalisés selon un set-up virtuel personnalisé, préalablement vérifié, modifié puis validé par le praticien. L'adjonction de taquets en composite sur les faces vestibulaires et/ou linguale permet de potentialiser les déplacements dentaires.

b) Planification thérapeutique et biomécanique des aligneurs dans le traitement de la supraclusion

Pour corriger la supraclusion, il conviendra au praticien de définir ses objectifs de traitements. Il précisera si il souhaite vestibuloverser les incisives maxillaires et/ou mandibulaires, égresser les secteurs latéraux, ingresser les incisives maxillaires et/ou mandibulaires ou une combinaison de ces mouvements. Ces derniers mouvements, notamment d'ingression nécessiteront l'utilisation d'attaches horizontales biseautées sur les prémolaires [96]. En effet sur le plan biomécanique, l'effet d'ingression incisif engendre un effet réactionnel d'égression des prémolaires qui tend donc à désinsérer les gouttières (Fig. 71).

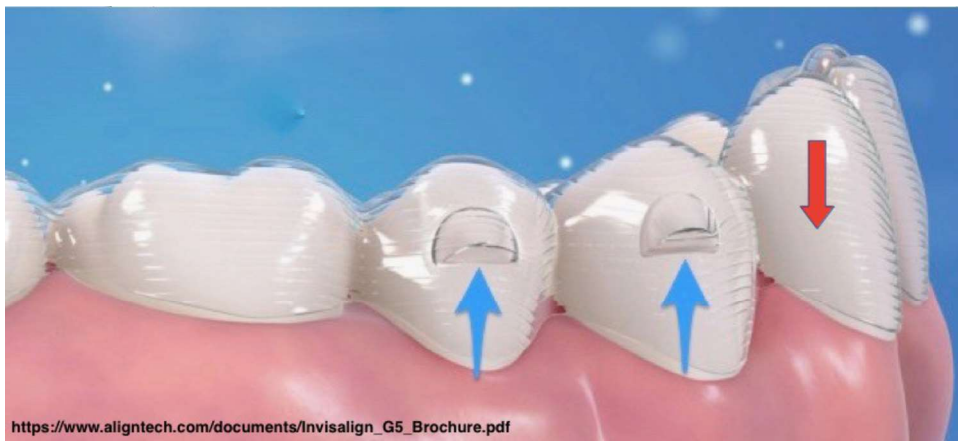

Figure 71 : Biomécanique des taquets prémolaires horizontaux G5 dans le nivellement de la courbe de Spee. On note le phénomène mixte d'égression prémolaire simultanée à l'ingression du bloc incisivo-canin mandibulaire.

Des rampes d'occlusion (Fig. 72 A.) pouvant faire jusqu'à 3 mm sont situées en regard de la face palatine des incisives supérieures de manière à faciliter ce nivellement de la courbe de Spee en établissant une désocclusion des secteurs latéraux (Fig. 72 B.) et en supprimant ainsi les forces verticales pouvant s'opposer aux mouvements d'égression prémolo-molaire. Leur position verticale est ajustée à chaque étape du traitement de manière à maintenir un contact antérieur et une désocclusion postérieure.

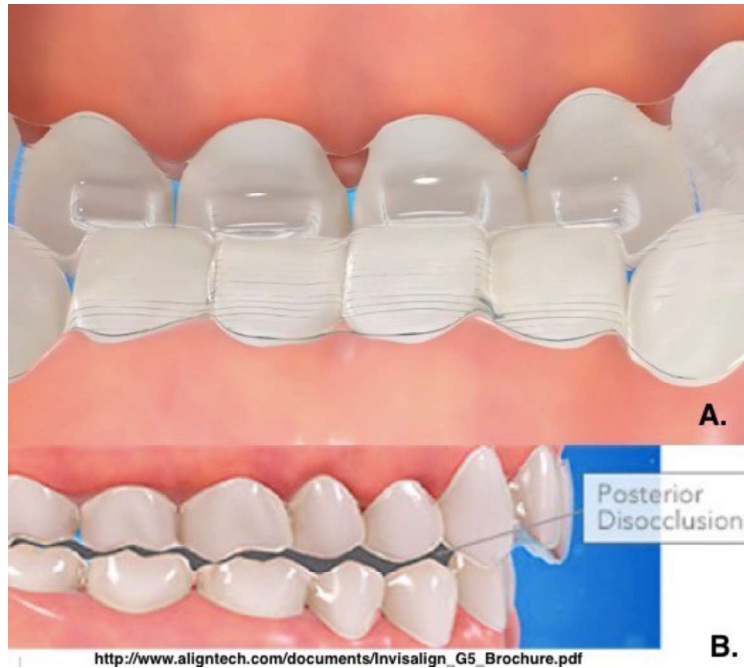

Figure 72 : Rampes de désocclusion adaptées à l'importance du surplomb et à l'étape du nivellement (A.). Désocclusion postérieure induite par les cales antérieures facilitant le nivellement (B.).

Le torque corono-vestibulaire est induit par un couple de force appliqué par des renforts au niveau occluso-palatin et cervical des aligneurs (Fig. 73 A.). L'objectif étant de pouvoir obtenir non seulement un mouvement de redressement coronaire mais aussi radiculaire avec un centre rotation, le plus apical possible au centre résistance (Fig. 73 B.)[97].

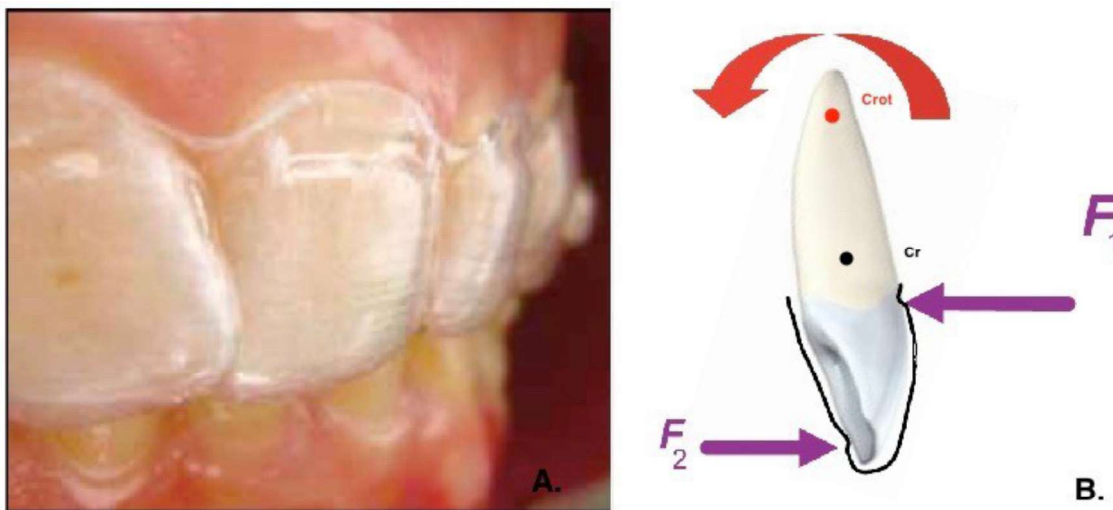


Figure 73 : Renforts G5 de type « Power Ridge » [97] permettant d'appliquer un couple de force visant établir un redressement corono-radicaire de 21 (A.). Illustration biomécanique de l'effet recherché ; sur le schéma est illustré un mouvement de type vestibuloverision contrôlée (B.)

c) Résultats cliniques

En 2009, **KRAVITZ** et al. [98], dans leur étude prospective sur 37 patients, montrent que la prédictibilité des mouvements réellement effectués par les gouttières Invisalign était de 41% par rapport au set up définis par le praticien. En ce qui concerne le traitement de la supraclusion, la prédictibilité est entre 45% au maxillaire et 47% à la mandibule. Il est à noter qu'une intrusion de plus d'1 mm n'a été tenté que pour 41 des 189 dents. L'ingression pure moyenne était de 0,72 mm seulement, résultat qui sera confirmé par la revue systématique de **ROSSINI** et al.[102]. De plus cette première étude a démontré que la version corono-vestibulaire (38%), fréquemment recherchée en cas de supraclusion, était significativement moins prédictible version corono-linguale (53%). **KRIEGER** et al., [99] en 2012, montre sur 50 patients, une différence statistiquement significative de 0,7 mm entre la réduction du recouvrement prescrite sur le set up et celle finalement obtenue. Il faut néanmoins noter que ces études, ont été réalisées sans auxiliaires, ni surcorrection et ne prennent pas en compte les dernières innovations technologiques de la firme Align technology puisqu'elle concernent toutes des patients traités avant 2010. Plus tardivement en 2013, **CASTROFLORIO** et al. [97], montre sur un nombre réduit de cas (n=9) l'efficacité des « Power Ridge » dans le contrôle de torque. A T0, l'axe des couronnes dentaires était de de 20,95° sur le set-up virtuel contre 21,12° sur les arcades scannées à T1 en utilisant l'axe facial comme référence. On retrouve ainsi une corrélation de 99% entre T0 et T1 ($p < 0,0001$) entre la position des couronnes dentaires sur le set-up et le résultat clinique observé. Il faut cependant nuancer grandement ces résultats car cette étude à très faible échantillon est limitée à la seule incisive centrale et dans le sens de la version corono-linguale (*Fig. 74*) alors même que les études précédentes ont montré que c'était dans ce sens et sur cette dent que le déplacement était le plus prédictible. De plus la définition du torque dans cette étude est discutable puisqu'elle ne fait pas référence à la position radiculaire mais seulement à la position coronaire.

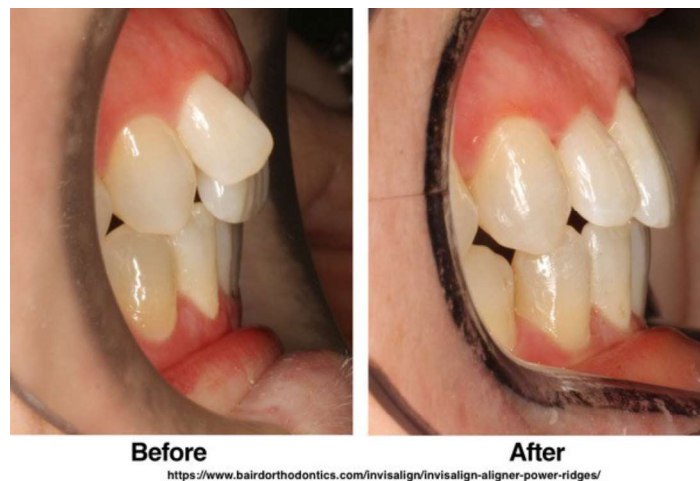

Figure 74 : Illustration des résultats cliniques des « Power Ridge » avec une version corono-linguale de 12 et corono-vestibulaire de 11.

Enfin plus récemment en 2017, **KHOSRAVI et al.** [100] ont montré dans une étude rétrospective sur 40 patients présentant un recouvrement supérieur à 4 mm en début de traitement, une réduction céphalométrique de 1,5 mm de la supraclusion. Cette amélioration du recouvrement serait essentiellement liée à la vestibuloversion des incisives mandibulaires, et d'une égression d'environ 0,5 mm des molaires mandibulaires. Les auteurs concluent à une efficacité du dispositif dans le traitement des supraclusions qui reste cependant inférieure à celle des traitements multi-attaches.

Aux vues de la littérature actuelle, il semble que l'ingression pure avec les aligneurs soit un mouvement peu prédictible (*Fig. 75*), difficile à obtenir puisque les incisives mandibulaires tendent à être positionnées plus occlusalement que prédit sur le set-up [98], [101]. De plus lors du traitement par gouttière, la version corono-vestibulaire semble peu prédictible donc moins favorable aux corrections de supraclusion par pseudo-ingression [102].

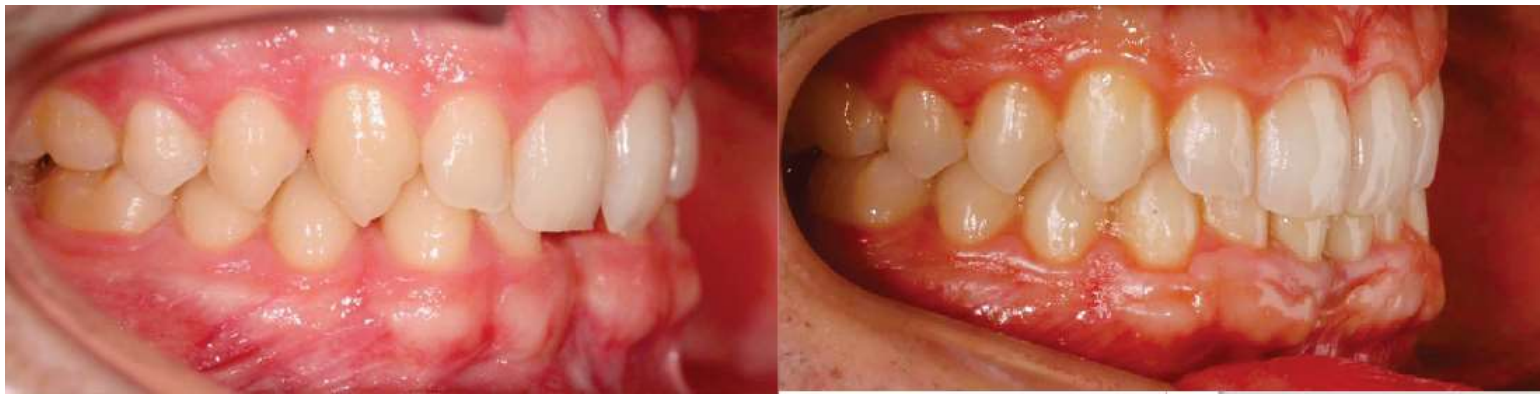

Figure 75 : Cas traité avec la dernière génération d'attaches Invisalign G5, montrant à l'issu du traitement par aligneurs, la persistance d'une supraclusion et d'un torque corono-vestibulaire insuffisant et donc d'un guide antérieur dysfonctionnel réduisant l'enveloppe du cycle masticatoire ainsi qu'un angle inter-incisif ouvert non garant de la stabilité du traitement.

d) Indications et limites des aligneurs dans le traitement de la supraclusion

Les aligneurs s'adressent essentiellement à des cas de supraclusion légère à modérée avec rétro-alvéolie légère à modérée. Le mouvement d'ingression pure semblant limité, la correction du recouvrement se faisant essentiellement par égression prémolaire et vestibuloversion incisive [98],[100]. D'autres études sur de plus grands échantillons, et étudiant la position radiculaire sont nécessaires pour démontrer l'efficacité du torque radiculo-palatin. Le contrôle de torque avec les aligneurs semble, à l'heure actuelle, plus être de l'ordre de la version coronaire que d'un réel mouvement de torque radiculaire [101].

e) Mise en perspectives

En 2018 devant la faible prédictibilité des aligneurs dans les mouvements d'ingression pure et de torque radiculo-palatin, **CHANG et al.** [103] ont proposé récemment un protocole avec des mini-vis d'1,5 x 8 mm en acier chirurgical permettant d'ingresser le bloc incisif maxillaire et par là même corriger un sourire gingival en cas de supra-alvéolie maxillaire, tout en facilitant le contrôle des axes incisifs (Fig. 76 ; 77).

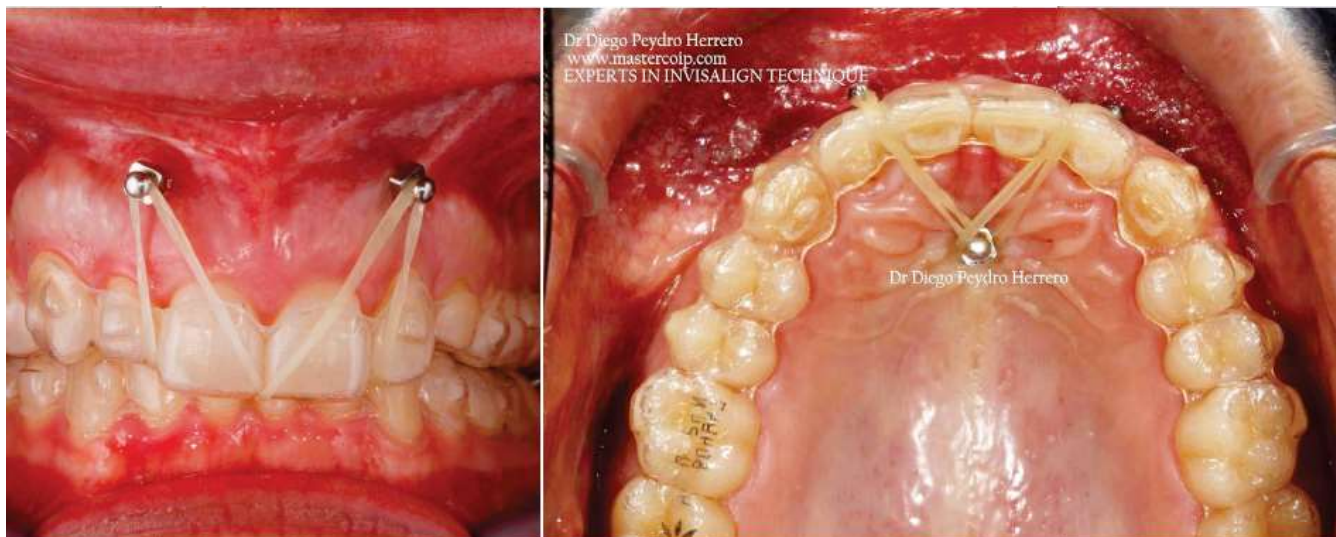


Figure 76 : Protocole d'ingression du bloc incisif et de correction de sourire gingival avec l'aide de 3 mini-vis en acier chirurgical de type OBS (1,5 x 8 mm).

Courtoisie du **Dr HERRERO**.

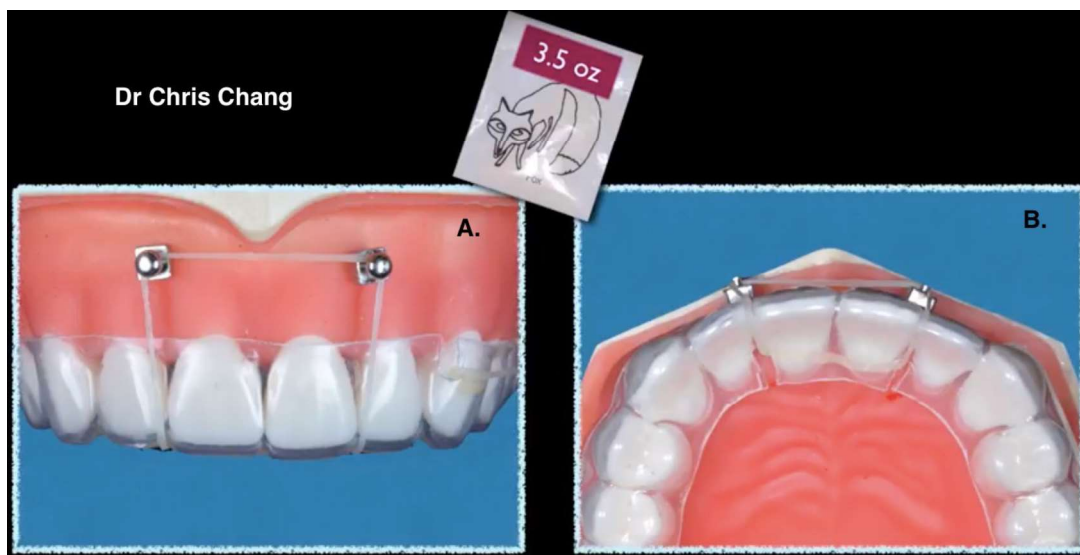

Figure 77 : Protocole du Dr **CHANG** pour ingresser et vestibuloverser les incisives maxillaires ; Utilisation d'un élastique 1/4", 3,5 oz tendu entre 2 mini-vis vestibulaires (A.) et 2 découpes palatines entre les incisives centrales et latérales (B.).

8. Les mini-vis associées aux techniques multi-attaches

L'ingression des incisives maxillaires et/ou mandibulaires peut être obtenue de manière prédictible à l'aide d'un appareil multi-attaches associées à des mini-vis d'ancrage. La correction se fait alors essentiellement par la composante ingressive antérieure.

a) ingression des incisives maxillaires

Pour l'ingression des incisives maxillaires avec ancrage osseux, il est possible d'utiliser les mini-vis en ancrage direct ou indirect.

En cas d'ancrage direct, le protocole classiquement décrit est l'utilisation de 2 mini-vis situées entre incisives latérales et canines (Fig. 78) [104]. Plus récemment une simplification du protocole a été réalisée en ne plaçant plus qu'une seule vis entre les 2 incisives centrales (Fig. 79) [105],[106]. Un chaînette élastomérique ou un ressort fermé en NiTi pourront être tendus entre la/les mini-vis et l'arc orthodontique. La force appliquée recommandée est d'environ 60 à 80 g pour 4 incisives d'une durée de 2 à 6 mois et une vitesse de déplacement d'environ 0,4 mm/mois [107], [108].

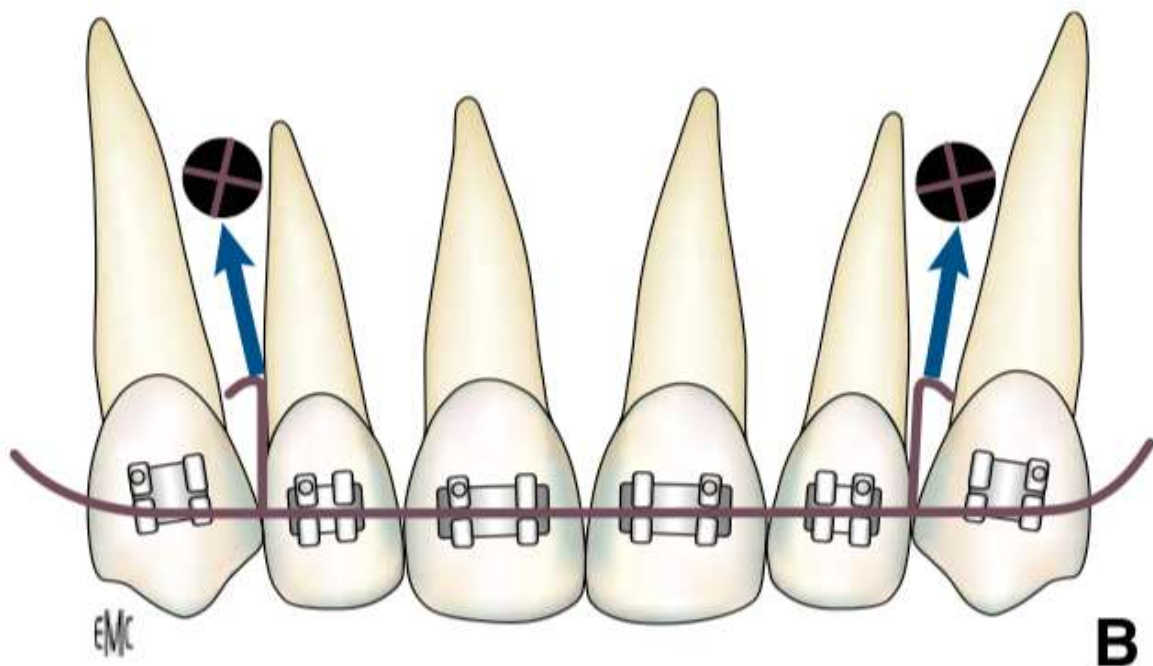


Figure 78 : Protocole initial d'ingression des incisives maxillaires à l'aide de 2 mini-vis [104].

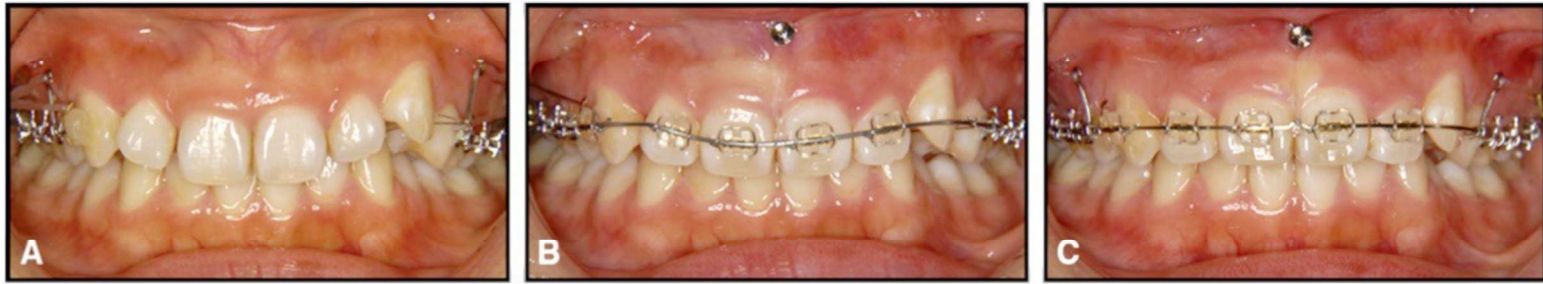

Figure 79 : Protocole simplifié d'ingression avec l'aide d'une seule mini-vis située entre les incisives centrales maxillaires. Avant la phase de nivellement (A.). Ingression en cours simultanément au nivellement antérieur (B.). Résultats suite à la phase de nivellement (C.) [105].

L'étude de **POLAT-OZSOY** et al. [107] en 2009 a montré chez 11 patients une ingression antérieure vraie du centre de résistance de 1,9 mm +/- 1,2 mm ($P < 0,05$). En ce qui concerne la position vestibulo-linguale des incisives, observe une légère vestibuloversion de 2° à 6° des incisives maxillaires et mandibulaires, néanmoins non significative ($P > 0,05$). La dimension verticale squelettique objectivée par la distance ANS-Me et l'angle GoGn-SN demeure inchangée. Une étude en 2011 [108] des mêmes auteurs compare 13 patients traités par mini-vis à 11 patients traités par arc d'utilité et retrouve encore une ingression du centre de résistance de 1,7 mm dans le groupe avec mini-vis, résultat proche de leur précédente étude et de 0,9 mm dans le groupe avec arc de base.

Cette localisation plus postérieure des mini-implants, ici entre 2ème prémolaire et première molaire a été comparée en 2016 par **ARAS** et al. [110] à la localisation antérieure en terme d'efficacité et de risque de résorption radiculaire par évaluation tridimensionnelle par CBCT. Deux sectionnels en TMA d'ingression de Burstone sont insérés dans les gorges des mini-vis postérieures et reliés à un arc acier forte section ligaturés en huit aux quatre incisives maxillaires préalablement nivelées. La force appliquée ici n'excédant pas 80g dans les 2 groupes.

Sur les 16 patients randomisés et comparables présents dans chaque groupe (Fig 80.), les auteurs montrent une plus grande efficacité ($P < 0,05$) en terme d'ingression pure avec des mini-vis situés antérieurement (AMG) avec un ratio de 0,6 mm/mois contre 0,4 mm/mois dans le groupe de mini-vis situées postérieurement (PMG). La vestibuloversion dans le groupe mini-vis postérieure (PMG) a été plus importante de manière statistiquement significative ($P < 0,05$). Cela pourrait expliquer la moins grande résorption radiculaire dans le groupe des minis insérées postérieurement. Cela pourrait aussi s'expliquer par le type de force ingressive utilisée sur les incisives, plus légère et constante. Comme dans l'étude précédente l'avantage des implants situés postérieurement est essentiellement qu'ils permettent également de servir d'ancrage direct ou indirect à la retraction en cas d'avulsion de prémolaires [109],[110].

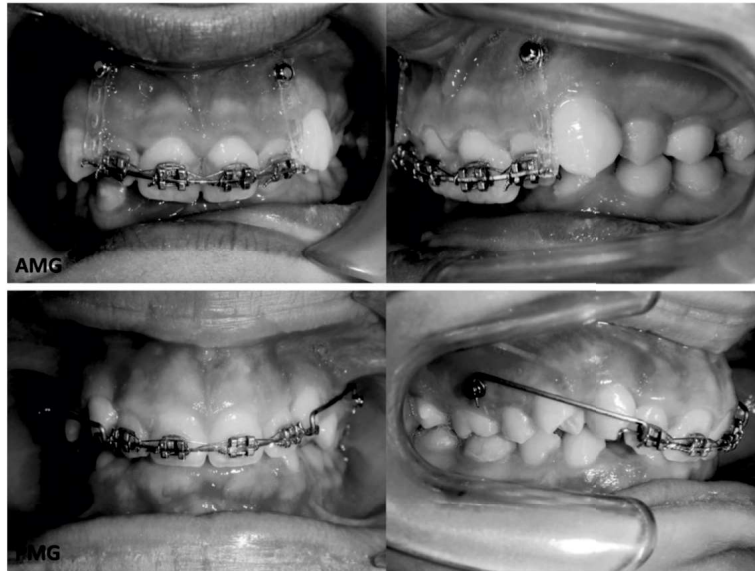


Figure 80 : Protocole d'ingression avec mini-vis antérieures dans leur configuration originelle (AMG) ; Mini-vis insérées postérieurement (PMG) [110].

Une variante du protocole associant la pose de mini-implants et/ou mini-plaque plus postérieurement pour les patients à face longue avec sourire gingival pour diminuer la dimension verticale en ingressant également les dents postérieures a été décrite par LIOU et al. [109] (Fig. 81).

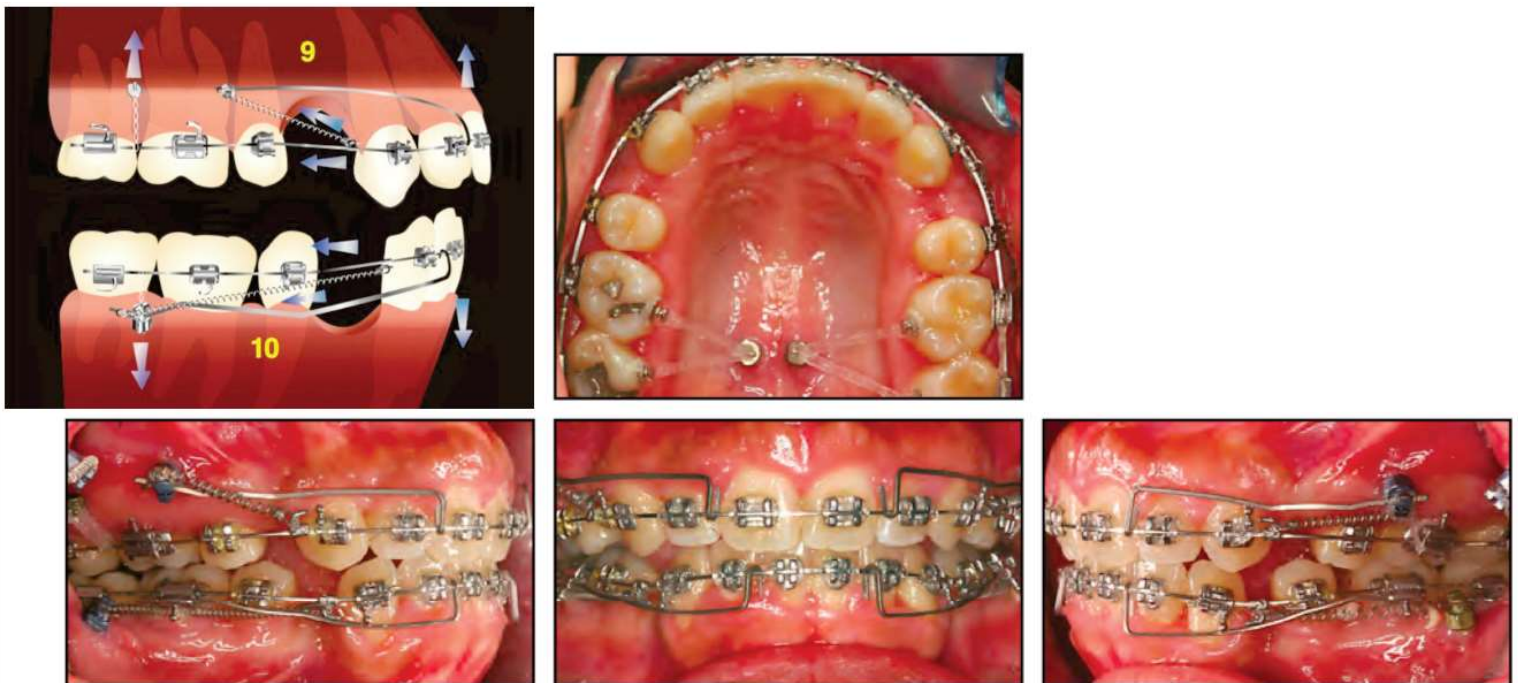


Figure 81 : Protocole d'ingression du maxillaire et de correction du sourire gingival, de rétraction en masse après avulsion de 14,24,34,44 et de contrôle de la dimension verticale [109].

Enfin une étude récente de 2018 [111], a comparé l'ingression entre un groupe de 12 patients avec mini-implants inter-incisifs (groupe 1) et un autre groupe de 12 patients avec 2 mini-implants situés entre les incisives latérales et les canines (groupe 2). Dans les deux groupes, les auteurs ont montré une ingression statistiquement significative du centre de résistance par rapport au plan palatin ($P < 0,001$) de respectivement $1,8 \text{ mm} \pm 1,4 \text{ mm}$ et $2 \text{ mm} \pm 0,8 \text{ mm}$ avec une différence non significative entre les 2 groupes ($P = 0,598$). Pour ce qui est l'axe des incisives centrales par rapport à SN, une vestibuloversion est retrouvée ($P < 0,001$), de respectivement $7^\circ \pm 1^\circ$ dans le groupe 1 et $4^\circ \pm 5^\circ$ dans le groupe 2 avec une différence cependant non significative entre les 2 groupes ($P = 0,186$). Ainsi au vu des ces 2 études, les 2 techniques semblent satisfaisantes mais la technique avec 2 mini-implants pourrait être préférée en cas de frein labial épais pour éviter une excroissance gingivale ou lorsque les incisives sont déjà vestibuloversées, car en se rapprochant du centre de résistance du groupe incisif on limite l'effet de vestibuloversion [111].

b) ingression des incisives mandibulaires

De nos jours, en cas de supraclusion, il faudra toujours se questionner sur la possibilité d'ingresser les incisives mandibulaires, pour ne pas affecter la courbe du sourire maxillaire et par là, vieillir le sourire surtout si celle-ci est déjà plate [112]. Ainsi **AYDOGU** et al. ont comparé dans cet objectif 2 groupes de 13 patients, en utilisant, dans le premier : un sectionnel $0,016 \times 0,022 \text{ in}$ en acier relié par des ressorts fermés en NiTi à 2 mini-vis insérées entre incisives latérales et canines mandibulaires dans le premier groupe et un arc de base en Elgiloy $0,016 \times 0,016 \text{ in}$ avec 40° de tip-back et $5-10^\circ$ de torque coronolingual (Fig. 82). Dans les deux groupes, les forces appliquées sont de 60-80g.

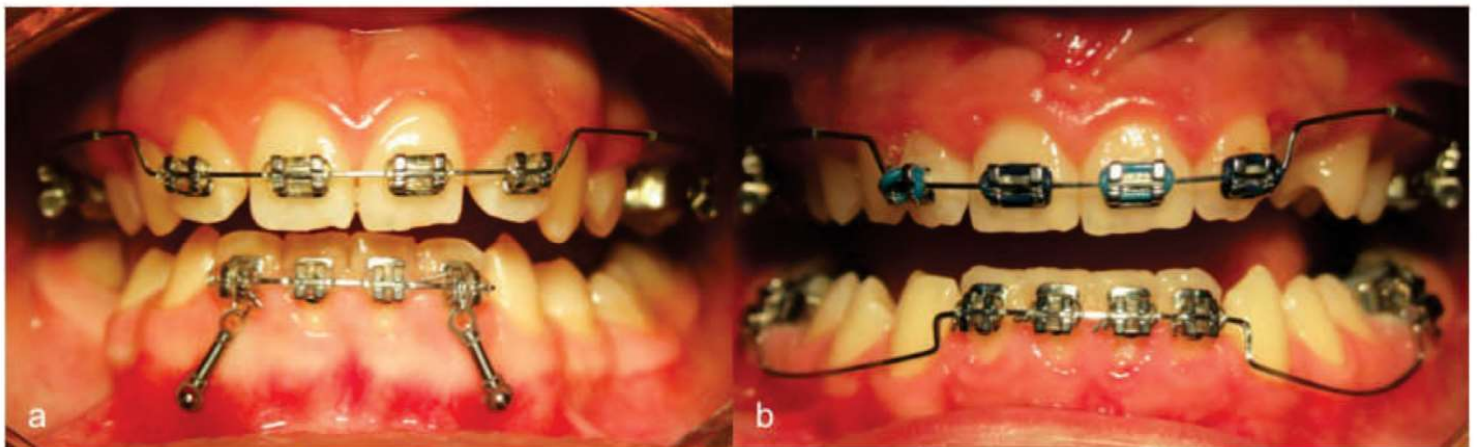


Figure 82 : Ingression des incisives mandibulaires par mini-vis dans le groupe 1 (a) et arc de base dans le groupe 2 (b) [112].

Les résultats en terme de vitesse d'ingression du centre de résistance ont été statistiquement significatifs : respectivement de 0,3 mm/mois et 0,2 mm/mois avec absence de différences entre les 2 groupes. L'IMPA quand a lui a montré une vestibuloversion de 7° dans le groupe avec mini-implants contre 8° dans celui avec l'arc de base, avec là encore absence de différence significative dans les 2 groupes. La seule différence observée est l'absence d'effets parasites d'égression, de tip-back et de version corono-linguale au niveau des molaires dans le groupe avec ancrage osseux [112].

Une étude par éléments finis [119] a montré que pour obtenir une ingression pure du bloc incisivo-canin, sans vestibuloversion parasite, et avec la meilleure répartition du stress au niveau ligamentaire, la pose 2 mini-vis est indiquée au niveau du centre de résistance de ce bloc, c'est à dire en distal des canines mandibulaires et reliées à un piton situé entre incisive centrale et latérale mandibulaire (Fig. 83)

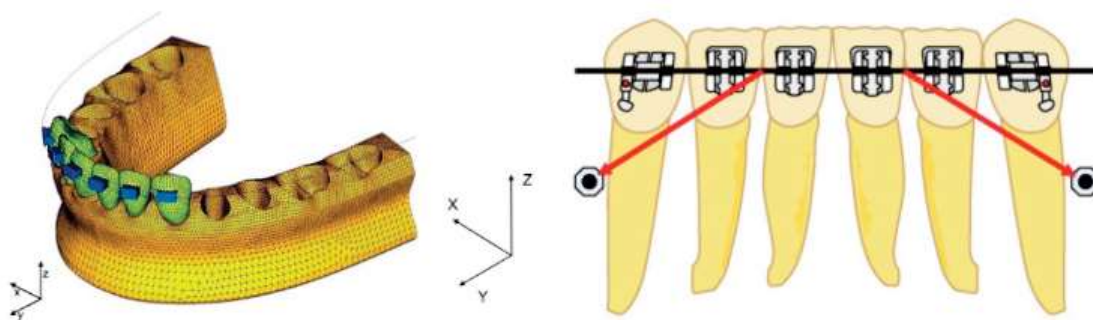


Figure 83 : Etude par les éléments finis montrant la configuration idéale permettant une ingression pure du bloc incisivo-canin, avec le moindre stress ligamentaire [119].

c) indications et limites des ancrages osseux dans le traitement de la supraclusion

Pour résumer les indications des ancrages osseux, dans l'ingression maxillaire et/ou mandibulaires, ces derniers semblent plus efficaces que les techniques segmentées mais sans significativité statistique. Ils s'adressent particulièrement à des patients adultes avec supraclusion de 5 mm et plus pour lesquels la dimension verticale doit être contrôlée, c'est à dire pour des patients mésodivergents et hyperdivergents, à face longue. Ces ancrages osseux permettent donc de repousser les limites des traitements non chirurgicaux des excès verticaux, en limitant les effets parasites d'égression, de version corono-distale et linguale des mécaniques conventionnelles [109],[113].

L'ingression des incisives maxillaires par ancrage osseux est indiqué chez les patients avec un sourire gingival prononcé avec supra-alvéolite des incisives maxillaires (Fig. 84) placées sous le plan d'occlusion fonctionnel et à plus de 5 mm de la lèvre supérieure au repos [110].

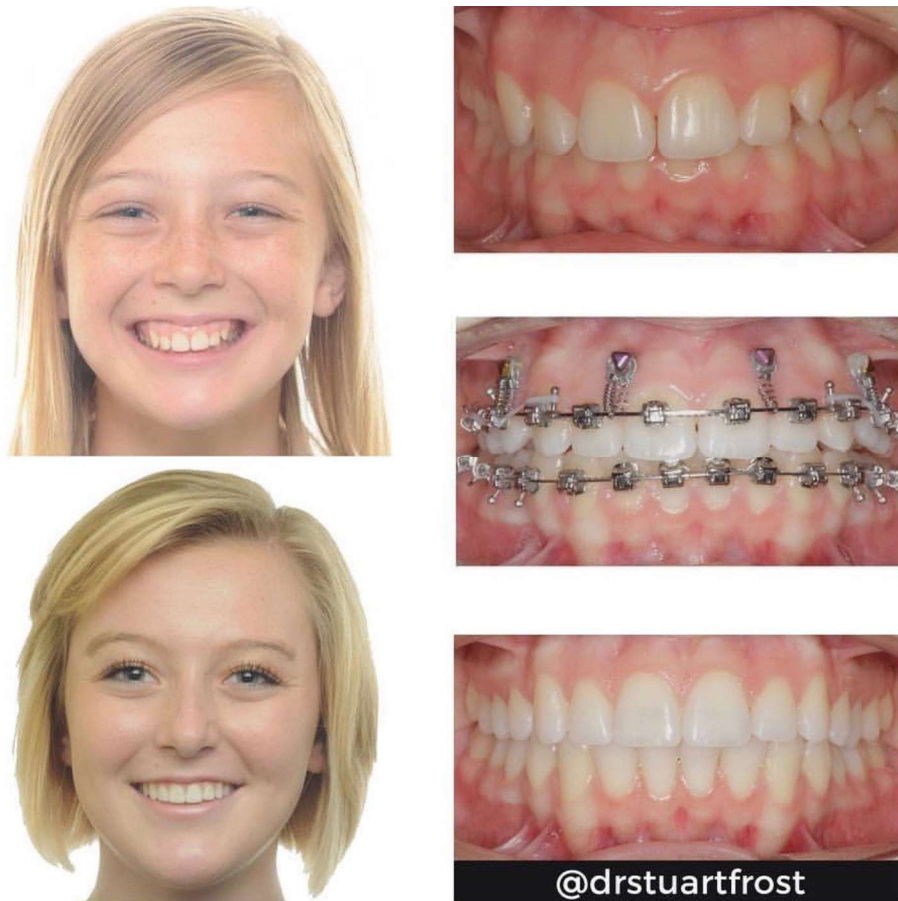


Figure 84 : Correction de la supra-alvéolie maxillaire parallèlement au sourire gingival.
 Courtoisie du Dr **FROST**

Ainsi à la mandibule, les mini-vis antérieures sont indiquées en cas de supra-alvéolie mandibulaire sévère, et d'après **BURSTONE**, pour des raisons d'ancrage en particulier lorsque le bloc incisivo-canin dans sa totalité doit être ingressé [76], et les secteurs prémolo-molaires maintenus. L'absence d'égression molaire permet d'éviter, chez l'adulte qui ne présente plus de croissance ramale compensatrice, une postéro-rotation mandibulaire qui aggraverait le profil.

9. Apport des techniques chirurgicales

Si l'objectif occlusal doit guider l'orthodontiste tout au long du traitement, celui-ci ne doit perdre à aucun moment l'objectif esthétique de recentrer les dents dans le sourire, et plus largement d'intégrer le sourire au sein de la face [114]. En effet la supraclusion en elle-même, est un symptôme mais semble rarement constituer à elle seule, la demande du patient.

a) Thérapeutique parodontale soustractive

Il est important avant d'ingresser les incisives maxillaires, de diagnostiquer et ce dès le début du traitement une éruption passive incomplète qui peut être responsable d'un sourire gingival mais aussi compliquer le collage des attaches orthodontiques [120] ou encore perturber l'esthétique du sourire post-ingression [103]. En effet, lors du mouvement d'ingression l'attache épithéliale suit généralement en partie le mouvement de la dent tandis que la ligne muco-gingivale, elle, reste constante. Cela s'accompagne donc d'une diminution de la hauteur de gencive attachée mais d'un épaissement de celle-ci et de l'os avec une véritable régénération parodontale le long de la paroi radiculaire ingressée [120],[122]. Un geste parodontal soustractif peut donc faire suite à une ingression orthodontique et ce particulièrement lorsque le parodonte ne suit pas entièrement le déplacement dentaire (*Fig. 85*), donnant une impression clinique de dents courtes par épaissement osseux et muqueux, afin de rétablir un espace biologique adéquat [103].

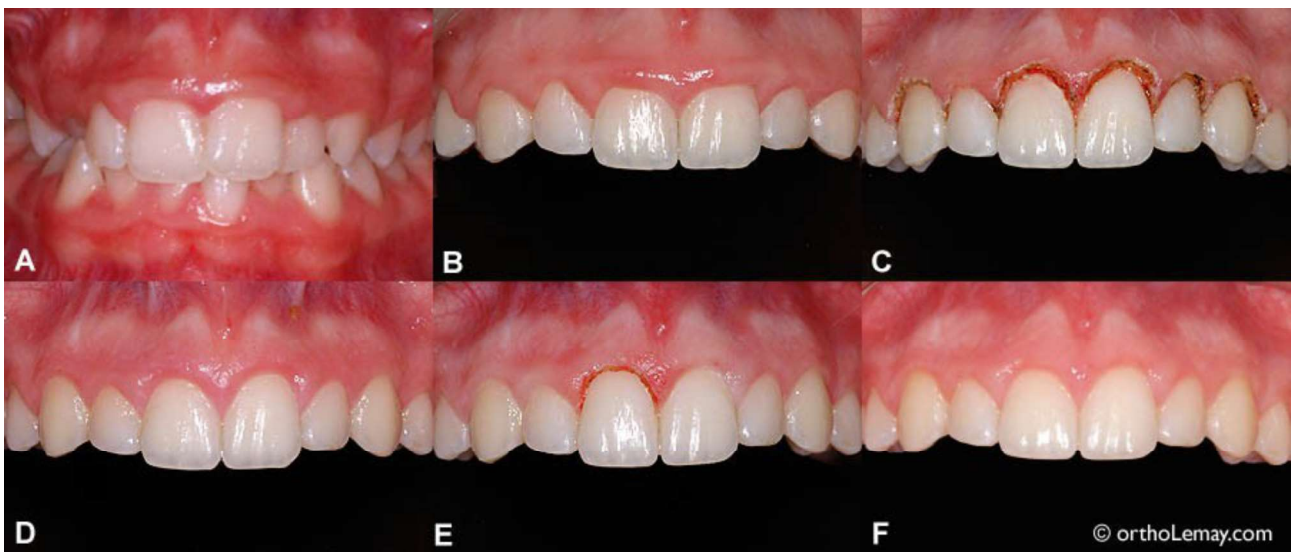


Figure 85 : Illustration de l'intérêt de la gingivectomie dans un cas de supraclusion ; condition initiales avant orthodontie, supraclusion et éruption passive incomplète, un geste parodontal chirurgical sera à prévoir (A) ; Fin de l'orthodontie, l'excès gingival est légèrement accentué (B) ; Immédiatement après gingivectomie au laser (C) ; Guérison à 7 semaines (D) ; Révision pour allonger la 21 (E) ; Résultat final, meilleures proportions dentaires et contours harmonieux des collets (F). Courtoisie du Dr Jules Lemay

b) Ostéotomie d'impaction maxillaire

En cas d'excès vertical antérieur sévère d'origine squelettique associé à la supraclusion, cette dernière s'accompagne généralement d'un important sourire gingival dont la résolution est généralement chirurgicale. Une ostéotomie de Le Fort 1 est généralement indiquée associée à une impaction globale du maxillaire. L'indication est posée dès lors que le sourire gingival est excessif (supérieur à 4 mm lors d'un sourire posé) et concerne les secteurs antérieurs et postérieurs de l'arcade maxillaire, avec difficulté de copatation labiale, dans un contexte hyperdivergent avec excès alvéolaire et osseux antérieur et postérieurs à des degrés variables [115], [116]. Cependant ce geste est à risque pour les vaisseaux et nerfs tel que les artères et nerf palatines descendantes, c'est la raison pour laquelle le chirurgien pratique fréquemment des ostéotomies dites « en fer à cheval » (Fig. 86) pour éviter ces vaisseaux tout en autorisant une plus grande amplitude de déplacement vertical [104]. Cependant il est important de comprendre que cette impaction maxillaire n'améliorera le recouvrement que si la résection osseuse est plus importante dans la zone antérieure que la zone postérieure. En revanche cette impaction différentielle, aura des répercussions sur l'inclinaison axiale des faces vestibulaires (majoration de l'inclinaison vestibulaire des incisives maxillaires) qu'il faudra anticiper. Cependant, l'impaction maxillaire a tendance à élargir les ailes du nez, diminuer l'exposition du vermillon des lèvres et favoriser la chute commissurale, c'est pourquoi il est important que le chirurgien réalise des sutures alaires et referme les tissus par des sutures en V-Y [117],[118] et cela reste un geste chirurgical avec une relativement forte morbidité post-opératoire.

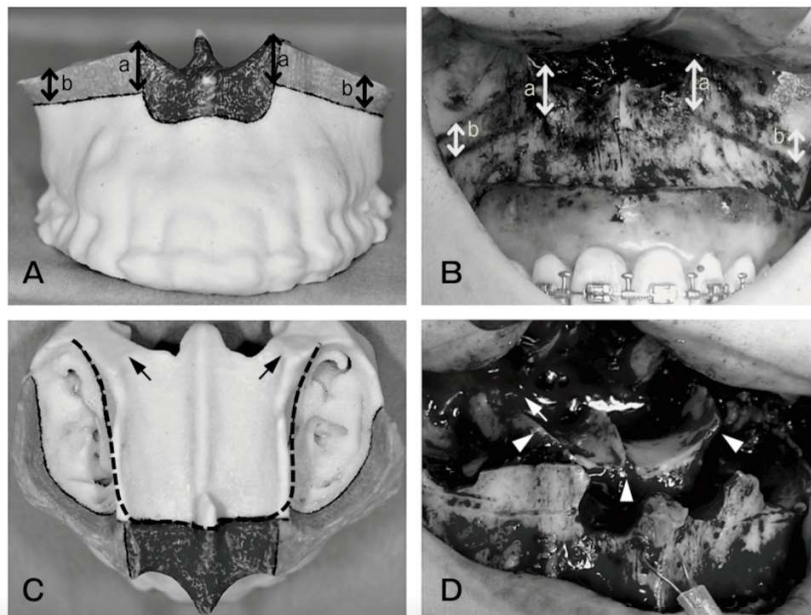


Figure 86 : Simulation chirurgicale et vues cliniques d'une ostéotomie d'impaction maxillaire de type Le Fort 1 associée à des ostéotomie en « fer à cheval ». Vue frontale (A et B) et axiale (C et D). Résection osseuse de 8 mm en antérieur (a) et 5 mm en postérieur (b) en vue A et B. Les lignes en pointillées (C) et les têtes de flèches (D) montrent l'ostéotomie en fer à cheval préservant le fragment palatin. Les flèches montrent les vaisseaux palatins [116].

c) Ostéotomie de rotation horaire et d'avancement mandibulaire

Chez les sujets avec une Classe II squelettique hypodivergente, le décalage antéro-postérieur est régulièrement corrigé par chirurgie d'avancement mandibulaire. On simulera la chirurgie sur les moulages ou le set-up à la recherche d'un tripode de stabilisation et d'interférences occlusales pouvant gêner un geste chirurgical de première intention. En présence de ces dernières, une préparation orthodontique pré-chirurgicale de type alignement, nivellement partiel et décompensation si nécessaire sera réalisée afin de lever les obstacles au déplacement de la mandibule. Cependant en cas de classes II division 2 primitive avec face courte et symphyse prononcée, l'avancement de la mandibule tend à accentuer la concavité du profil et masculiniser le visage [94]. C'est la raison pour laquelle dans ces cas plusieurs études récentes [123],[124] recommandent de maintenir la courbe de Spee en pré-chirurgical pour permettre au chirurgien lors du temps chirurgical de non seulement avancer mais aussi d'obtenir une rotation en bas et en avant du corps de la mandibule qui tend à procurer un meilleur résultat esthétique en limitant la projection du menton et corriger par la même occasion l'aspect disgracieux de face courte en dépliant le sillon labio-mentonnier. Pour qu'une chirurgie de première intention soit possible il faudra un faible encombrement, des compensations limitées avec une incisive normale à légèrement palatoversée, un faible différentiel transversal entre les arcades et un calage tripodal de la mandibule [125] (Fig. 87).

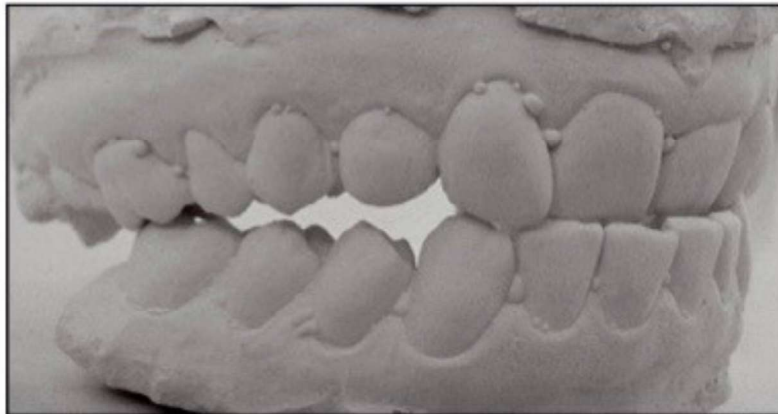


Figure 87 : Calage tripodal de la mandibule en bout à bout incisif, le geste chirurgical permettra également une rotation horaire en plus de l'avancement de la mandibule ; La décompensation antérieure et le nivellement de la courbe de Spee auront lieu après la chirurgie première [125].

Un guide chirurgical de type plan de surélévation antérieur [126](Fig. 88) peut également être utilisé et ce en cas de chirurgie première mais également en cas de chirurgie conventionnelle avec nivellement partiel de la courbe de Spee. Ce guide crée une désocclusion postérieure qui permet de limiter l'avancement de la mandibule en réalisant une rotation postérieure mandibulaire de manière concomitante. La désocclusion postérieure sera alors corrigée en post-chirurgical par simple nivellement, profitant alors du phénomène d'accélération régional [125] et de l'affaiblissement musculaire.

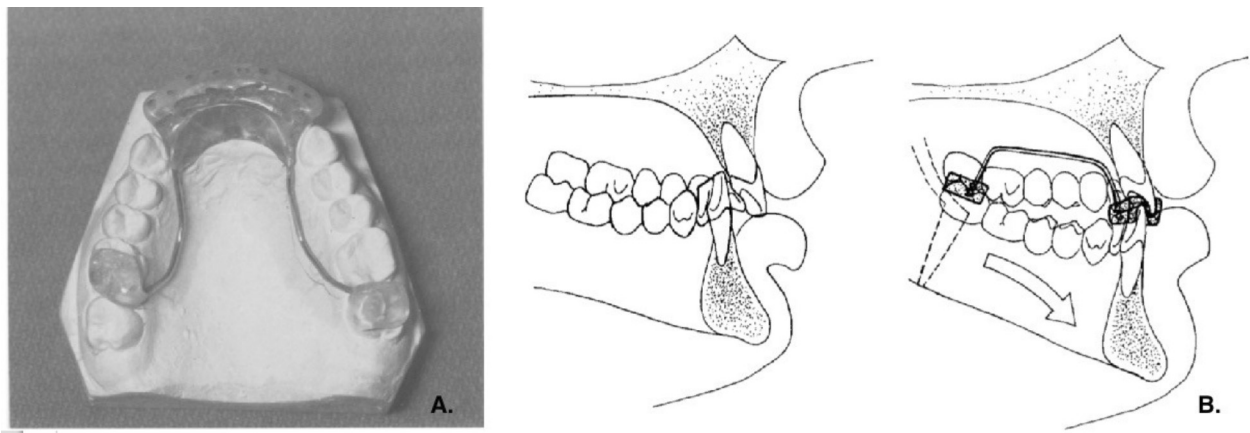


Figure 88 : Guide chirurgical en résine acrylique avec empreinte des incisives mandibulaires en position souhaitée (A.) Après le clivage sagittal des branches montantes, un avancement et une rotation horaire mandibulaire est effectuée avec des effets favorables sur la hauteur faciale et dans beaucoup de cas sur la projection du menton (B.) [126].

d) Ostéotomies segmentaires (Kole, Wassmund)

Les ostéotomies segmentaires consistent en la section et le repositionnement d'un bloc osseux au sein des arcades maxillaires ou mandibulaires afin d'obtenir un mouvement limité à ces fragments osseux, ce sont des nivellements chirurgicaux [127].

En cas de supra-alvéolie incisives ou incisivo-canine maxillaire sévère, pouvant être associée à une pro-alvéolie, une ostéotomie segmentaire maxillaire dite de **Wassmund** peut être réalisée, elle permet d'ingresser chirurgicalement [128], ou même de rétracter un bloc alvéolo-dentaire [129] dans son intégralité en un seul temps opératoire.

A la mandibule, une supra-alvéolie incisive ou incisivo-canine, une ostéotomie segmentaire dite de **Köle** permet d'ingresser chirurgicalement l'intégralité du bloc incisivo-canin mandibulaire (Fig. 89) [125].

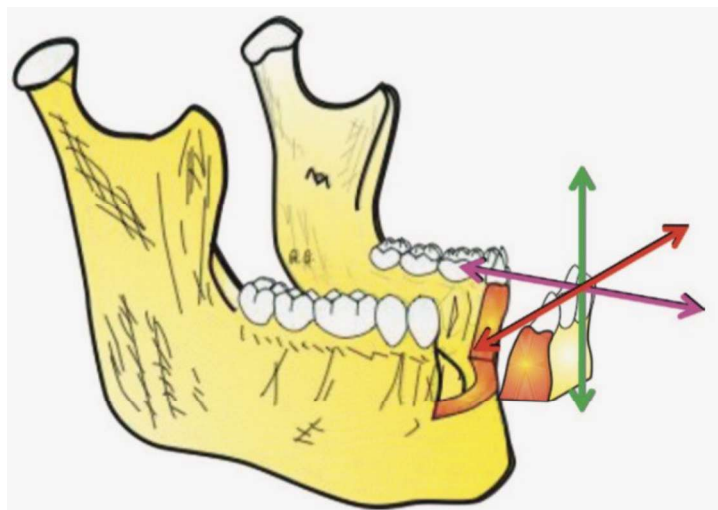


Figure 89 : Ostéotomie de type Köle. Cette ostéotomie segmentaire permet la mobilisation du groupe incisivo-canin mandibulaire dans les trois dimensions de l'espace [127].

Lors de la préparation pré-chirurgicale, l'orthodontiste doit maintenir le décroché vertical entre la portion incisive ou incisivo-canine et les segments postérieurs des arcades. Il est alors possible de réaliser un alignement-nivellement des fragments de manière individuelle. Il est aussi possible d'anticiper l'ingression antérieure en ajoutant 2 boucles en distal des canines sur l'arc chirurgical avec un décroché vertical. Ainsi lors de la chirurgie, le chirurgien réalise l'ostéotomie, puis met à niveau la partie antérieure de l'arc en modifiant les boucles. Suite à ce nivellement chirurgical, un arc plan peut alors être inséré [125].

Dorénavant, avec l'avancée de nos techniques orthodontiques et chirurgicales, et avec l'apport des ancrages squelettiques, elles semblent moins utilisées.

V- RECIDIVE DE LA SUPRACLUSION

La récurrence en orthodontie, c'est le retour vers la situation initiale, avec la réapparition partielle ou totale des caractéristiques dentaires et occlusales qui précédaient le traitement, en l'occurrence la supraclusion [130].

Au même titre que les rotations et l'encombrement incisif mandibulaire, la supraclusion fait partie des malocclusions les plus récidivantes avec une récurrence entre 4 et 10 ans dans 29% des cas [131].

Une méta-analyse de 2012 [132] rapporte une récurrence de la supraclusion de 0,8 mm en moyenne sur une durée allant de 1 à 14 ans. D'après les auteurs la récurrence de la supraclusion est fortement corrélée à la sévérité initiale de la malocclusion même si la majorité de la correction semble maintenue à long terme. Il ne semble pas y avoir de différences entre les traitements menés avec et sans extraction.

Une étude de 2014 sur le long terme de **DANZ** et al. [133], considérant comme récurrences, les cas présentant lors du rappel, un recouvrement de 5 mm et plus, seuil en accord avec **ORTHLIEB** et al. , retrouve une récurrence dans 10 % des cas avec un suivi moyen de 12 ans post-traitement. De manière intéressante, les auteurs retrouvent une récurrence majoritairement dans les groupes où la compliance n'a permis qu'une correction partielle du recouvrement, mais aussi lorsqu'il persistait des diastèmes supérieurs, un surplomb important, ou un angle inter-incisif incorrect causant une insuffisance de contact incisif au repos et lors de la fonction (*Fig. 90*).

Pour **PHILLIPE**, c'est par l'obtention d'un angle inter-incisif fermé et légèrement hyper-correcté que l'on s'oppose à la récurrence de la supraclusion par linguo-version incisif sous l'influence des forces musculaires [134]. De plus l'étude à long terme de **SCHUTZ-FRANSSON** et al. [135], n'ont pas trouvé de différences entre les axes incisif après traitement et après 11 ans de suivi. Mais d'après **PHILLIPE**, obtenir un angle inter-incisif satisfaisant n'est pas suffisant, il faut y associer une dynamique mandibulaire permettant d'obtenir un bout à bout incisif, s'opposant à l'égression des incisives [134].

La typologie faciale a une influence considérable sur la récurrence de la supraclusion, les typologies hypo et mésodivergentes, croissance mandibulaire par rotation antérieure et à musculature forte sont les plus sujettes à la récurrence de l'excès de recouvrement [130]. A l'inverse les sujets hyperdivergents présentent très peu de récurrences de supraclusion lorsque celle-ci est présente [136].

L'égression molaire, reste sujette à récurrence du fait de la sangle musculaire élévatrice surtout si elle dépasse l'espace libre d'inocclusion et a eu lieu en fin croissance [4],[21]. C'est pourquoi chez l'adulte, il faudra limiter l'égression postérieure et privilégier l'ingression incisive.

La position de la lèvre inférieure par rapport aux incisives maxillaires est un facteur important à prendre en compte, au-delà de 3 mm, elle serait un facteur de récurrence [137]. Plus le stomion est haut situé, plus le risque de récurrence augmente [7].

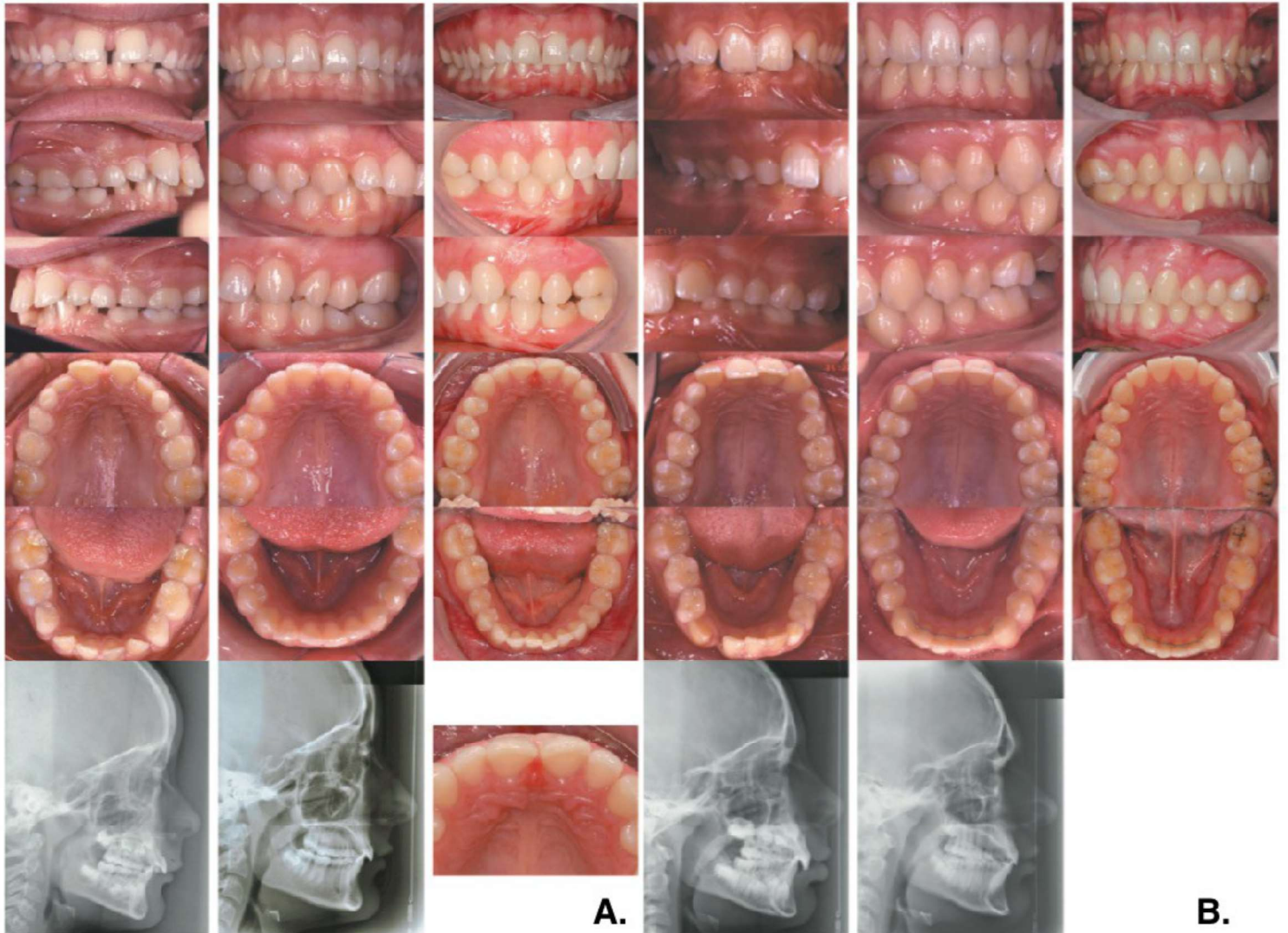


Figure 90 : Cas de Classe II division 1, avec correction partielle en fin de traitement (A.) ; Noter la persistance d'un recouvrement et d'un surplomb excessif en fin de traitement, justifiant une morsure palatine 10 ans plus tard motivant une nouvelle consultation. Cas de Classe II division 2 avec morsure palatine (B.) ; Noter l'hyper-correction du recouvrement, le surplomb normalisé et l'axe et le contact inter-incisif adéquat en fin de traitement permettant une bonne stabilité 10 ans après [133].

VI- CONTENTION

La contention en orthodontie, est l'ensemble des procédés et dispositifs destinés à stabiliser les corrections orthodontiques obtenues pendant le traitement actif [130]. Elle permet d'éviter ou de limiter la récurrence, c'est-à-dire la prédisposition naturelle qu'ont les dents à retourner vers leur position d'origine.

a) Les moyens de contention [130], [139]

Les fils collés

Ce sont les dispositifs les plus fréquemment utilisés. Il s'agit généralement de fils qui peuvent être simple brin mais aussi torsadés de section ronde ou rectangulaire en acier, or bruni, ou NiTi façonné passivement ou usiné puis collés passivement de manière directe ou indirecte sur la face palatine ou linguale des incisives maxillaires ou du bloc incisivo-canin mandibulaire et/ou maxillaire. Les canines maxillaires ne sont parfois pas incluses car elles interfèrent avec l'occlusion. En cas de risque de récurrences de la supraclusion, **PHILLIPE** préconise d'utiliser le composite de collage comme butées cingulaires [134] sur lesquelles viendront s'appuyer les bords libres des incisives mandibulaires, s'opposant ainsi à l'égression des incisives maxillaires et mandibulaires (Fig. 91).

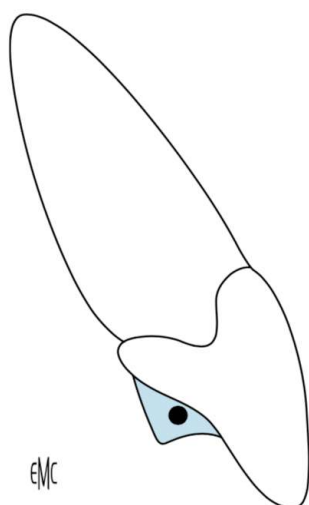


Figure 91 : Butée rétro-incisive s'opposant à l'égression des incisives maxillaires et mandibulaires [134]. Le point représente la section du fil de contention assurant le maintien de l'alignement des incisives maxillaires

La gouttière thermoformée

C'est une gouttière amovible transparente thermoformée sous vide sur un set up ou les moulages de fin de traitement du patient (Fig. 92). Elle contient les dents dans les 3 positions de l'espace et s'avère donc particulièrement adaptée à la contention des supraclusions. Elle laisse cependant peu de possibilités de calage naturel puisqu'elle interfère avec l'occlusion et peut même provoquer des béances latérales délétères à la correction du recouvrement si elle sont portées longuement.

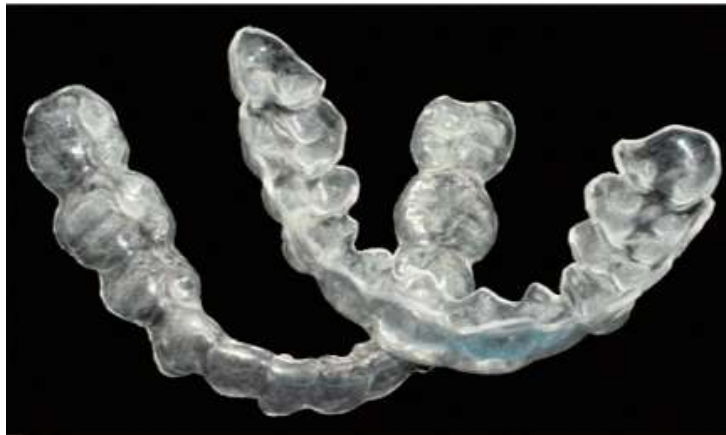

Figure 92 : Gouttières thermoformée maxillaires et mandibulaires [130].

La plaque de HAWLEY

C'est un appareil amovible en résine acrylique plus pouvant être évidée au niveau du palais dur pour permettre la fonction linguale, on peut y aménager un léger retour palatin sur les cinguli incisifs maxillaires pour s'opposer à leur égression (Fig. 93). Sa réalisation nécessite obligatoirement une empreinte des 2 arcades pour y ajuster les contacts inter-incisifs.

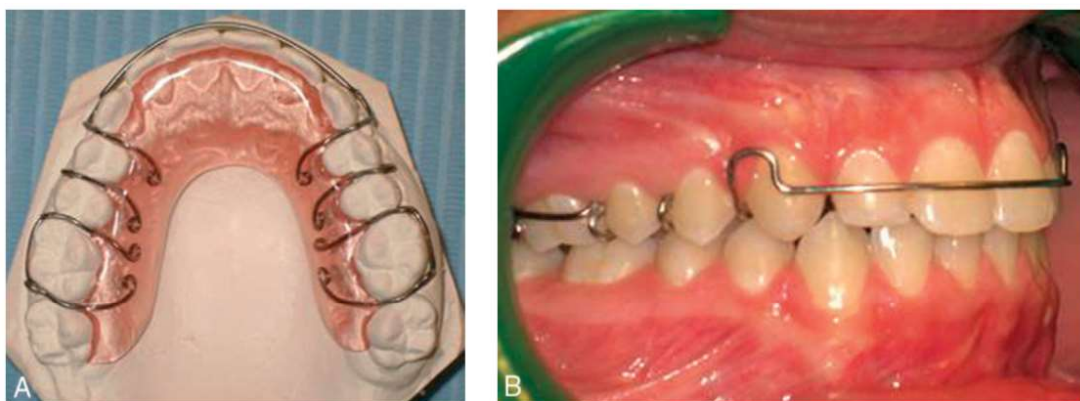


Figure 93 : Plaque de Hawley [139] ; vue occlusale maxillaire sur moulages, noter les retours palatin sur les incisives maxillaires (A). Vue latérale en bouche (B).

La plaque de SVED

La plaque de Sved est une plaque palatine dont la résine recouvre complètement les bords libres des incisives maxillaires (Fig. 94), créant ainsi des forces occlusales verticales qui s'opposent à l'égression des incisives maxillaires et mandibulaires [139]. Ce type de contention s'adresse surtout aux cas hypodivergents avec hypercorrection (bout à bout incisif en fin de traitement).

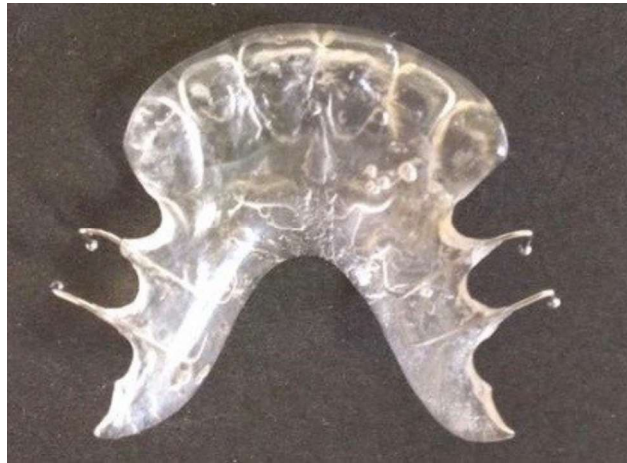

Figure 94 : Plaque de Sved. Noter les retours de résine au niveau des bords libres incisives pour s'opposer à leur égression [139].

Les gouttières de repositionnement

Les gouttières de repositionnement ou « tooth positionner » sont des gouttières amovibles bimaxillaires généralement en plastique mou et transparent. Elles peuvent être préfabriquées, adaptées à des dents de taille et de formes habituelles et à des solutions thérapeutiques habituelles (avec ou sans avulsion).

Lorsqu'elles sont sur mesure, elles sont réalisées sur un moulage de fin de traitement du patient, placées en occlusion idéale (set-up) sur articulateur semi-adaptable. Ces dernières ont l'avantage de ne pas créer de béances latérales car la fermeture selon l'axe charnière répartie les forces occlusales sur toutes les arcades dentaires maxillaires et mandibulaires.

Les éducateurs fonctionnels

Si ils constituent un moyen thérapeutique dans le traitement de la supraclusion, ils peuvent tout à fait être utilisé en stabilisation pour maintenir les résultats thérapeutiques en mettant à distance les lèvres par le bumper vestibulaire et en constituant un rempart à l'interposition linguale latérale entre les arcades. Ils répartissent les forces occlusales sur l'ensemble de la denture s'opposant ainsi aux récives de la supra-alvéolie en maintenant la correction de l'infra-alvéolie molaire.

b) Optimiser les résultats thérapeutiques obtenus

La stabilité de la correction de la supraclusion devra être cherchée grâce à [21],[139] :

- une légère hypercorrection du recouvrement, et en privilégiant les mouvements d'ingression pure [141] qui semble d'après **VARLIK**, le déplacement, le moins soumis à l'action de l'environnement musculaire, et donc le plus stable [142] ;
- une hypercorrection de l'angle inter-incisif (de l'ordre de 125 à 135°) grâce à une hypercorrection du torque radiculo-palatin et radiculo-lingual [4],[20] ;
- une dynamique mandibulaire qui autorise des contacts fréquents lors des mouvements de propulsion et diduction, permise par la suppression des verrous occlusaux [139] ;
- une bonne neutralisation des muscles de l'enveloppe faciale, par une rééducation des fonctions labio-linguo-jugales et une suppression des tics et mimiques [139].

VII- CONCLUSION

Le traitement de la supraclusion s'inscrit dans la prise en compte de l'ensemble du contexte facial, squelettique, dento-alvéolaire, esthétique, fonctionnel et bien sûr de la malocclusion dans ses 3 dimensions.

La correction de la supraclusion est essentielle afin de rétablir les conditions occlusales favorables à la croissance mandibulaire chez nos jeunes patients mais aussi plus tard à la préservation du capital dentaire, parodontal et articulaire.

L'analyse diagnostique est complexe et multi-factorielle mais essentielle dans la définition de nos objectifs thérapeutiques spécifiques qui permettront le choix du ou des appareils les plus appropriés sur le plan biomécanique dans un arsenal thérapeutique toujours plus étendu.

La supraclusion est une malocclusion récidivante, plusieurs moyens de maintien du résultat sont à notre disposition. Néanmoins, ils ne dispensent pas du respect scrupuleux des critères de finition et la correction du contexte étiologique dysfonctionnel assure la meilleure des contentions.

VIII- BIBLIOGRAPHIE

1. PHILIPPE J. : *La supraclusion et ses traitements. Edition S.I.D., Paris, 96p, 1995.*
2. POSSELT U. : *Physiologie de l'occlusion et réhabilitation. Traduction Yves J. Fissore. Edition Julien PRELAT.*
3. MARGUELLES-BONNET R., YUNG J.P. : *Pratique de l'analyse occlusale et de l'équilibration occlusale et de l'équilibration. éd. CDP, Paris 1984.*
4. UPADHYAY M, NANDA R. *Chapter 8 - Management of Deep Overbite Malocclusion. In: Esthetics and Biomechanics in Orthodontics (Second Edition). St. Louis: W.B. Saunders.; 2015; 133-46.*
5. BAZIN A, BRUNNER F. [*Conditions and factors of stability in the correction of incisor supraocclusions*]. *Orthod. Francaise; 1968; 39:653-744.*
6. BACETTI T. ; FRANCHI L. ; McNAMARA JA. *Longitudinal growth changes in subjects with deepbite. Am. J. Orthod. Dentofacial Orthop. 2011;140:202-209.*
7. BOILEAU M-J. ;BAZERT C. ; DELBOS Y. ; ROUAS P., *Chapitre 1- Approche diagnostique. In: Orthodontie De L'enfant et du Jeune Adulte, Tome 1, Paris: Elsevier Masson; 2011;4-12.*
8. FRADEANI M. *Analyse esthétique. Aubagne : éditions Quintessence. 2007; p. 352.*
9. BOUCHARD P. *Parodontologie et dentisterie implantaire. Volume 2. Thérapeutiques chirurgicales. Lavoisier;2016; 275-282.*
10. MULLER C. *Exposition des incisives mandibulaires chez le senior : applications orthodontiques. Rev Orthop Dento Faciale. 2013; 47 : 29-39.*
11. CANAL P., DELSOL L., WIECHMANN D. *Orthodontie linguale, Paris Elsevier Masson. 2016.*
12. SACKSTEIN M. *A digital video photographic technique for esthetic evaluation of anterior mandibular teeth. J Prosthet Dent. 2007; 97 : 246-247.*
13. SACKSTEIN M. *Display of mandibular and maxillary anterior teeth during smiling and speech : age and sex correlations. Int J Prosthodont. 2008; 21 : 149-51.*

14. ZACHRISSON B, AMAT P *La recherche de l'excellence en orthodontie de l'adulte : entretien avec Bjørn U. Zachrisson. Orthod Fr; 2014. 85:301-326.*
15. BONAN - BODELET A. *Contribution à l'étude du traitement de la supraclusion incisive. Thèse Odontologie Marseille ; 1980.*
16. HUSSON C. *Contribution aux indications de la téléradiographie à 45° en ODF.-161p. Th.: Sei. Odontol. : Nancy 1 :1996.*
17. HORN A., ENGLEBERT C. *L'analyse de TWEED, une approche originale de l'analyse de l'espace total de la denture. Rev Orthop Dento Faciale. 1978;12:165-171.*
18. PECK S., PECK L., KATAJA M. *Class II Division 2 malocclusion : A heritable pattern of small teeth in well-developed jaws. The Angle Orthodontist; February 1998;68(1):9-20.*
19. PARIELLE B. *Séméiologie des Classes II division 2. Rev Orthop Dento Faciale 1999; 33 ; 517-533.*
20. FRAPIER L., MASSIF L. *La Classe II, 2 dans tous ses états. International Orthodontics 2007; 5: 143-162.*
21. BOILEAU M-J, SAMPEUR M., DUHART A-M, EL AMRANI K., BARDINET E. *Chapitre 2. Anomalies verticales. in L'orthodontie de l'enfant et du jeune adulte. 2013; Tome 2 ; Paris : Elsevier Masson.*
22. DARQUE J. *La classe II division 2. Rev Orthop Dento Faciale 1974; 8 : 5-57.*
23. LIMME M. *Conférence sur l'influence des fonctions d'alimentation sur le développement buccodentaire des jeunes enfants. Aix en provence ; 20/01/2012.*
24. AKNIN J-J. *La croissance Cranio-Faciale. Edition SID.; 2007.*
25. PLANCHE P. *L'analyse "bio-dynamique" de Björk - Steiner et Litt. TTD Enseignement.*
26. FRAPIER L. ; MASSIF L. ; GONZALES J. ; CANAL P. *Classe II division 2. EMC-Odontologie/Orthopédie dentofaciale, 2010;23-472-E-50.*
27. SCOTT JH. *Dento-facial development and growth. 1967; Oxford: Pergamon Press.*
28. SCOTT JH. *Growth at facial sutures. Am J Orthod; 1956; 42:381-387.*
29. SCOTT JH. *The growth of the human face. Proc R Soc Med; 1954;47: 91-100.*
30. RAYGOT C. *Le sourire décodé. Embellir. Rajeunir. Prévenir. Edition Grancher. 2009.*

31. AKNIN J-J. *Croissance craniofaciale. EMC-Odontologie/Orthopédie dento-faciale*, 2008; 23- 455-C-10,
32. WEINMANN JP, SICHER H. *Bone and bones: fundamentals of bone biology. St Louis: CV. Mosby;1955.*
33. ENLOW DH, Dale JG. *Croissance et développement de la face. J Edgewise; 1984; 10:6-10.*
34. BJÖRK A. *Variation in the growth pattern of the human mandible: longitudinal cephalometric study by the implant method. J Dent Res; 1963; 42:400-11.*
35. BJÖRK A., SKIELLER V. *Normal and abnormal growth of the mandible: a synthesis of longitudinal cephalometric implant studies over a period of 25 years. Eur J Orthod; 1983; 5:1-46.*
36. BJÖRK A. *Prediction of mandibular growth rotation. Am. J. Orthod.;1969; 55:585-99.*
37. DIBBETS JM. *Mandibular rotation and enlargement. Am J Orthod Dentofacial Orthop;1990; 98:29-32.*
38. DIBBETS JM. *The puzzle of growth rotation. Am J Orthod;1985; 87: 473-479.*
39. MOSS ML. *Nouvelles conceptions analytiques de la croissance craniofaciale. CEO, novembre. Inf Dent 1986;68:193-200.*
40. MOSS ML. *The functional matrix. In: Kraus BS, Riedel RA, editors. Vistas in orthodontics. Philadelphia: Lea and Febiger; 1962.*
41. MOSS ML. *Le rôle primordial des matrices fonctionnelles dans la croissance de la face. Am J Orthod;1969;55:566-567.*
42. PHILLIPE J. *Les causes de la supraclusion incisive. Orthod. Fr. 2003;74:533-535.*
43. BOILEAU MJ. ; BARDINET E. ; DORIGNAC D. *La musculature des classes II, division 2. Rev Orthop Dento Faciale ;1999; 33: 497-513.*
44. NEFF C. *The size relationship between the maxillary and mandibular anterior segments of the dental arch. Angle Orthod ;1957; 27, 3 : 138-146.*
45. BOLTON W. *Dysharmony in tooth size and its relation to the analysis and treatment malocclusion. Angle Orthod ;1958;28 : 113-130.*
46. DUNGLAS C. ; LAUTROU A. *Classe II, division 2 et croissance. Rev Orthop Dento Faciale ;1999; 33 : 483-495.*

47. SLAVICEK R. *Les principes de l'occlusion. Rev Orthop Dentofac. 1983;17:449-490.*
48. JOLIVET C. ; NGUYEN KIM K. ; TESTON C. ; *Justifications fonctionnelles et posturales des thérapeutiques des classes II division 2. International Orthod; 2007;4 : 51-62.*
49. JOLY X. *Contribution à l'étude des thérapeutiques des supraclusions incisives ; Thèse Odontologie Marseille. 1998.*
50. THOMSON H.E. *A cephalometric evaluation of vertical dimension ; Amer. J. Orthod; 1966; 52.*
51. NG J. ; MAJOR P. W. ;HEO G. ; FLORES-MIR C. *True incisor intrusion attained during orthodontic treatment: A systematic review and meta-analysis. American Journal of Orthodontics and Dentofacial Orthopedics, 2005; 128(2), 212-219.*
52. FATIH C. ; BIKACI A. *Relative intrusion as a result of protrusion: A mathematical perspective. International Journal of Applied Dental Sciences; 2017; 3(2): 218-223.*
53. DAHAN S. *Biomécanique en O.D.F. : applications pratiques. Thèse Odontologie Marseille. 2007.*
54. GHAFARI JG, MACARI AT, HADDAD RV. *Deep bite: Treatment options and challenges. Semin. Orthod.2013;19:253-266.*
55. NASRY H. ; BARCLAY S. *Periodontal lesions associated with deep traumatic overbite. British Dental Journal. May 27, 2006;200,557–561.*
56. D'INCAU E. ; SAULUE P. : *Comprendre les usures dentaires. Rev Orthop Dento Faciale;2011 ; 45:405-422.*
57. ORTHLIEB JD. *Gnathologie fonctionnelle. Volume 2, occlusion et reconstitution prothétique, Edition CDP. 2011.*
58. BENETT N. *A contribution to the study of the movement of the mandible. Proc R Soc Med. 1907,1:79-89.*
59. TAMAKI K. ; HORI N. ; FUKIWARA M. ; YOSHINO T. ; TOYOFU M. ; SATO S. *A pilot study on masticatory muscles activities during grinding movements in occlusion with different guiding areas on working side. Bull Kanagawa Dent Coll;2001 ;29:26-7.*
60. PLANAS P. *Réhabilitation neuro-occlusale RNO ; éd. CDP ; 2^{ème} édition. 2006.*

61. ORTHLIEB J-D. ; MANIERE-EZVAN A. ; GIRAUDEAU A., RE J-P. Recouvrement antérieur ; *Mémoclusion, version 2014.*
62. ORTHLIEB J-D. *Relations Occlusodontie-Orthodontie. Orthod Fr* 81: 2010; 167-88.
63. FRANCHI L. ; BACCETTI T. ; GIUNTINI V. ; MASUCCI C. ; VANGELISTI A. ; DEFRAIA E. *Outcomes of two-phase orthodontic treatment of deepbite malocclusions. Am. J. Orthod. Dentofacial Orthop. The Angle Orthodontist.* 2011 ;81,6:945-952.
64. FRANCHI L. ; BACCETTI T. ; GIUNTINI V. ; MASUCCI C. ; VANGELISTI A. ; DEFRAIA E. *Early vs late orthodontic treatment of deepbite: A prospective clinical trial in growing subjects. Am. J. Orthod. Dentofacial Orthop.* 2012;142:75-82.
65. ROLLET D. *De l'éducation fonctionnelle à l'occlusion fonctionnelle. In : Lejoyeux E. et Flageul F. Propositions orthodontiques/ Classe II/ Situations critiques. Paris: Quintessence* 2011; 12-28.
66. ROLLET D. *Interception des malocclusions à l'aide des éducateurs fonctionnels. Réalités Cliniques.* 2015;26,2:117-129.
67. CANNONI P. ; SALVADORI A. *Traitement précoce des classes II, division 2. Rev. Orthopédie Dento-Faciale;*1999;33:537-55.
68. LEJOYEUX E. ; FLAGEULE F. *Logique et cohérence : Thérapeutique orthodontique. Paris : Quintessence* 2015.
69. PHILIP-ALLIEZ C. ; LE GALL M. ; SALVADORI A. ; DEROZE D. *Technique bioprogressive. EMC- Odontologie/Orthopédie dentofaciale,* 2009;23-490-D-20.
70. LIEBART M. ; FOUQUE C. ; DILLIER FL. ; MONNET-CORTI V. ; GLISE JM. *Smile line at periodontum visibility. Periodont Prac Today.* ;2004; 1:17-25.
71. BARBANT C. ; DE SAINT MARTIN R. ; TIRLET G. ; et al. *Diagnostic du sourire gingival : sur le sourire posé ou spontané ? inf. Dent.;* 1 :2011; 18-21.
72. BAJADA SB. *L'orthodontie dans la prise en charge de l'usure dentaire sévère. Orthod. Fr.*2008;79:183-195.
73. KROGSTAD O, DAHL L. *Dento-facial morphology in patients with advanced attrition. Eur J Orthod;*1985;7:57-62.

74. TIRLET G.; ATTAL JP. *Le gradient thérapeutique, un concept médical pour les traitements esthétiques.* Novembre 2009. *L'information dentaire* n° 41/42. 2561-2568.
75. PANDIS N. ; POLYCHRONOPOLOU A. ; SIFAKAKIS I. ; MAKOU M., ELIADES T. *Effects of levelling of the curve of Spee on the proclination of mandibular incisors and expansion of dental arches: a prospective clinical trial.* *Aust. Orthod. J.* 2010;26:61-5.
76. BURSTONE C. ; KWANGCHUL C. ; *The biomechanical Foundation of Clinical Orthodontics. Chapter 6 : Single forces and deep bite correction by intrusion.* 2015;p89-116
Edition : Quintessence.
77. LEJOYEUX E. ; FLAGEUL F. *Propositions Orthodontiques. Classe II / Situations critiques. Chapitre 6 : L'arc de base et ses métamorphoses.* 2011;79-94 Edition : Quintessence.
78. CALDAS S. ; RIBEIRO A. ; SIMPLICIO H. ; Machado AW. *Segmented arch or continuous arch technique? A rational approach.* *Dental Press J Orthod.* 2014;19(2):126-41.
79. AL QUABANDI AK. ; SADOWSKY C. ; BEGOLE EA. *A comparison of the effects of rectangular and round arch wires in leveling the curve of Spee.* *Am. J. Orthod. Dentofacial Orthop.* 1999;116:522-9.
80. BURSTONE C. *The mechanics of the segmented arch techniques.* *Angle Orthodontist.* 1966 Apr;36(2):99-120.
81. VAN STEENBERGEN E. ; BURSTONE C. ; PRAHL-ANDERSON B. ; ARTMAN I. *The influence of force magnitude on intrusion of the maxillary segment.* October 2005. *The Angle Orthodontist* 75(5):723-729.
82. WEILAND F. *The orthodontic treatment of deep bite in adults--a comparison of the straight-wire appliance and the segmented arch technic.* *Fortschritte der Kieferorthopädie ;* 1992;(53)3:153-160.
83. GHAFARI J. *Root resorption associated with orthognathic surgery: modified definitions of the resorptive process* In: Davidovitch Z eds. *Biological Mechanisms of Tooth Eruption, Resorption, and Replacement by Implants.* Boston, Harvard Society for the Advancement of Orthodontics ;1995:545-556.

84. DEGUCHI T. ; MURAKAMI T. ; KURODA S. ; YABUUCHI T. ; KAMIOKA H. ; TAKANO-YAMAMOTO T. Comparison of the intrusion effects on the maxillary incisors between implant anchorage and J-hook headgear. *Am. J. Orthod. Dentofacial Orthop.* 2008;133:654-660.
85. JAIN RK. ; KUMAR SP. ; MANJULA WS. Comparison of intrusion effects on maxillary incisors among mini implant anchorage, j-hook headgear and utility arch. *J. Clin. Diagn. Res. JCDR* 2014;8:21-24.
86. DANGUY M. ; DANGUY-DEROT C. Traitement de la supraclusion et nivellement. *Orthod. Fr.* 2003;74:511-517.
87. BOLENDER CJ. ; CHEMOUNI-BENAYOUN S. Supraclusion, traitement orthodontique par plaque de surélévation antérieure et dimension verticale (2^{ème} partie). *Orthod. Fr.* 2001;72:38793.
88. HELLSING E. ; HELLSING G. ; ELIASSON S. Effect of fixed anterior bite plane therapy - A radiographic study. *American Journal of Orthodontics and Dento-facial Orthopedics.* 1996;110(1):61-8.
89. CARLIER JF . ; RE JPh. Pourquoi prescrire une gouttière occlusale. *L'information dentaire n° 33 - 29 septembre 2010. p 82-88.*
90. CHOTARD J. ; ARNOLDI M. ; DANGUY M. PRI et Orthophonie : concurrence ou complémentarité ? *Mémoire d'orthophonie.* Juin 2012.
91. JORDAN L. ; LEGRIS S. Le choix du fil orthodontique en 2017. *Rev. Orthop. Dento-Faciale* 2017;51:169-94.
92. ALTOUNIAN G. ; SOREL O. ; FILLION D. Étude céphalométrique de l'ingression incisive en technique linguale. *Orthod Fr* 1994;65:391-399.
93. BARTHELEMI S. ; HYPOLITE M-P. ; PALOT C. ; WIECHMANN D. Components of overbite correction in lingual orthodontics: Molar extrusion or incisor intrusion? *Int. Orthod.* 2014;12:395-412.
94. SARVER DM. ; PROFFIT WR. ; ACKERMAN JL. Evaluation of facial soft tissues. In PROFFIT WR. ; WHITE RP. ; SARVER DM. *Contemporary treatment of dentofacial deformity. 1St Edition St Louis : Mosby 2003;p.92-126.*

95. HONG R-K. ; HONG H-P. ; KOH H-S. *Effect of Reverse Curve Mushroom Archwire on Lower Incisors in Adult Patients: A Prospective Study. Angle Orthod.* 2001;71:425-32.
96. BOUCHEZ R. *Réussir les traitements orthodontique invisalign. Ed Quintessence internationale ;2009.*
97. CASTROFLORIO T. ; GARINO F. ; DO ALBERTO L. ; DEBERNARDI C. *Upper-incisors Root Control with Invisalign Appliance. Journal of Clinical Orthodontics.*47(6):346-51;2013.
98. KRAVITZ ND. ; KUSNOTO B. ; BEGOLE E. ; OBREZ A. ; AGRAN B. *How well does Invisalign work? A prospective clinical study evaluating the efficacy of tooth movement with Invisalign. Am. J. Orthod. Dentofacial Orthop.* 2009;135:27-35.
99. KRIEGER E. ; SEIFERTH J. ; MARINELLO I. ; JUNG BA. ; WRIEDT S. ; JACOBS C. ; et al. *Invisalign® treatment in the anterior region. J. Orofac. Orthop. Fortschritte Kieferorthopädie* 2012;73:365-76.
100. KHOSRAVI R. ; COHANIM B. ; HUJOEL P. ; DAHER S. ; NEAL M. ; LIU W. ; et al. *Management of overbite with the Invisalign appliance. Am. J. Orthod. Dentofacial. Orthop.* 2017;151:691-699.
101. GRUNHEID T. ; LOH C. S.; LARSON BE. *How accurate is Invisalign in nonextraction cases ? Are predicted tooth position achieved ? Angle Orthod.* 2017;87:809-815.
102. ROSSINI G.; PARRINI S. ; CASTROFLORIO T. ; DEREGIBUS A. ; DEBERNARDI C. *Efficacy of clear aligners in controlling orthodontic tooth movement: A systematic review.* 2014;85:881-889.
103. CHANG C. ; LEE A. ; ROBERTS W. *Clinical Pearls of Orthodontics : From good to great. I-books. 413 pages. 2018.*
104. MASSIF L. ; FRAPIER L. *Utilisation clinique des mini-vis en orthodontie. EMC-Odontologie/Orthopédie dentofaciale, 2006;23-492-A-17.*
105. NISHIMURA M. ; SANNOHE M.; NAGASAKA H. ; KAORU I. ; SUGAWARA J. *Nonextraction treatment with temporary skeletal anchorage devices to correct a Class II Division 2 malocclusion with excessive gingival display. American Journal of Orthodontics and Dentofacial Orthopedics ;2014;Vol 145. Issue 1. p. 85 - 94*

106. MASSIF L. ; FRAPIER L. *Orthodontie et parodontie. EMC. Médecine buccale*, 2016;11(3):1-21.
107. POLAT-OZSOY O. ; ARMAN-OZCIRPICI A. ; VEZIROGLU F. *Miniscrews for upper incisor intrusion. Eur. J. Orthod.* 2009;31:412-416.
108. POLAT-OZSOY O. ; ARMAN-OZCIRPICI A. ; VEZIROGLU F. *Comparison of the intrusive effects of miniscrews and utility arches. American Journal of Orthodontics and Dentofacial Orthopedics.* 2011;Vol 139. Issue 4. p. 746-752.
109. LIN J. ; LIOU E. ; BOWMAN S. *Simultaneous Reduction in Vertical Dimension and Gummy Smile Using Miniscrew Anchorage. Journal of Clinical Orthodontics.* 44(3):157-70;2010.
110. ARAS I. ; TUNCER AV. *Comparison of anterior and posterior mini-implant-assisted maxillary incisor intrusion: Root resorption and treatment efficiency. Angle Orthod.* 2016;86:746-452.
111. TILEKAR NR. ; SWAMI V. ; SABANE A. ; BHOSALE V. *Comparison of the effects of varying positions of mini-implants on intrusion of maxillary incisors-an In vivo study. J Indian Orthod Soc* 2018;52:35-43.
112. AYDOGDU E. ; POLAT-OZSOY O. *Effects of mandibular incisor intrusion obtained using a conventional utility arch vs bone anchorage. Angle Orthodontist*, 81(5):767-75;2011 ;Vol 81, No5.
113. Xue-Dong Wang, Jie-Ni Zhang, Da-Wei Liu, Fei-fei Lei, Wei-tao Liu, Yang Song, and Yan-Heng Zhoua. *Nonsurgical correction using miniscrew-assisted vertical control of a severe high angle with mandibular retrusion and gummy smile in an adult. American Journal of Orthodontics and Dentofacial Orthopedics.* 46(4): 253–265;2017;Vol 151.
114. CHARRIER JB. *Chirurgie orthognathique de l'adulte et esthétique faciale. Rev Orthop Dento Faciale.* 2012;46:141-163.
115. IZRAELWICZ-DJEBALI E. ; CHABRE C. *Le sourire gingival : traitement orthodontique ou traitement chirurgical ? Rev. Orthopédie Dento-Faciale* 2014;48:331-48.
116. TSUYOSHI S. ; AKIYOSHI N. ; TOKIARI J. ; AKIRA S. *Severe Gummy Smile with Class II Malocclusion Treated with LeFort I Osteotomy Combined with Horseshoe*

Osteotomy and Intraoral Vertical Ramus Osteotomy. Acta Med. Okayama, 2013;Vol. 67,1:55-60,

117. MURADIN M. ; ROSENBERG A.; VAN DER BILT A. ; STOELINGA P. ; KOOLE R. *The effect of alar cinch sutures and V-Y closure on soft tissue dynamics after Le Fort I intrusion osteotomies. Journal of Cranio-Maxillofacial Surgery 37(6);2009.*

118. MURADIN M. ; ROSENBERG A.; VAN DER BILT A. ; STOELINGA P. ; KOOLE R. *The influence of a Le Fort I impaction and advancement osteotomy on smile using a modified alar cinch suture and V-Y closure: a prospective study. Int. J. Oral Maxillofac. 2012 ;Surg. 41: 547-552.*

119. HYUN-KYUNG P. ; EUI-HYANG S. ; YOUNG-SOO C., SUNG-SEO M. ; YOUN-SIC C. ; KEE-JOON L. *3-D FEA on the intrusion of mandibular anterior segment using orthodontic miniscrews. Korean J Orthod. 2011;Dec;41(6):384-398.*

120. PULGAONKAR R. ; CHITRA P. *Altered Passive Eruption Complicating Optimal Orthodontic Bracket Placement: A Case Report and Review of Literature. J Clinic Diagn Reserch. 9(11): ZD01–ZD03;2015.*

121. LE KEUX F. *Supraclusion : diagnostic, solutions et enjeux thérapeutiques. Thèse odontologie Montpellier. 2018*

122. MELSEN B. ; AGERBAEK N. ; MARKENSTAM G. *Intrusion of incisors in adult patients with marginal bone loss. Am J Orthod Dentofacial Orthop 1989;96:232-41.*

123. OP DE COUL F. ; OOSTERKAMP BCM. ; JANSMA J. ; BIERMAN MWJ. ; PRUIM G. ; SANDHAM A. *Maintenance of a deep bite prior to surgical mandibular advancement. Eur. J. Orthod. 2010;32:342-5.*

124. FOLETTI JM. ; ANTONARAKIS G. ; VANDEN EYNDEN X. ; COURVOISIER D. ; SCOLOZZI P. *Is Preoperative Maintenance of the Curve of Spee Associated With an Increase of Facial Height in Class II Short Face Orthognathic Patients? A Never Answered Dogmatic Question. Genova. American Association of Oral and Maxillofacial Surgeons.2018.*

125. LE GALL M. ; MATTERA R. ; CHEYNET F. *La chirurgie de première intention : indications, avantages et inconvénients. Orthod Fr. 2015;86:39-65 ; EDP Sciences.*

126. TUIZING DB. ; GREEBE R. ; DORENBOS J. Correction of deep overbite: A modified splint permitting rapid extrusion of posterior teeth. *J. Cranio-Maxillofac. Surg.*1989;17:172-4.
127. GARCIA R. ; DEFFRENNES D. ; RICHTER M. ; MOSSAZ C. ; CANAL P. ; TULASNE, J-F. ; GOUDOT P. Chapitre 3 : Plans de traitement et prise en charge (situations cliniques) in *Dysmorphies maxillo-mandibulaires. Traitement Orthodontico-chirurgical. Edition Masson. 2012.*
128. YAMAMOTO Y. ; TANIKAWA C. ; TAKADA K. Wassmund osteotomy for excessive gingival display: a case report with three-dimensional facial evaluation. *Aust Orthod J.* ; 30(1):81-8;2014.
129. CHU YM. ; BERGERON L. ; CHEN YR. Bimaxillary protrusion: an overview of the surgical-orthodontic treatment. *Semin Plast Surg.* 23(1): 32–39;Feb 2009.
130. MEDIO M. ; CHABRE C. Récidive et contention. *EMC-Médecine buccale.*2016 ; 8(4):1-10.
131. DE BARNABE PG-G. ; MONTIEL-COMPANY JM. ; PAREDES-GALLARDO V. ; GANDIA-FRANCO JL. ; Bellot-Arcís C. Orthodontic treatment stability predictors: A retrospective longitudinal study. *Angle Orthod.* 2017 ;87:223-229.
132. HUANG GJ. et al. / *Journal of the World Federation of Orthodontists* 1, e89ee96. 2016.
133. DANZ JC. ; GREUTER C. ; SIFAKAKIS I. ; FAYED M. ; PANDIS N. ; KATSAROS C. Stability and relapse after orthodontic treatment of deep bite cases—a long-term follow-up study. *Eur. J.* 2014;*Orthod.*36:522-530.
134. PHILLIPE J. Les causes de la supraclusion incisive. *Orthod Fr* 2003;74:533-535.
135. SCHUTZ-FRANSSONS U. ;BJERKLIN K. ; LINDSTEN R. Long-term follow-up of orthodontically treated deep bite patients. *Eur. J. Orthod.* 2006;28:503-512.
136. POLLARD D. ; AKYALCIN S. ; WILTSHIRE WA. ; RODY WJ. Relapse of orthodontically corrected deepbites in accordance with growth pattern. *Am. J. Orthod. Dentofac. Orthop. Off. Publ. Am. Assoc. Orthod. Its Const. Soc. Am. Board Orthod.* 2012;141:477-483.

137. LAPATKI BG. ; KLATT A. ; SCHULTE-MONTING J. ; STEIN S. ; JONAS IE. A
Retrospective Cephalometric Study for the Quantitative Assessment of Relapse Factors in Cover- Bite Treatment. J. Orofac. Orthop. Fortschritte Kieferorthopädie; 2004;65:475-88.
138. LITTLEWOOD SJ. ; MILLET DT. ; DOUBLEDAY B. ; BEARN DR. ; WORTHINGTON HV.
Orthodontic retention: a systematic review. J Orthod. 2006;33:205-12.
139. BOILEAU M-J, BAZERT C., DELBOS Y., ROUAS P., Chapitre 7- Contention. In:
Orthodontie De L'enfant et du Jeune Adulte, Tome 1, Paris: Elsevier Masson. 2011;237-240.
140. PHILLIPE J. *Maintenir les effets du traitement orthodontique. Rev. Orthopédie Dento-Faciale.2015;49:313-23.*
141. VARLIK S. ; ALPAKAN O. ; TURKOZ C. *Deepbite correction with incisor intrusion in adults: A long-term cephalometric study. Am J Orthod Dentofacial Orthop. 144(3):414-9;2013.*
142. MC DOWELL EH ; BAKER IM. *The skeletodental adaptations in deep bite correction. Am. J. Orthod. Dentofac. Orthop.1991;100:370-375.*
143. HOUSTON W. *Incisor edge-centroid relationships and overbite depth. European Journal of Orthodontics, 1989;11,(2)1:139-143.*
144. ROZENCWEIG S. ; MULLER C. *Incisive centrale et individualisation du sourire par l'orthodontie. Orthod. Fr. 2012;83:97-116.*
145. ZACHRISSON BU. *Esthetic factors involved in anterior tooth display and the smile: vertical dimension. J. Clin. Orthod. 1998;32:432-445.*
146. SARVER DM. *The importance of incisor positioning in the esthetic smile: The smile arc. Am. J. Orthod. Dentofacial Orthop. 2001;120:98-111.*
147. CAMARA CA. ; MARTINS RP. *Functional Aesthetic Occlusal Plane (FAOP). Dental Press J Orthod. July-Aug 2016;21(4):114-25.*
148. BAEK MS. ; CHOI YJ. ; YU HS. ; LEE KJ. ; KWAK J. ; PARK YC. *Long-term stability of anterior open-bite treatment by intrusion of maxillary posterior teeth. Am J Orthod Dentofacial Orthop. ;2010;138(4):396.e1-9; discussion 396-398.*
149. NANDA R. ;UPADHYAY M. Chapter 8 - Management of deep bite malocclusion in
Esthetics and biomechanics in Orthodontics. 2015 Elsevier Inc.

IX- ICONOGRAPHIE

Figure 1 : Recouvrement antérieur quantifié en mm par la hauteur h.

Figure 2 : Corrélation entre l'évaluation du recouvrement, le surplomb et la pente de guidage d'après Pr Orthlieb.

Figure 3 : Patient hypodivergent avec un visage carré, bien développé dans la dimension transversale, et un étage inférieur diminué.

Figure 4 : Différence d'exposition gingivale entre un sourire posé et spontané [71].

Figure 5 : Patient de l'APHM. Supraclusion totale (100%).

Figure 6 : Photo extraite d'un enregistrement vidéo d'une patiente de l'APHM de 45 ans, prononçant le phonème « Emma ».

Figure 7 : Modèles numériques d'un patient présentant une supraclusion de 90%.

Figure 8 : Modèle numérique du même patient en vue palatine, objectivant l'absence de morsure palatine.

Figure 9 : Plan occlusal d'après Ricketts [16].

Figure 10 : tracé distinctif des plans occlusaux maxillaire et mandibulaire [25].

Figure 11 : Schéma du plan palatin et du plan d'occlusion supérieur [25].

Figure 12 : Schéma du plan mandibulaire et du plan d'occlusion inférieur [25].

Figure 13 : Supra-alvéolie des incisives maxillaires caractérisée par un sourire gingival. Courtoisie du Dr Frost.

Figure 14 : Patients adultes présentant une supra-alvéolie mandibulaire particulièrement disgracieuse lors de la phonation [11].

Figure 15 : Supra-alvéolie incisivo-canine mandibulaire, associée à une infra-alvéolie molaire mandibulaire bilatérale (APHM).

Figure 16 : Le mesethmoïde propulse les os propres du nez et tracte le maxillaire en avant[31].

Figure 17 : Sites de croissance du massif facial supérieur [31].

Figure 18 : Croissance verticale par phénomènes de remodelage au niveau de la voûte palatine, sinusien et des procès alvéolaires [24],[31].

Figure 19 : Phénomènes de remodelage caractérisant la rotation intra-matricielle d'après Björk et Skieller [34],[35].

Figure 20 : Composantes de rotation mandibulaire d'après BJÖRK et SKIELLER [34],[35].

Figure 21 : Lorsque les incisives sont en bout à bout, la pression occlusale, s'oppose à l'égression des incisives maxillaires et mandibulaires et ce d'autant plus que l'angle inter-incisif est fermé [42].

Figure 22 : coupe tomodensitométrique montrant l'hyperdéveloppement musculaire chez le patient hypodivergent [21].

Figure 23 : La position haute du stomion augmente l'influence de la lèvre inférieure sur la couronnes des incisives maxillaires; Interposition linguale latérale lors de la déglutition.

Figure 24 : Téléradiographie de profil montrant l'hypodivergence marquée (a) d'un patient présentant 19 agénésies sur le panoramique dentaire (b) [20].

Figure 25 : Périmètre d'occlusion incisivo-canin. Zones d'occlusion des incisives et des canines : $a < b$ d'après Neff.

Figure 26 : Relation entre l'anterior percentage relation et le recouvrement incisif d'après Neff, in Boileau [21].

Figure 27 : patient hyperdivergent avec supraclusion essentiellement liée à la macrodontie des incisives centrales maxillaires, trop longues (APHM).

Figure 28 : Classes II 2 primitives : père et fils [20].

Figure 29 : Classe II 2 secondaire [21].

Figure 30 : Illustration de la spirale dysmorpho-dysfonctionnelle et de l'augmentation de la rotation contrebalançante, occasionnée par le verrouillage antérieur des classes II 2.

Figure 31 : Modifications de l'enveloppe du cycle masticatoire en fonction du guide antérieur selon Gibbs et Lundeen [48].

Figure 32 : guide antérieur dysfonctionnel. Courtoisie du Pr Orthlieb.

Figure 33 : On peut observer que le verrouillage du guidage antérieur génère du mouvement de Bennett, susceptible de favoriser de la désunion disco-condylienne.

Figure 31 : Modifications de l'enveloppe du cycle masticatoire en fonction du guide antérieur selon Gibbs et Lundeen [48].

Figure 32 : guide antérieur dysfonctionnel. Courtoisie du Pr Orthlieb.

Figure 33 : On peut observer que le verrouillage du guidage antérieur génère du mouvement de Bennett, susceptible de favoriser de la désunion disco-condylienne.

Figure 34 : Récessions multiples et sévères par poinçonnement occlusal sur 31/41 chez un patient de l'APHM, présentant une supraclusion très importante.

Figure 35 : Phénomènes d'attrition chez un patient présentant une supraclusion totale, le processus abrasif est aggravé par la présence de couronnes céramiques, et la perte de dimension verticale postérieure [121].

Figure 36 : Illustration des apports de l'orthodontie pré-prothétique dans les cas d'usures sévères pouvant être associés à une supraclusion incisive et une hypodivergence mandibulaire.

Figure 37 : Orthodontie pré-prothétique [72].

Figure 38 : Représentation schématique de la capacité de l'orthodontie à corriger les irrégularités de la gencive marginale [72].

Figure 39 : Mouvement d'ingression incisive.

Figure 40 : Egression molaire active par l'utilisation simultanée de cales rétro-incisives et de tractions inter-arcades.

Figure 41 : Egression molaire passive liée à l'utilisation seule de cales ou d'une plaque rétro-incisives

Figure 42 : Mouvement de version incontrôlée.

Figure 43 : Corrélation entre la version vestibulaire incontrôlée et la quantité d'intrusion relative [52].

Figure 44 : Schéma illustrant le mouvement de version contrôlée avec un moment compensatoire d'équilibre du système et ses conséquences verticales égressives sur les incisives.

Figure 45 : Schéma illustrant le mouvement de torque radiculo-palatin.

Figure 46 : Effets favorables de l'égression molaire chez une patiente hypodivergente. Courtoisie du Dr Chamberland.

Figure 47 : Coudures corono-radicales marquées au niveau des incisives centrales maxillaires

Figure 48 : Courbe du sourire harmonieuse ; Les bords libres affleurent la lèvre inférieure [147].

Figure 52 : Photographie intra-orale d'une plaque rétro-incisives chez une fille de 9 ans [54].

Figure 53 : Levée de supraclusion par éducateur fonctionnel [66].

Figure 54 : Classe II 2 secondaire, mésodivergente avec une bi-rétro-alvéolie chez une patiente de 10,5 ans (APHM); Déverrouillage de la croissance mandibulaire et fermeture de l'angle inter-incisif par arc de base.

Figure 55 : Schéma illustrant la biomécanique en escalier de l'arc d'utilité par la superposition de deux situations de V asymétriques allant dans le même sens [77].

Figure 56 : Nivellement maxillaire et effets de tip-forward sur les molaires générant une égression des incisives et une ingression des molaires maxillaires ; Prise en charge des secondes molaires avec acier tressé et courbe de compensation. Courtoisie du Dr Le Gall.

Figure 57 : Nivellement mandibulaire et effets de tip back induit par la prise en charge des molaires mandibulaires majorant ainsi la rotation horaire du plan d'occlusion, ainsi favorable à la correction de supraclusion.

Figure 58 : Nivellement mandibulaire et torque corono-lingual générant une égression molaire et une ingression des incisives mandibulaires.

Figure 59 : Résumé de la biomécanique du nivellement avec arcs à courbe de compensation accentuée et courbe de Spee inversée [78].

Figure 60 : Appareil 3 pièces de Burstone pour ingresser le secteur antérieur mandibulaire.

Figure 61 : Effets parasites de perturbations du 2^{ème} ordre induite par l'arc de base de Ricketts [76].

Figure 62 : Kit Mini Mold® avec tiges et embout siliconés réutilisables.

Figure 63 : Limites des cales rétro-incisives : le calage en rétropulsion derrière les cales.

Figure 64 : Plan rétro-incisif fixe sur bagues [85] ; Plan retro-incisif avec pente de propulsion, collé sur les première prémolaires maxillaires (Cas APHM).

Figure 65 : force extra-orale haute avec J-Hooks antérieurs [85]

Figure 66 : Brackets de Kurz avec plans de morsures sur les incisives et canines, et brackets qui en sont dépourvus tel les Stb.

Figure 67 : Variation des effets d'une force ingressive en technique linguale sur une incisive mandibulaire en normoposition selon son point d'application linguale ou vestibulaire.

Figure 68 : Insertion d'un fil en technique Ribbonwise et Edgewise.

Figure 69 : Moment quadratique d'une poutre et proportionnalité au cube de la hauteur du fil expliquant l'efficacité du nivellement en technique linguale.

Figure 70 : Arc champignon en Ribbonwise avec courbe de SPEE inversée et dispositif lingual de 1^{ère} molaire à 1^{ère} molaire avec sectionnel vestibulaire d'ancrage des 1^{ères} et 2^{ndes} molaires d'après Hong [95].

Figure 71 : Biomécanique des taquets prémolaires horizontaux G5 dans le nivellement de la courbe de Spee.

Figure 72 : Rampes de désocclusion adaptées à l'importance du surplomb et à l'étape du nivellement

Figure 73 : Renforts G5 de type « Power Ridge » permettant d'appliquer un couple de force visant établir un redressement corono-radicaire de 21 et illustration biomécanique de l'effet recherché [97].

Figure 74 : illustrant les résultats cliniques des « Power Ridge » avec une version corono-linguale de 12 et corono-vestibulaire de 11.

Figure 75 : Cas traité avec la dernière génération d'attaches Invisalign G5, montrant à l'issue du traitement par aligneurs, la persistance d'une supraclusion et d'un guide antérieur dysfonctionnel réduisant l'enveloppe du cycle masticatoire ainsi qu'un angle inter-incisif ouvert non garant de la stabilité du traitement.

Figure 76 : Protocole d'ingression du bloc incisif et de correction de sourire gingival avec l'aide de 3 mini-implants en acier chirurgical. Courtoisie du Dr Herrero.

Figure 77 : Protocole pour ingresser et vestibuloverser les incisives maxillaires. Courtoisie du Dr Chang.

Figure 78 : Protocole initial d'ingression des incisives maxillaires à l'aide de 2 mini-vis [104].

Figure 79 : Protocole simplifié d'ingression avec l'aide d'une seule mini-vis située entre les incisives centrales maxillaires.

Figure 80 : protocole d'ingression avec mini-vis antérieurs et mini-vis insérés postérieurement [110].

Figure 81 : Protocole d'ingression du maxillaire et de correction du sourire gingival, de rétraction en masse après avulsion de 14,24,34,44 et de contrôle de la dimension verticale [109].

Figure 82 : Ingression des incisives mandibulaires par mini-vis et arc de base dans le groupe 2 [112].

Figure 83 : Etude par les éléments finis montrant la configuration idéale permettant une ingressión pure du bloc incisivo-canin, avec le moindre stress ligamentaire [119].

Figure 84 : Correction de la supra-alvéolie maxillaire parallèlement au sourire gingival. (cortoisie du Dr Frost)

Figure 85 : Illustration de l'intérêt de la gingivectomie dans un cas de supraclusion. Cortoisie du Dr Jules Lemay.

Figure 86 : Simulation chirurgicale et vue cliniques d'une ostéotomie d'impaction maxillaire de type Le Fort 1 associée à des ostéotomies en « fer à cheval »[116].

Figure 87 : Calage tripodal de la mandibule en bout à bout incisif, le geste chirurgical permettra également une rotation horaire en plus de l'avancement de la mandibule [125].

Figure 88 : Guide chirurgical en résine acrylique avec empreinte des incisives mandibulaires en position souhaitée. Après le clivage sagittal des branches montantes, un avancement et une rotation horaire mandibulaire est effectuée avec des effets favorables sur la hauteur faciale et dans beaucoup de cas sur la projection du menton [126].

Figure 89 : Ostéotomie de type Köle. Cette ostéotomie segmentaire permet la mobilisation du groupe incisivocanin mandibulaire dans les trois sens de l'espace [127].


Figure 90 : Cas de Classe II division 1, avec correction partielle en fin de traitement. Cas de Classe II division 2 avec morsure palatine avec hyper-correction du recouvrement, le surplomb normalisé et l'axe et le contact inter-incisif adéquat en fin de traitement permettent une bonne stabilité 10 ans après [133].

Figure 91 : Butée rétro-incisive s'opposant à l'égression des incisives maxillaires et mandibulaires [134].

Figure 92 : Gouttières thermoformée maxillaires et mandibulaires [130].

Figure 93 : Plaque de Hawley ; vue occlusale maxillaire sur moulages, noter les retours palatins sur les incisives maxillaires et vue latérale en bouche [139].

Figure 94 : Plaque de Sved. Noter les retours de résine au niveau des bords libres incisives pour s'opposer à leur égression [139].



SERMENT MEDICAL

En présence des Maîtres de cette Faculté, de mes chers condisciples, devant l'effigie d'HIPPOCRATE.

Je promets et je jure, d'être fidèle aux lois de l'honneur et de la probité dans l'exercice de la Médecine Dentaire.

Je donnerai mes soins à l'indigent et n'exigerai jamais un salaire au-dessus de mon travail, je ne participerai à aucun partage clandestin d'honoraires.

Je ne me laisserai pas influencer par la soif du gain ou la recherche de la gloire.

Admis dans l'intérieur des maisons, mes yeux ne verront pas ce qui s'y passe, ma langue taira les secrets qui me seront confiés et mon état ne servira pas à corrompre les mœurs ni à favoriser le crime.

Je ne permettrai pas que des considérations de religion, de nation, de race, de parti ou de classe sociale viennent s'interposer entre mon devoir et mon patient.

Même sous la menace, je n'admettrai pas de faire usage de mes connaissances médicales contre les lois de l'humanité.

J'informerai mes patients des décisions envisagées, de leurs raisons et de leurs conséquences. Je ne tromperai jamais leur confiance et n'exploiterai pas le pouvoir hérité des connaissances pour forcer les consciences.

Je préserverai l'indépendance nécessaire à l'accomplissement de ma mission. Je n'entreprendrai rien qui dépasse mes compétences. Je les entretiendrai et les perfectionnerai pour assurer au mieux les services qui me seront demandés.

Respectueux et reconnaissant envers mes Maîtres, je rendrai à leurs enfants l'instruction que j'ai reçue de leur père.

Que les hommes m'accordent leur estime si je suis fidèle à mes promesses.

Que je sois déshonoré et méprisé de mes confrères si j'y manque.

Th. : Chir. dent. : Marseille : Aix –Marseille Université : 2019

Rubrique de classement : Orthopédie dento-faciale

Résumé :

La supraclusion incisive est une malocclusion fréquente affectant la dimension verticale. Elle correspond à un excès de recouvrement antérieur.

Un examen clinique exobuccal et endobuccal statique et dynamique, aidé par les analyses esthétiques et fonctionnelles et enfin céphalométriques est essentiel. L'ensemble de ces examens permettent de prendre en considération le schéma squelettique vertical et antéro-postérieur dans lequel s'inscrit la supraclusion, ainsi que les facteurs dysfonctionnels. Ceci est nécessaire à la mise en place d'une thérapeutique appropriée et individualisée au patient. Une fois les diagnostics positifs et étiologiques posés, les appareils orthodontiques seront choisis en fonction des objectifs thérapeutiques spécifiques. Leurs effets biomécaniques devront être connus et maîtrisés afin d'obtenir les mouvements dentaires qui répondront aux objectifs de traitement globaux sur le plan occlusal, esthétique et fonctionnel. La supraclusion constitue un véritable verrou occlusal qui limite la croissance et la cinématique mandibulaire. Ainsi tout l'enjeu du traitement sera donc de corriger l'étiologie de manière concomitante à l'excès de recouvrement afin d'optimiser la croissance faciale et ainsi rétablir des conditions occlusales favorables à l'équilibre articulaire et dento-parodontal tout en s'efforçant de respecter, d'améliorer et de prévoir l'esthétique du sourire et son évolution à court, moyen mais aussi à long terme. La récurrence de la supraclusion demeure néanmoins fréquente et devra être connue, prévue et maîtrisée grâce aux critères occlusaux de fin de traitement, à l'élimination des facteurs dysfonctionnels et à une contention appropriée.

Mots clés :

Supraclusion ; Classe II division 2 ; Ingression incisive ; Egression molaire ; Vestibuloversion ; Traitement multi-attaches ; Aligneurs

ONGHENA Tom – Overbite : Diagnosis, challenges, therapeutic goals and solutions

Abstract:

Overbite is a frequent malocclusion affecting the vertical dimension. It is when upper front teeth completely overlap with the lower front teeth, when the mouth is closed. A static and dynamic exobuccal and endobuccal clinical examination completed by aesthetic and functional and finally cephalometrics analysis are fundamental. They make it possible to take into account the vertical and antero-posterior skeletal pattern, in which overbite is observed, along with dysfunctional factors, all of which are crucial to implementing suitable and individualized treatments. After making positive and etiological diagnosis, orthodontic appliances will be selected according to specific, therapeutic objectives. Their biomechanical effects will have to be identified and kept under control, in order to achieve dental movements meeting the objectives of global treatments, on an occlusal, aesthetic and functional level. Overbite represents a real occlusal locking restricting mandibular and kinematics growth. Therefore, with this treatment, the challenge is to correct etiology, concurrently with the excessive overlap (or 'overbite') to optimize facial growth and thus to restore occlusal conditions, conducive to articular and dento-parodontal equilibrium. In the mean time, we have to respect, improve and predict smile aesthetics and its evolution, in the short, medium, but also long term. Yet, overbite relaps remains frequent, and will have to be identified, anticipated and managed, thanks to end of treatment occlusal criteria, the elimination of dysfunctional habits and by using convenient contention devices.

MeSH: Overbite; Class II division 2 ; Incisor intrusion ; Molar extrusion ; Braces ; Aligner

Adresse de l'auteur :

28 rue Montgrand
13006 MARSEILLE
28 RUE MONTGRAND, 13006 MARSEILLE