



HAL
open science

Syndromes et pathologies associés à une exfoliation précoce des dents chez l'enfant à partir d'un cas archéologique : revue systématique de la littérature

Marion Fanja Andriantavy

► **To cite this version:**

Marion Fanja Andriantavy. Syndromes et pathologies associés à une exfoliation précoce des dents chez l'enfant à partir d'un cas archéologique : revue systématique de la littérature. Sciences du Vivant [q-bio]. 2019. dumas-02143414

HAL Id: dumas-02143414

<https://dumas.ccsd.cnrs.fr/dumas-02143414v1>

Submitted on 3 Jun 2019

HAL is a multi-disciplinary open access archive for the deposit and dissemination of scientific research documents, whether they are published or not. The documents may come from teaching and research institutions in France or abroad, or from public or private research centers.

L'archive ouverte pluridisciplinaire **HAL**, est destinée au dépôt et à la diffusion de documents scientifiques de niveau recherche, publiés ou non, émanant des établissements d'enseignement et de recherche français ou étrangers, des laboratoires publics ou privés.

U.F.R. D'ODONTOLOGIE

Année 2019

Thèse n°34

THESE POUR L'OBTENTION DU

**DIPLOME D'ETAT de DOCTEUR EN CHIRURGIE
DENTAIRE**

Présentée et soutenue publiquement

Par ANDRIANTAVY Marion, Fanja

Née le 06 septembre 1995 à Saint-Denis (974)

Le 13 Mai 2019

**Syndromes et pathologies associés à une exfoliation
précoce des dents chez l'enfant à partir d'un cas
archéologique : revue systématique de la littérature**

Sous la direction de : Elsa GAROT

Membres du jury :

Mme BOILEAU, Marie-José
Mme GAROT Elsa
Mme COUTURE-VESCHAMBRE Christine
M. DELBOS Yves
M. ROUAS Patrick
Mme FENELON Mathilde

Présidente
Directeur
Rapporteur
Examineur
Examineur
Examineur

UNIVERSITE DE BORDEAUX

MAJ 01/03/2019

Président M. TUNON DE LARA Manuel
Directeur de Collège des Sciences de la Santé M. PELLEGRIN Jean-Luc

COLLEGE DES SCIENCES DE LA SANTE UNITE DE FORMATION ET DE RECHERCHE DES SCIENCES ODONTOLOGIQUES

Directrice Mme BERTRAND Caroline 58-01
Directeur Adjoint à la Pédagogie Mr DELBOS Yves 56-01
Directeur Adjoint – Chargé de la Recherche M. CATROS Sylvain 57-01
Directeur Adjoint – Chargé des Relations Internationales M. LASSERRE Jean-François 58-01

ENSEIGNANTS DE L'UFR

PROFESSEURS DES UNIVERSITES

| | | | | |
|-----|-----------------|-------------|---|-------|
| Mme | Caroline | BERTRAND | Prothèse dentaire | 58-01 |
| Mme | Marie-José | BOILEAU | Orthopédie dento-faciale | 56-01 |
| M | Sylvain | CATROS | Chirurgie orale | 57-01 |
| M | Raphaël | DEVILLARD | Odontologie restauratrice et endodontie | 58-01 |
| Mme | Véronique | DUPUIS | Prothèse dentaire | 58-01 |
| M. | Bruno | ELLA NGUEMA | Sciences anatomiques et physiologiques - Biomatériaux | 58-01 |
| M. | Jean-Christophe | FRICAIN | Chirurgie buccale – Pathologie et thérapeutique | 57-01 |

MAITRES DE CONFERENCES DES UNIVERSITES

| | | | | |
|-----|-----------------|--------------|--|-------|
| Mme | Elise | ARRIVÉ | Prévention épidémiologie – Economie de la santé – Odontologie légale | 56-02 |
| Mme | Cécile | BADET | Biologie Orale | 57-01 |
| M. | Etienne | BARDINET | Orthopédie dento-faciale | 56-01 |
| M. | Michel | BARTALA | Prothèse dentaire | 58-01 |
| M. | Cédric | BAZERT | Orthopédie dento-faciale | 56-01 |
| M. | Christophe | BOU | Prévention épidémiologie – Economie de la santé – Odontologie légale | 56-02 |
| Mme | Sylvie | BRUNET | Chirurgie buccale – Pathologie et thérapeutique | 57-01 |
| M. | Jacques | COLAT PARROS | Sciences anatomiques et physiologiques | 58-01 |
| M, | Jean-Christophe | COUTANT | Sciences anatomiques et physiologiques | 58-01 |
| M. | François | DARQUE | Orthopédie dento-faciale | 56-01 |
| M. | François | DE BRONDEAU | Orthopédie dento-faciale | 56-01 |
| M. | Yves | DELBOS | Odontologie pédiatrique | 56-01 |
| M, | Emmanuel | D'INCAU | Prothèse dentaire | 58-01 |
| M. | Dominique | GILLET | Odontologie conservatrice – Endodontie | 58-01 |
| M. | Jean-François | LASSERRE | Prothèse dentaire | 58-01 |
| M. | Yves | LAUVERJAT | Parodontologie | 57-01 |
| Mme | Odile | LAVIOLE | Prothèse dentaire | 58-01 |
| M. | Jean-Marie | MARTEAU | Chirurgie buccale – Pathologie et thérapeutique | 57-01 |
| Mme | Javotte | NANCY | Odontologie pédiatrique | 56-01 |
| M. | Adrien | NAVEAU | Prothèse dentaire | 58-01 |
| M. | Jean-François | PELI | Odontologie restauratrice – Endodontie | 58-01 |
| M. | Philippe | POISSON | Prévention épidémiologie – Economie de la santé – Odontologie légale | 56-02 |

| | | | | |
|-----|---------|---------|--|-------|
| M. | Patrick | ROUAS | Odontologie pédiatrique | 56-01 |
| M. | Johan | SAMOT | Biologie Orale | 57-01 |
| Mme | Maud | SAMPEUR | Orthopédie dento-faciale | 56-01 |
| M. | Cyril | SEDARAT | Parodontologie | 57-01 |
| Mme | Noélie | THEBAUD | Biologie Orale | 57-01 |
| M. | Eric | VACHEY | Odontologie conservatrice – Endodontie | 58-01 |

AUTRES ENSEIGNANTS

| | | | | |
|-----|--------|--------|--|-------|
| Mme | Audrey | AUSSEL | Sciences anatomiques et physiologiques | 58-01 |
| Mme | Elsa | GAROT | Odontologie pédiatrique | 56-01 |

ASSISTANTS

| | | | | |
|-------|----------------|-----------------|--|-------|
| Mme | Mathilde | BOUDEAU | Odontologie conservatrice – Endodontie | 58-01 |
| M. | Wallid | BOUJEMAA AZZI | Odontologie conservatrice – Endodontie | 58-01 |
| Melle | Camille | BOULÉ-MONTPEZAT | Odontologie pédiatrique | 56-01 |
| Mlle | Anaïs | CAVARE | Orthopédie dento-faciale | 56-01 |
| M | Hubert | CHAUVEAU | Odontologie conservatrice – Endodontie | 58-01 |
| M, | Jean-Baptiste | CULOT | Fonctions/dysfonctions, imagerie, biomatériaux | 58-01 |
| M | Pierre-Hadrien | DECAUP | Fonctions/dysfonctions, imagerie, biomatériaux | 58-01 |
| Mme | Severine | DESCAZEUX | Odontologie conservatrice – Endodontie | 58-01 |
| Mme | Julia | ESTIVALS | Odontologie pédiatrique | 56-01 |
| M. | Cédric | FALLA | Prévention épidémiologie – Economie de la santé – Odontologie légale | 56-02 |
| Mme | Mathilde | FENELON | Chirurgie Orale | 57-01 |
| Mme | Agathe | GREMARE | Biologie orale | 57-01 |
| M | Mickaël | HYVERNAUD | Prothèse dentaire | 58-01 |
| Mme | Clémence | JAECK | Prothèse dentaire | 58-01 |
| Mme | Mathilde | JACQUEMONT | Parodontologie | 57-01 |
| Mme | Olivia | KEROUREDAN | Odontologie conservatrice – Endodontie | 58-01 |
| Mme | Claudine | KHOURY | Prévention épidémiologie – Economie de la santé – Odontologie légale | 56-02 |
| Mr | Antoine | LAFITTE | Orthopédie dento-faciale | 56-01 |
| M | Adrien | LASTRADE | Prothèse dentaire | 58-01 |
| M. | Emmanuel | MASSON REGNAULT | Chirurgie Orale | 57-01 |
| Mme | Marie | MÉDIO | Orthopédie dento-faciale | 56-01 |
| Mme | Aude | MENARD | Prothèse dentaire | 58-01 |
| M | Antoine | PEPELUT | Parodontologie | 57-01 |
| M | Florian | PITEU | Prothèse dentaire | 58-01 |
| Mr | Thibaut | ROULLAND | Prothèse dentaire | 58-01 |
| M. | François | ROUZÉ L'ALZIT | Prothèse dentaire | 58-01 |
| Mme | Rawen | SMIRANI | Parodontologie | 57-01 |
| Mme | Sophia | ZIANE | Odontologie conservatrice – Endodontie | 58-01 |

A notre Présidente de thèse,

Madame le Professeur Marie-José BOILEAU

Professeur des Universités – Praticien Hospitalier

Sous-section Orthopédie dento-faciale 56-01

Je vous remercie de l'honneur que vous me faites par votre présence. C'est pour moi un privilège que vous ayez accepté de bien vouloir présider ce jury.

A notre Directeur de thèse,

Madame le Docteur Elsa GAROT

Enseignant à l'UFR d'Odontologie – Praticien hospitalier

Sous-section Odontologie pédiatrique 56-01

Je vous remercie tout particulièrement d'avoir dirigé ce travail. Votre implication et vos conseils ont été très appréciés tout au long de sa rédaction. Votre dévouement à partager vos connaissances et votre passion dans ce que vous enseignez m'ont apportés beaucoup et ce, toujours avec bienveillance.

A notre Rapporteur de thèse,

Madame le Docteur Christine COUTURE-VESCHAMBRE

Maître de conférence des Universités

PACEA (« de la préhistoire à l'actuel : culture, environnement et anthropologie ») UMR 5199

Je vous remercie d'avoir accepté de tenir le rôle de rapporteur de cette thèse. Je vous prie de trouver dans ce travail le témoignage de ma reconnaissance et de mes respectueuses considérations.

A notre Assesseur,

Monsieur le Docteur Yves DELBOS

Maître de Conférences des Universités – Praticien Hospitalier

Directeur adjoint à la pédagogie

Sous-section Odontologie pédiatrique 56-01

Je vous remercie de me faire l'honneur de siéger dans le jury de cette thèse et pour l'enseignement que vous nous avez apporté tout au long de notre cursus.

A notre Assesseur,

Monsieur le Docteur Patrick ROUAS

Maître de Conférences des Universités – Praticien Hospitalier

Sous-section Odontologie pédiatrique 56-01

Je vous remercie de me faire l'honneur de compter parmi les membres du jury de cette thèse. Ce fut un plaisir d'apprendre avec vous que ce soit lors des enseignements théoriques ou de la pratique clinique.

A notre Assesseur,

Madame le Docteur Mathilde FENELON

Assistant Hospitalo-Universitaire

Sous-section Chirurgie orale 57-01

Je vous remercie de me faire l'honneur de juger cette thèse et du temps que vous y avez consacré. Voyez dans ce travail toute ma reconnaissance et mes remerciements les plus sincères.

A tous mes Maîtres, je vous remercie pour vos enseignements et pédagogies. Vous avez renforcé mon souhait d'exercer l'art dentaire et m'avez transmis votre savoir. J'espère ne pas vous décevoir dans l'exercice de notre profession.

A Jelena Bekvalak et Rebecca Redfern, conservatrices au Museum of London, pour nous avoir donné l'accès à la collection archéologique et sans qui ce travail n'aurait pas pu être réalisé.

A mes parents, pour tout l'amour et l'éducation que vous m'avez donné. Merci d'avoir cru en moi et de m'avoir soutenu dans les moments difficiles comme dans les bons. Grâce à vous je me sens épanouie et je me rend compte de la chance de vous avoir comme parents.

A ma sœur, qui m'a toujours montré l'exemple. Ton bonheur auprès de ton mari, Olivier, et de votre petit Charles, récemment arrivé parmi nous, est une inspiration au quotidien.

A Julien, déjà neuf ans que tu partages mon quotidien. Merci pour ton soutien et ton amour. Tu m'apportes beaucoup de bonheur et une deuxième famille débordante d'affection qui m'a accueilli à bras ouverts.

A toute ma famille, ceux présents aujourd'hui mais aussi ceux qui n'ont pas pu faire le déplacement, je vous remercie de l'amour que vous m'avez donné.

A mes amis, les moments passés avec vous sont toujours pleins de bonne humeur et de rire. Ne nous perdons pas de vue même si ces années d'études se terminent.

Syndromes et pathologies associés à une exfoliation précoce des dents chez l'enfant à partir d'un cas archéologique : revue systématique de la littérature

Le réexamen, réalisé en 2015 par le Dr E. Garot, de la denture du spécimen archéologique FAO90_1296 (Londres, 1770-1849) a permis de mettre en évidence plusieurs exfoliations dentaires précoces. L'anthropologue Tania Kausmally (University College of London) suggérait une atteinte infectieuse par la tuberculose ou la brucellose suite à l'examen des ossements. L'âge au décès de cet individu serait de 6 ans. Notre travail, par l'intermédiaire d'une revue systématique de la littérature, avait pour objectif de déterminer si ce nouvel élément pouvait conduire à un autre diagnostic expliquant à la fois les lésions osseuses et les exfoliations dentaires précoces de cet individu. Après interrogations des trois bases de données, *Cochrane*, *Medline/PubMed* et *Scopus*, et en suivant les critères PRISMA, 49 publications ont été retenues. Au total, 99 cas présentant un syndrome ou une pathologie associé à une exfoliation précoce des dents chez l'enfant ont été notés. Les symptômes présentés par les enfants ont été répertoriés pour les 19 pathologies concernées, ce qui nous a conduit à l'élaboration de deux guides de diagnostic destinés pour l'un aux chirurgien-dentistes (sphère cranio-faciale) et pour l'autre aux anthropologues (traces osseuses et dentaires). L'application de ce guide au cas archéologique a permis de mettre en évidence une hypothèse diagnostique possible à savoir un rachitisme hypophosphatémique. Ce travail souligne l'importance d'un examen dentaire rigoureux pour établir l'état de santé des spécimens archéologiques.

Mots-clés : exfoliation, précoce, dent, paléopathologie, syndrome, pathologie systémique

Syndromes and diseases associated with premature teeth exfoliations in child based on an archeological case: a systematic literature review

In 2015, E. Garot provided a re-examination of an archaeological specimen (FAO90_1296, London, 1770-1849). Premature exfoliation of several deciduous and permanent teeth were recorded. Tuberculosis or brucellosis were diagnosed by the anthropologist Tania Kausmally to explain bone lesions reported on the skeleton. The individual is 6 years old (age at death). The aim of this systematic review of literature was to search a new diagnostics hypothesis that could explain both bone lesions and premature teeth exfoliations. We searched in three database, *Cochrane*, *MedLine/PubMed* and *Scopus*, according to the PRISMA criteria and selected 49 articles. A total of 99 children had a syndrome or a disease associated to at least one premature tooth exfoliation. We proposed two diagnostic guides, one for dentists (craniofacial area) and the other one for anthropologists (bone and tooth lesions), based on the symptoms listed for the 19 diseases involved. Then we applied this guide to our archaeological case that has led to a new probable diagnosis of hypophosphatemic ricket. It is thus valuable to underline the importance of a meticulous denture examination by anthropologists to assess health conditions in the past.

Keywords: exfoliation, premature, tooth, paleopathology, syndrome, systemic disease

TABLE DES MATIERES

| | |
|--|----|
| LISTE DES TABLEAUX..... | 8 |
| LISTE DES FIGURES..... | 9 |
| LISTE DES ANNEXES..... | 9 |
| LISTE DES ABRÉVIATIONS..... | 10 |
| LEXIQUE..... | 11 |
| INTRODUCTION..... | 14 |
| 1. ETAT DE L'ART..... | 15 |
| 1.1. Spécimen archéologique..... | 15 |
| 1.1.1. Contexte..... | 15 |
| 1.1.2. Description du spécimen..... | 16 |
| 1.1.3. Tuberculose, brucellose et exfoliation précoce..... | 22 |
| 1.2. Rappels..... | 23 |
| 1.2.1. Embryologie des tissus dentaires..... | 23 |
| 1.2.2. Eruption dentaire..... | 23 |
| 1.2.3. Eruption des dents déciduales..... | 24 |
| 1.2.4. Chronologie de l'exfoliation des dents déciduales..... | 24 |
| 1.2.5. Exfoliation précoce..... | 25 |
| 2. REVUE SYSTÉMATIQUE DE LA LITTÉRATURE..... | 26 |
| 2.1. Objectifs..... | 26 |
| 2.2. Matériels et méthode..... | 27 |
| 2.2.1. Critères d'inclusion..... | 27 |
| 2.2.2. Critères d'exclusion..... | 27 |
| 2.2.3. Sélection des articles..... | 27 |
| 2.2.4. Grille de lecture..... | 35 |
| 2.3. Résultats..... | 36 |
| 2.3.1. Hypophosphatasie..... | 37 |
| 2.3.2. Syndrome de Papillon-Lefèvre (SPL)..... | 38 |
| 2.3.3. Cancer associé à une gingivite ulcéro-nécrotique (GUN)..... | 39 |
| 2.3.4. Dysplasie dentinaire de type I (DD-I)..... | 39 |
| 2.3.5. Ostéopétrose maligne..... | 40 |
| 2.3.6. Syndrome de Coffin-Lowry (SCL)..... | 40 |
| 2.3.7. Molar-Incisor Malformation (MIM)..... | 41 |
| 2.3.8. Syndrome de Chédiak-Higashi (SCH)..... | 42 |
| 2.3.9. Neutropénie..... | 42 |
| 2.3.10. Rachitisme hypophosphatémique..... | 43 |
| 2.3.11. Erythromélgie..... | 43 |
| 2.3.12. Syndrome de Weary-Kindler (SWK)..... | 44 |
| 2.3.13. Noma..... | 44 |
| 2.3.14. Syndrome de Witkop..... | 45 |
| 2.3.15. Intoxication au mercure (Hg)..... | 45 |
| 2.3.16. Syndrome de Carvajal..... | 46 |

| | |
|--|----|
| 2.3.17. Hyperplasie congénitale des glandes surrénales (HCS)..... | 47 |
| 2.3.18. Infection à méningocoque avec <i>purpura fulminans</i> | 47 |
| 2.3.19. Syndrome de Seckel type II..... | 48 |
| 3. DISCUSSION..... | 49 |
| 3.1. Revue systématique de la littérature..... | 49 |
| 3.1.1. Matériels et méthode..... | 49 |
| 3.1.2. Résultats..... | 49 |
| 3.2. Guide de diagnostic..... | 52 |
| 3.2.1. Pour les chirurgiens-dentistes..... | 52 |
| 3.2.2. Pour les anthropologues..... | 56 |
| 3.3. Application au cas archéologique..... | 58 |
| 3.4. Comparaison à la littérature..... | 59 |
| CONCLUSIONS..... | 62 |
| BIBLIOGRAPHIE..... | 63 |
| ANNEXES..... | 70 |

LISTE DES TABLEAUX

| | |
|--|----|
| Tableau 1 : Distribution de la population de la collection FAO90 par tranche d'âge (3)..... | 18 |
| Tableau 2 : Formule dentaire du spécimen FAO90_1296. dents présentent mais pas en occlusion (lignes a et d) ; dents sur arcade et en occlusion (lignes b et c) ; non déterminé (?) | 20 |
| Tableau 3: Chronologie de l'exfoliation des dents déciduales (1)..... | 25 |
| Tableau 4 : Etudes incluses dans la revue de la littérature ordonnées par syndrome ou pathologie..... | 37 |
| Tableau 5 : Hypophosphatasie..... | 38 |
| Tableau 6 : Syndrome de Papillon-Lefèvre..... | 38 |
| Tableau 7 : Cancer..... | 39 |
| Tableau 8 : Dysplasie dentinaire de type I..... | 39 |
| Tableau 9 : Ostéopétrose maligne..... | 40 |
| Tableau 10 : Syndrome de Coffin-Lowry..... | 41 |
| Tableau 11 : Molar-Incisor Malformation..... | 41 |
| Tableau 12 : Syndrome de Chédiak-Higashi..... | 42 |
| Tableau 13 : Neutropénie..... | 42 |
| Tableau 14 : Rachitisme hypophosphatémique..... | 43 |
| Tableau 15 : Erythromélgie..... | 44 |
| Tableau 16 : Syndrome de Weary-Kindler..... | 44 |
| Tableau 17 : Noma..... | 45 |
| Tableau 18 : Syndrome de Witkop..... | 45 |
| Tableau 19 : Intoxication au mercure..... | 46 |
| Tableau 20 : Syndrome de Carvajal..... | 46 |
| Tableau 21 : Hyperplasie congénitale des glandes surrénales..... | 47 |
| Tableau 22 : Infection à méningocoque avec <i>purpura fulminans</i> | 48 |
| Tableau 23 : Syndrome de Seckel type II..... | 48 |

| | |
|--|----|
| Tableau 24 : Nouvelle classification des DD et DGI selon de La Dure-Molla et al. (24)..... | 51 |
| Tableau 25 : Guide de diagnostic des exfoliations dentaires précoces chez l'enfant destiné aux chirurgiens-dentistes (en jaune : symptômes retrouvés de manière inconstante, en vert : symptômes retrouvés systématiquement et en gris : symptômes jamais observés)..... | 53 |
| Tableau 26 : Guide de diagnostic des exfoliations dentaires précoces chez l'enfant destiné aux anthropologues (en jaune : symptômes retrouvés de manière inconstante, en vert : symptômes retrouvés systématiquement et en gris : symptômes jamais observés)..... | 57 |

LISTE DES FIGURES

| | |
|--|----|
| Figure 1 : Lésion osseuse festonnée et porosité de la corticale d'une côte du spécimen FAO90_1296 (3)..... | 19 |
| Figure 2 : Tuméfactions et porosités osseuses des côtes du spécimen FAO90_1296 (3)..... | 19 |
| Figure 3 : Tuméfaction osseuse et porosité de la corticale du radius gauche du spécimen FAO90_1296 (3)..... | 19 |
| Figure 4 : Arcade maxillaire du spécimen FAO90_1296 (courtoisie E. Garot)..... | 22 |
| Figure 5 : Arcade mandibulaire du spécimen FAO90_1296 (courtoisie E. Garot)..... | 22 |
| Figure 6 : Lyse osseuse visible autour de la molaire et par la position haute du foramen mentonnier sur la mandibule du spécimen FAO90_1296 (courtoisie E. Garot)..... | 22 |
| Figure 7 : Incisives centrales maxillaire du spécimen FAO90_1296 (courtoisie E. Garot)..... | 22 |
| Figure 8 : Molaires présentant des racines effilées du spécimen FAO90_1296 (courtoisie E. Garot)..... | 22 |
| Figure 9 : Diagramme de flux PRISMA..... | 35 |

LISTE DES ANNEXES

| | |
|--|----|
| Annexe 1 : Articles avec texte intégral non disponible..... | 70 |
| Annexe 2 : Grille de lecture des articles sélectionnés pour lecture complète..... | 71 |
| Annexe 3 : Fiche de recueil des données bucco-dentaires du projet Phenodent (Centre de Référence des Manifestations Odontologiques de Maladies Rares de Strasbourg)..... | 91 |

LISTE DES ABRÉVIATIONS

| | |
|-------------|--|
| DGI | Dentinogenèse imparfaite |
| DD-I | Dysplasie dentinaire de type I |
| GUN | Gingivite ulcéro-nécrotique |
| HCS | Hyperplasie congénitale des surrénales |
| Hg | Mercure |
| HTA | Hypertension artérielle |
| IMC | Indice de Masse Corporel |
| MIM | Molar-Incisor Malformation |
| NFS | Numération formule sanguine |
| PA | Phosphatase alcaline |
| PEA | Phosphoéthanolamine |
| PLP | 5-phosphate pyridoxal |
| SCH | Syndrome de Chediak-Higashi |
| SCL | Syndrome de Coffin-Lowry |
| SPL | Syndrome de Papillon-Lefèvre |
| SWK | Syndrome Weary-Kindler |
| UI | Unité Internationale |
| VIH | Virus de l'Immunodéficience Humaine |

LEXIQUE

Albinisme partiel : dépigmentation partielle des cheveux (cheveux d'argent) et de l'iris, photophobie, pâleur.

Buphtalmie : augmentation du volume oculaire avec proéminence de la cornée.

Calvarium : désigne le crâne sans la mandibule ni la face. Il est composé des sept os de la voûte crânienne (os frontal, os pariétaux, os temporaux, os occipital, grandes ailes de l'os sphénoïde).

Chapelet costal : nodosités linéaires, palpables et parfois visibles, à l'union des côtes et des cartilages costaux.

Chéilite angulaire (ou perlèche) : intertrigo de la commissure labiale.

Cryptorchidie : absence d'un ou des deux testicules dans le scrotum.

Dysplasie dentinaire de type I : affection génétique de transmission autosomique dominante caractérisée par une structure anormale de la dentine affectant les deux dentitions.

Dolicocéphalie : déformation crânienne caractérisée par un crâne plus long et plus étroit.

Epicanthus : repli cutané de l'angle interne des yeux.

Erythromélgie : acrosyndrome vasculaire paroxystique associant douleur, augmentation de la chaleur locale et rougeur des extrémités.

Genu valgum : déviation vers l'extérieur de l'axe du membre inférieur avec saillie du genou en dedans, les deux genoux se touchent alors que les chevilles sont écartées (genoux en « X »).

Genu varum : déviation des genoux vers l'extérieur, absence de contact entre les deux genoux (« jambes arquées »).

Hydrocèle : épanchement de liquide aqueux entre les feuillets de la tunique vaginale enveloppant le testicule, visible par un gonflement du scrotum.

Hyperplasie congénitale des surrénales : trouble endocrinien héréditaire causé par un déficit des enzymes de la stéroïdogénèse et caractérisé par une insuffisance surrénalienne et divers degrés d'hyper ou d'hypo-androgénie.

Hypertélorisme : augmentation de la distance inter-orbitaire.

Hypertrichose : développement anormale et excessif de la pilosité.

Hypoguesie : diminution ou perte partielle du goût.

Hypophosphatasie : maladie génétique héréditaire rare caractérisée par un déficit de la minéralisation osseuse et dentaire et un déficit de l'activité de la phosphatase alcaline du sérum.

Hyposmie : diminution de l'odorat.

Langue fissuraire : anomalie congénitale non douloureuse caractérisée par des fissures de la face dorsale de la langue.

Maladie de Paget : ostéite déformante d'étiologie inconnue, caractérisée par un remodelage osseux accéléré entraînant des complications osseuses, articulaires et neurologiques.

Méningomyélocèle : hernie des méninges et de la moelle épinière hors de leur enveloppe osseuse naturelle.

Molar-Incisor Malformation : affection dentaire, d'étiologie inconnue, caractérisée par des racines courtes et grêles des premières molaires permanentes et des secondes molaires déciduales et par des hypoplasies amélaire du tiers cervical des incisives centrales maxillaires.

Myélémie : passage dans le sang de formes immatures de la lignée granuleuse de la moelle (métamyélocytes, myélocytes, promyélocytes).

Noma : maladie gangréneuse causant des destructions sévères des tissus mous et osseux de la face.

Oligodontie : anomalie dentaire de nombre d'origine génétique caractérisée par une agénésie de plus de six dents (hors dent de sagesse).

Oligurie : diminution de la quantité d'urine émise.

Ostéopétrose maligne : maladie congénitale rare de la résorption osseuse caractérisée par une densification généralisée du squelette.

Pectus carinatum : protrusion de la paroi antérieure de la poitrine (sternum et cartilages costaux inférieurs).

Pectus excavatum : dépression de la paroi antérieure de la poitrine.

Photosensibilité : manifestation allergique liée à l'exposition à la lumière du soleil (eczéma, urticaire).

Poïkilodermie : affection cutanée associant une atrophie de l'épiderme, une dyschromie et des télangiectasies.

Purpura fulminans : purpura (lésion hémorragique ne disparaissant pas à la vitropression) vasculaire nécrotique gravissime secondaire à un sepsis à méningocoque ou pneumocoque.

Rachitisme hypophosphatémique : groupe de maladie génétique caractérisées par un rachitisme (défaut de minéralisation du tissu préosseux), une hypophosphatémie et une calcémie normale.

Sillon de Harrison : malformation du thorax caractérisée par un sillon horizontale situé de chaque côté du thorax au-dessus de la marge thoracique.

Syndrome de Carvajal : affection génétique aussi connu sous le nom de syndrome de cheveux laineux-kératodermie palmo-plantaire-cardiomyopathie dilatée, symptômes caractéristiques de cette maladie.

Syndrome de Chédiak-Higashi : affection génétique caractérisée par un albinisme oculocutané incomplet, une hypertrophie hépato-spléno-ganglionnaire et des infections cutané-respiratoires récurrentes pyogènes (produisant du pus). Elle résulte d'anomalies fonctionnelles des polynucléaires contenant de grosses inclusions lysosomales et d'un déficit des lymphocytes Natural Killer (NK).

Syndrome de Coffin-Lowry : trouble neurologique d'origine génétique caractérisé par un retard psychomoteur et de croissance, une dysmorphie faciale, d'anomalies digitales et de déformations squelettiques progressives.

Syndrome de Papillon-Lefèvre : dysplasie ectodermique d'origine génétique, caractérisée par une kératodermie palmo-plantaire associée à une maladie parodontale précoce.

Syndrome de Seckel type II : affection génétique appartenant aux nanismes ostéodysplasiques avec microcéphalie.

Syndrome de Weary-Kindler : affection génétique appartenant aux épidermolyses bulleuses, caractérisée par une fragilité cutanée et la formation de bulles cutanées à la naissance, suivies par le développement d'une photosensibilité et de changements cutanés poikilodermiques progressifs.

Syndrome de Witkop : affection génétique appartenant aux dysplasies ectodermiques aussi connue sous le nom de syndrome hypodontie-dysplasie unguéale.

Taphonomie : science de l'enfouissement dont l'objectif est d'étudier les conditions de conservation et la manière dont les objets et les tissus biologiques vont être altérés ou transformés.

Yeux anti-mongoloïdes : inclinaison de la fente palpébrale en bas et en dehors.

Yeux mongoloïdes : inclinaison de la fente palpébrale en bas et en dedans.

INTRODUCTION

La santé bucco-dentaire de l'enfant est l'un des enjeux majeurs dans notre métier de chirurgien-dentiste. Les contrôles réguliers ont pour objectifs d'assurer un bon développement de l'enfant et d'instaurer chez le patient de bonnes mesures d'hygiène et d'alimentation. Lors de ces consultations le chirurgien-dentiste a aussi pour rôle de dépister les anomalies pouvant être les signes de pathologies plus générales. Sachant qu'à 5 ans, 90 % des enfants ont toutes leurs dents déciduales (1), la perte de dents chez l'enfant de moins de 5 ans, en l'absence de traumatisme, doit orienter le diagnostic vers une maladie systémique ou génétique sous-jacente (2). Outre la prise en charge bucco-dentaire, le chirurgien-dentiste est alors amené à adresser le patient dans un centre de compétence des maladies rares, chez son médecin généraliste ou son pédiatre afin d'explorer les différentes pistes conduisant à un syndrome éventuel.

La possibilité de poser un diagnostic étiologique suite à l'examen dentaire permet d'améliorer la prise en charge de l'enfant. Même si les traitements curatifs ne sont pas toujours possibles, notamment pour les maladies génétiques, les traitements symptomatiques et la prévention des complications permettent une amélioration considérable de la qualité de vie du patient. Cependant, malgré les enjeux importants, peu de publications font état des connaissances sur les différents diagnostics différentiels des exfoliations dentaires précoces. Il s'est avéré lors de nos recherches sur les bases de données scientifiques qu'aucune de ces listes de diagnostics n'était exhaustive. Par ailleurs les pathologies concernées sont pour la plupart des maladies rares peu connues par notre profession.

La réflexion sur ce sujet fait suite à l'analyse d'un cas archéologique par le Dr Elsa Garot, qui a constaté des exfoliations dentaires précoces pouvant remettre en question les diagnostics évoqués. Dans une discipline telle que l'Anthropologie biologique où les éléments osseux et dentaires sont soumis à la taphonomie, chaque signe a son importance.

Après quelques rappels sur l'évolution physiologique des dentures déciduale et permanente et l'étude d'un cas archéologique, ce travail réalise une revue systématique de la littérature. Cette thèse a pour objectif de recenser l'ensemble des maladies systémiques et génétiques associées aux exfoliations dentaires précoces et de fournir aux chirurgiens-dentistes un guide de diagnostic sur lequel ils pourront se baser pour participer plus

activement à leur prise en charge. Un deuxième guide portant uniquement sur les éléments osseux et dentaires sera élaboré afin de faciliter les diagnostics établis par les anthropologues et compléter les connaissances sur l'état de santé des populations dans le passé.

1. ETAT DE L'ART

L'anthropologue du Musée de Londres, Tania Kausmally a précédemment établi un portrait détaillé du spécimen retrouvé. L'examen de la denture complètera le travail déjà réalisé et apportera de nouveaux éléments sur son état de santé.

1.1. Spécimen archéologique

1.1.1. Contexte

Notre réflexion sur le sujet a commencé lors de l'examen de la denture d'un individu issu de la collection archéologique du Musée de Londres (3). Les ossements retrouvés datent de la période post-médiévale (1770-1849). Ils étaient enterrés dans le cimetière de St Bride's Lower qui était une extension du cimetière initial alors surpeuplé. La collection est composée de 606 individus dont les restes de 544 individus étaient exploitables. Il a été recensé 175 enfants dont fait partie notre individu (référéncé FAO90_1296). Ce taux de mortalité infantile correspond au taux moyen national de 30 % à cette époque en Angleterre (4).

Les paroisses de Londres tenaient des bulletins de mortalité, créés au XVII^{ème} siècle, qui contenaient les informations sur les individus inhumés dans leurs cimetières ainsi que les causes de leurs décès. Dès lors on sait que cet individu est un enfant provenant d'un milieu socio-économique bas. Certains indices vont dans ce sens : l'absence de cercueil, la localisation des ossements - le statut social étant reflété par la proximité entre la sépulture et l'église - et enfin, la localisation du cimetière situé proche de la Bridewell workhouse, hospice pour les pauvres et de la prison Fleet (3).

1.1.2. Description du spécimen

En 2008, Tania Kausmally, anthropologue, a étudié les ossements de la collection du cimetière St Bride's Lower. Pour estimer l'âge des individus, elle a pu recouper les résultats obtenus par trois méthodes différentes (5) :

- la longueur diaphysaire (6)
- l'éruption dentaire (7) et la méthode de Moorrees, Fanning et Hunt (MFH) (8)
- la fusion des cartilages épiphysaires (9)

Quand les résultats obtenus sont contradictoires, les données dentaires sont prioritaires car l'âge dentaire présente la meilleure corrélation avec l'âge civil chez l'enfant (10). Il en résulte que notre spécimen FAO90_1296 serait âgé de 6 ans. Il existe cependant des variations inter-individuelles qui ne permettent pas de garantir avec exactitude ces résultats, c'est pourquoi les cas archéologiques sont classés par tranche d'âge (Tableau 1).

Tableau 1 : Distribution de la population de la collection FAO90 par tranche d'âge (3)

| Age | N= | % |
|-------------|-----|------|
| Perinatal | 36 | 6.6 |
| 1-6 month | 16 | 2.9 |
| 7-11 month | 7 | 1.3 |
| 1-5 years | 85 | 15.6 |
| 6-11 years | 16 | 2.9 |
| 12-17 years | 10 | 1.8 |
| 18-25 years | 10 | 1.8 |
| 26-35 years | 44 | 8.1 |
| 36-45 years | 88 | 16.2 |
| >46 years | 162 | 29.8 |
| Adult | 65 | 11.9 |
| Sub adult | 5 | 0.9 |

Tania Kausmally a rapporté des lésions de type ostéomyélite au niveau des côtes et du radius de l'individu FAO90_1296 (Figures 1 à 3). Les côtes présentent des « tuméfactions osseuses, des porosités au niveau de la corticale et des lésions festonnées du côté viscéral » (3). L'étude des fractures de côtes laisse à penser qu'elles se sont faites du côté viscéral.

L'examen du squelette ne montre pas d'autre lésion osseuse. A l'issue de ces observations les anthropologues évoquent la possibilité d'une atteinte infectieuse par la tuberculose ou la brucellose.



Figure 1 : Lésion osseuse festonnée et porosité de la corticale d'une côte du spécimen FAO90_1296 (3)



Figure 2 : Tuméfactions et porosités osseuses des côtes du spécimen FAO90_1296 (3)



Figure 3 : Tuméfaction osseuse et porosité de la corticale du radius gauche du spécimen FAO90_1296 (3)

Par ailleurs, lors d'une mission au Musée de Londres, le Dr Elsa Garot a eu accès aux collections archéologiques et plus particulièrement aux arcades dentaires des squelettes sur lesquelles elle a pu constater des anomalies dentaires. S'agissant de notre spécimen, la moitié gauche de l'arcade mandibulaire n'a pas été retrouvée. La formule dentaire de notre individu, établie à partir des nouvelles photographies (Figures 4 à 8), est rapportée dans le tableau 2.

Tableau 2 : Formule dentaire du spécimen FAO90_1296. dents présentes mais pas en occlusion (lignes a et d) ; dents sur arcade et en occlusion (lignes b et c) ; non déterminé (?)

| | | | | | | | | | | | | | | | | | |
|-----|---|----|----|---|----|----|----|----|--|----|----|---|----|---|---|---|---|
| (a) | ? | 17 | | ? | 14 | 13 | 12 | 11 | | 21 | 22 | ? | 24 | ? | ? | ? | ? |
| (b) | | | 16 | - | - | - | - | - | | - | - | - | - | - | | | |
| (c) | | | 46 | - | - | - | - | - | | - | 32 | | | | | | |
| (d) | ? | 47 | | ? | 44 | ? | | | | | | | | | | | |

On observe l'absence de toutes les dents déciduales, de trois incisives mandibulaires et de la première molaire maxillaire gauche. Il faut distinguer les pertes *ante* et *post-mortem* et ce, grâce au remodelage osseux et à la présence ou non de l'alvéole dentaire (11). Dans ce cas,

la chute des incisives permanentes et de la canine déciduale mandibulaires est survenue après la mort de l'enfant.

L'examen des molaires révèle des racines en cours d'édification mais qui sont courtes et effilées. De plus le cément semble altéré à la surface des racines (Figure 7 et 8). D'autre part, il n'y a pas d'anomalie amélaire visible (Figures 6 à 8).

On observe une hauteur de l'os mandibulaire faible, marquée par un foramen mentonnier positionné à mi-hauteur de la branche horizontale (Figure 5). La lyse osseuse avec dénudation des racines des premières molaires nous oriente vers une exfoliation des dents liée à un problème parodontal plutôt qu'une oligodontie (absence congénitale de six dents ou plus à l'exception des troisièmes molaires) ou des inclusions multiples. A cela s'ajoute le fait que la chute précoce des dents déciduales peut accélérer le développement et l'éruption des dents sous-jacentes (12) qui expliquerait ici les nombreuses dents permanentes ayant perforées la corticale osseuse.

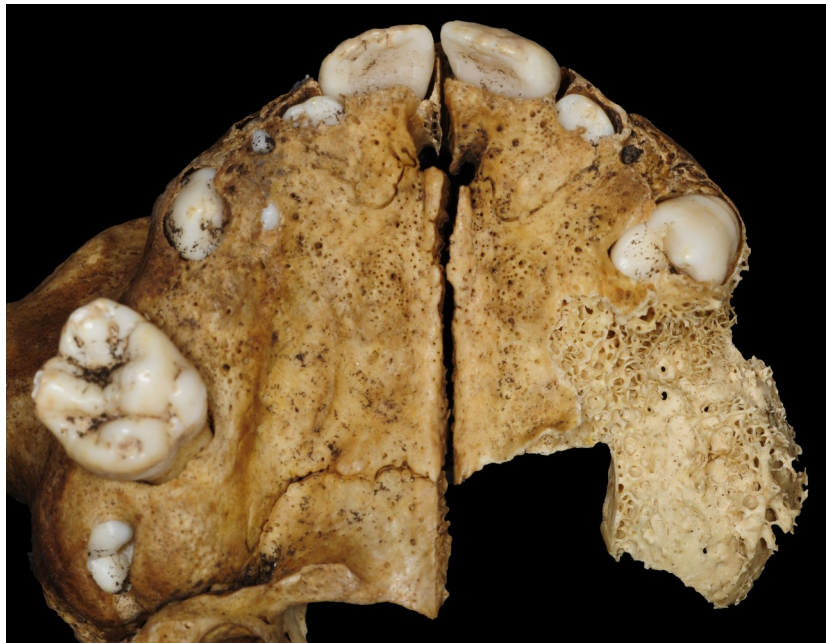

Figure 4 : Arcade maxillaire du spécimen FAO90_1296 (courtoisie E. Garot)

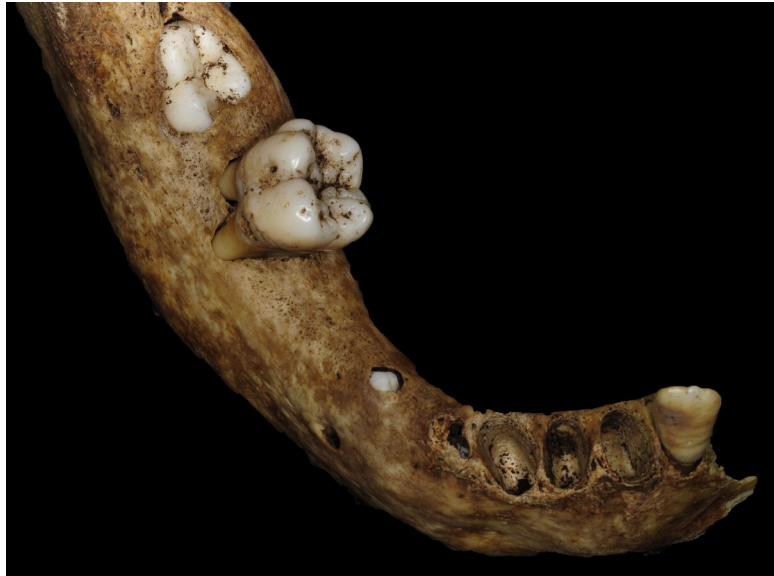

Figure 5 : Arcade mandibulaire du spécimen FAO90_1296 (courtoisie E. Garot)

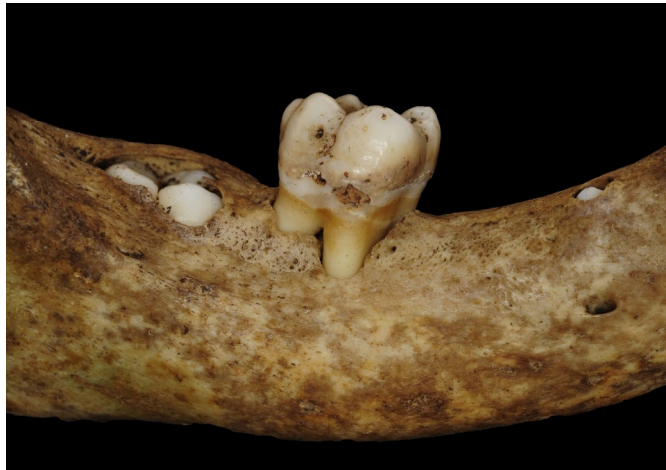

Figure 6 : Lyse osseuse visible autour de la molaire et par la position haute du foramen mentonnier sur la mandibule du spécimen FAO90_1296 (courtoisie E. Garot)

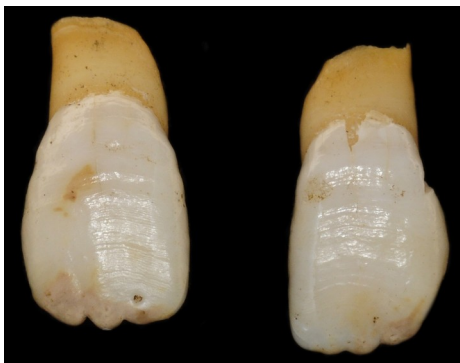


Figure 7 : Incisives centrales maxillaire du spécimen FAO90_1296 (courtoisie E. Garot)

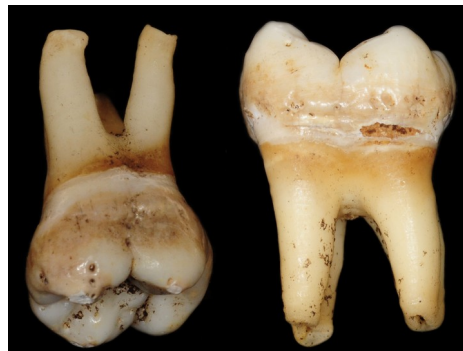

Figure 8 : Molaire présentant des racines effilées du spécimen FAO90_1296 (courtoisie E. Garot)

1.1.3. Tuberculose, brucellose et exfoliation précoce

A la suite de ces nouvelles découvertes, une recherche sur la base de données *Medline* via le moteur de recherche *PubMed* a été effectué sur l'association de la tuberculose ou de la brucellose avec les exfoliations précoces. Un seul cas atteint de tuberculose associée à une parodontite localisée au niveau des secteurs postérieurs a été rapporté, sans exfoliation des dents mais avec une mobilité de celles-ci. Les auteurs décrivent cette association comme « non commune » (13). Pour la brucellose aucun résultat n'est ressorti de cette recherche.

Le réexamen de la denture du cas archéologique permet donc de suspecter un autre diagnostic expliquant à la fois les troubles osseux et dentaires.

La phrase employée dans le moteur de recherche était la suivante :

```
((brucellosis[Title/Abstract]) OR tuberculosis[Title/Abstract]) AND (tooth[Title/Abstract] OR teeth[Title/Abstract])) AND (loss[Title/Abstract] OR exfoliat*[Title/Abstract])
```

1.2. Rappels

1.2.1. Embryologie des tissus dentaires

L'odontogénèse décrit l'ensemble des phénomènes aboutissant à la formation de l'organe dentaire. Elle débute au cours du deuxième mois intra-utérin et se termine à l'âge adulte (14). La formation du bourgeon dentaire commence par un épaissement épithélial du *stomodeum*. Celui-ci s'enfonce dans le mésenchyme pour donner les lames dentaires primaires puis secondaires. Par la suite plusieurs stades se succèdent : bourgeons, cupule et cloche dentaire. Une fois la phase de morphogénèse terminée, les cellules se différencient pour former l'émail (cellules épithéliales), la dentine et la pulpe (cellules mésenchymateuses).

1.2.2. Eruption dentaire

L'éruption dentaire est définie par l'ensemble des déplacements d'une dent depuis son site de développement dans le maxillaire ou la mandibule jusqu'à sa position fonctionnelle sur l'arcade (15).

L'Homme possède une denture diphyodonte, c'est-à-dire qu'au cours de sa vie deux dentures vont se succéder. Les germes des dents permanentes se développent sous les dents déciduales à partir des lames secondaires, à l'exception des molaires permanentes qui font leur éruption en arrière des deuxièmes molaires déciduales sans prédécesseur.

L'éruption dentaire implique de nombreuses modifications tissulaires avec le développement des tissus dentaires et para-dentaires (os alvéolaire et ligament dento-alvéolaire) (16). Elle est régulée par le follicule dentaire qui induit une résorption osseuse en coronaire pour créer le chemin éruptif, aussi appelé canal gubernaculaire. L'édification radiculaire n'est qu'une conséquence de l'éruption dentaire et n'exerce pas de poussée mécanique (17). L'éruption est un processus localisé, symétrique et programmé dans le temps, et ce pour les deux dentures. On distingue trois phases (18) :

- Phase pré-éruptive : ensemble des mouvements du germe dans l'os alvéolaire, caractérisée par peu de déplacement.
- Phase éruptive pré-fonctionnelle : débutant avec l'édification radiculaire jusqu'à la perforation muqueuse et la position pré-occlusale de la dent. L'éruption dentaire se fait le long du canal gubernaculaire reliant la crypte osseuse au point d'émergence muqueux (15).
- Phase post-occlusale : débutant lors de la mise en occlusion de la dent jusqu'à la disparition de la dent. Les mouvements sont plus lents, l'attrition des faces proximales engendrent une mésialisation physiologique des dents.

1.2.3. Eruption des dents déciduales

La mise en place de la première denture présente peu de variation dans la chronologie et la séquence d'éruption. Les dents déciduales font leurs éruptions entre les 6^{ème} et 30^{ème} mois à raison d'un groupe de dents tous les deux mois (14). Une fourchette de plus ou moins 2 à 3 mois est considérée comme normale. A 5 ans il a été établi que 90 % des enfants ont toutes

leurs dents déciduales en occlusion (1). Le remplacement des dents déciduales accompagne la croissance maxillo-faciale de l'enfant.

1.2.4. Chronologie de l'exfoliation des dents déciduales

Le changement de denture déciduale en denture permanente accompagne la croissance des maxillaires de l'enfant. L'éruption des dents permanentes s'accompagne de la rhizalyse des dents déciduales amenant à leur exfoliation avant la mise en place des dents permanentes sur arcades. Ce processus se fait selon une séquence bien déterminée entre les 6^{ème} et 12^{ème} années à raison d'un groupe de dents chaque année pour les 28 premières dents. Les troisièmes molaires font exception et font éruption entre 18 et 25 ans. Cette séquence d'exfoliation des dents est présentée dans le tableau 3. Les variations inter-individuelles pour l'éruption des dents permanentes sont plus importantes que pour celles des dents déciduales, un écart type de 15 à 24 mois a été défini comme variation physiologique (2). Elles sont influencées par de nombreux facteurs intrinsèques de l'enfant (origine ethnique, sexe, état de santé) et socio-démographique (climat, urbanisation, niveau socio-économique).

On peut retenir 3 grands principes (1) ,(19).

- il existe une symétrie bilatérale,
- les dents mandibulaires sont remplacées avant les dents maxillaires,
- le changement est plus précoce chez les filles que chez les garçons.

Tableau 3: Chronologie de l'exfoliation des dents déciduales (1)

| Mandibulaire | Maxillaire | Age moyen* (année,mois) | |
|---------------------|---------------------|-------------------------|-------|
| | | Garçon | Fille |
| Incisives centrales | | 6,0 | 5,7 |
| | Incisives centrales | 6,10 | 6,7 |
| Incisives latérales | | 7,2 | 6,10 |
| | Incisives latérales | 7,10 | 7,5 |
| Canines | | 10,5 | 9,7 |
| Premières molaires | | 10,8 | 10,2 |
| | Premières molaires | 10,11 | 10,6 |
| | Canines | 11,3 | 10,7 |
| Secondes molaires | Secondes molaires | 11,9 | 11,5 |

**Age moyen pour l'hémi-arcade droite, l'exfoliation des dents déciduales se faisant généralement de manière symétrique à droite et à gauche..*

1.2.5. Exfoliation précoce

L'exfoliation précoce est définie par la perte prématurée d'une dent déciduale ou par la perte d'une dent permanente. La résorption des dents déciduales étant un processus complexe faisant intervenir de nombreux facteurs locaux et systémiques, un certain nombre de phénomènes peuvent perturber l'exfoliation physiologique. On distingue les exfoliations thérapeutiques (extraction à visée de traitement des dysharmonies dento-maxillaires) des exfoliations pathologiques (liées à des maladies carieuses, parodontales ou systémiques).

L'absence d'une dent sur arcade ne peut être systématiquement assimilée à une exfoliation, l'agénésie ou l'inclusion de celle-ci sont les diagnostics différentiels à éliminer lors de l'examen radiologique.

L'exfoliation d'une dent permanente n'est jamais physiologique et peut donc systématiquement être considérée comme « précoce ». En revanche pour les dents déciduales il est nécessaire de définir le terme « précoce ». La déviation standard est de plus ou moins 15 à 24 mois par rapport aux normes établies comme mentionnée précédemment. Ainsi sont décrites comme exfoliations précoces toute chute d'une dent déciduale ayant lieu au moins 2 ans avant l'âge moyen d'exfoliation de la dent concernée (2).

2. REVUE SYSTÉMATIQUE DE LA LITTÉRATURE

2.1. Objectifs

Dans les cas de pathologies ayant des répercussions dentaires, le chirurgien-dentiste est en première ligne de dépistage, notamment dans les pathologies rares. Pour 20 à 25 % de ces maladies il faut attendre plus de 5 ans avant de pouvoir poser un diagnostic (20).

L'anthropologue, lui, a pour objectif d'étudier et de reconstituer l'histoire de l'humanité à travers l'ensemble des vestiges matériels ayant subsisté. Les mâchoires fournissent d'importantes informations pour donner un âge aux individus retrouvés, mais aussi pour l'étude paléopathologique de l'individu.

Ainsi cette revue systématique de la littérature a pour objectif de recenser l'ensemble des diagnostics différentiels des exfoliations précoces des dents pour ensuite établir un guide diagnostique de ces exfoliations. Le résultat de ce travail pourra être mis à la disposition des chirurgiens-dentistes mais aussi à celle des anthropologues.

2.2. Matériels et méthode

2.2.1. Critères d'inclusion

La sélection des articles s'est faite sur la base de plusieurs critères d'inclusion :

- Les rapports de cas présentant une maladie systémique ou génétique associée à l'exfoliation précoce d'au moins une dent chez l'enfant ou le jeune adulte.
- La population étudiée est âgée de 6 mois à 18 ans correspondant à la date d'éruption de la première dent déciduale jusqu'à la fin de maturation dentaire.
- Pour faciliter le traitement des articles seuls les travaux rédigés en anglais et en français ont été sélectionnés.

2.2.2. Critères d'exclusion

Il nous est apparu pertinent d'ajouter, aux critères précédemment cités, des critères d'exclusion pour répondre au mieux à notre problématique :

- Les articles traitant d'une perte de dents suite à un traumatisme ou à des lésions carieuses n'ont pas été retenus.
- Le traitement de ces exfoliations n'étant pas l'objectif de notre étude, les articles traitant uniquement de thérapeutique ont été exclus.
- Afin d'éviter les redondances dans les rapports de cas, les revues de la littérature ont également été exclues.

2.2.3. Sélection des articles

La sélection des articles a été réalisé en septembre 2018 par le Docteur Elsa Garot et moi-même. La phrase MeSH: ((Spontaneous) OR early) AND (((Exfoliat*) OR Loss OR Lost)) AND (Teeth OR Tooth) a été écrite dans les bases de données *Medline/PubMed* et *Scopus*. Les mots clés exfoliat*, early et tooth ont été renseigné dans *Cochrane*.

Un total de 5597 articles a été comptabilisé à l'issu de cette recherche : 1725 articles issus de *Medline/PubMed*, 3865 articles de *Scopus* et 7 articles de *Cochrane* (Figure 8). La lecture des titres a permis de sélectionner 563 articles (256 articles de *Medline/PubMed*, 300 articles de *Scopus* et 7 articles de *Cochrane*). Puis 100 doublons ont ensuite été retirés. A l'issue de cette étape la lecture des résumés a permis l'exclusion de 388 articles ne correspondant pas aux critères définis précédemment. Il en résulte 75 articles éligibles à une lecture complète. A la suite d'une lecture en double aveugle, les deux lecteurs ont retiré 26 articles :

- 10 articles dont les textes intégraux n'ont pu être trouvés (Annexe 1),
- 4 articles présentant des cas d'exfoliation dentaire chez l'adulte,
- 5 articles ne présentant pas de cas avec une exfoliation précoce dentaire,
- 3 articles ne proposant pas de diagnostic de maladie systémique ou génétique,
- 1 article présentant le cas d'une exfoliation précoce dentaire unique et localisée,
- 1 article ne présentant pas de rapport de cas et publié sous forme de réponse de l'auteur,
- 2 revues de la littérature.

Après lecture des références de ces 75 articles, aucun article supplémentaire n'a été rajouté.

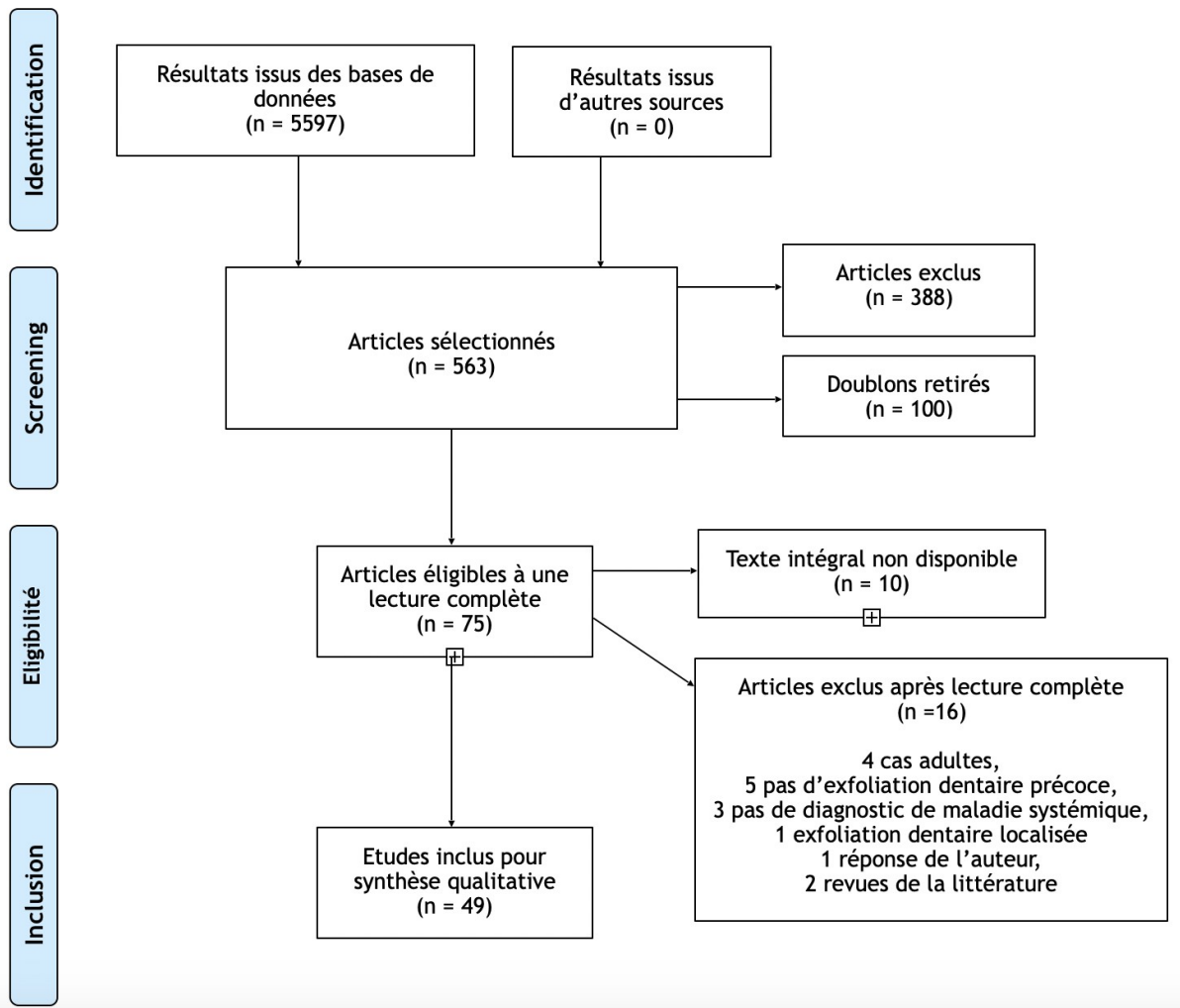


Figure 9 : Diagramme de flux PRISMA

2.2.4. Grille de lecture

Par la suite une grille de lecture a été établie pour extraire les données des 49 articles retenus. Les différents éléments répertoriés sont:

- Titre, auteurs, année, revue.
- Niveau de preuve : tous les articles sélectionnés ont un NP4 correspondant au grade de recommandation C le plus faible après les grades A (preuve scientifique établie) et B (présomption scientifique).
- Maladie systémique ou génétique.

- Sexe, âge et ethnie des cas.
- Dents concernées par l'exfoliation précoce.
- Signes et symptômes associés : bucco-dentaires, cranio-faciaux, généraux et para-cliniques.
- Diagnostics différentiels évoqués.

2.3. Résultats

Toutes les données relatives aux articles inclus se situent en annexe 2. L'extraction des données a permis d'identifier 99 cas présentant des exfoliations dentaires précoces ou des dents extraites pour mobilité terminale (Tableau 4). Les symptômes récurrents sont reportés par syndrome ou pathologie (Tableaux 5 à 23).

Tableau 4 : Etudes incluses dans la revue de la littérature ordonnées par syndrome ou pathologie

| Diagnostic | Nombre d'articles | Nombre de cas | Articles |
|--|-------------------|---------------|----------|
| Hypophosphatasie | 17 | 48 | (54–70) |
| Syndrome Papillon-Lefèvre (SPL) | 7 | 10 | (47–53) |
| Cancer | 1 | 9 | (46) |
| Dysplasie dentinaire type I (DD-I) | 5 | 6 | (86–90) |
| Ostéopétrose maligne | 1 | 4 | (91) |
| Syndrome Coffin-Lowry (SCL) | 3 | 3 | (71–73) |
| Molar-Incisor Malformation (MIM) | 1 | 3 | (74) |
| Syndrome Chediak-Higashi (SCH) | 2 | 2 | (44,45) |
| Neutropénie | 2 | 2 | (76,77) |
| Rachitisme hypophosphatémique | 1 | 2 | (78) |
| Erythromélgie | 1 | 1 | (79) |
| Syndrome Weary-Kindler (SWK) | 1 | 1 | (80) |
| Noma (VIH associé) | 1 | 1 | (81) |
| Syndrome Witkop | 1 | 1 | (82) |
| Intoxication au mercure | 1 | 1 | (83) |
| Syndrome Carvajal | 1 | 1 | (84) |
| Hyperplasie congénitale des surrénales (HCS) | 1 | 1 | (85) |
| Infection à méningocoque avec <i>purpura fulminans</i> | 1 | 1 | (75) |
| Syndrome de Seckel type II | 1 | 1 | (92) |

2.3.1. Hypophosphatasie

Les données portant sur l'hypophosphatasie sont présentées dans le tableau 5. Nos recherches ont permis d'inclure 17 articles sur cette pathologie regroupant 48 cas au total.

Tableau 5 : Hypophosphatasie

| | |
|--|--|
| <p>Nombre d'articles : 17</p> <p>Nombre de cas : 48 - 19 filles - 28 garçons - 1 non renseigné</p> | <p>Exfoliation dentaire :</p> <ul style="list-style-type: none"> - <u>Denture</u> : déciduale et permanente <p>Symptômes :</p> <ul style="list-style-type: none"> - <u>Bucco-dentaires</u> : couronne bulbeuse, hypoplasie amélaire et/ou dentinaire, volume pulpaire augmenté, lyse osseuse généralisée, inflammation gingivale, mobilité dentaire, absence de rhizalyse des dents exfoliées, hypocémentose, racines courtes et effilées - <u>Généraux</u> : retard de croissance et psychomoteur, ostéoporose métaphysaire, <i>genu varum</i>, <i>genu valgum</i>, <i>pectus excavatum</i> <p>Diagnostic positif :</p> <ul style="list-style-type: none"> - Taux sérique de phosphatase alcaline (PA) bas - Taux 5-phosphate pyridoxal (PLP) sérique élevé - Taux urinaire phosphoéthanolamine (PEA) élevé <p>Diagnostics différentiels :</p> <ul style="list-style-type: none"> - Neutropénie, SPL, SCH, Hystiocytose des cellules de Langerhans, syndrome d'Ehler-Danlos, rachitisme, ostéomyélite, leucémie, acrodynie, réticuloendothéliose |
|--|--|

2.3.2. Syndrome de Papillon-Lefèvre (SPL)

Les données portant sur le syndrome de Papillon-Lefèvre sont présentées dans le tableau 6. Nos recherches ont permis d'inclure 7 articles sur cette pathologie regroupant 10 cas au total.

Tableau 6 : Syndrome de Papillon-Lefèvre

| | |
|---|--|
| <p>Nombre d'articles : 7</p> <p>Nombre de cas : 10 - 6 filles - 4 garçons</p> | <p>Exfoliation dentaire :</p> <ul style="list-style-type: none"> - <u>Denture</u> : déciduale et permanente <p>Symptômes :</p> <ul style="list-style-type: none"> - <u>Bucco-dentaires</u> : lyse osseuse généralisée, poches parodontales, inflammation gingivale - <u>Généraux</u> : hyperkératose palmo-plantaire, hypoplasie unguéale <p>Diagnostics différentiels :</p> <ul style="list-style-type: none"> - Hypophosphatasie, leucémie, neutropénie, syndrome de Haimmunk, acrodynie, syndrome d'Elhers-Danlos, hystiocytose X, acatalasie, SCH |
|---|--|

2.3.3. Cancer associé à une gingivite ulcéro-nécrotique (GUN)

Les données portant sur le cancer sont présentées dans le tableau 7. Nos recherches ont permis d'inclure un article sur cette pathologie regroupant 9 cas au total.

Tableau 7 : Cancer

| | |
|---|---|
| Nombre d'articles : 1 | Exfoliation dentaire : - <u>Denture</u> : déciduale et permanente |
| Nombre de cas : 9 - sexe non renseigné | Symptômes : - <u>Bucco-dentaires</u> : inflammation et douleurs gingivales, destruction nécrotique de la gencive marginale et des papilles inter-dentaires, halitose, hypersialie - <u>Cranio-faciaux</u> : adénopathies cervicales - <u>Généraux</u> : retard de croissance, fièvre, neutropénie, infection concomitante ou baisse de l'immunité |
| | Diagnostics différentiels : - Noma ou <i>cancrum orsi</i> , angine de Vincent |

2.3.4. Dysplasie dentinaire de type I (DD-I)

Les données portant sur la dysplasie dentinaire de type I sont présentées dans le tableau 8. Nos recherches ont permis d'inclure 5 articles sur cette pathologie regroupant 6 cas au total.

Tableau 8 : Dysplasie dentinaire de type I

| | |
|--|---|
| Nombre d'articles : 5 | Exfoliation dentaire : - <u>Denture</u> : déciduale et permanente |
| Nombre de cas : 6 - 3 filles - 2 garçons - 1 non renseigné | Symptômes : - <u>Bucco-dentaires</u> : racines courtes et effilées, lyse osseuse généralisée, inflammation gingivale, oblitération pulpaire, hypominéralisation et dysplasie dentinaire |
| | Diagnostics différentiels : - Hypophosphatasie, SPL, diabète mellitus, histiocytose X, neutropénie, leucémie |

2.3.5. Ostéopétrose maligne

Les données portant sur l'ostéopétrose maligne sont présentées dans le tableau 9. Nos recherches ont permis d'inclure un article sur cette pathologie regroupant 4 cas au total.

Tableau 9 : Ostéopétrose maligne

| | |
|--|--|
| Nombre d'articles : 1 | Exfoliation dentaire : - <u>Denture</u> : déciduale et permanente |
| Nombre de cas : 4 - 1 fille - 3 garçons | Symptômes : - <u>Bucco-dentaires</u> : microstomie, ouverture buccale limitée, lyse osseuse généralisée (exposition des germes des dents permanentes), ostéite, inflammation gingivale, pas de rhizolyse des dents exfoliées, aplasie radiculaire, hypoplasie amélaire, hypominéralisation dentinaire, hypoguesie, hyposmie - <u>Cranio-faciaux</u> : macrocéphalie, paralysie hémifaciale, buphtalmie, cécité - <u>Généraux</u> : retard de croissance, ostéopétrose infantile (hyperminéralisation, augmentation de la densité osseuse, rétrécissement de l'espace de la moelle), splénomégalie, hépatomégalie, lymphadénopathies généralisées, anémie hémolytique, thrombocytopénie, myélémie |

2.3.6. Syndrome de Coffin-Lowry (SCL)

Les données portant sur le syndrome de Coffin-Lowry sont présentées dans le tableau 10. Nos recherches ont permis d'inclure 3 articles sur cette pathologie regroupant 3 cas au total.

Tableau 10 : Syndrome de Coffin-Lowry

| | |
|---|--|
| <p>Nombre d'articles : 3</p> <p>Nombre de cas : 3 - 3 garçons</p> | <p>Exfoliation dentaire :</p> <ul style="list-style-type: none"> - <u>Denture</u> : déciduale et permanente <p>Symptômes :</p> <ul style="list-style-type: none"> - <u>Bucco-dentaires</u> : lyse osseuse généralisée, absence de rhizalyse des dents exfoliées, racines courtes, prognatisme bimaxillaire, absence sillon médian de la langue, lèvres éversées - <u>Cranio-faciaux</u> : yeux anti-mongoloïdes ou mongoloïdes, hypertélorisme, oreille protubérantes, hypoplasie de l'étage moyen de la face, base du nez plat, nez large, troubles rétinien, astigmatie, myopie, hypoacousie, hypertrichose, dolicocephalie - <u>Généraux</u> : retard de croissance et psychomoteur, mains charnues, doigts effilés, pieds larges et plats, maladie cardiaque congénitale, hypotonie musculaire, hyperlaxité articulaire, hypocyphose dorsale, cage thoracique asymétrique <p>Diagnostics différentiels :</p> <ul style="list-style-type: none"> - Hypophosphatasie, syndrome de Williams |
|---|--|

2.3.7. Molar-Incisor Malformation (MIM)

Les données portant sur la Molar-Incisor Malformation sont présentées dans le tableau 11. Nos recherches ont permis d'inclure un article sur cette pathologie a été inclus présentant 3 cas.

Tableau 11 : Molar-Incisor Malformation

| | |
|---|--|
| <p>Nombre d'articles : 1</p> <p>Nombre de cas : 3 - 2 filles - 1 garçon</p> | <p>Exfoliation dentaire :</p> <ul style="list-style-type: none"> - <u>Denture</u> : déciduale <p>Symptômes :</p> <ul style="list-style-type: none"> - <u>Bucco-dentaires</u> : encoche amélaire cervicale, hypo/aplasie radiculaire, volume chambre pulpaire réduit - <u>Cranio-faciaux</u> : méningite, méningomyélocèle |
|---|--|

2.3.8. Syndrome de Chédiak-Higashi (SCH)

Les données portant sur le syndrome de Chédiak-Higashi sont présentées dans le tableau 12. Nos recherches ont permis d'inclure 2 articles sur cette pathologie regroupant 2 cas au total.

Tableau 12 : Syndrome de Chédiak-Higashi

| | |
|---|--|
| Nombre d'articles : 2 | Exfoliation dentaire : - <u>Denture</u> : déciduale et permanente |
| Nombre de cas : 2 - 2 garçons | Symptômes : - <u>Bucco-dentaires</u> : lyse osseuse généralisée, rhizalyse, inflammation gingivale, dysplasie amélaire - <u>Cranio-faciaux</u> : adénopathies sub-mandibulaires - <u>Généraux</u> : albinisme incomplet (dépigmentation partiel des cheveux et de l'iris, photophobie, pâleur) |
| | Diagnostic positif : - Inclusion de granules dans les cellules sanguines |
| | Diagnostics différentiels : - Pathologies des glandes surrénales |

2.3.9. Neutropénie

Les données portant sur la neutropénie sont présentées dans le tableau 13. Nos recherches ont permis d'inclure 2 articles sur cette pathologie regroupant 2 cas au total.

Tableau 13 : Neutropénie

| | |
|---|---|
| Nombre d'articles : 2 | Exfoliation dentaire : - <u>Denture</u> : déciduale |
| Nombre de cas : 2 - 1 fille - 1 garçon | Symptômes : - <u>Bucco-dentaires</u> : lyse osseuse généralisée, poches parodontales, inflammation gingivale, halitose - <u>Généraux</u> : infections répétées |
| | Diagnostic positif : - bilan Numération Formule Sanguine (NFS) |

2.3.10. Rachitisme hypophosphatémique

Les données portant sur le rachitisme hypophosphatémique sont présentées dans le tableau 14. Nos recherches ont permis d'inclure un article sur cette pathologie présentant 2 cas.

Tableau 14 : Rachitisme hypophosphatémique

| | |
|--|--|
| Nombre d'articles : 1 | Exfoliation dentaire : - <u>Denture</u> : déciduale |
| Nombre de cas : 2 - 2 filles | Symptômes : - <u>Bucco-dentaires</u> : volume chambre pulpaire augmentée, macroglossie, lyse osseuse - <u>Généraux</u> : retard de croissance, <i>genu valgum</i> , troubles squelettiques (chapelet costal, scoliose, <i>pectus carinatum</i> , ostéoporose, bourrelets rachitiques avec gonflement des poignets et des genoux, résorption épiphysaire, périostite métacarpes, sillon de Harrison) |
| | Diagnostic positif : - Taux sérique de PA élevé - Taux phosphate inorganique bas - Taux vitamine D, calcium et bicarbonate sanguin bas |

2.3.11. Erythromélgie

Les données portant sur l'érythromélgie sont présentées dans le tableau 15. Nos recherches ont permis d'inclure un article sur cette pathologie présentant un cas.

Tableau 15 : Erythromélgie

| | |
|---|---|
| <p>Nombre d'articles : 1</p> <p>Nombre de cas : 1 - 1 fille</p> | <p>Exfoliation dentaire :</p> <ul style="list-style-type: none"> - <u>Denture</u> : déciduale <p>Symptômes :</p> <ul style="list-style-type: none"> - <u>Bucco-dentaires</u> : lyse osseuse généralisée, inflammation gingivale, absence de rhizalyse des dents exfoliées - <u>Généraux</u> : intolérance à chaleur, lymphadénopathies, érythème et douleurs des membres inférieurs, desquamation de la peau, oedèmes des mains et des pieds, ulcérations inter-digitaes et bulles hémorragiques sur les pieds, retard de croissance, hyper-laxité articulaire <p>Diagnostics différentiels :</p> <ul style="list-style-type: none"> - Hypophosphatasie, neutropénie, histiocytose des cellules de Langerhans, Intoxication aux métaux lourds, acrodynie |
|---|---|

2.3.12. Syndrome de Weary-Kindler (SWK)

Les données portant sur le syndrome de Weary-Kindler sont présentées dans le tableau 16. Nos recherches ont permis d'inclure un article sur cette pathologie présentant un cas.

Tableau 16 : Syndrome de Weary-Kindler

| | |
|---|---|
| <p>Nombre d'articles : 1</p> <p>Nombre de cas : 1 - 1 fille</p> | <p>Exfoliation dentaire :</p> <ul style="list-style-type: none"> - <u>Denture</u> : déciduale et permanente <p>Symptômes :</p> <ul style="list-style-type: none"> - <u>Bucco-dentaires</u> : lyse osseuse généralisée, racines courtes et effilées - <u>Généraux</u> : peau fragile et sèche, poikilodermie, lésions hypopigmentées, ongles striés et jaunes, photosensibilité |
|---|---|

2.3.13. Noma

Les données portant sur le noma sont présentées dans le tableau 17. Nos recherches ont permis d'inclure un article sur cette pathologie présentant un cas.

Tableau 17 : Noma

| | |
|--|---|
| <p>Nombre d'articles : 1</p> <p>Nombre de cas : 1 - 1 garçon</p> | <p>Exfoliation dentaire :</p> <ul style="list-style-type: none"> - <u>Denture</u> : déciduale <p>Symptômes :</p> <ul style="list-style-type: none"> - <u>Bucco-dentaires</u> : inflammation et douleurs gingivales, destruction nécrotique de la gencive marginale et des papilles inter-dentaires, halitose - <u>Cranio-faciaux</u> : destruction nécrotique des tissus mous et durs - <u>Généraux</u> : séropositif VIH, maigreur, anémie |
|--|---|

2.3.14. Syndrome de Witkop

Les données portant sur le syndrome de Witkop sont présentées dans le tableau 18. Nos recherches ont permis d'inclure un article sur cette pathologie présentant un cas.

Tableau 18 : Syndrome de Witkop

| | |
|--|---|
| <p>Nombre d'articles : 1</p> <p>Nombre de cas : 1 - 1 garçon</p> | <p>Exfoliation dentaire :</p> <ul style="list-style-type: none"> - <u>Denture</u> : déciduale <p>Symptômes :</p> <ul style="list-style-type: none"> - <u>Bucco-dentaires</u> : éversion des lèvres, retard d'éruption, agénésies dentaires - <u>Généraux</u> : hypoplasie unguéale <p>Diagnostic positif :</p> <ul style="list-style-type: none"> - test génétique <p>Diagnostics différentiels :</p> <ul style="list-style-type: none"> - Hypophosphatasie, neutropénie, SPL, SCL |
|--|---|

2.3.15. Intoxication au mercure (Hg)

Les données portant sur l'intoxication au mercure sont présentées dans le tableau 19. Nos recherches ont permis d'inclure un article sur cette pathologie présentant un cas.

Tableau 19 : Intoxication au mercure

| | |
|---|---|
| <p>Nombre d'articles : 1</p> <p>Nombre de cas : 1 - 1 fille</p> | <p>Exfoliation dentaire : - <u>Denture</u> : déciduale</p> <p>Symptômes : - <u>Bucco-dentaires</u> : ostéonécrose, ulcération gingivale, gingivite, morsure de la langue (effet neurologique)</p> <p>- <u>Généraux</u> : léthargie, hypotonie musculaire, perte de la marche, fièvre, rash maculo-papuleux – pustules – desquamation sur mains, hypertension artérielle, détresse respiratoire, oligurie</p> <p>Diagnostic positif : - dépôts de mercure dans le ligament dento-alvéolaire - taux mercure urinaire élevé</p> |
|---|---|

2.3.16. Syndrome de Carvajal

Les données portant sur le syndrome de Carvajal sont présentées dans le tableau 20. Nos recherches ont permis d'inclure un article sur cette pathologie présentant un cas.

Tableau 20 : Syndrome de Carvajal

| | |
|---|--|
| <p>Nombre d'articles : 1</p> <p>Nombre de cas : 1 - 1 fille</p> | <p>Exfoliation dentaire : - <u>Denture</u> : déciduale</p> <p>Symptômes : - <u>Bucco-dentaires</u> : oligodontie, lyse osseuse, inflammation gingivale, incisives latérales maxillaires riziformes, chéilite angulaire, langue fissuraire, muqueuse orale pavimenteuse, épisodes douloureux récurrents</p> <p>- <u>Cranio-faciaux</u> : sourcils et cils clairsemés</p> <p>- <u>Généraux</u> : hyperkératose palmo-plantaire, ongles courts et épais, lésions érythémateuses squameuses et démangeaisons sur le tronc, hyposudation, cardiomyopathie</p> <p>Diagnostics différentiels : - Erythrokeratodermie variable, dysplasie ectodermique, SPL</p> |
|---|--|

2.3.17. Hyperplasie congénitale des glandes surrénales (HCS)

Les données portant sur l'hyperplasie congénitale des glandes surrénales sont présentées dans le tableau 21. Nos recherches ont permis d'inclure un article sur cette pathologie présentant un cas.

Tableau 21 : Hyperplasie congénitale des glandes surrénales

| | |
|--------------------------------------|--|
| Nombre d'articles : 1 | Exfoliation dentaire : - <u>Denture</u> : déciduale et permanente |
| Nombre de cas : - 1 garçon | Symptômes : - <u>Bucco-dentaires</u> : lyse osseuse, halitose, bruxisme nocturne - <u>Généraux</u> : IMC bas, accouchement prématurée, asthme, antécédents de pneumonie – infection virale – cryptorchidie – hydrocèle, traitement hydrocortisone – lévothyroxine potassium Diagnostic positif: - taux RANKL sérique élevé - taux OPG sérique bas - carence vitamine D Diagnostics différentiels : - Leucémie, neutropénie, hypophosphatasie, hystiocytose des cellules de Langerhans, SPL, diabète de type 2, acatalasie, syndrome de Singleton-Merten, syndrome de Hadju-Cheney, SCL, SCH |

2.3.18. Infection à méningocoque avec *purpura fulminans*

Les données portant sur l'infection à méningocoque avec *purpura fulminans* sont présentées dans le tableau 22. Nos recherches ont permis d'inclure un article sur cette pathologie présentant un cas.

Tableau 22 : Infection à méningocoque avec pupura fulminans

| | |
|---|---|
| <p>Nombre d'articles : 1</p> <p>Nombre de cas : 1 - 1 fille</p> | <p>Exfoliation dentaire :</p> <ul style="list-style-type: none"> - <u>Denture</u> : déciduale <p>Symptômes :</p> <ul style="list-style-type: none"> - <u>Bucco-dentaires</u> : échec et retard d'éruption, inflammation gingivale, hypoplasie et hypominéralisation de l'émail, agénésie dentaire - <u>Généraux</u> : <i>purpura fulminans</i>, ischémie, trouble de la coagulation, tachycardie, neuropathie, amputation des extrémités, asymétrie des longueurs des membres inférieurs |
|---|---|

2.3.19. Syndrome de Seckel type II

Les données portant sur le syndrome de Seckel de type II sont présentées dans le tableau 23. Nos recherches ont permis d'inclure un article sur cette pathologie présentant un cas.

Tableau 23 : Syndrome de Seckel type II

| | |
|---|---|
| <p>Nombre d'articles : 1</p> <p>Nombre de cas : 1 - 1 fille</p> | <p>Exfoliation dentaire :</p> <ul style="list-style-type: none"> - <u>Denture</u> : déciduale <p>Symptômes :</p> <ul style="list-style-type: none"> - <u>Bucco-dentaires</u> : hyperplasie érythémateuse de la gencive, ulcérations et récessions gingivales, éruption précoce des dents permanentes, halitose, tartre, supracclusion, micrognathie - <u>Cranio-faciaux</u> : microcéphalie, face triangulaire, yeux larges, surdité neurosensorielle, alimentation orale mal tolérée - <u>Généraux</u> : retard de croissance, trouble de la marche, tâches café-au-lait, contractures musculaires des extrémités inférieures <p>Diagnostics différentiels :</p> <ul style="list-style-type: none"> - Neutropénie, hypophosphatasie, hystiocytose des cellules de Langerhans, SPL, SCH, rachitisme vitamine D résistant, défaut d'adhérence des leucocytes, maladie chronique granulomateuse |
|---|---|

3. DISCUSSION

3.1. Revue systématique de la littérature

3.1.1. Matériels et méthode

Lors de cette recherche bibliographique, les articles récents comme anciens ont été considérés (entre 1962 et 2018). Bien que la médecine soit en constante évolution, cette étude portait sur la partie symptomatique qui elle reste inchangée quelle que soit l'époque. De plus, en raison du caractère très rare de la plupart des maladies, il nous a paru pertinent de n'exclure aucun cas sur ce critère.

Cette revue systématique de la littérature avait une visée descriptive des exfoliations précoces retrouvées chez les patients atteints de maladies systémiques ou génétiques. Les études retenues sont toutes des rapports ou des séries de cas de très faible niveau de preuve. Il aurait été préférable d'avoir pour chaque maladie une étude comparant l'incidence des exfoliations chez les patients par rapport à celle de la population générale. Les revues de la littérature ont été exclus pour éviter les redondances.

Un biais de confusion avec des exfoliations dentaires liées à une hygiène bucco-dentaire déficiente et une parodontite chronique serait à prendre en compte chez l'adulte. En revanche chez l'enfant les parodontites sont dites agressives et n'ont pas les mêmes étiologies. Il est relativement facile d'exclure les autres étiologies d'exfoliations dentaires par l'interrogatoire (i.e. traumatisme) et l'examen du dossier médical (i.e. avulsion thérapeutique à visée orthodontique ou suite à des lésions carieuses étendues).

3.1.2. Résultats

L'analyse des résultats montre que 8 des 18 maladies retrouvées ne sont représentées que par un cas. Il est difficile de déterminer le lien entre les symptômes observés et ces maladies systémiques. Dans ces circonstances tous les symptômes ont été reportés dans le guide de diagnostic, cependant aucun d'entre eux ne peut être défini comme systématique. De nouvelles études sur ces maladies et leur association avec des exfoliations dentaires précoces pourraient compléter ce travail. Ainsi le projet Phenodent portait par Agnès Bloch-Zupan (Centre de Référence des Manifestations Odontologiques de Maladies Rares de Strasbourg)

comprend le recueil des données bucco-dentaires des patients atteints de maladies rares par différents centres de compétence O-Rares dont celui de Bordeaux. L'*item* « exfoliation précoce » est inclus dans la fiche de recueil (annexe 3). Il serait donc intéressant d'étudier le type de syndrome associé aux exfoliations précoces à partir de cette base de donnée Phénodent.

Il existe d'autres limites à cette revue de la littérature liées aux éléments recueillis. L'atteinte de la denture permanente n'est pas objectivable chez les patients en âge préscolaire, et peu d'articles font état d'un suivi jusqu'à leur majorité. Dans la plupart des articles les auteurs établissent un état de santé des enfants de façon ponctuelle.

Le sexe des individus a été l'un des critères retenu dans notre travail. Du fait du peu de cas étudiés par maladie il n'est pas possible d'établir un risque relatif des exfoliations dentaires précoces lié au genre.

Aussi, aucun cas étudié dans cette revue de la littérature n'était issu d'une collection archéologique. De ce fait nous avons peu d'informations sur les spécificités d'un diagnostic basé sur un squelette ancien. Cela peut également être un indicateur de la difficulté de poser un diagnostic pour un individu archéologique.

Concernant les différentes pathologies étudiées, la dysplasie dentinaire (DD) ne doit pas être confondue avec la dentinogenèse imparfaite (DGI). Ce sont toutes les deux des troubles héréditaires rares de la dentine (20) qui affectent les dentures déciduale et permanente (22). Elles étaient classées depuis 1974 par Shields en trois types de DGI (types I, II et III) et deux de DD (types I et II) (23), plus récemment de La Dure-Molla et ses collègues ne distinguent plus que la DD radiculaire et la DGI à expression variable (Tableau 24). Les dents ont une apparence normale lors de l'examen clinique dans les cas de DD-I. Elle est aussi appelée dysplasie dentinaire radiculaire en raison des racines courtes, voire inexistantes, visibles à la radiographie et très caractéristiques. A l'inverse, chez les patients atteint de DGI, les dents ont une teinte brune/bleutée, une forme globuleuse et, selon la sévérité, des pertes de plages d'émail et des racines courtes et fines (22).

Tableau 24 : Nouvelle classification des DD et DGI selon de La Dure-Molla et al. (24)

| Classification de Shield | Nouvelle classification proposée |
|--------------------------------------|---|
| Dysplasie dentinaire de type I | Dysplasie dentinaire radulaire |
| Dysplasie dentinaire de type II | Dentinogènèse imparfaite <ul style="list-style-type: none"> • Forme légère • Forme modérée • Forme sévère |
| Dentinogènèse imparfaite de type II | |
| Dentinogènèse imparfaite de type III | |

Le syndrome de Witkop est aussi connu sous le nom de « syndrome d'hypodontie-dysplasie unguéale » ou encore « *tooth and nail syndrome* ». D'un point de vue dentaire les signes reconnus à ce jour sont des défauts d'éruption des dents permanentes, des agénésies ainsi que des malformations des couronnes dentaires (25). L'exfoliation précoce des dents pourrait être un symptôme supplémentaire dans ce syndrome.

Parmi les dix-neuf pathologies recensées dans cette revue de la littérature le rachitisme hypophosphatémique a été identifié. Le rachitisme est caractérisé par un défaut de minéralisation du tissu préosseux d'origines multiples. L'étiologie la plus commune est la carence en vitamine D. Une étude de squelettes retrouvés à Londres datant de la période post-médiévale a relevé que plus de 20 % des enfants montraient des signes de rachitisme lié à un déficit en vitamine D (26). *A contrario*, le rachitisme hypophosphatémique est une maladie génétique orpheline d'apparition plus rare n'atteignant qu'un enfant sur 20 000 (27). Il nous a paru plus pertinent de ne pas distinguer les différentes étiologies dont l'intérêt est principalement thérapeutique mais dont les manifestations cliniques sont similaires.

Deux pathologies doivent être distinguées car elles peuvent paraître très similaires. Il s'agit de l'hypophosphatasie et du rachitisme hypophosphatémique. La première est caractérisée par un déficit de la phosphatase alcaline avec un défaut de minéralisation osseuse et de larges répercussions dentoalvéolaires. Quant au rachitisme hypophosphatémique, il est lié à un déficit des phosphates sériques conduisant à des troubles de la minéralisation osseuse. On retrouve aussi des manifestations dentaires variées. La symptomatologie est proche mais les mécanismes physiopathologiques sont différents (28).

3.2. Guide de diagnostic

L'analyse des résultats a abouti à la création de deux guides diagnostics distincts. L'un est destiné aux chirurgiens-dentistes et l'autre aux anthropologues.

3.2.1. Pour les chirurgiens-dentistes

Pour le chirurgien-dentiste, le diagnostic étiologique des exfoliations précoces se fait grâce aux éléments recueillis lors de l'interrogatoire médical, de l'examen clinique et de l'examen radiologique. Lorsqu'un symptôme est détecté, le praticien peut le rechercher sur notre guide et lire à quelles maladies il est associé de manière systématique (en vert) ou inconstante (en jaune) (Tableau 25). S'il n'a jamais été constaté pour une maladie systémique ou génétique donnée, il apparaît en gris dans le tableau. Les symptômes sont classés par localisation (bucco-dentaire, cranio-faciale et générale) et par sous-localisation (par exemple parodontite) pour une lecture plus rapide.

Afin d'améliorer la lisibilité, les signes détectés par des examens complémentaires non réalisés par le chirurgien-dentiste ne sont pas répertoriés dans le guide de diagnostic. Pour plus d'informations il faudra se reporter aux tableaux des résultats par maladies de la partie 2.3. Font exception les troubles, tels que l'anémie ou la thrombopénie, qui ont des expressions cliniques détectables au cabinet.

Le chirurgien-dentiste peut par la suite adresser le patient à un centre de maladies rares, à son médecin généraliste ou à son pédiatre avec des hypothèses diagnostiques pour réaliser des examens complémentaires. Dans le cas d'une maladie d'origine génétique, l'annonce du diagnostic pourra se faire lors de la consultation de conseil génétique.

Tableau 25 : Guide de diagnostic des exfoliations dentaires précoces chez l'enfant destiné aux chirurgiens-dentistes (en jaune : symptômes retrouvés de manière inconstante, en vert : symptômes retrouvés systématiquement et en gris : symptômes jamais observés)

| | Hypophosphatasie | SPL | Cancer | DD-I | Ostéopétrose maligne | SCL | MIM | SCH | Neutropénie | Rachitisme | Erythromélgie | SWK | Noma | Syndrome Wittkop | Intoxication Hg | Syndrome Carvajal | HCS | Purpura fulminans | Syndrome Seckel II |
|--|------------------|------|--------|------|----------------------|-------|------|-------|-------------|------------|---------------|-------|-------|------------------|-----------------|-------------------|-------|-------------------|--------------------|
| ▼ Exfoliation précoce | | | | | | | | | | | | | | | | | | | |
| ▼ Denture | | | | | | | | | | | | | | | | | | | |
| Denture temporaire | Vert | Vert | Jaune | Vert | Vert | Vert | Vert | Vert | Vert | Vert | Jaune | Jaune | Jaune | Jaune | Jaune | Jaune | Jaune | Jaune | Jaune |
| Denture permanente | Vert | Vert | Jaune | Vert | Vert | Vert | Vert | Vert | Vert | Vert | Jaune | Jaune | Jaune | Jaune | Jaune | Jaune | Jaune | Jaune | Jaune |
| ▼ Symptômes bucco-dentaires | | | | | | | | | | | | | | | | | | | |
| ▼ Parodontal | | | | | | | | | | | | | | | | | | | |
| Lyse osseuse généralisée | Vert | Vert | Jaune | Vert | Vert | Vert | Vert | Vert | Vert | Vert | Jaune | Jaune | Jaune | Jaune | Jaune | Jaune | Jaune | Jaune | Jaune |
| Gingivite | Vert | Vert | Jaune | Vert | Vert | Vert | Vert | Vert | Vert | Vert | Jaune | Jaune | Jaune | Jaune | Jaune | Jaune | Jaune | Jaune | Jaune |
| Ulcération gingivale | | | | | | | | | | | | | | | Jaune | Jaune | Jaune | Jaune | Jaune |
| Gingivite ulcéro-nécrotique | | | Vert | | | | | | | | | | | Jaune | | | | | |
| Ostéite | | | | | Vert | | | | | | | | | | | | | | |
| Ostéonécrose | | | | | | | | | | | | | | | Jaune | | | | |
| ▼ Dentaire | | | | | | | | | | | | | | | | | | | |
| Hypoplasie améaire | Jaune | | | | Jaune | | Vert | Jaune | | | | | | | | | | | Jaune |
| Hypoplasie dentinaire | Jaune | | | Vert | Jaune | | | | | | | | | | | | | | |
| Volume pulpaire augmenté | Jaune | | | | | | | | | Jaune | | | | | | | | | |
| Volume pulpaire diminué | | | | Vert | | | Vert | | | | | | | | | | | | |
| Couronnes bulbeuses | Jaune | | | | | | | | | | | | | | | | | | |
| Dent riziforme | | | | | | | | | | | | | | | | | Jaune | | |
| Racines courtes / aplasie radiculaire | Jaune | | | Vert | Jaune | Jaune | Vert | | | | | Jaune | | | | | | | |
| Absence de rhizalyse | Vert | | | | Vert | Jaune | | | | | Jaune | | | | | | | | |
| Rhizalyse | | | | | | | | Jaune | | | | | | | | | | | |
| Retard d'éruption | | | | | | | | | | | | | | Jaune | | | | | Jaune |
| Eruption précoce | | | | | | | | | | | | | | | | | | | Jaune |
| Agénésie | | | | | | | | | | | | | | Jaune | | Jaune | | Jaune | Jaune |
| ▼ Autres | | | | | | | | | | | | | | | | | | | |
| Halitose | | | Jaune | | | | | | Jaune | | | | Jaune | | | | Jaune | | Jaune |
| Microstomie et ouverture buccale limitée | | | | | Vert | | | | | | | | | | | | | | |
| Micrognathie | | | | | | | | | | | | | | | | | | | Jaune |
| Prognathisme bimaxillaire | | | | | | | | Jaune | | | | | | | | | | | |
| Supracclusion | | | | | | | | Jaune | | | | | | | | | | | |
| Lèvres éversées | | | | | | | Vert | | | | | | | Jaune | | | | | |
| Chéilite angulaire | | | | | | | | | | | | | | | | Jaune | | | |
| Macroglossie | | | | | | | | | | Jaune | | | | | | | | | |
| Langue fissuraire | | | | | | | | | | | | | | | | Jaune | | | |
| Absence du sillon médian de la langue | | | | | | | | Jaune | | | | | | | | | | | |
| Morsure langue | | | | | | | | | | | | | | | Jaune | | | | |
| Hypersialie | | | Jaune | | | | | | | | | | | | | | | | |
| Hypoguesie, Hyposmie | | | | | Jaune | | | | | | | | | | | | | | |
| Muqueuse orale pavimenteuse | | | | | | | | | | | | | | | | | | | Jaune |
| Douleurs récurrentes | | | | | | | | | | | | | | | | | | | Jaune |
| Bruxisme | | | | | | | | | | | | | | | | | | Jaune | |

| | | Hypophosphatasie | SPL | Cancer | DD-I | Ostéopétrose maligne | SCL | MIM | SCH | Neutropénie | Rachitisme | Erythromélagie | SWK | Noma | Syndrome Witkop | Intoxication Hg | Syndrome Carvajal | HCS | Purpura fulminans | Syndrome Seckel II | |
|-----------------------------------|--|------------------|-----|--------|------|----------------------|-----|-----|-----|-------------|------------|----------------|-----|------|-----------------|-----------------|-------------------|-----|-------------------|--------------------|--|
| ▼ Symptômes crano-faciaux | | | | | | | | | | | | | | | | | | | | | |
| ▼ Nez | | | | | | | | | | | | | | | | | | | | | |
| | Base du nez plat, nez large | | | | | | ■ | | | | | | | | | | | | | | |
| ▼ Craniaux | | | | | | | | | | | | | | | | | | | | | |
| | Dolicocéphalie | | | | | | ■ | | | | | | | | | | | | | | |
| | Macrocéphalie | | | | | ■ | | | | | | | | | | | | | | | |
| | Microcéphalie | | | | | | | | | | | | | | | | | | | ■ | |
| | Hypoplasie étage moyen | | | | | | | ■ | | | | | | | | | | | | | |
| | face triangulaire | | | | | | | | | | | | | | | | | | | ■ | |
| | Méningite* | | | | | | | | ■ | | | | | | | | | | | | |
| ▼ Yeux | | | | | | | | | | | | | | | | | | | | | |
| | Buphtalmie | | | | | ■ | | | | | | | | | | | | | | | |
| | Cécité | | | | | ■ | | | | | | | | | | | | | | | |
| | Hypertélorisme, yeux anti-monoloides, épicanthus | | | | | | | ■ | | | | | | | | | | | | | |
| | Troubles vision (rétiniens, astigmatie, myopie) | | | | | | | ■ | | | | | | | | | | | | | |
| | Sourcils et cils clairsemés | | | | | | | | | | | | | | | | | ■ | | | |
| ▼ Oreilles | | | | | | | | | | | | | | | | | | | | | |
| | Oreilles protubérantes | | | | | | | ■ | | | | | | | | | | | | | |
| | Hypoacousie | | | | | | | ■ | | | | | | | | | | | | ■ | |
| ▼ Autres | | | | | | | | | | | | | | | | | | | | | |
| | Adénopathies (cervicale, submandibulaire) | | | ■ | | | | | ■ | | | | | | | | | | | | |
| | Paralysie hémi-gémi-faciale | | | | | ■ | | | | | | | | | | | | | | | |
| | Hypertrichose | | | | | | | ■ | | | | | | | | | | | | | |
| | Destruction nécrotique des tissus mous et durs | | | | | | | | | | | | | ■ | | | | | | | |
| ▼ Symptômes généraux | | | | | | | | | | | | | | | | | | | | | |
| ▼ Développement et stature | | | | | | | | | | | | | | | | | | | | | |
| | Retard de croissance | ■ | | ■ | | ■ | ■ | | | | ■ | ■ | | | | | | | | ■ | |
| | Maigreur | | | ■ | | | | | | | | | | ■ | | | | | ■ | | |
| | Retard psycho-moteur | ■ | | | | | | ■ | | | | | | | | | | | | | |
| | Hypotonie musculaire | | | | | | | ■ | | | | | | | | | | | | | |
| | Hyperlaxité articulaire | | | | | | | ■ | | | | | | | | | | | | | |
| | Trouble de la marche | | | | | | | | | | | | | | | | | | | ■ | |
| | Léthargie | | | | | | | | | | | | | | | | | | | | |
| | Accouchement prématuré | | | | | | | | | | | | | | | | | | | ■ | |
| ▼ Osseux | | | | | | | | | | | | | | | | | | | | | |
| | Genu varum | ■ | | | | | | | | | | | | | | | | | | | |
| | Genu valgum | | | | | | | | | | ■ | | | | | | | | | | |
| | Pectus excavatum | ■ | | | | | | | | | | | | | | | | | | | |
| | Pectus carinatum | | | | | | | | | | | | | | | | | | | ■ | |
| | Ostéopétrose infantile | | | | | ■ | | | | | | | | | | | | | | | |
| | Hypochyphose dorsale | | | | | | | | | | | | | | | | | | | ■ | |
| | Cage thoracique asymétrique | | | | | | | | | | | | | | | | | | | ■ | |
| | Déformation thorax (chapelet costal, sillon de Harrison) | | | | | | | | | | | | | | | | | | | ■ | |
| | Scoliose | | | | | | | | | | | | | | | | | | | ■ | |
| | Gonflement des poignets et genoux (bourrelets rachitiques) | | | | | | | | | | | | | | | | | | | ■ | |

| | Hypophosphatasie | SPL | Cancer | DD-I | Ostéopétrose maligne | SCL | MIM | SCH | Neutropénie | Rachitisme | Erythromélagie | SWK | Noma | Syndrome Witkop | Intoxication Hg | Syndrome Carvajal | HCS | Purpura fulminans | Syndrome Seckel II |
|--|------------------|-----|--------|------|----------------------|-----|-----|-----|-------------|------------|----------------|-----|------|-----------------|-----------------|-------------------|-----|-------------------|--------------------|
| ▼ Extrémités | | | | | | | | | | | | | | | | | | | |
| Hyperkératose palmo-plantaire | | | | | | | | | | | | | | | | | | | |
| Hypoplasie unguéale | | | | | | | | | | | | | | | | | | | |
| Ongles striés et jaunes | | | | | | | | | | | | | | | | | | | |
| Ulcérations et bulles hémorragiques interdigitales | | | | | | | | | | | | | | | | | | | |
| Doigts effilés | | | | | | | | | | | | | | | | | | | |
| Mains charnues | | | | | | | | | | | | | | | | | | | |
| Desquamation sur mains | | | | | | | | | | | | | | | | | | | |
| Pieds larges et plats | | | | | | | | | | | | | | | | | | | |
| Oedèmes mains et pieds | | | | | | | | | | | | | | | | | | | |
| Ischémie/amputation des extrémités | | | | | | | | | | | | | | | | | | | |
| Contracture musculaire extrémités inférieures | | | | | | | | | | | | | | | | | | | |
| ▼ Peau | | | | | | | | | | | | | | | | | | | |
| Poikilodermie | | | | | | | | | | | | | | | | | | | |
| Lésions hypopigmentées | | | | | | | | | | | | | | | | | | | |
| Peau fragile et sèche | | | | | | | | | | | | | | | | | | | |
| Photosensibilité* | | | | | | | | | | | | | | | | | | | |
| Rash maculo-papuleux | | | | | | | | | | | | | | | | | | | |
| Pustule | | | | | | | | | | | | | | | | | | | |
| Erythème squameux et démangeaison sur tronc | | | | | | | | | | | | | | | | | | | |
| Desquamation peau | | | | | | | | | | | | | | | | | | | |
| Tâche café-au-lait | | | | | | | | | | | | | | | | | | | |
| ▼ Autres | | | | | | | | | | | | | | | | | | | |
| Erythème et douleurs membres inférieur | | | | | | | | | | | | | | | | | | | |
| Asymétrie des membres inférieurs | | | | | | | | | | | | | | | | | | | |
| Fièvre | | | | | | | | | | | | | | | | | | | |
| Albinisme incomplet* | | | | | | | | | | | | | | | | | | | |
| Intolérance à la chaleur | | | | | | | | | | | | | | | | | | | |
| Lymphadénopathies | | | | | | | | | | | | | | | | | | | |
| Infections à répétition | | | | | | | | | | | | | | | | | | | |
| Anémie | | | | | | | | | | | | | | | | | | | |
| Séropositivité VIH | | | | | | | | | | | | | | | | | | | |
| HTA | | | | | | | | | | | | | | | | | | | |
| Détresse respiratoire | | | | | | | | | | | | | | | | | | | |
| Maladie cardiaque (congénitale, Pneumonie | | | | | | | | | | | | | | | | | | | |
| Hydrocèle | | | | | | | | | | | | | | | | | | | |
| Asthme | | | | | | | | | | | | | | | | | | | |
| Purpura fulminans | | | | | | | | | | | | | | | | | | | |
| Tachycardie | | | | | | | | | | | | | | | | | | | |
| Neuropathie | | | | | | | | | | | | | | | | | | | |
| Thrombocytopénie | | | | | | | | | | | | | | | | | | | |

3.2.2. Pour les anthropologues

Ce précédent guide de diagnostic n'est pas adapté à un usage par les anthropologues. Plusieurs obstacles se dressent face à eux :

- L'anthropologue n'a pas accès à l'anamnèse de la maladie, ni aux symptômes subjectifs.
- Les symptômes affectant les tissus mous ne peuvent pas être identifiés, sauf en cas de momification. Seuls les éléments osseux sont exploitables.
- Des lésions taphonomiques, c'est-à-dire liée à l'environnement de conservation des restes, peuvent créer des lésions ostéolytiques. Par exemple les insectes peuvent mimer des pathologies ostéomyéлитique (29).
- Les restes ne sont pas toujours retrouvés dans leur totalité.
- Certaines pathologies ne laissent pas de signes dentaires ou osseux.

Pour les signes dentaires, ceux visibles à l'examen radiologique ont été retenus même si cet examen n'est pas systématiquement utilisé.

L'Organisation Mondiale de la Santé (OMS) définit le retard de croissance chez l'enfant par une taille inférieure à deux déviations standard par rapport à la médiane de référence pour un âge donné. Malheureusement les données de l'OMS n'incluent pas la longueur des os longs qui pourrait s'appliquer facilement pour la population archéologique car les anthropologues n'ont que rarement à disposition l'ensemble du squelette des individus. Une étude menée par Geber a évalué les répercussions osseuses de la Grande Famine Irlandaise (1845-1852), dont le retard de croissance a été déterminée par la longueur fémorale même si cette méthode reste soumise à de fortes variations (30). Par conséquent ce signe clinique, retrouvé dans plusieurs pathologies, reste difficilement identifiable par les anthropologues.

Dans ces conditions un autre guide de diagnostic incluant uniquement les conséquences dentaire et osseuse des pathologies a été réalisé (Tableau 26). C'est ce dernier qui sera appliqué à notre cas archéologique dans le but d'étayer les hypothèses diagnostiques des exfoliations précoces.

Tableau 26 : Guide de diagnostic des exfoliations dentaires précoces chez l'enfant destiné aux anthropologues (en jaune : symptômes retrouvés de manière inconstante, en vert : symptômes retrouvés systématiquement et en gris : symptômes jamais observés)

| | Hypophosphatasie | SPL | Cancer | DD-I | Ostéopétrose maligne | SCL | MIM | SCH | Neutropénie | Rachitisme | Erythromélagie | SWK | Noma | Syndrome Witkop | Intoxication Hg | Syndrome Carvajal | HCS | Purpura fulminans | Syndrome Seckel II |
|---|------------------|------|--------|------|----------------------|------|------|------|-------------|------------|----------------|------|------|-----------------|-----------------|-------------------|------|-------------------|--------------------|
| ▼ Exfoliation précoce | | | | | | | | | | | | | | | | | | | |
| ▼ Denture | | | | | | | | | | | | | | | | | | | |
| Denture temporaire | Vert | Vert | Jaune | Vert | Vert | Vert | Vert | Vert | Vert | Vert | Vert | Vert | Vert | Vert | Vert | Vert | Vert | Vert | Vert |
| Denture permanente | Vert | Vert | Jaune | Vert | Vert | Vert | Vert | Vert | Vert | Vert | Vert | Vert | Vert | Vert | Vert | Vert | Vert | Vert | Vert |
| ▼ Symptômes bucco-dentaires | | | | | | | | | | | | | | | | | | | |
| ▼ Parodontite | | | | | | | | | | | | | | | | | | | |
| Lyse osseuse généralisée | Vert | Vert | Vert | Vert | Vert | Vert | Vert | Vert | Vert | Vert | Vert | Vert | Vert | Vert | Vert | Vert | Vert | Vert | Vert |
| Ostéite | Vert | Vert | Vert | Vert | Vert | Vert | Vert | Vert | Vert | Vert | Vert | Vert | Vert | Vert | Vert | Vert | Vert | Vert | Vert |
| Ostéonécrose | Vert | Vert | Vert | Vert | Vert | Vert | Vert | Vert | Vert | Vert | Vert | Vert | Vert | Vert | Vert | Vert | Vert | Vert | Vert |
| ▼ Dentaire | | | | | | | | | | | | | | | | | | | |
| Hypoplasie amélaire | Vert | Vert | Vert | Vert | Vert | Vert | Vert | Vert | Vert | Vert | Vert | Vert | Vert | Vert | Vert | Vert | Vert | Vert | Vert |
| Hypoplasie dentinaire | Vert | Vert | Vert | Vert | Vert | Vert | Vert | Vert | Vert | Vert | Vert | Vert | Vert | Vert | Vert | Vert | Vert | Vert | Vert |
| Volume pulpaire augmenté | Vert | Vert | Vert | Vert | Vert | Vert | Vert | Vert | Vert | Vert | Vert | Vert | Vert | Vert | Vert | Vert | Vert | Vert | Vert |
| Volume pulpaire diminué | Vert | Vert | Vert | Vert | Vert | Vert | Vert | Vert | Vert | Vert | Vert | Vert | Vert | Vert | Vert | Vert | Vert | Vert | Vert |
| Couronnes bulbeuses | Vert | Vert | Vert | Vert | Vert | Vert | Vert | Vert | Vert | Vert | Vert | Vert | Vert | Vert | Vert | Vert | Vert | Vert | Vert |
| Dent riziforme | Vert | Vert | Vert | Vert | Vert | Vert | Vert | Vert | Vert | Vert | Vert | Vert | Vert | Vert | Vert | Vert | Vert | Vert | Vert |
| Racines courtes / aplasie radiculaire | Vert | Vert | Vert | Vert | Vert | Vert | Vert | Vert | Vert | Vert | Vert | Vert | Vert | Vert | Vert | Vert | Vert | Vert | Vert |
| Rhizalyse | Vert | Vert | Vert | Vert | Vert | Vert | Vert | Vert | Vert | Vert | Vert | Vert | Vert | Vert | Vert | Vert | Vert | Vert | Vert |
| Hypoplasie/aplasie cémentaire | Vert | Vert | Vert | Vert | Vert | Vert | Vert | Vert | Vert | Vert | Vert | Vert | Vert | Vert | Vert | Vert | Vert | Vert | Vert |
| Retard d'éruption | Vert | Vert | Vert | Vert | Vert | Vert | Vert | Vert | Vert | Vert | Vert | Vert | Vert | Vert | Vert | Vert | Vert | Vert | Vert |
| Éruption précoce | Vert | Vert | Vert | Vert | Vert | Vert | Vert | Vert | Vert | Vert | Vert | Vert | Vert | Vert | Vert | Vert | Vert | Vert | Vert |
| Agénésie | Vert | Vert | Vert | Vert | Vert | Vert | Vert | Vert | Vert | Vert | Vert | Vert | Vert | Vert | Vert | Vert | Vert | Vert | Vert |
| ▼ Autres | | | | | | | | | | | | | | | | | | | |
| Prognathisme bimaxillaire | Vert | Vert | Vert | Vert | Vert | Vert | Vert | Vert | Vert | Vert | Vert | Vert | Vert | Vert | Vert | Vert | Vert | Vert | Vert |
| Micrognathie | Vert | Vert | Vert | Vert | Vert | Vert | Vert | Vert | Vert | Vert | Vert | Vert | Vert | Vert | Vert | Vert | Vert | Vert | Vert |
| Supracclusion | Vert | Vert | Vert | Vert | Vert | Vert | Vert | Vert | Vert | Vert | Vert | Vert | Vert | Vert | Vert | Vert | Vert | Vert | Vert |
| Bruxisme | Vert | Vert | Vert | Vert | Vert | Vert | Vert | Vert | Vert | Vert | Vert | Vert | Vert | Vert | Vert | Vert | Vert | Vert | Vert |
| ▼ Symptômes crano-faciaux | | | | | | | | | | | | | | | | | | | |
| Macrocéphalie | Vert | Vert | Vert | Vert | Vert | Vert | Vert | Vert | Vert | Vert | Vert | Vert | Vert | Vert | Vert | Vert | Vert | Vert | Vert |
| Dolicocéphalie | Vert | Vert | Vert | Vert | Vert | Vert | Vert | Vert | Vert | Vert | Vert | Vert | Vert | Vert | Vert | Vert | Vert | Vert | Vert |
| Hypoplasie étage moyen | Vert | Vert | Vert | Vert | Vert | Vert | Vert | Vert | Vert | Vert | Vert | Vert | Vert | Vert | Vert | Vert | Vert | Vert | Vert |
| Destruction nécrotique des tissus durs | Vert | Vert | Vert | Vert | Vert | Vert | Vert | Vert | Vert | Vert | Vert | Vert | Vert | Vert | Vert | Vert | Vert | Vert | Vert |
| ▼ Symptômes généraux | | | | | | | | | | | | | | | | | | | |
| ▼ Développement et stature | | | | | | | | | | | | | | | | | | | |
| Retard de croissance | Vert | Vert | Vert | Vert | Vert | Vert | Vert | Vert | Vert | Vert | Vert | Vert | Vert | Vert | Vert | Vert | Vert | Vert | Vert |
| ▼ Osseux | | | | | | | | | | | | | | | | | | | |
| Ostéoporose métaphysaire | Vert | Vert | Vert | Vert | Vert | Vert | Vert | Vert | Vert | Vert | Vert | Vert | Vert | Vert | Vert | Vert | Vert | Vert | Vert |
| Genu varum | Vert | Vert | Vert | Vert | Vert | Vert | Vert | Vert | Vert | Vert | Vert | Vert | Vert | Vert | Vert | Vert | Vert | Vert | Vert |
| Genu valgum | Vert | Vert | Vert | Vert | Vert | Vert | Vert | Vert | Vert | Vert | Vert | Vert | Vert | Vert | Vert | Vert | Vert | Vert | Vert |
| Pectus excavatum | Vert | Vert | Vert | Vert | Vert | Vert | Vert | Vert | Vert | Vert | Vert | Vert | Vert | Vert | Vert | Vert | Vert | Vert | Vert |
| Pectus carinatum | Vert | Vert | Vert | Vert | Vert | Vert | Vert | Vert | Vert | Vert | Vert | Vert | Vert | Vert | Vert | Vert | Vert | Vert | Vert |
| Ostéopétrose infantile | Vert | Vert | Vert | Vert | Vert | Vert | Vert | Vert | Vert | Vert | Vert | Vert | Vert | Vert | Vert | Vert | Vert | Vert | Vert |
| Hypochyphose dorsale | Vert | Vert | Vert | Vert | Vert | Vert | Vert | Vert | Vert | Vert | Vert | Vert | Vert | Vert | Vert | Vert | Vert | Vert | Vert |
| Cage thoracique asymétrique | Vert | Vert | Vert | Vert | Vert | Vert | Vert | Vert | Vert | Vert | Vert | Vert | Vert | Vert | Vert | Vert | Vert | Vert | Vert |
| Déformation thorax (chapelet costal, sillon de Harrison) | Vert | Vert | Vert | Vert | Vert | Vert | Vert | Vert | Vert | Vert | Vert | Vert | Vert | Vert | Vert | Vert | Vert | Vert | Vert |
| Scoliose | Vert | Vert | Vert | Vert | Vert | Vert | Vert | Vert | Vert | Vert | Vert | Vert | Vert | Vert | Vert | Vert | Vert | Vert | Vert |
| Gonfiement des poignets et genoux (bourelets rachitiques) | Vert | Vert | Vert | Vert | Vert | Vert | Vert | Vert | Vert | Vert | Vert | Vert | Vert | Vert | Vert | Vert | Vert | Vert | Vert |
| Doigts effilés | Vert | Vert | Vert | Vert | Vert | Vert | Vert | Vert | Vert | Vert | Vert | Vert | Vert | Vert | Vert | Vert | Vert | Vert | Vert |

3.3. Application au cas archéologique

La lecture du guide de diagnostic appliqué à notre spécimen archéologique (FAO90_1296) permet d'exclure certaines pathologies :

- Ostéopétrose maligne : il n'y a pas d'ostéite visible sur les os maxillaire et mandibulaire qui est un signe retrouvé chez tous les patients.
- Noma : il n'y a pas de destruction des tissus osseux pouvant expliquer l'exfoliation des dents.
- Molar Incisor Malformation : il n'y a pas d'hypoplasie amélaire au niveau du tiers cervical des incisives maxillaires.

La particularité du cément sur les racines des dents de notre individu peut être le signe d'une hypocémentose. En suivant cette hypothèse, le diagnostic d'un syndrome de Coffin-Lowry peut être suspecté, cet élément se rajouterait aux racines effilées et aux anomalies de la cage thoracique. Cependant elle n'explique pas les lésions osseuses de type ostéomyélite. De même l'hypophosphatasie ne peut être totalement exclu en raison de l'absence de nombreuses parties du squelette de notre spécimen FAO90_1296.

La maladie systémique ayant le plus de correspondance avec notre cas archéologique est le rachitisme :

- les deux dentures sont atteintes,
- la lyse osseuse est visible au niveau des molaires définitives qui ont les racines dénudées,
- les porosités au niveau de la corticale des os laissent à penser à de l'ostéoporose,
- les tuméfactions osseuses au niveau des côtes pourraient correspondre au chapelet costal.

La présence d'un *genu valgum*, très caractéristique, aurait pu conforter cette hypothèse mais les membres inférieurs de l'individu n'ont pas été retrouvés. L'âge de l'enfant a été évalué par les anthropologues grâce à l'âge dentaire, les autres éléments osseux disponibles n'étant pas suffisant pour être exploités (5). Par conséquent il n'est pas possible de déterminer si l'enfant était atteint d'un retard de croissance.

Un examen radiologique des mâchoires pourrait s'il révèle un volume pulpaire augmenté appuyer un peu plus cette théorie. En revanche les tuméfactions visibles sur le radius ne correspondent pas tout à fait aux bourrelets rachitiques qui se trouvent généralement plus aux extrémités osseuses. Des racines grêles et une hypocémentose ont été précédemment décrits dans la littérature (28). Ce nouvel élément conforte notre hypothèse diagnostique.

3.4. Comparaison à la littérature

Les cas archéologiques de rachitisme sont nombreux dans la littérature. Plusieurs auteurs ont recherché les facteurs de risque pouvant expliquer cette forte prévalence, parmi eux Brickley *et al.* ont étudié les conditions de vie d'une population de Birmingham du 18^{ème} et 19^{ème} siècles, ce qui correspond à la même période et la même localisation (Angleterre) que notre spécimen FAO90_1296 (31). Les facteurs les plus récurrents sont listés ci-dessous :

- L'environnement urbain et sa pollution n'apportant qu'une luminosité réduite aux habitants (31–33),
- La malnutrition et l'allaitement prolongé n'offrant pas les quantités suffisantes de vitamine D (31,34),
- Le milieu socio-économique discriminant les plus défavorisés qui sont contraints de travailler dans les usines ou de rester confinés à l'intérieur faute d'avoir des vêtements suffisamment chaud. Les familles les plus aisées peuvent, quant à elles, partir en vacances dans les zones plus rurales (31,32). En revanche, l'aristocratie n'est pas totalement épargnée, comme le démontre les cas de rachitisme retrouvés dans la famille de Medicis, ce qui est expliqué en partie par les vêtements épais et le maquillage limitant l'exposition au soleil (35).
- L'origine ethnique a aussi son importance, car les peaux noires sont plus résistantes aux ultra-violets (33).

Il ne serait alors pas surprenant que notre individu, qui est issu d'un milieu défavorisé, ait pu être atteint de rachitisme. De plus dans la collection archéologique dont est issu notre spécimen, 35 individus sont atteints de rachitisme parmi lesquels on retrouve 26 enfants (3).

Pour prévenir une carence en vitamine D des recommandations d'un minimum de deux heures d'exposition solaire par semaine et d'une alimentation apportant au moins 200 UI par jour de vitamine D ont été établies (36,37). De nos jours, les pays les plus exposés au rachitisme sont les pays d'Asie, d'Afrique et du Moyen-Orient. On note une recrudescence de la maladie dans les pays à revenus élevés pouvant être expliquée par l'augmentation des minorités et des populations réfugiées et immigrées. Pour contrer cette évolution, différentes stratégies préventives sont mises en place comme l'enrichissement de l'alimentation en vitamine D (par le biais du lait par exemple), la supplémentation médicamenteuse ou encore un programme de vaccination (38).

Cependant, malgré le nombre de cas recensé dans la littérature, aucun ne présentait d'exfoliation dentaire précoce. A cela s'ajoute une étude récente ne démontrant pas d'association entre une carence en vitamine D et des troubles dentaires (39). Cela nous laisse supposer, que contrairement à ce que nous avons mentionné précédemment les manifestations cliniques ne seraient pas totalement identiques selon l'étiologie du rachitisme. Les exfoliations dentaires seraient exclusivement retrouvées dans les cas de rachitisme hypophosphatémique. Un individu du Paléolithique supérieur (XII^e millénaire avant J.C.) a été retrouvé dans les grottes de l'Arene Candide en Italie et présente les signes caractéristiques de rachitisme. En vue de la localisation très ensoleillée, une carence en vitamine D semble peu probable et oriente le diagnostic vers un rachitisme hypophosphatémique. La mandibule de cet individu a été retrouvée avec une seule dent manquante dont on ne sait si l'exfoliation a été *ante* ou *post-mortem*. D'autres causes possibles sont évoquées telles que l'hypophosphatasie (40).

Une autre étude décrit le cas d'un enfant âgé d'environ 3-5 mois retrouvé en Afrique du Sud à Byneskranskop. Le squelette est daté de l'Holocène moyen (4820 ± 90 BP). Sa denture est composée de 11 dents déciduales dont aucune n'a encore fait son éruption. L'examen des ossements révèle plusieurs anomalies dont un épaississement de l'os supra-orbitaire et une distance inter-orbitaire augmentée. Les côtes et les os longs présentent un élargissement au niveau de leurs extrémités, une corticale rugueuse et irrégulière associée à des porosités. Les jambes sont arquées. Ces signes corroborent notre guide de diagnostic. Cependant, en raison du décès très prématuré de cet individu, aucune exfoliation précoce n'a pu être observée. Un signe non retrouvé dans notre revue de la littérature est une encoche, très légère, au niveau de la couronne d'une canine mandibulaire pouvant correspondre à une

hypoplasie amélaire. Les auteurs ont conclu à un rachitisme. L'origine carenciel survient rarement avant le sixième mois, donc pour ce cas le diagnostic d'un rachitisme hypophosphatémique est plus probable. D'autres diagnostics différentiels peuvent expliquer une partie des symptômes (syphilis, hypervitaminose A, maladie de Caffey ou hyperostose corticale infantile) (41).

Concernant les pathologies initialement évoquées par Tania Kausmally pour notre spécimen FAO90_1296, aucune exfoliation des dents n'a été rapportée chez des personnes atteintes de brucellose. En revanche, Javali *et al.* ont décrit un cas présentant des mobilités dentaires modérées à sévères dans les secteurs postérieurs, associées à des poches parodontales et une inflammation gingivale généralisée malgré une relative bonne hygiène bucco-dentaire (13). Cette parodontite juvénile est souvent le signe d'une pathologie sous-jacente. Par la suite, la perte rapide de poids et les douleurs abdominales ont conduit les médecins à réaliser d'avantage d'exams complémentaires. Une tuberculose abdominale chronique est alors diagnostiquée. Les signes dentaires ont été les signes d'appel à l'origine d'investigations plus poussées. Il est important de souligner que les auteurs décrivent l'implication dentaire comme étant exceptionnelle et qu'il s'agit dans ce cas d'une tuberculose extra-pulmonaire. Notre individu archéologique présente des lésions osseuses qui se situent au niveau des côtes et qui correspondraient donc plutôt à une tuberculose pulmonaire. En revanche il est probable qu'il y ait eu une association entre un rachitisme et une tuberculose fréquemment retrouvés par le passé. Plusieurs études ont rapporté une susceptibilité augmentée aux co-infections notamment respiratoires lors des phases actives du rachitisme (26,42,43). Un lien de causalité n'est à ce jour pas démontré mais il serait plausible que le déficit en vitamine D contribue à diminuer la réponse immunitaire (26).

CONCLUSIONS

Cette revue de la littérature a permis de mettre en évidence 19 pathologies et syndromes associés aux exfoliations dentaires précoces chez l'enfant. Les symptômes répertoriés ont permis d'élaborer deux guides de diagnostic pour les chirurgiens-dentistes et les anthropologues.

Face à des exfoliations dentaires précoces, le chirurgien-dentiste est amené à réaliser une anamnèse et un examen clinique plus poussés à la recherche de l'une de ces pathologies et à adresser le patient à un centre de maladies rares, à son médecin généraliste ou à son pédiatre. Pour l'anthropologue il s'agit d'un signe supplémentaire à prendre en compte pour l'émission d'une hypothèse diagnostique chez les individus issus de séries archéologiques.

Pour le spécimen FAO90_1296, le rachitisme hypophosphatémique est une nouvelle hypothèse diagnostique qui est mise en évidence et qui permet également de donner moins de crédit aux hypothèses de la tuberculose ou de la brucellose émises par Tania Kausmally. Ces deux dernières hypothèses suggèrent que les exfoliations dentaires précoces seraient liées à une autre pathologie concomitante non diagnostiquée.

BIBLIOGRAPHIE

1. Ripa LW, Leske GS, Sposato AL, Simon GA, Moresco TV. Chronology and Sequence of Exfoliation of Primary Teeth. *J Am Dent Assoc.* 1982 Oct;105(4):641–4.
2. Hartsfield JK. Premature Exfoliation of Teeth in Childhood and Adolescence. *Adv Pediatr.* 1994;41:453–70.
3. Kausmally T. St. Bride's Lower (post-medieval) [Internet]. Museum of London. [cited 2019 Jan 9]. Available from: <https://www.museumoflondon.org.uk/collections/other-collection-databases-and-libraries/centre-human-bioarchaeology/osteological-database/post-medieval-cemeteries/st-brides-lower-post-medieval>
4. DeWitte SN, Hughes-Morey G, Bekvalac J, Karsten J. Wealth, health and frailty in industrial-era London. *Ann Hum Biol.* 2016 May 3;43(3):241–54.
5. Powers N. Human osteology method statement. 2012; Available from: <https://www.museumoflondon.org.uk/application/files/4814/5633/5269/osteology-method-statement-revised-2012.pdf>
6. Maresh M. Measurements from roentgenograms. In: *Human growth and development.* Springfield: C.C. Thomas; 1970. p. 155–200.
7. Gustafson G, Koch G. Age Estimation Up to 16 Years of Age Based on Dental Development. *Odontol Revy.* 1974 Feb;25(3):297–306.
8. Moorrees CFA, Fanning EA, Hunt EE. Age Variation of Formation Stages for Ten Permanent Teeth. *J Dent Res.* 1963 Nov;42(6):1490–502.
9. Scheuer L, Black S. *Developmental juvenile osteology.* Elsevier Masson. 2000.
10. Lewis A., Garn SM. The relationship between tooth formation and other maturational factors. *Angle Orthod.* 1960;30:70–7.
11. Gilmore CC, Weaver TD. Comparative perspective on antemortem tooth loss in Neandertals. *J Hum Evol.* 2016 Mar;92:80–90.
12. Moulis E, Thierrens CFD, Goldsmith M-C, Torres J-H. Anomalies de l'éruption. *Encyclopédie médico-chirurgicale.* 2002;
13. Javali MA, Patil V, Ayesha H. Periodontal disease as the initial oral manifestation of abdominal tuberculosis. *Dent Res J.* 2012 Sep;9(5):634–7.
14. Piette E, Goldberg M. La dent normale et pathologique. Broché. De Boeck Supérieur; 2001. 267–273 p.

15. Bigeard L, Obry-Musset A, Helms M, Fabien V. Eruption: mécanismes, chronologie, anomalies. *J Odonto-Stomatol Pediatr*. 1997;22:99–108.
16. Choukroune C. Altérations de l'éruption dans le cadre d'anomalies systémiques et génétiques : guide clinique Tooth eruption troubles associated with systemic and genetic diseases: clinical guide. *Tooth Erupt Troubl Assoc Syst Genet Dis Clin Guide*. 2017 Jul;51(3):347–60.
17. Wang X-P. Tooth Eruption without Roots. *J Dent Res*. 2013 Mar;92(3):212–4.
18. Berkovitz B. Le mécanisme de l'éruption dentaire : bilan des recherches et des théories actuelles. *Rev Orthopédie Dento-Faciale*. 1990 Mar;24(1):13–32.
19. Hurme VO. Ranges of normalcy in the eruption of permanent teeth. *J Dent Child*. 1949;16(2):11–5.
20. Ministère des solidarités et de la santé, Ministère de l'enseignement supérieur, de la recherche et de l'innovation. Plan national maladie rares 2018-2022 [Internet]. [cited 2019 Feb 26]. Available from: https://solidarites-sante.gouv.fr/IMG/pdf/plan_national_maladies_rares_2018-2022.pdf
21. Witkop CJ. Hereditary defects of dentin. *Dent Clin North Am*. 1975 Feb;19(1):25–45.
22. Barron MJ, McDonnell ST, MacKie I, Dixon MJ. Hereditary dentine disorders: dentinogenesis imperfecta and dentine dysplasia. *Orphanet J Rare Dis*. 2008;3(1):31.
23. Shields ED, Bixler D, El-Kafrawy AM. A proposed classification for heritable human dentine defects with a description of a new entity. *Arch Oral Biol*. 1973 Apr;18(4):543-557.
24. La Dure-Molla M, Fournier B., Berdal A. Dentinogenèse imparfaite héréditaire et dysplasie dentinaire: révision de la classification. Available from: <http://ufr-paris-garanciere.fr/sites/default/files/files/Dentinogenese%20imparfaite%20héréditaire%20et%20dysplaxie%20dentinaire%20révision%20de%20la%20classification.pdf>
25. Verloes A. Orphanet: Syndrome de Witkop [Internet]. 2007 [cited 2019 Feb 18]. Available from: [https://www.orpha.net/consor/cgi-bin/Disease_Search.php?lng=FR&data_id=2102&Disease_Search_diseaseType=ORPHA&Disease_Search_diseaseGroup=2228&Maladie\(s\)/groupes%20de%20maladies=Syndrome-de-Witkop&title=Syndrome-de-Witkop&search=Disease_Search_Simple](https://www.orpha.net/consor/cgi-bin/Disease_Search.php?lng=FR&data_id=2102&Disease_Search_diseaseType=ORPHA&Disease_Search_diseaseGroup=2228&Maladie(s)/groupes%20de%20maladies=Syndrome-de-Witkop&title=Syndrome-de-Witkop&search=Disease_Search_Simple)
26. Ives R. Rare paleopathological insights into vitamin D deficiency rickets, co-occurring illnesses, and documented cause of death in mid-19th century London, UK. *Int J Paleopathol*. 2018 Dec;23:76–87.
27. Ichikawa S, Traxler EA, Estwick SA, Curry LR, Johnson ML, Sorenson AH, et al. Mutational survey of the PHEX gene in patients with X-linked hypophosphatemic rickets. *Bone*. 2008 Oct;43(4):663–6.

28. Foster BL, Ramnitz MS, Gafni RI, Burke AB, Boyce AM, Lee JS, et al. Rare Bone Diseases and Their Dental, Oral, and Craniofacial Manifestations. *J Dent Res*. 2014 Jul;93(7_suppl):7S-19S.
29. Huchet J-B. Approche ichnologique et taphonomique des altérations ostéolytiques dues aux insectes en contexte archéologique. In: *Manuel de taphonomie*. Errance. Collection Archéologique; 2014.
30. Geber J. Skeletal manifestations of stress in child victims of the Great Irish Famine (1845-1852): Prevalence of enamel hypoplasia, Harris lines, and growth retardation: Skeletal Stress in Child Victims of Famine. *Am J Phys Anthropol*. 2014 Sep;155(1):149–61.
31. Brickley M, Mays S, Ives R. An investigation of skeletal indicators of vitamin D deficiency in adults: Effective markers for interpreting past living conditions and pollution levels in 18th and 19th century Birmingham, England. *Am J Phys Anthropol*. 2007 Jan;132(1):67–79.
32. Redfern RC, DeWitte SN, Pearce J, Hamlin C, Dinwiddy KE. Urban-rural differences in Roman Dorset, England: A bioarchaeological perspective on Roman settlements: Urban-Rural Differences in Roman Dorset. *Am J Phys Anthropol*. 2015 May;157(1):107–20.
33. Angel JL, Kelley JO, Parrington M, Pinter S. Life stresses of the free Black community as represented by the First African Baptist Church, Philadelphia, 1823–1841. *Am J Phys Anthropol*. 1987 Oct;74(2):213–29.
34. Lewis ME. Life and death in a civitas capital: Metabolic disease and trauma in the children from late Roman Dorchester, Dorset. *Am J Phys Anthropol*. 2009 Dec 21;142(3):405–16.
35. Giuffra V, Vitiello A, Caramella D, Fornaciari A, Giustini D, Fornaciari G. Rickets in a High Social Class of Renaissance Italy: The Medici Children: Rickets in the Medici Children. *Int J Osteoarchaeol*. 2015 Sep;25(5):608–24.
36. Balasubramanian S, Ganesh R. Vitamin D deficiency in exclusively breast-fed infants. *Indian J Med Res*. 2008;6.
37. Specker B, Valanis B, Hertzberg V, Edwards N, Tsang R. Sunshine exposure and serum 25-hydroxyvitamin D concentrations in exclusively breast-fed infants. *Journal of Pediatrics*. 107:372–6.
38. Roth DE, Abrams SA, Aloia J, Bergeron G, Bourassa MW, Brown KH, et al. Global prevalence and disease burden of vitamin D deficiency: a roadmap for action in low- and middle-income countries. *Ann N Y Acad Sci*. 2018 Oct;1430(1):44–79.
39. Zerofsky M, Ryder M, Bhatia S, Stephensen CB, King J, Fung EB. Effects of early vitamin D deficiency rickets on bone and dental health, growth and immunity: Effects of early vitamin D deficiency rickets. *Matern Child Nutr*. 2016 Oct;12(4):898–907.
40. Formicola V. X-linked hypophosphatemic rickets: A probable upper paleolithic case. *Am J Phys Anthropol*. 1995 Dec;98(4):403–9.

41. Pfeiffer S, Crowder C. An ill child among mid-Holocene foragers of Southern Africa. *Am J Phys Anthropol.* 2004 Jan;123(1):23–9.
42. Mays S, Brickley M, Ives R. Growth and vitamin D deficiency in a population from 19th century Birmingham, England. *Int J Osteoarchaeol.* 2009 May;19(3):406–15.
43. Belderbos ME, Houben ML, Wilbrink B, Lentjes E, Bloemen EM, Kimpen JLL, et al. Cord Blood Vitamin D Deficiency Is Associated With Respiratory Syncytial Virus Bronchiolitis. *PEDIATRICS.* 2011 Jun 1;127(6):e1513–20.
44. Rezende KM, Canela AHC, Ortega AOL, Tintel C, Bonecker M, Rezende KM, et al. Chediak-Higashi Syndrome and Premature Exfoliation of Primary Teeth. *Braz Dent J.* 2013 Dec;24(6):667–70.
45. Delcourt-Debruyne EMC, Boutigny HRA, Hildebrand HF. Features of Severe Periodontal Disease in a Teenager With Chédiak-Higashi Syndrome. *J Periodontol.* 2000 May;71(5):816–24.
46. Ryan ME, Hopkins K, Wilbur R. Acute Necrotizing Ulcerative Gingivitis in Children With Cancer. *Arch Pediatr Adolesc Med.* 1983 Jun 1;137(6):592.
47. Canger EM, Celenk P, Devrim I, Yenisey M, Gunhan O. Intraoral Findings of Papillon-LeFevre Syndrome. *J Dent Child.* 2008;6.
48. Giansanti JS, Hrabak RP, Waldron CA. Palmar-plantar hyperkeratosis and concomitant periodontal destruction (Papillon-Lefèvre syndrome). *Oral Surg Oral Med Oral Pathol.* 1973 Jul;36(1):40–8.
49. Landow RK, Cheung H, Bauer M. Papillon-Lefèvre Syndrome. *Int J Dermatol.* 1983 Apr;22(3):177–9.
50. Upadhyaya JD, Pfundheller D, Islam MN, Bhattacharyya I. Papillon-Lefèvre syndrome: A series of three cases in the same family and a literature review. *Quintessence Int.* 2017 Oct;48(9):695–700.
51. Shah J, Goel S. Papillon-Lefevre syndrome: Two case reports. *Indian J Dent Res.* 2007 Oct 1;18(4):210.
52. Haneke E. The Papillon-Lefèvre syndrome: Keratosis palmoplantaris with periodontopathy: Report of a case and review of the cases in the literature. *Hum Genet.* 1979;51(1):1–35.
53. Tumen DS, Tumen EC, Gunay A, Lacin N, Cetin SG. The Typical Appearance and Cbct Images of the Patient with Papillon- Lefevre Syndrome: A Case Report. *J Int Dent Med Res.* 2015 Dec;8(3):128–32.
54. Cheung W. A mild form of hypophosphatasia as a cause of premature exfoliation of primaryteeth: report of two cases. *Pediatr Dent.* 1987 Apr;9(1):49–52.
55. Hu JC-C, Plaetke R, Mornet E, Zhang C, Sun X, Thomas HF, et al. Characterization of a family with dominant hypophosphatasia. *Eur J Oral Sci.* 2000 Jun;108(3):189–94.

56. Beumer J, Trowbridge HO, Silverman S, Eisenberg E. Childhood hypophosphatasia and the premature loss of teeth. *Oral Surg Oral Med Oral Pathol.* 1973 May;35(5):631–40.
57. Watanabe H, Umeda M, Seki T, Ishikawa I. Clinical and Laboratory Studies of Severe Periodontal Disease in an Adolescent Associated With Hypophosphatasia. A Case Report. *J Periodontol.* 1993 Mar;64(3):174–80.
58. Wei K, Xuan K, Liu Y, Fang J, Ji K, Wang X, et al. Clinical, pathological and genetic evaluations of Chinese patients with autosomal-dominant hypophosphatasia. *Arch Oral Biol.* 2010 Dec;55(12):1017–23.
59. Hollis A, Arundel P, High A, Balmer R. Current concepts in hypophosphatasia: case report and literature review. *Int J Paediatr Dent.* 2013 May;23:153–9.
60. Okawa R, Miura J, Kokomoto K, Kubota T, Kitaoka T, Ozono K, et al. Early exfoliation of permanent tooth in patient with hypophosphatasia. *Pediatr Dent J.* 2017 Dec;27(3):173–8.
61. Hughes SL, Parkes RC, Drage N, Collard M. Early tooth loss in children: a warning sign of childhood hypophosphatasia. *Dent Update.* 2017 Apr 2;44(4):317–21.
62. Wan J, Zhang L, Liu T, Wang Y. Genetic evaluations of Chinese patients with odontohypophosphatasia resulting from heterozygosity for mutations in the tissue-nonspecific alkaline phosphatase gene. *Oncotarget.* 2017 Aug 1;8(31):51569–77.
63. Feeney C, Stanford N, Lee S, Barry S. Hypophosphatasia and the importance of the general dental practitioner – a case series and discussion of upcoming treatments. *Br Dent J.* 2018 Jun;224(12):937–43.
64. Bruckner RJ, Rickles NH, Porter DR. Hypophosphatasia with premature shedding of teeth and aplasia of cementum. *Oral Surg Oral Med Oral Pathol.* 1962 Nov;15(11):1351–69.
65. Haliloglu B, Guran T, Atay Z, Abali S, Mornet E, Bereket A, et al. Infantile loss of teeth: odontohypophosphatasia or childhood hypophosphatasia. *Eur J Pediatr.* 2013 Jun;172(6):851–3.
66. Baab DA, Page RC, Ebersole JL, Williams BL, Scott CR. Laboratory studies of a family manifesting premature exfoliation of deciduous teeth. *J Clin Periodontol.* 1986 Aug;13(7):677–83.
67. Baab DA, Page RC, Morton T. Studies of a Family Manifesting Premature Exfoliation of Deciduous Teeth. *J Periodontol.* 1985 Jul;56(7):403–9.
68. Okawa R, Nakano K, Matsumoto M, Kawabata K, Ooshima T. Oral manifestations of patients with hypophosphatasia. *Pediatr Dent J.* 2012;22(2):155–62.
69. Plagmann H-C, Kocher T, Kuhrau N, Caliebe A. Periodontal manifestation of hypophosphatasia. A family case report. *J Clin Periodontol.* 1994 Nov;21(10):710–6.

70. Miyamoto E, Nakano K, Tamura K, Nomura R, Sasaki Y, Ooshima T. Clinical and microbiological evaluations of children with hypophosphatasia affected by periodontitis. *Pediatr Dent J.* 2007;17(1):84–92.
71. Igari K, Hozumi Y, Monma Y, Mayanagi H. A case of Coffin-Lowry syndrome with premature exfoliation of primary teeth. *Int J Paediatr Dent.* 2006 May;16(3):213–7.
72. Norderyd J, Aronsson J. Hypoplastic root cementum and premature loss of primary teeth in Coffin-Lowry syndrome: a case report. *Int J Paediatr Dent.* 2012 Mar;22:154–6.
73. Hartsfield JK, Hall BD, Grix AW, Kousseff BG, Salazar JF, Haufe SMW. Pleiotropy in Coffin-Lowry syndrome: Sensorineural hearing deficit and premature tooth loss as early manifestations. *Am J Med Genet.* 1993 Mar 1;45(5):552–7.
74. Lee H-S, Kim S-H, Kim S-O, Lee J-H, Choi H-J, Jung H-S, et al. A new type of dental anomaly: molar-incisor malformation (MIM). *Oral Surg Oral Med Oral Pathol Oral Radiol.* 2014 Jul;118(1):101-109.e3.
75. Faibis S, Widmer R, Sapir S, Peretz B, Shapira J. Meningococcal septicaemia and dental complications: a literature review and two case reports. *Int J Paediatr Dent.* 2005 May;15(3):213–9.
76. Zaromb A, Chamberlain D, Schoor R, Almas K, Blei F. Periodontitis as a Manifestation of Chronic Benign Neutropenia. *J Periodontol.* 2006 Nov;77(11):1921–6.
77. Kamma JJ, Lygidakis NA, Nakou M. Subgingival microflora and treatment in prepubertal periodontitis associated with chronic idiopathic neutropenia. *J Clin Periodontol.* 1998 Sep;25(9):759–65.
78. Sarat G, Priyanka N, Prabhat MPV, Raja Lakshmi C, Bhavana SM, Ayesha Thabusum D. Hypophosphatemic Rickets in Siblings: A Rare Case Report. *Case Rep Dent.* 2016;2016:1–8.
79. Prabhu N, Alexander S, Cameron A, Wong P. Erythromelalgia Presenting with Premature Exfoliation of Primary Teeth: A Diagnostic Dilemma. *Pediatr Dent.* 2012 Oct;34(5):422–6.
80. Wiebe CB, Silver JG, Larjava HS. Early-Onset Periodontitis Associated With Weary-Kindler Syndrome: A Case Report. *J Periodontol.* 1996 Oct;67(10):1004–10.
81. Masipa JN, Baloyi AM, Khammissa RAG, Altini M, Lemmer J, Feller L. Noma (Cancrum Oris): A Report of a Case in a Young AIDS Patient with a Review of the Pathogenesis. *Head Neck Pathol.* 2013 Jun;7(2):188–92.
82. Fardaei M, Ghaderi F, Hekmat S, Ghaderi R. MSX1 Mutation in Witkop Syndrome; A Case Report. *Iran J Med Sci.* 2013 Jun 1;38(2):191–4.
83. Martin MD, Williams BJ, Charleston JD, Oda D. Spontaneous exfoliation of teeth following severe elemental mercury poisoning: case report and histological investigation for mechanism. *Oral Surg Oral Med Oral Pathol Oral Radiol Endodontology.* 1997 Nov;84(5):495–501.

84. Barber S, Day P, Judge M, Toole EO, Fayle S. Variant Carvajal syndrome with additional dental anomalies. *Int J Paediatr Dent*. 2012 Sep;22:390–6.
85. Angelopoulou MV, Kontogiorgos E, Emmanouil D. Congenital Adrenal Hyperplasia: A Case Report With Premature Teeth Exfoliation and Bone Resorption. *Pediatrics*. 2015 Jun 1;135(6):e1524–9.
86. Wesley RK, Wysocki GP, Mintz SM, Jackson J. Dentin dysplasia Type I. *Oral Surg Oral Med Oral Pathol*. 1976 Apr;41(4):516–24.
87. Petrone JA, Noble ER. Dentin Dysplasia Type I: A Clinical Report. *J Am Dent Assoc*. 1981 Dec;103(6):891–3.
88. Shankly PE, Mackie IC, Sloan P. Dentinal dysplasia type I: report of a case. *Int J Paediatr Dent*. 1999;6.
89. Pintor A, Alexandria A, Marques A, Abrahao A, Guedes F, Primo L. Histological and Ultrastructure Analysis of Dentin Dysplasia Type I in Primary Teeth: A Case Report. *Ultrastruct Pathol*. 2015 Jul 4;39(4):281–5.
90. Naik S, Vivek CJ, Shashibhushan KK, Subba Reddy VV. Radicular Dentin Dysplasia: Case Reports of Two Siblings. *Int J Clin Dent*. 2016 Apr;9(2):141–8.
91. Bjorvatn K, Gilhuus-Moe O, Aarskog D. Oral aspects of osteopetrosis. *Eur J Oral Sci*. 1979 Aug;87(4):245–52.
92. Regen A, Nelson LP, Woo S-B. Dental Manifestations associated with Seckel syndrome Type II: A case report. *Pediatr Dent*. 2010 Oct;32(5):445–50.

ANNEXES

Annexe 1 : Articles avec texte intégral non disponible

- Su, J.-M., Li, Y., Ye, X.-W., Wu, Z.-F. **Oral findings of hypophosphatemic vitamin D-resistant rickets: Report of two cases** (2007) *Chinese Medical Journal*, 120 (16), pp. 1468-1470.
- Day, P., Cole, B., Welbury, R. **Coffin-Lowry syndrome and premature tooth loss: A case report** (2000) *Journal of Dentistry for Children*, 67 (2), pp. 148-149.
- Ramer, M., Basta, R., Fisher, K. **Childhood hypophosphatasia. A case report.** (1997) *The New York state dental journal*, 63 (5), pp. 36-39.
- Russell, K., Yacobi, R. **Generalized odontodysplasia concomitant with mild hypophosphatasia--a case report.** (1993) *Journal (Canadian Dental Association)*, 59 (2), pp. 187-190.
- Coudert, B., Deloup, P.L. **Premature loss and persistence of milk teeth beyond normal age [Perte prématrice et persistance au-dela de l'âge normal des dents lactéales.** (1977) *Cahiers d'odonto-stomatologie*, 9 (4), pp. 157-160.
- Legault, J.V., Diner, M.H. **Premature exfoliation of mandibular primary central incisors: report of a case.** (1975) *ASDC journal of dentistry for children*, 42 (1), pp. 47-48.
- Gardner, D.G., Johnson, R.H. **Premature exfoliation of the teeth with hyperkeratosis of the palms and soles: Papillon-Lefèvre syndrome.** (1973) *Journal of the Canadian Dental Association*, 39 (11), pp. 797-800.
- Donoff, R.B., Guralnick, W.C. **Premature deciduous tooth loss in hypophosphatasia.** (1970) *Journal of oral surgery (American Dental Association : 1965)*, 28 (7), pp. 501-505.
- Ansari G¹, Reid JS. **Dentinal dysplasia type I: review of the literature and report of a family.** *ASDC J Dent Child*. 1997 Nov-Dec;64(6):429-34.
- Idon PI¹, Olasoji HO, Fusami MA. **Papillon-lefevre syndrome: review of literature and report of three cases in the same family.** *Niger Postgrad Med J*. 2015 Mar;22(1):75-82.

Annexe 2 : Grille de lecture des articles sélectionnés pour lecture complète

| Articles | Niveau de preuve | Maladie | Patient | Exfoliation précoce | Autres symptômes | Autres symptômes (non attribués) | Diagnostic positif | Diagnostic différentiel | Exclu? |
|---|------------------|----------------------------------|--|--|--|----------------------------------|-------------------------|-------------------------|--------|
| Igari, K., Y. Hozumi, Y. Monma, and H. Mayanagi. "A Case of Coffin-Lowry Syndrome with Premature Exfoliation of Primary Teeth." <i>International Journal of Paediatric Dentistry</i> 16, no. 3 (May 2006): 213-17. https://doi.org/10.1111/j.1365-263X.2006.00698.x . | C | Coffin-Lowry | <ul style="list-style-type: none"> - Garçon - 5 ans et 2 mois (1ère visite) - 8 ans et 2 mois (2ème visite) - Japonais | <ul style="list-style-type: none"> - Denture déciduale - A 3ans: 52, 51, 61, 62, 71, 72, 81, 82 - A 4 ans: 53, 63, 83, 54 - Denture permanente - Mobilité de 11, 21 (racines courtes) - Lyse alvéolaire a/n incisives mandibulaires <p>Autres remarques:</p> <ul style="list-style-type: none"> - Exposition radiculaire avant résorption radiculaire rapide et exfoliation - Retard d'éruption de 16 (pas sur arcade à 8 ans) | <ul style="list-style-type: none"> - Dents déciduales et permanentes de petites tailles - Eruption précoces de 71,81 (à 4mois) - Persistance de 55,75,85 à 8ans - Yeux anti-mongoloïdes - Hypertélorisme - Héli-hypoplasie - Oreilles protubérantes - Narines retroussées - Nez large - lèvres éversées - Retard moteur - Doigts éfilés - Taux PA et de calcium normaux | | - Cliniques | - Syndrome de Williams | |
| Cheung, WaSham. "A Mild Form of Hypophosphatasia as a Cause of Premature Exfoliation of Primaryteeth: Report of Two Cases," n.d., 4. | C | Hypophosphatasie | <ul style="list-style-type: none"> - Fille - 15 mois - Caucasienne | <ul style="list-style-type: none"> - Denture déciduale - A 12 et 14 mois: 71, 81 <p>Autres remarques:</p> <ul style="list-style-type: none"> - Pas de rhizalyse des dents exfoliées - Exfoliation accompagné de hémorragie mineure - Mobilité précédant la chute | <ul style="list-style-type: none"> - Mobilité modérée des autres incisives à 2ans - 2 dosages urinaires PEA élevés - Taux PA bas | | - Paraclinique: dosages | | |
| | | | <ul style="list-style-type: none"> - Fille - 21 mois - Causienne | <ul style="list-style-type: none"> - dDnture déciduale - 71, 81 <p>Autres remarques:</p> <ul style="list-style-type: none"> - Pas de rhizalyse des dents exfoliées - Hypocémentose | <ul style="list-style-type: none"> - 2 dosages urinaires PEA élevés - Taux PA bas | | | | |
| Lee, Hyo-Seol, Soo-Hyun Kim, Seong-Oh Kim, Jae-Ho Lee, Hyung-Jun Choi, Han-Sung Jung, and Je Seon Song. "A New Type of Dental Anomaly: Molar-Incisor Malformation (MIM)." <i>Oral Surgery, Oral Medicine, Oral Pathology and Oral Radiology</i> 118, no. 1 (July 2014): 101-109.e3. https://doi.org/10.1016/j.oooo.2014.03.014 . | C | Molar-incisor malformation (MIM) | <ul style="list-style-type: none"> - Garçon - 5 ans (1ere visite) - 9ans et 11 mois (2eme visite + panoramique) | <ul style="list-style-type: none"> - Denture déciduale - 85, 55 (perte espace bloquant éruption 45 et 15) | <ul style="list-style-type: none"> - Encoche amélaire cervicale vestibulaire : 11, 21 - Hypoplasies racines « divergentes »: 16, 26, 75, 85 - Aplasies radiculaires: 36, 46 - Chambre pulpaire réduite - Mésialisation 46 (rhizalyse racine discale de 85, bloquant l'éruption de 45) - Distalisation 36 (bloque l'éruption de 37) - Fermeture de l'espace de la futur 25/15 - Lésion carieuse 36, 46 - Lésions cérébrales lié à une dystocie | | Clinique | | |
| | | | <ul style="list-style-type: none"> - Fille - 8 ans - 9 ans (2eme visite) | <ul style="list-style-type: none"> - Denture déciduale - 55, 65 (fermeture de l'espace) | <ul style="list-style-type: none"> - Encoche amélaire cervical des couronnes de 11, 21 - Hypoplasie/aplasie racines: 16, 26, 36, 46 racines - Rhizalyse racine distale de 55, 75, 85 - Chambre pulpaire réduites - méningite bactérienne M2 - Classe III squelettiques (ttt ortho) | | | | |
| | | | <ul style="list-style-type: none"> - Fille - 9 ans | <ul style="list-style-type: none"> - Denture déciduale - 55 | <ul style="list-style-type: none"> - Encoche amélaire vestibulaire cervicale 11, 21 - Hypoplasie/aplasie racine: 16, 26, 36, 46 - Chambre pulpaire réduite de 16, 26, 36, 46 - Position ectopie médiale 26, 36 - Mésialisation 16 - <i>Spina bifida</i> - Méningomyélocèle - Paralysie cérébrale - Classe III squelettique | | | | |

| | | | | | | | | | |
|--|---|---|---|--|--|--|--|---|--|
| <p>Ryan, Michael E. "Acute Necrotizing Ulcerative Gingivitis in Children With Cancer." <i>Archives of Pediatrics & Adolescent Medicine</i> 137, no. 6 (June 1, 1983): 592. https://doi.org/10.1001/archpedi.1983.02140320068015.</p> | C | Cancer (avec gingivite ulcéro-nécrotique aiguë) | <ul style="list-style-type: none"> - 1 an et 3 mois - 5 ans et 11 mois (1ère visite) - 6 ans et 10 - 17 ans et 1 - 10 ans et 1 - 7 ans et 4 - 10 ans et 10 - 17 ans et 8 - 3 ans et 10 - 17 ans | <ul style="list-style-type: none"> - 5 dents temporaires - 1 dent déciduale (1ère visite) - 4 dents temporaires (2ème visite) - 2 dents permanentes - 1 dent permanente - 3 dents temporaires - 3 dents permanentes - 2 dents permanentes - 4 dents temporaires - 6 dents permanentes | <ul style="list-style-type: none"> - Lymphome non Hodgkinien - Leucémie myélocytaire aiguë - Histiocytose maligne - Leucémie lymphocytaire aiguë - Leucémie lymphocytaire aiguë - Lymphome non Hodgkinien - Leucémie lymphocytaire aiguë - Maladie d'Hodgkin | <ul style="list-style-type: none"> - Gencives douloureuses (9/18) et saignements (7/18) - Halitose (6/18) - Hypersialie (2/18) - Fièvre (liée à d'autres infection) 14/18 - Adénopathies cervicales (3/18) - Poids sous le 3ème percentile (7/15) - Neutropénie | <ul style="list-style-type: none"> - Inflammation de la gencive entraînant une destruction ulcéreuse de la gencive marginale, des crêtes ou des papilles interdentaires. - Précédée par une autre infection ou une baisse du système immunitaire | <ul style="list-style-type: none"> - Noma ou cancrum orsi (si os exposé ou destruction des tissus de la face) - Angine de Vincent (atteinte du palais mou et des tonsilles) | |
| <p>Hu, Jan C.-C., Rosemary Plaetke, Etienne Mornet, Chuhua Zhang, Xiaoling Sun, Huw F. Thomas, and James P. Simmer. "Characterization of a Family with Dominant Hypophosphatasia." <i>European Journal of Oral Sciences</i> 108, no. 3 (June 2000): 189-94. https://doi.org/10.1034/j.1600-0722.2000.108003189.x.</p> | C | Hypophosphatasie | <ul style="list-style-type: none"> - Fille - 6 ans - Jumeaux | <ul style="list-style-type: none"> - Denture déciduale - 63, 81 (extraites pour hypermobilité) <p>Autres remarques:</p> <ul style="list-style-type: none"> - Absence de cément sur la racine | <ul style="list-style-type: none"> - Hypoplasie de l'émail - PLP élevé - Taux urinaire PEA élevé | | <ul style="list-style-type: none"> - Clinique - Ou - Paraclinique: 2 test avec valeurs en dehors des normes | | |
| <p>Rezende, Karla Mayra, Alfredo Hiram Carrillo Canela, Adriana Oliveira Lira Ortega, Claudia Tintel, Marcelo Bonecker, Karla Mayra Rezende, Alfredo Hiram Carrillo Canela, Adriana Oliveira Lira Ortega, Claudia Tintel, and Marcelo Bonecker. "Chediak-Higashi Syndrome and Premature Exfoliation of Primary Teeth." <i>Brazilian Dental Journal</i> 24, no. 6 (December 2013): 667-70. https://doi.org/10.1590/0103-6440201302258.</p> | C | Chediak-higashi syndrome | <ul style="list-style-type: none"> - Garçon - 5 ans (1ère visite + panoramique) - 7 ans (2ème visite + panoramique) - 10 ans (3ème visite + panoramique) | <ul style="list-style-type: none"> - Denture déciduale - 51, 61, 64, 84 (1ère visite) - Pas de support osseux 74 (1ère visite) - 65 - Rhyzalyze et perte support osseux 55 - Denture permanente - 36, 46 (extraites pour hypermobilité) - Peu de support osseux 12, 11, 21, 22 <p>Autres remarques:</p> <ul style="list-style-type: none"> - Résorption osseuse généralisée et sévère et perte d'attache - Mobilité sévère de toutes les dents déciduales - Inflammation gingivale (tuméfaction et saignements provoqués) | <ul style="list-style-type: none"> - Douleurs à la mastication - Hypochromie de la peau - Dépigmentation des cheveux et des yeux (albinisme partiel) - Grosses inclusions intracytoplasmiques des érythrocytes, lymphocyte et neutrophile | | <ul style="list-style-type: none"> - Clinique - ET - Inclusion de granules dans les cellules | | |

| | | | | | | | | | |
|---|---|------------------|--|--|--|--|--|--|--|
| <p>Beumer, John, Henry O. Trowbridge, Sol Silverman, and Eugene Eisenberg. "Childhood Hypophosphatasia and the Premature Loss of Teeth." Oral Surgery, Oral Medicine, Oral Pathology 35, no. 5 (May 1973): 631-40. https://doi.org/10.1016/0030-4220(73)90028-5.</p> | C | Hypophosphatasie | <ul style="list-style-type: none"> - Fille (DD) - 1 ans 9 mois (1ere visite) - 8 ans (2eme visite) - | <ul style="list-style-type: none"> - Denture deciduale - Entre 2ans - 2ans 5mois: 61, 71, 72, 81, 82 | <ul style="list-style-type: none"> - Os arqués (<i>genu varum</i>, difficulté de la marche) - Lésion squelettique - Retard du développement moteur - Taux PEA urinaire élevée - Taux PA sérique bas | <ul style="list-style-type: none"> - dent « extrudée » avant exfoliation - Pas/peu de rhizalyse avant exfoliation - Hypocémentose/aplasie cémentaire, ostéodentine radulaire - Volume pulpaire augmenté sur les incisives et quelques molaires déciduales - Lyse osseuse généralisée légère | | | |
| | | | <ul style="list-style-type: none"> - Fille (PT) - 11 mois (1ere visite) - 7 ans 6mois (2eme visite) | <ul style="list-style-type: none"> - Denture deciduale - Entre 11mois - 1an 11mois: 61, 62, 71, 72, 81, 82 | <ul style="list-style-type: none"> - Taux PEA urinaire élevée - Taux PA sérique bas | | | | |
| | | | <ul style="list-style-type: none"> - Fille. (CT) - 13 mois (1ere visite) - 7 ans 6 mois (2eme visite) | <ul style="list-style-type: none"> - Denture deciduale - Entre 1an 1mois - 2ans 2mois: 61, 71, 72, 81, 82 | <ul style="list-style-type: none"> - Taux PEA urinaire élevée - Taux PA sérique bas | | | | |
| | | | <ul style="list-style-type: none"> - Garçon (CP) - 10 mois (1ere visite) - 5 ans (2eme visite) | <ul style="list-style-type: none"> - Denture deciduale - Entre 10mois - 3ans 6mois: 51, 52, 53, 61, 62, 63, 71, 72, 81, 82, 83 | <ul style="list-style-type: none"> - os arqués (<i>genu varum</i>, difficulté de la marche) - Retard développement moteur - Taux PEA urinaire élevée - Taux PA sérique bas | | | | |
| | | | <ul style="list-style-type: none"> - Garçon (MF) - 2 ans (1ere visite) - 11 ans (2eme visite) | <ul style="list-style-type: none"> - Denture deciduale - Entre 2ans - 3ans 4mois: 51, 61, 62, 71, 72, 81, 82 | <ul style="list-style-type: none"> - lésions squelettiques - Taux PEA urinaire élevée - Taux PA sérique bas | | | | |
| | | | <ul style="list-style-type: none"> - Garçon (AD) - 1 ans 6mois (1er visite) - 3 ans 6 mois (2eme visite) | <ul style="list-style-type: none"> - Denture deciduale - Entre 1an 6mois - 2ans: 71, 72, 81, 82 | <ul style="list-style-type: none"> - os arqués (<i>genu varum</i>, difficulté de la marche) - Lésions squelettiques - Retard du développement moteur - Taux PEA urinaire élevée - Taux PA sérique bas | | | | |
| | | | <ul style="list-style-type: none"> - Garçon (CS) - 1 ans 10 mois (1ere visite) - 11 ans (2eme visite) | <ul style="list-style-type: none"> - Denture deciduale - Entre 1ans 10mois - 5ans: 51, 52, 61, 62, 63, 65, 71, 72, 73, 74, 81, 82, 83, 84 | <ul style="list-style-type: none"> - Taux PEA urinaire élevée - Taux PA sérique bas | | | | |
| <p>Watanabe, Hisashi, Makoto Umeda, Tomoko Seki, and Isao Ishikawa. "Clinical and Laboratory Studies of Severe Periodontal Disease in an Adolescent Associated With Hypophosphatasia. A Case Report." Journal of Periodontology 64, no. 3 (March 1993): 174-80. https://doi.org/10.1902/jop.1993.64.3.174.</p> | C | Hypophosphatasie | <ul style="list-style-type: none"> - Garçon - 15 ans 6mois (1ere visite) | <ul style="list-style-type: none"> - Denture deciduale - Entre 2ans - 6ans: 51, 61, 52, 62, 54, 64, 71, 71, 73, 81, 82, 83, 85 - Denture permanente: - Parodontite généralisée sévère - 36: récession gingivale + poche parodontale; mobilité 3, peu de tartre (extraction) - 16, 46 : lyse osseuse (extraction) Autres remarques: - Extraction d'autre dents déciduales - A 15ans: inflammation gingivale papille et gencive marginale (tuméfaction, érythémateuse), | <ul style="list-style-type: none"> - 1ere éruption a 10mois - Lésions squelettique - Retard de croissance, extrémités courtes - <i>Genu valgum</i> (jambes arquées) - Taux urinaire PEA élevé - Taux PA sérique bas - Taux créatine phosphokinase élevé - Taux urinaire taurine bas - taux urinaire d'acide glutamique élevé - Taux 1-méthylhistidine bas - Taux Anticorps (IgG) élevé titrant P.Gingivalis) - Taux leucocyte PN basophiles élevés - Taux lymphocyte CD2, 3, 4 bas (suppression fonctions immunitaires) - Taux NK élevé (inflammation -> persistance de l'infection bactérienne | <ul style="list-style-type: none"> - Clinique - ET - Paraclinique: dosage PEA et PA | | | |

| | | | | | | | | | |
|--|---|--|---|--|---|--|--|---|--|
| Miyamoto, Eriko, Kazuhiko Nakano, Kiyoko Tamura, Ryota Nomura, Yumi Sasaki, and Takashi Ooshima. "Clinical and Microbiological Evaluations of Children with Hypophosphatasia Affected by Periodontitis." <i>Pediatric Dental Journal</i> 17, no. 1 (2007): 84-92. https://doi.org/10.1016/S0917-2394(07)70100-3 . | C | Hypophosphatasie | <ul style="list-style-type: none"> - Garçon (case 1) (jumeaux) - 3ans 1mois (1ere visite) - 3ans 4mois (2eme visite) - 5ans 3mois (3eme visite) | <ul style="list-style-type: none"> - Denture déciduale - A 3ans 1mois: 81, 71 - A 3ans 4mois: 72 - A 5ans 3mois: 82, 83 <p>Autres remarques:</p> <ul style="list-style-type: none"> - Mobilité 73 dès 3ans 1mois - A 3ans 4mois: exposition radiculaire de 83 - Lyse osseuse : parodontale généralisée (3ans 1mois) | <ul style="list-style-type: none"> - Volume pulpaire augmenté - Retard de croissance (très en dessous du 10eme percentile) | | <ul style="list-style-type: none"> - Hypophosphatasie de l'enfant diagnostiquée après la naissance | | |
| | | | <ul style="list-style-type: none"> - Filles (case 3) (soeur) - 2ans 7mois (1ere visite) - 7ans (2eme visite + panoramique) | <ul style="list-style-type: none"> - Denture déciduale - a 1an 6mois: 81 (selon la mère) - A 2ans 6mois: 71 (selon la mère) <p>Autres remarques:</p> <ul style="list-style-type: none"> - lyse osseuse dans le secteur antérieur - Saignement au sondage | <ul style="list-style-type: none"> - Lésions carieuses - Absence de 51, 61 suite à un trauma (5ans 1mois) | | | | |
| Wei, Ke-wen, Kun Xuan, Yan-li Liu, Jun Fang, Kun Ji, Xi Wang, Yan Jin, Shigeru Watanabe, Koji Watanabe, and Takashi Ojihara. "Clinical, Pathological and Genetic Evaluations of Chinese Patients with Autosomal-Dominant Hypophosphatasia." <i>Archives of Oral Biology</i> 55, no. 12 (December 2010): 1017-23. https://doi.org/10.1016/j.archoralbio.2010.08.003 . | C | Hypophosphatasie | <ul style="list-style-type: none"> - Garçon - 8ans - Chinois | <ul style="list-style-type: none"> - Denture déciduale - Entre 2ans - 7 ans: toutes les dents déciduales <p>Autres remarques</p> <ul style="list-style-type: none"> - Mobilité 31, 41 - Lyse osseuse généralisée - Hypoplasie radiculaire (courtes éfilées) - Aplasie cémentaire et du ligament dento-alvéolaire | <ul style="list-style-type: none"> - A 7 ans: que incisives mandibulaires et les 1ere molaires définitives présentent. - Hypominéralisation et hypoplasie dentinaire - Couronne de petite taille et « bulbeuse » - Chambre pulpaire élargie - Petite stature - Retard de maturation squelettique - Radioclarité métaphysaire - <i>Genu valgum</i> (jambes arquées) - <i>Pecus excavatum</i> - taux PA sérique bas - Taux PEA urinaire élevé | | <ul style="list-style-type: none"> -Hypophosphatasie de l'enfant | | |
| Angelopoulou, M. V., E. Kontogiorgos, and D. Emmanouil. "Congenital Adrenal Hyperplasia: A Case Report With Premature Teeth Exfoliation and Bone Resorption." <i>PEDIATRICS</i> 135, no. 6 (June 1, 2015): e1524-29. https://doi.org/10.1542/peds.2014-3577 . | C | Hyperplasie congénitale des surrénales | <ul style="list-style-type: none"> - Garçon - 4ans 6mois (1ere visite) | <ul style="list-style-type: none"> - Denture déciduale - A 4ans 6mois: 71 (53 , 63?) - Tuméfaction, halitose, mobilité 54, 64 (extraite) <p>Autres remarques:</p> <ul style="list-style-type: none"> - 5ans 6mois: mobilité 11, 21, 31, 41, 42 - Lyse osseuse généralisée: parodontite agressive | <ul style="list-style-type: none"> - 51, 61, 52, 62 extraite suite à complications pulpaire (lié au bruxisme) - A 4ans 6mois: Eruption précoce 46, 25 - Bruxisme diurne et nocturne - IMC bas - Accouchement prématuré - Asthme - ATCD pneumonie - hospitalisations: infection virale, hypospadias, cryptorchidie, hydrocèle - Ttt hydrocortisone, levothyroxine potassium - taux RANKL sérique élevé - Taux OPG sérique bas - Carence vitamine D | | <ul style="list-style-type: none"> - Leucémie - neutropénie/ défaut d'adhésion des leucocytes - Hypophosphatasie - Hystiocytose de Langerhans - Papillon-Lefèvre - Diabète type 2 - Acatalasie - Singleton-Merten - Hadju-Cheney - Coffin-Lowry - Chediak-Higashi | | |
| HOLLIS, AMY, PAUL ARUNDEL, ALEC HIGH, and RICHARD BALMER. "Current Concepts in Hypophosphatasia: Case Report and Literature Review." <i>International Journal of Paediatric Dentistry</i> 23 (May 2013): 153-59. https://doi.org/10.1111/j.1365-263x.2012.01239.x . | C | Hypophosphatasie | <ul style="list-style-type: none"> - Filles - 1an 8mois | <ul style="list-style-type: none"> - Denture déciduale - A 1an 8mois: mobilité 3 de 71, 81 (lyse osseuse) (extraite pour analyse) | <ul style="list-style-type: none"> - Léger retard de la marche - Aplasie cémentaire - ATCD infections bactérienne et viral - Taux PA à la limite inférieur | | <ul style="list-style-type: none"> - Clinique - ET - Analyse histologique | <ul style="list-style-type: none"> - Neutropénie - Papillon-Lefèvre - Chediak-Higashi - Hystiocytose cellules de Langerhans - Ehler-danlos | |

| | | | | | | | | | |
|--|---|---|--|--|--|--|--|--|---|
| <p>Bruce, Karl W. "Dental Anomaly: Early Exfoliation of Deciduous and Permanent Teeth." The Journal of the American Dental Association 48, no. 4 (April 1954): 414-21. https://doi.org/10.14219/jada.archive.1954.0058.</p> | C | Aucune | <ul style="list-style-type: none"> - Garçon - 8mois - Caucasien | <ul style="list-style-type: none"> - denture déciduale - Entre 2mois - 8mois: 81, 82, 71, 72, 51, 52, 61, 62 - 1an 6mois: 73 - 3ans 10mois: 63, 53, 54, 64, 83, 84, 75 - 4ans 1mois: 55, 65, 85, 74 (extraite mobilité 3 + caries) - Denture permanente - 3ans 9mois: 31, 41, - 4ans 3mois: 32, 42, 21 (mobilité 3 extraction) - 4ans 9mois: 22 (mobilité 3 extraction) - Autres remarques: - 3ans 10mois: mobilité 31, 41 (lyse osseuse atteignant l'apex) - Racine « émoussée » - Aplasie/hypoplasie cémentaire | <ul style="list-style-type: none"> - Eruption précoce: - 2mois: 71, 81 - 1an 6mois: 64, 65, 54, 55, 84, 85 - 3ans 10mois: 31, 41 + Couronne de petite taille (16, 26, 36, 46) - Volume pulpaire réduit (que radicaire) - Dent surnuméraire 11 - Lésions carieuses - Racine « bulbeuse » des 36, 46 - Asthme bronchique modéré (diagnostiqué à 4ans) | | | | Pas de diagnostic de maladie systémique |
| <p>Wesley, Richard K., George P. Wysocki, Sheldon M. Mintz, and Jack Jackson. "Dentin Dysplasia Type I." Oral Surgery, Oral Medicine, Oral Pathology 41, no. 4 (April 1976): 516-24. https://doi.org/10.1016/0030-4220(76)90279-6.</p> | C | Dysplasie dentinaire type I | <ul style="list-style-type: none"> - Garçon - 17 ans | <ul style="list-style-type: none"> - Denture déciduale et définitive - 16, 36, 15, 52, 37 (extraite pour mobilité ou lésions carieuse) - Autres remarques: - aplasie/hypoplasie cémentaire - racines courtes éfilée « émoussées » | <ul style="list-style-type: none"> - Douleurs, tuméfaction secteur 4 postérieur - Lésions carieuses (16, 36 extraite) - Malformations (visible sur les dents non atteintes de carie): Images radioclares péri-apicales + oblitération pulpaire (dentine irrégulière, dysplasie dentinaire « dune de sable ») | | | | |
| <p>Petrone, John A., and Edward R. Noble. "Dentin Dysplasia Type I: A Clinical Report." The Journal of the American Dental Association 103, no. 6 (December 1981): 891-93. https://doi.org/10.14219/jada.archive.1981.0427.</p> | C | Dysplasie dentinaire type I (radiculaire) | <ul style="list-style-type: none"> - Fille - 16 ans - Africaine | <ul style="list-style-type: none"> - Denture permanente: - dents extraites pour mobilité ou infection: 16, 15, 14, 12, 11, 21, 22, 24, 25, 26, 31, 32, 34, 43, 44, 46 - Autres remarques: - Mobilité 2-3: 11, 21, 22, 12, 14, 15, 16, 24, 25, 26, 34, 43, 44, 46 - inflammation gingivale (tuméfaction et douleur) | <ul style="list-style-type: none"> - Retard d'éruption: à 16ans pas de 17, 27, 37, 47, 13, 23, 33 - Image radiolaire périapicale 46 - Béance antérieur - Racine courte, conoïde - Oblitération pulpaire | | | | |
| <p>Shankly, P E, I C Mackie, and P Sloan. "Dentinal Dysplasia Type I: Report of a Case." International Journal of Paediatric Dentistry, 1999, 6.</p> | C | Dysplasie dentinaire type I (radiculaire) | <ul style="list-style-type: none"> - 7ans (1ere visite) - 12ans (2eme visite) - 14ans (3eme visite) | <ul style="list-style-type: none"> - Autres remarques: - A 7ans: extraction 52, 51, 61, 62, 73, 72, 71, 81, 82, 83 - A 7ans: Mobilité 31 (récession gingivale) - A 12ans: extraction 63 - A 14ans: extraction 21, 22 (image radiolaire péri-apicale: nécrose pulpaire spontanée) - Racines courtes, (dents temporaire et permanente) | <ul style="list-style-type: none"> - Sensibilité sur l'ensemble de la denture - Oblitération pulpaire - Dent surnuméraire incisives maxillaires (mésiodens) - Malposition 41, 21 | | <ul style="list-style-type: none"> - signes cliniques - Signes radiologiques (panoramique) | | |

| | | | | | | | | | |
|---|---|------------------------|---|---|---|--|---|---|--------------|
| <p>Okawa, Rena, Jiro Miura, Kazuma Kokomoto, Takuo Kubota, Taichi Kitaoka, Keiichi Ozono, and Kazuhiko Nakano. "Early Exfoliation of Permanent Tooth in Patient with Hypophosphatasia." Pediatric Dental Journal 27, no. 3 (December 2017): 173-78. https://doi.org/10.1016/j.pdj.2017.08.005.</p> | C | Hypophosphatasie | <ul style="list-style-type: none"> - Garçon - 11 ans 6mois (1er visite) - Japonais | <ul style="list-style-type: none"> - Denture déciduale - A 2ans 2mois: 2 incisives mandibulaire - A 3ans 3mois: 6 incisives (4 maxillaires et 2mandibulaire) et 2 canines <p>Autres remarques:</p> <ul style="list-style-type: none"> - Lyse osseuse et mobilité 11 (exfoliation liée à un trauma, rhizalyse visible), 31 - Parodontite généralisée | <ul style="list-style-type: none"> - Hypoplasie amélaire et dentaire - Béance postérieur: infraclusion 16, 26, 36, 46 (occlusion traumatique) - Calcification (6,5mm) proche racine mésiale 46 - Irrégularités métaphysaires (rachitisme) - Taux de PA sérique bas | | <ul style="list-style-type: none"> - Hypophosphatasie de l'enfant diagnostiquée à 2ans 2mois - Para clinique: dosage PA | | |
| <p>Hughes, Sara L, Rachel C Parkes, Nicholas Drage, and Mechelle Collard. "Early Tooth Loss in Children: A Warning Sign of Childhood Hypophosphatasia." Dental Update 44, no. 4 (April 2, 2017): 317-21. https://doi.org/10.12968/denu.2017.44.4.317.</p> | C | Hypophosphatasie | <ul style="list-style-type: none"> - Garçon (JJ) - 4 ans | <ul style="list-style-type: none"> - denture déciduale - 51, 52, 61, 62, 63, 71, 72, 73, 81, 82, 83: exfoliées peu après éruption <p>Autres remarques:</p> <ul style="list-style-type: none"> - A 4ans: mobilité 2 de 53 - Peu de rhizalyse des dents exfoliées | <ul style="list-style-type: none"> - Retard d'éruption: 1ere dent à 15mois - Volume pulpaire augmenté - Dolicocéphalie - Petite stature - Radioclarité dans les aires métaphysaire - Taux PA sérique bas | | <ul style="list-style-type: none"> - Hypophosphatasie de l'enfant diagnostiquée - Para clinique: dosage PA | <ul style="list-style-type: none"> - Papillon-Lefèvre - Chediak-Higashi - Hystiocytose des cellules de Langerhans - Neutropénie - Leucémie | |
| <p>Wiebe, Colin B., John G. Silver, and Hannu S. Larjava. "Early-Onset Periodontitis Associated With Weary-Kindler Syndrome: A Case Report." Journal of Periodontology 67, no. 10 (October 1996): 1004-10. https://doi.org/10.1902/jop.1996.67.10.1004.</p> | C | Syndrome Weary-Kindler | <ul style="list-style-type: none"> - Fille - 16ans | <ul style="list-style-type: none"> - Denture déciduale - Entre 4ans-7ans: toutes les dents déciduales - Denture permanente - A 10ans: 41 - 6 dents mandibulaires (extraction pour mobilité) - 16ans: 11 (extraction pour mobilité 3) <p>Autres remarques:</p> <ul style="list-style-type: none"> - mobilité de toutes les dents permanentes - Parodontite juvénile généralisée (avec atteinte de furcation, saignement spontanés et provoqués) - Peu de plaque/tartre - Racines courtes, effilées | <ul style="list-style-type: none"> - Ouverture buccale limitée - Antécédents bulles aux mains et pieds (épidermolyse bulleuse) - Peau fragile, sèche, poikilodermie, lésions hypopigmentée - Stries sur les ongles, coloration jaune - Antécédent photosensibilité (érythème, tuméfaction, maux de tête liés à une exposition solaire) - Allergie pénicilline (à 10ans) - Parents consanguins (cousins au 1er degré) | | | | |
| <p>Chandak, Sanjog O., and Prashant K. Pandilwar. "Epidemic of Herpes Zoster in a Family." Journal of Oral and Maxillofacial Surgery, Medicine, and Pathology 24, no. 1 (March 2012): 42-44. https://doi.org/10.1016/j.ajoms.2011.07.007.</p> | | Zona | | | | | | | 3 cas >18ans |

| | | | | | | | | | |
|---|---|---|---|---|--|--|---|---|--|
| <p>Delcourt-Debruyne, Elisabeth M.C., Hervé R.A. Boutigny, and Hartmut F. Hildebrand. "Features of Severe Periodontal Disease in a Teenager With Chédiak-Higashi Syndrome." <i>Journal of Periodontology</i> 71, no. 5 (May 2000): 816–24. https://doi.org/10.1902/jop.2000.71.5.816.</p> | C | Chédiak-higashi syndrome | <ul style="list-style-type: none"> - Garçon - 14ans | <ul style="list-style-type: none"> - Denture déciduale - 2ans-4ans: Plusieurs dents - Denture permanente: - A 11ans: 16, 25, 36 <p>Autres remarques:</p> <ul style="list-style-type: none"> - 14ans: mobilité 3/4 de toutes les dents (atteinte du 1/3 apical sur toutes les incisives) - 31, 32, 41, 42: rhizolyse - 46: odontolyse | <ul style="list-style-type: none"> - Parodontite juvénile agressive généralisée (Suppuration du sulcus, saignement provoqué, Plaque abondante, tartre) - Malocclusion, diastèmes, migration dentaire - Dysplasie amélaire (taches opalescentes 13, 14) - Lésions radiolaires à la mandibule - Adénopathies submandibulaires - Albinisme incomplet (photophobie, dépigmentation de l'iris, dépigmentation partielle des cheveux, pâleur), tache de rousseur, naevi, tache café au lait - Otites répétées - Hémorragie/saignement intestinales répétées (entérocolite muco-membraneuse chronique entraînant des pertes de poids) - Asthénie - Handicap mental, QI bas - Symptômes de neuropathies périphériques (Hypotonie des membres supérieurs, myotonie à la marche, hypotonie des lèvres et joue, Aréflexie archilléenne bilatérale) - Ouverture de la fosse hypophysaire - Neutropénie - Granules géantes présentes dans les lymphocytes, PNN, PNE (Inclusions géantes hétérogène dans les précurseurs des lymphocytes) - Taux PA élevé - Taux d'immunoglobuline élevé | | <ul style="list-style-type: none"> - Inclusion dans les cellules sanguines (lymphocytes, PNN, PNE) - ET - Albinisme partielle, infections répétées, troubles neurologiques, hémorragie intestinale | - Pathologie des surrénales | |
| <p>Wan, Jia, Li Zhang, Tang Liu, and Yewei Wang. "Genetic Evaluations of Chinese Patients with Odontohypophosphatasia Resulting from Heterozygosity for Mutations in the Tissue-Non-Specific Alkaline Phosphatase Gene." <i>Oncotarget</i> 8, no. 31 (August 1, 2017): 51569–77. https://doi.org/10.18632/oncotarget.18093.</p> | C | Hypophosphatasie (odontohypophosphatasie) | <ul style="list-style-type: none"> - Garçon (frère) - 6 ans | <ul style="list-style-type: none"> - Denture déciduale - Jusqu'à 6ans: 51, 52, 61, 62, 71, 72, 73, 81, 82, 83, 84, 74 | <ul style="list-style-type: none"> - Chambre pulpaire plus large (molaire temporaire et définitives) - Morphologie anormale des racines - Petite stature - <i>Pectus excavatum</i> - Ostéoporose métaphysaire - Taux PA sérique bas - Taux phosphate sérique élevé - Taux 25-hydroxyvitamineD sérique bas | | | | |
| <p>Pintor, Andrea, Adilis Alexandria, Andrea Marques, Aline Abrahao, Fabio Guedes, and Laura Primo. "Histological and Ultrastructure Analysis of Dentin Dysplasia Type I in Primary Teeth: A Case Report." <i>Ultrastructural Pathology</i> 39, no. 4 (July 4, 2015): 281–85. https://doi.org/10.3109/01913123.2014.1002960.</p> | C | Dysplasie dentinaire type I (radiculaire) | <ul style="list-style-type: none"> - Fille - 6ans 9mois | <ul style="list-style-type: none"> - Denture déciduale - Entre 6ans 9mois- 7ans 9mois: 53, 63, 73, 84 <p>Autres remarques:</p> <ul style="list-style-type: none"> - rhizolyse accélérée 54, 55, 64, 65, 74, 75, 84, 85 - 85, 75 extraites - Mobilité de quasiment toutes les dents temporaires | <ul style="list-style-type: none"> - Lésions carieuses, douleurs à la mastication - Lyse osseuse et récession gingivale sévère localisée et mobilité 84, 85 (atteinte du germe 45) - Images radiocliaires apicales 75, 85 - Malformation radiculaire dents déciduales: racines courtes, émoussées voire inexistantes (molaires) - Dentine dysplasie, plages hypominéralisées, tubules dentaires discontinus - Prise d'anticonvulsifs pendant la grossesse (phenobarbital) | | <ul style="list-style-type: none"> - Examen sanguins et urinaires normaux (pas de maladie systémique) - Pas de kératose palmo-palmo-plantaire (pas de papillon-lefevre) - Analyse histologique | <ul style="list-style-type: none"> - Habitudes auto-mutilante - Hypophosphatasie - Papillon-Lefevre - Diabète mellitus - Histiocytose X - Neutropénie - Leucémie | |

| | | | | | | | | | |
|---|---|--|---|---|---|--------------------------------|--|--|-------------------------|
| <p>Prabhu, Neeta, Sherene Alexander, Angus Cameron, and Peter Wong. "Erythromelalgia Presenting with Premature Exfoliation of Primary Teeth: A Diagnostic Dilemma," n.d., 6.</p> | C | Erythromelalgia | <ul style="list-style-type: none"> - Filles - 3ans | <ul style="list-style-type: none"> - Denture déciduale - 3ans: 72, 73 - 3ans6mois: 71, 81 - 4ans: 63 <p>Autres remarques:</p> <ul style="list-style-type: none"> - Lyse osseuse sévère et inflammation gingivale - Pas de rhizalyse des dents exfoliées - avulsion 53, 54, 64 (mobilité) | <ul style="list-style-type: none"> - Antécédents maladie coeliaque (hospitalisations fréquentes entre 1-2ans) - Intolérance à la chaleur - Erythème et douleurs des membres inférieurs - Lymphoedénopathies - Oedème des mains et des pieds - Ulcération interdigitales sur les pieds - desquamation bras - Bulles hémorragique aux pieds - Retard de croissance (taille/poids) - Hyperlaxité articulaire - Température basse <p>- taux sanguin et urinaire élevés de titane, nickel et chrome</p> | | | <ul style="list-style-type: none"> - Intoxication aux métaux lourds ou Acrodyne | |
| <p>Linglart, Agnès, and Martin Biosse-Duplan. "Hypophosphatasia." <i>Current Osteoporosis Reports</i> 14, no. 3 (June 2016): 95-105. https://doi.org/10.1007/s11914-016-0309-0.</p> | | Hypophosphatasie | | | | | | | Revue de la littérature |
| <p>Mornet, Etienne. "Hypophosphatasia." <i>Orphanet Journal of Rare Diseases</i> 2, no. 1 (October 4, 2007): 40. https://doi.org/10.1186/1750-1172-2-40.</p> | | Hypophosphatasie | | | | | | | Revue de la littérature |
| <p>Feeney, C., N. Stanford, S. Lee, and S. Barry. "Hypophosphatasia and the Importance of the General Dental Practitioner – a Case Series and Discussion of Upcoming Treatments." <i>British Dental Journal</i> 224, no. 12 (June 2018): 937-43. https://doi.org/10.1038/sj.bdj.2018.441.</p> | C | Hypophosphatasie | <ul style="list-style-type: none"> - (LMH case 1) - Filles - 2ans (1er visite) - 4ans (2eme visite) | <ul style="list-style-type: none"> - Denture déciduale - 11mois: 71, 81 - Entre 2ans-4ans: 82, 72 <p>Autres remarques:</p> <ul style="list-style-type: none"> - lyse osseuse - Mobilité de l'ensemble de la denture déciduale à 4ans | <ul style="list-style-type: none"> - Couronne bulbeuse - Volume pulpaire augmenté <ul style="list-style-type: none"> - Déficience en vitamine D - Taux PA sanguin bas | Odonto-hypophosphatasie à 4ans | | | |
| <ul style="list-style-type: none"> - (PH case 2) - Filles - 2ans | <ul style="list-style-type: none"> - Denture déciduale - 1 an: 52, 61, 71, 81 <p>Autres remarques:</p> <ul style="list-style-type: none"> - 82, 72: pas de souvenir de chute par les parents (agénésie ou exfoliation précoce non remarquée) - Lyse osseuse | <ul style="list-style-type: none"> - Exfoliation 51 suite à un traumatisme à 9mois - Couronne bulbeuse - Volume chambre pulpaire augmenté | Odonto-hypophosphatasie à 2ans | | | | | | |
| <ul style="list-style-type: none"> - (NB case 3) - Garçon - 2ans (1er visite) | <ul style="list-style-type: none"> - Denture déciduale - 1an 8mois: 71, 81 <p>Autres remarques:</p> <ul style="list-style-type: none"> - selon les parents agénésie de 82 | <ul style="list-style-type: none"> - Exfoliation 51, 61 suite à un traumatisme - Marche sur la pointe des pieds - Taux PA sanguin limite inférieure - Taux 5-phosphate pyridoxal sanguin élevé | Odonto-hypophosphatasie ou hypophosphatasie de l'enfant (HPP) à 2ans | | | | | | |
| <ul style="list-style-type: none"> - (TB case 4) - Garçon - 4ans | <ul style="list-style-type: none"> - Denture déciduale - 2ans: 71, 81 - 4ans: 61, 51 <p>Autres remarques:</p> <ul style="list-style-type: none"> - lyse osseuse - Pas de rhizalyse | <ul style="list-style-type: none"> - Couronne bulbeuse - <i>genu valgum</i> (jambes arquées) - Taux PA sanguin bas | Hypophosphatase infantile (HPP) | | | | | | |

| | | | | | | | | | |
|--|---|-------------------------------|---|--|---|--|---|--|---------------------|
| Bruckner, Robert J., Norman H. Rickles, and Donald R. Porter. "Hypophosphatasia with Premature Shedding of Teeth and Aplasia of Cementum." Oral Surgery, Oral Medicine, Oral Pathology 15, no. 11 (November 1962): 1351-69. https://doi.org/10.1016/0030-4220(62)90356-0. | C | Hypophosphatasie | <ul style="list-style-type: none"> - (BW) - Garçon - 2ans | <ul style="list-style-type: none"> - Denture déciduale - Entre 1an - 2ans: 51, 61, 62, 71, 72, 81, 82 <p>Autres remarques:</p> <ul style="list-style-type: none"> - 52 égressée et mobile - Hypo/Aplasia cémentaire | <ul style="list-style-type: none"> - Volume pulpaire augmenté - Tuméfaction et « dilatation » muqueuse nasale - Érythème des membranes tympaniques - Leucopénie (neutropénie) - Taux PA sanguin bas | | | <ul style="list-style-type: none"> - Traumatisme - Ostéomyélite - Leucémie - Acrodynie - Reticuloendotheliose - Papillon-Lefèvre - Parodontite juvénile - Rachitisme | |
| | | | <ul style="list-style-type: none"> - (CW) - Garçon - 1an 4mois | <ul style="list-style-type: none"> - Denture déciduales - 1an 4mois: 61 + 1incisive mandibulaire <p>Autres remarques:</p> <ul style="list-style-type: none"> - Hypo/Aplasia cémentaire | <ul style="list-style-type: none"> - Hypoplasie amélaire - Volume pulpaire augmentée - Tuméfaction et « dilatation » muqueuse nasale - Érythème des membranes tympaniques - Leucopénie (neutropénie) - Taux PA sanguin bas | | | | |
| | | | <ul style="list-style-type: none"> - (CK) - 1an 11mois | <ul style="list-style-type: none"> - Denture déciduales - 1an: une incisive <p>Autres remarques:</p> <ul style="list-style-type: none"> - Hypo/aplasie cémentaire | <ul style="list-style-type: none"> - Volume pulpaire augmenté - Difficulté à la marche - Cotes larges, légèrement évasées au bout antérieur - Leucopénie (neutropénie, lymphocytopénie) - Taux PA sanguin bas | | | | |
| Ziaee, Vahid, and Ali Rabbani. "Hypophosphatemic Rickets and Its Dental Significance." Iranian Journal of Pediatrics 23, no. 6 (December 2013): 715. | | Rachitisme hypophosphatémique | | | | | | | Réponse de l'auteur |
| NORDERYD, JOHANNA, and JOHAN ARONSSON. "Hypoplastic Root Cementum and Premature Loss of Primary Teeth in Coffin-Lowry Syndrome: A Case Report." <i>International Journal of Paediatric Dentistry</i> 22 (March 2012): 154-56. https://doi.org/10.1111/j.1365-263x.2011.01160.x . | C | Coffin-Lowry | <ul style="list-style-type: none"> - Garçon - 3ans | <ul style="list-style-type: none"> - Denture déciduale - 3ans: 3 incisives (dont 51, 61) - 3ans 6mois: avulsion 2incisives mobiles (risques inhalation) - 3ans 6mois-6ans: toutes les autres dents déciduales <p>Autres remarques:</p> <ul style="list-style-type: none"> - mobilité de 52, 62 - Pas de rhizalyse avant exfoliation - Lyse osseuse - Hypoplasie cémentaire | <ul style="list-style-type: none"> - Troubles de l'audition - Hypertélorisme, mongoloïde, Ptosis - Trouble rétinien - Astigmatisme et myopie - Lèvre épaisse, - Retard de croissance - Retard psychomoteur (marche avec support) - Maladie cardiaque congénitale - Pieds large et plats - Mains charnue et doigts éfilés - Absence de langage oral | | <ul style="list-style-type: none"> - Cliniques - ET - Test génétique | - Hypophosphatasie | |
| Haliloglu, Belma, Tulay Guran, Zeynep Atay, Saygin Abali, Etienne Mornet, Abdullah Bereket, and Serap Turan. "Infantile Loss of Teeth: Odontohypophosphatasia or Childhood Hypophosphatasia." <i>European Journal of Pediatrics</i> 172, no. 6 (June 2013): 851-53. https://doi.org/10.1007/s00431-012-1868-4 . | C | Hypophosphatasie | <ul style="list-style-type: none"> - Fille - 4ans 8mois | <ul style="list-style-type: none"> - Denture déciduale - 51, 52, 53, 61, 62, 63, 71, 72, 73, 81, 82, 83 <p>Autres remarques:</p> <ul style="list-style-type: none"> - lyse osseuse - Pas de rhizalyse | <ul style="list-style-type: none"> - Volume pulpaire augmenté - Irrégularité métaphysaire - Age squelettique 3ans - Retard croissance (taille/poids) - Ostéopénie - Taux PA sanguin bas - Taux PEA urinaire élevé - Taux 5-phosphate pyridoxal sanguin élevé - parents consanguin | | <ul style="list-style-type: none"> - Hypophosphatasie de l'enfant - Para clinique - ET - Test génétique | | |

| | | | | | | | | | |
|---|---|-------------------------------|--|--|--|--|---|---|--|
| <p>Canger, Emin Murat, Peruze Celenk, Inci Devrim, Murat Yenisey, and Omer Gunhan. "Intraoral Findings of Papillon-LeFevre Syndrome." Journal of Dentistry for Children, 2008, 6.</p> | C | Papillon-LeFevre | <ul style="list-style-type: none"> - Garçon - 8ans | <ul style="list-style-type: none"> - Denture déciduale - 3ans - 8ans: 51, 52, 53, 54, 55, 61, 62, 63, 64, 65, 71, 81, 82, 83, 84, 85, 72, 73, 74, 75 - Denture permanente - 8ans: avulsion 16, 26, 36 (atteinte parodontale sévère) <p>Autres remarques:</p> <ul style="list-style-type: none"> - Parodontite généralisée sévère: (Inflammation gingivale, saignements provoqués, suppuration sulculaire, poches parodontales, lyse osseuse généralisée sévère) | <ul style="list-style-type: none"> - Lésions hyperkératosiques paume des mains et plante des pieds - Hypoplasie unguéale - MCV (volume globulaire moyen) et MCH (concentration moyenne en hémoglobine) bas - Parents consanguins | | <ul style="list-style-type: none"> - Histopathologie prélèvement de la peau et de la gencive | <ul style="list-style-type: none"> - Haim-munk - Hypophosphatase - Leucémie - Neutropénie | |
| <p>Sarat, Gummadapu, Nuthalapati Priyanka, Meka Purna Venkata Prabhat, Chintamaneni Raja Lakshmi, Sujana Mulk Bhavana, and Dharmavaram Ayesha Thabusum. "Hypophosphatemic Rickets in Siblings: A Rare Case Report." Case Reports in Dentistry 2016 (2016): 1-8. https://doi.org/10.1155/2016/4803167.</p> | C | Rachitisme hypophosphatémique | <ul style="list-style-type: none"> - Fille - 10ans - Indienne | <ul style="list-style-type: none"> - Denture déciduale - 55 (15 encore recouverte de corticale), 73, 74, 75, 83, 84, 85 | <ul style="list-style-type: none"> - Traumastime à 7ans: 51, 52, 61 - Retard d'éruption 11, 12, 21, 22 - Agénésie 25? À vérifier avec une rétroalvéolaire - Infracclusion 64 - Volume chambre camérale augmenté - Bosses frontales marquées - Dépression de la racine nasale - <i>Genu valgum</i> - Retard de croissance (taille/poids) - Age squelettique 5ans - Parents consanguins - Taux PA sanguin élevé - Taux de phosphate inorganique sanguin bas - Taux vitamine D bas - Taux potassium et bicarbonate sanguin bas | | | | |
| | | | <ul style="list-style-type: none"> - Fille - 7ans - Indienne | <ul style="list-style-type: none"> - Denture déciduale - (51, 61, 71, 81 age normal) - 53, 63, 64, 72, 82, 83, 73, 75, 85 - Denture permanente | <ul style="list-style-type: none"> - Incompétence labiale - Macroglossie - Retard de croissance (taille/poids) - Age squelettique 2ans - <i>Genu valgum</i> (jambes arquées) - Gonflement des poignets et genoux (bourrelet rachitique) - Chapelet costal - Sillon Harrison - Scoliose - Humerus, tibia et fémur allongés et résorption de l'extrémité proximale, élargissement épiphysaire - <i>Pectus carinatum</i> (projection en avant du sternum) - Ostéoporose des poignets - Périostite des métacarpes - Parents consanguins - Taux PA sanguin élevé - Taux de phosphate inorganique sanguin bas - Taux vitamine D bas - Taux calcium, potassium et bicarbonate sanguin bas | | | | |

| | | | | | | | | |
|---|---|---|--|--|---|---|--|---|
| Watson, James T., Misty Fields, and Debra L. Martin. "Introduction of Agriculture and Its Effects on Women's Oral Health." <i>American Journal of Human Biology</i> 22, no. 1 (January 2010): 92-102. https://doi.org/10.1002/ajhb.20958 . | | | | | | | | Pas de cas d'enfant avec exfoliation (travail archéologique estimation de l'âge 15-24ans) |
| Baab, David A., Roy C. Page, and Thomas Morton. "Studies of a Family Manifesting Premature Exfoliation of Deciduous Teeth." <i>Journal of Periodontology</i> 56, no. 7 (July 1985): 403-9. https://doi.org/10.1902/jop.1985.56.7.403 . | C | Hypophosphatasie | <ul style="list-style-type: none"> - Garçon (JeB) - 5ans (1er visite) - 6ans (2eme visite) - 9ans (3eme visite) | <ul style="list-style-type: none"> - Denture déciduale - Vers 4ans: 71, 81, 51, 61, 72, 82 <p>Autres remarques:</p> <ul style="list-style-type: none"> - lyse osseuse secteur antérieur - Récession gingivale 41 | <ul style="list-style-type: none"> - Taux de PA sanguin bas - Taux de PEA urinaire élevé - Défaut motilité des monocytes - Présence de bactéries parodontopathogènes | <ul style="list-style-type: none"> - hypoplasie cémentaire - Pas de rhizalyse | <ul style="list-style-type: none"> - Leucémie - Sarcome - Néoplasme bénin - Diabète mellitus juvénile - Neutropénie/ agranulocytose - Papillon-Lefèvre - Hypophosphatasie - Parodontite juvénile | |
| Baab, David A., Roy C. Page, Jeffrey L. Ebersole, Betsy L. Williams, and C. Ronald Scott. "Laboratory Studies of a Family Manifesting Premature Exfoliation of Deciduous Teeth." <i>Journal of Clinical Periodontology</i> 13, no. 7 (August 1986): 677-83. https://doi.org/10.1111/j.1600-051X.1986.tb00865.x . | | | <ul style="list-style-type: none"> - Garçon (JaB) - 4ans (1ere visite) - 5ans (2eme visite) - 7ans (3eme visite) | <ul style="list-style-type: none"> - Denture déciduale - 3ans- 4ans: 71, 72, 81, 82, 51, 61 - 5ans: 52 <p>Autres remarques:</p> <ul style="list-style-type: none"> - Lyse osseuse secteur antérieur - inflammation et récession gingivale | <ul style="list-style-type: none"> - Taux de PA sanguin bas - Taux de PEA urinaire élevé - Défaut motilité des monocytes - Présence de bactéries parodontopathogènes | | | |
| | | | <ul style="list-style-type: none"> - Garçon (MiB) - 2ans (1ere visite) - 3ans (2eme visite) - 5ans (3eme visite) | <ul style="list-style-type: none"> - Denture déciduale - 1an 6mois - 2ans: 51, 61, 71, 81, 72, 82 - 5ans : 52, 62, 63,73, 83 <p>Autres remarques:</p> <ul style="list-style-type: none"> - Lyse osseuse secteur antérieur | <ul style="list-style-type: none"> - Taux de PA sanguin bas - Taux de PEA urinaire élevé - Défaut motilité des monocytes | | | |
| Sixou, J. L., J. C. Robert, and M. Bonnaure-Mallet. "Loss of Deciduous Teeth and Germs of Permanent Incisors in a 4-Year-Old Child. An Atypic Prepubertal Periodontitis? A Clinical, Microbiological, Immunological and Ultrastructural Study." <i>Journal of Clinical Periodontology</i> 24, no. 11 (November 1997): 836-43. https://doi.org/10.1111/j.1600-051X.1997.tb01198.x . | C | | <ul style="list-style-type: none"> - Filles - 5ans - Marocaine | <ul style="list-style-type: none"> - Denture déciduale - 3ans - 4ans: 61, 81, 82 <ul style="list-style-type: none"> - Denture permanente - 5ans: germes 31, 41 <p>Autres remarques:</p> <ul style="list-style-type: none"> - 6ans: avulsion 62, 72 pour mobilité - Hypoplasie cémentaire - Pas de rhizalyse | <ul style="list-style-type: none"> - Mauvaise hygiène bucco-dentaire - Inflammation gingivale autour des dents mobiles - Lésions carieuses - Lésion blanche buccale - Racine 71 présente non visible en bouche (extraction) - lésions cutanées érythémateuses avec dépigmentation de l'ordre du cm visage - Bactéries parodontopathogènes | | <ul style="list-style-type: none"> - déficit d'adhésion leucocyte - hypophosphatasie - Traumatisme - Papillon Lefèvre - Sclerodermie - Acrodyne | - pas de diagnostic de maladie systémique |
| Faibis, S., R. Widmer, S. Sapir, B. Peretz, and J. Shapira. "Meningococcal Septicaemia and Dental Complications: A Literature Review and Two Case Reports." <i>International Journal of Paediatric Dentistry</i> 15, no. 3 (May 2005): 213-19. https://doi.org/10.1111/j.1365-263X.2005.00628.x . | C | Infection à méningocoque avec fulminans (âge précoce) | <ul style="list-style-type: none"> - Filles (DW) - 2ans 6mois | <ul style="list-style-type: none"> - Denture déciduale - 1an 3mois: 61 - 1an 3mois - 4ans: 62, 63 <p>Autres remarques:</p> <ul style="list-style-type: none"> - Récession et inflammation gingivale secteur antérieur - 7ans: 51 (extraite car echec d'éruption complète) | <ul style="list-style-type: none"> - Retard d'éruption des dents déciduales (1an 3mois) - Hypoplasie/hypominéralisation 21, 41, 63, 65, germes de 12, 22, 13, 23 - Agénésie 11 - Infection à méningocoque (1an 2mois): avec <i>purpura fulminans</i>, ischémie, trouble de la coagulation, tachycardie, neuropathie - Amputation bras gauche, et certains doigts (pieds et mains) - Asymétrie longueurs de jambes | | | |

| | | | | | | | | | |
|--|---|---|--|--|---|--|---|---|---|
| <p>Fardaei, Majid, Faezeh Ghaderi, Somaye Hekmat, and Reza Ghaderi. "MSX1 Mutation in Witkop Syndrome; A Case Report." <i>Iranian Journal of Medical Sciences</i> 38, no. 2 (June 1, 2013): 191-94.</p> | C | Witkop Syndrome | <ul style="list-style-type: none"> - Garçon - 2ans 6mois | <ul style="list-style-type: none"> - Denture déciduale - 2ans 6mois: 73, 83, 53 - 3ans: 71 | <ul style="list-style-type: none"> - Agénésie 31, 41 - Retard d'éruption 71, 81 - Eversion lèvres - cheveux fins - Hypoplasie unguéal (pied) | | - test génétique | <ul style="list-style-type: none"> - hypophosphatasie - Neutropénie - Papillon Lefèvre - Coffin-lowry | |
| <p>Darbin-Luxcey, C., H. Foray, P. De Vries, C. Le Rouzic, M. Thepaut, and F. D'Arbonneau. "Nécrose de l'os maxillaire compliquant un purpura fulminans. À propos d'un cas." <i>Archives de Pédiatrie</i> 22, no. 7 (July 2015): 750-52. https://doi.org/10.1016/j.arcped.2015.04.001.</p> | C | Infection à méningocoque avec purpura fulminans (âge précoce) | - 5mois | <p>Autres remarques:</p> <ul style="list-style-type: none"> - 7mois: ostéonécrose du maxillaire (os alvéolaire à nu), avulsion 51 lors de la résection de l'os nécrosé (exposition germe 11). | <ul style="list-style-type: none"> - Infection à méningocoque avec Purpura fulminans (5mois): tache purpurique sur le front, ischémie, nécrose - Ablation rotule droite | | | | Pas vraiment d'exfoliation précoce mais avulsion d'une dent condamnée. 1 seule dent |
| <p>Masipa, J. N., A. M. Baloyi, R. A. G. Khammissa, M. Altini, J. Lemmer, and L. Feller. "Noma (Cancrum Oris): A Report of a Case in a Young AIDS Patient with a Review of the Pathogenesis." <i>Head and Neck Pathology</i> 7, no. 2 (June 2013): 188-92. https://doi.org/10.1007/s12105-012-0393-0.</p> | C | Noma (patient séropositif VIH) | <ul style="list-style-type: none"> - Garçon - 6ans | <ul style="list-style-type: none"> - Denture déciduale - 51, 52, 61, 62, 63, 71, 72, 73, 81 <p>Autres remarques:</p> <ul style="list-style-type: none"> - pas d'information sur les germes des dents permanentes (peut être atteints) | <ul style="list-style-type: none"> - Noma: Destruction nécrotique de la moitié du visage (tissus mous et osseux) (furoncle puis ulcération puis extension en 2semaines) - séropositif VIH (sans traitement antirétroviral hautement actif HAART) (diagnostiqué à 4ans) - Malnutrition, sous-poids - Diarrhée - Perte d'appétit - Anémie | | | | |
| <p>Okawa, Rena, Kazuma Kokomoto, Natsumi Yamamura-Miyazaki, Toshimi Michigami, and Kazuhiko Nakano. "Oral Findings in Patient with Lethal Hypophosphatasia Treated with Enzyme Replacement Therapy." <i>Pediatric Dental Journal</i> 27, no. 3 (December 2017): 153-56. https://doi.org/10.1016/j.pdj.2017.04.002.</p> | C | Hypophosphatasie | <ul style="list-style-type: none"> - Fille - 3ans 5mois - Japonaise | <p>Autres remarques:</p> <ul style="list-style-type: none"> - Parodontite généralisée (poches parodontale, saignements) - Mobilité 51, 61, 71, 81, 75, 85 - Racines fines - | <ul style="list-style-type: none"> - 63 éruption partielle - hypoplasie amélaire et dentaire - Volume pulpaire augmentée (pulpe visible sur les molaires temporaire) - Tartre, mauvaise hygiène bucco-dentaire - Germes des dents permanentes mal dissociés (exceptés 16, 26, 36, 46) - Hypominéralisation sévère des os - Hypoplasie thoracique et pulmonaire - Retard de croissance - Retard psychomoteur, marche avec assistance - Hypoacousie -Taux PA sanguin bas | | Hypophosphatase périnatale - Paracrinque | | Pas d'exfoliation précoce |

| | | | | | | | | | |
|---|---|----------------------|--|--|---|--|--|--|--|
| <p>Bjorvatn, Kjell, Ole Gilhuus-Moe, and Dagfinn Aarskog. "Oral Aspects of Osteopetrosis." <i>European Journal of Oral Sciences</i> 87, no. 4 (August 1979): 245-52. https://doi.org/10.1111/j.1600-0722.1979.tb00678.x.</p> | C | Osteopétrose maligne | <ul style="list-style-type: none"> - Filles (1) - 11ans 8mois - Norvégienne | <ul style="list-style-type: none"> - Denture déciduale - 5ans: 74, 75, 84, 85 (ostéonécrose) - Denture permanente - 11ans 8mois: Édentée complet <p>Autres remarques:</p> <ul style="list-style-type: none"> - pas de rhizalyse - Pas de formation radiculaire des molaires temporaire | <ul style="list-style-type: none"> - Microstomie - Ouverture buccale limitée - Exposition germes molaires déciduales suite à parodontite et ostéite - Hypoplasie amélaire, hypominéralisation dentinaire - Lésions carieuses - Macrocéphalie - Buphtalmie (augmentation volume oculaire), cécité - Hypoguesie, hyposmie - Retard de croissance - age osseux 9ans - Ostéopétrose infantile (hyperminéralisation, augmentation de la densité osseuse, rétrécissement de l'espace de la moelle) - Splénomégalie, hépatomégalie - Lymphoadénopathies généralisés - Anémie hémolytique, thrombocytopénie, myelocytosis | <ul style="list-style-type: none"> - 51, 61, 71, 81 (exfoliations spontanées ou extractions pour mobilités/caries) - Mauvaise hygiène bucco-dentaire - inflammation gingivale localisée secteur postérieur mandibulaire | | | |
| | | | <ul style="list-style-type: none"> - Garçon (2) - 7ans 2mois - Norvégien | <ul style="list-style-type: none"> - Denture déciduale - 5ans: 74, 75, 84, 85 (ostéonécrose) - Denture permanente - 7ans 2mois: Édentée complet <p>Autres remarques:</p> <ul style="list-style-type: none"> - pas de rhizalyse - Pas de formation radiculaire des molaires temporaires | <ul style="list-style-type: none"> - Microstomie - Ouverture buccale limitée - Exposition germes molaires déciduales suite à parodontite et ostéite - Lésions carieuse - Macrocéphalie - Buphtalmie (augmentation volume oculaire), cécité - Retard de croissance - Retard de l'age osseux - Ostéopétrose infantile (hyperminéralisation, augmentation de la densité osseuse, rétrécissement de l'espace de la moelle) - splénomégalie, hépatomégalie - Lymphoadénopathies généralisés - Anémie hémolytique, thrombocytopénie, myelocytosis | | | | |
| | | | <ul style="list-style-type: none"> - Garçon (3) - 9ans 6mois - Norvégien | <ul style="list-style-type: none"> - Denture déciduale - 8ans: édenté au maxillaire - Denture permanente - 9ans 6mois: Que 52 présente sur arcade <p>Autres remarques:</p> <ul style="list-style-type: none"> - pas de rhizalyse | <ul style="list-style-type: none"> - Microstomie - Ouverture buccale limitée - Exposition germes molaires déciduales suite à parodontite et ostéite - Parésie hémifaciale - Macrocéphalie - Buphtalmie (augmentation volume oculaire), cécité - Hypoguesie, hyposmie - Retard de croissance - age osseux 6ans 6mois - Ostéopétrose infantile (hyperminéralisation, augmentation de la densité osseuse, rétrécissement de l'espace de la moelle) - splénomégalie, hépatomégalie - Lymphoadénopathies généralisés - Anémie hémolytique, thrombocytopénie, myelocytosis | | | | |
| | | | <ul style="list-style-type: none"> - Garçon (4) - 3ans 6mois - Norvégien | <ul style="list-style-type: none"> - Denture déciduale - 3ans 6mois: Que 73, 83 présentes sur arcade <p>Autres remarques:</p> <ul style="list-style-type: none"> - pas de rhizalyse | <ul style="list-style-type: none"> - Microstomie - Ouverture buccale limitée - Exposition germes molaires déciduales suite à parodontite et ostéite - lésions carieuses - Parésie hémifaciale - Macrocéphalie - Buphtalmie (augmentation volume oculaire), cécité - Retard de croissance - age osseux 1an 6mois - Ostéopétrose infantile (hyperminéralisation, augmentation de la densité osseuse, rétrécissement de l'espace de la moelle) - splénomégalie, hépatomégalie - Lymphoadénopathies généralisés - Anémie hémolytique, thrombocytopénie, myelocytosis | | | | |

| | | | | | | | | |
|---|------------------|---|---|--|--|--------------------------------------|--|--|
| <p>Okawa, R., K. Nakano, M. Matsumoto, K. Kawabata, and T. Ooshima. "Oral Manifestations of Patients with Hypophosphatasia." <i>Pediatric Dental Journal</i> 22, no. 2 (2012): 155-62. https://doi.org/10.11411/pdj.22.155.</p> | Hypophosphatasie | <ul style="list-style-type: none"> - Fille (1) - 2ans 7mois (1er visite) - 14ans 3mois - Japonaise | <ul style="list-style-type: none"> - Denture déciduale - 1an 6mois-2ans 6mois: 71, 81 | | | Hypophosphatasie périnatale | | |
| | | <ul style="list-style-type: none"> - Garçon (3) - 3ans (1er visite) - 8ans 9mois - Japonais | <ul style="list-style-type: none"> - Denture déciduale - 3ans: 81 | | | Odontohypophosphatasie | | |
| | | <ul style="list-style-type: none"> - Garçon (4) - 3ans (1er visite) - 8ans 9mois - Japonais | <ul style="list-style-type: none"> - Denture déciduale - 2ans 9mois: 71, 81 - 3ans - 4ans: 72, 82, 83 | | | Hypophosphatasie de l'enfant | | |
| | | <ul style="list-style-type: none"> - Garçon (6) - 2ans 2mois (1er visite) - 3ans 9mois - Japonais | <ul style="list-style-type: none"> - Denture déciduale - 1an 9mois: 71, 81 - 2ans: 72, 82 - 2ans 9mois - 3ans: 73, 83, 53, 63 | | | Hypophosphatasie de l'enfant | | |
| | | <ul style="list-style-type: none"> - Garçon (7) - 2ans 2mois (1er visite) - 3ans 7mois - Japonais | <ul style="list-style-type: none"> - Denture déciduale - 1an- 2ans: 71, 81 - 3ans: 72, 82 | | | Odontohypophosphatasie | | |
| | | <ul style="list-style-type: none"> - Fille (8) - 4ans 5mois - Japonaise | <ul style="list-style-type: none"> - Denture déciduale - 3ans 3mois: 51 | | | Odontohypophosphatasie | | |
| | | <ul style="list-style-type: none"> - Fille (9) - 1an 9mois (1er visite) - 4ans 4mois - Japonaise | <ul style="list-style-type: none"> - Denture déciduale - 4ans: 71, 72, 83 | | | Hypophosphatase périnatale (bénigne) | | |
| | | <ul style="list-style-type: none"> - Fille (10) - 2ans 8mois (1er visite) - 15ans 6mois - Japonaise | <ul style="list-style-type: none"> - Denture déciduale - 1an 6mois: 71, 81 - 2ans - 2ans 6mois: 72, 82, 83 - 4ans: 51 | | | Odontohypophosphatasie | | |
| | | <ul style="list-style-type: none"> - Garçon (11) - 3ans 10mois (1er visite) - 4ans 8mois - Japonais | <ul style="list-style-type: none"> - Denture déciduale - 1an - 4ans: 71, 81, 73, 52 | | | Hypophosphatasie de l'enfant | | |
| | | <ul style="list-style-type: none"> - Fille (13) - 4ans (1er visite) - 8ans 10mois - Japonaise | <ul style="list-style-type: none"> - Denture déciduale - 1an: 51, 52 - 1an 6mois: 71, 81, 82 - 4ans: 61, 63 | | | Odontohypophosphatasie | | |
| | | <ul style="list-style-type: none"> - Garçon (14) - 1an 5mois (1er visite) - 7ans - Japonais | <ul style="list-style-type: none"> - Denture déciduale - 1an: 81 - 1an 6mois: 51 - 2ans 9mois: 52 - 3ans: 73, 83 | | | Hypophosphatasie de l'enfant | | |
| | | <ul style="list-style-type: none"> - Fille (15) - 1an 7mois (1er visite) - 10ans 2mois - Japonaise | <ul style="list-style-type: none"> - Denture déciduale - 1an 6mois: 71, 81 - 2ans 6mois: 72, 82, 61 - 3ans: 73, 83 | | | Hypophosphatasie de l'enfant | | |

| | | | | | | | | |
|---|---|------------------|--|--|---|------------------------------|--|--|
| Okawa, R., K. Nakano, M. Matsumoto, K. Kawabata, and T. Ooshima. "Oral Manifestations of Patients with Hypophosphatasia." <i>Pediatric Dental Journal</i> 22, no. 2 (2012): 155-62. https://doi.org/10.11411/pdj.22.155 . | C | Hypophosphatasie | - Garçon 16 - 3ans 5mois (1er visite) - 11ans - Japonais | - Denture déciduale - 1an - 3ans: 71, 81, 51, 61, 52, 62 - 3ans 9mois: 53, 63 | | Hypophosphatasie de l'enfant | | |
| | | | - Garçon (18) - 3ans 2mois (1er visite) - 7ans 3mois - Japonais | - Denture déciduale - 2ans: 71, 81 - 3ans 6mois: 82 | | Hypophosphatasie de l'enfant | | |
| | | | - Fille (19) - 2ans 7mois - Japonaise | - Denture déciduale - 1an: 71, 81 - 1an 6mois: 61 - 2ans: 72, 82 - 2ans 6mois: 62 | | Hypophosphatasie de l'enfant | | |
| Giansanti, J.S., R.P. Hrabak, and C.A. Waldron. "Palmar-Plantar Hyperkeratosis and Concomitant Periodontal Destruction (Papillon-Lefèvre Syndrome)." <i>Oral Surgery, Oral Medicine, Oral Pathology</i> 36, no. 1 (July 1973): 40-48. https://doi.org/10.1016/0030-4220(73)90265-X . | C | Papillon-Lefèvre | - Fille - 10ans | - Denture déciduale - 2ans- 3ans: toutes les dents déciduales - Denture permanente - 10ans- 13ans: 11, 12, 13, 14, 15, 16, 17, 21, 22, 23, 24, 25, 26, 27, 31, 32, 33, 34, 35, 36, 37, 41, 42, 43, 44, 45, 46, 47 Autres remarques: - Parodontite juvénile sévère: inflammation gingivale, poches parodontales, lyse osseuse généralisée - Hypocémentose - 38, 48 seules dents sur arcade à 21ans | - Bosses frontales - Hyperkératoses des paumes mains et plantes pieds - Déformation unguéale (pieds) - Pyodermite jambes | | | |
| Landow, R. Kenneth, Herman Cheung, and Marjorie Bauer. "Papillon-Lefèvre Syndrome." <i>International Journal of Dermatology</i> 22, no. 3 (April 1983): 177-79. https://doi.org/10.1111/j.1365-4362.1983.tb03359.x . | C | Papillon-Lefèvre | - Garçon - 5ans - Mexicain-Américain | - Denture déciduales - 5ans - ? : 51, 52, 53, 54, 55, 61, 62, 63, 64, 65, 71, 72, 73, 74, 75, 81, 82, 83, 84, 85 Autres remarques: - patient édenté complet à la dernière visite (pas de date)) | - inflammation gingivale - hyperkeratose paumes mains, plantes pieds, genoux | | | |
| Upadhyaya, Jasbir D., Dustin Pfundheller, Mohammed N. Islam, and Indraneel Bhattacharyya. "Papillon-Lefèvre Syndrome: A Series of Three Cases in the Same Family and a Literature Review." <i>Quintessence International</i> 48, no. 9 (October 2017): 695-700. https://doi.org/10.3290/j.qi.a38865 . | C | Papillon-Lefèvre | - Fille (1) - 18ans | - Denture permanente Autres remarques: -18ans: Que deux dents sur arcade 27, 47 | - Hyperkératoses paumes mains, plantes et dos pieds (augmentée l'hiver) | | | |
| | | | - Fille (2) - 10ans | - denture déciduale - Denture permanente Autres remarques: - toutes les prémolaires et molaires absentes - Mobilité 11, 21, 31, 41 | - Inflammation gingivale - Plaque - Halitose - Hyperkératoses paumes mains, plantes et dos pieds (augmentée l'hiver) | | | |
| | | | - Fille (3) - 6ans | - Denture déciduale - Toutes les dents déciduales (51, 52, 53, 54, 55, 61, 62, 63, 64, 65, 71, 72, 73, 74, 75, 81, 82, 83, 84, 85) Autres remarques: - exfoliation des dents temporaires peu de temps après la phase de denture déciduale stable - 6ans: dents présentes 11, 21, 12, 16, 26, 43 (en éruption précoce), 31, 32, 41, 42 | - Inflammation gingivale - Plaque - Halitose - Hyperkératoses paumes mains, plantes et dos pieds avec desquamations douloureuses gênant la station debout et la marche (augmentée l'hiver) | | | |

| | | | | | | | | | |
|--|---|------------------|---|---|---|--|--|--|---------|
| <p>Shah, Jigna, and Shweta Goel. "Papillon-Lefevre Syndrome: Two Case Reports." <i>Indian Journal of Dental Research</i> 18, no. 4 (October 1, 2007): 210. https://doi.org/10.4103/0970-9290.35834.</p> | C | Papillon-Lefèvre | <ul style="list-style-type: none"> - Garçon - 13ans | <ul style="list-style-type: none"> - Denture déciduale - 4ans - 6ans: - Denture permanente - 11, 21, 31, 41, 32, 42, 14, 25, 16, 26, 36, 46 <p>Autres remarques:</p> <ul style="list-style-type: none"> - mobilité des dents permanentes sur arcade (extraction des dents trop mobile) - Parodontite généralisée: poches parodontale, lyse parodontale, Inflammation gingivales (lisse, érythémateuse, oedematiée) | <ul style="list-style-type: none"> - Hyperkératoses plantes pieds, paumes mains (extensions sur la face dorsale des doigts) (augmentée l'hiver) | | | | |
| <p>Nicolatou-Galitis, Ourania, Evangelia Razis, Dimitra Galiti, Evangelos Galitis, Stefanos Labropoulos, Antonis Tsimpidakis, Joseph Sgouros, Athanasios Karampeazis, and Cesar Migliorati. "Periodontal Disease Preceding Osteonecrosis of the Jaw (ONJ) in Cancer Patients Receiving Antiresorptives Alone or Combined with Targeted Therapies: Report of 5 Cases and Literature Review." <i>Oral Surgery, Oral Medicine, Oral Pathology and Oral Radiology</i> 120, no. 6 (December 2015): 699-706. https://doi.org/10.1016/j.oooo.2015.08.007.</p> | | | <ul style="list-style-type: none"> - Fille - 16ans | <ul style="list-style-type: none"> - Denture déciduale - 3ans - 6ans: toutes les dents déciduales (51, 52, 53, 54, 55, 61, 62, 63, 64, 65, 71, 72, 73, 74, 75, 81, 82, 83, 84, 85) - Denture permanente - 11, 12, 14, 16, 21, 22, 23, 24, 25, 26, 27, 31, 32, 34, 35, 36, 41, 42, 43, 46 <p>Autres remarques:</p> <ul style="list-style-type: none"> - mobilité des dents permanentes sur arcades (extraction de toutes les dents) - Parodontite généralisée: poches parodontale, lyse osseuse, inflammation gingivale, récession gingivale (érythémateuse, oedematiée) | <ul style="list-style-type: none"> - Hyperkératoses paumes et surfaces articulaires des mains, plantes pieds avec saignement et suppuration (aumgntée l'hiver) | | | | Adultes |

| | | | | | | | | |
|--|---|--------------------------|--|---|--|---|--|---------------------------|
| Plagmann, Hans-Christian, Thomas Kocher, Norbert Kuhrau, and Almuth Caliebe. "Periodontal Manifestation of Hypophosphatasia. A Family Case Report." Journal of Clinical Periodontology 21, no. 10 (November 1994): 710-16. https://doi.org/10.1111/j.1600-051X.1994.tb00791.x. | C | Hypophosphatasie | - Filles | <ul style="list-style-type: none"> - Denture déciduale - 1an: 71, 81 - 2ans 3mois: 72 (extraite pour mobilité) - 3ans 9mois: 51 <p>Autres remarques:</p> <ul style="list-style-type: none"> - lyse osseuse - Pas de rhizalyse - Hypo/aplasie cémentaire | <ul style="list-style-type: none"> - Légère inflammation gingivale - Plaque - Volume pulpaire augmenté <p>- taux PA sanguin bas</p> | <ul style="list-style-type: none"> - Clinique - ET - taux PA | <ul style="list-style-type: none"> - Maladie ectodermique - Rachitisme | |
| | | | - Garçon | <ul style="list-style-type: none"> - Denture déciduale - 1an: 71 - 2an: 82 <p>Autres remarques:</p> <ul style="list-style-type: none"> - Hypo/aplasie cémentaire | <ul style="list-style-type: none"> - Fente palatine <p>- taux PA sanguin bas</p> | | | |
| Zaromb, Allison, Darren Chamberlain, Robert Schoor, Khalid Almas, and Francine Blei. "Periodontitis as a Manifestation of Chronic Benign Neutropenia." Journal of Periodontology 77, no. 11 (November 2006): 1921-26. https://doi.org/10.1902/jop.2006.060076. | C | Neutropénie | <ul style="list-style-type: none"> - Garçon - 7ans - Caucasiens | <ul style="list-style-type: none"> - Denture déciduale - 4ans: 2incisives et 74 - 6ans 6mois: 75 <p>Autres remarques:</p> <ul style="list-style-type: none"> - parodontite agressive: poches parodontales, lyse osseuse généralisée, inflammation gingivale (saignements provoqués), récession gingivale - 7ans: Mobilité 36, 54, 64, 65, 73, 84, 85 | <ul style="list-style-type: none"> - Halitose | <ul style="list-style-type: none"> - Bilan NFS | | |
| Thumbigere Math, V., P. Rebouças, P.A. Giovani, R.M. Puppini-Rontani, R. Casarin, L. Martins, L. Wang, et al. "Periodontitis in Chédiak-Higashi Syndrome: An Altered Immunoinflammatory Response." JDR Clinical and Translational Research 3, no. 1 (January 2018): 35-46. https://doi.org/10.1177/2380084417724117. | | Chédiak-higashi syndrome | | | | | | Pas d'exfoliation précoce |
| Hartsfield, James K., Bryan D. Hall, Arthur W. Grix, Boris G. Kousseff, Jose F. Salazar, and Scott M. W. Haufe. "Pleiotropy in Coffin-Lowry Syndrome: Sensorineural Hearing Deficit and Premature Tooth Loss as Early Manifestations." American Journal of Medical Genetics 45, no. 5 (March 1, 1993): 552-57. https://doi.org/10.1002/ajmg.1320450505. | C | Coffin-Lowry | <ul style="list-style-type: none"> - Garçon (JA) - 4ans 10mois | <ul style="list-style-type: none"> - Denture déciduale - 4ans 10mois: 51, 61, 71, 81, 72, 82 (pas de souvenir de date d'exfoliation par la mère) | <ul style="list-style-type: none"> - Prognathisme bimaxillaire - Eversion lèvre inférieure - Absence du sillon médian de la langue - Hypoacousie neurosensorielle bilatérale sévère - Hypertrichose - Dolichocephalie - yeux mongoloïdes, épicanthus bilatéral - Base du nez plat - Antéversion des narines - Oxygène à la naissance - Retard psychomoteur (marche et langage à 3ans) - Hypotonie - Hyperlaxité articulaire - Asthme - Doigts effilés et courts - Pieds plats et courts - Hypo cyphose dorsale - Rapprochement antéro-postérieur de la cage thoracique - Cage thoracique asymétrique - Age squelettique 2ans | <ul style="list-style-type: none"> - Clinique | | |

| | | | | | | | | |
|--|---|---|---|--|--|--|--|---------------------------|
| Sharma, G., and R. Whatling. "Premature Exfoliation of Primary Teeth in a 4-Year-Old Child, a Diagnostic Dilemma." <i>European Archives of Paediatric Dentistry</i> 12, no. 6 (December 2011): 312-17. https://doi.org/10.1007/BF03262830 . | C | Parodontite pré-pubertaire agressive | <ul style="list-style-type: none"> - Filles - 4ans - Bangladaise | <ul style="list-style-type: none"> - Denture déciduale - 4ans: 51, 61, 71 - 5ans 6mois: 62, 81, 64 - 6ans: 52, 54, 84 <p>Autres remarques:</p> <ul style="list-style-type: none"> - Mobilité dents déciduales - parodontite généralisée: lyse osseuse, Inflammation gingivale (érythémateuse, saignement prooqués), récession gingivale - Abscès parodontaux (84, 85, 74,75) - | <ul style="list-style-type: none"> - Mauvaise hygiène bucco-dentaire - Plaque - Halitose - Chute de cheveux - Asthénie - <i>Genu varum</i> - Trouble de la marche - Sécheresse cutanée - Sensation de chaleur la nuit | | <ul style="list-style-type: none"> - hypophosphatasie - Neutropénie - Chédiak-higashi - Leucémie - Hystiocytose - Papillon-levèvre - Acrodyne | Pas de maladie systémique |
| Naik, Sathyajith, C. Jogani Vivek, K. K. Shashibhushan, and V. V. Subba Reddy. "Radicular Dentin Dysplasia: Case Reports of Two Siblings." <i>International Journal of Clinical Dentistry</i> 9, no. 2 (April 2016): 141-48. | C | Dysplasie dentinaire type I (radiculaire) | <ul style="list-style-type: none"> - Garçon - 11ans | <ul style="list-style-type: none"> - Denture déciduale - 51, 52, 61, 62, 71, 72, 81, 82 - Denture permanente - 12, 22, 32, 31, 41, 42 <p>Autres remarques:</p> <ul style="list-style-type: none"> - 11ans: toutes les dents mobiles - Racines courtes émoussées | <ul style="list-style-type: none"> - 11 et 12? coalescentes/fusionnées (extraction) - Oblitération pulpe canalaire - Image radiolaire péri apicale molaires - Lésions carieuses (extraction 36) - profil plat - parents consanguins | | <ul style="list-style-type: none"> - Clinique - ET - Radiographies | |
| | | | <ul style="list-style-type: none"> - Filles - 13ans | <ul style="list-style-type: none"> - Denture permanente - 12, 11, 21, 32, 31, 41 <p>Autres remarques:</p> <ul style="list-style-type: none"> - 13ans: toutes les dents mobiles - Racines courtes, émoussées | <ul style="list-style-type: none"> - Oblitération pulpe canalaire - Lésions carieuses (extraction 36) - Persistance de 73, 85 (extraction) - Profil plat - parents consanguins | | | |
| Keskinruzgar, A., M. Demirkol, B. Ege, M. Hamdi Aras, and S. Ay. "Rare Involvement of Herpes Zoster in the Mandibular Branch of the Trigeminal Nerve: A Case Report and Review of the Literature." <i>Quintessence International</i> 46, no. 2 (2015): 163-70. https://doi.org/10.3290/j.qi.a32814 . | | Zona | <ul style="list-style-type: none"> - Garçon - 17ans | | <ul style="list-style-type: none"> - Limitation de l'ouverture buccale - Douleurs intense secteur 3 au niveau de la dents de sagesse - Douleurs intenses région préauriculaire et face - Démangeaison, vésicules sur l'hémiface gauche ne dépassant pas la ligne médiane - Antécédent Psoriasis - Antécédent Eczema - Otite media (récurrence 1 par an) | | | Pas d'exfoliation précoce |
| Ponranjini, Vedeswari C, S Jayachandran, and K Bakyalakshmi. "Regional Odontodysplasia: Report of a Case." <i>Journal of Dentistry for Children</i> , 2012, 5. | | | <ul style="list-style-type: none"> - Filles - 12ans | | <ul style="list-style-type: none"> - défaut d'éruption | | | Pas d'exfoliation précoce |
| Seow, kim W. "Spectrum of Dentin Dysplasia in a Family: Case Report and Literature Review." <i>Pediatric Dental Journal</i> 16 (1994): 437-42. | | | <ul style="list-style-type: none"> - Garçon - 8ans | <p>Autres remarques:</p> <ul style="list-style-type: none"> - 8ans: mobilités de toutes les dents déciduales - Rrhizalyse des dentstemporaires | <ul style="list-style-type: none"> - Plaque - Inflammation gingivale - Oblitération pulpaire - Taurodontisme 65, 36 - Image radiolaire péri apicale molaires déciduales | | | Pas d'exfoliation précoce |

| | | | | | | | | | |
|---|---|------------------------------------|---|--|---|--|---|-------------------------|---------|
| <p>Martin, Michael D, Bryan J Williams, Jay D Charleston, and Dolphine Oda. "Spontaneous Exfoliation of Teeth Following Severe Elemental Mercury Poisoning: Case Report and Histological Investigation for Mechanism." <i>Oral Surgery, Oral Medicine, Oral Pathology, Oral Radiology, and Endodontology</i> 84, no. 5 (November 1997): 495-501. https://doi.org/10.1016/S1079-2104(97)90265-1.</p> | C | Intoxication au Mercure | <ul style="list-style-type: none"> - Filles - 1an 3mois | <ul style="list-style-type: none"> - Denture déciduale - 1an 3mois: 72, 82, 74 <p>Autres remarques:</p> <ul style="list-style-type: none"> - 1an 3mois: 71, 81, 83, 84, 64 très mobiles (extraction) - Ostéonécrose . - Dépôts de mercure dans le ligament dento-lento-alvéolaire et les cellules gingivales | <ul style="list-style-type: none"> - Ulcération buccale - Gingivite (érythémateuse) - Lésions par morsures de la langue (effets neurologique) - Lethargie, hypotonie - Fièvre - Rash maculo-papuleux sur main et tronc - Pustules paume des mains - Desquamation peau mains - Déshydratation - Perte de la marche - Hypertension artérielle (systolique 156) - Détresse respiratoire - Oligurie <p>- Taux mercure urinaire élevé</p> | | | - trouble immunologique | |
| <p>Mahajan, Vikram K, Nitin Ranjan, Sangeet Sharma, and Nand Lal Sharma. "Spontaneous Tooth Exfoliation after Trigeminal Herpes Zoster: A Case Series of an Uncommon Complication." <i>Indian Journal of Dermatology</i> 58, no. 3 (2013): 244. https://doi.org/10.4103/0019-5154.110878.</p> | | | | | | | | | Adultes |
| <p>Kamma, Joanna J., Nick A. Lygidakis, and Mela Nakou. "Subgingival Microflora and Treatment in Prepubertal Periodontitis Associated with Chronic Idiopathic Neutropenia." <i>Journal of Clinical Periodontology</i> 25, no. 9 (September 1998): 759-65. https://doi.org/10.1111/j.1600-051X.1998.tb02518.x.</p> | C | Neutropénie chronique idiopathique | <ul style="list-style-type: none"> - Filles - 11 ans - Caucasienne | <ul style="list-style-type: none"> - Denture déciduale - 6ans: 51, 52, 61, 62, 71, 72, 81, 82, 54, 64, 74, 84 - 7ans: quasiment toutes les dents déciduales <p>Autres remarques:</p> <ul style="list-style-type: none"> - parodontite prépubertaire: gingivite ulcération, saignement, lyse osseuse, récession gingivale - Plaque | <ul style="list-style-type: none"> - Infections répétées (voies respiratoires supérieures, otites, bronchite) - Présence de bactéries parodontopathogènes | | - Analyse sanguine et de moelle osseuse | | |
| <p>Haneke, E. "The Papillon-Lefevre Syndrome: Keratosis Palmoplantaris with Periodontopathy: Report of a Case and Review of the Cases in the Literature." <i>Human Genetics</i> 51, no. 1 (1979): 1-35. https://doi.org/10.1007/BF00278288.</p> | C | Papillon-Lefèvre | <ul style="list-style-type: none"> - Filles (TW) - 7ans | <ul style="list-style-type: none"> - Denture déciduale - 4ans: 51, 52, 53, 54, 55, 61, 62, 63, 64, 65, 71, 72, 73, 74, 75, 81, 82, 83, 84, 85 (édentée complète) <p>Autres remarques:</p> <ul style="list-style-type: none"> - Parodontite: Gingivite, lyse osseuse, poches parodontales - Mobilité 81 | <ul style="list-style-type: none"> - Ulcération buccale, - Plaque - Hyperkératoses paumes mains, plantes pieds, coudes, genoux - Furoncles récurrents | | | | |
| <p>Tumen, Demet Suer, Emin Caner Tumen, Ayse Gunay, Nihat Lacin, and Serap Gulcin Cetin. "The Typical Appearance and Cbct Images of the Patient with Papillon-Lefevre Syndrome: A Case Report." <i>Journal of International Dental & Medical Research</i> 8, no. 3 (December 2015): 128-32.</p> | | Papillon-Lefèvre | <ul style="list-style-type: none"> - Garçon - 5ans | <ul style="list-style-type: none"> - Denture déciduale - 3ans: 51, 52, 61, 62, 71, 72, 81, 82, 54, 64 - 4ans: 53, 55, 63, 65, 73, 74, 75, 83, 84, 85 <p>Autres remarques:</p> <ul style="list-style-type: none"> - Parodontite agressive généralisée: gingivite, récession gingivale, poche parodontale - Mobilité quasiment toutes les dents | <ul style="list-style-type: none"> - Plaque, mauvaise hygiène bucco-dentaire - Lésions carieuses (84, 85) - Hyperkératoses paumes mains et plantes pieds avec extension sur le dos des mains et pieds, genoux, coudes - Trouble marche | | Cliniques et radiologiques | | |

| | | | | | | | |
|--|---|-------------------------|---|---|--|--|---|
| <p>BARBER, SOPHY, PETER DAY, MARY JUDGE, EDELL O' TOOLE, and STEPHEN FAYLE. "Variant Carvajal Syndrome with Additional Dental Anomalies." International Journal of Paediatric Dentistry 22 (September 2012): 390-96. https://doi.org/10.1111/j.1365-263x.2012.01230.x.</p> | C | Syndrome Carvajal | <ul style="list-style-type: none"> - Fille (AW) - 7ans - 15ans | <ul style="list-style-type: none"> - Denture déciduale - 7ans: 54, 64, 62,, 84, 85 <p>Autres remarques:</p> <ul style="list-style-type: none"> - Parodontite généralisée: lyse osseuse, gingivite, récession gingivale | <ul style="list-style-type: none"> - Hypodontie (17, 15, 24, 25, 27, 28, 35, 37, 45, 47, 18, 28, 38, 48) - Lésions carieuses (74, 55, 75 extraction) - Incisives latérales maxillaire riziforme - Chéilite angulaire récurrente - Langue fissuraire - Muqueuse orale pavimenteuse - Episodes douloureux de la cavité buccale récurrents (2par an) - Sourcils et cils clairsemés - Hyperkératoses paumes mains, plantes pieds - Ongles courts et épais - Lésions érythémateuse, squameuse, et démangeaison sur tronc - Hypo sudation - Cardiomyopathie | | <ul style="list-style-type: none"> - Erythrokeratodermie variable - dysplasie ectodermique - Papillon-lefèvre |
| <p>REGEN AMY, NELSON Linda P et WOO Sook-Bin, « Dental Manifestations associated with Seckel syndrome Type II: A case report », 32, 2010.</p> | C | Syndrome Seckel type II | <ul style="list-style-type: none"> - Fille - 3ans (1ere visite) - 5ans 6mois (2ème visite) | <ul style="list-style-type: none"> - Denture déciduale - 3ans- 5ans 6mois: 51 (après trauma léger), 52, 61, 62, 71, 81, 72, 82, 83, 73, 84, 85 | <ul style="list-style-type: none"> - Hyperplasie érythémateuse de la gencive, gingivite, récession et ulcération gingivale - Supracclusion - Eruption précoces des dents permanentes - Tartre - Micrognathie - Halitose - Face triangulaire - Yeux larges - Microcéphalie - surdité neuro sensorielle - Alimentation orale faiblement tolérée (supplémentation par tube à gastrotomie) - Retard de croissance - Contracture musculaire des extrémités inférieurs - Trouble de la marche - Tâches café-au-lait | | <ul style="list-style-type: none"> - Neutropénie - Défaut d'adhésion des leucocytes - Syndrome Papillon-Lefèvre - Syndrome Chédiak-Higashi - Hystiocytose des cellules de Langerhans - Hypophosphatasia - Rachitisme résistant à la vitamine D - Maladie chronique granulomateuse |

Annexe 3 : Fiche de recueil des données bucco-dentaires du projet Phenodent (Centre de Référence des Manifestations Odontologiques de Maladies Rares de Strasbourg)



| DETAILS DU PATIENT | | | |
|-------------------------------|---|-------------------------------|---|
| Prénom | _____ | Nom | _____ |
| Date de naiss. | __/__/____ | Sexe | <input type="checkbox"/> Homme <input type="checkbox"/> Femme |
| Date de la consultation | __/__/____ | Consentement D[4] / Phenodent | <input type="checkbox"/> Oui <input type="checkbox"/> Non |
| Adresse _____ | | | |
| Code postal | _____ | Ville | _____ |
| Téléphone | _____ | Mail | _____ |
| Objectif | <input type="checkbox"/> Diagnostic <input type="checkbox"/> Prise en charge <input type="checkbox"/> Suivi <input type="checkbox"/> Protocole de recherche <input type="checkbox"/> Prélèvement : <input type="checkbox"/> salive <input type="checkbox"/> sang <input type="checkbox"/> autre : _____ | | |
| Contexte | <input type="checkbox"/> Consultation <input type="checkbox"/> Consultation pluridisciplinaire <input type="checkbox"/> Téléconsultation <input type="checkbox"/> Avis d'expertise sur un dossier (patient non présent) | | |
| Age aux premiers signes | --- | Age au diagnostic | --- |
| Patient atteint | <input type="checkbox"/> Oui <input type="checkbox"/> Non | Parenté atteinte | <input type="checkbox"/> Oui <input type="checkbox"/> Non |
| Consultation génétique | <input type="checkbox"/> Oui <input type="checkbox"/> Non | Mode de transmission | <input type="checkbox"/> AD <input type="checkbox"/> AR <input type="checkbox"/> lié à l'X <input type="checkbox"/> lié à l'X (DX) <input type="checkbox"/> lié à l'X (RX) <input type="checkbox"/> lié à l'Y <input type="checkbox"/> ND |
| Diagnostic Orphanet | N° : _____ | Nom : _____ | _____ |
| Statut actuel du diagnostic | <input type="checkbox"/> Confirmé <input type="checkbox"/> En cours <input type="checkbox"/> Probable <input type="checkbox"/> Non déterminé | | |
| Médecin référent maladie rare | Prénom : _____ | Nom : _____ | _____ |
| Adressé par | <input type="checkbox"/> Venu de lui-même <input type="checkbox"/> Association de patients : _____ | | |
| | Prénom : _____ | Nom : _____ | Ville : _____ |
| Professionnel de santé | <input type="checkbox"/> Chirurgien-Dentiste <input type="checkbox"/> Généraliste <input type="checkbox"/> Généticien <input type="checkbox"/> Spécialité : _____ | | |
| | Nom : _____ | Ville : _____ | <input type="checkbox"/> Spécialité : _____ |
| | Nom : _____ | Ville : _____ | <input type="checkbox"/> Spécialité : _____ |
| Commentaires | _____ | | |
| | _____ | | |
| | _____ | | |

Prénom _____ Nom _____ Date de la consultation ___/___/___

| SCHEMA DENTAIRE | | | | | | | | | | | | | | | | |
|---|----|----|----|----|----|----|----|----|----|----|----|----|----|----|----|----|
| BARRER LES DENTS ABSENTES (AGENESIE) / ENTOURER LES DENTS PRESENTES | | | | | | | | | | | | | | | | |
| Radio ☉ | 18 | 17 | 16 | 15 | 14 | 13 | 12 | 11 | 21 | 22 | 23 | 24 | 25 | 26 | 27 | 28 |
| Bouche | 18 | 17 | 16 | 15 | 14 | 13 | 12 | 11 | 21 | 22 | 23 | 24 | 25 | 26 | 27 | 28 |
| Radio ☉ | | | | 55 | 54 | 53 | 52 | 51 | 61 | 62 | 63 | 64 | 65 | | | |
| Bouche | | | | 55 | 54 | 53 | 52 | 51 | 61 | 62 | 63 | 64 | 65 | | | |
| Bouche | | | | 85 | 84 | 83 | 82 | 81 | 71 | 72 | 73 | 74 | 75 | | | |
| Radio ☉ | | | | 85 | 84 | 83 | 82 | 81 | 71 | 72 | 73 | 74 | 75 | | | |
| Bouche | 48 | 47 | 46 | 45 | 44 | 43 | 42 | 41 | 31 | 32 | 33 | 34 | 35 | 36 | 37 | 38 |
| Radio ☉ | 48 | 47 | 46 | 45 | 44 | 43 | 42 | 41 | 31 | 32 | 33 | 34 | 35 | 36 | 37 | 38 |

MOTS CLES (COCHER LA CASE ET/OU INDiquer LA/LES DENTS CONCERNÉES)

| Description | N° dents | Description | N° dents | Description | N° dents |
|--|----------|----------------------------------|----------|--|----------|
| Anomalies dentaires de nombre | | | | | |
| Hypodontie < 6 | | Oligodontie >= 6 | | Anodontie | |
| Incisive médiane unique | | Supernuméraires | | Mesiodens | |
| Anomalies dentaires de forme | | | | | |
| Conique | | En pelle | | En tournevis | |
| Arrondie / globuleuse | | Encoche | | Double | |
| Invagination | | Dens in dente ☉ | | Cuspide en talon | |
| Cuspide supernuméraire | | Cuspide anormale | | Mamelons incisifs hyper-développés | |
| Perle d'émail ☉ | | Constriction cervicale☉ | | Taurodontisme☉ | |
| Racines courtes ☉ | | Racines longues ☉ | | Fusion radiculaire ☉ | |
| Malformation – Molaires-incisives ☉ | | Racines en baguette de tambour ☉ | | | |
| Anomalies dentaires de taille | | | | | |
| Microdontie | | Macrodontie | | | |
| Anomalies dentaires de structure | | | | | |
| Email | | Amélogénèse imparfaite (AI) | | AI hypoplasique | |
| AI hypominéralisée | | AI hypomature | | Email fin ☉ | |
| Email – Microfissures | | Email absent ou dysplasique ☉ | | Défauts de l'email | |
| Hypoplasie localisée | | Hypoplasies chronologiques | | Hypoplasie des dents de 6 ans | |
| Hypominéralisation des molaires et incisives permanentes (MIH) | | | | Hypominéralisation des molaires temporaires (HSPM) | |
| Fluorose | | Erosion | | Attrition ou abrasion | |
| Email – Usure | | | | | |
| Dentine | | Dentinogénèse imparfaite | | | |
| Dysplasie dentinaire | | Dentine - épaisseur ++ ☉ | | Dentine – épaisseur – ☉ | |
| Tissus dentaires | | Odontodysplasie | | Dents fantômes ☉ | |
| Cément | | Hypoplasie ou défauts | | Hypercémentose | |
| Défaut du cément et de l'email | | | | | |
| Pulpe | | Volume pulpaire ++ ☉ | | Volume pulpaire -- ☉ | |
| Obturation totale de l'espace pulpaire | | Calcification pulpaire ☉ | | Pulpe en forme de flamme ☉ | |
| Anomalies dentaires de l'éruption/position | | | | | |
| Eruption précoce | | Eruption retardée | | Défaut primaire d'éruption (DPE) | |
| Exfoliation précoce | | Exfoliation retardée | | Pas d'exfoliation | |
| Dents natales / néonatales | | Dents incluses | | Dents en réinclusion | |
| Ankylose | | Transposition | | Rotation | |
| Anomalies dentaires de couleur | | | | | |
| Colorations intrinsèques | | Colorations extrinsèques | | | |
| Anomalies de l'occlusion | | | | | |
| Irrégulière ou encombrée | | Dentition espacée | | Diastème antérieur | |
| Proalvéolie | | Supraocclusion | | Béance antérieure | |
| Articulé croisé | | Malocclusion | | | |
| CI I Molaires | | CI II Molaires | | CI III Molaires | |
| Anomalies dentaires de la résorption | | | | | |
| Résorption précoce | | Exfoliation sans résorption | | | |
| Anomalies parodontales | | | | | |
| Parodontite | | Hyperplasie gingivale | | Gingivite | |
| Parodontopathie | | Mobilité dentaire | | Résorption osseuse | |
| Tartre | | Poche parodontale | | | |
| Anomalies buccales | | Processus alvéolaire | | Muqueuse buccale | |
| Frein | | Glandes salivaires | | Palais | |
| Layette | | Langue | | Lèvre | |
| Bouche | | Philtrum | | | |
| Pathologie | | | | | |
| Kystes ou tumeur | | Caries | | Radiocarté apicale ☉ | |
| Syndrome | | FLP | | | |

Diagnostic :

Vu, le Président du Jury,
Date, Signature :

Vu, la Directrice de l'UFR des Sciences Odontologiques,
Date, Signature :

Vu, le Président de l'Université de Bordeaux,
Date, Signature :

Serment

En présence de mes Maîtres et de mes condisciples, je promets et je jure d'être fidèle aux lois de l'honneur et de la probité dans l'exercice de l'art dentaire.



Je donnerai mes soins gratuits à l'indigent et n'exigerai jamais un honoraire au-dessus de mon travail. Ma langue taira les secrets qui me seront confiés. Admis à l'intérieur des maisons, mes yeux ne verront pas ce qui s'y passe.

Mes connaissances et mon état ne serviront ni à diffuser des propos non avérés, ni à corrompre les mœurs, ni à favoriser le crime.

Je ne permettrai pas que des conditions de croyance, de nation et de race viennent s'interposer entre mon devoir et mon patient.

Je promets et je jure de conformer strictement ma conduite professionnelle aux principes et aux règles prescrites par le code de déontologie.

Si je remplis ce serment sans l'enfreindre, qu'il me soit donné de jouir heureusement de la vie et de ma profession, honorée à jamais parmi les hommes. Si je le viole et que je me parjure, puissé-je avoir un sort contraire.

Titre : Syndromes et pathologies associés à une exfoliation précoce des dents chez l'enfant à partir d'un cas archéologique : revue systématique de la littérature

Résumé :

Le réexamen, réalisé en 2015 par le Dr E. Garot, de la denture du spécimen archéologique FAO90_1296 (Londres, 1770-1849) a permis de mettre en évidence plusieurs exfoliations dentaires précoces. L'anthropologue Tania Kausmally (University College of London) suggérait une atteinte infectieuse par la tuberculose ou la brucellose suite à l'examen des ossements. L'âge au décès de cet individu serait de 6 ans. Notre travail, par l'intermédiaire d'une revue systématique de la littérature, avait pour objectif de déterminer si ce nouvel élément pouvait conduire à un autre diagnostic expliquant à la fois les lésions osseuses et les exfoliations dentaires précoces de cet individu. Après interrogations des trois bases de données, *Cochrane*, *Medline/PubMed* et *Scopus*, et en suivant les critères PRISMA, 49 publications ont été retenues. Au total, 99 cas présentant un syndrome ou une pathologie associé à une exfoliation précoce des dents chez l'enfant ont été notés. Les symptômes présentés par les enfants ont été répertoriés pour les 19 pathologies concernées, ce qui nous a conduit à l'élaboration de deux guides de diagnostic destinés pour l'un aux chirurgien-dentistes (sphère cranio-faciale) et pour l'autre aux anthropologues (traces osseuses et dentaires). L'application de ce guide au cas archéologique a permis de mettre en évidence une hypothèse diagnostique possible à savoir un rachitisme hypophosphatémique. Ce travail souligne l'importance d'un examen dentaire rigoureux pour établir l'état de santé des spécimens archéologiques.

Mots clés : exfoliation, précoce, dent, paléopathologie, syndrome, pathologie systémique

Title: Syndromes and diseases associated with premature teeth exfoliations in child based on an archeological case: a systematic literature review

Abstract :

In 2015, E. Garot provided a re-examination of an archaeological specimen (FAO90_1296, London, 1770-1849). Premature exfoliation of several deciduous and permanent teeth were recorded. Tuberculosis or brucellosis were diagnosed by the anthropologist Tania Kausmally to explain bone lesions reported on the skeleton. The individual is 6 years old (age at death). The aim of this systematic review of literature was to search a new diagnostics hypothesis that could explain both bone lesions and premature teeth exfoliations. We searched in three database, *Cochrane*, *MedLine/PubMed* and *Scopus*, according to the PRISMA criteria and selected 49 articles. A total of 99 children had a syndrome or a disease associated to at least one premature tooth exfoliation. We proposed two diagnostic guides, one for dentists (craniofacial area) and the other one for anthropologists (bone and tooth lesions), based on the symptoms listed for the 19 diseases involved. Then we applied this guide to our archaeological case that has led to a new probable diagnosis of hypophosphatemic ricket. It is thus valuable to underline the importance of a meticulous denture examination by anthropologists to assess health conditions in the past.

Keywords: exfoliation, premature, tooth, paleopathology, syndrome, systemic disease